

*На правах рукописи*

**Горшунова Александра Петровна**

**ВИДЕОЭНДОСКОПИЧЕСКАЯ ПЛАСТИКА ПИЩЕВОДА  
ЖЕЛУДОЧНОЙ ТРУБКОЙ**

3.1.9 - хирургия

Автореферат

**диссертации на соискание ученой степени  
кандидата медицинских наук**

Москва 2023 – год

Работа выполнена в Федеральном государственном бюджетном научном учреждении «Российский научный центр хирургии имени академика Б.В. Петровского» (ФГБНУ «РНЦХ им. акад. Б.В. Петровского»).

**НАУЧНЫЙ РУКОВОДИТЕЛЬ:**

**Шестаков Алексей Леонидович**, доктор медицинских наук

**ОФИЦИАЛЬНЫЕ ОППОНЕНТЫ:**

**Аллахвердян Александр Сергеевич** - доктор медицинских наук, профессор, заведующий кафедрой торакальной хирургии факультета дополнительного профессионального образования Московского государственного медико-стоматологического университета им. А.И. Евдокимова.

**Ручкин Дмитрий Валерьевич** - доктор медицинских наук, заведующий отделением реконструктивной хирургии пищевода и желудка Федерального государственного бюджетного учреждения "Национальный медицинский исследовательский центр хирургии имени А.В. Вишневского" министерства здравоохранения Российской Федерации.

**Ведущее учреждение:**

Государственное бюджетное учреждение здравоохранения города Москвы "Научно-исследовательский институт скорой помощи им. Н.В. Склифосовского Департамента здравоохранения города Москвы", г. Москва.

Защита диссертации состоится «\_\_\_» \_\_\_\_\_ 2023 г. в \_\_\_ ч. \_\_\_ мин. на заседании Диссертационного совета (24.1.204.04) Федерального государственного бюджетного научного учреждения «Российский научный центр хирургии имени академика Б. В. Петровского» по адресу 119991, г. Москва, ГСП-1, Абрикосовский переулок, дом 2

С диссертационной работой можно ознакомиться в библиотеке ФГБНУ «Российский научный центр хирургии имени академика Б.В. Петровского» и на сайте [www.med.ru](http://www.med.ru).

*Автореферат разослан «\_\_\_» \_\_\_\_\_ 202\_ г.*

Ученый секретарь  
Диссертационного совета,  
доктор медицинских наук

Э. А. Годжелло

## ОБЩАЯ ХАРАКТЕРИСТИКА РАБОТЫ

### Актуальность темы исследования

В современной хирургии реконструктивные операции на пищевode при доброкачественных и злокачественных заболеваниях остаются одними из самых сложных и по-прежнему привлекают внимание хирургов к этой проблеме. Постоянно изучаются и обсуждаются разные аспекты как хирургического, так и неоперативного лечения этой категории больных. Несмотря на интенсивное развитие, в последние годы, таких отраслей медицины, как хирургия, анестезиология и реаниматология и ряда других, субтотальная резекция пищевода с одномоментной эзофагопластикой, как единственно возможный вариант хирургического лечения при ряде доброкачественных и злокачественных заболеваний, по-прежнему характеризуется высокой частотой послеоперационных осложнений и летальности в связи с большим объемом вмешательства, его травматичностью и технической сложностью [Luketich, J.D. et al., 2000; Schuchert M.J. et al., 2004; Smithers B.M. et al., 2007; Low D.E. et al., 2019].

Наиболее часто встречающимся показанием к выполнению субтотальной резекции пищевода с последующим проведением эзофагопластики является его поражение злокачественным новообразованием [Черноусов А.Ф. с соавт., 2000; Давыдов М.И. с соавт., 2007; Болотина Л.В. с соавт., 2014; Kuwano H. et al., 2015]. Рак пищевода занимает 8 место в мире в структуре онкологической заболеваемости и 6 место среди причин онкологической смертности [Ferlay J. et al., 2014]. В РФ показатель заболеваемости раком пищевода у мужчин составляет 6,3 на 100 тыс. населения, для женщин – 0,93, при этом резектабельность опухоли колеблется в пределах 60-80% [Давыдов М.И. с соавт., 2007]. В то же время, хирургический метод при раке пищевода применим только у 10-30% впервые выявленных больных [Стилиди И.С., 2004]. Однако есть больные и доброкачественными заболеваниями пищевода, при которых возникает необходимость в удалении органа с последующей его реконструкцией. К

подобным показаниям относятся нервно-мышечные заболевания 3-4 стадии, тотальные и субтотальные стриктуры пищевода, различные повреждения пищевода (синдром Бурхаве/ ятрогенные повреждения и т.д.) [Перескоков С.В. с соавт., 2009; Чикинев Ю.В. с соавт., 2009; Ручкин Д.В. с соавт., 2014]. Частота встречаемости ахалазии кардии составляет 0,5 на 100 000 человек, заболеваемость – 8 человек на 100 000 в год, при этом необходимость в проведении субтотальной резекции возникает у 5% пациентов [Howard J.M. et al., 2011]. При ожоговых стриктурах, которые занимают второе место среди доброкачественных заболеваний пищевода, показания к субтотальной резекции возникают не так часто, однако неэффективность консервативной терапии или невозможность выполнения органосохраняющих методик не оставляет выбора ряду больных с этой патологией [Алиев М.А. с соавт., 2005; Чикинев Ю.В. с соавт., 2011; Черноусов А.Ф. с соавт., 2014; Гасанов А. М. с соавт., 2019; Howard J.M. et al., 2011; Farrukh A. et al., 2015]. При этом важно отметить, что выполнение такого обширного и травматичного вмешательства, как субтотальная резекция пищевода, сопровождается высокой частотой осложнений ( $\geq 59\%$ ) и летальности, которая, по данным различных авторов, может достигать 4-8% и более [Luketich J.D. et al., 2012; Low Donald E. et al., 2019].

Необходимость и важность улучшения результатов лечения пациентов как онкологического, так и неонкологического профиля при выполнении субтотальной резекции пищевода с одномоментной эзофагопластикой способствовала внедрению в практику видеоэндоскопических хирургических методик, которые позволили сократить частоту послеоперационных осложнений и снизить травматичность доступа. Эти технологии в равной мере оказались востребованы как при непосредственном вмешательстве на пищеводе, так и при выполнении эзофагопластики, главным образом, с использованием желудка. Однако если потенциал видеоэндоскопических хирургических технологий при проведении субтотальной резекции пищевода на сегодняшний день изучен достаточно полно [Noshiro H. et al., 2013; Cuesta

M. et al., 2015; Noshiro H. et al., 2016; Takahashi C. et al., 2018], то применение этой технологии при выполнении реконструктивного этапа вмешательства с формированием желудочного трансплантата не так распространено и требует проведения дополнительных исследований и серьезной научной оценки.

### **Цель исследования**

Повысить эффективность субтотальной эзофагэктомии с одномоментной пластикой желудочной трубкой у пациентов с заболеваниями пищевода, путем внедрения реконструктивных видеоэндоскопических технологий.

### **Задачи исследования**

1. Оценить возможности видеоэндоскопического доступа при выполнении пластики желудочной трубкой после эзофагэктомии у больных доброкачественными и злокачественными заболеваниями пищевода, определить показания и противопоказания к его использованию.
2. Разработать технические аспекты видеоэндоскопической пластики пищевода желудочной трубкой после эзофагэктомии у больных доброкачественными и злокачественными заболеваниями пищевода.
3. Провести сравнительный анализ непосредственных и отдаленных результатов эзофагопластики желудочной трубкой, выполненной с использованием видеоэндоскопического и «традиционного» открытого доступов.
4. Дать оценку видеоэндоскопической реконструктивной эзофагопластике после субтотальной резекции пищевода по поводу его доброкачественных и злокачественных заболеваний, как компонента программы ускоренного выздоровления больных.

### **Научная новизна**

На основании сравнительного анализа проведена оценка интраоперационных и непосредственных послеоперационных результатов лечения больных доброкачественными и злокачественными заболеваниями пищевода с выполнением его субтотальной резекции с одномоментным

реконструктивным этапом при использовании как видеоэндоскопических, так и открытых «традиционных» методик.

Определены показания и противопоказания к применению видеоэндоскопических методик при лечении больных заболеваниями пищевода различной этиологии.

В ходе проведенного анализа полученных результатов доказана безопасность и эффективность видеоэндоскопической реконструктивной эзофагопластики после субтотальной резекции пищевода у больных доброкачественными и злокачественными заболеваниями пищевода.

### **Теоретическая и практическая значимость**

Продемонстрирована эффективность и безопасность минимально инвазивных методик при выполнении реконструктивных вмешательств пациентам с доброкачественными и злокачественными заболеваниями пищевода.

Сформулированы основные показания и противопоказания к лапароскопически-ассистированной пластике пищевода изоперистальтической желудочной трубкой у пациентов после эзофагэктомии.

Уточнены технические аспекты видеоэндоскопического реконструктивного вмешательства у пациентов с доброкачественными и злокачественными заболеваниями пищевода различной этиологии.

Полученные результаты могут быть использованы в многопрофильных учреждениях, в которых выполняют реконструктивные вмешательства на пищеводе, для оптимизации хирургического лечения пациентов, перенесших субтотальную резекцию пищевода.

### **Основные положения, выносимые на защиту**

1. Видеоэндоскопическая пластика пищевода желудочной трубкой после эзофагэктомии является эффективной и безопасной альтернативой открытым операциям у больных доброкачественными и злокачественными заболеваниями пищевода.

2. Применение видеоэндоскопических методик при выполнении реконструктивного вмешательства на пищеводе позволяет улучшить результаты лечения больных доброкачественными и злокачественными заболеваниями за счет сокращения частоты развития интраоперационных и послеоперационных осложнений, сокращения продолжительности сроков пребывания в отделении реанимации и интенсивной терапии и в профильном стационаре.
3. Лапароскопически-ассистированная пластика пищевода желудочной трубкой сопровождается как меньшим болевым синдромом, так и меньшей выраженностью хирургического стресс-ответа, что способствует более ранней послеоперационной реабилитации и выздоровлению пациентов.

#### **Реализация результатов работы**

Основные положения, результаты и рекомендации диссертационного исследования применяются в клинической практике отделения торако-абдоминальной хирургии и онкологии (хирургии пищевода и желудка) Федерального государственного бюджетного научного учреждения «Российский научный центр хирургии им. акад. Б.В. Петровского».

#### **Апробация результатов работы**

Основные результаты работы представлены и обсуждены на конференции «Арктическая конференция торакальных хирургов, посвященная 20-летию самого северного отделения торакальной хирургии» 02-04 декабря 2022 года (г. Мурманск); на конференции "Инновации и традиции хирургии, конференция, посвященная 100-летию заслуженного деятеля РСФСР, проф. Г.И. Лукомского " 16 декабря 2022 года (г. Москва). Апробация диссертации состоялась 30 мая 2023 года на совместной конференции отделений торако-абдоминальной хирургии и онкологии, абдоминальной хирургии и онкологии I, абдоминальной хирургии и онкологии II, лаборатории экстренной хирургии и портальной гипертензии Федерального государственного бюджетного научного учреждения «Российский научный центр хирургии имени академика Б.В. Петровского».

### **Публикации по теме диссертации**

По результатам диссертационного исследования опубликовано 5 научных работ в научных рецензируемых журналах, включённых в перечень ВАК для публикации основных научных результатов диссертации.

### **Личное участие автора в получении научных результатов исследования**

Личный вклад в диссертационную работу состоит в том, что автором проанализирована научная литература по изучаемой проблеме, как отечественная, так и зарубежная. Соискатель непосредственно принимала участие в реконструктивных вмешательствах на пищеводе, заполняла медицинскую документацию, осуществляла динамическое наблюдение за пациентами. Самостоятельно произведен сбор архивных данных, внесение и создание электронной базы данных, также автором выполнена разработка и соблюдение дизайна исследования. Непосредственно автором получены результаты исследования, которые представлены в диссертационной работе, выполнена их статистическая обработка с последующим анализом, систематизацией и сравнением с литературными данными. Сформулированы выводы и разработаны практические рекомендации, внедренные в практику ФГБНУ "РНЦХ им. акад. Б.В. Петровского".

### **Объем и структура диссертации**

Диссертация изложена на 118 страницах машинописного текста и состоит из введения, 4 глав, заключения, выводов, практических рекомендаций, списка сокращений, списка литературы и приложений. Научная работа содержит 12 таблиц и иллюстрирована 14 рисунками. Список литературы включает 147 источников, в том числе 38 отечественных и 109 зарубежных.



## ОСНОВНОЕ СОДЕРЖАНИЕ РАБОТЫ

### **Характеристика клинических наблюдений и методов исследования**

В рамках одноцентрового нерандомизированного проспективно-ретроспективного сравнительного исследования был проведен анализ в группе больных доброкачественными и злокачественными заболеваниями пищевода, которым была выполнена субтотальная резекция пищевода (СРП) с одномоментной эзофагопластикой желудочной трубкой. Работа была основана на сопоставлении клинических результатов лечения групп больных, перенесших пластику пищевода желудочной трубкой из видеоэндоскопического (лапароскопически-ассистированная пластика пищевода желудочной трубкой) и из традиционного доступов (пластика пищевода из лапаротомного доступа). Оценивались результаты ближайшего и отдаленного послеоперационных периодов, а также проводился анализ данных медицинских архивов.

В исследование вошли 65 пациентов, которым выполнена плановая субтотальная эзофагэктомия с одномоментной пластикой желудочной трубкой и формированием анастомоза на шее (лапароскопически-ассистированный реконструктивный этап, либо открытый «традиционный»).

Из исследования были исключены пациенты, оперированные по поводу доброкачественного или злокачественного заболевания пищевода с выполнением вмешательства без удаления органа, перенесшие субтотальную резекцию пищевода без выполнения реконструктивного этапа (эзофагопластики), перенесшие субтотальную резекцию пищевода с эзофагопластикой сегментом толстой кишки, оперированные в экстренном порядке, а также отказавшиеся от участия в исследовании.

После применения критериев включения/исключения все пациенты были разделены на две группы: в основную группу вошло 43 пациента, которым за период с января 2013 года по сентябрь 2022 года включительно была выполнена торакоскопическая субтотальная резекция пищевода (ТСРП) с одномоментной лапароскопически-ассистированной пластикой желудочной

трубкой, в том числе и робот-ассистированная, в группу сравнения – 22 пациента, которым была выполнена ТСРП с открытым «традиционным» реконструктивным этапом за период с января 2013 года по сентябрь 2022 года, в том числе 2 пациента после конверсии доступа.

Достоверных различий между группами по возрасту пациентов, гендерному признаку и ИМТ отмечено не было.

Средний возраст больных, вошедших в исследование, составил 50,8 лет: в основной группе  $51,4 \pm 13,9$  лет (от 21 до 74 года), в группе сравнения  $48,8 \pm 15,6$  лет (от 22 до 77),  $p=0,532$ . В обеих группах преобладали женщины (65,0% – основная группа, 68,0% – группа сравнения).

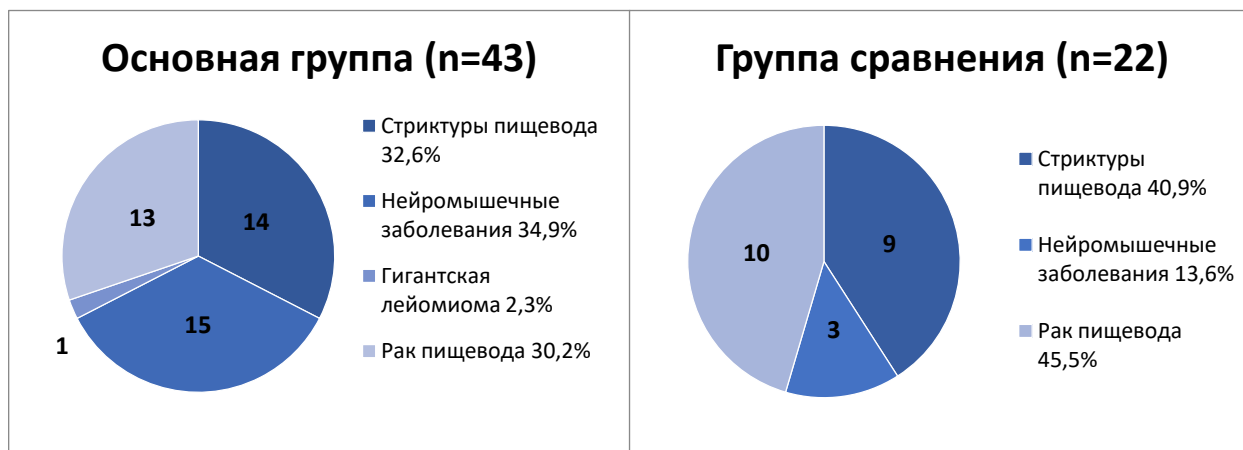
Средний ИМТ в основной группе составил  $23,5 \pm 5,3$  кг/м<sup>2</sup>, а в группе сравнения  $21,5 \pm 4,1$  кг/м<sup>2</sup>,  $p = 0,101$ .

17 пациентам в связи с выраженной дисфагией для нутритивной поддержки в предоперационном периоде была сформирована гастростома. В их числе было 11 больных основной группы (25,0%) и 6 – группы сравнения (27,2%) ( $p=1,000$ ). Одному больному в группе сравнения ранее была выполнена энтеростомия (4,5%).

В обеих группах исследования хирургическое вмешательство в объеме ТСРП с одномоментной эзофагопластикой было выполнено по одинаковым показаниям, таким как доброкачественные заболевания пищевода (протяженные стриктуры различной этиологии, нейромышечные заболевания 4 стадии) при неэффективности иных вариантов лечения (бужирование, баллонная дилатация), а также злокачественные новообразования пищевода. Кроме того, в основной группе одному пациенту торакоскопическая субтотальная резекция пищевода была выполнена по поводу доброкачественного новообразования пищевода – гигантской лейомиомы (> 8 см).

В основной группе преобладали больные с доброкачественными заболеваниями пищевода 30 (70,0%), а в группе сравнения число больных

доброкачественными 11 (54,5%) и злокачественными заболеваниями 10 (45,5%) было практически одинаково (Рисунок 1).



**Рисунок 1. Характер заболеваний у больных исследуемых групп**

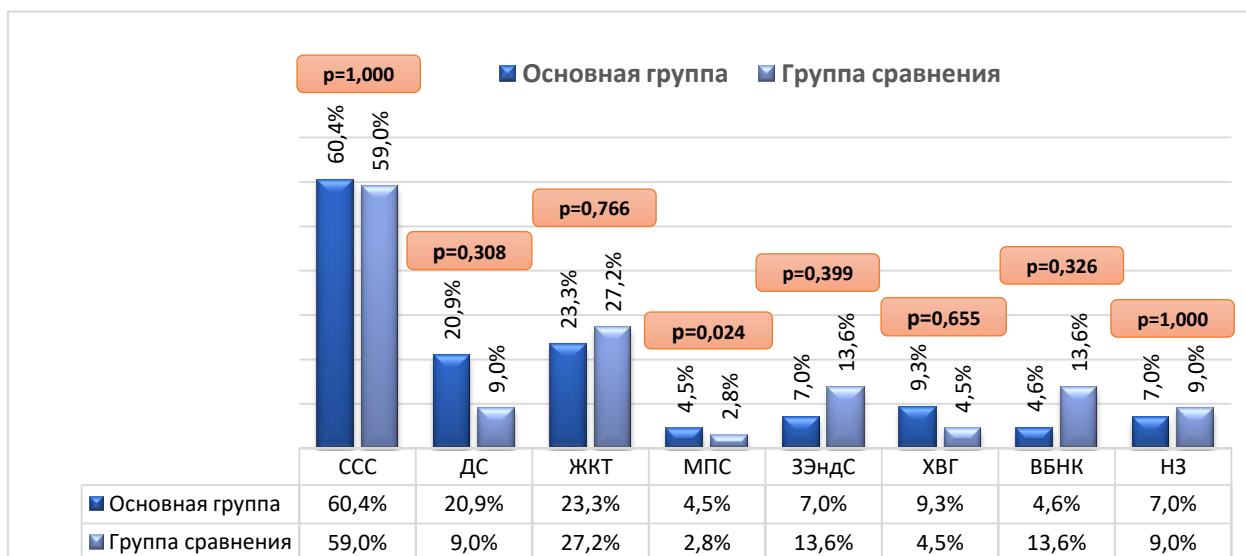
При оценке распределения доброкачественных заболеваний в основной группе количество пациентов со стриктурами пищевода (n=14, 32,5%) и нейромышечными заболеваниями (n=15, 35,0%) было практически одинаково. В группе сравнения больных со стриктурой было больше 9 (40,9%), чем с кардиоспазмом 3 (13,6%).

Количество больных со стриктурами пищевода в основной группе n=14 (32,5%) и группе сравнения n=9 (40,9%) статистически не отличалось (p=0,587), также, как и количество больных с нейромышечными заболеваниями в группах исследования (основная группа- n=15, 35%; группа сравнения- n=3, 13,6%), p=0,085.

До принятия решения о проведении эзофагопластики с одномоментным реконструктивным этапом пациентам с доброкачественными заболеваниями пищевода проводилось длительное консервативное лечение, в том числе курсы бужирования стриктур в 17 (26,1%) и эндоскопической баллонной дилатации кардии в 9 (13,8%) случаях, кроме того, 4 (6,1%) пациентам была выполнена кардиомиотомия (операция Геллера).

Среди общего числа пациентов с новообразованиями пищевода, участвующих в исследовании, опухоль чаще располагалась в нижней трети в 12 (52,2%), в средней трети в 10 (43,5%), в области пищеводно-желудочного перехода в 1 (4,3%) случае. Число пациентов со злокачественным

новообразованием II и III стадий превалировало и было одинаково в обеих группах (5 (38,5%) и 4 (30,8%) в основной группе; 4 (40%) и 5 (50%) в группе сравнения). В 2 (8,7%) случаях по решению онкологического консилиума до хирургического лечения проводилась неoadъювантная химиолучевая терапия.



Примечание: ССС- сердечно - сосудистая система; ДС- дыхательная система; ЖКТ- желудочно-кишечный тракт; МПС- мочеполовая система; ЗЭндС- заболевания эндокринной системы; ХВГ- хронический вирусный гепатит; ВБНК- варикозная болезнь нижних конечностей; НЗ-неврологические заболевания.

## Рисунок 2 – Распределение сопутствующей патологии

У большинства пациентов обеих групп исследования присутствовало одно или несколько сопутствующих заболеваний (33 (76,7%) в основной группе; 19 (86,3%) в группе сравнения). При оценке характера сопутствующей патологии в обеих группах преобладали болезни респираторными и сердечно – сосудистыми заболеваниями, патологией желудочно-кишечного тракта. Значимых различий по характеру и частоте встречаемости сопутствующих заболеваний между группами не выявлено. (Рисунок 2).

Средний индекс коморбидности в обеих группах составил 2 балла,  $p=0,599$ . Индекс коморбидности более 3 баллов был у 8 пациентов основной группы (18,6%) и у 6 пациентов группы сравнения (27,2%),  $p=0,527$ .

На основании шкалы Американского общества анестезиологов большинство больных были отнесены к группе высокого риска со статусом ASA III как в основной группе, так и в группе сравнения (51,2% и 68,2%

соответственно). Статус по шкале ASA II был отмечен у 19 больных основной группы (44,1%) и у 6 больных в группе сравнения (27,2%),  $p = 0,281$ . Больных, относящихся к I классу по шкале ASA в исследуемых группах, не было.

Все пациенты до госпитализации в хирургический стационар проходили стандартное комплексное предоперационное обследование.

Обе группы больных не отличались по основным критериям физикального и клинико-инструментального обследований и были статистически однородными.

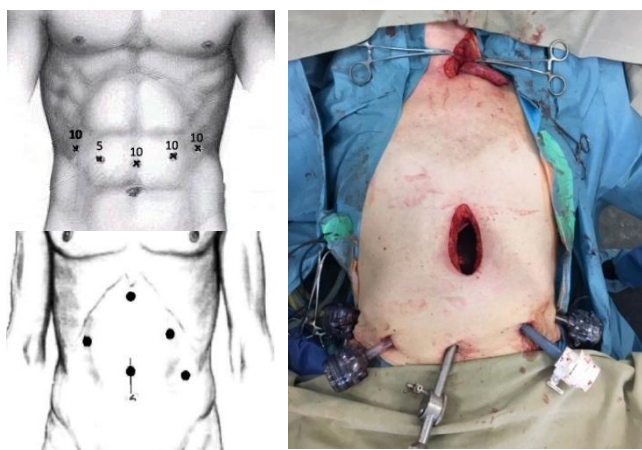### **ТЕХНИКА ХИРУРГИЧЕСКОГО ВМЕШАТЕЛЬСТВА**

В настоящее время количество минимально инвазивных операций увеличилось, а за последние три года их число превалирует над открытыми. Минимально инвазивным считается хирургическое вмешательство с применением видеоэндоскопических технологий и на торакальном, и на абдоминальном этапах (торакоскопия+лапароскопия, в т.ч. робот-ассистирования торакоскопия+лапароскопия). Особенностью подобных вмешательств является необходимость осуществления доступов в различных анатомических областях, включая торакальный, абдоминальный и цервикальный этапы, а также необходимость «переворота» пациента на операционном столе.

В обеих группах исследования мобилизация грудного отдела пищевода выполнялась торакоскопическим доступом (ТСРП), в том числе и робот-ассистированным (РТСРП).

Значимость реконструктивного этапа невозможно преувеличить, это обусловлено тем фактом, что именно от него зависит риск возникновения ряда жизнеугрожающих послеоперационных осложнений, а также качество жизни пациента после операции. С одной стороны, это определяется местом и вариантом формирования анастомоза, а с другой свойствами самого трансплантата (качество кровоснабжения, техника формирования трансплантата).

Целью абдоминального этапа является мобилизация абдоминального отдела пищевода и желудка по большой и малой кривизнам с переходом к реконструктивной фазе операции. При стандартно выведенной гастростоме (по передней стенке желудка ближе к малой кривизне) и при отсутствии очевидного повреждения перигастральной сосудистой дуги реконструктивный этап начинали лапароскопически, стому предварительно ушивали непрерывным «временным» швом и погружали в брюшную полость. При применении лапароскопически-ассистированной методики это осуществляется с помощью ультразвукового диссектора с сохранением перигастральной сосудистой дуги по большой кривизне на питающей правой желудочно-сальниковой и, в ряде случаев, правой желудочной артериях (Рисунок 3). Затем в мезогастрии по средней линии выполняется минилапаротомия (3-5 см) через которую извлекается комплекс пищевод-желудок.



**Рисунок 3 – Варианты расположения троакаров и минилапаротомии при лапароскопически-ассистированном абдоминальном этапе**

Изоперистальтическая желудочная трубка формируется экстракорпорально (при помощи линейных степлеров), это необходимо для дополнительного визуального контроля пульсации питающих сосудов и оценки необходимого размера трансплантата. Средняя длина трансплантата составляет около 40 см, а диаметр - 3,5-4,0 см. Завершающим этапом реконструктивных вмешательств в обеих группах было формирование микроеюностомы по Витцелю – Айзельсбергу для проведения раннего

энтерального питания в послеоперационном периоде. Во всех случаях эзофагогастроанастомоз формировался на шее (операция в модификации McKeown).

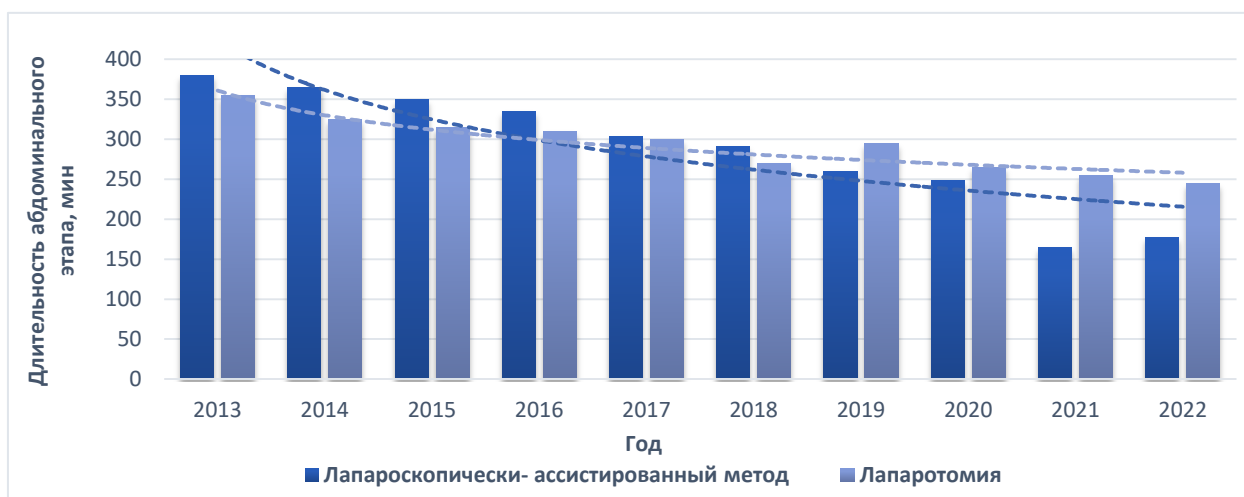## **ОСНОВНЫЕ РЕЗУЛЬТАТЫ ИССЛЕДОВАНИЯ**

### **Интраоперационные результаты**

Средняя продолжительность операции в основной группе составила  $375,6 \pm 75,6$  мин, в диапазоне от 195 до 500 мин., в группе сравнения –  $399,6 \pm 102,2$  мин, в диапазоне от 260 до 630 мин ( $p=0,038$ ). При оценке продолжительности вмешательства не учитывалось время перехода от торакального этапа к абдоминальному (в среднем 15-20 мин), при котором стандартно выполнялся переворот пациента на спину, переинтубация трахеи и переход к двулегочной вентиляции.

Анализ динамики данного показателя по годам показал, что в обеих группах общая продолжительность операции имела тенденцию к снижению по мере накопления опыта. Однако, применение видеоэндоскопических технологий, существенно ускорило выполнение оперативного вмешательства. При этом важно отметить, что использование видеоэндоскопических технологий сокращает как абдоминальный этап, так и общее время операции.

Средняя продолжительность абдоминального этапа в группе больных, которым была выполнена лапароскопически-ассистированная пластика пищевода желудочной трубкой составила  $248,0 \pm 63,4$  мин, что было меньше, чем в группе сравнения больных ( $291,9 \pm 89,9$  мин,  $p=0,049$ ) (Рисунок 4). Динамика снижения продолжительности этого этапа по годам, представленная на диаграмме, показывает, что при достижении сравнимого опыта видеоэндоскопическая методика сокращает более получаса времени, затраченного на выполнение пластической операции.



**Рисунок 4 – Динамика продолжительности выполнения абдоминального этапа**

С 2018 года в отделении торако-абдоминальной хирургии и онкологии, для сокращения продолжительности операции, реконструктивный этап выполняют две бригады хирургов, одна из которых проводит мобилизацию желудка, а вторая параллельно осуществляет доступ на шее, выделение шейного отдела пищевода и его пересечение. Как следствие, средняя продолжительность операции до 2018 года, когда операция полностью выполнялась одной бригадой хирургов, составила  $415,8 \pm 59,6$  мин, а после 2018 года –  $368,7 \pm 93,7$  мин ( $p=0,019$ ). Средняя продолжительность абдоминального этапа операции после 2018 года –  $244,9 \pm 77,8$  мин, что достоверно меньше, чем до 2018 года,  $p = 0,003$  ( $301,8 \pm 60,9$  мин).

В группах исследования значимой интраоперационной кровопотери отмечено не было. Средняя кровопотеря в основной группе составила  $154,0 \pm 61,0$  мл, в группе сравнения  $210,0 \pm 110,0$  мл ( $p=0,035$ ). Разница в показателях, с нашей точки зрения, обусловлена минимальным доступом и более прецизионной работой с тканями при использовании видеоэндоскопических технологий.

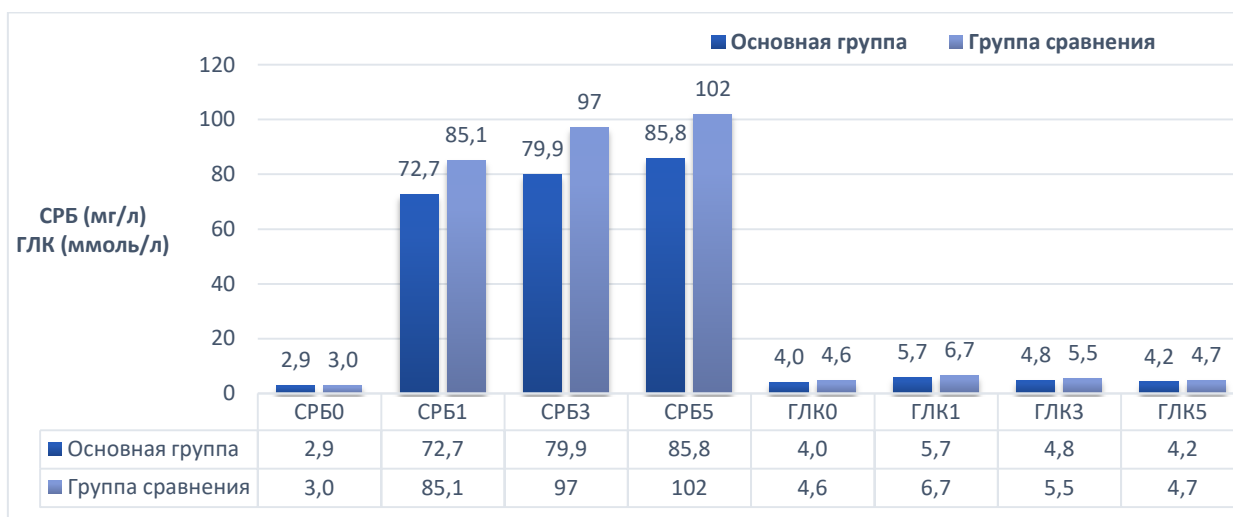Двум больным (4,6%), вошедшим в группу сравнения, осуществлена конверсия доступа при выполнении абдоминального этапа с использованием видеоэндоскопической методики. В обоих случаях причинами конверсии



были технические трудности, возникшие во время эндоскопического вмешательства.

### Выраженность хирургического стресс-ответа

Для оценки степени выраженности стресс – ответа на хирургическое вмешательство в исследовании использовали показатели СРБ (мг/л) и гликемии (ммоль/л). Средний уровень гипергликемии после реконструктивного вмешательства в группах сравнения был одинаковым, но стоит отметить, что стрессовая гипергликемия была зафиксирована у 9 (40,9%) пациентов в группе сравнения, вместе с тем в основной группе лишь у 2 (4,6%) пациентов ( $p < 0,001$ ).



**Рисунок 5 – Показатели степени выраженности хирургического стресс-ответа**

Уровень СРБ до операции в обеих группах был одинаковый. При анализе среднего уровня СРБ на 1-е, 3-е и 5-е сутки после вмешательства, показатели в основной группе были достоверно ниже и составляли 72,7, 79,9 и 85,8 мг/л, чем в группе с «традиционным» реконструктивным этапом (85,1, 97,1 и 102,1 мг/л,  $p_{1-е} < 0,001$ ,  $p_{3-е} < 0,001$ ,  $p_{5-е} < 0,001$ ) (Рисунок 5).

### Уровень болевого синдрома

Степень выраженности послеоперационного болевого синдрома абдоминальной локализации, которая оценивалась по визуально-аналоговой шкале со шкалой лиц Вонга-Бэкера, в течение первых трех суток после операции составила 5 баллов в основной группе, что соответствует

умеренной степени выраженности, и 7 баллов в группе открытых вмешательств ( $p1-e=0,035$ ,  $p2-e=0,051$ ,  $p3-e=0,039$ ). Следовательно, и в основной группе, и в группе сравнения отмечено снижение уровня боли в течение трех суток после операции, однако, достоверно меньшая интенсивность болевых ощущений зафиксирована у пациентов основной группы. У пациентов, которым выполнялась лапароскопически-ассистированная пластика пищевода, к третьим суткам пациенты предъявляли жалобы лишь на слабую боль (1-2 балла) в области ран, это связано в первую очередь с минимальным хирургическим доступом.

Таким образом, выполнение минимально инвазивных операции сопровождается менее выраженным болевым синдромом, как после операции, так и при выписке, и более низким уровнем выраженности стресс – ответа, как компонента общей операционной травмы, подтверждённый послеоперационными показателями С-реактивного белка и гликемии.

Медианой срока стояния дренажа в плевральной полости в основной группе исследования были 3 суток, а в группе сравнения 3,5 суток ( $p=0,272$ ). Дренажи из брюшной полости после операции с применением минимально инвазивной методики удаляли на 1 сутки раньше, чем после открытых реконструктивных вмешательств (2,2 суток против 3,2 суток,  $p=0,001$ ).

Срок восстановления моторики кишечника у пациентов после реконструктивного вмешательства составил 1,2 суток в основной группе и 1,1 суток в группе сравнения на ( $p=0,969$ ), следовательно, достоверно значимых различий по данному показателю в группах исследования нет.

### **Послеоперационные результаты**

Послеоперационные осложнения были отмечены в основной группе у 8 (18,6%) пациентов и в группе сравнения 13 (59,1%) пациентов. Согласно классификации степени тяжести послеоперационных осложнений Clavien-Dindo, в основной группе зарегистрирована более низкая частота осложнений I-II степени 2 (4,6%),  $p=0,015$ . В основной группе так же реже встречались осложнения III- IV степени тяжести ( $n=5$ ), что составляет 11,6 %,  $p=0,162$ .

В группе минимально инвазивных реконструктивных вмешательств частота развития специфических осложнений, в частности респираторных ( $p < 0,001$ ). К специфическим осложнениям со стороны дыхательной системы относятся: пневмония, пневмоторакс, гидро/хилоторакс, обострение трахеобронхита, парез голосовых связок. Инфицирование послеоперационной раны было отмечено у 3 пациентов группы сравнения и ни у одного пациента в основной группе ( $p = 0,035$ ) (Таблица 1).

**Таблица 1. Специфические послеоперационные осложнения в группах**

Специфические осложнения	Основная группа (n=43)		Группа сравнения (n=22)		p*
	Абс.	%	Абс.	%	
<b>Нагноение послеоперационной раны</b>	0	0	3	13,6	0,035
<b>Респираторные осложнения</b>	3	6,9	13	59,1	<0,001
<b>Сердечно - сосудистые осложнения</b>	2	4,6	3	13,7	0,326
<b>Рентгенологические признаки несостоятельности анастомоза</b>	13	30,2	7	31,8	1,000
<b>Клинические признаки несостоятельности анастомоза</b>	4	9,3	0	0	0,291
<b>Некроз трансплантата</b>	1	2,3	1	4,5	1,000

Примечание: \*p – рассчитан с применением точного критерия Фишера

Для оценки состоятельности анастомоза проводили контрольную рентгенографию с пероральным контрастированием на 3-и сутки после операции. Рентгенологические признаки несостоятельности были выявлены у 13 пациентов основной группы (30,2%) и у 7 пациентов в группе сравнения (31,8%). Как данное послеоперационное осложнение расценивали любой дефект шва, в том числе без клинических проявлений несмотря на то, что в значительной части случаев в дальнейшем проводили только консервативное лечение без повторных оперативных вмешательств. Клинические проявления несостоятельности анастомоза, потребовавшие ревизии и санации раны на шее, ушивания дефекта анастомоза, были выявлены лишь у 4 пациентов основной группы исследования (9,3%).

Зарегистрировано два летальных исхода (3,0%), по одному в каждой группе исследования. В обоих случаях диагностирован некроз трансплантата. Данное осложнение в отделении торако-абдоминальной хирургии и онкологии было выявлено впервые с 2013 года. Оба пациента незадолго до операции перенесли коронавирусную инфекцию SARS-CoV-2, а также имели сопутствующее нарушение ритма сердца (тахисистолическая форма фибрилляции предсердий). По нашему мнению, эти два обстоятельства явились основными причинами тромбоза питающей ножки трансплантата, который привел к некрозу, так как интраоперационно кровоток был удовлетворительным.

Таким образом, можно сделать вывод, что в группе, где абдоминальный этап выполняли лапароскопически-ассистированным методом, достоверно реже развивались как общие, так и специфические послеоперационные осложнения.

С 2014 года в отделении торако-абдоминальной хирургии и онкологии помимо внедрения видеоэндоскопических хирургических методик начато применение программы ускоренного выздоровления (ПУВ) для пациентов, нуждающихся в реконструктивных вмешательствах на пищевом тракте. Одним из основных пунктов данной программы является сокращение пребывания пациентов в палате общей реанимации.

По данным исследования средняя продолжительность пребывания пациента в ОРИТ была достоверно ниже в основной группе и составила 1,4 суток (0,5; 6). В группе сравнения данный показатель был равен 2,9 суток (1;11),  $p = 0,006$ . Средняя продолжительность послеоперационного койко-дня в основной группе составила 8,9 (6; 18) суток, в группе сравнения - 13,8 (7;57) суток,  $p = 0,049$ .

Следовательно, доказано положительное влияние минимально инвазивной методики на сокращение послеоперационного койко-дня и койко-дня в ОРИТ у пациентов в основной группе в отличие от больных в группе сравнения.

## Отдаленные результаты видеэндоскопической пластики пищевода желудочной трубкой

Для оценки отдаленных результатов пластики пищевода желудочной трубкой всем пациентам, оперированным за период с января 2019 года по январь 2022 год, был проведён опрос в сроки от 10 до 12 месяцев после реконструктивного вмешательства.

**Таблица 2. Статистические данные анализа отдаленных результатов**

	Основная группа (n=24)		Группа сравнения (n=10)		p*
	Абс.	%	Абс.	%	
<b>Пациент отмечает признаки затруднения прохождения пищи по пищеводу</b>	5	20,8	0	0	0,291
<b>Пациент ощущает дискомфорт на шее при проглатывании пищи</b>	3	12,5	1	10,0	1,000
<b>У пациента увеличилась масса тела после операции</b>	19	79,1	8	80,0	1,000
<b>У пациента присутствуют ограничения в питании</b>	2	8,3	2	20,0	0,564

Примечание: \*p – рассчитан с применением точного критерия Фишера

В отношении проявления признаков дисфагии у пациентов обеих групп в отдаленные сроки была отмечена положительная динамика. Данный симптом отсутствовал у 19 (79,1%) пациентов основной группы и у 10 (100,0%) пациентов группы сравнения. Также всего у 3 (12,5%) пациентов после минимально инвазивного вмешательства отмечено появление дискомфорта при проглатывании пищи. По всем показателям статистически значимых различий между исследуемыми группами не выявлено (Таблица 2).

Ограничения в питании отмечено у 2 (8,3%) пациентов основной группы, и у 2 (20%) пациентов из группы сравнения. Повышение массы тела после реконструктивного вмешательства выявлено у большинства пациентов (основная группа -19 (79,1%), группа сравнения- 8 (80,0%)). Оценка отдаленных результатов у пациентов в исследуемых группах, показала отсутствие статистически значимых различий. Таким образом,

использование малоинвазивных технологий в реконструктивной хирургии пищевода при доброкачественных и злокачественных заболеваниях не влияет на качество жизни пациентов в отдаленном послеоперационном периоде.

Таким образом, в настоящем исследовании продемонстрировано, что ТСРП с лапароскопически-ассистированной пластикой желудочной трубкой является альтернативой открытой «традиционной» методике операции практически у всех пациентов с хирургическими заболеваниями пищевода.

Вышеперечисленные преимущества позволяют рекомендовать применение минимально инвазивных методик при выполнении реконструктивных вмешательств на пищеводе в клиническую практику при лечении пациентов с доброкачественными и злокачественными заболеваниями пищевода.

## **ВЫВОДЫ**

1. Лапароскопически-ассистированная пластика пищевода желудочной трубкой у больных доброкачественными и злокачественными заболеваниями является альтернативой открытым операциям, не уступая последним по безопасности и эффективности. Основными ограничениями к выполнению данного вида вмешательств, связанными с техническими сложностями, являются спаечный процесс брюшной полости, ожирение ( $\text{ИМТ} \geq 30 \text{ кг/м}^2$ ), ранее выведенная гастростома (расположенная по большой кривизне с повреждением перигастральной сосудистой дуги).
2. Применение минимально инвазивных реконструктивных вмешательств улучшает результаты лечения больных доброкачественными и злокачественными заболеваниями пищевода за счет сокращения более чем в три раза частоты как общих послеоперационных ( $p=0,002$ ), так и специфических респираторных осложнений ( $p<0,001$ ), а также частоты инфицирования послеоперационной раны ( $p=0,035$ ).

3. Выполнение лапароскопически-ассистированной пластики пищевода желудочной трубкой способствует уменьшению продолжительности пребывания пациента, как в отделении реанимации и интенсивной терапии с 2,9 до 1,4 суток ( $p = 0,006$ ), так и в палате профильного отделения с 13,8 до 8,9 суток ( $p = 0,049$ ).
4. Использование видеоэндоскопических вмешательств в сочетании с программой ускоренного выздоровления в хирургии пищевода сопровождается более низким уровнем выраженности стресс-ответа, как компонента общей операционной травмы, по сравнению с открытыми «традиционными» операциями. У пациентов основной группы уровень показателей С-реактивного белка и гликемии в ранние сроки после операции был достоверно ниже.
5. Лапароскопически-ассистированное реконструктивное вмешательство сопровождается меньшим послеоперационным болевым синдромом абдоминальной локализации, что способствует более быстрому восстановлению пациентов после операции и сокращению послеоперационного койко-дня.

### **ПРАКТИЧЕСКИЕ РЕКОМЕНДАЦИИ**

1. Вмешательство из лапароскопически-ассистированного и цервикального доступов целесообразно выполнять одновременно двумя бригадами хирургов.
2. Установленная ранее гастростома не является противопоказанием к выполнению лапароскопически-ассистированной пластики пищевода желудочной трубкой. Для оценки расположения гастростомы перед операцией показана контрольная эзофагогастродуоденоскопия.
3. У пациентов с наличием факторов риска (хирургических, анестезиологических или при их сочетании) целесообразно проведение открытых «традиционных» реконструктивных вмешательств.

## СПИСОК РАБОТ, ОПУБЛИКОВАННЫХ АВТОРОМ ПО ТЕМЕ ДИССЕРТАЦИИ

1. Хатьков И.Е., Домрачев С.А., Шестаков А.Л., Израйлов Р.Е., Васнев О.С., Тарасова И.А., Цховребов А.Т., Горшунова А.П. «Минимально инвазивная эзофагэктомия при доброкачественных заболеваниях пищевода: результаты двухцентрового исследования». Хирургия. Журнал им. Н.И. Пирогова. №7. 2022. С. 5-11.
2. Цховребов А.Т., Горшунова А.П., Безалтынных А.А., Шестаков А.Л. «Мини- инвазивное хирургическое лечение большой солитарной лейомиомы пищевода». Клиническая и экспериментальная хирургия. Журнал имени академика Б.В.Петровского. №1 (35). С. 144-148.
3. Шестаков А.Л., Тарасова И.А., Цховребов А.Т., Горшунова А.П., Иванова М.Ю., Гусева А.С. «Редкое осложнение эзофагопластики у реконвалесцента COVID-19». Клиническая и экспериментальная хирургия. Журнал имени академика Б.В.Петровского. 2022. №4 (38). С. 99-106.
4. Шестаков А.Л., Битаров Т.Т., Никода В.В., Боева И.А., Цховребов А.Т., Тарасова И.А., Безалтынных А.А., Горшунова А.П. «Программа ускоренного восстановления в торакоабдоминальной хирургии». Вопросы курортологии, физиотерапии и лечебной физической культуры. 2021. С. 46-52.
5. Шестаков А.Л., Тарасова И.А., Цховребов А.Т., Боева И.А., Битаров Т.Т., Безалтынных А.А., Шахбанов М.Э., Горшунова (Дергунова) А.П., Васильева Е.С. «Реконструктивная хирургия пищевода в эпоху fast track». Хирургия. Журнал им. Н.И. Пирогова. №6-2. 2021. С. 73-83.

## СПИСОК СОКРАЩЕНИЙ

ИМТ – индекс массы тела

ОРИТ – отделение реанимации и интенсивной терапии

ПУВ – программа ускоренного выздоровления

СРБ – С-реактивный белок

СРП/ ТСРП/ РТСРП – субтотальная резекция пищевода/ торакоскопическая/

робот – ассистированная торакоскопическая