ФЕДЕРАЛЬНОЕ ГОСУДАРСТВЕННОЕ БЮДЖЕТНОЕ

ОБРАЗОВАТЕЛЬНОЕ УЧРЕЖДЕНИЕ ВЫСШЕГО ОБРАЗОВАНИЯ

«СМОЛЕНСКИЙ ГОСУДАРСТВЕННЫЙ МЕДИЦИНСКИЙ УНИВЕРСИТЕТ»
МИНИСТЕРСТВА ЗДРАВООХРАНЕНИЯ РОССИЙСКОЙ ФЕДЕРАЦИИ

На правах рукописи

Сухаруков Александр Сергеевич

ОПТИМИЗАЦИЯ ДИАГНОСТИКИ, ПРОГНОЗИРОВАНИЕ РИСКА РАЗВИТИЯ И ПРОФИЛАКТИКА НАРУШЕНИЙ МЕЗЕНТЕРИАЛЬНОГО КРОВООБРАЩЕНИЯ

3.1.9 – Хирургия

Диссертация
на соискание ученой степени кандидата медицинских наук

Научный руководитель
доктор медицинских наук, профессор
Нарезкин Дмитрий Васильевич

Москва, 2023 г.

ОГЛАВЛЕНИЕ

ВВЕДЕНИЕ..... 4

ГЛАВА 1. СОВРЕМЕННОЕ СОСТОЯНИЕ ВОПРОСА ДИАГНОСТИКИ ХРОНИЧЕСКОГО НАРУШЕНИЯ МЕЗЕНТЕРИАЛЬНОГО КРОВООБРАЩЕНИЯ. ПРОФИЛАКТИКА РАЗВИТИЯ ОСТРОГО НАРУШЕНИЯ МЕЗЕНТЕРИАЛЬНОГО КРОВООБРАЩЕНИЯ (ОБЗОР ЛИТЕРАТУРЫ)..... 11

Глава 1.1. Актуальность проблемы 11

Глава 1.2. Исторические аспекты изучения сосудистой патологии кишечника 12

Глава 1.3. Этиологические аспекты и особенности клинической картины нарушений мезентериального кровообращения..... 14

Глава 1.4. Трудности в диагностике нарушений мезентериального кровообращения..... 17

Глава 1.5. Возможности инструментальных методов в диагностике нарушения мезентериального кровообращения 20

Глава 1.6. Проблема профилактики возникновения острого нарушения мезентериального кровообращения..... 25

Глава II. МАТЕРИАЛЫ И МЕТОДЫ ИССЛЕДОВАНИЯ 29

2.1 Общая характеристика и дизайн исследования..... 29

2.2. Общая характеристика методов диагностики..... 31

2.2.1 Анкетирование пациентов 32

2.2.2 Шкала-опросник для раннего выявления нарушений проходимости по мезентериальному кровотоку 32

2.2.4. Способ диагностики острого нарушения мезентериального кровообращения..... 38

2.3.1. Лабораторно-инструментальные методы диагностики 41

2.3.2. Ангиография мезентериального кровотока 43

2.4. Статистический анализ..... 44

Глава III. РЕЗУЛЬТАТЫ СОБСТВЕННОГО ИССЛЕДОВАНИЯ 45

3.1. Анализ ретроспективной группы больных с острым нарушением мезентериального кровообращения..... 45

3.2. Способ диагностики острого нарушения мезентериального кровообращения..... 53

3.3. Анализ амбулаторных карт ретроспективной группы пациентов 59

3.4. Анализ проспективной группы пациентов 68

3.4.1 Результаты анкетирования проспективной группы пациентов 71

3.4.2. Результаты ультразвукового исследования мезентериального 72

кровотока..... 72

3.4.3. Способ диагностики синдрома хронической мезентериальной ишемии в бассейне чревного ствола и верхней брыжеечной артерии у пациентов пожилого и старческого возраста..... 73

3.4.4. Результаты ВКС с мультифокальной биопсией у пациентов проспективной группы 77

3.4.5. Результаты ангиографического исследования мезентериального кровотока..... 81

3.4.6. Классификация синдрома хронической мезентериальной ишемии.....84
ГЛАВА IV. ЗАКЛЮЧЕНИЕ И ОБСУЖДЕНИЕ РЕЗУЛЬТАТОВ 89
ГЛАВА V. ВЫВОДЫ 95
ГЛАВА VI. ПРАКТИЧЕСКИЕ РЕКОМЕНДАЦИИ 96
СПИСОК СОКРАЩЕНИЙ И УСЛОВНЫХ ОБОЗНАЧЕНИЙ 97
СПИСОК ИСПОЛЬЗОВАННОЙ ЛИТЕРАТУРЫ 98

ВВЕДЕНИЕ

Проблема нарушений мезентериального кровообращения является чрезвычайно актуальной. С данной патологией, в зависимости от формы заболевания (от ишемической висцеропатии до мезентериального тромбоза), встречаются совершенно разнопрофильные специалисты: хирурги общего профиля, терапевты, гастроэнтерологи, врачи общей практики, колопроктологи, сосудистые хирурги. По сравнению с 2009 годом количество больных с мезентериальной ишемией увеличилось в 4 раза. Так, распространенность данной патологии по некоторым литературным источникам составляет 22,9 случая на 100000 населения, встречается 1 случай на 1000 госпитализаций. Встречаемость заболевания отличается в разных регионах планеты. Например, в Швеции острое нарушение мезентериального кровообращения (ОНМК) отмечено у 12,9 человек на 100 000 населения, в других странах Европы и США - 1:1000 случаев, а в Японии - 1:10000 наблюдений соответственно [68,70].

Интерес к тщательному изучению данной патологии возник еще в середине XX века. Derrick J. с соавторами опубликовали еще в 1958 году результат данных аутопсий, где частота стенозирующих поражений висцеральных ветвей брюшной аорты составила от 19,2 до 70 %. Результатами первых ангиографических исследований мезентериального кровотока поделились с мировой медицинской общественностью Munster W. (1967) и Buchart Hunsen H. С соавторами (1977). Авторами выявлены стенозирующие поражения висцеральных артерий в 4,1–53,5% исследований. Однако операции на данных сосудах составляют лишь 2% от общего количества операций на периферическом сосудистом русле [51].

По данным ангиографий мезентериальных сосудов, проведенным Thomas V.T. с соавторами в конце XX века, у 980 человек было выявлено, что 8% исследуемых имеют сужение мезентериальных сосудов той или иной степени. Притом количество мужчин превалирует (до 65,2%) [51,12].

Данное состояние имеет полиморфизм клинических проявлений, что, в свою очередь, значительно затрудняет диагностику данного состояния, а значит и результаты лечения. При возникновении острого нарушения мезентериального кровообращения смертность составляет до 100%, а послеоперационная летальность до 80,7 % [11,16, 26]. После тромбэктомий без резекции кишечника (в ранние сроки заболевания) летальность может достигать 30%; после тромбэктомий в совокупности с резекцией кишечника - 72,7%. После сосудистых реконструкций артериального русла без резекции кишечника - 50%, а летальность после реконструктивных операций в сочетании с резекцией кишечника - 87,5% [30,67,76,79,86].

Для улучшения результатов лечения такого рода больных очень важным является понимание факторов риска развития заболевания, выявление хронического нарушения мезентериального кровообращения на максимально ранней стадии заболевания, а также создание и внедрение в клиническую практику неивназивных методов диагностики с целью выявления пациентов, предрасположенных к мезентериальному тромбозу. По нашему мнению, именно больным с хроническим нарушением мезентериального кровообращения возможно и необходимо проводить специфическую профилактику (от консервативного медикаментозного лечения до возможных реконструктивных вмешательств), что является особо ценной для пациентов. Однако анализируя данные мировой литературы, нами было выяснено, что исследования такого рода скудны и не носят системный характер.

Учитывая большое количество накопившихся вопросов в плане диагностики и дальнейшей курации данных пациентов, мы провели собственное исследование на базе кафедры госпитальной хирургии ФГБОУ ВО «Смоленский государственный медицинский университет», располагающейся в ОГБУЗ «Клиническая больница скорой медицинской помощи» города Смоленск.

Степень разработанности темы

В настоящее время имеется значительное количество научных публикаций, посвященных лечению острого нарушения мезентериального кровообращения [15,30,67,75,86]. Притом, процент летальности и послеоперационной смертности нисколько не уменьшается. Авторы в своих работах указывают на различные аспекты лечения (рентгенэндоваскулярные вмешательства, резекционные вмешательства на кишечнике, тромбоэмболэктомии), различные варианты тактики ведения данной категории пациентов. Однако не уделяется внимания вопросам профилактики возникновения мезентериального тромбоза. Возникновению острого нарушения мезентериального кровообращения тромботической этиологии предшествует длительное время. За это время, как правило, пациенты осматриваются врачами различных специальностей, но не обследуют целенаправленно мезентериальное сосудистое русло. В результате чего при выявлении пациентов на данной хронической стадии заболевания может быть перспективным, что может предотвратить дальнейшее развитие острого нарушения мезентериального кровообращения.

Таким образом, комплексное обследование пациентов, имеющих абдоминальный болевой синдром, при исключении другой патологии, инициирующей данную клинику, с целью выявления нарушения мезентериального кровообращения на хронической стадии ранее не проводилось.

Цель исследования

Оптимизация диагностики нарушения мезентериального кровообращения путем разработки новых способов ее диагностики и формирования алгоритма диагностического поиска для выявления группы пациентов с высоким риском развития острого нарушения мезентериального кровообращения.

Задачи исследования

1. Провести ретроспективный анализ стационарного и амбулаторного лечения группы больных с острым нарушением мезентериального кровообращения.
2. Создать и внедрить в клиническую практику анкету-опросник, позволяющую проспективно выявить пациентов с вероятным хроническим нарушением мезентериального кровообращения и провести клинико-лабораторное и инструментальное обследование этой группы больных.
3.Разработать и внедрить в клиническую практику способы диагностики острого и хронического нарушения мезентериального кровообращения и на их базе сформулировать алгоритм обследования больных с данной патологией.
4. На основании данных обследования пациентов выделить и классифицировать группы больных с хроническим нарушением мезентериального кровообращения, в том числе группу с высоким риском развития острого нарушения мезентериального кровообращения и сформулировать для них рекомендации по маршрутизации с целью дальнейшего лечения.

Научная новизна работы

Разработана и широко внедрена в практическую деятельность анкета-опросник, а также программа для ЭВМ по выявлению у пациентов признаков хронического нарушения мезентериального кровообращения, проведен клинико-лабораторный и инструментальный анализ проспективной группы пациентов.

На основе полученных данных созданы и внедрены в клиническую практику способ диагностики острого нарушения мезентериального кровообращения, и средство для его осуществления (программа для ЭВМ). Разработан и внедрен в клиническую практику способ диагностики синдрома хронической мезентериальной ишемии в бассейне чревного ствола и верхней брыжеечной артерии у пациентов пожилого и старческого возраста. По результатам проведенного исследования сформулирована классификация хронической мезентериальной ишемии, а также алгоритм ведения данной категории пациентов.

Практическая значимость работы

На основе проведенных ретроспективного и проспективного исследований стационарного и амбулаторного лечения пациентов с нарушением мезентериального кровообращения уточнены факторы риска развития заболевания, полиморфизм клинических проявлений и частота встречаемости клинических признаков. Комплексное обследование позволило разработать и внедрить алгоритм диагностики больных с хронической ишемической болезнью кишечника. Детальное исследование мезентериального кровотока с использованием дупплексного ангиосканирования и мезентерикографии, в сочетании с другими диагностическими критериями, позволило разработать и предложить классификацию степеней нарушения хронического мезентериального кровообращения, что дает возможность индивидуализировать лечебную тактику у этой категории пациентов.

Методология и методы исследования

В исследование включено 500 человек (293 – ретроспективная группа; 207 – проспективная группа) в возрасте от 61 до 94 лет. Работа выполнена на базе ОГБУЗ «Клиническая больница скорой медицинской помощи» в дизайне одноцентрового документального ретроспективного и проспективного исследования. Для решения поставленных задач применяли клинические, лабораторные, инструментальные и статистические методы исследования, разработана персонифицированная анкета – опросник, созданы компьютерные базы данных пациентов в отношении исследуемых групп.

Основные положения, выносимые на защиту

1. Разработанные новые способы диагностики острого и хронического нарушения мезентериального кровообращения в сочетании с клинико-инструментальными исследованиями позволяют оптимизировать алгоритм обследования больных с абдоминальной ишемией.

2. Поэтапный комплексный алгоритм диагностики хронического нарушения мезентериального кровообращения, дает возможность в условиях общехирургического стационара классифицировать группы пациентов с различными степенями риска развития острого нарушения мезентериального кровообращения, что позволяет индивидуализировать маршрутизацию больных и принять меры для предотвращения жизнеугрожающих осложнений.

Апробация исследования

Основные результаты доложены на: VII, VIII Всероссийских научно-практических конференциях студентов и молодых ученых «Актуальные проблемы науки XXI века» (Смоленск, 2019, 2021 года); XIII съезде хирургов России (Москва, 2021 год); на международной конференции «Новое в хирургии: наука, практика, обучение» (Минск, 2021 год); на XVII международной Пироговской научной медицинской конференции студентов и молодых ученых (Москва, 2022 год); на заседании Смоленского регионального отделения хирургического общества им. Н.И. Пирогова (Смоленск, 2022 год).

Публикации

По теме диссертационного исследования опубликовано 12 научных работ из которых 5 статей в журналах, рекомендованных ВАК для публикации основных результатов диссертации на соискание ученой степени кандидата медицинских наук, 7 тезисов на съездах и конференциях разного уровня (в т.ч. на английском языке); получено 2 патента на изобретения (зарегистрирована 1 заявка на изобретение № 2023100105); получено 5 авторских свидетельства (3 на регистрацию программы для ЭВМ, 2 на регистрацию базы данных); получено 1 свидетельство на рационализаторское предложение; опубликовано 2 учебных пособия с грифом СГМУ.

Внедрение результатов исследования

Материалы диссертационного исследования внедрены в клиническую практику хирургических отделений ОГБУЗ «Клиническая больница скорой медицинской помощи» города Смоленска, в практическую работу хирургического кабинета ОГБУЗ «Поликлиника №6» города Смоленска и в образовательный процесс кафедры госпитальной хирургии ФГБОУ ВО «Смоленский государственный медицинский университет» Минздрава России.

Объем и структура диссертации

Диссертация изложена на 116 страницах машинописного текста и состоит из введения, 3 глав, заключения, выводов, практических рекомендаций, списка сокращений и условных обозначений и списка литературы. Диссертационная работа содержит 15 таблиц и иллюстрирована 25 рисунками. Список литературы включает 58 отечественных и 90 зарубежных источников.

ГЛАВА 1. СОВРЕМЕННОЕ СОСТОЯНИЕ ВОПРОСА ДИАГНОСТИКИ ХРОНИЧЕСКОГО НАРУШЕНИЯ МЕЗЕНТЕРИАЛЬНОГО КРОВООБРАЩЕНИЯ. ПРОФИЛАКТИКА РАЗВИТИЯ ОСТРОГО НАРУШЕНИЯ МЕЗЕНТЕРИАЛЬНОГО КРОВООБРАЩЕНИЯ (ОБЗОР ЛИТЕРАТУРЫ)

Глава 1.1. Актуальность проблемы

Нарушения мезентериального кровообращения являются одной из актуальнейших проблем в практике врача-хирурга общехирургического стационара. Это по-прежнему считается одной из самых тяжелых форм сосудистой патологии и основной причиной некроза кишечника. Частота встречаемости данной патологии, по одним литературным данным, составляет 0,2% на 1000 пациентов [1, 100], по другим источникам - 0,05% до 7,6% [6,8]. Острое нарушение мезентериального кровообращения среди всех гастроинтестинальных заболеваний достигает 1-2% [16]. Доля острых артериальных мезентериальных окклюзий составляет от 0,02% до 0,9% от всех ургентных хирургических заболеваний органов брюшной полости, при том их встречаемость выше, нежели венозных [12,89,93]. В первые 24 часа с момента развития заболевания летальность может составлять от 60% до 80% [14, 15].

Ряд авторов указывают, что мезентериальный тромбоз у пациентов старше 75 лет является более распространенной причиной острого живота, по сравнению с острым аппендицитом или расслоением аневризмы брюшного отдела аорты [1,59]. У больных короновирусной инфекцией COVID-19 частота мезентериального тромбоза наблюдается в 1,66% [15,80,124,130].

Частота развития данной патологии неуклонно растет каждый год, подтверждая свою актуальность. Смертность нисколько не уменьшается и составляет 59-93%, а послеоперационная летальность может достигать 80,7% [2,21]. Следует отметить низкую настороженность врачей, в том числе и врачей хирургического профиля, в диагностике нарушений мезентериального кровообращения. Неправильная постановка диагноза, а значит, и потеря времени может привести к развитию абдоминальной «катастрофы» [32,48].

Особое место в предотвращении развития мезентериального тромбоза занимает диагностика хронической мезентериальной ишемии. В популяционном исследовании пациентов, госпитализированных по программе медицинской помощи «Кайзер», проведенном в Сан-Диего, расчетная ежегодная заболеваемость ишемической колопатией составляла 15,6 человек на 100 000 населения (женщин - 22,6; мужчин - 8,0). У взрослых пациентов ишемия толстой кишки может регистрироваться во всех возрастных группах, при этом заболеваемость увеличивается с возрастом, особенно после 49 лет. Именно небольшим числом среди обследованных пациентов старше 60 лет объясняют относительно невысокую заболеваемость ишемией толстой кишки (7,2 случаев на 100 000 человек). Ишемия толстой кишки чаще встречается у женщин, чем у мужчин, об этом свидетельствует большинство крупных исследований, в которых 57–76% пациентов были женщины [34, 90, 95,104, 107,123,129,139].

Глава 1.2. Исторические аспекты изучения сосудистой патологии кишечника

Интерес с мезентериальным окклюзиям существует длительно [132]. История изучения сосудистой патологии органов пищеварения восходит к первой половине XVI столетия. Первое упоминание об облитерации мезентериальных сосудов встречается в книге итальянского патологоанатома A. Benivieni «De abditis nonnullis ac mirandis morborum et sanationum causis», которая была опубликована еще в 1507 году.

Уже к середине XVIII столетия сложилось четкое представление об анатомии мезентериального кровотока. Большая заслуга в этом принадлежит выдающемуся швейцарскому анатому и физиологу A. Haller, который в трудах «Icones anatomicae» (1756) рассматривал атеромы, как патологические изменения интимы стенозированных артерий. Он убедительно показал наличие анастомозов между чревной и верхней брыжеечной артериями, а также, что артериальное кро-

воснабжение толстой кишки осуществляется посредством ветвей верхней и нижней брыжеечных артерий, а соединение обеих артерий образует «Anastomosis magna» [36].

В 1834 году на заседании Парижского анатомического общества J. Despre впервые описал случай гангрены кишечника. С тех пор в медицинской литературе стало появляться все больше работ, посвящённых мезентериальным окклюзиям. В 1843 году Fr. Tiedemann привел первое клиническое описание инфаркта кишечника, а в 1862 году австрийский врач J. von Oppolzer на основании клинических данных диагностировал эмболию верхней брыжеечной артерии.

Диагностические критерии острых мезентериальных окклюзий были сформулированы еще в шестидесятые годы XIX века C. Gerhardt (1863) и A. Kussmaul (1864), а именно: присутствие в анамнезе артериальных эмболий других локализаций, интенсивные коликообразные боли в животе, обильное кишечное кровотечение, снижение температуры тела, последовательное вздутие живота, появление выпота и наличие при пальпации опухолевидного образования в брюшной полости [37]. Этот симптомокомплекс впоследствии был выделен в отдельную группу хронического нарушения мезентериального кровообращения и определен как «dyspragia intermitterns angiosklerotica intestinalis» (перемежающаяся ангиосклеротическая диспрагия кишечника).

Большой вклад в диагностику и лечение мезентериальных ишемий, особенно носящих хронический характер, принадлежит отечественным ученым. Именно ими был выпущен ряд трудов, носящих фундаментальный характер в изучении нарушений мезентериального кровообращения: «Абдоминальный ишемический синдром», Ю.Л. Шалькова (1970); «Хроническая ишемия органов пищеварения», Г.С. Кротовского (1974); «Синдром хронической абдоминальной ишемии», А.В. Покровского (1979); «Ишемическая болезнь органов пищеварения», А.А. Шалимова (1979), а также «Хроническая абдоминальная ишемия» А.В. Гавриленко (1990).

Несмотря на столь продолжительный период изучения хронической и острой мезентериальной ишемии эта проблема до сих продолжает оставаться актуальной,

представляя собой серьезную медико-социальную задачу, которая заслуживает самого активного внимания и участия, как исследователей, так и практических врачей.

Глава 1.3. Этиологические аспекты и особенности клинической картины нарушений мезентериального кровообращения

Этиологически мезентериальная ишемия является многофакторным заболеванием, которое не имеет своей специфической клинической картины. Главной причиной развития нарушений мезентериального кровотока является атеросклеротическое поражение артериального мезентериального русла, в основном верхней или нижней брыжеечной артерий. Именно на долю атеросклеротического поражения приходится от 75% до 90% нарушений кишечного кровообращения [10, 12, 24, 49].

Принято считать, что сахарный диабет, курение, артериальная гипертензия и гиперхолестеринемия представляют собой факторы риска развития атеросклероза. Однако при анализе доступной медицинской литературы не выявлено прямой корреляционной связи между группой системных факторов риска, таких как пол, сахарный диабет, артериальная гипертензия, ожирение, дислипидемия, перемежающаяся хромота и наличие трофических нарушений у пациентов с хронической ишемией нижних конечностей и атеросклеротическим поражением чревного ствола и верхней брыжеечной артерии [90]. В большинстве оцениваемых групп пациентов с ХМИ, эти факторы встречаются достаточно часто: артериальная гипертензия - 37-67%, атеросклероз артерий нижних конечностей - до 55%, сахарный диабет - до 48%, ишемическая болезнь сердца - до 43%, дислипидемия - до 10% больных [10,71,81,91,98,101].

Среди пациентов старше 60 лет атеросклеротическое поражение непарных висцеральных артерий наблюдается в 73,9% случаев, при этом гемодинамически значимые стенозы как минимум одной мезентериальной артерии были выявлены у 15% больных, сочетанное поражение ЧС и ВБА – у 11% [128, 134, 136].

Причина высокой летальности при острой интестинальной ишемии связана, прежде всего, с трудностями верификации данного заболевания. Врач-хирург приемного отделения в 18,66 % наблюдений диагностирует мезентериальный тромбоз и только 74,5% больных подвергаются оперативному лечению [49].

Низкий процент правильной постановки диагноза связан с тем, что ОНМК имеет неспецифическую клиническую картину. Она может проявляться «катастрофой» в животе, а может иметь вид хронического болевого синдрома, либо симулировать другую хирургическую патологию. Описаны случаи сочетания мезентериального тромбоза с другими заболеваниями желудочно-кишечного тракта и возникновения мезентериального тромбоза у беременных после экстракорпорального оплодотворения [43,47, 57,147].

При хронической мезентериальной ишемии имеет место триада симптомов: постпрандиальный болевой синдром, диспепсические нарушения, потеря массы тела. Абдоминальная боль ведет к гипоксии и метаболическим нарушениям. Данные нарушения «передают» раздражение в солнечное или верхнебрыжеечное нервное сплетение. При поражении чревного ствола болевой синдром связан с гипоксией печени и ишемией слизистой желудка. Боль появляется через 20-25 мин после приема пищи и продолжается 1-2 часа, т.е. в течение всего периода пассажа пищи через кишечник. Обычно боль стихает самостоятельно и возникает вновь при приеме пищи, при прогрессировании заболевания нередко приобретает постоянный характер, вплоть до развития абдоминальных болей покоя. Может локализоваться в эпигастральной области и иррадиировать в правое подреберье (зона ишемии бассейна чревного ствола) или же распространяться от околопупочной области по всему животу, особенно на высоте функциональной нагрузки кишечника. Болевой синдром уменьшается при резком ограничении приема пищи - синдром малой пищи [17, 20].

Однако по некоторым литературным данным болевой синдром может встречаться лишь у 22% больных [117]. Редко наблюдается рвота. Вторым основным симптомом хронической абдоминальной ишемии является дисфункция кишечника,

выражающаяся нарушениями моторной, секреторной и абсорбционной функций. Третий основной симптом хронической абдоминальной ишемии - прогрессирующее похудание. Оно обусловлено несколькими факторами: во-первых, болевой синдром заставляет сократить объем, а затем и уменьшить частоту приемов пищи; во-вторых, возникающие из-за ишемии слизистой резкие нарушения секреторной и абсорбционной функций кишечника также ведут к потере массы тела. В связи с этим похудание фактически обусловлено тремя факторами: алиментарным (отказ от еды, фобия перед едой и последствия нарушений секреторно-абсорбционной и моторной функций кишечника); обезвоживанием организма вследствие поноса, искусственно вызываемой рвоты, приема слабительных средств, вследствие болевого фактора [25, 27, 45, 78, 83].

Особый интерес для анализа представляют пациенты с выраженным мультифокальным мезентериальным атеросклерозом. У данных пациентов имеет место выраженная клиническая картина. Сопутствующие сердечно-сосудистые заболевания выявляются у всех пациентов с гемодинамически значимыми стенозами ЧС и ВБА, а практически у половины в анамнезе имеется инфаркт миокарда. Также особенностью является значимо более высокая частота атеросклероза артерий нижних конечностей, в то время как СД 2-го типа встречается реже [111, 117].

В структуре заболеваний органов пищеварения преобладают хронический панкреатит и неалкогольная жировая болезнь печени, отмечена тенденция к большей частоте язвенной болезни желудка и двенадцатиперстной кишки (у 20% больных). Причины отсутствия типичной триады у пациентов с СД 2-го типа, в том числе абдоминального болевого синдрома, могут быть обусловлены как нарушением формирования потока ноцицептивных импульсов, так и повышением активности антиноцицептивной системы. У больных с гемодинамически значимым сочетанным атеросклерозом ЧС и ВБА типичная для ХМИ триада клинических признаков, согласно некоторым источникам (рисунок 1), может присутствовать только в 6,6% случаев, а сосудистый шум при аускультации может определяться только у трети пациентов [20,104,134].

Признак	Всего (n=142)	Пациенты с типичным для ХМИ симптомокомплексом (n=30)	Пациенты с отсутствием типичного для ХМИ симптомокомплекса (n=112)	p
Мезентериальный атеросклероз	105 (73,9)	24 (80)	81 (72)	0,395
Изолированный атеросклероз ЧС	28 (19,7)	6 (25)	22 (27,2)	0,833
Изолированный атеросклероз ВБА	6 (4,2)	2 (8,3)	4 (3,5)	0,529
Сочетанный атеросклероз ЧС и ВБА	71 (50,0)	16 (66,7)	55 (67,9)	0,910
Гемодинамически значимые стенозы мезентериальных артерий	21 (15)	2 (6)	19 (16,9)	0,158
Изолированный гемодинамически значимый стеноз ЧС	2 (1,4)	0	2 (1,78)	0,603
Изолированный гемодинамически значимый стеноз ВБА	4 (2,8)	0	4 (3,57)	0,461
Сочетанные гемодинамически значимые стенозы двух мезентериальных артерий	15 (11)	2 (6,6)	13 (11,6)	0,977

Примечание. Оценка статистической неоднородности групп проводилась с помощью критерия χ^2 Пирсона.

Рисунок 1 - Характеристика атеросклеротического поражения мезентериальных артерий у пациентов пожилого и старческого возраста в зависимости от клинической симптоматики (А.И. Долгушина с соавт., 2020)

Наличие только клинических симптомов недостаточно для установления диагноза СХАИ. При данной клинической картине должна проводиться дифференциальная диагностика с другими заболеваниями органов брюшной полости, в том числе и онкологическими. Неспецифическая клиническая картина значительно затрудняет диагностику заболевания, а значит существует необходимость в анализе клинического течения заболевания для определения наиболее часто встречаемых признаков заболевания с целью возможной дальнейшей диагностики заболевания.

Глава 1.4. Трудности в диагностике нарушений мезентериального кровообращения

Проблема ранней диагностика мезентериальной ишемии важна, ее решение может способствовать существенному улучшению результатов лечения заболевания.

Для верификации диагноза СХАИ возможно использовать алиментарные провокационные пробы («насильственного кормления», проба Миккельсена, «регулярного приема пищи», физическая проба), которые основываются на тесной взаимосвязи болевого синдрома или дисфункции кишечника с приемом пищи [122,138].

Однако более информативным может быть использование функциональных проб с определением уровня насыщенности тканей ЖКТ кислородом: ЭГДС со

спектроскопией видимого света, 24-часовая тонометрия с пищевой нагрузкой, а также оценка сублингвальной микроциркуляции после пищевой нагрузки. Это хорошие методы, имеющие чувствительность до 90% и специфичность до 94%, основанные на измерении насыщения кислородом капиллярного гемоглобина и регистрации уровня pCO_2 в органах ЖКТ. Несмотря на высокие уровни специфичности и чувствительности данные методы не получили большой популярности в клинической практике [6, 39, 44, 110].

При хронической мезентериальной ишемии биомаркеры СХАИ неизвестны, а показатели D-димера, лактата и С-реактивного белка не являются специфичными. В научном исследовании Mensink P. B. (2008 год) у пациентов была продемонстрирована взаимосвязь приема пищи с выявлением увеличения уровня белка, связывающего жирные кислоты [110]. Данный метод лабораторной диагностики также не нашел свою популярность в клинической практике.

Однако повышение уровня D-димера, лактата и С-реактивного белка может быть полезной в диагностике острого нарушения мезентериального кровообращения. В метаанализе M.T. Cudnik et al. показано, что общая чувствительность D-димера составила 96%, специфичность - 40%. Лактат крови эффективно метаболизируется печенью, поэтому определение уровня его содержания не способствует выявлению ранних признаков ОМИ. Как правило, лактат повышается уже после развития гангрены кишечника [82].

Поскольку хроническая мезентериальная ишемия (ХМИ) является состоянием переходных эпизодов ишемии, вызванных едой, уровни маркеров натощак недостаточны для диагностики заболевания. В исследовании, в котором несколько сывороточных маркеров до и после еды были определены у пациентов с подозрением на мезентериальную ишемию, сообщалось о значительном увеличении D-димера у 32 из них. В другом исследовании с участием 49 больных с подозрением на ХМИ было выявлено значительное повышение уровня белка, связывающего жирные кислоты в кишечнике, у пациентов с положительным результатом тонометрии после еды в отличие от пациентов с нормальным ответом после еды.

Необходимы дальнейшие более крупные исследования для потенциальной идентификации чувствительного и специфического биомаркера, например, прокальцитонина для обнаружения хронической мезентериальной ишемии [97,108].

Неспецифические лабораторные данные включают анемию, лейкопению, нарушение водно-электролитного баланса и вторичную гипоальбуминемию. Наиболее перспективными исследованиями являются научные работы, посвященные изменению иммунного статуса у пациентов с мезентериальной ишемией [22,72,74,148]. Такие работы существует уже в неврологии, при изучении ишемического инсульта [23]. В экспериментальном исследовании Намоконова Е.В. с соавторами установлено, что с первых часов окклюзии брыжеечной артерии в общем кровотоке прогрессивно снижается общее число лимфоцитов, в основном за счет снижения B - cells и NK- cells. При этом наибольшее снижение числа лимфоцитов наблюдалось в некротическую стадию заболевания ($p < 0,005$) [35, 84,85].

Таким образом, известные методы диагностики не нашли должной популярности в клинической практике. Это связано с тем, что их применение требует тщательной подготовки. Пациент должен накануне голодать, а за несколько дней до исследования вовсе исключить прием жирной и жареной пищи. Повышение лабораторных показателей крови происходит, как правило, в острую стадию заболевания, т.е. при возникновении «абдоминальной катастрофы», а значит, диагностировать хроническую мезентериальную ишемию по лабораторным показателям крови невозможно. Усложняет течение заболевания также синдром реперфузии, который помимо других патологических состояний широко распространен при мезентериальном тромбозе [13, 38, 69, 99]. Помимо этого, применение лабораторных методов требует наличия соответствующих реактивов, использование которых возможно в крупных научных центрах, а не в общепрофильном стационаре [87,102, 109, 116, 129].

Глава 1.5. Возможности инструментальных методов в диагностике нарушения мезентериального кровообращения

В настоящий момент не существует единого подхода к диагностике нарушений мезентериального кровообращения. Предложены различные инструментальные методы, алгоритмы диагностики, которые основаны на регистрации висцерального кровотока у пациентов с характерной клинической симптоматикой. Данные методы исследования не могут использоваться рутинно из-за трудностей их исполнения.

Цветной допплер и спектральное УЗИ помогают оценить проходимость и адекватность потока крови по чревному стволу, верхней и нижней брыжеечным артериям. Его можно использовать в качестве первичной диагностики и скрининга. Данное исследование можно проводить всем пациентам даже амбулаторно, которые имеют специфическую клиническую картину, а также противопоказания к другим диагностическим процедурам. Наличие гемодинамически значимого стеноза, по данным литературы, 2-х и более мезентериальных артерий делает диагноз «Хроническая мезентериальная ишемия» наиболее вероятным [6, 46].

Однако не у всех пациентов существует возможность оценить состояние кровотока по нижней брыжеечной артерии, что связано с низкой визуализацией данного сосуда. Оценить НБА можно только у астеничных больных, имеющих низкий индекс массы тела [52]. В ряде работ отечественных и зарубежных авторов было показано, что УЗИ позволяет выявить проксимальный тромбоз или окклюзию брыжеечных сосудов с высокой чувствительностью и специфичностью от 85 до 90% [6,40,126,133].

На сегодняшний момент не существует единых ультразвуковых критериев к изменению мезентериального кровотока. Вследствие этого, нарушения кровотока по мезентериальным сосудам в настоящий момент в проспективных исследованиях

берутся за основу критерии, представленные в национальных клинических рекомендациях, полученные, на данный момент в самом обширном исследовании, van Petersen A.S. в 2013 году [141].

ЧС стеноз >70%		ВБА стеноз >70%		Автор, год публикации
ПСС	КДС	ПСС	КДС	
200 см/сек	-	275 см/сек	-	G.L. Moneta et al. 1993
320 см/сек	100 см/сек	400 см/сек	70 см/сек	A.F. AbuRahma et al. 2012
280 см/сек на выдохе	57 см/сек на выдохе	268 см/сек на выдохе	101 см/сек на выдохе	A.S. van Petersen et al. 2013
272 см/сек на вдохе	84 см/сек на вдохе	277 см/сек на вдохе	52 см/сек на вдохе	

Рисунок 2 - Ультразвуковые критерии нарушения мезентериального кровотока (по данным литературных источников)

Заслуживает внимания научная работа И.В. Бархатова, Н.А. Бархатовой (2017 год). Авторы подробно описали ультразвуковое исследование интравазальных стенозов и высказали предположения об атеросклеротической, неспецифической воспалительной или иной этиологии поражения исследуемых артерий. В зависимости от этиологии поражения сосуда изменяется и ультразвуковая картина [6].

Таким образом, ультразвуковое исследование может быть использовано не только в качестве диагностики при поступлении пациентов в стационар с «острым» животом, но и в виде скринингового метода исследования хронического нарушения мезентериального кровотока. В перспективе посредством ультразвуковой диагностики (особенно в В – режиме) можно оценивать качество лечения пациентов [18, 121]. Недостатком данного метода исследования является наличие зависимости от оператора, а также тот факт, что нет возможности оценить перфузию органов пищеварения. Следовательно, подтвердить наличие фактической ишемии слизистой оболочки органов ЖКТ невозможно [19,46,146].

Интересным является исследование В. Н. Диомидовой с соавторами (2011), а также других авторов, где выполнено сопоставление ультразвуковых изменений

мезентериального кровотока с клинической картиной. Ученые выделили 6 типов хронической абдоминальной ишемии: эрозивно-язвенный, псевдопанкреатический, дискинетический, холецистоподобный, гастралгический, псевдотуморозный [7, 9, 10, 11, 41]. По нашему мнению, данная классификация может использоваться в клинической практике только после тщательного обследования с целью исключения другой органической патологии. В зависимости от диагностированного типа мезентериальной ишемии возможно и определение оптимальной тактики лечения. Однако данные формы абдоминальной ишемии могут и осложнять течение другой патологии органов брюшной полости.

Важным методом исследования в проявлении хронических нарушений мезентериального кровообращения является видеоколоноскопия с мультифокальной биопсией. Так как синдром хронической мезентериальной ишемии сопровождается развитием ишемической колопатии, то ВКС может стать рутинным методом в диагностики данного состояния. В настоящее время колоноскопия, дополненная морфологоческим исследованием, является превосходным методом диагностики ишемического колита [42, 73]. Больным пожилого возраста важно выполнить колоноскопию как можно раньше, таким образом можно предпринять меры, направленные на снижение риска возникновения острой мезентериальной окклюзии. По нашему мнению, перспективными являются исследования оценки корреляционной зависимости выраженности макроскопической и морфологической картин от степени нарушения мезентериального кровотока.

Если проведение исследования по какой-либо причине задержано и благоприятный момент упущен, диагноз может остаться неясным, так как характерные проявления на слизистой оболочке быстро стихают. К эндоскопическим проявлениям данной формы колита в ранней стадии относятся отёк и геморрагия в зоне сегментарного воспаления, выше и ниже которого визуализируется нормальная слизистая оболочка. Воспаление в поражённом сегменте обычно имеет диффузный характер. В лёгких случаях заболевания единственными признаками могут быть многочисленные петехии на фоне бледной слизистой [135, 143].

В относительно ранние стадии заболевания обнаруживаются также поверхностные изъязвления на фоне инъецированной слизистой оболочки. По сравнению с центральной зоной поражения, где превалирует острое экссудативное воспаление окружающей слизистой, на периферии язвы зачастую имеют изолированный характер. Иногда образуются длинные и глубокие язвы. Ряд авторов выделяют три характерных эндоскопических признака, особо подозрительных на наличие ишемического колита: небольшие тёмные или голубоватые пятна на фоне узловатой слизистой оболочки; отчётливая демаркационная линия между нормальной и поражённой слизистой; скудное кровотечения из места биопсии слизистой или же его отсутствие [60, 63].

За время между исследованиями отмечается быстрая динамика при эффективности лечения эндоскопической картины. В лёгких случаях заболевания воспалительные изменения быстро стихают и во время следующего эндоскопического исследования можно не увидеть никаких следов воспаления. В течение нескольких дней полиповидные сферические выпячивания слизистой подвергаются распаду, и на их месте остаются поверхностные язвы, которые постепенно уменьшаются в размерах и заживают бесследно или с образованием рубцов [91, 94, 132].

Биопсия, выполненная при колоноскопии, имеет важное значение, поскольку с её помощью устанавливают наличие геморрагического некроза слизистой оболочки. Однако обнаруживаемые патогистологические признаки не являются специфичными для ишемического колита. В большей степени биопсия позволяет провести дифференциальную диагностику при подозрении на онкологическое заболевание. Поэтому исследование биоптатов не столь важно в постановке диагноза, хотя и подтверждает наличие существенных признаков. В биопсии нет необходимости для доказательства наличия острого воспаления как такового. По мере выздоровления происходит деформация желез и отмечается устойчивое развитие фиброза собственной пластинки и подслизистого слоя. В поздних стадиях заболевания могут обнаруживаться гемосидерин-содержащие макрофаги, но их присутствие отмечается не всегда. Биоптаты, взятые у больных, перенёсших ишемиче-

ский колит с исходом в выздоровление, не имеют диагностической ценности, потому что в них обнаруживается лишь признаки неспецифической атрофии слизистой оболочки [112,113]. Также перспективным, на наш взгляд, является определение корреляционной зависимости выраженности морфологических изменений от степени нарушения мезентериального кровообращения.

«Золотым» стандартом в диагностике на сегодняшний день является аортомезентерикография. Чувствительность данного метода исследования составляет 82,6%, а специфичность 96,8%. Применение данного метода диагностики позволяет с наибольшей точностью оценить анатомические особенности брыжеечных сосудов, установить локализацию и протяженность окклюзии, состояние коллатерального русла висцеральных сосудистых бассейнов, компенсаторные возможности коллатерального кровотока, а также дифференцировать артериальную и венозную ишемию [61, 106, 114, 125,137,142,144,145].

Однако данный метод исследования применяется далеко не во всех клиниках. Достойной альтернативой классическому ангиографическому исследованию является КТ-ангиография. Она имеет ряд достоинств. Во-первых, КТ-ангиографию можно выполнять сразу после нативной КТ, без лишней транспортировки больного и потери времени. Во-вторых, нет необходимости в пункции магистральных артерий, что увеличивает риск геморрагических осложнений в раннем послеоперационном периоде на фоне агрессивной терапии прямыми антикоагулянтами. В-третьих, по диагностической эффективности КТ-ангиография не уступает стандартному ангиографическому исследованию [28, 62, 65, 88].

В работах профессора А.И. Хрипуна с соавторами, опубликованных в 2014 году, показаны возможности КТ-ангиографии и преимущества перед стандартным ангиографическим исследованием. Чувствительность КТ-ангиографии была отмечена у 100% больных, что способствовало своевременно принять меры к лечению данных пациентов. Основными инструментальными признаками тромбоза или тромбоэмболии брыжеечных артерий явились дефект контрастирования в просвете брыжеечной артерии или отсутствие ее контрастирования [3, 53,54,55,56].

Мультиспиральная компьютерная томография с болюсным контрастированием брюшного отдела аорты и висцеральных артерий хорошо себя зарекомендовало. Это неинвазивный метод диагностики, чувствительность которого за последнее время существенно возросла с 39% до 90%, а по некоторым данным и до 100% [115,122,127]. В большинстве случаев, сочетание различных КТ-признаков в совокупности с данными клиники и лабораторных методов исследования в большинстве случаев помогает диагностировать мезентериальную ишемию еще на дооперационном этапе. Стоит отметить важность проведения КТ-исследований в динамике, что позволяет оценить адекватность объема и качество выполненного оперативного лечения, решить вопрос о необходимости повторных оперативных вмешательств, дать оценку проведенному лечению и скорректировать дальнейшую тактику ведения пациента.

Благодаря данному методу имеет место хорошая визуализация как верхней брыжеечной артерии, так и нижней брыжеечной артерии, что нельзя сказать про МР-ангиографию брюшной аорты и висцеральных артерий. Этот метод диагностики хороший аналог МСКТ-ангиографии, имеющий чувствительность 92%, а специфичность 84%. Этот неинвазивный метод диагностики может использоваться в общепрофильном стационаре. Однако недостатком является то, что имеется низкая визуализация нижней брыжеечной артерии. Визуализация НБА также, как и при УЗДГ возможно у пациентов астенического типа телосложения [77, 96, 127].

Глава 1.6. Проблема профилактики возникновения острого нарушения мезентериального кровообращения

Комплексное применение современных лабораторно-инструментальных методов исследования может способствовать своевременному выявлению больных с хроническими мезентериальными окклюзиями на ранних стадиях, а качественная терапия, малоинвазивные или оперативные вмешательства позволят значительно улучшить результаты их лечения. До сих пор остается актуальным вопрос профилактики развития острого нарушения мезентериального кровообращения.

Существует достаточное количество литературы по диагностике и лечению мезентериальной ишемии, однако, крайне мало можно встретить литературные источники по профилактике мезентериальных тромбозов.

Специалистами больницы Синь-Чжу – Аста, Тайвань, в 2017 году был опубликован опыт ведения пациентов с мезентериальной ишемией. Создав собственный протокол AMEI от 2012 года (на основании протокола острого коронарного синдрома), они показали, что его ранняя активация способствует выживаемости до 100%. Сутью протокола является раннее эндоваскулярное вмешательство. Кардиохирурги могут самостоятельно выполнять вмешательство без контроля радиологов. Благодаря протоколу на базе больницы были сформированы обученные эндоваскулярная, хирургическая, кардиологическая, радиологическая бригады. Обязательным считают до прохождения ангиографии назначение пациентам per os аспирина 300 мг и клопидогрела 300 мг + гепаринового болюса с нагрузочной дозой 3000 U и поддерживающей дозой 12 U/кг/час [19,77,92].

При анализе литературы установлено, что до манифестации мезентериального тромбоза за 3-4,5 года пациент начинает испытывать жалобы, характерные для ишемического поражения толстой кишки [48].

Большая ответственность по проведению профилактики данного заболевания лежит на врачах амбулаторного звена, поскольку, первоначально данные пациенты обращаются к участковым терапевтам и хирургам. Течение их заболевания протекает под «масками» панкреатита, холецистита, гепатита и других заболеваний [14, 44]. Данной группе пациентов назначается сугубо симптоматическое лечение: антисекреторная терапия, анальгетическая, спазмолитическая терапия, местами антибактериальная терапия [131]. Чаще всего абдоминальная ишемическая болезнь встречается у пациентов, имеющих склонность к гиперлипедемии и холестеринемии, а значит пациентам с атеросклеротическим поражением периферического кровотока должна комплексно проводиться коррекция мезентериального кровотока.

В зависимости от степени нарушения мезентериального кровотока существует необходимость классифицировать данную группу пациентов. В настоящее время известна единственная классификация на функциональные классы. Однако даже в этой классификации отсутствует четкие критерии отнесения пациентов к той или иной группе. Так, первый функциональный класс (I ФК) - без выраженной клинической симптоматики. Для этих больных характерно отсутствие нарушения кровотока в покое и появление абдоминальной боли лишь после нагрузочной пробы. Второй функциональный класс (II ФК) - наличие признаков расстройств кровообращения в покое и усиление их после функциональной нагрузки, выраженная клиническая симптоматика: болевой и диспепсические синдромы, похудание, нарушение функции поджелудочной железы, нарушение секреторно-абсорбционной функции кишечника. К третьему функциональному классу (III ФК) относят пациентов с постоянным болевым синдромом, снижением массы тела и дистрофическими изменениями органов пищеварения [45]. Однако данная классификация имеет весьма «размытые» критерии отнесения к той или иной группе пациентов, в результате чего нет адекватного подбора корригирующей терапии, что также создает трудности в проведении профилактики мезентериального тромбоза.

ХМИ - до конца не изученная патология. С одной стороны, ее переход в острую ишемию кишечника может закончиться его гангреной и гибелью пациента. С другой стороны, бессимптомное длительное течение заболевания с отсутствием точных методов диагностики степени ишемии органов брюшной полости затрудняет точное определение показаний к хирургической коррекции.

На сегодняшний день в нашей стране и мире, к сожалению, вопросам ранней диагностики нарушений мезентериального кровообращения не уделяется достаточного внимания, чего нельзя сказать про другие заболевания атеросклеротической этиологии. Существует ряд публикаций, преимущественно в зарубежных источниках, показывающих эффективное лечение как мезентериального тромбоза, так и синдрома хронической мезентериальной ишемии. Однако о ранней диагностике, особенно о профилактике не сказано практически ничего

[4,5,31,50,58,61,118,119,120]. А значит существует необходимость в разработке новых способов ранней диагностики заболевания с целью профилактики возникновения мезентериального тромбоза.

Глава II. МАТЕРИАЛЫ И МЕТОДЫ ИССЛЕДОВАНИЯ

2.1 Общая характеристика и дизайн исследования

Научно-исследовательская работа была выполнена на кафедре госпитальной хирургии ФГБОУ ВО «Смоленский государственный медицинский университет» Минздрава России, располагающейся на базе ОГБУЗ «Клиническая больница скорой медицинской помощи» г. Смоленска.

Дизайн исследования показан на рисунке 3. В настоящем диссертационном исследовании представлены результаты анализа 293 больных с острым нарушением мезентериального кровообращения за 2013 – 2020 гг. (ретроспективная группа) и материалы обследования 207 пациентов за 2019 – 2022 гг. с диагнозом: «Синдром абдоминальной ишемии» (проспективная группа). Проспективная (n=207) группа - больные, которые находились на лечении в хирургическом отделении ОГБУЗ «Клиническая больница скорой медицинской помощи», города Смоленск.

Критериями включения в проспективное исследование являлись:

1. Возраст пациентов старше 60 лет (согласно классификации ВОЗ: пожилой возраст, старческий, а также долгожители);
2. Способность понять и подписать письменную форму информированного согласия после ознакомления с информационным листком пациента;
3. Отсутствие на момент осмотра острой хирургической патологии, требующей неотлагательного хирургического вмешательства, либо интенсивного консервативного лечения;
4. Отсутствие в анамнезе резекционных вмешательств тонкого или толстого кишечника.

Ретроспективная (n=293) группа - больные, которые находились на лечении в хирургическом отделении ОГБУЗ «Клиническая больница скорой медицинской помощи» г. Смоленск по поводу острого нарушения мезентериального кровообращения (код МКБ-Х: К55.0). Анализу подверглись истории болезни стационарного лечения, а также амбулаторные карты этих же больных. Критериями включения в данную группу явились возраст старше 60 лет (по классификации ВОЗ: пожилой, старческий возраст, а также долгожители), а также наличие ОНМК, подтвержденного прижизненно морфологически, либо на аутопсии.

I. Ретроспективный анализ больных с острым нарушением мезентериального кровообращения (293 больных)
• Выявление предрасполагающих факторов, сопутствующих заболеваний. • Определение тенденции в лабораторных показателях крови. • Определение длительности и давности абдоминального болевого синдрома, предшествующего мезентериальному тромбозу. • Хирургическая тактика при мезентериальном тромбозе в условиях общехирургического стационара
II. Проспективное исследование больных с синдромом хронической мезентериальной ишемии (207 пациентов)
• Анкетирование, формирование группы пациентов с возможным наличием хронической мезентериальной ишемии • Клинико-лабораторное обследование данной группы • Статистический анализ и выявление группы риска по возникновению мезентериального тромбоза
III. Создание алгоритма диагностики и практических рекомендаций для курации данной группы в условиях общехирургического стационара

Рисунок 3 - Дизайн диссертационного исследования

Общая характеристика больных представлена в таблице № 1. В общей сложности исследованию подверглось 500 пациентов.

Таблица №1

Распределение больных по полу

Группа больных	Пол			
	Мужчин		Женщин	
	Абс.	%	Абс.	%
Группа № 1 (n=293)	104	35,49	189	64,51
Группа № 2 (n=207)	83	40,1	124	59,9
Всего	187	-	313	-

Пациенты проспективной группы, госпитализированные в общехирургический стационар, подверглись лабораторно-инструментальным методам обследования, согласно следующим нормативным документам:

- Приказ Минздрава России от 15 ноября 2012 г. № 922н «Порядок оказания медицинской помощи взрослому населению по профилю «Хирургия».
- Национальные клинические рекомендации: «Атеросклероз мезентериальный артерий», созданные ассоциацией сердечно-сосудистых хирургов России и утвержденных Министерством здравоохранения Российской Федерации в 2018 году.

2.2. Общая характеристика методов диагностики

Всем 207 пациентам для установления точного диагноза и определения дальнейшей тактики ведения проводилось комплексное обследование согласно стандартному диагностическому алгоритму:

1. Общеклиническое обследование, включающее в себя опрос, сбор анамнеза, жалоб, пальпация живота, анкетирование пациентов (согласно собственным разработанным методам).

2. Лабораторные методы диагностики: общий анализ крови, общий анализ мочи, биохимический анализ крови, свертывающая система крови.

3. Инструментальные методы диагностики: УЗИ-органов брюшной полости и почек, Rg-органов грудной клетки, Rg-органов брюшной полости, ультразвуковое дупплексное ангиосканирование мезентериальных сосудов и видеоколоноскопия с обязательной мультифокальной биопсией, ангиография мезентериальных сосудов.

4. Морфологическое исследование: гистологическое исследование биоптатов, взятых при видеоколоноскопии.

2.2.1 Анкетирование пациентов

Все пациенты проспективной группы исследования (n=207) были опрошены с использованием разработанной анкетой-опросником для выявления признаков нарушения проходимости по мезентериальным сосудам. Анкета была зарегистрирована в качестве рационализаторского предложения и утверждена в виде программы для ЭВМ (№ 2021664220 от 01.09.2021).

2.2.2 Шкала-опросник для раннего выявления нарушений проходимости по мезентериальному кровотоку

Анкета – опросник для раннего выявления нарушения проходимости по мезентериальным сосудам включает в себя 58 вопросов, благодаря которым возможно заподозрить хроническое нарушение мезентериального кровообращения (таблица №2).

Для объективизации возможного наличия хронического нарушения мезентериального кровообращения кишечника в анкете существует оценка в баллах полученных ответов. Сущность состоит в том, что проводят анализ данных, полученных в результате анкетирования пациентов, пожилого и старческого возраста. Пациент отвечает на каждый вопрос опросника. За каждый ответ начисляют балл: «Да» - 1

балл; «Нет» - вычитаем 1 балл; «Затрудняюсь ответить» - 0 баллов. Полученное количество баллов суммируют. Пациентов с суммой баллов от -58 до 0 относят к группе людей с отсутствием признаков нарушения мезентериального кровообращения. Пациентов с суммой баллов от 1 до 21 относят к группе людей с возможным нарушением мезентериального кровообращения. Пациентов с суммой баллов от 22 до 58 относят к группе людей с наличием хронического нарушения мезентериального кровообращения.

Таблица №2

Шкала-опросник для раннего выявления нарушений проходимости по мезентериальному кровотоку

Вопрос	**Да**	**Затрудняюсь ответить**	**Нет**
1. Бывает ли у артериальная гипертензия?			
2. Был ли у Вас когда-нибудь инфаркт миокарда?			
3.Беспокоят ли Вас боли сердце в покое?			
4. Вас беспокоят боли в сердце после тяжелой физической нагрузки или морального перенапряжения?			
5. Чувствует ли Вы одышку, слабость, головокружение при обычном уровне физической активности?			
6. Отмечали ли Вы у себя перебои в работе сердца?			
7. Отмечали ли Вы у себя усиленное сердцебиение?			
8. Отмечали ли Вы у себя тахикардию?			
9. Отмечали ли Вы у себя брадикардию?			
10. Говорил ли Вам когда-нибудь врач, или Вы знаете, что у Вас врожденный порок сердца?			
11. Говорил ли Вам когда-нибудь врач, или Вы знаете, что у Вас приобретенный порок сердца?			
12. Наблюдаетесь ли Вы у врача-кардиолога по какому-либо заболеванию?			
13. Отмечали ли вы у себя боль, припухлость в области суставов?			

Продолжение таблицы 2

Вопрос	Да	Затрудняюсь ответить	Нет
14. Наблюдаетесь ли Вы у врача-ревматолога?			
15. Отмечали ли Вы у себя боли в ногах при ходьбе или в покое?			
16. Отмечаете ли Вы у себя чувство тяжести в ногах при ходьбе или в покое?			
17. Отмечаете ли Вы отеки на ногах при ходьбе или в покое?			
18. Отмечаете ли Вы жажду, учащенное мочеиспускание в течение последних месяцев?			
18. Не отмечался ли у Вас в анализе крови повышенный уровень сахара?			
20. Страдаете ли Вы сахарным диабетом?			
21. Отмечаете ли Вы у себя в течение последних месяцев слабость, повышенную утомляемость?			
22. Отмечаете ли Вы у себя спонтанные кровотечения из носа?			
23. Отмечаете ли Вы у себя повышенную кровоточивость десен?			
24. Отмечали ли Вы у себя обильные менструации?			
25. Возникала ли у Вас когда-либо внезапно кратковременная слабость или неловкость при движении в одной руке или ноге, или руке и ноге одновременно?			
26. Возникало ли у Вас когда-либо внезапно кратковременное онемение в одной руке, ноге или половине лица?			
27. Возникало ли у Вас когда-либо внезапно резкое головокружение или неустойчивость при ходьбе, в связи, с чем Вы не могли идти, были вынуждены лечь в постель, обратиться за посторонней помощью (вызвать бригаду скорой помощи)?			
28. Возникала ли у Вас когда-либо внезапно кратковременная потеря зрения на один глаз?			
29. Курите ли Вы?			

Продолжение таблицы 2

Вопрос	Да	Затрудняюсь ответить	Нет
30. Употребляете ли Вы алкоголь?			
31. Считаете ли Вы, что у Вас недостаточный уровень физической активности?			
32. Испытываете ли Вы тошноту после приема пищи?			
33. Испытываете ли Вы тошноту, не связанную с приемом пищи?			
34. Отмечаете ли Вы у себя рвоту после приема пищи?			
35. Отмечаете ли Вы у себя рвоту, не связанную с приемом пищи?			
36. Отмечаете ли Вы у себя тяжесть в животе после приема пищи?			
37. Отмечаете ли Вы у себя «тяжесть» в животе, не связанную с приемом пищи?			
38. Отмечаете ли Вы у себя боли в животе, не связанные с приемом пищи? • Острая, внезапная боль • «Схваткообразная» • Боль «ноющего» характера			
39. Отмечаете ли Вы у себя боли в животе после физической нагрузки? • Острая, внезапная боль • «Схваткообразная» • Боль «ноющего» характера			
40. Отмечаете ли Вы у себя боли в животе после приема пищи? • Острая, внезапная боль • «Схваткообразная» • Боль «ноющего» характера			
41. Для купирования болей в животе приходится ли прибегать к приему аналгетиков?			
42. Отмечаете ли Вы у себя диарею, не связанную с приемом пищи?			
43. Отмечаете ли Вы у себя запор или метеоризм, не связанные с приемом пищи?			

Продолжение таблицы 2

Вопрос	Да	Затрудняюсь ответить	Нет
44. Отмечаете ли Вы у себя изжогу, не связанную с приемом пищи?			
45. Отмечали ли Вы у себя снижение массы тела без видимой на то причины?			
46. Страдаете ли Вы хроническими заболеваниями желудка или 12-перстной кишки (в т.ч. язвенная болезнь, гастрит, гастродуоденит)			
47. Страдаете ли Вы хроническими заболеваниями кишечника? (в т.ч. колит, эрозии, язвы, полипы)			
48. Находились ли Вы на лечении в больнице по поводу острого панкреатита (или обострения хронического?)			
49. Находились ли Вы на лечении в больнице по поводу желчекаменной болезни?			
50. Отмечаете ли Вы у себя боли в пояснице, не связанные ни с чем?			
51. Испытываете ли Вы затруднение при мочеиспускании без видимой на то причины?			
52. Отмечаете ли Вы у себя отеки по утрам?			
53. Имеются ли у Вас заболевания почек?			
54. Имеются ли у Вас онкологические заболевания?			
55. Были ли у Вас когда-нибудь операции по поводу заболеваний сосудов?			
56. Были ли у Вас когда-нибудь операции на органах брюшной полости?			
57. Были ли у Вас когда-нибудь травмы органов брюшной полости?			
58. Были ли у Ваших близких родственников атеросклеротические заболевания кишечника?			

2.2.3. Программа для ЭВМ «Диагностика хронического нарушения мезентериального кровообращения»

Для упрощения обработки полученной информации о возможном наличии у пациента нарушения кровотока по мезентериальному руслу шкала-опросник для раннего выявления нарушений проходимости по мезентериальному кровотоку была преобразована в программу для ЭВМ (№ 2021664220 от 01.09.2021). Результатом работы программы является экономичность, неинвазивность, упрощение, а также быстрота диагностики хронического нарушения мезентериального кровообращения (рисунок 4). Программа основана на автоматической калькуляции диагностических коэффициентов, присваиваемых за каждый ответ пациента на вопрос разработанной анкеты. Конечный результат выдается в документе формата pdf. Полученный балл сравнивается с установленными значениями, на основании чего делается вывод о наличии или об отсутствии хронического нарушения мезентериального кровообращения. Тип ЭВМ: IBM PC-совместимое. ПК; ОС: Windows 7 (64 bit и выше). Язык программирования: C#.

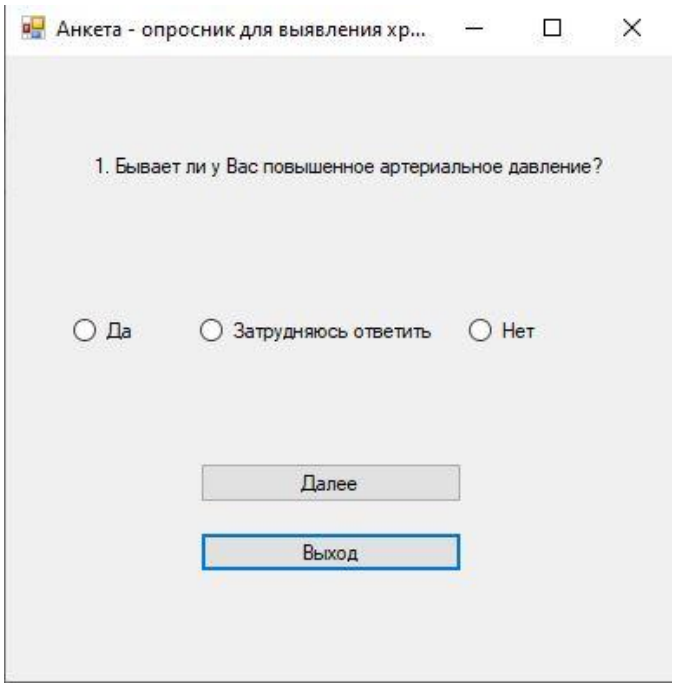

Рисунок 4 - Экранная форма программы для ЭВМ «Диагностика хронического нарушения мезентериального кровообращения»

2.2.4. Способ диагностики острого нарушения мезентериального кровообращения

Сущность предлагаемого способа диагностики острого нарушения мезентериального кровообращения состоит в том, что проводят анализ клинико-анамнестических и лабораторно-инструментальных результатов исследования. В качестве переменных-предикторов используют 26 показателей: пол, возраст, систолическое артериальное давление (мм рт ст), диастолическое артериальное давление (мм рт ст), уровень сознания, наличие болей в животе, наличие тошноты, наличие рвоты с примесью крови, наличие стула с примесью крови, эритроциты (10^{12}/л), гемоглобин (г/л), лейкоциты (10^{9}/л), СОЭ (мм/ч), глюкоза (ммоль/л), креатинин (мкмоль/л), мочевина (ммоль/л), общий белок (г/л), АЛТ (Ед/л), АСТ (Ед/л), УЗИ – ОБП (наличие жидкости в брюшной полости), УЗИ-ОБП (наличие перераздутых петель кишечника), Rg-ОБП (наличие уровней жидкости), Rg-ОГК (наличие пневмонии), наличие мерцательной аритмии, наличие сахарного диабета, наличие перитонита. Анализ осуществляют посредством искусственной нейронной сети прямого распространения «Диагностика острого нарушения мезентериального кровообращения». На искусственную нейронную сеть прямого распространения «Диагностика острого нарушения мезентериального кровообращения» получено авторское свидетельство № 2022612294 от 10.02.2022). Для реализации структуры искусственной нейронной сети выбирают открытую нейросетевую библиотеку Keras. Искусственная нейронная сеть прямого распространения состоит из пяти полносвязных слоев: одного входного, трех скрытых и одного выходного слоя. Входной слой имеет 12 нейронов (1), принимает 26 параметров. Первый скрытый слой имеет 15 нейронов (2), второй скрытый слой имеет 6 нейронов (3), третий скрытый слой имеет 10 нейронов (4). На данных слоях используют функцию активации под названием «выпрямитель» (ReLU). Выходной слой для отражения принадлежности к одному из классов имеет 2 выхода (5). На данном слое используют функцию активации Softmax. Искусственная нейронная сеть делит выходные значения на две группы. Пациентов с выходным значением выше или равным 0,7 относят к группе

людей, имеющих острое нарушение мезентериального кровообращения. При выходном значении меньше 0,7 относят к группе людей, не имеющих острое нарушение мезентериального кровообращения.

Предлагаемый способ диагностики острого нарушения мезентериального кровообращения осуществляют следующим образом. При поступлении больного в хирургическое отделение по экстренным показаниям с болями в животе собирают следующие данные: пол (проводят устный опрос пациента или его родственников), возраст (проводят устный опрос или его родственников), систолическое артериальное давление (измеряют механическим тонометром, мм.рт.ст), диастолическое артериальное давление (измеряют механическим тонометром, мм.рт.ст), уровень сознания (выделяют ясное или неясное). Проводят опрос пациента, осмотр пациента. Сознание оценивают по шкале комы Глазго, наличие или отсутствие болей в животе, наличие или отсутствие тошноты, наличие или отсутствие рвоты с примесью крови, наличие или отсутствие стула с примесью крови (проводят опрос пациента - либо его родственников). Проводят пальцевое исследование прямой кишки, количество эритроцитов, уровень гемоглобина, количество лейкоцитов, скорость оседания эритроцитов (выполняют общий анализ крови), уровень глюкозы крови, уровень креатинина крови, уровень мочевины крови, уровень общего белка крови, уровень аланинаминотрансферазы крови, уровень аспартатаминотрансферазы крови (выполняют биохимический анализ крови), наличие или отсутствие жидкости в брюшной полости, наличие или отсутствие переразгутых петель кишечника (выполняют ультразвуковое исследование органов брюшной полости), наличие или отсутствие уровней жидкости (выполняют рентгенографию органов брюшной полости), наличие или отсутствие пневмонии (выполняют рентгенографию органов грудной клетки), наличие или отсутствие мерцательной аритмии (выполняют электрокардиограмму, выполняют осмотр терапевта приемного отделения), наличие или отсутствие сахарного диабета (документально подтвержденный ранее, выполняют осмотр терапевта), наличие или отсутствие перитонита (прово-

дят опрос пациента, выполняют пальпацию живота, выполняют ультразвуковое исследование органов брюшной полости). Анализ осуществляют посредством искусственной нейронной сети прямого распространения. Для реализации структуры искусственной нейронной сети выбирают открытую нейросетевую библиотеку Keras. Искусственная нейронная сеть прямого распространения состоит из пяти полносвязных слоев: одного входного, трех скрытых и одного выходного слоя (рисунок 5). На искусственную нейронную сеть было получено авторское свидетельство.

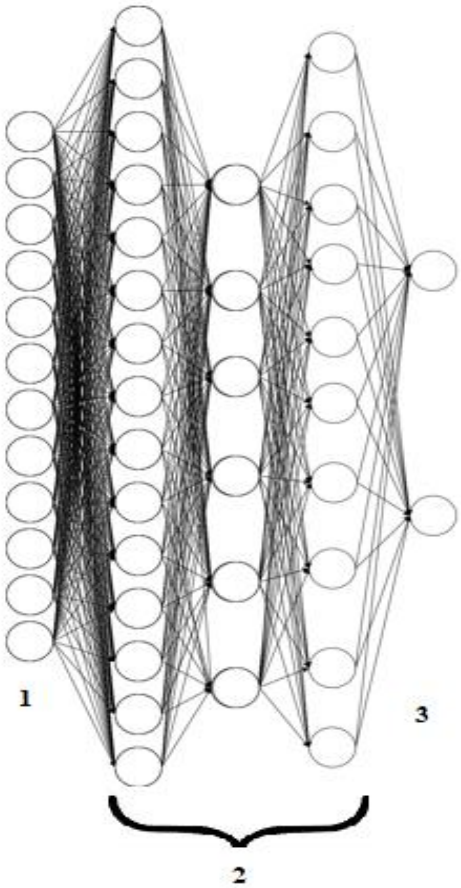

Рисунок 5 - Вид искусственной нейронной сети прямого распространения (1 – входной слой; 2 – 3 скрытых слоя; 3 – выходной слой, выдающий результат: «болен» или «не болен»)

Данные интегрируют в искусственную нейронную сеть прямого распространения (программа для ЭВМ «Диагностика острого нарушения мезентериального

кровообращения» 2022612294 от 10.02.2022). Искусственная нейронная сеть воспроизводится через интерактивную вычислительную среду Jupyter Notebook. Искусственная нейронная сеть делит выходные значения на две группы. Пациентов с выходным значением выше или равным 0,7 относят к группе людей, имеющих острое нарушение мезентериального кровообращения. Пациентов с выходным значением ниже 0,7 относят к группе людей, не имеющих острого нарушения мезентериального кровообращения.

2.3.1. Лабораторно-инструментальные методы диагностики

Согласно национальным клиническим рекомендациям «Атеросклероз мезентериальный артерий», созданных ассоциацией сердечно-сосудистых хирургов России и утвержденных Министерством здравоохранения Российской Федерации в 2018 году пациенты были обследованы: общий анализ крови, общий анализ мочи, биохимический анализ крови, анализы на ВИЧ, микрореакцию преципитации с кардиолипиновым антигеном, липидный состав крови, ультразвуковая диагностика органов брюшной полости, рентгенография органов грудной клетки (для исключения ложной абдоминальной симптоматики), рентгенография органов брюшной полости, ультразвуковое дупплексное ангиосканирование с обязательным определением скоростных показателей кровотока, видеоколоноскопия с мультифокальной биопсией, ангиография мезентериального кровотока.

Для скрининга нарушения кровообращения по мезентериальным артериям выполнялось ультразвуковое дупплексное ангиосканирование с обязательным определением скоростных показателей кровотока. Обязательно исследовались чревный ствол и верхняя брыжеечная артерия. Возможность исследовать кровоток в бассейне нижней брыжеечной артерии была ограничена в связи с низкой визуализацией сосуда.

Исследование проводилось специалистами отделения функциональной диагностики натощак на аппарате: «Sonoscape S2N» (рисунок 6) с универсальным датчиком от 6 до 10 мГЦ по известной методике.

Рисунок 6 - Аппарат ультразвуковой сонографии «Sonoscape S2N»

УЗ-диагностика органов брюшной полости, Rg-органов грудной клетки, Rg-органов брюшной полости выполнялись пациентам с целью исключения острой хирургической патологии, а также патологии органов грудной клетки, которые могут создавать абдоминальную симптоматику (например, нижнедолевая пневмония).

Рентгенография органов грудной клетки и органов брюшной полости, а также ультразвуковая диагностика органов брюшной полости проводились по принятой стандартной методике.

Всем пациентам проспективной группы так же выполнялась видеоколоноскопия специалистами эндоскопического отделения аппаратом Pentax EC-3885FK2 № A120269 с мультифокальной биопсией из всех отделов толстой кишки, а также терминального отдела тонкой кишки и последующим патологогистологическим исследованием биоптатов.

2.3.2. Ангиография мезентериального кровотока

Пациентам, имеющим выраженную клиническую картину: болевой синдром по ВАШ от 4 баллов, длительный абдоминальный болевой синдром, выявленное нарушение кровотока при УЗ-диагностике (стеноз ВБА 30% и более), а также морфологически подтвержденное ишемическое поражение кишечника, выполнена прицельная ангиография мезентериального кровотока, с целью оценки нарушения проходимости по мезентериальным сосудам.

Пациентам выполнялась аортомезентерикография на аппарате Philips Azurion 3 (рисунок 7) специалистами отделения рентгенхирургических методов диагностики и лечения, в качестве контрастного вещества использовалось водорастворимое контрастное вещество «Омнипак». Исследование выполнялось в плановом порядке, после соответствующей подготовки.

Рисунок 7 - Ангиограф Philips Azurion 3

2.4. Статистический анализ

При подготовки диссертационного исследования информация, касающаяся проспективной и ректроспективной групп исследования преобразована в электронные базы данных, на которые получены соответствующие свидетельства (№ 2022622524, а также № 2023620503).

Все расчеты были проведены на свободно распространяемом языке программирования «R» версии 4.0.2.

Сводные статистические характеристики включали: количество единиц наблюдений по каждой переменной (N), а также среднее значение (Ср.), стандартное отклонение (СО), медиану (Ме), первый квартиль (Кв1), третий квартиль (Кв3), минимальное (Мин.) и максимальное (Макс.) значения для непрерывных переменных, и абсолютную (N или n) и относительную частоты (%) для категориальных переменных. Для относительных частот представлен 95%-ный доверительный интервал (95% ДИ), рассчитанный по методу Уилсона. Показатели рассчитанной дескриптивной статистики округлялись до второго знака после запятой. Для сравнения независимых совокупностей в случаях отсутствия признаков нормального распределения данных использовался U-критерий Манна-Уитни. Связь количественных переменных оценивалась согласно коэффициенту ранговой корреляции Спирмена (R). Сила корреляционной связи ранжировалась в соответствие со шкалой Чеддока.

Глава III. РЕЗУЛЬТАТЫ СОБСТВЕННОГО ИССЛЕДОВАНИЯ

3.1. Анализ ретроспективной группы больных с острым нарушением мезентериального кровообращения

Для изучения клинического течения заболевания и выявления наиболее значимых показателей при лабораторно-инструментальном исследовании нами было проведено ретроспективное исследование медицинских карт и протоколов аутопсий 293 (100%) больных, которые находились на лечении и погибли в ОГБУЗ «Клиническая больница скорой медицинской помощи» г. Смоленска за период 2013-2020 гг. по поводу: «Острого нарушения мезентериального кровообращения». Гендерная составляющая распределилась следующим образом: мужчин было - 104, женщин – 189 (таблица №3). Возрастные группы были статистически однородны по возрасту (p>0,05). Медиана нахождения в стационаре составила 2 (1;5) дней (от 1 до 13 койко-дней).

Таблица №3

Гендерная характеристика ретроспективной группы больных

Пол	% (n)	Возраст			
		Ср. (СО)	Me (Кв1; Кв3)	Мин.	Макс.
Мужской	35,49% (104)	74,33 (8,10)	74 (68;79,50)	62	92
Женский	64,51% (189)	74,76 (8,35)	74 (68;83)	61	94
Всего	100% (293)	-	-	-	-

При поступлении в стационар больные предъявляли следующие жалобы: на боли в животе - 201 (68,6%; 95% ДИ: 62,95 – 73,87%), рвоту - 179 (61,09%; 95% ДИ: 55,25 – 66,71%), неустойчивый стул - 106 (36,18%; 95% ДИ: 30,67-41,97%), примесь крови в рвотных массах - 21 (7,17%; 95% ДИ: 4,49 – 10,75%), примесь крови в стуле – 37 (12,63%; 95% ДИ: 9,05 – 16,98%) соответственно. Было отмечено, что 14 пациентов (4,78%; 95% ДИ: 2,64 – 7,89%) предъявляли жалобы, не связанные с органами

брюшной полости. Так жалобы на одышку предъявляли - 7 (2,39%; 95% ДИ: 0,97 – 4,86%); на кашель - 3 (1,02%; 95% ДИ: 0,21 – 2,96%), причем, один из больных предъявлял жалобы на кашель с примесью крови; на повышение температуры тела - 2 (0,68%; 95% ДИ: 0,08 – 2,44%), на боли в области сердца - 4 (1,37%; 95% ДИ: 0,37 – 3,46%), на потерю сознания, головные боли - 2 (0,68%; 95% ДИ: 0,08 – 2,44) больных. Было отмечено, что 7 (2,39%; 95% ДИ: 0,97 – 4,86%) пациентов предъявляли жалобы на боли в нижних конечностях. Причем, у - 5 (1,71%; 95% ДИ: 0,56 – 3,94%) эта боль была обусловлена гангреной правой нижней конечности, у - 1 (0,34%) переломом хирургической шейки правого бедра, у – 1 пациента выявлен переломом левой малоберцовой кости. При том, отмечено, что один больной жалоб не предъявлял, так как был госпитализирован в состоянии комы, в связи с чем собрать анамнез, выявить характер жалоб не представлялось возможным. По времени госпитализации в стационар с момента начала заболевания и появления первых клинических симптомов пациенты распределились следующим образом: в первые 6 часов было госпитализировано - 38 (12,97%; 95% ДИ: 9,34 – 17,36%), от 6 до 12 часов - 31 (10,58%; 95% ДИ: 7,30 – 14,68%), с 12 до 24 часа - 20 (6,83%; 95% ДИ: 4,22 – 10,35%), более 24 часов - 204 (69,62%; 95% ДИ: 64,01 – 74,84%) больных соответственно (рисунок 8).

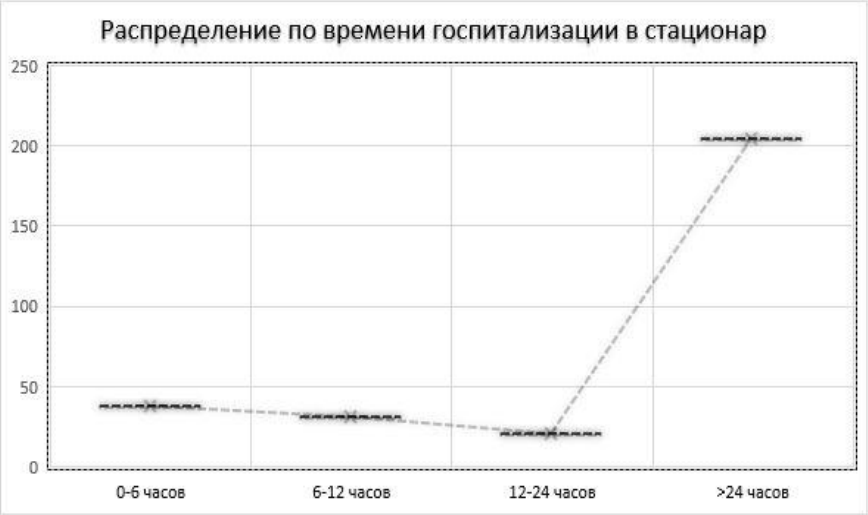

Рисунок 8 - Распределение пациентов по времени госпитализации в стационар

Сотрудниками бригады скорой медицинской помощи ни разу не был поставлен правильно диагноз: «Острое нарушение мезентериального кровообращения» («Мезентериальный тромбоз»), что говорит о многообразии клинических проявлений данной патологии, протекающей под «масками» различных заболеваний (таблица №4).

Таблица №4

Первичный диагноз сотрудника скорой медицинской помощи

Диагноз	n (N)	%	95% ДИ
Острый панкреатит	118 (293)	40,27%	34,61-46,13
Острый холецистит	41 (293)	13,99%	10,23-18,50
Перфоративная язва	14 (293)	4,78%	2,64-7,89
Острая кишечная непроходимость	69 (293)	23,55%	18,81-28,83
Желудочно-кишечное кровотечение	11 (293)	3,75%	1,89-6,62
ТЭЛА	3 (293)	1,02%	0,21-2,96
Хронический пиелонефрит	8 (293)	02,73%	1,19-5,31
Ущемленная грыжа	13 (293)	4,44%	2,38-7,47
Пневмония	2 (293)	0,68%	0,08-2,44
Острый коронарный синдром	4 (293)	1,37%	0,37-3,46
ОНМК	2 (293)	0,68%	0,08-2,44
Другие (гангрена нижней конечности, перелом нижней конечности, кома неясного генеза)	8 (293)	2,73%	1,19-5,31

При поступлении в стационар врач-хирург приемного отделения диагностировал мезентериальный тромбоз только у 55 пациентов, что составило 18,77% (95% ДИ: 14,47 – 23,22%). При этом, у 58 больных (19,79%; 95% ДИ: 15,39 – 24,83%) хирургическая патология была полностью исключена, и больные были госпитализированы в смежные отделения (таблица №5).

Таблица №5

Диагноз врача-хирурга приемного отделения

Диагноз хирурга приемного отделения	n (N)	%	95% ДИ
Тромбоз мезентериальных сосудов	55 (293)	18,77	14,47 - 23,72
Острый панкреатит	56 (293)	19,11	14,77 - 24.09
Острый калькулезный холецистит	43 (293)	14,68	10,83-19,26
Перфоративная язва	18 (293)	6,14	3,68 - 9,54
Динамическая кишечная непроходимость	46 (293)	15,69	11,73 - 20,38
Желудочно-кишечное кровотечение	12 (293)	4,10	2,13 - 7,05
Ущемленная грыжа	5 (293)	1,71	0,56 - 3,94
Хирургической патологии не выявлено	58 (293)	19,79	15,39 - 24,83

При поступлении в хирургическое отделение пациенты обследовались согласно утвержденным клиническим рекомендациям.

При исследовании общего анализа крови: у 261 (89,08%; 95% ДИ: 84,93 – 92,41%) больных имел место лейкоцитоз со «сдвигом» лейкоцитарной формулы влево. Медиана уровня лейкоцитов у исследуемой группы составила 22,6 × 10^9/л (18,6;28,6) в общем анализе крови составило от 10,6 до 41,6 × 10^9/л. В 32 клинических наблюдениях (10,92%; 95% ДИ: 7,59 – 15,07%) показатели общего анализ крови были в пределах референсных значений. У 274 больных (93,52%; 95% ДИ: 90,01 – 96,05%) было произведено исследование общего анализа мочи, у 19 (6,48%; 95% ДИ: 3,95 – 9,94%) общий анализ мочи не был выполнен ввиду ее отсутствия. При исследовании общего анализа мочи у 67 (22,87%; 95% ДИ: 18,18 – 28,11%) больных имело место изолированная лейкоцитурия, у 89 (30,38%; 95% ДИ: 25,16 – 35,99%) изолированная протеинурия, а у 12 (4,09%; 95% ДИ: 2,13 – 7,05%) выявлена изолированная гематурия. Но у 106 (36,18%; 95% ДИ: 30,67 – 41,97%) выявлено различное сочетание протеинурии, лейкоцитурии и гематурии. Таким образом, у всех больных, у которых было выполнено исследование общего анализа мочи, было выявлено наличие изменений в моче.

Ультразвуковое исследование органов брюшной полости было проведено 248 больным (84,64%; 95% ДИ: 79,99 – 85,57%), по итогам которой диффузные изменения поджелудочной железы были обнаружены у 236 больных (80,55%; 95% ДИ: 75,54 – 84,92%), эхо-признаки острого калькулезного холецистита у 174 (59,39%; 95% ДИ: 53,52 – 65,06%), хронического калькулезного холецистита у 123 (41,98%; 95% ДИ: 36,27 – 47,86%) больных соответственно. У 240 больных (81,91%; 95% ДИ: 77,02 – 86,15%) была выявлена жидкость в брюшной полости, у 129 пациентов (44,03%; 95% ДИ: 38,26 – 49,92%) отмечены признаки пареза в виде перераздутых петель кишечника.

Обзорная рентгенограмма органов брюшной полости выполнялась 246 больным (83,96%; 95% ДИ: 79,25 – 87,97%), по результатам которой признаки кишечной непроходимости отмечались у 49 (16,72%; 95% ДИ: 12,64 – 21,49%), подозрение на перфорацию полого органа в 19 клинических наблюдениях (6,48%; 95% ДИ: 3,95 – 9,94%). Все пациенты в приемном отделении (100%) были осмотрены врачом-терапевтом, у каждого выявлена выраженная сопутствующая патология. Характер сопутствующей патологии представлен на рисунке 9.

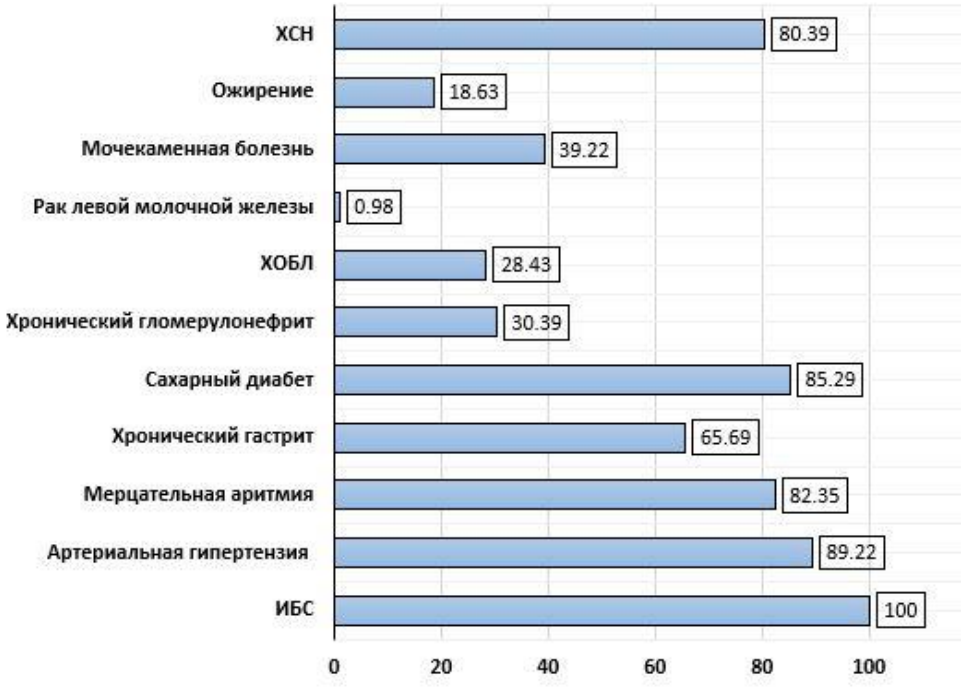

Рисунок 9 - Характер сопутствующей патологии, %

Оперативному лечению подверглось 216 больных (73,72%; 95% ДИ: 68,29 – 78,67%), 77 больных (26,28%; 95% ДИ: 21,33 – 31,71%) не оперированы (таблица №6).

Таблица №6

Характер проведенного оперативного вмешательства

Название	n(N)	%	Осложнения (n)	%
Диагностическая лапаротомия, санация и дренирования брюшной полости	97 (216)	33,11	-	-
Диагностическая лапароскопия, санация и дренирование брюшной полости	100 (216)	34,13	-	-
Левосторонняя гемиколэктомия	9 (216)	3,07	4	44,44
Правосторонняя гемиколэктомия	6 (216)	2,05	3	50
Субтотальная резекция тонкой кишки	4 (216)	1,37	-	-

Изначально 62 пациента (21,16%; 95% ДИ: 16,63 – 26,29%) находились в клинике в смежных отделениях с другой патологией, что значительно затруднило диагностику, при том, 58 (19,79%; 95% ДИ: 15,39 – 24,83%) больных из этой группы в приемном отделении были осмотрены хирургом – исключена хирургическая патология. А 15 (5,12%; 95% ДИ: 2,89 – 8,30%) пациентов находились в хирургическом стационаре в крайне тяжелом состоянии всего несколько часов, и в условиях реанимационного отделения интенсивной консервативной терапией не удалось стабилизировать состояние больных и выполнить операцию.

У 197 больных (которым была выполнена диагностическая лапаротомия или диагностическая лапароскопия) (67,24%; 95% ДИ: 61,54 – 72,58%) тонкая и толстая кишка имела бурый цвет, тусклая с очагами некрозов, в брюшной полости экссудат. Ситуация расценена как тотальный некроз тонкой и толстой кишки - данные случаи были признаны инкурабельными. У 9 оперированных (3,07%; 95% ДИ: 1,41 – 5,75%) признаки необратимых изменений были отмечены по ходу нисходящего отдела ободочной кишки (стенка кишки уплотнена, визуализировались очаги некрозов, местами отмечены кровоизлияния. Восходящая ободочная, тонкая кишка имели обычный цвет). Данное состояние оперирующими хирургами расценено как

некроз левой половины ободочной кишки, в связи с чем 9 больным выполнена левосторонняя гемиколэктомия. Аналогичная картина выявлена у 6 (2,05%; 95% ДИ: 0,76 – 4,40%) больных, по ходу восходящего отдела ободочной кишки им была выполнена правосторонняя гемиколэктомия. У 4 пациентов (1,37%; 95% ДИ: 0,37 – 3,46%) тонкая кишка практически на всем протяжении имела тусклый зеленоватый цвет с очагами некрозов, этим больным была выполнена субтотальная резекция тонкой кишки.

Из 19 больных, которым операция была направлена на спасение жизни, осложнения хирургического характера отмечены у 7. У 2 больных, после правосторонней гемиколэктомии, возникла ранняя спаечная непроходимость, что потребовало выполнения релапаротомии и адгезиолизиса. Из этой группы один больной погиб в связи с развитием на вторые сутки после операции ишемического инсульта, несмотря на проводимую профилактику тромбоэмболических осложнений. Один пациент погиб от прогрессирующей в послеоперационном периоде полиорганной недостаточности и эндотоксического шока. У 5 больных возникла несостоятельность межкишечного анастомоза, выявленная на 3-4 сутки. При выполненной релапаротомии у всех отмечено прогрессирование некроза кишечника. В этой же группе у 3-х больных выявлено наличие очагов некроза по ходу тонкой и оставшейся части толстой кишки, они были признаны инкурабельными. А у 2-х больных некроз локализовался лишь в области анастомоза, в связи с чем им выполнена резекция анастомоза, и в 1 случае была сформирована колостома, а в другом - повторное формирование толсто-толстокишечного анастомоза. Больные погибли от прогрессирования полиорганной недостаточности, водно-электролитных нарушений, эндогенной интоксикации.

Непосредственной причиной послеоперационной летальности у практически всех прооперированных больных, согласно протоколам аутопсии, является мезентериальный тромбоз, осложненный развитием эндотоксического шока и полиорганной недостаточности. Это в очередной раз свидетельствует о том, что данная категория больных поступает в хирургический стационар в тяжелом состоянии, в

большинстве случаев поздно с момента начала заболевания с уже развившимися необратимыми изменениями кишечника и осложнениями.

Заключительные клинические диагнозы по основному заболеванию распределились следующим образом (таблица №7).

Таблица №7

Распределение заключительных диагнозов, погибших больных перед аутопсией

Основной заключительный клинический диагноз	**n (N)**	**%**	**95% ДИ**
Тромбоз мезентериальных сосудов	271 (293)	92,49	88,85-95,23
Острая печеночная недостаточность	12 (293)	4,1	2,13-7,05
Острый коронарный синдром	7 (293)	2,39	0,97-4,86
Внебольничная пневмония	2 (293)	0,68	0,08-2,44
Рак левой молочной железы T4N0M0	1 (293)	0,34	8,6E-0,3 – 1,89

При патологоанатомическом вскрытии наличие мезентериального тромбоза было подтверждено у 293 больных, что составило 100%.

Атеросклеротическое поражение и тромбоз исключительно в верхней брыжеечной артерии отмечен у 73 больных (24,91%; 95% ДИ: 20,07 – 30,28%), а у остальных 220 больных (75,09%; 95% ДИ: 69,72 – 79,93%) выявлено сочетание атеросклеротического поражения, в верхней и нижней брыжеечных артериях. При этом уровень необратимых изменений тонкого и толстого кишечника оказался разным от субтотального до тотального. У всех 293 умерших больных при патологоанатомическом вскрытии отмечены явления перитонита, у 103 (35,15%; 95% ДИ: 29,69-40,92%) серозный, у 169 (57,68%; 95% ДИ: 51,79 – 63,40%) фибринозно-гнойный, и в 21 (7,17%; 95% ДИ: 4,49-10,75%) клинических наблюдениях имел место геморрагический характер перитонита

Исходя из полученных данных, и анализа литературных источников, следует отметить, что у пациентов с острым нарушением мезентериального кровообращения имеет место неспецифическая клиническая картина, что «маскирует» и затрудняет диагностику. Учитывая неудовлетворительные результаты диагностики, можно предположить, что сотрудники скорой медицинской помощи, а также врачи приемного отделения имеют недостаточный уровень настороженности по отношению к сосудистым заболеваниям кишечника. В результате этого теряется время и, как следствие, возможность своевременно оказать медицинскую помощь, а, следовательно, улучшить прогноз течения заболевания. Больным пожилого и старческого возраста с клиническими проявлениями «острого живота» необходимо целенаправленно проводить диагностические мероприятия, направленные на подтверждение или исключение мезентериального тромбоза.

3.2. Способ диагностики острого нарушения мезентериального кровообращения

Для диагностики мезентериального тромбоза еще на уровне приемного отделения нами был разработан, предложен и внедрен в практику «Способ диагностики острого нарушения мезентериального кровообращения» (патент на изобретение № 2756869 от 11.08.2020).

Способ прост в выполнении, не инвазивен, экономичен. Данная методика диагностики была апробирована прежде всего на ретроспективной группе пациентов, описанной в предыдущей главе. Применив изобретение, ретроспективно анализируя клинические параметры, были получены данные, позволяющие с высокой долей вероятности говорить о наличии у больных мезентериального тромбоза.

Анамнестические и клинические данные пациентов вносятся в Excel MS Office 2003 через запятую в определенной последовательности (рисунок № 10).

Полученные данные интегрируются в искусственную нейронную сеть прямого распространения (свидетельство о государственной регистрации программы

для ЭВМ «Диагностика острого нарушения мезентериального кровообращения» № 2022612294 от 10.02.2022). Пользователь получает мгновенный результат (рисунок 11).

Данное изобретение было апробировано в ретроспективной группе исследования. Чувствительность изобретения составила 87,4 %. Специфичность – 90,1%. Точность данного диагностического теста составила 87,54%.

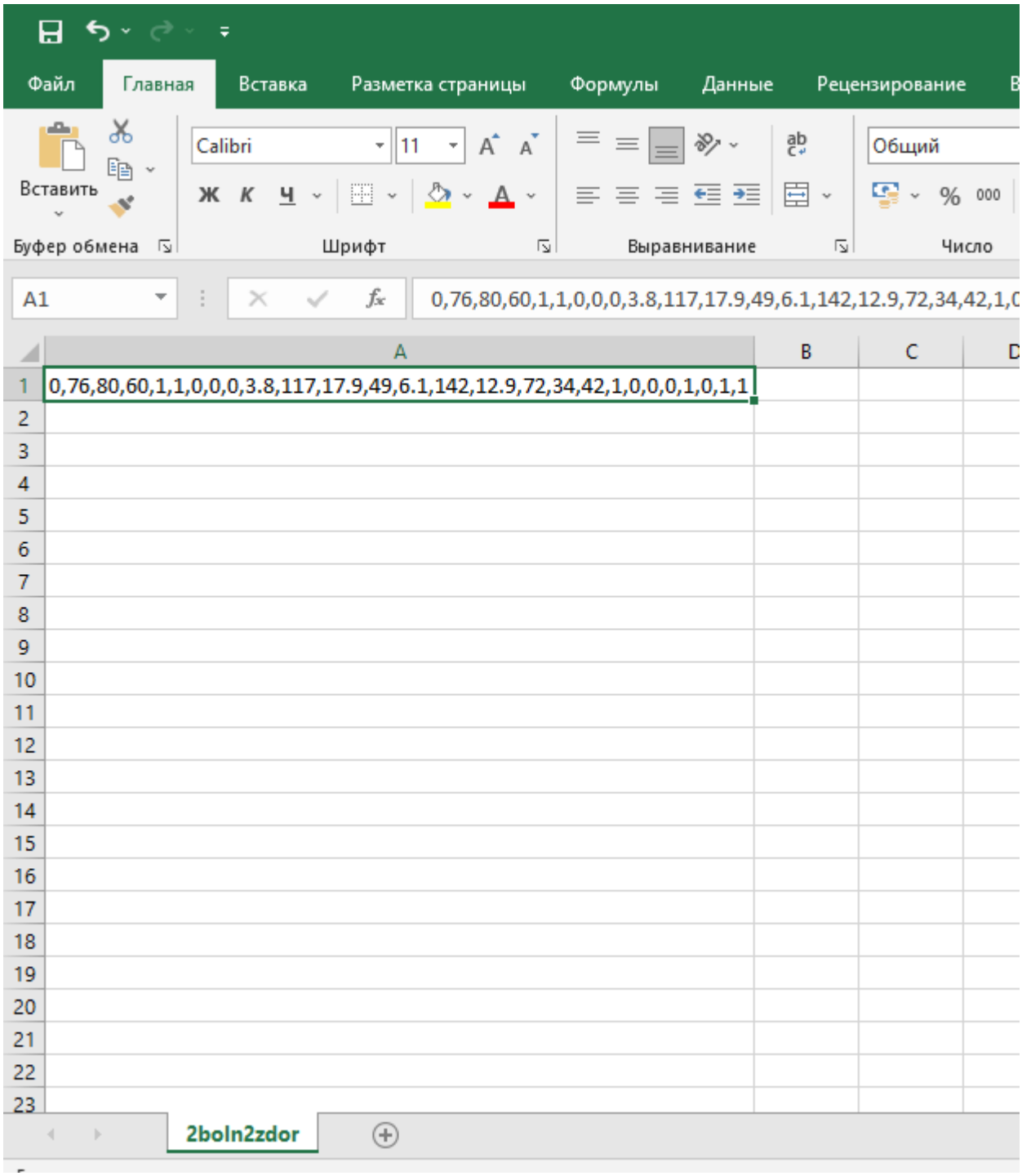

Рисунок 10 - Данные о пациенте с мезентериальным тромбозом Excel MS Office 2003

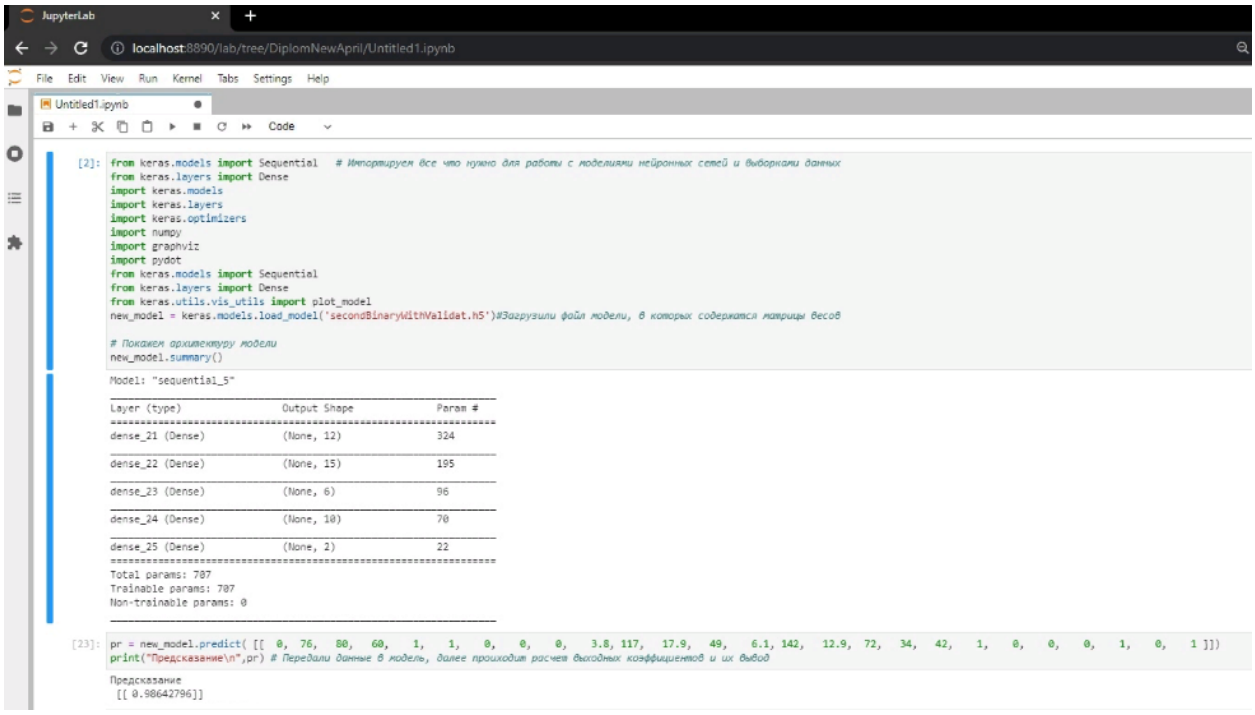

Рисунок 11 - Результат ретроспективного компьютерного анализа по диагностики острого нарушения мезентериального кровообращения

Учитывая достаточно высокую чувствительность изобретения, компьютерный вариант диагностики острого нарушения мезентериального кровообращении был апробирован и показал свою эффективность при лечении больных в хирургическом отделении. В качестве демонстрации работы изобретения приводим клинический пример.

Клинический пример. Медицинская карта № 1754/21. Больной М., 82 лет, находился на лечении в отделении неотложной хирургии № 1 ОГБУЗ КБСМП г. Смоленска с 13.12.2021 по 25.12.2021 (12 койко-дней). Поступил по экстренным показаниям в 22 часа 24 минуты 13.12.2021 (через 12 часов после начала заболевания). Из анамнеза известно, что заболевание связывал с появлением резких болей в верхних отделах живота, которые позже стали носить разлитой характер. Помимо болей в животе, беспокоила тошнота, отмечалась многократная рвота, а также стул с примесью крови. До этого на протяжении нескольких дней эпизодически беспокоили нелокализованные боли в животе меньшей интенсивности, к врачу не обращался, принимал но-шпу и омепразол. Пациент был обследован в приемном отде-

лении. Общий анализ крови: эритроциты – 3,5 х 10^{12}/л (норма: 4,0-5,5 х 10^{12}/л), гемоглобин - 86 г/л (норма: 130-160 г/л), лейкоциты - 24,7 х 10^{9}/л (норма: 4,0 – 11,0 х 10^{9}/л). По данным ультразвукового исследования органов брюшной полости: наличие жидкости в умеренном количестве во всех отделах брюшной полости, перераздутых петель кишечника. На обзорной рентгенограмме брюшной полости свободного газа в брюшной полости не выявлено. Единичный горизонтальный уровень в области левого бокового канала (рисунок 12).

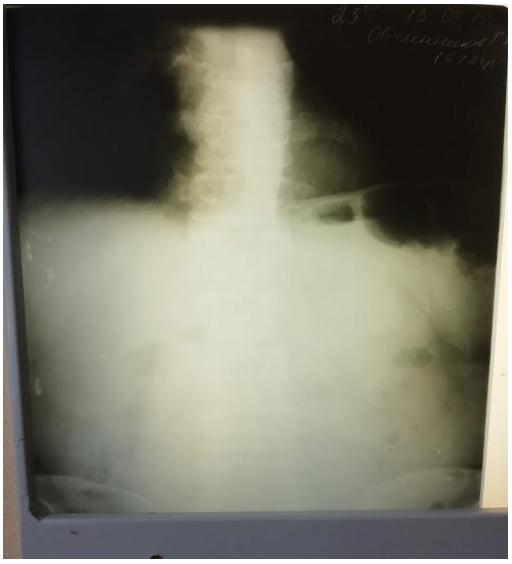

Рисунок 12 - Обзорная рентгенограмма органов брюшной полости

По данным рентгенографии органов грудной клетки патологии не выявлено. Пациент был осмотрен терапевтом на уровне приемного отделения: артериальное давление – 100/60 mm Hg. В анамнезе у больного наличие мерцательной аритмии, сахарного диабета II типа (постоянно принимает метформин по 1000 мг х 2 раза в день), однако постоянного уровня гликемии крови не знает. Объективно: кожные покровы бледноваты, склеры светлые. Живот вздут, в акте дыхания не участвует. Газы не отходят. При пальпации болезненный во всех отделах, симптомы раздражения брюшины положительные. Per rectum: тонус сфинктера снижен, патологических образований не достигается. На перчатке кал обычного цвета.

Состояние расценено как «Мезентериальный тромбоз? Перитонит». Для уточнения предполагаемого диагноза полученные данные были интегрированы в искусственную нейронную сеть. Выходное значение составило 0,835, что более 0,7.

Данная информация с высокой долей вероятности свидетельствовала о наличии у пациента острого нарушения мезентериального кровообращения. Выставлены показания к экстренному оперативному лечению после кратковременной предоперационной подготовки.

Операция выполнена 14.12.2021 (00:30-02:55): под эндотрахеальным наркозом после обработки операционного поля выполнена верхне-средне-срединная лапаротомия. При ревизии жидкость бурого цвета во всех отделах брюшной полости, взята на бактериологический посев, эвакуировано электроотсосом около 1,0 литра. Обращает на себя внимание участок тонкой кишки черного цвета, протяжённостью ~1,0 метра, на расстоянии 1,0 метра от илеоцекального угла (рисунок 13). Кишка признана нежизнеспособной. При тщательном осмотре другой патологии со стороны органов брюшной полости не выявлено. Перистальтика, а также пульсация сосудов брыжейки пораженного сегмента тонкой кишки не определялась. Состояние расценено как острое нарушение мезентериального кровообращения с поражением в бассейне верхней брыжеечной артерии. Выполнена резекция тонкой кишки в пределах здоровых тканей. Сформирован анастомоз «бок-в-бок». Окно брыжейки ушито отдельными капроновыми швами. Брюшная полость тщательно осушена. Установлены трубчатые дренажи в малый таз и подпеченочное пространство справа и по левому фланку. Лапаротомная рана ушита послойно, наглухо. Антисептик, асептическая повязка.

Рисунок 13 - Участок резецированной тонкой кишки

Согласно гистологическому заключению (№21141-48): Архитектоника стенки более или менее сохранена. Обращает на себя внимание наличие выраженного полнокровия сосудов различного калибра на фоне диффузной экстравазации эритроцитов, массивных кровоизлияний и ишемических изменений со стороны слизистой оболочки. Заключение: ишемическое поражение тонкой кишки. Резекция кишки выполнена в пределах жизнеспособных тканей. В послеоперационном периоде проводилось комплексное лечение с учётом риска возможных послеоперационных осложнений. При бактериологическом исследовании жидкости из брюшной полости выявлено наличие E. coli. Роста анаэробной микрофлоры не выявлено. Контрольные трубчатые дренажи брюшной полости удалены на 4-е сутки после операции. Швы сняты на 10-е сутки, рана зажила первичным натяжением. Пациент выписан на амбулаторное лечение под наблюдение хирурга, терапевта поликлиники по месту жительства.

3.3. Анализ амбулаторных карт ретроспективной группы пациентов

Был проведен анализ амбулаторных карт ретроспективной группы 293 погибших больных (100%), которые находились на лечении в ОГБУЗ «Клиническая больница скорой медицинской помощи» г. Смоленска за период 2013-2020 гг. по поводу: «Острого нарушения мезентериального кровообращения».

При проведении тщательного анализа амбулаторных карт пациентов особое внимание было уделено: анамнезу, в частности наличию абдоминального болевого синдрома, его длительности, локализации и интенсивности болей; характеру трудовой деятельности в течение жизни; имевшейся сопутствующей патологии; перенесенным оперативным вмешательствам на органах брюшной полости, данным объективного осмотра, а также лабораторным и инструментальным методам исследования.

При ретроспективном анализе установлено, что пациенты на протяжении всей своей жизни были рабочими и служащими. При этом 19 больных (6,48%; 95%

ДИ: 3,95 – 9,94%) в молодом возрасте профессионально занимались тяжелой атлетикой, а 36 пациентов (12,29%; 95% ДИ: 8,76 – 16,60%) являлись участниками войн.

Анализируя семейный анамнез, было отмечено, что 63 пациента (21,5%; 95% ДИ: 16,94 – 26,65%) имели отягощённый анамнез по наличию острого нарушения мезентериального кровообращения у близких родственников. Следует подчеркнуть, что 5 больных (1,71%; 95% ДИ: 0,56 – 3,94%) находились ранее на стационарном лечении по поводу острого нарушения мезентериального кровообращения. Эта группа больных подверглась оперативному лечению: 3 больным выполнена сегментарная резекция тонкой кишки, а 2 – правосторонняя гемиколэктомия. В последующем специфическая профилактика не проводилась, у профильных специалистов пациенты не наблюдались и не обследовались.

По поводу различной хирургической и онкологической патологии 167 пациентам (56,97%; 95% ДИ: 51,11 – 62,74%) было проведено оперативное лечение (таблица № 8).

Таблица №8

Характер оперативного вмешательства у больных ретроспективной группы

Диагноз	Характер оперативного вмешательства	n (N)	%	95% ДИ
Острый аппендицит	Аппендэктомия	28 (293)	9,56	0,06 – 0,14
Желчнокаменная болезнь	Холецистэктомия	42 (293)	14,33	10,53-18,88
Прободная язва желудка или 12-перстной кишки	Резекция желудка по Бильрот I	4 (293)	1,37	0,37-3,46
Прободная язва желудка или 12-перстной кишки	Резекция желудка по одной из модификаций Бильрот II	7 (293)	2,39	0,97-4,86
Прободная язва желудка или 12-перстной кишки	Ушивание перфоративного отверстия	9 (293)	3,07	14,14-5,75
Опухоль правой половины ободочной кишки	Правосторонняя гемиколэктомия	8 (293)	2,73	11,86-5,31
Опухоль левой половины ободочной кишки	Левосторонняя гемиколэктомия	3 (293)	1,02	0,21-2,96
Злокачественные заболевания матки и придатков	Экстирпация матки с придатками	12 (293)	4,1	2,13-7,04
Онкологическое заболевание молочной железы	Секторальная резекция молочной железы или мастэктомия	6 (293)	2,05	0,76-4,40

Продолжение таблицы № 8

Диагноз	Характер оперативного вмешательства	n (N)	%	95% ДИ
Сахарный диабет и/или облитерирующий атеросклероз сосудов нижних конечностей	Ампутация нижней конечности на различном уровне	24 (293)	8,19	5,32-11,94
Облитерирующий атеросклероз сосудов нижних конечностей	Бедренно-подколенное шунтирование	3 (293)	1,02	0,21-2,96
Варикозная болезнь вен нижних конечностей	Флебэктомия или минифлебэктомия	20 (293)	6,83	4,22-1,35
Тромбоз глубоких вен нижних конечностей	Постановка кава-фильтра	1 (293)	0,34	0,002 - 1,89
Всего больных	167 (293)		56,97	51,11-62,74

Из общего количества больных 208 (70,99%; 95% ДИ: 65,43 – 76,12%) были осмотрены хирургом и травматологом амбулаторно. При осмотре пациенты предъявляли жалобы на перемежающую хромоту, похолодание нижних конечностей, бледность стоп и онемение пальцев, чувство «ползания мурашек». Специалисты указывали на наличие признаков нарушения периферического кровообращения, в виде снижения пульсации или отсутствия пульса при пальпации на уровне бедра, подколенной ямки или стопе. Больным рекомендовалась консультация сосудистого хирурга, коррекция образа жизни, стандартная консервативная терапия, наблюдение у эндокринолога, кардиолога.

Рекомендациям специалистов последовало только 37 пациентов (12,63%; 95% ДИ: 9,05 – 16,98%), которые были осмотрены сосудистым хирургом амбулаторно. Больным было выполнено дуплексное ангиосканирование сосудов нижних конечностей, при котором у всех выявлены нарушение кровотока. Эти нарушения прежде всего проявлялись снижением скорости кровотока, наличием атеросклеротических бляшек, у 24 пациентов (8,19%; 95% ДИ: 5,32 – 11,94%) были отмечены гемодинамически значимые нарушения кровотока на различных уровнях. Эти больные в дальнейшем подверглись оперативному вмешательству в объеме ампу-

тации нижней конечности на различных уровнях. У 3 (1,02%; 0,21 – 2,96%) пациентов выполнено бедренно-подколенное шунтирование. В одном наблюдении (0,34%) пациенту поставлен кава-фильтр, остальным 9 (3,07%; 95% ДИ: 1,41 – 5,75%) больным было назначено консервативное лечение, включающее в себя: коррекцию образа жизни, дезагрегантная терапия, спазмолитики, препараты, направленные на снижение уровня гомоцистеина, назначение производных метилксантина, наблюдение у кардиолога, эндокринолога; всем был рекомендован курсовой или пожизненный прием данных препаратов.

Рекомендации по наблюдению у кардиолога и эндокринолога были связаны с необходимостью коррекции сопутствующей патологии. Так, все больные из этой группы страдали сахарным диабетом (9 человек сахарным диабетом I типа, а остальные 26 - сахарным диабетом II типа). Те больные, у которых отмечен сахарный диабет II типа, постоянно принимали гипогликемические препараты. Следует подчеркнуть, что терапия, снижающая уровень цистеина, проводилась без предварительного определения его уровня в периферической крови. По-видимому, это не совсем корректно, так как нельзя полноценно оценить эффект от проводимого лечения. Особое внимание было уделено выявлению возможных нарушений липидного обмена, были оценены показатели липидограммы (таблица №9) у всех больных.

Таблица №9

Показатели липидограммы ретроспективной группы, моль/л

Показатель	**Результат исследования Me (Кв1; Кв3)**
Общий холестерин	6,2 (5,84;7,61)
ЛПВП (липопротеиды высокой плотности)	2,1 (2;2,40)
ЛПНП (липопротеиды низкой плотности)	6,3 (4,83;7,40)
ЛПОНП (липопротеиды очень низкой плотности)	1,7 (1,1;2,98)
Триглицериды	2 (1,40;2,50)

В исследовании нами отмечено повышение «плохих», атерогенных липопротеидов низкой и очень низкой плотности, что является неблагоприятным фактором в развитии атероматозного поражения брыжеечного сосудистого русла с последующей возможной манифестацией острого нарушения мезентериального кровообращения. Таким образом, можно предположить, что, контролируя уровень липидов крови на должном уровне, в какой-то степени, есть вероятность снизить риск атеросклеротического поражения брыжеечных артерий.

Данной категории пациентов давались рекомендации по снижению уровня липопротеидов низкой и очень низкой плотности, а также уровня холестерина. Они заключались в коррекции образа жизни (увеличение физической нагрузки, соблюдение диеты). Постоянный прием препаратов, снижающих уровень холестерина. Всем больным был рекомендован полноценный систематический контроль липидного спектра крови (как минимум 1 раз в год), но только 86 человек (30,8%; 95% ДИ: 24,19 – 34,93%) соблюдали данные рекомендации. Сопутствующая патология представлена на следующем рисунке (рисунок 14).

Рисунок 14 - Сопутствующая патология по данным амбулаторных карт (ретроспективная группа), %

Как видно из диаграммы, у всех анализируемых больных имелся отягощённый соматический анамнез до госпитализации в хирургическое отделение. В первую тройку входили заболевания сердечно-сосудистой системы (ишемическая болезнь сердца, артериальная гипертензия, а также мерцательная аритмия) и, следует отметить, что, как правило, патология носила сочетанный характер в виде комбинации нескольких заболеваний. Данная группа больных находилась под наблюдением врача кардиолога. Всем больным из этой группы – 261 (89,08%; 95% ДИ: 84,93 – 92,41%) - выполнено ультразвуковое исследование сердца, по данным которого у всех больных имелись признаки атеросклеротического поражения сердца (уплотнение стенок аорты и уплотнение створок клапанов, дилатация камер сердца). Пациентам проводилась медикаментозная коррекция сердечно-сосудистой патологии: ингибиторы АПФ, адреноблокаторы, блокаторы кальциевых каналов, мочегонные препараты, а также коррекция липидного обмена.

Следует подчеркнуть, что 54 пациента (18,43%; 95% ДИ: 14,16 – 23,35%) перенесли острый инфаркт миокарда или ишемический инсульт. Из них, 7 (2,39%; 95% ДИ: 0,97 – 4,86%) больным выполнялась коронарография и стентирование коронарных артерий. Всем больным, страдающим сердечно-сосудистыми заболеваниями, рекомендован профилактический осмотр врачом-кардиологом не реже 1 раз в год, но только 102 (34,81%; 95% ДИ: 29,37 – 40,57%) пациента регулярно посещали специалиста на протяжении 6 лет, а остальные от случая к случаю

При анализе амбулаторных карт выявлено, что 192 человека (65,53%; 95% ДИ: 59,78 – 70,96%) имели в анамнезе абдоминальную симптоматику (периодически возникающие боли в животе, периодически возникающее вздутие живота, тошноту, «тяжесть в животе»). Характер болей был «тупой», ноющий. Боли в животе возникали после приема пищи. Причем 17 больных (5,8%; 95% ДИ: 3,42 – 9,13%) субъективно отмечали более сильные боли после приема жирной или жареной пищи. Локализация болей была разной (рисунок 15).

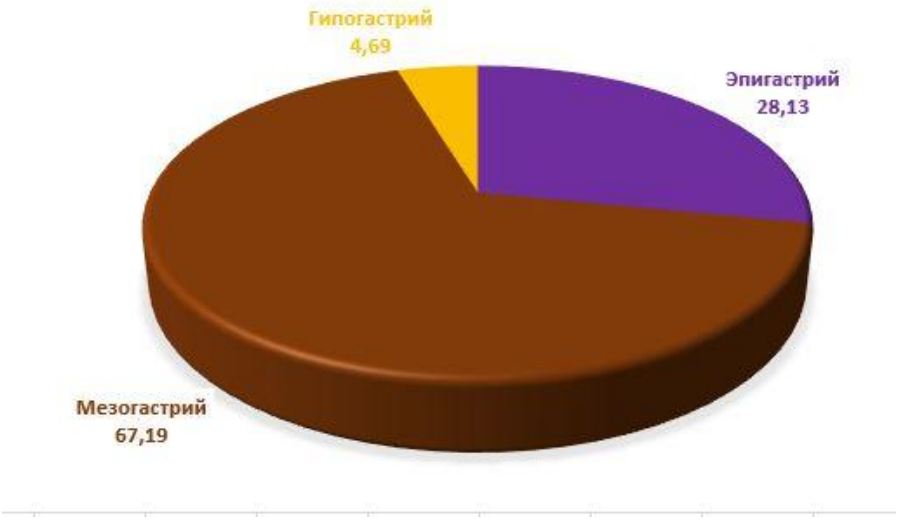

Рисунок 15 - Локализация и частота абдоминальных болей у пациентов ретроспективной группы, %

У 129 больных (44,03%; 95% ДИ: 38,26 – 49,92%) боли локализовались в мезогастрии, а у 69 (23,55%; 18,81 – 28,83%) преимущественно отмечены по левому флангу живота. Пациенты с абдоминальной симптоматикой были осмотрены врачом-хирургом: хирургическая патология была исключена и назначены спазмолитики, ингибиторы протонной помпы, гепатопротекторы, желчегонные средства. Имел место постпрандиальный абдоминальный болевой синдром. Причем, 17 (5,8%; 95% ДИ: 3,42 – 9,13%) больных субъективно отмечали более сильные боли после приема жирной, жареной или копченой пищи. В связи с этим, у некоторых пациентов возникала боязнь приема пищи, с чем связано их похудание. У 21 человека (7,17 %; 4,49 – 10,75%) отмечено снижение массы в среднем на 6,1 (1,7) кг. Притом, что онкологическая патология либо другие заболевания, в течении которых присутствует снижение массы тела (например, неспецифический язвенный колит или болезнь Крона), были исключены.

Пациентам была рекомендовано диета: исключение жирного, жареного, копченого, алкоголя, а также медикаментозное лечение: ингибиторы протонной помпы, прокинетики, спазмолитики, ферментные препараты. Таким образом, проводилось только симптоматическое лечение. Специфической профилактики и углубленного обследования не было.

Хроническими заболеваниями желудочно-кишечного тракта в виде хронического гастрита и язвенной болезни желудка и 12-перстной кишки страдали 222 (75,77%; 95% ДИ: 70,44 – 80,56%) и 52 (17,75%; 13,55 – 22, 61%) пациентов соответственно. Пациентам был рекомендован курсовой прием ингибиторов протонной помпы, блокаторов Н2-гистаминовых рецепторов, антацидные препараты. Больным с язвенной болезнью проводилась эрадикация H.pylori стандартной тройной терапией. Всем больным было рекомендовано обязательное ежегодное посещение гастроэнтеролога и фиброгастродуоденоскопии. Однако у гастроэнтеролога наблюдались не регулярно только 123 пациента (41,98%; 95% ДИ: 36,26 – 47,86%), в том числе все больные пациенты, имеющие в анамнезе язвенную болезнь желудка или 12-перстной кишки. Благодаря высокой комплаэнтности пациентам данной группы удалось выполнить им эрадикацию H.pylori. Этим же 123 (41,98%; 95% ДИ: 36,26 – 47,86%) больным выполнено ФГДС. На ФГДС у всех 123 (41,98%; 95% ДИ: 36,26 – 47,86%) больных определяются изменения со стороны слизистой желудка, а именно гиперемия, отечность ее, наличие единичных, полных эрозий, неприкрытых фибрином.

Особое внимание на себя обращает 139 пациентов (47,44%; 95% ДИ: 41,60 – 53,33%) с ишемическим колитом. Данный диагноз был подтвержден фиброколоноскопией.

Эндоскопическая картина была следующей: у большинства больных (n=102, 73,38%; 95% ДИ: 65,22 – 80,52%) отмечалась выраженная гиперемия слизистой оболочки, в ряде наблюдений (n=24, 17,27%; 95% ДИ: 11,39 – 24,59%) наоборот ее синюшность и отек, а в некоторых случаях тёмно-фиолетовый цвет (n=2, 1,44%; 95% ДИ: 0,18 – 5,10%), потеря структурности. Слизистая (в виде воспалительного вала) резко приобретала признаки значительного воспаления в виде сглаженности сосудистого рисунка. Имели место множественные субэпителиальные геморрагии в диаметре до 0,2-0,3 см (местами сливающиеся в виде обширных полей). А также множество очагов подслизистых гематом ярко малинового цвета до 0,5-0,6 см в диаметре и очагами резко выраженной инфильтрации в подслизистом слое, от 1,0

до 3,0 см в диаметре (внешне имеющих вид «булл», заполненных жидкостью). В некоторых случаях выявлялись язвы с ровным контуром, дно которых было покрыто грануляционной тканью (n=31, 22,30%; 95% ДИ: 15,68 – 30,14%). Также имели место множественные округлые участки с сохранённой слизистой (симптом «Мишени») (n=98, 70,50%; 95% ДИ: 62,18 – 77,93%).

Из всех выявленных случаев ишемического колита в ретроспективной группе больных у 37 (26,62%; 95% ДИ: 19,49 – 34,78%) картина ишемического поражения толстой кишки локализовалась преимущественно в левых отделах, что могло свидетельствовать о поражении в бассейне нижней брыжеечной артерии, у 73 (52,52%; 95% ДИ: 43,88 – 61,05%) патологический процесс локализовался преимущественно в правых отделах толстой кишки, что можно трактовать как поражение в бассейне верхней брыжеечной артерии, а у 29 (20,86 %; 95% ДИ: 14,44 – 28,57%) имело место тотальное ишемическое поражение толстой кишки. При видеоколоноскопии выполнялась мультифокальная биопсия – во всех клинических наблюдениях подтвержден ишемический характер поражения.

Так, при морфологическом исследовании у всех пациентов имела место пестрая морфологическая картина. У одних пациентов (n=106, 76,26%; 95% ДИ: 68,31 – 83,06%) отмечалась слизистая толстокишечного типа с выраженным отеком, нерезко выраженной лимфоцитарной инфильтрацией, пышными вытянутыми железами, выстланными гипермукоидным эпителием, кровоизлияниями в собственной пластинке слизистой; у других (n=33, 23,74%; 95% ДИ: 16,94 – 31,69%) – в собственной пластинке слизистой неравномерно выраженная, более обильная лимфоплазмоцитарная инфильтрация с небольшим количеством гранулоцитов, более выраженный склероз, очагово – отложение пигмента коричневого цвета; железы в таких участках более мелкие, с регенераторными изменениями.

Проведя ретроспективный анализ медицинской документации наблюдения и лечения пациентов в амбулаторных условиях, отмечено, что у значительного количества пациентов, по имеющейся информации, можно было заподозрить поражение мезентериального сосудистого русла. Так у пациентов, у которых отмечено

наличие абдоминальной симптоматики, с момента появления симптоматики до госпитализации по поводу острого нарушения мезентериального кровообращения прошло в среднем 4 (0,5) года (от 3 до 4,5 лет), а это довольно длительный срок.

Целенаправленное уточнение информации, выполнение более детального исследования, с последующей коррекцией найденной патологии, на протяжении длительного времени возможно позволило бы существенно снизить развитие острого нарушения мезентериального кровообращения, которое привело к гибели больных.

3.4. Анализ проспективной группы пациентов

В проспективную группу пациентов было включено 207 больных, находившихся на лечении в хирургических отделения ОГБУЗ «Клиническая больница скорой медицинской помощи» с абдоминальным болевым синдромом в 2020-2022 гг. На момент осмотра и участия в исследовании острая хирургическая патология, требующая экстренного оперативного вмешательства, была исключена. У исследуемых было комплексное обследование, направленное на выявление нарушения проходимости мезентериального сосудистого русла. Гендерная характеристика у данной группы больных распределилась следующим образом (таблица № 10).

Таблица №10

Гендерная характеристика проспективной группы больных

Пол	**% (n)**	**Возраст**			
		Ср. (СО)	**Ме (Кв1; Кв3)**	**Мин.**	**Макс.**
Мужской	40,1% (83)	73 (7,94)	72 (65,5;78)	62	92
Женский	59,9% (124)	74,6 (8,59)	74 (68;82)	62	94
Всего	100 % (207)	-	-	-	-

Мужчин – 83, женщин – 124. По возрасту данная группа больных также оказалась статистически однородна (p>0,05). При поступлении в хирургический стационар больные предъявляли жалобы на периодически возникающие боли в животе, которые носили непостоянный характер, появлялись, как правило, после приема пищи через 20-25 минут, и усиливались после приема жирной, жареной, копченой, маринованной пищи или алкоголя. Боли продолжались, обычно, на протяжении часа. По визуальной аналоговой шкале боли (ВАШ) медиана выраженности болевого синдрома составила 3 (2;4) балла (от 1 до 4). По данным анамнеза, со слов пациентов, медиана длительности возникновения болевого синдрома составила 2 (1,4;2,4) года (от 1 до 3 лет). Локализация абдоминального болевого синдрома была различной (рисунок 16).

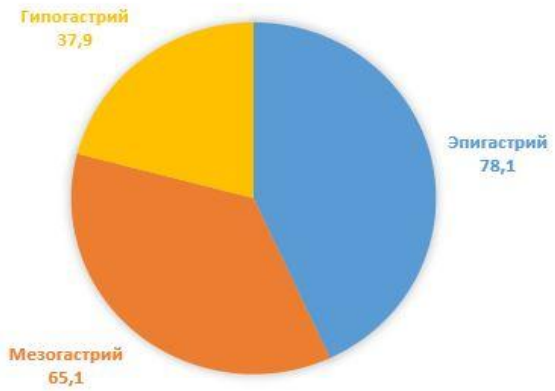

Рисунок 16 - Локализация абдоминального болевого синдрома у пациентов проспективной группы, %

Превалирующей патологией у данной группы больных так же являлись заболевания сердечно-сосудистой системы (ишемическая болезнь сердца, артериальная гипертензия, хроническая сердечная недостаточность), сахарный диабет и болезни периферического артериального русла (рисунок 17). Пациенты наблюдались у профильных специалистов в поликлиниках по месту жительства. В анамнезе у 39 (18,8%; 95% ДИ: 13,75 – 24,84%) человек имело место радикальное оперативное вмешательство по поводу онкологического заболевания различных локализаций: почки, молочной железы, толстой кишки, а также щитовидной железы.

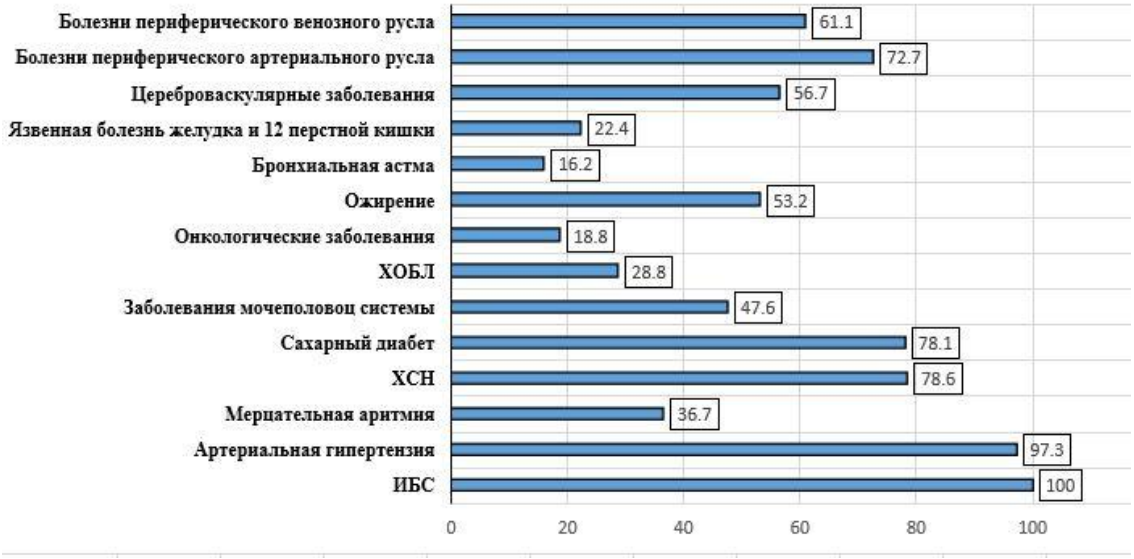

Рисунок 17 - Сопутствующая патология у больных проспективной группы, %.

Все больные проспективной группы были обследованы: проведены лабораторная и инструментальная диагностика (УЗИ органов брюшной полости, видеоколоноскопия, ультразвуковая диагностика чревного ствола, верхней и частично нижней брыжеечных артерий). При анализе лабораторных показателей крови выявлена четкая тенденция к нарушению липидного спектра крови, в пользу липопротеидов очень низкой плотности, а также увеличению уровня холестерина (таблица №11). При этом медиана липопротеидов низкой плотности находилась в пределах референсных значений. Ряд больных отметили непостоянный прием препаратов, способствующих нормализации уровня холестерина, назначенных терапевтом и кардиологом.

Таблица №11

Данные липидограммы больных проспективной группы, моль/л

Показатель	**Результат исследования Me (Кв1; Кв3)**
Общий холестерин	5,9 (5,4;7,1)
ЛПВП (липопротеиды высокой плотности)	2,1 (1,7;2,5)
ЛПНП (липопротеиды низкой плотности)	4,6 (4,0;5,5)
ЛПОНП (липопротеиды очень низкой плотности)	1,6 (1,0;2,6)
Триглицериды	2 (1,40;2,50)

При анализе показателей свертывающей системы крови значительного отклонения от нормы выявлено не было (таблица №12).

Таблица №12

Данные коагулограммы больных проспективной группы

Показатель	Результат исследования Me (Кв1; Кв3)
Фибриноген	2,4 (2,2;2,5)
Протромбиновый индекс	1 (0,9;1,2)
АЧТВ	16 (13;23)

При ультразвуковом исследовании органов брюшной полости у всех больных выявлены диффузные изменения в поджелудочной железе и печени, при этом множественные конкременты различных размеров в желчном пузыре, перегиб желчного пузыря, у 16 (14,68%; 95% ДИ: 4,48 – 12,25%) пациентов отсутствие желчного пузыря ввиду ранее выполненной холецистэктомии. У 79 (38,16%; 95% ДИ: 31,52 – 45,16%) больных обнаружены конкременты в почках, из них у 73 пациентов (35,27 %; 95% ДИ: 28,77 – 42,19%) отмечены различные изменения паренхимы почек, что соответствовало наличию хронического воспалительного процесса, а у 2 больных (0,97%; 95% ДИ: 0,12 – 3,45%) отсутствие почки, ввиду ранее выполненной нефрэктомии по поводу онкологического заболевания.

3.4.1 Результаты анкетирования проспективной группы пациентов

Анкетированию подверглось 360 пациентов. Каждому больному было предложено ответить на 58 вопросов. Во всех случаях на анкетирование и дальнейшее обследование было получено добровольное информированное согласие. Дальнейшему исследованию подверглись 207 пациентов (100%) проспективной группы: те пациенты, сумма баллов у которых была от 1 до 58 баллов. То есть, пациенты с определенным и возможным, по нашему мнению, наличием хронического нарушения мезентериального кровообращения, по данным анкетирования.

3.4.2. Результаты ультразвукового исследования мезентериального кровотока

В качестве метода первичной диагностики возможного поражения мезентериального сосудистого русла все пациенты (207) проспективной группы были обследованы в объеме ультразвукового дупплексного сканирования брыжеечных артерий. Исследование выполнялось натощак. У всех было исследовались чревный ствол и верхняя брыжеечная артерия. Однако исследование нижней брыжеечной артерии было выполнялось не у всех больных, а всего лишь у 76 (36,71%; 95% ДИ: 30,14 – 43,68%). Это связано с тем, что НБА имела низкую визуализацию на УЗИ. Данная группа больных имела избыточную массу тела (ИМТ>25 кг/м^2), в связи с чем визуализация была затруднена. Ввиду отсутствия четких ультразвуковых критериев нарушения кровотока по мезентериальным сосудам за основу были взяты критерии, рекомендованные национальными клиническими рекомендациями, полученными в исследовании (на данный момент самом обширном) van Petersen A.S. в 2013 году. Оценивалось 2 показателя: пиковая систолическая скорость (ПСС), конечная диастолическая скорость (КДС) на вдохе и выдохе (таблица №13).

Таблица №13

Средние значения ультразвукового исследования мезентериального кровотока, см/сек

Критерии	ВБА ПСС Me (Кв1; Кв3)	ЧС ПСС Me (Кв1; Кв3)	ВБА КДС Me (Кв1; Кв3)	ЧС КДС Me (Кв1; Кв3)
На вдохе	254 (229;268)	264 (255;278)	61 (57;64)	97 (94;106)
На выдохе	263 (247;274)	263 (247;274)	95 (79;122)	76 (74;78)

По данным ультразвукового исследования, у большинства больных проспективной группы исследования отмечено наличие стеноза верхней брыжеечной артерии и чревного ствола. По данным ультразвукового исследования, результаты распределись следующим образом: у 68 больных отмечено наличие стеноза мезенте-

риальных артерий <30%; у 117 больных отмечено наличие стеноза верхней брыжеечной артерии от 50 % до 70%, а у 22 больных отмечено наличие стеноза мезентериальных артерий свыше 70%.

При проведении корреляционного анализа между выраженностью болевого синдрома по ВАШ и скоростью кровотока, отмечено наличие заметной положительной связи ($r=0,58$; $p<0,05$), чего нельзя сказать про взаимосвязь показателей липидного спектра крови и скорости кровотока ($p>0,05$).

Исходя из полученных данных лабораторно-инструментальных методов обследования, клинических данных, существует необходимость в разработке не инвазивных, простых в выполнении диагностических способов по выявлению нарушения мезентериального кровообращения.

3.4.3. Способ диагностики синдрома хронической мезентериальной ишемии в бассейне чревного ствола и верхней брыжеечной артерии у пациентов пожилого и старческого возраста

Для упрощения диагностики хронической мезентериальной ишемии у пациентов пожилого и старческого возраста нами разработан и внедрен в клиническую практику «Способ диагностики синдрома хронической мезентериальной ишемии в бассейне чревного ствола и верхней брыжеечной артерии у пациентов пожилого и старческого возраста» (патент на изобретение №2785492 от 08.12.2022).

Данный способ диагностики основывается на анализе клинической картины, а также лабораторно-инструментальных методов диагностики (в частности, лабораторные показатели биохимического анализа крови, а также данных УЗДГ мезентериальных сосудов) у больных пожилого и старческого возраста. Преимуществом данного способа является исключение инвазивности, экономичность, а также упрощение выявления заболевания с целью своевременной профилактики развития острого нарушения мезентериального кровообращения.

Сущность способа заключается в проведении опроса, физикального осмотра, лабораторных и инструментальных методов исследования у пациентов пожилого и старческого возраста и внесении полученных результатов в таблицу с последующей балльной оценкой состояния пациента. Способ осуществляется следующим образом. Всем пациентам пожилого и старческого возраста проводят единый последовательный диагностический комплекс: уточняют факт наличия абдоминального болевого синдрома, а также его локализацию, выясняют жалобы и анамнез жизни и/или заболевания с целью выявления и/или подтверждения наличия таких заболеваний, как сахарный диабет (СД), артериальная гипертензия (АГ), мерцательная аритмия (МА), атеросклероз. Далее проводят внутривенный забор крови с дальнейшим определением уровней липопротеидов низкой плотности (ЛПНП), липопротеидов очень низкой плотности (ЛПОНП), холестерина, коэффициента атерогенности (КА), триглицеридов. Затем проводят ультразвуковое дуплексное сканирование чревного ствола (ЧС) и верхней брыжеечной артерии (ВБА) с обязательным определением пиковой систолической скорости (ПСС) и конечной диастолической скорости (КДС) чревного ствола и верхней брыжеечной артерии на вдохе и выдохе.

Все полученные данные вносят в таблицу (таблица №14), с помощью которой каждый признак оценивают в баллах. По сумме баллов определяют наличие или отсутствие синдрома хронической мезентериальной ишемии. Если у пациента 0 - 11 баллов, то это означает отсутствие синдрома хронической мезентериальной ишемии. Если у пациента 12 - 30 баллов, то у обследуемого определенно имеется синдром хронической мезентериальной ишемии с изолированным поражением брыжеечных артерий (чревный ствол или верхняя брыжеечная артерия). Если у пациента 31 балл и более, то у обследуемого определенно наличие синдрома хронической мезентериальной ишемии с мультифокальным поражением брыжеечных артерий (чревный ствол и верхняя брыжеечная артерия).

Таблица №14

Способ диагностики синдрома хронической мезентериальной ишемии в бассейне чревного ствола и верхней брыжеечной артерии у пациентов пожилого и старческого возраста

Баллы (количество)	Признак										
	Наличие абдоминального болевого синдрома и его локализация	Наличие СД, АГ, МА, атеросклероза	Биохимические показатели крови (ЛПНП, ЛПОНП, холестерина, триглицеридов)	ПСС ЧС на вдохе (см/сек)	ПСС ЧС на выдохе (см/сек)	КДС ЧС на вдохе (см/сек)	КДС ЧС на выдохе (см/сек)	ПСС ВБА на вдохе (см/сек)	ПСС ВБА на выдохе (см/сек)	КДС ВБА на вдохе (см/сек)	КДС ВБА на выдохе (см/сек)
0	Нет	Нет	Нормальные значения	242 и менее	267 и менее	40 и менее	40 и менее	204 и менее	219 и менее	51 и менее	61 и менее
1	Да, гипогастрии	Да, 1	Увеличены менее, чем в 1,5 раза	243-253	-	-	-	205 - 230	220-240	-	62-84
3	Да, в левом подреберье	Да, 2	Увеличены в 1,5 раза	254-263	-	-	-	231 - 255	241-251	-	85-94
5	Да, в правом подреберье	Да, 3	Увеличение в 2 раза	264-271	268-279	71-82	41-63	256 - 276	252-267	51 и менее	95-100
7	Да, в мезогастрии или в правом подреберье	Да, 4	Увеличены более чем в 2 раза	272 и более	280 и более	83 и более	64 и более	277 и более	268 и более	52 и более	101 и более

Данный способ диагностики был апробирован на больных проспективной группы пациентов. Согласно полученным данным, у всех больных были выявлены нарушения мезентериального кровообращения.

В качестве демонстрации работы изобретения приводим следующий кинический пример.

Клинический пример. Медицинская карта № 13864. Больной В., 79 лет, обратился к врачу-хирургу ОГБУЗ «Поликлиника №6» с жалобами на периодически возникающие боли в животе, больше слева. Болевой синдром усиливается после приема пищи, периодически появляется тошнота и отвращение к приему пищи. Больным себя считает на протяжении 2 месяцев. При осмотре: кожные покровы телесного цвета, склеры светлые. Язык у корня обложен белым налетом. При пальпации живота отмечается незначительная болезненность в мезогастральной области слева. Острая хирургическая патология на момент осмотра исключена. При анализе медицинской карты выявлено, что пациент имеет выраженную сопутствующую патологию со стороны сердечно-сосудистой системы: ишемическую болезнь сердца (атеросклеротический кардиослкероз), артериальную гипертензию II стадии, риск 4, а также мерцательную аритмию (по поводу чего принимает амиодарон). Однако прием препаратов непостоянный, «от случая к случаю».

При амбулаторном исследовании биохимических показателей крови, выполненном амбулаторно: ЛПНП, ЛПОНП, уровень холестерина, триглицеридов увеличены в 2 раза. При ультразвуковом дупплексном сканировании брыжеечных сосудов, также выполненном амбулаторно: ПСС чревного ствола на вдохе - 261 см/сек, ПСС ЧС на выдохе - 251 см/сек; КДС ЧС на вдохе - 33 см/сек, КДС ЧС на выдохе - 34 см/сек; ПСС ВБА на вдохе - 172 см/сек; КДС ВБА на вдохе - 36 см/сек; КДС ВБА на выдохе - 90 см/сек. При балльной оценке выявлено 30 баллов, что свидетельствует о наличии у пациента синдрома хронической мезентериальной ишемии с изолированным поражением верхней брыжеечной артерии или чревного ствола, согласно предложенной таблице. С целью подтверждения у пациента синдрома хронической мезентериальной ишемии пациент был госпитализирован в отделение

колопроктологии ОГБУЗ «Клиническая больница скорой медицинской помощи» для проведения ангиографического исследования. Медицинская карта №2694/22. Выполнена ангиография брюшного отдела аорты с обязательной мезентерикографией на аппарате Phillips Azurion 3 с водорастворимым контрастом «Омнипак».

Протокол исследования: под м/а Sol. Lidocaini 0.5%- 10.0 мл выполнена пункция бедренной артерии справа. Установлен интродьюсер 5 Fr. Внутриартериально введено 2500 единиц гепарина. Выполнена полипроекционная ангиография брюшной части аорты и мезентериальных артерий. Интродьюсер в конце вмешательства удален. Выполнен мануальный компрессионный гемостаз. Наложена асептическая давящая повязка. Рекомендован строгий постельный режим не менее 24 ч.

Заключение: Абдоминальная часть аорты проходима, чревный ствол, нижняя брыжеечная артерия проходимы. Отмечается стеноз просвета верхней брыжеечной артерии на 15%. Почечные артерии с обеих сторон проходимы, без значимых сужений.

Диагноз: Синдром хронической мезентериальной ишемии с изолированным поражением в верхней брыжеечной артерии 15%.

Пациент выписан в удовлетворительном состоянии, направлен к ангиохирургу для определения дальнейшей тактики лечения.

3.4.4. Результаты ВКС с мультифокальной биопсией у пациентов проспективной группы

У всех пациентов проспективной группы выполнялась ВКС для возможного выявления морфологических изменений. ВКС выполнялась на аппарате Pentax EC-3885FK2 № A120269. Исследованию подверглись все отделы толстой кишки вплоть до терминального отдела подвздошной кишки (~5-10 см). Во всех случаях выполнялась мультифокальная биопсия.

Эндоскопическая картина следующая: более чем у половины больных (n=144, 69,57 %; 95% ДИ: 62,81 – 75,75%) отмечалась выраженная гиперемия слизистой оболочки (рисунок 18), в ряде наблюдений (n=46, 22,22 %; 95% ДИ: 16,75 –

28,51%) наоборот имелась ее синюшность и отек, а в некоторых случаях слизистая и вовсе приобретала тёмно-фиолетовый цвет (n=17, 8,21%; 95% ДИ: 4,86 – 12,82%).

Рисунок 18 - Эндоскопическая картина у пациента с ишемическим поражением толстой кишки. Медицинская карта № 7935/20

Макроскопически выявлялась потеря структурности слизистой оболочки: слизистая (вид воспалительного вала) приобретала признаки значительного воспаления в виде сглаженности сосудистого рисунка. Также имели место множественные субэпителиальные геморрагии в диаметре до 0,2-0,3 см (местами сливающиеся в виде обширных полей) (рисунок 18); а также множество очагов подслизистых гематом ярко малинового цвета до 0,5-0,6 см в диаметре и очагами резко выраженной инфильтрации в подслизистом слое, от 1,0 до 3,0 см в диаметре (внешне имеющих вид «булл», заполненных жидкостью).

Рисунок 19 - Эндоскопическая картина у пациента с ишемическим поражением толстой кишки. Медицинская карта № 98463/20

В некоторых случаях выявлялись язвы с ровным контуром, дно которых было покрыто грануляционной тканью (n=48, 23,19%; 95% ДИ: 17,62 – 29,54%) (рисунок 19). Также имели место множественные округлые участки с сохранённой слизистой (с-м «Мишени») (n=165, 79,7 %; 95% ДИ: 73,58 – 84,97%) (рисунок 20).

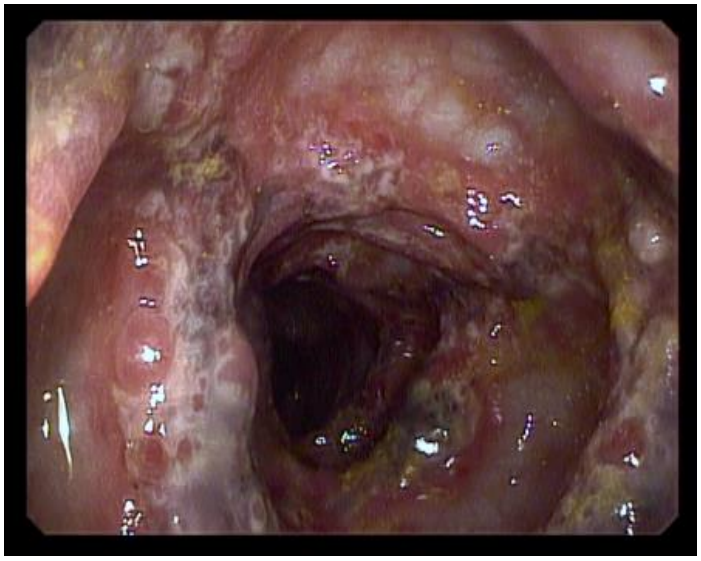

Рисунок 20 - Эндоскопическая картина у пациента с ишемическим поражением толстой кишки (симптом «Мишени»). Медицинская карта № 11617/20

При видеоколоноскопии выполнялась мультифокальная биопсия – во всех клинических наблюдениях морфологически подтвержден ишемический характер поражения (рисунок 21).

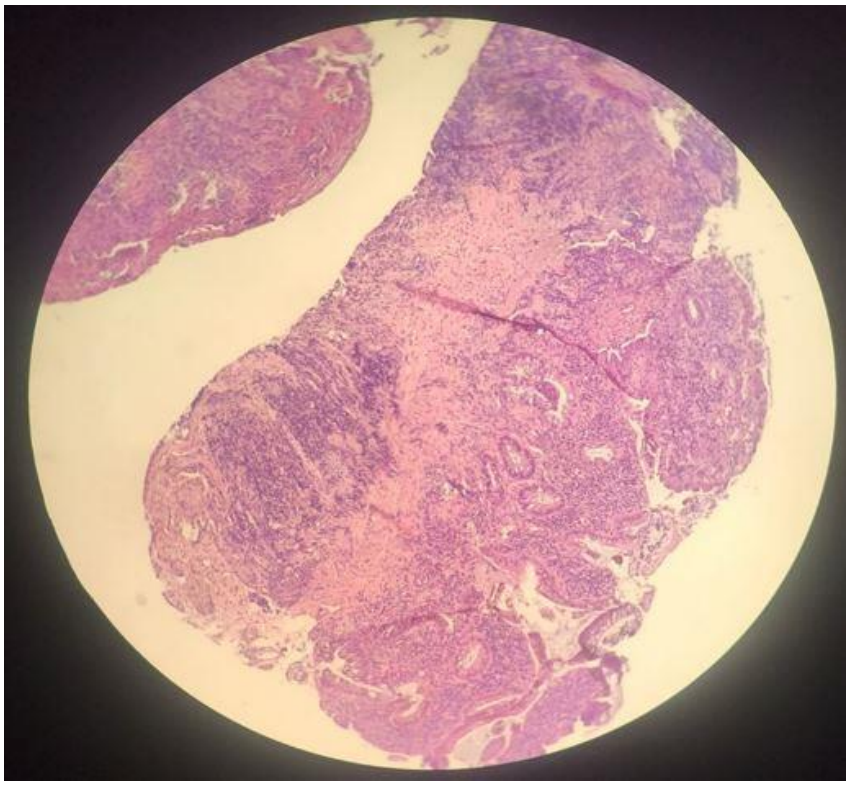

Рисунок 21 - Микроскопическая картина ишемического колита у пациента. Медицинская карта № 7935/20

Так, при морфологическом исследовании у всех пациентов имела место пестрая морфологическая картина. У одних пациентов (n=169, 81,64%; 95% ДИ: 75,69 – 86,67%) преимущественно отмечалась слизистая толстокишечного типа с выраженным отеком, с укорочением крипт, нерезко выраженной лимфоцитарной инфильтрацией, пышными вытянутыми железами, выстланными гипермукоидным эпителием, кровоизлияниями в собственной пластинке слизистой; у других (n=38, 18,36%; 95% ДИ: 13,33 – 24,32%) – в собственной пластинке слизистой неравномерно выраженная, более обильная лимфоплазмоцитарная инфильтрация с небольшим количеством гранулоцитов (рисунок 22), более выраженный склероз, очагово – отложение пигмента коричневого цвет; железы в таких участках более мелкие, с

регенераторными изменениями, а в мышечном слое стенки – межмышечные прослойки, и со стороны серозной оболочки – склероз.

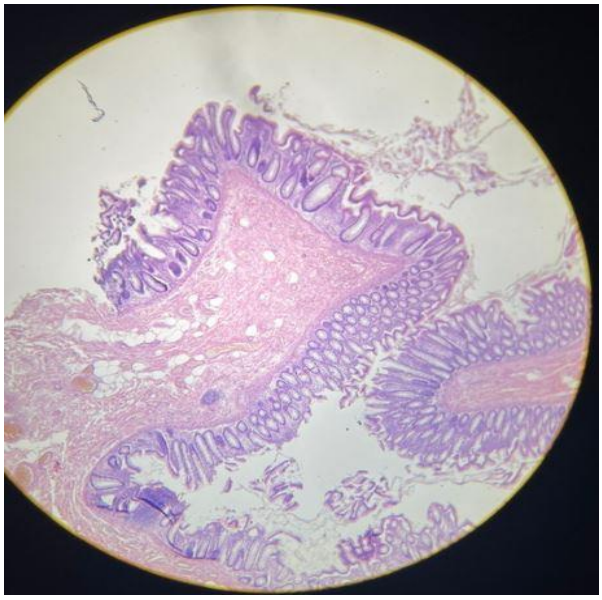

Рисунок 22 - Микроскопическая картина ишемического колита у пациента. Медицинская карта № 98463/20

Видеоколоноскопия с обязательной мультифокальной биопсией является достаточно эффективным инструментальным методом исследования в диагностике нарушения мезентериального кровообращения. При наличии достаточно яркой клинической картины данное исследование должно проводиться в обязательном порядке. Помимо этого, происходит дифференциальная диагностика между другими заболеваниями, имеющими схожую клиническую картину.

3.4.5. Результаты ангиографического исследования мезентериального кровотока

Пациентам (n=16), которые имели выраженную клиническую картину: болевой синдром по ВАШ от 4 баллов, длительный абдоминальный болевой синдром, отмечалось нарушение кровотока при УЗ-диагностике (стеноз ВБА 30% и более), а также морфологически подтвержденное ишемическое поражение кишечника, выполнена прицельная ангиография мезентериального кровотока, с целью оценки

нарушения проходимости по мезентериальным сосудам. По результатам обследования у всех больных диагностировалось нарушение артериального мезентериального кровообращения.

Выполнялась аортомезентерикография на аппарате Philips Azurion 3, в качестве контрастного вещества использовался «Омнипак». Исследование выполнялась в плановом порядке после соответствующей подготовки.

У группы пациентов (n=7), имевших выраженную макроскопическую картину (синюшность стенки толстой кишки, потеря структурности, положительный симптом «Мишени», язвы), выявленную при ФКС, отмечено нарушение проходимости на 60%, преимущественно в бассейне нижней брыжеечной артерии (рисунок 23), а также на 30% нарушение проходимости по верхней брыжеечной артерии (рисунок 24). Данная группа больных сразу после исследования направлена ангиохирургу для решения вопроса о возможном реконструктивном вмешательстве. Она, по нашему мнению, имела высокую вероятность возникновения острого нарушения мезентериального кровообращения.

Рисунок 23 - Аортомезентерикография у пациента со стенозом в бассейне нижней брыжеечной артерии 60%. Медицинская карта № 11680/22 (стрелкой указана нижняя брыжеечная артерия)

У больных (n=9), где макроскопическая картина не ярко выражена (нарушение сосудистого рисунка, гиперемия слизистой, множественные субэпителиальные геморрагии), нарушение проходимости составило 30%, также преимущественно в бассейне нижней брыжеечной артерии, притом только у 2 больных имелось нарушение проходимости в бассейне верхней брыжеечной артерии на 10%.

Рисунок 24 - Аортомезентерикография у пациента со стенозом в бассейне верхней брыжеечной артерии 30%. Медицинская карта 12316/22 (стрелками указана верхняя брыжеечная артерия)

Данные анализа клинической картины, а также подробного лабораторно-инструментального обследования, позволяют нам разделить контрольную группу пациентов по степени выраженности стенотических изменений. Пациенты, имеющие, по нашему мнению, декомпенсированный уровень стенозы (n=17), экстренно направлены к ангиохирургу для решения вопроса о коррекции мезентериального кровотока. Группе пациентов с субкомпенсированным нарушением кровотока

(n=86) рекомендована консультация ангиохирурга с возможным выполнением ангиографического исследования. Пациенты с компенсированным нарушением кровотока (n=104) направлены к гастроэнтерологу и ангиохирургу для определения возможности консервативной коррекции мезентериального кровотока.

3.4.6. Классификация синдрома хронической мезентериальной ишемии

Анализируя полученные данные, возникает необходимость в создании классификации синдрома хронической мезентериальной ишемии в зависимости от степени поражения мезентериального русла. Распределение больных к той или иной группе позволит, по нашему мнению, в дальнейшем выбрать оптимальную тактику лечения (таблица №15).

Таблица №15

Распределение больных по степени нарушения мезентериального кровообращения

Клинические и инструментальные критерии	**Компенсированная (n=104)**	**Субкомпенсированная (n=86)**	**Декомпенсированная (n=17)**
Выраженность постпрандиального болевого синдрома по ВАШ	1-3 балла	4-6 баллов	>6 баллов
Степень нарушения проходимости сосуда при ангиографическом исследовании	30%-50%	50%-70%	>70 %
Скорость кровотока по данным УЗДГ	Увеличена в 1,5 раза	Увеличена в 2 раза	Увеличена в 2 раза
Увеличение лабораторных показателей крови (ЛПНП, ЛПОНП, холестерина, триглицеридов)	Увеличены в 1,5 раза	Увеличены в 2 раза	Увеличены более чем в 2 раза

Продолжение таблицы №15

Клинические и инструментальные критерии	**Компенсированная (n=104)**	**Субкомпенсированная (n=86)**	**Декомпенсированная (n=17)**
Видеоколоноскопия	Гиперемия, отек слизистой, сглаженность сосудистого рисунка	Синюшный цвет слизистой, ее отек, субэпителиальные геморрагии, подслизистые гематомы	Наличие язв округлой формы, симптом «Мишени»
Морфологические изменения в биоптате слизистой толстой кишки	Отек слизистой, укорочение крипт, нерезко выраженная лимфоцитарная инфильтрация (+), кровоизлияния в собственной пластинке	Более обильная лимфоцитарная инфильтрация (++) с небольшим количеством гранулоцитов, очагов отложение пигмента коричневого цвета	Склероз собственной пластинки слизистой, отложение пигмента коричневого цвета, регенераторные изменения желез, склероз межмышечных прослоек и серозной оболочки
Пути маршрутизации и определение дальнейшей тактики лечения	Плановая консультация сосудистого хирурга, динамическое наблюдение степени изменения мезентериального кровотока. Консервативное лечение, назначенное ангиохирургом. Наблюдение гастроэнтерологом	Направление к ангиохирургу. Возможно проведение дополнительных диагностических мероприятий для определения степени нарушения мезентериального кровообращения. Определение лечебной тактики	Срочная консультация ангиохирурга. Проведение лечебных мероприятий, направленных на восстановление мезентериального кровообращения

Представленная классификация основана на анализе клинического течения ишемического колита, а также на анализе результатов лабораторно-инструментальных методов обследования. У больных, имеющих выраженный болевой синдром, как правило, имеет место стеноз мезентериальных сосудов свыше 50%. При стенозе свыше 50% уже при выполнении ФКС отчетливо видны макроскопические признаки ишемической колопатии: цвет слизистой оболочки меняется от гиперемии и сглаженности сосудистого рисунка к ее синюшности, появлению субэпителиальных геморрагий, язв с грануляционной тканью. При просмотре микроскопического препарата также отмечаются признаки ишемии, атрофии стенки кишечника; чем больше нарушения, тем «ярче» микроскопические проявления: выраженная лим-

фоплазмоцитарная инфильтрация с отложением пигмента коричневого цвета, склероз собственной пластинки слизистой, межмышечной прослойки, серозной оболочки.

В зависимости от выраженности изменений у больного с синдромом хронической мезентериальной ишемии, по нашему мнению, должна будет различаться тактика лечения: от консервативных методов до реконструктивных вмешательств на мезентериальных сосудах. Лечение должно проводиться под строгим контролем сосудистого хирурга.

Группа больных, которая, по нашему мнению, имеет декомпенсированный характер мезентериального кровотока, подвержена максимальному риску возникновения острого нарушения мезентериального кровообращения, безотлагательно направляется к ангиохирургу для решения вопроса о дальнейшей тактике лечения.

Полученные результаты позволяют нам предложить алгоритм диагностики хронического нарушения мезентериального кровообращения (рисунок 25), где указаны критерии, подтвержденные объективно, при этом субъективная оценка врача-хирурга сведена к минимуму.

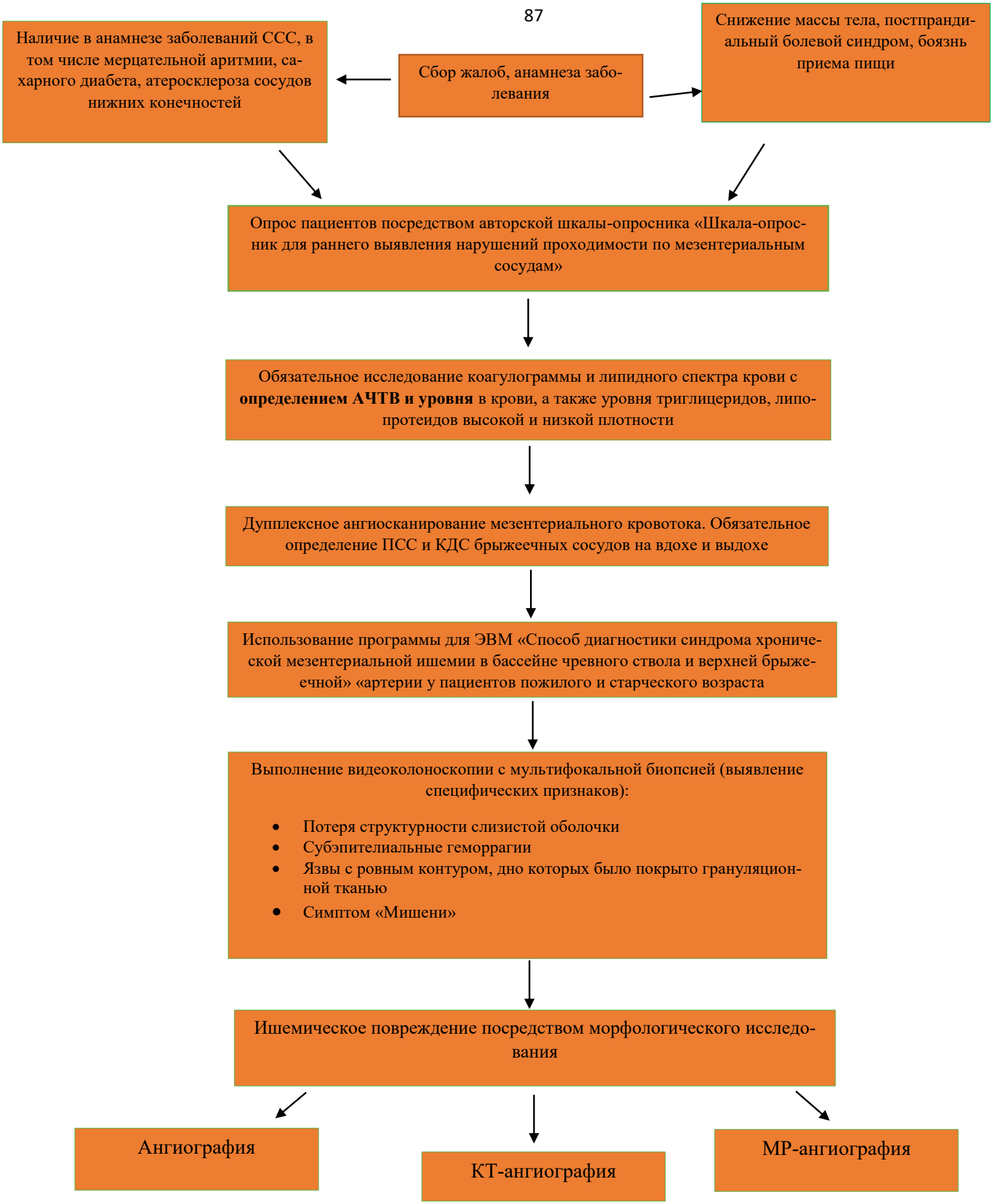

Рисунок 25 - Алгоритм диагностики синдрома хронической мезентериальной ишемии

Таким образом, персонифицированная анкета – опросник, программа для ЭВМ «Диагностика хронического нарушения мезентериального кровообращения», а также проведенные лабораторно-инструментальные обследования позволили выявить больных с хроническим нарушением мезентериального кровообращения. Данных пациентов можно отнести к группе риска по возможному возникновению острого нарушения мезентериального кровообращения.

По нашему мнению, после анкетирования больных по разработанному опроснику, пациентам должно выполняться ультразвуковое дупплексное ангиосканирование мезентериального кровотока. Это неинвазивный, достаточно доступный метод диагностики позволяет определить топику нарушения мезентериального кровообращения еще на амбулаторном этапе и заподозрить у пациента наличие синдрома хронической мезентериальной ишемии. Недостатком этого метода является то, что не всегда удается визуализировать нижнюю брыжеечную артерию. В дальнейшем для определения наличия визуальных и морфологических изменений в стенке кишки необходимо выполнять фиброколоноскопию с мультифокальной биопсией. Как правило, морфологические изменения в стенке толстой кишки уже сопровождаются отчетливой клинической картиной. Минус этого метода заключается в том, что возможно исследовать только толстую кишку, а тонкая кишка остается без осмотра.

В качестве «золотого» метода диагностики нарушений мезентериального кровообращения является ангиографическое исследование, с помощью которого можно определить уровень и степень нарушения кровотока. Однако стоит учесть тот фактор, что данным исследованием обладают далеко не все клиники. Таким образом, остается актуальным вопрос маршрутизации больных для уточнения и дальнейшей коррекции нарушения мезентериального кровообращения.

ГЛАВА IV. ЗАКЛЮЧЕНИЕ И ОБСУЖДЕНИЕ РЕЗУЛЬТАТОВ

Проблема хронического нарушения мезентериального кровообращения с возможной манифестацией в ОНМК на сегодняшний день продолжает оставаться чрезвычайно актуальной. С данной патологией могут столкнуться врачи всех специальностей, особенно остро стоит этот вопрос перед хирургами и врачами амбулаторного звена. Имеется низкая настороженность даже врачей хирургического профиля в диагностике нарушений мезентериального кровообращения. Ошибочная диагностика, а значит, и потеря времени могут привести к развитию «абдоминальной катастрофы». Мезентериальная ишемия - одна из основных проблем абдоминального болевого синдрома у пациентов старше 60 лет, а мезентериальный тромбоз - грозное осложнение, которое диагностируется в приемном отделении лишь в 18,6% и может достигать 100% летальности [44, 49, 64]. Все это требует разработки алгоритма раннего выявления ишемического абдоминального синдрома с целью минимизации риска развития острого нарушения мезентериального кровообращения.

Основу работы составило одноцентровое ретроспективное документальное исследование 293 больных и комплексное проспективное обследование 207 пациентов пожилого и старческого возраста, находившихся на лечении в ОГБУЗ «Клиническая больница скорой медицинской помощи». На первом этапе был проведен ретроспективный анализ лечения, включая изучение амбулаторных карт 293 больных с острым нарушением мезентериального кровообращения за 2013 – 2020 гг. Гендерная составляющая распределилась следующим образом: мужчин было - 104, женщин - 189. Возраст пациентов составил от 61 до 94 лет. При тщательном разборе амбулаторного лечения установлено, что еще до манифестации мезентериального тромбоза все пациенты имели клинические признаки, по которым можно было заподозрить наличие нарушения мезентериального кровообращения. У всех имелся отягощённый анамнез по сопутствующей патологии, а у 63 (22,5%) отмечено наличие острого нарушения мезентериального кровообращения у близких родственников. Пять (1,7%) больных находились ранее на стационарном лечении по поводу

острого нарушения мезентериального кровообращения. При анализе медицинской документации данной группы выявлены изменения в липидном спектре крови в сторону повышения «плохих» липопротеидов и общего уровня холестерина, а в коагулограмме - в сторону гиперкоагуляции. С целью исключения онкопатологии 139 пациентам (49,1 %) выполнялась видеоколоноскопия, во время которой у них были выявлены эндоскопические признаки ишемического поражения толстой кишки с преобладанием его в левых отделах.

Исходя из полученных данных ретроспективного исследования больных с острым нарушением мезентериального кровообращения, нами была разработана программа для ЭВМ «Диагностика острого нарушения мезентериального кровообращения», а на ее основе - «Способ диагностики острого нарушения мезентериального кровообращения». Данный способ диагностики проводился анализ анамнестических и клинических данных у больных, госпитализированных в хирургические отделения с клиникой «острого живота» с целью «наиболее ранней», неинвазивной диагностики острого нарушения мезентериального кровообращения. Чувствительность способа составила 87,4 %. Специфичность – 90,1%. Точность данного диагностического теста составила 87,54%.

Данная программа и способ диагностики в настоящее время внедрены в практическую деятельность хирургических отделений ОГБУЗ «Клиническая больница скорой медицинской помощи» города Смоленска. У пациентов ретроспективной группы отмечено наличие абдоминального болевого синдрома; с момента появления симптоматики до госпитализации по поводу острого нарушения мезентериального кровообращения прошло в среднем 4 (0,5) года (от 3 до 4,5 лет).

Следующим этапом в работе явилось проспективное комплексное исследование больных. Все пациенты до госпитализации в стационар имели абдоминальный болевой синдром (боли в животе, усиливающиеся после приема пищи, особенно

жирной, жареной, копченой), тошноту либо рвоту. На момент комплексного обследования острая хирургическая патология либо патология, создающая ложную абдоминальную симптоматику, была исключена.

Среди исследуемых преобладали женщины (124 – 59,9%), а мужчин – (83 - 40,1%), что соответствует общеизвестным литературным данным, поскольку нарушения мезентериального кровообращения, в том числе и тромбозы, преобладают у лиц женского пола. Медиана возраста пациентов проспективной группы на момент обследования составила для мужчин – 72 года, для женщин – 74 года.

По результатам анализа анкет у 207 пациентов были выявлены параметры баллов, позволившие предположить у них наличие хронического нарушения мезентериального кровообращения, степень тяжести которого была установлена при дальнейшем лабораторном и инструментальном исследовании.

Обследование проведено по единому протоколу: сбор анамнеза заболевания, лабораторно-инструментальное обследование с обязательным исследованием липидного спектра крови, свертывающей системы крови, ультразвуковое исследование органов брюшной полости, дупплексное ангиосканирование брыжеечных сосудов, видеоколоноскопия, а также ангиография мезентериального сосудистого русла.

При сборе анамнеза заболевания и жизни установлено, что абдоминальный болевой синдром преобладал в эпигастрии и мезогастрии (78,1% и 65,1% соответственно). Медиана длительности болевого синдрома на момент обследования составила 2 (1,4;2,4) года. По визуальной аналоговой шкале боли медиана выраженности болевого синдрома составила 3 (2;4) балла (от 2 до 4 баллов).

Все больные имели сопутствующую патологию, преобладали: ишемическая болезнь сердца, артериальная гипертензия, хроническая сердечная недостаточность, сахарный диабет и болезни периферического артериального русла. Больные наблюдались у профильных специалистов в поликлиниках по месту жительства, однако не все соблюдали требуемые рекомендации. При анализе лабораторных показателей крови у пациентов отмечена четкая тенденция к нарушению липидного спектра крови, в сторону липопротеидов низкой и очень низкой плотности, а также

увеличению уровня холестерина. Превышение липидных показателей крови составляло в два и более раз выше нормы. Однако при исследовании свертывающей системы крови значительного отклонения показателей не выявлено.

В дальнейшем эти пациенты подверглись инструментальному обследованию. При ультразвуковом исследовании органов брюшной полости у всех больных выявлены диффузные изменения в поджелудочной железе и печени, множественные конкременты различных размеров в желчном пузыре, перегиб желчного пузыря, у 16 (14,68%) отсутствие желчного пузыря после ранее выполненной холецистэктомии. У 79 (72,48%) больных обнаружены конкременты в почках, из них у 73 (66,97 %) отмечены различные изменения паренхимы почек, что соответствовало наличию хронического воспалительного процесса, а у 2 (1,83%) - отсутствие почки, ввиду ранее выполненной нефрэктомии по поводу онкологического заболевания.

При ультразвуковом исследовании мезентериального кровотока оценивалось два показателя: пиковая систолическая скорость (ПСС), конечная диастолическая скорость (КДС). По результатам дуплексного ангиосканирования чревного ствола и верхней брыжеечной артерии отмечено отклонение от принятых критериев van Peterssen A.S. [141], у 117 выявлен стеноз верхней брыжеечной артерии до 50-70%.

При проведении корреляционного анализа между выраженностью болевого синдрома по ВАШ и скоростью кровотока отмечено наличие заметной положительной связи ($r=0,58$; $p<0,05$), чего нельзя сказать про взаимосвязь показателей липидного спектра крови и скорости кровотока ($p>0,05$).

Всем пациентам проспективной группы была выполнена видеоколоноскопия с обязательной мультифокальной биопсией, при этом осмотрены все отделы ободочной кишки вплоть до терминального отдела подвздошной. У 63 больных (30,43%) картина ишемического поражения толстой кишки локализовалась преимущественно в правых отделах, что свидетельствует о поражении в бассейне верхней брыжеечной артерии. У 125 (60,39%) пациентов патологический процесс локализовался преимущественно в левых отделах толстой кишки, что можно трактовать как поражение сосудистого русла в бассейне нижней брыжеечной артерии.

В 19 (9,18%) клинических наблюдениях имело место тотальное поражение толстой кишки, ишемическое поражение которой было подтверждено морфологически.

Таким образом, видеоколоноскопия во всех наблюдениях объективно показала важную диагностическую ценность при верификации ишемического колита.

На конечном этапе в диагностике ишемического поражения нами была использована аортомезентерикография. Исследование выполнялось на аппарате Philips Azurion 3 с применением водорастворимого контрастного вещества «Омнипак». Исследование было выполнено 16 пациентам, имевшим болевой синдром по ВАШ от 4 баллов, длительный абдоминальный болевой синдром, выявленное нарушение кровотока при УЗ-диагностике (более 30%), а также эндоскопически и морфологически подтвержденное ишемическое поражение кишечника. По результатам исследования были выявлены различные варианты поражения мезентериального сосудистого русла. Так, у 7 пациентов выявлен стеноз нижней брыжеечной артерии до 60%, а также на 30% была нарушена проходимость по верхней брыжеечной артерии. У 9 больных выявлено стенозирование просвета нижней брыжеечной артерии на 30%, из них только у 2 больных нарушение проходимости по верхней брыжеечной артерии было 10%.

На основании полученных данных нами предложена классификация степени нарушения мезентериального кровотока. Данная классификация основана на анализе клинического течения ишемического поражения кишечника, а также на анализе результатов лабораторно-инструментальных методов обследования. У больных, с выраженным болевым синдромом, как правило, имел место стеноз мезентериальных сосудов свыше 50%, при этом видеоколоноскопия позволяла выявить характерные макроскопические признаки ишемической колопатии: изменение цвета слизистой от гиперемии и сглаженности сосудистого рисунка к ее синюшности, появлению субэпителиальных геморрагий, язв с грануляционной тканью. При просмотре микроскопического препарата также отмечены признаки ишемии и атрофии стенки кишечника. Причем, чем больше нарушения, тем «ярче» микроскопические

проявления: выраженная лимфоплазмоцитарная инфильтрация с отложением пигмента коричневого цвета, склероз собственной пластинки слизистой, межмышечной прослойки и серозной оболочки.

Степень выраженности изменений у больных с синдромом хронической мезентериальной ишемией, по нашему мнению, дает возможность выявить несколько групп с различной степенью риска развития острого нарушения мезентериального кровообращения. Это позволит строго индивидуализировать лечебную тактику: от консервативных методов до реконструктивных вмешательств на мезентериальных сосудах. Лечение должно проводиться при непосредственном участии ангиохирурга.

Таким образом, на основе полученных данных разработан и внедрен алгоритм диагностики хронического нарушения мезентериального кровообращения.

Поэтапный комплексный диагностической поиск, начиная от анкетирования больных и заканчивая ангиографическим исследованием, дает наиболее точную, достоверную информацию и возможность в условиях общехирургического стационара формировать группы пациентов с различными степенями риска развития острого нарушения мезентериального кровообращения. Это, по нашему мнению, позволит с определенной долей эффективности проводить профилактику этого жизнеугрожающего осложнения.

ГЛАВА V. ВЫВОДЫ

1. Первые характерные клинические признаки нарушения мезентериального кровообращения появляются у пациентов за 4±0,5 года (от 3 до 4,5 лет) до манифестации мезентериального тромбоза.
2. Разработанная персонифицированная анкета «Шкала-опросник для раннего выявления нарушений проходимости по мезентериальному кровотоку» и созданная на ее основе программа для ЭВМ позволяют заподозрить у больных синдром хронической мезентериальной ишемии.
3. Предложенный «Способ диагностики острого нарушения мезентериального кровообращения» является неинвазивным, достаточно эффективным с чувствительностью диагностики 87,4%. Специфичность – 90,1%. Точность данного диагностического теста составила 87,5%.
4. Новые способы диагностики острого и хронического нарушения мезентериального кровообращения в сочетании с клинико-инструментальными исследованиями позволили разработать и внедрить в клиническую практику алгоритм обследования пациентов, нуждающихся в подтверждении диагноза хронической мезентериальной ишемии.
5. Распределение хронической мезентериальной ишемии на степени компенсации дает возможность выделить группы больных с высоким риском развития острого нарушения мезентериального кровообращения – субкомпенсированную (41,5%) и декомпенсированную (8,2%), что позволяет дать рекомендации по маршрутизации для определения оптимальной лечебной тактики.

ГЛАВА VI. ПРАКТИЧЕСКИЕ РЕКОМЕНДАЦИИ

1. Пациентам пожилого и старческого возраста с полиморбидной патологией в рамках проводимой диспансеризации амбулаторно необходимо проводить скрининговое анкетирование с применением «Шкалы-опросника для раннего выявления нарушений проходимости по мезентериальному кровотоку». Целесообразно данную анкету-опросник тиражировать и сделать общедоступной для поликлинических врачей и амбулаторных пациентов.
2. Больные, у которых заподозрено наличие хронической мезентериальной ишемии, подлежат комплексному обследованию для подтверждения заболевания.
3. Ультразвуковое дуплексное ангиосканирование должно выполняться в качестве основного метода первичной диагностики при подозрении на атеросклеротическое поражение мезентериального сосудистого русла.
4. Следует широко использовать видеоколоноскопию с обязательной мультифокальной биопсией, дающую объективную информацию и являющуюся эффективным способом диагностики при хроническом нарушении мезентериального кровообращения.

СПИСОК СОКРАЩЕНИЙ И УСЛОВНЫХ ОБОЗНАЧЕНИЙ

ОНМК	Острое нарушение мезентериального кровообращения
ХМИ	Хроническая мезентериальная ишемия
ЧС	Чревный ствол
ВБА	Верхняя брыжеечная артерия
СД2	Сахарный диабет 2 типа
СХАИ	Синдром хронической артериальной ишемии
ЖКТ	Желудочно-кишечный тракт
АПФ	Ангиотензин превращающий фермент
ОМИ	Острая мезентериальная ишемия
УЗИ	Ультразвуковое исследования
НБА	Нижняя брыжеечная артерия
ВКС	Видеоколоноскопия
КТ-ангиография	Компьютерная томографическая ангиография
МСКТ ангиография	Мультиспиральная компьютерная томографическая ангиография
УЗДГ	Ультразвуковое дуплексное ангиосканирование
ПСС	Пиковая систолическая скорость
КДС	Конечная диастолическая скорость
ФК	Функциональный класс
ВОЗ	Всемирная организация здравоохранения
МКБ – X	Международная классификация болезней X пересмотра
ЭВМ	Электронная вычислительная машина
ПК	Персональный компьютер
ОС	Операционная система
Covid – 19	Короновирусная инфекция 2019 года
B – cells	В – лимфоциты
NK cells	Клетки естественные киллеры
AMEI	Протокол лечения острой мезентериальной ишемии

СПИСОК ИСПОЛЬЗОВАННОЙ ЛИТЕРАТУРЫ

1. Акашева, Д. У., Хроническая мезентериальная ишемия. Клинический случай и обзор литературы / Акашева Д. У., Жигарева Е. И., Кузнецова И. В., Руденко Б. А., Драпкина О. М. // Кардиоваскулярная терапия и профилактика. – 2020. – Т. 19. - № 1. – С. 85-93.
2. Алексеев, Т.В. Пути оптимизации лечения больных с мезентериальным тромбозом в муниципальных учреждениях здравоохранения малых городов и сельской местности / Алексеев Т.В, Мовчан К.Н., Безносов А.И., Лозовский И.Ф., Сидоренко В.А. // Вестник хирургии им. И.И. Грекова. – 2010. Т. 169. - № 2. – С. 92-95.
3. Амосов, И.И. Компьютерная томография, компьютерно-томографическая ангиография при подозрении на острое нарушение мезентериального кровообращения / Амосов И.И., Сперанская А.А., Дроздова О.А. // Лучевая диагностика и терапия. – 2015. – Т.3. - № 6. – С. 70-82.
4. Багненко, С.Ф., Коррекция ишемических и реперфузионных повреждений тонкой кишки при острой кишечной непроходимости неопухолевого генеза: пособие для врачей / Багненко С.Ф., Синеченко Г.И., Чуприс В.Г. – СПб.: Издательство СПб Гос. НИИ СП им. И.И. Джанелидзе, 2008. – 16 с.
5. Багненко, С.Ф., Ишемия/реперфузия тонкой кишки при острой кишечной непроходимости. Социальные аспекты хирургической помощи населению в современной России: Материалы Всероссийской научной конференции с международным участием / Багненко С.Ф., Чуприс В.Г., Ершова И.Н. – Тверь, 2008. – С. 113 – 114.
6. Бархатов, И.В. Ультразвуковые методы и критерии диагностики патологии непарных висцеральных ветвей брюшной аорты (обзор литературы) / Бархатов И.В., Бархатова Н.А. // Вестник новых медицинских технологий. – 2017. - №. 1. - С. 270-277.

7. Басараб, Д.А. Патофизиологические аспекты проблемы острой интестинальной ишемии / Басараб Д.А., Багдасаров В.В., Багдасарова Е.А., Зеленский А.А., Атаян А.А. // Инфекции в Хирургии. – 2012. - Т. 10. - № 2. - С. 6-13.
8. Безносов, Н.С. Синдром хронической абдоминальной ишемии как диагностическая проблема / Безносов Н.С., Шурова Т.И., Корниенко Т.Г., Калугин А.А., Виноходова Г.В., Вотрина Н.С. // Архивъ внутренней медицины. - 2015. - Т. 22. - №. 2. - С. 65-68.
9. Белякин, С.А. Клинико-патогенетические варианты течения хронической абдоминальной ишемии / Белякин С.А., Ойноткинова О.Ш., Рыжман Н.Н., Мироненко Д.А. // Вестник Российской военно-медицинской академии. - 2011. - Т. 34. - № 2. - С. 23 - 26.
10. Белякин, С.А. Этиопатогенетические варианты абдоминальной ишемии по материалам аутопсии / Белякин С.А., Рыжман Н.Н., Кохан Е.П., Мироненко Д.А., Бобров А.Н., Цымбал Е.В. // Вестник Российской Военно-медицинской академии. – 2012. - Т. 37. - №. 1. - С. 188 - 192.
11. Битюков, С.Л. Результаты лечения острого мезентериального тромбоза в условиях общехирургического стационара / Битюков С.Л, Демиденко В.В. // Морфологический альманах им. В.Г. Ковешникова. – 2019. - Т. 17. - №. 1. С. 3 – 6.
12. Бугуров, С. В. Хроническая мезентериальная ишемия: причины, методы диагностики и лечения / Бугуров С. В., Карпенко А. А., Осипова О. С., Гостев А. А., Саая Ш. Б., Чебан А. В., Мочалова А. Б., Игнатенко П. В., Рабцун А. А., Обединский А. А., Зейдлиц Г. А. // Кардиоваскулярная терапия и профилактика. - 2022. - Т. 21. - №7. - С. 95 – 102.
13. Ватазин, А.В. Роль интерлейкина-6 в синдроме ишемии-реперфузии и отторжении почечного трансплантата / Ватазин А.В., Зулькарнаев А.Б., Астахов П.В., Василенко И.А., Крстич М., Артемов Д.В. // Клиническая нефрология. – 2012. – № 5- 6. – С. 9-14.
14. Верткин, А.Л. Пациент с абдоминальной болью на амбулаторном приеме у терапевта / Верткин А.Л., Шамуилова М.М., Кнорринг Г.Ю., Алиева П.Д. // Consilium Medicum. - 2018. - Т. 20. - № 8. - С. 85-90.

15. Вечорко, В.И. Диагностика и лечение острых хирургических заболеваний у пациентов с COVID – 19 / Вечорко В.И., Аносов В.Д., Силаев Б.В. // Вестник РГМУ. – 2020. - №. 3. - С. 71-76.
16. Гарелик, П.В. Диагностические и лечебные проблемы острого нарушения мезентериального кровообращения в ургентной хирургии (обзор литературы и результаты собственных исследований) / Гарелик П.В., Дубровщик О.И., Мармыш Г.Г., Довнар И.С., Полынский А.А., Цилиндзь И.Т., Могилевец, Э.В.; Милешко, М.И., Колешко, С.В., Пакульневич, Ю.Ф., Дешук, А.Н. // Журнал Гродненского государственного медицинского университета. – 2011. - Т. 36. - №. 4. - С. 17-31.
17. Грачёв, В.И. Болевые синдромы и диагностика боли / Грачёв В.И., Маринкин И.О., Святенко И.Ю., Батырев В.В. // Norwegian Journal of development of the International Science. - 2021. - № 56 - 2. - С. 50 - 67.
18. Диомидова, В. Н. Возможности ультразвуковой допплерографии в диагностике синдрома хронической абдоминальной ишемии / Диомидова В. Н., Валеева О. В., Воропаева Л. А. // Вестник Чувашского университета. – 2011. - № 3. - С. 334-341.
19. Долгина, Е. В. Опыт диагностики острой мезентериальной ишемии за границей и в российской федерации / Долгина Е. В. // StudArctic Forum. - 2021. - Т. 23. - №. 3. - С. 11-14.
20. Долгушина, А. И. Клинические проявления хронической мезентериальной ишемии у пациентов пожилого и старческого возраста / Долгушина А. И., Кузнецова А. С., Селянина А. А., Генкель В. В., Василенко А. Г. // Терапевтический архив. - 2020. - Т. 92. - № 2. - С. 74-80.
21. Долгушина, А. И. Хроническая мезентериальная ишемия: современное состояние проблемы / Долгушина А. И., Шапошник И. И., Селянина А. А., Кузнецова А. С., Генкель В. В. // Экспериментальная и клиническая гастроэнтерология. – 2020. - Т. 178. - № 6. - С. 166-72.

22.Долгушина, А.И. Иммунный статус пациентов пожилого и старческого возраста с хронической ишемией органов пищеварения / Долгушина А.И. // Цитокины и воспаление. - 2011. – Т.10. - №1. – С.56-59.

23..Жданов, Г.Н. О связи течения ишемического инсульта головного мозга с содержанием интерлейкина-10 в сыворотке крови больных / Жданов Г.Н. // Иммунология. – 2006. - Т.27. - № 1. – С. 26-27.

24.Звенигородская, Л.А. Хроническая ишемическая болезнь органов пищеварения: алгоритм диагностики и лечения / Звенигородская Л.А., Самсонова Н.Г., Топорков А.С. // Российский медицинский журнал. – 2010. -№. 9. – С. 544.

25.Иванов, Ю.В. Синдром хронической абдоминальной ишемии в практике общего хирурга / Иванов Ю.В., Чупин А. В., Сазонов Д. В., Лебедев Д. П. // Клиническая практика. - 2014. - Т. 18. - № 2. – С. 61 – 72.

26.Игнатьев, В.Г. Результаты лечения тромбоза мезентериальных сосудов / Игнатьев В.Г., Михайлова В.М., Соловьев А.А., Холтосунов И.А., Кривошапкина Л.А., Никифоров А.Ю. // Результаты лечения тромбоза мезентериальных сосудов // Бюллетень ВСНЦ СО РАМН. – 2012. Т. 86. - № 4. – С. 55 - 56.

27.Илькаева, В.Н. Абдоминальный болевой синдром в практике врача-кардиолога [Электронное издание] / Илькаева В.Н., Морозов А.М., Жуков С.В., Беляк М.А., Петров В.П., Янина М.В., Смирнова Т.А. // Современные проблемы науки и образования. – 2021. - № 5. URL: .https://science-education.ru/ru/article/view?id=31194 (дата обращения 17.09.2022)

28.Климова, Н.В. Компьютерная томография в диагностике острого нарушения мезентериального кровообращения / Климова Н.В., Дарвин В.В., Лобанов Д.С., Ильканич А.Я // Радиология и практика. - 2013. - № 4. - С. 32 – 37.

29.Коновалова, О.Г. Лапароскопическая термометрия в диагностике тромбоза мезентериальных сосудов у лиц пожилого и старческого возраста. Медицинские технологии и оборудование / Коновалова О.Г., Лобанов С.Г., Яшнов Ю.С., Ханина Ю.С. // Материалы Всероссийской научно-практической конференции. - 2019. - С. 61-64.

30. Коровин, А.Я. Комплексное лечение пациентов с острым артериальным мезентериальным тромбозом и перитонитом / Коровин А.Я., Андреева М.Б., Туркин Д.В., Трифанов Н.А. // Вестник хирургии. – 2018. - Т. 26. - № 2. – С. 179-187.
31. Коровин, А.Я. Тактика хирургического лечения больных с острой артериальной мезентериальной ишемией / Коровин А.Я., Андреева М.Б., Кизименко Н.Н., Воловодова Е.А. Вестник хирургической гастроэнтерологии. – 2013. Т. 38. - № 4. – С. 38-42.
32. Левченко, С. В. Эпидемиология и факторы риска ишемического колита / Левченко С.В. // Клиническая геронтология. - 2017. №1-2. – С. 52 – 55.
33. Лемешевский, А. И. Проблема острой мезентериальной ишемии / Лемешевский А.И. // Медицинский журнал. - 2008. - № 3. - С. 56-58.
34. Безносов, Н.С. Синдром хронической абдоминальной ишемии как диагностическая проблема / Безносов Н.С., Шурова Т.И., Корниенко Т.Г., Калугин А.А., Виноходова Г.В., Вотрина Н.С. // Архивъ внутренней медицины. – 2015. Т.22. - № 2. – С. 65-68.
35. Намоконов, Е.В. К вопросу ранней диагностики острой мезентериальной ишемии в эксперименте / Намоконов Е.В., Артамонова З.А., Терешков П.П., Обыденко В.И. //Забайкальский медицинский вестник. - 2015. - № 2. С. 151-154.
36. Ойноткинова, О.Ш. Из истории острых мезентериальных окклюзий (из эпохи Нового времени). Часть I / Ойноткинова О.Ш., Паценко М.Б., Мироненко Д.А., Тыщук А.В. // Архивъ внутренней медицины. – 2015. - Т.26. - № 6. - С.37-41.
37. Ойноткинова, А.В. Из истории острых мезентериальных окклюзий. Часть II / Ойноткинова О.Ш., Паценко М.Б., Мироненко Д.А., Тыщук А.В. // Архивъ внутренней медицины. - 2016. - Т. 27. - № 1. - С. 20-24.
38. Пермяков, П.Е. Патогенетические аспекты синдрома ишемии реперфузии в прогрессировании системного воспаления и эндотоксикоза при кишечной непроходимости / Пермяков П.Е., Жидовинов А.А., Зурнаджьянц В.А., Чупров П.И., Уханов Б.Ю. // Вестник ВолГМУ. - 2010. – Т. 33. - № 1. - С. 11-14.

39. Прямиков, А. Д. Лабораторная диагностика острого нарушения артериального мезентериального кровообращения / Прмиков А.Д. // Кардиология и сердечно-сосудистая хирургия. – 2013. - Т. 6. - № 1. – С. 43-47.

40. Рахимжанова, Р. И. Ультразвуковая диагностика мезентериального тромбоза / Рахимжанова Р. И., Кожахметова Ж. Ж. // Лучевая диагностика и лучевая терапия. - 2017. - Т.8. - № 3. - С. 107.

41. Репникова, Р.В. Эрозивно-язвенный вариант хронической ишемической болезни органов пищеварения / Репникова Р.В., Штарк А.Э. Фундаментальная и клиническая медицина. - 2019. - Т.1. - № 4. – С. 100-105.

42. Самсонова, Н. Г. Клинико-морфологические критерии микроскопического ишемического колита у больных с хронической ишемической болезнью органов пищеварения / Самсонова Н. Г., Звенигородская Л. А., Парфенов А. И., Хомерики С. Г. // Экспериментальная и клиническая гастроэнтерология. - 2010. Т. 12. – С. 64-67.

43. Собчак, Д.М. Случай мезентериального тромбоза на фоне сальмонеллеза / Собчак Д.М., Корочкина О.В., Михайлова Е.А., Соболевская О.Л., Рюмин А.М., Бикбаева Т.В. // Эпидемиология и инфекционные болезни. Актуальные вопросы. - 2017. - № 5. – С. 61-64.

44. Соломенцева, Т. А. Острые нарушения мезентериального кровообращения в терапевтической клинике /Соломенцева Т.А. // Острые и неотложные состояния в практике врача. - 2011. - Т. 26. - № 2. - С. 8–14.

45. Сохач, А.Я. Абдоминальная ишемическая болезнь: что надо знать первичного звена здравоохранения? / Сохач А.Я., Солгалова С.А., Кечеджиева С.Г. // Международный журнал сердца и сосудистых заболеваний. – 2017. Т. 5. - № 14. – С. 46 – 54.

46. Старосельцева, О.А. Сложности лучевой диагностики острого мезентериального тромбоза у пациентов в хроническом критическом состоянии / Старосельцева О.А., Нуднов Н.В., Радутная М. Л. и др. Вестник рентгенологии и радиологии. – 2021. - Т. 102. - № 4. – С. 217-226.

47. Стяжкина, С.Н. Клинический случай желчнокаменной болезни с сопутствующей патологией – мезентериальный тромбоз тонкого кишечника [Электронное издание] / Стяжкина С.Н., Галлямова Л.Р. // Синергия. - 2018. - №. 23. – С. 913-919.
48. Сухаруков, А.С. Ретроспективное исследование амбулаторного лечения пациентов с острым нарушением мезентериального кровообращения // Сухаруков А.С., Нарезкин Д.В., Безалтынных А.А., Сергеев А.В., Авчинникова Д.А. Вестник экспериментальной и клинической хирургии. – 2022. - Т. 15. - № 1. - С. 34-40.
49. Сухаруков, А.С. Нерешенные вопросы диагностики острых нарушений мезентериального кровообращения / Сухаруков А.С., Нарезкин Д.В. // Вестник Ивановской медицинской академии. - 2020. - Т.25. - № 1. - С.40-42.
50. Фёдоров, И.В. Лапароскопия при острой мезентериальной ишемии (обзор литературы) / Фёдоров И.В. // Главный врач. – 2013. - Т. 32. - № 1. – С. 64 – 67.
51. Федотова, Е. В. Хроническая ишемия толстой кишки (обзор литературы) / Федотова Е.В., Попов В.А. // Экология человека. - 2016. - Т. 23. - №6. – С. 47-54.
52. Фирсова, В. Г. Опыт применения ультразвукового исследования в дифференциальной диагностике сложных случаев неотложной хирургии (мезентериального тромбоза и деструктивного панкреатита) / Фирсова В. Г., Паршиков В. В., Градусов В. П., Артифексова А. А., Потехина Ю. П. // Современнные технологии медицины. - 2011. - №4. – С. 102-106.
53. Хрипун, А.И. Возможности эндоваскулярной хирургии в лечении острого артериального нарушения мезентериального кровообращения / Хрипун А.И., Саликов А.В., Шурыгин С.Н., Миронков А.Б., Прямиков А.Д. // Ангиология и сосудистая хирургия. – 2014. – Т. 20. - № 2. – С. 68–77.
54. Хрипун, А.И., Эндоваскулярное лечение острой интестинальной ишемии у пациента с критическим стенозом верхней брыжеечной артерии и чревного ствола: клиническое наблюдение / Хрипун А.И., Саликов А.В., Шурыгин С.Н., Миронков А.Б., Прмиков А.Д. // Ангиология и сосудистая хирургия. – 2009. – Т. 15. - № 4. – С. 136-138.

55. Хрипун, А.И. Диагностика острой окклюзии верхней брыжеечной артерии / Хрипун А.И., Шурыгин С.Н., Прямиков А.Д., Миронков А.Б., Латонов В.В. // Диагностика острой окклюзии верхней брыжеечной артерии. Хирургия. - 2009. - № 10. - С. 56-60.
56. Хрипун, А.И. Современный подход к диагностике и лечению острого нарушения мезентериального кровообращения / Хрипун А.И., Саликов А.В., Прямиков А.Д., Миронков А.Б., Алимов А.Н., Латонов В.В., Абашин М.В., Гусева Т.В. // Хирургия. Журнал им. Н.И. Пирогова. – 2014. - № 6. - С. 36-42.
57. Чернядьев, С.А. Острый мезентериальный венозный тромбоз у беременной с тромбофилией и удвоением нижней полой вены / Чернядьев С.А., Лещинская А.Ю., Кузнецов Н.П., Михеев А.В. // Хирургия. Журнал им. Н.И. Пирогова. - 2018. - № 1. – С. 71-74.
58. Шиповский, В.Н. Реолитическая тромбэктомия и стентирование верхней брыжеечной артерии при остром мезентериальном тромбозе (клиническое наблюдение) / Шиповский, В.Н., Цициашвили М.Ш., Хуан Ч., Пилипосян Е.А. // Ангиология и сосудистая хирургия. – 2010. – Т. 16. - № 3. – С. 49–56.
59. Acosta, S. Epidemiology of mesenteric vascular disease: clinical implications / Acosta S. // Seminars in Vascular Surgery. – 2010. – Vol. 23. - № 1. P. 4–8.
60. Ahmed, M. Ischemic bowel disease in 2021 / Ahmed M. // World Journal Gastroenterology. – 2021. – Vol. 29. - № 27. – P. 4746 – 4762.
61. Alahdab, F. A systematic review and meta-analysis of endovascular versus open surgical revascularization for chronic mesenteric ischemia / Alahdab F., Arwani R., Pasha A.K., Razouki Z.A., Prokop L.J., Huber T.S., Murad M.H. // Journal of Vascular Surgery. – 2018. Vol. 67. - №. 5. – P. 1598-605.
62. Alturkistany, S. Transmural colonic ischemia: clinical features and computed tomography findings / Alturkistany S., Artho G., Maheshwari S., Blaichman J., Kao E., Mesurolle B. // Clinical Imaging. – 2012. – V. 36. - № 1. – P. 35-40.
63. Andraska, E.A. Contemporary management of acute and chronic mesenteric ischemia: 10-year experience from a multihospital healthcare system / Andraska, E.A.,

Tran L.M., Haga L.M., Mak A.K., Madigan M.C., Makaroun M.S., Eslami M.H., Chaer R.A. // Journal of Vascular Surgery. – 2022. – V. 75. - № 5. – P. 1624 – 1633.

64. Aouini, F. Acute mesenteric ischemia: study of predictive factors of mortality / Aouini F., Bouhaffa A., Baazaoui J., Khelifi S., Ben Maamer A., Houas N., Cherif A. // Tunis Med. – 2012. – Vol. 90. - № 7. – P. 533-536.

65. Arous, E.J. Computed tomography angiography-derived area stenosis calculations overestimate degree of carotid stenosis compared with North American Symptomatic Carotid Endarterectomy Trial-derived diameter stenosis calculations / Arous E.J., Judelson D.R., Agrawal A., Dundamadappa S.K., Crawford A.S., Malka K.T., Simons J.P., Schanzer A. // Journal of Vascular Surgery. – 2018. – Vol. 67. - №. 5. – P. 1598 – 1605.

66. Arslan, F. Innate immune signaling in cardiac ischemia / Arslan F., de Kleijn D., Pasterkamp G. // Nature Reviews Cardiology. - 2011. - Vol. 8. - P. 292–300.

67. Arthurs, Z.M. Comparison of endovascular revascularization with traditional therapy for the treatment of acute mesenteric ischemia / Arthurs Z.M., Titus J., Bannazadeh M., Eagleton M.J, Srivastava S., Sarac P., Clair D.G. // Journal of Vascular Surgery. – 2011. Vol. 53. - № 3. – P. 698-705.

68. Bala, M. Acute mesenteric ischemia: guidelines of the World Society of Emergency Surgery / Bala M., Kashuk J., Moore E.E., Kluger Y., Biffl W., Gomes C.A., Ben-Ishay O., Rubinstein C., Balogh Z.J., Civil I., Coccolini F., Leppaniemi A., Peitzman A., Ansaloni L., Sugrue M., Sartelli M., Di Saverio S., Fraga G.P., Catena F // World Journal Emergency Surgery. – 2017. - Vol.38 - №. 12. – P. 1 – 11.

69. Bertoni, S. Mesenteric ischemia-reperfusion: an overview of preclinical drug strategies / Bertoni S., Ballabeni V., Barocelli E., Tognolini M. // Drug Discovery Today. – 2018. – V. 23. – T. 7. – P. 1416 – 1425.

70. Bjorck, M. Management of the diseases of mesenteric arteries and veins: clinical practice guidelines of the European Society of Vascular Surgery (ESVS) / Bjorck M., Acosta S., Bastos Goncalves F., Kölbel T., Kolkman J.J., Lees T., Lefevre J.H., Menyhei G., Oderich G., ESVS Guidelines Committee, Kolh P., de Borst G.J., Chakfe

N., Debus S., Hinchliffe R., Kakkos S., Koncar I., Sanddal Lindholt J., Vega de Ceniga M., Vermassen F., Verzini F.// European Journal of Vascular and Endovascular Surgery. – 2017.- Vol. 53. - №. 4. – P. 460–510.

71. Boyer, L. Chronic Mesenteric Ischemia: An Update / Boyer L. // Cardiovascular Interventional Radiology. – 2020. – V. 43. - № 11. – P. 1740 – 1741.
72. Camporeale, A. IL-6, IL-17 and STAT3: a holy trinity in autoimmunity / A. Camporeale, V. Poli // Frontiers in Bioscience. – 2012. – Vol. 17. – P. 2306-2326.
73. Cardin, F. Diagnosis of chronic mesenteric ischemia in older patients: a structured review / Cardin F., Fratta S., Inelmen E.M., Sergi G., Manzato E., Terranova C. // Aging Clinical and Experimental Research. – 2012. – V. 24. - № 6. – P. 635 – 639.
74. Cassel, S. Sterile inflammatory responses mediated by the NLRP3 inflammasome / Cassel S., Sutterwala F. // European Journal of Immunology. -2010.- Vol. 40. - №. 3.- P. 607–611.
75. Chandra, A. Chronic mesenteric ischemia: how to select patients for invasive treatment / Chandra A., Quinones-Baldrich W.J. // Seminars in Vascular Surgery. – 2010. – Vol. 23. - №. 1. – P. 21-28.
76. Chang, H. Exertional Abdominal Pain as a Rare Presenting Manifestation of Chronic Mesenteric Ischemia from a Single Mesenteric Vessel Stenosis / Chang H., Hadro N.C., Norris M.A., Morris M.E. // Annals of Vascular Surgery. – 2018. №. 51. – P. 325.
77. Chen, T.Y., Primary Endovascular Intervention for Acute Mesenteric Ischemia Performed by Interventional Cardiologists - A Single Center Experience / Chen T.Y., Wu C.H., Hsu W.F., Lin L., Wang R.H., Lai C.L., Tsai K.C., Keng L.T., Wu C.C., Hsieh M.Y. // Acta cardiologica sinica. – 2017. – V. 33. - № - 4. – P. 439 – 446.
78. Clair D.G., Mesenteric ischemia / Clair D.G., Beach J.M. // The New England Journal of Medicine. - 2016. – Vol. 374. - №. – 10. – P. 959–968.
79. Corcos, O. Gastro-intestinal vascular emergencies / Corcos O., Nuzzo A. // Gastro-intestinal vascular emergencies. Best Practice and Research. Clinical Gastroenterology. – 2013.- Vol. 27. - №.5. – P. 709–725.

80. Cotorogea-Simion, M., Mesenteric Ischemia in a Patient with Essential Thrombocythemia: Does COVID-19 Play Any Role? A Case Report and Overview of the Literature / Cotorogea-Simion M., Isac S., Tita A., Toma L., Iliescu L.E., Mercan-Stanciu A., Isac T., Bobirca A., Bobirca F., Cobilinschi C., Tanasescu M.D., Droc G. // Medicina (Kaunas). – 2022. – Vol. 58. - № 9. – P.1147 – 1155.
81. Cubiella Fernandez, J. Risk factors associated with the development of ischemic colitis / Cubiella Fernandez J., Nunez Calvo L., Gonzalez Vazquez E., Garcia Garcia M.J., Alves Perez M.T., Martinez S.I., Fernandez S.J. // World Journal Gastroenterology. – 2010. – Vol. 36. - №. 16. – P. 4564-4569.
82. Cudnik, M.T. The diagnosis of acute mesenteric ischemia: a systematic review and meta-analysis / Cudnik M.T., Darbha S., Jones J., Macedo J., Stockton S.W., Hiestand B.C. // Academic Emergency Medicine. – 2013. – Vol. 20. - №. 11. – P.1087-1100.
83. Daniel, G.C. Mesenteric Ischemia / Daniel G.C., Jocelyn M.B// New England Journal of Medicine. – 2016. – Vol. 374. - №. 10. - P.959-968.
84. Dundar, Z.D. Serum intestinal fatty acid binding protein and phosphate levels in the diagnosis of acute intestinal ischemia: an experimental study in rabbits / Dundar Z.D., Cander B., Gul M., Karabulut K.U., Kocak S., Girisgin S., Mehmetoglu T., Toy H. // Journal Emergency Medicine. – 2012. – Vol. 42. - №. 6. – P. 741-747.
85. Dundar, Z.D. Serum ischemia-modified albumin levels in an experimental acute mesenteric ischemia model / Dundar Z.D., Cander B., Gul M., Karabulut K.U., Girisgin S. // Serum ischemia-modified albumin levels in an experimental acute mesenteric ischemia model. Academic Emergency Medicine. - 2010. Vol. 17. - № 11. – P. 1233—1238.
86. Duran, M., The importance of open emergency surgery in the treatment of acute mesenteric ischemia / Duran M., Pohl E., Grabitz K., Schelzig H., Sagban T.A., Simon F. // World journal of emergency surgery. – 2015. - V. 45. - №. 10. – P. e1-e6.
87. Evennett, N.J. Systematic review and pooled estimates for the diagnostic accuracy of serological markers for intestinal ischemia / Evennett N.J., Petrov M.S., Mittal A., Windsor J.A. // World Journal Surgery. – 2009. – Vol. 33. - №. 7. – P. 1374—1383.

88. Fidelman, N., ACR Appropriateness Criteria radiologic management of mesenteric ischemia / Fidelman N., AbuRahma A.F., Cash B.D., Kapoor B.S., Knuttinen M.G., Minocha J., Rochon P.J., Shaw C.M., Ray C.E. Jr, Lorenz J.M. // Journal of American Colledge of Radiology. – 2017. – V. 14. - №. 5S. – P. 266 – 271.
89. Giuseppe, L. Large-scale epidemiological data on vascular disorders of the intestine / Giuseppe L., Camilla M., Fabian S.G. // Scandinavian Journal of Gastroenterology. - 2020. - V. 55. - №. 5. – P. 621-625.
90. Gnanapandithan, K. Review Article: Mesenteric Ischemia / Gnanapandithan K., Feuerstadt P. // Current Gastroenterology Report. – 2020. – V. 22. - №. 4. – P. 17.
91. Gonzalez Rodriguez, F.J. Patologia quirurgica abdominal en el paciente de edad avanzada / Gonzalez Rodriguez F.J., Paredes Cotore J.P., Paz Novo M., Paulos Gomez A., Sanchez-Wonenburger M.,Dominguez Comesana E., Cainzos Fernandez M.A. // Medicine - Programa de Formacion Medica Continuada Acreditado. – 2020. – V. 13. - № 10. – P. 551 – 562.
92. Gottsäter, A. Pharmacological secondary prevention in patients with mesenterial artery atherosclerosis and arterial embolism / Gottsäter A. // Best Practice Research Clinical Gastroenterology. – 2017. – V. 31. - №. – 1. – P. 105 – 109.
93. Harnik, I.G. Mesenteric venous thrombosis / Harnik I.G., Brandt L.J. // Vascular Medicine. – 2010. – V. 15. - №. 5. – P. 407–418.
94. Hreinsson, J.P. Lower gastrointestinal bleeding: incidence, etiology, and out comesin a population-based setting / Hreinsson J.P., Gumundsson S., Kalaitzakis E., Björnsson E.S. // European Journal of Gastroenterology and Hepatology. – 2013. – V. 25. - №. 1. – P. 37-43.
95. Huber, T.S. Chronic mesenteric ischemia: Clinical practice guidelines from the Society for Vascular Surgery / Huber T.S., Björck M., Chandra A, Clouse W.D., Dalsing M.C., Oderich G.S., Smeds M.R., Murad M.H. // Journal of Vascular Surgery. – 2021. – V.73. - №. 1S. – P. 87S-115S.
96. Jaster, A. Anatomic and radiologic review of chronic mesenteric ischemia and its treatment / Jaster A., Choudhery S., Ahn R., Sutphin P., Kalva S., Anderson M., Pillai

A.K. // Clinical Imaging. – 2016. – V. 40. - № 5. – P. 961 – 969. Journal of Vascular Surgery. – 2013. – V. 57. - № 6. – P. 1603–1611.

97. Karabulut, K. Diagnostic and prognostic value of procalcitonin and phosphorus in acute mesenteric ischemia / Karabulut K., Gül M., Dündar Z.D., Cander B., Kurban S., Toy H. // Ulus Travma ve Acil Cerrahi Dergisi. – 2011. – V.17. - № 3. P. 193 — 198.

98. Kärkkäinen, J. Acute mesenteric ischemia (PART I) — Incidence, etiologies, and how to improve early diagnosis / Kärkkäinen J., Acosta S. // Best Practice & Research Clinical Gastroenterology. – 2017. – V. 31. - № 1. – P. 15–25.

99. Kazama, T. Ischemia-reperfusion injury suggestive of chronic mesenteric ischemia: Real-time capture by colonoscopy / Kazama T., Yamano H.O., Nakase H. // Digestive Endoscopy. – 2022. – V.34. - № 1. – P. 28 – 29.

100. Kerzmann, A. Acute mesenteric ischemia / Kerzmann A., Haumann A., Boesmans E., Detry O., Defraigne J. // Revue Medicale de Liege. – 2018. – V. 73. - №. 5-6. – P. 300-303.

101. Khor, T.S. «Mass-forming» variant of ischemic colitis is a distinct entity with predilection for the proximal colon. / Khor T.S., Lauwers G.Y., Odze R.D., Srivastava A. // The American Journal of Surgical Pathology. – 2015. – V. 39. - № 9. – P.1275-1281.

102. Kim, K.Y. Stromal cell-derived factor-1 as a serologic biomarker for the diagnosis of colon ischemia with chronic cardiovascular disease / Kim K.Y., Lee H.K., Kim H., Kim Y., Kim Y., Choi H.H., Kim S.W., Kim H.K., Chae H.S. // Medicine (Baltimore). – 2020. – V. 99. - №. 23. – P. e20539.

103. Kolkman, J.J. Diagnosis and treatment of chronic mesenteric ischemia: An update / Kolkman J.J., Geelkerken R.H. // Best Practice Research Clinical Gastroenterology. – 2017. – V. 31. - №. 1. – P. 49-57.

104. Lawson, R.M. Mesenteric Ischemia / Lawson R.M. // Critical Care Nursing Clinics of North America. – 2018. – V. 30. - № 1. – P. 29-39.

105. Lee, S.S. Computed tomography evaluation of gastrointestinal bleeding and acute mesenteric ischemia / Lee S.S., Park S.H. // Radiologic Clinics of North America. – 2013. – Vol. 51. - №. 1. – P. 29—43.

106. Lim, S. Contemporary Management of Acute Mesenteric Ischemia in the Endovascular Era / Lim S., Halandras P.M., Bechara C., Aulivola B., Crisostomo P. // Vascular and Endovascular Surgery. – 2019. – Vol. 53. - №. 1. – P. 42-50.

107. Longstreth, G.F. Right-Side Colon Ischemia: Clinical Features, Large Visceral Artery Occlusion, and Long-Term Follow-Up / Longstreth G.F., Hye R.J. // Perm medical Journal. – 2015. – Vol. 19. - №. 4. – P. 6-11.

108. Markogiannakis, H. Predictive value of procalcitonin for bowel ischemia and necrosis in bowel obstruction / Markogiannakis H., Memos N., Messaris E., Dardamanis D., Larentzakis A., Papanikolaou D., Zografos G.C., Manouras A. // Surgery. – 2011. – Vol. 149. - №. 3. – P. 394-403.

109. Matsumoto, S. Diagnostic performance of plasma biomarkers in patients with acute intestinal ischaemia / Matsumoto S., Sekine K., Funaoka H., Yamazaki M., Shimizu M., Hayashida K., Kitano M. // British Journal of Surgery. – 2014. -Vol. 101. - № 3. – P. 232–238.

110. Mensink, P.B. Twenty-four-hour tonometry in patients suspected of chronic gastrointestinal ischemia / Mensink P.B., Geelkerken R.H., Huisman A.B., Kuipers E.J., Kolkman J.J. // Digestive Diseases and Sciences. – 2008. – Vol. 53. - №. 1. – P. 133-139.

111. Miklosh, B. Diagnostic and therapeutic approaches in chronic mesenteric ischemia have improved / Miklosh B. // United European Gastroenterology Journal. – 2020. – V. 8. - № 4. – P. 369 – 370.

112. Novo, G. Atherosclerosis, degenerative aortic stenosis and statins / Novo G., Fazio G., Visconti C., Carita P., Maira E., Fattouch K., Novo S. // Current Cancer Drug Targets. - 2011. – V. 12. - №. 1. - P. 115–121.

113. Nuzzo, A., Predictive factors of intestinal necrosis in acute mesenteric ischemia: prospective study from an intestinal stroke center / Nuzzo A., Maggiori L., Ronot M., Becq A., Plessier A., Gault N., Joly F., Castier Y., Vilgrain V., Paugam C., Panis Y.,

Bouhnik Y., Cazals-Hatem D., Corcos O. // American Journal of Gastroenterology. - 2017. – V. 112. - №. – 4. – P. 597–605.

114. Olson, K.A., Mesenteric Ischemia: When and How to Revascularize / Olson K.A., Teixeira P.G. // Advanced Surgery. – 2021. - №. 55. – P. 75-87.

115. Olson, M.C. Mesenteric ischemia: what the radiologist needs to know / Olson M.C., Fletcher J.G., Nagpal P. // Cardiovascular Diagnosis and Therapy. – 2019. – №. 9 (Suppl 1). – P. 74-87.

116. Ozkan, O. Prophylactic ozone administration reduces intestinal mucosa injury induced by intestinal ischemia-reperfusion in the Rat / Ozkan O., Fahri Y., Ebru S.S., Zeybek N.D., Onal C.O., Yurekliet B., Celik H.T., Sirma A., Kilic M. // Mediators Inflammation. – 2015. - 792016.

117. Patel, R. Chronic Mesenteric Ischemia / Patel R., Waheed A., Costanza M. // StatPearls [Internet source]. Treasure Island (FL): StatPearls Publishing. - 2022. – URL: https://www.jvascsurg.org/article/S0741-5214(12)02719-X/fulltext (дата обращения 23.12.2022)

118. Peck, M.A. Intermediate-term outcomes of endovascular treatment for symptomatic chronic mesenteric ischemia / Peck M.A., Conrad M.F., Kwolek C.J., LaMuraglia G.M., Paruchuri V., Cambria R.P. // Journal Vascular Surgery. – 2010. – Vol. 51. - №. 1. – P. 140–147.

119. Pillai, A.K. Quality improvement guidelines for mesenteric angioplasty and stent placement for the treatment of chronic mesenteric ischemia / Pillai A.K., Kalva S.P., Hsu S.L., Walker T.G., Silberzweig J.E., Annamalai G., Baerlocher M.O., Mitchell J.W., Midia M., Nikolic B., Dariushnia S.R. // Journal of Vascular and Interventional Radiology. – 2018. – V.29. - №. 5. – P. 642–647.

120. Praxenthaler, J., Case report: Early detection of mesenteric ischemia by intravital microscopy in a patient with septic shock / Praxenthaler J., Kirchner C., Schwier E., Altmann S., Wittmer A., Henzler D., Köhler T. // Frontiers in Medicine (Lausanne). – 2022. – V. 9. - 985977.

121. Revzin, M.V. The radiologist's guide to duplex ultrasound assessment of chronic mesenteric ischemia / Revzin M.V., Pellerito J.S., Nezami N., Moshiri M. // Abdominal Radiology. – 2020. – V. 45. - № 10. – P. 2960 – 2979.

122. Sana, A. Radiological imaging and gastrointestinal tonometry add value in diagnosis of chronic gastrointestinal ischemia / Sana A., Vergouwe Y., van Noord D., Moons L.M., Pattynama P.M., Verhagen H.J., Kuipers E.J., Mensink P.B. // European Journal of Gastroenterology and Hepatology. – 2011. – V. 9. - №. 3. – P. 234–241.

123. Sardar, P. Chronic mesenteric ischemia: Diagnosis and management / Sardar P., White C.J. // Progress in Cardiovascular Diseases. – 2021. – V. 65. - №1. – P. 71-75.

124. Serban, D., Acute Mesenteric Ischemia in COVID-19 Patients / Serban D., Tribus L.C., Vancea G., Stoian A.P., Dascalu A.M., Suceveanu A.I., Tanasescu C., Costea A.C., Tudosie M.S., Tudor C., Gangura G.A., Duta L., Costea D.O. // Journal of Clinical Medicine. – 2021. – V.11. - № 1. – P. 200.

125. Sharafuddin, M.J. Endovascular recanalization of total occlusions of the mesenteric and celiac arteries / Sharafuddin M.J., Nicholson R.M., Kresowik T.F., Amin P.B., Hoballah J.J., Sharp W.J. // Journal of Vascular Surgery. – 2012. – Vol. 55, №. 6. – P. 1674–1681.

126. Singh, M. Mesenteric Ischemia: A Deadly Miss / Singh M., Long B., Koyfman A. // Emergency Medicine Clinics of North America. – 2017. – Vol. 35. - №. 4. – P. 879-888.

127. Sinha, D., Mesenteric ischemia: a radiologic perspective / Sinha D., Kale S., Kundaragi N.G., Sharma S. // Abdominal Radiology (NY). – 2022. – V. 47. - №. 5. – P.1514-1528.

128. Sise, M.J. Acute mesenteric ischemia / Sise M.J. // Surgical Clinics of North America. – 2014. – V. 94. - № 1. – P. 165 – 181.

129. Sise, M.J. Mesenteric ischemia: the whole spectrum. / Sise M.J. // Scandinavian journal of surgery. – 2010. – V. 99. - № 2. – P. 106–110.

130. Sultan, S., AGA Institute Rapid Recommendations for Gastrointestinal Procedures During the COVID-19 Pandemic / Sultan S., Lim J.K., Altayar O., Davitkov P., Feuerstein J.D., Siddique S.M., Falck-Ytter Y., El-Serag H.B. // Gastroenterology. – 2020. – V. 159. - №. 2. - P. 739 - 758.

131. Tabriziani, H., A Nonsurgical Approach to Mesenteric Vascular Disease / Tabriziani H., Ahmad A., Bergamaschi R., Frishman W. H. // Cardiology in Review. – 2018. – V. 26. - № 2. – P. 99-106

132. Ter Steege, R.W. Splanchnic artery stenosis and abdominal complaints:Clinical history is of limited value in detection of gastrointestinal ischemia / Ter Steege R.W., Sloterdijk H.S., Geelkerken R.H., Huisman A.B., van der Palen J., Kolkman J.J. // World Journal of Surgery. – 2012. – V. 36. - №. 4. – P. 793–799.

133. Terlouw, L.G., European guidelines on chronic mesenteric ischaemia - joint United European Gastroenterology, European Association for Gastroenterology, Endoscopy and Nutrition, European Society of Gastrointestinal and Abdominal Radiology, Netherlands Association of Hepatogastroenterologists, Hellenic Society of Gastroenterology, Cardiovascular and Interventional Radiological Society of Europe, and Dutch Mesenteric Ischemia Study group clinical guidelines on the diagnosis and treatment of patients with chronic mesenteric ischaemia / Terlouw L.G., Moelker A., Abrahamsen J., Acosta S., Bakker O.J., Baumgartner I., Boyer L., Corcos O., van Dijk L.J., Duran M., Geelkerken R.H., Illuminati G., Jackson R.W., Kärkkäinen J.M., Kolkman J.J., Lönn L., Mazzei M.A., Nuzzo A., Pecoraro F., Raupach J., Verhagen H.J., Zech C.J., van Noord D., Bruno M.J. // United European Gastroenterology Journal. – 2020. – V. 8. - №. 4. – P. 371 – 395.

134. Tsay, C.J. Chronic Mesenteric Ischemia with Peristaltic Blanching / Tsay C.J., Protiva P. // American Journal of Gastroenterology. – 2021. – V. 116. - № 5. – P. 870.

135. Van Damme, H. How to manage chronic mesenteric ischemia? A deliberated strategy / Van Damme H., Boesmans E., Creemers E., Defraigne J.O. // Acta Chirurgica Belgica. – 2020. – V. 120. - № 1. – P. 1 – 5.

136. Van Dijk, L.J., Clinical management of chronic mesenteric ischemia / van Dijk L.J., van Noord D., de Vries AC, Kolkman J.J., Geelkerken R.H., Verhagen H.J.,

Moelker A., Bruno M.J. // Clinical management of chronic mesenteric ischemia. United European Gastroenterol Journal. – 2019. – V. 7. - № 2. – P. 179 – 188.

137. Van Dijk, L.J., Vascular imaging of the mesenteric vasculature / van Dijk L.J., van Petersen A.S., Moelker A. // Best Practice Research Clinical Gastroenterology. – 2017. – V. 31. - №. 1. P. 3–14.

138. Van Noord, D. Functional testing in the diagnosis of chronic mesenteric ischemia / van Noord D., Kolkman J.J. // Best Practice Research Clinical Gastroenterology. – 2017. – V. 31. - № 1. – P. 59–68.

139. Van Noord, D. Single vessel abdominal arterial disease / van Noord D., Kuipers E.J., Mensink P.B. // Best Practice Research Clinical Gastroenterology. - 2009. -V. 23. - №. 1. – P. 49–60.

140. Van Noord, D., Combining radiological imaging and gastrointestinal tonometry: a minimal invasive and useful approach for the workup of chronic gastrointestinal ischemia / van Noord D., Sana A., Moons L.M., Pattynama P.M., Verhagen H.J., Kuipers E.J., Mensink P.B. // European Journal of Gastroenterology and Hepatology. – 2013. – V. 25. - № 6. – P. 719–725.

141. Van Petersen, A. S. Th e influence of respiration on criteria for transabdominal duplex examination of the splanchnic arteries in patients with suspected chronic splanchnic ischemia / van Petersen A.S., Meerwaldt R., Kolkman J.J., Huisman A.B., van der Palen J., van Bockel J.H., Zeebregts C.J., Geelkerken R.H. // Journal of Vascular Surgery. – 2013. – V. 57. - №. 6. – P. 1603 – 1611.

142. Verma, H. Surgical and endovascular interventions for chronic mesenteric ischemia / Verma H., Oderich G.S., Tripathi R.K. // The Journal of Cardiovascular Surgery (Torino). – 2015. – V. 56. - № 2. – P. 299 – 307.

143. Wilkins, L.R. Chronic mesenteric ischemia / Wilkins L.R., Stone J.R., Stone J.R. // Techniques in Vascular and Interventional Radiology. – 2015. – V. 18. - №. 1. – P. 31 – 37.

144. Wirtzfeld, N. Prise en charge endovasculaire de l’ischémie mésentérique chronique: étude rétrospective monocentrique [Endovascular management of chronic mesenteric ischemia: retrospective single-centre study] / Wirtzfeld N., Assira A., Van

Houte B., Vazquez C. // Revue Médicale de Liége. – 2022. – V. 77. - № 2. – P. 98 – 103.

145. Wolk, S. Surgical and endovascular revascularization of chronic mesenteric ischemia / Wolk S., Kapalla M., Ludwig S., Radosa C., Hoffmann R.T., Weitz J., Reeps C. // Langenbeck`s Archive of Surgery. – 2022. – V. 407. - № 5. – P. 2085 – 2094.

146. Zeller, T. Chronic atherosclerotic mesenteric ischemia (CMI) / Zeller T., Rastan A., Sixt S. // Vascular Medicine. – 2010. – V. 15. - № 4. – P. 333-338.

147. Zingerman, B. Occlusive Mesenteric Ischemia in Chronic Dialysis Patients / Zingerman B., Ori Y., Korzets A., Herman-Edelstein M., Lev N., Rozen-Zvi B., Atar E. Israel Medical Association Journal. – 2021. – V.23. - № 9. - P. 590 - 594.

148. Zitomersky, N. N. Thrombosis and inflammatory bowel disease: a call for improved awareness and prevention / Zitomersky N. N., Verhave M., Trenor C. C. // Inflammatory Bowel Disease. -2011. – V. – 17. -№ 1. - P. 458-470.