ФЕДЕРАЛЬНОЕ ГОСУДАРСТВЕННОЕ БЮДЖЕТНОЕ НАУЧНОЕ УЧРЕЖДЕНИЕ «РОССИЙСКИЙ НАУЧНЫЙ ЦЕНТР ХИРУРГИИ ИМЕНИ АКАДЕМИКА Б.В. ПЕТРОВСКОГО»

На правах рукописи

Шахбанов Магомед Элескерович

ХИРУРГИЯ ПИЩЕВОДА И ЖЕЛУДКА С ИНТРАОПЕРАЦИОННОЙ ВНУТРИПРОСВЕТНОЙ ЭНДОСКОПИЧЕСКОЙ АССИСТЕНЦИЕЙ

14.01.17 – хирургия

Диссертация
на соискание ученой степени кандидата медицинских наук

Научный руководитель:
доктор медицинских наук
Шестаков Алексей Леонидович

Москва 2020

ОГЛАВЛЕНИЕ

СПИСОК СОКРАЩЕНИЙ И УСЛОВНЫХ ОБОЗНАЧЕНИЙ 5

ВВЕДЕНИЕ 6

ГЛАВА 1 9

ОБЗОР ЛИТЕРАТУРЫ 11

ГЛАВА 2 31

МАТЕРИАЛ И МЕТОДЫ 31

2.1 Общая методология исследования 31

2.2 Группы исследования 32

2.3 Показания к хирургическим вмешательствам у больных исследуемых групп. 34

2.4 Основные характеристики исследуемых групп. 35

2.5 Методы обследования пациентов при операциях на верхних отделах желудочно-кишечного тракта 45

2.6 Критерии оценки результатов исследования 49

2.7 Методы статистической обработки данных 52

ГЛАВА 3 53

ПРАКТИЧЕСКИЕ АСПЕКТЫ ПРИМЕНЕНИЯ ИНРАОПЕРАЦИОННОЙ ВНУТРИПРОСВЕТНОЙ АССИСТЕНЦИИ ПРИ ОПЕРАЦИЯХ НА ВЕРХНИХ ОТДЕЛАХ ЖЕЛУДОЧНО-КИШЕЧНОГО ТРАКТА 53

3.1 Общие вопросы проведения интраоперационной внутрипросветной эндосокпической ассистенции при операциях на верхних отделах желудочно-кишечного тракта 53

3.2 Методики хирургических операций в сочетании с интраоперационной внутрипросветной эндоскопической ассистенцией 56

3.2.1 Технические аспекты хирургического лечения дивертикулов пищевода с использованием интраоперационной внутрипросветной эндоскопической ассистенции (на примере дивертикула Ценкера) 56

3.2.2 Технические аспекты лапароскопической фундопликации по методике РНЦХ с использованием интраоперационной внутрипросветной эндоскопической ассистенции 57

3.2.3 Технические аспекты удаления новообразований пищевода и желудка с использованием интраоперационной внутрипросветной эндоскопической ассистенции 60

3.2.4 Технические аспекты оценки герметичности шва/анастомоза с использованием интраоперационной внутрипросветной эндоскопической ассистенции 63

ГЛАВА IV 69

РЕЗУЛЬТАТЫ ПРИМЕНЕНИЯ ИНТРАОПЕРАЦИОННОЙ ВНУТРИПРОСВЕТНОЙ ЭНДОСКОПИЧЕСКОЙ АССИСТЕНЦИИ ПРИ ВЫПОЛНЕНИИ ОПЕРАЦИЙ НА ОРГАНАХ ВЕРХНИХ ОТДЕЛОВ ЖЕЛУДОЧНО-КИШЕЧНОГО ТРАКТА 69

4.1 Показания к интраоперационной внутрипросветной эндоскопической ассистенции у больных заболеваниями верхних отделов желудочно-кишечного тракта 69

4.2 Основные результаты применения интраоперационной внутрипросветной эндоскопической ассистенции при операциях на верхних отделах желудочно-кишечного тракта в исследуемых группах 72

4.2.1 Результаты лечения больных дивертикулами пищевода (группа 1) .. 72

4.2.2 Результаты лечения больных грыжами пищеводного отверстия диафрагмы и гастроэзофагеальной рефлюксной болезнью (группа 2) 74

4.2.3 Результаты лечения больных новообразованиями пищевода и желудка (группа 3) 76

4.2.4 Результаты оценки герметичности швов пищеводных анастомозов (группа 4) 80

4.3 Общая оценка эффективности ИВЭА при операциях на верхних отделах желудочно-кишечного тракта 82

ЗАКЛЮЧЕНИЕ 91

ВЫВОДЫ ..... **Ошибка! Закладка не определена.**

ПРАКТИЧЕСКИЕ РЕКОМЕНДАЦИИ 115

СПИСОК ЛИТЕРАТУРЫ 116

СПИСОК СОКРАЩЕНИЙ И УСЛОВНЫХ ОБОЗНАЧЕНИЙ

ВЭО	видеоэндоскопические операции
ГБ	гипертоническая болезнь
ГИСО	гастроинтестинальная стромальная опухоль
ГЭРБ	гастроэзофагеальная рефлюксная болезнь
ДПК	двенадцатиперстная кишка
ЖКТ	желудочно-кишечный тракт
ИБС	ишемическая болезнь сердца
ИВЛ	искусственная вентиляция легких
ИВЭ	интраоперационная внутрипросветная эндоскопия
ИВЭА	интраоперационная внутрипросветная эндоскопическая ассистенция
ИГХ	иммуно-гистохимическое исследование
ИМТ	индекс массы тела
ЛС	Лапаросокпия
ЛТ	Лапаротомия
ОО	открытые операции
ПОД	пищеводное отверстие диафрагмы
СД2	сахарный диабет 2 типа
СДРЖ	субтотальная дистальная резекция желудка
ТС	Торакоскопия
ХОБЛ	хроническая обструктивная болезнь легких
ЭПСТ	эндоскопическая папиллосфинктеротомия
ASA	American Society of Anesthesiologists
CD	cluster of differentiation
KIT	receptor tyrosine kinase
TNM	классификация опухолей TNM
SMA	smooth muscle actin
HPF	high power field

ВВЕДЕНИЕ

Актуальность и степень разработанности темы исследования

Современная хирургия характеризуется интенсивным внедрением в практику инновационных наукоемких технологий, направленных на повышение эффективности лечебно-диагностических мероприятий, минимизацию и снижение риска возникновения осложнений, обладающих при этом достаточной экономической привлекательностью. В последние годы в практику ведущих клиник мира вошли сочетанные методики при лечении различных заболеваний органов желудочно-кишечного тракта, основанные на одновременном применении хирургических и эндоскопических технологий [Fanelli R.D., 2013; Poulose B.K., 2013]. В то же время, хирургические операции при заболеваниях верхних отделов желудочно-кишечного тракта нередко очень сложны и травматичны, требуют длительной реабилитации и сопровождаются высоким процентом осложнений [Березов Ю.Е., 1965; Ванцян Э.Н., 1968; Петровский Б.В., 1968; Черноусов А.Ф. 2000]. Выполнение же интраоперационной внутрипросветной эндоскопии вполне может стать одним из способов снижения риска хирургических вмешательств у больных с заболеваниями пищевода и желудка. Несмотря на то, что интраоперационное проведение эндоскопии было внедрено в практику в 70-80-х годах 20 века [Lucas C.E., Sugawa C., 1972; Bombeck C.T., 1975; Bowden T.A., 1980], эта технология еще не вошла в рутинную практику хирургических подразделений, в особенности при вмешательствах на пищеводе и желудке. В то же время растущая популярность видеоэндоскопических технологий, которые при всех своих преимуществах лишают хирурга возможности пальпаторно оценить состояние органов брюшной полости при проведении операции, а также необходимость выполнить интраоперационную топическую диагностику непальпируемых небольших опухолей [Соколов В.В. с соавт., 2011] и дивертикулов, уточнить локализацию и распространенность различных злокачественных новообразований [Eisenberg D., 2009], могут существенно улучшить результаты хирургического лечения

пациентов. Еще одной областью применения интраоперационной внутрипросветной эндоскопии является возможность оценки качества наложения ручного и механического хирургического шва (при дивертикулэктомии, sleeve-резекции желудка) [Gomberawalla, A., Lutfi, R., 2015; Груба Л.Н. с соавт., 2016, 2017], а также оценка качества фундопликационной манжетки [Bloomston M., 2002; Meslin K.P.]. Большинство исследований, посвященных применению интраоперационной эндоскопии, касаются коло-ректальной и бариатрической хирургии [Wu Z. et al, 2016; Minhem M. A. et al, 2019]. Применение же данной технологии в хирургии органов верхних отделов желудочно-кишечного тракта изучено недостаточно, а широкие перспективы и ожидаемый положительный эффект использования эндоскопической ассистенции при проведении хирургических операций на пищеводе и желудке (открытых и видеоэндоскопических) определяют актуальность проводимого исследования.

Цель работы

Улучшение результатов хирургического лечения больных заболеваниями пищевода и желудка путем использования интраоперационной внутрипросветной эндоскопической ассистенции.

Задачи исследования

Определить возможности и сферу применения интраоперационной внутрипросветной эндоскопической ассистенции у больных заболеваниями пищевода и желудка;;

Изучить непосредственные и отдаленные результаты использования интраоперационной внутрипросветной эндоскопической ассистенции при различных операциях у больных заболеваниями пищевода и желудка;

Разработать критерии эффективности интраоперационной внутрипросветной эндоскопической ассистенции, оценить эффективность методики при различных операциях на пищеводе и желудке.

Оценить возможности интраоперационной внутрипросветной эндоскопической ассистенции и разработать методики оценки состоятельности швов анстомоза при различных операциях на пищеводе и желудке.

Научная новизна работы

Впервые на большом клиническом материале проведена сравнительная оценка результатов лечения больных, оперированных по поводу заболеваний пищевода и желудка, с использованием интраоперационной внутрипросветной эндоскопической ассистенции.

Разработаны методические аспекты использования интраоперационной внутрипросветной эндоскопической ассистенции у больных дивертикулами пищевода, ГПОД и ГЭРБ, новообразованиями пищевода и желудка, а также как способа контроля герметичности анастомозов при операциях на органах верхних отделов желудочно-кишечного тракта.

Изучены непосредственные и отдаленные результаты хирургического лечения заболеваний пищевода и желудка с разработкой критериев эффективности интраоперационной внутрипросветной эндоскопической ассистенции применительно к различным хирургическим вмешательствам.

Теоретическая и практическая значимость работы

Обоснованы показания к проведению интраоперационной внутрипросветной эндоскопической ассистенции у пациентов с хирургическими заболеваниями пищевода и желудка.

Уточнены технические аспекты интраоперационной внутрипросветной эндоскопической ассистенции у пациентов с заболеваниями пищевода и желудка в различных клинических ситуациях.

Продемонстрирована эффективность и практическая значимость интраоперационной внутрипросветной эндоскопической ассистенции при проведении антирефлюксных и реконструктивных операций, дивертикулэктомии, удалении новообразований пищевода и желудка.

Разработана методика оценки герметичности анастомозов при операциях на пищеводе и желудке.

Методология и методы исследования

Диссертационное исследование включило в себя изучение трудов зарубежных и отечественных авторов, занимающихся проблемой хирургического

лечения больных с заболеваниями верхних отделов желудочно-кишечного тракта, а также работ, посвященных применению интраоперационной внутрипросветной эндоскопической ассистенции при проведении различных хирургических вмешательств.

Основные положения, выносимые на защиту

1. Применение интраоперационной внутрипросветной эндоскопической ассистенции при органосохраняющих вмешательствах при дивертикулах пищевода различной локализации повышает эффективность и безопасность операции.
2. Использование интраоперационной внутрипросветной эндоскопической ассистенции при антирефлюксных вмешательствах улучшает качество формируемой манжетки и позволяет избежать неблагоприятных последствий операции (гиперфункции манжетки, недостаточности ее функции).
3. Интраоперационная внутрипросветная эндоскопическая ассистенция улучшает результаты операций при новообразованиях пищевода и желудка за счет топической маркировки, способствует сокращению длительности оперативного вмешательства.
4. Проведение интраоперационной внутрипросветной эндоскопической асситенции для интраоперационной оценки герметичности анастомозов при выполнении гастрэктомии и субтотальной резекции пищевода с формированием анастомоза на шее целесообразно на этапе отработки технологии с последующим использованием более простых и эффективных тестов.

Реализация результатов работы

Основные положения, результаты и рекомендации диссертационного исследования применяются в клинической практике отделения хирургического I (хирургии пищевода и желудка) Федерального государственного бюджетного

научного учреждения «Российский научный центр хирургии им. акад. Б.В. Петровского».

Апробация работы

Основные результаты работы представлены и обсуждены на 30-м Всемирном Юбилейном конгрессе IASGO 9-12 сентября 2018 года (Москва); на конференции молодых ученых «Современные проблемы хирургии и хирургической онкологии», Москва, 24-25 января 2019 года; на IX Международном конгрессе «Актуальные направления современной кардио-торакальной хирургии» 27-29 июня 2019 года (г. Санкт-Петербург).

Публикации по теме диссертации

По материалам диссертации опубликовано 4 статьи в научных медицинских рецензируемых изданиях, рекомендованных ВАК РФ, 1 статья на английском языке в журнале, входящем в цитируемую базу данных Web of Science, 4 тезиса, а также 1 патент на изобретение.

Структура и объем диссертации

Материал диссертационной работы изложен на 130 страницах, проиллюстрирован 23 рисунками и 31 таблицей. Диссертация содержит введение, 4 главы, включающие обзор литературы, материал и методы исследования, описание методики проведения внутрипросветной интраоперационной эндоскопической ассистенциии и результатов ее использования, заключение, выводы, практические рекомендации, список сокращений и условных обозначений, список литературы, приложения. В списке литературы использованы 123 источников, в том числе 30 отечественных и 93 иностранных авторов.

ГЛАВА 1

ОБЗОР ЛИТЕРАТУРЫ

История применения интраоперационной внутрипросветной эндоскопии

С момента своего изобретения Ph.Bozzini в 1807 году внутрипросветная эндоскопия неразрывно связана с хирургией. Эндоскопическая оценка состояния органов желудочно-кишечного тракта дала значимый толчок развитию абдоминальной хирургии, а в отдельных случаях радикально изменила тактику лечения [Балалыкин А.С., 2016]. С 1970-х годов эндоскопическое исследование стало широко применяться интраоперационно для локализации источника кровотечения из тонкой или толстой кишки [Jakobs R., 2006; Dougard R., 2009], а также для выявления непальпируемых новообразований, например, полипов. Второй пик популярности интраоперационной эндоскопии пришелся на 2000-е годы в связи с широким внедрением в практику эндовидеохирургических технологий, как известно, имеющих ряд ограничений: отсутствие тактильной чувствительности, двухмерное изображение операционного поля на экране, сложности топической диагностики при ранних стадиях новообразований [Schols R.M., 2013]. В литературе последних лет представлены отдельные сообщения об использовании интраоперационной эндоскопической диагностики при выполнении операций по поводу новообразований желудка и кишечника [Bombeck T.C., 1975; Xuan Y., 2013; Lee Y.J., 2014], для локализации дивертикулов [Harvey E.J., 2010; Yu L., 2016], определения границ опухоли при выполнении лапароскопических резекций [Eisenberg D., Bell R., 2009; Kawakatsu S., 2017], для интраоперационного контроля при выполнении кардиомиотомии [Adikibi B.T., 2009] и фундопликации [Bloomston M., 2001; Becerril-Martinez G., 2006; Khan M., 2010], а также для оценки герметичности анастомозов и швов [Kligman M.D., 2007; Nishikawa K., 2007; Alaedeen D., 2009; Haddad A., 2012; Nachiappan S., 2014].

Наибольшее распространение интраоперационная внутрипросветная эндоскопическая ассистенция (ИВЭА) получила в колоректальной и

бариатрической хирургии, как для топической локализации новообразований, так и для оценки герметичности анастомозов [Li V.K.M., 2009; Kawai K., 2016], в частности при выполнении лапароскопических операций при ожирении (проведение рукавной резекции желудка, выполнение обходных анастомозов) [Alasfar F., Chand B., 2010; Frattin F., 2018; Witte S.R., 2018; Minhem M.A., 2019]. Накоплен достаточно большой опыт выполнения данной процедуры, в отдельных публикациях превышающий 300 операций [Haddad A., 2012; Gomberawalla A., Lutfi R., 2015]. В то же время применение ИВЭА при дивертикулах [Harvey E.J., 2010; Yu L., 2016] и новообразованиях пищевода [Zhao Y., 2012], при антирефлюксных операциях и вмешательствах на кардии [Pripisi L., 2018; Campagna R.A.J., 2019], при резекциях желудка практически не изучено [Stasek M., 2018], ограничивается отдельными клиническими наблюдениями или их сериями. В русскоязычном сегменте нами обнаружены лишь единичные публикации по использованию интраоперационной эндоскопии [Комов Д.В., 1990; Белоногов А.В., 2008; Кочуков В.П., 2012; Белый В.Я., 2013; Груба Л.Н., 2016; 2017].

Основные показания к выполнению ИВЭА, а также опыт авторов в применении этой методики представлен в Таблице 1.1.

Таблица 1.1 - Показания к ИВЭА при различных хирургических вмешательствах

Автор/Год	Методика	Кол-во	Показания к ИВЭА
Bowden T.A., 1980	ИВЭА, ЛТ	30	Кровотечения
Strodel W.E., 1984	ИВЭА, ЛТ	32	Кровотечение, билиарное дренирование, полипоз
Schwartz R.W., 1988	ИВЭА, ЛТ	-	Кровотечение
Whelan R.L., 1989	ИВЭА, ЛТ	82	Болезнь Крона, полипоз, кровотечение
Lau W.Y., 1990	ИВЭА, ЛТ	17	Кровотечение
Smedh K., 1993	ИВЭА, ЛТ	31	Болезнь Крона
Gurbuz A.T., 1997	ИВЭА, ЛС	1	Лейомиома желудка
Alves A., 1999	ИВЭА, ЛС	19	Ахалазия кардии
Champion J.K., 2002	ИВЭА, ЛС	825	Бариатрия
Ceretti A.P., 2005	ИВЭА, ЛС	10	Эпифренальный дивертикул
Hayashi H., 2005	ИВЭА, ТС	1	Синдром Бурхаве
Park D.J., 2005	ИВЭА, ЛС	35	Непальпируемые образования
Kligman M.D., 2007	ИВЭА, ЛС	257	Бариатрия
Eisenberg D., 2008	ИВЭА, ЛС	4	Непальпируемые образования
Alaedeen D., 2009	ИВЭА, ЛС	400	Бариатрия
Adikibi B.T., 2009	ИВЭА, ЛС	5	Ахалазия кардии
Harvey E.J., 2010	ИВЭА, ЛС	1	Эпифренальный дивертикул
Alasfar F., 2010	ИВЭА, ЛС	290	Бариатрия
Zhao Y., 2012	ИВЭА, ТС	55	Лейомиома пищевода
Haddad A., 2012	ИВЭА, ЛС	2311	Бариатрия
Белый В.Я., 2013	ИВЭА	35	Дивертикул пищевода
Gomberawalla A., 2015	ИВЭА, ЛС	300	Бариатрия
Иванов Ю.В., 2016	ИВЭА	39	Ценкеровский дивертикул
Yu L., 2016	ИВЭА, ЛС	11	Эпифренальный дивертикул
Kawakatsu S., 2017	ИВЭА, ЛС	522	Рак желудка
Stašek M., 2018	ИВЭА, ЛС	104	Непальпируемые образования, кровотечение, дивертикул
Pripisi L., 2018	ИВЭА, ЛС	39	Ахалазия кардии

Таким образом, использование ИВЭА, несмотря на отдельные сообщения об успешном применении этого метода, не вошло в рутинную хирургическую практику, а ее эффективность при выполнении операций на верхних отделах желудочно-кишечного тракта до сих пор изучена недостаточно. В настоящее время и колоректальная, и бариатрическая хирургия выделились в отдельные

области, а лечение желудочно-кишечных кровотечений практически полностью перешло под контроль эндоскопических хирургов. Следовательно, в хирургии верхних отделов желудочно-кишечного тракта основными показаниями для применения ИВЭА в настоящее время считаются:

- Топическая диагностика и ассистенция при удалении дивертикулов пищевода различной локализации;
- Топическая диагностика и ассистенция при удалении подслизистых новообразований пищевода и желудка (лейомиомы, гастроинтестинальные стромальные опухоли и другие);
- Топическая диагностика и ассистенция при непальпируемых новообразованиях и раннем раке, пре- и интраоперационная маркировка [Ohashi S., 1995];
- Эндоскопический контроль и ассистенция при выполнении антирефлюксных операций и при кардиомиотомии [Bloomston M., 2002; Meslin K.P., Cosgrove J.M., 2013];
- Эндоскопический контроль и ассистенция при установке гастростом или энтеростом (PEG/PEJ) [Stašek M., 2018].

Вопрос важности и недостаточной изученности данной темы подтверждается недавно опубликованными работами M. Stasek et al. [2018], показавшего, что интраоперационные исследования позволили в 8,2% случаев поставить новый диагноз, в 5,5% – исключить ранее установленный диагноз, а в 2,7% его изменить.

Терминологические аспекты интраоперационной внутрипросветной эндоскопии

До данным литературы авторы чаще всего используют термины «интраоперационная эндоскопия» (intraoperative endoscopy) [Груба Л.Н. с соавт., 2016; 2017; MantaR. et al., 2014] и «эндоскопическая ассистенция» (endoscopic assistance) [Белый В.Я. с соавт., 2013; Furihata M. et al., 2004; Sylla P. et al., 2008; Nguyen S.Q. et al., 2006; Giavarini L. et al., 2013] Реже используются термины «внтурипросветная хирургия» [Cologne K., Shin J., 2017], «on-table» [Olaison G. Et

al., 2001] или «real time» [Eisenberg D., Bell R., 2009], что подчеркивает одномоментность проведения эндоскопического и хирургического вмешательства. На наш взгляд оптимальными являются термины «интраоперационная внтурипросветная эндоскопия» и «интраоперационная внутрипросветная эндоскопическая ассистенция».

Технические основы интраоперационной внутрипросветной эндоскопии

По мнению большинства авторов, при проведении ИВЭА оптимальным является использование эндоскопической стойки с возможностью инсуффляции CO2, отображения эндоскопической картины на мониторе и наличием средств фиксации изображения (запись на носители информации или наличие цветного принтера) [Arcilla E. et al., 2017], а также аппаратуры для проведения электро- и аргоноплазменной коагуляции [Fanelli R.D., 2013; Poulose B.K. et al., 2013; Eisenberg D., Bell R., 2009]. Наличие монитора позволяет синхронизировать получаемые оперирующим хирургом изображения (операционного поля и внутрипросветного), что создает лучшие условия для выполнения операции. В зависимости от зоны интереса и цели вмешательства для проведения ИВЭА применяют различные варианты эндоскопов (Таблица 1.2).

Таблица 1.2 - Характеристика эндоскопов и их использование при различных хирургических вмешательствах (с изменениями и дополнениями из Fanelli R.D. et al., 2013)

Тип эндоскопа	Способ доступа		Тип вмешательства
	Трансоральный	Трансанальный	
Гастроскоп	Пищевод Желудок ДПК Тощая кишка	Прямая кишка Сигмовидная кишка	Резекция желудка Миотомия Фундопликация Бариатрическая хирургия Резекция прямой кишки Резекция толстой кишки
Дуоденоскоп	ДПК	-	ЭПСТ
Колоноскоп педиатрический.	Пищевод Желудок ДПК Тощая кишка Подвздошная кишка	Прямая кишка Ободочная кишка Терминальный отдел подвздошной кишки	Резекция тонкой кишки Резекция толстой кишки Резекция прямой кишки
Колоноскоп взрослый	-	Прямая кишка Ободочная кишка Терминальный отдел подвздошной кишки	Резекция толстой кишки Резекция прямой кишки

При вмешательствах на верхних отделах ЖКТ (за исключением билиарной хирургии) в настоящее время, как правило, применяют стандартный и педиатрический гастроскопы, бронхоскоп и педиатрический колоноскоп [Fanelli R.D., 2013]. Как правило применяют трансоральный путь введения эндоскопа, однако описан и трансабдоминальный [Fanelli R.D., 2013; Poulose B.K. et al., 2013]. Важными преимуществами фиброволоконной техники, помимо дополнительной визуализации, являются ее гибкость и манипуляции в различных отделах желудочно-кишечного тракта, в том числе в ретрофлексии [Gunji H. et al.,

2016; Kawakatsu S. et al., 2017], возможность проведения трансиллюминации стенки органа за счет использования источников холодного света [Bombeck T.C., 1975], фискированный диаметр аппарата, что позволяет проводить калибровку стриктур, сфинктеров, в том числе фундопликационной манжетки. Кроме того, эндоскопическая хирургия позволяет одномоментно выполнять различные дополнительные внутрипросветные манипуляции на органах желудочно-кишечного тракта (гемостаз, бужирование и дилатация зоны сужения, использование ультразвука и манометрии и так далее).

Трансоральная интраоперационная эндоскопия требует особых навыков, так как выполняется при нестандартном положении больного, зачастую в условиях общей анестезии при наличии эндотрахеальной трубки, зондов и датчиков [Fanelli R.D., 2013]. Технические аспекты методики разработаны недостаточно и нуждаются в отдельной оценке.

Использование интраоперационной внутрипросветной эндоскопии для оценки герметичности швов анастомозов

Оценка накладываемых соустий при операциях на органах ЖКТ тракта является важным аспектом использования ИВЭА. Так, эндоскопическое исследование, при необходимости, позволяет визуально оценить зону шва, размер сформированного анастомоза, исключить сужения его просвета, подтвердить радикальность выполненной резекции по поводу новообразований, а также остаточный объем резецированного органа [Haddad A.,2012].

В частности, эндоскопической оценке зоны анастомоза посвящено значительное количество работ, посвященных бариатрической хирургии [Champion J.K. 2002; Haddad A.,2012; Mohos E., 2011; Lieto E.,2011; Alasfar F., 2010 Minhem M.A., 2019 Nachiappan S., 2014]. Данный метод позволяет не только оценить герметичность шва и отсутствие кровотечения, но и выполнить коррекцию осложнений (эндоскопический гемостаз, наложение дополнительных швов). Показана безопасность и высокая чувствительность метода по сравнению с зондовой пробой с воздухом и с метиленовым синим [Alaedeen D., 2009]. По данным Champion J.K. et al. при выполнении бариатрических операций у 825

больных ИВЭ у 29 пациентов выявила негерметичность швов, которые в 97% случаев были успешно скорректированы [Champion J.K., 2002].

Груба Л.Н. с соват. выполнили 9 плановых оперативных вмешательств на верхних отделах желудочно-кишечного тракта с формированием первичного анастомоза и последующей интраоперационной эндоскопической оценкой его зоны. При ИВЭА все анастомозы были свободно проходимы для эндоскопа, без признаков кровотечения по линии шва. У одного больного после дистальной субтотальной резекции желудка с формированием гастроэнтероанастомоза пневмопроба была положительная, что потребовало наложения дополнительных швов. При повторном исследовании пневмопроба отрицательная, в послеоперационном периоде осложнений не отмечено. А.С. Бенян [2015] использовал интраоперационную фиброэзофагоскопию при операции по поводу гигантской лейомиомы нижнегрудного отдела пищевода, для контроля состоятельности швов дефекта мышечной оболочки пищевода.

Особый интерес, в свете использования ИВЭ, представляют осложнения со стороны анастомозов желудочно-кишечного тракта (кровотечение, несостоятельность швов) – одна из самых серьезных проблем в хирургической практике. Кровотечение из линии шва встречается нечасто (около 2%), как правило прекращается самостоятельно, но в ряде случаев требует эндоскопического гемостаза [Kim K.H. et al., 2012; Gill R.S. et al., 2012 Gomberawalla A., Lutfi R., 2015]. Значительно чаще встречающееся и более опасное осложнение – несостоятельность шва анастомоза, которая, по данным литературы, возникает в 5–30% случаев после операций на пищеводе [Manta R. et al., 2013] и в 0,5-15% случаев после операций на желудке. Данное осложнение нередко приводит к повторной операции и удлиняет сроки лечения, поэтому хирурги постоянно разрабатывают методы его ранней диагностики и предотвращения.

Одним из таких методов является проведение ИВЭ теста на герметичность швов анастомоза при реконструктивных операциях, в том числе на пищеводе и желудке. Тест проводится в зоне вмешательства при инсуффляции CO2, в то

время как зона шва обрабатывается физиологическим раствором для выявления пузырьков газа в области операционного поля. Для улучшения визуализации во многих случаях необходима окклюзия дистального отдела ЖКТ ручным пережатием или атравматичными мягкими кишечными зажимами [Poulose B.K., 2013]. Разновидностью этой процедуры является оценка целостности слизистой при эзофагокардиомиотомии и после энуклеации подслизистых новообразований [Chen L., 2019].

Интраоперационная внутрипросветная эндоскопия при антирефлюксных операциях

Грыжи пищеводного отверстия диафрагмы и рефлюкс-эзофагит, лежащие в основе гастроэзофагеальной рефлюксной болезни (ГЭРБ), по распространенности занимают одно из ведущих мест среди гастроэнтерологических заболеваний [Исаков В.А., 2004; Маев И.В. с савт., 2004; Dent J., 2005], причем в последние годы наблюдается отчетливая тенденция к увеличению частоты этого заболевания в странах Европы и Северной Америки. Если раньше симптомы рефлюкс-эзофагита различной степени выраженности выявлялись у 32-40% взрослого населения, то в настоящее время этот показатель доходит до 40-50% [Ставраки Е.С. с соавт., 2006; Peery A.F., 2012].

Современные хирургические подходы к лечению рефлюкс- эзофагита разработаны достаточно полно, показаниями к оперативному вмешательству при ГЭРБ являются: неэффективность комплексного медикаментозного лечения и быстрый рецидив заболевания после отмены препаратов; тяжелый рефлюкс-эзофагит, осложненный пищеводом Барретта или стриктурой дистальной части пищевода; рефлюкс-эзофагит на фоне грыжи пищеводного отверстия диафрагмы, а также наличие внепищеводных проявлений ГЭРБ [Маев И.В. с соавт., 2012;Черноусов Ф.А. с соавт., 2009; Юрасов А.В. с соавт., 2018; Galvani C., 2003; Romagnuolo J., 2002].

Методом выбора в хирургическом лечении этого заболевания являются фундопликации, исполняемые в различных вариантах (Nissen, Toupet, Nissen-Rossetti, Collis и пр.), но решающие одну задачу – предотвращение заброса

желудочного содержимого в пищевод. В последние десятилетия антирефлюксные операции стали активно выполнятся из лапароскопического доступа.

Выполнение антирефлюксных вмешательств в большинстве случаев обеспечивает необходимый лечебный эффект, однако и число неудовлетворительных результатов остается достаточно высоким, причем описываемые результаты хирургического лечения рефлюкс-эзофагита остаются крайне противоречивыми. Внедрение лапароскопического доступа усложнило проблему, так как привело к увеличению числа осложнений, рецидивов и повторных вмешательств, о чем говорят работы последних лет.

Большинство авторов, говоря о причинах развития рецидива заболеваний и осложнений, развивающихся после антирефлюксных вмешательств, указывают на технические ошибки, при выполнении операции. К таким ошибкам при выполнении фундопликации по Nissen относят, в частности, гастрокардиопексию и ушивание ножек диафрагмы. Укорочение пищевода и пролабирование фундопликационной манжетки в пищеводное отверстие диафрагмы приводит к выраженному болевому синдрому и соскальзыванию манжетки. При попадании в шов стволов блуждающего нерва возможно развитие пилороспазма, а формирование слишком плотной манжетки сопровождается ее гиперфункцией и развитием дисфагии. Davis C.S. при обследовании пациентов через год после операции выявил дисфагию I-II степени у 50% больных [Davis C.S. et al. 2010]. В послеоперационном периоде может сформироваться, так называемый, «gas-bloat» - синдром – вздутие живота, невозможность отрыжки и рвоты [Bammer T. et al., 2001].

Shan C.X. провел широкомасштабные исследования литературы и электронных баз данных, проведя анализ результатов оперативного лечения 6236 больных ГЭРБ, которым были выполнены лапароскопические фундопликации по Nissen и Toupet в период с 1994 по 2009 годы. Гиперфункция манжетки и «gas-bloat» синдром наблюдались в среднем у 35% оперированных по Nissen и у 20% оперированных по методике Toupet [Shan C.X., 2010]. Осложнения, в связи с которыми возникает необходимость повторного оперативного лечения после

лапароскопической фундопликации по Nissen, колеблются от 1,5% до 27% [Велигоцкий Н.Н., 2004; Пучков К.В., 2003; Booth M.I., 2008, Оспанов О.Б., Волчкова И.С., 2012; Bell R.C. 1996]. По данным некоторых авторов [Черноусов А.Ф., 2011; Qin M., 2013] после лапароскопической фундопликации по Nissen рецидив ГЭРБ возникает в 30-56% случаев.

Миграция фундопликационной манжетки относительно пищевода является вторым по частоте возникновения осложнением после лапароскопической фундопликации по Nissen, нуждающимся в повторном оперативном лечении. По данным некоторых авторов, миграция происходит в 8-40% случаев.

Таким образом, количество неудовлетворительных результатов у разных хирургов варьирует в среднем от 3% до 35% и зависит от методики формирования фундопликационной манжетки. Так, по данным Егоровой Л.К., [2010] и Черноусова Ф.А. соавт., [2010] выполняемая ими фундопликация в модификации РНЦХ позволяет избежать осложнений, характерных для других методик. Хороший результат лечения был достигнут авторами в 94,4% наблюдений, удовлетворительный - в 1,6%. В отдаленном периоде дисфагия выявлена в 2,4% случаев, рецидив рефлюкс-эзофагита отмечен у 3,5% в сроки до 5 лет.

Одним из методов контроля правильности наложения фундопликационной манжетки ряд авторов считает ИВЭ, позволяющую снизить частоту послеоперационных осложнений и улучшить результаты лечения пациентов с ГЭРБ, хотя опыт таких исследований невелик [Bochkarev V., 2007; del Genio G., 2007].

Bochkarev V. в 2007 году выполнял ИВЭ, используя эндоскоп вместо зонда при формировании фундопликационной манжетки по методике Nissen у 100 пациентов. В результате у 24 пациентов интраоперационно были выявлены недостатки при формировании манжетки, а 15 из них потребовалось удаление нескольких швов в связи с ее избыточным натяжением. DelGenio G. [2007] считают, что применение ИВЭ при выполнении антирефлюксных операций является очень полезным инструментом, поскольку позволяет снизить риск перфорации пищевода (за счет трансиллюминации его просвета), выявить

повреждение слизистой и повысить качество формируемой манжетки (натяжение, расположение).

Тем не менее, есть и иные точки зрения. В частности, Velidedeoglu M. [2013] по результатам лечения 154 пациентов с ГЭРБ пришли к выводу, что выполнение лапароскопической фундопликации без использования зонда не увеличивает частоту развития дисфагии и гиперфункции в послеоперационном периоде, следовательно, делают вывод авторы, и выполнение ИВЭ не является обязательным.

Сложной проблемой являются повторные операции, число которых возрастает, всегда сложные в исполнении и не поддающиеся стандартизации [Desai A.A., 2016]. Хирург, при выполнении этих вмешательств, сталкивается с измененной анатомией пищеводно-желудочного перехода и пищеводного отверстия диафрагмы, выраженным послеоперационным спаечным процессом, что увеличивает риск развития осложнений [Thompson E.M., 2019]. По мнению ряда авторов, данная ситуация является обязательным для использования ИВЭА [Stašek M., 2018].

Таким образом, вопрос применения ИВЭА при выполнении антирефлюксных операций в настоящее время далек от разрешения. По данным большинства авторов первичную антирефлюксную операцию возможно безопасно выполнить и без ИВЭ, однако эта манипуляция, несомненно позволяет получить дополнительную информацию о качестве формируемой манжетки, правильности ее расположения, исключить перфорацию пищевода. При повторных хирургических вмешательствах ИВЭ может существенно снизить частоту интраоперационных осложнений и ее включение в план лечения данной категории пациентов может быть целесообразным.

Интраоперационная внутрипросветная эндоскопия как способ топической диагностики заболеваний органов желудочно-кишечного тракта

Применение ИВЭ для уточнения локализации заболевания и контроля проводимого оперативного вмешательства на верхних отделах ЖКТ описано,

главным образом, при дивертикулах и подслизистых новообразованиях пищевода [Белый В.Я. с соавт.,2013; Стегний К.В. с соавт.2016].

Дивертикулы – нередкое заболевание (2% населения) и одно из наиболее часто встречающихся (7,7-8,2%) в группе доброкачественных заболеваний пищевода, единственным методом лечения которых является хирургический [Петровский Б. В., 2000; Черкасов М. Ф. с соавт., 2002; Маев И. В. с соавт., 2009]. Локализация дивертикулов различна, по данным литературы чаще всего выявляются глоточно-пищеводные (ценкеровские) дивертикулы (57,6%), далее эпибронхиальные (26,8%), эпифренальные (12,6%) и в 3% абдоминальные [Шалимов А. А., 1975; Черноусов А. Ф. с соавт., 2000].

Стандарт хирургического лечения дивертикула Ценкера включают пересечение крикофарингеальной мышцы (крикофарингеальную миотомию) и дивертикулэктомию. Разработан, кроме того, эндоскопический трансоральный способ пересечения крикофарингеальной мышцы с формированием широкого сообщения полости дивертикула и просвета начального отдела пищевода. Смещение остаточной шпоры в каудальном направлении минимизирует срыгивания пищи даже при условии ее остаточной задержки и существенно улучшает качество жизни по мнению ряда авторов [Luketich J.D., 2012; Law R. et al., 2014], однако значимого опыта выполнения этих операций с оценкой отдаленных результатов недостаточно.

Дивертикулэктомия остается стандартной операцией при бифуркационных и эпифренальных дивертикулах пищевода. Для доступа к дивертикулам средней трети применяют правосторонний трансплевральный (в том числе торакоскопический) доступ, при эпифренальным – чаще лапароскопический, поскольку эпифренальный дивертикул часто сочетается с нервно-мышечными заболеваниями пищевода, и в последнем случае возможно одномоментное проведение кардиомиотомии и фундопликации [Palanivelu C. et al., 208]. В большинстве наблюдений эти вмешательства обеспечивают хороший пассаж пищи со стойкой регрессией клинических проявлений заболевания. В то же время дивертикулэктомия может быть технически сложной и сопровождаться

интраоперационными осложнениями, а также рецидивом заболевания в отдаленном послеоперационном периоде. Так, частота несостоятельности шва пищевода при удалении дивертикулов средней трети и эпифренальных может достигать 20%, являясь потенциально опасным и угрожающем жизни состоянием [Palanivelu C. et al.., 2013].

Одним из путей улучшения результатов лечения больных дивертикулами пищевода следует считать интраоперационную внутрипросветную эндоскопическую ассистенцию.

В 2016 году К.В. Стегний с соавт. [2016] проанализировали результаты дивертикулэктомии с крикофарингеальной миотомией под контролем ИВЭ трансиллюминации у 37 больных дивертикулом Ценкера. Хороший эффект операции отмечен во всех случаях, рецидивов и осложнений не отмечено. Время проведения традиционной операции колебалось от 36 до 85 минут, среднее время вмешательства составило 47 мин, что оказалось меньше времени степлерной эзофагодивертикулостомии. Такие результаты авторы объяснили использованием трансиллюминации, которая обеспечивает быстроту и безопасность при мобилизации дивертикула.

В.Я. Белый, В.Н. Чернев [2013] приводят результаты лечения 35 больных с дивертикулами пищевода (20 - ценкеровские и 15 — эпифренальные) с использованием ИВЭ. Ассистенция выполнялась эзофагогастроскопом с торцевой оптикой, проводили раздувание дивертикула воздухом и трансиллюминацию, что позволило значительно облегчить его выделение из спаек. По мнению авторов, эндоскопическая ассистенция позволяет также избежать повреждения возвратного гортанного нерва. После полного выделения дивертикула на его шейку накладывали зажимы, между ними шейку пересекали и удаляли дивертикул. При этом с помощью эндоскопа определяли оптимальный уровень наложения ближнего к пищеводу зажима — не допуская сужения просвета, но и не оставляя избытка стенки. С четвертого дня после операции больных переводили на жидкую диету, осложнений и рецидивов не было.

Ю.В. Иванов с соавт. [2016], изучив результаты хирургического лечения 39 больных дивертикулом Ценкера, пришли к выводу, что дивертикулэктомия с ИВЭ трансиллюминацией значительно сокращает время оперативного вмешательства. В основной группе, где применялась данная методика, средняя продолжительность операции составила 47 мин, тогда как в группе сравнения (классическая дивертикулэктомия) – 68 мин. Еще одно отличие – размер послеоперационного рубца, который у пациентов основной группы был почти в 2 раза меньше, чем в группе сравнения. У пациентов основной группы интраоперационных осложнений не наблюдали, в группе сравнения у 1 больного был вскрыт просвет пищевода, потребовавший дополнительного ушивания. Отдаленные результаты хирургического лечения глоточно-пищеводных дивертикулов прослежены в течение от 1 года до 3 лет. Из 39 оперированных пациентов, только у 1 из группы сравнения возник рецидив заболевания.

По данным A.P. Ceretti и P. Carzaniga [2005] при выполнении лапароскопической дивертикулэктомии по поводу эпифренального дивертикула применение интраоперационной внутрипросветной эндоскопической ассистенции за счет транслюминации и инсуффляции облегчило выделение дивертикула из окружающих тканей и тем самым привело к снижению числа интра- и послеоперационных осложнений. Средняя продолжительность дивертикулэктомии в сочетании с кардиомиотомией и лапароскопической фундопликацией составила 210 мин. При рентгенологическом и эндоскопическом контроле в течение 21 месяца после вмешательства данных за рецидив дивертикула не получено.

Таким образом, использование ИВЭ открывает новые возможности хирургического лечения дивертикулов пищевода. Преимуществами эндоскопического контроля являются облегчение визуализации и мобилизации дивертикула, оценка герметичности швов и целостности слизистой, а также сведение к минимуму риска сужения пищевода. Актуально снижение частоты рецидива заболевания при адекватно выполненной операции, однако совокупный опыт выполнения этих вмешательств невелик и требуются дальнейшие

исследования для отработки технических аспектов операции и серьезного анализа непосредственных и отдаленных результатов.

В настоящее время миниинвазивные операции на пищеводе, от удаления небольших доброкачественных новообразований до торакоскопической эзофагэктомии, детально разработаны [Кротов Н.Ф., 2009; Марийко В.А., 2006; Shimada Y., 2013]. Однако зачастую эндоскопическое выделение и удаление крупных доброкачественных опухолей, располагающихся большей частью за пределами органа, бывают менее трудоемки, чем поиск малого новообразования, часто локализованного интрамурально, когда имеется необходимость тактильных манипуляций [Schmid R.A.,1997; Kent M., 2007; Macke R.A., 2014].

До внедрения торакоскопических вмешательств единственным доступом для удаления доброкачественных новообразований пищевода была торакотомия с последующей пальпацией стенки пищевода для обнаружения новообразования с последующей его энуклеацией [Zaninotto G. et al., 2006]. В настоящее время для удаления подслизистых новообразований наиболее часто используют торакоскопический доступ, при котором у хирурга нет возможности провести пальпацию пищевода, в особенности при расположении новообразования на задней или левой стенке пищевода. В данном случаем ИВЭ является единственным способом точной локализации новообразования в стенке пищевода.

Показания для использования ИВЭ в хирургии пищевода возникают, таким образом, при подслизистых новообразованиях, как правило гастроинтестинальных стромальных опухолей и лейомиом [Gurbuz A.T., 1997; Park ., 2005; Eisenberg D., 2008; Barajas-Gamboa, 2014], в особенности при небольших размерах и сложных локализациях, когда проведение ИВЭ позволяет точно маркировать зону вмешательства, а в отдельных случаях облегчает и энуклеацию опухоли за счет локального раздувания просвета при инсуффляции воздуха или с использованием внутрипросветного баллона [Takemura M., 1997; Mafun K., 1997; Pross M., 2000]. Наиболее широко применяются ИВЭ и эндоскопическая маркировка с использованием специальных чернил или

собственной крови пациента, либо их сочетание [Jeong O., 2012; Yang M., 2017; Kawakatsu S., 2017; Stašek M., 2018], однако и количество работ, посвященных этой теме и число больных, у которых была использована эта технология крайне ограничены.

В литературе описаны небольшие серии клинических наблюдений по удалению подслизистых новообразований пищевода. В работе Y. Zhao [2012] опубликован результат лечения 55 пациентов с подслизистыми новообразованиями пищевода, в том числе 38 из них были прооперированы с использованием ИВЭ. По данным автора ИВЭ является безопасной процедурой и повышает эффективность торакоскопических вмешательств. Использование ИВЭ описано и при новообразованиях желудка [Hiki N., 2007; Tsujimoto H., 2011], как с помощью непосредственной маркировки стенки желудка, так и с использованием трансиллюминации [Gurbuz A.T., 1997; Park, 2005; Eisenberg D., 2008; Barajas-Gamboa, 2014].

Таким образом, анализируя данные литературы можно сделать вывод, что применение ИВЭ становится обязательным компонентом при проведении видеоэндоскопических операций для максимально точной маркировки расположения новообразования, определения краев резекции и даже объема вмешательства.

Показания к интраоперационной внутрипросветной эндоскопии при операциях на органах верхних отделов желудочно-кишечного тракта

Наибольшую дискуссию в отношении ИВЭ вызывает вопрос о том, всем ли пациентам показано проведение интраоперационной эндоскопии или необходимо проводить их отбор, т.е. что является абсолютным, а что – относительным показанием для ИВЭ.

R.D. Fanelli et al [2013] считает, что каждое учреждение и каждый хирург сами должны определять, в каких ситуациях необходимо использовать ИВЭ. В частности, по их мнению, гибкая эндоскопия является необходимым дополнением при выполнении операций на верхних отделах ЖКТ, таких как резекция пищевода

и желудка, гастрэктомия, миотомия при лечении ахалазии, дивертикулэктомия, антирефлюксная и бариатрическая хирургия.

M. Stašek [2018] предпочитают применять дифференцированный подход к определению категории пациентов, которым необходимо проведение ИВЭ. По их мнению, ИВЭ показана при непальпируемых новообразованиях, в том числе при проблемной локализации, например, в области кардио-эзофагеального перехода, на задней стенке желудка, в пищеводе и средостении. Также они указывают, что использование ИВЭ должно применяться у всех пациентов при наличии подслизистых/внутристеночных новообразований пищевода и желудка, дивертикулах пищевода (средней и нижней третей), при повторных антирефлюксных операциях и при раннем раке пищевода и желудка.

Применение ИВЭ для оценки герметичности анастомозов широко используется при проведении бариатрических процедур [Minhen M.A., 2019]. В то же время в 2015 году M. Sethi провели ретроспективное исследование частоты несостоятельности анастомозов при проведении sleeve-резекции желудка в группе с оценкой герметичности анастомоза (n = 1329) и без (n = 221) и не нашли отличий между группами, поскольку в основной группе не было выявлено ни одного случая интраоперационной негерметичности анастомоза, а послеоперационная несостоятельность была отмечена в 1% случаев в обеих группах (p = 0,999). Полученные данные позволили авторам сделать вывод, что проведение ИВЭ для оценки герметичности шва при рукавной резекции желудка не является обязательным [Sethi M., 2015].

Вопрос применения ИВЭ при проведении антирефлюксных операций также остается открытым. Частота осложнений, связанная с техническими проблемами при формировании манжетки, по данным различных авторов варьирует от 3 до 30% и зависит от методики выполнения операции [Черноусов А.Ф., 2011; Qin M., 2013]. В отдельных случаях хорошие результаты операции отмечаются у 94% пациентов [Черноусов Ф.А. с соавт., 2010], что ставит под сомнение целесообразность применения ИВЭ у данной категории больных. С другой стороны, многие авторы придерживаются мнения, что при выполнении

повторных операций, при нарушенной анатомии (укорочение пищевода), при сочетании фундопликации и кардиомиотомии (при нервно-мышечных заболеваниях пищевода) проведение ИВЭ имеет свои преимущества и должно обязательно входить в план лечения [Awad Z.T., 2001; Borao F.J., 2019].

Осложнения, связанные с применением ИВЭ, были отмечены только в одном исследовании [Haddad A., 2012] при проведении бариатрических вмешательств (n = 2311) и составили 0,1% (дефект слизистой пищевода при проведении эндоскопа), что не превышает показатели для стандартной эндоскопической диагностики и, по мнению авторов, может свидетельствовать о безопасности интраоперационной эндоскопии [Haddad A., 2012].

Таким образом, учитывая все вышеизложенное, вопрос изучения показаний (абсолютных, относительных) для применения ИВЭ в хирургии верхних отделов ЖКТ до конца не решен.

Заключение

Опыт применения ИВЭ при операциях на органах верхних отделов желудочно-кишечного тракта в настоящее время позволяет выделить несколько перспективных направлений, наиболее важными среди которых мы считаем:

- повышение качества операций и снижение частоты осложнений при выполнении органосохраняющих вмешательств на пищеводе (удаление подслизистых новообразований, дивертикулэктомия);
- сокращение частоты ранних осложнений со стороны анастомозов желудочно-кишечного тракта (несостоятельность, кровотечение) за счет их выявления и коррекции в момент операции - клипирование источника кровотечения, наложение дополнительных швов на область дефекта линии шва анастомоза при положительной пневмопробе.
- контроль качества формируемой при фундопликации манжетки, что может способствовать снижению частоту развития дисфагии и “gas-bloat” синдрома.

Таким образом, сочетание интраоперационной эндоскопии и хирургических вмешательств позволяет улучшить результаты лечения, свести к минимуму возможные осложнения и уменьшить время операции. В то же время, по данным

литературы практические нет данных с достаточным уровнем доказательности, позволяющих определить безопасность и необходимость выполнения ИВЭ при операциях на верхних отделах желудочно-кишечного тракта, что и определяет необходимость проведения настоящего исследования.

ГЛАВА 2

МАТЕРИАЛ И МЕТОДЫ

2.1 Общая методология исследования

Настоящее проспективно-ретроспективное одноцентровое нерандомизированное исследование, имеющее целью оценку возможностей интраоперационной внутрипросветной эндоскопической ассистенции, проводилось в ФГБНУ «Российский научный центр хирургии имени академика Б.В. Петровского» (директор – член-корр. РАН, д.м.н., профессор К.В. Котенко) на базе отделений хирургического I (отделения хирургии пищевода и желудка) (руководитель – д.м.н. Шестаков А.Л.) и эндоскопического с рентгеновским кабинетом (руководитель – д.м.н. Хрусталева М.В.) с октября 2017 по март 2020 года.

Критериями включения больных в исследование были:

- плановое оперативное вмешательство на пищеводе и желудке по поводу доброкачественных и злокачественных заболеваний с интраоперационной внутрипросветной эндоскопией как этапа плановой операции, либо как вспомогательный способ на этапе освоения методики;
- проведение операции в условиях общей анестезии;
- информированное согласие больных на поведение исследования и доступ к информации.

Критериями исключения больных из исследования были:

- экстренное оперативное вмешательство;
- операции на иных отделах желудочно-кишечного тракта (кишечник, желчевыводящие протоки);
- выполнение интраоперационной внутрипросветной эндоскопии в связи с интраоперационными осложнениями (кровотечение, перфорация и другие).
- отказ больных от добровольного согласия на участие в исследовании.

Источник информации - клиническая оценка 155 больных с анализом предоперационного, интраоперационного и раннего послеоперационного периодов, а также изучение данных медицинских архивов. После применения критериев включения/исключения в исследование были отобраны 91 пациент с различными заболеваниями верхних отделов желудочно-кишечного тракта, в лечении которых была использована методика внутрипросветной интраоперационной эндоскопической ассистенции (ИВЭА) и 51 пациент, составивших контрольные группы. Кроме того, в исследование были включены 27 пациентов, которым был проведен тест на герметичность анастомоза по разработанной авторами методике (13 пациентов с формированием анастомоза на шее, 14 – в брюшной полости). Данные были получены при непосредственном проведении ИВЭА и путём анализа первичной документации (истории болезни, протоколы эндоскопического исследования, интраоперационные и предоперационные снимки и фотографии) в указанный промежуток времени.

Отдаленные результаты были изучены у больных 1 и 2 групп в сроки от 3 и до 12 месяцев после проведенных хирургических вмешательств. Проводился опрос для выявления наличия и характера жалоб, оценивались результаты эндоскопического и рентгенологического исследования (очно и в виде телемедицинских консультаций).

2.2 Группы исследования

Основной задачей настоящего исследования была оценка спектра вмешательств, при которых целесообразно использовать ИВЭА. Соответственно этой задаче нами были выделены следующие группы больных:

Группа 1.

Больные дивертикулами пищевода различной локализации, которым выполнялась дивертикулэктомия с ИВЭА (подгруппа 1.1, n = 34). С целью проведения сравнительного анализа была сформирована контрольная группа больных, которым выполнялась дивертикулэктомия до внедрения методики ИВЭА (подгруппа 1.2, n = 22).

Группа 2.

Больные грыжами пищеводного отверстия диафрагмы (ПОД), гастроэзофагеальной рефлюксной болезнью (ГЭРБ) и ее осложнениями, которым было выполнено антирефлюксное вмешательство с применением ИВЭА (подгруппа 2.1, n = 30). В 29 случаях вмешательство с ИВЭА было выполнено как первичное, в 1 – по поводу рецидивной субтотальной грыжи ПОД. Контрольную группу составили больные, которым выполнялись антирефлюксные вмешательства без ИВЭА (подгруппа 2.2, n = 29).

Группа 3.

Больные новообразованиями пищевода (n = 9) и желудка (n = 18), которым выполнялась ИВЭА с целью топической диагностики с последующей оценкой непосредственных результатов вмешательств и создания алгоритма принятия решения при различных вариантах оперативного лечения. В подгруппу 3.1 вошли пациенты с новообразованиями пищевода (n = 9) и желудка (n = 4, среди которых 2 пациента с подслизистыми новообразованиями и 2 с ранним раком желудка), которым при выполнении операции выполняли ИВЭА с целью топической диагностики. В подгруппу 3.2 были отобраны больные новообразованиями желудка, у которых интраоперационная топическая диагностика дополнялась маркировкой границ опухоли с целью повышения радикальности резекции. В эту группу также были включены 2 пациента с ранним и 14 пациентов с местно-распространенным раком желудка.

Группа 4.

Больные, которым выполнялись резекции различных отделов пищевода или желудка с формированием пищеводно-желудочных и пищеводно-толстокишечных анастомозов на шее (подгруппа 4.1, n = 13) и пищеводно-тонкокишечных анастомозов в брюшной полости (подгруппа 4.2, n =14) с использованием теста на герметичность для выявления дефектов швов соустий с последующей оценкой непосредственных результатов оперативного лечения.

2.3 Показания к хирургическим вмешательствам у больных исследуемых групп.

Дивертикул пищевода является абсолютным показанием к хирургическому лечению. В 1.1 группе операция с ИВЭА была выполнена 32 больным глоточно-пищеводным (Ценкеровским) дивертикулом (94,2%), 1 больному бифуркационным дивертикулом (2,9%) и у 1 больного эпифренальным дивертикулом (2,9%).

Показаниями к операции в контрольной (1.2) группе у 19 (86,4%) пациентов являлся ценкеровский дивертикул, в 2 (9,1%) - дивертикул средней трети и в 1 (4,5%)- эпифренальный.

Во 2 группе операции выполнялись по следующим показаниям:

- ГЭРБ, тяжелый рефлюкс-эзофагит, не поддающийся консервативной терапии;
- ГЭРБ, быстрый рецидив заболевания после прекращения терапии;
- ГЭРБ, осложненный рефлюкс-эзофагит (пищевод Барретта без дисплазии, пептическая стриктура дистальной части пищевода);
- ГЭРБ, рефлюкс-эзофагит на фоне грыжи ПОД.

В группе 2.1 операция с ИВЭА была выполнена 28 больным скользящей грыжей ПОД (18 – кардиальной, 7 – кардиофундальной и 3 – субтотальной) и 2 больным параэзофагеальной грыжей ПОД. В контрольной группе (2.2) скользящая грыжа ПОД была у 28 больных (23 – кардиальная, 5 – кардиофундальная), параэзофагеальная у 1 больного.

В 3 группе ИВЭА была использована для уточнения локализации и интраоперационной навигации во время вмешательств у больных подслизистыми новообразованиями пищевода (9 больных) и желудка (2 больных). У больных с новообразованиями пищевода лейомиома была у 3 больных, гастроинтестинальная стромальная опухоль (ГИСО) у 4 больных, киста пищевода у 2 больных. У больных новообразованиями желудка в обеих случаях после

иммуно-гистохимического анализа была диагностирована ГИСО. Также в эту группу были включены 2 пациента с ранним раком желудка (топическая диагностика) и 14 пациентов с местно-распространенным раком желудка (маркировка краев резекции).

В 4 группе первоначально ИВЭА использовалась на этапе освоения методики для отработки техники введения и позиционирования катетера в зоне анастомоза у 5 больных (у трех был наложен эзофагогастроанастомоз и у двух – эзофагоеюноанастомоз). После внедрения в практику теста не герметичность с использованием зонда был проведен у 14 больных с анастомозом в брюшной полости и у 13 – с анастомозом на шее.

2.4 Основные характеристики исследуемых групп.

В приведенных далее разделах главы приведены основные демографические и клинические характеристики описываемых групп, как основных, так и контрольных. Функциональное состояние пациента (физический статус и сопутствующая патология) оценивались по шкале Американского общества анестезиологов (American Society of Anesthesiologists, ASA, 1968), индекс массы тела рассчитывали по формуле Кетле (ИМТ = масса тела, кг/рост, см^2).

Первую группу составили больные дивертикулами пищевода, вошедшие в основную и контрольную группы. Основные параметры этих групп указаны в Таблицах 2.1 и 2.2.

Таблица 2.1 - Сравнительные демографические и клинические характеристики больных дивертикулами пищевода (1 группа)

Группа больных дивертикулами пищевода			
	Подгруппа 1.1	**Подгруппа 1.2**	**P**
Количество пациентов	34	22	
Мужчин/женщин	19/15	14/8	0,592
Средний возраст (лет)	61,7±8,8	64,9±6,8	0,503
ИМТ (кг/м^2)	28,3±4,6	27,4±4,3	0,977
Длительность заболевания, лет	6 (3,75;12,75)	4 (2;7,25)	
ASA I-II	20 (58,8%)	10 (45,5%)	0,414
III	14 (41,2%)	12 (54,5%)	-
IV	-	-	-
Сопутствующие заболевания			
ГБ	29 (85,3%)	16 (72,7%)	0,310
ИБС	18 (52,9%)	3 (13,6%)	**0,004**
ХОБЛ	9 (26,5%)	3 (13,6%)	0,328
СД2	2 (5,9%)	2 (9,1%)	0,641
Ожирение	6 (17,6%)	2 (9,1%)	0,459
Иное	33 (97,1%)	17 (77,3%)	**0,003**
Предшествующие операции			
Без операций	4 (11,8%)	4 (18,2%)	0,698
1 операция	19 (55,9%)	10 (45,5%)	0,585
2 и более операции	11 (32,4%)	8 (36,4%)	0,779
Аппендэктомия	15 (44,1%)	6 (27,3%)	0,263
Герниопластика	5 (14,7%)	5 (22,7%)	0,491
Холецистэктомия	2 (5,9%)	3 (13,6%)	0,371

Таблица 2.2 - Сравнительные характеристики основного заболевания у больных 1 группы

	Подгруппа 1.1 N = 34	**Подгруппа 1.2 N = 22**	**P**
Локализация дивертикула			
верхняя треть (Ценкера)	32 (94,2%)	19 (86,4 %)	0,371
средняя треть	1 (2,9%)	2 (9,1 %)	0,555
нижняя треть	1 (2,9%)	1 (4,5%)	1
Размеры дивертикула			
длина (см)	3(2;4,25)	3(2,25;4)	0,827
ширина (см)	2,75(2;5,75)	4,25 (3,25;6,38)	0,126
Шейка дивертикула (см)	2(1;2,75)	2(1;2,75)	1
Дивертикулит (%)	2 (5,8%)	2 (9,1%)	0,641

Примечание- * - пациенты с локализацией дивертикула в средней и нижней третях пищевода из сравнительного анализа исключены с целью однородной выборки

Основные характеристики больных второй группы приведены в Таблицах 2.3 и 2.4.

Таблица 2.3 - Сравнительные демографические и клинические характеристики больных грыжами пищеводного отверстия диафрагмы (2 группа)

Группа больных грыжами пищеводного отверстия диафрагмы			
	Подгруппа 2.1	**Подгруппа 2.2**	**P**
Количество пациентов	30	29	
Мужчин/женщин	15/15	17/12	0,604
Средний возраст (лет)	54,9±9,5	56,4±9,1	0,577
ИМТ (кг/м^2)	28,7±4,7	28,2±4,1	0,264
ASA			
I-II	22 (73,3%)	20 (69%)	0,779
III	8 (26,7%)	9 (31%)	
IV	-	-	
Длительность заболевания, лет	6,5 (3,75;10)	4 (2;7)	

Таблица 2.4 - Сравнительные характеристики основного заболевания у больных 2 группы

	Подгруппа 2.1 (n = 30)	**Подгруппа 2.2 (n = 29)**	**P**
Скользящие	28 (93,3%)	28 (96,6%)	1
Кардиальная	18 (60%)	23 (79,4%)	0,158
Кардиофундальная	7 (23,3%)	5 (17,2%)	0,748
Субтотальная	3 (10%)	-	0,237
Параэзофагеальные	2 (6,7%)	1 (3,4%)	1
Рефлюкс-эзофагит			
Нет	2 (7%)	-	0,491
I степени	11 (37%)	18 (62%)	**0,037**
II степени	9 (30%)	5 (18%)	0,532
III степени	8 (26%)	3 (10%)	0,298
IV степени	-	3 (10%)	0,112
Пищевод Барретта			
Нет	18 (60%)	26 (90%)	**0,0153**
Да	12 (40%)	3 (10%)	
Укорочение пищевода			
Нет	23 (76,7%)	20 (69%)	0,567
I степени	5 (16,7%)	8 (28%)	0,360
II степени	2 (6,6%)	1 (3%)	1
Сопутствующие заболевания			
ГБ	23 (76,7%)	21 (72,4%)	0,771
ИБС	12 (40%)	8 (27,6%)	0,411
ХОБЛ	2 (6,7%)	1 (3,4%)	1
СД2	3 (10%)	7 (24,1%)	0,181
Ожирение	3 (10%)	8 (27,6%)	0,104
Иное	24 (80%)	22 (75,9%)	0,761
Предшествующие операции			
Без операций	2 (6,7%)	0	0,492
1 операция	18 (60%)	18 (62,1%)	1
2 и более операции	10 (33,3%)	11 (37,9%)	0,789
Аппендэктомия	6 (20%)	12 (41,4%)	0,095

Герниопластика	5 (16,7%)	5 (17,2%)	1
Холецистэктомия	3 (10%)	3 (1-,3%)	1
Иное	4 (13,3%)	9 (31%)	0,125
Число курсов медикаментозного лечения			
1-2	19 (63,3%)	20 (69%)	0,785
3 и более	11 (36,7%)	9 (31%)	

В подгруппе 3.1 были сосредоточены больные подслизистыми новообразованиями пищевода и желудка, у которых ИВЭА использовалась для отработки их интраоперационной навигации. Во всех случаях диагноз был подтвержден морфологически, о чем подробно будет сказано в следующем разделе. Основные сравнительные характеристики больных этой группы приведены в следующих таблицах (Таблица 2.5, 2.6, 2.7).

Таблица 2.5 - Основные демографические и клинические характеристики больных новообразованиями пищевода и желудка (Подгруппа 3.1)

Группа больных новообразованиями пищевода и желудка	
Количество пациентов	13
Мужчин/женщин	8/5
Средний возраст (лет)	48,1±9,1
ИМТ (кг/м^2)	28,3±4,5
ASA	
I-II	2
III	10
IV	1
Сопутствующие заболевания	
ГБ	11
ИБС	5
ХОБЛ	3
СД2	3
Ожирение	3
Иное	11

Таблица 2.6 - Характеристики основного заболевания у больных подгруппы 3.1

Больные подслизистыми новообразованиями пищевода и желудка	
Локализация новообразований пищевода (n = 9)	
шейный отдел	0
верхнегрудной отдел	0
среднегрудной отдел	6
нижнегрудной отдел	2
пищеводно-желудочное соустье	1
Размер новообразований пищевода	
<2 см	4
2-5 см	3
>5 см	2
Локализация новообразований желудка	
Тело	ГИСО – 1
Дно	ГИСО – 1
Антральный отдел	Ранний рак желудка сТ1 – 2

Таблица 2.7 - Тип подслизистого новообразования у больных подгруппы 3.1

	Тип новообразования пищевода (n = 9)	Тип новообразования желудка (n = 2)
Лейомиома	3	0
ГИСО	4	2
Киста	2	0
Ранний рак cT1	0	2
ИГХ Да Нет	 7 2	 2 2
Категория риска (для ГИСО)		
Очень низкий	0	0
Низкий	2	0
Средний	2	2
Высокий	0	0

В подгруппу 3.2 были включены пациенты, которым проводилась ИВЭА с целью маркировки краев опухоли и определения границ резекции. В эту группу были включены 2 пациента с ранним и 14 пациентов с местно-распространенным раком желудка, которые также вошли далее в группу 4 для оценки герметичности анастомоза.

При планировании исследования в 4 группе подразумевалось использование ИВЭА для проведения теста на герметичность механического или ручного швов анастомоза при гастрэктомии, а также эзофагопластике по поводу злокачественных и доброкачественных заболеваний. При решении данной задачи ИВЭА использовалась при выполнении первых вмешательств для уточнения диаметра и уровней расположения баллонов специально разработанного катетера, о чем будет сказано в следующем разделе. Далее оценка герметичности анастомозов проводилась без ИВЭА на основании исходно определенных критериев.

В этой группе были выделены 2 подгруппы в зависимости от типа формируемого анастомоза и проводимого теста на герметичность. Подгруппу 4.1 составили 13 больных, у которых анастомоз был наложен на шее. В эту подгруппу вошли 10 больных, перенесших субтотальную резекцию пищевода (7 больных протяженными рубцовыми стриктурами пищевода, 3 – терминальной стадией кардиоспазма), а также 3 больных, которым была выполнена шунтирующая пластика (2 – после ранее выполненной эзофагэктомии, 1 – при ожоговой стриктуре пищевода). В подгруппу 4.2 вошли 14 больных раком желудка, которым была выполнена гастрэктомия с резекцией нижней трети пищевода, спленэктомия, холецистэктомия, лимфаденэктомия в объеме D2 с формированием эзофагоэнтероанастомоза в брюшной полости. Основные демографические и клинические характеристики больных этой группы показаны в таблице 2.8.

Таблица 2.8 - Основные демографические и клинические характеристики больных доброкачественными и злокачественными заболеваниями пищевода, вошедших в 4 группу

	Подгруппа 4.1	**Подгруппа 4.2**
Количество пациентов	13	14
Мужчин/женщин	7/6	9/5
Средний возраст, Me (лет)	42,5 (37,5;49)	57 (47;66)
ИМТ (кг/м^2), Me	19,4 (17,2;23,3)	25,9 (22,7;29,3)
ASA		
I-II	8	7
III	5	7
IV	-	-
Диагноз		
	Рубцовые стриктуры -7	Рак желудка cT1-T3- 14
	Кардиоспазм 4 стадии 3	
	Рак пищевода 1	
	Состояние после эзофагэктомии 2	
Сопутствующие заболевания		
ГБ	8	11
ИБС	6	5
ХОБЛ	1	1
СД	1	1
Ожирение	1	3
Предшествующие операции	5	
Неоадьювантная химио-лучевая терапия	2	2

Характеристика больных злокачественными новообразованиями желудка у больных 4 группы, представлена в Таблице 2.9.

Таблица 2.9

Характеристика злокачественных новообразований желудка у больных 4.2 группы

Злокачественные новообразования желудка (n =14)		
Локализация новообразований желудка		
кардиальный отдел		1
дно желудка		2
тело желудка		5
антральный отдел		6
Размер новообразований желудка (n =14)		
<2 см		2
2-5 см		8
>5 см		4
Гистологический тип (аденокарцинома), степень дифференцировки		
высокодифференцированная		2
умереннодифференцированная		4
низкодифференцированная		4
Перстневидноклеточная		4
Стадия TNM		
T	T1a	0
	T1b	0
	T2	8
	T3	6
	T4a	0
	T4b	0
N	N0	0
	N1	12
	N2	2
	N3	0
M	M0	14
	M1	0

2.5 Методы обследования пациентов при операциях на верхних отделах желудочно-кишечного тракта

Всем пациентам согласно принятым стандартам для каждой отдельно взятой группы заболеваний проводили обследование, включающее сбор жалоб, анамнеза, физикальный осмотр, лабораторное исследование (общий анализ крови, общий анализ мочи, коагулограмма, биохимический анализ крови), у пациентов с онкологическими заболеваниями – уровень органспецифических онкомаркеров.

Инструментальные методы исследования в обязательном порядке включали проведение рентгеноконтрастного исследования верхних отделов ЖКТ (при грыжах пищеводного отверстия диафрагмы – с применением полипозиционного положения), эндоскопическое исследование, а также проведение мультиспиральной компьютерной томографии органов грудной и брюшной полости у пациентов с онкологическими заболеваниями.

Все пациенты с онкологическими заболеваниями пищевода и желудка стадировались по классификации TNM (7-е издание) и были обсуждены на онкологическом консилиуме Центра для определения тактики лечения.

Контрольное эндоскопическое исследование в послеоперационном периоде проводилось в сроках от 6 до 12 месяцев после операции.

Эндоскопическое исследование пациентов с заболеваниями пищевода и желудка

Во всех случаях больных, которым планировалось выполнение вмешательства с ИВЭА, осматривали сотрудники эндоскопического отделения с рентгеновским кабинетом РНЦХ им. акад. Б.В. Петровского, которых затем привлекали к работе в операционной. Учитывая важность данного исследования для реализации целей и задач настоящей работы, протоколу обследования придавали особое значение. Это обстоятельство позволило до операции уточнить ряд аспектов, необходимых для выполнения вмешательства (например, степень укорочения пищевода, локализация новообразования и пр.), а также полностью исключить расхождение диагнозов. Так, при исследовании дивертикулов

пищевода отмечали их расположение, размеры, ширину шейки, наличие признаков дивертикулита и изменения слизистой.

Задачами эндоскопического исследования при грыжах пищеводного отверстия диафрагмы считали оценку их расположения и характера изменений в области Z-линии, укорочения пищевода, признаков метаплазии и пищевода Барретта, наличия стриктуры пищевода. Рефлюкс-эзофагит оценивали по классификации Черноусова А.Ф (1973 г.), Savary-Miller (1978 год) [Ивашкин В.Т. с соавт., 2014] при которой выделяли следующие стадии:

1-я стадия — диффузная или очаговая гиперемия слизистой дистального отдела пищевода, отдельные несливающиеся эрозии с желтоватым основанием и красными краями, линейные афтозные эрозии, распространяющиеся вверх от кардии или пищеводного отверстия диафрагмы;

2-я стадия — эрозии сливаются, но не захватывают всю поверхность слизистой;

3-я стадия — воспалительные и эрозивные изменения сливаются и захватывают всю окружность пищевода;

4-я стадия — подобна предыдущей стадии, но имеются осложнения: сужение просвета пищевода, вследствие чего затруднено или невозможно проведение эндоскопа в нижележащие отделы, язвы, пищевод Барретта.

Пищевод Барретта классифицировали согласно клиническим рекомендациям Российской гастроэнтерологической ассоциации по диагностике и лечению гастроэзофагеальной рефлюксной болезни, принятым в 2014 году [Ивашкин В.Т. с соавт., 2014].

У пациентов с новообразованиями пищевода отмечали характер и локализацию (в см от резцов) опухоли, при новообразованиях желудка - размеры, локализацию, характер изменения слизистой.

Рентгенологическое исследование пациентов с заболеваниями верхних отделов желудочно-кишечного тракта

При диагностике дивертикулов пищевода использовали рентгенологическое исследование с раствором сульфата бария, оценивая его локализацию (глоточно-

пищеводный, средней трети, эпифренальный), размеры, ширину шейки и скорость опорожнения.

Для грыж пищеводного отверстия диафрагмы использовали классификацию Б.В. Петровского и Н.Н. Каншину (Таблица 2.10).

Таблица 2.10 - Классификация грыж пищеводного отверстия диафрагмы (Б.В. Петровский, Н.Н. Каншин, 1966 год)

Скользящие (аксиальные)	Кардиальная
	Кардиофундальная
	Субтотальная
	Тотальная
Параэзофагеальные	Фундальная
	Антральная
	Кишечная
	Сальниковая

В послеоперационном периоде рентгенологическое исследование с водорастворимым контрастным веществом проводили с целью оценки состояния фундопликационной манжетки, после дивертикулэктомии и реконструктивных операций на верхних отделах ЖКТ для оценки целостности стенки, состояния швов, величины просвета анастомоза и пищевода.

Контрольное рентгенологическое исследование в раннем послеоперационном периоде было проведено всем больным. Сроки проведения определялись характером выполненного оперативного вмешательства, объемом реконструкции и состоянием пациента в послеоперационном периоде.

Морфологическая оценка больных исследуемых групп

Предоперационное гистологическое исследование биоптатов слизистой пищевода и желудка выполнялось пациентам с онкологическими заболеваниями, а также пациентам с рефлюкс-эзофагитом и грыжами пищеводного отверстия диафрагмы с целью определения степени дисплазии и метаплазии эпителия.

При подслизистых новообразованиях пищевода и желудка проводили тонкоигольную биопсию в сочетании с проведением эндосонографического исследования (Рисунок 2.1).

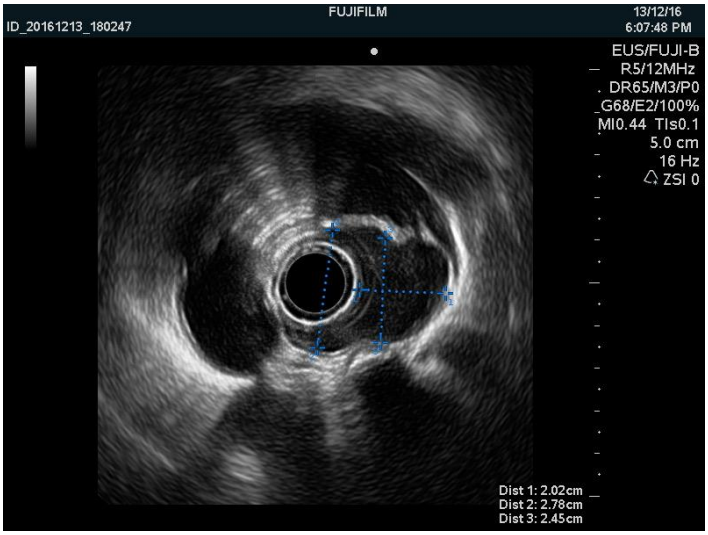

Рисунок 2.1 – Эндосонографическая картина при подслизистом новообразовании пищевода

При диагностике подслизистых новообразований в послеоперационном периоде выполняли иммуногистохимическое исследование для определения экспрессии генов, характерных для ГИСО (Таблица 2.11).

Таблица 2.11 - Экспрессия основных генов при иммуногистохимическом исследовании подслизистых новообразований пищевода и желудка (Fletcher C.D., 2002)

	Десмин	SMA	CD34	KIT (CD117)	S-100
Лейомиома	+	+	-	-	Редко
ГИСО	Очень редко	+ (30-40%)	+ (60-70%)	+	+ (5%)

Степень злокачественности ГИСО определяли в соответствии с принятыми критериями (Таблица 2.12).

Таблица 2.12 - Критерии злокачественности гастроинтестинальных стромальных опухолей (с изменениями, Fletcher C.D., 2002)

Категория риска	Размер опухоли (см)	Число митозов (на 50 HPFs)
Очень низкий	<2	<5
Низкий	2-5	<5
Средний	<5	6-10
	5-10	<5
Высокий	>5	>5
	>10	Любое число митозов
	Любой размер	>10

2.6 Критерии оценки результатов исследования

Учитывая особенности исследования и разнородность проводимых оперативных вмешательств для решения поставленных задач были использованы критерии оценки, основанные на определении значения ИВЭА в изучаемых группах (диветикулэктомия, фундопликация, маркировка и контроль границ резекции при новообразованиях, герметичность шва/анастомоза). Кроме того, изучалась степень влияния интраоперационного эндоскопического исследования на тактику лечения (выявление технических ошибок или интраоперационных

осложнений, возможность их коррекции). Как следствие, для комплексной оценки эффективности ИВЭА, все случаи ее использования оценивались с точки зрения ее влияния на ход операции (расценивалось как 1), либо на отсутствие такого влияния (расценивалось как 0). Наконец, эффективность лечебной методики целесообразно оценивать не только с точки зрения ее полезности для пациента, но и актуальности ее применения для хирурга. В данном исследовании был применен критерий субъективной оценки «полезности» ИВЭА, для чего после каждой операции с ее использованием оперирующий хирург оценивал «полезность» методики по 3-х бальной шкале, где единица соответствовала «была не полезна», а три – «была необходима» (шкала приведена в «Приложении»).

В каждой группе были определены собственные критерии оценки эффективности, в зависимости от проводимого вида хирургического вмешательства. Общим для всех групп был анализ длительности оперативного вмешательства и, отдельно, этапа интраоперационного эндоскопического исследования (длительность паузы во время операции при проведении ИВЭА от момента введения эндоскопа в ротовую полость до возобновления хирургических действий). Соответственно, критериями оценки для групп исследования были следующие:

Группа 1

1) Продолжительность хирургического вмешательства (мин.);
2) Продолжительность этапа ИВЭА (мин.);
3) Оценка непосредственных послеоперационных результатов, наличие и частота осложнений в ранние сроки после вмешательства (несостоятельность шва пищевода, нагноение послеоперационной раны);
4) Оценка отдаленных послеоперационных результатов, наличие и частота осложнений в отдаленные сроки после вмешательства (частота стриктур пищевода и рецидива).
5) Послеоперационный койко-день.

Группа 2

1) Продолжительность хирургического вмешательства (мин.);
2) Продолжительность этапа ИВЭА (мин.);
3) Оценка непосредственных послеоперационных результатов, наличие и частота осложнений в ранние сроки после вмешательства (дисфагия; нагноение послеоперационной раны и т.д.);
4) Послеоперационный койко-день.
5) Оценка отдаленных послеоперационных результатов, наличие и частота осложнений в отдаленные сроки после вмешательства (дисфункция манжетки; gas-bloat синдром; демпинг-синдром, рецидив изжоги).

Группа 3

3.1Топика новообразований пищевода и желудка

1) Продолжительность хирургического вмешательства (мин.);
2) Продолжительность этапа ИВЭА (мин.);
3) Частота конверсии доступа.

3.2 Оценка радикальности хирургического вмешательства

1) Продолжительность хирургического вмешательства (мин.);
2) Продолжительность этапа ИВЭА (мин.);
3) Объем выполненной резекции;
4) Оценка краев резекции (R0).

Группа 4

1) Продолжительность хирургического вмешательства (мин.);
2) Продолжительность теста на герметичность (минуты);
3) Частота негерметичности шва анастомоза;
4) Частота несостоятельности швов анастомоза в раннем послеоперационном периоде.

2.7 Методы статистической обработки данных

Материалы исследования были подвергнуты статистической обработке с использованием методов параметрического и непараметрического анализа. Накопление, корректировка, систематизация исходной информации и визуализация полученных результатов осуществлялись в электронных таблицах Microsoft Office Excel 2016. Статистический анализ проводился с использованием программы IBM SPSS Statistics v.26 (разработчик - IBM Corporation). Количественные показатели оценивались на предмет соответствия нормальному распределению, для этого использовался критерий Шапиро-Уилка (при числе исследуемых менее 50), а также показатели асимметрии и эксцесса. В случае описания количественных показателей, имеющих нормальное распределение, полученные данные объединялись в вариационные ряды, в которых проводился расчет средних арифметических величин (M) и стандартных отклонений (SD).Совокупности количественных показателей, распределение которых отличалось от нормального, описывались при помощи значений медианы (Me) и нижнего и верхнего квартилей (p25-p75). Номинальные данные описывались с указанием абсолютных значений и процентных долей. Для сравнения независимых совокупностей в случаях отсутствия признаков нормального распределения данных использовался U-критерий Манна-Уитни. Анализ качественных признаков проводился путем построения таблиц сопряженности и вычисления критерия χ^2 (с поправкой Йейтса на непрерывность данных – для таблиц размера «2x2»). Для оценки силы статистической связи между изучаемыми признаками применялся коэффициент φ (для таблиц сопряженности размера «2x2»). Полученное значение точного критерия Фишера P более 0,05 свидетельствовало об отсутствии статистически значимых различий. Значение P менее 0,05 – об их наличии. Данные считались статистически достоверными при значении $p < 0,05$.

ГЛАВА 3

МЕТОДИЧЕСКИЕ АСПЕКТЫ ПРИМЕНЕНИЯ ИНРАОПЕРАЦИОННОЙ ВНУТРИПРОСВЕТНОЙ ЭНДОСКОПИЧЕСКОЙ АССИСТЕНЦИИ ПРИ ОПЕРАЦИЯХ НА ПИЩЕВОДЕ И ЖЕЛУДКЕ

3.1 Общие вопросы проведения интраоперационной внутрипросветной эндоскопической ассистенции при операциях на пищеводе и желудке

При проведении интраоперационной эндоскопии использовались фиброволоконные эндоскопы с эндоскопической стойкой (рисунок 3.1) и возможностью передачи эндоскопической картины на монитор а также фиксацией изображения (запись на носители информации или наличие цветного принтера).

Рисунок 3.1 - Видеоэндоскопическая стойка в процессе исследования

Наличие монитора позволяет синхронизировать интраоперационные и внутрипросветные изображения, что облегчает выполнение вмешательства.

При проведении ИВЭА при операциях на верхних отделах желудочно-кишечного тракта нами использовались следующие виды эндоскопов (Таблица 3.1).

Таблица 3.1 - Виды видеоэндоскопов, использованных в настоящем исследовании при проведении ИВЭА

Тип эндоскопа	Диаметр (мм)	Длина (см)	Тип вмешательства
Видеогастроскоп Fujinon EG-530WR	94	110	Фундопликация Дивертикулэктомия Оценка герметичности Топическая диагностика Контроль края резекции

Во всех случаях ИВЭА проводилась специалистами отделения эндоскопического с рентгеновским кабинетом ФГБНУ «Российский научный центр хирургии имени академика Б.В. Петровского». Оптимальным считаем выполнение предоперационного и интраоперационного исследования одним врачом-эндоскопистом, что сокращает время интраоперационной эндоскопии. Альтернативой является фиксация предоперационной эндоскопической картины на носителях (видео или фото), а также проведение предоперационной маркировки (при новообразованиях, язвах и других повреждениях).

Техническими особенностями проведения ИВЭА являются:

1) положение пациента – пациент в операционной чаще располагается на спине или на животе, в отличие от предоперационного эндоскопического исследования, когда больной лежит на левом боку (Рисунок 3.2);
2) проведение ИВЭА в условиях общей анестезии с ИВЛ с интубацией оротрахеальной трубкой, что, с одной стороны, затрудняет манипуляции при проведении эндоскопии (установка загубника, введение эндоскопа), с другой – увеличивает риск дислокации интубационной трубки, требуя дополнительного контроля со стороны анестезиологической бригады;
3) проведение эндоскопа в пищевод может потребовать применения специальных приемов, таких как смещение интубационной трубки к правому углу рта (для введения загубника), выдвижение нижней челюсти и сгибание головы (для введения эндоскопа), введение эндоскопа по пальцу, кратковременное снижения давления манжеты интубационной трубки;

4) при выполнении видеоэндоскопических операций (торакоскопии, лапароскопии) для адекватной трансиллюминации необходимо затемнение операционного поля (уменьшение яркости осветителя). При проведении теста на герметичность, а также при необходимости раздувания просвета (пищевода, желудка), например, для уточнения расположения новообразования, может потребоваться уменьшение внутриполостного давления (при карбоксиперитонеуме);
5) при длительных манипуляциях с инсуффляцией воздуха наступает перерастяжение дистальных отделов кишечника, что может затруднить визуализацию операционного поля в дальнейшем. Для снижения перерастяжения петель кишечника необходимо проводить десуффляцию воздуха, либо применять для раздувания CO2, который быстрее покидает просвет кишечника, чем воздух.

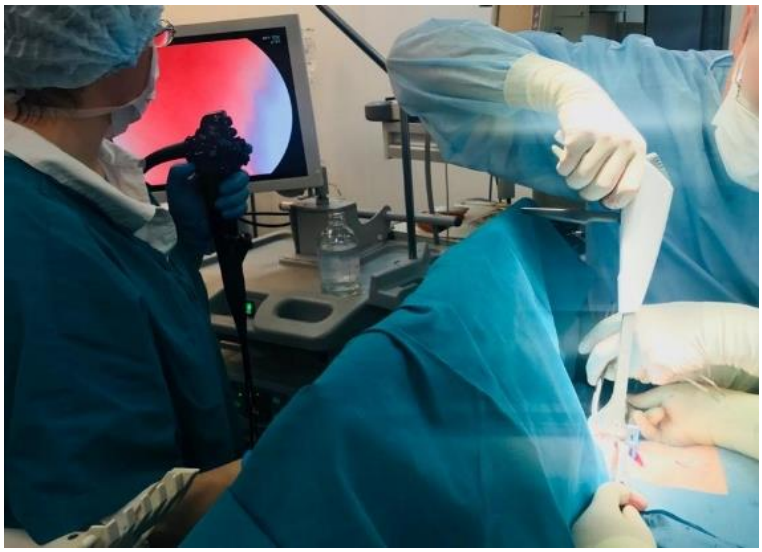

Рисунок 3.2 - Проведение интраоперационной эндоскопической ассистенции при дивертикулэктомии

3.2 Методики хирургических операций в сочетании с интраоперационной внутрипросветной эндоскопической ассистенцией

3.2.1 Технические аспекты хирургического лечения дивертикулов пищевода с использованием интраоперационной внутрипросветной эндоскопической ассистенции (на примере дивертикула Ценкера)

При операциях по поводу ценкеровского дивертикула больного укладывали на спину с валиком под плечами с поворотом головы направо. Разрез проводили вдоль передней границы левой грудино-ключично-сосцевидной мышцы. Послойно разделяли ткани до уровня сосудисто-нервного пучка шеи с выделением левой поверхности шейного отдела пищевода. У больных группы с ИВЭА на этом этапе в операционную приглашалась эндоскопическая бригада. Дальнейшее обнаружение, выделение и удаление дивертикулов проводилось под интраоперационным видеоэндоскопическим контролем с постоянным присутствием эндоскопа в просвете органа (Рисунок 3.2, 3.3) На этапе обнаружения дивертикула подсветка (трансиллюминация) и инсуффляции воздуха в полость дивертикула позволяли облегчить его поиск и выделение. Далее врач-эндоскопист контролировал объем мобилизации дивертикула, а на этапе дивертикулэктомии - полноту его иссечения, а также отсутствие сужения просвета пищевода после прошивания шейки дивертикула линейным сшивающим аппаратом. После наложения швов проводили эндоскопический осмотр линии швов.

При операциях по поводу бифуркационных и эпифренальных дивертикулов доступ (торакоскопический или лапароскопический) определялся локализацией дивертикула. Техника удаления дивертикула и контроль качества вмешательства были такими же, как и при ценкеровских дивертикулах.

А Б

Рисунок 3.3 - ИВЭА при ценкеровском дивертикуле (А – трансиллюминация; Б – внутрипросветная картина)

3.2.2 Технические аспекты лапароскопической фундопликации по методике РНЦХ с использованием интраоперационной внутрипросветной эндоскопической ассистенции

В отделении хирургическом I (хирургии пищевода и желудка) фундопликация по методике РНЦХ впервые была выполнена из лапароскопического доступа в январе 2008 года, для чего методика открытой фундопликации была адаптирована к лапароскопической технике.

Операция выполнялась при расположении больного на спине с разведенными ногами, где находился оперирующий хирург, первый ассистент занимал место слева, второй – справа от больного. Головной конец стола приподнимали на 30-40°. Операцию выполняли в условиях карбоксиперитонеума (12 мм рт. ст.) с использованием 5 троакаров.

Поводом для проведения ИВЭА было то обстоятельство, что при лапароскопическом выполнении фундопликации трудности могут возникнуть именно при наложении 2-3 первых верхних швов. На данном этапе очень важно правильно рассчитать степень натяжения, поскольку избыточное натяжение может привести к гипертонусу фундопликационной манжетки, а недостаточное – к ее несостоятельности. Кроме того, на начальном этапе формирования манжетки необходимость исключить деформацию и перекрут стенки желудка вокруг своей

оси, а также сформировать манжетку так, чтобы не было ни избытка ткани дна желудка, ни ее недостатка.

Для решения этих вопросов нами было предложено формировать фундопликационную манжетку под контролем ИВЭА (Рисунок 3.4). После мобилизации желудка и пищевода оценивали будущее положение формируемой фундопликационной манжетки. Для этого ассистент мягким зажимом производил тракцию кардиальной части желудка или малой кривизны вниз и латерально, в то время как хирург выполнял выравнивание передней и задней стенок желудка в области дна таким образом, чтобы пищевод был равномерно погружен в образованную ими складку. На этапе формирования фундопликационной манжетки, в отличие от классической методики операции, толстый зонд из желудка убирали, вместо него вводили стандартный видеогастроскоп (Fujinon EG-530WR, диаметр 9,4 мм). Проводили интраоперационную эзофагогастроскопию с обязательным ретроградным осмотром зоны кардии (в положении ретрофлексии) и формируемой манжетки (Рисунок 3.5, 3.6).

Рисунок 3.4 - Вид операционной бригады при выполнении лапароскопической фундопликации с ИВЭА

Формирование манжетки производили на эндоскопе атравматичным нерассасывающимся шовным материалом (Этибонд 3/0). Первым стежком захватывали серозно-мышечный слой передней и задней стенок дна желудка с

обязательным захватом в шов мышечного слоя передней стенки пищевода, отступя выше пищеводно-желудочного перехода на 2,0-3,0 см. При пробном затягивании первого узла (верхнего) шва контролировали степень охвата манжеткой эндоскопа и деформацию желудка.

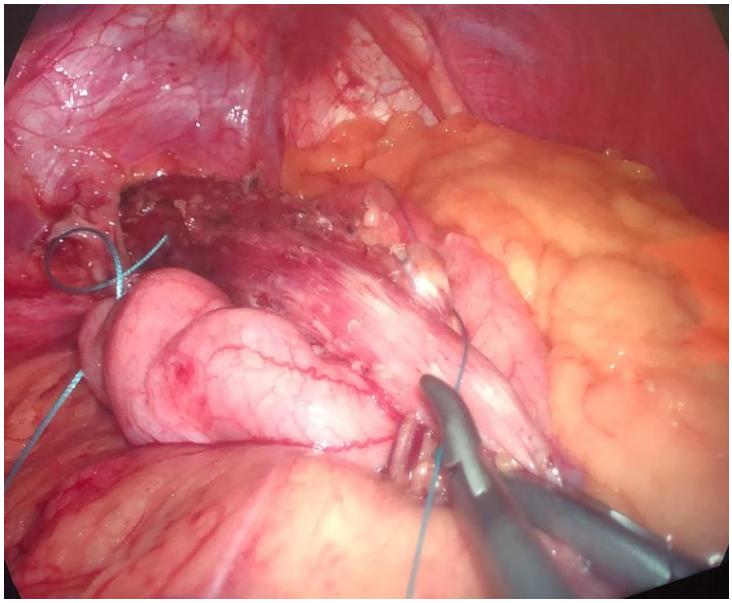

Рисунок 3.5 - Начало формирования фундопликационной манжетки (наложение 1 шва)

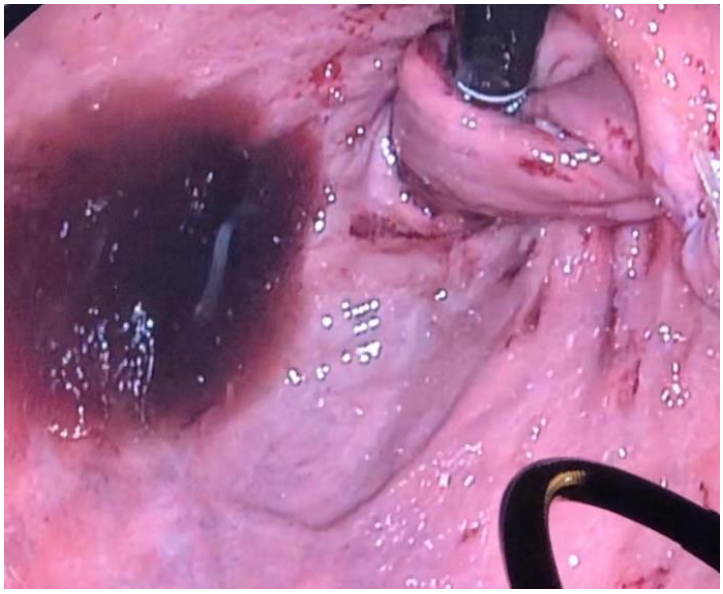

Рисунок 3.6 - ИВЭА, окончательный вид манжетки в ретрофлексии

Далее сверху вниз от первого наложенного шва той же нитью продолжали формировать симметричную фундопликационную манжету непрерывным швом длиной 4,0 - 5,0 см, что обычно требовало наложения 5-6 стежков, захватывающих серозно – мышечный слой передней и задней стенок желудка в области дна и мышечного слоя стенки пищевода. Верхний край сформированной манжетки так же фиксировали к пищеводу спереди и сзади нерассасывающимся шовным материалом

После завершения формирования манжетки и выполнения эзофагофундорафии проводили контрольный эндоскопический осмотр с оценкой симметричности сформированной манжетки, правильности её расположения и адекватной длины. Операцию завершали установкой тонкого назогастрального зонда.

3.2.3 Технические аспекты удаления новообразований пищевода и желудка с использованием интраоперационной внутрипросветной эндоскопической ассистенции

С 2013 года основным доступом при удалении подслизистых новообразований пищевода и желудка (лейомиомы и ГИСО, Рисунок 3.7) стал видеоэндоскопический. При локализации новообразования в средней трети пищевода удаление проводится торакоскопически через правую плевральную полость в положении пациента «на животе» («prone-position»), при локализации в нижней трети пищевода – лапароскопически со стандартной расстановкой троакаров.

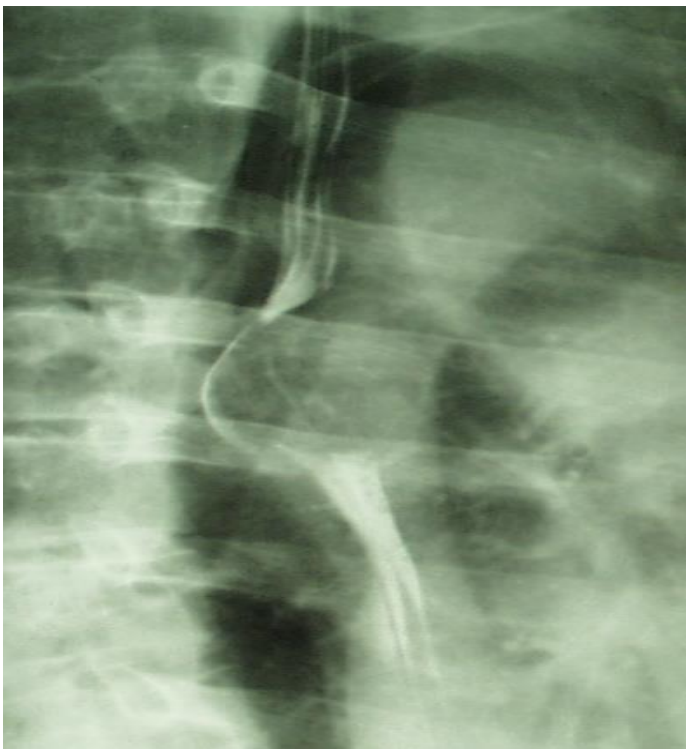

Рисунок 3.7 - Лейомиома средней трети пищевода (рентгенография пищевода)

При удалении подслизистых новообразований желудка применяется лапароскопическая энуклеация или секторальная резекция. При этом, из-за отсутствия возможности пальпации органа при лапароскопическом и торакоскопическом вмешательстве, обнаружение образования, особенно при его небольшом размере, и оценка полноты его удаления существенно затруднены.

Для решения этой задачи ИВЭА использовали для точной топической маркировки расположения опухоли путем трансиллюминации и ее механической пальпации со стороны просвета органа (Рисунок 3.8).

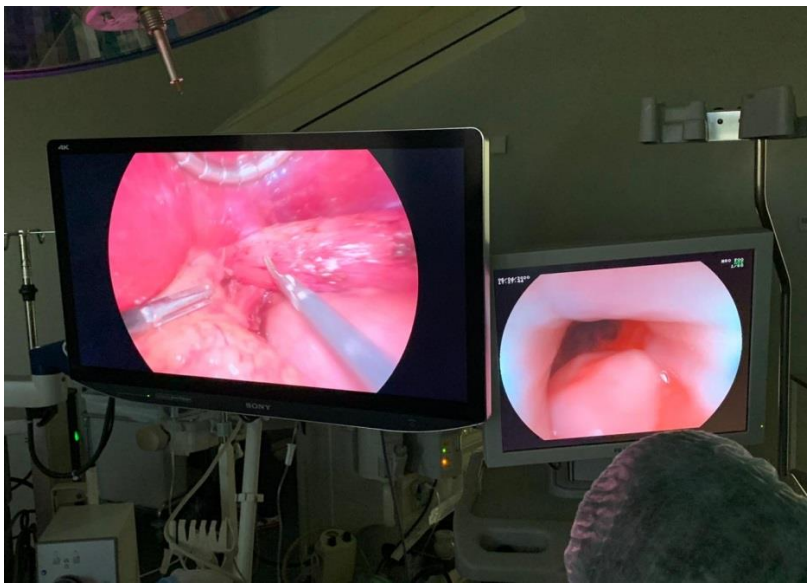

Рисунок 3.8 - Интраоперационные изображения мониторов при удалении ГИСО нижней трети пищевода (внутриполостная слева и внутрипросветная эндоскопическая картина справа)

После оценки расположения и размеров опухоли ее удаляли путем энуклеации или резекции с последующем восстановлением целостности стенки пищевода (Рисунок 3.9).

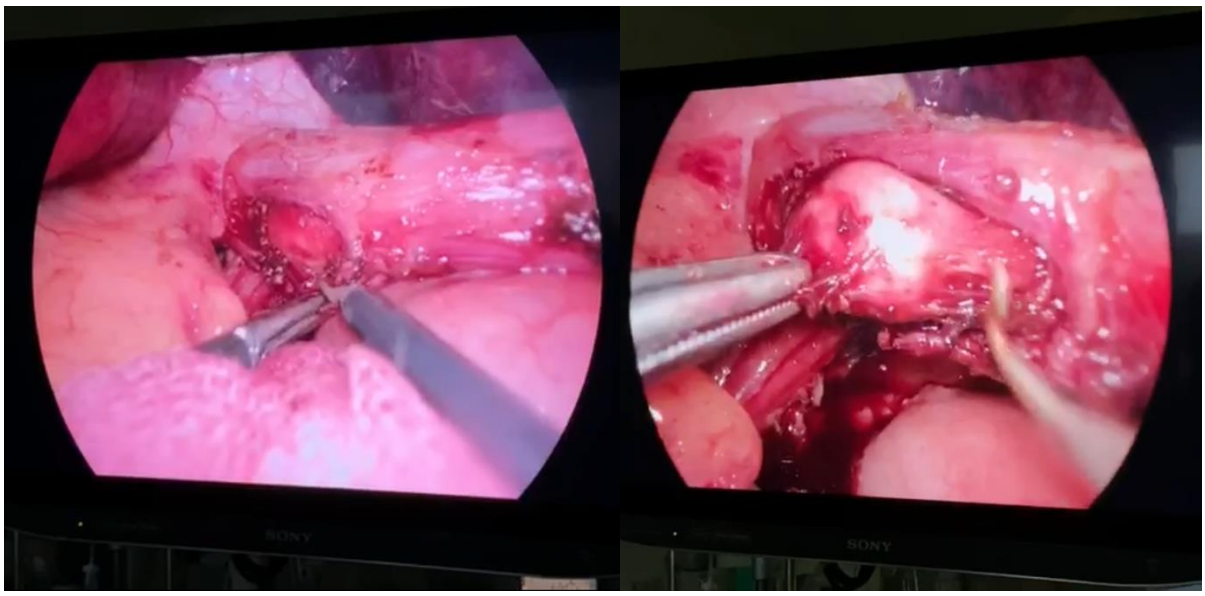

Рисунок 3.9 - Интраоперационная картина при удалении ГИСО нижнейтрети пищевода (этапы энуклеации новообразования под контролем эндоскопии)

После наложения швов проводили контрольное интраоперационное эндоскопическое исследование с умеренным раздуванием просвета пищевода для оценки полноты удаления опухоли и исключения дефектов стенки органа.

При новообразованиях желудка техника ИВЭА была аналогичной. После маркировки расположения опухоли на серозной оболочке желудка (наиболее часто, с помощью прошивания) выполняли секторальную резекцию желудка по стандартной методике (рисунок 3.10).

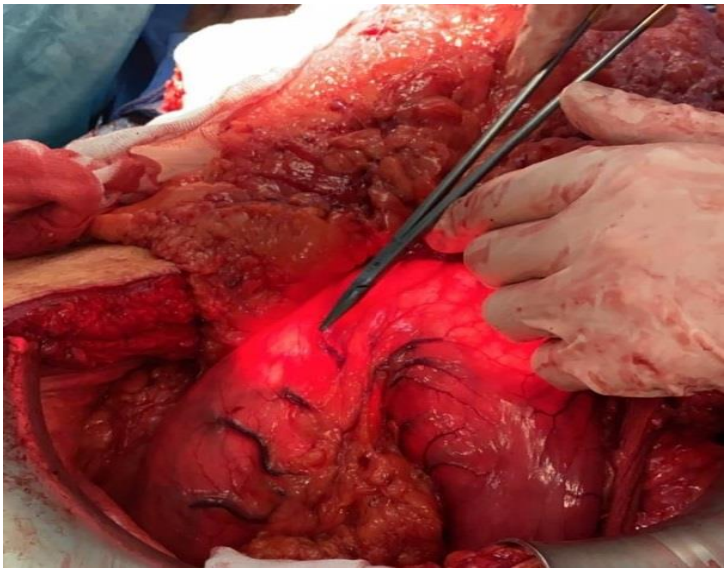

Рисунок 3.10 - Интраоперационная маркировка опухоли желудка

При непальпируемых новообразованиях желудка (ранний рак желудка), а также для определения границ резекции при местно-распространенном раке желудка ИВЭА проводили с целью точной локализации новообразования. В первом случае расположение новообразования не только определяло характер резекции (дистальная, проксимальная резекция желудка), но и объем. При местно-распространенном раке желудка ИВЭА определяла оптимальные границы резекции. После окончания операции проводился контроль зоны вмешательства на предмет кровотечения и оценка размеров анастомоза и его герметичности, о чем будет сказано в следующем разделе.

3.2.4 Технические аспекты оценки герметичности шва/анастомоза с использованием интраоперационной внутрипросветной эндоскопической ассистенции

При разработке технологии оценки герметичности шва анастомоза при вмешательствах на пищеводе и желудке в качестве прототипов использовали методики V. Clumsky, который предложил использовать для этой цели

повышение внутрипросветного давления при раздувании кишки газом, либо жидкостью, оценивая силу, необходимую для разрыва анастомоза [Hendriks T7, 2013]. Данные способы нашли применение при оперативных вмешательствах на кишечнике. При наложении анастомозов с пищеводом и желудком (при гастрэктомии и при субтотальной резекции пищевода с формированием анастомоза на шее, шунтирующих эзофагопластиках) данные методики не применялись вследствие естественных ограничений, обусловленных недостатком пространства для выполнения соответствующих манипуляций (например, пережатия анастомозируемых органов перед проведением пробы).

На этапе отработки методики нами была использована ИВЭА, при этом, вначале, осматривалась зона анастомоза с попыткой оценки герметичности за счет локального раздувания просвета ЖКТ воздухом при его инсуффляции через эндоскоп. Однако в процессе исследования мы пришли к выводу, что этот способ недостаточно точен и не отражает степени герметичности шва анастомоза, так как не позволяет создать необходимое давление внутри его просвета, даже при избыточной инсуффляции.

Стало очевидно, что для создания, дозированного внутрипросветного давления необходимо использовать окклюзию просветов анастомозируемых органов. Однако если в брюшной полости возможно ручное пережатие пищевода и тонкой кишки, то из шейного доступа, в силу малого пространства, эта процедура представляла существенные сложности, без возможности окклюзии зоны дистальнее анастомоза, а также точной оценки локализации места утечки газа. Кроме того, высокое формирование анастомоза также не позволяет создать достаточное внутрипросветное давления вследствие сброса газа в проксимальном направлении.

Для реализации поставленной задачи было создано устройство, позволяющее оценивать герметичность швов соустья на шее без необходимости мануальной окклюзии просвета анастомозируемых органов, в частности, культи пищевода и трансплантата при эзофагопластике при цервикальном доступе. Устройство (рисунок 3.11) представляет собой двухбаллоный трехканальный

силиконовый катетер (патент на изобретение «Способ интраоперационной оценки герметичности анастомоза при реконструктивных операциях на пищеводе», номер патента RU 2718297 C1, дата публикации 01.04.2020, бюллетень №10). Предложенный способ заключался в том, что после помещения в зону сформированного соустья первый баллон располагают дистальнее анастомоза, второй – проксимальнее.

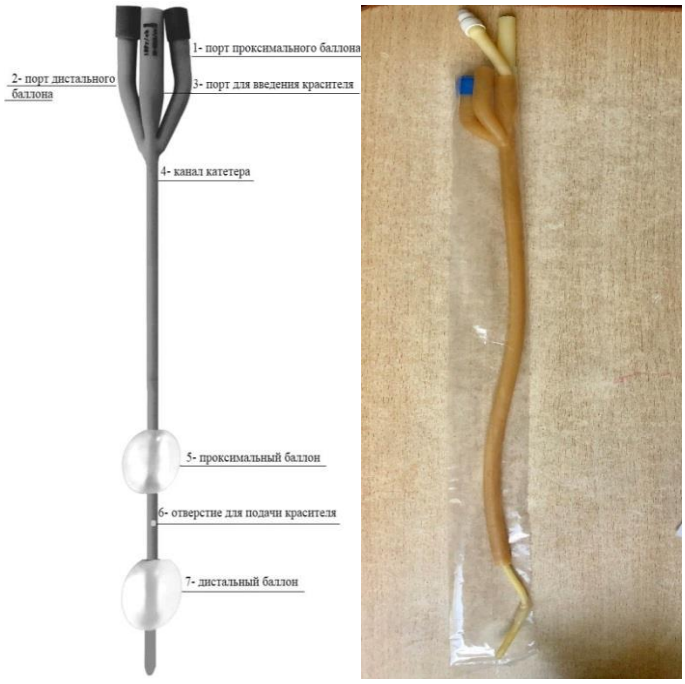

Рисунок 3.11 - Схема двухбаллонного трехканального катетера и внешний вид (разработан авторами, патент номер RU 2718297 C1) для проведения теста на герметичность анастомоза (1 - порт проксимального баллона; 2 - порт дистального баллона; 3 - порт для введения жидкости; 4 - канал катетера; 5 - проксимальный баллон; 6 - отверстие для подачи жидкости; 7 - дистальный баллон)

С помощью шприца через порт дистального баллона под визуальным контролем вводили 40-50 мл физиологического раствора, таким же образом через соответствующий порт заполняли проксимальный баллон. Через порт для введения жидкости в канал катетера вводится 1% водный раствор метиленового синего (Рисунок 3.12), который поступает через отверстие, расположенное между проксимальным и дистальным баллоном, постепенно заполняя пространство месту культей пищевода и трансплантатом.

Рисунок 3.12 - Введение раствора метиленового синего при проведении теста на герметичность анастомоза на шее

Проводится визуальная оценка анастомоза с внешней стороны на предмет подтекания метиленового синего через швы анастомоза. При сомнительном результате дополнительно проводится тест с салфеткой, который позволяет точно локализовать даже минимальное подтекание красителя в зоне анастомоза (Рисунок 3.13).

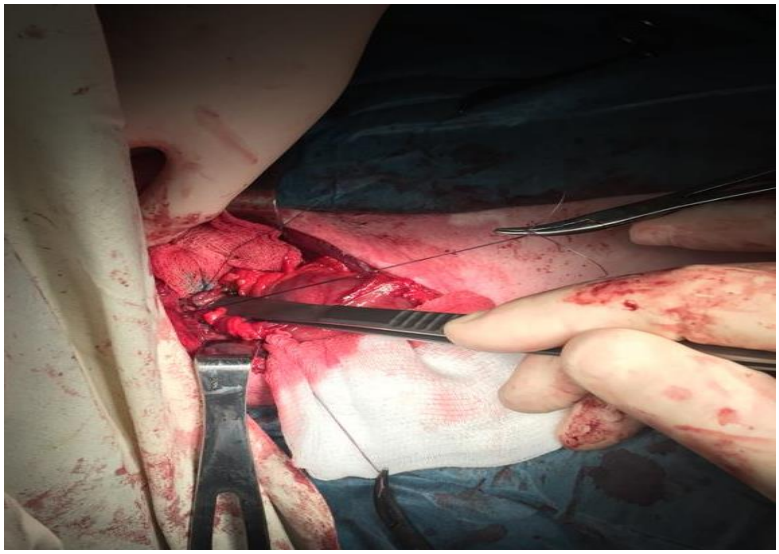

Рисунок 3.13 - Проведение теста на герметичность по предложенной методике при эзофагопластике с формированием анастомоза на шее

Для оценки герметичности эзофагоэнтероанастомоза после реконструктивного этапа гастрэктомии был разработан сходный метод с использованием тонкого назогастрального зонда с отверстиями в дистальной

части («Способ интраоперационной оценки герметичности анастомозов при реконструктивных операциях на верхних отделах желудочно-кишечного тракта», номер заявки 2020106321). На первых двух операциях применили ИВЭА с параллельным введением эндоскопа и зонда через полость носа для уточнения места расположения его отверстий и зон пережатия пищевода и тонкой кишки. Длина зонда, таким образом, подбиралась в зависимости от уровня расположения анастомоза, при этом отверстия зонда располагались в области швов соустья (рисунок 3.14).

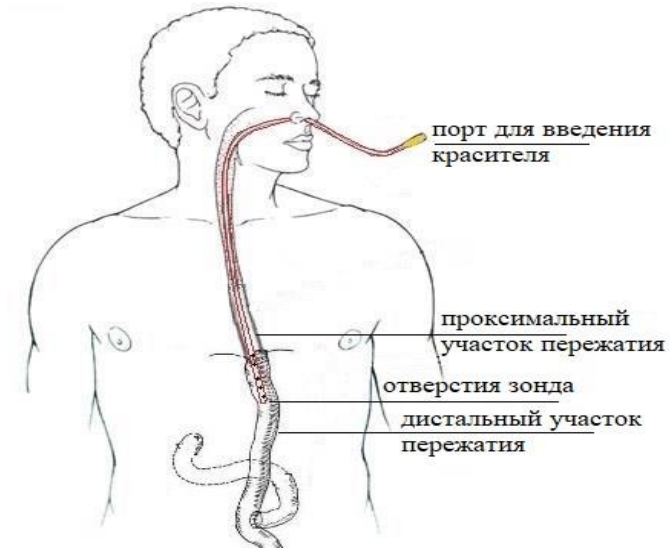

Рисунок 3.14 - Схема установки зонда для оценки герметичности эзофагоэнтероанастомоза (1 - порт для введения контраста; 2 - проксимальный участок пережатия; 3 - отверстия зонда; 4 - дистальный участок пережатия)

Вокруг анастомоза укладывали чистую марлевую салфетку для контроля подтекания раствора метиленового синего за пределы анастомоза. Дистальнее и проксимальнее анастомоза хирург пережимал пищевод и желудок на расстоянии 2-3 см от швов соустья (Рисунок 3.15).

В канал зонда под визуальным контролем до достижения «тугого» наполнения» вводили примерно 50-70 мл 1% водного раствора метиленового синего, который, поступая через отверстия зонда, постепенно заполнял весь объем. При выявлении метиленового синего за пределами швов на этом участке проводили дополнительную герметизацию с последующей повторной оценкой герметичности (Рисунок 3.15, 3.16).

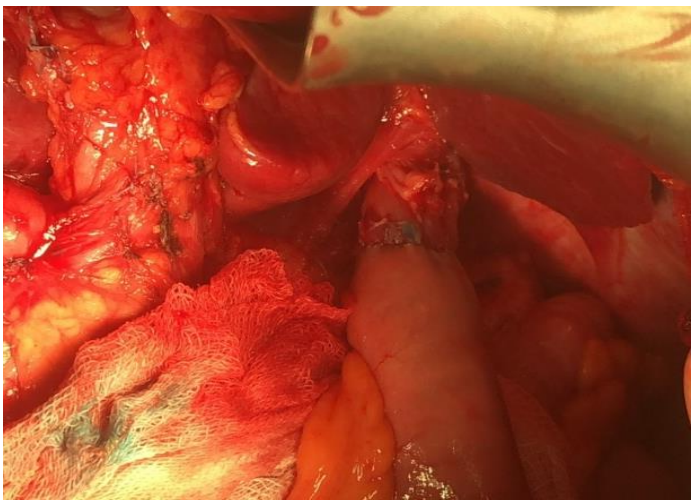

Рисунок 3.15 - Проведение пробы для оценки герметичности эзофагоэнтероанастомоза (выявление метиленового синего за пределами анастомоза)

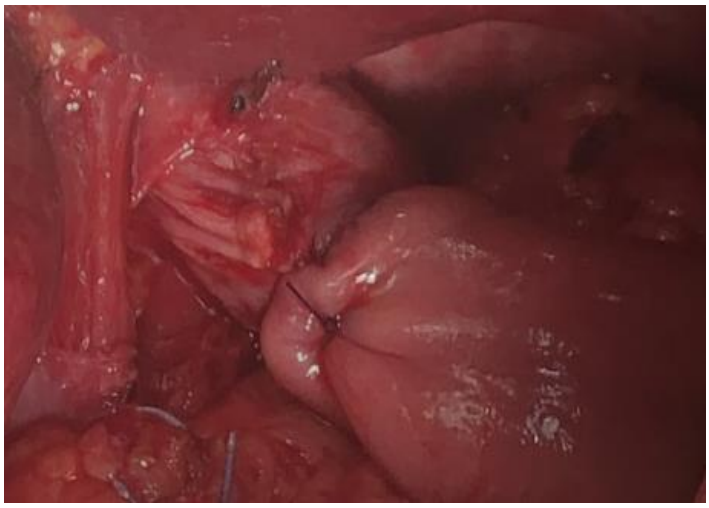

Рисунок 3.16 - Дополнительная герметизация шва анастомоза)

Заключение

Применение ИВЭА при операциях на верхних отделах ЖКТ открывает новые возможности улучшения результатов лечения пациентов данной группы. Необходимо отметить, что интраоперационное использование эндоскопической ассистенции имеет целый ряд особенностей, требует слаженной работы всей хирургической и аннестезиологической бригады. Для реализации потенциала ИВЭА необходима оснащенная операционная, что позволит создать оптимальные условиях для ее проведения, а также расширит спектр проводимых при ней вмешательств, не ограничиваясь лишь внутрипросветным контролем. Результаты настоящего исследования будут представлены в следующей главе.

ГЛАВА IV

РЕЗУЛЬТАТЫ ПРИМЕНЕНИЯ ИНТРАОПЕРАЦИОННОЙ ВНУТРИПРОСВЕТНОЙ ЭНДОСКОПИЧЕСКОЙ АССИСТЕНЦИИ ПРИ ВЫПОЛНЕНИИ ОПЕРАЦИЙ НА ПИЩЕВОДЕ И ЖЕЛУДКЕ

4.1 Показания к интраоперационной внутрипросветной эндоскопической ассистенции у больных заболеваниями пищевода и желудка

Всего за указанный период времени (2017-2020 годы) в отделении хирургическом 1 (хирургии пищевода и желудка) ФГБНУ «Российский научный центр хирургии имени академика Б.В. Петровского» была проведена 91 операция с применением ИВЭА. Спектр хирургических вмешательств и основные показания к ИВЭА приведены на Рисунке 4.1. Можно видеть, что чаще всего ИВЭА применяли при дивертикулэктомии (35,1%), фундопликации (33%), а также при новообразованиях пищевода и желудка (25%). В 90% случаев ИВЭА выполнялась планово (Таблица 4.1).

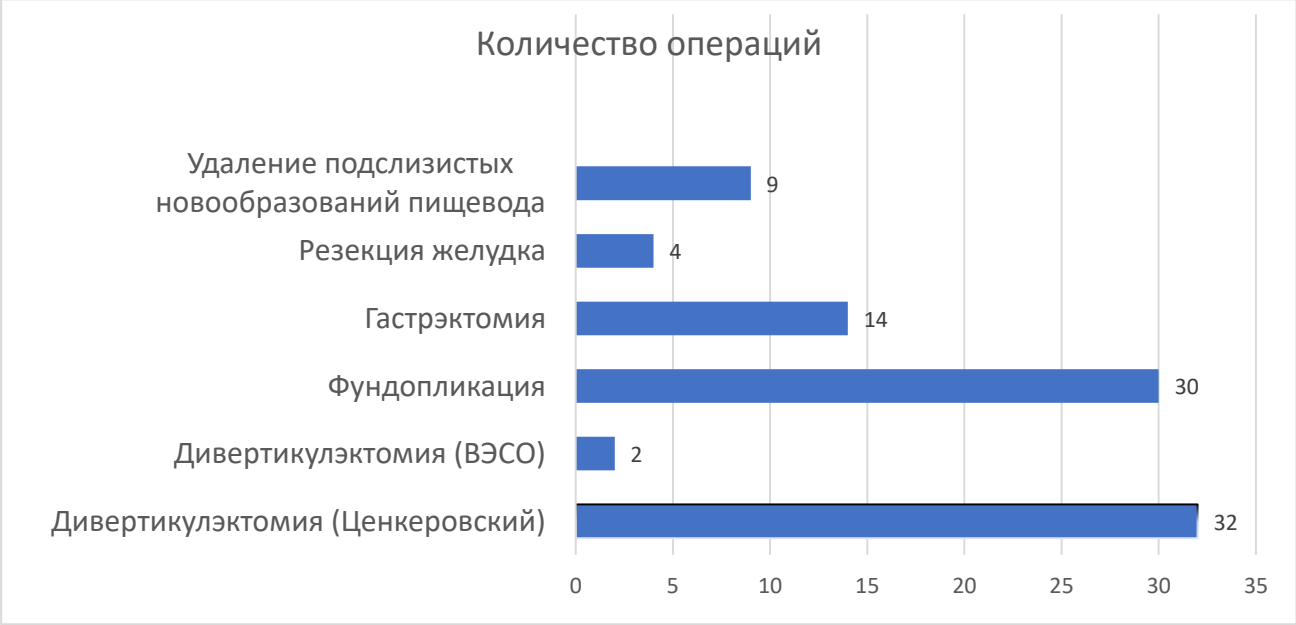

Рисунок 4.1 - Спектр хирургических операций, проведенных с использованием интраоперационной внутрипросветной эндоскопической ассистенции

Таблица 4.1 - ИВЭА при операциях на пищеводе и желудке (больные из группы оценки теста на герметичность анастомоза исключены)

Показатель	Группа			
	Всего*	**Группа 1.1**	**Группа 2.1**	**Группа 3**
Количество пациентов	91(100%)	34	30	27
ИВЭА				
Плановая	82 (90%)	30	27	25
Внеплановая	9 (10%)	4	3	2
Результат ИВЭА				
Достигнут	91 (100%)	34	30	27
Не достигнут	0	0	0	0

В 9 (10%) случаях необходимость проведения ИВЭА возникла во время операции, т.е. она была внеплановой. В 4 случаях ИВЭА потребовалась при проведении дивертикулэктомии при ценкеровском дивертикуле в связи со сложностями верификации стенки дивертикула, в 1 случае - при проведении операции у пациентки с рецидивной параэзофагеальной грыжей в связи с выраженным спаечным процессом в области пищеводного отверстия диафрагмы ИВЭА, у 2 пациентов с укорочением пищевода. ИВЭА у этих больных не была запланирована в связи с начальным периодом проводимого исследования, когда интраоперационное исследование еще не вошло в рутинную практику при выполнении оперативных вмешательств на верхних отделах ЖКТ.

Проведение ИВЭА во всех случаях было признано успешным, то есть у 100% больных исследование решило поставленную интраоперационную задачу.

При выполнении ИВЭА у пациентов, оперированных на пищеводе и желудке, были проведены различные варианты эндоскопического пособия, их распределение указанно в таблице 4.2

Таблица 4.2 - Спектр хирургических вмешательств на пищеводе и желудке с ИВЭА

Эндоскопическое пособие	Операции на пищеводе (n =73)		Операции на желудке (n =18)		Всего (n = 91)	
	n	%	n	%	n	%
Топическая диагностика новообразований	9	12,3	9	50,0	18	19,8
Интраоперационная навигация	43	58,9	4	22,2	47	64,4
Новообразований	9	12,3	4	22,2	13	14,3
Дивертикулов	34	46,6	-	-	-	-
Контроль выполненного оперативного вмешательства	48	65,8	12	66,6	60	65,9
Маркировка краев резекции	-	-	4	22,2	4	4,4
Эндоскопическая ассистенция	10	13,7	-	-	10	11

На первом месте среди эндоскопических вмешательств оказалось проведение контроля выполненного оперативного вмешательства (65,5% при операциях на пищеводе и 66,6% при операциях на желудке), на втором – топическая диагностика при новообразованиях желудка (50%) и интраоперационная навигация при дивертикулах пищевода (46,6%), на третьем – маркировка краев резекции при новообразованиях желудка (22,2%). Следует отметить, что ИВЭА в ряде случаев решало несколько интраоперационных задач (например, топическая диагностика, навигация, контроль качества выполнения оперативного вмешательства и оценка герметичности шва).

4.2 Основные результаты применения интраоперационной внутрипросветной эндоскопической ассистенции при операциях на пищеводе и желудке в исследуемых группах

4.2.1 Результаты лечения больных дивертикулами пищевода (группа 1)

Проведено сравнительное нерандомизированное исследование эффективности и безопасности применения ИВЭА при дивертикулэктомии у больных дивертикулами Ценкера. Пациенты с дивертикулами средней и нижней третей пищевода (2 - в группе 1.1 и 3 - в группе 1.2) из данного сравнительной оценки были исключены для создания однородной выборки при проведении статистического анализа. В основную группу вошли 32 больных дивертикулами Ценкера (дивертикулэктомия с ИВЭА), в контрольную - 19 больных, которым проводилось вмешательство без ИВЭА. Основные результаты лечения этих больных представлены в таблицах 4.3 и 4.4. Отдаленные результаты были изучены у 30 больных подгруппы 1.1 и у 19 больных подгруппы 1.2 в сроки от 3 и до 12 месяцев после дивертикулэктомии (медиана – 6,3 мес.).

Таблица 4.3 - Продолжительность дивертикулэктомии и времени госпитализации в исследуемых подгруппах

Критерий	Подгруппа 1.1 n = 32		Подгруппа 1.2 n = 19		P
Продолжительность вмешательства					
	Me	p25-p75	Me	p25-p75	
Длительность операции (мин)	89	75 – 98	110	106 - 137	**<0,0001**
Длительность ИВЭА (мин)	13	12 – 15	-	-	
Длительность госпитализации					
	Me	p25-p75	Me	p25-p75	
Койко-день после операции (сутки)	8	7 – 8	13	10 – 15	**<0,0001**

При анализе таблицы 4.3 можно увидеть, что применение ИВЭА у пациентов с дивертикулами пищевода, несмотря на удлинение время операции за счет выполнения эндоскопического исследования, позволило в целом сократить среднее время вмешательства, причем различия с контрольной группой были достоверны (p <0,0001). Причиной явилось ускорение этапов обнаружения и выделения дивертикула за счет топической эндоскопической интраоперационной навигации.

Таблица 4.4 - Непосредственные и отдаленные результаты дивертикулэктомии в исследуемых подгруппах

Критерий	Подгруппа 1.1 n = 32		Подгруппа 1.2 n = 19		P
Ранние послеоперационные осложнения					
	N	%	N	%	P
Нагноение послеоперационной раны	3	9,4	2	10,5	1,0
Отдаленные послеоперационные осложнения (3-12 месяцев)					
Критерий	Подгруппа 1.1 n = 30		Подгруппа 1.2 n = 16		P
	N	%	N	%	
Рецидив дивертикула	-	-	2	12,5	0,274

Осложнения дивертикулэктомии отмечены у 3 (9,4%) пациентов основной группы и у 2 (10,5%) пациентов группы сравнения (p = 1,0). Следовательно, применение ИВЭА не увеличивает риска развития осложнений при выполнении дивертикулэктомии.

Рецидив дивертикула был выявлен у 2 пациентов (12,5%) группы 1.2, p = 0,274. Данных за рецидив дивертикула в группе 1.1 не отмечено.

4.2.2 Результаты лечения больных грыжами пищеводного отверстия диафрагмы и гастроэзофагеальной рефлюксной болезнью (группа 2)

Непосредственные результаты антирефлюксных вмешательств были проанализированы в обозначенных ранее подгруппах (глава 2, раздел 2.2). Отдаленные результаты были изучены у 48 больных в 2.1 и у 2.2 подгрупп в сроки от 3 и до 12 месяцев после фундопликации (медиана - 7,2 мес.).

Таблица 4.5 - Продолжительность антирефлюксных операций и времени госпитализации в исследуемых подгруппах

Критерий	Подгруппа 2.1 n = 30		Подгруппа 2.2 n = 29		P
Продолжительность вмешательства					
	Me	p25-p75	Me	p25-p75	
Длительность операции (мин)	140	123 – 150	110	120 – 140	0,031
Длительность ИВЭА (мин)	17	15 – 19	-	-	
Время госпитализации					
Койко-день после операции (сутки)	4	3 – 5	6	4 - 6	0,044

Анализ результатов применения ИВЭА при выполнении антирефлюксных операций показал, что эндоскопический этап привел с значимому удлинению хирургического вмешательства (p = 0,031), как показано в приведенной таблице 4.5.

Эта ситуация объясняется, во-первых, дополнительными временными затратами на проведение эндоскопического исследования (в среднем, 17 минут), а во-вторых, необходимостью проведения корректирующих манипуляций (изменение положения первого стежка у 6 пациентов, коррекция натяжения манжетки и ее расположения у 4 пациентов соответственно), что не могло не оказать влияния на продолжительность вмешательства.

Таблица 4.6 - Непосредственные и отдаленные результаты антирефлюксных операций в исследуемых подгруппах

Критерий	Подгруппа 2.1 n = 30		Подгруппа 2.2 n = 29		P
Ранние послеоперационные осложнения					
	n	%	N	%	P
Дисфагия	1	3,3	2	3,4	0,611
Серома послеоперационной раны	2	6,6	4	13,8	0,670
Отдаленные послеоперационные осложнения					
	Подгруппа 2.1 n = 26		Подгруппа 2.2 n = 22		
Дисфункция манжетки	2	7,7	7	31,8	0,06
Gas-bloat синдром	1	3,8	2	9,1	0,586

Частота развития осложнений как в раннем, так и в отдаленном послеоперационных периодах была сопоставима в изучаемых подгруппах и не отличалась статистически, хотя дисфункция манжетки в подгруппе больных, оперированных с использованием ИВЭА, встречалась существенно реже (7,7% и 31,8% соответственно, p = 0,06). Проявления демпинг-синдрома, а также ГЭРБ в отдаленные сроки после операции не отмечались в обеих группах. Продолжительность послеоперационного койко-дня в группе 2.1 была достоверно меньше, чем в контрольной (p = 0,044), что можно быстрой активизацией пациентов согласно программе fast track surgery (быстрый путь в хирургии) внедренной и используемой в нашем отделении в последние годы.

В нашем исследовании у одного больного рецидивной субтотальной грыжей пищеводного отверстия диафрагмы ИВЭА была использована при повторной антирефлюксной операции, которые выполняются на фоне измененной анатомической картины, а также выраженного спаечного процесса в этой зоне. Проведение ИВЭА облегчило дифференцировку тканей и позволило чётко визуализировать зону кардиоэзофагеального перехода. С нашей точки зрения

использование данной технологии у больных рецидивными грыжами ПОД целесообразно, хотя, разумеется, для получения достоверных данных требуется дальнейшее накопление опыта.

Применение ИВЭА при выполнении антирефлюксного вмешательства позволяет сформировать манжетку под «визуальным» (эндоскопическим) контролем, определяя ее оптимальное расположение и длину у каждого конкретного пациента, при этом не приводя к росту послеоперационных осложнений, несмотря на некоторое удлинение продолжительности операции. Эта методика, с нашей точки зрения, особенно актуальна при освоении данной хирургической технологии.

4.2.3 Результаты лечения больных новообразованиями пищевода и желудка (группа 3)

Оценка эффективности ИВЭА у больных новообразованиями пищевода и желудка проводилась в двух подгруппах, обозначенных ранее. Результаты исследования в подгруппе 3.1 показаны в таблице 4.7.

Таблица 4.7 - Результаты применения ИВЭА у больных новообразованиями пищевода и желудка (подгруппа 3.1)

Критерий	Новообразования пищевода n = 9		Новообразования желудка n = 4	
Продолжительность вмешательства				
	Me	p25-p75	Me	p25-p75
Длительность операции (мин)	150	150 – 167	165	150 – 266
Длительность ИВЭА (мин)	16	14 – 18	8	15 – 19
Время госпитализации				
Койко-день после операции (сутки)	13	10 – 14	8	8 – 9

У 7 больных заболеваниями пищевода, вошедших в эту группу, была выполнена торакоскопическая энуклеация новообразования пищевода (лейомиома у 3, ГИСО у 2 и киста пищевода у 2 больных). В 2-х случаях потребовалось открытое удаление ГИСО пищеводно-желудочного перехода размерами более 5 см после конверсии доступа (22,2%). При гистологическом и иммуно-гистохимическом исследовании у данных пациентов было подтверждено наличие ГИСО. У больных заболеваниями желудка видеоэндоскопические операции были выполнены у 3, из открытого доступа – у 1 больного (Рисунок 4.2).

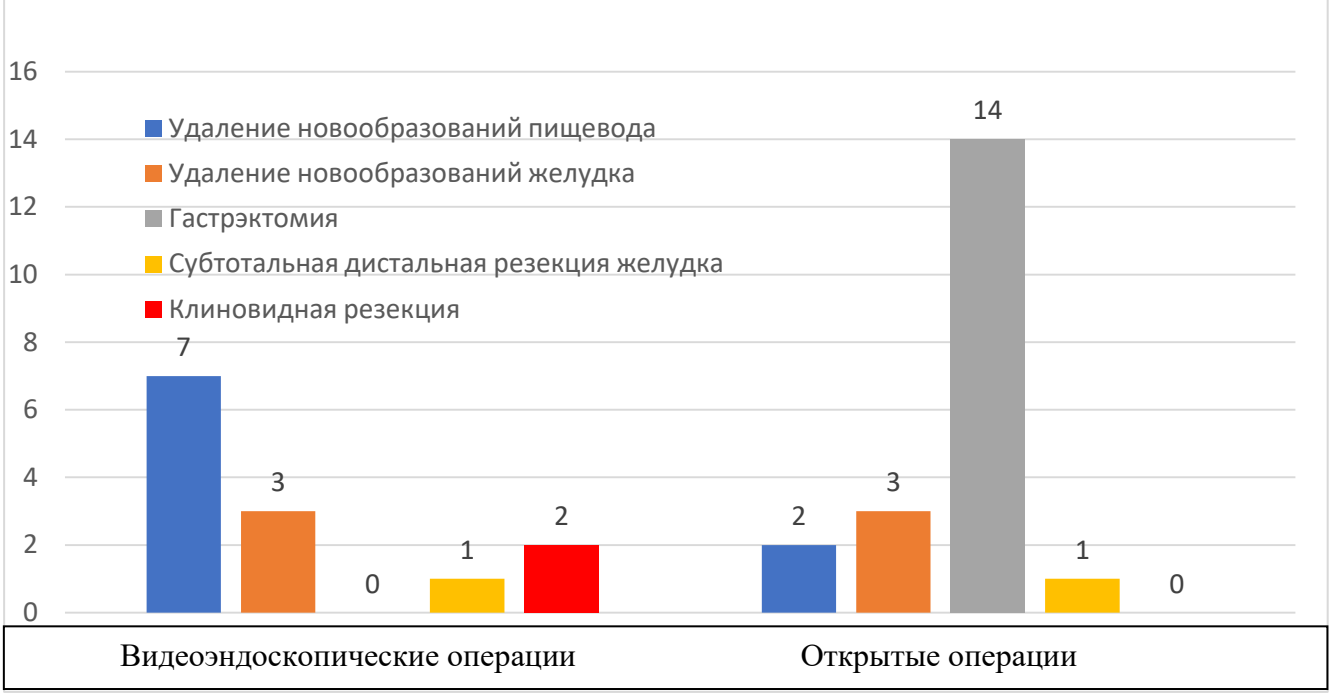

Рисунок 4.2 - Характер оперативных вмешательств у пациентов подгруппы 3.1.

В подгруппу 3.2 были включены пациенты с ранним раком желудка (n = 2), с подслизистыми новообразованиями желудка (n = 2), а также с местно-распространённым процессом (n=14), у которых ИВЭА использовали для маркировки границ резекции и определения объёма операции. В 14 случаях была выполнена гастрэктомия, причем у двух пациентов объем резекции был расширен за счёт данных, полученных при ИВЭА. В 2 случаях произведена субтотальная дистальная резекция желудка, в том числе в 1 случае объем резекции был

уменьшен, так как изначально планировалась гастрэктомия, в 2 - клиновидная резекция желудка (при ГИСО). В этой подгруппе 15 больным операция была выполнена из открытого доступа, у 3 – лапароскопически (Рисунок 4.2). Основные результаты исследования в этой подгруппе указаны в таблице 4.8.

Таблица 4.8 - Результаты применения ИВЭА у больных новообразованиями пищевода и желудка (подгруппа 3.2)

Критерий	Непальпируемые новообразования желудка n = 4		Местно-распространенный рак желудка n = 14	
Продолжительность вмешательства				
	Me	p25-p75	Me	p25-p75
Длительность операции (мин)	165	150 – 195	276	199 – 335
Длительность ИВЭА (мин)	16	15 – 19	-	-
Время госпитализации				
Койко-день после операции (сутки)	10	8 – 11	10	9 – 11

Во всех случаях по данными гистологического исследования было получено отсутствие роста опухоли по границам резекции (R0). Протяжённость от дистальной границы резекции до опухоли составила в среднем 52,0 (15,3 – 75,7) мм, от проксимальной – 21,5 (20,0 – 35,9) мм.

Результаты послеоперационного гистологического исследования представлены в Таблице 4.9.

Таблица 4.9 - Характеристика злокачественных новообразований желудка у больных 4.2 группы до и после операции

Злокачественные новообразования желудка (n =14)			
Показатель		**До операции**	**После операции**
Локализация новообразований желудка			
кардиальный отдел		1	1
дно желудка		2	2
тело желудка		5	4
антральный отдел		6	7
Размер новообразований желудка (n =14)			
<2 см		2	2
2-5 см		8	8
>5 см		4	4
Гистологический тип (аденокарцинома), степень дифференцировки			
высокодифференцированная		2	3
умереннодифференцированная		4	3
низкодифференцированная		4	5
перстневидноклеточная		4	3
Стадия TNM			
T	T1a	0	0
	T1b	0	0
	T2	8	8
	T3	6	6
	T4a	0	0
	T4b	0	0
N	N0	0	0
	N1	12	12
	N2	2	2
	N3	0	0
M	M0	14	14
	M1	0	0

Таким образом, проведение ИВЭА при новообразованиях желудка особенно целесообразно при непальпируемых формах раннего рака желудка и других новообразованиях, позволяя эффективно проводить топическую диагностику и определять границы резекции.

4.2.4 Результаты оценки герметичности швов пищеводных анастомозов (группа 4)

Как было указано ранее, ИВЭА была использована на этапе отработки методики для оценки герметичности анастомозов. Применение данной методики для этой цели было признано нецелесообразным, однако позволило разработать тесты, которые были в дальнейшем использованы в работе (см. Глава 3, раздел 3.2). Результаты исследования представлены в таблицах 4.10 и 4.11.

Таблица 4.10 - Характеристика проведенного тестирования герметичности швов пищеводных анастомозов

Критерий	Подгруппа 4.1 n = 13		Подгруппа 4.2 n = 14	
Продолжительность вмешательства				
	Me	p25-p75	Me	p25-p75
Длительность операции (мин)	502	381 – 526	276	199 – 335
Длительность теста (мин)	16	14 – 19	18	16 – 22
Время госпитализации				
Койко-день после операции (сутки)	12	10 – 14	10	9 – 11

Время проведения теста на герметичность по предложенным методикам была сопоставима с продолжительностью ИВЭА, составив в среднем 16,5 минут.

Характеристика состояния анастомозов, частота их негерметичности и послеоперационной несостоятельности представлены в таблице 4.11.

Таблица 4.11 - Характеристика анастомозов и частота их негерметичности в группе 4

Показатель	Всего		Негерметичность анастомоза (интраоперационно)		Несостоятельность анастомоза (рентген)	
	N	**%**	**N**	**%**	**N**	**%**
Подгруппа 4.1	**13**	**100**	**5**	**38**	**2**	**15**
Ручной узловой	12	92	5	42	2	17
Механический линейный	1	8	0	0	0	0
Подгруппа 4.2	**14**	**100**	**2**	**14**	**0**	**0**
Ручной узловой	4	29	1	20	0	0
Механический циркулярный	10	71	1	10	0	0

Как следует из таблицы, интраоперационно негерметичность анастомоза на шее была выявлена у 5 больных (38,4%), анастомоза в брюшной полости у 2 больных (14%), во всех случаях были наложены дополнительные узловые швы. В подгруппе 4.1 во всех случаях интраоперационная негерметичность была выявлена при формировании ручного узлового шва, в послеоперационном периоде несостоятельность была зафиксирована лишь у 2 больных (17%). В подгруппе 4.2 интраоперационная негерметичность анастомоза была отмечена в 1 случаев в группе ручного (20%) и в 1 случае - в группе механического анастомоза (10%), что также потребовало наложения дополнительных узловых швов. Несостоятельность анастомоза в подгруппе 4.2 не была выявлена ни в одном случае.

Таким образом, проведение интраоперационных проб, позволяющих выявить зоны негерметичности швов анастомоза и выполнить их укрепление, обеспечивает низкую частоту несостоятельности пищеводного соустья в раннем послеоперационном периоде.

4.3 Общая оценка эффективности ИВЭА при операциях на верхних отделах желудочно-кишечного тракта

Оценка результатов применения ИВЭА, в соответствии с принятыми в исследовании критериями, была выполнена на основе определения «полезности» и степени «влияния» процедуры. Полезность, как указывалось ранее (глава 2, раздел 2.6), анализировалась как при различных нозологиях с уточнением характера поражения, его локализации, размера и иных параметров, так и при различных вариантах хирургических вмешательств. Критерий оценивался в баллах, согласно предложенному опроснику (см. «Приложение»), где единица соответствовала позиции «была не полезна», а три - позиции «была необходима».

Общий параметр «полезности» для всех операций на пищеводе и желудке показан на рисунках 4.3 и 4.4. Ни в одном случае при операциях на пищеводе и желудке ИВЭА не было присвоено 1 балла («была не полезна»).

В большинстве случаев ИВЭА при операциях на пищеводе была признана полезной процедурой: «была полезна» у 45,2%, « была необходима» - 54,8%. При операциях на желудке ситуация была несколько иной: ИВЭА была признана необходимой лишь в 11%, но в 89 % - «была полезна»

Рисунок 4.3 - Критерий полезность при операциях на пищеводе

Рисунок 4.4 - Критерий полезность при операциях на желудке

Более детальный разбор критерия «полезности» при операциях на пищеводе и желудке представлен в Таблицах 4.12 и 4.13.

Анализируя ИВЭА с точки зрения критерия «полезность», ИВЭА была необходима при дивертикулэктомии (73,5%), фундопликации (43,3%), удалении подслизистых новообразований пищевода (22,2%) и при клиновидной резекции желудка (11,1%).

Таблица 4.12 - Критерий «полезности» ИВЭА при операциях по поводу заболеваний пищевода

Полезность	Баллы							
	1		2		3		Всего	
	n	%	n	%	n	%	n	%
Операции на пищеводе	**-**	**-**	**33**	**45,2**	**40**	**54,8**	**73**	**100**
Дивертикулэктомия	**-**	**-**	**9**	**26,5**	**25**	**73,5**	**34**	**100**
Ценкеровский дивертикул	-	-	8	23,5	24	70,6	32	94,1
Бифуркационный и эпифренальный дивертикулы	-	-	1	2,9	1	2,9	2	5,9
Фундопликация	**-**	**-**	**17**	**56,6**	**13**	**43,3**	**30**	**100**
первичная	-	-	17	56,6	12	40,0	29	96,7
повторная	-	-	-	-	1	3,3	1	3,3
Удаление новообразований пищевода	**-**	**-**	**7**	**77,7**	**2**	**22,2**	**9**	**100**
Лейомиома	-	-	2	22,2	-	-	2	22,2
ГИСО	-	-	2	22,2	2	22,2	4	44,5
Киста	-	-	3	33,3	-	-	3	33,3

Таблица 4.13 - Критерий «полезности» ИВЭА при операциях по поводу заболеваний желудка

Полезность	Баллы							
	1		2		3		Всего	
	n	%	n	%	n	%	n	%
Операции на желудке	**-**	**-**	**16**	**88,9**	**2**	**11,1**	**18**	**100**
Гастрэктомия	-	-	14	77,8	-	-	14	77,8
СДРЖ	-	-	-	-	2	11,1	2	11,1
Клиновидная резекция	-	-	2	11,1	-	-	2	11,1

Из Таблицы 4.14 и 4.15 видно, что актуальность выполнения ИВЭА у больных с новообразованиями пищевода и желудка напрямую зависела от их размера. Так, при величине новообразования меньше 2 см интраоперационное исследование во всех случаях (4 из 4) было «необходимо». Увеличение размера новообразования несколько снижает балл полезности исследования, однако сама по себе целесообразность ИВЭА не подвергалась сомнению. Еще одной позицией, обусловившей «необходимость» исследования у больных опухолями пищевода, была их локализация в средней трети грудного отдела органа (66,7%).

Таблица 4.14 - Применение критерия «полезность» при использовании ИВЭА при новообразованиях пищевода

Полезность	**Была не полезна**		**Была полезна**		**Была необходима**		**Всего**	
Баллы	**1**		**2**		**3**			
Операции на пищеводе	**n**	**%**	**n**	**%**	**n**	**%**	**n**	**%**
Локализация	**-**	**-**	**5**	**55,5**	**4**	**44,4**	**9**	**100**
среднегрудной отдел	-	-	**2**	22,2	4	44.4	6	66,7
нижнегрудной отдел	-	-	2	22,2	-	-	2	22,2
пищеводно-желудочное соустье	-	-	1	11,1	-	-	1	11,1
Размер	**-**	**-**	**5**	**55,5**	**4**	**44,4**	**9**	**100**
<2 см	-	-	-	-	4	44,4	4	44,4
2-5 см	-	-	3	33,3	-	-	3	33,3
>5 см	2	22,2	-	-	-	-	2	22,2

Таблица 4.15 - Применение критерия «полезность» при использовании ИВЭА при новообразованиях желудка

Полезность	**Была не полезна**		**Была полезна**		**Была необходима**		**Всего**	
Баллы	**1**		**2**		**3**			
Операции на желудке	**n**	**%**	**n**	**%**	**n**	**%**	**n**	**%**
Локализация	-	-	**15**	**83,3**	**3**	**16,7**	**18**	**100**
кардиальный отдел	-	-	-	-	1	5,6	1	5,6
дно желудка	-	-	2	11.1	-	-	2	11,1
тело желудка	-	-	7	38,9	-	-	7	38,9
антральный отдел	-	-	6	33.3	2	11,1	8	44,4
Размер	**2**	**11.1**	**12**	**66,7**	**4**	**22,2**	**18**	**100**
<2 см	-	-	-	-	4	22,2	4	22,2
2-5 см	-	-	12	66,7	-	-	12	66,7
>5 см	2	11.1	-	-	-	-	2	11,1
Распространенность	**2**	**11.1**	**14**	**77,8**	**2**	**11,1**	**18**	**100**
Ранний рак (cT1)	-	-	-	-	2	11,1	2	11,1
Местно-распространенный рак (cT2-cT4a)	2	11.1	12	66,7	-	-	14	66,7
ГИСО	-	-	2	11,1	-	-	2	11,1

Для интраоперационной маркировки при новообразованиях желудка ИВЭА в 77,8 % случаев «была полезной», чем «необходимой». В то же время при раннем раке ИВЭА и при размерах новообразования менее 2 см была «необходима» в обоих случаях.

Анализируя ИВЭА (рисунок 4.4) с точки зрения критерия «полезность», продемонстрирована ее высокая «необходимость» при дивертикулэктомии (73,5%). «была полезна» при данном вмешательстве лишь в 26,5% случаев. При иных операциях «необходимость» ИВЭА была не так очевидна, составив 43,3%

при фундопликации, 22,2% при удалении подслизистых новообразований пищевода и 11,1% при клиновидной резекции желудка.

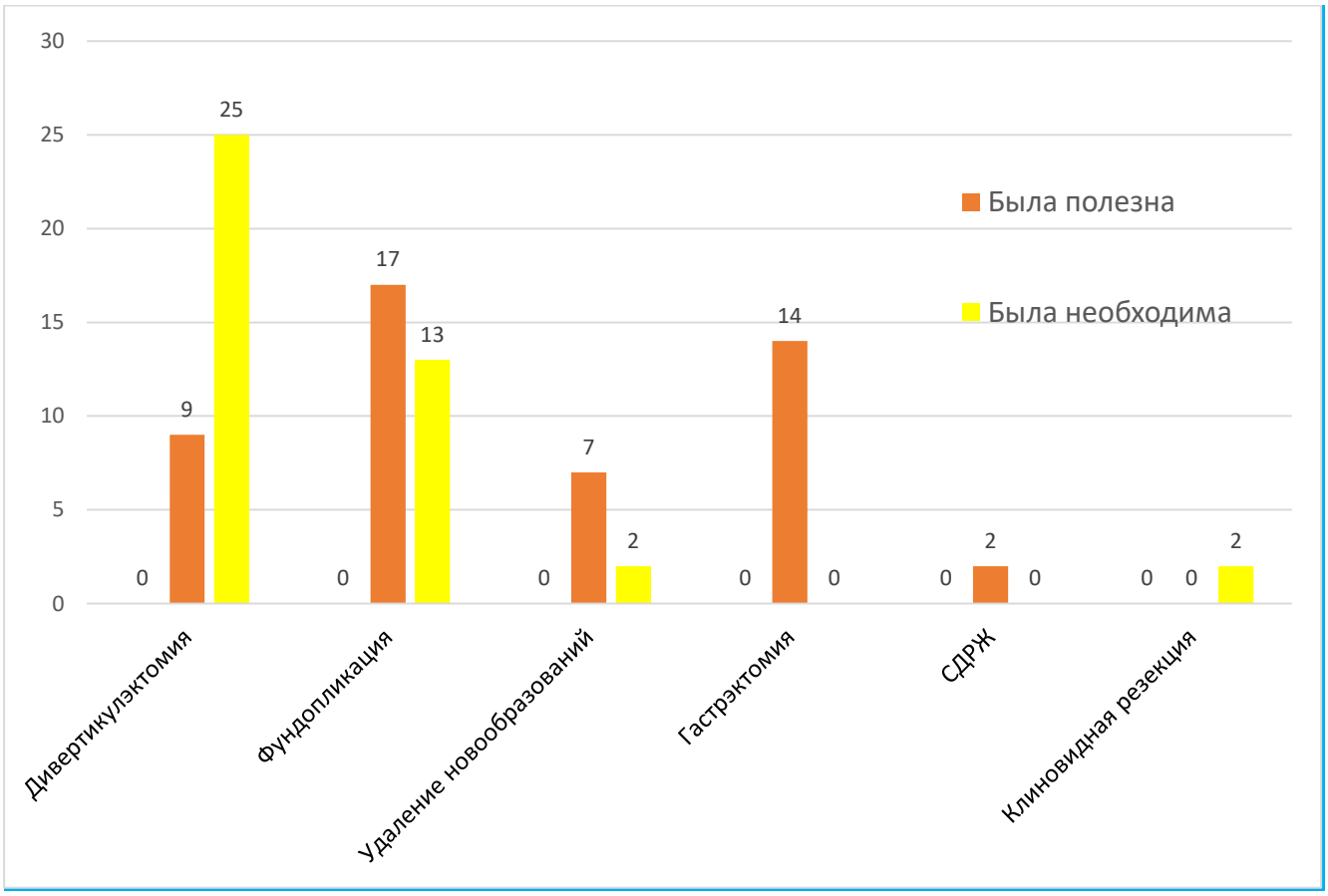

Рисунок 4.4 - Сводная оценка ИВЭА при операциях на верхних отделах желудочно-кишечного тракта

Еще одним критерием эффективности ИВЭА считали ее влияние на ход операции (расценивалось как 1), либо отсутствие такого влияния (расценивалось как 0).

Настоящее исследование продемонстрировало значимое влияние ИВЭА на технику операций на пищеводе (Рисунок 4.5). При операциях на желудке ситуация была иной, влияние интраоперационного исследования на технику операции было менее значимым. Тем не менее, проведение ИВЭА привело к расширению изначально планируемого объема резекции с выполнением гастрэктомии у 2-х больных, а также к уменьшению планируемого объема до дистальной субтотальной резекции желудка у 1 больного (Рисунок 4.5).

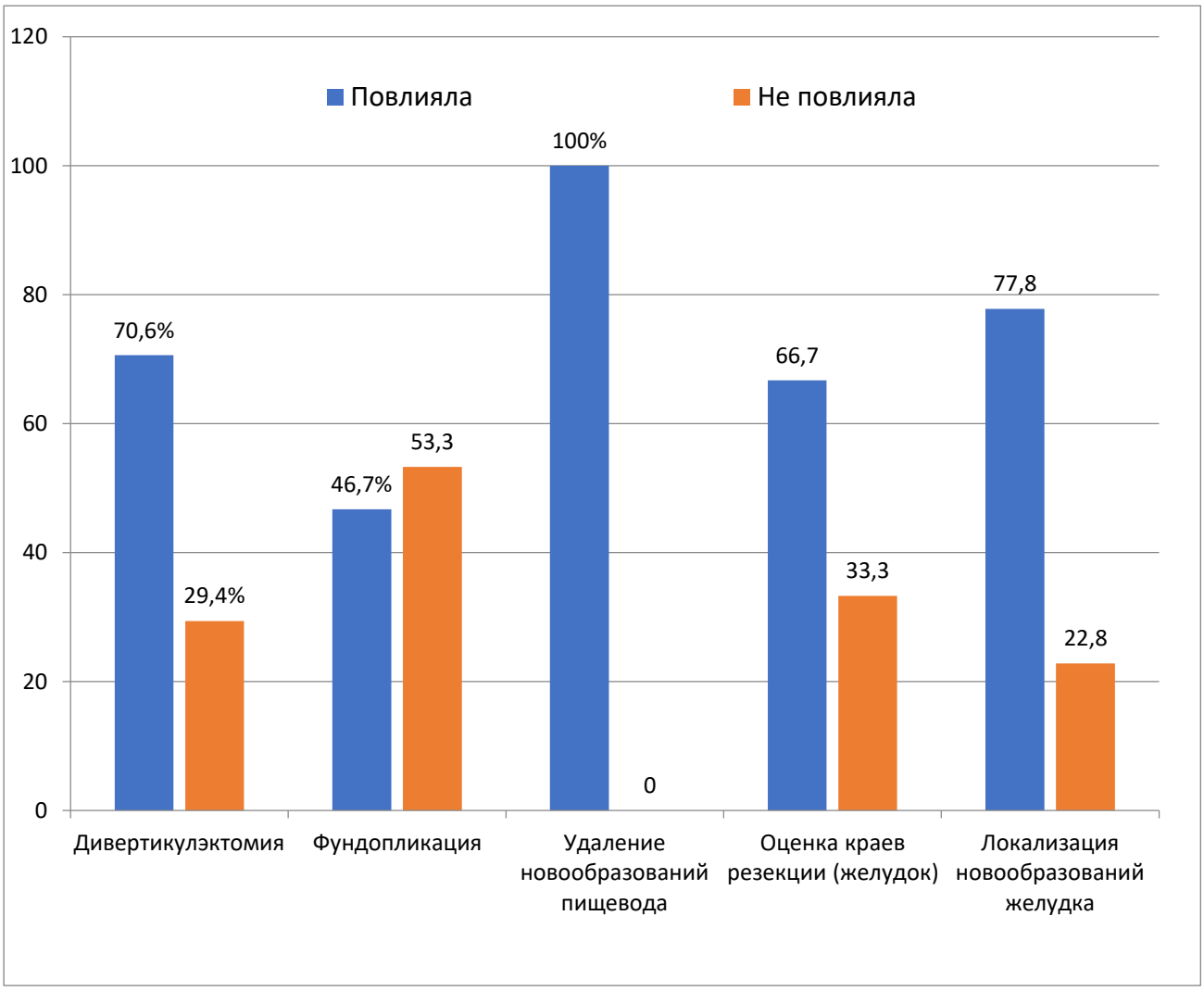

Рисунок 4.5 - Критерий «влияния» ИВЭА при операциях по поводу заболеваний пищевода и желудка, %

Чаще всего интраоперационная коррекция вмешательства требовалась при дивертикулэктомии по поводу Ценкеровского дивертикула, при антирефлюксных операциях, а также при удалении непальпируемых новообразований. При раннем раке желудка выполнение ИВЭА было необходимо для маркировки новообразования и определения границ резекции (Таблица 4.16).

Таблица 4.16 - Изменение тактики лечения больного в зависимости от результатов ИВЭА в исследуемых группах

Данные ИВЭА	Манипуляция	Результат	Всего	
			N	%
Группа 1 (n =34)				
Остаточная полость дивертикула	Коррекция положения сшивающего аппарата	Оптимальное положение сшиваюшего аппарата	18	52,9
Сужение просвета пищевода	Коррекция положения сшивающего аппарата	Оптимальное положение сшиваюшего аппарата	6	17,6
Группа 2 (n = 30)				
Недостаточная функция манжетки	Изменение расположения первого стежка	Проксимальное наложение первого шва	6	20
Избыточное натяжение манжетки	Коррекция натяжения шва	Изменение степени захвата тканей	4	13,3
Низкое расположение манжетки	Контроль Z-линии и правильности расположения манжетки	Проксимальное наложение первого шва	4	13,3
Группа 3 (n = 27)				
Маркировка новообразования в пищеводе	Инструментальная пальпация новообразования и трансиллюминация	Определение зоны вмешательства	6	66,7
Маркировка непальпируемого образования желудка	Трансиллюминация	Определение зоны вмешательства	4	100
Маркировка границ резекции	Инструментальная пальпация и трансиллюминация Контроль наложения аппарата	Расширение объема резекции	2	12,5
		Уменьшение объема резекции	1	6,25

Собственный опыт применения ИВЭА при операциях на органах верхних отделов желудочно-кишечного тракта продемонстрировал достоверную важность использования этой методики при выполнении операций по поводу дивертикулов пищевода, удалении подслизистых новообразований пищевода, маркировки непальпируемых новообразований желудка. С нашей точки зрения, выполнение эндоскопического интраоперационного исследования в этих случаях должно рассматриваться как обязательный этап хирургического вмешательства. Целесообразным представляется выполнение ИВЭА при лапароскопической фундопликации, в особенности у пациентов с укорочением пищевода и при повторных вмешательствах. В то же время, настоящее исследования доказало нецелесообразность применения ИВЭА для оценки герметичности пищеводного анастомоза при выполнении вмешательств на верхних отделах ЖКТ, а также удалении больших пальпируемых новообразований желудка.

ЗАКЛЮЧЕНИЕ

В рамках проспективно-ретроспективного одноцентрового нерандомизированного исследования проведена оценка возможностей интраоперационной внутрипросветной эндоскопической ассистенции при выполнении операций на пищеводе и желудке.

В исследование был включен 91 пациент с заболеваниями пищевода и желудка, которым была проведена интраоперационная внутрипросветная эндоскопическая ассистенция.

Критериями включения больных в исследование были плановое оперативное вмешательство на пищеводе и желудке по поводу доброкачественных и злокачественных заболеваний; использование интраоперационной внутрипросветной эндоскопии как этапа плановой операции либо как вспомогательный способ на этапе освоения интраоперационной диагностической методики; проведение операции в условиях общей анестезии, а также информированное согласие больных на проведение исследования и доступ к информации.

Критериями исключения были определены экстренное оперативное вмешательство; операции на иных отделах желудочно-кишечного тракта (кишечник, желчевыводящие протоки); выполнение интраоперационной внутрипросветной эндоскопии в связи с интраоперационными осложнениями (кровотечение, перфорация и другие) и отказ больных от добровольного участие в исследовании.

С целью проведения сравнительного анализа в исследование был отобран 51 пациент, составившие контрольные подгруппы. Кроме того, в исследование были включены 27 пациентов, которым был проведен тест на герметичность анастомоза по разработанной авторами методике (13 пациентов с формированием анастомоза на шее, 14 – в брюшной полости). Данные были получены при непосредственном проведении ИВЭА и путём анализа первичной документации (истории болезни, протоколы эндоскопического исследования,

интраоперационные и предоперационные снимки и фотографии) в указанный промежуток времени.

Отдаленные результаты были изучены у больных групп 1 и 2 в сроки от 3 до 12 месяцев после проведенных хирургических вмешательств. Проводился опрос на предмет наличия жалоб, оценивались результаты эндоскопического и рентгенологического исследования (очно и в виде телемедицинских консультаций).

Важной задачей настоящего исследования была оценка спектра вмешательств, при которых целесообразно использовать ИВЭА. Соответственно этой задаче нами были выделены следующие группы больных.

Группа 1. Больные дивертикулами пищевода различной локализации, которым выполнялась дивертикулэктомия с ИВЭА (подгруппа 1.1, n = 34). С целью проведения сравнительного анализа была сформирована контрольная группа больных, которым выполнялась дивертикулэктомия до внедрения методики ИВЭА (подгруппа 1.2, n = 22).

Группа 2. Больные грыжами пищеводного отверстия диафрагмы (ПОД), гастроэзофагеальной рефлюксной болезнью (ГЭРБ) и ее осложнениями, которым было выполнено антирефлюксное вмешательство с применением ИВЭА (подгруппа 2.1, n = 30). В 29 случаях вмешательство с ИВЭА было выполнено как первичное, в 1 – по поводу рецидивной субтотальной грыжи ПОД. Контрольную группу составили больные, которым выполнялись антирефлюксные вмешательства без ИВЭА (подгруппа 2.2, n = 29).

Группа 3. Больные новообразованиями пищевода (n = 9) и желудка (n = 16), которым выполнялась ИВЭА с целью топической диагностики с последующей оценкой непосредственных результатов вмешательств и создания алгоритма принятия решения при различных вариантах оперативного лечения. В подгруппу 3.1 вошли пациенты с новообразованиями пищевода (n = 9) и желудка (n = 4), которым при выполнении операции выполняли ИВЭА с целью топической диагностики. В подгруппу 3.2 были отобраны больные новообразованиями желудка, у которых интраоперационная топическая диагностика дополнялась

маркировкой границ опухоли с целью повышения радикальности резекции. В эту группу были включены 2 пациента с ранним и 14 пациентов с местно-распространенным раком желудка.

Группа 4. Больные, которым выполнялись резекции различных отделов пищевода или желудка с формированием пищеводно-желудочных и пищеводно-толстокишечных анастомозов на шее (подгруппа 4.1, n = 13) и пищеводно-тонкокишечных анастомозов в брюшной полости (подгруппа 4.2, n =14) с использованием теста на герметичность для выявления дефектов швов соустий с последующей оценкой непосредственных результатов оперативного лечения.

В группе 1 дивертикул пищевода является абсолютным показанием к хирургическому лечению. В 1.1 группе операция с ИВЭА была выполнена 32 больным глоточно-пищеводным (Ценкеровским) дивертикулом (94,2%), 1 больному бифуркационным дивертикулом (2,9%) и у 1 больного эпифренальным дивертикулом (2,9%). Показаниями к операции в контрольной (1.2) группе у 19 (86,4%) пациентов являлся ценкеровский дивертикул, в 2 (9,1%) - дивертикул средней трети и в 1 (4,5%)- эпифренальный.

Во 2 группе операции выполнялись по следующим показаниям: ГЭРБ, тяжелый рефлюкс-эзофагит, не поддающийся консервативной терапии; ГЭРБ, быстрый рецидив заболевания после прекращения терапии; ГЭРБ, осложненный рефлюкс-эзофагит (пищевод Барретта без дисплазии, пептическая стриктура дистальной части пищевода); ГЭРБ, рефлюкс-эзофагит на фоне грыжи ПОД.

В подгруппе 2.1 операция с ИВЭА была выполнена 28 больным скользящей грыжей ПОД (18 – кардиальной, 7 – кардиофундальной и 3 – субтотальной) и 2 больным параэзофагеальной грыжей ПОД. В контрольной группе (2.2) скользящая грыжа ПОД была у 28 больных (23 – кардиальная, 5 – кардиофундальная), параэзофагеальная у 1 больного.

В 3 группе ИВЭА была использована для уточнения локализации и интраоперационной навигации во время вмешательств у больных подслизистыми новообразованиями пищевода (9 больных) и желудка (2 больных). У больных с новообразованиями пищевода лейомиома была диагностирована у 3 больных,

гастроинтестинальная стромальная опухоль (ГИСО) у 4 больных, киста пищевода у 2 больных. У больных новообразованиями желудка в обеих случаях после иммуно-гистохимического анализа была диагностирована ГИСО. Также в эту группу были включены 2 пациента с ранним раком желудка (топическая диагностика) и 14 пациентов с местно-распространенным раком желудка (маркировка краев резекции).

В 4 группе первоначально ИВЭА использовалась на этапе освоения методики для отработки техники введения и локализации катетера в зоне анастомоза. После внедрения в практику теста не герметичность с использованием зонда был проведен у 14 больных с анастомозом в брюшной полости и у 13 – с анастомозом на шее.

Основные демографические и клинические характеристики описываемых групп, как основных, так и контрольных, включали возраст, индекс массы тела, соотношение мужчин и женщин, функциональное состояние пациента (физический статус и сопутствующая патология) оценивались по шкале Американского общества анестезиологов (American Society of Anesthesiologists, ASA, 1968), длительность заболевания, сопутствующую патологию другие параметры.

В группе 1 в подгруппе 1.1 средний возраст больных составил 61,7±8,8 лет, группы сравнения – 64,9±6,8 лет, p = 0,503, соотношение мужчин и женщин 19/15 и 14/8 соответственно. Средний ИМТ в основной группе составил 28,3±4,6 кг/м^2, а в группе сравнения 27,4±4,3кг/м^2, p = 0,977. Длительность заболевания в подгруппе 1.1 составила 6 (3,75;12,75) лет, в подгруппе 1.2 - 4 (2;7,25).

В группе 2 в подгруппе 2.1 средний возраст больных составил 54,9±9,5 лет, группы сравнения – 56,4±9,1 лет, p = 0,577, соотношение мужчин и женщин 15/15 и 17/12 соответственно. Средний ИМТ в основной группе составил 28,7±4,7 кг/м^2, а в группе сравнения 28,2±4,1 кг/м^2, p = 0,264 Длительность заболевания в подгруппе 1.1 составила 6,5 (3,75;10) лет, в подгруппе 1.2 -4 (2;7). В подгруппе 2.1 преобладали пациенты с рефлюкс-эзофагитом легкой степени (62%), p = 0,037. В подгруппе 2.1 чаще регистировалось наличие пищевода Барретта (40%), в

подгруппе 2.2 – 10%, статистический достоверно, p = 0,0153. В обеих подгруппах преобладали пациенты, получившие 1-2 курса антисекреторной терапии (63,3% и 69%); пациенты, получившие 3 и более курсов составили 36,7% и 31% соответственно, p = 0,785.

В подгруппе 3.1 были сосредоточены больные подслизистыми новообразованиями пищевода и желудка, у которых ИВЭА использовалась для отработки их интраоперационной навигации. Средний возраст больных составил 48,1±9,1 лет, ИМТ - 28,3±4,5 кг/м2, соотношение мужчин и женщин 8/5. Новообразования пищевода располагались преимущественно в среднем отделе (у 6 пациентов) и имели размер менее 2 см (4 пациента). Среди новообразований желудка 2 были представлены ГИСО (тела и дна желудка) и 2 – ранним раком желудка (cT1N0M0).

В подгруппу 3.2 были включены пациенты, которым проводилась ИВЭА с целью маркировки краев опухоли и определения границ резекции. В эту группу были включены 2 пациента с ранним и 14 пациентов с местно-распространенным раком желудка, которые также вошли далее в группу 4 для оценки герметичности анастомоза.

При планировании исследования в 4 группе подразумевалось использование ИВЭА для проведения теста на герметичность механического или ручного швов анастомоза при гастрэктомии, а также эзофагопластике по поводу злокачественных и доброкачественных заболеваний. При решении данной задачи ИВЭА использовалась при выполнении первых вмешательств для уточнения диаметра и уровней расположения баллонов специально разработанного катетера. Далее оценка герметичности анастомозов проводилась без ИВЭА на основании исходно определенных критериев.

В этой группе были выделены 2 подгруппы в зависимости от типа формируемого анастомоза и проводимого теста на герметичность. Подгруппу 4.1 составили 13 больных, у которых анастомоз был наложен на шее. В эту подгруппу вошли 10 больных, перенесших субтотальную резекцию пищевода (7 больных протяженными рубцовыми стриктурами пищевода, 3 – терминальной стадией

кардиоспазма), а также 3 больных, которым была выполнена шунтирующая пластика (2 – после ранее выполненной эзофагэктомии, 1 – при ожоговой стриктуре пищевода). В подгруппу 4.2 вошли 14 больных раком желудка, была выполнена гастрэктомия с резекцией нижней трети пищевода, спленэктомия, холецистэктомия, лимфаденэктомия в объеме D2 с формированием эзофагоэнтероанастомоза в брюшной полости.

Средний возраст больных в подгруппе 4.1 составил 42,5 (37,5;49) лет, ИМТ - 19,4 (17,2;23,3) кг/м2, соотношение мужчин и женщин 7/6. В подгруппе 4.2 средний возраст был 57 (47;66) лет, ИМТ - 25,9 (22,7;29,3) кг/м2, соотношение мужчин и женщин – 9/5. Новообразования желудка в данной подгруппе располагались преимущественно в антральном отделе (у 6 пациентов из 14) и имели размер 2-5 см (8 пациентов). Среди новообразований желудка умеренно-дифференцированная, низкодифференцированная аденокарцинома и перстневидноклеточный рак были выявлены у 4 пациентов, 2 пациента имели высокодифференцированную опухоль желудка, стадия cT2 была выявлена у 8 пациентов, cT3 – у 6.

Среди сопутствующих заболеваний наиболее распространенными в обеих подгруппах были сердечно-сосудистые и респираторные заболевания. Значимых различий по частоте встречаемости и характеру сопутствующих заболеваний между подгруппами в группе 1 и 2 не выявлено.

Всем пациентам согласно принятым стандартам для каждой отдельно взятой группы патологий проводили обследование, включающее сбор жалоб, анамнеза, физикальный осмотр, лабораторное исследование (общий анализ крови, общий анализ мочи, коагулограмма, биохимический анализ крови), у пациентов с онкологическими заболеваниями – уровень органспецифических онкомаркеров.

Инструментальные методы исследования в обязательном порядке включали проведение рентгеноконтрастного исследования пищевода и желудка (при грыжах пищеводного отверстия диафрагмы – с применением полипозиционного положения), эндоскопическое исследование, а также проведение

мультиспиральной компьютерной томографии органов грудной и брюшной полостей по показаниям.

У всех пациентов онкологические заболевания пищевода и желудка стадировались по классификации TNM (7-е издание), пациенты были обсуждены на онкологическом консилиуме Центра для определения тактики лечения.

Эндоскопическое исследование пищевода и желудка проводилось в эндоскопическом отделении с рентгеновским кабинетом РНЦХ им. акад. Б.В. Петровского. Учитывая важность данного исследования для реализации целей и задач настоящей работы, протоколу обследования придавали особое значение. Во всех случаях больных, которым планировалось выполнение вмешательства с ИВЭА, осматривали сотрудники эндоскопического отделения, которых затем привлекали к работе в операционной. Это обстоятельство позволило до операции уточнить ряд аспектов, необходимых для выполнения вмешательства (например, степень укорочения пищевода, локализация новообразования и пр.), а также полностью исключить расхождение диагнозов.

В послеоперационном периоде рентгенологическое исследование с водорастворимым контрастным веществом проводили с целью оценки состояния фундопликационной манжетки, после дивертикулэктомии и реконструктивных операций на верхних отделах ЖКТ для оценки целостности стенки, состояния швов, величины просвета анастомоза и пищевода. Контрольное рентгенологическое исследование в раннем послеоперационном периоде было проведено всем больным. Сроки проведения определялись характером выполненного оперативного вмешательства, объемом реконструкции и состоянием пациента в послеоперационном периоде.

Контрольное эндоскопическое исследование в послеоперационном периоде проводилось в сроках от 6 до 12 месяцев после операции.

Учитывая особенности исследования и разнородность проводимых оперативных вмешательств для решения поставленных задач были использованы критерии оценки, основанные на определении значения ИВЭА в изучаемых группах (диветикулэктомия, фундопликация, маркировка и контроль границ

резекции при новообразованиях, герметичность шва/анастомоза). Кроме того, изучалась степень влияния интраоперационного эндоскопического исследования на тактику лечения (выявление технических ошибок или интраоперационных осложнений, возможность их коррекции). Как следствие, для комплексной оценки эффективности ИВЭА, все случаи ее использования оценивались с точки зрения ее влияния на ход операции (расценивалось как 1) либо на отсутствие такого влияния (расценивалось как 0). Наконец, эффективность лечебной методики целесообразно оценивать не только с точки зрения ее полезности для пациента, но и актуальности ее применения для хирурга. В данном исследовании был применен критерий субъективной оценки «полезности» ИВЭА, для чего после каждой операции с ее использованием оперирующий хирург оценивал «полезность» методики по 3-х бальной шкале, где единица соответствовала «была не полезна», а три – «была необходима» (шкала приведена в «Приложении»).

В каждой группе были также определены собственные критерии оценки эффективности в зависимости от проводимого вида хирургического вмешательства. Общим для всех групп был анализ длительности оперативного вмешательства и, отдельно, этапа интраоперационного эндоскопического исследования (длительность паузы во время операции при проведении ИВЭА от момента введения эндоскопа в ротовую полость до возобновления хирургических действий). В группе 1 оценивали продолжительность хирургического вмешательства (мин.), продолжительность этапа ИВЭА (мин.), наличие и частота осложнений в ранние сроки после вмешательства (несостоятельность шва пищевода, нагноение послеоперационной раны); наличие и частота осложнений в отдаленные сроки после вмешательства (частота стриктур пищевода и рецидива), послеоперационный койко-день.

В группе 2 изучали продолжительность хирургического вмешательства (мин.), продолжительность этапа ИВЭА (мин.), оценка непосредственных послеоперационных результатов, наличие и частота осложнений в ранние сроки после вмешательства (дисфагия; нагноение послеоперационной раны и т.д.), послеоперационный койко-день, наличие и частота осложнений в отдаленные

сроки после вмешательства (дисфункция манжетки; gas-bloat синдром, демпинг-синдром, рецидив изжоги).

В группа 3.1 проводили оценку продолжительности хирургического вмешательства (мин.) и этапа ИВЭА, а также частоту конверсии доступа. В подгруппе 3.2 наряду с указанными ранее оценивали объем выполненной резекции и края (R0).

Группа 4 включала пациентов, которым проводили тест на оценку герметичности анастомоза, в связи с чем у данных пациентов проводили анализ продолжительности хирургического вмешательства (мин.), продолжительности теста на герметичность (минуты) частота интраопреационной негерметичности и послеоперационной несостоятельности.

Материалы исследования были подвергнуты статистической обработке с использованием методов параметрического и непараметрического анализа. Накопление, корректировка, систематизация исходной информации и визуализация полученных результатов осуществлялись в электронных таблицах Microsoft Office Excel 2016. Статистический анализ проводился с использованием программы IBM SPSS Statistics v.26 (разработчик - IBM Corporation). Количественные показатели оценивались на предмет соответствия нормальному распределению, для этого использовался критерий Шапиро-Уилка (при числе исследуемых менее 50), а также показатели асимметрии и эксцесса. В случае описания количественных показателей, имеющих нормальное распределение, полученные данные объединялись в вариационные ряды, в которых проводился расчет средних арифметических величин (M) и стандартных отклонений (SD).Совокупности количественных показателей, распределение которых отличалось от нормального, описывались при помощи значений медианы (Me) и нижнего и верхнего квартилей (p25-p75). Номинальные данные описывались с указанием абсолютных значений и процентных долей. Для сравнения независимых совокупностей в случаях отсутствия признаков нормального распределения данных использовался U-критерий Манна-Уитни. Анализ качественных признаков проводился путем построения таблиц сопряженности и

вычисления критерия χ^2 (с поправкой Йейтса на непрерывность данных – для таблиц размера «2х2»). Для оценки силы статистической связи между изучаемыми признаками применялся коэффициент φ (для таблиц сопряженности размера «2х2»). Полученное значение точного критерия Фишера Р более 0,05 свидетельствовало об отсутствии статистически значимых различий. Значение Р менее 0,05 – об их наличии. Данные считались статистически достоверными при значении $p < 0,05$.

При проведении интраоперационной эндоскопии использовался видеогастроскоп Fujinon EG-530WR с эндоскопической стойкой и возможностью передачи эндоскопической картины на монитор а также фиксацией изображения (запись на носители информации или наличие цветного принтера) -

Во всех случаях ИВЭА проводилась специалистами отделения эндоскопического с рентгеновским кабинетом ФГБНУ «Российский научный центр хирургии имени академика Б.В. Петровского». Оптимальным считаем выполнение предоперационного и интраоперационного исследования одним врачом-эндоскопистом, что сокращает время интраоперационной эндоскопии. Альтернативой является фиксация предоперационной эндоскопической картины на носителях (видео или фото), а также проведение предоперационной маркировки (при новообразованиях, язвах и других повреждениях).

Техническими особенностями проведения ИВЭА являются:

1) положение пациента – пациент в операционной чаще располагается на спине или на животе, в отличие от предоперационного эндоскопического исследования, когда больной лежит на левом боку;
2) проведение ИВЭА в условиях общей анестезии с ИВЛ с интубацией оротрахеальной трубкой, что, с одной стороны, затрудняет манипуляции при проведении эндоскопии (установка загубника, введение эндоскопа), с другой – увеличивает риск дислокации интубационной трубки, требуя дополнительного контроля со стороны анестезиологической бригады;
3) проведение эндоскопа в пищевод может потребовать применения специальных приемов, таких как смещение интубационной трубки к правому

углу рта (для введения загубника), выдвижение нижней челюсти и сгибание головы (для введения эндоскопа), введение эндоскопа по пальцу, кратковременное снижения давления манжеты интубационной трубки;

4) при выполнении видеоэндоскопических операций (торакоскопии, лапароскопии) для адекватной трансиллюминации необходимо затемнение операционного поля (уменьшение яркости осветителя). При проведении теста на герметичность, а также при необходимости раздувания просвета (пищевода, желудка), например, для уточнения расположения новообразования, может потребоваться уменьшение внутриполостного давления (при карбоксиперитонеуме);
5) при длительных манипуляциях с инсуффляцией воздуха наступает перерастяжение дистальных отделов кишечника, что может затруднить визуализацию операционного поля в дальнейшем. Для снижения перерастяжения петель кишечника необходимо проводить десуффляцию воздуха, либо применять для раздувания CO2, который быстрее покидает просвет кишечника, чем воздух.

У больных подгруппы 1.1 на этапе выделения дивертикула в операционную приглашалась эндоскопическая бригада. Дальнейшее обнаружение, выделение и удаление дивертикулов проводилось под интраоперационным видеоэндоскопическим контролем с постоянным присутствием эндоскопа в просвете органа. На этапе обнаружения дивертикула подсветка (трансиллюминация) и инсуффляции воздуха в полость дивертикула позволяли облегчить его поиск и выделение. Далее врач-эндоскопист контролировал объем мобилизации дивертикула, а на этапе дивертикулэктомии - полноту его иссечения, а также отсутствие сужения просвета пищевода после прошивания шейки дивертикула линейным сшивающим аппаратом. После наложения швов проводили эндоскопический осмотр линии швов.

При операциях по поводу бифуркационных и эпифренальных дивертикулов доступ (торакоскопический или лапароскопический) определялся локализацией

дивертикула. Техника удаления дивертикула и контроль качества вмешательства были такими же, как и при ценкеровских дивертикулах.

Поводом для проведения ИВЭА при антирефлюксных операциях послужило то обстоятельство, что при лапароскопическом выполнении фундопликации трудности могут возникнуть именно при наложении 2-3 первых верхних швов. На данном этапе очень важно правильно рассчитать степень натяжения, поскольку избыточное натяжение может привести к гипертонусу фундопликационной манжетки, а недостаточное – к ее несостоятельности. Кроме того, на начальном этапе формирования манжетки необходимость исключить деформацию и перекрут стенки желудка вокруг своей оси, а также сформировать манжетку так, чтобы не было ни избытка ткани дна желудка, ни ее недостатка.

Для решения этих вопросов нами было предложено формировать фундопликационную манжетку под контролем ИВЭА. На этапе формирования, в отличие от классической методики операции, толстый зонд из желудка убирали, вместо него вводили стандартный видеогастроскоп (Fujinon EG-530WR, диаметр 9,4 мм). Проводили интраоперационную эзофагогастроскопию с обязательным ретроградным осмотром зоны кардии (в положении ретрофлексии) и формируемой манжетки. После завершения формирования манжетки и выполнения эзофагофундорафии проводили контрольный эндоскопический осмотр с оценкой симметричности сформированной манжетки, правильности её расположения и адекватной длины. Операцию завершали установкой тонкого назогастрального зонда.

С 2013 года основным доступом при удалении подслизистых новообразований пищевода и желудка (лейомиомы и ГИСО) стал видеоэндоскопический. При локализации новообразования в средней трети пищевода удаление проводится торакоскопически через правую плевральную полость в положении пациента «на животе» («prone-position»), при локализации в нижней трети пищевода – лапароскопически со стандартной расстановкой троакаров.

При удалении подслизистых новообразований желудка применяется лапароскопическая энуклеация или секторальная резекция. При этом, из-за отсутствия возможности пальпации органа при лапароскопическом и торакоскопическом вмешательстве, обнаружение образования, особенно при его небольшом размере, и оценка полноты его удаления существенно затруднены.

Для решения этой задачи ИВЭА использовали для точной топической маркировки расположения опухоли путем трансиллюминации и ее механической пальпации со стороны просвета органа.

После наложения швов проводили контрольное интраоперационное эндоскопическое исследование с умеренным раздуванием просвета пищевода для оценки полноты удаления опухоли и исключения дефектов стенки органа.

При новообразованиях желудка техника ИВЭА была аналогичной. После маркировки расположения опухоли на серозной оболочке желудка (наиболее часто, с помощью прошивания) выполняли секторальную резекцию желудка по стандартной методике.

При непальпируемых новообразованиях желудка (ранний рак желудка), а также для определения границ резекции при местно-распространенном раке желудка ИВЭА проводили с целью точной локализации новообразования. В первом случае расположение новообразования не только определяло характер резекции (дистальная, проксимальная резекция желудка), но и объем. При местно-распространенном раке желудка ИВЭА определяла оптимальные границы резекции. После окончания операции проводился контроль зоны вмешательства на предмет кровотечения и оценка размеров анастомоза и его герметичности.

При разработке технологии оценки герметичности шва анастомоза при вмешательствах на пищеводе и желудке в качестве прототипов использовали методики V. Clumsky, который предложил использовать для этой цели повышение внутрипросветного давления при раздувании кишки газом, либо жидкостью, оценивая силу, необходимую для разрыва анастомоза. Данные способы нашли применение при оперативных вмешательствах на кишечнике. При наложении анастомозов с пищеводом и желудком (при гастрэктомии и при

субтотальной резекции пищевода с формированием анастомоза на шее, шунтирующих эзофагопластиках) данные методики не применялись вследствие естественных ограничений, обусловленных недостатком пространства для выполнения соответствующих манипуляций (например, пережатия анастомозируемых органов перед проведением пробы).

На этапе отработки методики нами была использована ИВЭА, при этом, вначале, осматривалась зона анастомоза с попыткой оценки герметичности за счет локального раздувания просвета ЖКТ воздухом при его инсуффляции через эндоскоп. Однако в процессе исследования мы пришли к выводу, что этот способ недостаточно точен и не отражает степени герметичности шва анастомоза, так как не позволяет создать необходимое давление внутри его просвета, даже при избыточной инсуффляции.

Стало очевидно, что для создания, дозированного внутрипросветного давления необходимо использовать окклюзию просветов анастомозируемых органов. Однако если в брюшной полости возможно ручное пережатие пищевода и тонкой кишки, то из шейного доступа, в силу малого пространства, эта процедура представляла существенные сложности, без возможности окклюзии зоны дистальнее анастомоза, а также точной оценки локализации места утечки воздуха. Кроме того, высокое формирование анастомоза также не позволяет создать достаточное внутрипросветное давления вследствие сброса воздуха в проксимальном направлении.

Как следствие, для реализации поставленной задачи было создано устройство, позволяющее оценивать герметичность швов соустья на шее без необходимости мануальной окклюзии просвета анастомозируемых органов, в частности, культи пищевода и трансплантата при эзофагопластике при цервикальном доступе.

Для оценки герметичности эзофагоэнтероанастомоза после реконструктивного этапа гастрэктомии был разработан сходный метод с использованием тонкого назогастрального зонда с отверстиями в дистальной части («Способ интраоперационной оценки герметичности анастомозов при

реконструктивных операциях на верхних отделах желудочно-кишечного тракта», номер заявки патента 2020106321). На первых двух операциях применили ИВЭА с параллельным введением эндоскопа и зонда через полость носа для уточнения места расположения его отверстий и зон пережатия пищевода и тонкой кишки. Длина зонда, таким образом, подбиралась в зависимости от уровня расположения анастомоза, при этом отверстия зонда располагались в области швов соустья.

Анализируя все вышеизложенное, применение ИВЭА при операциях на пищеводе и желудке открывает новые возможности улучшения результатов лечения пациентов данной группы. Необходимо отметить, что интраоперационное использование эндоскопической ассистенции имеет целый ряд особенностей, требует слаженной работы всей хирургической и анестезиологической бригады. Для реализации потенциала ИВЭА необходима оснащенная операционная, что позволит создать оптимальные условиях для ее проведения, а также расширит спектр проводимых при ней вмешательств, не ограничиваясь лишь внутрипросветным контролем. Целесообразность применения данной технологии при операциях на верхних отделах желудочно-кишечного тракта требует тщательного и серьезного анализа.

Всего за указанный период времени (2017-2020 годы) в отделении хирургическом 1 (хирургии пищевода и желудка) была проведена 91 операция с применением ИВЭА. Чаще всего ИВЭА применяли при дивертикулэктомии (35,1%), фундопликации (33%), а также при новообразованиях пищевода и желудка (25%). В 90% случаев ИВЭА выполнялась планово. В 9 (10%) случаях необходимость проведения ИВЭА возникла во время операции, т.е. она была внеплановой: в 4 случаях ИВЭА потребовалась при проведении дивертикулэктомии при ценкеровском дивертикуле в связи со сложностями верификации стенки дивертикула, в 1 случае - при проведении операции у пациентки с рецидивной параэзофагеальной грыжей в связи с выраженным спаечным процессом в области пищеводного отверстия диафрагмы ИВЭА, у 2 пациентов с укорочением пищевода. ИВЭА у этих больных не была запланирована в связи с начальным периодом проводимого исследования, когда

ИВЭА еще не вошла в рутинную практику при выполнения оперативных вмешательств на верхних отделах ЖКТ. В дальнейшем всем пациентам при планировании ИВЭА было обязательным выполнение предоперационной эндоскопической диагностики в отделении эндоскопии РНЦХ. Это было обусловлено особенностями проведения интраоперационной эндоскопии, а также необходимостью исключения расхождения диагнозов. Так, по данным Stasek M. et al., среди 110 выполненных интраоперационно исследований в 9 случаях был установлен новый диагноз (8,2%), в 6 (5,5%)– исключен ранее установленный диагноз, а в 3 (2,7%) диагноз был изменен [Stasek M., 2018].

Проведение ИВЭА во всех случаях было признано успешным, то есть у 100% больных исследование решило поставленную интраоперационную задачу.

На первом месте среди эндоскопических вмешательств оказалось проведение контроля выполненного оперативного вмешательства (65,5% при операциях на пищеводе и 66,6% при операциях на желудке), на втором – топическая диагностика при новообразованиях желудка (50%) и интраоперационная навигация при дивертикулах пищевода (46,6%), на третьем – маркировка краев резекции при новообразованиях желудка (22,2%). Следует отметить, что ИВЭА в ряде случаев решало несколько интраоперационных задач (например, топическая диагностика, навигация, контроль качества выполнения оперативного вмешательства и оценка герметичности шва).

Нами были получены следующие результаты применения интраоперационной внутрипросветной эндоскопической ассистенции при операциях на пищеводе и желудке в исследуемых группах.

Группа 1. Проведено сравнительное нерандомизированное исследование эффективности и безопасности применения ИВЭА при дивертикулэктомии у больных дивертикулами Ценкера. Пациенты с дивертикулами средней и нижней третей пищевода (2 - в группе 1.1 и 3 - в группе 1.2) из данного сравнительной оценки были исключены для создания однородной выборки при проведении статистического анализа. В основную группу вошли 32 больных дивертикулами Ценкера (дивертикулэктомия с ИВЭА), в контрольную - 19 больных, которым

проводилось вмешательство без ИВЭА. Отдаленные результаты были изучены у 30 больных подгруппы 1.1 и у 16 больных подгруппы 1.2 в сроки от 3 и до 12 месяцев после дивертикулэктомии (медиана – 6,3 мес.).

В исследовании продемонстрировано, что применение ИВЭА у пациентов с дивертикулами пищевода, несмотря на удлинение время операции за счет выполнения эндоскопического исследования, позволило в целом сократить среднее время вмешательства, причем различия с контрольной группой были достоверны (p <0,0001). Причиной явилось ускорение этапов обнаружения и выделения дивертикула за счет топической эндоскопической интраоперационной навигации. Осложнения дивертикулэктомии отмечены у 3 (9,4%) пациентов основной группы и у 2 (10,5%) пациентов группы сравнения (p = 1,0). Следовательно, применение ИВЭА не увеличивает риска развития осложнений при выполнении дивертикулэктомии.

Группа 2. Непосредственные результаты антирефлюксных вмешательств были проанализированы в обозначенных ранее подгруппах. Отдаленные результаты были изучены у 48 больных в 2.1 и у 2.2 подгрупп в сроки от 3 и до 12 месяцев после фундопликации (медиана - 7,2 мес.). Анализ результатов применения ИВЭА при выполнении антирефлюксных операций показал, что эндоскопический этап привел с значимому удлинению хирургического вмешательства (p = 0,031). Эта ситуация объясняется, во-первых, дополнительными время-затратами на проведение эндоскопического исследования (в среднем, 17 минут), а во-вторых, необходимостью проведения корректирующих манипуляций (изменение положения первого стежка у 6 пациентов, коррекция натяжения манжеты и ее расположения у 4 пациентов соответственно), что не могло не оказать влияния на продолжительность вмешательства.

Частота развития осложнений как в раннем, так и отдаленном послеоперационных периодах была сопоставима в изучаемых подгруппах и не отличалась статистически, хотя дисфункция манжетки в подгруппе больных, оперированных с использованием ИВЭА, встречалась существенно реже (7,7% и

31,8% соответственно, p = 0,06). Проявления демпинг-синдрома, а также ГЭРБ в отдаленные сроки после операции не отмечались в обеих группах. Продолжительность послеоперационного койко-дня в группе 2.1 была достоверно меньше, чем в контрольной (p = 0,044).

В нашем исследовании у одного больного рецидивной субтотальной грыжей пищеводного отверстия диафрагмы ИВЭА была использована при повторной антирефлюксной операции, которые выполняются на фоне измененной анатомической картины, а также выраженного спаечного процесса в этой зоне. Проведение ИВЭА облегчило дифференцировку тканей и позволило чётко визуализировать зону кардиоэзофагеального перехода. С нашей точки зрения использование данной технологии у больных рецидивными грыжами ПОД целесообразно, хотя, разумеется, для получения достоверных данных требуется дальнейшее накопление опыта.

Применение ИВЭА при выполнении антирефлюксного вмешательства позволяет сформировать манжетку под «визуальным» (эндоскопическим) контролем, определяя ее оптимальное расположение и длину у каждого конкретного пациента, при этом не приводя к росту послеоперационных осложнений, несмотря на некоторое удлинение продолжительности операции. Эта методика, с нашей точки зрения, особенно актуальна при освоении данной хирургической технологии.

Группа 3. Оценка эффективности ИВЭА у больных новообразованиями пищевода и желудка проводилась в двух подгруппах, обозначенных ранее. У больных заболеваниями пищевода, вошедших в эту группу, были выполнены видеоэндоскопические вмешательства: в 7 случаях выполнена торакоскопическая энуклеация новообразования пищевода (3 – лейомиома, 2 – ГИСО, 2 - киста), в 2х случаях – открытое удаление ГИСО в области пищеводно-желудочного перехода (конверсия доступа, 22,2%). У больных заболеваниями желудка видеоэндоскопические операции были выполнены у 3, из открытого доступа – у одного. Конверсия доступа потребовалась в 2 случаях (22,2%) у больных подслизистыми новообразованиями пищеводно-желудочного перехода размерами

более 5 см операции были завершены из открытого доступа. При гистологическом и иммуно-гистохимическом исследовании у данных пациентов было подтверждено наличие ГИСО.

В подгруппу 3.2 были включены пациенты с ранним раком желудка (n = 2), с подслизистыми новообразованиями желудка (n = 2), а также с местно-распространённым процессом (n=14), у которых ИВЭА использовали для маркировки границ резекции и определения объёма операции. В 14 случаях была выполнена гастрэктомия, причем у двух пациентов объем резекции был расширен за счёт данных, полученных при ИВЭА. В 2 случаях произведена субтотальная дистальная резекция желудка, в том числе в 1 случае объем резекции был уменьшен, так как изначально планировалась гастрэктомия, в 2 - клиновидная резекция желудка (при ГИСО). В этой подгруппе 15 больным операция была выполнена из открытого доступа, у 3 – лапароскопически. Во всех случаях по данными гистологического исследования роста опухоли по границам резекции не было (R0), что совпадает с данными Y. Xuan et al. [Xuan Y. et al., 2013]. Протяжённость от дистальной границы резекции до опухоли составила в среднем 52,0 (15,3 – 75,7) мм, от проксимальной – 21,5 (20,0 – 35,9) мм, что также подтверждает данные, опубликованными в статье H. Matsui et al. в 2009 году [Matsui H.,2009].

Таким образом, проведение ИВЭА при новообразованиях желудка особенно целесообразно при непальпируемых формах раннего рака желудка и других новообразованиях, позволяя эффективно проводить топическую диагностику и определелять границы резекции.

Группа 4. Как было указано ранее, ИВЭА нами была использована для оценки герметичности анастомозов. Применение данной методики для этой цели было признано нецелесообразным, однако позволило разработать тесты, которые были в дальнейшем использованы в работе. Длительность теста на герметичность по предложенным методикам была сопоставима с продолжительностью ИВЭА, составив в среднем 16,5 минут. Интраоперационно негерметичность анастомоза на шее была выявлена у 5 больных (38,4%), анастомоза брюшной полости у 2

больных (14%). Во всех случаях были наложены дополнительные узловые швы. В подгруппе 4.1 в 42% случаев интраоперационная негерметичность была выявлена при формировании ручного узлового шва, в послеоперационном периоде несостоятельность была зафиксирована лишь у 17%, что сопровождалось нагноением раны.

В подгруппе 4.2 интраоперационная негерметичность анастомоза была отмечена в 1 случаев в группе ручного и в 1 случае - в группе механического анастомоза. Несостоятельность анастомоза в подгруппе 4.2 не была выявлена ни в одном случае.

В раннем послеоперационном периоде несостоятельность анастомоза была диагностирована лишь у 2 (15%) пациентов в подгруппе 4.1, что сопровождалось нагноением раны. Несостоятельность анастомоза в подгруппе 4.2 не была выявлена ни в одном случае.

Таким образом, проведение интраоперационных проб, позволяющих выявить зоны негерметичности швов анастомоза и выполнить их укрепление, обеспечивает снижение частоты несостоятельности пищеводного соустья и нагноения послеоперационных ран в раннем послеоперационном периоде.

Оценка результатов применения ИВЭА в соответствии с принятыми в исследовании критериями была выполнена на основе определения «полезности» и степени «влияния» процедуры. Полезность, как указывалось ранее, анализировалась как при различных нозологиях с уточнением характера поражения, его локализации, размера и иных параметров, так и при различных вариантах хирургических вмешательств.

Общий параметр «полезности» для всех операций на пищеводе и желудке показан на рисунках 4.3 и 4.4. Ни в одном случае при операциях на пищеводе и желудке ИВЭА не было присвоено 1 балла («была не полезна»).

В большинстве случаев ИВЭА при операциях на пищеводе была признана полезной процедурой: «была полезна» у 45,2%, «была необходима» - 54,8%. Ни в одном случае при операциях на пищеводе и желудке ИВЭА не было присвоено 1

балла («была не полезна»). При операциях на желудке ситуация была несколько иной: ИВЭА была признана необходимой лишь в 11%, но в 89 % - «была полезна»

С точки зрения критерия «полезность» ИВЭА была необходима при дивертикулэктомии (73,5%), фундопликации (43,3%), удалении подслизистых новообразований пищевода (22,2%) и клиновидной резекции желудка (11,1%). ИВЭА была полезна при дивертикулэктомии лишь в 26,5% случаев, а при фундопликации – у 56,7% больных,

Актуальность выполнения ИВЭА у больных с новообразованиями пищевода и желудка напрямую зависела от их размера. Так, при величине новообразования меньше 2 см интраоперационное исследование во всех случаях (4 из 4) было «необходимо». Увеличение размера новообразования несколько снижает балл полезности исследования, однако сама по себе целесообразность ИВЭА не подвергалась сомнению. Еще одной позицией, обусловившей «необходимость» исследования у больных опухолями пищевода, была их локализация в средней трети грудного отдела органа (66,7%).

В отличие от субтотальной резекции пищевода при выполнении органосохраняющих операций необходима четкая локализация зоны вмешательства, чтобы избежать избыточной мобилизации пищевода. В отличие от открытых операций при выполнении данной операции видеоэндоскопически нет возможности провести пальпаторное исследование пищевода, а наличие зонда в его просвете зачастую осложняет манипуляции инструментами. При локализации же новообразования на задней или левой стенке пищевода и небольших размерах опухоли при использовании правостороннего торакоскопического доступа новообразование увидеть невозможно. В данной клинической ситуации ИВЭА является средством точной топической диагностики расположения новообразования, что позволяет не только сократить время операции, но и избежать конверсии доступа, крайне нежелательного у пациентов с неонкологическими заболеваниями пищевода.

Альтернативой ИВЭА может быть предоперационная маркировка новообразований пищевода с использованием различных медицинских

красителей. Кроме того, применение ИВЭА имеет дополнительные преимущества. Во-первых, проведение интраоперационной эндоскопии позволяет провести контроль зоны вмешательства и исключить повреждение слизистой. Во-вторых, в отдельных клинических случаях возможно выполнение внтурипросветной ассистенции при удалении интрамуральных новообразований пищевода, что позволяет облегчить процесс энуклеации опухоли и снизить частоту повреждения её капсулы, что крайне важно при подозрении на ГИСО

Для интраоперационной маркировки при новообразованиях желудка ИВЭА в 77,8 % случаев была полезной, чем необходимой. В то же время при раннем раке и при размерах новообразования менее 2 см ИВЭА была необходима в 2 случаях из 2.

Еще одним критерием эффективности ИВЭА считали ее влияние на ход операции (расценивалось как 1), либо отсутствие такого влияния (расценивалось как 0).

Весьма значимым, на наш взгляд, является влияние ИВЭА на технику проводимой операции на верхних отделах желудочно-кишечного тракта, в особенности, при операциях на пищ еводе. Наиболее часто интраоперационная коррекция проводимого вмешательства потребовалась при дивертикулэктомии на шее, при выполнении фундопликации, при непальпируемых новообразованиях. При раннем раке желудка выполнение ИВЭА было необходимым для маркировки новообразования и определения границ резекции

Настоящее исследования продемонстрировало достаточно значимое влияние ИВЭА на технику операций на пищеводе (в 47 (64,4%) случаях). При операциях на желудке, влияние интраоперационного исследования на технику операции было менее значимым. Тем не менее, проведение ИВЭА привело к расширению изначально планируемого объема резекции с выполнением гастрэктомии у 2-х больных, а также к уменьшению планируемого объема до дистальной субтотальной резекции желудка у 1 больного. Чаще всего интраоперационная коррекция вмешательства требовалась при дивертикулэктомии по поводу Ценкеровского дивертикула, при антирефлюксных

операциях, а также при удалении непальпируемых новообразований. При раннем раке желудка выполнение ИВЭА было необходимо для маркировки новообразования и определения границ резекции.

Более чем в половине случаев при дивертикулэктомии (52,9%) данные ИВЭА способствовали оптимальному положению сшивающего аппарата для исключения остаточной полости дивертикула, в 17,6% случаев – для исключения сужения просвета пищевода.

При выполнении фундопликации по методике РНЦХ в 20% случаев было изменено положение первого стежка, в 13,3% - произведена коррекция «натяжения» манжетки, в 13,6% - скорректировано положение манжетки.

Например, при выполнении операции у пациентов с укорочением пищевода ИВЭА позволила правильно расположить манжетку с адекватным захватом тканей пищевода и определить необходимую ее длину.

Таким образом, на примере собственного опыта применения ИВЭА при операциях на пищеводе и желудке продемонстрирована достоверная важность использования этой методики при выполнении операций по поводу дивертикулов пищевода, удалении подслизистых новообразований пищевода, маркировки непальпируемых новообразований желудка. С нашей точки зрения, выполнение эндоскопического интраоперационного исследования в этих случаях должно рассматриваться как обязательный этап хирургического вмешательства. Целесообразным представляется выполнение ИВЭА при лапароскопической фундопликации, в особенности у пациентов с укорочением пищевода и при повторных вмешательствах. В то же время, настоящее исследования доказало нецелесообразность применения ИВЭА для оценки герметичности пищеводного анастомоза при выполнении вмешательств на пищеводе и желудке, а также удалении больших пальпируемых новообразований желудка.

Указанные преимущества позволяют рекомендовать применение ИВЭА в клиническую практику при лечении пациентов с заболеваниями пищевода и желудка.

Благодаря полученным положительным результатам применения ИВЭА в клинической практике, в настоящее время данная методика вошла в рутинную практику нашего отделения и практически всегда используется при проведении хирургических вмешательств на верхних отделах желудочно-кишечного тракта.

ВЫВОДЫ

1 Использование интраоперационной внутрипросветной эндоскопической ассистенции целесообразно при операциях, выполняемых по поводу дивертикулов пищевода различной локализации, грыж пищеводного отверстия диафрагмы, ГЭРБ и ее осложнений, а также непальпируемых новообразований пищевода и желудка.

2 Применение интраоперационной внутрипросветной эндоскопической ассистенции достоверно сократило среднее время дивертикулэктомии, не увеличив частоту развития осложнений. При антирефлюксных операциях была снижена частота дисфункции манжетки и продолжительность госпитализации. У больных новообразованиями пищевода и желудка исследование было целесообразно для топической диагностики и определения границ резекции.

3 Влияние интраоперационной внутрипросветной эндоскопической ассистенции на ход операции было продемонстрировано в 100% случаев при удалении новообразований пищевода, в 70,6% случаев при дивертикулэктомии и в 46,7% случаев при антирефлюксных вмешательствах. Применение интраоперационной эндоскопии было признано полезным у 45,2% и необходимым у 54,8% больных, оперированных по поводу заболеваний пищевода, и у 89,0% и 11,0% больных соответственно, перенесших операцию на желудке.

4 Для оценки геметичности швов анастомоза интраоперационная внутрипросветная эндоскопическая асситенция показала свою эффективность на этапе разработки интраоперационных проб которые позволили выявить и укрепить зоны негерметичности швов анастомоза, что снизило частоту несостоятельности анастомозов.

ПРАКТИЧЕСКИЕ РЕКОМЕНДАЦИИ

1. Интраоперационная внутрипросветная эндоскопическая ассистенция при дивертикулэктомии по поводу дивертикула пищевода достоверно сокращает время операции и повышает ее качество за счет дополнительного контроля наложения сшивающего аппарата.
2. При проведении антирефлюксных операций по поводу грыж пищеводного отверстия диафрагмы и рефлюкс-эзофагита применение интраоперационной внутрипросветной эндоскопической ассистенции целесообразно для контроля расположения и натяжения формируемой манжетки, особенно при использовании лапароскопического доступа.
3. Выполнение интраоперационной внутрипросветной эндоскопической ассистенции обязательно при удалении подслизистых новообразований пищевода и желудка с использованием видеоэндоскопической техники, в особенности при размерах опухоли менее 2 см, а также при ее локализации в средней трети пищевода. При новообразованиях желудка проведение исследования важно для интраоперационной оценки краёв резекции.
4. При удалении больших пальпируемых новообразований желудка использование интраоперационной внутрипросветной эндоскопической ассистенции нецелесообразно.
5. Проведение тестов с оценкой герметичности пищеводных анастомозов с помощью зондовой пробы с метиленовым красителем и использованием специально разработанных устройств позволяет провести интраоперационную коррекцию швов анастомоза, что улучшает непосредственные и отдаленные результаты хирургического лечения больных заболеваниями пищевода и желудка, перенесших субтотальную резекцию пищевода или гастрэктомию.

СПИСОК ЛИТЕРАТУРЫ

1 Балалыкин А. С., Муцуров Х., Гвоздик В., Вербовский А. История и клиническое значение внутрипросветной эндоскопии пищеварительного тракта // Российский медицинский журнал. - 2016. - Т. 22, № 1. - С. 52-56.

2 Белоногов А.В. Малоинвазивные хирургические способы лечения полипов и раннего рака желудка // Сибирский медицинский журнал (Иркутск). - 2008. - Т. 83, № 8. - С. 26-28.

3 Белый В.Я., Чернев В., Гибало Р. Эндоскопическая ассистенция при операциях по поводу дивертикулов пищевода // Український журнал малоінвазивної та ендоскопічної хірургії. - 2013. № 17, № 2. - С. 33-35.

4 Бенян А.С. Торакоскопическое удаление гигантской бессимптомной лейомиомы нижнегрудного отдела пищевода // Хирургия. Журнал им. НИ Пирогова. - 2015. № 3. - С. 90-92.

5 Березов Ю.Е. Хирургия пищевода. / Березов Ю. Е., Григорьев М. С.; Под ред. Ю.Е. Березов М. С. Г. - М.: Медицина, 1965.

6 Велигоцкий Н., Горбулич А., Комарчук В., Велигоцкий А., Трушин А. Лапароскопические фундопликации в лечении гастроэзофагеальной рефлюксной болезни // Вестник Харьковского национального университета имени ВН Каразина. Серия «Медицина». - 2004. № 7 (614). - С. 45-49.

7 Груба Л. Н., Магомедов М., Василенко К., Лебедев И., Егиев В. Опыт применения интраоперационной эндоскопии с целью раннего выявления и предотвращения осложнений анастомозов желудочно-кишечного тракта // Анналы хирургии. - 2016. - Т. 21, № 4. - С. 257-264.

8 Груба Л. Н., Магомедов М., Егиев В., Лебедев И., Сажин А., Василенко К. Интраоперационная эндоскопия как метод оценки анастомоза желудочно-кишечного тракта // Анналы хирургии. - 2017. - Т. 22, № 4. - С. 205-210.

9 Иванов Ю. В., Сазонов Д. В., Панченков Д. Н., Шабловский О. Р., Истомин Н. П. Дивертикул Ценкера: современные подходы к

хирургическому лечению // Клиническая практика. - 2016. № 3 (27). - С. 17-23.

10 Ивашкин В.Т., Маев И. В., Трухманов А.С., Баранская Е.К., Дронова О.Б., Зайратьянц О.В., Сайфутдинов Р.Г., Шептулин А.А., Лапина Т.Л., Пирогов С.С., Кучерявый Ю.А., Сторонова О.А., Андреев Д.Н. Клинические рекомендации Российской гастроэнтерологической ассоциации по диагностике и лечению гастроэзофагеальной рефлюксной болезни //. - 2014. - С. 75-95.

11 Исаков В. А. Безопасность ингибиторов протонного насоса при длительном применении//Клиническая фармакология и терапия.–2004.–№ 13 (1) // Клиническая фармакология и терапия. - 2004. № 13. - С. 1.

12 Комов Д., Ефимов О., Кувшинов Ю., Нечипай А., Комаров И. Предоперационная эндоскопическая маркировка ранних форм рака желудка // Вестник РОНЦ им. НН Блохина РАМН. - 1990. - Т. 1, № 2. - С. 51.

13 Кочуков В. П., Розанов А. Н., Островерхова Е. Г., Бунин И. В., Адеева Е. Ю., Нуждин И. Л., Житный М. В. Редкая причина желудочно-кишечного кровотечения (язва Дьелафуа) // Трудный пациент. - 2012. - Т. 10, № 8-9.

14 Кротов Н., Беркинов У., Ганиев Ш., Рихсиев И., Халиков С., Чилгашов А. Опыт выполнения различных видеоторакоскопических вмешательств // Эндоскопическая хирургия. - 2009. - Т. 15, № 5. - С. 3-8.

15 Маев И., Вьючнова Е., Щекина М. Гастроэзофагеальная рефлюксная болезнь-болезнь XXI века // Лечащий врач. - 2004. - Т. 4. - С. 10-14.

16 Маев И., Дичева Д., Пенкина Т., Кушнир К., Зайцева Е. Дивертикулы верхних отделов желудочно-кишечного тракта // Гастроэнтерология. Приложение к журналу Consilium Medicum. - 2009. № 1. - С. 8-13.

17 Марийко В., Кузнецов П. Современные тенденции видеоторакоскопической хирургии рака пищевода (обзор литературы) // Вестник новых медицинских технологий. - 2016. - Т. 23, № 3.

18 Оспанов О., Волчкова И. К обоснованию выбора методики лапароскопической фундопликации // Современные проблемы науки и образования. - 2012. № 2. - С. 80-85.

19 Петровский Б.В., Ванцян Э. Н. Дивертикулы пищевода // Медицина. - 1968. - С. 184 с., ил.

20 Пучков К. В., Филимонов В. Б. Грыжи пищеводного отверстия диафрагмы //. - 2003. - 171 с., ил.

21 Соколов В., Карпова Е., Павлов П., Погорелов Н., Франк Г., Белоус Т., Вашакмадзе Л. Возможности эндоскопического лечения больных множественными карциноидами и первично-множественным ранним раком желудка // Вестник Московского онкологического общества. - 2011. № 11. - С. 4-6.

22 Ставраки Е., Морозов С., Исаков В. Распространенность изжоги в России // Материалы. - 2006. - Т. 6. - С. 290.

23 Стегний К., Мацак В., Агапов М., Шульга И., Крекотень А., Гончарук Р., Сарычев В., Сорока А., Дмитриев М., Двойникова Е. Опыт лечения пациентов с дивертикулами Ценкера // Тихоокеанский медицинский журнал. - 2016. № 1 (63). - С. 89-91.

24 Черкасов М., Татьянченко В., Перескоков С. Видеоэндохирургическое лечение заболеваний пищевода: Тез. докл. // Эндоскопическая хирургия, 2003. - С. 91.

25 Черноусов А. Ф. Хирургия пищевода/ А. Ф. Черноусов, П.М. Богопольский, Ф.С. Курбанов // М.: Медицина. - 2000. - 263 с.

26 Черноусов А.Ф., Хоробрых Т.В., Ветшев Ф.П. Повторные антирефлюксные операции // Вестник хирургической гастроэнтерологии. - 2011. - Т. 3. - С. 4-15.

27 Черноусов Ф.А., Егорова Л.К., Шестаков А.Л., Годжелло Э.А., Липко Н.С. Отдаленные результаты фундопликации в модификации АФ Черноусова в лечении рефлюкс эзофагита // Вестник хирургической гастроэнтерологии.

- 2010. № 4. - С. 29-39.

28 Черноусов Ф.А., Егорова Л.К. Оценка эффективности фундопликации по методике РНЦХ // Вестник хирургической гастроэнтерологии. - 2010. № 3. - С. 126.

29 Шалимов А.А. Хирургия пищевода. / Шалимов А. А., Саенко В. Ф., Шалимов С. А.: Медицина, 1975.

30 Юрасов А., Шестаков А.Л., Битаров Т.Т. Показания к оперативному лечению рефлюкс-эзофагита // Доказательная гастроэнтерология. - 2018. - Т. 7, № 2. - С. 30-34.

31 Adikibi B. T., MacKinlay G. A., Munro F. D., Khan L. R., Gillett P. M. Intraoperative upper GI endoscopy ensures an adequate laparoscopic Heller's myotomy // Journal Of Laparoendoscopic & Advanced Surgical Techniques. - 2009. - Т. 19, № 5. - С. 687-689.

32 Alaedeen D., Madan A. K., Ro C. Y., Khan K. A., Martinez J. M., Tichansky D. S. Intraoperative endoscopy and leaks after laparoscopic Roux-en-Y gastric bypass // The American Surgeon. - 2009. - Т. 75, № 6. - С. 485-488.

33 Alasfar F., Chand B. Intraoperative endoscopy for laparoscopic Roux-en-Y gastric bypass: leak test and beyond // Surgical Laparoscopy Endoscopy & Percutaneous Techniques. - 2010. - Т. 20, № 6. - С. 424-427.

34 Alves A., Perniceni T., Godeberge P., Mal F., Levy P., Gayet B. Laparoscopic Heller’s cardiomyotomy in achalasia // Surgical endoscopy. - 1999. - Т. 13, № 6. - С. 600-603.

35 Arcila E., Shin J. Utility and techniques of intraoperative endoscopy and interventions // Seminars in Colon and Rectal Surgery. - Т. 28 -Elsevier, 2017. - С. 30-33.

36 Awad Z., Anderson P., Sato K., Roth T., Gerhardt J., Filipi C. Laparoscopic reoperative antireflux surgery // Surgical endoscopy. - 2001. - Т. 15, № 12. - С. 1401-1407.

37 Barajas-Gamboa J. S., Acosta G., Savides T. J., Sicklick J. K., Fehmi S. M. A.,

Coker A. M., Green S., Broderick R., Nino D. F., Harnsberger C. R. Laparo-endoscopic transgastric resection of gastric submucosal tumors // Surgical endoscopy. - 2015. - T. 29, № 8. - C. 2149-2157.

38 Becerril-Martínez G., Decanini-Terán C., Spaventa-Ibarrola A., Farca-Belsaguy A., Fournier-Montemayor F., Menéndez-Skertchly A. L. Intraoperative endoscopy in laparoscopic fundoplications // Cirugia y cirujanos. - 2006. - T. 74, № 2. - C. 95-99.

39 Bell R., Hanna P., Powers B., Sabel J., Hruza D. Clinical and manometric results of laparoscopic partial (Toupet) and complete (Rosetti-Nissen) fundoplication // Surgical endoscopy. - 1996. - T. 10, № 7. - C. 724-728.

40 Bloomston M., Brady P., Rosemurgy A. S. Videoscopic Heller myotomy with intraoperative endoscopy promotes optimal outcomes // JSLS: Journal of the Society of Laparoendoscopic Surgeons. - 2002. - T. 6, № 2. - C. 133-138.

41 Bochkarev V., Iqbal A., Lee Y. K., Vitamvas M., Oleynikov D. One hundred consecutive laparoscopic Nissen's without the use of a bougie // The American journal of surgery. - 2007. - T. 194, № 6. - C. 866-871.

42 Bombeck C. T. Intraoperative esophagoscopy, gastroscopy, colonoscopy, and endoscopy of the small bowel // The Surgical clinics of North America. - 1975. - T. 55, № 1. - C. 135-142.

43 Booth M., Stratford J., Jones L., Dehn T. Randomized clinical trial of laparoscopic total (Nissen) versus posterior partial (Toupet) fundoplication for gastro-oesophageal reflux disease based on preoperative oesophageal manometry // British journal of surgery. - 2008. - T. 95, № 1. - C. 57-63.

44 Borao F.J. Revisional Foregut Surgery. / Borao F. J.: Springer, 2019.

45 Bowden Jr T. A., Hooks 3rd V., Mansberger Jr A. R. Intraoperative gastrointestinal endoscopy // Annals of surgery. - 1980. - T. 191, № 6. - C. 680.

46 Campagna R. A., Carlson D. A., Hungness E. S., Holmstrom A. L., Pandolfino J. E., Soper N. J., Teitelbaum E. N. Intraoperative assessment of esophageal motility using FLIP during myotomy for achalasia // Surgical endoscopy. -

2019. - С. 1-8.

47 Ceretti A., Carzaniga P. Laparoscopic management of oesophageal epiphrenic diverticulum: a case report // Chirurgia italiana. - 2005. - Т. 57, № 2. - С. 261-266.

48 Champion J., Hunt T., DeLisle N. Role of routine intraoperative endoscopy in laparoscopic bariatric surgery // Surgical Endoscopy And Other Interventional Techniques. - 2002. - Т. 16, № 12. - С. 1663-1665.

49 Chen L., Hussain K., Su Y., Gu Z., Ji C., Fang W. A novel hybrid approach for enucleation of esophageal leiomyoma // Journal of thoracic disease. - 2019. - Т. 11, № 6. - С. 2576-2580.

50 Cologne K., Shin J. Applications of Intraoperative Endoscopy // Advanced Colonoscopy and Endoluminal SurgerySpringer, 2017. - С. 169-174.

51 Davis C., Baldea A., Johns J., Joehl R., Fisichella P. The evolution and long-term results of laparoscopic antireflux surgery for the treatment of gastroesophageal reflux disease // JSLS: Journal of the Society of Laparoendoscopic Surgeons. - 2010. - Т. 14, № 3. - С. 332-341.

52 del Genio G., Rossetti G., Brusciano L., Limongelli P., Pizza F., Tolone S., Fei L., Maffettone V., Napolitano V., del Genio A. Laparoscopic Nissen-Rossetti fundoplication with routine use of intraoperative endoscopy and manometry: technical aspects of a standardized technique // World journal of surgery. - 2007. - Т. 31, № 5. - С. 1100-1107.

53 Dent J., El-Serag H., Wallander M. A., Johansson S. Epidemiology of gastro-oesophageal reflux disease: a systematic review // Gut. - 2005. - Т. 54, № 5. - С. 710-717.

54 Desai A. A., Alemayehu H., Holcomb III G., Peter S. D. S. Minimal vs. maximal esophageal dissection and mobilization during laparoscopic fundoplication: long-term follow-up from a prospective, randomized trial // Journal of pediatric surgery. - 2015. - Т. 50, № 1. - С. 111-114.

55 Eisenberg D., Bell R. Intraoperative endoscopy: a requisite tool for laparoscopic

resection of unusual gastrointestinal lesions-a case series // Journal of Surgical Research. - 2009. - T. 155, № 2. - C. 318-320.

56 Fanelli R. D. Intraoperative endoscopy: an important adjunct to gastrointestinal surgery // Techniques in Gastrointestinal Endoscopy. - 2013. - T. 15, № 4. - C. 184-190.

57 Fletcher C., Berman J., Corless C., Gorstein F., Lasota J., Longley B., Miettinen M., O'Leary T., Remotti H., Rubin B. Diagnosis of gastrointestinal stromal tumours: a consensus approach // Hum pathol. - 2002. - T. 33, № 5. - C. 459-465.

58 Frattin F., 2018Frattin F., Pappalardo V., Inversini D., Lavazza M., Rausei T., Carcano G. Special Use of Intraoperative Endoscopy in Sleeve Gastrectomy: A Case Report // Surgical technology international. - 2018. - T. 33. - C. 97-100.

59 Furihata M., Tagaya N., Furihata T., Kubota K. Laparoscopic removal of an intragastric foreign body with endoscopic assistance // Surgical Laparoscopy Endoscopy & Percutaneous Techniques. - 2004. - T. 14, № 4. - C. 234-237.

60 Galvani C., Fisichella P. M., Gorodner M. V., Perretta S., Patti M. G. Symptoms are a poor indicator of reflux status after fundoplication for gastroesophageal reflux disease: role of esophageal functions tests // Archives of Surgery. - 2003. - T. 138, № 5. - C. 514-519.

61 Giavarini L., Boni L., Cortellezzi C. C., Segato S., Cassinotti E., Rausei S., Dionigi G., Rovera F., Marzorati A., Spampatti S. Laparoscopic caecal wedge resection with intraoperative endoscopic assistance // International Journal of Surgery. - 2013. - T. 11. - C. S58-S60.

62 Gill R. S., Switzer N., Driedger M., Shi X., Vizhul A., Sharma A. M., Birch D. W., Karmali S. Laparoscopic sleeve gastrectomy with staple line buttress reinforcement in 116 consecutive morbidly obese patients // Obesity surgery. - 2012. - T. 22, № 4. - C. 560-564.

63 Gomberawalla A., Lutfi R. Benefits of intraoperative endoscopy: case report and review of 300 sleeves gastrectomies // Annals of surgical innovation and

research. - 2015. - Т. 9, № 1. - С. 13.

64 Gunji H., Horibe D., Uesato M., Kano M., Hayano K., Hanari N., Kawahira H., Hayashi H., Matsubara H. Gastric resection under retroflexed endoscopic guidance: a reliable procedure for totally laparoscopic subtotal gastrectomy // Digestive surgery. - 2017. - Т. 34, № 1. - С. 12-17.

65 Gurbuz A., Peetz M. Resection of a gastric leiomyoma using combined laparoscopic and gastroscopic approach // Surgical endoscopy. - 1997. - Т. 11, № 3. - С. 285-286.

66 Haddad A., Tapazoglou N., Singh K., Averbach A. Role of intraoperative esophagogastroenteroscopy in minimizing gastrojejunostomy-related morbidity: experience with 2,311 laparoscopic gastric bypasses with linear stapler anastomosis // Obesity surgery. - 2012. - Т. 22, № 12. - С. 1928-1933.

67 Harvey E. J., Arroyo K., Rubin P., Katz L. B., Vine A. J. Laparoscopic Management of Epiphrenic Esophageal Diverticulum With Intraoperative Endoscopy // Gastroenterology. - 2010. - Т. 138, № 5. - С. S-863.

68 Hayashi H., 2005Hayashi H., Iwasaki A., Kato F., Makihata S., Yamamoto S., Shiraishi T., Yamazaki S., Shirakusa T. Thoracoscopy and intraoperative upper gastrointestinal endoscopy was effective for Boerhaave syndrome; report of a case // Kyobu geka. The Japanese journal of thoracic surgery. - 2005. - Т. 58, № 5. - С. 419-421.

69 Hendriks T., Mastboom W. J. Healing of experimental intestinal anastomoses // Diseases of the colon & rectum. - 1990. - Т. 33, № 10. - С. 891-901.

70 Hiki N., Yamamoto Y., Fukunaga T., Yamaguchi T., Nunobe S., Tokunaga M., Miki A., Ohyama S., Seto Y. Laparoscopic and endoscopic cooperative surgery for gastrointestinal stromal tumor dissection // Surgical endoscopy. - 2008. - Т. 22, № 7. - С. 1729-1735.

71 Jakobs R., Hartmann D., Benz C., Schilling D., Weickert U., Eickhoff A., Schoenleben K., Riemann J. F. Diagnosis of obscure gastrointestinal bleeding by intra-operative enteroscopy in 81 consecutive patients // World journal of

gastroenterology: WJG. - 2006. - Т. 12, № 2. - С. 313-316.

72 Jeong O., Cho S. B., Joo Y. E., Ryu S. Y., Park Y. K. Novel technique for intraoperative tumor localization during totally laparoscopic distal gastrectomy: endoscopic autologous blood tattooing // Surgical endoscopy. - 2012. - Т. 26, № 6. - С. 1778-1783.

73 Kawai K., Iida Y., Ishihara S., Yamaguchi H., Nozawa H., Hata K., Kiyomatsu T., Tanaka T., Nishikawa T., Yasuda K. Intraoperative colonoscopy in patients with colorectal cancer: review of recent developments // Digestive Endoscopy. - 2016. - Т. 28, № 6. - С. 633-640.

74 Kawakatsu S., Ohashi M., Hiki N., Nunobe S., Nagino M., Sano T. Use of endoscopy to determine the resection margin during laparoscopic gastrectomy for cancer // British Journal of Surgery. - 2017. - Т. 104, № 13. - С. 1829-1836.

75 Kent M., d'Amato T., Nordman C., Schuchert M., Landreneau R., Alvelo-Rivera M., Luketich J. Minimally invasive resection of benign esophageal tumors // The Journal of thoracic and cardiovascular surgery. - 2007. - Т. 134, № 1. - С. 176-181.

76 Khan O. A., Cruttenden-Wood D., Toh S. K. Is an involved circumferential resection margin following oesphagectomy for cancer an important prognostic indicator? // Interact Cardiovasc Thorac Surg. - 2010. - Nov. - Т. 11, № 5. - С. 645-648.

77 Kim K.-H., Kim M.-C., Jung G.-J., Jang J.-S., Choi S.-R. Endoscopic treatment and risk factors of postoperative anastomotic bleeding after gastrectomy for gastric cancer // International Journal of Surgery. - 2012. - Т. 10, № 10. - С. 593-597.

78 Kligman M. Intraoperative endoscopic pneumatic testing for gastrojejunal anastomotic integrity during laparoscopic Roux-en-Y gastric bypass // Surgical endoscopy. - 2007. - Т. 21, № 8. - С. 1403-1405.

79 Lau W. Intraoperative enteroscopy—indications and limitations // Gastrointestinal endoscopy. - 1990. - Т. 36, № 3. - С. 268-271.

80 Law R., Katzka D. A., Baron T. H. Zenker's diverticulum // Clinical Gastroenterology and Hepatology. - 2014. - T. 12, № 11. - C. 1773-1782.

81 Li V. K. M., Wexner S. D., Pulido N., Wang H., Jin H. Y., Weiss E. G., Nogeuras J. J., Sands D. R. Use of routine intraoperative endoscopy in elective laparoscopic colorectal surgery: can it further avoid anastomotic failure? // Surgical endoscopy. - 2009. - T. 23, № 11. - C. 2459.

82 Lieto E., Orditura M., Castellano P., Pinto M., Zamboli A., De Vita F., Pignatelli C., Galizia G. Endoscopic intraoperative anastomotic testing may avoid early gastrointestinal anastomotic complications. A prospective study // Journal of Gastrointestinal Surgery. - 2011. - T. 15, № 1. - C. 145-152.

83 Lucas C., Sugawa C., Friend W., Walt A. Therapeutic implications of disturbed gastric physiology in patients with stress ulcerations // The American Journal of Surgery. - 1972. - T. 123, № 1. - C. 25-34.

84 Luketich J. D., Landreneau R. J. Minimally invasive resection and mechanical cervical esophagogastric anastomotic techniques in the management of esophageal cancer // J Gastrointest Surg. - 2004. - Dec. - T. 8, № 8. - C. 927-9.

85 Macke R. A., Luketich J. D., Nason K. S., Schuchert M. J. Minimally invasive enucleation of a large, extensively calcified esophageal leiomyoma // J Thorac Cardiovasc Surg. - 2014. - Apr. - T. 147, № 4. - C. e52-e54.

86 Manatsathit W., Khrucharoen U., Jensen D. M., Hines O. J., Kovacs T., Ohning G., Jutabha R., Ghassemi K., Dulai G. S., Machicado G. Laparotomy and intraoperative enteroscopy for obscure gastrointestinal bleeding before and after the era of video capsule endoscopy and deep enteroscopy: a tertiary center experience // The American Journal of Surgery. - 2018. - T. 215, № 4. - C. 603-609.

87 Manta R., Naik A., Frazzoni M., Manno M., Arezzo A., De Bellis M., Trecca A., Bassotti G., Melotti G., Conigliaro R. Intraoperative endoscopy in the evaluation of digestive anastomoses // Endoscopic Follow-up of Digestive AnastomosisSpringer, 2014. - C. 61-65.

88 Meslin K. P., Cosgrove J. M. Intraoperative Upper and Lower Endroscopy Considerations // The Sages ManualSpringer, 2006. - С. 225-237.

89 Minhem M. A., Safadi B. Y., Tamim H., Mailhac A., Alami R. S. Does intraoperative endoscopy decrease complications after bariatric surgery? Analysis of American College of Surgeons National Surgical Quality Improvement Program database // Surgical endoscopy. - 2019. - Т. 33, № 11. - С. 3629-3634.

90 Nachiappan S., Askari A., Currie A., Kennedy R. H., Faiz O. Intraoperative assessment of colorectal anastomotic integrity: a systematic review // Surgical endoscopy. - 2014. - Т. 28, № 9. - С. 2513-2530.

91 Nguyen S., Divino C., Wang J.-L., Dikman S. Laparoscopic management of gastrointestinal stromal tumors // Surgical Endoscopy and Other Interventional Techniques. - 2006. - Т. 20, № 5. - С. 713-716.

92 Nishikawa K., Hanyuu N., Yuda T., Tanaka Y., Hayashi T., Kawano S., Suzuki H., Miyoshi I., Mizuno R., Iwabuchi S. Intraoperative screening of anastomosis by endoscopy may lead to “zero” perioperative anastomotic complication in digestive surgery // Gastrointestinal Endoscopy. - 2007. - Т. 65, № 5. - С. AB318.

93 Ohashi S. Laparoscopic intraluminal (intragastric) surgery for early gastric cancer // Surgical endoscopy. - 1995. - Т. 9, № 2. - С. 169-171.

94 Okazumi S., Ochiai T., Shimada H., Matsubara H., Nabeya Y., Miyazawa Y., Shiratori T., Aoki T., Sugaya M. Development of less invasive surgical procedures for thoracic esophageal cancer // Dis Esophagus. - 2004. - Т. 17, № 2. - С. 159-63.

95 Olaison G., Andersson P., Myrelid P., Smedh K., Söderholm J., Sjödahl R. On-table endoscopy to define strictures and resection margins: experience from 178 operations for Crohn’s disease using intraoperative endoscopy // Colorectal Disease. - 2001. - Т. 3. - С. 58-62.

96 Palanivelu C., Rangarajan M., Maheshkumaar G. S., Senthilkumar R. Minimally invasive surgery combined with peroperative endoscopy for symptomatic middle and lower esophageal diverticula: a single institute's experience // Surgical Laparoscopy Endoscopy & Percutaneous Techniques. - 2008. - T. 18, № 2. - C. 133-138.

97 Park D. J., Lee H.-J., Kim S. G., Jung H., Song I., Lee K., Choe K., Yang H.-K. Intraoperative gastroscopy for gastric surgery // Surgical Endoscopy and Other Interventional Techniques. - 2005. - T. 19, № 10. - C. 1358-1361.

98 Peery A. F., Dellon E. S., Lund J., Crockett S. D., McGowan C. E., Bulsiewicz W. J., Gangarosa L. M., Thiny M. T., Stizenberg K., Morgan D. R. Burden of gastrointestinal disease in the United States: 2012 update // Gastroenterology. - 2012. - T. 143, № 5. - C. 1179-1187. e3.

99 Poulose B. K. Intraoperative endoscopy to identify lesions // Techniques in Gastrointestinal Endoscopy. - 2013. - T. 15, № 4. - C. 180-183.

100 Pripisi L., Hoara P., Constantin A., Predescu D., Birla R., Gindea C., Caragui A., Constantinoiu S. The Value of Intraoperative Endoscopy and Manometry in the Surgical Treatment of Achalasia // Chirurgia (Bucharest, Romania: 1990). - 2018. - T. 113, № 4. - C. 469-477.

101 Pross M., Manger T., Wolff S., Kahl S., Lippert H. Thoracoscopic enucleation of benign tumors of the esophagus under simultaneous flexible esophagoscopy // Surgical endoscopy. - 2000. - T. 14, № 12. - C. 1146-1148.

102 Qin M., Ding G., Yang H. A clinical comparison of laparoscopic Nissen and Toupet fundoplication for gastroesophageal reflux disease // Journal of Laparoendoscopic & Advanced Surgical Techniques. - 2013. - T. 23, № 7. - C. 601-604.

103 Romagnuolo J. Endoscopic'antireflux'procedures: Not yet ready for prime time // Canadian Journal of Gastroenterology and Hepatology. - 2004. - T. 18, № 9. - C. 573-577.

104 Schmid R. A., Schöb O. M., Klotz H.-P., Vogt P., Weder W. VATS resection of

an oesophageal leiomyoma in a patient with neurofibromatosis Recklinghausen // European journal of cardio-thoracic surgery. - 1997. - T. 12, № 4. - C. 659-662.

105 Schols R. M., Bouvy N. D., van Dam R. M., Stassen L. P. Advanced intraoperative imaging methods for laparoscopic anatomy navigation: an overview // Surgical endoscopy. - 2013. - T. 27, № 6. - C. 1851-1859.

106 Schwartz R., Hagihara P., Griffen J. W. Intraoperative endoscopy for recurrent gastrointestinal bleeding // Southern medical journal. - 1988. - T. 81, № 9. - C. 1106-1108.

107 Sethi M., Zagzag J., Patel K., Magrath M., Somoza E., Parikh M. S., Saunders J. K., Ude-Welcome A., Schwack B. F., Kurian M. S. Intraoperative leak testing has no correlation with leak after laparoscopic sleeve gastrectomy // Surgical endoscopy. - 2016. - T. 30, № 3. - C. 883-891.

108 Shan C.-X., Zhang W., Zheng X.-M., Jiang D.-Z., Liu S., Qiu M. Evidence-based appraisal in laparoscopic Nissen and Toupet fundoplications for gastroesophageal reflux disease // World journal of gastroenterology: WJG. - 2010. - T. 16, № 24. - C. 3063-3071.

109 Smedh K., Olaison G., Nyström P. O., Sjödahl R. Intraoperative enteroscopy in Crohn's disease // British journal of surgery. - 1993. - T. 80, № 7. - C. 897-900

110 Stašek M., Aujeský R., Vrba R., Loveček M., Chudáček J., Janda P., Gregořík M., Vomáčková K., Neoral Č., Klos D. Indications and benefits of intraoperative esophagogastroduodenoscopy // Videosurgery and Other Miniinvasive Techniques. - 2018. - T. 13, № 2. - C. 164-175.

111 Strodel W., Eckhauser F., Knol J., Nostrant T., Dent T. Intraoperative fiberoptic endoscopy // The American surgeon. - 1984. - T. 50, № 6. - C. 340-344.

112 Sylla, P., Bordeianou, L. G., Berger, D., Han, K. S., Lauwers, G. Y., Sahani, D. V., Rattner, D. W.. A pilot study of natural orifice transanal endoscopic total mesorectal excision with laparoscopic assistance for rectal cancer. Surgical endoscopy. – 2013. – T. 2. – Vol.9.- P.3396-3405

113 Takemura M., Higashino M., Osugi H., Tokuhara T., Takada N., Kinoshita H. Thoracoscopic enucleation of esophageal leiomyoma // [Zasshi][Journal]. Nihon Kyobu Geka Gakkai. - 1997. - T. 45, № 9. - C. 1606-1611.

114 Thompson E. M., Orthopoulos G., Romanelli J. R. Intraoperative Endoscopy During Revisional Foregut Surgery: Who to Scope? // Revisional Foregut SurgerySpringer, 2020. - C. 139-150.

115 Tsujimoto H., Yaguchi Y., Kumano I., Takahata R., Ono S., Hase K. Successful gastric submucosal tumor resection using laparoscopic and endoscopic cooperative surgery // World journal of surgery. - 2012. - T. 36, № 2. - C. 327-330.

116 Velidedeoglu M., Arikan A., Zengin K. Omitting of bougie appears to be safe for the performance of the fundal wrap at laparoscopic Nissen fundoplication // Minerva chirurgica. - 2013. - T. 68, № 5. - C. 523-527.

117 Whelan R., Buls J., Goldberg S., Rothenberger D. A. Intra-operative endoscopy. University of Minnesota experience // The American surgeon. - 1989. - T. 55, № 5. - C. 281-286.

118 Witte S. R., Pauli E. M. The Role of Preoperative, Intraoperative, and Postoperative Diagnostic Endoscopy in Bariatric Surgery // The SAGES Manual of Bariatric SurgerySpringer, 2018. - C. 285-297.

119 Wu Z., van de Haar R. C., Sparreboom C. L., Boersema G. S., Li Z., Ji J., Jeekel J., Lange J. F. Is the intraoperative air leak test effective in the prevention of colorectal anastomotic leakage? A systematic review and meta-analysis // International journal of colorectal disease. - 2016. - T. 31, № 8. - C. 1409-1417.

120 Xuan Y., Hur H., Byun C. S., Han S.-U., Cho Y. K. Efficacy of intraoperative gastroscopy for tumor localization in totally laparoscopic distal gastrectomy for cancer in the middle third of the stomach // Surgical endoscopy. - 2013. - T. 27, № 11. - C. 4364-4370.

121 Yu L., Wu J.-x., Chen X.-h., Zhang Y.-F., Ke J. Laparoscopic diverticulectomy

with the aid of intraoperative gastrointestinal endoscopy to treat epiphrenic diverticulum // Journal of minimal access surgery. - 2016. - Т. 12, № 4. - С. 366-369.

122 Zaninotto G., Portale G., Costantini M., Rizzetto C., Salvador R., Rampado S., Pennelli G., Ancona E. Minimally invasive enucleation of esophageal leiomyoma // Surgical Endoscopy And Other Interventional Techniques. - 2006. - Т. 20, № 12. - С. 1904-1908.

123 Zhao Y., Cai K., Liu D., Wu H., Xiong G., Wang H., Huang Z., Cai R., Wu X. Video-assisted thoracoscopic removal of esophageal leiomyomas with intraoperative tumor location by endoscopy // Nan fang yi ke da xue xue bao= Journal of Southern Medical University. - 2012. - Т. 32, № 4. - С. 586-588.