ФЕДЕРАЛЬНОЕ ГОСУДАРСТВЕННОЕ БЮДЖЕТНОЕ НАУЧНОЕ УЧРЕЖДЕНИЕ

РОССИЙСКИЙ НАУЧНЫЙ ЦЕНТР ХИРУРГИИ

ИМЕНИ АКАДЕМИКА Б.В. ПЕТРОВСКОГО

На правах рукописи

РИЗАЕВА САИДА АЛТЫНБАЙЕВНА

Модификация технологии дистального спленоренального шунтирования у больных с циррозом печени и портальной гипертензией

3.1.9 - хирургия

Диссертация

на соискание ученой степени кандидата медицинских наук

Научный руководитель –

доктор медицинских наук МАНУКЬЯН Г.В.

Москва, 2023

ОГЛАВЛЕНИЕ

Оглавление 2

Список сокращений 4

Введение 5

Глава I. Проблемы в лечении больных с циррозом печени, портальной гипертензией и варикозной трансформацией вен желудка (Обзор литературы) 13

1.1. Анатомия, патоморфология и механизмы формирования варикозных вен желудка 14

1.2. Проблемы эндоскопической диагностики варикозных вен желудка 16

1.2.1. Эндоскопическая классификация варикозных вен желудка. 17

1.2.2. Предикторы угрозы кровотечения из варикозных вен желудка. 21

1.2.3. Портально-гипертензионная гастропатия 23

1.3. МСКТ в диагностике варикозной системы вен желудка 23

1.4. Временные и паллиативные методы гемостаза при кровотечениях или угрозах их развития из варикозных вен желудка 25

1.4.1. Временные методы гемостаза 25

1.4.2. Окончательные паллиативные методы гемостаза 27

1.4.2.1. Эндоскопические технологии 27

1.4.2.2. Эндоваскулярные вмешательства 29

1.4.2.3. Паллиативные полостные операции 33

1.5. Условно радикальные шунтирующие вмешательства 34

1.5.1. Трансюгулярное интрагепатическое портосистемное шунтирование 34

1.5.2. Полостные операции портокавального шунтирования 36

1.6. Проблемы дистального спленоренального шунтирования 39

ГЛАВА 2. Характеристика клинических наблюдений, методов исследований и технологий хирургических вмешательств 44

2.1. Характеристика клинических наблюдений 44

2.2. Предоперационное обследование больных 53

2.3. Особенности техники оперативных вмешательств 63

2.3.1. Техника операции при синдроме Крювелье-Баумгартена. 63

2.3.2. Техника дистального спленоренального анастомоза по W.D. Warren 65

2.3.3. Основные этапы модифицированного варианта операции W.D. Warren с формированием ДСРА бок в бок 67

2.3.4. Этапы выполнения операции ДСРА Н-типа с интерпозицией синтетического протеза 70

Глава 3. Сравнительная оценка результатов различных вариантов полостных дистальных шунтирующих вмешательств 75

3.1. Результаты дистальных вариантов спленоренального и спленокавального шунтирования в периоперационном периоде. 75

3.2. Результаты дистальных вариантов спленоренального и спленокавального шунтирования в раннем послеоперационном периоде 79

3.2.1. Осложнения в течение раннего послеоперационного периода 79

3.2.2. Ведение больных в раннем послеоперационном периоде и рекомендации при выписке 86

3.3. Отдаленные результаты различных дистальных вариантов спленоренальных и спленокавальных шунтирующих операций 87

3.3.1. Динамика варикозной трансформации вен пищевода и желудка 87

3.3.2. Дистальное селективное шунтирование портальной системы и портосистемная энцефалопатия 90

3.3.3. Порто-печеночное кровообращение и другие эффекты селективной декомпрессии портального бассейна 92

Заключение 95

Выводы 102

Практические рекомендации 103

Список литературы 105

Список сокращений

ЦП – цирроз печени

ПГ – портальная гипертензия

ВВП – варикозные вены пищевода

ВВЖ – варикозные вены желудка

ВВПЖ – варикозные вены пищевода и желудка

ЗЖВ – задняя желудочная вена

КВЖ – короткие вены желудка

ЛЖВ – левая желудочная вена

ГРШ – гастроренальный шунт

АПР – азигопортальное разобщение

ПГГ - портально-гипертензионная гастропатия

ПЖК – пищеводно-желудочное кровотечение

ГЦН – гепатоцеллюлярная недостаточность

ДСКА – дистальный спленокавальный анастомоз

ДСРА – дистальный спленоренальный анастомоз

МКА – мезентерикокавальный анастомоз

ЛО ОТП – лист ожидания ортотопической трансплантации печени

ПКА – портокавальный анастомоз

ПСШ – портосистемное шунтирование

ПКШ – портокавальное шунтирование

ПКСА – портокавальный сосудистый анастомоз

ЭВЖ – эмболизация вен желудка

BRTO/БРТО – баллон-ассистированная ретроградная трансвенозная облитерация

BATO/БАТО – баллон-ассистированная антеградная трансвенозная облитерация

TIPS/ТИПС – transjugular Intrahepatic Portosystemic Shunt

ЧЭС/PSE – частичная эмболизация селезенки / Partial Spleen Embolization

РСАК/SAR – редукция селезеночного артериального кровотока / Splenic Arterial Reduction)

ВЕДЕНИЕ

Синдром портальной гипертензии (ПГ) является одним из наиболее сложных проблем современной хирургической гепатологии и гастроэнтерологии. В 80-90% наблюдений причиной развития ПГ является цирроз печени (ЦП) различной этиологии. За последние 15-20 лет наблюдается прогрессивный рост количества больных ЦП и ПГ [8,67,81]. По данным ВОЗ, летальность от осложнений ПГ, вызванного ЦП, составляет 14-47 случаев на 100 000 населения [5,66,73,114,121].

Главными клиническими проявлениями этого тяжелого страдания, вызывающими особый интерес хирургов и требующими выполнения определенных вмешательств, являются: кровотечение из варикозных вен пищевода и желудка (ВВПЖ), асцитический синдром (АС), рефрактерный к консервативной терапии, и прогрессирующая хроническая гепатоцеллюлярная недостаточность (ГЦН) [94,130].

Кровотечение из ВВПЖ является критически опасным, жизнеугрожающим осложнением для пациентов с ЦП и ПГ [54,88,120,121]. В общей структуре всех желудочно-кишечных кровотечений на долю кровотечений портального генеза приходится от 6,5 до 18%. Риск развития кровотечений из ВВПЖ в течение первых двух лет после выявления варикозных вен составляет 30%, при этом ежегодно этот опасный синдром развивается у 12-15% пациентов [66,114,119].

Рецидивы кровотечений в течение последующих двух лет после первого эпизода возникает, практически, в 100% наблюдений [66,121]. В первый год после первого эпизода рецидив наблюдается у 28% пациентов с компенсированным течением заболевания (группа «А» по Child-Pugh), у 48% - с субкомпенсацией (группа «В») и у 68% - с декомпенсацией заболевания [66].

Летальность при первом эпизоде кровотечения из ВРВПЖ достигает 30-70%, еще 30-50% из оставшихся пациентов умирают от его рецидива [139].

Средняя продолжительность жизни после первого эпизода кровотечения из ВВПЖ составляет около 19 месяцев [88]. Рецидив кровотечения в течение года развивается у 50-70% больных и у 80-90% - при двухлетнем наблюдении при условии, если гемостаз достигается без применения хирургических методов. Следует отметить,

что рецидивные кровотечения, как правило, рефрактерны к консервативному лечению, приводя к резкой декомпенсации функции печени и развитию острой ГЦН [23,99].

Проблема лечения пациентов с кровотечением из ВВПЖ, а также, их первичной или вторичной профилактики, актуальна для всех групп больных ЦП и ПГ: как у больных с компенсированным течением заболевания, так и у пациентов, находящихся в ЛО ОТП [101,143], так как, угрожаемые по кровотечению ВВПЖ могутразвиваться на любой стадии заболевания. Тем не менее с прогрессированием тяжести течения заболевания частота варикозной трансформации вен пищевода и желудка и кровотечения из них нарастают [66].

Вопросы, связанные с лечением больных с ЦП, ПГ и варикозной трансформацией вен пищевода и желудка до настоящего времени остаются в центре внимания исследователей во всем мире. Мало найдется таких заболеваний, при которых было бы предложено такое множество оперативных вмешательств: известно более 200 оперативных способов лечения больных с осложненным течением ЦП и ПГ, что свидетельствует о неудовлетворенности клиницистов их результатами, хотя подавляющее большинство этих вмешательств носит лишь исторический интерес [43,49,66,101,143].

АС, как правило, свидетельствует о прогрессировании заболевания и характеризует развитие суб- или декомпенсации патологического процесса у пациентов с ЦП и ПГ, что, делает их потенциальными кандидатами для постановки в ЛО для ОТП от родственного или трупного донора [18,37,55,77,88].Тем не менее это осложнение заболевания до развития феномена резистентности АС может определенное время корректироваться проведением комплекса консервативных мер или применением некоторых миниинвазивных вмешательств[37].

Пациенты с ЦП и ПГ с прогрессирующей ХГЦН являются одной из основных нозологических единиц, с которой наблюдаются потенциальные реципиенты при подготовке к ОТП [77].

В течение последних десятилетий произошло революционное усовершенствование эндоскопической и рентгенологической техники, позволившее значительно повысить возможности диагностики.

Техническая модернизация хирургических технологий способствовала разработке и внедрению инновационных минимально инвазивных методов лечения, направленных на предотвращение рецидивирующего кровотечения из варикозных вен. Главными тенденциями на современном этапе является стремление к применению щадящих, не травматичных методов лечения, а также, персонифицированный подход в выборе различных методов хирургического лечения [24,43,49]. В странах с высокоразвитой системой оказания трансплантологической помощи основным вектором в лечении этой категории больных, главным образом, профилактики и лечения кровотечений из ВВПЖ, является применение медикаментозных средств, эндоскопических методов гемостаза и эндоваскулярных вмешательств [24,43].

Широкое внедрение минимально инвазивных методик, среди которых приоритетными сегодня являются трансъюгулярное внутрипечёночное портосистемное шунтирование (TIPS) и эндоскопические технологии (лигирование и склеротерапия) с последующей потенциальной перспективой радикального лечения – трансплантации печени, – заметно потеснило позиции и снизило интерес к традиционному портосистемному шунтированию (ПСШ) (Zervos E.E. et al., 2010; Rosemurgy A.S. et al., 2012).

Тем не менее необоснованное применение операции ТИПС с превышением показаний к вмешательству в подавляющем большинстве наблюдений ухудшает отдаленный прогноз, способствуя более интенсивной прогрессии ГЦН даже при исходно, высоком уровне резервного потенциала печени и организма, в целом.

Особенно остро стоит проблема выбора вмешательства у компенсированных больных с ЦП и ПГ при наличии угрожаемых по кровотечению варикозных вен желудка (ВВЖ). Выполнение операции ТИПС в группе компенсированных больных ЦП и ПГ в долгосрочном прогнозе является неоправданным вмешательством и может рассматриваться лишь при фатальных

рецидивах кровотечений из варикозных вен пищевода (ВВП) при неэффективности эндоскопических методов гемостаза [24,105].

Поэтому, даже в странах с высоким уровнем трансплантологической помощи, несмотря на широкое применение операции ТИПС, наряду с эндоскопическими вмешательствами и проведением методов медикаментозной первичной и вторичной профилактики кровотечений, не исключается применение полостных вмешательств в качестве лечебной меры при угрозе или в условиях развившегося кровотечения из ВВПЖ (Zervos E.E. et al., 2010; Rosemurgy A.S. et al., 2012).

По мнению Henderson M. et al., 2006 [122] «…полостные вмешательства могут быть полезны у целого ряда пациентов и рассматриваются в разных странах мира среди вариантов лечения. … Они не должны исчезать из арсенала хирургов и трансплантологов в случаях упорного варикозного кровотечения в сочетании с хорошо сохранившейся функцией печени».

По глубокому убеждению, А.К. Ерамишанцева (2003), «для определенных групп больных с ПГ эти операции еще очень долго будут оставаться операциями выбора» [54].

Ф.Г. Назыров с соавт. [93] считают, что «для пациентов с компенсированными формами ЦП в отсутствии ближайшей перспективы и необходимости ОТП, выполнение операций селективного или парциального ПСШ должно рассматриваться в качестве актуальной конкурентной альтернативы в отношении других технологий».

По общему признанию, оптимальным методом портокавального шунтирования (ПКШ) у больных ЦП и ПГ, благодаря селективной декомпрессии пищеводно-желудочной и селезеночной области, а также сохранению проградного воротного кровотока, является выполнение дистального спленоренального анастомоза (ДСРА), предложенного в 1965 году W.D. Warren [154,156].

Выполнение операции ДСРА возможно при определенных топографо-анатомических условиях: когда селезеночная вена располагается по нижнему краю поджелудочной железы, но расстояние до почечной вены не позволяет

наложить анастомоз бок в бок. При этом, необходимо, циркулярно, на протяжении выделить селезеночную вену, что нередко становится технически сложным мероприятием, опасным в отношении рисков травматизации поджелудочной железы и повышения интраоперационной кровопотери. Эти риски могут спровоцировать развитие острого панкреатита и цепочку других осложнений: тромбоза шунта, рецидивов кровотечений из ВВПЖ и прогрессирования ГЦН с возможным летальным исходом. Это вполне реальный сценарий, описанный в ряде исследований [32,52,74].

Другим недостатком этого вмешательства является низкий процент выполнимости, составляющий, по нашим данным, порядка 20-30% по отношению ко всем полостным шунтирующим операциям [52].

При значительном удалении друг от друга селезеночной и почечной вен соблюдение принципа, заложенного в концепцию ДСРА, возможно при использовании вставки из аутовены. Однако технически это не всегда осуществимо и нередко обречено на провал, так как имеются ограничения по возможности подготовки вставки соответствующего диаметра и длины, а также высокие риски сдавления, перегиба и тромбоза аутовены в послеоперационном периоде [7,12,52].

С практической и научной точек зрения совершенно очевидно, что любые исследования, направленные на совершенствование техники выполнения ДСРА, снижение травматичности вмешательства, увеличение показателя выполнимости этого наиболее физиологичного метода полостного ПКШ с одновременным снижением вероятности развития описанных выше осложнений, являются весьма актуальными задачами абдоминальной хирургии на современном этапе.

Цель работы.

Оценить эффективность выполнения модифицированных вариантов дистального спленоренального шунтирования по сравнению с классической технологией операции по W.D. Warren и улучшить результаты хирургического лечения пациентов с циррозом печени и портальной гипертензией.

Задачи исследования

1. Провести сравнительную оценку технических аспектов выполнения модифицированных вариантов и классического метода операции дистального спленоренального шунтирования.

2. Сравнить ближайшие результаты раннего послеоперационного периода при применении модифицированных вариантов и классического метода операции дистального спленоренального шунтирования у пациентов с циррозом печени и портальной гипертензией

3. Изучить отдаленные результаты различных вариантов операции дистального спленоренального шунтирования у больных циррозом печени и портальной гипертензией.

Научная новизна

Впервые в России на основании комплексного изучения интраоперационных данных, сравнения ближайших и отдаленных результатовприменения различных вариантов дистального спленоренального шунтирования дана клиническая оценка эффективности модификаций классического варианта операции ДСРА по методу W.D. Warren у пациентов с циррозом печени и портальной гипертензией.

Практическая ценность работы

1. Предложены модификации операции дистального спленоренального шунтирования по методу W.D. Warren, позволяющие повысить показатель выполнимости и расширить контингент больных с компенсированным циррозом печени и портальной гипертензией, у которых становится возможнымвыполнение наиболее физиологичного варианта полостного портокавального сосудистого анастомоза.

2. Показана возможность интерпозиции синтетического протеза при формировании дистального спленоренального анастомоза в условиях отдаленного друг друга расположения селезеночной и почечной вен с хорошими ближайшими и отдаленными результатами его применения.

3. Подтверждена роль антикоагулянтной терапии, начатой в раннем послеоперационном периоде и продолженной после выписки пациента из

стационара в эффективном функционировании дистального спленоренального анастомоза, выполненного с интерпозицией синтетического протеза.

Апробация диссертации и публикации

Основные положения работы доложены на:

1.) XVIII Ассамблее «Здоровая Москва 2020»;

2.) VIII Пленуме «Ассоциации гепатопанкреатобилиарных хирургов стран СНГ», посвященном 110-летию со дня рождения М.Д. Пациоры; 7-8 апреля 2022 года, Москва.

3.) XXIX Международном Конгрессе «Ассоциации гепатопанкреатобилиарных хирургов стран СНГ», посвященном «Актуальным проблемам гепатопанкреатобилиарной хирургии», 9-11 ноября 2022 года, Москва. Апробация диссертационной работы состоялась 27 мая 2022 года на объединенной научной конференции лаборатории экстренной хирургии и портальной гипертензии ФГБНУ «РНЦХ им. акад. Б.В. Петровского».

По теме диссертации опубликовано 4 научных исследования в рецензируемых журналах, рекомендованных ВАК для публикации результатов диссертационных исследований.

Внедрение в практику

Результаты проведенных исследований по применению операций азигопортального разобщения у пациентов циррозом печени и портальной гипертензией внедрены в клиническую практику лаборатории экстренной хирургии и портальной гипертензии (рук. – д.м.н. Г.В. Манукьян) ФГБНУ «Российского научного центра хирургии им. акад. Б.В. Петровского» (дир. – член-корр. РАН, проф. К.В. Котенко) на базе ГБУЗ «ГКБ им. А.К. Ерамишанцева ДЗМ» (глав. врач – д.м.н. А.Р. Габриелян).

Структура и объем диссертации

Материал диссертационной работы изложен на 122 страницах, иллюстрирован 33 рисунками и 18 таблицами. Диссертация состоит из введения, 3 глав, в том числе обзора литературы, материалов и методов исследований, результатов, заключения, выводов, практических рекомендаций, списка использованной литературы. В список литературы включены 160 источников, из которых 105 отечественных и 55 иностранных авторов.

Выражаю искреннюю признательность моему научному руководителю д.м.н. Г.В. Манукьяну и всему коллективу отделения экстренной хирургии и портальной гипертензии за повседневную практическую помощь в выполнении диссертационной работы.

ГЛАВА I

ПРОБЛЕМЫ В ЛЕЧЕНИИ БОЛЬНЫХ С ЦИРРОЗОМ ПЕЧЕНИ, ПОРТАЛЬНОЙ ГИПЕРТЕНЗИЕЙ И ВАРИКОЗНОЙ ТРАНСФОРМАЦИЕЙ ВЕН ЖЕЛУДКА.

Хирургические методы лечения ВВП в настоящее время не применяются и давно представляют собой лишь исторический интерес. Тактика эндоскопистов и эндоваскулярных хирургов в лечения варикозных вен пищевода общеизвестна и в целом не представляет каких-либо трудностей в выборе существующих минимально инвазивных технологий.

В отличие от пищевода, кровотечения из ВВЖ возникают чаще, протекают тяжелее, и при меньших значениях портокавального градиента. Они чаще становятся фатальными, со смертностью, превышающей, порой, 45%, при этом, выбор оптимального вмешательства для окончательного гемостаза в этой группе больных гораздо сложнее, чем у пациентов с ВВП.

Спектр возможных вмешательств достаточно широк: от применения эндоскопических и различных эндоваскулярных технологий до полостных хирургических операций. Выбор того или иного вмешательства основан на дифференцированном, строго персонифицированном подходе. Каждому больному необходимо подобрать «свой ключик» для достижения максимально эффективного результата. Подбор этого «ключика» связан с точной оценкой клинического статуса больного, который включает в себя подробное изучение анамнеза, физикального обследования, оценку наличия и тяжести течения сопутствующих заболеваний, степени компенсации и активности процесса в печени, исследования клинических проявлений ПГ, особенностей ангиоархитектоники сосудов портальной системы, патоморфологии афферентных доминантных путей варикозной трансформации вен пищевода и желудка и образовавшихся эфферентных портосистемных шунтов.

Эти данные можно получить путем глубокого изучения данных современных методов лучевой диагностики. В связи с этим знания анатомии

сосудов портальной системы в норме и патологии имеют первостепенное значение в обосновании методов лечения больных.

1.1 Анатомия, патоморфология и механизмы формирования варикозных вен желудка

Анатомические особенности венозной системы желудка

Для понимания и обоснования методов лечения ВВЖ необходимы знания анатомии вен желудка, а также, основных путей и механизмов формирования их варикозной трансформации (Манукьян В.Г., Жигалова С.Б.). Основными коллекторами желудка, по которым происходит отток венозной крови являются правая, левая, задняя и короткие вены желудка (рис. 1).

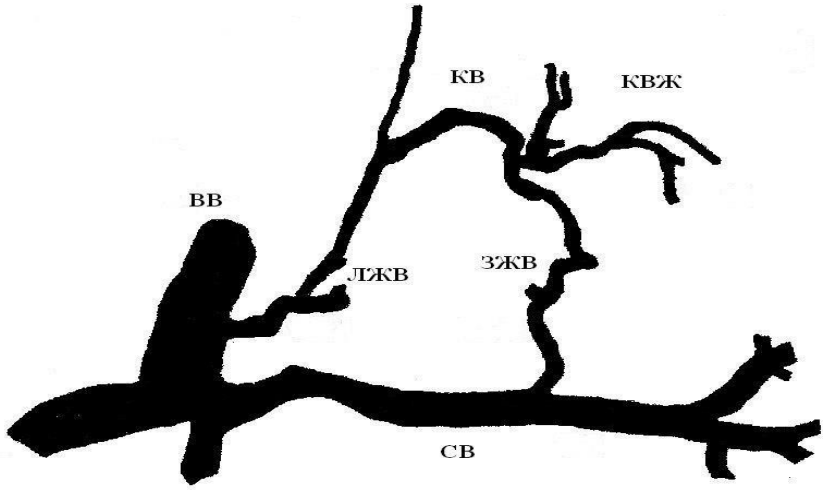

Рис. 1. Венозный дренаж дна желудка (цит. по A.Vianna et al., 1987)
ЗЖВ-задняя (полярная) желудочная вена, КВЖ-короткие вены желудка, КВ кардиальная вена, ЛЖВ-левая желудочная вена, ВВ-воротная вена, СВ-селезеночная вена.

Анатомическая картина вен желудка наиболее интересно представлена в работе A. Vianna et al. (1987) [153]. Среди многочисленных вен желудка авторы описывают т.н. кардиальную вену, которая выявлялась во всех случаях. Эта вена появляется из верхней части желудочного дна и косо пересекает область кардии. Она располагается субсерозно и принимает ветви от передней стенки терминального отдела пищевода и малой кривизны желудка и дренируется в левую желудочную вену (ЛЖВ).

В 35% наблюдений был выявлен дополнительный путь венозного оттока. От задней стенки дна желудка отходит венозный ствол около 7-8 см длиной,

впадающий в среднюю часть селезеночной вены. Венозный ствол был назван полюсной веной [152].

В работе Maryuama H. et al. (2007) этот ствол назван «задней желудочной веной» (ЗЖВ), хотя в еще более раннем исследовании упоминается данный термин [137]. Эта вена осуществляет венозный дренаж задней стенки и дна желудка [137]. Сообщение между полюсной и кардиальной венами формирует венозную аркаду в кардиальном и субкардиальном отделах желудка.

Основные механизмы формирования варикозных вен желудка

Появление и развитие ВВЖ у больных с ПГ, по мнению большинства авторов, связано с двумя основополагающими факторами: анатомическим и гемодинамическим. В основе анатомического фактора лежит в первую очередь дилатация существующих врожденных сосудов [21,22]. По мнению большинства специалистов, повышение давления в системе воротной вены, обусловленное ЦП или нарушением проходимости в воротной вене и её ветвях является основной причиной образования ВВПЖ [23,81,88,94,99,101].

H.S. Young и P.B. Gregory (1996) отмечали по данным эндосонографии извращение кровотока по левой желудочной вене ЛЖВ при развитии гипертензии в портальной системе [158].

Постепенно, по мере прогрессирования портальной гипертензии, венозное кровообращение в эзофагокардиальной зоне начинает осуществляться в обратном направлении – не к воротной вене, а вверх, в направлении параэзофагеальных вен, а далее в непарную и верхнюю полую вену к правым отделам сердца (рис. 2) [1].

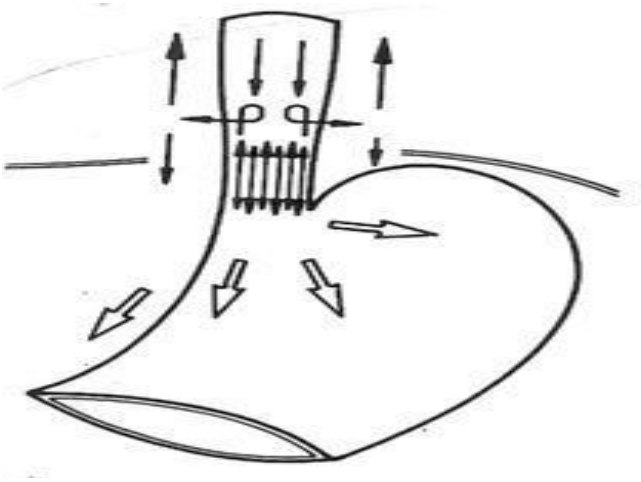

Рис. 2. Схема изменения направления кровотока при портальной гипертензии

Левая желудочная, задняя и короткие вены становятся теми основными афферентами, через которые осуществляется гипертензионная нагрузка на интрамуральные вены пищевода и желудка. Каждая из них может стать доминантной, но наиболее сложной является ситуация, когда все афферентные вены желудка становятся доминантными. А.Е. Борисов с соавт. (2001) показали, что наряду с притоком крови через естественные афференты, для формирования ВВЖ имеет значение приток крови через спонтанно образовавшиеся спленогастральные анастомозы.

Кроме того, большую практическую роль играют не только афферентные пути формирования ВВЖ, но и механизмы их дренирования. Согласно современным воззрениям, под термином «венозная система желудка» понимают систему афферентного притока, собственно варикозно расширенные подслизистые вены и систему эфферентного оттока. Установлено, что ВВЖ дренируются через гастроренальный шунт (80-85%), нижнюю диафрагмальную вену (10-15%), левую перикардио-диафрагмальную вену (5%), межреберную вену и позвоночное венозное сплетение. А.Е. Борисов с соавт. (2001) также, подчеркивали необходимость и важность оценки выраженности спленоренальных и спленогастральных шунтов [2].

Особую роль в оценке патоморфологии спонтанных портосистемныхшунтов сыграли исследования, проведенные Saad ….[147,148]. Эти знания очень важны, требуют глубокого системного изучения для применения определенных эндоваскулярных технологий с целью более эффективного достижения эрадикации вен. Речь идет о механизмах влияния эндоваскулярных окклюзионных технологий: эмболизации варикозных вен желудка или их облитерации, о чем будет сказано ниже.

1.2. Проблемы эндоскопической диагностики варикозных вен желудка

Технический прогресс вывел на авансцену новые уникальный методы диагностики, лечения и профилактики кровотечений из ВВП, среди которых особое место стали занимать эндоскопические исследования с помощью фиброэндоскопов. Это позволило, более предметно, изучать особенности

варикозной трансформации вен пищевода и, что очень важно, - их состояние в желудке. До изобретения фиброэндоскопов, без волоконной оптики было, практически, невозможно дать полноценную характеристику ВВЖ и разработать удобную их клиническую классификацию, определить и изучить роль важнейших предикторов, свидетельствующих об угрозе кровотечения.

Полноценная диагностика источника продолжающегося или состоявшегося кровотечения, а также, оценка угрозы его возникновения или рецидива, является первой и главной ступенью в решении проблем, связанных с ВВПЖ [28,106,115,131]. Характеристика состояния ВВЖ: их локализация, распространенность, степень расширения, напряженность при инсуффляции воздуха, наличие или отсутствие трофических расстройств и эрозивно-язвенного процесса в слизистой желудка и непосредственно над венами, а также исключение других возможных источников кровотечения пищеводно-желудочно-дуоденального сегмента пищеварительного тракта, - являются главными задачами эзовагогастродуоденоскопии (ЭГДС). При этом, крайне важным моментом является полное соблюдение технологии осмотра, с обязательным осмотром желудка в инверсии [96,133]. Правильной трактовке результатов эндоскопического исследования помогает существующая систематизация ВВЖ и предикторов кровотечения, основанная на многочисленных научных работах [49,96].

1.2.1. Эндоскопическая классификация варикозных вен желудка

Ранее предлагались различные классификации ВВЖ, основанные на критериях локализации, размера и других эндоскопических признаков. Наиболее ранними и известными являются классификации варикозных вен желудка, предложенные S.W.Hoskin (1988), M.Hashizume (1990) и NIEC (1994) [159].

В настоящее время наиболее распространены 2 основные классификации ВВЖ – т. н. «Восточная» и «Западная», которые построены на характеристике признаков, обнаруживаемых при эндоскопическом исследовании [128,141].

«Восточная» классификация основывается на «Общих правилах регистрации эндоскопических признаков эзофагогастральных вариксов»,принятых в 2010 году Японским научным обществом по изучению портальной гипертензии [141]. Клиническое заключение, согласно этой классификации,

базируется на характеристике 9 категорий-признаков, включающих в себя: локализацию, форму и цвет ВВПЖ, наличие и степень выраженности «красных стигматов», состояние слизистой, оценку кровотечения и результатов лечения, данные эндосонографии и тяжести портальной гипертензионной гастропатии. Данная классификация является наиболее полной, из числа имеющихся, однако, она очень сложна и громоздка для повседневного клинического применения.

В 1989 году S.K. Sarin и A. Kumar [150] предложили более простую классификацию, основанную на локализации вен в желудке и их связи с ВВП. Конференция Baveno III в 2000 году признала «западную» классификацию ВВЖ, разработанную S.K. Sarin et al. в качестве наиболее удобной для повседневной практической работы (рис. 3) [111,159].

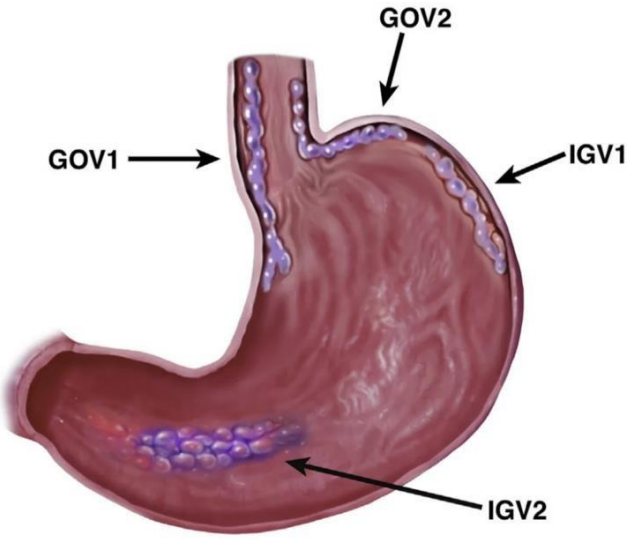

Рис. 3. Локализации ВВ желудка по классификации S.K. Sarin.

Согласно этой классификации, выделяют две группы ВВЖ: гастро-эзофагеальные вены (GOV) и изолированные вены желудка (IGV). ВВЖ класса GOV распространяются от пищеводно-желудочного перехода, всегда ассоциированы с ВВП и подразделяются на 2 типа: GOV 1 и GOV 2.

ВВЖ 1 типа (GOV 1), являясь продолжением вен пищевода, далее прослеживаются по малой кривизне на 2-5 см ниже кардиального жома в виде прямых стволов (рис. 4).

Рис. 4. Эндофото. Гастроэзофагеальные вены желудка 1 типа (GOV 1)

ВВЖ 2 типа (GOV 2), также являясь продолжением вен пищевода, далее распространяются от пищеводно-желудочного перехода в направлении дна желудка в виде более длинных и извитых, по сравнению с 1 типом желудочных вен, тяжей (рис. 5).

Рис. 5. Эндофото. Гастроэзофагеальные вены желудка 2 типа (GOV 2)

Изолированные желудочные вены - IGV встречаются в отсутствии пищеводных вен и также классифицируются на 2 подтипа: IGV 1 и IGV2.

ВВЖ типа IGV 1 (рис. 6) локализуются в области дна желудка, не доходят до кардии и имеют тенденцию группироваться, образуя конгломераты вен. Диагностика вен этого подтипа является патогномоничным симптомом наличия сегментарной внепеченочной портальной гипертензии.

Рис. 6. Эндофото. Изолированные вены желудка 1 типа (IGV 1)

IGV2- изолированные эктопические узлы могут локализоваться в антральном, пилорическом и других тела желудка (рис. 7).

Рис. 7. Эндофото. Изолированные вены желудка 2 типа (IGV 2)

По мнению S.K Sarin et al., [150], разработанная ими классификация не только удобна в практическом применении, но и наиболее точно отражает ангиоархитектонику и локальную гемодинамику вен желудка. Левая желудочная вена, задняя и короткие желудочные вены являются главными снабжающими сосудами для ВВЖ и ВВП, в то время как гастроренальный шунт - главный дренирующий сосуд.

С.Б. Жигалова [78] модифицировала классификацию Сарина, выделяя 4 типа ВВЖ и рассматривая изолированные вены свода желудка и эктопические,

как ВВЖ 3 и 4 типа. Автор резонно замечает, что варикозные вены IGV 2, характерные, в основном, для больных с ВПГ и распространенным тромбозом сосудов портальной системы, как правило, никогда не бывают изолированными и сочетаются с кардиоэзофагеальными варикозными венами и венами другой локализации.

Кроме того, по мнению С.Б. Жигаловой, при эндоскопической диагностике ВВЖ, важная роль отводится оценке состояния слизистой пищевода и желудка, а также, выявлению основных предикторов гастроэзофагеального кровотечения, важнейшими из которых являются: степень расширения вен, их напряжение, истончение стенок подслизистых вариксов, локализация и наличие трофических расстройств в слизистой оболочке.

Кроме эндоскопических существуют многие другие классификации, основанные на результатах прямых контрастных ангиографических исследований, систематизирующие афферентные пути формирования вен желудка и эфферентные пути оттока, а также, оценивающие гемодинамическую составляющую функционирования доминантных афферентов и портосистемных шунтов.

Наиболее известными среди них являются классификациии: Sarin’s classification, Hashizome classification, Arakawa’s classification. Эти классификационные системы имеют большое практическое значение в выборе эндоваскулярных подходов к подслизистым венам желудка при выполнении окклюзионных технологий [159].

1.2.2. Предикторы угрозы кровотечения из варикозных вен желудка

Эндоскопическое исследование позволяет выявить определенные признаки, свидетельствующие о высокой угрозе кровотечения. Именно ЭГДС принадлежит ведущая роль в прогнозе возможного кровотечения, которая строится на диагностике главных критериев, среди которых следует выделить ряд основных признаков.

- Размеры варикозных вен
- Локализация варикозных вен в желудке

- Напряженность варикозных вен при инсуфляции воздуха
- Наличие и тяжесть васкулопатии и гастропатии
- Эндосонографические признаки (диаметр варикозной вены и величина истончения ее стенок)

По мнению R. Jalan и P.C. Hayes (2000), к основным факторам, предрасполагающим к кровотечению из варикозных вен, следует относить давление внутри варикозного узла, диаметр варикозной вены, растягивающее усилие на стенке варикозного расширения вен и тяжесть течения заболевания печени [104,127]. Давление в варикозных венах желудка в основном соответствует портальному давлению, однако, линейная зависимость между уровнем портальной гипертензии и риском кровотечения из варикозных вен отсутствует [104,118]. Более того, по данным J.D. Morrison et al. (2018), кровотечение из варикозных вен желудка возможно при меньшем портосистемном градиенте давления, чем из вен пищевода [104,138].

Большинство авторов сходятся в том, что риск кровотечения из варикозных вен повышается с увеличением размера варикозного расширения. Еще в 1986 году в работе J. Polio и R.J. Groszmann было показано, что разрыв варикозных вен связан с напряжением варикозной вены, которое, в свою очередь, зависит от радиуса сосуда. В этой экспериментальной модели увеличение диаметра вены и уменьшение толщины ее стенки приводили к разрыву [104,142].

В 2008 году Азиатско- Тихоокеанская ассоциация по изучению печени (The Asian Pacific Association for the Study of the Liver – APASL) представила критерии высокого и низкого риска развития кровотечения. К варикозным узлам с высоким риском кровотечения были отнесены вены диаметром более 5 мм в сочетании с одним из «красных маркеров», выявленных при эндоскопии. Варикозные узлы менее 5 мм без «красных маркеров» признаков отнесены к группе низкого риска [104,144]. Согласительная конференция по портальной гипертензии Baveno V (2010) также рекомендовала использовать 2 градации для определения размеров варикозных вен: малые вены – диаметром до 5 мм и большие вены – более 5 мм.

1.2.3. Портально-гипертензионная гастропатия

Иногда причиной желудочного кровотечения диффузного характера являются изменения со стороны слизистой оболочки желудка, которые связаны с влиянием портальной гипертензии. Эти изменения связывают с эктазией подслизистых сосудов, венозным застоем и экстравазацией эритроцитов в межклеточное пространство, классифицируя, ее как портально- гипертензионную гастропатию (ПГГ) [104,86].

Из- за изменений кровотока в слизистой оболочке ее целостность часто нарушается, преобладают процессы дистрофии эпителия, и поверхность становится рыхлой.

Частота портально- гипертензионной гастропатии колеблется в пределах 2-12%, что определяет это осложнение, как менее частую причину кровотечения из верхних отделов желудочно- кишечного тракта [86], хотя, по данным E. Biecker (2013), она отмечается у 80% пациентов с ЦП и ПГ [107].

При эндоскопическом исследовании следует обращать внимание на выраженность портально- гипертензионной гастропатии, в которой различают легкую, средне-тяжелую и тяжелую степени, так как, это следует учитывать при составлении консервативной программы лечении и выборе оперативного пособия.

1.3. МСКТ в диагностике варикозной системы желудка

Наряду со скрининговой эзофагогастродуоденоскопией, у всех пациентов с ПГ и варикозной трансформацией ВВЖ с высоким риском развития кровотечения имеются абсолютные! показания к проведению важнейшего метода исследования – мультиспиральной компьютерной томографии (МСКТ) брюшной и грудной полостей с контрастированием [40].

В настоящее время большинству больных с циррозом печени выполняют МСКТ для оценки выраженности цирроза печени, выявления гепатом, состояния сосудов портального бассейна, определения наличия и выраженности асцита, спленомегалии и т.д. [19].

Важным фактором является то, что компьютерная томография неинвазивна, не требует седативных средств и обладает огромной информативностью, способствующей выработке плана эндоваскулярного или хирургического подхода в лечении пациентов с ЦП и ПГ.

А.В. Колсанов с соавт. (2019) указывают на то, что использование при МСКТ методики 3D моделирования позволяет выбрать оптимальный способ хирургического вмешательства для коррекции портальной гипертензии [40].

Крайне важно, что с развитием МСКТ у пациентов с ЦП и ПГ все чаще стали выявлять и обращать внимание на спонтанные портосистемные шунты, которые можно использовать для проведения определенных эндоваскулярных вмешательств, направленных на эрадикацию вен желудка и достижение гемостаза [20,61,136]. Кроме того, по мнению некоторых авторов, МСКТ можно с успехом использовать с целью дифференциации ВВЖ, чему в настоящее время уделяется мало внимания [138].

R. Uflacker (2007) считает необходимым подразделять ВВЖ при проведении МСКТ на подслизистые и перигастральные (адвентициальные) [40]. Это разграничение имеет определенный интерес, так как, кровотечение в основном развивается из вен подслизистого слоя [134].

J.T. Pham et al., оценивая степень протрузии вен в просвет пищевода и желудка, а также, роль этого фактора в развитии кровотечений, считают, что риски этих осложнений возрастают при увеличении протрузии вен более 6 мм [140]. Однако эти выводы не очень убедительны, так как, авторы не учитывают вариабельность размеров вен в связи с растяжимостью исследуемых органов.

В исследовании, проведенном Li Q. et al., (2019) отмечено, что для уверенной визуализации вен необходимо адекватное растяжение стенки желудка [134].

Еще в 1998 году Horton K.M. и Fishman E.K. показали, что, при использовании воды в качестве перорального контрастного вещества для растяжения желудка, варикозные вены имеют характерный вид и достигают максимальной визуализации при МСКТ с контрастным усилением [124].

Современные результаты российских исследователей подтверждают важность применения методики гидро- КТ при проведении ангиографии для диагностики степени расширения ВВЖ и рисков развития кровотечения из них. Авторы считают, что наиболее важным признаком вероятности желудочного кровотечения необходимо считать степень расширения подслизистых вен более 7 мм и их протрузии вены в просвет желудка более 5 мм, выраженность которой следует определять только при адекватном растяжении желудка [104].

1.4. Временные и паллиативные методы гемостаза при кровотечениях или угрозе их развития из варикозных вен желудка

Представленные данные об анатомии ВВЖ, коллатеральном кровообращении вен желудка, механизмах их варикозной трансформации лежат в основе предлагаемых современных методов профилактики и лечения кровотечений из ВВЖ.

Современные методы гемостаза следует подразделять на временные и окончательные. К временным методам следует отнести применение медикаментозных средств и использование желудочных зондов-обтураторов типа Блекмора [57,58,71]. Применение саморасширяющихся нитиноловых стентов Даниша также относится к временным методам гемостаза при кровотечениях из изолированных ВВП [57,58,71].

Окончательные методы профилактики и лечения кровотечений из ВВЖ подразделяются на паллиативные и условно радикальные (по отношению к портальной гипертензии) и представлены тремя основными направлениями:

1) эндоскопические технологии;
2) эндоваскулярные вмешательства;
3) полостные трансабдоминальные операции.

1.4.1. Временные методы гемостаза

Впервые зонд с баллоном был применен в 1893 году Urcelay. В 1930 году его видоизменил Westphal. В 1950 году Sengstaken и Blakemore предложили и применили в клинической практике пищеводный зонд с двумя баллонами и тремя просветами (цит. по Henschen C.,1938).

Использование зонда-обтуратора в составе комплексной терапии позволяет добиться непосредственного гемостаза у 50-90% больных. По данным С.Б. Жигаловой при правильном соблюдении техники и методики использования зонда-обтуратора гемостатический эффект может быть значительно выше, достигая 98-100% [28,62]. Однако гемостаз зондом чаще является временным и в дальнейшем у 20-40% больных развиваются рецидивы кровотечения (Шерцингер А.Г.,1986).

Ряд побочных реакций в ответ на постановку зонда Блекмора привели к тому, что не все клиники используют этот метод временного гемостаза, хотя он, по-прежнему, остается в арсенале средств борьбы с возникшим пищеводно-желудочным кровотечением из ВВПЖ.

Одновременно с постановкой зонда Блекмора для достижения гемостаза и снижения портального давления применяют фармакологические препараты.

Наиболее часто используют две основные группы лекарственных средств: вазоконстрикторы, уменьшающие объем спланхнического кровотока и вазодилататоры, которые снижают периферическое сопротивление. (Борисов А.С. и соавт., 2001).

В качестве вазоконстрикторов применяют вазопрессин и его синтетический аналог - терлипрессин. Механизм их гипотензивного действия связан с уменьшением перфузии чревной области и соответственно снижением притока крови в портальный бассейн (М.Д.Пациора, 1984).

Вследствие системной вазоконстрикции использование вазопрессина ассоциируется со значительными осложнениями, включая сердечную и периферическую васкулярную ишемию, брадикардию, гипертензию, гипонатриемию и задержку жидкости. Данные побочные эффекты отмечены у 32-64% больных, что приводит к необходимости прекратить введение препарата у каждого четвертого пациента.

В качестве вазодилятатора наиболее часто применяется нитроглицерин короткого действия (и его аналог - перлинганит) или длительного действия (изосорбид -5- мононитрат и изосорбид - динитрат). Препараты вызывают

вазодилятацию, работая в качестве доноров NO. Применение нитроглицерина сублингвально у больных с циррозом печени, показало снижение портосистемного градиента через 2-12 минут (Garcia-Pagan J.C., et al., 2003).

Нитраты, являясь вазодилататорами, в большей степени уменьшают тонус венул, что приводит к увеличению емкости венозного русла и снижению портального давления, в среднем, на 30% (А.Г. Шерцингер, 1986; Г.А. Кузин, 1987).

Отмечены два определяющих механизма действия нитратов: редукция портального кровотока и порто- коллатеральная дилатация. (Garcia- Pagan J.C., et al., 2003). В связи с действием на системное артериальное давление не рекомендуется применять нитраты до стабилизации гемодинамики и ликвидации гиповолемии, они никогда не применяются при остром кровотечении в качестве монотерапии. (Navasa M. et al, 1989).

Общим недостатком использования фармакотерапии является частота возобновления кровотечения после ее отмены, наблюдаемая более чем в 50% случаев (Борисов А. С и соавт., 2001).

1.4.2. Окончательные паллиативные методы гемостаза

1.4.2.1. Эндоскопические технологии

Если для ВВП эндоскопические технологии являются «золотым стандартом лечения и профилактики кровотечений, то для ВВЖ эндоскопические вмешательства имеют весьма ограниченное применение.

Существуют три вида эндоскопического лечения: эндоскопическая склеротерапия, облитерация ВВЖ клеевыми композициями и эндоскопическое лигирование.

Анализ литературных данных свидетельствует об ограниченности применения склеротерапии в лечении ВВЖ ввиду недостаточной эффективности и опасности развития различных осложнений.

Первоначальные оптимистические настроения в отношении паравазальной склеротерапии ВВЖ постепенно сменились довольно сдержанным отношением к этому методу лечения. Современные данные свидетельствуют о крайней

ограниченности применения склеротерапии в лечении ВВЖ ввиду недостаточной эффективности и опасности развития различных осложнений [58].

Triantos C.K. et al (2007) считают, что при проведении склеротерапии на фоне продолжающегося кровотечения из ВВЖ, отмечается высокий процент повторных кровотечений - до 53%, а летальность колеблется в пределах от 15 до 63% [58,113].

Клинический опыт свидетельствует о возможности применения технологии эндоскопического лигирования (ЭЛ), при этом рассматриваются, в основном, вены кардиоэзофагеального перехода и вены первого типа (GOV I) до 10-12 мм в диаметре [20,26,58,62,71]. Эти ограничения связаны с размером используемых нейлоновых петель фирмы “Olympus”.

Применение латексных колец при лигировании ВВЖ недопустимо, так как, они быстро размягчаются под влиянием агрессивного желудочного сока, соскальзывают с варикозного узла, что сопровождается высокой частотой ранних рецидивов кровотечения.

Лучшие результаты в достижении гемостаза были отмечены у больных с венами 1 типа. ВВЖ 2 типа (GOV II) более опасны в отношении рецидивов кровотечения, хотя в определенных ситуациях удается произвести лигирование кровоточащего сосуда, что, тем не менее, требует, в дальнейшем использования более надежных методов гемостаза. Основной проблемой при выполнении ЭЛ ВВЖ является неполный захват вены, что приводит к срезыванию варикса и кровотечению [20,26,58,62,71,92].

С целью эндоскопического гемостаза предложен метод клеевой облитерации ВВЖ [14,57,58,91,97,160]. Основанные на цианокрилате клеи влияют на кровотечение посредством полимеризации жидкого клея в пластичный слепок,что происходит независимо от коагуляционного каскада.

Как сообщили Greenwald et al. (2003), инъекции цианоакрилата основаны на простой технике ирентабельны, однако частота рецидивов кровотечения высока.

Инъекции цианоакрилата имеют потенциальные общие, а также, специфические осложнения, включая риск миграции препарата в нижнюю полую вену через гастроренальный шунт [58] или почечные осложнения, вследствие токсичности используемых клеевых композиций [58]. Это направление

эндоскопического гемостаза ВВЖ получило наибольшее распространение за рубежом [58,62]. В РФ данный метод эндоскопического гемостаза не получил своего развития [58,62,71,97].

1.4.2.2. Эндоваскулярные вмешательства

В арсенале эндоваскулярных методов лечения при угрозе кровотечения из ВВЖ наиболее часто рассматриваются такие паллиативные вмешательства, как: чрескожная чреспеченочная эмболизация вен желудка [102] и операция баллон-ассистированной ретроградной трансвенозной облитерации (Ballon- occluded Retrograde Transvenous Obliteration) – БРТО/BRTO [50].

Обсуждаются, также, возможности частичной эмболизации селезенки (Partial Spleen Embolization) – ЧЭС/ PSE и, получившей определенное распространение в нашей стране, редукции селезеночного артериального кровотока (Splenic Arterial Reduction) – РСАК/SAR [50,61].

Чрескожная чреспеченочная эмболизация вен желудка

В 1974 году A. Lunderquist и J. Vang [136] впервые описали метод чрескожнойЭВЖ. Идея достигнуть разобщения портокавального перетока крови путём эмболизации левой и коротких вен желудка с помощью эмболизирующих материалов, получила наибольшее распространение в 80-90-х годах (66,85,93,124,130). В последующем, с накоплением клинического опыта, интерес к этой технологии снизился, ввиду недостаточной ее эффективности, хотя в определенных клиническихситуациях удавалось добиться положительных результатов (L'Hermine C. et al. (1989), А.Г. Шерцингер с соавт. (1994г.))

По мнению В.А. Черкасова и А.В. Боур [100] необходимо особо тщательное отключение вен субкардиального отдела желудка, так как, после неполной ЭВЖ в ближайшем периоде у больных может развиться рецидив кровотечения (рис. 8).

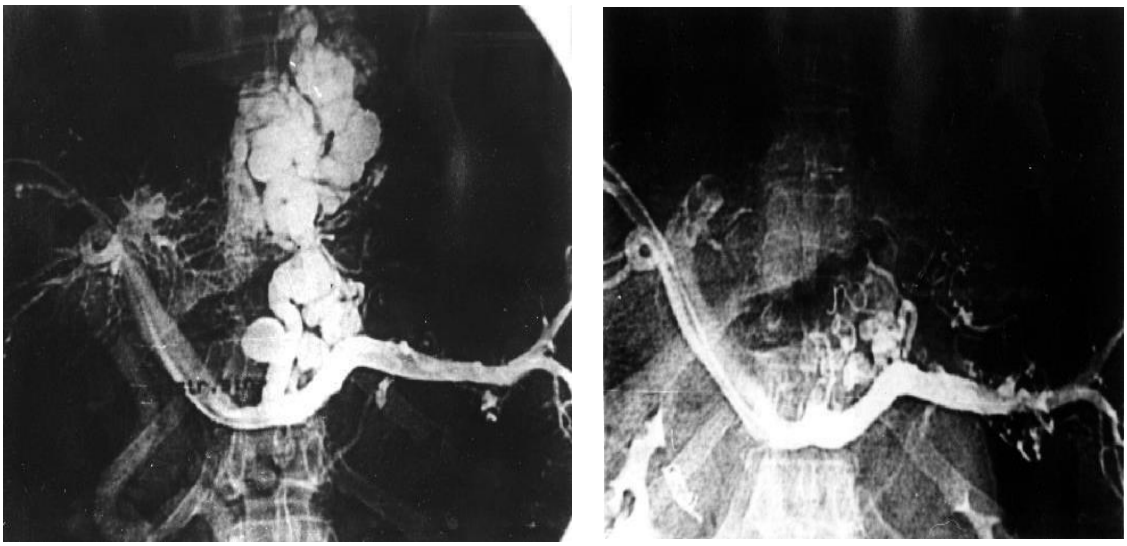

Рис. 8 Чрескожная чреспеченочная эмболизация вен желудка

Вызывает сомнение необходимость выполнения этого вмешательства в экстренной ситуации, при которой получены наихудшие результаты ЭВЖ [50,85]. В то же время, ЭВЖ является единственной мини-инвазивной технологией, способной блокировать приток портальной крови к желудку и пищеводу, в связи с чем, может рассматриваться при невозможности выполнения эндоскопических, полостных вмешательств и операции ТИПС/ TIPS у возрастных пациентов с тяжелой сопутствующей патологией. В некоторых клинических наблюдениях ЭВЖ и, прежде всего, ЛЖВ, применяют в качестве дополнительного вмешательства после выполнения операции ТИПС/ TIPS [85,97,100,102], целесообразность которой дискутируется.

Основным показанием к операции ЧЭС/ PSE является тромбоцитопения тяжелой степени, препятствующая проведению противовирусной или химиотерапии при малигнизации узлов-регенератов на фоне ЦП при подготовке пациентов к ОТП [50,116]. Влияние этого вмешательства на ВВЖ требует дальнейшего изучения, также, как и операция частичной редукции селезеночного артерального кровотока [50,61], способная, также, привести к снижению перетока крови к венам желудка 2 типа через короткие вены желудка и спленогастральные анастомозы [50].

Баллон - ассистированная ретроградная облитерация вен

В 1996 году, независимо друг от друга, H. Kanagawa и F. Chikamori предложили, в качестве альтернативы операции ТИПС/ TIPS, у пациентов с кровотечением из ВВЖ или печеночной энцефалопатией операцию баллон-ассистированной ретроградной облитерации вен желудка - БРТО/BRTO [129].

Выполнение этой операции возможно при наличии функционирующего гастро-ренального шунта (ГРШ), связанного с подслизистыми варикозными венами желудка (рис.9).

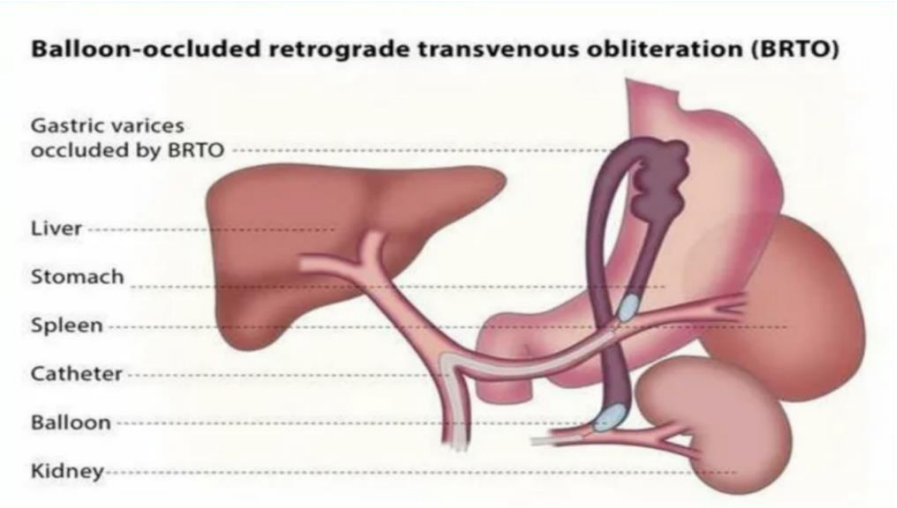

Рис. 9. Схема операции БРТО

Технология операции состоит в перекрытии из трансфеморального доступа просвета ГРШ путем установки в нем баллон- катетера и ретроградном введении жидкого склерозанта в ВВЖ [80].

Одним из основных, технически сложных, моментов операции является предотвращение попадания склерозанта в систему воротной вены. Для предотвращения данного осложнения предложена модификация методики BRTO, т.н. операция BATO (баллонная антеградная трансвенозная облитерация), которая используется реже (рис.10).

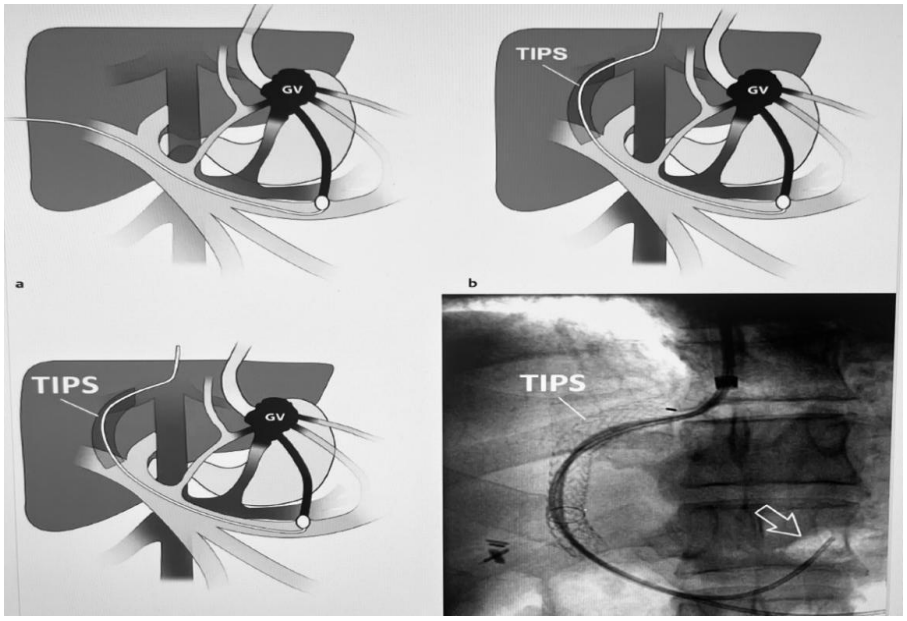

Рис. 10. Схема операции БАТО

Термин ВАТО объединяет под собой другие эндоваскулярные доступы: трансюгулярный (через ранее выполненный TIPS) или чрескожный чреспеченочный. При ВАТО осуществляется антеградное введение склерозанта из просвета баллонного катетера, установленного в селезеночном сегменте спленоренального шунта [50].

Конечной гемодинамической точкой является облитерация всех ВВЖ для восстановления гепатопетального кровотока. Наиболее сложной является выполнение операции при наличии нескольких афферентов, особенно если они анастомозируют между собой.

Эндоскопический контроль рекомендован через 4-6 недель или, ранее, при наличии показаний [50].

Выполнение операций БРТО/BRTO при продолжающемся кровотечении из ВВЖ имеет некоторые особенности. Вмешательство производится при раздутой желудочной манжете зонда Блэкмора. В момент катетеризации ГРШ необходимо распустить желудочную манжету для прекращения сдавления ВВЖ, так как, раздутая желудочная манжета может приводить к значимой деформации венозного конгломерата в желудке вплоть до невозможности его визуализации и склерозирования.

Hiraga N. et al. сообщают о достижении гемостаза в 94% наблюдений при продолжающемся кровотечении. Полная облитерация и последующая эрадикация ВВЖ у пациентов с эпизодом острого кровотечения отмечена в 91% наблюдений. Частота рецидива кровотечения в отдаленном периоде составила 10% [123].

Ряд авторов рассматривают операцию БРТО/ BRTO при ВВЖ GOV II и наличии ГРШ, как альтернативу операции ТИПС/ TIPS, в связи с высокой эффективностью этого вмешательства, не нарушающей параметров порто-печеночной гемодинамики и не приводящей к энцефалопатии [50].

1.4.2.3. Паллиативные полостные операции

Показания к прямым вмешательствам на желудке – операциям азиго-портального разобщения (АПР) у больных ЦП и ПГ – крайне ссужены. Подавляющее большинство операций АПР представляют собой лишь исторический интерес, хотя при определенных обстоятельствах (кровотечение у больных ЦП при смешанной форме ПГ с распространенным тромбозом сосудов портальной системы, отсутствии эндоваскулярного доступа, невозможности эндоскопического воздействия на ВВЖ и при отсутствии признаков декомпенсации заболевания) единственными спасительными операциями остаются прямые вмешательства на желудке [33,72].

Наиболее простым и наименее травматичным вмешательством, заключающимся в гастротомии и прошивании вен желудка, остается операция, предложенная М.Д. Пациорой, обеспечивающая гемостатический эффект, практически, в 100% наблюдений [6,33,72,84].

Операция M. Sugiura и S. Futagawa (1973), выполняемая в классическом варианте из двух доступов (трансторакального и абдоминального), является весьма травматичным вмешательством и в настоящее время, практически, не выполняется [84,68]. В странах Ближнего Востока отдают предпочтение операции M. Hassab (1970) [63,68], при которой осуществляют обширную деваскуляризацию желудка и нижнего отдела пищевода, включая наддиафрагмальные вены в сочетании со спленэктомией.

В последние десятилетия, внимание специалистов обращено в сторону разработки лапароскопических технологий при необходимости прямых вмешательств на желудке [42,44,60,87,151]. Лапароскопическая деваскуляризация желудка и абдоминального отдела пищевода не оправдала возлагаемые на неенадежды, в связи с чем, идут поиски новых более эффективных композицийлапароскопических вмешательств, в том числе с применением комбинированныхметодик [42,44,59,60,80,103].

Ф.Г. Назыров предложил многокомпонентное лапароскопическое вмешательство, которое представляет собой симбиоз различных подходов, использовавшихся ранее в открытых полостных операцияхАПР [45,68]. Эффективность этих вмешательств еще предстоит оценить по меренакопления клинического опыта.

1.5. Условно радикальные шунтирующие вмешательства

1.5.1. Трансюгулярное интрагепатическое портосистемное шунтирование

Идея этой эндоваскулярной операции принадлежит J. Rosch (1969) и заключается в установке стента в ткани печени между портальной и печеночными венами с целью шунтирования портального кровотока и снижения в результате этого давления в портальной системе [29] (рис. 11).

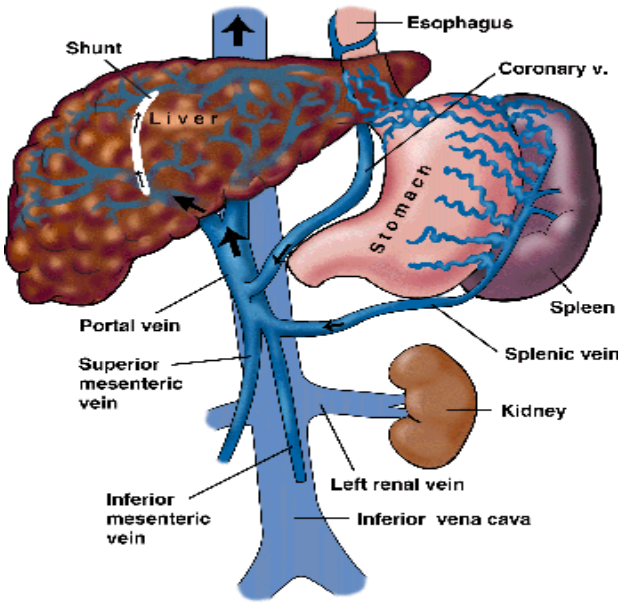

Рис. 11. Схема операции ТИПС/TIPS/

В 1982 году R.E. Colapinto et al. сообщили о первом успешном применении методики в клинике, однако шунты быстро обтурировались [109].

Усовершенствование компактных металлических сосудистых эндопротезов, проведенное Y. Richter et al. (1990) позволило внедрить операцию ТИПС/ TIPS в клинику [145]. К 1995 году J. Rosch выполнил около 5000 вмешательств. С помощью ТИПС/ TIPS поддерживается гепатопетальный кровоток, осуществляется портальная декомпрессия и удается добиться гемостаза у большинства пациентов с кровотечениями, устойчивыми к эндоскопическому лечению [11,24,25,44,68,76,145,112,146]. По данным M. Rossle et al. (1995), у пациентов с упорными кровотечениями и противопоказаниями к оперативному лечению TIPS успешен в достижении непосредственного гемостаза у 90% больных [98].

В то же время операция TIPS является одной из самых сложных процедур в интервенционной радиологии. Техническая удача операции TIPS варьирует от 92% до 99%, в среднем – 97%, при этом, уровень интраоперационной летальности составляет в среднем 1,4-4,3% [82]. В послеоперационном периоде стеноз шунта по данным различных авторов встречается в 20-35%, тромбоз шунта в 15-17%, портосистемная энцефалопатия в 3-39%, внутрибрюшное кровотечение в 1-3% [82,98]. Окклюзия шунта отмечена в раннем послеоперационном периоде в 12% наблюдений, в течение первого года – в 30% и второго – до 60%. По данным C.D. Lind et al. (1994), частота рецидивов кровотечения через год после TIPS составляет 18% [135]. По данным J.M. La Berge et al. (1993) технические трудности, ранний рецидив кровотечения и тромбоз шунта потребовали повторной постановки стента в 30% наблюдений [132]. Вмешательство может осложниться внутрибрюшным кровотечением, подкапсульной гематомой, желчеистечением в брюшную полость [132]. Частота рецидивов ПЖК составляет до 30%, в связи с обструкцией стента, что требует тщательного контроля и повторных вмешательств с целью сохранения функции шунта [64]. В настоящее время в мировой практике выполнено более 80000 операций TIPS. Применение покрытых Graft- стентов значительно улучшило ближайшие и отдаленные результаты этой операции, снизило частоту тромбозов шунта, но осложнения, связанные с дисфункцией

шунта, печеночной энцефалопатией и прогрессией печеночной недостаточности сохраняются пока на достаточно высоком уровне [31,38,47,95,117,125,149,157].

Операция ТИПС/ TIPS применяется у пациентов с декомпенсированными проявлениями заболевания и, в основном, позиционируется как мостик (“bridge”) к ортотопической трансплантации печени (ОТП), так как, это вмешательство не изменяет анатомию печени и воротной триады, а, низкое портальное давление делает ОТП технически легче [27,84,90]. Хотя, на практике, показания к этому вмешательству иногда оказываются несколько шире и определяются особенностями клинической ситуации.

Считается, что компенсированным пациентам допускается выполнение операции ТИПС/ TIPS в тех наблюдениях, когда при рецидивах пищеводно-желудочных кровотечений оказываются неэффективными эндоскопические технологии и невозможными, по тем или иным причинам, выполнение полостных шунтирующих вмешательств [24].

Необоснованное применение операции ТИПС/TIPS в этой группе больных с превышением показаний к вмешательству в подавляющем большинстве наблюдений ухудшает отдаленный прогноз, способствуя более интенсивной прогрессии хронической ГЦН, несмотря на более высокий исходный уровень резервного потенциала печени и организма в целом.

1.5.2. Полостные операции портокавального шунтирования

Извечная проблема хирургии портальной гипертензии – поиск компромисса между необходимостью достаточной декомпрессии в сосудах портального бассейна и сохранением портальной перфузии печени, достаточной для адекватного функционирования гепатоцитов. Любые вмешательства с тотальным типом шунтирования (в том числе и операция ТИПС/ TIPS) не способны обеспечить этот компромисс.

Многолетний поиск этого компромисса, привел исследователей к обоснованию целесообразности применения оперативных вмешательств с

селективным типом ПКШ, при которых достигается эффект декомпрессии с сохранением проградного портального кровотока [51,65].

В группу ПКА с селективным типом шунтирования портальной крови входят классический дистальный спленоренальный анастомоз (ДСРА) по W.D. Warren (по Уоррену) (рис. 12), спленокавальный и гастрикокавальный анастомозы. Кроме того, в группу ПКА с сохранением проградного кровотока к печени относят также парциальные шунты – это сосудистые анастомозы, каждый из которых могут выполняться в двух вариантах – бок в бок или Н- типа со вставкой из аутовены или синтетического протеза с заданным диаметром соустья в пределах 8-10 мм. Однако, отдаленные результаты парциального шунтирования уступают по своей эффективности операции ДСРА.

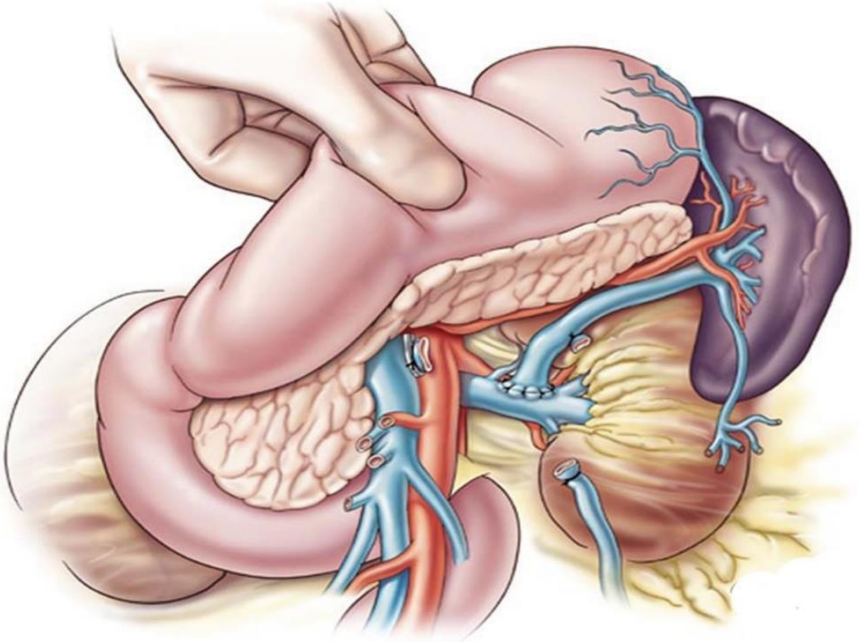

Рис. 12. Схема операции ДСРА по W.D. Warren

ПКА с тотальным типом шунтирования (прямые портокавальные шунты или проксимальный спленоренальный анастомоз) в настоящее время, практически не применяются, учитывая высокий процент осложнений [10,65,93].

Преимущества и недостатки полостных и эндоваскулярных шунтирующих операций хорошо известны. Конечно, в операции ТИПС/ TIPS, клиницистов подкупает, прежде всего, минимальная инвазивность вмешательства. Однако

всякие попытки сравнительной оценки этих методов, равно, как и с эндоскопическими технологиями, нельзя назвать корректными. Каждая из рассматриваемых методик имеет свою «нишу», свои показания и противопоказания к применению. Тем не менее, следует обратить внимание на долгосрочные результаты применения этих методов лечения.

В рандомизированном исследовании A.S. Rosemurgy et al. (2012), авторы провели проспективный сравнительный анализ отдаленных результатов парциальных ПКА Н- типа и операций ТИПС/ TIPS. Каждая группа включала 66 больных ЦП, репрезентативных по общеклиническому состоянию, этиологии заболевания и тяжести ХГЦН. Оба варианта декомпрессии портальной системы обеспечивали надежную профилактику рецидивов кровотечений. Однако, медиана выживаемости была значимо больше после портокавальных Н-анастомозов малого диаметра в сравнении с ТИПС/ TIPS. В группе больных с компенсированным течением заболевания медиана выживаемости составила 91 и 19 мес. (p=0,009), а в группе с субкомпенсированных больных – 63 и 21 мес. (p=0,02), соответственно [83,97,102].

M.J. Orloff (2014), провел сравнение эффективности в профилактике и лечении пищеводно- желудочных кровотечений у 154 пациентов ЦП после выполнения операции ТИПС/ TIPS и ПКШ, в репрезентативных по тяжести хронической ГЦН группах больных. Долгосрочный устойчивыйгемостаз обеспечен в 100% наблюдений после выполнения ПКА, тогда как после операции ТИПС/ TIPS рецидивы кровотечений отмечены у 22% пациентов. Шунтовая энцефалопатия развилась в 21% наблюдений после операций ПКШ и в 61% - в группе больных, перенесших операцию ТИПС/TIPS. Кроме того, была отмечена достоверно большая продолжительности жизни больных в группе с ПКА. Медиана выживаемости больных после операций ПКА превышала 10 лет, а после ТИПС/TIPS составила 1,99 лет, при этом, в отдаленном периоде после операции ТИПС/TIPS в 84% наблюдений имела место окклюзия стента [83, 93,102].

Результаты исследования, представленные Б.Н. Котивом с соавт., также демонстрируют высокую эффективность селективного и парциального

шунтирования в обеспечении профилактики рецидивов кровотечений. ПКА сопровождались низкой частотой портосистемной энцефалопатии и обеспечивали удовлетворительные показатели выживаемости [43]

Puhl G. с соавт. считают, что полостные операции ПСШ должны, по-прежнему, рассматриваться как вариант выбора способа портальной декомпрессии, особенно у больных с неэффективным фармакологическим и эндоскопическим лечением, а также, при отсутствии показаний для ОТП. Это относится и к вторичной профилактике кровотечения у пациентов с хорошей функцией печени [24,105,143].

Elwood D.R. с соавт. пришли к заключению, что выполнение операции ДСРА, можно считать первой линией помощи для больных с угрозой кровотечения из варикозных вен с классами «А» и «В», особенно тогда, когда неэффективны эндоскопические технологии, а также, в тех случаях, когда в течение ближайших 5 лет не потребуется ОТП [110].

Эффективность ДСРА, при соблюдении всех показаний и рекомендаций к этому вмешательству, существенно выше, чем при выполнении операции TIPS. По мнению Ф.Г. Назырова с соавт. (2016г.), для пациентов с компенсированными формами ЦП в отсутствии ближайшей перспективы и необходимости ОТП, выполнение операций селективного или парциального порто- системного шунтирования должно рассматриваться в качестве актуальной конкурентной альтернативы в отношении других технологий. При этом, авторы резюмируют, что при долгосрочном наблюдении традиционные полостные шунтирующие операции дают более убедительные перспективы на выживание, нежели операция ТИПС/TIPS [93].

1.6. Проблемы дистального спленоренального шунтирования

В проведенных ранее в нашей клинике исследованиях [Манукьян Г.В., 2003] были выделены 3 основные группы причин неудовлетворительных исходов и осложненного течения послеоперационного периода после ПКШ у больных ЦП и ПГ:

- причины, связанные с тяжестью течения заболевания, выраженностью хронической печеночной недостаточности и степенью резервных возможностей организма, а также, соответствием выбранного хирургического пособия и клинического статуса пациента;

- причины, обусловленные конструкцией ПКСА и их влиянием на порто-печеночное кровообращение;

- причины, связанные с техническими аспектами выполнения хирургических вмешательств;

Роль исходного состояния больного, тяжести течения и степени компенсации заболевания на результаты хирургического лечения общепризнана и не вызывает никаких сомнений. Это подтверждено в многочисленных научных исследованиях, посвященных этой проблеме [54,93,110].

Так как, трансабдоминальные операции ПКШ и ДСРА, в том числе, выполняются в группе компенсированных больных, то данный фактор не может оказывать серьезного достоверного влияния на частоту развития послеоперационных осложнений.

В композиции операции дистального спленоренального шунтирования, при каком бы варианте технического исполнения оно не выполнялась, преследуется единая идеология вмешательства: декомпрессия гастроэзофагеального и селезеночного сегмента портальной системы с сохранением проградного воротного кровотока к печени. В связи с этим, при сравнительной оценке влияния на отдаленные результаты хирургического лечения, включая развитие осложнений, различных модификаций одного типа портокавального шунта, достоверных различий по данному фактору получить маловероятно.

И, наконец, третья группа причин неблагоприятного течения раннего послеоперационного периода, связанных с техникой выполнения оперативного вмешательства. Различия в технике выполнения различных вариантов операции ДСРА могут оказать влияние на результаты хирургического лечения. В чем сущность этих различий и каково их возможное влияние на опасность развитие

послеоперационных осложнений может быть выяснено в результате сравнительных исследований.

Техника выполнения операции классического дистального спленоренального шунтирования по методу W.D. Warren общеизвестна. Суть операции заключается в выделении циркулярно и на протяжении селезеночной и почечной вен, пересечении селезеночной вены в проксимальном направлении и наложении сосудистого анастомоза конец в бок с завершающим этапом перевязки левой желудочной вены [155].

В ходе выполнения технических этапов операции необходимы определенные топографо-анатомические условия. Прежде всего, селезеночная вена должна быть доступна и располагаться по нижнему краю поджелудочной железы. Расстояние между выделенными сосудами должны быть достаточными, чтобы, выделив циркулярно из- под железы селезеночную вену, можно было развернуть ее и вшить конец вены в бок почечной вены.

Наиболее проблематичным этапом операции является выделение селезеночной вены. Дело в том, что селезеночная вена порой очень тесно, интимно спаяна с нижним краем поджелудочной железы, вследствие перенесенных воспалительных процессов, так что, необходимое выделение вены может привести к нежелательной травматизации железы [70,155].

С другой стороны, при циркулярном выделении селезеночной вены на значительном протяжении (порой до 6-7- см), приходится пересекать короткие тонкостенные венозные коллатерали, диаметром до 1,5 мм, собирающие кровь от железы и впадающие в селезеночную вену. Эти хрупкие образования находятся под очень высоким уровнем портального давления, они легкоранимы, что может сопровождаться значимым кровотечением, остановка которого сопряжена с дополнительным риском травматизации поджелудочной железы, а иногда, и селезеночной вены. Эти факторы чреваты развитием острого послеоперационного панкреатита, который может привести к тромбозу шунта, рецидивам пищеводно-желудочных кровотечений и полиорганной недостаточности с летальным

исходом. Примеры подобного сценария развития послеоперационного периода описаны в ряде исследований [9,30,69,83,89,110,126].

Другой проблемой является слишком большое расстояние между анастомозируемыми сосудами, особенно, если селезеночная вена расположена над верхним краем железы. Эта проблема может усугубляться низкой, неудобной топографией почечной вены, вследствие оттеснения почки увеличенной селезенкой.

Применение аутовены в качестве интерпозиционного материала для наложения анастомозов представляется логичным действием, однако, существует реальная опасность перегиба или сдавления аутовены с последующим его тромбозом [42]. Применение синтетических протезов в качестве вставки в венозную позицию не приветствуется, так как считается, что это неизбежно приведет к его тромбозу.

Перечисленные выше факторы существенно снижают показатель выполнимости операции дистального спленоренального шунтирования. В этой ситуации, поиски технических решений, нивелирующих риски осложнений в ходе выполнения операции и способствующих расширению контингента больных, которым оказывается возможным выполнение дистального варианта спленоренального шунта является актуальной современной задачей. Цель этих усовершенствований – улучшение результатов хирургического лечения больных с циррозом печени, портальной гипертензией и варикозной трансформацией вен пищевода и желудка с высокой угрозой кровотечения.

Заключение

Выбор того или иного метода ПКШ у больных ЦП и ПГ или других вмешательств должен быть дифференцирован, в первую очередь, в зависимости от тяжести течения и степени компенсации заболевания. Более того, он должен быть строго персонифицирован с учетом целого ряда других особенностей клинической ситуации. Обеспечение этих положений возможно опытными кадрами в специализированных медицинских центрах.

Совершенствование технологии операции дистального спленоренального шунтирование и повышение показателя выполнимости этого вмешательства является важной научно-практической задачей, решение которой позволит улучшить лечение больных с этим тяжелым страданием.

ГЛАВА 2

ХАРАКТЕРИСТИКА КЛИНИЧЕСКИХ НАБЛЮДЕНИЙ, МЕТОДОВ ИССЛЕДОВАНИЙ И ТЕХНОЛОГИЙ ХИРУРГИЧЕСКИХ ВМЕШАТЕЛЬСТВ

2.1. Характеристика клинических наблюдений

В лаборатории экстренной хирургии и портальной гипертензии (рук. – д.м.н. Г.В. Манукьян) ФГБНУ « Российский научный центр хирургии имени академика Б. В. Петровского» (дир. – акад. РАН, проф. К. В. Котенко) проведен анализ 174 пациентов с ЦП и ПГ, оперированных и наблюдавшихся в клинике в период с января 2010 г. по август 2021 г., включительно.

Дизайн исследования представляет собой ретроспективный и проспективный сравнительный анализ результатов хирургического лечения больных с ЦП, ПГ и варикозной трансформацией вен пищевода и желудка, которым производились различные варианты сосудистых операций дистального спленоренального или спленокавального шунтирования.

У всех пациентов показанием к операции наложения дистальных спленоренального или спленокавальных анастомозов являлись варикозные вены пищевода и желудка (ВВПЖ) 3 степени, осложненные кровотечением в анамнезе и/ или высокой угрозой его развития на фоне имеющихся предикторов геморрагии, то есть с целью первичной или вторичной профилактики кровотечений.

Отбор больных для исследования производился с учетом следующих критериев. Критериями включения в исследование являлись:

1) наличие клинически и гистологически подтвержденного диагноза цирроза печени с компенсированным течением заболевания;
2) пациенты ЦП и ПГ, которым был выполнен классический вариант операции ДСРА по W.D. Warren (по Уоррену) с анастомозом конец в бок;
3) пациенты с ЦП и ПГ, которым был выполнен модифицированный вариант ДСРА бок в бок с перевязкой селезеночной вены дистальнее шунта;

4) пациенты с ЦП и ПГ, которым был выполнен модифицированный вариант ДСРА или дистального спленокавального анастомоза (ДСКА) Н- типа с перевязкой селезеночной вены дистальнее шунта.

Оба модифицированных варианта (ДСРА и ДСКА бок в бок или Н- типа), также, как и классический вариант операции, обеспечивали декомпрессию вен гастроэзофагеальной и селезеночной зон, но сохраняли проградный кровоток к печени через брыжеечный венозный бассейн. Таким образом, сущностный гемодинамический характер всех вмешательств исследуемых больных был абсолютно идентичным!

Критерии исключения из проводимых исследований:

1) пациенты с различными формами подпеченочной и надпеченочной портальной гипертензии;

2) пациенты с врожденным фиброзом печени, осложненным портальной гипертензией и варикозной транформацией вен пищевода и желудка;

3) пациенты с ЦП и ПГ с сопутствующими тромботическими осложнениями сосудов портальной системы;

4) пациенты с ЦП и ПГ, при наличии сопутствующих онкологических заболеваний различной локализации.

Таким образом, в результате проведенного отбора, в исследование были включены 174 пациента с ЦП, ПГ и варикозной трансформацией вен пищевода и желудка, которым были выполнены различные варианты ДСРА и ДСКА.

Подавляющее число пациентов, 165 (94.8%) больных, поступило в клинику для хирургического лечения в плановом порядке. 9 (5,2%) пациентов с компенсированным течением заболевания поступило с продолжающимся или состоявшимся накануне поступления пищеводно- желудочным кровотечением. Хирургическое вмешательство в этой группе больных было произведено по срочным показаниям в связи с высоким риском рецидива кровотечения. Из числа 165 больных, 14 (8,5%) пациентов поступили с целью первичной и 151 (91,5%) – для вторичной профилактики кровотечений из ВВПЖ. Распределение исследуемых больных по полу и возрасту представлено в таблицах 1 и 2.

Таблица 1.

Распределение исследуемых больных по полу и возрасту.

Показатель	Категории	Возрастные группы			p
		≤44 лет (абс./%)	45-59 лет (абс./%)	≥60 лет (абс./%)	
Пол	Женщины	35 (34,0%)	16 (29,6%)	8 (47,1%)	0,416
	Мужчины	68 (66,0%)	38 (70,4%)	9 (52,9%)	

* – различия показателей статистически значимы (p <0,05)

По результатам проведенного исследовании не удалось установить статистически значимых различий (p = 0,416).

Таблица 2.

Анализ возраста пациентов в исследуемых группах.

Показатель	Категории	Возраст (полный лет)			p
		M ± SD	95% ДИ	n	
Тип операции	I группа	39,73 ± 11,54	36,03 – 43,42	40	0,299
	II группа	43,14 ± 12,69	40,43 – 45,84	87	
	III группа	40,89 ± 12,09	37,34 – 44,44	47	

* – различия показателей статистически значимы (p <0,05)

При сравнении возраста в зависимости от типа операции, не удалось выявить статистически значимых различий (p = 0,299).

Медиана возраста пациентов составила 41,5±12,29 лет (от 18 до 74 лет). Количество мужчин превосходило количество женщин: 115 (66,1%) против 59 (33,9%), соответственно. При этом преобладали, в основном, лица молодого (до 44 лет) – 103 пациента (59,2%) и среднего (до 49 лет) возрастов – 54 пациента (31,00%), тогда как, пожилых пациентов было всего 17 (9,8%). Более 90% больных составили пациенты трудоспособного возраста. Представленные данные свидетельствуют о большой медико- социальной значимости рассматриваемой проблемы.

Результаты изучения этиологии заболевания у больных, включенных в проводимое исследование, представлено в таблице 3.

Таблица 3.

Распределение исследуемых больных по этиологии заболевания.

Этиология цирроза печени	Кол-во пациентов: абс (%)
Алиментарно-токсическая	42 (24,1%)
Вирусная (HCV, HBV, HCV+HBV, HBV+ HDV)	87 (50%)
Смешанная (вирусная+токсико-алиментарная)	39 (22,4%)
Криптогенный цирроз	6 (3,5%)

* абс. - абсолютное число больных

Как видно из приведенной таблицы, преимущественным фактором в развитии патологии в исследуемой когорте больных были пациенты с вирусной этиологией заболевания, составившей 72,4%.

Так как, всем пациентам, включенным в данное исследование, был выполнен только один тип ПКШ – селективный, а в сравнительной оценке результатов этого шунтирования рассматриваются: классический вариант операции по W.D. Warren (по Уоррену) и модифицированные варианты этого вмешательства, то исследуемые больные были распределены на три группы.

Группа 1: пациентам этой группы выполнен классический вариант ДСРА конец в бок по W.D. Warren. В эту группу включено 40 пациентов.

Группа 2: пациентам этой группы выполнен модифицированный вариант – ДСРА бок в бок с перевязкой селезеночной вены дистальнее шунта. В нее вошли 87 больных.

Группа 3: пациентам этой группы выполнены модификации ДСРА или ДСКА Н–типа со вставкой из синтетического протеза (при отдаленном расположении анастомозируемых сосудов) и перевязкой селезеночной вены дистальнее шунта. Эту группу составили 47 больных.

Проведена сравнительная оценка исследуемых групп больных по признакам пола, возраста и этиологии заболевания, что имеет определенное значение в определении репрезентативности исследуемых групп больных (таблицы 4, 5, 6).

Таблица 4.

Распределение пациентов исследуемых групп по полу

Показатель	Категории	Тип операции			p
		I группа (абс./%)	II группа (абс./%)	III группа (абс./%)	
Пол	Женщины	15 (37,5%)	31 (35,6%)	13 (27,7%)	0,559
	Мужчины	25 (62,5%)	56 (64,4%)	34 (72,3%)	

* – различия показателей статистически значимы (p <0,05)

По результатам проведенного исследования не удалось установить статистически значимых различий (p = 0,559). Распределение пациентов по полу показала репрезентативность исследуемых групп по данному показателю.

Таблица 5.

Распределение пациентов исследуемых групп по возрасту

Показатель	Категории	Тип операции			p
		I группа (абс. / %)	II группа (абс. / %)	III группа (абс. / %)	
Возрастные группы	≤ 44 лет	27 (67,5%)	47 (54,0%)	29 (61,7%)	0,382
	45-59 лет	12 (30,0%)	29 (33,3%)	13 (27,7%)	
	≥ 60 лет	1 (2,5%)	11 (12,6%)	5 (10,6%)	

* – различия показателей статистически значимы (p <0,05)

Пациенты исследуемых групп были близки при распределении их по возрастному показателю. При оценке возрастных групп в зависимости от типа операции, не удалось установить статистически значимых различий (p = 0,382).

Таблица 6.

Распределение пациентов исследуемых групп по этиологии заболевания

Этиология	Группы пациентов			P
	I группа (абс./%)	II группа (абс./%)	III группа (абс./%)	
Токсическая	12 (30,0%)	20 (23,0%)	10 (21,3%)	0,600
Вирусная	18 (45,0%)	44 (50,6%)	25 (53,2%)	0,740
Смешанная	9 (22,5%)	20 (23,0%)	10 (21,3%)	0,975
Криптогенная	1 (2,5%)	3 (3,4%)	2 (4,2%)	0,905

* – различия показателей статистически значимы (p <0,05)

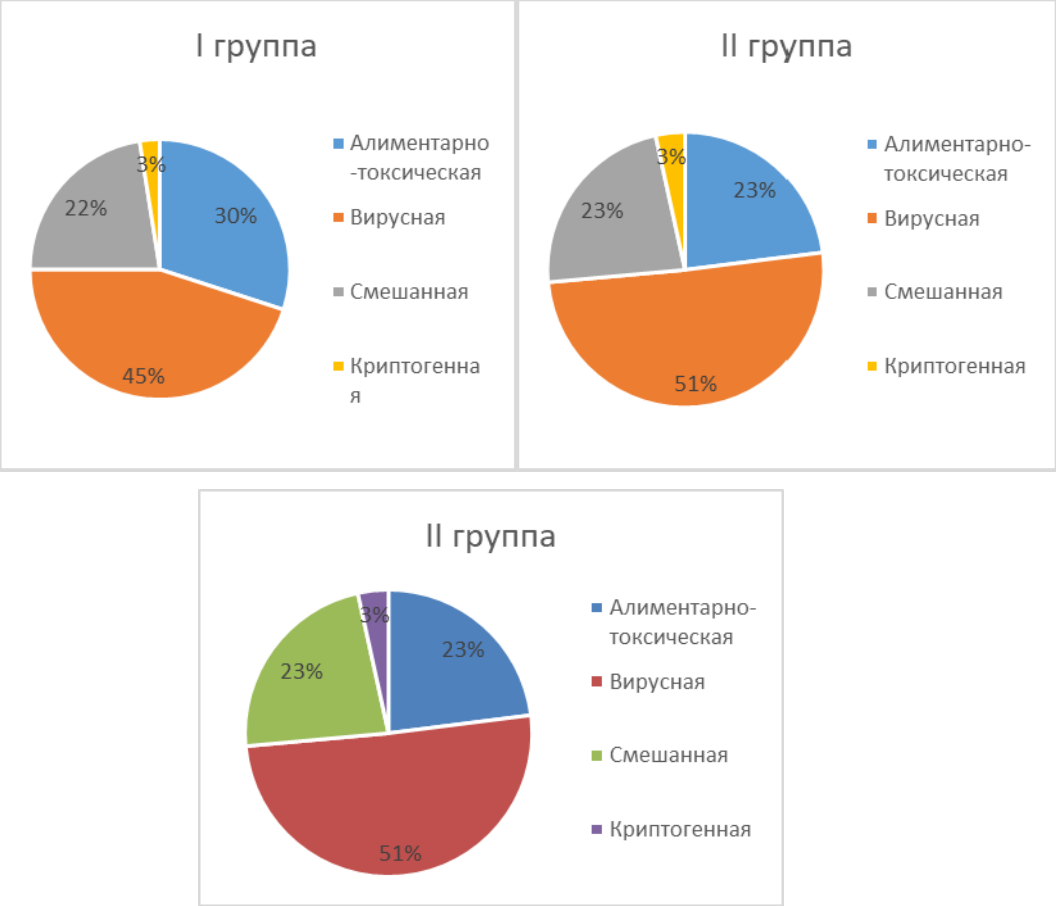

Рис. 13. Диаграмма. Распределение групп пациентов по этиологии заболевания.

При сопоставлении полученных данных по этиологии заболевания не удалось выявить значимых различий (p=0,600, p=0,740, p=0,975, p=0,905, соответственно) при использовании метода Хи-квадрат Пирсона.

Прогностическая шкала Child- Pugh, характеризующая тяжесть течения и степень компенсации заболевания, является в существенной мере ориентировочной при оценке функционального класса больных, особенно при определении прогноза в течение заболевания у пациентов хирургического профиля [141].

Данная классификация является не точной, недостаточно информативной и не отвечает строгим хирургическим требованиям по оценке степени компенсации хронической ГЦН, уровню резервных возможностей печени и организма в целом при решении сложных вопросов при выборе того или иного оперативного вмешательства.

Многие параметры классификации Child- Pugh носят субъективный характер, а их градация характеризуется большой амплитудой (таблица 7).

Таблица 7.

Прогностическая система оценки Child-Pugh

Параметры	Функциональный класс		
	A	B	C
Общий билирубин (мг%)	Ниже 2,0	2,0-3,0	Выше 3,0
Сыв. альбумин (г/дл)	Выше 3,5	3,0-3,5	Ниже 3,0
Асцит	Нет	Легко поддаётся лечению	Плохо поддаётся лечению
Неврологический статус	Нет	Минимальные	Кома
Протромбин	>80	60-80	<60

Информативность классификации Child-Turcott также крайне низкая. Она не учитывает в должной мере состояние питания пациентов, белковые резервы организма, отсутствует оценка состояния центральной и порто-печеночной гемодинамики, допущена субъективная оценка некоторых параметров (асцит, энцефалопатия), при этом, интервалы параметров, характеризующие

принадлежность к тому или иному функциональному классу, достаточно велики. Это приводит к неточностям при определении функционального класса больных ЦП и ПГ.

Тем не менее, мы провели оценку исследуемых групп больных согласно классификации Child-Pugh, которые приведены ниже в таблице 8.

Таблица 8.

Прогностическая шкала Child-Pugh для выбранных групп пациентов

Группы пациентов	Степень компенсации заболевания		p
	Класс А (5-6 баллов)	Класс В (7-9 баллов)	0,980
I группа	25 (62,5%)	15 (37,5%)	
II группа	56 (64,4%)	31 (35,6%)	
III группа	30 (63,8%)	17 (36,2%)	
Всего:	111 (64%)	63(36%)	174 (100%)

* – различия показателей статистически значимы (p <0,05)

При сопоставлении пропорций пациентов, относящихся к функциональным класса А и В по Child- Puqh, соответственно, в каждой из исследуемых групп больных, не удалось выявить статистически значимых различий (p = 0,980). Как следует из представленной таблицы, исследуемые группы больных по тяжести течения заболевания были репрезентативны. Однако, согласно критериям этой классификации, значительная доля больных (36% от числа всех пациентов) оказались в группе субкомпенсации.

Для более точной оценки резервного потенциала исследуемых больных мы используем классификацию, предложенную в клинике портальной гипертензии РНЦХ (патент RU2363389C1). В этой классификации добавлены критерии, характеризующие состояние порто-печеночной и центральной гемодинамики.

Все пациенты с ЦП и ПГ разделены на 5 клинических групп (таблица 9) по степени прогрессии хронической гепато-целлюлярной недостаточности с выделением двух переходных групп – «А-В» и «В-С» [37,74,79,88].

Таблица 9.

Модифицированная система оценки резервного потенциала организма и степени компенсации хронической печеночной недостаточности

Параметры	Модифицированные функциональные классы				
	A	**A-B**	**B**	**B-C**	C
% дефицита соматического белка	0	0-5	5-10	10-20	> 20
Висцеральный белок Альбумин (г/л)	>40	40-35	35-30	30-25	<25
Асцит (по IAC)	Отсутствует	По данным УЗИ скудное кол-во	1 степень	2 степень	3 степень
Неврологический статус	Отсутствие клинических и ЭЭГ признаков ГПЭ		Латентная ГПЭ	ГПЭ 1 степени	ГПЭ 2 степени
Желтуха Общий билирубин	Отсутствует Норма	Транзиторная до 1,5 норм	Билирубин до 2 норм	До 3 норм	> 3 норм
Объемный воротный кровоток (мл/мин)	≥ 1200	1200-900	900-600	600-300	<300 или тромбоз ВВ
Состояние ЦГД	Нормальные параметры ЦГД Нормокинетика		Гиперкинетика ОЦК↑ ФВ более 60%	Гипокинетика. Волюм-пробы+ ФВ 60-50%	Гипо-кинетика ФВ <50%

Данная классификация основана на объективизации основных критериев системы Child- Turcott: питательного статуса с оценкой степени дефицита в соматическом и висцеральном белковом отделах организма; проявлений асцитического синдрома и энцефалопатии, наличия и выраженности билирубинемии, параметров центральной гемодинамики и уровня объемного воротного кровотока. Эта классификация не заменяет классические шкалы оценки степени компенсации заболевания (Child- Pugh или Child- Turcott), а лишь дополняет их при необходимости более точного определения функциональной клинической группы, к которой следует отнести больного.

Анализ этих критериев в исследуемых группах больных несколько изменил расклад по оценке резервного потенциала исследуемых пациентов, но подтвердил репрезентативность рассматриваемых групп (таблица 10).

Таблица 10.

Распределение пациентов исследуемых групп по состоянию резервного потенциала организма

Группы пациентов	Степень компенсации заболевания Модифицированные функциональные классы			
	А	А-В	В	р
I группа	33 (82,5%)	5 (12,5%)	2 (5,0%)	0,821
II группа	74 (85,1%)	9 (10,3%)	4 (4,6%)	
III группа	36 (76,6%)	8 (17,0%)	3 (6,4%)	

* – различия показателей статистически значимы (р <0,05)

Подавляющее число пациентов (143 или 82,2% больных) имели высокий уровень резервного потенциала и компенсированное течение заболевания – формируя клиническую группу больных «А», в отличие от 111(74%) пациентов по шкале Child-Pugh.

22 (12,6%) пациента, также, имели достаточный уровень резервного потенциала, необходимый для выполнения полостного вмешательства, формируя клиническую группу «А-В», с относительно полной компенсацией хронической ГЦН и резервного потенциала организма. И только лишь у 9 пациентов, в отличие от 63 (36%) по шкале Child-Pugh, отмечено снижение резервного потенциала до уровня истинного субкомпенсированного течения заболевания, формирующего группу больных «В», что повышало риски возникновения послеоперационных осложнений. Необходимо отметить, что все 9 пациентов поступали в клинику в экстренном порядке с состоявшимся или продолжающимся кровотечением из ВВЖ. В то же время, полученные данные подтверждают репрезентативность рассматриваемых групп больных по уровню резервного потенциала печени и организма в целом.

2.2. Предоперационное обследование больных

Всем пациентам выполнялись обязательные общеклинические лабораторные и инструментальные исследования: общий анализ крови, определение группы крови и резус-фактора, гемостазиограмма, серологические

исследования на гепатиты В и С, ВИЧ и сифилис ЭКГ, R- графия грудной клетки, а также, важные биохимические показатели: общий белок и белковые фракции, АЛаТ, АСаТ, общий билирубин и его фракции, щелочная фосфатаза, Y- ГТ, креатинин, мочевина, сахар крови.

Инструментальные методы исследований.

Выполнялись следующие инструментальные методы исследований: УЗИ брюшной полости с допплеросонографией сосудов портальной системы, эзофагогастродуоденоскопия (ЭГДС), эхокардиография (ЭхоКГ), эластометрия печени и селезенки, МСКТ с контрастированием сосудов брюшной полости. При наличии показаний выполнялись дополнительные прямые ангиографические исследования: целиакография с возвратной мезентерикопортографией, каваграфия с поэтажной манометрией при подозрении на сдавление позадипеченочного отдела нижней полой вены.

Эзофагогастродуоденоскопия.

ЭГДС проводилась всем пациентам, как основной метод диагностики, с помощью которой можно оценить состояние верхних отделов ЖКТ, размеры и локализацию ВРВ, состояние слизистой пищевода и желудка, наличие предикторов, свидетельствующих о рисках развития кровотечения, или верифицировать источник кровотечения. Эндоскопическое исследование осуществлялось с использованием эндоскопических стоек «Olympus» и «Fujinon» (Япония). Методика выполнения ЭГДС не отличалась от принятой в клинике технологии и подробно описана в работах А. Г. Шерцингера (1986), И. Н. Чаушева (1987), С. Б. Жигаловой (1993, 2011) [34,36,49].

Характеристика и степень расширения варикозных вен пищевода (ВВП) оценивались согласно классификации А. Г. Шерцингера (1986), включающей 3 степени их расширения:

- **1 степень** – диаметр ВВП до 3 мм;
- **2 степень** – диаметр ВВП от 3 до 5 мм;
- **3 степень** – диаметр ВВП более 5 мм.

Локализация и степень расширения варикозных вен желудка (ВВЖ) оценивалась согласно классификации Sarin S. K. et al. (1992), в модификации С.Б. Жигаловой (2014) [86]:

- ✓ **I тип** – ВРВ пищевода с распространением на кардиальный и субкардиальный отделы малой кривизны желудка – GOV I»;
- ✓ **II тип** – ВРВ пищевода с распространением на большую кривизну по направлению к фундальному отделу желудка – GOV II;
- ✓ **III тип** – изолированные ВРВ фундального отдела желудка – соответствующий IGV I;
- ✓ **IV тип** – изолированные эктопические узлы тела, антрального отдела желудка, двенадцатиперстной кишки – соответствующий IGV II.

У всех пациентов исследуемых групп были выявлены ВВП 3 степени, что явилось одним из показаний к оперативному вмешательству. Как правило, значительное увеличение размеров вен сочеталось у всех исследуемых больных с наличием других предикторов, свидетельствующих о высокой угрозе кровотечения: васкулопатии, напряжения вен, отсутствием признаков спадения вен при инсуффляции воздуха в пищевод и т.д.

При диагностике ВВЖ у всех больных были выявлены лишь 2 типа их локализации – GOV1 и GOV2 или I и II типа по классификации С.Б. Жигаловой. Распределение исследуемых групп по типу ВВЖ, согласно классификации S.K. Sarin в модификации С.Б. Жигаловой, представлено в таблице 11.

Таблица 11.

Распределение больных исследуемых групп по локализации ВВЖ

Локализация ВВЖ	Группы пациентов			p
	I группа	II группа	III группа	
I тип	29 (72,5%)	66 (75,9%)	33 (70,2%)	0,767
II тип	9 (22,5%)	14 (16,1%)	10 (21,3%)	0,620
I + II тип	2 (5,0%)	7 (8,0%)	4 (8,5)	0,791

* – различия показателей статистически значимы (p <0,05)

При сравнительном анализе распределения пациентов по локализации ВВЖ в исследуемых группах больных не удалось выявить статистически значимых различий.

Полученные данные, касающиеся распределения варикозных вен желудка по локализации близки к данным, полученным на большом клиническом материале в нашей клинике ранее, согласно которым частота I и II типов ВВЖ составляла 79% и 21%, соответственно [78,101]. В этом же исследовании, автор установил, что формирование ВВЖ I типа происходит за счет высокой гипертензионной нагрузки через левую желудочную вену, которая является для этой локализации вен основным доминантным афферентом (рис. 14).

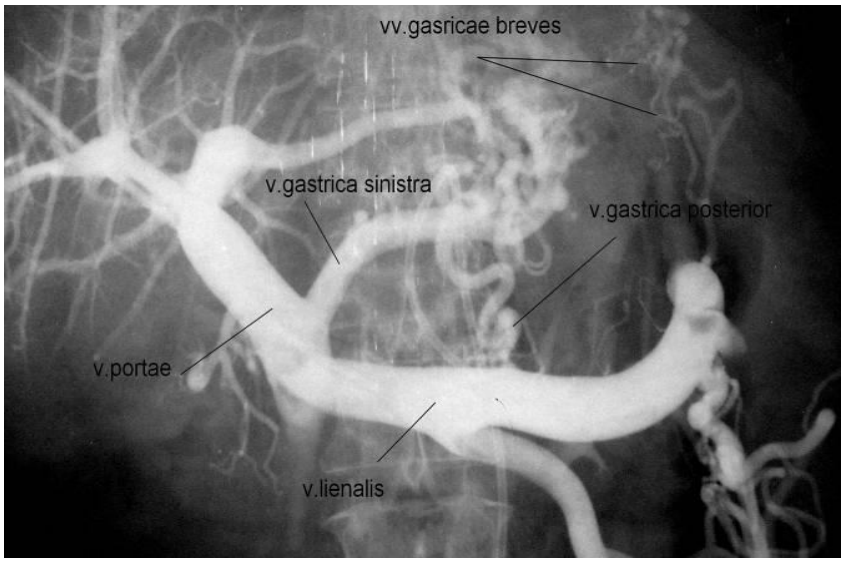

Рис. 14. Доминантные афферентные пути формирования ВВЖ I типа

В данном наблюдении основным доминантным афферентом у больного с ВВЖ I типа является левая желудочная вена, но в формировании варикозной трансформации дополнительно участвует задняя желудочная вена.

При этом, ВВЖ II типа формируются в основном за счет левосторонних афферентных путей (задней и коротких вен желудка), создающих доминантную гипертензионную нагрузку на подслизистые вены (рис. 15). Хотя, по нашим данным, роль задней желудочной вены существенно шире – она может участвовать и в образовании вен I типа, но чаще, II типа.

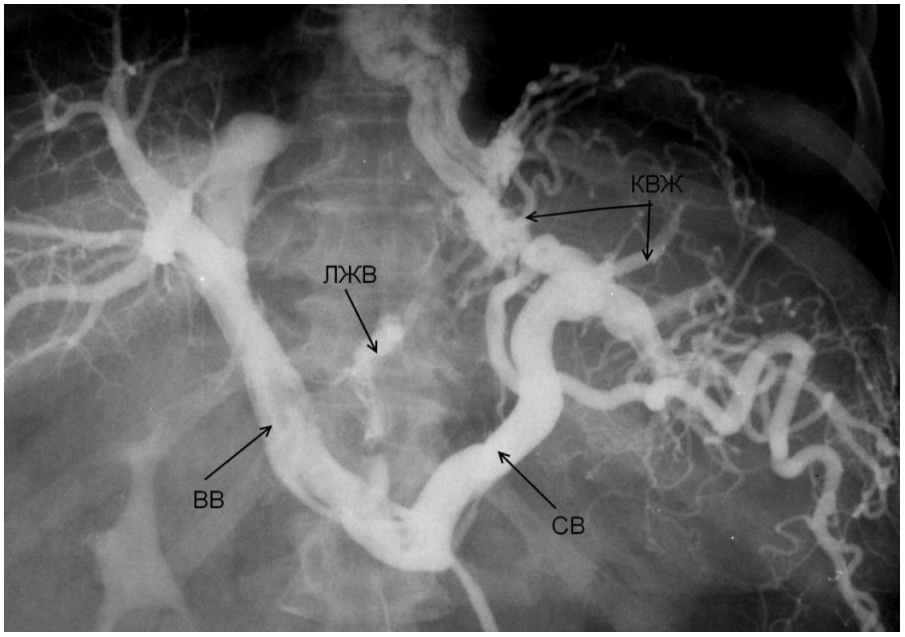

Рис. 15. Доминантные афферентные пути формирования ВВЖ II типа.

В данном наблюдении основными доминантными афферентами в формировании ВВЖ II типа выступают короткие вены желудка, а дополнительную гипертензионную нагрузку обеспечивает задняя желудочная вена. О высокой степени корреляции между эндоскопической и ангиографической картиной свидетельствуют также F. Chikamori с коллегами [108] и Saad [147].

В одном из исследований коллатеральный сброс крови из воротной вены по ЛЖВ происходил у 76% больных, по коротким желудочным венам – у 13 % или по обоим – в 11% наблюдений, в нашем исследовании эти соотношения составили: 73,6%, 19% и 7,4%, соответственно.

Эти данные подтверждаются рядом других исследований, касающихся патоморфологии сосудов портальной системы [35]. По нашему мнению, сочетание двух типов локализации ВВЖ свидетельствует о включении всех афферентов, которые становятся доминантными по тяжести гипертензионной нагрузки на вены желудка (рис. 16).

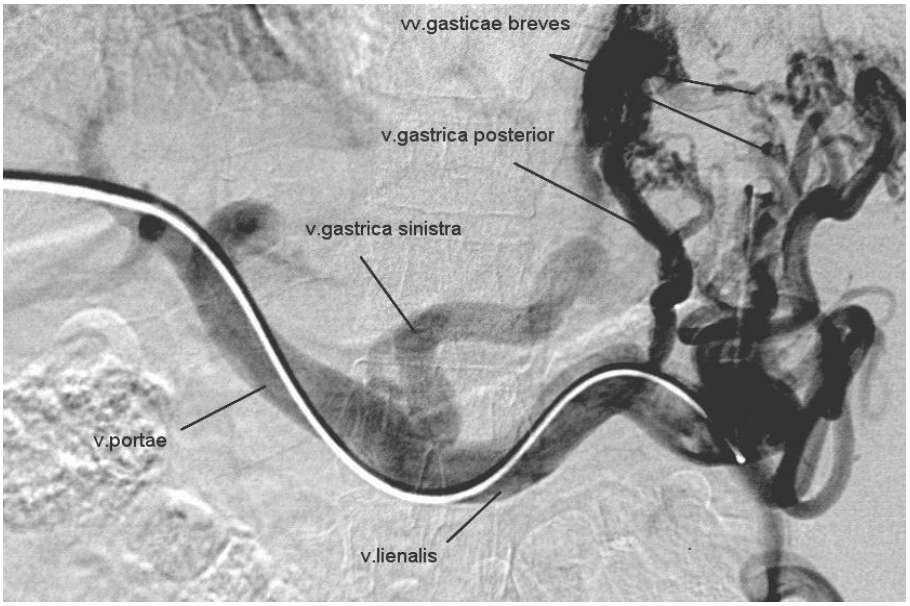

Рис. 16. Доминантные афференты, формирующие ВВЖ I и II типов

В нашем исследовании сочетание ВВЖ I и II типов отмечено у 13 из 174 пациентов, то есть, в 7,4% наблюдений, что, по нашему мнению, свидетельствует о значительном уровне портальной гипертензионной нагрузки на подслизистые ВВЖ и недостаточности оттока от них.

<u>УЗИ с допплеросонографией сосудов портальной системы.</u>

Всем поступающим пациентам выполнялось УЗИ с допплерографическим исследованием сосудов органов брюшной полости.

Исследование выполнялось на аппаратах ультразвуковой диагностики «Aloka» (Япония) и «Siemens» (Германия). Проводилась оценка состояния печени, селезенки и других органов брюшной полости, проходимости и объемного кровотока в воротной вене и ее корневых сосудов, выявление асцита, спонтанных портосистемных шунтов, оценивалось состояние желчного пузыря, вне- и внутрипеченочных желчных протоков.

При выполнении операций селективного дистального спленоренального или спленокавального шунтирования уменьшается объемный воротный кровоток, хотя сохраняется проградный кровоток к печени. Поэтому, мы стремимся, как правило, применять это вмешательство у пациентов с более высоким уровнем объемного воротного кровотока (>600 мл/ мин), при котором, были получены лучшие ближайшие и отдаленные результаты вмешательства, как было показано в исследовании Плеханова [75]. В нашем исследовании число больных с

объемным кровотоком, превышающим 600 мл/ мин, было 155 (89%) и, лишь у 19 (11%) пациентов он был менее 600, но, но, при этом, варьировал в пределах 450-600 мл/мин (таблица 12).

Таблица 12.

Распределение пациентов исследуемых групп по уровню объемного кровотока в воротной вене

Параметры мл/мин	Исследуемые группы больных			p	Всего
	I группа	II группа	III группа		
до 600	4 (10%)	10 (11,5%)	5 (10,6%)	0,967	19 (10,9%)
600-900	23 (57,5%)	50 (57,5%)	27 (57,4%)	1,000	100 (57,5%)
900-1200	13 (32,5%)	27 (31%)	15 (32%)	0,985	55 (31,6%)

* – различия показателей статистически значимы (p <0,05)

При анализе групп пациентов в зависимости от объемного кровотока не удалось выявить статистически значимых различий (p=0,967, p=1,000, p=0,985).

В то же время, есть мнение, что печень пациентов с более низкими значениями объемного воротного кровотока адаптирована к пониженным уровням порто-печеночного кровообращения, за счет усиления артериального притока, в связи с чем, выполнение шунтирующих вмешательств не оказывает существенного влияния на функциональное состояние печени [34,36,56,79]. Хотя мы не разделяем этого мнения, все же, у 19 наших пациентов было принято решение о выполнении операции ДСРА, так как, имелась высокая угроза кровотечения в условиях компенсированного течения заболевания.

Мы не выполняем парциальный вариант спленоренального шунтирования, так как, в отдаленном периоде, практически, у всех пациентов резко обедняется воротный кровоток, и вся портальная кровь шунтируется через анастомоз в системное кровообращение, приводя к тяжелым формам шунтовой энцефалопатии.

У 74 больных проводилась эластометрия селезенки с оценкой данных жесткости печени и селезенки до выполнения оперативных вмешательств и в

отдаленном послеоперационном периоде. Исследование проводилось на аппарате «Fibroscan 530 compact» (Франция) (рис.17).

Рис. 17. Аппарат «Fibroscan 530 compact»

Мультиспиральная компьютерная томография с контрастированием.

С целью оценки анатомо- топографических взаимоотношений и особенностей сосудов портальной системы для решения вопроса о возможности выполнения портокавального шунтирования пациентам выполнялась МСКТ-ангиография органов брюшной полости с внутривенным контрастированием. Исследование проводилось на рентгеновских мультиспиральных компьютерных томографах «Toshiba Aquilion One» (Япония) и «Siemens Definition Flash» (Германия). Для внутривенного контрастирования применялся рентген-контрастный препарат «Омнипак».

Эти исследования очень важны с практической точки зрения, так как, позволяют построить прогноз выполнимости операции и композиции того или иного вида дистального шунтирования. Анализ данных МСКТ позволяет оценить размеры сосудов, наличие выраженных спонтанных портосистемных шунтов, в частности, функционирующей пупочной вены. Очень важным моментом является определение анатомо-топографических взаимоотношений органов и сосудов, в частности, расположение селезеночной вены по отношению к поджелудочной

железе и почечной вене, измерение расстояния между анастомозируемыми сосудами и т.д. [15,19,39,41,46,48]

Роль оценки данных МСКТ, оказывающих влияние на дооперационный выбор соответствующих видов ДСРА, следует продемонстрировать на примерах 3D- реконструкции сосудов портального бассейна и почечной вены (рис. 18, 19, 20, 21).

Рис. 18. КТ-ангиография с 3D-реконструкцией сосудов портальной системы.

На ангиограмме видно, что селезеночная и почечная вены располагаются очень близко друг от друга, причем, селезеночная вена расположена по нижнему краю поджелудочной железы, что свидетельствует о возможности выполнения ДСРА бок в бок, что полностью подтвердилось на операционном столе (рис.19).

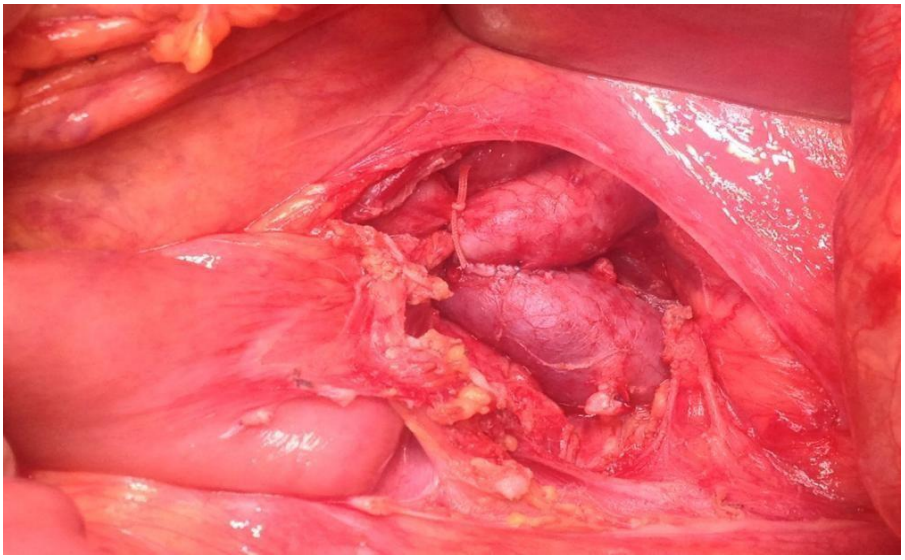

Рис. 19. ДСРА бок в бок с перевязкой селезеночной вены

В другом наблюдении, по данным МСКТ, выявлено весьма отдаленное друг от друга расположение селезеночной и почечной вен, причем селезеночная вена расположена над поджелудочной железой (рис. 20).

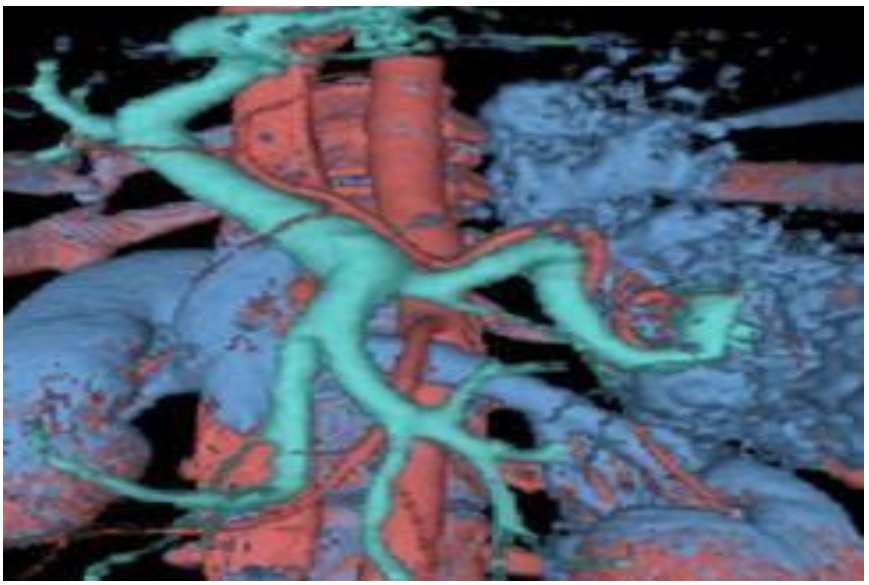

Рис. 20. КТ-ангиография с 3D-реконструкцией сосудов портальной системы

Анализ этой ангиографической картины позволил предположить, что выполнение операции наложения ДСРА у данного пациента возможно лишь с применением синтетического протеза, что также подтвердилось во время хирургического вмешательства (рис. 21).

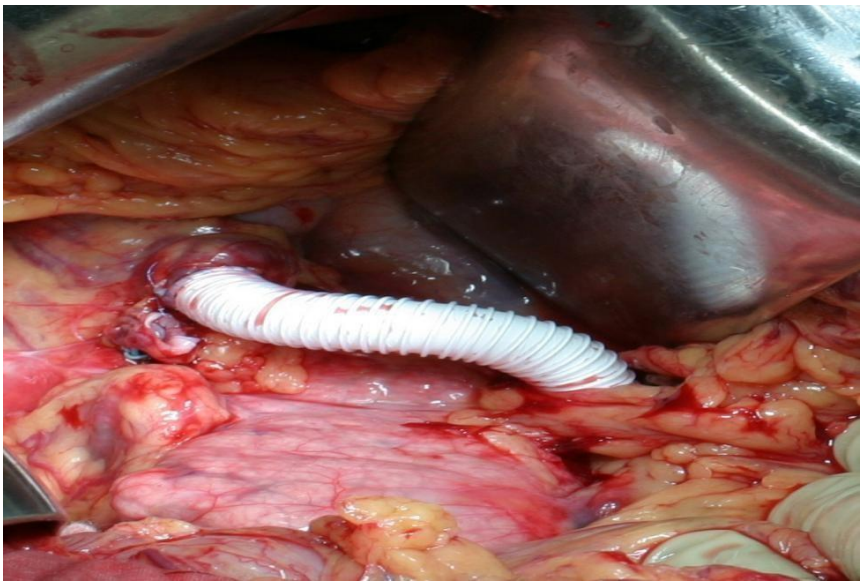

Рис. 21. ДСРА с интерпозицией синтетического протеза

Наличие выраженных спонтанных портосистемных шунтов увеличивает вероятность развития в послеоперационном периоде «шунтовой энцефалопатии».

Одним из таких шунтов может стать функционирующая пупочная вена, т.н. синдром Крювелье-Баумгартена, диагностика которого не сложна и может быть выявлена уже при допплеросонографии, но наибольшая объективизация этого синдрома возможна лишь при КТ- ангиографии с 3D-реконструкцией сосудов портальной системы (рис.22).

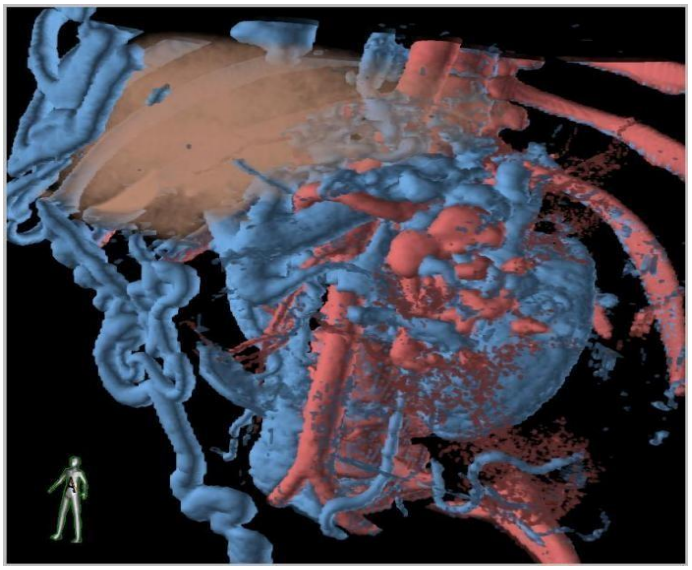

Рис. 22. Функционирующая пупочная вена (синдром Крювелье-Баумгартена)

Наличие выраженной функционирующей пупочной вены вносит определенные коррективы в композицию хирургического вмешательства [16,17].

2.3. Особенности техники оперативных вмешательств

2.3.1. Техника вмешательства при синдроме Крювелье-Баумгартена

Выполнение лапаротомии при наличии функционирующей пупочной вены требует особого внимания и осторожности, так как при вхождении в живот можно легко повредить стволы пупочной вены и вызвать массивное кровотечение.

Чтобы представить сложность лапаротомии в такой клинической ситуации достаточно продемонстрировать операционные фото пациента с дооперационно диагносцированным по данным КТ-ангиографии выраженным синдромом Крювелье-Баумгартена (рис. 23).

Рис. 23. Функционирующая пупочная вена

Во избежание повреждения расширенной пупочной вены следует крайне аккуратно производить разрез кожи и, обнажив конгломерат вен в подкожной клетчатке, далее, несколько отсепаровав левый край кожной раны с подкожной клетчаткой в сторону от круглой связки, вскрыть апоневроз и выполнить лапаротомию, после чего, выполнить иссечение пупочной вены вместе с круглой связкой до места впадения последней в печень (рис. 24).

Рис. 24. Интраоперационное фото синдрома Крювелье-Баумгартена

Иссечение функционирующей пупочной вены кроме снижения вероятности развития в послеоперационном периоде шунтовой энцефалопатии, оказывает значительное влияние на поддержание воротного кровотока.

2.3.2. Дистальный спленоренальный анастомоз конец в бок по W.D. Warren

В 1967 году W.D. Warren с соавт. предложили использовать дистальное спленоренальное шунтирование с сохранением кровотока по воротной вене с селективной декомпрессией гастролиенальной области и, непосредственно, варикозных вен пищевода и желудка, с сохранением селезенки и почки, формируя анастомоз селезеночной вены с левой почечной по типу «конец в бок» (рис. 25).

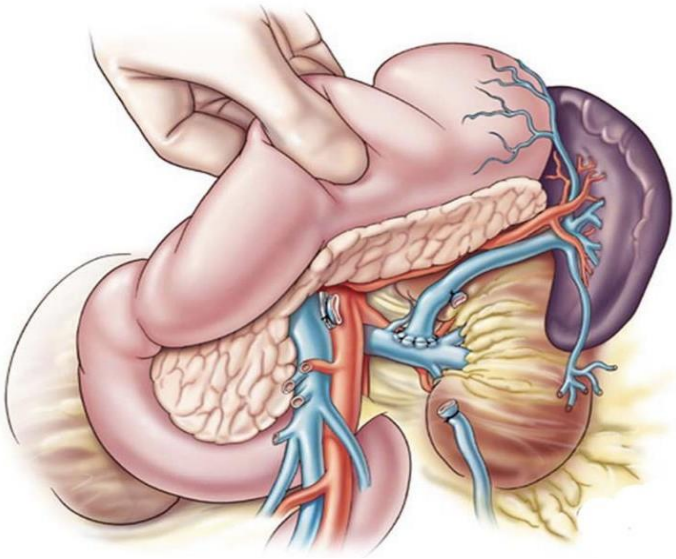

Рис. 25. Схема операции ДСРА по W.D. Warren

Основные этапы операции ДСРА конец в бок по W.D. Warren

1. Доступ – верхнее-срединный с обходом пупка слева. Положительной особенностью срединного доступа является его малотравматичность и универсальность. Это связано с тем, что, во-первых, срединный разрез не является столь грыжеопасным, по сравнению с другими доступами, а, во-вторых, при невыполнимости ДСРА по каким-либо техническим причинам, этот разрез можно продлить и произвести прошивание вен.

2. Ревизия брюшной полости, биопсия печени и вскрытие сальниковой сумки. После вскрытия и ревизии брюшной полости, биопсии печени, приступают к мобилизации желудочно- ободочной связки до уровня бессосудистой зоны.

Производить мобилизацию верхней половины селезеночно-желудочной связки, в которой проходят короткие вены желудка, не следует, иначе, теряется весь смысл операции – эти вены играют важную роль в декомпрессии гастроэзофагеальных варикозных вен.

3. Выделение селезеночной вены из-под поджелудочной железы, циркулярно, на протяжении до 6-7- см с перевязкой мелких коротких тонкостенных коллатералей, идущих от поджелудочной железы и впадающих в селезеночную вену.

4. Циркулярное выделение почечной вены с пересечением надпочечниковой, левой гонадной вены и других коллатералей. Боковое пережатие почечной вены.

5. Максимально дистальное наложение сосудистого зажима на селезеночную вену и ее пересечение с предварительной перевязкой противоположного конца вены.

6. Наложение сосудистого анастомоза непрерывным швом по Блелоку между дистальным отрезком селезеночной вены и почечной веной по типу «конец в бок» атравматической не рассасывающей нитью «Prolen» 5,0 или 6,0.

7. Выделение и перевязка левой желудочной вены. Это обязательный этап завершения хирургического вмешательства. Окончательный вид операции представлен на интраоперационном фото (рис. 26).

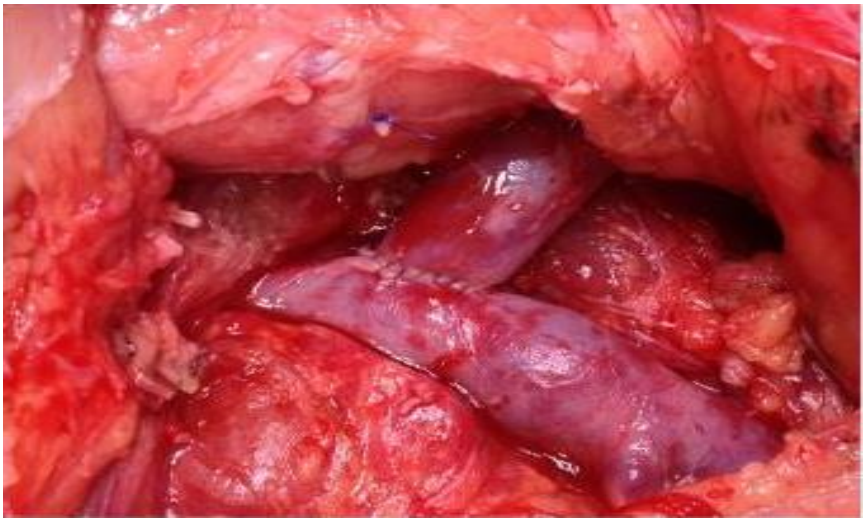

Рис. 26. Окончательный вид операции W.D. Warren

Важнейшим преимуществом дистального спленоренального шунтирования по W.D. Warren, является то, что декомпрессии подлежит в основном желудочно-

селезеночная область. При этом, сохраняется проградный кровоток к печени, хотя в определенной мере происходит снижение объемного печеночного кровотока. Поэтому столь важен исходный дооперационный высокий уровень объемного кровотока по воротной вене.

2.3.3. Основные этапы модифицированного варианта операции W.D. Warrenc формированием ДСРА бок в бок

1. Доступ. Для выполнения этой операции, также, как и для дистального спленоренального шунтирования по W.D. Warren, применяют верхний срединный разрез с обходом пупка слева.

2. Ревизия брюшной полости, биопсия печени, вскрытие сальниковой сумки.

3. Выделение свободного участка селезеночной вены. По вскрытии сальниковой сумки обнажается передняя поверхность поджелудочной железы. По нижнему краю поджелудочной железы рассекают париетальную брюшину. Осторожно, тупым путем и гидропрепаровкой выделяют лишь свободную от железы полуокружность селезеночной вены!, на протяжении до 2,0-2,5 см, не содержащую венозные коллатерали, которые впадают в нее от поджелудочной железы, При этом, необходимо действовать предельно осторожно, чтобы не повредить ее паренхиму. Это достаточно для наложения бокового сосудистого зажима и формирования сосудистого анастомоза. Иногда, при более благоприятных анатомических условиях, стенка селезеночной вены, делает «колено» и выступает из- под нижнего края поджелудочной железы, что значительно облегчает этот этап операции.

В отличие от классического варианта операции W.D. Warren, при этой технике оперирования не требуется пересечения коротких, мелких (до 1,5-2 мм), тонкостенных и весьма ранимых венозных коллекторов. В связи с портальной гипертензией давление в этих коллекторах очень высокое и их повреждение сопровождается интенсивным кровотечением, как со стороны поджелудочной железы, так и со стороны селезеночной вены. Гемостаз, в таком случае, производится прошиванием атравматической иглой 5,0-6,0 со стороны

поджелудочной железы, что сопряжено с ее повреждением и опасностью развития, в последующем, послеоперационного панкреатита. Кровотечение же со стороны селезеночной вены характеризуется также высокой интенсивностью, с которым, порой, трудно справиться в связи очень высоким портальным давлением. Так что, прошивание сосуда и достижение гемостаза у недостаточно опытного хирурга может привести к непригодности селезеночной вены для анастомозирования.

Второе отличие от классического варианта операции W.D. Warren заключается в том, что нет необходимости выделять селезеночную вену циркулярно на более продолжительном расстоянии, до 6-7 см, пересекая, при этом, несколько венозных коллатералей и увеличивая, тем самым, вероятность их повреждения и массивного кровотечения, а также, излишней травматизации поджелудочной железы с опасностью развития в раннем послеоперационном периоде острого панкреатита.

4. Выделение почечной вены. Ориентируясь на расположение левой почки и предположительную топографию почечной вены, инфильтрируют забрюшинную клетчатку 0,25% раствором новокаина, тупым методом, тупфером мобилизуют, циркулярно, почечную вену на протяжении 6-7 см, перевязывая и пересекая, при этом, некоторые ее притоки: надпочечниковую вену, гонадную вену и другие более мелкие коллатерали. Тщательное циркулярное выделение почечной вены на протяжении, с пересечением всех коллатералей, позволяет максимально приблизить ее к селезеночной вене, облегчая, тем самым, сближение сосудов для анастомозирования.

Этапы выделения селезеночной и почечной вен можно ускорить, применяя интраоперационную верификацию их расположения с помощью интраоперационного ультразвукового датчика.

5. Формирование спленоренального анастомоза бок в бок. Ориентируясь на участок выделенной селезеночной вены, накладывают боковой сосудистый зажим на почечную вену, не перекрывая ее просвет полностью. Накладывают боковой сосудистый зажим на селезеночную вену, также, не перекрывая

полностью ее просвет. Вскрывают просвет сосудов на протяжении 1,2-1,5 см и накладывают анастомоз атравматической монофиламентной нитью 5,0-6,0. Ослабив зажимы, и, убедившись в герметичности анастомоза, удаляют оба зажима: сначала с почечной и, затем, с селезеночной вены.

6. Перевод сосудистого анастомоза в дистальный вариант.

Аккуратно, стараясь не повредить селезеночную вену, проходят с помощью диссектора вокруг селезеночной вены вблизи и дистальнее на 0,5 см ранее наложенного анастомоза. Проводят не рассасывающуюся лигатуру 5,0 вокруг вены и перевязывают ее на этом уровне (рис.27).

Рис. 27. Окончательный вид модификации ДСРА бок в бок

8. Перевязка левой желудочной вены.

Окончательная композиция операции заключается в необходимости перевязки левой желудочной вены. Этот хирургический маневр необходим для предотвращения ретроградного перетока и шунтирования крови из просвета воротной вены через селезенку и спленоренальный анастомоз в системное кровообращение. Для этого оттягивают желудок кверху, рассекают брюшину желудочно-панкреатической связки, в толще которой выделяют ствол левой желудочной вены, обходят его диссектором, проводят лигатуру и перевязывают. Заканчивают операцию дренированием брюшной полости и послойным ушиванием операционной раны.

2.3.4. Этапы выполнения операции ДСРА Н-типа с интерпозицией синтетического протеза

Данный вариант дистального спленоренального анастомоза планируется при условии, если по данным допплеросонографии и КТ- ангиографии диагносцируется топографически значительное удаление друг от друга селезеночной и почечной вен, как правило, при расположении селезеночной вены достаточного диаметра по верхнему краю поджелудочной железы. В этих условиях выполнение классического варианта операции по W.D. Warren технически не представляется возможным.

Первые два этапа не отличаются от первого варианта модифицированной технологии операции W.D. Warren. Отличие начинается с 3 этапа – момента выделения селезеночной вены.

1. Доступ. Верхне-срединная лапаротомия с обходом пупка слева.
2. Вскрытие сальниковой сумки. Мобилизация желудочно-ободочной связки до уровня бессосудистой зоны без пересечения коротких вен желудка.
3. Выделение селезеночной вены. По верхнему краю поджелудочной железы рассекают париетальную брюшину над участком селезеночной вены, в удобном сегменте с целью подготовки площадки для наложения анастомоза. Выделяют полуокружность вены на протяжении 2-2,5 см, достаточном для наложения бокового сосудистого зажима.
4. Выделение почечной вены не отличается от выполнения классического и первого модифицированного варианта ДСРА.

При неудобном топографическом расположении почечной вены для анастомозирования может быть использована нижняя полая вена, выделение которой не представляет серьезных трудностей. В таком случае следует говорить о формировании дистального спленокавального анастомоза Н-типа с интерпозицией синтетического сосудистого протеза.

4А. Формирование ДСРА Н-типа с интерпозицией синтетического протеза.

Накладывают боковой сосудистый зажим на почечную вену, не перекрывая ее просвет полностью, вскрывают ее просвет на протяжении 12 мм. Формируют

анастомоз с армированным сосудистым протезом «Витафлон» (с диаметром 10 мм) атравматической монофиламентной нитью и иглой 5,0. Слегка расслабляют зажим на почечной вене, проверяя герметичность наложенного анастомоза. Промывают просвет протеза. Через мезоколон проводят протез в сальниковую сумку. Снимают один виток арматуры, предлежащий к концу протеза, и формируют анастомоз с селезеночной веной. Этапы операции представлены на интраоперационных фото: рис. 28(А, Б, В).

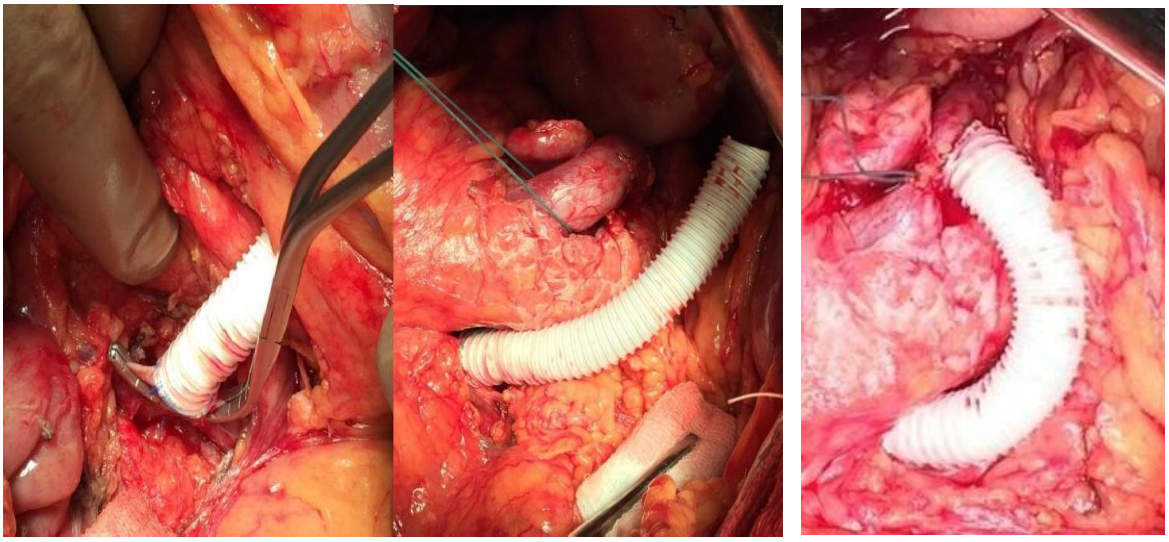

А) Анастомоз с v.renalis Б) Перевод протеза в сальниковую сумку В) Анастомоз с v.lienalis

Рис. 28. Формирование ДСРА Н-типа с интерпозицией синтетического протеза.

4Б. Формирование ДСКА Н-типа с интерпозицией синтетического протеза.

При отдаленном расположении селезеночной вены, трудностях выделения почечной вены или ее непригодности по анатомическим условиям возможно выполнение дистального селективного шунта с нижней полой веной. После наложения анастомоза с нижней полой веной сосудистый протез проводят через апертуру в мезоколон, перемещая другой конец протеза в сальниковую сумку для выполнения второго анастомоза с селезеночной веной. Перевод спленокавального анастомоза в дистальный вариант также связан с перевязкой селезеночной вены вблизи и дистальнее на 03-0,5 см наложенного ранее анастомоза.

Этапы операции наложения анастомоза с нижней полой веной (не отличающийся, технически, от наложения анастомоза с почечной веной),

проведение сосудистого протеза через мезоколон и выполнение второго анастомоза с селезеночной веной представлены на рис. 29 (А, Б, В).

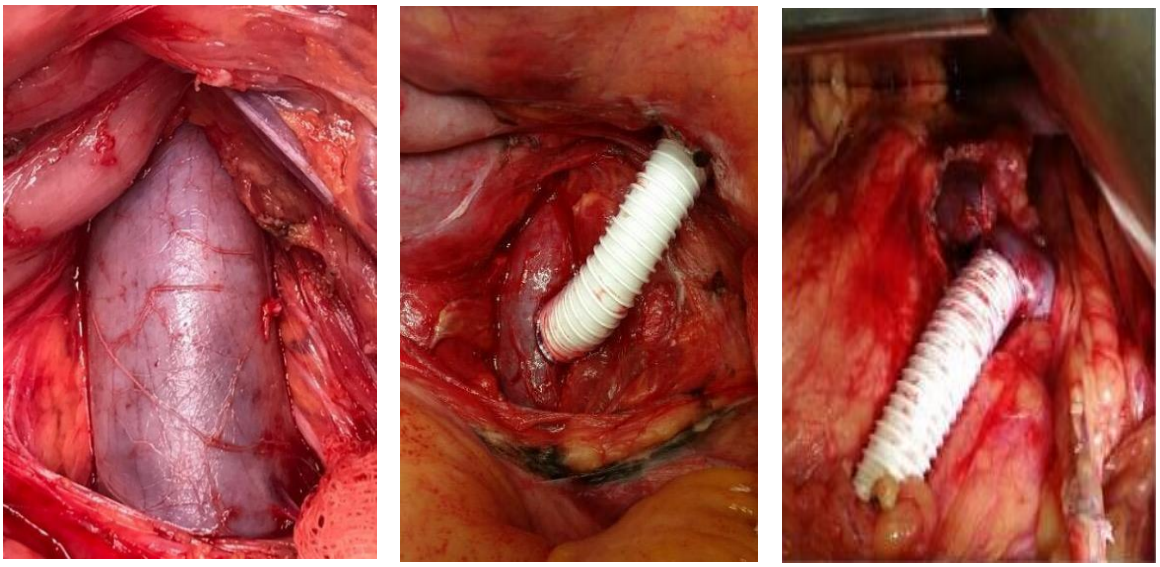

А). v.cava inferior Б). Анастомоз с v. c. inf. В). Анастомоз с v.Lienalis

Рис. 29. Этапы наложения дистального спленокавального анастомоза Н-типа

5. Перевязка левой желудочной вены.

Так же, как и при выполнении классического и представленного первого модифицированного варианта операции производят выделение и перевязку левой желудочной вены. Заканчивают операцию дренированием брюшной полости и послойным ушиванием операционной раны.

Преимуществом представленных вариантов дистального спленоренального или спленокавального анастомозов Н- типа с интерпозицией синтетического протеза заключается в том, что при сохранении сущностной идеи и преимуществ дистального шунтирования (когда декомпрессии подвергается в основном гастро-лиенальная область с сохранением проградного кровотока к печени по верхне-брыжеечной и воротной венам), применение синтетического сосудистого протеза может позволить расширить контингент больных, которым невозможно выполнение классической операции W.D. Warren, и, которым становится возможным выполнение данного вида шунтирующей операции при топографически невыгодном расположении анастомозируемых сосудов.

Исходя из представленных данных в 47 наблюдениях из 174, выполнение классической операции ДСРА по W.D. Warren было невозможно по

анатомическим условиям. Таким образом, с помощью этой методики операции удалось повысить выполнимость вмешательства на 27%, то есть, почти на треть.

Статистическая обработка данных, результатов обследования, полученных в ближайшем и отдаленном периодах наблюдения выполнялась с помощью статистического пакета «STATISTICA», версия 10.0.1011.6 (StatSoft, Inc., 2011).

Количественные показатели оценивались на предмет соответствия нормальному распределению с помощью критерия Шапиро-Уилка (при числе исследуемых менее 50) или критерия Колмогорова-Смирнова (при числе исследуемых более 50).

Количественные показатели, имеющие нормальное распределение, описывались с помощью средних арифметических величин (M) и стандартных отклонений (SD), границ 95% доверительного интервала (95% ДИ). В случае отсутствия нормального распределения количественные данные описывались с помощью медианы (Me) и нижнего и верхнего квартилей (Q1 – Q3).

Категориальные данные описывались с указанием абсолютных значений и процентных долей.

Сравнение процентных долей при анализе многопольных таблиц сопряженности выполнялось с помощью критерия хи-квадрат Пирсона.

Сравнение трех и более групп по количественному показателю, имеющему нормальное распределение, выполнялось с помощью однофакторного дисперсионного анализа, апостериорные сравнения проводились с помощью, критерия Тьюки (при условии равенства дисперсий).

Сравнение трех и более групп по количественному показателю, распределение которого отличалось от нормального, выполнялось с помощью критерия Краскела-Уоллиса, апостериорные сравнения – с помощью критерия Данна с поправкой Холма.

Сравнение процентных долей при анализе четырехпольных таблиц сопряженности выполнялось с помощью точного критерия Фишера (при значениях ожидаемого явления менее 10), (Критическое значение вероятности отвергнуть нулевую гипотезу было принято за $p < 0,05$. Если одно из значений в

таблице сопряженности было <5, то применялся двусторонний точный критерий Фишера.)

Сравнение процентных долей при анализе многопольных таблиц сопряженности выполнялось с помощью критерия ХИ-квадрат Пирсона.

При изучении отдаленных результатов лечения больных с циррозом печени с целью оценки летальных исходов был применен метод Каплана-Майера. При этом наблюдения от момента начала исследования до момента наступления изучаемого события (летального исхода) или окончания исследования рассматривались как полные. Наблюдения, в которых выбытие из исследования по той или иной причине наступало до окончания срока самого исследования, расценивались как цензурированные.

ГЛАВА 3

СРАВНИТЕЛЬНАЯ ОЦЕНКА РЕЗУЛЬТАТОВ РАЗЛИЧНЫХ ВАРИАНТОВ ПОЛОСТНЫХ ДИСТАЛЬНЫХ ШУНТИРУЮЩИХ ВМЕШАТЕЛЬСТВ

3.1. Результаты дистальных вариантов спленоренального и спленокавального шунтирования в периоперационном периоде.

При сравнительной оценке результатов операций дистального спленоренального шунтирования в периоперационном периоде учитывались критерии, характеризующие вид и частоту осложнений, связанных с технологией вмешательства, интраоперационную кровопотерю и время, затраченное на выполнение вмешательства. В раннем послеоперационном периоде оценивали частоту осложнений и летальных исходов, длительность пребывания пациента в стационаре до момента выписки. В отдаленном послеоперационном периоде изучали осложнения и выживаемость пациентов

Периоперационный период в исследуемых группах больных.

Анестезиологическое обеспечение периоперационного периода в исследуемых группах больных не отличались друг от друга. Оперативные вмешательства осуществлялись под интубационным эндотрахеальным наркозом.

Учитывая различия топографо- анатомических условий по расположению анастомозируемых сосудов наибольшую трудность в выделении селезеночной вены, отмечалась в I группе больных, в связи с несколько более удаленным ее расположением по отношению к почечной вене. Это требовало более значительного циркулярного выделения селезеночной вены на протяжении 6-8 см из-под нижнего края поджелудочной железы.

У 14 пациентов 1 группы больных это не вызывало больших технических трудностей. У других 26 пациентов, то есть, в 65% наблюдений выделение селезеночной вены было технически сложным из- за более плотного спаяния с капсулой железы, наличия рубцовых сращений. Чаще всего это было связано с ранее перенесенными приступами панкреатита и имевшейся на протяжении длительного времени лимфо-портальной гипертензии, ведущей к ишемии тканей

и усилению фибротического процесса с пропотеванием и отложением белка в межуточной ткани.

В этих условиях, несмотря на тщательность выделения сосудов у 18 (45%) пациентов возникали кровотечения, в основном при выделении и перевязке тонкостенных и весьма хрупких коллатералей, осуществляющих венозный отток от паренхимы поджелудочной железы в селезеночную вену. Учитывая высокое портальное давление и короткий ход этих коллатералей, кровотечение из этих сосудов носит довольно интенсивный характер, а остановка кровотечения может быть затруднительным мероприятием, приводя, порой, к существенной кровопотере, так как кровотечение происходит как со стороны возникающего дефекта селезеночной вены, так и со стороны поджелудочной железы. Остановка кровотечения осуществлялась прошиванием атравматической нитью “Prolen 5,0”. Не всегда это удается с первой попытки, так как, гемостаз при невыделенной селезеночной вене производится, практически, на фоне временного пережатия и продолжающегося кровотечения.

Учитывая продолженный характер циркулярного выделения селезеночной вены, другим неблагоприятным фактором, обусловливающим повышенную кровопотерю в периоперационном периоде, является множество мелких сосудистых капилляров и венозных сосудов более значимого калибра в забрюшинном пространстве, возникающих в течение заболевания вследствие портальной гипертензии. И, наконец, следует учитывать повышенную кровоточивость тканей, вследствие гипокоагуляции, которая сопутствует заболеванию, несмотря, даже, на его компенсированное течение.

Во второй группе больных, решение о выполнении модифицированного варианта операции в виде спленоренального анастомоза бок в бок с перевязкой селезеночной вены дистальнее соустья основано на первичной оценке топографии селезеночной вены, если удается выделить ее свободную полуокружность, не связанную с поджелудочной железой. Далее, следует перейти на полное циркулярное выделение почечной вены с пересечением и перевязкой

всех коллатеральных сосудистых образований, что обеспечивает полноту ее мобилизации и способствует максимальному сближению сосудов.

Отсутствие натяжения при сближении сосудов позволяет выполнить модифицированный вариант операции с наложением спленоренального анастомоза бок в бок и последующим переводом его в дистальный характер путем перевязки селезеночной вены дистальнее соустья. Отсутствие этапа выделения селезеночной вены на протяжении существенно снижает риски нежелательной интраоперационной кровопотери, сокращая, при этом длительность вмешательства и объемы заместительной инфузионной терапии.

Аналогичные условия, связанные с отсутствием необходимости выделения селезеночной вены на протяжении, возникают при ее удаленном расположении (над верхним краем поджелудочной железы), которые выполнялись в III группе больных. При этой модификации дистального спленоренального или спленокавального шунтирования, но уже с использованием синтетического протеза для создания шунта Н-типа, выполнение анастомоза основано на тех же принципах: достаточности выделения лишь полуокружности селезеночной вены на протяжении 2-2,5 см и ее перевязки на 5 мм дистальнее наложенного соустья.

При таком варианте шунтирования также снижаются нежелательные риски повышенной интраоперационной кровопотери, хотя создание двух анастомозов, конечно, удлиняет продолжительность вмешательства. Решение о выборе другого сосуда для анастомозирования при формировании шунта Н- типа основано на их топографическом расположении. Первым накладывается анастомоз с почечной или нижней полой веной, затем протез проводится через окно в мезоколон, после чего формируется второй сосудистый анастомоз.

Представленные выше отличия в композиции дистального спленоренального или спленокавального шунтирования в определенной степени отражают результаты сравнительной оценки интраоперационной кровопотери и длительности хирургических вмешательств (таблица 13, 14).

Таблица 13.

Параметры периперационного периода исследуемых групп больных

Группы пациентов	Кровопотеря (миллилитры)			P<0,001 *
	Me	$Q_1 – Q_3$	n	
I группа	470,00	420,00 – 510,00	40	P <0,001
II группа	120,00	100,00 – 150,00	87	
III группа	320,00	280,00 – 360,00	47	

* – различия показателей статистически значимы (p <0,05)

Согласно представленной таблице при оценке кровопотери в зависимости от типа операции, нами были выявлены статистически значимые (p <0,001) различия. Представленные значения интраоперационной кровопотери статистически недостоверны, что неудивительно, так как, амплитуды значений этих параметров сильно разнятся у пациентов исследуемых групп. Наиболее выраженные колебания этого показателя характерны для I группы больных. Тем не менее, среднее значение, интраоперационной кровопотери в I группе является наибольшим, по сравнению со значениями в других группах больных и наименьшее – во второй группе. В третьей группе, хотя мобилизация анастомозируемых сосудов была минимальной по объему диссекции тканей, все же, возможно наложение двух анастомозов оказало влияние на значение кровопотери в этой группе. Аналогичные тенденции наблюдались в отношении времени, затраченного на оперативное вмешательство, хотя отмечено достоверное различие между первой и второй группами больных.

Таблица 14.

Анализ времени операции в зависимости от типа операции

Группы пациентов	Время операции (минуты)			P <0,001*
	Me	$Q_1 – Q_3$	n	
I группа	430,00	415,00 – 452,50	40	P <0,001
II группа	185,00	170,00 – 200,00	87	
III группа	300,00	267,50 – 332,50	47	

* – различия показателей статистически значимы (p <0,05)

Согласно полученным данным при оценке времени операции в зависимости от типа операции, нами были установлены статистически значимые различия (p<0,001). Таким образом, хотя приведенные цифровые значения в значительной мере вариабельны, тем не менее, анализ течения периоперационного

периода, исходя из нашего большого опыта, свидетельствует о меньшей травматичности модифицированных технологий операции W.D.Waren.

Хотя, дооперационно, по данным КТ- ангиографии можно с определенной степенью уверенности построить прогноз предполагаемой композиции шунтирующей операции, окончательное решение о выборе варианта дистального спленоренального или спленокавального анастомоза принимается на операционном столе в ходе ревизии и мобилизации сосудов.

3.2. Результаты дистальных вариантов спленоренального и спленокавального шунтирования в раннем послеоперационном периоде.

3.2.1. Осложнения в течение раннего послеоперационного периода

Очевидно, целесообразно разделить осложнения раннего послеоперационного периода на проблемы общего характера, свойственные большим полостным вмешательствам, и специфические, обусловленные особенностями патологии и хирургического вмешательства. Анализ послеоперационных осложнений общего характера приведен в таблице 15.

Таблица 15.

Осложнения общего характера в раннем послеоперационном периоде

Виды осложнений	Исследуемые группы больных			
	I группа abc/%	II группа abc/%	III группа abc/%	Всего abc/%
Нагноение п/о раны	-	-	-	-
Серома п/о раны	2(5,0%)	5(5,7%)	3(6,4%)	10(5,7%)
П/о пневмония	1(2,5%)	2(2,3%)	2(2,1%)	5(2,9%)
Всего (n=174):	3(7,5%)	7(8,0%)	5(8,5%)	15(8,6%)

* abc - абсолютное число больных

Согласно представленным данным выявить достоверные различия по числу осложнений общего характера, свойственных большим полостным операциям, таким как, ранняя послеоперационная кишечная непроходимость, внутрибрюшные кровотечения, абсцессы брюшной полости и др., не удалось ввиду отсутствия таковых. Установленные проявления осложнений общего

характера статистически не значимы. Это связано с компенсированным течением заболевания и стремлением хирургической бригады к максимально тщательному выполнению всех этапов хирургического вмешательства с контролем всех факторов, способных привести к тяжелым формам послеоперационных осложнений. Кроме того, большое влияние на результаты периоперационного и раннего послеоперационного периода оказывает слаженность и опыт работы операционной бригады и наличие прикрепленной к этим видам вмешательств специальной анестезиологического медицинского персонала, понимающих специфику этой категории больных.

Другая группа осложнений в раннем послеоперационном периоде связана с особенностями основного заболевания и проводимого хирургического вмешательства, которые представлены в таблице 16.

Таблица 16.

Специфические осложнения в раннем послеоперационном периоде

Виды осложнений	Исследуемые группы больных				p
	I группа abc/%	II группа abc/%	III группа abc/%	Всего	
Послеоперационный панкреатит	2 (5,0%)	-	-	2(5,0%)	0,034
Тромбоз шунта	1 (2,5%)	-	-	1(2,5%)	0,186
Кровотечение из ВВ пищевода и желудка	2 (5,0%)	2 (2,2%)	1 (2,1%)	5(8,3%)	0,656
Печеночная энцефалопатия	1 (2,5%)	-	-	1(2,5%)	0,186
Печеночная недостаточность	1 (2,5%)	-	-	1(2,5%)	0,186
Большие потери асцита по дренажам	3 (7,5%)	1 (1,5%)	1	4(9,0%)	0,130
Хилезный асцит	1 (2,5%)	-	-	1(2,5%)	0,186
Всего:	11 (27,5%)				
Фактически 6 осложнений в I группе возникли у одного пациента Корректная величина – 5 или 12,5%		3 (3,5%)	2 (4,3%)	16 (35,3%)	<0,001

Согласно представленной таблице при анализе результатов специфических осложнений в исследуемых группах больных отмечаются статически значимые различия (р <0,001) по отношению к пациентам I группы, в которой они встречались чаще, чем во второй и третьей группах.

Диагноз послеоперационного панкреатита основывался на комплексной оценке клинических признаков, связанных с течением раннего послеоперационного периода (застой в желудке, парез кишечника, болевой синдром), данных инструментальных методов исследования (УЗИ и КТ-ангиографии), лабораторных показателей (лейкоцитоз, повышение СРБ, амилаземии и др.). У 4 больных I группы, 2 пациентов II группы и 1 – III группы отмечалось кратковременное повышение уровня амилазы крови без сопутствующей клинической картины и изменений лабораторно-инструментальных показателей, что не связывалось нами с клиникой острого послеоперационного панкреатита.

У 2 пациентов 1 группы имелась типичная картина послеоперационного панкреатита, течение которого у одного из них приняло тяжелый характер, и осложнилось тромбозом шунта, приведшим к рецидивам кровотечений из варикозных вен пищевода. Несмотря, на достигнутый, в итоге, гемостаз путем лигирования варикозных вен и проводимую интенсивную терапию, развившиеся осложнения привели к печеночной и, далее, к полиорганной недостаточности и летальному исходу. Определенным неблагоприятным фоном для подобного драматичного исхода явилось предшествовавшие операции рецидивы кровотечений и умеренная анемия. Другим провоцирующим фактором стали технические трудности выделения селезеночной вены из-под нижнего края поджелудочной железы.

В исследованиях, проведенных ранее в нашей клинике (Лебезев В.М., 1974; Манукьян Г.В., 2003), авторы указывали на риски развития острого послеоперационного панкреатита при формировании ДСРА по W.D. Warren в связи с трудностями циркулярного выделения селезеночной вены из-под нижнего края поджелудочной железы у части больных.

При этом, как указывали авторы, развитие панкреатита может повлечь за собой цепочку фатальных осложнений: тромбоз шунта→рецидивы кровотечений из ВВ→большие потери асцита→печеночная недостаточность и энцефалопатия→ полиорганная недостаточность→летальный исход.

В связи с этим были даны рекомендации: при наличии неблагоприятных топографо- анатомических условий и трудностях выделения селезеночной вены необходимо вовремя переключиться на другие варианты спленоренального шунтирования, включая анастомозы Н- типа с применением синтетического сосудистого протеза. Нет абсолютной необходимости в выполнении операции W.D. Warren при значительных трудностях выделения селезеночной вены на протяжении. Важно в этом случае вовремя остановиться и подумать о других вариантах в композиции вмешательства.

В числе 11 осложнений раннего послеоперационного периода в 1-й группе больных, более половины осложнений (6 клинически выделенных осложнений) были связаны с представленной выше цепочкой фатальных осложнений у 1 пациента. Таким образом, фактически, число реальных послеоперационных осложнений в этой группе больных составляет 5 эпизодов или 12,5% от общего числа больных. Остальные осложнения, как правило, не представляли серьезной угрозы, за исключением 1 эпизода пищеводно-желудочного кровотечения у пациента с адекватно функционирующим сосудистым анастомозом, закончившегося благополучно.

На возможность развития кровотечения из ВВПЖ при адекватно функционирующем шунте после выполнения полостных или эндоваскулярных шунтирующих операций указывают многие авторы [54,60].

По данным мировой статистики [3,13,43], частота подобных осложнений колеблется в пределах 8-12%. В.М. Лебезев приводил данные о 12%, а Г.В. Манукьян свидетельствовал о 8% кровотечений после операций ПКШ при адекватно функционирующем анастомозе. При эндоваскулярных шунтирующих вмешательствах (операции TIPS/ ТИПС), по данным Ю.В. Хоронько, В.Н.

Шиповского и других авторов [24,31], частота этих осложнений в среднем соответствует 10%.

Генез этих кровотечений из варикозных вен пищевода и желудка остается дискуссионным и не до конца ясным до настоящего времени, хотя гипотезы, предложенные В.М. Лебезевым (1974) и дополненные Г.В. Манукьяном (2003), позволили определенным образом изменить профилактику этих осложнений, в связи с чем, частота их возникновения в нашей клинике сократилась до минимума и составила на 134 выполненных модифицированных вмешательств 2,14%, а с учетом всех 174 выполненных операций – 2,9%.

Осложнение, связанное с большими потерями асцитической жидкости, может привести к тяжелым последствиям, так как, при этом, может возникнуть тяжелый дефицит белка в соматическом и висцеральном белковых отделах организма, который может отразиться на функциональном состоянии печени, привести к глубоким водно-электролитным нарушениям. Кроме того, как показали наши предыдущие исследования, при больших потерях асцита происходит элиминация значительных количеств свободных аминокислот. Потеря 3-3,5 литров асцита по содержанию свободных аминокислот эквивалентна их содержанию в 1 объеме циркулирующей в организме плазмы. Их восполнение в плазме крови осуществляется путем значительной интенсификации катаболизмаи распада смешанного мышечного белка.

Исходя из этого, должны быть приняты незамедлительные меры по уменьшению этих потерь путем переливания соответствующих доз альбумина, свежезамороженной плазмы, специализированных парентеральных аминокислотных составов (Аминоплазмаль-Гепа, Левамин-Гепа или Аминостерил-Гепа), энтеральных специализированных диет (Нутриен-Гепа), аминокислотных модульных составов (Гепамин) (рис. 30).

Рис. 30. Специализированные парентеральные аминокислотные составы и энтеральные специализированные диеты

Все это проводится на фоне коррекции водно- электролитного баланса, антибиотикотерапии (для профилактики асцит- перитонита), умеренной диуретической и антикоагулянтной терапии. Важно вовремя удалить дренажную трубку из брюшной полости (обычно, на 5-6 сутки) несмотря на продолжающиеся значительные потери асцита, так как, длительное нахождение дренажа может поддерживать большие потери асцита.

И, наконец, такое специфическое осложнение послеоперационного периода как возникновение хилезного асцита, проявление которого наблюдается с началом пероральной питательной поддержки. Данное осложнение, как правило, связано с неизбежным пересечением расширенных лимфатических коллекторов в забрюшинном пространстве при выделении селезеночной и почечной вен. Для предупреждения послеоперационного лимфоистечения следует правильно технически выполнять выделение сосудов. Пересечение жировой ткани и проходящих в ней лимфатических коллекторов следует проводить на зажимах с последующей их перевязкой. Диссекция жировой ткани путем ее коагуляции ведет в последующем к открытию лимфатических коллекторов и лимфоистечению, при этом, прием пищи, содержащей жир неизбежно ведет к формированию хилезного асцита. В связи с этим, хилезныйасцит легче профилактировать на этапе выполнения хирургического вмешательства, нежели лечить в послеоперационном периоде. Для лечения пациента с хилезным асцитом

необходимо перевести его на безжировую диету. В основе этой диеты лежат продукты, содержащие углеводы, фрукты, овощи. Белковое обеспечение осуществляется парентерально и энтерально путем назначения белковых модулей, не содержащих жиры. В остальном – назначения и тактика лечения не отличается от ведения пациентов с асцитом.

Следует отметить еще один важный фактор. При топографо-анатомических вариантах, когда селезеночная вена расположена над поджелудочной железой, то есть, далеко от почечной вены или нижней полой вены, выполнение классического варианта операции W.D. Warren, практически, невозможно. Применение синтетического протеза делает возможным выполнение операции в варианте дистального шунтирования с почечной веной или с нижней полой веной. Таким образом, из числа выполненных 174 дистальных вариантов анастомозов, в 47 наблюдениях эта операция была бы невозможна. То есть, принципы, заложенные в модифицированные варианты обсуждаемых операций, особенно, при формировании анастомозов Н-типа, позволили увеличить процент выполнимости хирургического вмешательства на 27%, то есть, практически, почти на треть.

Общее число осложнений в раннем послеоперационном периоде при модифицированных вариантах дистального шунтирования составило 3,7%, а при выполнении классического варианта операции W.D. Warren – 12,5%.

Таким образом, при сравнении результатов операций в раннем послеоперационном периоде по критериям специфических осложнений, следует констатировать, что их частота при применении принципов, свойственных модифицированным технологиям наложения дистальных спленоренальных и спленокавальных сосудистых анастомозов, существенно и достоверно, почти в три раза, ниже. При этом, рассматриваемые операции ПКШ дают возможность повысить процент выполнимости этого, наиболее, физиологичного варианта ПКШ у больных ЦП и ПГ.

3.2.2. Ведение больных в раннем послеоперационном периоде

В целом, послеоперационное ведение пациентов с компенсированным течением ЦП и ПГ не отличается от ведения после традиционных больших полостных операций. Тем не менее, следует отметить некоторые специфические особенности, свойственные данной патологии и хирургическому вмешательству.

1. Прежде всего, это необходимость проведения антикоагулянтной терапии под контролем показателей свертывающей системы. Многолетний опыт клиники показал эффективность применения антикоагулянтных препаратов (Фраксипарин или Клексан) уже в первые сутки после операции, которые мы продолжаем в течение длительного периода времени (до 3 месяцев) после операции с последующим переходом на пероральные препараты (Эликвис илиКсарелто). Эта схема применяется в основном у пациентов, которым выполнен сосудистый анастомоз Н-типа с интерпозицией синтетического протеза. При выполнении анастомоза бок в бок парентеральные антикоагулянты применяются в период стационарного лечения. После выписки, пациенты переводятся на пероральный препараты.

2. Важной частью послеоперационного периода является профилактика развития послеоперационного панкреатита, даже в случаях достаточно деликатного обращения с поджелудочной железой. В арсенале препаратов, которые применяются профилактически во время операции и продолжаются в послеоперационном периоде: блокаторы «протонной помпы» или октреотид.

3. Важным компонентом послеоперационнной консервативной терапии является профилактика портосистемной энцефалопатии, которая достигается применениям препарата Гепа-Мерц, парентеральным и энтеральным питанием с использованием специализированных печеночных составов (Аминоплазмаль-Гепа, Нутриен-Гепа, Гепамин), соответствующей инфузионной терапией.

4. Контроль потерь по дренажам, как указывалось выше, диктует при необходимости проведение более активной коррекции белковой недостаточности с переливанием 10-20% растворов Альбумина, электролитных нарушений и умеренной диуретической терапии под контролем водного баланса.

5. И, наконец, наличие хронического диффузного заболевания печени требует контроля за печеночными показателями, свидетельствующими о нарушениях определенных функций и повышении активности процесса в печени. При нарастании желтухи, активации цитолиза и других нарушениях может потребоваться их медикаментозная коррекция.

3.3. Отдаленные результаты различных дистальных вариантов спленоренальных и спленокавальных шунтирующих операций

Важнейшими результатами полостных шунтирующих вмешательств являются динамика и состояние варикозной трансформации вен пищевода и желудка и, связанный с ней, гемостатический эффект. Во многом, эти результаты обусловлены адекватностью функционирования сформированных анастомозов, обеспечивающих декомпрессию пищеводно-гастролиенальной области. Контроль этих параметров осуществлялся с помощью инструментальных методов исследования: ЭГДС, УЗДГ брюшной полости и КТ-ангиографии в разные сроки отдаленного послеоперационного периода. При этом, в сфере интересов по оценке эффективности шунтирующей операции находились изменения жесткости селезенки по данным эластометрии, а также, ее размеров и параметров, характеризующих синдром «гиперспленизма».

Другими оценочными параметрами произведенных шунтирующих операций являются: функциональное состояние печени и динамика основных клинических синдромов заболевания, таких как, печеночная энцефалопатия или асцитический синдром. И, наконец, важным является ответ на вопрос о наличии или отсутствии каких- либо различий по выживаемости пациентов в исследуемых группах больных.

3.3.1. Динамика варикозной трансформации вен пищевода и желудка.

Первый мониторинг отдаленных результатов хирургического лечения для всех больных осуществлялся через 3 месяца после операции, затем через полгода и год после операции. В эти сроки были подвергнуты мониторингу все пациенты исследуемых групп.

Динамика со стороны ВВПЖ через 3 месяца после операции в исследуемых группах больных не выявила каких- либо достоверных различий. Главной тенденцией во всех группах больных было значительное уменьшение степени варикозной трансформации вен, как в пищеводе (рис. 31), так и в желудке (рис. 32). При этом, в желудке эти изменения были более выраженными.

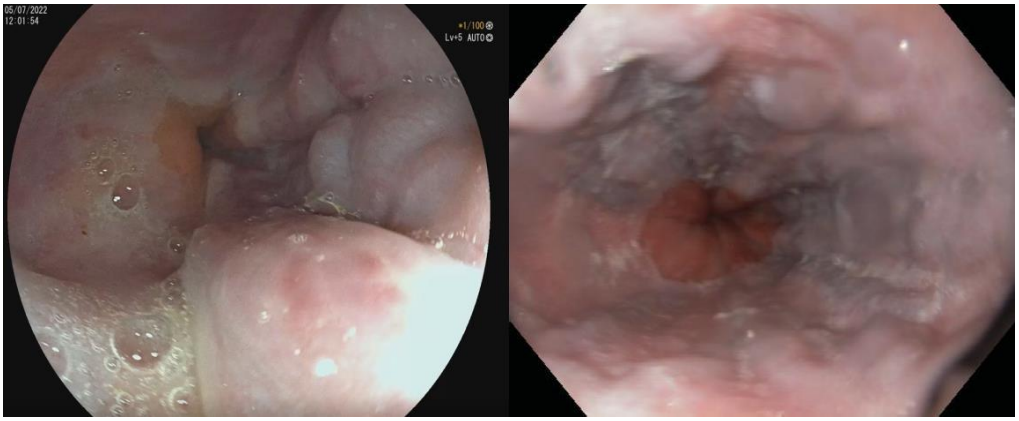

Рис. 31. Варикозные вены пищевода до и через 3 месяца после операции

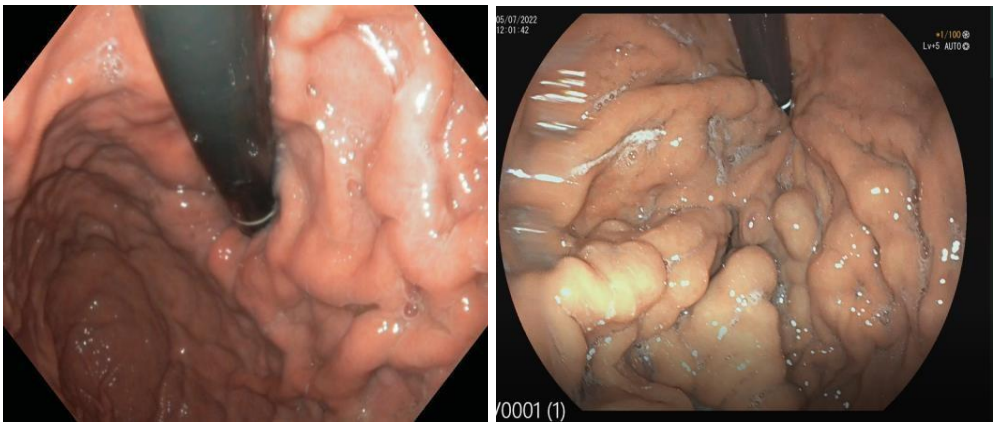

Рис. 32. Варикозные вены желудка до- и через 3 месяца после операции

У 32 пациентов (в 80% наблюдений) 1 группы отмечена эрадикация варикозных вен желудка, которая сочеталась со значительным уменьшением или полным исчезновением проявлений портально-гипертензионной гастропатии, которая была выявлена у 28 больных до операции. При этом, у 8 больных 1 группы сохранялись ВВПЖ 1-2 степени, спадающиеся при инсуффляции воздуха.

Почти аналогичная эндоскопическая картина наблюдалась у пациентов 2 группы, где, практически полная эрадикация ВВПЖ отмечена у 66 (75,9%) больных, а у остальных пациентов варикозное расширение вен пищевода и желудка не превышало 1 степени.

У пациентов этих групп наряду с постепенной эрадикацией ВВПЖ также отмечена существенная регрессия эндоскопических признаков портально-гипертензионной гастропатии (рис. 33).

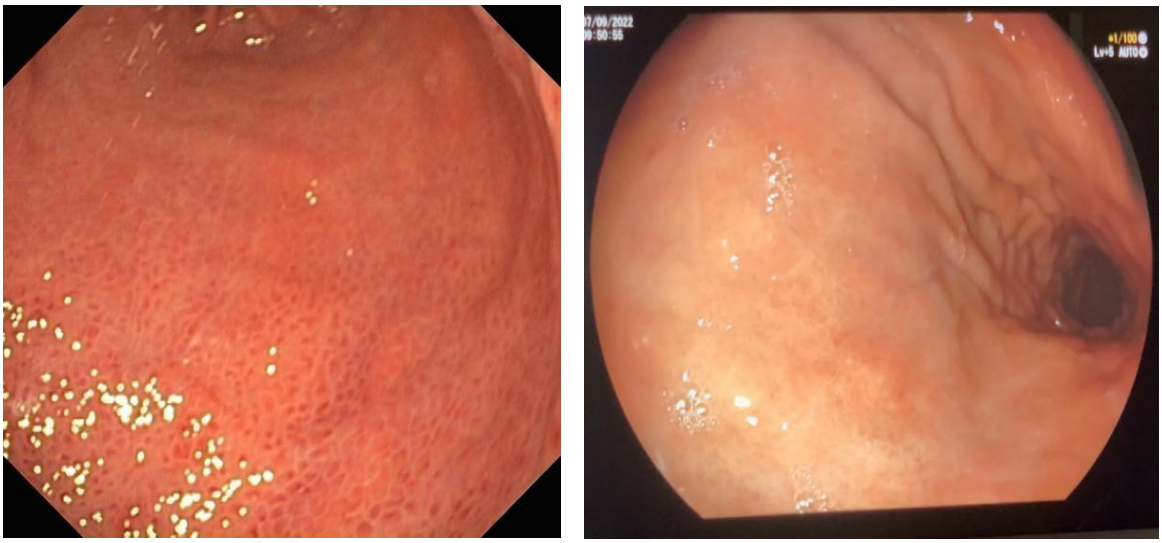

Рис. 33. Регрессия портальной гастропатии средней степени тяжести.

В третьей группе больных динамика регрессии варикозных вен также была близка к результатам, выявленным в первой и второй группах. Эрадикация ВВПЖ установлена у 35 из 47 больных, то есть, в 74,5% наблюдений, что также сочеталось с регрессией проявлений гастропатии.

Различия между группами по изменениям степени варикозного расширения вен между группами статистически недостоверны, то есть, невозможно сделать заключение о том, что какая- либо методика дистального шунтирования более эффективна по влиянию на регрессию варикозных вен. В то же время, в исследуемых группах больных выявленные изменения по критерию влияния оперативных вмешательств на состояние ВВПЖ по сравнению с их дооперационными показателями, свидетельствуют о достоверном снижении степени варикозной трансформации через 3 месяца после хирургического вмешательства. Небольшое статистически недостоверное снижение показателя эрадикации вен в 3-й группе больных связывается нами с тем, что декомпрессия пищеводно- гастро-лиенальной области осуществлялась с помощью шунта Н-типа с заданным диаметром анастомоза, размером 10 мм, соответствующим размеру сосудистого протеза.

У большинства больных, входивших в 1-ю и 2-ю группы, размеры сосудистых анастомозов были больше, в пределах 11-13 мм, что в большей степени влияло на степень декомпрессии пищеводно-гастро-лиенальной области, но не явилось фактором, способным обеспечить достоверное различие по влиянию на степень регрессии варикозных вен.

Изменения, характеризующие состояние ВВПЖ через 6 месяцев и через год после выполненных хирургических вмешательств были, практически, идентичны и представлены в таблице 17.

Таблица 17.

Динамика состояния варикозных вен желудка через год после операции

Группы	Степень варикозной трансформации вен			
	пищевода		желудка	
	1-2 ст. abc/%	Эрадикация abc/%	1-2 ст. abc/%	Эрадикация abc/%
I группа	2 (5%)	38 (95%)	-	40 (100%)
II группа	5 (5,7%)	82 (94,3%)	-	87 (100%)
III группа	4 (8,5%)	43 (91,5%)	-	47 (100%)

* abc - абсолютное число больных

Улучшение эндоскопической картины в динамике, по сравнению с 3-х месячным периодом после операции, отражает постепенность снижения портального давления и увеличение степени декомпрессии желудочно-селезеночной области.

Важным результатом регрессии варикозных вен является достигнутый 100%- ый гемостатический эффект во всех исследуемых группах больных. Ни у одного из исследуемых больных за время наблюдения не отмечено рецидива венообразования и, соответственно, эпизодов пищеводно- желудочного кровотечения

3.3.2. Дистальное селективное шунтирование портальной системы и порто-системная энцефалопатия.

Важным клиническим синдромом, сопровождающим операции портокавального шунтирования, является портосистемная энцефалопатия. Имеется много различных терминов, характеризующих этот клинический

синдром. Однако, очевидно, термин «портосистемная энцефалопатия» болееточно отражает механизм его развития, так как, преимущественно связан с шунтированием портальной крови в системное кровообращение и в меньшей степени с хронической гепатоцеллюлярной недостаточностью. По данным многочисленных исследований [1,42,43,49,66,73,88,93,101,110,125,147,160], из всех видовполостных шунтирующих операций, селективная декомпрессия портальной системы оказывает наименьшее влияние на частоту и тяжесть портосистемной энцефалопатии.

В раннем послеоперационном периоде мы не регистрировали каких-либо психо-неврологических признаков портосистемной энцефалопатии. Очевидно, в определенных группах больных могли быть изменения ЭЭГ, свидетельствующие о наличии «латентной» или т.н. минимальной энцефалопатии, которая клинически явно себя не проявляет. Однако, проводимая в раннем послеоперационном периоде интенсивная терапия, направленная, в том числе, и на профилактику энцефалопатии могла нивелировать ее клинические проявления. На возможность развития этого синдрома в отдаленном послеоперационном периоде могут оказывать влияние ряд факторов риска:

1.) характер питания: избыточное потребление с пищей α-аминоазота;
2.) исходное функциональное состояние печени: у больных группы В больше шансов иметь клинические проявления энцефалопатии, чем у пациентов группы А;
3.) наличие и выраженность спонтанных портосистемных шунтов;
4.) прогрессия хронической гепатоцеллюлярной недостаточности;
5.) снижение объемного воротного кровотока.

Объективизировать с максимальной точностью вклад каждого из перечисленных факторов, влияющих на возможность развития портосистемной энцефалопатии, не представляется возможным. Тем не менее, составить определенное представление о механизме развития этого синдрома в отдаленном послеоперационном периоде по данным проводимого клинического обследования

и сформировать лечебную программу, направленную на его регрессию, не сложно.

Ни у одного из оперированных пациентов в отдаленном периоде (на протяжении первых трех лет после операции не выявлено тяжелых форм порто-системной энцефалопатии. Минимальная портосистемная энцефалопатия (латентная по старой классификации) была выявлена у 3 (6,7%) больных 1 группы, 6 (7,0%) пациентов 2 группы и у 2 (4,3%) больных третьей группы больных. Эти клинические формы энцефалопатии были легко купированы назначением соответствующей специализированной диеты и медикаментозных препаратов.

Таким образом, статистически достоверных различий по частоте и тяжести клинических проявлений портосистемной энцефалопатии в зависимости от проведенных вмешательств в исследуемых группах больных в отдаленном период после операций не отмечено.

3.3.3. Порто-печеночное кровообращение и другие эффекты селективной декомпрессии портального бассейна.

Средние значения объемного воротного кровотока прослежены через год после операции у 32 пациентов 1 группы, 56 пациентов 2 группы и 38 больных 3 группы (таблица 18).

Таблица 18.

Средние значения воротного объемного кровотока в исследуемых группах

Параметры мл/мин	Исследуемые группы больных			p
	I группа n=32	II группа n=56	III группа n=38	
до 600	10 (31,25%)	23 (41,1%)	12 (35,6%)	0,533
600-900	17 (53,13%)	18 (32,1%)	18 (47,4%)	0,117
900-1200	5 (15,62%)	15 (26,8%)	8 (21%)	0,470

* – различия показателей статистически значимы (p <0,05)

При оценке групп пациентов в зависимости от объемного кровотока до 600 мл/ мин, не удалось установить статистически значимых различий (p=0,533). В результате сопоставления групп пациентов в зависимости от объемного кровотока до 600-900 мл/мин, были выявлены статистически значимые различия

(p=0,117), в связи с тем, что с частью пациентов был утерян контакт. При анализе групп пациентов в зависимости от объемного кровотока до 900-1200 мл/ мин, не удалось выявить статистически значимых различий (p = 0,470).

У 19 из 174 пациентов, вошедших в наше исследование, на дооперационном этапе был выявлен объемный воротный кровоток, не превышающий 600 мл/ мин. Все используемые варианты шунтирующих операций основаны на прекращении поступления селезеночной фракции венозной крови, что неизбежно приводит к снижению объемного портального кровотока, и соответственно, снижению портальной перфузии печени, которая в определенной степени компенсируется усилением артериального притока к печени. Хотя определенный уровень проградного кровотока к печени обеспечивается притоком крови из мезентериального русла, тем не менее, линейная скорость кровотока в воротной вене снижается, что может привести со временем к частичному пристеночному или полному тромбозу воротной вены. Тромбоз воротной вены в условиях выполненного дистального спленоренального анастомоза в любой модификации неизбежно ведет к повышению портального давления и формированию новых спонтанных портосистемных шунтов, способствующих в этих условиях, особенно при нарушениях диетических рекомендаций и нерегулярных приемов препаратов, развитию портосистемной энцефалопатии. Важным фактором способным предотвратить или снизить риск развития этого неблагоприятного сценария является назначение и регулярный прием антикоагулянтных препаратов.

В первой группе больных у двух пациентов через 1,5 и 2 года после операции выявлены не полные, пристеночные тромбозы воротной вены, затрагивающие только ствол, которые, по нашему мнению, были связаны с прекращением приема препарата Эликвис и исходным низким объемным кровотоком. Во второй группе больных это осложнение в виде пристеночного тромбоза развилось у 5 (5,7%) пациентов, и были также связаны, как с исходно низким объемным воротным кровотоком, так и с нерегулярным приемом антикоагулянтов. В третьей группе больных также не было выявлено полного тромбоза воротной вены, но установлен пристеночный тромбоз, распространяющийся на верхне-мезентериальную вену и правую ветвь воротнойвены, у 2 больных и у еще одного пациента в дистальной культе селезеночной вены, без распространения на

воротную вену, то есть у 3 (6,4%) больных. Тромботические осложнения не вызвали у рассматриваемых больных существенного ухудшения со стороны функционального состояния печени иформирования асцитического синдрома. Коррекция назначений, в виде превентивных доз антикоагулянтов, обеспечила профилактикудальнейшего прогрессирования тромботического процесса в сосудах портального бассейна входе мониторинга за этими пациентами.

Анализ выживаемости пациентов в отдаленном периоде в течение 5 лет после операции прослежен у 32 пациентов I группы, у 56 - II группы и 38 больных III группы. Нами не выявлено летальных исходов в исследуемых группах больных, что свидетельствует о достаточной эффективности селективных типов шунтирования портальной крови, в частности различных вариантов дистальных спленоренальных и спленокавальных анастомозов, как классического по методу W.D. Warren, так и модифицированных видов. Отчасти это связано с исходно высоким уровнем компенсации заболевания, проводимым мониторингом клинического статуса больных с проведением соответствующей поддерживающей терапии.

Заключение

Теоретическая часть работы, представленная в обзорном материале, свидетельствует о том, что лечение пациентов с ЦП, ПГ и варикозной трансформацией вен желудка остается сложной и не до конца решенной проблемой хирургической гепатологии. Главной тенденцией, сущностью современного концептуального подхода является стремление к выполнению щадящих, минимально инвазивных вмешательств. Исходя из этого, ведущим вектором в выборе методов лечения является применение эндоскопических технологий и эндоваскулярных вмешательств. При этом, наиболее радикальными вмешательствами по отношению к портальной гипертензии у больных циррозом печени являются шунтирующие эндоваскулярные и трансабдоминальные операции. Полостные и эндоваскулярные шунтирующие операции имеют различные показания, применяются в разных группах больных ЦП и ПГ и не могут быть использованы в качестве сравнения или, тем более, противопоставления друг другу. Все это лишь подтверждает известный тезис о необходимости дифференцировать выбор того или иного вмешательства в зависимости от тяжести течения заболевания, возраста больного, наличия и характера сопутствующей патологии, данных лабораторных и инструментальных методов исследования.

С учетом проведенных многочисленных рандомизированных исследований в отношении пациентов с угрозой кровотечения из варикозных вен желудка, игнорирование показаний в применении полостных шунтирующих вмешательств является ущербной позицией. По важному замечанию Henderson M. et al., 2006 [32], одного из ведущих специалистов в лечении пациентов с портальной гипертензией, «… полостные вмешательства могут быть полезны у целого ряда пациентов и рассматриваются в разных странах мира среди вариантов лечения. … Они не должны исчезать из арсенала хирургов и трансплантологов в случаях упорного варикозного кровотечения в сочетании с хорошо сохранившейся функцией печени». Поводом к такому заключению стал анализ сравнительной оценки отдаленных результатов эндоскопических и эндоваскулярных

вмешательств, а также, полостных шунтирующих операций, показавший существенные преимущества последних по критериям качества жизни, частоты послеоперационных осложнений и выживаемости.

Из всех вариантов полостных шунтирующих вмешательств наилучшие ближайшие и отдаленные результаты показали селективные сосудистые шунты, из которых оптимальным, по общему мнению, является дистальный спленоренальный анастомоз. Тем не менее, техническая выполнимость этой операции оказалась недостаточно высокой. Более того, в ряде ситуаций, интраоперационно, возникают проблемы с выделением селезеночной вены, сопряженные с рисками травматизации поджелудочной железы и повышенной кровопотери, которые могут отразиться на течении раннего послеоперационного периода.

В связи с этим в клинике были предложены модификации операции ДСРА по методу W.D. Warren. Суть этих модификаций, которые выполняются в вариантах спленоренального анастомоза бок в бок или Н- типа с перевязкой селезеночной вены дистальнее сформированных шунтов, заключается в том, что отсутствует необходимость циркулярного, на значительном протяжении, выделения селезеночной вены. Для создания сосудистого анастомоза достаточно полуокружности селезеночной вены без ее циркулярной мобилизации. Данный принцип распространен нами на те клинические наблюдения, когда селезеночная вена расположена над поджелудочной железой. В таком случае формируется анастомоз между селезеночной веной и почечной или нижней полой венами Н-типа с интерпозицией синтетического протеза.

Для сравнительной оценки ДСРА по W.D. Warren и модификаций этого вмешательства, из числа исследуемых (ретро- и проспективно) 174 пациентов, перенесших в течение последних 10 лет данные операции, были разделены, по соответствующим критериям включения, на 3 клинические группы больных. В первую группу вошли 40 пациентов после операции W.D. Warren, во вторую группу были включены 87 пациентов с ДСРА бок в бок и в 3 группу – вошли 47

больных с дистальными спленоренальными или спленокавальными шунтами Н-типа с интерпозицией синтетического протеза.

Исследуемые группы больных были репрезентативны по полу, возрасту, этиологии и тяжести течения заболевания. Все пациенты прошли базовое предоперационное лабораторно- инструментальное обследование, в которое в обязательном порядке входили: ЭГДС, допплеросонография сосудов портальной системы, КТ-ангиография. В некоторых клинических ситуациях эти исследования для уточнения тактики лечения дополнялись специальными прямыми ангиографическими вмешательствами: каваграфией с поэтажной манометрией, целиакографией с возвратной мезентерикопортографией, измерением порто-системного градиента давления.

В течение последних двух десятилетий модифицированные варианты дистального спленоренального и, реже, дистального спленокавального анастомозов, техника выполнения которых подробно изложена во второй главе, стали доминировать при выборе композиции портокавального шунтирования в нашей клинике, по сравнению с классической операцией W.D. Warren. Это связано с меньшей травматичностью этих вмешательств, хотя при неосложненных вариантах мобилизации селезеночной вены и невозможности выполнения анастомоза бок в бок, операция W.D. Warren, по-прежнему, входит в арсенал хирургических шунтирующих вмешательств у больных ЦП и ПГ.

Анализ периоперационного периода в исследуемых группах больных показал определенные преимущества модифицированных вариантов операций в виду снижения эпизодов излишней травматизации поджелудочной железы, влекущей за собой риск развития опасного для пациента острого послеоперационного панкреатита.

Кроме того, различия коснулись объемов интраоперационной кровопотери, что оказалось выше при выполнении операции W.D.Warren и были также связаны струдностями циркулярной мобилизации селезеночной вены, которые наблюдались у 26 (65%) из 40 оперированных больных. В 18 (45%) наблюдениях мобилизация сосудов сопровождалась повышенной кровопотерей. В редких

наблюдения объем кровопотери мог достигать до 900-1000,0 мл и, хотя, эта кровопотеря возмещалась путем реинфузии через аппарат “Cell Saver”, все же это не могло не отразиться на рисках развития ранних послеоперационных осложнений, тем более что кровопотеря из участвующих в мобилизации сосудов требует применения хирургических методов ее остановки, способных усилить травматичность вмешательства.

Трудности при выделении сосудов и повышенная кровопотеря у ряда оперированных больных, привела к существенному увеличению длительности хирургического вмешательства в 1 группе. Продолжительность операции во второй (185±17,2 мин.) и третьей (300±44,2 мин.) группах больных была достоверно ($p<0,05$) ниже, по сравнению с пациентами 1 группы (430±41,7 мин.).

Можно предполагать, а по определенным критериям с полной уверенностью утверждать, что ряд осложнений в раннем послеоперационном периоде были связаны с особенностями и сложностями в течение оперативного вмешательства. Особое внимание представляет анализ специфических осложнений в раннем послеоперационном периоде в исследуемых группах больных, характерных для больных с циррозом печени и портальной гипертензией и свойственных проведенным хирургическим вмешательствам.

Условно, эти осложнения можно разделить на критически опасные, жизнеугрожающие осложнения и те послеоперационные проблемы, которые могут быть купированы комплексом консервативных мер. К первым следует отнести послеоперационный панкреатит, тромбоз шунта и ранние эпизоды кровотечений из варикозных вен пищевода и желудка, которые могут возникнуть в результате тромбоза и дисфункции шунта и, даже, при адекватно функционирующем анастомозе. Любой из вышеперечисленных осложнений может повлечь за собой цепочку других проблем, способных привести к печеночной и полиорганной недостаточности с фатальным исходом. Именно поэтому все этапы ведения больных с ЦП и ПГ требуют строгого и четкого соблюдения алгоритма и мониторинга лечебного процесса в до-, интра- и послеоперационном периодах.

Ко второй группе осложнений следует отнести порто- системную энцефалопатию, имеющую, как правило, шунтовой генез, а также, большие потери асцита по дренажам, изредка, приобретающего, обычно с началом питания, хилезный характер, что, как указывалось выше, связано с техникой мобилизации и диссекции тканей.

Существенное увеличение числа осложнений в 1 группе больных, по сравнению с пациентами 2 и 3 групп, нельзя считать истинным, так как, 6 из 11 зафиксированных осложнений возникли у 1 пациента с фатальным течением послеоперационного периода. Развившийся острый послеоперационный панкреатит тяжелого течения привел к тромбозу шунта и рецидивам пищеводно-желудочных кровотечений, большим потерям асцита, энцефалопатии, печеночной и, затем, полиорганной недостаточности с летальным исходом, несмотря на достигнутый гемостаз

Это был единственный летальный исход из числа всех 174 проведенных вмешательств у пациента, поступившего в стационар с клиникой состоявшегося кровотечения из ВВЖ, то есть, послеоперационная летальность в рассматриваемой популяции больных составила 0,57%.

Истинным числом осложнений в 1 группе больных, по нашему мнению, следует считать 5 эпизодов, составивших, в итоге, 12,5%, что, тем не менее, практически, почти в 3 раза выше, чем во второй и третьей группах, соответственно.

Таким образом, анализ течения раннего послеоперационного периода с учетом репрезентативности исследуемых групп больных связан с техническими проблемами в ходе выполнения хирургических вмешательств и свидетельствует о преимуществах модифицированных вариантов дистального спленоренального шунтирования по сравнению с классическим вариантом операции по W.D. Warren.

Другим немаловажным аспектом, свидетельствующим о преимуществе принципов, заложенных в композиции модифицированных технологий, является возможность формирования данного типа ПКШ при достаточном удалении

анастомозируемых сосудов, с возможностью создания шунта не только с почечной, но и с нижней полой веной. Формирование шунта Н-типа достигается с использованием синтетического сосудистого протеза, который проводится через «окошко» в мезоколон, причем, первоначально в зависимости от топографии формируется анастомоз с почечной или нижней полой венами и, затем, с выделенной полуокружностью селезеночной вены.

В этом варианте шунтирования следует выделить 2 важных аспекта.

Во-первых, он позволяет увеличить показатель выполнимости операции дистального спленоренального или спленокавального анастомоза. В нашем исследовании показатель выполнимости ПКШ удалось повысить на 27%, то есть, почти на треть от числа всех операций!

Во-вторых, наш опыт применения сосудистых протезов в венозную позицию у больных ЦП и ПГ свидетельствует об эффективности данной методики, но при непременном длительном проведении антикоагулянтной терапии с использованием вначале парентеральных препаратов и последующим переходом на энтеральные составы!

Анализ отдаленных результатов проведенных вмешательств в исследуемых группах больных не выявил сколь-нибудь значимых, достоверных различий и каких- либо преимуществ в применении различных технологий дистального спленоренального шунтирования по целому ряду значимых критериев, определяющих эффективность этих операций. Очевидно, этого следовало ожидать, учитывая, что идеология, лежащая в основе классической операции Уоррена и применяемых в нашей клинике модифицированных вариантов этого вмешательства, ничем не отличаются друг от друга.

В проведенной сравнительной оценке этих операций ни в коем случае не следует искать какого-либо противопоставления их друг другу. Во многом выбор той или иной композиции операции обусловлен топографо- анатомическими взаимоотношениями анастомозируемых сосудов и состоянием окружающих их тканей, определяющих возможность их выделения, что окончательно решается в ходе выполнения хирургического вмешательства.

Предлагаемые модификации операции W.D. Warren способствуют снижению травматичности проводимой операции и расширению контингента больных, у которых становится возможным выполнение данного вида полостной шунтирующей операции. Главным контингентом больных для этого вмешательства являются пациенты с ПГ и варикозной трансформацией вен желудка при компенсированном течении ЦП.

Выводы

1. Анализ технических аспектов выполнения влияния исследуемых вариантов полостных шунтирующих операций свидетельствует о меньшей травматичности по критериям влияния на поджелудочную железу и интраоперационной кровопотери, а также, по длительности вмешательств при выполнении дистальных модифицированных видов сосудистых анастомозов, по сравнению с операцией W.D. Warren.

2. Общее количество, специфических для данной патологии и вида сосудистого шунта, ранних послеоперационных осложнений при выполнении модифицированного варианта ДСРА бок в бок составляет 3,5%, а при шунтах Н-типа – 4,3%. Общее среднее значение осложнений в этих группах больных составляет 3,7%, что почти в 3 раза ниже, по сравнению с классической операцией W.D. Warren, где эти осложнения наблюдались у 12,5% больных.

3. Модифицированные варианты дистального спленоренального и спленокавального анастомоза Н- типа увеличивают показатель выполнимости операций селективного шунтирования на 27% и позволяют расширить контингент больных с компенсированным циррозом печени и портальной гипертензией, которым становится возможным выполнение наиболее физиологичного варианта полостного портокавального шунта.

4. Отдаленные результаты классического варианта ДСРА по W.D. Warren и предлагаемых модификаций селективного ПКШ по влиянию на динамику регрессии варикозных вен пищевода и желудка, функциональному состоянию печени, печеночной энцефалопатии и выживаемости в рассматриваемых группах больных не имеют статистически достоверных различий. Гемостатический эффект и пятилетняя выживаемость пациентов составила 100%. Минимальная порто-системная энцефалопатия в отдаленном периоде наблюдалась у 6,7% больных 1 группы, 7,0% пациентов 2 группы и у 4,3% - третьей группы.

Практические рекомендации

1. Отбор пациентов для выполнения полостных операций селективного портокавального шунтированияоснован на тщательном предоперационном обследовании больных с оценкой функционального состояния печени, центральной гемодинамики и порто- печеночного кровообращения. Классификация Чайлд- Пью является ориентировочной, более точная оценка резервного потенциала печени и организма в целом является модифицированная система оценки, разработанная в РНЦХ.

2. Дистальный спленоренальный шунт рекомендуется выполнять у больных с объемным портальным кровотоком более 600 мл/мин.

3. Предоперационная допплеросонография и КТ- ангиография позволяют оценить состояние сосудов портального бассейна, сделать вывод о выполнимости операции дистального спленоренального шунтирования и предположить возможный его вариант.

4. Следует оценить состояние нижней полой вены, исключить ее сужение путем сдавления гипертрофированным 1 сегментом печении и повышение давления в ней ниже впадения печеночных вен. При наличии этого осложнения следует произвести верхнюю и нижнюю каваграфию с поэтажной манометрией. При наличии высокого градиента давления следует перед выполнением полостной операции портокавального шунтирования произвести эндоваскулярное стентирование нижней полой вены и ликвидировать высокий градиент давления для последующего адекватного функционирования шунта.

5. Следует обратить внимание на наличие и выраженность спонтанных порто-системных шунтов, особенно, на состояние реканализованной пупочной вены.При наличии выраженного синдрома Крювелье-Баумгартена следует с осторожностью выполнять лапаротомию, а после вхождения в живот выполнить иссечение функционирующей пупочной вены с целью профилактики печеночной энцефалопатии.

6. При пересечении желудочно-ободочной связки и вхождении в сальниковую сумку следует сохранить короткие вены желудка.

7. После выполнения любого варианта дистального спленоренального или спленокавального шунтирования следует обязательно выделить и перевязать левую желудочную вену.

8. Визуальным интраоперационным критерием эффективности селективного анастомоза является смягчение и уменьшение в размерах селезенки.

9. Адекватное послеоперационное ведение больного предопределяется контролем лабораторных показателей и проведением инструментального мониторинга (УЗИ с допплерографией сосудов портального бассейна, состояния анастомоза и ЭГДС) являются важными критериями эффективного послеоперационного мониторинга.

10. Обязательным компонентом ведения больного в раннем и отдаленном послеоперационном периодах является адекватное проведение антикоагулянтной терапии. Требования к антикоагулянтной терапии при выполнении шунтирующих операций с применением сосудистых протезов являются более строгими и основаны на длительном приеме антикоагулянтных препаратов: вначале парентеральных составов с последующим переходом на пероральные.

11. У больных циррозом печени следует применять только селективные варианты полостных шунтирующих вмешательств и только у пациентов с компенсированным течением заболевания и высоким уровнем резервного потенциала печени и организма в целом, то есть у больных с функциональным классом А и А-В.

Список литературы

1. Абдыкадыров Т.А. Синдром портальной гипертензии и его осложнения // Проблемы науки №11(47). – 2019г. -С.104-109.
2. А.Е.Борисов, В.А.Кащенко, Е.JI.Васюкова и др. Оценка эффективности допплерографии у больных диффузными заболеваниями печени с синдромом портальной гипертензии // Вестник хирургии. - 2002г. - № 2. - С. 26-31.
3. А.К.Ерамишанцев, В.М.Лебезев, А.Г.Шерцингер и др. Портокавальное шунтирование у больных с портальной гипертензией // Анналы НЦХ РАМН. - 1994г. - вып. 3. - С. 43-50.
4. Алиев Н.Д., Атарбаева В.Ш., Попова Т.В. Эффективность организации медицинской реабилитации больных с портальной гипертензией// Вестник Казахского национального медицинского университета. 2018. № 1. С. 61-63.
5. Алкогольные и вирусные циррозы печени у стационарных больных (1996—2005 гг.): распространенность и исходы / А. И. Хазанов [и др.] // Рос. журн. гастроэнтерологии, гепатологии, колопроктологии. - 2007г. - № 2. - С. 19-27.
6. Алыева А.Р., Джафаров А.А. Современные методы лечения варикозно-расширенных вен желудка у больных с портальной гипертензией// Известия Российской военно-медицинской академии. 2022. Т. 41. № S2. С. 26-31.
7. Анисимов А.Ю., Анисимов А.А., Андреев А.И., Ибрагимов Р.А., Гараев А.Т. Первый клинический опыт венозной реконструкции аутологичным сосудистым протезом из серповидный связки печени при парциальном портосистемном шунтировании\\ Неотложная медицинская помощь. Журнал им. Н.В. Склифосовского. 2021. Т. 10. № 3. С. 589-597.
8. Анисимов А.Ю., Туишев Р.И., Балашова О.В. Настоящее и будущее хирургии портальной гипертензии// Казанский медицинский журнал. -2004г. –Т.85, №2. – С.99-102.
9. Бибалаев М.Х., Дыдыкин С.С., Щербюк С.Н., Синявин Г.В. Доступ через правый брыжеечный синус для наложения спленоренального анастомоза при портальной гипертнезии// Московский хирургический журнал. 2017. № 1 (53). С. 26-30.
10. Бугаев С.А., Котив Б.Н., Гранов Д.А., Дзидзава И.И., Поликарпов А.А.,

Таразов П.Г., Алентьев С.А., Смородский А.В., Солдатов С.А., Свеклов Д.А.Тактика ведения пациентов с портальной гипертензией и определение показаний к трасплантации печени// Высокотехнологическая медицина. 2017. Т. 4. № 3. С. 64-65.
11. Бухтояров А.Ю., Оганесян О.А., Лясковский К.О., Никитин С.П., Чехоев С.В., Габриель С.А., Дурлештер В.М. Эндоваскулярные методы лечения кровотечений из варикозных вен пищевода и желудка при портальной гипертензии. // Эндоваскулярная хирургия. 2020; 7 (1): 58–66. DOI: 10.24183/2409-4080-2020-7-1-58-66
12. Восканян С.Э., Артемьев А.И., Найденов Е.В. Способ спленоренального шунтирования при портальной гипертензии// Патент на изобретение RU 2651075 C1, 18.04.2018. Заявка № 2017122189 от 23.06.2017.
13. Г.В. Манукьян, А.Г. Шерцингер – Дифференциальное хирургическое лечение портальной гипертензии и ее осложнений у больных циррозом печени. Часть I. Оценка тяжести течения и выбора метода хирургического вмешательства – Анналы хирургической гепатологии. – 2015г. – Т.20 №1.
14. Гарелик П.В., Дубровщик О.И., Довнар И.С., Божко Е.Н., Цилиндзь И.И., Гузень В.В. Цирроз печени и внутрипеченочная портальная гипертензия: перспективы лечения\\ Гепатология и гастроэнтерология. 2017. Т. 1. № 2. С. 196-197.
15. Гетман Н.В., Минаев С.В., Григорова А.Н., Дыдыкин С.С., Сумкина О.Б., Салихова К.Р. Трехмерное моделирование гемодинамических процессов системы воротной вены в норме и патологии//Forcipe. 2020. Т. 3. № S2. С. 49-52.
16. Гордионок Д.М., Денисов С.Д., Лопухов О.В. Анатомия коллатеральных связей пупочной и околопупочных вен с другими венами при портальной гипертензии (по данным компьютерной томографии) \\ Инновации и актуальные проблемы морфологии. Сборник научных статей, посвященный 100-летию кафедры нормальной анатомии УО «Белорусский государственный медицинский университет». Министерство здравоохранения Республики Беларусь; Белорусский государственный медицинский университет; Белорусское научное общество морфологов. Минск, 2021. С. 92-96.
17. Гордионок Д.М., Денисов С.Д., Мацкевич П.А. Роль пупочной вены в

коллатеральном кровотоке при портальной гипертензии (по данным компьютерной томографии) \\ Современные достижения молодых ученых в медицине 2019. Сборник материалов VI Республиканской научно-практической конференции с международным участием. Редколлегия: В.А. Снежицкий [и др.]. 2019. С. 58-61.
18. Григорьев К.И., Харитонова, Л. А. Цирроз печени у детей// Российский вестник перинатологии и педиатрии. – 2022. – Т. 67, № 5. – С. 78-88.
19. Григорьев Ю.И. Роль мультиспиральной компьютерной томографии в диагностике и предоперационном планировании при синдроме портальной гипертензии// Студенческая наука и медицина XXI века: традиции, инновации и приоритеты. Сборник материалов. 2017. С. 104-105.
20. Дашацыренова Д.Б., Гаврилова А.К., Твердохлебов П.О. Эндоскопическое лигирование как метод первичной и вторичной профилактики пищеводных кровотечений при варикозно-расширенных венах пищевода\\Acta Biomedica Scientifica (East Siberian Biomedical Journal). 2017. Т. 2. № 5-2 (117). С. 151-153.
21. Долго-Сабуров Б.А. Очерки функциональной анатомии кровеносных сосудов. Л. Медгиз, 1961, с. 344.
22. Доронина П.Ю. Портальная гипертензия: причины, современная диагностика\\ Аллея науки. 2019. Т. 1. № 7 (34). С. 192-199.
23. Дуданова О. П., Родина А. С., Шубина М. Э., Курбатова И. В., Топчиева Л. В. //Портальная гипертензия как триггер развития острой хронической печеночной недостаточности при декомпенсированном алкогольном циррозе печени. Экспериментальная и клиническая гастроэнтерология. 2022;198(2): 48–53.
24. Дурлештер В.М., Габриэль С.А., Корочанская Н.В., Бухтояров А.Ю., Марков П.В., Мурашко Д.С., Оганесян О.А., Измайлова Л.Г., Басенко М.А., Хоронько Ю.В. Трансъюгулярное внутрипеченочное портосистемное шунтирование как миниинвазивный метод коррекции портальной гипертензии в условиях многопрофильной клиники. // Анналы хирургической гепатологии. 2020; 25 (4): 95–106.
25. Дурлештер В.М., Габриэль С.А., Корочанская Н.В. [и др.] Хирургическое лечение осложнений портальной гипертензии у пациентов с циррозом печени // Инновационная медицина Кубани. – 2022. – Т. 7, № 3. – С. 37-42.

26. Дынько В.Ю., Габриэль С.А., Дурлештер В.М., Гучетль А.Я., Тлехурай Р.М., Крушельницкий В.С., Мурашко Д.С., Беспечный М.В. Эндоскопическое лигирование в лечении и профилактике кровотечений при портальной гипертензии\\ Вестник хирургической гастроэнтерологии. 2021. № 2. С. 37.
27. Ефимов Д.Ю., Федорук Д.А., Носик А.В., Кирковский Л.В., Козак О.Н., Авдей Е.Л., Савченко А.В., Коротков С.В., Щерба А.Е., Руммо О.О. Эволюция подходов к синдрому портальной гипертензии и принципы персонализации лечения. // Анналы хирургической гепатологии. 2022; 27 (2): 39–47.
28. Жигалова С.Б., Манукьян Г.В., Шерцингер А.Г., Фандеев Е.Е., Семенова Т.С., Коршунов И.Б., Мартиросян Р.А. Прогностические критерии кровотечений из варикозно расширенных вен пищевода и желудка у больных портальной гипертензией. Анналы хирургической гепатологии. 2018г.; 23 (4): 76–85.
29. Закарян Н.В., Панков А.С., Шелеско А.А., Давтян А.Г., Молохоев Е.Б., Киракосян В.Р. Наш опыт эндоваскулярных вмешательств при портальной гипертензии. Эндоваскулярная хирургия. 2018; 5 (4): 418–24.
30. Заривчацкий М.Ф., Каменских Е.Д., Мугатаров И.Н., Колыванова М.В. Хирургические методы профилактики кровотечений из варикозно-расширенных вен пищевода у больных с циррозом печени //Вестник хирургии им. И.И. Грекова. 2017. Т. 176. № 2. С. 13-17.
31. Затевахин И.И., Цициашвили М.Ш., Шиповский В.Н., Монахов Д.В., Пан А.В. Печеночная энцефалопатия у больных циррозом печени до и после TIPS. «Анналы хирургической гепатологии» 2015г., том 20, №2, С40-45.
32. Затевахин И.И., Шиповский В.Н., Цициашвили М.Ш., Монахов Д.В. Портальная гипертензия. Диагностика и лечение. М.: Буки Веди; 2015г.
33. Зубрицкий В.Ф. Хирургическое лечение портальной гипертензии// Медицинский вестник МВД. 2017. № 1 (86). С. 2-6.
34. Иванов А.Г., Иванова Е.В., Ефремова Л.И. Ультрасонография в диагностике портальной гипертензии// Гастроэнтерология Санкт-Петербурга. 2018. № 2. С. 68-68а.
35. Искандер Милевски // История изучения портальной гипертензии. Механизмы развития// 2021г. Источник: https://meduniver.com/Medical/Xirurgia/portalnaia_gipertenzia.html?ysclid=l7giyx9h

ws970159794 MedUniver
36. Каландарова Д.М., Мадаминова Н.Э., Расулов Ж.М., Ибрагимова З.А. Ультразвуковые особенности портальной гипертензии// Боткинские чтения. Сборник тезисов Всероссийского конгресса. Под редакцией Мазурова В.И., Трофимова Е.А., 2018. С. 171-173.
37. Козыревский М.А., Криворотов Н.А. Лечение рефрактерного асцита у больных портальной гипертензии цирротического генеза// В книге: 5-я итоговая научная сессия молодых учёных РостГМУ. Сборник материалов. 2018. С. 40-42.
38. Коломиец К.В., Удод Е.Е., Хоронько Ю.В., Козыревский М.А., Бликян А.В., Ишихов И.М. Способ предупреждения энцефалопатии при портосистемных шунтирующих вмешательствах (ТИПС/TIPS)// Наука и инновации - современные концепции. Сборник научных статей по итогам работы Международного научного форума. Москва, 2021. С. 76-80.
39. Колсанов А.В., Зельтер П.М., Колесник И.В., Капишников А.В., Чаплыгин С.С., Соловов Д.В. Компьютерная томография с 3D-моделированием при планировании операций у пациентов с синдромом портальной гипертензии//Российский электронный журнал лучевой диагностики. 2019. Т. 9. № 1. С. 67-74.
40. Колсанов А.В., Зельтер П.М., Колесник И.В., Капишников А.В., Чаплыгин С.С., Соловов Д.В. Компьютерная томография с 3d-моделированием при планировании операций у пациентов с синдромом портальной гипертензии. Russian Electronic Journal of Radiology (REJR). 2019г.; 9(1)
41. Колсанов А.В., Мякотных М.Н., Миронов А.А., Юнусов Р.Р. Анатомические варианты нижней брыжеечной вены по данным мультиспиральной компьютерной томографии// Морфологические ведомости. 2020. Т. 28. № 4. С. 31-37.
42. Б. Н. Котив, И. И. Дзидзава, С. А. Бугаев [и др.] Мини-инвазивные способы лечения и профилактики пищеводно-желудочных кровотечений портального генеза// Анналы хирургической гепатологии. – 2022. – Т. 27, № 2. – С. 48-57.
43. Котив Б. Н., Дзидзава И. И., Солдатов С. А. Результаты селективного и парциального портокавального шунтирования и прогностические факторы долгосрочной выживаемости больных циррозом печени // Анн. хир. гепатол.

2018г.. № 2. С. 46–58
44. Котив Б.Н., Дзидзава И.И., Алентьев С.А., Зубарев П.Н., Онницев И.Е., Хохлов А.В., Мужаровский А.Л., Янковский А.В. Миниинвазивные хирургические вмешательства в лечении и профилактике кровотечений из варикозно-рисширенных вен пищевода и желудка // Известия Российской военно-медицинской академии. 2020. Т. 39. № 3. С. 65-73.
45. Котив Б.Н., Дзидзава И.И., Ивануса С.Я., Онницев И.Е., Слободяник А.В., Смородский А.В., Солдатов С.А. Способ лапароскопического дистального спленоренального анастомоза с перевязкой селезеночной артерии и деваскуляризацией желудка при портальной гипертензии //Патент на изобретение RU 2624812 C, 06.07.2017. Заявка № 2015150780 от 26.11.2015
46. Кудрявцева А.В., Кашкин Д.П. Портальная гипертензия при подпеченочном блоке при многофазной компьютерной томографии// В книге: Конгресс Российского общества рентгенологов и радиологов. сборник тезисов. 2018. С. 82-83.
47. Лебезев В.М., Манукьян Г.В., Фандеев Е.Е., Киценко Е.А., Мусин Р.А., Косакевич Е.А., Ризаева С.А., Бобылева Я.С. Гастрикокавальное шунтирование у больных портальной гипертензией.\\ Анналы хирургической гепатологии. 2020; 25 (1): 27–37. https://doi.org/10.16931/1995-5464.2020127-37.
48. Лызиков А.Н., Скуратов А.Г., Шпаковский Ю.П. Значение методов визуализационной диагностики цирроза печени и портальной гипертензии//Проблемы здоровья и экологии. 2016. № 2 (48). С. 21-25.
49. М. Х. Бибалаев, С. С. Дыдыкин, А. Н. Щербюк Хирургическое лечение при осложнения портальной гипертензии с помощью спленоренального анастомоза// Вестник хирургии – 2018г. – С.100-103.
50. Малов С.Л., Манукьян Г.В., Мусин Р.А., Жигалова С.Б., Лебезев В.М., Киценко Е.А., Фандеев Е.Е., Первый опыт эндоваскулярной операции BRTO в лечении угрожаемых по кровотечению варикозных вен желудка при портальной гипертензии// Российский журнал гастроэнтерологии, гепатологии, колопроктологии, 2022г., Приложение 59
51. Маль С.В., Дмитракович В.В., Безкровный С.Н., Брянцев Ю.П. О возможности оперативного лечения синдрома портальной

гипертензии//Актуальные вопросы хирургии. Сборинк научно-практических работ. Министерство здравоохранения и социального развития РФ, Южно-Уральская дирекция здравоохранения ОАО «РЖД», Федеральное государственное бюджетное образовательное учреждение высшего образования «Южно-Уральский государственный медицинский университет» Министерства здравоохранения Российской Федерации, ГБУЗ «Многопрофильный центр лазерной медицины». Челябинск, 2018. С. 27-30.
52. Манукъян В. Г. Выбор метода операции азигопортального разобщения у больных циррозом печени и портальной гипертензии: дис. … к-та мед. наук. М., 2011г.
53. Манукьян Г. В., Шерцингер А. Г.//Оценка резервных возможностей организма и выбор метода хирургического лечения у пациентов с циррозом печени и портальной гипертензией // Тезисы докл. XVII Междунар. конгр. хирургов-гепатол. России и стран СНГ. Уфа, 2010г. С. 182–183.
54. Манукьян Г.В. //Диагностика и лечение больных с портальной гипертензией// «Анналы хирургической гепатологии»/ 2015г., том 20, №1. С.10-13.
55. Манукьян Г.В., Мусин Р.А., Лебезев В.М., Жигалова С.Б., Киценко Е.А., Буренчев Д.В., Черкасов В.А., Ризаева С.А. Резистентный асцит сложного генеза при тяжелой сочетанной форме внепеченочной портальной гипертензии. \\Анналы хирургической гепатологии. 2022; 27 (1): 87–93.
56. Мардиева Г.М., Облобердиева П.О.К., Казаков С.Ю.У. Лучевые методы исследования в диагностике портальной гипертензии (обзор литературы) \\Вопросы науки и образования. 2020. № 41 (125). С. 61-76
57. Мартиросян Р.А. Первичная профилактика кровотечений из варикозно расширенных вен пищевода и желудка у больных с портальной гипертензией//автореферат дис. кандидата медицинских наук / Рос. науч. центр хирургии им. академика Б.В. Петровского РАМН. Москва, 2017
58. Маслянский В.Б. Современные аспекты лечения кровотечений из варикозно-расширенных вен пищевода и желудка при синдроме портальной гипертензии// Молодежь и медицинская наука в XXI веке. Сборник трудов XVIII Всероссийской научной конференции студентов и молодых ученых с международным участием. Под редакцией И.В. Шешунова, Н.К. Мазиной, Ю.В.

Кислицына. 2017. С. 366-367.
59. Могилевец Э.В. Результаты применения модифицированной лапароскопической эзофагогастральной деваскуляризации// Журнал Гродненского государственного медицинского университета. 2021. Т. 19. № 4. С. 434-443.
60. Могилевец Э.В., Гарелик П.В., Батвинков Н.И., Васильчук Л.Ф., Жибер В.М. Эндоскопические и рентгенэндоваскулярные технологии в лечении и профилактике осложнений портальной гипертензии// Современные технологии в хирургической практике. сборник материалов Республиканской научно-практической конференции. ред. В. А. Снежицкий. 2017. С. 139-141.
61. Могилевец Э.В., Гарелик П.В., Васильчук Л.Ф., Черний А.В. Эмболизация селезеночной артерии в собственной модификации у пациентов с кровотечением из варикозно-расширенных вен дна желудка вследствие сегментарной портальной гипертензии// Военная медицина. 2021. № 2 (59). С. 56-63.
62. Могилевец Э.В., Гарелик П.В., Дубровщик О.И. Повышение эффективности первичного гемостаза при использовании зонда Сенгстакена-Блэкмора у пациентов с портальной гипертензией// Международный медицинский журнал. 2019. Т. 25. № 3. С. 10-19.
63. Могилевец Э.В.Операция Хассаб у пациентки с аутоиммунным циррозом печени// Хирургия. Восточная Европа. 2021. Т. 10. № 1. С. 41-51.
64. Моисеенко А.В., Поликарпов А.А., Тилеубергенов И.И., Шералиев А.Р., Таразов П.Г., Гранов Д.А. Трансъюгулярный портосистемный шунт (TIPS) у пациентов в листе ожидания ортотопической трансплантации печени//Вестник трансплантологии и искусственных органов. 2019. Т. 21. № S. С. 81.
65. Назыров Ф.Г., Девятов А.В., Бабаджанов А.Х. Портосистемное шунтирование – приоритетное направление профилактики пищеводно-желудочных в хирургии портальной гипертензии у больных циррозом печени. Анналы хирургической гепатологии. 2010г.; 15 (3): 36–41.
66. Назыров Ф.Г., Девятов А.В., Бабаджанов А.Х. Результаты и перспективы портосистемного шунтирования у больных циррозом печени // «Анналы хирургической гепатологии» 2015г., том 20, №2, С31-39.
67. Назыров Ф.Г., Девятов А.В., Бабаджанов А.Х., Джуманиязов Д.А. Ближайшие

результаты эндоскопических вмешательств в хирургии портальной гипертензии\\ Журнал теоретической и клинической медицины. 2017. № 1. С. 78-84.
68. Назыров Ф.Г., Девятов А.В., Бабаджанов А.Х., Салимов У.Р. Эволюция технологий азигопортального разобщения в профилактике кровотечений портального генеза. Анналы хирургической гепатологии. 2018; 23 (1): 65–73.
69. Назыров Ф.Г., Девятов А.В., Бабаджанов А.Х., Султанов С.А., Раимов С.А., Байбеков Р.Р. Сводный анализ результатов портосистемного шунтирования у больных с портальной гипертензией\\Актуальные проблемы гепатопанкреатобилиарной хирургии. Материалы XXIV Международного Конгресса Ассоциации гепатопанкреатобилиарных хирургов стран СНГ. Под редакцией В.А. Вишневского, С.Ф. Багненко, Ю.А. Степановой. 2017. С. 32-33.
70. Онницев И.Е., Дзидзава И.И., Котив Б.Н., Ивануса С.Я., Зубарев П.Н., Алентьев С.А., Парфенов А.О. Профилактика ранних послеоперационных тромбозов портокавальных шунтов у пациентов с циррозом печени//Курский научно-практический вестник Человек и его здоровье. 2018. № 1. С. 54-60.
71. Ораков А.Н. Современные методы хирургического лечения кровотечения из варикозно расширенных вен пищевода и желудка при синдроме портальной гипертензии// Научное сообщество студентов. Междисциплинарные исследования. Электронный сборник статей по материалам XLV студенческой международной научно-практической конференции. 2018. С. 292-300.
72. Ораков А.Н. Современные методы хирургического лечения кровотечений из варикозно-расширенных вен пищевода и желудка при синдроме портальной гипертензии// Научное сообщество студентов. Междисциплинарные исследования. Электронный сборник статей по материалам XLV студенческой международной научно-практической конференции. 2018. С. 292-300.
73. П.К. Холматов, У.А. Курбанов, Н.У. Усманов Результаты портосистемного шунтирования при портальной гипертензии// Новости хирургии Том 20, №4. -2012г. -С.23-28.
74. Пациора М.Д. Хирургия портальной гипертензии. 2-е изд., доп. Ташкент: Медицина; 1984г.
75. Плеханов А.Н. кандидатская диссертация // Критерии прогноза результатов парциальных порто-кавальных анастомозов убольных циррозом печени// 14.00.27

/ Рос. акад. мед. наук. - Москва, 1996г. - 26 с.
76. Полторак А.Е., Сарсенбаев Б.Х. Результаты лечения пациентов с синдромом портальной гипертензии Челябинской областной клинический больнице\\Вестник Челябинской областной клинической больницы. 2019. № 2 (44). С. 56-58.
77. Руммо О.О. Трансплантация печени при синдроме портальной гипертензии// «Анналы хирургической гепатологии» 2018г., том 20, №1, С59-65.
78. С.Б. Жигалова, А.Г. Шерцингер, Т.С. Семенова //Современный подход к проблеме эндоскопической диагностике и лечения варикозно расширенных вен пищевода и желудка// Неотложная медицинская помощь – 2012г. – Т3. - С.21-24.
79. Сабиров А.А., Ибрагимова З.А., Аблязов А.В. Особенности ультразвуковой диагностики портальной гипертензии// Боткинсике чтения. Всероссийская научно-практическая конференция: сборник тезисов. 2017. С. 226-227.
80. Самсонян Э.Х., Курганов И.А., Богданов Д.Ю. Современные представления о хирургических методах лечения больных с варикозно-расширенными венами пищевода и желудка. //Эндоскопическая хирургия. 2016;22(5):43-48.
81. Сапронова Н.Г. Портальная гипертензия: особенности лечения (обзор литературы)// Медицинский вестник Юга России. – 2014г. – ВАК. -С.21-29.
82. Сапронова Н.Г., Светова Э.В., Канцуров Р.Н., Ерошенко О.Л., Простов И.И., Стагниев Д.В. Оценка отдаленных результатов лечения пациентов с циррозом печени, перенесших операцию трансъюгулярного внутрипеченочного портосистемного стент-шунтирования// Современные проблемы науки и образования. 2020. № 2. С. 110.
83. Саркисов А.Э. Выбор метода порто-системного шунтирования при лечении пищеводно-желудочных кровотечений цирротического генеза (клинико-анатомическое исследование). Дисс. на соискание уч.ст. к.м.н. – Ростов-на-Дону; 2015г.
84. Светова Э.В., Сапронова Н.Г., Кательницкий И.И. Возможности помощи больным с циррозом печени, осложненным портальной гипертензией (обзор литературы). Журнал – Медицинский вестник Юга России – 2018г.
85. Секеев А.Н., Вербицкий В.Г., Алимов П.А., Алиев М.Г. Левосторонняя портальная гипертензия: роль эндоваскулярных методов в ее лечении\\ Известия Российской военно-медицинской академии. 2021. Т. 40. № S1-1. С. 171-174.

86. Семенова Т.С., Пальцева Е.М., Жигалова С.Б., Шерцингер А.Г. Портальная гипертензионная гастропатия. Архив патологии. 2014г.;6: 64-68.
87. Солдатов Сергей Анатольевич, Котив Богдан Николаевич, Ивануса Сергей Ярославович, Смородский Александр Валентинович, Онницев Игорь Евгеньевич, Дзидзава Илья Игоревич, Слободяник Александр Валерьевич – Способ лапароскопического дистального спленоренального анастомоза с перевязкой селезеночной артерии и деваскуляризацией желудка при портальной гипертензии 06.07.2017 г. https://edrid.ru/rid/217.015.ddbe.html
88. Султангазиев Р.А., Сагымбаев М.А., Абиров К.Э., Тогочуев А.А., Эркинбаев Ж., Абирова Р.Э. Отдаленные результаты портосистемного шунтирования при портальной гипертензии// Бюллетень науки и практики. 2022. Т. 8. № 8. С. 148-159.
89. Султангазиев Р.А., Сагымбаев М.А., Абиров К.Э., Тогочуев А.А., Эркинбаев Ж.С. Результаты портосистемного шунтирования в раннем послеоперационном периоде// Наука, новые технологии и инновации Кыргызстана. 2022. № 4. С. 149-155.
90. Ткачева А.В., Пчелкин А.С. Операции TIPS, как «мост» к трансплантации печени при портальной гипертензии, обусловленной циррозом печени// 75-я Итоговая научная конференция студентов Ростовского государственного медицинского университета. Сборник материалов. Ростов-на-Дону, 2021. С. 146-147.
91. Тухтаев Б.Х., Нарзуллаев С.И., Мизамов Ф.О., Шоназаров И.Ш., Кадыров Р.Н., Облакулов З.Т. Тактика лечения пищеводно-желудочных кровотечений у больных с синдромом портальной гипертензии\\Достижения науки и образования. 2020. № 1 (55). С. 79-82.
92. Уроков Ш.Т., Абидов У.У., Хайдаров А.А., Хаджаев К.Ш. Опыт применения эндоскопического лигирования варикозно-расширенных вен пищевода в лечении осложнений портальной гипертензии// Новый день в медицине. 2019. № 4 (28). С. 316-320.
93. Ф.Г. Назыров, А.В. Девятов, Ш.Т. Ураков [и др.] Конкурентные перспективы портосистемного шунтирования у больных циррозом печени и портальной гипертензией // Вестник современной клинической медицины. — 2016г. — Т. 9,

вып. 3. — С.23—29
94. Хабибуллаев Ш.Р. Кровотечение из варикозно-расширенных вен пищевода при синдроме портальной гипертензии//Re-health Journal. 2020. № 4. С. 76-79.
95. Хоронько Ю.В., Бликян А.В., Козыревский М.А. Усугубление энцефалопатия после портосистемных шунтирующих вмешательств (операции TIPS/ТИПС) при осложненной портальной гипертензии. Медицинский вестник Юга России. 2018;9(1):86-92.
96. Хоронько Ю.В., Дмитриев А.В., Шитиков И.В., Бликян А.В., Козыревский М.А. Современные возможности эндоскопической диагностики и лечения варикозных ПЖК при портальной гипертензии// Современные проблемы науки и образования. – 2016г. – № 6
97. Хоронько Ю.В., Коробка В.Л., Дурлештер В.М., Попандопуло К.И., Кострыкин М.Ю., Косовцев Е.В., Хоронько Е.Ю., Саркисов А.Э., Криворотов Н.А., Чесноков В.В. Лечение осложненной портальной гипертензии цирротического генеза: современный подход, нерешенные проблемы и пути их преодоления (обзор литературы)// Вестник хирургической гастроэнтерологии. 2021. № 1. С. 31-40.
98. Хоронько Ю.В., Косовцев Е.В., Бликян А.В., Козыревский М.А. Трансъюгулярное внутрипеченочное портосистемное шунтирование (TIPS/ТИПС) и мероприятия, повышающие его эффективность// Вестник хирургической гастроэнтерологии. 2016. № 3. С. 78.
99. Хоронько Ю.В., Саркисов А.Э., Косовцев Е.В., Мирошниченко Р.Н. Лечение варикозных пищеводно-желудочных кровотечений при портальной гипертензии цирротического генеза: последовательность эффективных мероприятий// Вестник Национального медико-хирургического центра им. Н.И. Пирогова. 2017. Т. 12. № 3. С. 24-28
100. Черкасов В.А., Боур А.В. Эндоваскулярная эмболизация вен желудка у больных с портальной гипертензией, осложненной эзофагогастральным кровотечением // Анналы хир. гепатологии, 1997г., №2, с. 36-40
101. Шерцингер А.Г., Жигалова С.Б., Манукьян В.Г., Цаава Д.В. //Наши суждения о выборе метода лечения варикозно расширенных вен пищевода и желудка у больных с портальной гипертензией. Материалы XV Московского

международного конгресса по эндоскопической хирургии. М., 2011г.- С. 300–302.
102. Шитиков И.В. Эндоскопическое лигирование и портосистемное шунтирование (операция TIPS/ТИПС) в программе лечения пищеводных кровотечений при портальной гипертензии цирротического генеза// Дисс. на соискание уч. ст. к.м.н. - Ростов-на-Дону; 2017г.
103. Э. В. Могилевец, П. В. Гарелик. // Способ лапароскопической эзофагогастральной деваскуляризации: пат. BY 21337 / – Опубл. 30.10.2017.
104. Юдин А.Л., Юматова Е.А., Ягубова К.В. Дополнительный критерий оценки риска кровотечения из варикозно расширенных вен желудка по данным мультиспиральной компьютерной томографии. Анналы хирургической гепатологии. 2021г.;26(1):59-65.
105. Юрлевич Д.И., Руммо О.О., Щерба А.Е., Дзядзько А.М., Пикиреня И.И., Авдей Е.Л., Федорук А.М., Минов А.Ф., Лабунец З.В., Харьков Д.П., Коротков С.В., Кирковский Л.В. TIPS и эндоваскулярные технологии в лечении портальной гипертензии// Вестник трансплантологии и искусственных органов. 2017. Т. 19. № S. С. 106-107.
106. Abby Philips C, Sahney A. Oesophageal and gastric varices: historical aspects, classification and grading: everything in one place. Gastroenterol Rep (Oxf) 2016г;4: 186-195
107. Biecker E. Portal hypertension and gastrointestinal bleeding: diagnosis, prevention and management. World J. Gastroenterol. 2013г; 19 (31): 5035–5050.
108. Chikamori F., Kuniyoshi N., Kawashima T., Shibuya S., Takase Y. Combination treatment of partial splenic embolization, endoscopic embolization and transjugular retrograde obliteration for complicated gastroesophagealvarices. // Hepatogastroenterology. – 2004г. – Vol. 51. – P. 1506-1509.
109. Colapinto R.F., Stonell R.D., Birch S.J.,et al. Creation of an intrahepatic portosystemic shunt with a Gruntzig balloon catheter. Can Med Assoc J 1982г.;126(3):267-268.
110. David R Elwood, James J Pomposelli, Elizabeth A Pomfret, W David Lewis, Roger L Jenkins// Distal splenorenal shunt: preferred treatment for recurrent variceal hemorrhage in the patient with well-compensated cirrhosis. // Arch Surg. 2006г. Apr;141(4):385-8; discussion 388.

111. De Franchis R. Updatingconsensus in portal hypertension: report of the Baveno III consensus work shop on definitions, methodology and therapeutic. JHepatol 2000г.;33: 846–852
112. De Franchis R., Baveno VI Faculty. Expanding consensus in portal hypertension: Report of the Baveno VI Consensus Workshop: Stratifying risk and individualizing care for portal hypertension. J. Hepatol. 2015; 63 (3): 743–752.
113. Emmanuel A. Tsochatzis, Christos Triantos, Andrew K. Burroughs, Matteo Garcovich. Primary prevention of variceal hemorrhage. Springer Science 2010г. Nov 19;3-9
114. Escorsell À., Pavel O., Cárdenas A. et al. Esophageal balloon tamponade Vs esophageal stent in controlling acute refractory variceal bleeding: A multicenter RCT // Hepatology. – 2015. – Vol. 24.
115. European Association for the Study of the Liver. EASL clinical practice guidelines for the management of patients with decompensated cirrhosis. J Hepatol 2018г.;69: 406-460
116. European Association for the Study of the Liver. EASL Clinical Practice Guidelines: Liver transplantation. J. Hepatol. 2016; 64 (2): 433–485.
117. European Association for the Study of the Liver. EASL Clinical Practice Guidelines: Vascular diseases of the liver. J. Hepatol. 2016; 64 (1): 179–202.
118. Garcia-Tsao G., Abraldes J. G., Berzigotti A., Bosch J. Portal hypertensive bleeding in cirrhosis: Risk stratification, diagnosis, and management: 2016 practice guidance by the American Association for the study of liver diseases // Hepatology. 2017. V. 65. №1. P. 310–335
119. Garcia-Tsao G., Lim J. Management and treatment of patients with cirrhosis and portal hypertension: recommendations from the Department of Veterans Affairs hepatitis C resource center program and the national hepatitis C program. Am. J. Gastroenterol. 2009г.; 104 (7): 1802–1829.
120. Garcia-Tsao G., Sanyal A.J., Grace N., Carey W.D. Practice Guidelines Committee of American Association for Study of Liver Diseases; Practice Parameters Committee of the American College of Gastroenterology: Prevention and management of gastroesophageal varices and variceal hemorrhage in cirrhosis. Hepatology. 2007г.; 46 (3): 922–938.

121. Grosso M., Gerd N., Fava C. Transjugular Intrahepatic Portosystemic Shunt: indication, technique and results. Gnocchi, 1998г. 153 p.
122. Henderson M, Boyer TD, Kutner MH et al. Distal Splenorenal Shunt Versus Transjugular Intrahepatic Portal Systematic Shunt for Variceal Bleeding: A Randomized Trial. // Gastroenterology. 2006г.; 130(6): 1643-1651.
123. Hiraga N., Aikata H., Takaki S., Kodama H., Shirakawa H., Imamura M., Kawakami Y., Takahashi S., Toyota N., Ito K., Tanaka S., Kitamoto M., Chayama K. The long-term outcome of patients with bleeding gastric varices after balloon-occluded retrograde transvenous obliteration. J. Gastroenterol. 2007г., Aug; 42(8):663-72.
124. Horton K.M., Fishman E.K. Helical CT of the stomach: evaluation with water as an oral contrast agent. AJR. 1998г.; 171 (5): 1373–1376.
125. Hosokawa I., Adam R., Allard M.A., Pittau G., Vibert E., Cherqui D., Sa Cunha A., Bismuth H., Miyazaki M., Castaing D. Outcomes of surgical shunts and transjugular intrahepatic portosystemic stent shunts for complicated portal hypertension.\\ Br. J. Surg. 2017; 104 (4): 443–451.
126. Jain S., Kalla M., Suleman A., Verma A. Proximal spleno-renal shunt with retro-aortic left renal vein in a patient with extrahepatic portal vein obstruction: first case report. \\ BMC Surg. 2017; 17 (1): 65.
127. Jalan R., Hayes P.C. UK guidelines on the management of variceal haemorrhage in cirrhotic patients. Gut. 2000г.; 46 (Suppl III) https://doi.org/10.1136/gut.46.suppl_3.1
128. Japanese Research Society for Portal Hypertension. The general roles for study of portal hypertension / 2nd ed. Tokyo Kanedara Co., 2004г.
129. Kanagawa H., Mima S., Kouyama H., Gotoh K., Uchida T., Okuda K. Treatment of gastric fundal varices by balloon-occluded retrograde transvenous obliteration. J. Gastroenterol. Hepatol. 1996г, Jan;11(1):51-8.
130. KASL clinical practice guidelines for liver cirrhosis: Ascites and related complications. Clinical and molecular hepatology. 24. 230-277. 10.3350/cmh.2018г..1005.
131. Korean Association for the Study of the Liver (KASL). KASL clinical practice guidelines for liver cirrhosis: varices, hepatic encephalopathy, and related complications. Clin Mol Hepatol 2020г.;26: 83-127.

132. La Berge J.M., Ring J.R., Yordon R.L. et al. Creation of transjugular intrahepatic portosystemic shunts with the wall stent endoprothesis: results in 100 patients. //Radiology. 1993г, 187, 413-420.
133. Lesmana, Cosmas & Raharjo, Monica & Gani, Rino. (2020г.). Managing liver cirrhotic complications: Overview of esophageal and gastric varices. Clinical and Molecular Hepatology. 26. 444-460. 10.3350/cmh.2020.0022.
134. Li Q., Wang R., Guo X., Li H., Shao X., Zheng K., Qi X., Li Y., Qi X. Contrast-enhanced CT may be a diagnostic alternative for gastroesophageal varices in cirrhosis with and without previous endoscopic variceal therapy. Gastroenterol. Res. Pract. 2019г; 2019г.: 1–15.
135. Lind CD., Malish T.W., Chong W.K. Incidence of shunt occlusion or stenosis following transjugular intrahepatic portosystemic shunt placement. //Gastroenterology, 1994г, v. 106, p. 1277-1283.
136. Lunderquist A., Vang J. Transhepatic catheterization and obliteration of the coronary vein in patients with portal hypertension and esophageal varices//N. Engl. J. Med. 1975г., 291, p. 646-649.
137. Maryuama H.,Yokosuka O. Current Management of Gastric Varices. JNMA., 2007г., 46(167):143-150
138. Morrison J.D., Mendoza-Elias N., Lipnik A.J., Lokken R.P., Bui J.T., Ray Jr Ch.E., Gaba R.C. Gastric varices bleed at lower portosystemic pressure gradients than esophageal varices. J. Vasc. Interv. Radiol. 2018г.; 29 (5): 636-641.
139. Perumalswami P.V., Schiano T.D. The management of hospitalized patients with cirrhosis: the Mount Sinai experience and a guide for hospitalists. Dig. Dis. Sci. 2011г.; 56 (5): 1266–1281. doi: 10.1007/s10620-011-1619-9.
140. Pham J.T., Kalantari J., Ji Ch., Chang J.H., Kiang Sh.C., Jin D.H., Tomihama R.T. Quantitative CT predictors of portal venous intervention in uncontrolled variceal bleeding. AJR. 2020г.; 215 (5): 1247–1251.
141. Philips CA, Arora A, Shetty R, Kasana V. A comprehensive review of portosystemic collaterals in cirrhosis: historical aspects, anatomy, and classifications. Int J Hepatol 2016г;2016: 6170243
142. Polio J., Groszmann R.J. Hemodynamic factors involved in the development and rupture of esophageal varices: a pathophysiologic approach to treatment. Semin. Liver

Dis. 1986г.; 6 (4): 318-331.
143. Puhl G., Gül S., Neuhaus P. Portosystemic shunt surgery between TIPS and liver transplantation. Chirurg. 2011г.; 82 (10): 898–905.
144. Rajekar H. Complication of cirrhosis portal hypertension: a review. J. Liver. 2015г.; 4: 188.
145. Richter Y.M., Noldge Y., Palmaz J.C. et al. Transjugular intrahepatic portocaval stent shunt. Preliminary clinical results. Radiology. 1990г., 174, 1027-1030.
146. Rossle M., Haag K., Gerok W. Portal hypertension. // In. Hepatologie Gerok W., Blum P.,editors. Wiesbaden, Urban & Schwarzenberg, 1995г., p.271-288.
147. Saad W.E. Vascular anatomy and the morphologic and hemodynamic classifications of gastric varices and spontaneous portosystemic shunts relevant to the BRTO procedure. Tech. Vasc. Interv. Radiol. 2013г, Jun;16(2):60-100.
148. Saad W.E. Portal hypertension. Imaging, diagnosis, and endovascular management. Third edition. Eur J Nucl Med Mol Imaging 45, 2243 (2018).
149. Sadyrkhanova G.Zh., Musachova M.O., Djakipbekova Z.K., Kuandykov E.K., Rsalieva G.M. Portal hypertension in default of hepatocirrhosis\\ Вестник Казахского национального медицинского университета. 2018. № 2. С. 17-19.
150. Sarin SK, Kumar A, Angus PW, Baijal SS, Baik SK, Bayraktar Y, et al. Diagnosis and management of acute variceal bleeding: Asian Pacific Association for Study of the Liver recommendations. Hepatol Int 2011г.;5: 607-624.
151. The Devascularisation Procedure for the Treatment of Fundic and Oesophageal Varices in Portal Hypertension – A Retrospective Analysis of 55 Cases / M. Overhaus [et al.] // Zentralbl Chir. – 2018. – Vol. 143, № 5. – P. 480-487.
152. Van Stiegmann, Michaletz-Onody P.A. et al. Endoscopic sclerotherapy as compared with endoscopic ligation for bleeding esophageal varices. N. Engl. J.M. 1992г.; 326: 1527-1532.
153. Vianna A., Hayes P.C., Moscoso G. et al. Normal venous circulation of the gastroesophageal junction. A route to understanding varices. // Gastrjenterology, 1987г., v.93, pp 876-889.
154. Warren W.D., Miliken W.J., Henderson J.M. et.al. Ten years hypertensive surgery at Emory: results and new perspectives. // Ann Surg, 1982г.; 195:530-542
155. Warren W.D., Zeppa R, Fomon II. Selective transplenic decompression of

gastroesophageal varices by distal splenorenal shunt. // Ann. Surg. 1967г; 166(3): 437-454.
156. Warren, W. D. Selective transsplenic decompression of gastroesophageal varices by distal splenorenal shunt / W. D. Warren, J. J. Fomom, R. Zeppa // Ann. Surg. — 1969г. — Vol. 169. — P. 652.
157. Williams M.J., Hayes P. Improving the management of gastrointestinal bleeding in patients with cirrhosis // Exp. Rev. Gastroenterol. Hepatol. – 2015. – Vol. 7. – P. 1-11
158. Young H.S., Gregory P.B. Bleeding varices. (in Kaplowitz N. Liver and Biliary Diseases) Baltimore, Eur J. Gastroenterol.Hepatol 8(1996г.), pp 337-342
159. Zeeshan Ahmad Wani, Riyaz Ahmad Bhat, Ajeet Singh Bhadoria, Rakhi Maiwall, Ashok Choudhury Gastric varices: Classification, endoscopic and ultrasonographic management // Journal of Research in Medical Sciences. 2016г. 20. 1200. 10.4103/1735-1995.172990.
160. Zhang Z., Chen X., Li C., Feng H., Yu H., Zhu R., Wang T. Foam sclerotherapy during shunt surgery for portal hypertension and varices. \\Open Med. (Wars.). 2017; 12 (1): 384–390.