

На правах рукописи

Поляков Роман Сергеевич

Эндопротезирование аорты при аневризмах и расслоениях

14.01.13 – лучевая диагностика, лучевая терапия

АВТОРЕФЕРАТ

диссертации на соискание ученой степени

доктора медицинских наук

Москва 2019

Работа выполнена в Федеральном государственном бюджетном научном учреждении «Российский научный центр хирургии им. академика Б.В. Петровского»

Научные консультанты:

Абугов Сергей Александрович, доктор медицинских наук, профессор, руководитель отделения рентгенохирургии ФГБНУ «Российский научный центр хирургии им. академика Б.В. Петровского»

Белов Юрий Владимирович, доктор медицинских наук, профессор, академик РАН, директор ФГБНУ «Российский научный центр хирургии им. академика Б.В. Петровского»

Официальные оппоненты:

Чупин Андрей Валерьевич, доктор медицинских наук, профессор кафедры ангиологии сосудистой и рентгенэндоваскулярной хирургии ФГБОУ ДПО «Российская медицинская академия непрерывного профессионального образования» Министерства здравоохранения Российской Федерации, заведующий отделением сосудистой хирургии ФГБУ "Федеральный научно-клинический центр специализированных видов медицинской помощи и медицинских технологий ФМБА России"

Баяндин Николай Леонардович, доктор медицинских наук, заведующий кардиохирургическим отделением Государственного бюджетного учреждения здравоохранения города Москвы «Городская клиническая больница №15 им. О.М.Филатова Департамента здравоохранения города Москвы»

Пурсанов Манолис Георгиевич, доктор медицинских наук, врач по рентгенэндоваскулярной диагностике и лечению в отделении экстренной кардиохирургии и интервенционной кардиологии Государственного бюджетного учреждения здравоохранения города Москвы «Морозовская детская городская клиническая больница Департамента здравоохранения города Москвы»

Ведущая организация:

Федеральное государственное бюджетное учреждение «Национальный медицинский исследовательский центр хирургии им. А.В.Вишневского» Минздрава России

Защита состоится «___» _____ 2019 года в 14 часов на заседании диссертационного Совета Д001.027.02 при Федеральном государственном бюджетном научном учреждении «РНЦХ им. акад. Б.В. Петровского» по адресу: Россия, 119991, Москва, ГСП-1, Абрикосовский переулок, д. 2.

С диссертацией можно ознакомиться в библиотеке Федерального государственного бюджетного научного учреждения «Российский научный центр хирургии имени академика Б.В. Петровского» и на сайте www.med.ru.

Автореферат разослан «___» _____ 2019 года

Ученый секретарь
диссертационного совета, д.м.н.

Элина Алексеевна Годжелло

ОБЩАЯ ХАРАКТЕРИСТИКА РАБОТЫ

Актуальность проблемы

На протяжении последних десятилетий в нашей стране неуклонно растет интерес к эндоваскулярной технологии лечения аневризм и расслоений (Кавтеладзе З.А. и соавт., 2003; Абугов С.А. и соавт., 2005; Коков Л.С. и соавт., 2005; Акчурин Р.С. и соавт., 2011; Чупин А.В. и соавт., 2011; Комаров Р.Н. и соавт., 2015; Алекян Б.Г. и соавт., 2017). Первая успешная процедура эндоваскулярного лечения грудной аорты при посттравматической аневризме была выполнена 24 марта 1987 года в СССР (Volodos, N.L. et al., 1988). С этого момента эндоваскулярный подход был успешно использован при лечении инфраренальных аневризм и расслоений нисходящей грудной аорты (Parodi J.C. et al., 1990; Nienaber C.A. et al., 1999).

Давность существования проблемы аортальной патологии определяет многообразие уже существующих хирургических вариантов лечения (DeBakey M.E. et al., 1953; Bentall H. et al., 1968; Borst H.G. et al., 1983; Crawford E.S. et al., 1991; Fehrenbacher J.W. et al., 1993; Coselli J. et al., 1995; Winnerkvist A. et al., 2006). Существенный вклад в развитие проблемы открытого хирургического лечения аневризм и расслоений аорты внесли отечественные ученые: А.В. Покровский, Б.В. Петровский, Г.И. Цукерман, Л.А. Бокерия, Б.А. Константинов, Ю.В. Белов, М.В. Соколов, Н.Л. Баяндин, П.О. Казанчян.

Эндоваскулярная технология по сравнению с открытыми хирургическими вмешательствами обладает рядом неоспоримых преимуществ для пациентов с аортальной патологией. Главными из них являются малая инвазивность, низкий операционный риск и короткая послеоперационная реабилитация (Cheng D. et al., 2010; Dangas G. et al., 2012).

Однако за время внедрения и совершенствования эндоваскулярной технологии накопилось немало вопросов. Так, несмотря на очевидное преимущество эндопротезирования перед открытой хирургией (Walsh S. et al., 2008) при вмешательствах на аневризмах нисходящей грудной аорты

практически отсутствуют данные об отдаленной надежности данной методики, а опубликованные результаты носят противоречивый характер (Makaroun M.S. et al., 2008; Goodney P. et al., 2011). Не прекращаются споры по оптимальному ведению пациентов с дистальной формой расслоения грудного отдела аорты в остром, подостром и хроническом периодах (Lombardi J.V. et al., 2012; Mackenzie K.S. et al., 2014). Не определен однозначный алгоритм для принятия оптимального решения в различные сроки расслоения и не очевидно место эндоваскулярной технологии при лечении этой патологии (Khoynezhad A. et al., 2009; Dake M.D. et al., 2013).

Остро стоит проблема по совершенствованию надежности эндопротезирования у пациентов с исходно неоптимальной и неблагоприятной анатомией, имеющих противопоказания к открытой реконструкции аорты (Albertini J. et al., 2001; Tonnessen B.H. et al., 2005; AbuRahma A.F. et al., 2009).

Возможность отказаться от открытого выделения артерий доступа при эндопротезировании позволяет потенциально снизить инвазивность вмешательства (Torsello G.B. et al., 2003; Dosluoglu H.H. et al., 2007; Nelson P.R. et al., 2014). Однако по безопасности этого подхода при эндопротезировании имеются противоречивые данные (Georgiadis G.S. et al., 2011; Cao Z. et al., 2017).

Пациенты с торакоабдоминальными аневризмами и расслоениями аорты с выраженной дегенеративной аневризматической трансформацией - еще одно направление с мало определенной тактикой лечения (Safi H.J. et al., 1998; Czerny M. et al., 2012). Сочетание открытой и эндоваскулярной хирургии с формированием гибридного/этапного подхода позволяет добиться желаемой реконструкции аорты у данных пациентов (Чернявский А.М и соавт., 2012; Чарчян Э.Р. и соавт., 2014; Чупин А.В. и соавт., 2014, Акчурин Р.С. и соавт., 2015; Козлов Б.Н. и соавт., 2015; Пурсанов М.Г. и соавт., 2018; Алекян Б.Г. и соавт., 2018; Iba Y. et al. 2013; Moulakakis K.G. et al., 2013; Vallabhajosyula P. et al. 2013; O'Callaghan A. et al. 2015). В то же время безопасность и надежность эндоваскулярного этапа при данных гибридных вмешательствах фактически не изучены.

Многообразие нерешенных вопросов при использовании эндоваскулярного подхода лечения пациентов с аневризмами и расслоениями аорты требует дальнейшего всестороннего изучения и поиска наиболее оптимальных решений. Изложенное определило актуальность темы исследования, его цель и задачи.

Цель исследования:

Изучить эффективность и безопасность эндоваскулярной технологии при лечении аневризм и расслоений аорты различной локализации.

Задачи исследования:

1. Сравнить непосредственные результаты и общую выживаемость у пациентов с посттравматическими и дегенеративными аневризмами нисходящей грудной аорты после эндопротезирования и открытой хирургии.
2. Провести анализ непосредственных и отдаленных результатов эндопротезирования у пациентов с дистальной формой расслоения аорты.
3. Выработать алгоритм принятия решений о необходимости эндопротезирования у пациентов с дистальной формой расслоения аорты.
4. Сравнить непосредственные и отдаленные результаты эндопротезирования брюшной аорты у пациентов с нормальной и неблагоприятной морфологией проксимальной шейки.
5. Изучить и сравнить госпитальные результаты эндопротезирования брюшной аорты с использованием полностью пункционной методики и хирургического выделения общей бедренной артерии.
6. Оценить непосредственные и отдаленные результаты эндоваскулярного этапа при расслоениях аорты и торакоабдоминальных аневризмах у пациентов с гибридным/комбинированным подходом лечения.

Научная новизна. Настоящая работа является новым многосторонним исследованием, направленным на решение проблемы лечения пациентов с аневризмами и расслоениями аорты с помощью малоинвазивной методики эндопротезирования. В работе доказана предметная значимость эндоваскулярной методики протезирования в современной стратегии лечения

пациентов с аневризмами и расслоениями аорты. Выделены четыре самостоятельных направления в патологии аорты, где применение методики эндопротезирования аорты может использоваться в качестве полноценной альтернативы открытой хирургии или может являться важным этапом при реконструкции торако-абдоминального отдела аорты.

Впервые продемонстрирована отдаленная надежность эндопротезирования у пациентов с дегенеративными и посттравматическими аневризмами грудного отдела аорты.

Предложен алгоритм принятия решения о необходимости эндопротезирования у пациентов с дистальной формой расслоения аорты. Изучена клиническая эффективность эндопротезирования аорты и выявлены потенциальные осложнения, связанные с данным видом хирургического пособия.

Впервые продемонстрирована возможность эндопротезирования инфраренальных аневризм аорты при наличии неблагоприятной анатомии проксимальной шейки. У пациентов с данными анатомическими особенностями, которым было отказано в хирургическом пособии из-за сопутствующей патологии, доказана клиническая эффективность эндопротезирования.

Продемонстрированы возможности гибридного и этапного подхода при лечении пациентов с расслоением и/или торако-абдоминальными аневризмами при распространении патологического процесса на уровень отхождения брахиоцефальных и/или висцеральных ветвей. Сочетание малоинвазивной открытой хирургии с эндоваскулярным протезированием отдельных сегментов аорты позволяет безопасно применить данные технологии у пациентов, которым было отказано в открытой реконструкции из-за крайне высокого хирургического риска. Полученные непосредственные и отдаленные результаты в этой группе пациентов свидетельствуют о надежности данного подхода у пациентов с расслоениями аорты и торакоабдоминальными аневризмами.

Теоретическая и практическая значимость работы.

На основании результатов полученных при эндопротезировании грудного отдела аорты доказана целесообразность использования данной методики у пациентов с посттравматическими и дегенеративными аневризмами грудного отдела аорты. Отдаленная надежность эндопротезирования при сравнении с традиционной хирургией предполагает рекомендовать данный вид хирургического пособия как операцию выбора, в случае подходящей анатомии.

Определены потенциальные осложнения, связанные с эндопротезированием у пациентов при дистальной форме расслоения аорты. Высокая вероятность развития эндографт-индуцированной фенестрации по дистальному концу эндопротеза предполагает регулярное мониторирование пациентов с расслоением аорты в отдаленном периоде для своевременного предотвращения потенциальных осложнений.

Наличие неблагоприятной анатомии проксимальной шейки при инфраренальных аневризмах не должно в настоящее время рассматриваться как абсолютное противопоказание к эндопротезированию. При наличии противопоказаний к открытому хирургическому вмешательству, эндопротезирование аорты может быть рекомендовано как альтернативная опция.

Сделан следующий существенный шаг в минимизации оперативного пособия и продемонстрирована возможность выполнения эндопротезирования тотально пункционным доступом без необходимости использования хирургического выделения общих бедренных артерий. Тотальная пункционная техника выполнения эндопротезирования аорты – безопасная альтернатива традиционному хирургическому доступу к общим бедренным артериям. Подобная техника имеет свои потенциальные преимущества и может быть востребована в случаях, когда требуется сокращение анестезиологического пособия и времени оперативного вмешательства.

Обозначены новые задачи и потенциальные пути их решения у пациентов с торакоабдоминальными аневризмами и расслоением аорты. Применение гибридного/этапного подхода при реконструкции аорты и ее ветвей с

использованием традиционной хирургической техники и эндоваскулярных вмешательств позволяют минимизировать операционные риски и улучшить надежность реконструкций на аорте и ее ветвях.

Реализация результатов работы.

Результаты выполненных исследований и разработанный алгоритм принятия решения при расслоении аорты внедрены в практическую работу отдела рентгенохирургии и аритмологии и отделения хирургии аорты и ее ветвей ФГБНУ «РНЦХ им. академика Б.В. Петровского». Практические рекомендации по использованию эндопротезирования при лечении пациентов с патологией аорты могут использоваться в деятельности различных лечебных учреждений, выполняющих подобные виды операций.

Основные положения, выносимые на защиту.

1. Долгосрочные результаты эндопротезирования у пациентов с дегенеративными и посттравматическими аневризмами аорты сопоставимы с результатами открытой хирургии
2. Непосредственные и отдаленные результаты эндопротезирования у больных с дистальной формой расслоения грудной аорты имеют приемлемый уровень безопасности
3. Технология эндопротезирования брюшной аорты может эффективно и безопасно быть использована при неблагоприятной анатомии проксимальной шейки
4. Полностью пункционная методика доступа не уступает по безопасности хирургическому выделению общей бедренной артерии при эндопротезировании брюшной аорты
5. Эндопротезирование аорты при этапных/гибридных вмешательствах является безопасной технологией при многоуровневой реконструкции аорты и ее ветвей.

Апробация работы. Апробация диссертации состоялась 28 мая 2018 года на межотделенческой конференции ФГБНУ Российского Научного Центра Хирургии им. Б. В. Петровского.

Материалы диссертации были доложены на всероссийских и международных конференциях: XXI, XXII и XXIII Всероссийский съезд сердечно-сосудистых хирургов НЦССХ им. акад. А.Н. Бакулева (Москва, 2015г., 2016г, 2017г.), Межрегиональная научно-практическая конференция с международным участием «Новые направления лечения в кардиологии, сердечно-сосудистой и торакальной хирургии (Владивосток, 2015); VI и VII международная конференция «Гибридные технологии в лечении сердечно-сосудистых заболеваний» (Москва, 2016г, 2017г.); TCT RUSSIA 2017 XIX Московский международный курс по рентгенэндоваскулярной диагностике и лечению (2017, Санкт-Петербург), Всероссийская научно-практическая конференция «Эндоваскулярное лечение патологии аорты и периферических артерий» (2017, Москва), ASCVTS 2018 MOSCOW The 26th Annual Meeting of the Asian Society for Cardiovascular and Thoracic Surgery (2018, Moscow)

Объём и структура диссертации. Диссертационная работа состоит из введения, 4 глав, заключения, выводов, практических рекомендаций и списка литературы, содержащего 365 ссылки на работы отечественных и зарубежных авторов. Диссертация изложена на 238 страницах, содержит 21 таблицу, 65 диаграмм и рисунков.

Публикации. Диссертант является автором 58 научных работ. По теме диссертации опубликовано 26 статей из них 19 в центральных рецензируемых ВАК журналах, глава в национальном руководстве «Рентгенэндоваскулярная хирургия» под редакцией Б.Г.Алекаяна и зарегистрировано 2 патента.

Личный вклад автора в проведенное исследование. Автор самостоятельно определил выбор и направление исследований, определил их дизайн, обработал и проанализировал полученные результаты, сделал выводы. Принимал участие в большинстве проведенных оперативных вмешательствах, поэтапно внедрял разработанные протоколы и алгоритмы в клиническую практику. В работах, выполненных в соавторстве, вклад автора является ведущим на всех этапах исследований – от постановки задач до формулирования выводов.

ОСНОВНОЕ СОДЕРЖАНИЕ РАБОТЫ.

Клиническая характеристика пациентов и методы исследования.

Исследование проводилось на базе ФГБНУ РНЦХ им. академика Б.В. Петровского, в отделении рентгенохирургических методов диагностики/лечения и отделении хирургии аорты и ее ветвей. В основу работы положены данные обследования и лечения 403 пациентов с наличием аневризмы или расслоения аорты за период с 2000 по 2017 годы. В зависимости от локализации аневризмы и типа расслоения аорты, пациенты были разделены на 4 группы (направления исследования).

В группу I (n=127) вошли пациенты с дегенеративными или посттравматическими аневризмами нисходящей грудной аорты. В зависимости от вида оперативного вмешательства, данная группа была разделена на 2 подгруппы: I-A (открытая хирургия, n=58) и I-B (эндопротезирование аорты, n=69). Клиническая характеристика и анатомические особенности пациентов представлены в таблицах 1 и 2.

Таблица 1

Клиническая характеристика пациентов группы I

Параметр	Подгруппа I-A, ОХ n=58	Подгруппа I-B, ЭПГА n=69	p
Возраст, лет	57.7±10.9	60.2±11.9	0.22
Мужской пол, n (%)	54 (93.1)	62 (89.9)	0.52
Курение, n (%)	31 (53.4)	40 (57.9)	0.61
ХОБЛ, n (%)	21 (36.2)	31 (44.9)	0.32
ГБ, n (%)	19 (32.8)	37 (53.6)	0.02
ИМ в анамнезе, n (%)	2 (3.4)	6 (8.7)	0.22
Поражения периферических артерий, n (%)	6 (10.3)	8 (11.6)	0.82
Диабет, n (%)	7 (12.1)	9 (13.0)	0.88
Почечная недостаточность, n (%)	5 (8.6)	10 (14.5)	0.31
Инсульт в анамнезе, n (%)	1 (1.7)	2 (2.9)	0.66

Примечание: ОХ – открытая хирургия, ЭПГА – эндопротезирование грудной аорты, ХОБЛ – обструктивная болезнь легких, ГБ – гипертоническая болезнь, ИМ – инфаркт миокарда

В исследовании изучены госпитальные и отдаленные результаты эндопротезирования. В госпитальном периоде оценивались непосредственные

результаты эндопротезирования (технический успех вмешательства, операционные осложнения, наличие подтеканий в полость аневризмы, сосудистые осложнения места доступа и развитие инфекции эндографта).

Таблица 2

Анатомические особенности аорты пациентов группы I

Параметр	Подгруппа I-A, ОХ n=58	Подгруппа I-B, ЭПГА n=69	p
Диаметр аорты непосредственно проксимальнее аневризмы, мм	32.9±4.0	33.2±3.95	0.67
Диаметр аорты непосредственно дистальнее аневризмы, мм	29.7±3.8	30.2±4.1	0.48
Диаметр аневризмы, мм	58.1±8.2	56.9±9.4	0.45
Протяженность аневризмы, мм	81.3±28.6	75.5±22.1	0.20
Длина проксимальной шейки дистальнее устья левой подключичной артерии, мм	28.7±14.1	27.5±13.7	0.63
Длина дистальной шейки, мм	136.9±32.5	132.5±33.9	0.46
Тип аневризмы:			
- Посттравматическая, n (%)	20 (34.5)	24 (34.8)	0.97
- Дегенеративная, n (%)	38 (65.5)	45 (65.2)	0.97

Примечание: ОХ – открытая хирургия, ЭПГА – эндопротезирование грудной аорты

В исследовании изучены госпитальные и отдаленные результаты эндопротезирования. В госпитальном периоде оценивались непосредственные результаты эндопротезирования (технический успех вмешательства, операционные осложнения, наличие подтеканий в полость аневризмы, сосудистые осложнения места доступа и развитие инфекции эндографта). Госпитальные результаты, полученные в подгруппе эндопротезирования, были сравнены с результатами в подгруппе открытой хирургии. Сравнительному анализу были подвергнуты клинически значимые события в госпитальном периоде. Отдаленные результаты сравнивались на основании данных общей выживаемости в подгруппах за восьмилетний период наблюдения.

В группу II (n=42) были включены пациенты с дистальной формой расслоения аорты (B-тип Стэнфорд / III-тип ДеБейки), которым на разных сроках

заболевания было выполнено эндопротезирование нисходящей грудной аорты. Клиническая характеристика пациентов и технические особенности эндопротезирования в группе представлены в таблицах 3 и 4.

Таблица 3

Клиническая характеристика пациентов группы II

Клиническая характеристика	Общее количество пациентов, n=42	
	Абс.	% от n
Возраст, лет	58.7±6.9	
Пол		
Муж	37	88.1
Жен	5	11.9
Сроки расслоения		
Острая стадия (<14 дней)	4	9.5
Подострая стадия (14-90 дней)	11	26.2
Хроническая стадия (>90 дней)	27	64.3
Сопутствующие заболевания		
Гипертензия	41	97.6
ИБС	20	47.6
Сахарный диабет	9	21.4
ХПН	7	16.7
ХОБЛ	11	26.2

Примечание: ИБС – ишемическая болезнь сердца, ХОБЛ – обструктивная болезнь легких, ХПН – хроническая почечная недостаточность

В госпитальном периоде анализировались непосредственные результаты вмешательства (технический успех эндопротезирования, большие сердечно-сосудистые и церебральные осложнения, а также наличие подтеканий I-A или III типа). В отдаленном периоде оценивались выживаемость, серьезные сердечно-сосудистые осложнения, а также наличие/отсутствие новой эндографт-индуцированной краевой фенестрации между истинным и ложным каналами по представленной МСКТ.

Таблица 4

Технические особенности эндопротезирования аорты у пациентов в группе II

Параметр	Значение	
Количество эндографтов за процедуру	1.21±0.42	
Протяженность стентированного сегмента, мм	205.7±46.2	
Тип эндографта (n=51)	Абс.	% от n

Таблица 4. Технические особенности эндопротезирования аорты у пациентов в группе II, продолжение		
конический	6	11.8
тубулярный	45	88.2
Способ подбора эндографта по отношению к диаметру аорты, (n=42)		
>10% по проксимальному краю	7	16.7
<10% по проксимальному краю	35	83.3
Превышение диаметра эндографта к диаметру истинного канала по дистальному концу	42	100
Доступ к ОБА (n=42)		
Открытый	36	85.7
Пункционный	6	14.3

Примечание: ОБА – общая бедренная артерия

В группу III (n=138) вошли пациенты с инфраренальными аневризмами аорты. Внутри этой группы были сформированы *две субгруппы* в зависимости от изучаемых целей. В субгруппу III-A (n=83) были отобраны пациенты для анализа результатов эндопротезирования при неблагоприятной анатомии проксимальной шейки. Для этой цели данная субгруппа была разделена на две подгруппы: с неблагоприятной анатомией проксимальной шейки III-A₁ (n=31) и контрольная подгруппа III-A₂ (n=52). Критерии неблагоприятной анатомии проксимальной шейки представлены на рисунке 1.

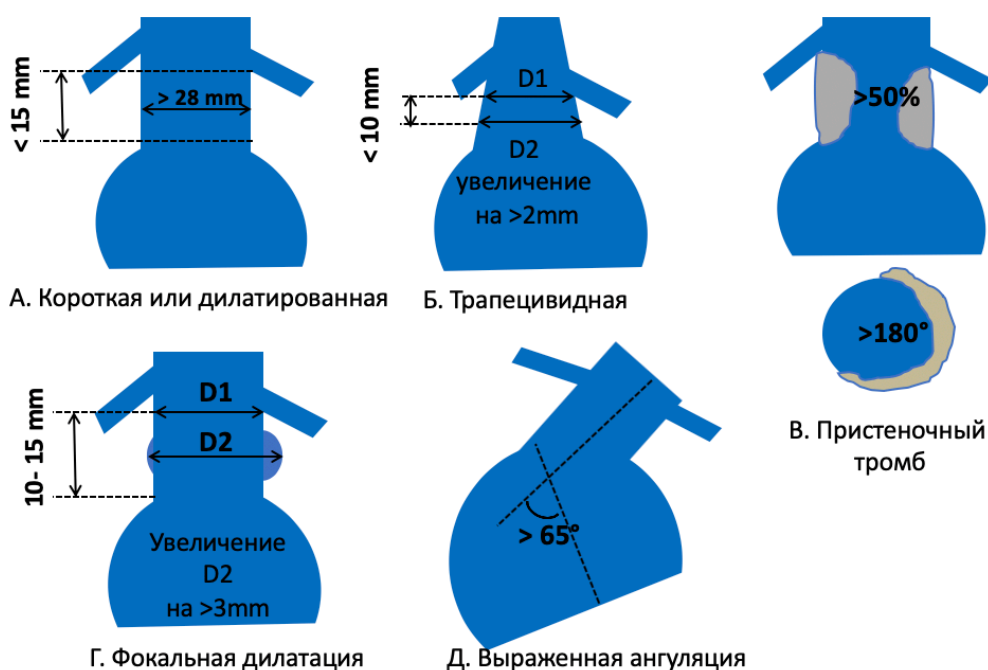


Рисунок 1. Варианты неблагоприятной анатомии проксимальной шейки

Детальная клиническая и анатомическая характеристика пациентов, вошедших в сравнительный анализ представлена в таблицах 5 и 6.

Таблица 5

Клиническая характеристика пациентов в подгруппе III-A

Клиническая характеристика	Подгруппа III-A ₁ (с неблагоприятной проксимальной шейкой), n=31	Подгруппа III-A ₂ (Контрольная группа), n=52	Значение p
Возраст, лет	68.3±6.8	66.7±6.9	0.31
Пол, муж., n (%)	26 (83.9)	44 (84.6)	0.98
Курение в анамнезе, n (%)	18 (58.1)	30 (57.7)	0.99
Гипертензия, n (%)	20 (64.5)	28 (53.8)	0.63
ИБС, n (%)	16 (51.6)	33 (63.5)	0.59
ХОБЛ, n (%)	14 (45.2)	10 (19.2)	0.07
Диабет, n (%)	11 (35.5)	17 (32.7)	0.86
Почечная недостаточность, n (%)	8 (25.8)	10 (19.2)	0.58
ASA III/IV, n (%)	13 (41.2)	14 (26.9)	0.32

Примечание: ИБС – ишемическая болезнь сердца, ХОБЛ – обструктивная болезнь легких, ASA – анестезиологический риск по классификации американского общества анестезиологов

Таблица 6.

Морфологические особенности инфраренального отдела аорты у пациентов в подгруппе III-A

Параметр	Подгруппа III-A ₁ (с неблагоприятной проксимальной шейкой), n=31	Подгруппа III-A ₂ (Контрольная группа), n=52	Значение p
Диаметр проксимальной шейки, mm	27.6±2.3	24.7±2.52	<0.01
Наличие проксимальной шейки диаметром >28mm, n (%)	14 (45.2)	6 (11.5)	0.011
Длина проксимальной шейки, mm	12.8±2.6	21.3±4.9	<0.01
Наличие проксимальной шейки длиной <15mm, n (%)	26 (83.9)	2 (6.3)	<0.01
Наличие проксимальной шейки с конической формой, n (%)	6 (19.4)	2 (6.3)	0.057
Наличие пристеночного тромба в проксимальной шейке <50%, <180°, n (%)	8 (25.8)	6 (11.5)	0.17
Наличие пристеночного тромба в проксимальной шейке >50%, >180°	7 (22.6)	0	<0.01

Наличие ангуляции проксимальной шейки 45-65°, n (%)	9 (29.0)	3 (5.8)	0.022
Наличие ангуляции проксимальной шейки более 65°, n (%)	4 (12.9)	0	<0.001
Наличие цилиндрической проксимальной шейки, n (%)	23 (74.2)	50 (93.7)	0.44
Наличие фокальной дилатации проксимальной шейки, n (%)	2 (6.5)	0	<0.001
Максимальный диаметр аорты, mm	61.2±7.9	59.4±8.0	0.32

Сравнение проводилось по госпитальным и отдаленным результатам, полученным в подгруппах. В госпитальном периоде анализировались основные интраоперационные показатели и клинические осложнения. Отдаленные результаты включали сравнение трехлетней выживаемости после эндопротезирования, количество повторных вмешательств, стабильность аневризматического мешка и наличие подтеканий в полость аневризмы.

Для оценки безопасности полностью пункционной технологии эндопротезирования брюшной аорты было отобрано 138 пациентов, которые были объединены в подгруппу III-B. В зависимости от методики доступа к общей бедренной артерии при эндопротезировании брюшной аорты, пациенты данной подгруппы были разделены на две подгруппы. В подгруппу III-B₁ был включен 41 пациент, эндопротезирование в этой подгруппе выполнялось полностью пункционной техникой с использованием эндоваскулярных ушивающих устройств. В контрольную подгруппу III-B₂ вошли 97 пациентов, эндопротезирование аорты в этой подгруппе выполнялось после хирургического выделения обеих общих бедренных артерий. Детальные клинические и анатомические характеристики представлены в таблицах 7 и 8.

В исследовании были проанализированы технических успех эндопротезирования и применения ушивающего устройства, изучены и сравнены неблагоприятные клинические события и сосудистые осложнения между подгруппами.

Таблица 7

Клиническая характеристика пациентов в подгруппе III-B

Клиническая характеристика	Подгруппа III-B ₁ , n=41	Подгруппа III-B ₂ , n=97	Значение p
Возраст, года	67.3±7.1	65.9±9.1	0.38
Мужской пол, n (%)	36 (87.8)	80 (82.5)	0.46
Вес, кг	93.2±15.7	89.4±13.1	0.15
Рост, см	177±8.9	174±9.7	0.09
ИМТ, кг/м ²	29.1±4.4	27.9±5.7	0.19
ХОБЛ, n (%)	14 (34.1)	36 (37.1)	0.84
Курение, n (%)	25 (60.9)	61 (62.9)	0.85
Сахарный диабет, n (%)	14 (34.1)	21 (21.6)	0.52
ИБС, n (%)	37 (90.2)	92 (94.8)	0.45
Почечная недостаточность, n (%)	9 (21.9)	10 (10.3)	0.1
Артериальная гипертензия, n (%)	35 (85.4)	79 (81.4)	0.63
Гиперлипидемия, n (%)	39 (95.1)	95 (97.9)	0.58
ASA III/IV, n (%)	24 (58.5)	51 (52.6)	0.57

Примечание: ИМТ – индекс массы тела, ИБС – ишемическая болезнь сердца, ХОБЛ – обструктивная болезнь легких, ASA – анестезиологический риск по классификации американского общества анестезиологов

Таблица 8.

Характеристики аневризмы и подвздошно-бедренного сегмента у пациентов в подгруппе III-B

Параметр	Подгруппа III-B ₁ , n=41	Подгруппа III-B ₂ , n=97	Значение p
Максимальный диаметр аневризмы, мм	59.9±7.6	60.2±7.9	0.84
Диаметр проксимальной шейки, мм	26.4±3.9	25.1±3.7	0.07
Диаметр терминального отдела аорты, мм	27.4±6.2	29.6±6.3	0.06
Длина проксимальной шейки, мм	17.1±5.8	18.9±5.3	0.08
Протяженность инфраренального отдела аорты, мм	123.7±11.4	126±11.1	0.27
Диаметр правой ОПА, мм	17.5±4.8	16.4±4.1	0.14
Диаметр правой НПА, мм	8.3±1.5	8.2±1.3	0.69
Длина правой ОПА, мм	58.3±7.7	60.9±8.5	0.1
Диаметр левой ОПА, мм	17.3±5.1	16.5±4.3	0.35
Диаметр левой НПА, мм	8.2±1.3	8.1±1.4	0.67
Длина левой ОПА, мм	57.6±6.3	59.5±9	0.22

Примечание: ОПА – общая подвздошная артерия, НПА – наружная подвздошная артерия

В группу IV (n=96) были включены пациенты с аневризмами и расслоениями аорты, которым эндопротезирование выполнялось как этап при гибридной/этапной хирургии. Клиническая характеристика пациентов, включенных в данный анализ, и спектр выполненных открытых вмешательств представлены в таблицах 9 и 10.

Таблица 9

Клиническая характеристика пациентов в группе IV

Клиническая характеристика	Общее количество пациентов, n=96	
	Абс.	% от n
Возраст, года	54.9±7.3	
Пол		
Муж	73	76.04
Жен	23	23.06
Расслоение аорты А-типа	19	19.8
Расслоение аорты В-типа	26	31.3
Сроки расслоения		
Острая стадия (<14 дней)	6	13.3
Подострая стадия (14-90 дней)	12	26.7
Хроническая стадия (>90 дней)	27	60.0
Аневризма нисходящей грудной аорты с или без вовлечения дуги и восходящего отдела	51	53.1
Сопутствующие заболевания		
Гипертензия	91	94.8
ИБС	42	43.9
Сахарный диабет	23	23.96
ХБП	17	17.7
ХОБЛ	28	29.2
Анестезиологический риск ASA 3-4	61	63.54

Примечание: ИБС – ишемическая болезнь сердца, ХБП – хроническая болезнь почек, ХОБЛ – обструктивная болезнь легких, ASA – анестезиологический риск по классификации американского общества анестезиологов

Оценены непосредственные результаты эндоваскулярного вмешательства при гибридном/этапном подходе лечения и изучены госпитальные осложнения. Полученные непосредственные результаты в этой группе были сравнены с результатами контрольной группы. Отбор пациентов (n=102) для контрольного сравнения был произведен из групп I и II, где эндопротезирование использовалось как самостоятельная методика лечения. Отдаленные результаты

оценивались по данным четырехлетней общей выживаемости у пациентов с гибридным/этапным подходом лечения.

Таблица 10

Спектр выполненных открытых вмешательств в группе IV

Вид вмешательства до эндопротезирования	Количество пациентов, n=96	
	Абс	% от n
Сонно-подключичное шунтирование с перевязкой первой порции левой подключичной артерии /транспозиция	40	41.7
Субтотальный дебранчинг брахиоцефальных ветвей	19	19.8
Тотальный дебранчинг брахиоцефальных ветвей без протезирования восходящего отдела аорты	7	7.3
Тотальный дебранчинг брахиоцефальных ветвей с протезированием восходящего отдела аорты	16	16.7
Замороженный хобот слона с последующим дополнительным эндопротезированием нисходящей грудной аорты	8	8.3
Протезирование торакоабдоминального сегмента аорты с висцеральным дебранчингом	6	6.2

Определения и терминология, использованные в работе:

Технический успех эндопротезирования: имплантация всех компонентов эндографта и извлечение доставляющего устройства без необходимости перехода в открытую полостную хирургию.

Адекватная позиция эндографта при эндопротезировании инфраренальной аневризмы: расположение проксимальной покрытой части эндографта дистальнее наиболее каудально расположенной почечной артерии на расстоянии не более 5мм.

Клиническая эффективность эндопротезирования: стабилизация или регресс диаметра аневризматического мешка по данным контрольной компьютерной томографии.

Технический успех использования ушивающего устройства - визуальное или ангиографически подтвержденное наличие гемостаза в месте доступа и отсутствие необходимости в хирургическом выделении и ушивании общей бедренной артерии.

Постимплантационный синдром – транзиторное повышение температуры тела у пациентов после эндопротезирования аорты при отсутствии признаков воспаления и инфекции в крови.

Статистическая обработка результатов исследования.

Схема дизайна проведенного исследования представлена на рисунке №2. Статистический анализ данных проводился при помощи статистических пакетов и калькуляторов программ StatPlus Pro 6.5.1 (AnalystSoft Inc, California, USA) и MedCalc Software 18.2.1 (Ostend, Belgium). Для непрерывных переменных были рассчитаны стандартные отклонения для каждой сравниваемой группы. При сравнении использовался t-критерий Стьюдента. Двоичные переменные представлены в числовом виде и процентах, различия между группами оценивались с помощью точного теста Fisher и критерия Хи-квадрат. Полученные клинические данные оценивались с точки зрения отношения исходов с расчетом относительного риска при доверительном интервале 95%. При анализе выживаемости и свободы от повторных вмешательств использовался метод Kaplan-Meier. Под уровнем достоверности было принято значение $p < 0.05$.

Анализ данных мультиспиральной компьютерной томографии проводился с помощью программного обеспечения Osirix MD 9.0 (Switzerland) и 3Mensio Vascular 8.1 (The Netherlands), которые использовались для расчета основных анатомических параметров (построение центральной линии с расчетом длин и определение диаметра изучаемых сегментов аорты и ее ветвей).

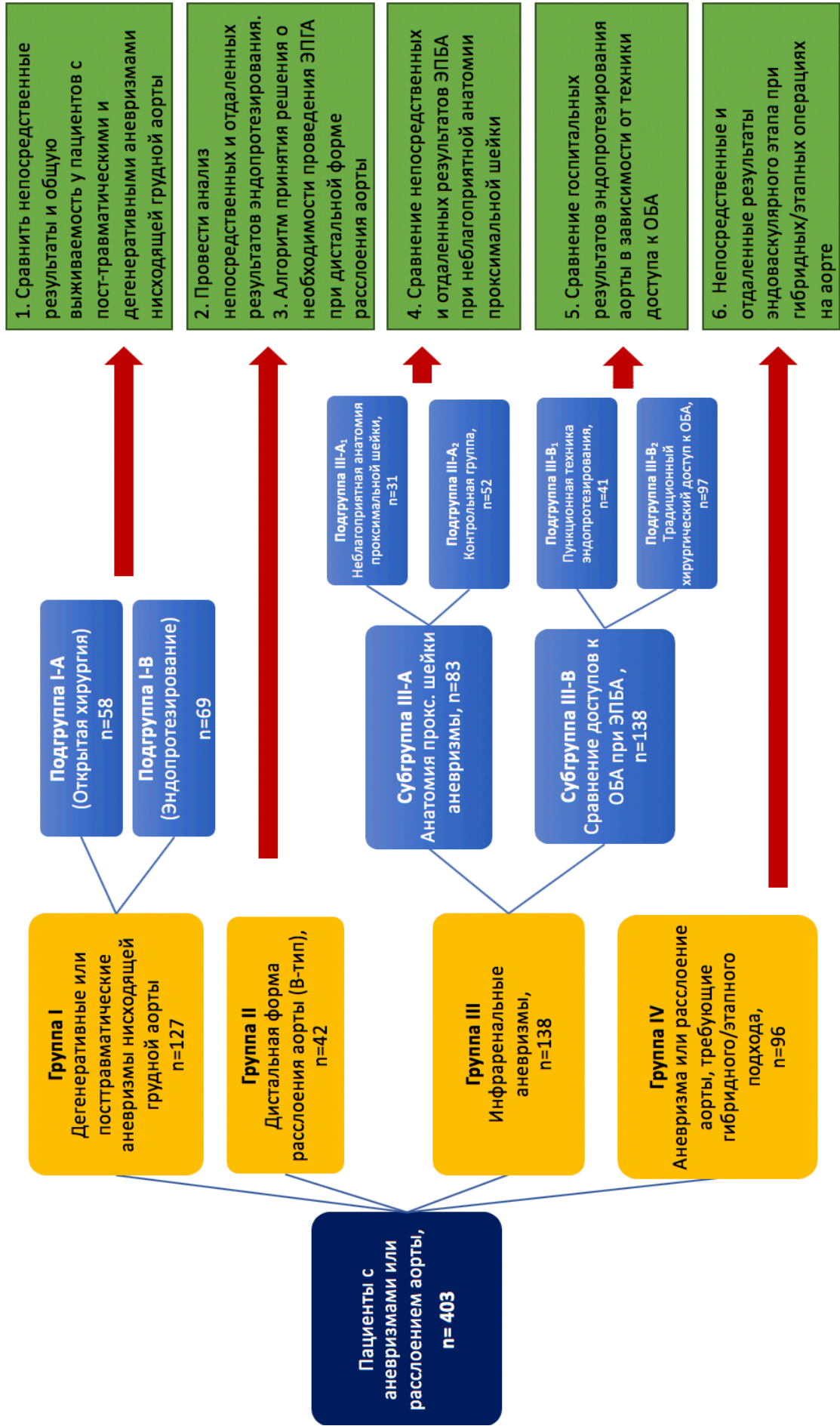


Рисунок 2. Схема дизайна проведенного исследования

ОСНОВНЫЕ РЕЗУЛЬТАТЫ ИССЛЕДОВАНИЯ.

Группа I. Сравнение непосредственных результатов и общей выживаемости у пациентов с посттравматическими и дегенеративными аневризмами грудной аорты.

Технический успех эндопротезирования был достигнут у 68 пациентов (98.6%). В одном случае имплантация эндографта была расценена технически неуспешной, т.к. было отмечено частичное «подминание» проксимального звена эндографта. Учитывая достигнутый непосредственный положительный ангиографический результат (полное выключение аневризматического мешка из магистрального кровотока), а также отсутствие трансстенотического градиента, было принято решение в пользу консервативной, наблюдательной тактики. Средний коэффициент стентирования в эндоваскулярной группе составил 1.17 стент-графт за одно вмешательство. Необходимость применения более 1 эндографта была обусловлена несколькими причинами. Наиболее частая из них была связана с исходной протяженностью аневризмы и наличием ограничения в максимальной длине эндопротеза. Кроме того, стратегия с использованием 2-х эндографтов применялась при выраженном перепаде диаметров по проксимальной и дистальной шейке аневризмы. В 2 (2.9%) случаях дополнительный компонент был использован из-за чрезмерной миграции/укорочения эндографта во время имплантации, чтобы устранить подтекание I-типа.

Осложнения с местом доступа были отмечены у 7 (10.1%) пациентов (в 2 случаях потребовалось протезирование общей бедренной артерии, у 3-х пациентов в послеоперационном периоде развилась лимфорея, в одном случае отмечено нагноение послеоперационной раны и у одного пациента развилась невропатия бедренного нерва). Ни у одного из пролеченных пациентов не было отмечено развития инфекции эндографта, а также необходимости в открытой реоперации в госпитальном периоде. Постимплантационный синдром в виде транзиторного подъема температуры наблюдался у 31 (44.9%) пациента. Обычная длительность его составляла 5.8 ± 3.8 суток, у 2-х пациентов

длительность постимплантационного синдрома составила 3-4 недели и потребовала длительного применения нестероидных противовоспалительных препаратов, таблица 11.

Таблица 11

Непосредственные результаты в группе эндопротезирования

Параметр	Группа ЭПГА, n=69	
	Абс.	% от n
Технический успех	68	98.6
Осложнения с местом доступа	7	10.1
Подтекания в госпитальном периоде:		
Тип I	1	1.4
Тип II	2	2.9
Тип III	0	0
Инфекция эндографта	0	0
Необходимость в хирургической реоперации	0	0
Постимплантационный синдром	31	44.9
Количество имплантированных эндографтов (коэффициент стентирования)	81 (1.17)	

При сравнительном анализе госпитальных результатов в группах открытой хирургии и эндоваскулярного протезирования аорты были получены следующие результаты (таблица № 12). В группе хирургического протезирования аорты госпитальная летальность составила 3.4%, в группе эндопротезирования летальных исходов зафиксировано не было (ОР 5.93, 95% ДИ 0.29-121.1, $p=0.25$). В хирургической группе также были задокументированы по одному случаю параплегии (1.7%) и 30-и дневной летальности (1.7%). В обеих группах наблюдалось по одному клиническому случаю развития острого нарушения мозгового кровообращения 1.7% и 1.4% соответственно, (ОР 1.12, 95% ДИ 0.07-18.6, $p=0.9$). Усугубление или появления почечной недостаточности в госпитальном периоде было отмечено у 5.2% пациентов в группе открытой хирургии и у 1.4% пациентов в группе эндопротезирования (ОР 3.57, 95% ДИ 0.38-33.4, $p=0.26$). В пролонгированной интубации нуждались 4 (6.9%) пациента в группе открытой хирургии и 1(1.4%) пациент в группе эндопротезирования, (ОР 4.8, 95% ДИ 0.55-41.40, $p=0.16$). Статистически достоверных различий по

каждому из изучаемых критериев получено не было. Однако, совокупный риск по данным осложнениям был достоверно выше для группы пациентов с открытым хирургическим вмешательством 22.4% и 4.3% (ОР 5.2, 95% ДИ 1.54-17.22, $p=0.008$).

Таблица 12

Непосредственные и госпитальные результаты в изучаемых подгруппах

Параметр	Подгруппа I-A, ОХ n=58	Подгруппа I-B, ЭПГА n=69	ОР, р
Госпитальная летальность, n (%)	2 (3.4)	0	0.25
30дн.летальность, n (%)	1 (1.7)	0	0.43
Перманентная параплегия, n (%)	1 (1.7)	0	0.43
ТИА/ОНМК, n (%)	1 (1.7)	1 (1.4)	0.9
Усугубление почечной недостаточности, n (%)	3 (5.2)	1 (1.4)	0.26
Пролонгированная интубация, n (%)	4 (6.9)	1 (1.4)	0.16
Длительность госпитализации, дни	7,4±1,5	5,5±0,9	<0.01
Комбинированные осложнения (смерть, паралич, ОНМК, усугубление почечной недостаточности, длительная вентиляция), n (%)	13 (22.4)	3 (4.3)	0.008

Примечание: ОХ – открытая хирургия, ЭПГА – эндопротезирование грудной аорты

В отдаленном периоде в подгруппах была отслежена общая выживаемость. Период наблюдения для отдельных случаев составил от 8 до 112 месяцев. В группе открытой хирургии было зафиксировано 9 летальных исходов, в то время как в группе с эндопротезированием - 15. При оценке этих и цензурированных случаев, общая 8-летняя выживаемость в группах открытой хирургии и эндопротезирования составила 74.3% и 68.7%, соответственно ($p=0.48$), рисунок 3.

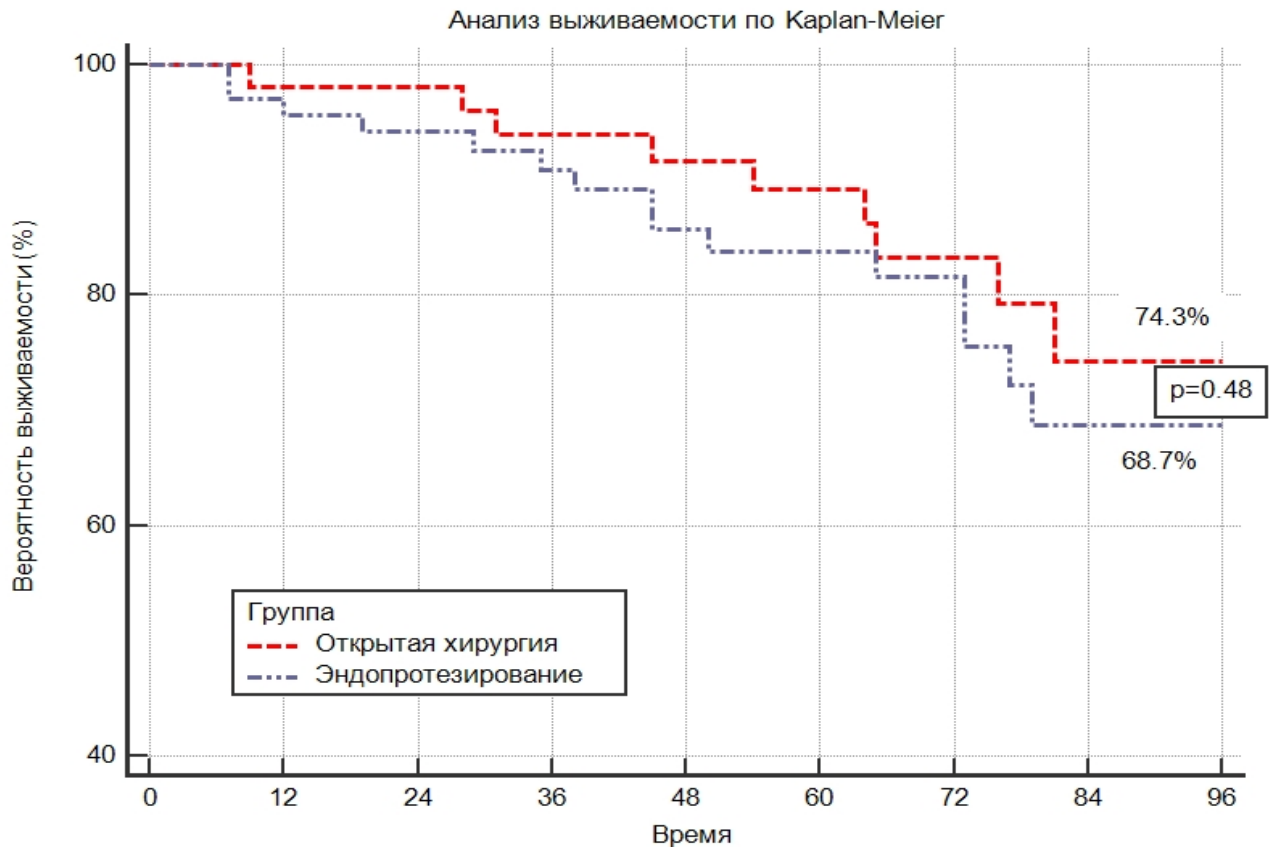


Рисунок 3. Выживаемость в группах открытой хирургии и ЭПГА (из анализа исключены пациенты с госпитальной и 30-и дневной летальностью)

Группа II. Непосредственные и отдаленные результаты эндопротезирования нисходящей грудной аорты у пациентов с дистальной формой расслоением.

Технический успех эндопротезирования был достигнут у всех включенных пациентов. В одном случае (2.4%) возникли трудности с извлечением доставляющего устройства после имплантации эндографта из-за выраженной извитости перешейка и дуги аорты. Форсированные попытки извлечения доставляющего устройства привели к частичной дислокации имплантации эндографта. Потеря первоначальной позиции была компенсирована имплантацией дополнительного эндопротеза, проксимальнее ранее установленного. Госпитальная летальность составила 4.7%. В обоих случаях причиной ее послужила ретроградная диссекция дуги и восходящего отдела аорты после имплантации эндопротеза. Ишемический инсульт возник у 1 (2.4%) пациента, инфаркт миокарда у 1 (2.4%) пациента. Ишемия спинного мозга была

отмечена у 2 (4.7%) пациентов, при этом в 1 случае имела место преходящая параплегия, во втором – асимптомное повышение давления спинномозговой жидкости. Другие госпитальные результаты эндопротезирования представлены в таблице 13.

Таблица 13.

Госпитальные результаты эндопротезирования в группе II.

Параметр	Значение	
	Абс.	% от n
Технический успех эндопротезирования	42	100
Ишемический инсульт	1	2.4
Инфаркт миокарда	1	2.4
Смерть	2	4.7
Подтекание I-A или III тип	1	2.4
Ишемия спинного мозга, преходящая параплегия	2	4.7
Ретроградное расслоение	2	4.7
Острая почечная недостаточность	1	2.4
Постимплантационный синдром	32	76.2
Сосудистые осложнения места доступа	3	7.1

В отдаленном периоде наблюдения 3-х летняя выживаемость среди пролеченных пациентов, оцененная по методу Каплан-Майер, составила 84.6%, максимальное время наблюдения за отдельными пациентами составило 84 месяца (рисунок 4). Два (4.7%) пациента перенесли нарушение мозгового кровообращения. Контрольные МСКТ (в сроках от 1 до 84 месяцев) были выполнены у 34 пациентов. Выявление новой краевой эндографт-индуцированной дистальной фенестрации было зафиксировано у 6 пациентов, что составило 17.6% случаев от проанализированных пациентов с МСКТ и 14.2% от общего числа. Характеристика пациентов с выявленной новой краевой эндографт-индуцированной дистальной фенестрацией представлена в таблице 14, клинический пример представлен на рисунке 5.

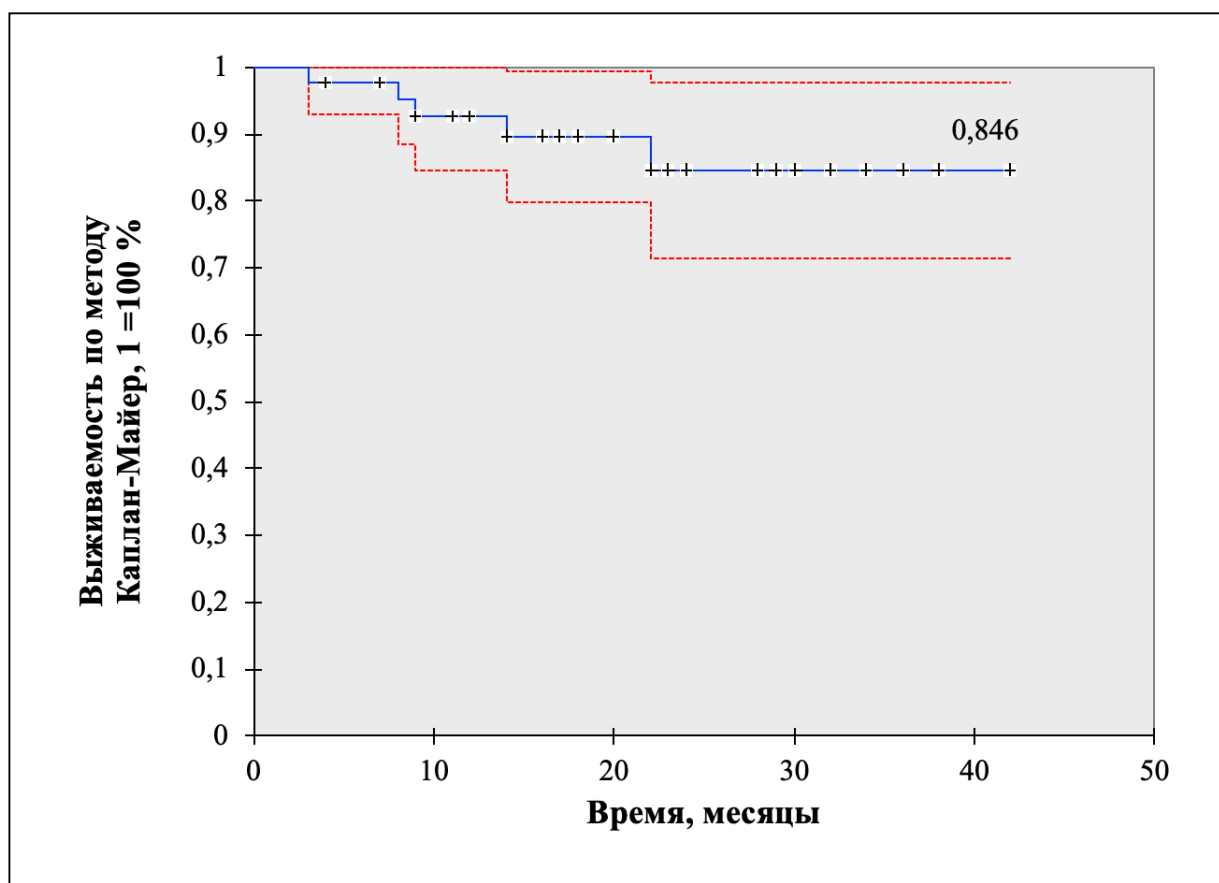


Рисунок 4. Выживаемость среди пациентов с дистальной формой расслоения после ЭПГА

Таблица 14

Характеристика пациентов с выявленной новой краевой фенестрацией после эндопротезирования в группе II

№	Пол	Возраст, лет	Тип расслоения	Стадия на момент ЭПГА	Время выявления дистальной фенестрации, месяц
1	М	57	В-тип	хроническая	19
2	М	72	В-тип	хроническая	41
3	М	48	В-тип	хроническая	28
4	Ж	40	В-тип	хроническая	84
5	М	38	В-тип	хроническая	54
6	М	46	В-тип	острая	11

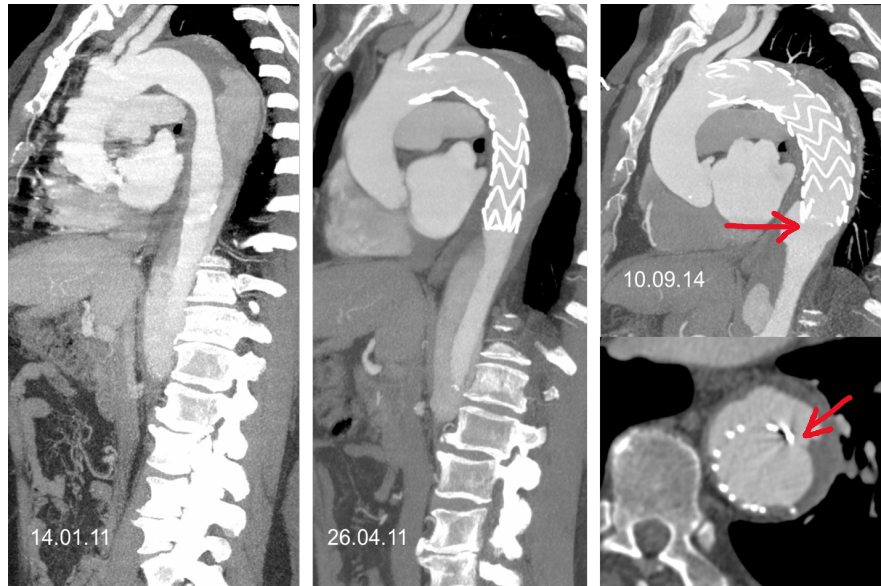


Рисунок 5. Клинический пример появления новой краевой фенестрации у пациента с исходным хроническим расслоением В-типа

На основании результатов проведенного исследования, накопленного клинического опыта и анализа данных современной научной литературы нами были выделены и обобщены основные критерии по диагностике и первичной оценке состояния пациентов с расслоением аорты. В результате был разработан **алгоритм выбора оптимальной тактики лечения** при дистальной форме расслоения аорты (рисунок 6).

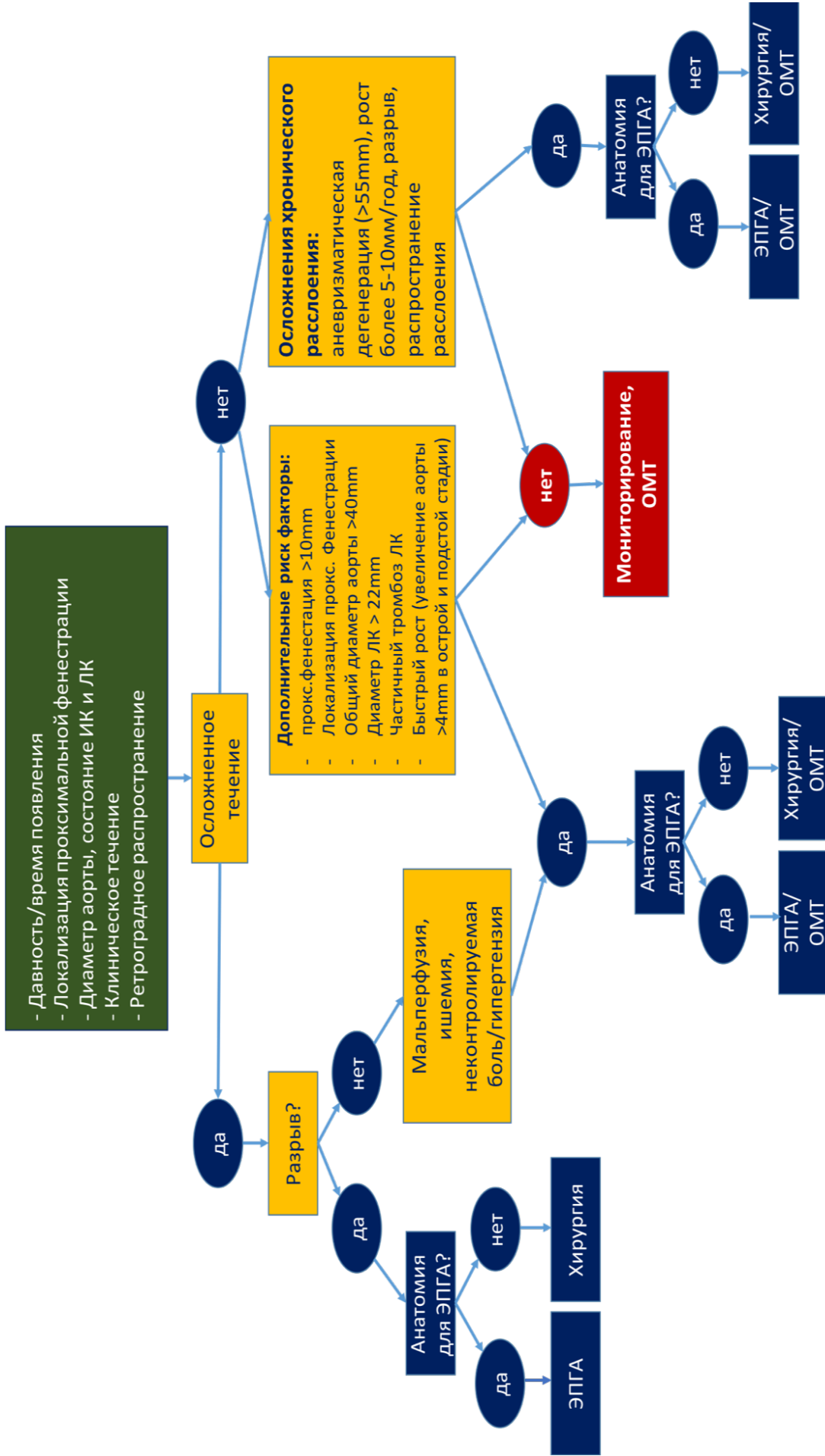


Рисунок 6. Алгоритм принятия решения при расслоении грудной аорты В-типа. ЭПГА - эндопротезирование грудной аорты, ОМТ - оптимальная медикаментозная терапия, ИК – истинный канал, ЛК – ложный канал

Группа III. Результаты эндопротезирования аорты у пациентов с инфраренальными аневризмами.

Субгруппа III-A. Непосредственные и отдаленные результаты эндопротезирования брюшной аорты у пациентов с неблагоприятной анатомией проксимальной шейки аневризмы.

В обеих подгруппах технический успех эндопротезирования составил 100%, достоверных различий получено не было. Технических проблем с проведением и извлечением системы доставки выявлено не было. Точность имплантации и адекватная позиция проксимальной части эндопротеза составили: 87.1% в подгруппе III-A₁ и 98.1% в контрольной подгруппе III-A₂ (ОР 0.89, 95% ДИ 0.77-1.02, $p=0.1$). Основные причины, повлиявшие на точность имплантации в подгруппе пациентов с неблагоприятной морфологией проксимальной шейки были следующие: отсутствие оптимальной проекции из-за выраженной ангуляции проксимальной шейки (эффекта «параллакса»), миграция эндографта во время частичного раскрытия (эффект «парашюта») и невозможность его репозиционирования, смещение эндографта во время постдилатации за счет стягивания раскрытым баллонным катетером, смещение проксимальной части покрытой части эндографта при удалении системы доставки из-за плотного контакта с тканью эндографта в ангулированных шейках.

Повторная постдилатация тела эндографта с целью улучшения прилегания в проксимальной шейке была проведена у 11 (35.5%) пациентов в подгруппе III-A₁ и у 3 (5.7%) пациентов в контрольной подгруппе III-A₂ (ОР 6.15, 95% ДИ 1.86-20.35 $p=0.003$). Основной причиной для принятия решения о необходимости повторной постдилатации проксимального участка эндографта являлись данные контрольной ангиографии, не исключающие наличие подтекания I-A типа.

Продолжительность операции достоверно не различалась в сравниваемых подгруппах и составила 118 ± 42 мин в подгруппе III-A₁ и 105 ± 38 мин в подгруппе III-A₂ ($p=0.15$). Различия между подгруппами были получены по объему использованного контрастного вещества во время вмешательства. В подгруппе

III-A₁ в среднем объем использованного контрастного вещества составил 270±42мл, в подгруппе III-A₂ – 190±34мл. Полученные значения имели статистическую достоверную разницу (p<0.01).

Длительность госпитализации после эндопротезирования в подгруппе III-A₁ составила 5.9±1.3 дней, в контрольной подгруппе III-A₂ – 6.3±1.3 дней, статистической достоверности при сравнении получено не было (p=0.18). Летальных исходов за время госпитализации в сравниваемых подгруппах не было, (таблица 15).

Таблица 15

Госпитальные результаты в субгруппе III-A

Показатели	Подгруппа III-A ₁ (с неблагоприятной проксимальной шейкой), n=31	Подгруппа III-A ₂ (Контрольная группа), n=52	Значение p
Технический успех, n (%)	31 (100)	52 (100)	н/д
Точность позиции проксимального эндографта, n (%)	27 (87.1)	51 (98.1)	0.1
Необходимость в дополнительной постдилатации эндографта, n (%)	11 (35.5)	3 (5.7)	0.003
Продолжительность операции, мин	118±42	105±38	0.15
Наличие интраоперационного подтекания I-A, n (%)	5 (16.1)	0	0.047
Объем использованного контрастного вещества, мл	270±42	190±34	<0.01
Длительность госпитализации, дни	5.9±1.3	6.3±1.3	0.18
Госпитальная летальность, n (%)	0	0	н/д

Отдаленные результаты наблюдения представлены в таблице 16. Основная часть пациентов в обеих подгруппах (93.5% и 92.3%) отслежена в сроках 30 месяцев. Общая выживаемость в подгруппе III-A₁ составила 93.5% против 96.2% в подгруппе III-A₂ (p=0.57 по методу Log-rank), рисунок 7.

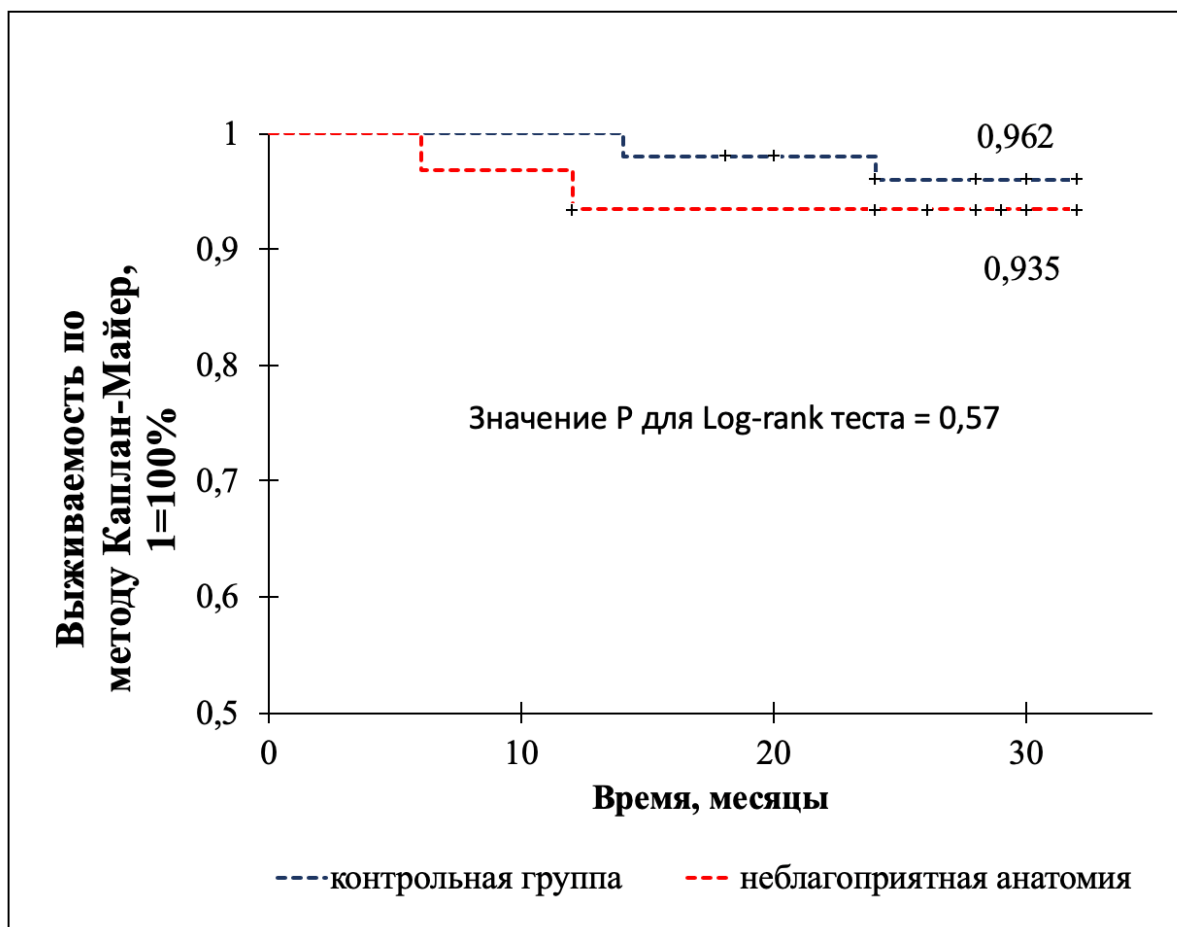


Рисунок 7. Общая выживаемость в подгруппах III-A₁ и III-A₂

Повторные вмешательства после эндопротезирования аорты в сроках до 30 месяцев наблюдения потребовались у одного пациента (3.2%) в подгруппе III-A₁ и у 2 (3.8%) пациентов в подгруппе III-A₂ (ОР 0.87, 95% ДИ 0.08-9.22, p=0.91). В двух случаях причиной для вмешательств являлся тромбоз бранши эндографта. В первом случае была выполнена тромбэкстракция, во втором – перекрестное бедренно-бедренное шунтирование. В третьем случае пациент был экстренно прооперирован с разрывом инфраренальной аневризмы.

Первоначальная позиция эндографта после имплантации сохранилась у всех пациентов в изучаемых подгруппах в отдаленном периоде, миграции эндографта более 5мм выявлено не было. Рост аневризматического мешка был отмечен у 4 (12.9%) пациентов в подгруппе с неблагоприятной морфологией проксимальной шейки и у 2 (3.8%) пациентов в контрольной группе (ОР 3.35, 95% ДИ 0.65-17.26, p=0.15). Сохранившиеся или вновь возникшие подтекания

I-A типа были выявлены у 2 (6.5%) пациентов в подгруппе III-A₁. В контрольной подгруппе подтеканий I-A и III типов обнаружены не были (ОР 8.28, 95% ДИ 0.41-167.09, p=0.17), таблица 16.

Таблица 16**Отдаленные результаты в подгруппе III-A**

Показатели	Подгруппа III-A ₁ (с неблагоприятной проксимальной шейкой), n=31	Подгруппа III-A ₂ (Контрольная группа), n=52	Значение p
Общая выживаемость по данным 30 месяцев наблюдения, n (%)	29 (93.5)	50 (96.2)	0.62
Увеличение диаметра аневризмы более 5мм, n (%)	4 (12.9)	2 (3.8)	0.15
Наличие подтеканий I-A и III типа, >30 дней после имплантации, n (%)	2 (6.5)	0	0.17
Наличие подтеканий I-b, II и V типов, сохраняющиеся более 6 месяцев после имплантации, n (%)	1 (3.2)	2 (3.8)	0.88
Повторные вмешательства за 30 месяцев наблюдения, n (%)	1 (3.2)	2 (3.8)	0.91
Миграция эндографта более 5мм от первоначальной позиции, n (%)	0	0	н/д

Субгруппа III-B. Сравнение результатов эндопротезирования брюшной аорты в зависимости от способа доступа к общей бедренной артерии.

В обеих изучаемых подгруппах технический успех эндопротезирования составил 100%, достоверных статистических различий получено не было.

В подгруппе III-B₁ технический успех использования ушивающего устройства наблюдался у 38 (92.7%) пациентов. В трех случаях потребовался переход к хирургическому ушиванию места пункции в конце процедуры после извлечения всех устройств доставки и интродьюсеров. В двух случаях причиной перехода к открытому ушиванию места доступа явилась визуальная неэффективность достигнутого гемостаза. В третьем случае решение о переходе

к открытой артериотомии был принят на основании контрольной ангиографии, при которой был выявлен флотирующий тромб в просвете общей бедренной артерии.

Время операции в группе с полностью чрескожной методикой составило 109 ± 41 мин, в группе с хирургическим выделением ОБА 140 ± 54 мин, $p=0.001$. Кровопотеря составила 219 ± 92 мл в подгруппе III-B₁ и 254 ± 101 мл в подгруппе III-B₂, $p=0.06$. Объем использованного контрастного вещества достоверно не отличался в исследуемых подгруппах и составил 149 ± 72 мл для подгруппы III-B₁ и 138 ± 64 мл для подгруппы III-B₂, $p=0.38$. Время флюороскопии в подгруппах составило 34 ± 18 мин и 29 ± 20 мин соответственно, $p=0.17$, (таблица 17).

Таблица 17

Госпитальные результаты эндопротезирования брюшной аорты с использованием различных доступов к общей бедренной артерии

Показатель	Подгруппа III-B ₁ , n=41	Подгруппа III-B ₂ , n=97	Значение p
Технический успех вмешательства, n (%)	41 (100)	97 (100)	н/д
Технический успех использования ушивающего устройства, n (%)	38 (92.7)	-	-
Время операции, мин	109 ± 41	140 ± 54	0.001
Объем использованного контрастного средства, мл	149 ± 72	138 ± 64	0.38
Время флюороскопии, мин	34 ± 18	29 ± 20	0.17
Длительность госпитализации после вмешательства, дни	5.9 ± 1.5	6.4 ± 1.3	0.051

В обеих группах не было зафиксировано ни одного летального исхода в госпитальном периоде (таблица 18). В одном случае у пациента из подгруппе III-B₂ развился ОКС без подъема сегмента ST, потребовавший применения инвазивной стратегии лечения (ОР 0.78, 95% ДИ 0.03-18.7, $p=0.88$). Острых нарушений мозгового кровообращения в обеих подгруппах не наблюдалось. Контрастиндуцированная нефропатия (КИН), расцененная как транзиторное увеличение сывороточного креатинина >0.5 mg/dL от исходных значений,

наблюдалась у 2 (4.8%) пациентов в подгруппе III-B₁ и у 3 (3.1%) пациентов в подгруппе III-B₂ (ОР 1.58, 95% ДИ 0.3-9.1, p=0.61). В качестве лечения КИН использовалась стандартная внутривенная гидратационная терапия 0.9% раствором хлорида натрия. Применения гемодиализа не потребовалось ни в одном случае.

Таблица 18

Госпитальные осложнения эндопротезирования брюшной аорты с использованием различных доступов к общей бедренной артерии

Показатель	Подгруппа III-B ₁ , n=41	Подгруппа III-B ₂ , n=97	Значение p
Летальность, n (%)	0	0	н/д
ОНМК, n (%)	0	0	н/д
ОИМ/нестабильная стенокардия, n (%)	0	1 (1.03)	0.88
Контрастиндуцированная нефропатия, n (%)	2 (4.8)	3 (3.1)	0.61
Висцеральная ишемия и ишемия малого таза, n (%)	0	0	н/д
Комбинированный показатель серьезных госпитальных осложнений (летальность, ОНМК, ОИМ, КИН), n (%)	2 (4.8)	4 (4.1)	0.84

Общее количество сосудистых осложнений в подгруппе III-B₁ составило 2.4% и 3.1% в подгруппе III-B₂ (ОР 0.79, 95% ДИ 0.08-7.4, p=0.83), (таблица 19).

Таблица 19

Сосудистые осложнения при эндопротезировании брюшной аорты с использованием различных доступов к общей бедренной артерии

Показатель	Подгруппа III-B ₁ , n=41	Подгруппа III-B ₂ , n=97	Значение p
А-В фистула, n (%)	0	0	н/д
Нейропатия бедренного нерва, n (%)	0	1 (1,03)	0.88
Гематома, потребовавшая дренирования или хирургического вмешательства, n (%)	0	0	н/д
Инфекция, n (%)	0	0	н/д
Лимфоррея, n (%)	0	1 (1,03)	0.88
Сосудистая эмболия, n (%)	0	1 (1,03)	0.88

Таблица 19. Сосудистые осложнения при эндопротезировании брюшной аорты с использованием различных доступов к общей бедренной артерии, продолжение			
Кровотечение из места доступа, n (%)	1 (2,4)	0	0.23
Наличие стеноза ОБА более 50% по данным МСКТ или УЗИ через 1 месяц после вмешательства	1 (2,4)	1 (1,03)	0.54
Общее количество, n (%)	2 (4.8)	4 (4.1)	0.84

Группа IV. Непосредственные и отдаленные результаты эндопротезирования при расслоениях аорты и торакоабдоминальных аневризмах у пациентов с гибридным/комбинированным подходом лечения.

Непосредственный технический успех эндопротезирования был достигнут у всех оперированных пациентов. В одном случае (1.04%) протяженного эндопротезирования было заподозрено неполное перекрытие между имплантируемыми компонентами. При контрольном МСКТ отмечено наличие диастаза между первым и вторым эндографтом, которое в последующем было ликвидировано имплантацией дополнительного компонента. Госпитальная летальность среди пациентов с выполненным или запланированным эндоваскулярным этапом наблюдалась в 3-х случаях (3.1%). В 2-х случаях причиной смерти стало развитие ретроградного расслоения, распространившегося на дугу и восходящий отдел с последующим разрывом аорты. В третьем случае летальный исход был связан с осложнениями, возникшими во время выполнения дебранчинга брахиоцефальных ветвей. Ишемический инсульт возник у 1 (1.04%) пациента, транзиторное повышение кардиоспецифических ферментов отмечено у 1 (1.04%) пациента. Ишемия спинного мозга наблюдалась у 4-х пациентов (4.2%), при этом в 1 случае имела место преходящая параплегия, в трех – асимптомное повышение давления спинномозговой жидкости. Другие госпитальные результаты эндопротезирования представлены в таблице 20.

Таблица 20

Госпитальные результаты эндопротезирования грудного отдела аорты у пациентов с гибридным/этапным подходом.

Параметр	Значение	
	Абс.	% от n
Технический успех эндопротезирования	96	100
Ишемический инсульт	1	1.04
Инфаркт миокарда	1	1.04
Госпитальная летальность	3	3.1
Подтекание I-A или III тип	1	1.04
Ишемия спинного мозга, преходящая параплегия	4	4.2
Ретроградное расслоение	3	3.1
Острая почечная недостаточность	1	1.04
Постимплантационный синдром	58	60.4
Основные осложнения места доступа (кровотечение и/или гематома, требующие переливания компонентов крови; лимфорей; нагноение; невралгия бедренного нерва)	2	2.1
Инфекция эндопротеза	0	0

В отдаленном периоде в сроках от 1 до 120 месяцев были проанализированы компьютерные томограммы у 76 (79.2%) пациентов. Выявление новой краевой эндографт-индуцированной дистальной фенестрации было зафиксировано у 6 пациентов, что составило 16.6% среди пациентов с контрольными МСКТ и 13.3% от общего числа пациентов с исходным наличием расслоения аорты.

Выживаемость в отдаленном периоде, оцененная методом Каплан-Майера, составила 73.4%, длительность наблюдения 48 месяцев (рисунок № 8).

Три (3.1%) пациента перенесли нарушение мозгового кровообращения. Повторные вмешательства на аорте и ее ветвях потребовались у 18 (18.7%) пациентов. У двух (2.1%) пациентов в отдаленном периоде при анализе МСКТ было отмечено расхождение компонентов с формированием диастаза между эндографтами.

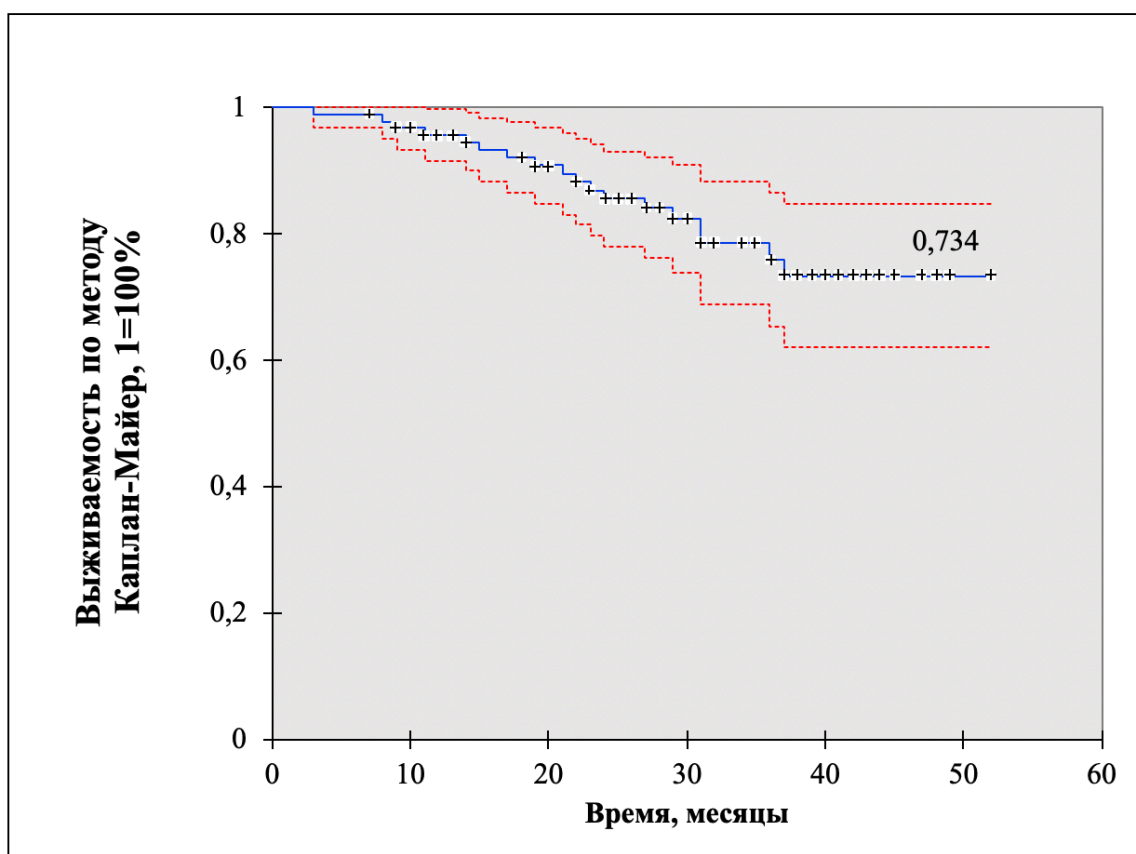


Рисунок 8. Выживаемость после ЭПГА среди пациентов с гибридным/этапным подходом

Для оценки риска эндоваскулярного этапа при гибридных и сочетанных вмешательствах был проведен сравнительный анализ с группой пациентов, у которых эндопротезирование проводилось изолированно. В сравнительную группу были включены пациенты с дегенеративными, посттравматическими аневризмами грудной аорты, а также пациенты с расслоением дистального типа (группы I и II). Соотношение в сравниваемых группах между пациентами с исходным расслоением и аневризматической дилатацией достоверно не различалось и составило: 45 (46.9%) и 51 (53.1%) для группы с гибридным подходом и 43 (42.2%) и 59 (57.8%) соответственно ($p > 0.05$ при парном сравнении).

Технический успех был достигнут у всех пациентов в сравниваемых подгруппах. Госпитальная летальность после эндопротезирования составила 3.1% в группе гибридного/этапного подхода и 1.96% в группе с изолированным эндопротезированием (ОР 1.59, 95% ДИ 0.27-9.33, $p = 0.61$). По остальным

серьезным госпитальным клиническим событиям в изучаемых подгруппах также не было получено достоверных статистических различий (таблица 21).

Таблица 21

Госпитальные результаты ЭПГА в группе с гибридным/этапным подходом и в группе с изолированным эндопротезированием грудного отдела аорты.

Параметр	Группа с гибридным/этапным подходом, n=96	Группа с изолированным ЭПГА, n=102	Значение p
Технический успех эндопротезирования, n (%)	96 (100)	102 (100)	н/д
Ишемический инсульт, n (%)	1 (1.04)	2 (1.96)	0.60
Инфаркт миокарда, n (%)	1 (1.04)	2 (1.96)	0.60
Госпитальная летальность, n (%)	3 (3.1)	2 (1.96)	0.61
Подтекание I или III тип, n (%)	1 (1.04)	1 (0.98)	0.97
Ишемия спинного мозга, переходящая параплегия, n (%)	4 (4.2)	2 (1.96)	0.38
Ретроградное расслоение, n (%)	3 (3.1)	2 (1.96)	0.61
Острая почечная недостаточность, n (%)	1 (1.04)	2 (1.96)	0.60
Постимплантационный синдром, n (%)	58 (60.4)	54 (52.9)	0.29

ВЫВОДЫ.

Согласно поставленной цели исследования:

Эндоваскулярный метод протезирования является эффективной и безопасной технологией лечения при аневризмах и расслоениях аорты.

Согласно поставленным задачам:

1. Эндопротезирование при дегенеративных и посттравматических аневризмах нисходящей грудной аорты сопровождается достоверно меньшим количеством серьезных клинических осложнений в госпитальном периоде по сравнению с открытой хирургией (комбинированные осложнения при открытой хирургии и эндопротезировании: 22.4% и 4.3% (ОР 5.2, 95% ДИ 1.54-17.22, p=0.008). Отдаленная выживаемость у пациентов с дегенеративными и посттравматическими аневризмами нисходящей грудной аорты после

- эндопротезирования не имеет статистически значимых различий при сравнении с открытой хирургией (68.7% и 74.3%, соответственно $p=0.48$).
2. Эндопротезирование при дистальной форме расслоения аорты сопровождается госпитальной летальностью 4.7%, частотой ОНМК – 2.4%, ретроградными расслоениями – 4.7%, подтеканиями I-A и III типа – 2.4%, частота постимплантационного синдрома составляет 76.2%. Отдаленная трехлетняя выживаемость после эндопротезирования составляет 84.6%, частота выявления новой эндографт-индуцированной краевой дистальной фенестрации – 17.6%.
 3. Разработан и представлен алгоритм принятия решений, позволяющий выбрать наиболее оптимальную тактику ведения и лечения пациентов с дистальной формой расслоения аорты.
 4. Эндопротезирование инфраренальной аневризмы с неблагоприятной морфологией проксимальной шейки может быть безопасно применено к пациентам с серьезной сопутствующей патологией, которые не являются кандидатами для традиционной хирургии:
 - достоверных статистических различий между подгруппами не наблюдалось по таким критериям, как технический успех (ОР 1.0, 95% ДИ, $p=1.0$), точность позиции проксимального края эндографта (ОР 0.89, 95% ДИ 0.77-1.02, $p=0.1$), длительность операции (118±42 мин в подгруппе III-A₁ и 105±38 мин в подгруппе III-A₂, $p=0.15$), длительность госпитализации (5.9±1.3 дней в группе III-A₁ и 6.3±1.3 дней в контрольной подгруппе, $p=0.18$) и госпитальная летальность (ОР 1.0, 95% ДИ 0.73-1.37, $p=1.0$);
 - достоверные статистические различия в госпитальном периоде были получены по следующим критериям: интраоперационные подтекания I-A типа (ОР 18.22, 95% ДИ 1.04-318.66, $p=0.047$), необходимость выполнять повторную дилатацию тела эндографта с целью улучшения прилегания в проксимальной шейке (ОР 6.15, 95% ДИ 1.86-20.35,

$p=0.003$), использованный объем контрастного вещества (270 ± 42 мл и 190 ± 34 мл, соответственно, $p<0.01$);

- отдаленные результаты за 30-месячный период в группе эндопротезирования с неблагоприятной анатомией проксимальной шейки не имеют статистически значимых различий с контрольной группой по основным клиническим критериям: общая выживаемость ($p=0.57$ по методу Log-rank), повторные вмешательства после эндопротезирования аорты (ОР 0.87, 95% ДИ 0.08-9.22, $p=0.91$), случаи роста аневризматического мешка (ОР 3.35, 95% ДИ 0.65-17.26, $p=0.15$), сохраняющиеся подтекания I-A типа (ОР 8.28, 95% ДИ 0.41-167.09, $p=0.17$), другие виды подтеканий в полость аневризмы (ОР 0.84, 95% ДИ 0.08-8.9, $p=0.88$).

5. Полностью пункционная методика доступа имеет сопоставимые результаты с традиционным хирургическим доступом к общей бедренной артерии по серьезным госпитальным и сосудистым осложнениям и позволяет достоверно сократить время операции при эндопротезировании инфраренальных аневризм (109 ± 41 мин и 140 ± 54 мин соответственно, $p=0.001$).

6. Непосредственные и отдаленные результаты эндоваскулярного этапа при гибридных/сочетанных операциях имеют уровень безопасности, сопоставимый с результатами при изолированном эндопротезировании грудного отдела аорты:

- госпитальная летальность составляет 3.1%, ретроградное расслоение 3.1%, острое нарушение мозгового кровообращения – 1.04%, ишемия спинного мозга – 4.2%, сосудистые осложнения – 2.1%;

- выживаемость в отдаленном периоде (длительность наблюдения 48 месяцев), оцененная по методу Каплан-Майера, составила 73.4%, частота нарушений мозгового кровообращения – 3.1%, повторные вмешательства на аорте и ее ветвях – 18.7%, появление новой

эндографт-индуцированной краевой дистальной фенестрации составило 13.3%.

ПРАКТИЧЕСКИЕ РЕКОМЕНДАЦИИ.

1. У пациентов с дегенеративными или посттравматическими аневризмами нисходящей грудной аорты эндопротезирование должно рассматриваться как операция выбора в случае подходящей анатомии (наличие неизменной проксимальной и дистальной зоны фиксации для эндографта минимум 20 мм).
2. У пациентов с аневризматической дилатацией или расслоением аорты использование мультиспиральной компьютерной томографии является обязательным исследованием для определения тактики лечения и возможности выполнения эндопротезирования и последующего подбора необходимых размеров компонентов.
3. При принятии решении о возможности эндопротезирования давность МСКТ не должна превышать 6 месяцев.
4. Подбор диаметра эндографта различен при грудных аневризмах и расслоениях В-типа. При дегенеративных аневризмах диаметр эндографта в местах проксимальной и дистальной фиксации не должен превышать 20% (или 4 мм) от диаметра аорты. При расслоении аорты В-типа необходимо стремиться к минимальному превышению диаметра эндографта (не более 10% или 2 мм) по отношению к неизменному участку фиксации грудной аорты, чтобы не спровоцировать ретроградное расслоение.
5. Необходимо избегать постдилатации эндографта при эндопротезировании у пациентов с расслоением аорты.
6. Неблагоприятная анатомия проксимальной шейки при инфраренальных аневризмах аорты не должна рассматриваться как абсолютное противопоказание к эндопротезированию. Использование современных эндографтов с активной и супраренальной фиксацией в большинстве

случаев позволяет надежно исключить аневризматический мешок при длине проксимальной шейки более 10 мм.

7. Стратегия постдилатации при инфраренальных аневризмах с неблагоприятной проксимальной шейкой различна в зависимости от исходной анатомии. К рутинной постдилатации необходимо прибегать при ангулированных проксимальных шейках для улучшения расправления и прилегания эндографта. Следует избегать рутинной постдилатации при наличии тромботических масс в проксимальной шейке, чтобы уменьшить вероятность эмболических осложнений.
8. Тотальная пункционная методика эндопротезирования технически возможна при системе доставки до 25F и может быть успешно применена как при грудных, так и при брюшных эндопротезированиях аорты.
9. У пациентов с наличием противопоказаний к эпидуральной анестезии при эндопротезировании следует рассмотреть возможность проведения тотального пункционного подхода в сочетании с местной анестезией.
10. В случае эндопротезирования грудного отдела аорты несколькими компонентами перекрытие между компонентами должно составлять не менее 5 см, с превышением диаметра последующего компонента по отношению к предыдущему не менее 4 мм, чтобы уменьшить вероятность развития подтекания III типа.

СПИСОК НАУЧНЫХ РАБОТ, ОПУБЛИКОВАННЫХ ПО ТЕМЕ ДИССЕРТАЦИИ В ЖУРНАЛАХ, РЕКОМЕНДОВАННЫХ ВАК РФ.

1. Абугов, С. А. Эндопротезирование при гибридных и этапных операциях на аорте. / С. А. Абугов, Р. С. Поляков, Э. Р. Чарчян, М. В. Пурецкий, Ю. М. Саакян, Г. В. Марданян, А. В. Кудринский, Ю. В. Белов // Кардиология и сердечно-сосудистая хирургия. – 2018. – № 11(6). – С. 38-44.
2. Белов, Ю.В. Сравнение непосредственных и отдаленных результатов эндопротезирования и открытой хирургии при аневризмах грудной аорты / Ю.В. Белов, С.А. Абугов, Р.С. Поляков, Э.Р. Чарчян, М.В. Пурецкий, Ю.М. Саакян // Кардиология и сердечно-сосудистая хирургия. – 2017. – Т. 10. № 2. – С. 52-57.

3. Абугов, С.А. Алгоритм принятия решения при дистальной форме расслоения грудной аорты / С.А. Абугов, Р.С. Поляков, М. В. Пурецкий, Ю. М. Саакян // Хирургия. Журнал им. Н.И. Пирогова. – 2016. – № 10. – С. 4-10.
4. Абугов, С.А. Вероятные причины появления новой краевой фенестрации по дистальному краю эндографта после эндопротезирования аорты / С.А. Абугов, Р.С. Поляков, Э.Р. Чарчян, М.В. Пурецкий, Саакян Ю.М., З.Р. Хачатрян, Г.В. Марданян, А.В. Болтенков, А.А. Пиркова // Кардиология и сердечно-сосудистая хирургия. – 2016. – Т. 9. № 4. – С. 4-10.
5. Поляков, Р.С. Отбор пациентов для проведения эндоваскулярного протезирования брюшной аорты / Р.С. Поляков, С.А. Абугов, Э.Р. Чарчян, М.В. Пурецкий, Ю.М. Саакян // Медицинский алфавит. – 2016. – Т. 1. № 11. – С. 33-37.
6. Поляков, Р.С. Особенности полностью чрескожного пункционного способа эндопротезирования инфраренальной аневризмы аорты / Р.С. Поляков, С.А. Абугов, Э.Р. Чарчян, М.В. Пурецкий, Ю.М. Саакян, Е.А. Шлойдо, К.В. Поляков, А.А. Пиркова, Г.В. Марданян, А.В. Болтенков // Кардиология и сердечно-сосудистая хирургия. – 2015. – Т. 8. № 6. – С. 17-21.
7. Чарчян, Э.Р. Применение гибридной технологии у больного с расслоением аорты Шв типа по DeBakey, аневризмой восходящей и нисходящей грудной аорты, аортальной недостаточностью и ишемической болезнью сердца / Э.Р. Чарчян, С.А. Абугов, Р.С. Поляков, С.В. Федулова, А.А. Скворцов, З.Р. Хачатрян // Клиническая и экспериментальная хирургия. Журнал имени академика Б.В. Петровского. – 2015. – № 1. – С. 70-75.
8. Чарчян, Э.Р. Синдром Шерешевского-Тернера в хирургии аорты: пример гибридного лечения аневризмы и расслоения торакоабдоминального отдела аорты. / Э.Р. Чарчян, С.А. Абугов, Р.С. Поляков, Е.В. Заклязьминская, В.А. Румянцева, В.В. Ховрин, А.А. Скворцов, М.Н. Кабанова, З.Р. Хачатрян, Н.В. Опарина // Российский кардиологический журнал. – 2015. – № 5 (121). – С. 111-117.
9. Чарчян, Э.Р. Сравнительная оценка результатов хирургического и эндоваскулярного методов лечения аневризмы брюшной аорты у пациентов с низкими и средними факторами риска / Э.Р. Чарчян, С.А. Абугов, А.Б. Степаненко, А.П. Генс, М.В. Пурецкий, Р.С. Поляков, А.Х. Карапетян, А.А. Скворцов // Патология кровообращения и кардиохирургия. – 2015. – Т. 19. № 2. – С. 77-83.

10. Поляков, Р.С. Эндопротезирование брюшного отдела аорты у больных с инфраренальной аневризмой и неблагоприятной анатомией ее проксимальной шейки / Р.С. Поляков, С.А. Абугов, М.В. Пурецкий, Ю.М.Саакян, Э.Р. Чарчян, К.В. Поляков, А.В. Болтенков, Г.В. Марданян, А.Х. Карапетян // *Ангиология и сосудистая хирургия.* – 2015. – Т. 21. № 4. – С. 79-86.
11. Хачатрян, З.Р. Гибридные и эндоваскулярные методы лечения патологии грудной аорты / З.Р. Хачатрян, Р.С. Поляков, М.В. Пурецкий, Э.Р. Чарчян, С.А. Абугов // *Эндоваскулярная хирургия.* – 2014. – Т. 1. № 1. – С. 37-43.
12. Чарчян, Э.Р. Гибридные операции при патологии грудной аорты / Э.Р. Чарчян, С.А. Абугов, А.Б. Степаненко, М.В. Пурецкий, Р.С. Поляков, З.Р. Хачатрян // *Клиническая и экспериментальная хирургия. Журнал имени академика Б.В. Петровского.* – 2014. – № 4 (6). – С. 31-36.
13. Чарчян, Э.Р. Тактика лечения больных с аневризмами брюшной аорты в сочетании с ишемической болезнью сердца при мультифокальном атеросклерозе / Э.Р. Чарчян, А.Б. Степаненко, А.П. Генс, С.А. Абугов, Р.С. Поляков, Ю.В. Белов, Н.А. Галеев // *Кардиология.* – 2014. – Т. 54. № 3. – С. 37-41.
14. Абугов, С.А. Стентирование аневризм грудного отдела аорты при расслоении III типа по Дебеки / С.А. Абугов, Ю.В. Белов, М.В. Пурецкий, М.В. Струценко, Ю.М. Саакян, Р.С. Поляков, В.В. Ховрин, Э.Р. Чарчян // *Хирургия. Журнал им. Н.И. Пирогова.* – 2013. – № 2. – С. 67-72.
15. Абугов, С.А. Сравнительная оценка результатов эндоваскулярного и хирургического методов лечения при расслоениях аорты / С.А. Абугов, Ю.В. Белов, М.В. Пурецкий, М.В. Струценко, Ю.М. Саакян, Р.С. Поляков, В.В. Ховрин, Э.Р. Чарчян // *Кардиология и сердечно-сосудистая хирургия.* – 2011. – Т. 4. № 4. – С. 48-52
16. Абугов, С.А. Сравнительная оценка результатов эндоваскулярного и хирургического методов лечения посттравматических аневризм грудного отдела аорты / С.А. Абугов, Ю.В. Белов, М.В. Пурецкий, М.В. Струценко, Ю.М. Саакян, Р.С. Поляков, В.В. Ховрин, Э.Р. Чарчян // *Кардиология и сердечно-сосудистая хирургия.* – 2011. – Т. 4. № 1. – С. 42-45.
17. Абугов, С.А. Сравнительные результаты лечения аневризм брюшного отдела аорты эндоваскулярным и хирургическим методом / С.А. Абугов, Ю.В. Белов, М.В. Пурецкий, М.В. Струценко, Ю.М. Саакян, Р.С. Поляков, В.В. Ховрин // *Кардиология и сердечно-сосудистая хирургия.* – 2011. – Т. 4. № 2. – С. 27-31.

18. Абугов, С.А. Шестилетние результаты стентирования аневризм грудного отдела аорты / С.А. Абугов, Ю.В. Белов, М.В. Пурецкий, М.В. Струценко, Ю.М. Саакян, Р.С. Поляков, Э.Р. Чарчян, В.В. Ховрин, А.А. Пиркова // Грудная и сердечно-сосудистая хирургия. – 2011. – № 4. – С. 16-18.
19. Абугов, С.А. Первый опыт бифуркационного стентирования брюшного отдела аорты. / С.А. Абугов, М.В. Пурецкий, Ю.М. Саакян, О.В. Саньков, Р.С. Поляков, С.А. Давыдов, Ю.В. Белов, В.В. Базылев // Международный журнал интервенционной кардиоангиологии. – 2005. – № 7. – С. 29-32.

ДРУГИЕ ПУБЛИКАЦИИ ПО ТЕМЕ ДИССЕРТАЦИИ

1. Алекян, Б.Г. Рентгенэндоваскулярная хирургия. Национальное Руководство в 4-х томах / С.А. Абугов, Б.Г. Алекян, К.Н. Бабичев, Б.Ю. Бобров, В.Г. Бреусенко, П.В. Вартанов, Э.Р. Виршке, Г.Р. Галстян, Б.И. Долгушин, Н.В. Закарян, И.И. Затевахин., А.Г. Златовратский, З.А. Кавтеладзе, А.А. Камалов, Д.В. Кандыба, С.А. Капранов, Н.Г. Карапетян, В.К. Карпов, В.Ю. Косырев, И.А. Краснова, Р.С. Поляков и др. // Под редакцией Б.Г. Алеяна. Москва, – 2017. – Том 3. Сосудистые, неврологические, хирургические, онкологические, гинекологические и урологические заболевания. – С. 305-319
2. Пушкарев, А.И. Реалии эндопротезирования брюшного отдела аорты / А.И. Пушкарев, К.В. Поляков, Р.С. Поляков, А.Г. Удинкан // Современные аспекты диагностики и лечения в кардиохирургии. Материалы научно-практической конференции с международным участием. – 2015. – С. 68-71.
3. Абугов, С.А. Результаты эндоваскулярного протезирования аневризм брюшной аорты / С.А. Абугов, Ю.В. Белов, М.В. Пурецкий, Ю.М. Саакян, Р.С. Поляков, Э.Р. Чарчян, В.В. Ховрин, М.В. Струценко // Бюллетень НЦССХ им. А.Н. Бакулева РАМН Сердечно-сосудистые заболевания. – 2010. – Т. 11. № 3. – С. 27.
4. Абугов, С.А. Результаты эндоваскулярного протезирования аневризм грудной аорты / С.А. Абугов, Ю.В. Белов, Э.Р. Чарчян, М.В. Пурецкий, С.В. Серебряков, Ю.М. Саакян, Р.С. Поляков, М.В. Струценко // Бюллетень НЦССХ им. А.Н. Бакулева РАМН Сердечно-сосудистые заболевания. – 2009. – Т. 10. № 6. – С. 202.
5. Абугов, С.А. Непосредственные и отдаленные результаты эндоваскулярного протезирования аневризм аорты / С.А. Абугов, М.В. Пурецкий, Ю.М. Саакян, Р.С. Поляков, С.А. Давыдов, Ю.В. Белов // Международный журнал интервенционной кардиоангиологии. – 2008. – № 14. – С. 11а-11б.

ПАТЕНТЫ НА ИЗОБРЕТЕНИЕ

1. Патент на полезную модель №165631. Устройство стент-графта для эндопротезирования при расслоении аорты. Патентообладатель ФГБНУ Российский научный центр хирургии имени академика Б.В. Петровского, Зарегистрировано в Государственном реестре полезных моделей Российской Федерации 30.10.2016г. Авторы: С.А. Абугов, Р.С. Поляков, М.В. Пурецкий
2. Патент на изобретение **RUS 2648030** 24.11.2016. Способ одномоментного гибридного хирургического лечения расслоений и аневризм грудной аорты. Авторы: Э.Р. Чарчян, А.Б. Степаненко, Ю.В. Белов, С.А. Абугов, Р.С. Поляков, З.Р. Хачатрян

СПИСОК СОКРАЩЕНИЙ.

АБА – аневризма брюшной аорты
АГА – аневризма грудной аорты
БЦС – брахиоцефальный ствол
ИК – истинный канал
ИМ – инфаркт миокарда
ИМТ – индекс массы тела
КИН – контраст-индуцированная нефропатия
ЛК – ложный канал
ЛОСА – левая общая сонная артерия
лПКА – левая подключичная артерия
ОБА – общая бедренная артерия
ОМТ – оптимальная медикаментозная терапия
ОНМК – острое нарушение мозгового кровообращения
ОР – относительный риск
ОХ – открытая хирургия
ОШ – отношение шансов
СПШ/Т – сонно-подключичное шунтирование/транслокация
ТАА – торако-абдоминальная аневризма
ХОБЛ – хроническая обструктивная болезнь легких
ЭПБА – эндопротезирование брюшной аорты
ЭПГА – эндопротезирование грудной аорты