Казанская государственная медицинская академия – филиал государственного бюджетного образовательного учреждения дополнительного профессионального образования «Российская медицинская академия непрерывного профессионального образования» Министерства здравоохранения Российской Федерации

На правах рукописи

Кормилина Алсу Рифкатовна

Мультипараметрическое ультразвуковое исследование при переломах длинных трубчатых костей

14.01.13. - лучевая диагностика, лучевая терапия

Диссертация
на соискание ученой степени
кандидата медицинских наук

Научный руководитель:

доктор медицинских наук, профессор

Тухбатуллин Мунир Габдулфатович

Казань - 2021

ОГЛАВЛЕНИЕ

ВВЕДЕНИЕ…….. 4

ГЛАВА 1. ОБЗОР ЛИТЕРАТУРЫ

1.1. Строение костной ткани, формирование и созревание костной мозоли…….…….. 13

1.2. Переломы длинных трубчатых костей. Актуальность. Проблемы диагностики и лечения…… 16

1.3. Мультипараметрическое ультразвуковое исследование…..…… 17

1.4. Ультразвуковая эластография…..…… 18

1.5. Ультразвуковая диагностика в травматологии и ортопедии…… 23

1.6. Ультразвуковая эластография в травматологии и ортопедии…….. 27

1.7. Лучевые методы исследования при переломах трубчатых костей 31

ГЛАВА 2. КЛИНИЧЕСКИЙ МАТЕРИАЛ И МЕТОДЫ ИССЛЕДОВАНИЯ

2.1. Характеристика обследованных пациентов……..……. 34

2.2. Методы мультипараметрического ультразвукового исследования при переломах трубчатых костей……... 36

2.3. Методика ультразвуковой эластографии сдвиговой волной при переломах трубчатых костей …….…… 37

2.4. Методика ультразвуковой компрессионной эластографии при переломах трубчатых костей ……. 39

2.5. Методика ультразвукового дуплексного сканирования в зоне перелома с определением индекса васкуляризации……. 42

2.6. Методика рентгеновских исследований и КТ при переломах трубчатых костей …… 44

2.7. Показатели правильного формирования жесткости костной мозоли.. 45

2.8. Статистическая обработка …….. 46

ГЛАВА 3. РЕЗУЛЬТАТЫ СОБСТВЕННЫХ ИССЛЕДОВАНИЙ И ИХ ОБСУЖДЕНИЕ

3.1. Результаты исследований жесткости трубчатых костей в норме…… 48

3.2. Ультразвуковая эластография сдвиговой волной в оценке жесткости костной мозоли при переломах трубчатых костей…… 49
3.3. Ультразвуковая компрессионная эластография в оценке жесткости костной мозоли при переломах трубчатых костей……..... 69
3.4. Компьютерная томография в оценки минеральной плотности трубчатых костей……. 75
3.5. Индекс васкуляризации в зоне костной мозоли при переломах трубчатых костей……. 80
3.6. Алгоритм диагностических исследований при переломах длинных трубчатых костей …… 86
3.7. Обсуждение результатов…….. 88
ЗАКЛЮЧЕНИЕ…… 92
ВЫВОДЫ…….. 94
ПРАКТИЧЕСКИЕ РЕКОМЕНДАЦИИ…… 96
СПИСОК СОКРАЩЕНИЙ И УСЛОВНЫХ ОБОЗНАЧЕНИЙ……... 97
СПИСОК ЛИТЕРАТУРЫ……..... 99
ПРИЛОЖЕНИЕ А ...…… 123
ПРИЛОЖЕНИЕ Б ……... 124

ВВЕДЕНИЕ

Актуальность темы исследования

Перелом кости является полным или частичным нарушением целостности кости при нагрузке, превышающей прочность травмируемого участка скелета. Переломы могут возникать как вследствие травмы, так и в результате различных заболеваний, сопровождающих костную ткань [26, 35]. При переломах костей актуальным являются своевременное и правильное формирование костной мозоли. В настоящее время контроль состояния костных отломков и костной мозоли осуществляется рентгенологическими методами (рентгенография, рентгеновская денситометрия, рентгеновская компьютерная томография), которые выявляют минеральную плотность костей и костной мозоли [38, 39, 49, 59, 61, 66].

Различают три стадии формирования костной мозоли: соединительнотканная стадия - наблюдается в течение 7-12 дней после перелома; остеоидная – на 12-20 день после перелома; и костная стадия - с 20-22 дня после перелома [13, 51, 65]. Первые две стадии формирования костной мозоли рентгенологически не определяются, обнаружить мозоль возможно лишь с началом ее обызвествления. Таким образом, в течение 3-4 недель после перелома контролировать формирование костной мозоли рентгенологически не удается и, соответственно, недостаточно возможностей корректировать тактику ведения пациента [55, 61,71].

КТ является чувствительным методом в оценке минеральной плотности костной мозоли, однако ионизирующее излучение ограничивает возможность многократного применения метода и не все лечебные учреждения оснащены КТ [15, 178]. Нормальной жесткости костная мозоль достигает в течение 2-6 месяцев, в зависимости от вида кости и характера перелома [84, 85]. При этом, зачастую, сроки иммобилизации передерживаются.

Ультразвуковая эластография – современная ультразвуковая технология, с помощью которой появилась возможность исследовать упругость, эластичность и жесткость тканей методом качественного и количественного анализа [3, 4, 28, 29, 30, 46, 47, 48, 50, 53, 190]. Методы ультразвуковой эластографии в виде эластографии сдвиговой волной и компрессионной эластографии могут применяться для определения жесткости сухожилий, мышц и связок [6, 9, 36, 62, 63, 118, 122, 127, 155, 158, 185, 197, 202, 210, 211]. Ультразвуковая эластография сдвиговой волной (УЭСВ) основана на поперечном акустическом импульсе, который используется для создания сдвиговых волн, измерив скорость распространения которых специалист получает количественную и качественную оценку жесткости ткани. Исследование отличается неинвазивностью, высокой точностью, комфортностью и безвредностью для пациента. УЭСВ обеспечивает статистически значимое определение жесткости тканей. Поскольку ионизирующая доза облучения отсутствует, есть возможность многократного повторения исследования, как в условиях стационара, так и амбулаторно и получения точной оценки жесткости тканей по количественным результатам в режиме реального времени.

Ультразвуковая компрессионная эластография (УКЭ) – ультразвуковая технология, с помощью которой появилась возможность исследовать упругость, эластичность и жесткость тканей методом качественного и количественного анализа. При компрессионной эластографии на зону интереса – исследуемую ткань оказывается дополнительное воздействие – давление. Давление может быть оказано ультразвуковым датчиком. Разные ткани обладают различной эластичностью. По результатам исследования формируется цветовая картограмма эластичности тканей – для качественной оценки эластичности тканей. Для количественной оценки жесткости тканей при ультразвуковой компрессионной эластографии определяют коэффициент деформации – Strain Ratio (SR). Таким образом, сравнивается жесткость ткани в зоне интереса с жесткостью аналогичной здоровой ткани [73, 74, 122]. Количественный результат получается

в единицах. Исследование отличается неинвазивностью, точностью, комфортно и безвредно для пациента. Ультразвуковая компрессионная эластография опционально может применяться в большинстве современных ультразвуковых систем.

Степень разработанности темы

Ультразвуковая диагностика в травматологии и ортопедии применяется более 2-х десятилетий. Имеются ряд отечественных и зарубежных публикаций, посвященных ультразвуковому исследованию мягкотканных структур костно-мышечной системы, суставов и сухожильно-связочного аппарата [10, 11, 19, 20, 21, 27, 52, 78, 86, 88, 90, 94, 96, 103, 105, 110, 114, 124]. Представляет определенный интерес о возможностях УЗИ контроля за состоянием костного регенерата [12, 18, 25, 32, 34, 43, 54, 60, 82, 92, 109, 132, 162]. Однако, практически все УЗИ были проведены в серошкальном В-режиме. Единичные исследования были по ультразвуковой допплерографии зоны костного перелома, определения жесткости сухожильного аппарата методом ультразвуковой эластографии [33, 63, 112, 187, 195]. В отечественных и зарубежных публикациях мы не нашли клинического применения мультипараметрического УЗИ (МПУЗИ) при переломах длинных трубчатых костей, с сочетанным применением 3-х и более режимов ультразвуковой диагностики, таких как: В-режим, ультразвуковое дуплексное сканирование, ультразвуковая эластография сдвиговой волны, ультразвуковая компрессионная эластография. Отсутствуют данные о клиническом применении ультразвуковой эластографии для определения жесткости костной мозоли после переломов костей. Мало изучен характер васкуляризации в зоне костного регенерата и его роль в формировании костной мозоли. В то же время остается актуальным вопрос об определении (контроле) правильного и своевременного формирования - созревания костной мозоли на ранних и последующих сроках после переломов трубчатых костей. Исходя из вышесказанного было инициировано изучение возможностей МПУЗИ при

переломах длинных трубчатых костей, определены цель и задачи данного исследования.

Целью настоящего исследования является изучение возможностей мультипараметрического ультразвукового исследования в контроле за формированием костной мозоли на разных сроках ее развития после переломов длинных трубчатых костей.

Задачи исследования

1. Разработать и оценить методику проведения мультипараметрического ультразвукового исследования пациентов с переломами длинных трубчатых костей верхних и нижних конечностей в динамике.

2. Определить диагностические возможности мультипараметрического ультразвукового исследования в оценки формирования жесткости костной мозоли у пациентов с переломами длинных трубчатых костей на разных сроках.

3. Провести сравнительный анализ методов мультипараметрического ультразвукового исследования с данными КТ в оценке жесткости костной мозоли с определением чувствительности, специфичности и точности методов исследований.

4. Разработать алгоритм лучевых методов исследования пациентов с включением мультипараметрического ультразвукового исследования после переломов длинных трубчатых костей на разных сроках.

Объект и предмет исследования

Объектом исследования явились пациенты с переломами длинных трубчатых костей находящиеся в травматологическом центре ГАУЗ «Республиканская клиническая больница» Минздрава республики Татарстан.

Предметом исследования явилось изучение формирования жесткости костной мозоли при переломах длинных трубчатых костей на разных сроках.

Научная новизна результатов исследования

Впервые в России проведено мультипараметрическое ультразвуковое исследование с включением ультразвукового дуплексного сканирования, ультразвуковой эластографии сдвиговой волны и компрессионной эластографии у пациентов с переломами длинных трубчатых костей верхних и нижних конечностей на разных сроках.

Впервые проведена ультразвуковая эластография сдвиговой волной для определения жесткости костной мозоли у пациентов с переломами трубчатых костей на разных сроках (патент на изобретение №2732697).

Впервые проведена ультразвуковая компрессионная эластография для определения формирования костной мозоли у пациентов с переломами трубчатых костей (патент на изобретение №2732705).

Впервые был определен индекс васкуляризации в зоне перелома длинных трубчатых костей и изучен его роль в контроле за созреванием костного регенерата.

Впервые разработаны и обоснованы показатели правильного формирования жесткости костной мозоли на основе полученных данных мультипараметрического ультразвукового исследования пациентов с переломами длинных трубчатых костей.

Теоретическая и практическая значимость работы

Результаты проведенных исследований расширяют возможности мультипараметрического УЗИ при переломах длинных трубчатых костей в контроле за формированием и созреванием костной мозоли, представляют новые данные о формировании костного регенерата. МПУЗИ позволяет провести исследования в динамике, многократно, с первого дня перелома костей, что будет способствовать уменьшению количества исследований с ионизирующим излучением, расширению диагностических возможностей тех лечебных

учреждений, где отсутствует дорогостоящее диагностическое оборудование (КТ). Результаты проведенного исследования могут быть использованы в клинической практике врачами УЗИ, травматологами-ортопедами, а также специалистами в научной деятельности.

Методология и методы исследования

Данное диссертационное исследование состоит из 3-х этапов. На первом этапе был проведен и анализирован обзор литературы по теме научной диссертации. Всего по теме диссертации было изучено 211 источников, из них 87 отечественных, 124 зарубежных. На втором этапе было проведено обследование 144 субъектов, из них 120 пациентов были с переломами длинных трубчатых костей верхних и нижних конечностей, 24 субъекта входили в контрольную группу. Всем пациентам были проведены МПУЗИ, включающее УЗИ в В-режиме, ультразвуковое дуплексное сканирование, ультразвуковую эластографию сдвиговой волной, ультразвуковую компрессионную эластографию (42 пациентам из основной группы, всем субъектам контрольной группы). Рентгенография проведена всем субъектам, КТ проведена 36 пациентам основной группы. На третьем этапе исследований проводился анализ, статистическая обработка и обсуждение полученных результатов.

Личный вклад автора в проведенном исследовании

На всех этапах исследования вклад автора является основным. Автор лично проводил обзор литературы, анализировал источники, разработал методики исследования, собрал первичные учетные документы. Автор собственноручно проводил МПУЗИ всем пациентам, оформлял протоколы исследований, принимал участие в рентгеновских и КТ исследованиях. Автором проведен статистический анализ полученных результатов, составлена электронная база данных обследуемых субъектов, подготовлены к публикации научные статьи, тезисы, в соавторстве получены 2 патента на изобретение.

Положения, выносимые на защиту

1. Мультипараметрическое ультразвуковое исследование при переломах длинных трубчатых костей позволяет проследить полный цикл формирования жесткости костной мозоли во всех ее стадиях развития.

2. Разработанные новые способы с применением ультразвуковой эластографии сдвиговой волной и компрессионной эластографии позволяют количественно и качественно достоверно определить жесткость костной мозоли после переломов длинных трубчатых костей на разных сроках ее формирования.

3. Ультразвуковое дуплексное сканирование с определением индекса васкуляризации зоны регенерации костных отломков длинных трубчатых костей способствует контролю за формированием костной мозоли.

Соответствие диссертации паспорту специальности

Диссертационная работа соответствует паспорту специальности 14.01.13 – лучевая диагностика, лучевая терапия (медицинские науки), а именно пункту 1 области исследований: «диагностика патологических состояний различных органов и систем человека путем формирования и изучения изображений в различных физических полях (электромагнитных, корпускулярных, ультразвуковых и др.)» и пункту 3 области исследований: «область применения: диагностика любых заболеваний».

Степень достоверности и апробация исследования

Проведение диссертационного исследования одобрено Комитетом по Этике Казанской государственной медицинской академии - филиала ФГБОУ ДПО РМАНПО Минздрава России (протокол № 1/10 от 24.10.2019 г.).

Апробация диссертации состоялась на межкафедральном заседании кафедр ультразвуковой диагностики, лучевой диагностики, травматологии и ортопедии Казанской государственной медицинской академии - филиала ФГБОУ ДПО РМАНПО Минздрава Российской Федерации, кафедры онкологии, лучевой

диагностики и лучевой терапии федерального государственного бюджетного образовательного учреждения высшего образования "Казанский государственный медицинский университет" Министерства здравоохранения Российской Федерации, сотрудников ГАУЗ "Республиканская клиническая больница" Министерства здравоохранения Республики Татарстан (протокол № 8 от 10.09.2021 г.).

О достоверности полученных результатов и обоснованности выводов свидетельствует достаточный объём проведенных клинических исследований (всего 144 пациентов). Достоверность также подтверждается актом проверки первичного материала.

Основные положения диссертации были доложены на:

- Юбилейной XV научно-практической конференции с международным участием «Лучевая диагностика и научно-технический прогресс в ортопедии и травматологии» (г. Москва, 2019);

- XIV Всероссийском национальном конгрессе лучевых диагностов и терапевтов «Радиология – 2020» (г. Москва, 2020);

- XV Всероссийском национальном конгрессе лучевых диагностов и терапевтов «Радиология – 2021» (г. Москва, 2021);

- VIII Всероссийской научно-практической конференции "Актуальные вопросы ультразвуковой диагностики" (г. Казань, 2021).

Внедрение результатов исследований

Полученные результаты исследования внедрены в практическую деятельность отделений ультразвуковой диагностики, травматологии и ортопедии ГАУЗ «Республиканская клиническая больница» Министерства здравоохранения Республики Татарстан.

Основные положения диссертационной работы используются в педагогическом процессе кафедры ультразвуковой диагностики КГМА – филиала

ФГБОУ ДПО РМАНПО Минздрава России.

Публикации

По теме диссертационной работы опубликованы 8 научных работ, в том числе 2 статьи в научных рецензируемых изданиях, соответствующих критериям и перечню рецензируемых научных изданий, рекомендованных ВАК при Минобрнауки России. Получены 2 патента на изобретение.

Объем и структура диссертации

Диссертация изложена на 123 страницах, состоит из введения, трех глав: "Обзор литературы", "Клинический материал и методы исследования", "Результаты собственных исследований и их обсуждение" и разделов "Заключение", "Выводы", "Практические рекомендации", "Список литературы", "Приложение". Диссертация иллюстрирована 17 таблицами, 46 рисунками и 6 графиками. Библиографический список включает 211 источников литературы, из них 87 отечественных авторов и 124 иностранных авторов.

Глава 1
ОБЗОР ЛИТЕРАТУРЫ

1.1. Строение костной ткани, формирование и созревание костной мозоли

Скелетная система человека включает более 200 костей [26, 40]. В зависимости от функции, нагрузки кости имеют определенную форму и структуру. По строению, структуре выделяют следующие виды костей:

1. Трубчатые, которые могут быть длинными (кости предплечья, плеча, бедренная кость, кости голени) и короткими (кости стопы и кисти, ключица);

2. Плоские кости (кости черепа, таза, лопатки);

3. Кости губчатые (грудина, ребра, позвонки, кости плюсны и запястья, сесамовидные кости);

4. Смешанные кости (кости основания черепа).

Длинные трубчатые кости имеют следующие отделы: средняя, наиболее длинная часть называется диафиз, концевые отделы состоят из эпифиза и метафиза (между диафизом и эпифизом). Выделяют еще эпифизарный шов в виде уплотнения между эпифизом и метафизом. Кости имеют послойное строение. Наружный корковый слой (надкостница) и губчатый слой в середине в виде балок и ячеистой структуры [51, 57]. Ткань кости представлена из минерального и органического компонентов. Сложен и состав костей, органическая часть составляет до 30 % всей массы, минеральная - 60 %, а 10% приходится на воду. Прочность обеспечивает минеральный компонент, который состоит преимущественно из таких элементов как кальций, фосфор и других микроэлементов. Эластичность обеспечивает органический компонент, который представляет собой коллаген, который и делает кость более эластичной. Прочность коллагена на растяжение доходит до 150 кг/см², прочность при надрезе - 680 кг/см², а разрывное удлинение составляет 20-25 %. При повышении температуры костной ткани коллагеновые волокна сокращаются примерно на 1/3

своей длины. Наиболее устойчивы к нагрузке вдоль своей оси трубчатые кости, а губчатые кости менее прочны по длине, но устойчивы к нагрузке по всем направлениям одинаково [59, 61].

В процессе перелома кости повреждаются интракостальные сосуды и возникает кровотечение, которое трудно останавливается из-за того, что сосуды не могут спадаться, так-как фиксированы в минеральной части кости. Объём кровопотери зависит от типа перелома и его локализации. Например, при переломах костей голени пострадавший может потерять до 500 - 700 мл крови. На фоне этого кровоизлияния формируется гематома, которая в основном и накапливается вокруг и между костными отломками. Гематома в последующем сворачивается и густеет [151, 166]. При переломах костей, между отломками формируется структура, которая получила название костная мозоль (Callus - по латыни). Костная мозоль формируется эндоостально, интермедиарно и периостально. Рентгенологически важным является периостальная мозоль. За счет внедрения в гематому соединительнотканных элементов, клеток и фибробластов образуется вначале первичная мозоль, которая пропитывается пролиферирующей соединительной тканью [15, 16, 26]. Костная ткань восстанавливается за счёт деления клеток камбиального слоя надкостницы, эндоостального слоя, малодифференцированных клеток костного мозга и мезенхимальных клеток. В процессе регенерации можно выделить 4 основные стадии:

1. Аутолиз - в ответ на развитие травмы развивается отёк, происходит активная миграция лейкоцитов и, в частности остеокластов, аутолиз погибших тканей. Достигает максимума к 3 - 4 дню после перелома, затем постепенно стихает.

2. Пролиферация и дифференцировка - активное размножение клеток костной ткани и активная выработка минеральной части кости. При благоприятных условиях сначала формируется хрящевая ткань, которая затем минерализуется и заменяется костной.

3. Перестройка костной ткани - восстанавливается кровоснабжение кости, из костных балок формируется компактное вещество кости.

4. Полное восстановление - восстановление костномозгового канала, ориентация костных балок в соответствии силовыми линиями нагрузки, формирование надкостницы, восстановление функциональных возможностей повреждённого участка [35, 39, 65].

При регенерации костных отломков, костная мозоль, по мере заживления процесса, претерпевает разные стадии. Выделяют 3 стадии формирования костной мозоли [15, 85]: в течении 7-12 дней после перелома формируется соединительнотканная мозоль, далее, спустя 12-20 дней после перелома формируется остеоидная и костная с 20-22 дня после перелома. Минерализация костной мозоли начинается в конце первой, начале второй стадии.

В зоне перелома - костной мозоли сосуды появляются (отчетливо визуализируются) в течении 10-12 дней после перелома [17, 33, 91, 111]. Максимальной васкуляризации костная мозоль достигает во второй стадии формирования, далее количество сосудов постепенно уменьшается в третьей стадии формирования костной мозоли [157]. Костная мозоль вначале третьей стадии бывает больших размеров, рыхлой и выступает за пределы костной ткани, в последующем идет обратное развитие мозоли, размеры ее уменьшаются. Происходит структурная реконструкция и мозоль постепенно приобретает нормальную костную архитектонику. Таким образом, выделяют 4 вида костной мозоли:

1. Периостальную - формируется небольшое утолщение вдоль линии перелома.

2. Эндоостальную - костная мозоль расположена внутри кости, возможно небольшое уменьшение костно-мозгового канала в месте перелома.

3. Интермедиальную - костная мозоль расположена между костными отломками, профиль кости не изменён.

4. Параоссальную - окружает кость достаточно крупным выступом, может искажать форму и структуру кости.

Рентгенологические признаки заживления костного регенерата запаздывают от клинических признаков, что порой может привести к неправильной оценки формирования костной мозоли и увеличению срока иммобилизации поврежденных конечностей, передержки штифтов, спиц и другой металлической конструкции [13, 26, 35, 39, 41].

1.2. Переломы длинных трубчатых костей. Актуальность. Проблемы диагностики и лечения

Переломы длинных трубчатых костей (открытые, закрытые, сочетанные и тд.) занимают верхнюю строку по частоте встречаемости [26, 35, 44, 45, 51, 72]. По данным статистики Минздрава России число переломов рук за 2019 год выросло на 32 тысячи (всего переломов - 1 548 989), число перелом ног увеличилось на 21 тысячи (всего - 1 044 515 переломов). То есть, число переломов костей верхних и нижних конечностей за 2019 год составил 2 593 504! 1055,3 переломов рук на 100 тысяч населения и 711,6 переломов ног на 100 тысяч населения. Переломы верхних и нижних конечностей составляют до 1/3 всех травм (Рисунок 1.1).

Количество осложнений после таких переломов, несмотря на передовые методы лечения, также остаются высокими [81]. Одним из актуальных вопросов в травматологии является замедленное сращение - консолидация костных отломков. Так, по данным А.М. Мироманова, А.А. Герасимова, Е.В. Намоконова (2011 г.), замедленное сращение переломов длинных трубчатых костей составляет от 15 до 50% от всех травм опорно-двигательного аппарата, а частота развития ложных суставов достигает до 30% [44]. Одной из главных причин замедленного сращения переломов костей является недостаточно полное формирование костной мозоли в нормальных сроках вследствии интерпозиции мягких тканей между костными отломками, неправильное сопоставление костных отломков, грубые

повреждения нервных волокон и сосудов, вялая васкуляризация костной мозоли [138]. Все это проявило интерес к ультразвуковой диагностике повреждений нервов и сосудов при переломах трубчатых и других костей [170].

Рисунок 1.1 - Структура травм в России за 2019 год

По данным Пекшевой М.С., Ранкова М.М., Петрова И.В. (2021 г.) осложнения срастания переломов в виде дисрегенераций (несрастаний) встречается примерно от 5 до 27% всех случаев локализации переломов и авторы при этом отмечают, что несмотря на улучшение и техническую простоту визуализации явлений дисрегенерации, только лучевыми методами бывает тяжело дифференцировать замедленную консолидацию от несрастания [55]. Несращения при переломах дистального отдела бедренной кости составляют до 6% случаев и такие осложнения трудно поддаются лечению [80].

1.3. Мультипараметрическое ультразвуковое исследование

Методы ультразвукового исследования (УЗИ) заняли прочное место в клинической практике. УЗИ применяется с целью определения клинической

патологии, уточнения диагноза, определения эффективности проводимой терапии, при малоинвазивных вмешательствах. Существуют разные режимы УЗИ, такие как: В-режим, М-режим, ультразвуковое дуплексное сканирование, режим допплерографии, цветовое допплеровское картирование – ЦДК, энергетическая допплерография – ЭД, тканевая допплерография, направленное цветовое картирование кровотока, ультразвуковая эластография: транзиентная, компрессионная, эластография сдвиговой волной и т.д.

Мультипараметрическое ультразвуковое исследование (МПУЗИ) означает сочетание не менее 3-х режимов сканирования [46, 47, 48]. Чаще всего используют сочетание следующих режимов: В-режим, ультразвуковое дуплексное сканирование. А в качестве 3-его режима используют или ультразвуковую эластографию, или контраст усиленное УЗИ [67, 182]. Использование МПУЗИ повышает диагностические возможности, точность и чувствительность исследования [37, 62].

УЗИ значимый и важный метод в рамках медицинской визуализации человеческого организма, особенно для оценки состояния мягких тканей, сосудов, внутренних органов и т.д. В современной клиники УЗИ применяется по разным направлениям, в том числе и в травматологии для оценки состояния опорно-двигательного аппарата, включая мышечную систему, сухожильно-связочный аппарат и синовиальные оболочки [2, 21, 77, 79, 108].

1.4. Ультразвуковая эластография

Применение ультразвуковой эластографии еще более усилило значимость УЗИ в изучении свойств тканей. Все биологические ткани имеют определенные и свойственные только им эластические свойства. Ультразвуковая эластография способствует получению информации об эластических свойствах тканей [135, 146, 198]. Здесь может быть применена, как ультразвуковая эластография сдвиговой волны (УЭСВ), так и компрессионная эластография (КЭ). При УЭСВ ткани деформируются поперечными ультразвуковыми волнами, которые

распространяются перпендикулярно к продольным ультразвуковым лучам, излучаемых ультразвуковыми датчиками. Биологические ткани могут быть в жидкообразном состоянии и могут быть солидного характера (то есть обладать большей эхогенностью и жесткостью). Согласно модуля упругости Юнга ткани деформируются поперечными волнами и информация о свойствах их эластичности может определена как в кПа, так и в скорости распространения поперечных волн в м/сек [14, 29, 36, 75, 95].

Модуль Юнга $E=3\rho C^2$

E – модуль упругости Юнга (Па)

C – скорость сдвиговой волны (см/сек)

ρ – плотность вещества (кг/м^3)

Из уравнения Юнга мы видим, что скорость распространения ультразвуковых волн **C** прямо пропорциональна упругости ткани **E**, то есть чем выше скорость, тем выше упругость и жесткость и наоборот, чем жестче ткань, тем выше скорость распространения ультразвуковых волн. Средняя скорость распространения ультразвуковых волн в мягких тканях человека около 1540 м/сек [58]. Когда ультразвуковое давление оказывается жидкость содержащим образованиям, то давление, согласно законам физики, будет одинаково во всех направлениях. Поэтому определить деформацию жидкость содержащих образований очень затруднительно и если это исследование проводится, то информация может быть недостаточно корректной.

Мягкоэластичные ткани, как правило имеют большое количество жидкости и поэтому они практически не сжимаемы. Сдвиговые волны при УЭСВ создаются на определенной глубине и в нескольких точках в зависимости от производителя ультразвуковых аппаратов. Например, ультразвуковой аппарат SuperSonic Aixplorer (Франция) посредством ультразвуковых датчиков создает (генерирует) поперечные волны на определенной глубине в нескольких точках. При этом поперечные волны образуют фронт в виде конуса Маха. Эластография сдвиговых

волн более воспроизводима, чем компрессионная эластография, благодаря стандартизированному прикладываемому напряжению [177, 183]. УЭСВ все же имеет ограничения. Сдвиговые волны ослабляются на глубине, и поэтому очень глубокие ткани (> 9 см от кожи) не могут быть оценены [53, 174]. И наоборот, для генерации сдвиговых волн требуется достаточная глубина ткани, поэтому очень поверхностные структуры трудно оценить. Это может быть частично компенсировано с помощью толстого слоя геля (stand-off) на пациенте [63]. Сдвиговые волны не генерируются внутри жидкостей, поэтому жидкостные (кистозные) структуры не могут быть адекватно проанализированы. Размер интересующей области также может потенциально влиять на измерения сдвиговой волны. Подобно компрессионной эластографии, величина давления датчиком, приложенного к коже, потенциально может влиять на эластичность тканей через предварительную нагрузку на тканей. При оценке состояния ткани в продольном направлении поперечная плоскость потенциально может влиять на измерения сдвиговой волны из-за анизотропии, аналогично как при компрессионной эластографии [210]. Импульс силы акустического излучения, необходимый для генерации сдвиговых волн, откладывает энергию в тканях, проявляющуюся частично в виде нагрева. Это следует учитывать при повторных измерениях, так как нагревательный эффект может отрицательно повлиять на результаты измерений или потенциально привести к повреждению тканей. Доступные ультразвуковые системы имеют встроенную задержку охлаждения порядка нескольких секунд, чтобы уменьшить любой потенциальный нагрев, однако длительное использование все же может привести к нагреву ткани и изменять свойства генерируемых сдвиговых волн.

Компрессионная эластография при УЗИ по-иному оценивает состояние тканей. При УКЭ эластичность, жесткость тканей зоны интереса сравниваются с окружающими тканями (жировая клетчатка) или сосудами, которые имеют относительно постоянную жесткость [3, 121, 122]. УКЭ может оценить свойства тканей качественно и количественно. Качественная УКЭ это когда степень

жесткости оценивается по шкале цвета, где каждой степени жесткости соответствует определенный цвет. Например, в зависимости от производителя ультразвуковых сканеров, жесткие ткани окрашиваются в темно-синие тона, мягкоэластичные ткани в оранжевые и красные тона (ультразвуковые аппараты из Японии, Южной Кореи) или соответственно в красные тона и синие тона (производители ультразвуковых аппаратов из западных стран). При количественной КЭ определяется коэффициент деформации тканей – STRAIN RATIO (SR), который вычисляется путем сравнительного анализа эластичности ткани зоны интереса и эластичности аналогичной, здоровой окружающей ткани. SR=B/A, где A – это эластичность ткани в зоне интереса, B – эластичность аналогичной, здоровой окружающей ткани. Коэффициент деформации SR определяется в единицах. Статистически достоверно установлено, что при наличии малигнизации SR>3,5 единиц [6, 28, 73, 211].

При компрессионной эластографии, сила (импульс) подается от преобразователя повторяющимся ручным давлением, а смещение (деформация) вычисляется по обратным скоростям тканей относительно времени. Движение, присущее субъекту, также может быть использовано в качестве генератора напряжения, такого как пульсация аорты, однако это менее полезно в опорно-двигательном аппарате, где более поверхностные структуры представляют интерес. Измерение смещения (деформации) тканей, вторичного по отношению к приложенной силе (напряжению), дает качественную карту распределения модуля упругости, называемую эластограммой. Эластограмма имеет цветовую кодировку и часто накладывается на изображение в режиме серой шкалы для анатомической локализации. Истинные количественные показатели не могут быть взяты из этой эластограммы, так как приложенная сила неизвестна. Полуколичественная оценка, однако, может быть определена по соотношению смещения интересующей ткани и смежной структуры, такой как подкожно-жировая клетчатка, то есть получается сравнительные данные. Компрессионная эластография имеет много потенциальных недостатков, в том числе

вариабельность давления, приложенного к ткани. Для оптимальной оценки рекомендуется по меньшей мере три цикла компрессии и декомпрессии, однако обширная предварительная нагрузка на ткани при повторных сжатиях может изменить эластичность тканей [175, 176]. Таким образом, для получения репрезентативной оценки необходимо выполнить достаточное количество циклов сжатия/декомпрессии, однако чрезмерное сжатие может отрицательно повлиять на результаты эластограммы за счет предварительной нагрузки на ткани. Правильное выравнивание датчика необходимо для компенсации потенциального внеплоскостного сжатия ткани и анизотропии. Сжатие вдоль продольной оси интересующей области является оптимальным, так как сжатие в поперечной плоскости приводит к появлению артефактов на медиальной и латеральной сторонах изображения и внеплоскостному движению. Ограничения со стороны костной структуры также могут затруднить равномерное сжатие в интересующей области, в частности в опорно-двигательном аппарате [79].

В настоящее время стандарты ультразвуковой эластографии разработаны для исследования печени, щитовидной железы, молочной железы, предстательной железы, для мышц и сухожилий и тд. [2, 3, 4, 46, 48, 93, 102, 107, 113, 130, 131, 141]. Интересные данные были получены при УЭСВ скелетных мышц и сухожилий [97, 106]. При миозите мышцы становятся более жесткими, и одной из причин повышения жесткости мышечной ткани в этих случаях объясняется тем, что усиливается васкуляризация и повышается проницаемость капилляров и вследствие чего в тканях прибавляется больше жидкостного компонента, что и приводит к повышение жесткости [210]. Известно, что часть тканей являются изотропными (молочные железы, эндокринные железы), а часть тканей - анизотропными (сухожилия, мышцы). Анизотропные ткани способствуют повышению скорости распространения поперечных волн. Поэтому лучше всего в этих случаях (при исследовании мышц и сухожилий) ультразвуковые датчики нужно держать строго в одной плоскости, то есть поперечно волокнам мышц и сухожилий [134]. После оперативных вмешательств на мышцах и сухожилиях по

поводу травмы отмечено, что регенеративная ткань становится более жесткой и неоднородной. Таким образом, ультразвуковая эластография способствует определению биомеханических свойств, в том числе и эластичность, жесткость регенеративной ткани. Такие возможности ультразвуковой диагностики с успехом могут быть использованы в клинической практике [210].

1.5. Ультразвуковая диагностика в травматологии и ортопедии

УЗИ является универсальным методом диагностики, что способствовало внедрению данного метода диагностики в различные направления в клиники, в том числе в травматологии. Подробно изложены ультразвуковые признаки повреждений костно-мышечной системы, суставов, мягких тканей, включая сухожильно-связочный аппарат [21, 23, 24, 77, 89, 120, 125, 173, 181, 184]. В травматологии и ортопедии в основном используются В-режим и режим допплерографии. Известно клинические применения УЗИ для определения позиций костных отломков [1, 32, 56, 87, 101, 104, 115, 116, 123, 142, 143, 152, 154, 191, 209], изучение зоны регенерации после переломов [12, 15, 18, 60, 76, 83, 186]. Развитие костной мозоли в зоне регенерации определялось качественно, то есть в виде нарастания эхогенности. При полном сращении костных отломков в периостальной зоне появляется акустически немая зона из-за обызвествления [25]. Отмечено усиление васкуляризации в зоне костной мозоли [17, 33]. Однако данные исследования единичны и не имеют широкого применения в клиники.

Многие исследователи и специалисты практической медицины согласны с тем, что ультразвукая диагностика должна сыграть в травматологии важную роль [7, 20, 22, 23, 64, 98, 99, 100, 128, 129]. При этом N. Champagne, L. Eadie, L. Regan и др. (2020) отмечают большую эффективность ультразвукового исследования при подозрениях на переломы костей верхних и нижних конечностей. По их данным чувствительность и специфичность при этом варьировались от 42,11% до 100% и от 65% до 100%, с самой высокой диагностической точностью при переломах стопы и голеностопного сустава. Чувствительность и специфичность

при переломах костей верхних конечностей составлял 54,7% и 66,3%, а при переломах костей нижних конечностей - 90,1% и 83,5% соответственно. Авторы в своих выводах утверждают, что дальнейшие исследования по данному направлению необходимы для проверки и укрепления качества имеющихся фактических данных для рекомендации ультразвуковой диагностики при переломах костей в качестве первой линии визуализации в догоспитальном уровне [147, 149, 156, 163]. По результатам своих исследований A. Bahl, M. Bagan, S. Joseph и др. (2018) утверждают, что фоне недостатков применения рентгенографии при переломах костей (длительное ожидание самого процесса и результатов, ионизирующее излучение, необходимость ресурсов и кадров, дискомфорт пациента и тд.) ультразвуковая диагностика имеет определенные преимущества. Проспективные исследования показали 100% чувствительность и до 94% специфичностьУЗИ при переломах костей конечностей. Ультразвуковая диагностика применяется и при переломах длинных трубчатых костей, в основном для определения положения костных отломков и фрагментов [136, 159, 167, 200, 203, 204, 209].

В клинике, для улучшения диагностики остеопороза, применяется ультразвуковой метод определения плотности костной ткани, путем использования ультразвуковых денситометров (Omnisens-2000, Lunar, Sonost-3000 и тд.). Данный метод основан на измерении скорости распространения ультразвуковых сигналов в определенных точках (дистальная часть лучевой кости, фаланги кисти, пяточная кость). Показатели ультразвуковой денситометрии - T- и Z-критерии зависят от возраста и пола. При отсутствия ионизирующего излучения, существенными недостатками ультразвуковых денситометров являются ограниченные места туловища человека, где проводятся измерения и малая эффективность на ранних сроках остеопороза (так как остеопороз на периферии скелета проявляется значительно позже, чем, например, на теле позвонков [5, 64, 140].

УЗИ опорно-двигательного аппарата, мышечно-скелетной системы, суставов заметно отставало в своем развитии от ультразвуковых исследований внутренних органов, поверхностных органов и сосудов. Однако, в последние годы УЗИ получает все более новые, достоверные и совершенные методы исследования в травматологии и ортопедии [139, 160]. Новые ультразвуковые технологии, появление более универсальных УЗ сканеров с высокими разрешающими возможностями серой шкалы, с новыми программными сопровождениями, такими как трехмерное моделирование диагностических изображений, панорамное сканирование, способствуют широкому внедрению УЗИ в клиниках, в частности и по диагностике заболеваний опорно-двигательного аппарата [207], при травмах лицевого черепа [68, 133, 188, 194]. Достоверность, быстрота исследований, возможность провести исследований без специальной подготовки пациентов делают УЗИ возможным применить его в отделениях приемного покоя, травматологии и неотложной хирургии [164, 167, 169, 171, 172, 179, 189, 192, 193, 196, 199, 205]. Много публикаций о применении УЗИ в детской травматологии и ортопедии. Авторы отмечают достоверность метода, отсутствии ионизирующего излучения, возможность многократного применения УЗИ в стационарных и амбулаторных условиях [31, 32, 42, 69, 117, 119, 126, 137, 144, 150].

Широкое применение ультразвуковая диагностика нашла и в спортивной медицине. При спортивных травмах первым инструментальным методом диагностики часто становится именно УЗИ [120, 145]. Необходимо также учитывать тот фактор, что многие клиницисты, в том числе травматологи и хирурги, овладевают специальностью ультразвуковой диагностики. Это безусловно делает УЗИ универсальным методом диагностики. По данным Пасынкова В.Д. (2003), использование комплексного ультразвукового исследования в травматологии имеет конкретную практическую значимость, которое позволяет получить объективную информацию о состоянии костных отломков и мягких тканей в зоне перелома кости, вести контроль за

репаративным процессом на различных сроках и значительно снизить лучевую нагрузку на пациента, а в некоторых случаях при ультразвуковом исследовании возможно визуализировать рентген негативные переломы плоских костей (ребер).

Ультразвуковое исследование показал свою информативность и полезность в наблюдении за заживлением переломов, где ультразвуковая картина костной мозоли и соединение переломов предшествует его появлению на рентгеновских снимках. Таким образом, ультразвуковые исследования по сравнению с обычным рентгеном действительно показывают сопоставимые результаты и ультразвуковая диагностика все чаще используется для определения успешной перестройки костей при закрытых переломах, являясь надежной альтернативой для диагностики переломов в детской возрастной группе, которая имеет преимущества в виде отсутствия излучения. Чтобы сохранить качество диагностических заключений, рекомендовано проведение ультразвуковых исследований наряду с рентгеновскими исследованиями от начало до конца [144].

Большой интерес представляет способ определения зрелости костной мозоли при несложных переломах длинных костей, предложенный Рахимжановой Р.И., Айтимбетовой Т.С. (2008). Данное изобретение относится к травматологии и может быть использовано для контроля зрелости костной мозоли. Способ предусматривает параллельное применение ультразвуковых и рентгеновских исследований. Ультразвуковые исследования мест перелома проводят на 14, 30, 45 и 60-150 дни лечения. И при наличии на снимках УЗИ между костными отломками на 14 день единичных линейных включений длиной до 1,0-1,3 мм, средней плотности - определяют начало образования костной мозоли с образованием соединительной ткани, при наличии на 30 день 7-9 гиперэхогенных линейных структур средней и высокой плотности, размерами до 2,0-2,3 мм, уменьшении диастаза на 1,2-2,1 мм определяют начало второй стадии образования костной мозоли с формированием остеоидной ткани. А при наличии на 45 день 10-12 гиперэхогенных линейных структур высокой плотности

размерами 3,0-4,0 мм, уменьшении диастаза на 2,0-4,0 мм - определяют завершение второй стадии образования костной мозоли. При наличии на 60-150 день гиперэхогенной непрерывной, местами слоистой линейной пластинки толщиной 1,2-4,0 мм и отсутствии диастаза определяют третью стадию образования костной мозоли, при которой происходит обызвествление отломков, что подтверждается проводимым в это же время рентгенологическим исследованием [60]. Авторы в своем исследовании использовали серошкальный режим УЗИ, при этом результаты ультразвуковых исследований сопоставлялись с рентгенологическими исследованиями.

1.6. Ультразвуковая эластография в травматологии и ортопедии

Биологические ткани подвергаются воздействию различных сил, под действием которых они изменяют форму и могут деформироваться. Такое явление, как склонность ткани к деформации при приложении противоположных сил определяется как модуль упругости. Биологические ткани разные по строению и структуре имеют разный модуль упругости. Что интересно, модуль упругости биологических тканей, из-за изменений в тканевых компонентах, меняется в ответ на воспаление, травму и дегенерацию. Оценка эластичности тканей с помощью ультразвукового исследования началась в 1990-е годы и со временем приобрела все большую популярность. По данным E. Kuyucu, M. Erdil, F. Kosyigit et al (2017), 83 пациента (51 женщина, 32 мужчины) с различными заболеваниями опорно-двигательного аппарата (34 эпикондилита, 20 подошвенных фасциитов, 25 синдромов импинджмента плеча, четыре - растяжения икроножной мышцы) были обследованы методом соноэластографии на ультразвуковом сканере Logiq E9 (GE Healthcare) в диагностических целях и для контроля эффективности проводимой терапии. Соноэластография выполнялась тем же рентгенологом, который имел опыт работы в области ультразвуковых исследований. При анализе соноэластографических изображений применяли цветовую шкалу, которая показывает степень изменения упругости тканей и коэффициент деформации для количественного определения изменений

упругости. Все пациенты были осмотрены ортопедами вначале и по ходу лечения. Всем пациентам были назначены соответствующие их заболеваниям консервативное лечение. Наблюдения показывали, что соноэластографические показатели пораженных участков конечностей достоверно отличались от показателей снятых с непораженных участков конечностей. Исходя из этого, авторы констатируют, что соноэластография позволяет оценить упругость биологических тканей в разных состояниях, то есть, в норме и при патологических состояниях. А для ортопедии интересны такие ткани как хрящи, мышцы и кости. Авторы считают, что использование соноэластографии в ортопедии должно увеличиваться [158]. Такие факторы, как доступность, повторяемость и низкая финансовая стоимость исследований, являются несомненными преимуществами применения соноэластографии в клинической практике. Очень мало информации имеется об эластографии суставов, в частности синовиальной оболочки. На сегодняшний день нет опубликованных клинических исследований, оценивающих эластографию суставов. Отчеты о случаях компрессионной эластографии у небольшого числа пациентов свидетельствуют о том, что воспалительный синовит может оказаться более жестким, чем инфекционный синовит. Таким образом, существует перекрытие данных эластографии между инфекционным и воспалительным синовитом, и эта методика не может заменить золотой стандарт тканевой диагностики ни инфекционного, ни воспалительного синовита [105, 184]. Нет опубликованных данных об эластографии синовиальной оболочки у здоровых людей по сравнению пациентами с воспалительной артропатией. Это область, требует дальнейших исследований, чтобы определить, может ли эластография быть таким же полезным инструментом, как допплерография, в оценке предполагаемого воспалительного синовита [7, 92, 206].

Ультразвуковые исследования с применением эластографии при исследовании тканей пораженной конечности достоверно отличались от показателей нормальных тканей у всех пациентов. Соноэластография позволяет

оценить динамические свойства тканей. Ортопедии интересны данные о свойствах различных тканей, таких как: хрящи, мышцы и кости. Получены данные об изменениях мышц при косолапости [168]. Таким образом, использование соноэластографии в ортопедии увеличивается [127, 134, 158, 197, 208].

Диагностические возможности ультразвуковой эластографии были четко отмечены при повреждениях сухожилий, в том числе и ахиллово сухожилия [118, 153, 180]. Ультразвуковая компрессионная эластография в реальном масштабе времени (RTE) является осуществимой и простой методикой, которая позволяет изучать механические свойства ахилловых сухожилий у детей с косолапостью, включая оценку неоднородных или относительно однородных рисунков. Индекс деформации может использоваться в качестве сравнительного индекса между здоровыми сухожилиями и при косолапости и он представляет собой действующую методику в клинической практике [180].

Исследователями накоплен определенный опыт по изучению эластичности мышечной ткани и сухожилий с применением ультразвуковой эластографии. Мало исследований по ультразвуковой эластографии суставов, зачастую эти исследования сводятся к изучению свойств эластичности синовиальной оболочки и считается что при воспалении синовиальной оболочки (синовит, бурсит) воспалительный участок становится более жестким [210].

Ультразвуковая эластография может иметь определенную диагностическую значимость при изучении опорно-двигательного аппарата, способствуя оценки состояния связочного аппарата, хрящевой ткани, мышц и сухожилий. Однако, практически нет данных по ультразвуковой эластографии костной ткани и костной мозоли. По данным N. Winn, R. Lalam, V. Cassar-Pullicino (2016), если усовершенствовать и развить данную ультразвуковую технологию для изучения костной мозоли и костной ткани с определением свойств их деформации, то это потенциально могла бы использоваться для определения созревания костной

мозоли, чтобы определить сроки, когда костная мозоль будет выдерживать нагрузки, или данную технологию можно было бы использовать при оперативных вмешательствах на позвоночнике. Были проведены экспериментальные исследования на животных по изучению возможностей компрессионной эластографии при переломах костей, однако при этом изучалось механические свойства тканей и было отмечено, что ультразвуковая эластография способствует лучшему, более контрастному выявлению точного расположения и наличия костных отломков. Было также отмечено целесообразность проведения таких исследований в будущем ввиду большой информативности и ценности.

Ультразвуковая эластография - это захватывающая новая разработка в клинической практике. Компрессионная эластография создала карты жесткости тканей, в дополнение к серой шкале и допплеровским характеристикам. Появление эластографии сдвиговых волн принесло количественную оценку эластографии и ввело метод, который потенциально менее зависит от оператора по сравнению с компрессионной эластографией.

Использование ультразвуковой эластографии в диагностике заболеваний опорно-двигательного аппарата, вероятно, станет столь же широко распространенным, как и при исследованиях печени, молочной железы и щитовидной железы, так как теперь все больше клинических отделений имеют доступ к этой технологии. С более широким клиническим использованием и исследованиями его применение будет проверено, подтверждено и расширено. В ближайшем будущем ультразвуковая эластография будет дополнять традиционные методы визуализации эхографии. В связи с развитием Fusion технологий, новые методы ультразвуковой диагностики, включая все виды ультразвуковой эластографии, стали еще более востребованы, так как все современные технологии УЗИ полностью сочетаются (синхронизируются) с технологиями КТ, МРТ и рентгенографии [8, 9, 74, 148, 161, 165].

1.7. Лучевые методы исследования при переломах трубчатых костей

При переломах костей актуальным являются своевременное и правильное формирование костной мозоли. Контроль за состоянием костных отломков и костной мозоли осуществляется рентгенологическими методами (рентгенография, рентгеновская денситометрия, рентгеновская компьютерная томография), которые выявляют минеральную плотность костей и костной мозоли [13, 41, 59, 66]. Имеются три стадии формирования костной мозоли: соединительнотканная стадия (в течении 7-12 дней после перелома), остеоидная (12-20 дней после перелома) и костная (с 20-22 дня после перелома) стадии. Первые 2 стадии формирования костной мозоли рентгенологически не определяются. Рентгенологически первые признаки костной мозоли проявляются лишь с началом обызвествления мозоли. Таким образом, в течении 3-4 недель после перелома не удается контролировать формирование костной мозоли и соответственно корректировать тактику ведения пациента. Нормальной жесткости костная мозоль достигает в течении 2-6 месяцев, в зависимости какая кость и характер перелома. При этом зачастую передерживаются сроки иммобилизации. Для количественной оценки состояния зоны регенерата и определения зрелости костной мозоли применяют методы КТ и рентгеновской денситометрии (двухэнергетической рентгеновской абсорбциометрии). При этих исследованиях определяют минеральную плотность регенерата и костной мозоли в единицах Хаунсфилда (HU). Корректные значения касательно зоны перелома - зоны регенерации при КТ можно получить с первого дня после перелома трубчатых костей [15, 65]. Для количественной оценки сращения костных отломков Степанов Р.В. (2011) предложил индекс костной мозоли который определялся по формуле ИКМ=ИР/КС Х 100 (ИР - плотность интермедиарной части костной мозоли в HU, КС - плотность кортикального слоя прилегающего костного отломка в HU). ИКМ=0-20 означает отсутствие сращения, при ИКМ=61-100 - полное сращение. При этом отмечается, что РКТ является оптимальным методом

количественной оценки регенерата и степени зрелости костной мозоли, а критерием сращения костных отломков является плотность интермедиарного регенерата в диапазоне 600-700 HU, что позволяет снять фиксирующую металлическую конструкцию [71]. МРТ при контроле за состоянием костной мозоли, в отличие от РКТ, позволяет лучше визуализировать мягкие ткани и костномозговой канал. Существенным ограничением для КТ и МРТ является металлическая конструкция и ее детали (аппарат Илизарова, пластины, штифты, шурупы и тд). Поэтому для получения корректных значений на ранних стадиях формирования костной мозоли необходимо или временно снять (удалить) металлическую конструкцию, или заменить на рентгенпрозрачную конструкцию [15, 16, 17]. КТ позволяет определить минеральную плотность костной мозоли на различных участках костных отломков и костной мозоли - эндостальной, периостальной и в межотломковой зонах. За счет суммирования плотности зоны перелома (костной мозоли) и краев прилегающих костных отломков МП к концу второго месяца, после остеосинтеза отломков трубчатых костей нижних конечностей, может достигать более 700 HU, что может привести к не корректной оценки истинной МП костной мозоли [15].

Существует иной рентгеновский метод получения МП костного регенерата, путем использования рентгеновских костных денситометров. Полученный результат МП определяется в г/см², при этом показатели могут сильно колебаться от 1,0 до 1,7 г/см². Это зависит от того, на каких сроках и в каких точках определялась МП [70]. Для измерения плотности костной ткани в редких случаях может применяться фотонный метод, который основан на измерение степени поглощения костной ткани радиоизотопов [15].

Необходимо отметить, что многократные рентгеновские исследования, включая КТ, проводимые для диагностики и для контроля за состоянием репаративного процесса, сопровождаются (особенно при сочетанной и политравме), значительной лучевой нагрузкой. Это далеко небезразлично для некоторых категорий пациентов (детский возраст, беременные женщины,

пациенты с заболеваниями кроветворной системы, лучевой болезнью и т.д.). По данным отечественных источников [54] за счет ионизирующего излучения, лучевая нагрузка на население Российской Федерации из-за рентгенографических исследований в клиниках может достигать в настоящее время до 2,5-3,0 мЗв за год, что несколько раз превышает дозу облучения в странах западной Европы и США. Такие заметные различия в лучевой нагрузке чаще всего объясняется большим количеством повторных и не всегда оправданных рентгенологических исследований. Около 40% рентгеновских исследований, проводимых в клиниках, относятся к исследованиям опорно-двигательного аппарата [34].

Исходя из выше приведенного литературного обзора становится ясно, что при переломах трубчатых костей самым уязвимым периодом контроля формирования костной мозоли является первые 3 недели после перелома. Даже после полного сопоставления костных отломков под рентгеновским контролем, нет уверенности о правильном созревании костной мозоли, так как рентгенологически в этот период (первые 2 стадии формирования костной мозоли) костная мозоль не визуализируется и лишь с началом обызвествления зоны перелома костная мозоль становится доступным для контроля. КТ чувствительна к определению минеральной плотности костной мозоли с самого начала ее возникновения. Однако, приходится учитывать такие факторы как: ионизирующее излучение (ограничение в кратности исследований, детский возраст, беременные женщины и тд.), не все лечебные учреждения имеют КТ и МРТ. Таким образом, в настоящее время, кроме КТ, на ранних сроках после переломов отсутствуют инструменты и методы контроля за формированием жесткости костной мозоли. В связи с этим нами было инициировано данное исследование, целью которого является изучение возможностей мультипараметрического ультразвукового исследования в контроле за формированием костной мозоли на разных сроках ее развития после переломов длинных трубчатых костей.

ГЛАВА 2

Клинический материал и методы исследования

2.1. Характеристика обследованных пациентов

Данная диссертационная работа основана на результатах исследований стационарных и амбулаторных пациентов с переломами длинных трубчатых костей в ГАУЗ «Республиканская клиническая больница» Министерства здравоохранения Республики Татарстан с 09.2019 по 08.2021 гг. Всего было проведено мультипараметрическое УЗИ 144 пациентам в возрасте от 17 до 65 лет, средний возраст (M±SD) которых составил 46,48±8,74, медиана 39 лет, межквартильный размах 33-49. Основную группу составили 120 пациентов с переломами трубчатых костей верхних и нижних конечностей (62 женщин, 58 мужчин). Для чистоты исследований в основную группу включали пациентов с переломами крупных трубчатых костей верхних конечностей (плечевая кость, кости предплечья) и нижних конечностей (бедренная кость, большеберцовая и малоберцовая кости). Эти данные отражены в Рисунке 2.1.

Рисунок 2.1 - Структура переломов трубчатых костей в основной группе

Исследования проводили с первого дня после перелома и до полного созревания костной мозоли (0-7 дней, 2-4 недели, 1-6 месяцев после перелома в зависимости от локализации, тяжести перелома, возраста, пола и тд.). Результаты МПУЗИ сопоставлялись с данными рентгеновских и КТ исследований. Контрольную группу составили 24 субъекта (12 женщин, 12 мужчин), которым проводили рентгеновские исследования и КТ по разным причинам (остеоартрозы, синовиты, бурситы, артралгии и т.д., кроме переломов), им всем были проведены МПУЗИ для определения нормальных показателей жесткости трубчатых костей верхних и нижних конечностей и определения состояния окружающих тканей и сосудов (исследования предполагаемых зон перелома с учетом статистики переломов). Данные по группам представлены в Таблице 2.1.

Таблица 2.1 - Данные по исследуемым группам

Параметры	Основная группа n=120	Контрольная группа n=24
Женщин Мужчин	62 58	12 12
Зоны исследования: верхняя конечность нижняя конечность	 62 58	 24 (72 исс-й) 24 (72 исс-й)
Средний возраст в группе M±SD (лет)	46,48±8,74	47,54±6,45
Период наблюдения	0-7 дней, 2-4 недели, 1-6 месяцев	-
Проведенные исследования в %		
УЗИ “В” режим	100%	100%
Ультразвуковое дуплексное сканирование	100%	100%
УЭСВ	100%	100%
УКЭ	35% (42)	100%
Индекс васкуляризации	33,3% (40)	-
Рентгенография	100%	100% (24)
РКТ	30% (36)	50% (12)

2.2. Методы мультипараметрического ультразвукового исследования при переломах трубчатых костей

МПУЗИ включало следующие методы сканирования: УЗИ в В-режиме, ультразвуковое дуплексное сканирование с использованием стандартных опций ЦДК (цветовое допплеровское картирование), ЭД (энергодопплерография), УЭСВ (ультразвуковая эластография сдвиговой волной), УКЭ (ультразвуковая компрессионная эластография).

При УЗИ зоны перелома на ранних сроках (0-7 дней после перелома) в В-режиме и режиме допплерографии изучали состояние костных отломков, их сопоставление, количество отломков, наличие или отсутствие интерпозиции, состояние окружающих сосудов, наличие и объем гематомы в окружающих мягких тканях. После фиксации костных отломков (гипсовая повязка, остеосинтез, металлическая конструкция), начиная с первого дня после перелома, изучали формирование костной мозоли, путем применения УЭСВ и УКЭ, характер и интенсивность васкуляризации в зоне костной мозоли. Наличие гипсовой повязки и металлической конструкции не явилось препятствием для проведения УЗИ (Рисунок 2.2).

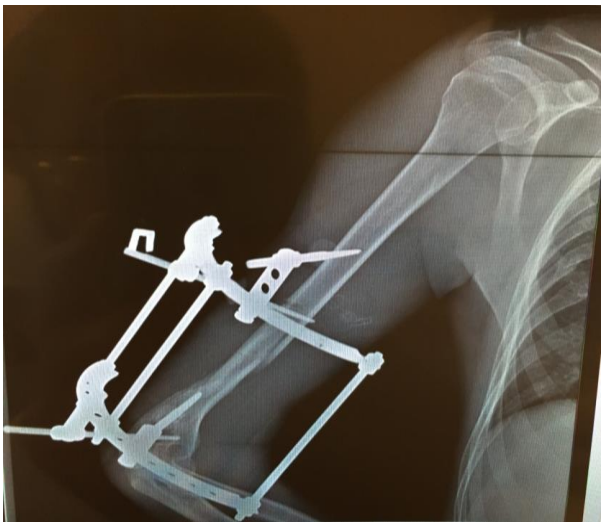

Рисунок 2.2 - Рентгенограмма пациента М., 53 лет. Закрытый винтообразный перелом нижней трети правой плечевой кости со смещением. Проведена операция: фиксация костных отломков металлической конструкцией

При необходимости прорезали "окна" в гипсовой повязки для подведения ультразвукового датчика. В случаях металлической конструкции (спицы, пластины и тд.) сканирование проводили в тех плоскостях, где ультразвуковые лучи не пересекались с металлом.

2.3. Методика ультразвуковой эластографии сдвиговой волной при переломах трубчатых костей

Методика проведения ультразвуковой эластографии сдвиговой волной для определения жесткости костной мозоли заключается в следующем. Исследование проводили на ультразвуковом сканере SuperSonic Aixplorer (Франция) снабженного опцией «Эластография сдвиговой волны», с использованием линейных датчиков частотой 2-15 МГц, применением поперечных ультразвуковых волн. Вначале сканировали зону перелома, окружающие мягкие ткани и кости. Для точного определения границ перелома костей и визуализации зоны костной мозоли, ультразвуковое исследование проводили в обычном В-режиме (В –первая буква от слов Brightness modulation– регулировка яркости), далее с целью дифференцировки окружающих мягких тканей и сосудов, а также для исключения интерпозиции (наличия инородной ткани между отломками костей) проводили исследование в режиме цветового дуплексного сканирования. Полностью исключали давление датчиком на ткани во избежании получения некорректных значений. Полный контакт датчика с поверхностью кожи осуществлялся за счет толстого слоя геля. Датчик фиксировали в неподвижном положении и включали режим УЭСВ, программу «мышечно-скелетная система» и получали изображение зоны интереса – костной мозоли. Участки различной жесткости картировались разными цветами, что отражается на цветной шкале в мониторе. Цветная шкала показывает каким цветом окрашиваются жесткие участки (обозначены как «Hard» - жесткий) и каким цветом окрашиваются мягкоэластичные участки (обозначены как «Soft» - мягкий). Таким образом, можно определить участки различной жёсткости костной мозоли качественно. На ранних сроках после перелома (до 10 дней) в соединительнотканной мозоли могут

визуализироваться единичные сосуды, а в окружающих тканях, в том числе в тканях находящихся между отломками костей, сосуды визуализируются четко (Рисунок 2.3).

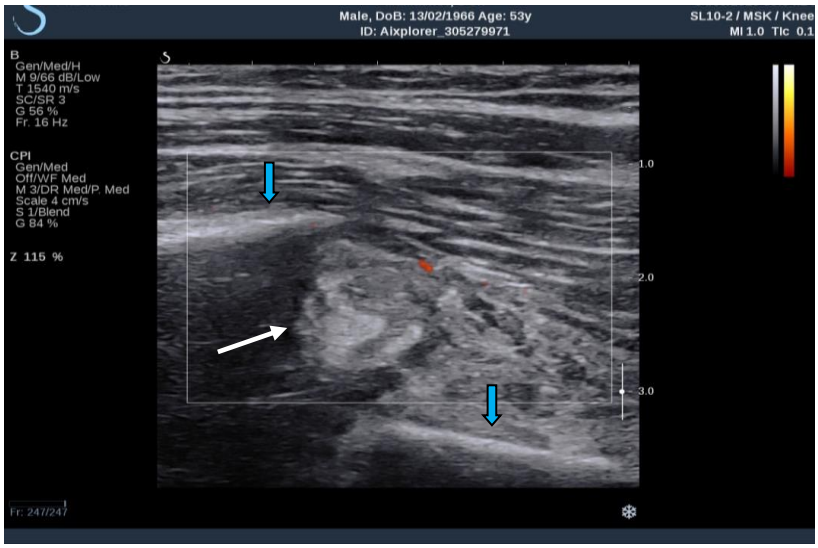

Рисунок 2.3 - Эхограмма пациента М., 53 лет в режиме . 7-й день после перелома правой плечевой кости. В зоне соединительнотканной мозоли (белая стрелка) появились единичные сосуды. Костные отломки обозначены синими стрелками

Для количественной оценки жесткости костной мозоли в зону интереса (Q-Box) подводили один или несколько контрольных объемов, свободно перемещаемых и изменяемых по размерам, после чего на мониторе были отображены количественные показатели жесткости в кПа (Рисунок 2.4). При эластометрии выбирали диапазон от 0 до 800 кПа. В зоне интереса автоматически появляются следующие значения модуля Юнга (E): среднее значение (Mean), минимальное значение (Min), максимальное значение (Max), стандартное отклонение (SD). Для анализа использовали показатели среднего значения Mean, так как наши исследования и данные других исследователей [3, 14, 30, 47, 63] подтвердили, что наиболее объективным являются показатели модуля Юнга среднего значения Mean. Измерения проводили трехкратно, затем вычислялось среднее значение для каждого показателя Mean, которое и использовалось в дальнейшем для анализа и статистической обработки. УЭСВ зоны перелома

проводили с первых дней после переломов, после иммобилизации конечностей и сопоставления костных отломков тем или иным способом.

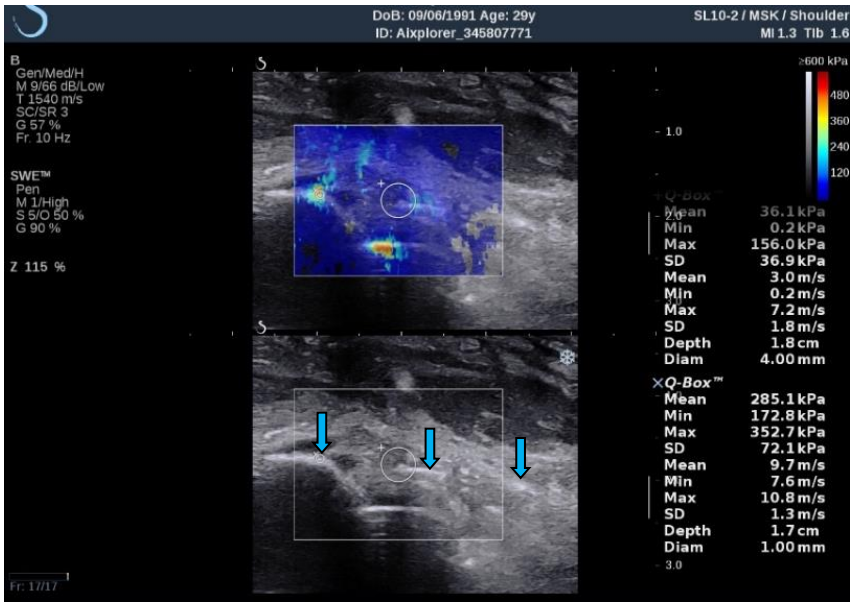

Рисунок 2.4 - Ультразвуковая эластография сдвиговой волной у пациентки Б., 29 лет с оскольчатым переломом правой лучевой кости. 2 недели после перелома. В зоне перелома множество костных отломков. Жесткость одного из отломков составляет 285,1 кПА (белый круг Q-Box; Mean). Костные отломки обозначены синими стрелками

2.4. Методика ультразвуковой компрессионной эластографии при переломах трубчатых костей

Ультразвуковая компрессионная эластография – современная ультразвуковая технология, с помощью которой появилась возможность исследовать упругость, эластичность и жесткость тканей методом качественного и количественного анализа. При компрессионной эластографии на зону интереса – исследуемую ткань оказывается дополнительное воздействие – давление. Давление может быть оказано ультразвуковым датчиком. На современных ультразвуковых аппаратах, вследствии высокой чувствительности, достаточно тремора рук или передаточной пульсации окружающих сосудов. Разные ткани обладают различной эластичностью. По результатам исследования формируется

цветовая картограмма эластичности тканей – это качественная оценка эластичности тканей. На цветовой шкале монитора определяются цветовые гаммы, которые соответствуют жестким тканям (обозначается “Hard”) и мягко-эластичным тканям (обозначается “Soft”). Цветовые гаммы могут отличаться в зависимости от производителей ультразвуковых аппаратов. Производители восточных стран для жестких тканей выделяют темно-синие тона, а для мягкоэластичных тканей – желто-красные тона. У западных производителей аппаратов иначе: жесткие ткани обозначаются желто-красными тонами, мягкоэластичные ткани окрашиваются темно-синими тонами. Для количественной оценки жесткости тканей при ультразвуковой компрессионной эластографии определяют коэффициент деформации – Strain Ratio (SR) при помощи формулы SR=B/A, где “A” – жесткость зоны интереса, “B” – жесткость окружающих тканей. Таким образом, при УКЭ зоны перелома мы сравниваем жесткость костной мозоли (“A”) с жесткостью костной ткани (“B”). Количественный результат получается в единицах. Исследование отличается неинвазивностью, высокой точностью, комфортно и безвредно для пациента. Ультразвуковая компрессионная эластография опционально может применяться в большинстве современных ультразвуковых систем.

Методика проведения ультразвуковой компрессионной эластографии для определения формирования жесткости костной мозоли заключается в следующем. Исследование проводили на ультразвуковом сканере S40 (Китай), снабженного опцией «компрессионная эластография», с использованием линейных датчиков частотой 8-16 МГц, применением продольных ультразвуковых волн, которые приводят к деформации (оказывают давление) тканей. Сканировали зону перелома, окружающие мягкие ткани и кости. Вначале, для точного определения границ перелома костей, проводили ультразвуковое исследование в обычном В-режиме. Ультразвуковой датчик устанавливали на поверхность кожи в проекции зоны интереса, на кожу предварительно наносили ультразвуковую гель. После определения границ костных отломков и мозоли в В-режиме, датчик фиксировали

в неподвижном положении, включали режим УКЭ и получали изображение зоны интереса – костной мозоли в режиме компрессионной эластографии (Рисунок 2.5). На мониторе одновременно появляются 2 изображения (В-режим и режим компрессионной эластографии). Результаты УЗИ сопоставляли и сравнивали с рентгеновскими и КТ данными (Рисунок 2.6).

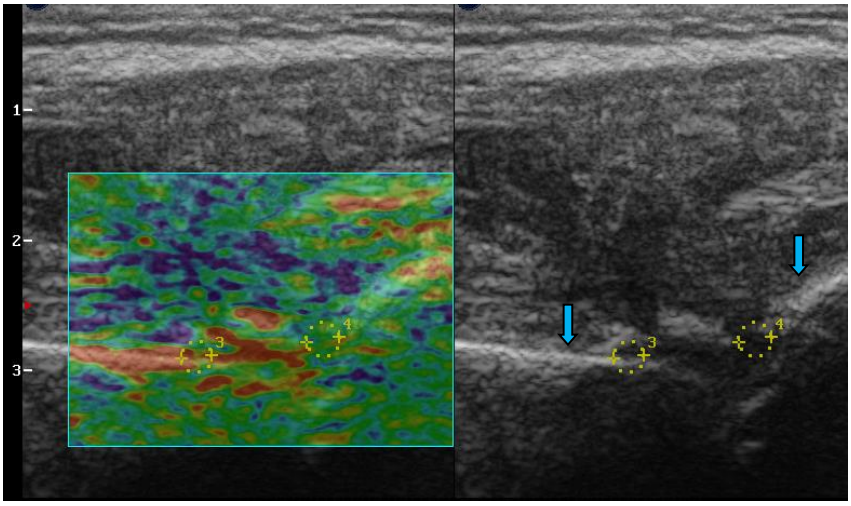

Рисунок 2.5 - Сонограмма пациента И., 34 лет. Закрытый оскольчатый перелом с/3 левой плечевой кости. 4 недели после перелома. Слева компрессионная эластограмма, справа изображение в В-режиме. Сопоставление костных отломков (синие стрелки) не удовлетворительное. Контрольные объемы (желтые круги) в зоне костной ткани и в зоне костной мозоли. Коэффициент деформации SR=0,56 единиц

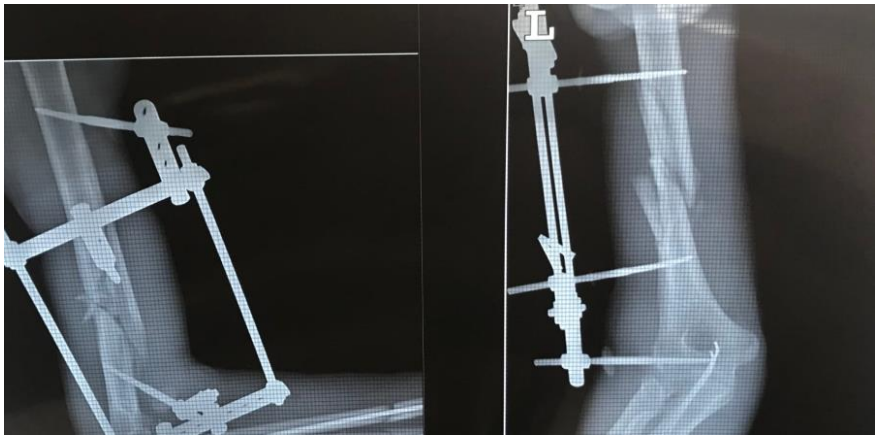

Рисунок 2.6 - Рентгенограмма того же пациента И., 34 лет. Закрытый оскольчатый перелом с/3 левой плечевой кости. 4 недели после перелома. Слабо выраженная костная мозоль. Сопоставление костных отломков не удовлетворительное

Участки различной жесткости будут картироваться разными цветами, что отражается на цветной шкале в мониторе. Цветная шкала показывает каким цветом окрашиваются жесткие участки (обозначены как «Hard» - жесткий) и каким цветом окрашиваются мягкоэластичные участки (обозначены как «Soft» - мягкий). Таким образом определяются участки различной жёсткости костной мозоли качественно. Для количественной оценки жесткости костной мозоли в зону интересов (костная ткань и зона костной мозоли) поочередно подводили один или несколько контрольных объемов, свободно перемещаемых и изменяемых по размерам, повторно нажимали на кнопку с последним значением, после чего на мониторе автоматически были изображены количественные показатели коэффициента деформации (SR) в единицах.

По нашим данным, по ходу формирования и нарастания жесткости костной мозоли, показатель коэффициента деформации SR стремится к единице (1,0), исходя из формулы SR=B/A. То есть, чем выше жесткость костной мозоли, тем ближе к единице 1,0 будет коэффициент деформации SR. По тому, как быстро или медленно нарастает показатель коэффициента деформации SR, можно четко определить какими темпами идет формирование костной мозоли и прогнозировать сроки окончания формирования ее жесткости, что существенно будет влиять на тактику лечения конкретного пациента.

2.5. Методика ультразвукового дуплексного сканирования в зоне перелома с определением индекса васкуляризации

Единичные сосуды в зоне перелома, где будет формироваться костная мозоль, появляются спустя 7-10 дней после перелома. Эти сосуды располагаются на периферии костной мозоли, как правила тонкостенные и кровоток по ним определяется лишь при ультразвуковом дуплексном сканировании в режиме энергодопплерографии, который более чувствителен к низким скоростям кровотока. Далее, по мере нарастания формирования костной мозоли количество сосудов увеличиваются, они располагаются в периостальной зоне, проникают в интермедиарную зону. Для стандартизации исследования нами была выбрана

площадка размерами 2Х2 см, одна половина которой находилась в периостальной зоне, другая половина - в интермедиарной зоне костной мозоли. Края площадки симметрично располагали по отношению к дистальным и проксимальным концам костных отломков. Индекс васкуляризации (ИВ) вычисляли по формуле: ИВ=S площадь сосудов / S площадь костной мозоли Х 100%. Площадь костной мозоли соответствует ранее выбранной (оконтуренной) площадки, то есть 4 см² и площадь костной мозоли постоянна, что облегчает подсчет ИВ при ручном формате вычисления. Некоторые УЗ сканеры имеют опцию по вычислению ИВ и в этом случае на площадке костной мозоли в 4 см² ИВ подсчитывается автоматически, принцип которой заключается в определении количества цветных пикселей (соответствуют сосудам) и всех пикселей (цветных и серошкальных) на площадке. При ручном формате вычисления сосуды оконтуриваются (при этом их площадь автоматически вычисляется), определяются сумма их площади и далее по известной формуле определяется ИВ. Например, общая сумма площадей сосудов составляет 0,4 см². ИВ=0,4:4х100%=10% или 10 единиц. На Рисунках 2.7-2.8 представлены эхограммы костных мозолей на разных сроках развития в режиме ультразвукового дуплексного сканирования с вычислением ИВ.

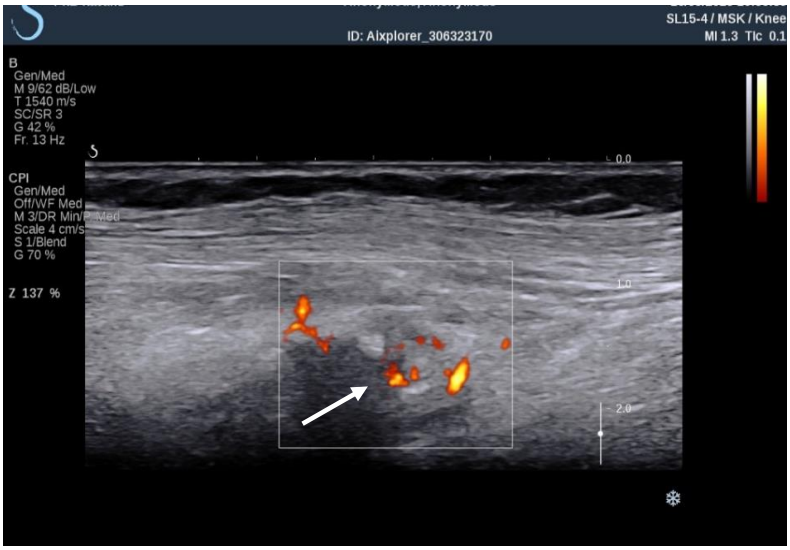

Рисунок 2.7 - Эхограмма пациента И., 24 лет., в режиме цветового дуплексного сканирования. 4 недели после закрытого перелома правой плечевой кости. ИВ=0,2:4х100=5 единиц. Костная мозоль - белая стрелка

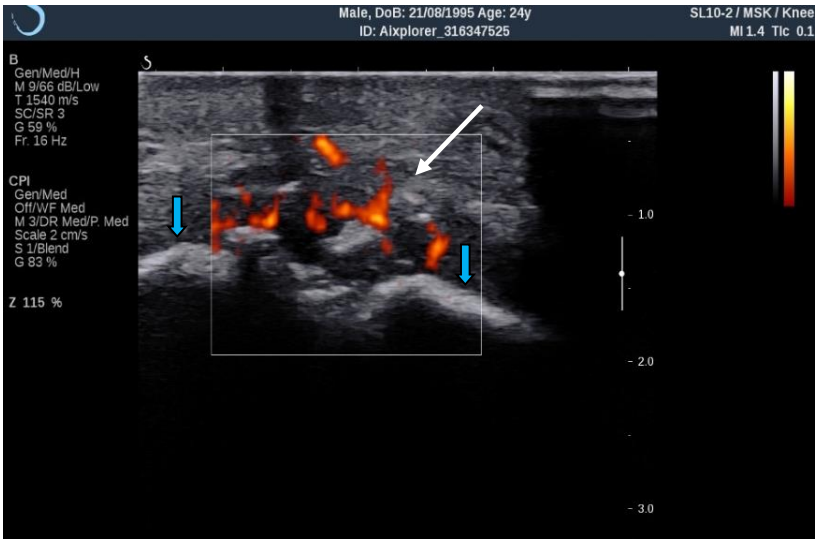

Рисунок 2.8 - Эхограмма того же пациента И., 24 лет., в режиме цветового дуплексного сканирования. 2 месяца после закрытого перелома правой плечевой кости. ИВ=0,84:4х100=21 единица. Костная мозоль - белая стрелка, кости обозначены синими стрелками

2.6. Методика рентгеновских исследований и КТ при переломах трубчатых костей

Первоначально традиционно для диагностики переломов использовали рентгенографию и КТ. Кратность использования рентгенографии составлял 2,7 раза. Рентгеновские исследование проводились в день поступления больных с переломами костей для определения локализации, характера перелома, далее рентгенография после сопоставления отломков (обычная репозиция, оперативные вмешательства – остеосинтез и т.д.). Третий и четвертый (при необходимости) снимки делали в конце срока консолидации, после снятия гипсовой повязки, удаления металлической конструкции. Для выявления костной мозоли рентгенографию проводили начиная с 3-4 недели после перелома в тех случаях, когда возникли подозрения о не срастающемся переломе или медленной консолидации отломков. КТ проводилась на аппарате Brilliance 64 (Philips) при сложных переломах и сочетанных травмах. МП костной мозоли при КТ определяли эндостально, периостально и в межотломковой зоне (Рисунок 2.9). Показатели МП костной ткани и костной мозоли определяли в единицах

Хаунсфилда (HU). Толщина среза при костном режиме составляла от 0,9 до 3 мм, мягкотканом режиме – 1,5 мм.

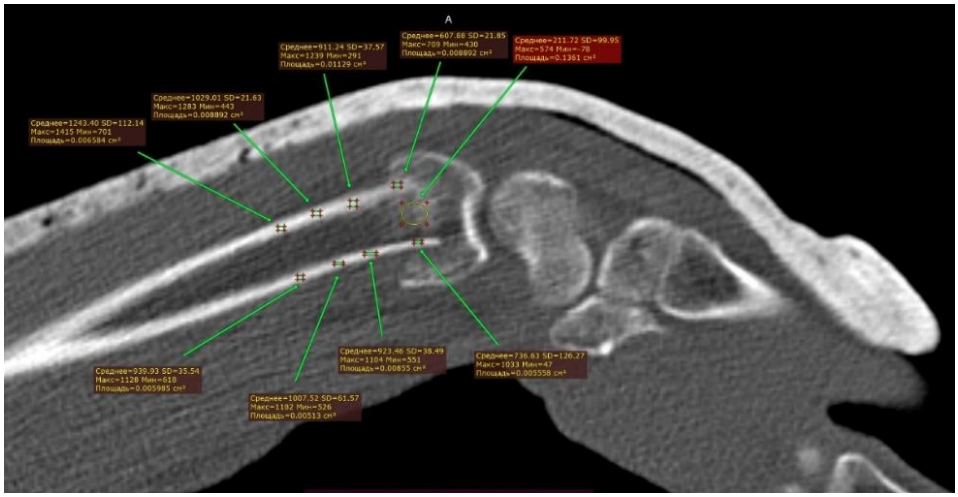

Рисунок 2.9 - Томограмма пациентки Н., 59 лет. Закрытый перелом лучевой кости в типичном месте со смещением отломков, 1 неделя после перелома. Минеральная плотность с эндостальной, периостальной и межотломковой зон (стрелки)

2.7. Показатели правильного формирования жесткости костной мозоли

Нами разработаны показатели правильного формирования жесткости костной мозоли, которые имеют следующие параметры:

1. ИНЖ - индекс набора жесткости (минимальный еженедельный набор жесткости в костной мозоли в кПа со дня перелома до 1 месяца);

2. ППНЖ - полупериод набора жесткости (минимальный период набора 50% жесткости от нормы);

3. ПИВ - повышение индекса васкуляризации (минимальное еженедельное увеличение ИВ с 3 недели до 2-х месяцев после перелома, в период интенсивного повышения ИВ);

4. ПМПИВ - период максимального показателя индекса васкуляризации (период набора максимальных показателей ИВ).

2.8. Статистическая обработка

В качестве параметров описательной статистики для непрерывных нормально распределенных выборок рассчитывали среднее арифметическое и стандартное отклонение, для ненормально распределенных - медиану и размах вариации. Для категориальных переменных рассчитывали частоты в виде количества (процента) наблюдений. Сравнение нормально распределенных выборок производили с использованием t-критерия Стьюдента, ненормально распределенных — с использованием критериев Уилкоксона и хи-квадрат (для сравнения долей). Оценка нормальности распределения выборок осуществлялась с использованием критерия Колмогорова - Смирнова путем сравнения со стандартным нормальным распределением. Статистическую достоверность различия сравниваемых выборок констатировали при получении значений $P < 0,05$. Расчет линейных и нелинейных зависимостей выполняли по принципам регрессионного анализа. Для оценки корреляции между нормально распределенными выборками использовали коэффициент Пирсона, между ненормально распределенными – коэффициент Спирмена. Сравнение показателей костной мозоли на различных сроках наблюдения проводилось также с помощью теста Бонферрони. Отличия полагались статистически значимыми при $p < 0,05$. Данные представлены в виде $M \pm \sigma$, где M – среднее арифметическое значение, σ – стандартное отклонение, а также в виде $M \pm m$, где M – среднее арифметическое значение, m – стандартная ошибка среднего.

Все статистические анализы выполняли в программном пакете SPSS (v.13.0; v.18.0).

Для определения информативности методов МПУЗИ при переломах трубчатых костей рассчитывали чувствительность, специфичность, точность, прогностическую ценность положительных и отрицательных результатов по общепринятым формулам:

- Чувствительность (Ч) = ИП/(ИП + ЛО) x 100%;
- Специфичность (С) = ИО/(ИО + ЛП) x 100%;

- Точность (Т) = (ИО + ИП)/(ИО + ЛО + ИП + ЛП) х 100%;
- Предсказательность положительного значения (ППЗ) = ИП/(ИП + ЛП) х 100%;
- Предсказательность отрицательного значения (ПОЗ) = ИО/(ИО + ЛО) х 100%.

Сокращения: ИП – истинно положительные результаты, ИО – истинно отрицательные результаты, ЛП – ложноположительные результаты, ЛО – ложноотрицательные результаты.

Глава 3. РЕЗУЛЬТАТЫ СОБСТВЕННЫХ ИССЛЕДОВАНИЙ И ИХ ОБСУЖДЕНИЕ

3.1. Результаты исследований жесткости трубчатых костей в норме

В наше исследование входила задача обследовать жесткость трубчатых костей в норме с применением методики ультразвуковой эластографии сдвиговой волной. Жесткость в данном случае измерялась в килопаскалях (кПА). В контрольную группу входили 24 исследуемых (12 женщин и 12 мужчин) разных возрастных групп от 17 до 65 лет включительно (Таблица 3.1).

Таблица 3.1 - Жесткость длинных трубчатых костей при УЭСВ (Mean) в норме у мужчин и женщин по возрастным группам (в кПА)

Название костей	**17-25лет (n=6чел)**		**26-35лет (n=6чел)**		**36-45лет (n=6чел)**		**46-65лет (n=6чел)**		**Среднее ± стандарт откл.**
	муж	жен	муж	жен	муж	жен	муж	жен	
Плече-вая кость	348,7 354,4 362,8	340,9 352,8 359,7	367,1 375,4 381,3	359,7 365,9 379,6	380,4 398,7 402,4	365,2 378,5 397,8	385,6 395,9 401,1	371,7 385,6 400,7	375,50 ±18,15
Лучевая кость	339,6 341,7 348,5	314,5 319,7 325,3	342,7 348,4 350,4	326,4 330,2 332,7	349,0 351,8 361,5	340,6 343,8 345,5	347,8 350,6 357,6	339,1 342,7 343,1	341,38 ±11,53
Локтевая кость	320, 2 325,7 329,4	310,4 315,1 328,2	347,5 349,3 349,9	324,7 325,3 326,8	349,5 349,8 356,9	342,5 344,8 346,7	351,9 355,8 357,0	347,4 348,2 350,8	340,13 ±13,82
Бедрен-ная кость	479,3 498,9 511,4	468,5 488,6 503,2	481,1 500,3 518,4	470,5 487,1 506,3	489,1 516,4 523,3	475,1 500,2 504,7	495,1 500,1 501,7	484,4 489,1 500,6	495,56 ±14,67
Б/бер-цовая кость	405,1 410,3 413,7	399,8 400,1 409,5	426,3 436,4 439,5	408,1 421,7 431,5	432,0 437,8 440,8	427,4 429,5 430,2	411,3 419,6 435,1	406,3 414,6 431,0	421,57 ±13,12
М/бер-цовая кость	419,3 427,8 441,6	406,4 419,6 435,2	425,1 439,9 434,7	420,3 437,5 443,2	432,8 438,4 439,1	410,1 425,5 448,2	405,3 426,1 439,7	400,6 418,5 430,3	427,72 ±13,05

Ввиду отсутствия достоверности различия показателя жесткости костной мозоли у мужчин и женщин, а также у представителей различного возраста, рассчитаны сводные значения параметров описательной статистики для отдельных костей у представителей

любого пола и возраста. Для выявления необходимости индивидуального моделирования жесткости различных костей проведены попарные сравнения показателей для различных костей (Таблица 3.2).

Таблица 3.2 - Попарные сравнения показателей для различных костей

	1	2	3	4	5	6
1.Плечевая кость	—	P>0,05	P<0,001	P<0,001	P<0,001	P<0,001
2.Лучевая кость	—	—	P<0,001	P<0,001	P<0,001	P<0,001
3.Локтевая кость	—	—	—	P<0,001	P<0,001	P<0,001
4.Бедренная кость	—	—	—	—	P<0,001	P<0,001
5.Б/берцовая кость	—	—	—	—	—	P>0,05
6.М/берцовая кость	—	—	—	—	—	—

Таким образом, выявлена необходимость индивидуального моделирования жесткости костной мозоли для различных трубчатых костей.

3.2. Ультразвуковая эластография сдвиговой волной в оценке жесткости костной мозоли при переломах трубчатых костей

По методике УЭСВ жесткость костной мозоли начали определять с первых дней после перелома и до 6 месяцев наблюдения. УЭСВ провели всем пациентам основной группы, состоящей из 120 субъектов разного пола и возраста (62 женщин, 58 мужчин), а также УЭСВ провели всем пациентам контрольной группы, состоящей из 24 субъектов (12 женщин и 12 мужчин). Из основной группы 62 пациента (28 мужчин и 34 женщин) были с переломами костей верхних конечностей: плечевая кость - 22 пациента (10 мужчин и 12 женщин), лучевая кость - 24 (9 мужчин и 15 женщин), локтевая кость - 16 (9 мужчин и 7 женщин). 58 пациентов (30 мужчин и 28 женщин) были с переломами нижних конечностей: бедренная кость - 19 пациентов (10 мужчин и 9 женщин), большеберцовая кость - 18 (10 мужчин и 8 женщин), малоберцовая кость - 21 (10 мужчин и 11 женщин) (Рисунок 3.1).

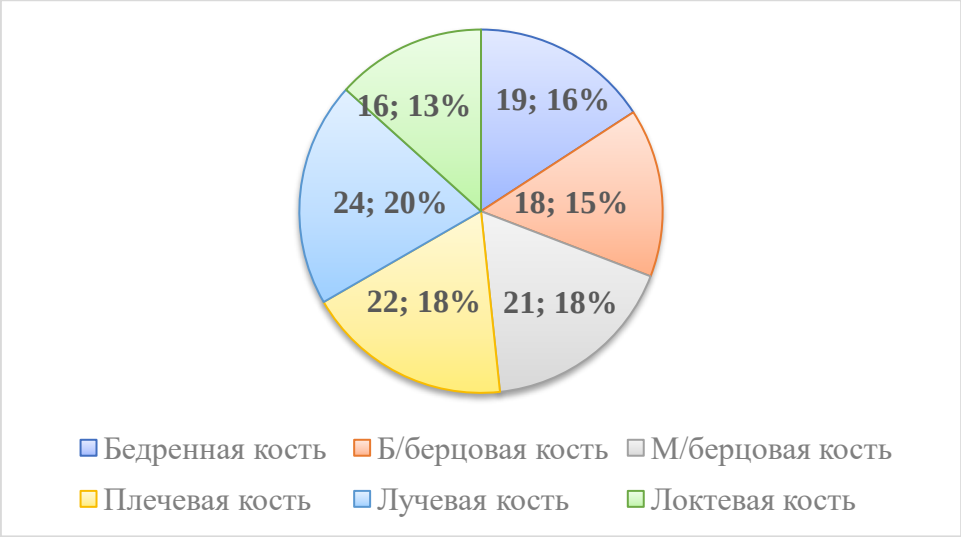

Рисунок 3.1 - Количество и структура проведенных ультразвуковых исследований в режиме эластографии сдвиговой волной после переломов трубчатых костей верхних и нижних конечностей

Количественные результаты получали с периостальной зоны путем трехкратного измерения показателей жесткости в кПа (Рисунок 3.2). За основу брали показателей среднего значения Mean (Рисунок 3.3).

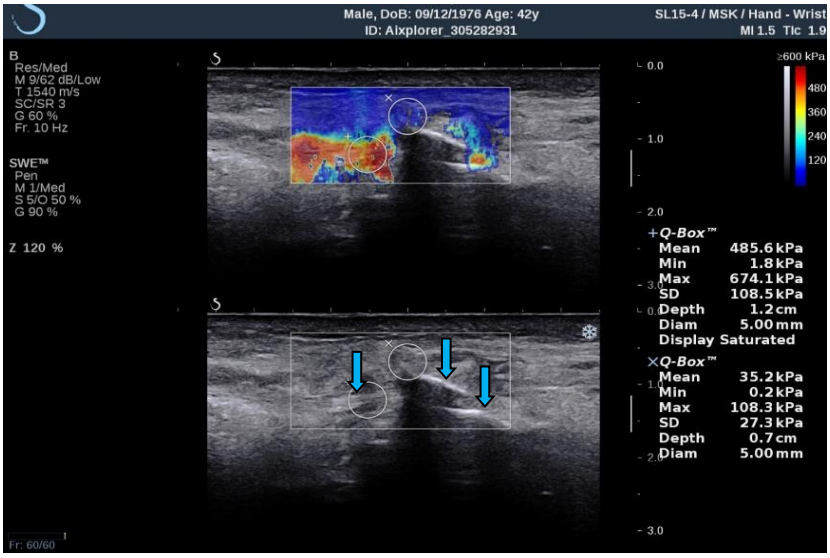

Рисунок 3.2 - Ультразвуковая эластография сдвиговой волной через 1 неделю после перелома левой большеберцовой кости у пациента М., 42 лет. Контрольные объемы (в виде круга) в зоне костного отломка (+Q-BOX; Mean=485,6 kPa), в зоне костной мозоли (xQ-BOX; Mean=35,2 kPa). Костные отломки обозначены синими стрелками

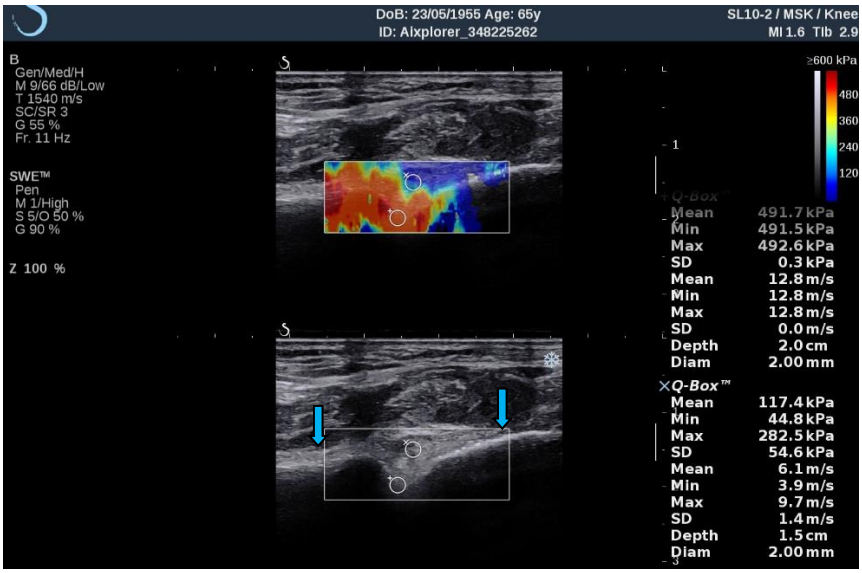

Рисунок 3.3 - Ультразвуковая эластография сдвиговой волной через 4 недели после перелома правой бедренной кости у пациентки К., 65 лет. Контрольные объемы (белые круги) в зоне костного отломка (+Q-BOX; Mean=491,7 kPa), в зоне периостальной костной мозоли (xQ-BOX; Mean=117,4 kPa). Костные отломки обозначены синими стрелками

Результаты УЭСВ зоны костной мозоли после переломов трубчатых костей нижних конечностей представлены в Таблицах 3.3-3.5. Рост жесткости костной мозоли после переломов бедренной кости представлен на Графике 3.1.

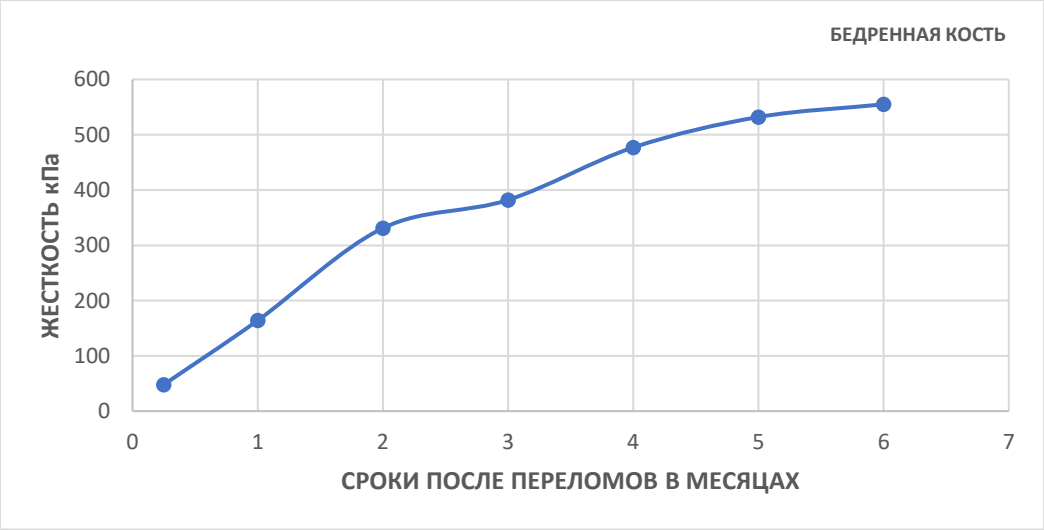

График 3.1 - Повышение жесткости костной мозоли после перелома бедренной кости. X – срок после перелома, мес., Y - жесткость ($y=-14,37x^2+179,33x-5,7604$ $R^2=0,989$)

Жёсткость костной мозоли бедренной кости, определенная методом УЭСВ, характеризовалась сильной достоверной корреляцией (r^2 = 0,972, p<0,001) с результатами оценки минеральной плотности костной мозоли, определенной по данным КТ, что подтвердило возможность использования первой в качестве валидного маркера зрелости костной мозоли. При оценке различных видов зависимостей (линейной, логарифмической, обратной, квадратичной, кубической, степенной, экспоненциальной и показательной) наилучшая точность (r^2 = 0,988, p<0,0001) была получена для кубической функции (Рисунок 3.4).

Таблица 3.3 - Определение жёсткости костной мозоли методом УЭСВ в кПа (Mean) после переломов бедренной кости (n=19)

Сроки после перелома	17-25лет		26-35 лет		36-45 лет		46-65 лет		Среднее ± стандарт откл
	М n=2	Ж n=2	М n=3	Ж n=2	М n=3	Ж n=3	М n=2	Ж n=2	
1 нед.	49,5 51,7	39,1 43,7	52,4 56,5 57,8	44,6 56,8	49,8 53,7 55,6	36,6 42,5 47,3	46,3 54,4	38,3 43,6	48,43 ±6,60
2 нед.	77,7 78,4	80,6 71,4	79,6 77,9 75,5	75,5 76,7	82,6 75,3 80,7	74,9 79,1 81,2	72,7 75,6	78,4 72,7	77,18 ±3,11
3 нед.	94,7 98,9	86,5 92,5	96,7 98,8 87,5	97,7 100,9	99,4 95,6 87,8	95,7 90,6 88,3	90,8 96,4	99,7 98,6	94,58 ±4,70
4 нед.	115,7 145,8	126,4 141,7	165,9 187,7 120,5	186,8 174,7	177,4 169,5 186,3	179,7 183,5	169,8 185,5	159,7 176,8	164,08 ±23,86
2 мес.	319,5 328,6	316,4 322,7	327,9 334,6 342,5	330,7 339,5	328,5 334,6 341,4	325,8 337,4	335,7 340,3	324,8 336,5	331,52 ±7,73
3 мес.	358,4 377,7	355,5 365,4	385,6 396,7 404,6	376,4 389,3	379,7 383,4 400,6	375,8 387,7	384,8 397,5	380,8 385,4	382,52 ±13,41
4 мес.	436,7 475,8	457,5 468,4	480,6 487,5 496,2	478,6 488,5	476,7 489,6 490,4	474,9 485,7	480,7 486,5	467,8 475,6	477,65 ±13,95
5 мес.	528,9 541,3	517,6 530,5	519,4 537,6 542,2	537,6 540,8	529,4 536,2 539,7	533,6 535,5	527,6 534,2	521,4 532,7	532,57 ±7,43
6 мес.	549,7 565,3	545,1 552,3	557,8 567,3 570,1	556,1 558,3	558,2 564,3 568,1	544,7 552,4	543,8 553,6	541,4 550,3	555,49 ±8,91

Таблица 3.4 - Определение жёсткости костной мозоли методом УЭСВ в кПа (Mean) после переломов большеберцовой кости (n=18)

Сроки после перелома	17-25лет		26-35 лет		36-45 лет		46-65 лет		Среднее ± стандарт откл
	М n=2	Ж n=2	М n=3	Ж n=2	М n=2	Ж n=2	М n=3	Ж n=2	
1 нед.	45,3 39,7	34,2 38,5	48,5 46,4 45,3	50,3 52,6	49,6 53,7	45,9 47,4	47,1 50,8 53,9	43,7 49,6	46,81 ±5,27
2 нед.	73,6 82,4	69,4 77,6	76,2 85,6 90,4	81,3 87,6	91,5 84,7	78,6 84,3	75,7 85,4 81,5	73,3 86,6	81,43 ±6,21
3 нед.	117,5 136,8	120,6 127,3	145,2 156,8 163,3	153,7 161,4	144,8 150,5	148,3 169,4	139,6 155,8 167,4	147,2 163,4	148,28 ±15,31
4 нед.	195,6 207,3	208,4 209,2	218,7 205,3 200,5	215,3 206,4	217,8 203,7	214,3 211,6	228,1 217,3 210,4	222,6 218,3	211,71 ±8,13
2 мес.	394,7 314,3	387,4 305,7	317,6 322,4 331,2	327,1 330,6	328,7 330,4	325,7 328,6	319,4 326,3 328,6	299,4 327,3	330,30 ±23,80
3 мес.	438,7 365,2	352,8 360,3	368,3 375,2 381,7	369,4 378,6	374,6 377,3	367,4 375,6	359,2 364,7 373,8	347,6 358,7	376,62 ±19,14
4 мес.	448,6 447,8	426,3 435,2	458,7 463,9 480,7	459,4 474,6	468,4 477,6	463,9 475,3	459,8 469,3 478,4	463,5 474,8	462,57 ±15,06
5 мес.	497,2 537,6	518,3 527,6	520,6 527,2 531,5	525,7 530,2	519,6 524,3	517,3 526,8	518,6 525,4 528,3	515,6 525,7	523,19 ±8,58
6 мес.	535,2 558,7	533,4 543,7	545,2 559,7 564,1	547,3 560,7	558,6 559,7	556,4 563,7	548,3 552,6 558,3	530,1 547,9	551,31 ±10,55

Жёсткость костной мозоли большеберцовой и малоберцовой костей, определенная методом УЭСВ, характеризовалась сильной достоверной корреляцией (r^2 = 0,978, p<0,001; r^2 = 0,988, p<0,001) с результатами оценки минеральной плотности костной мозоли, определенной по данным КТ, что подтвердило возможность использования первых в качестве валидного маркера зрелости костной мозоли.

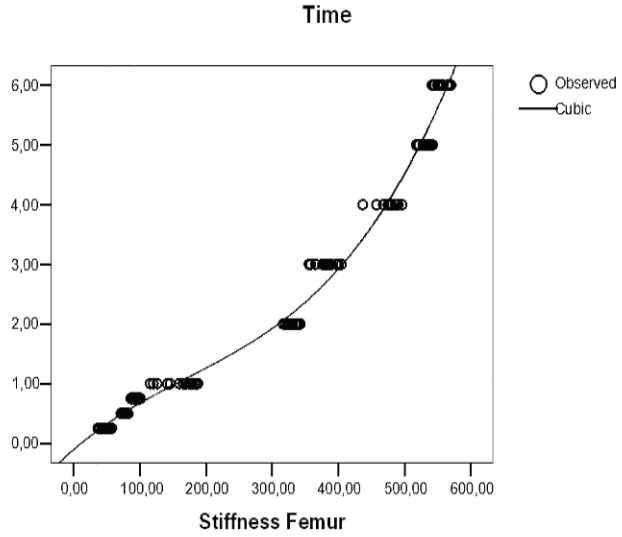

Рисунок 3.4 - Оценка точности при кубической функции. Уравнение: С = - 0,108 + 0,10Ж – 2×10^{-5} Ж^2 + $4{,}4\times10^{-8}$ Ж^3, где: С - срок консолидации, Ж - жесткость

При оценке различных видов зависимостей (линейной, логарифмической, обратной, квадратичной, кубической, степенной, экспоненциальной и показательной) наилучшая точность (r^2 = 0,985, $p<0{,}0001$) была получена для квадратичной функции (Рисунок 3.5).

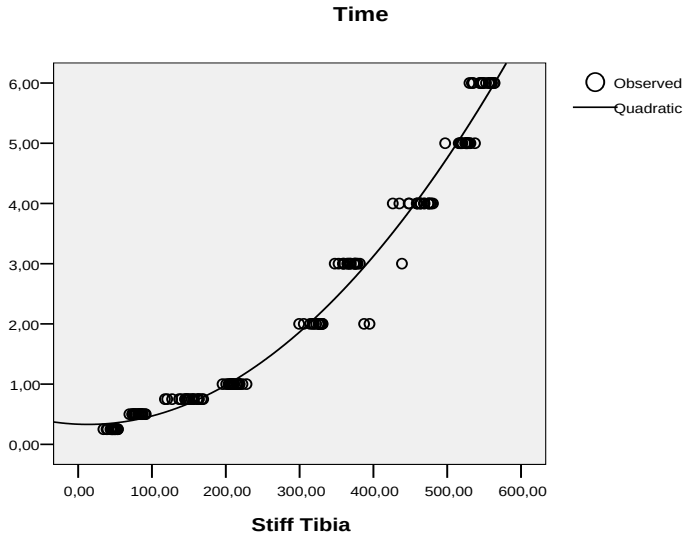

Рисунок 3.5 - Оценка точности при квадратичной функции. Уравнение: С = 0,334 - 0,01Ж + $1{,}9\times10^{-5}$ Ж^2, где: С - срок консолидации, Ж - жесткость

Таблица 3.5 - Определение жёсткости костной мозоли методом УЭСВ в кПа (Mean) после переломов малоберцовой кости (n=21)

Сроки после перелома	17-25лет		26-35 лет		36-45 лет		46-65 лет		Среднее ± стандарт откл
	М n=2	Ж n=2	М n=3	Ж n=3	М n=3	Ж n=3	М n=2	Ж n=3	
1 нед.	42,7 49,2	46,7 47,8	49,4 55,6 48,9	43,3 53,4 46,7	46,8 52,7 47,4	45,8 53,7 45,8	47,6 48,3	43,4 46,2	48,07 ±3,52
2 нед.	79,6 88,3	75,4 86,1	98,7 91,9 80,6	91,6 83,4 87,3	85,7 91,8 87,6	84,6 82,5 86,7	81,6 91,3	80,7 83,4 84,7	85,88 ±5,28
3 нед.	146,7 159,5	143,8 155,2	164,3 156,5 162,7	156,3 167,2 178,5	158,7 165,5 176,9	153,4 163,8 177,1	159,4 168,7	149,4 154,2 161,7	160,93 ±9,44
4 нед.	207,6 235,8	204,2 227,5	236,5 248,3 251,7	228,6 235,4 248,3	229,5 237,4 246,3	217,8 230,5 245,3	235,7 246,8	229,3 235,6 245,5	234,43 ±12,84
2 мес.	317,4 315,8	328,6 312,5	306,4 317,5 328,8	319,5 316,3 327,7	305,8 318,2 326,5	303,7 309,4 324,6	310,7 328,2	305,2 310,6 300,5	315,90 ±9,03
3 мес.	376,9 367,4	385,6 357,8	378,4 364,3 372,6	359,2 365,4 370,3	354,3 366,5 371,4	345,7 353,4 361,2	356,6 368,2	352,8 363,9 347,3	363,77 ±10,28
4 мес.	398,4 399,2	400,3 391,7	404,5 396,7 406,7	395,3 399,2 401,6	384,6 397,3 398,5	380,4 386,3 391,6	389,7 396,4	382,6 387,3 385,5	393,99 ±7,41
5 мес.	425,3 432,5	422,3 432,8	427,5 429,6 433,5	419,7 425,6 429,4	425,8 428,4 429,9	415,8 423,2 427,6	424,7 428,9	416,7 424,5 418,4	425,81 ±5,08
6 мес.	467,3 475,6	459,7 468,5	468,5 470,4 477,6	457,3 467,8 472,2	454,7 460,4 468,3	452,9 461,5 467,4	467,7 470,3	450,4 443,8 449,3	463,41 ±9,14

Повышение жесткости костной мозоли после перелома большеберцовой кости представлен на Графике 3.2. При оценке различных видов зависимостей (линейной, логарифмической, обратной, квадратичной, кубической, степенной, экспоненциальной и показательной) наилучшая точность (r^2 = 0,988, p <0,0001) была получена для кубической функции (Рисунок 3.6). Повышение жесткости костной мозоли после перелома малоберцовой кости представлен на Графике 3.3.

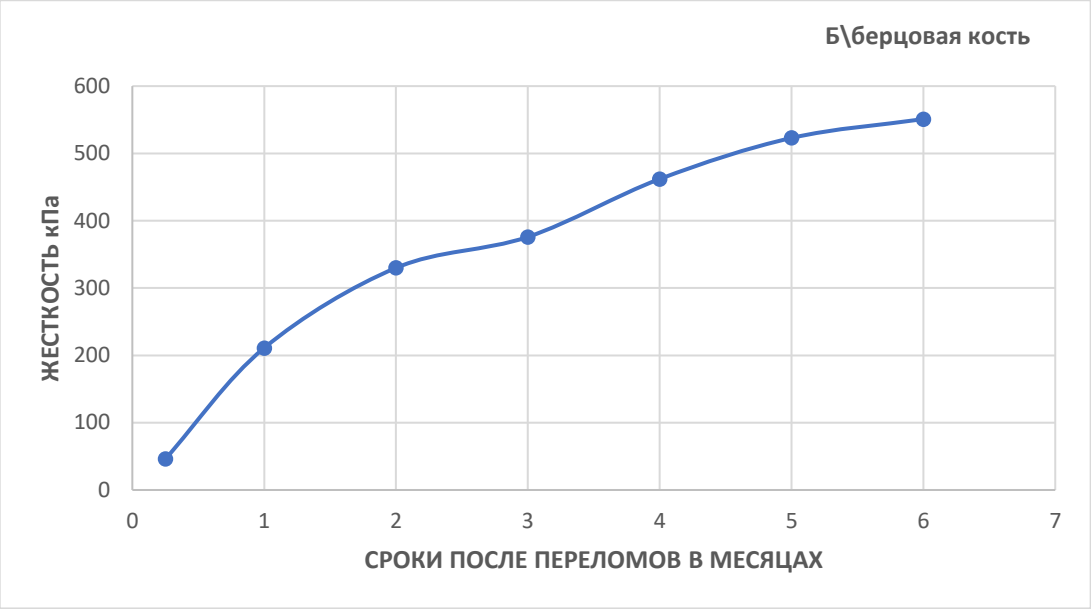

График 3.2 - Повышение жесткости костной мозоли после переломов большеберцовой кости. X – срок после перелома, мес., Y - жесткость ($y=-12{,}994x^2+164{,}49x+24{,}444$; $R^2=0{,}9805$)

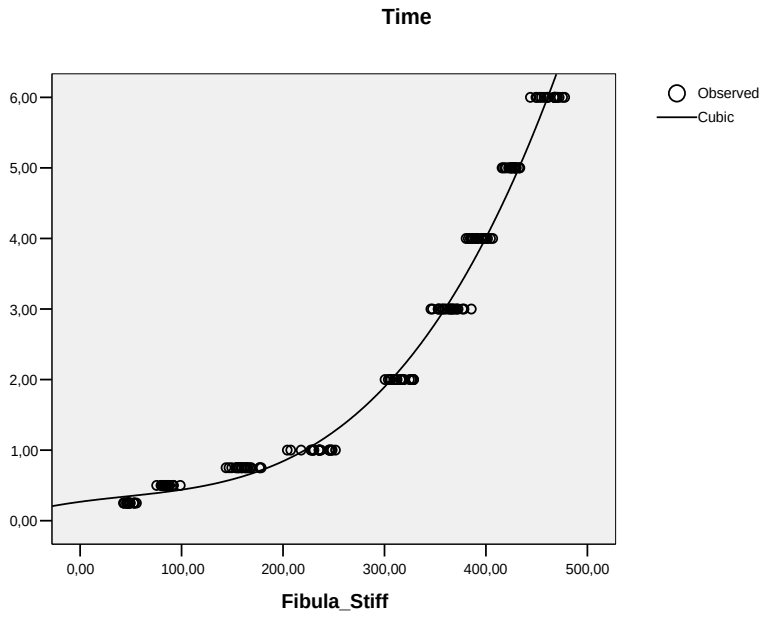

Рисунок 3.6 - Оценка точности при кубической функции. Уравнение: $C = 0{,}2684 + 0{,}002Ж - 9{,}2\times10^{-6}Ж^2 + 6{,}94\times10^{-6}Ж^3$, где: С - срок консолидации, Ж - жесткость

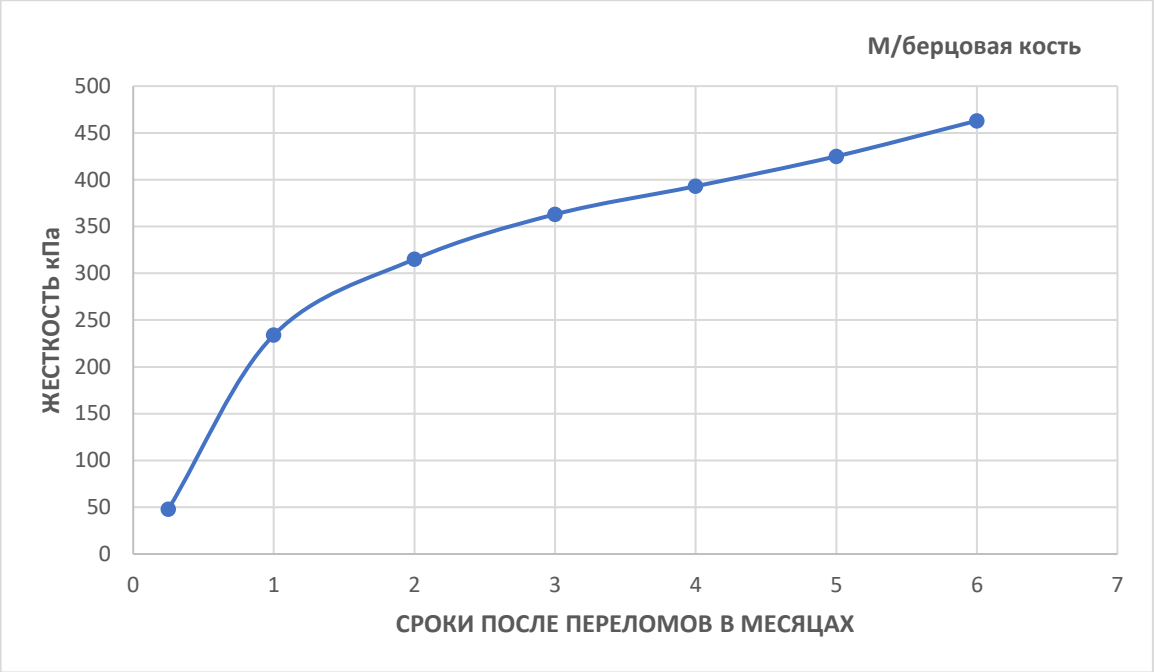

График 3.3 - Повышение жесткости костной мозоли после переломов малоберцовой кости. X – срок после перелома, мес., Y - жесткость ($y=135,46\ln(x)+213,8$; $R^2=0,9835$)

Возможности УЭСВ в оценке жесткости костной мозоли после переломов трубчатых костей нижних конечностей оценены методом ROC-анализа. Чувствительность, специфичность УЭСВ при оценке жесткости костной мозоли по данным анализа были оценены в 100% по всем трем трубчатым костям нижних конечностей в первые 3 месяца после переломов (Рисунок 3.7). Информативность была ниже в периодах измерения жесткости костной мозоли в 4 месяца (бедренная, большеберцовая и малоберцовая кости), 5 месяцев (бедренная, малоберцовая кости) и 6 месяцев (малоберцовая кость) после переломов. Так для бедренной кости чувствительность, специфичность УЭСВ при оценке жесткости костной мозоли в 4 месяца после перелома составили соответственно 83,3% и 70,8%, в 5 месяцев после перелома - 100% и 91,7% соответственно (Рисунки 3.8; 3.9), а в 6 месяцев после перелома чувствительность и специфичность соответствовали 100%. Показатели отличающейся информативности УЭСВ представлены на Таблице 3.6.

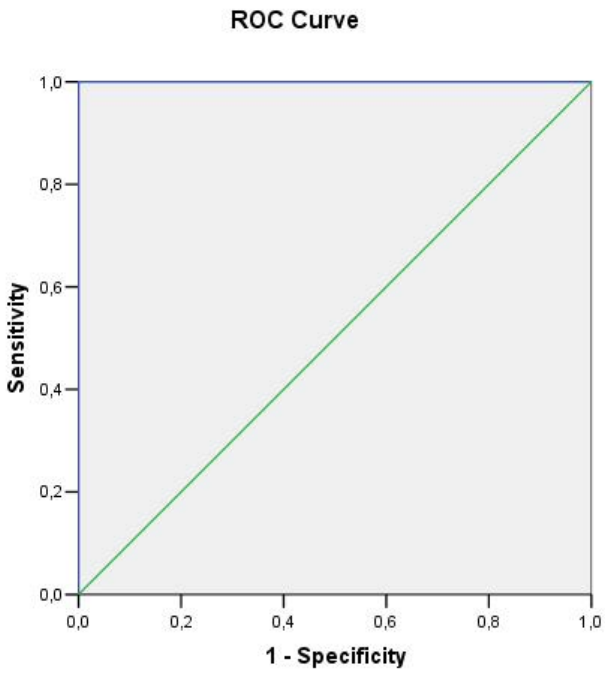

Рисунок 3.7 - Идентичная информативность УЭСВ в оценке жесткости костной мозоли в первые 3 месяца после переломов бедренной, большеберцовой и малоберцовой костей. Чувствительность 100%, специфичность 100%

Test Result Variable(s): Жесткость

Area	Std. Error(a)	Asymptotic Sig.(b)	Asymptotic 95% Confidence Interval	
			Lower Bound	Upper Bound
,817	,064	,000	,691	,943

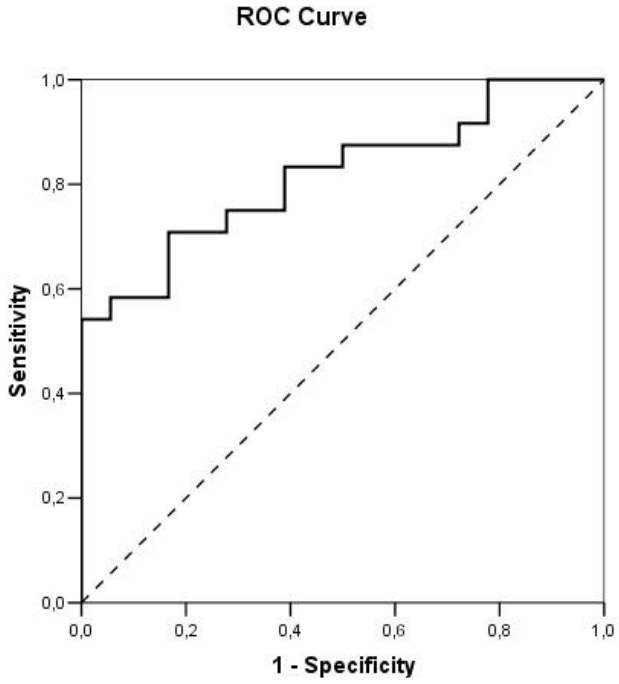

Рисунок 3.8 - Информативность УЭСВ в оценке жесткости костной мозоли в 4 месяца после переломов бедренной кости

Test Result Variable(s): Жесткость

Area	Std. Error(a)	Asymptotic Sig.(b)	Asymptotic 95% Confidence Interval	
			Lower Bound	Upper Bound
,991	,010	,000	,972	1,010

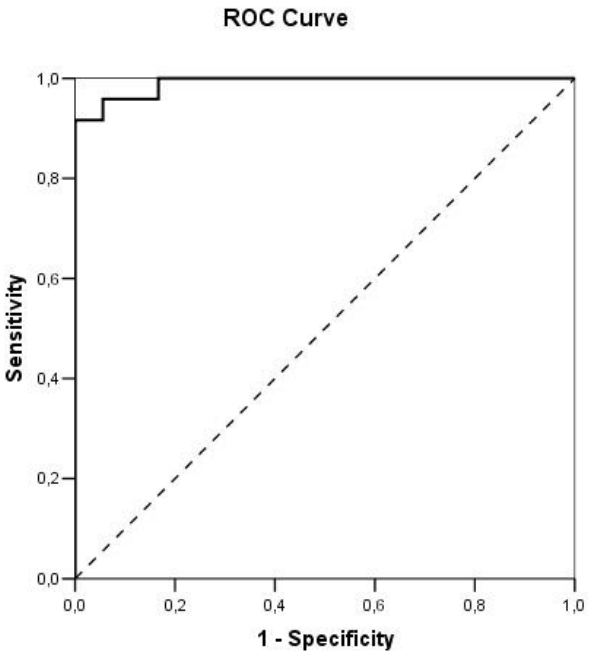

Рисунок 3.9 - Информативность УЭСВ в оценке жесткости костной мозоли в 5 месяцев после переломов бедренной кости

Таблица 3.6 - Показатели отличающейся информативности УЭСВ в оценке жесткости костной мозоли после переломов трубчатых костей нижних конечностей на сроках 4-6 месяцев

Кости	Сроки после переломов	Ч %	С %	Т %	ИП	ИО	ЛП	ЛО
Бедренная	4 мес	83,3	70,8	94,8	15	22	2	0
	5 мес	100	91,7	95,2	18	22	2	0
	6 мес	100	100	100	19	19	0	0
Б/берцовая	4 мес	88,9	100	95,2	16	24	0	2
	5 мес	100	100	100	18	18	0	0
	6 мес	100	100	100	18	18	0	0
М/берцовая	4 мес	95,0	95,8	95,4	19	23	1	1
	5 мес	85	50	65,9	17	12	12	3
	6 мес	100	95,8	97,7	20	23	1	0

Ч - чувствительность, С - специфичность, Т - точность, ИП - истинно положительное значение, ИО - истинно отрицательное значение, ЛП - ложно положительное значение, ЛО - ложно отрицательное значение.

Итого: чувствительность УЭСВ в оценке жесткости костной мозоли после переломов трубчатых костей нижних конечностей составил - 94,5%, специфичность - 87,5%, точность - 90,5%, предсказательность положительного значения - 85%, предсказательность отрицательного значения - 95%.

Таким образом, наиболее низка была информативность УЭСВ (чувствительность 85%, специфичность 50%, точность 65,9%) в оценке жесткости костной мозоли после переломов малоберцовой кости на 5 месяце (Рисунок 3.10). При этом кривая роста жесткости костной мозоли после переломов малоберцовой кости соответствовала общей картине переломов трубчатых костей нижних конечностей, что представлено на Графике 3.3.

С 2-х месяцев после переломов малоберцовой кости интенсивность нарастания жесткости костной мозоли были несколько ниже по сравнению с переломами бедренной и большеберцовой костей. В связи с меньшей нагрузкой перестройка мозоли идет более медленными темпами.

Area	Std. Error(a)	Asymptotic Sig.(b)	Asymptotic 95% Confidence Interval	
			Lower Bound	Upper Bound
,586	,091	,328	,409	,764
Test Result Variable(s): Жесткость				

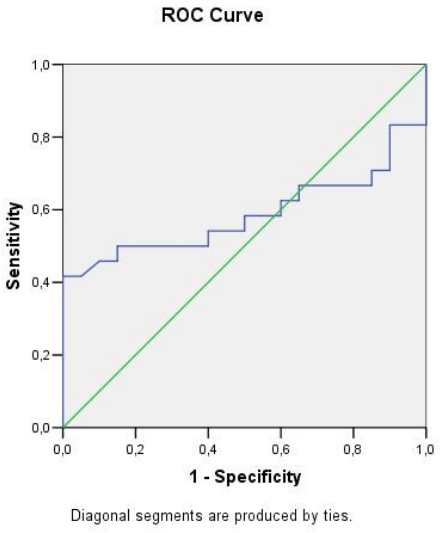

Рисунок 3.10 - Информативность УЭСВ в оценке жесткости костной мозоли в 5 месяцев после переломов малоберцовой кости

Результаты УЭСВ зоны костной мозоли после переломов трубчатых костей верхних конечностей представлены в Таблицах 3.7-3.9.

Таблица 3.7 - Определение жёсткости костной мозоли методом УЭСВ в кПа (Mean) после переломов плечевой кости (n=22)

Сроки после перелома	17-25лет		26-35 лет		36-45 лет		46-65 лет		Среднее ± стандарт откл
	М n=2	Ж n=3	М n=3	Ж n=3	М n=3	Ж n=3	М n=2	Ж n=3	
1 нед.	49,5 50,3	48,7 41,5 44,2	48,8 44,7 46,9	49,4 47,3 41,4	45,7 44,2 46,7	42,4 47,5 49,8	43,6 45,9	41,8 44,6 49,8	46,02 ±2,93
2 нед.	97,8 100,6	95,4 96,9 98,5	88,3 96,5 94,7	89,6 92,3 83,5	99,4 95,8 93,5	90,8 86,5 93,3	94,8 91,6	81,7 82,3 83,8	92,57 ±5,52
3 нед.	164,7 169,3	159,3 162,3 173,6	166,3 172,5 180,8	169,3 175,8 187,5	178,1 181,6 185,3	159,7 167,3 178,4	184,5 185,7	164,8 173,6 161,2	173,35 ±8,86
4 нед.	219,4 228,5	226,5 230,7 235,4	239,4 223,6 215,7	236,7 245,6 249,3	235,6 240,1 246,4	235,2 237,4 245,6	243,3 247,8	228,7 230,5 224,2	235,30 ±9,44
2 мес.	278,5 280,6	264,3 268,2 275,3	278,6 286,5 294,3	265,5 268,6 278,5	268,7 274,3 282,4	263,4 270,2 275,4	276,3 279,6	271,4 273,3 266,6	274,95 ±7,61
3 мес.	328,7 328,6	319,4 315,2 318,3	319,2 325,4 336,5	316,1 325,7 330,5	318,9 327,4 329,6	318,2 317,4 326,6	316,4 320,2	314,8 315,1 311,4	322,30 ±6,29
4 мес.	338,5 354,3	337,2 344,3 351,6	346,2 352,4 363,1	340,4 345,6 355,7	345,7 348,5 352,1	339,7 342,6 347,3	351,4 354,6	343,8 346,2 330,6	347,68 ±6,49
5 мес.	368,4 375,5	367,2 370,4 374,3	376,4 378,2 382,4	373,5 375,6 378,4	375,6 377,8 380,3	369,4 372,5 376,8	372,6 377,1	368,6 362,4 354,2	373,97 ±4,86
6 мес.	388,4 395,6	385,2 392,6	390,3 396,7 407,6	389,4 391,6 395,7	395,4 398,2 405,3	386,7 392,4 395,1	394,6 401,7	387,6 393,4 386,2	393,80 ±5,98

Жёсткость костной мозоли плечевой кости, определенная методом УЭСВ, характеризовалась сильной достоверной корреляцией (r^2 = 0,993, $p<0,001$) с результатами оценки плотности костной мозоли, определенной по данным КТ, что подтвердило возможность использования первой в качестве валидного

маркера зрелости костной мозоли. При оценке различных видов зависимостей (линейной, логарифмической, обратной, квадратичной, кубической, степенной, экспоненциальной и показательной) наилучшая точность (r^2 = 0,990, p<0,0001) была получена для кубической функции (Рисунок 3.11). Повышение жесткости костной мозоли после перелома плечевой кости представлено на Графике 3.4. При УЭСВ зон переломов приходилось учитывать наличие металлической конструкции, так как после наложения конструкции и периодической репозиции отломков при неудовлетворительном состоянии костных отломков, изменялась жесткость костной мозоли (Рисунок 3.12). Это связано с растяжением или сдавлением тканей, что в конечном итоге отражается на показателях жесткости костной мозоли. В этих случаях вычисляли среднее значение показателей до и после репозиции.

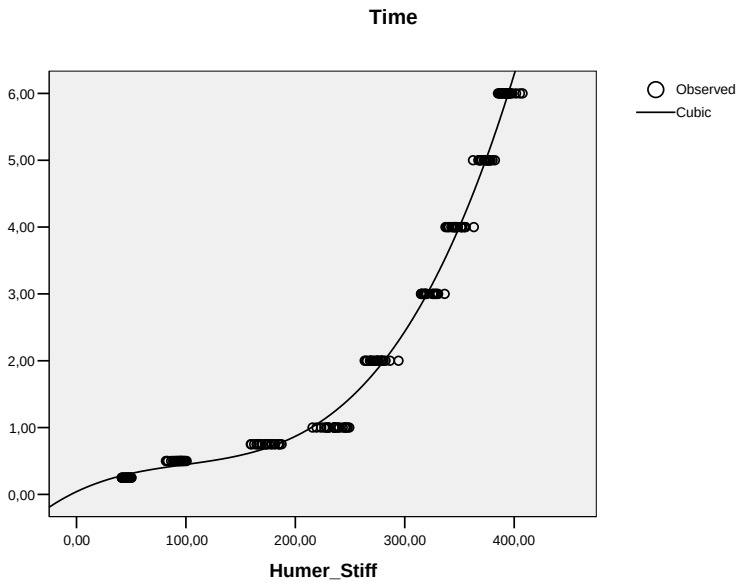

Рисунок 3.11 - Оценка точности при кубической функции. Уравнение: С = 0,041 + 0,008Ж — 5,6×10^{-5} $Ж^2$ + 1,89 ×10^{-7} $Ж^3$, где: С - срок консолидации, Ж - жесткость

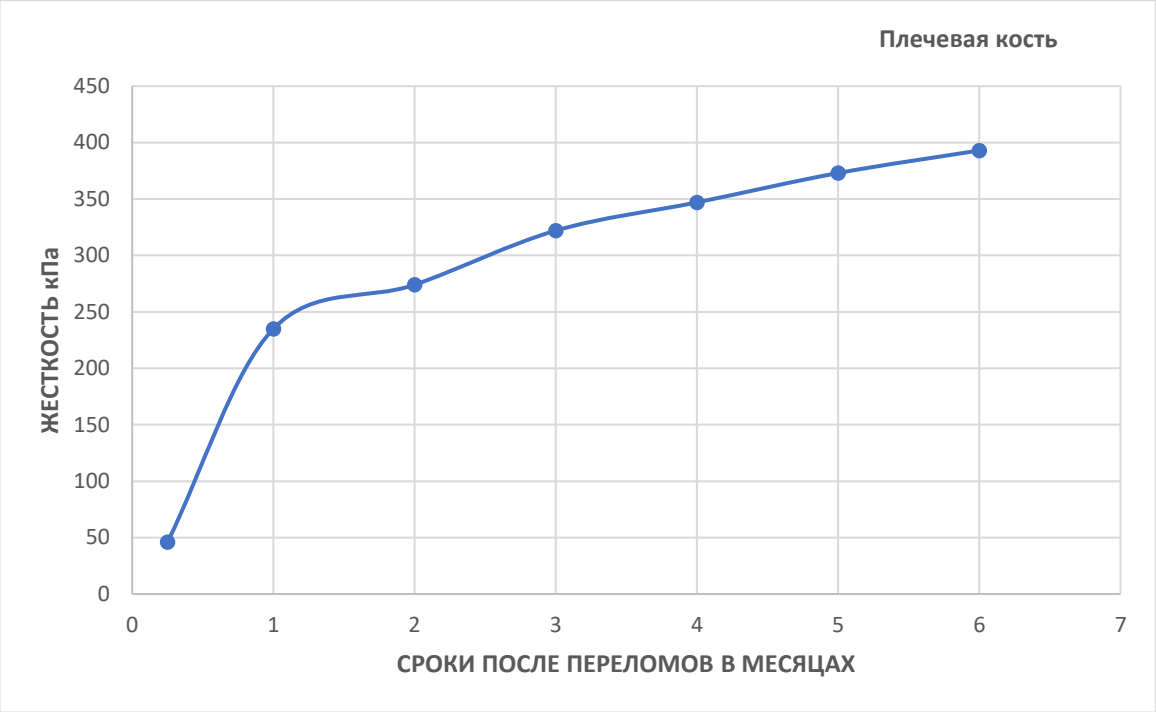

График 3.4 - Повышение жесткости костной мозоли после переломов плечевой кости. X – срок после перелома, мес., Y - жесткость ($y=110,6\ln(x)+198,9$; $R^2=0,978$)

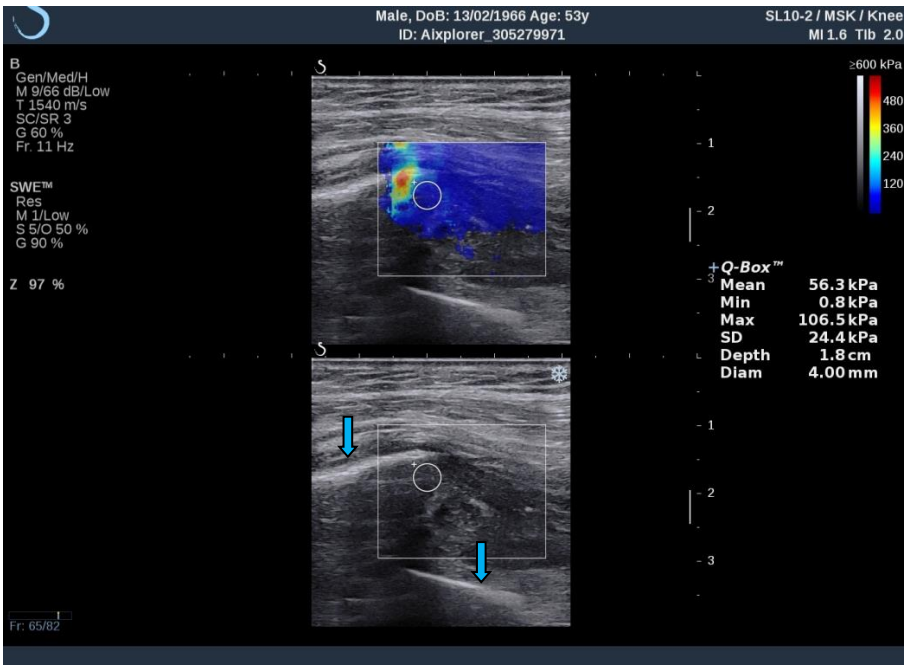

Рисунок 3.12 - Эластограмма пациента М., 53 лет. 7-й день после перелома правой плечевой кости. Жесткость соединительнотканной мозоли 56,3 кПа (белый круг - Q-Box; Mean). Костные отломки обозначены синими стрелками

Таблица 3.8 - Определение жёсткости костной мозоли методом УЭСВ в кПа (Mean) после переломов лучевой кости (n=24)

Сроки после пере-лома	17-25 лет		26-35 лет		36-45 лет		46-65 лет		Среднее ± стандарт откл
	М n=3	Ж n=3	М n=3	Ж n=3	М n=3	Ж n=3	М n=3	Ж n=3	
1 нед.	45,5 46,8 43,0	44,1 42,0 41,7	48,7 44,2 44,8	47,6 41,3 43,5	42,8 47,5 41,3	39,2 45,8 49,3	39,8 47,3 48,8	45,4 42,7 43,1	44,43 ±2,88
2 нед.	79,8 82,5 84,6	78,1 80,6 92,5	87,6 95,8 94,3	88,4 95,5 90,8	96,7 98,2 91,3	86,4 97,2 90,3	93,6 97,4 99,8	81,3 87,6 92,4	90,11 ±6,41
3 нед.	115,7 128,5 132,1	119,6 119,8 127,6	129,8 135,4 136,3	125,6 131,3 141,3	136,8 139,2 142,3	126,3 135,6 138,2	124,7 136,2 139,4	119,3 123,7 126,5	130,47 ±7,68
4 нед.	165,3 174,2 182,6	169,1 163,7 175,2	179,6 177,4 188,7	177,6 184,2 192,3	174,8 187,3 196,4	172,4 189,1 191,8	175,4 172,3 184,1	168,6 167,3 176,4	178,58 ±9,10
2 мес.	273,4 285,6 275,4	275,6 263,4 277,8	265,6 272,4 263,7	287,4 281,7 280,2	278,6 281,3 287,5	269,7 276,4 278,2	270,4 264,3 276,7	268,4 274,5 269,7	274,90 ±6,97
3 мес.	322,6 332,4 318,7	325,3 311,5 316,4	316,8 318,5 305,4	308,3 318,6 319,3	317,4 312,6 319,1	307,2 315,4 318,7	305,3 317,5 314,3	301,2 306,8 310,4	314,99 ±7,11
4 мес.	346,8 354,3 337,8	344,3 342,3 345,4	339,2 348,8 324,5	325,2 337,6 342,3	337,3 334,5 340,6	328,3 338,4 339,7	322,6 330,5 329,3	320,6 327,2 331,4	336,20 ±8,87
5 мес.	360,6 365,4 352,5	358,6 352,7 359,6	348,4 358,2 355,8	357,7 346,2 352,3	349,6 344,4 352,1	341,6 349,4 356,2	340,2 345,7 350,8	327,1 334,7 341,4	350,05 ±8,86
6 мес.	370,6 375,4 378,7	368,2 373,1 376,7	371,3 376,1 374,2	376,4 375,2 380,7	373,6 377,2 380,6	369,8 364,7 372,4	367,4 369,2 365,7	351,2 357,7 360,5	371,11 ±7,24

Жёсткость костной мозоли лучевой и локтевой костей, определенная методом УЭСВ, характеризовалась сильной достоверной корреляцией (r^2 = 0,988, p<0,001; r^2 = 0,975, p<0,001) с результатами оценки плотности костной мозоли, определенной по данным КТ, что подтвердило возможность использования первых в качестве валидного маркера зрелости костной мозоли. При оценке

различных видов зависимостей (линейной, логарифмической, обратной, квадратичной, кубической, степенной, экспоненциальной и показательной) наилучшая точность (r^2 = 0,979, p<0,0001) была получена для кубической функции (Рисунок 3.13). Повышение жесткости костной мозоли после переломов лучевой кости представлено на Графике 3.5.

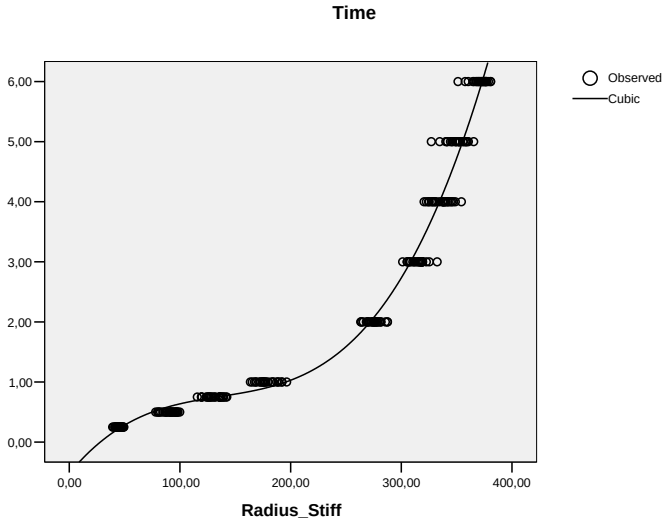

Рисунок 3.13 - Оценка точности при кубической функции. Уравнение: С = -0,523 + 0,022Ж + 3,46 ×10^{-7} $Ж^3$, где: С — срок консолидации, Ж — жесткость

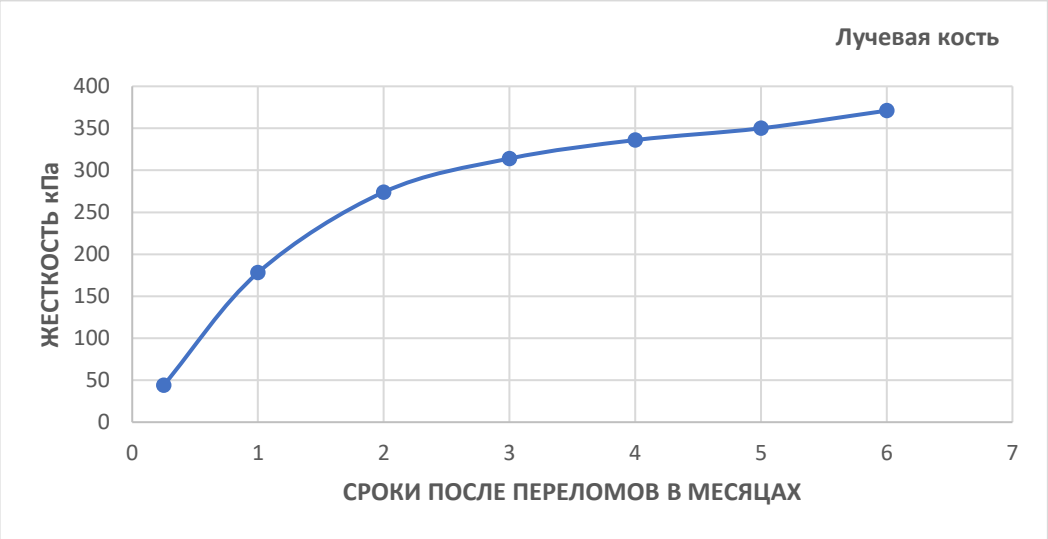

График 3.5 - Повышение жесткости костной мозоли после перелома лучевой кости. X – срок после перелома, мес., Y - жесткость (y=109,93In(x)+180,87; R^2=0,9843

Таблица 3.9 - Определение жёсткости костной мозоли методом УЭСВ в кПа (Mean) после переломов локтевой кости (n=16)

Сроки после перелома	17-25 лет		26-35 лет		36-45 лет		46-65 лет		Среднее ± стандарт откл
	М n=2	Ж n=2	М n=3	Ж n=2	М n=2	Ж n=1	М n=2	Ж n=2	
1 нед.	44,5 41,5	42,7 41,6	47,8 43,5 42,2	45,3 47,8	45,7 46,3	46,8	49,7 44,2	49,8 43,7	45,19 ±2,68
2 нед.	82,1 82,6	80,4 87,3	85,7 89,6 90,4	88,6 86,5	81,8 87,4 80,3	85,7	83,6 84,2	86,3 83,2	85,04 ±3,09
3 нед.	123,5 126,7	121,7 124,3	128,2 136,8 131,2	134,6 137,5	135,7 140,3	129,6	119,3 126,7	122,3 125,1	128,98 ±6,38
4 нед.	176,4 167,8	172,8 163,5	178,3 187,9 184,6	176,4 192,6	169,5 173,8	172,4	183,6 192,5	175,5 184,3	178,24 ±8,60
2 мес.	256,7 260,4	253,5 269,4	246,7 252,8 251,7	253,7 265,3	268,2 260,6	266,3	259,6 247,3	251,2 253,8	257,33 ±7,20
3 мес.	337,3 338,1	340,2 340,6	345,3 345,5	346,2 346,6	346,9 347,2	347,9	338,3 338,6	338,9 329,3	341,79 ±5,25
4 мес.	349,6 349,9	350,3 350,7	351,3 351,7	356,0 357,4	352,8 353,1	353,6	350,7 354,9	349,3 341,5	351,52 ±3,68
5 мес.	355,9 356,4	356,7 357,2	352,5 359,8	362,3 360,5	358,7 358,9	359,3	359,6 359,9	360,2 360,5	358,56 ±2,44
6 мес.	360,7 360,9	361,2 361,4	363,6 366,9	369,2 367,4	362,5 362,7	364,9	363,5 363,7	363,9 364,2	363,78 ±2,49

При оценке различных видов зависимостей (линейной, логарифмической, обратной, квадратичной, кубической, степенной, экспоненциальной и показательной) наилучшая точность (r^2 = 0,975, $p<0,0001$) была получена для экспоненциальной функции (Рисунок 3.14). Повышение жесткости костной мозоли после переломов локтевой кости представлено на Графике 3.6.

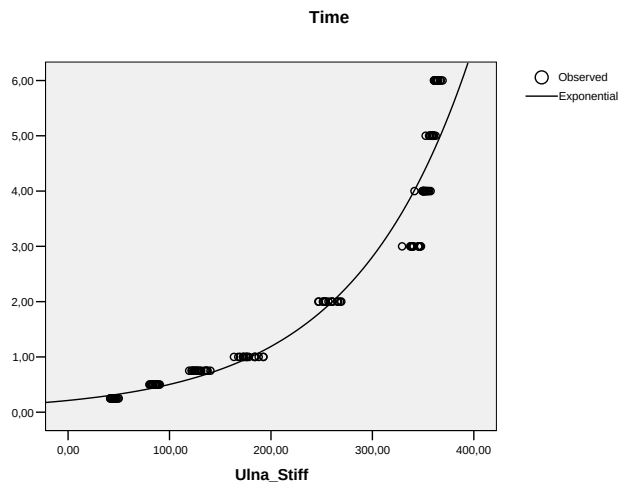

Рисунок 3.14 - Оценка точности по экспоненциальной функции. Уравнение: С = 0,213 × е ^{0,009Ж}, где: С - срок консолидации, Ж - жесткость, е - основание натуральных логарифмов (≈2,71828)

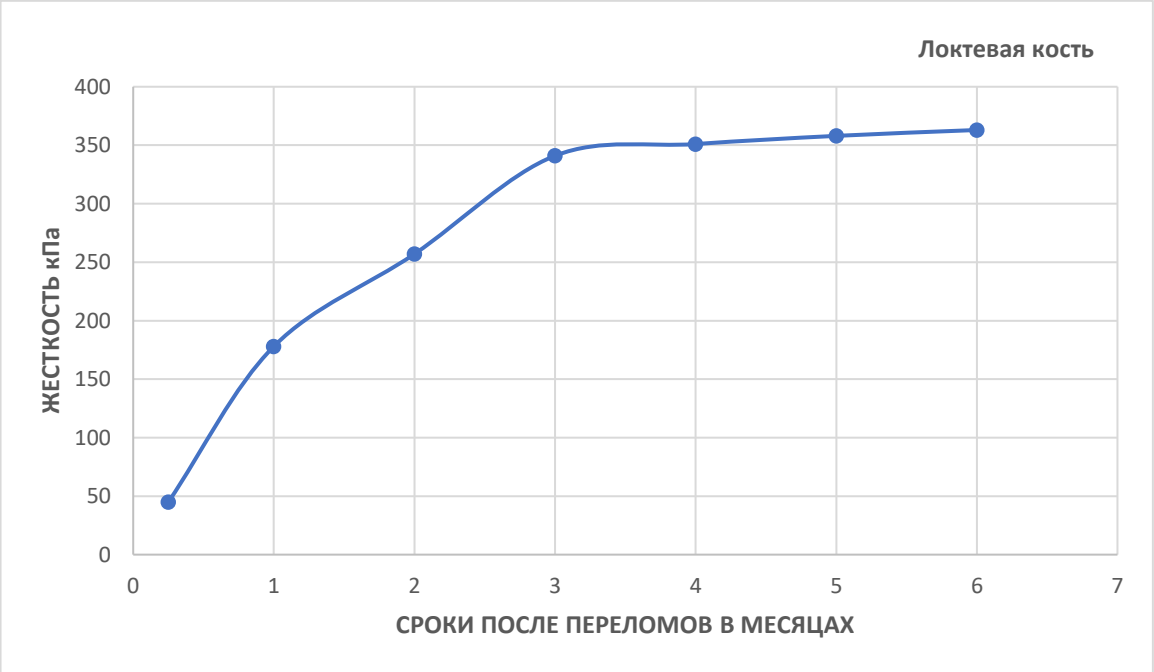

График 3.6 - Повышение жесткости костной мозоли после перелома локтевой кости. X – срок после перелома, мес., Y - жесткость ($y=-15,843x^2+149,68x+21,988$; $R^2=0,986$

Методом ROC-анализа оценены возможности УЭСВ в оценке жесткости костной мозоли после переломов трубчатых костей верхних конечностей. Чувствительность, специфичность УЭСВ при оценке жесткости костной мозоли по данным анализа были оценены в 100% по всем трем трубчатым костям верхних конечностей в первые 2 месяца после переломов. Информативность была ниже в периодах измерения жесткости костной мозоли в 3 месяца после переломов (лучевая кость), 4 месяца (плечевая, лучевая и локтевая кости), 5 месяцев (плечевая, лучевая и локтевая кости), 6 месяцев (плечевая, лучевая кости). Показатели отличающейся информативности УЭСВ в оценке жесткости костной мозоли после переломов трубчатых костей верхних конечностей представлены на Таблице 3.10.

Таблица 3.10 - Показатели отличающейся информативности УЭСВ в оценке жесткости костной мозоли после переломов трубчатых костей верхних конечностей на сроках 3-6 месяцев

Кости	Сроки после переломов	Ч %	С %	Т %	ИП	ИО	ЛП	ЛО
Плечевая	4 мес	94,5	83,3	89,1	21	20	4	1
	5 мес	90,9	50,0	69,5	20	12	12	2
	6 мес	95,2	75,0	84,4	20	18	6	1
Лучевая	3 мес	91,7	83,3	87,5	22	20	4	2
	4 мес	79,2	58,3	68,7	19	14	10	5
	5 мес	56,5	79,2	68,1	13	19	5	10
	6 мес	95,8	95,8	95,8	23	23	1	1
Локтевая	4 мес	80,0	70,8	74,3	12	17	7	3
	5 мес	100	87,5	92,3	15	21	3	0
	6 мес	100	100	100	16	16	0	0

Ч - чувствительность, С - специфичность, Т - точность, ИП - истинно положительное значение, ИО - истинно отрицательное значение, ЛП - ложно положительное значение, ЛО - ложно отрицательное значение

Итого: чувствительность УЭСВ в оценке жесткости костной мозоли после переломов трубчатых костей верхних конечностей составила - 86,8%, специфичность - 75,9%, точность - 81,0%, предсказательность положительного

значения - 76,0%, предсказательность отрицательного значения - 86,7%.

Таким образом, наиболее низка была информативность УЭСВ в оценке жесткости костной мозоли после переломов лучевой кости на 4 месяце (Рисунок 3.15).

Test Result Variable(s): Жесткость

Area	Std. Error(a)	Asymptotic Sig.(b)	Asymptotic 95% Confidence Interval	
			Lower Bound	Upper Bound
,676	,080	,036	,519	,833

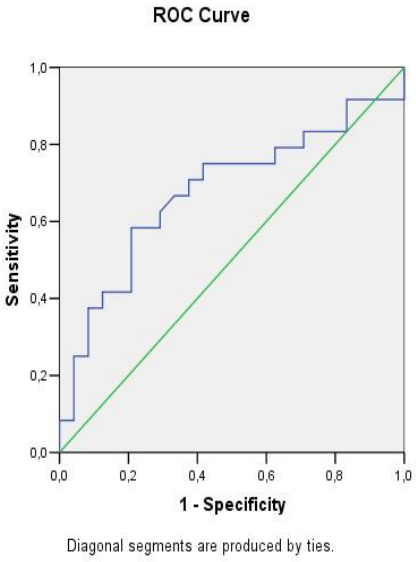

Рисунок 3.15 - Информативность УЭСВ в оценке жесткости костной мозоли на 4 месяце после переломов лучевой кости

3.3. Ультразвуковая компрессионная эластография в оценке жесткости костной мозоли при переломах трубчатых костей

При ультразвуковой компрессионной эластографии не было необходимости в определении жесткости длинных трубчатых костей в норме, так как УКЭ определяет жесткость тканей сравнительно. В нашем исследовании жесткость костной мозоли в динамике сравнивали с жесткостью прилегающих костных отломков. По мере нарастания жесткости костной мозоли, показатели коэффициента деформации SR стремятся к единице. УКЭ была проведена 18 пациентам с переломами трубчатых костей нижних конечностей: бедренная кость - 10 пациентов (6 мужчин и 4 женщины), большеберцовая кость - 8 пациентов (4 мужчины и 4 женщины); 24 пациентам с переломами трубчатых костей верхних конечностей: плечевая кость - 12 пациентов (6 мужчин и 6 женщин), лучевая

кость - 12 пациентов (6 мужчин и 6 женщин), (Рисунок 3.16). Данные исследования были проведены с первой недели после перелома костей и до 6 месяцев наблюдения. Количественные результаты получали с периостальной зоны путем трехкратного измерения показателей жесткости в единицах и за основной результат брали среднее значение (Рисунок 3.17-3.18). Результаты УКЭ зоны костной мозоли в динамике у пациентов с переломами трубчатых костей нижних и верхних конечностей представлены в Таблице 3.11.

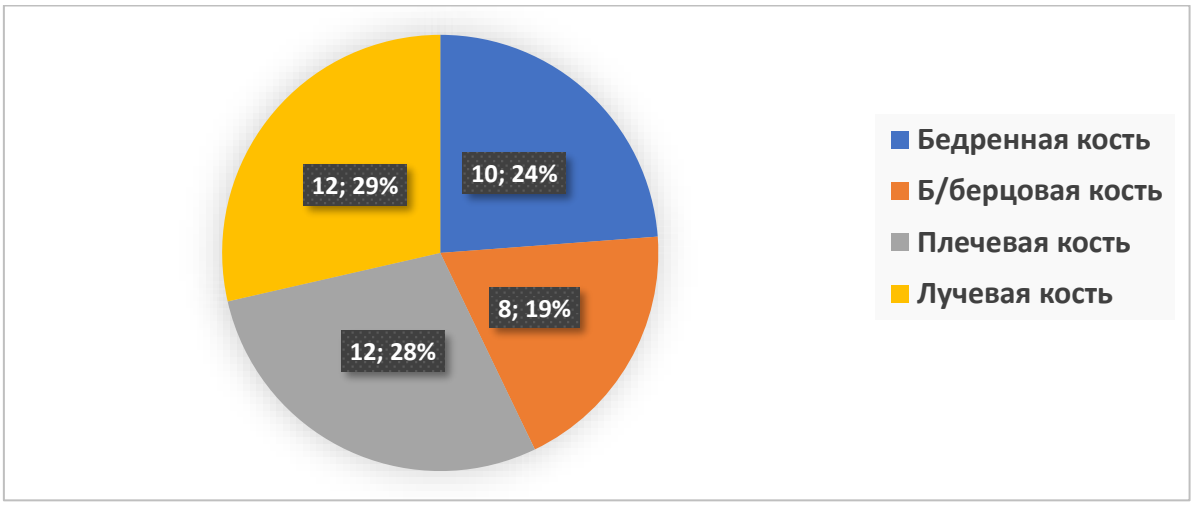

Рисунок 3.16 - Структура ультразвуковой компрессионной эластографии при переломах трубчатых костей

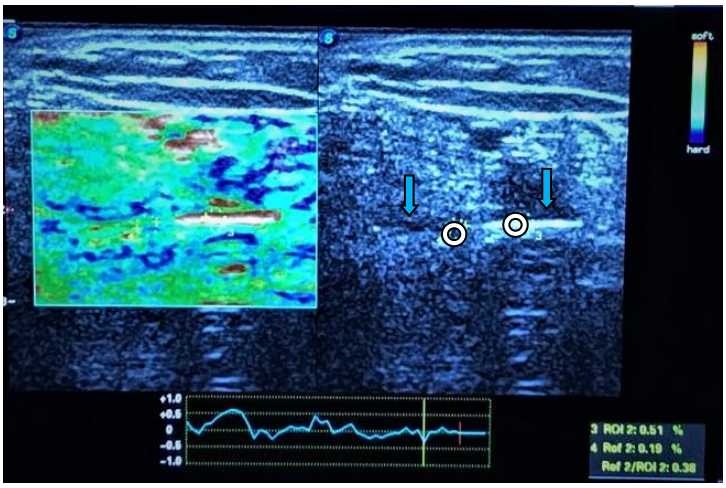

Рисунок 3.17 - Ультразвуковая компрессионная эластография пациента М., 46 лет, через 3 недели после перелома плечевой кости. Контрольные объемы (в виде кругов) в зоне костного отломка и в зоне формирующейся мозоли. SR=0,38 единиц. Костные отломки обозначены синими стрелками

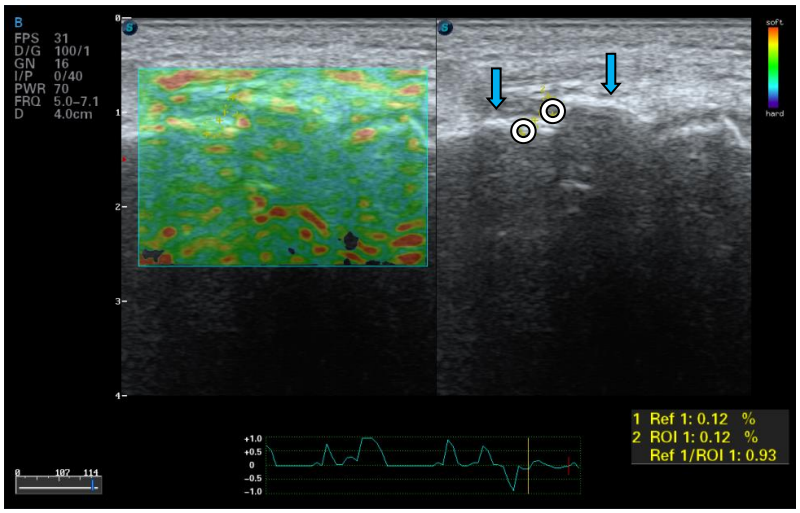

Рисунок 3.18 - Сонограммы пациентки С., 75 лет. Закрытый перелом левой лучевой кости в типичном месте. 6 недель после перелома. Справа наверху цветная шкала жесткости, синие тона внизу шкалы (Hard – жесткие ткани), красно-желтые тона наверху шкалы (Soft – мягкие ткани). Контрольные объемы (белые круги) в зоне костной мозоли и в зоне костной ткани. Коэффициент деформации SR=0,93 единиц. Костные отломки обозначены синими стрелками

Таблица 3.11 - Определение жёсткости костной мозоли методом УКЭ после переломов трубчатых костей нижних и верхних конечностей (n=42). Коэффициент деформации SR (в ед.)

Сроки после перелома	Коэффициент деформации SR в ед., среднее ± стандартное отклонение			
	бедренная кость n=10	большеберцовая кость n=8	плечевая кость n=12	лучевая кость n=12
1нед.	0,36±0,01	0,37±0,01	0,33±0,01	0,32±0,01
2 нед.	0,38±0,01	0,38±0,01	0,36±0,01	0,35±0,01
3 нед.	0,40±0,01	0,41±0,01	0,38±0,02	0,36±0,02
4 нед.	0,45±0,02	0,47±0,02	0,43±0,02	0,41±0,02
2 мес.	0,77±0,03	0,79±0,03	0,75±0,02	0,73±0,02
3 мес.	0,88±0,03	0,89±0,03	0,85±0,03	0,82±0,03
4 мес.	0,95±0,01	0,95±0,03	0,94±0,02	0,91±0,03
5 мес.	0,97±0,02	0,98±0,03	0,97±0,02	0,98±0,02
6 мес.	1,01±0,04	0,99±0,03	1,00±0,02	1,00±0,02

Жесткость костной мозоли трубчатых костей нижних и верхних конечностей, определенная методом УКЭ, характеризовалась сильной достоверной корреляцией (бедренная кость: r^2 = 0,944, p<0,001; большеберцовая кость: r^2 = 0,935, p<0,001; плечевая кость: r^2 = 0,961, p<0,001; лучевая кость: r^2 = 0,964, p<0,001) с результатами оценки минеральной плотности костной мозоли, определенной по данным КТ, что подтвердило возможность использования УКЭ в качестве валидного маркера зрелости костной мозоли. При оценке различных видов зависимостей (линейной, логарифмической, обратной, квадратичной, кубической, степенной, экспоненциальной и показательной) наилучшая точность была получена для кубической функции (бедренная кость: r^2 = 0,953, p<0,0001; большеберцовая кость: r^2 = 0,934, p<0,0001; плечевая кость: r^2 = 0,970, p<0,0001; лучевая кость: r^2 = 0,970, p<0,0001) Данные представлены на Рисунках 3.19 -3.22.

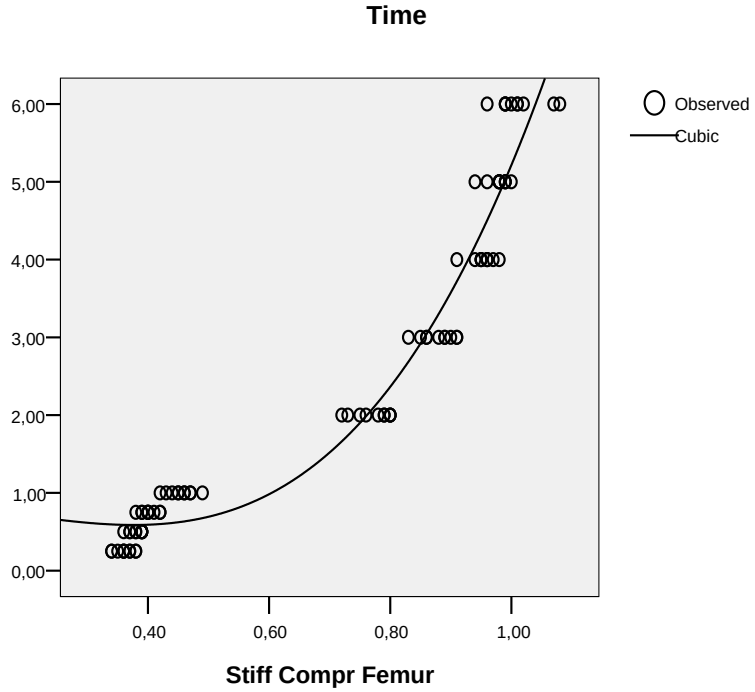

Рисунок 3.19 - Оценка точности УКЭ костной мозоли при переломах бедренной кости по кубической функции. Уравнение: $С = 0,854 – 5,645 Ж^2 + 10,006 Ж^3$, где: С - срок консолидации, Ж - жесткость

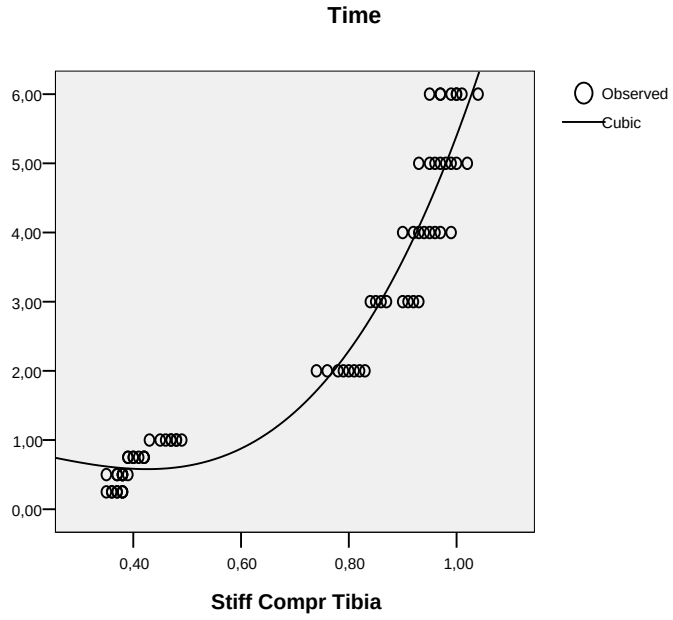

Рисунок 3.20 - Оценка точности УКЭ костной мозоли при переломах большеберцовой кости по кубической функции. Уравнение: С = 1,044 – 7,692 $Ж^2$ + 12,046 $Ж^3$, где: С - срок консолидации, Ж - жесткость

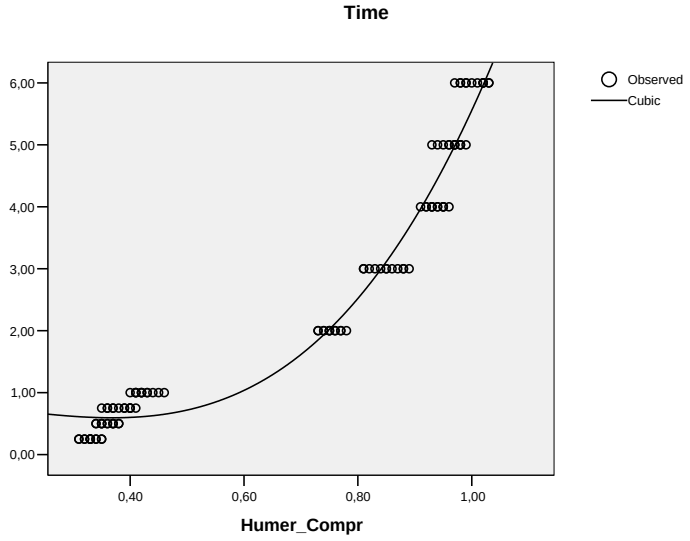

Рисунок 3.21 - Оценка точности УКЭ костной мозоли при переломах плечевой кости по кубической функции. Уравнение: С = 0,857 – 5,803 $Ж^2$ + 10,503 $Ж^3$, где: С - срок консолидации, Ж - жесткость

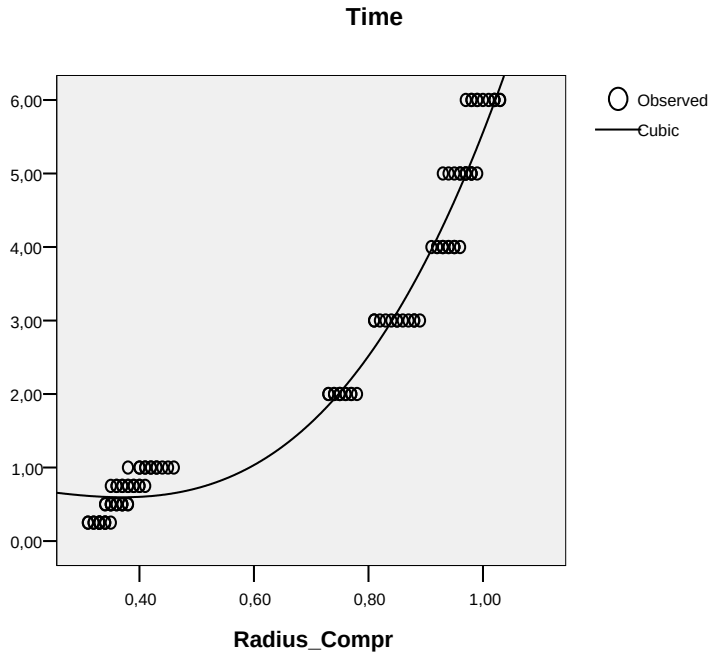

Рисунок 3.22 - Оценка точности УКЭ костной мозоли при переломах лучевой кости по кубической функции. Уравнение: С = 0,863 – 5,861 $Ж^2$ + 10,556 $Ж^3$, где: С - срок консолидации, Ж - жесткость

Возможности УКЭ в сравнительной оценке жесткости костной мозоли после переломов трубчатых костей верхних и нижних конечностей оценены методом ROC-анализа. Чувствительность, специфичность УКЭ при оценке жесткости костной мозоли по данным анализа были оценены в 100% по всем трубчатым костям верхних и нижних конечностей в первые 3 месяца после переломов. В последующих сроках сравнительного исследования жесткости костной мозоли информативность УКЭ была ниже. Показатели отличающейся информативности УКЭ в сравнительной оценке жесткости костной мозоли после переломов трубчатых костей верхних и нижних конечностей представлены на Таблице 3.12. В общей картине информативность УКЭ в сравнительной оценке жесткости костной мозоли трубчатых костей верхних и нижних конечностей показала следующие результаты: чувствительность - 85,7%, специфичность - 90,5%, точность - 88,0%. Предсказательность положительного значения - 90,0%, предсказательность отрицательного значения - 86,4%.

Таблица 3.12 - Показатели информативности УКЭ в сравнительной оценке жесткости костной мозоли после переломов трубчатых костей верхних и нижних конечностей

Кости	Ч %	С %	Т %	ИП	ИО	ЛП	ЛО	ППЗ %	ПОЗ %
Верхней конечности N=24	84,6	90,9	87,5	11	10	1	2	91,6	83,3
Нижней конечности N=18	87,5	90,0	88,8	7	9	1	1	87,5	90,0

Ч - чувствительность, С - специфичность, Т - точность, ИП - истинно положительное значение, ИО - истинно отрицательное значение, ЛП - ложно положительное значение, ЛО - ложно отрицательное значение, ППЗ - предсказательность положительного значения, ПОЗ - предсказательность отрицательного значения

3.4. Компьютерная томография в оценки минеральной плотности трубчатых костей

Рентгенография и КТ являются классическими методами лучевой диагностики при переломах костей. Если рентгенография становится чувствительным к костной мозоли спустя 3-4 недели после перелома, то КТ чувствительна по определению плотности костной мозоли с первых дней после перелома. КТ позволяет определить плотность тканей в зоне перелома в эндостальной, интермедиарной и периостальной частях формирующейся мозоли (Рисунок 3.23). Это является преимуществом КТ перед другими методами лучевой диагностики. Ограничением применения данного метода является ионизирующее излучение, поэтому КТ применяют в сложных случаях. В нашем исследовании рентгенографию при переломах трубчатых костей применяли в 100% случаев и кратность исследования достигала 2,7 раза. КТ применяли у 36 пациентов из основной группы. Эти клинические случаи были сложными (множественные переломы, сочетанная травма, неясные случаи и т.д.) и поэтому

применялась КТ с первых дней поступления пациентов в стационар и в последующем по мере необходимости. Конечно же, этим пациентам КТ не проводилась еженедельно. В норме жесткость костной ткани и костной мозоли (в стадии завершения созревания) составляет 700-800 HU [15, 71]. Результаты наших исследований КТ представлены на Таблице 3.13.

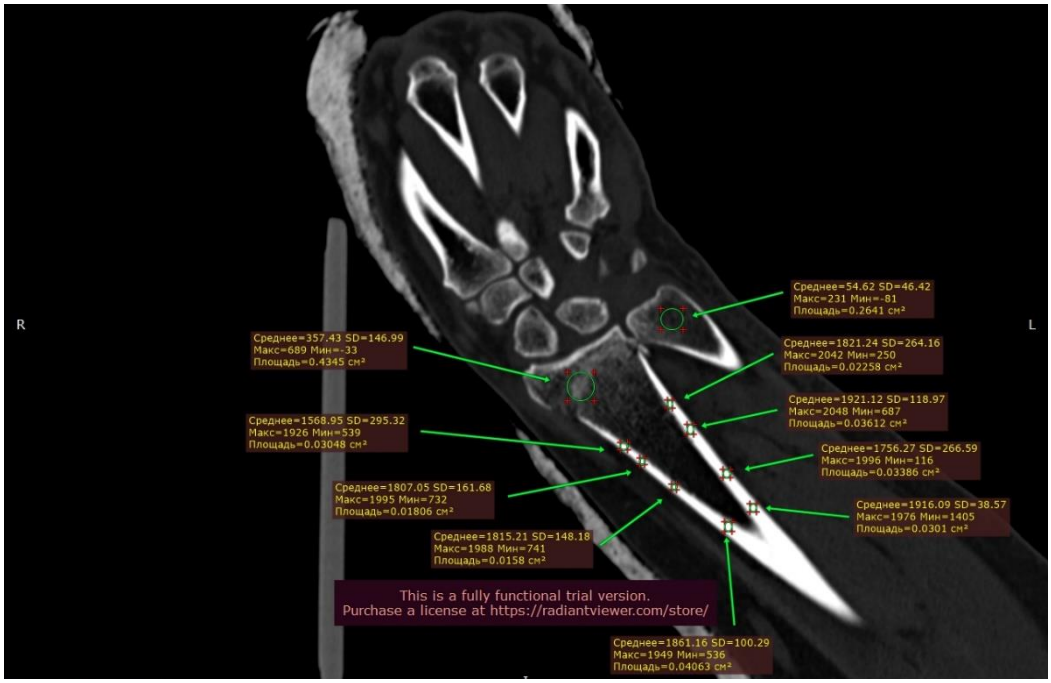

Рисунок 3.23 - КТ пациентки Х., 46 лет. 2 недели после перелома дистального эпиметафиза правой лучевой кости со смещением отломков. Определение минеральной плотности с разных участков формирующейся костной мозоли - стрелки

При оценке различных видов зависимостей (линейной, логарифмической, обратной, квадратичной, кубической, степенной, экспоненциальной и показательной) наилучшая точность была получена для КТ зоны перелома бедренной (r^2 = 0,982 ($p<0,0001$) и большеберцовой (r^2 = 0,982 ($p<0,0001$) костей по линейной функции (Рисунки 3.24; 3.25).

Таблица 3.13 - Минеральная плотность костной мозоли (граница периостальной и интермедиарной части) на КТ в HU после перелома костей нижних и верхних конечностей (n=36)

Сроки после перелома	Минеральная плотность в HU, среднее ± стандартное отклонение			
	бедренная кость n=10	большеберцовая кость n=8	плечевая кость n=8	лучевая кость n=10
1нед.	51,19±1,32	57,89±0,44	48,90±2,08	47,26±1,83
2 нед.	72,78±4,42	71,46±3,55	81,18±5,09	79,69±4,08
3 нед.	-	-	-	-
4 нед.	200±6,81	195,43±7,75	232,40±7,47	215,64±6,83
2 мес.	-	-	275,47±7,91	-
3 мес.	335,96±18,17	323,91±12,89	359,52±5,82	315,50±9,86
4 мес.	413,66±12,12	401,78±5,65	-	346,35±6,21
5 мес.	537,18±14,28	535,29±13,26	410,75±4,87	390,86±10,21
6 мес.	668,61±19,70	657,68±18,43	435,18±10,13	428,20±12,43

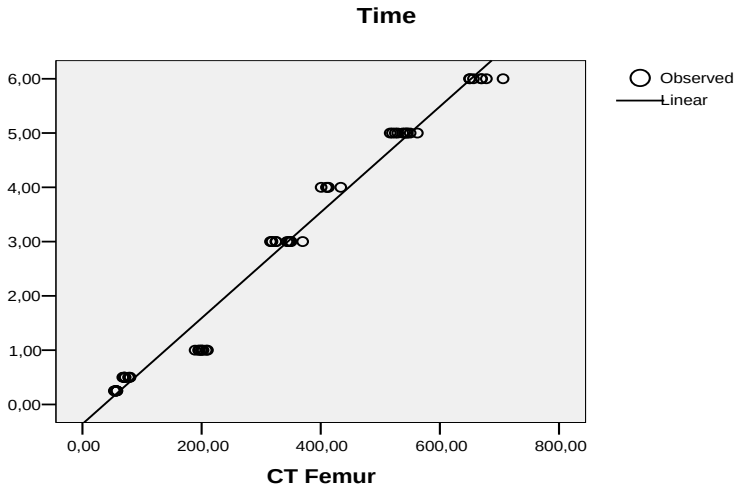

Рисунок 3.24 - Оценка точности КТ костной мозоли при переломах бедренной кости по линейной функции. Уравнение зависимости: С = 0,010HU - 0,36, где: С - срок консолидации, HU - рентгеновская плотность (в ед. HU)

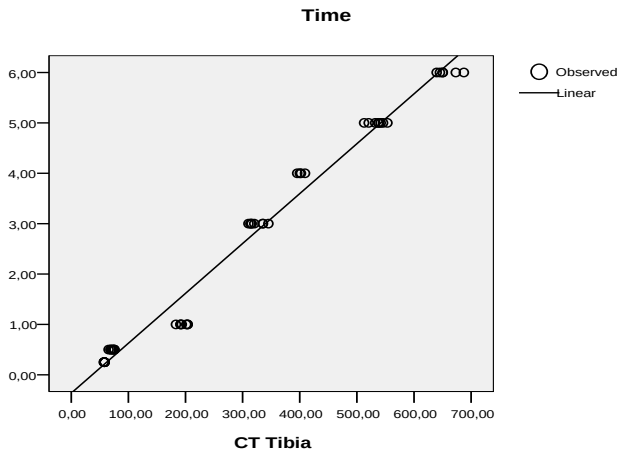

Рисунок 3.25 - Оценка точности КТ костной мозоли при переломах большеберцовой кости по линейной функции. Уравнение зависимости: C = 0,010HU - 0,364, где: C - срок консолидации, HU - рентгеновская плотность (в ед. HU)

При оценке различных видов зависимостей (линейной, логарифмической, обратной, квадратичной, кубической, степенной, экспоненциальной и показательной) наилучшая точность была получена для КТ зоны перелома плечевой (r^2 = 0,979 ($p<0,0001$) и лучевой (r^2 = 0,979 ($p<0,0001$) костей по экспоненциальной функции (Рисунки 3.26; 3.27).

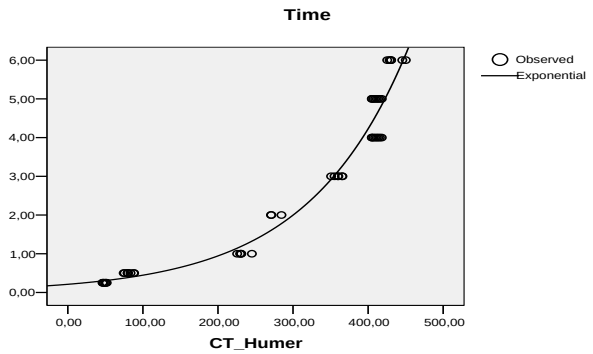

Рисунок 3.26 - Оценка точности КТ костной мозоли при переломах плечевой кости по экспоненциальной функции. Уравнение зависимости: $C = 0,211 \times e^{0,007HU}$, где: C - срок консолидации, HU - рентгеновская плотность (в ед.), e - основание натуральных логарифмов (≈2,71828)

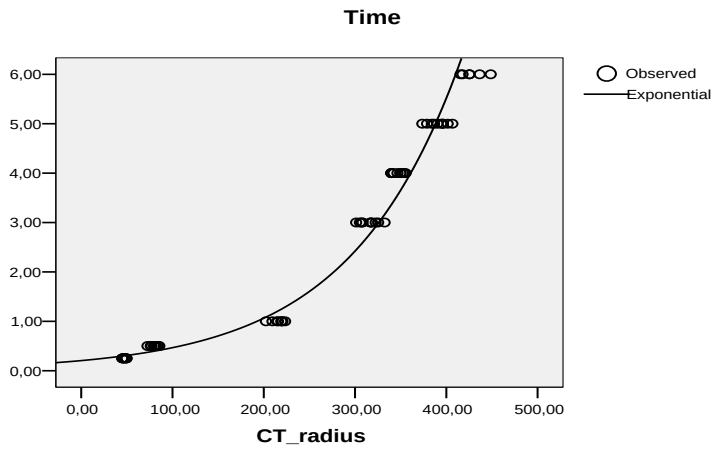

Рисунок 3.27 - Оценка точности КТ костной мозоли при переломах лучевой кости по экспоненциальной функции. Уравнение зависимости: $C = 0{,}205 \times e^{0{,}008HU}$, где: C - срок консолидации, HU - рентгеновская плотность (в ед.), e - основание натуральных логарифмов (≈2,71828)

Возможности КТ в оценке жесткости костной мозоли после переломов трубчатых костей верхних и нижних конечностей оценены методом ROC-анализа. Чувствительность, специфичность и точность КТ при оценке жесткости костной мозоли по данным ROC-анализа были оценены в 100% по всем трубчатым костям верхних и нижних конечностей в первые 5 месяцев после переломов. В период наблюдения в 6 месяцев информативность исследования жесткости костной мозоли по КТ была ниже для переломов бедренной кости. Показатели отличающейся информативности КТ в оценке жесткости костной мозоли после переломов бедренной кости на сроке 6 месяцев представлены на Рисунке 3.28. Чувствительность при этом составил - 85,7%, специфичность 100%.

В общей картине информативность КТ в оценке жесткости костной мозоли после переломов трубчатых костей верхних и нижних конечностей составила: чувствительность - 96%, специфичность - 100%, точность - 98,3%, предсказательность положительного значения - 100%, предсказательность отрицательного значения - 97,1%.

Test Result Variable(s): HU

Area	Std. Error(a)	Asymptotic Sig.(b)	Asymptotic 95% Confidence Interval	
			Lower Bound	Upper Bound
,857	,132	,008	,598	1,116

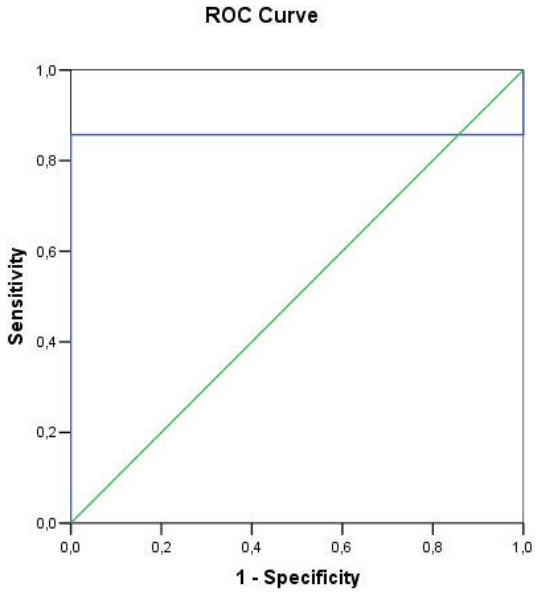

Рисунок 3.28 - Оценка информативности КТ в оценке жесткости костной мозоли после переломов бедренной кости на сроке 6 месяцев

3.5. Индекс васкуляризации в зоне костной мозоли при переломах трубчатых костей

Мультипараметрическое УЗИ в нашем исследовании включало ультразвуковое дуплексное сканирование, основное назначение которой было определение индекса васкуляризации в зоне формирования костной мозоли. Индекс васкуляризации, как один из важных компонентов определения созревания костной мозоли, был определен для пациентов основной группы с первой недели перелома костей и до 6 месяцев наблюдения. С учетом того, что в зоне перелома трубчатых костей верхних и нижних конечностей происходит одинаковые процессы созревания костной мозоли, индекс васкуляризации был определен у всех пациентов при переломах бедренной и большеберцовой костей и при переломах плечевой и лучевой костей. Всего было определено ИВ зоны костной мозоли у 42 пациентов с первой недели после перелома костей и до 6 месяцев наблюдения (Рисунки 3.29; 3.30). Результаты исследований представлены в Таблице 3.14.

Рисунок 3.29 - Эхограмма пациента М., 53 лет, через 3 недели после перелома бедренной кости. В зоне формирующейся костной мозоли (белая стрелка) единичные сосуды. ИВ=4,1единиц. Костные отломки обозначены синими стрелками

Рисунок 3.30 - Эхограмма пациента М., 53 лет, через 1,5 месяца после перелома бедренной кости. В зоне костной мозоли (белые скобки) множество сосудов. ИВ=15,3 единиц

Таблица 3.14 - Индекс васкуляризации периостальной зоны костной мозоли после перелома трубчатых костей нижних и верхних конечностей (n=40)

Сроки после перелома	Индекс васкуляризации в процентах, среднее ± стандартное отклонение			
	бедренная кость n=10	большеберцовая кость n=8	плечевая кость n=12	лучевая кость n=10
1нед. сосуды не виз-ся	-	-	-	-
2 нед.	3,54±0,16	3,48±0,28	3,80±0,15	3,90±0,25
3 нед.	4,76±0,32	4,84±0,32	4,76±0,32	4,83±0,40
4 нед.	11,43±0,29	11,21±0,42	11,68±0,26	11,53±0,67
2 мес.	**24,02±0,51**	**23,60±0,52**	**24,32±0,82**	**23,98±0,93**
3 мес.	10,76±0,49	10,64±1,10	10,50±0,65	10,47±0,62
4 мес.	3,01±0,33	2,30±0,21	2,90±0,21	2,91±0,33
5 мес.	1,89±0,26	1,68±0,25	1,90±0,27	1,68±0,43
6 мес.	0,54±0,31	0,50±0,31	0,38±0,26	0,55±0,40

Кривая зависимости степени васкуляризации костной мозоли от срока консолидации имела вид лежащего колокола, что затруднило моделирование полной зависимости. Поэтому было рассчитаны две различные модели для интервалов срока консолидации 0; 2 и 2; 6 (то есть, от 0 дня после переломов до 2-х месяцев и от 2-х месяцев до 6 месяцев после переломов).

Индекс васкуляризации костной мозоли при переломах трубчатых костей нижних и верхних конечностей в интервалах 0; 2 и 2; 6 характеризовался сильной достоверной корреляцией (бедренная кость: $r^2 = 0,974$; $p<0,001$ и $r^2 = -0,874$; $p<0,001$, соответственно; большеберцовая кость: $r^2 = 0,972$; $p<0,001$ и $r^2 = -0,849$; $p<0,001$, соответственно; плечевая кость: $r^2 = 0,949$; $p<0,001$ и $r^2 = -0,981$; $p<0,001$, соответственно; лучевая кость: $r^2 = 0,981$; $p<0,001$ и $r^2 = -0,814$; $p<0,001$, соответственно) с результатами оценки плотности костной мозоли, определенной по данным КТ, что подтвердило возможность использования индекса васкуляризации в качестве валидного маркера зрелости костной мозоли. На Рисунках 3.31-3.34 представлены кривые зависимости степени васкуляризации

костной мозоли бедренной и плечевой костей по двум различным моделям для интервалов срока консолидации (созревания костной мозоли). Для первого интервала 0; 2 зависимость при переломах бедренной кости хорошо описывалась линейной функцией со значениями $r^2 = 0,984$ ($p<0,0001$). Для второго интервала 2; 6 при оценке различных видов зависимостей (линейной, логарифмической, обратной, квадратичной, кубической, степенной, экспоненциальной и показательной) наилучшая точность была получена для квадратичной функции ($r^2 = 0,921$, $p<0,0001$). Для первого интервала 0; 2 зависимость при переломах плечевой кости хорошо описывалась линейной функцией со значениями $r^2 = 0,981$ ($p<0,0001$). Для второго интервала 2; 6 при оценке различных видов зависимостей (линейной, логарифмической, обратной, квадратичной, кубической, степенной, экспоненциальной и показательной) наилучшая точность была получена для квадратичной функции ($r^2 = 0,925$, $p<0,0001$).

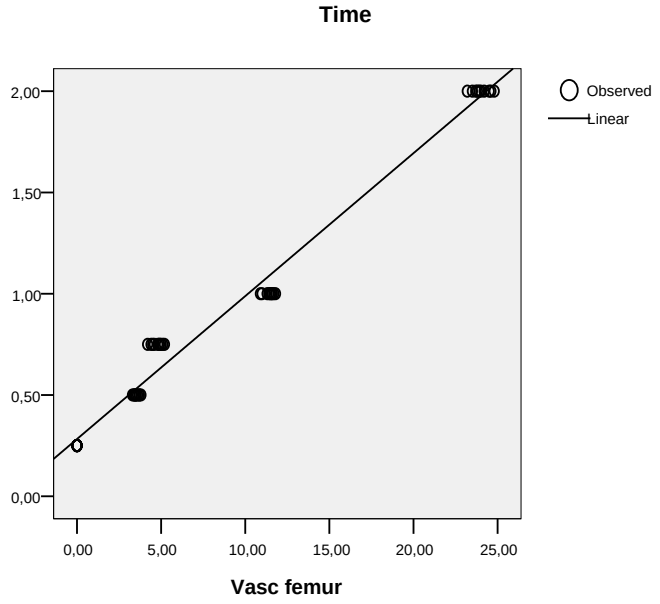

Рисунок 3.31 - Кривая зависимости индекса васкуляризации при переломах бедренной кости по первому интервалу. Уравнение зависимости: С = 0,071ИВ + 0,282, где: С - срок консолидации, ИВ - индекс васкуляризации

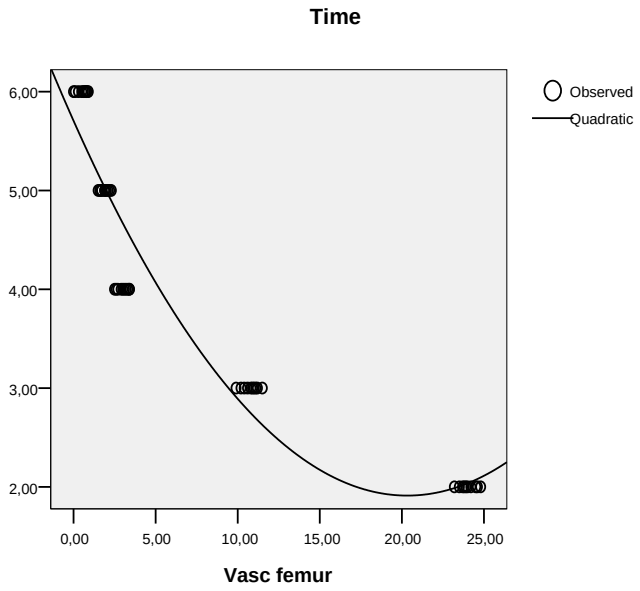

Рисунок 3.32 - Кривая зависимости индекса васкуляризации при переломах бедренной кости по второму интервалу. Уравнение зависимости: С = 5,705 - 0,373ИВ + 0,009ИВ^2, где: С - срок консолидации, ИВ - индекс васкуляризации

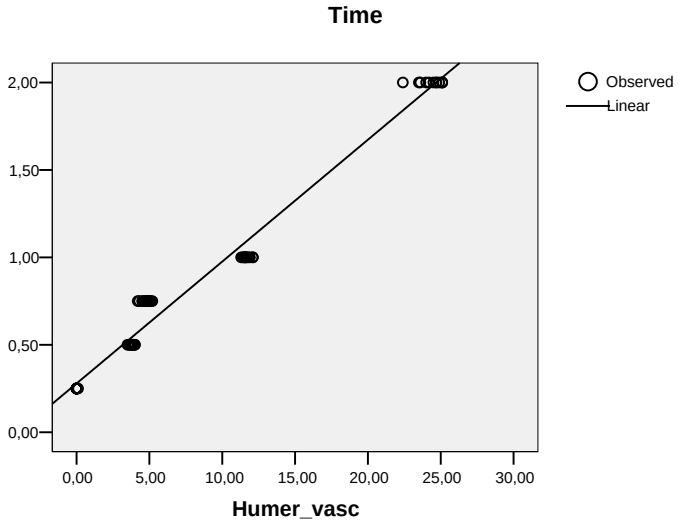

Рисунок 3.33 - Кривая зависимости индекса васкуляризации при переломах плечевой кости по первому интервалу. Уравнение зависимости: С = 0,070ИВ + 0,279, где: С - срок консолидации, ИВ - индекс васкуляризации

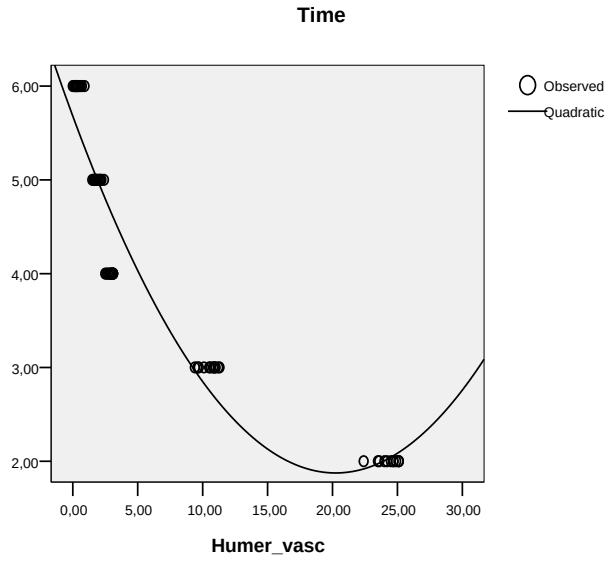

Рисунок 3.34 - Кривая зависимости индекса васкуляризации при переломах плечевой кости по второму интервалу. Уравнение зависимости: С = 5,680 – 0,376 ИВ + 0,009 ИВ^2, где: С - срок консолидации, ИВ - индекс васкуляризации

Показатели индекса васкуляризации в периостальной зоне костной мозоли после переломов трубчатых костей верхних и нижних конечностей оценены методом ROC-анализа. Чувствительность, специфичность и точность показателей ИВ по данным ROC-анализа представлены на Таблице 3.15.

Таблица 3.15 - Информативность показателей индекса васкуляризации в периостальной зоне костной мозоли после переломов трубчатых костей верхних и нижних конечностей

Кости	Ч %	С %	Т %	ИП	ИО	ЛП	ЛО	ППЗ %	ПОЗ %
Верхней конечности N=22	92,3	88,9	90,9	12	8	1	1	92,3	88,9
Нижней конечности N=18	88,9	77,8	83,3	8	7	2	1	80,0	87,5

Ч - чувствительность, С - специфичность, Т - точность, ИП - истинно положительное значение, ИО - истинно отрицательное значение, ЛП - ложно положительное значение, ЛО - ложно отрицательное значение, ППЗ - предсказательность положительного значения, ПОЗ - предсказательность отрицательного значения.

В целом, информативность показателей ИВ в периостальной зоне костной мозоли составила следующие результаты: чувствительность - 90,9%, специфичность - 83,3%, точность - 87,5%, ППЗ - 86,9%, ПОЗ - 88,2%.

3.6. Алгоритм диагностических исследований при переломах трубчатых костей

По результатам данных исследований нами предложен алгоритм диагностических исследований при переломах длинных трубчатых костей. Отличительной особенностью данного алгоритма является то, что на всех этапах диагностики переломов, контроля за состоянием костных отломков, вмешательств, контроля за созреванием костной мозоли включено МПУЗИ как самостоятельный метод, так и дополнительный метод диагностики (Рисунок 3.35).

МПУЗИ способствует контролю за созреванием костной мозоли. Нами были разработаны показатели правильного формирования жесткости костной мозоли, которые имеют следующие параметры: 1. ИНЖ - индекс набора жесткости (минимальный еженедельный набор жесткости в костной мозоли в кПа со дня перелома до 1 месяца); 2. ППНЖ - полупериод набора жесткости (минимальный период набора 50% жесткости от нормы); 3. ПИВ - повышение индекса васкуляризации (минимальное еженедельное увеличение ИВ с 3 недели до 2-х месяцев после перелома, в период интенсивного повышения ИВ); 4. ПМПИВ - период максимального показателя индекса васкуляризации (период набора максимальных показателей ИВ);

Результаты показателей правильного формирования - созревания жесткости костной мозоли после переломов длинных трубчатых костей отражены в Таблице 3.16. В показателях правильного формирования жесткости костной мозоли значение имеет диапазон минимальных данных, так как эти данные и показывают минимальный порог допустимости обозначения правильного формирования жесткости костной мозоли.

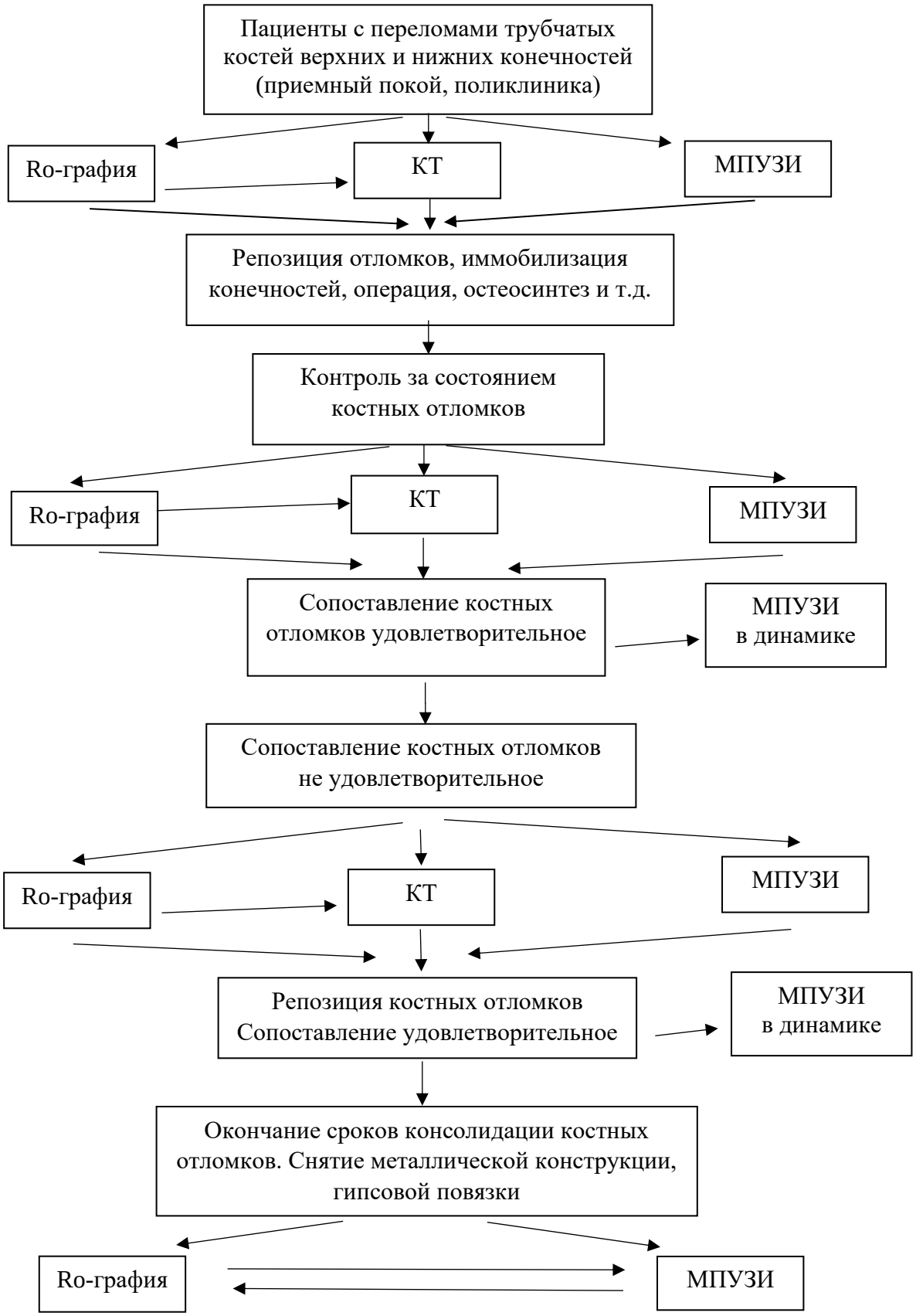

Рисунок 3.35 - Алгоритм обследования пациентов с переломами длинных трубчатых костей со включением МПУЗИ

Таблица 3.16 - Показатели правильного формирования жесткости костной мозоли после переломов длинных трубчатых костей

Кости / Показатели	ИНЖ (кПа)	ППНЖ (неделя, месяц)	ПИВ (ед., %)	ПМПИВ (неделя, месяц)
Бедренная кость	20	1,5 месяца	4	2 месяца
Б/берцовая кость	30	5 недель	4	2 месяца
М/берцовая кость	30	4,5 недели	4	2 месяца
Плечевая кость	40	4 недели	4	5 недель
Лучевая кость	40	3,5 недели	4	4 недели
Локтевая кость	40	3,5 недели	4	4 недели

3.7. Обсуждение результатов

Проведенные нами исследования показали, что МПУЗИ, включающее в себе В-режим, ультразвуковое дуплексное сканирование, УЭСВ, УКЭ, при переломах длинных трубчатых костей обладает высокой информативностью в отношении контроля за состоянием костного регенерата - мозоли. Жёсткость костной мозоли после переломов трубчатых костей верхних и нижних конечностей, определенная методом УЭСВ, характеризовалась сильной достоверной корреляцией ($p<0,001$) с результатами оценки минеральной плотности костной мозоли, определенной по данным КТ, что подтвердило возможность использования УЭСВ в качестве валидного маркера зрелости костной мозоли. Чувствительность УЭСВ в определении жесткости костной мозоли при переломах трубчатых костей верхних и нижних конечностей составила 86,8% и 94,5% соответственно, специфичность - 75,9% и 87,5%, точность - 81,0% и 90,5%, предсказательность положительного значения - 76,0% и 85%, предсказательность отрицательного значения - 86,7% и 95% соответственно. Жесткость костной мозоли трубчатых костей нижних и верхних конечностей, определенная методом УКЭ, также характеризовалась сильной достоверной корреляцией (бедренная кость: $r^2=0,944$, $p<0,001$; большеберцовая кость: $r^2=0,935$, $p<0,001$; плечевая кость: $r^2=0,961$, $p<0,001$; лучевая кость: $r^2 = 0,964$,

p<0,001) с результатами оценки плотности костной мозоли, определенной по данным КТ, что подтвердило возможность использования УКЭ в качестве валидного маркера зрелости костной мозоли. При этом общая информативность УКЭ в сравнительной оценке жесткости костной мозоли трубчатых костей верхних и нижних конечностей показала следующие результаты: чувствительность - 85,7%, специфичность - 90,5%, точность - 88,0%. Предсказательность положительного значения - 90,0%, предсказательность отрицательного значения - 86,4%. Результаты КТ по определению минеральной плотности костной мозоли в интермедиарной и периостальных зонах после переломов длинных трубчатых костей ожидаемо были выше чем результаты ультразвуковой эластографии сдвиговой волной и компрессионной эластографии. Так информативность КТ в оценке жесткости костной мозоли после переломов трубчатых костей верхних и нижних конечностей показала следующие результаты: чувствительность - 96%, специфичность - 100%, точность - 98,3%, предсказательность положительного значения - 100%, предсказательность отрицательного значения - 97,1%. Однако ультразвуковая эластография в оценке жесткости костной мозоли имеет определенные преимущества перед КТ, такие как: возможность многократного исследования при любой локализации пациентов (стационар, амбулаторно), отсутствии ионизирующего излучения, что даст возможность применения данного метода к беременным женщинам, пациентам детского возраста. Информативность УЭСВ и УКЭ достаточно высока и сопоставима с результатами КТ. ROC-анализ показал, что информативность МПУЗИ была ниже в периодах измерения жесткости костной мозоли в 4 месяца для бедренной, большеберцовой и малоберцовой костей, в 5 месяцев для бедренной, малоберцовой костей и в 6 месяцев для малоберцовой кости после переломов (Таблица 3.6). Для трубчатых костей верхних конечностей информативность была ниже (Таблица 3.10) в периодах измерения жесткости костной мозоли в 3 месяца после переломов (лучевая кость), 4 месяца (плечевая, лучевая и локтевая кости), 5 месяцев (плечевая, лучевая и локтевая кости), 6 месяцев (плечевая, лучевая кости) (Рисунок 3.36).

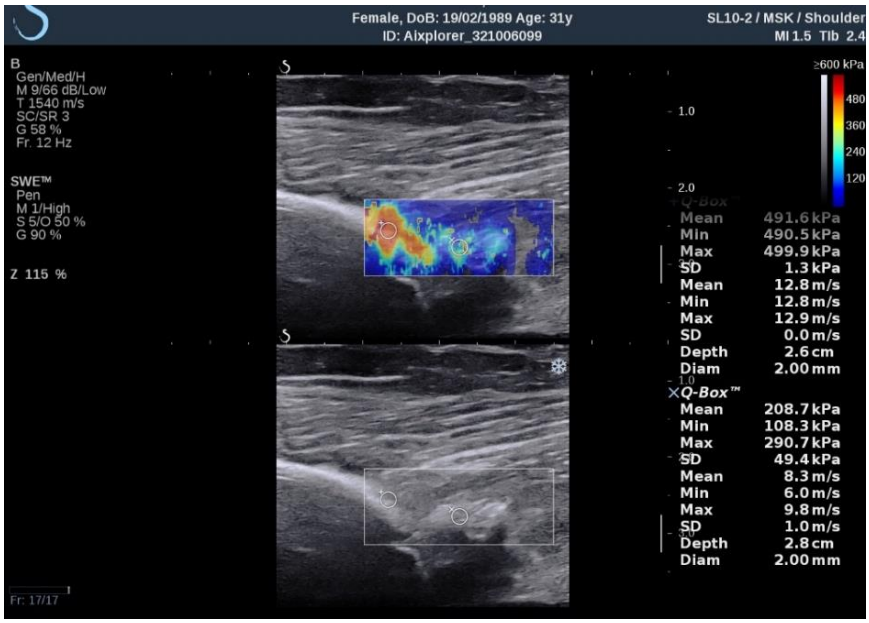

Рисунок 3.36 - Эластограмма пациента Н., 31 г. Срастающийся закрытый перелом правой лучевой кости, 3 месяца после перелома. В зоне костной мозоли участки различной жесткости. В зоне интереса x Q-BOX Mean=208,7 кПа

Снижение информативности в этих периодах объясняется тем, что в этих сроках наиболее интенсивно идет перестройка костной структуры в зоне костной мозоли, появляются разнородные участки с различной жесткостью и в конечном итоге все это и отражается на информативности. Начало интенсивной перестройки костного регенерата отчетливо проявляется и при ультразвуковом дуплексном сканировании зоны перелома. Своего пика васкуляризация в зоне костной мозоли достигает к 2-м месяцам после переломов трубчатых костей и верхних, и нижних конечностей. ИВ в это время составил от 23,60±0,52 до 24,32±0,82. Постепенно ИВ уменьшается и в конце перестройки костной мозоли составляет от 0,38±0,26 до 0,55±0,40. ИВ определяли в периостальной зоне, так как по мере нарастания жесткости костной мозоли ультразвуковые волны все слабее проникали в интермедиарную и эндостальную зоны. В периостальной зоне костной мозоли сосуды визуализировались вплоть до их полного заращения (исчезновения). Информативность показателей ИВ в периостальной зоне костной мозоли по данным ROC-анализа составила следующие результаты: чувствительность - 90,9%, специфичность - 83,3%, точность - 87,5%, ППЗ - 86,9%, ПОЗ - 88,2%. Зависимость степени васкуляризации костной мозоли от срока консолидации

имела вид лежащего колокола, что затруднило моделирование полной зависимости. Поэтому было рассчитаны две различные модели для интервалов срока консолидации 0; 2 и 2; 6 с учетом пика васкуляризации в 2 месяца после переломов, то есть, от 0 дня после переломов до 2-х месяцев и от 2-х месяцев до 6 месяцев после переломов. ИВ характеризовался сильной достоверной корреляцией (бедренная кость: r^2 = 0,974; p<0,001 и r^2 = -0,874; p<0,001, соответственно; большеберцовая кость: r^2 = 0,972; p<0,001 и r^2 = -0,849; p<0,001, соответственно; плечевая кость: r^2 = 0,949; p<0,001 и r^2 = -0,981; p<0,001, соответственно; лучевая кость: r^2 = 0,981; p<0,001 и r^2 = -0,814; p<0,001, для интервалов 0;2 и 2;6 соответственно) с результатами оценки минеральной плотности костной мозоли, определенной по данным КТ, что подтвердило возможность использования индекса васкуляризации в качестве валидного маркера зрелости костной мозоли. Информативность для каждого метода МПУЗИ была рассчитана отдельно с учетом данных статистического анализа. Общая информативность МПУЗИ в данном случае была бы недостаточно корректной. Так как основной целью нашего исследования было изучение возможностей мультипараметрического ультразвукового исследования в контроле за формированием костной мозоли на разных сроках ее развития после переломов длинных трубчатых костей, для чистоты исследований мы не анализировали параметры полученные при В-режиме сканирования, такие как: сопоставление костных отломков, степени эхогенности костной мозоли, наличие интерпозиции и т.д. Эти параметры были хорошо изучены и анализированы в ранее проводимых исследованиях [1, 11, 18, 22, 31, 32, 34, 54, 64, 82, 88, 96, 109, 115, 119, 132, 136, 142, 154, 191, 200, 209].

На основании показателей формирования жесткости костной мозоли можно судить о нормальном течении (или течения с отклонениями) репаративного процесса костного регенерата, повышения жесткости костной мозоли. Эти данные могут быть использованы специалистами ультразвуковой диагностики и врачами травматологами в клинической практике при диагностики и лечении пациентов с переломами длинных трубчатых костей в лечебных учреждениях любого уровня.

ЗАКЛЮЧЕНИЕ

Проведенное данное исследование - МПУЗИ пациентов с переломами длинных трубчатых костей показало эффективность мультипараметрического подхода УЗИ в оценке жесткости костной мозоли начиная с первых дней после перелома и до полной консолидации отломков. Выбор МПУЗИ пациентов с переломами длинных трубчатых костей был не случаен, не менее 1/3 всех травм составляют именно такие переломы. Важным моментом в процессе диагностики и лечения таких пациентов является оценка правильного и своевременного созревания жесткости костной мозоли с первых дней после переломов. В ходе формирования костная мозоль проходит три стадии: в течении первых 7-12 дней после перелома формируется соединительнотканная мозоль, спустя 12-20 дней после перелома формируется остеоидная и костная - с 20-22 дня после перелома. Минерализация костной мозоли начинается в конце первой, начале второй стадии. В зоне перелома - костной мозоли сосуды появляются (отчетливо визуализируются) в течении 10-12 дней после перелома. Максимальной васкуляризации костная мозоль достигает во второй стадии формирования и постепенно количество сосудов уменьшаются в третьей стадии формирования костной мозоли. Актуальным в травматологии является замедленное сращение - консолидация костных отломков. Замедленное сращение переломов длинных трубчатых костей составляет от 15 до 50% от всех травм опорно-двигательного аппарата [44,45]. А осложнения срастания переломов в виде дисрегенераций (несрастаний) встречается примерно от 5 до 27% всех случаев локализации переломов и авторы при этом отмечают, что несмотря на улучшение и техническую простоту визуализации явлений дисрегенерации, только классическими лучевыми методами тяжело дифференцировать замедленную консолидацию от несрастания [55, 64, 65]. Определяющим фактором является то, что первые 2 стадии формирования костной мозоли рентгенологически не определяются. Рентгенологически первые признаки костной мозоли проявляются

лишь с началом обызвествления мозоли. Таким образом, в течении 3-4 недель после перелома рентгенологически не удается контролировать формирование костной мозоли и соответственно корректировать тактику ведения пациента. Надо учесть и то, что не во всех лечебных учреждениях имеется КТ, способная определить минеральную плотность костной мозоли начиная с первых дней после переломов. Учитывая вышесказанное, в качестве альтернативного метода (при отсутствии КТ) и дополнительного метода (при наличии КТ) нами было предложено и проведено данное исследование - изучение возможностей мультипараметрического ультразвукового исследования в контроле за формированием костной мозоли на разных сроках ее развития после переломов длинных трубчатых костей. Все методы включенные в состав МПУЗИ показали большую и достоверную информативность. Чувствительность, специфичность и точность по данным ROC-анализа при УЭСВ зон переломов длинных трубчатых костей верхних и нижних конечностей показали соответственно: 86,8% и 94,5%; 75,9% и 87,5%; 81,0% и 90,5%. Общая информативность УКЭ в сравнительной оценке жесткости костной мозоли трубчатых костей верхних и нижних конечностей показала следующие результаты: чувствительность - 85,7%, специфичность - 90,5%, точность - 88,0%. Информативность показателей ИВ в зоне костной мозоли по данным ROC-анализа составила следующие результаты: чувствительность - 90,9%, специфичность - 83,3%, точность - 87,5%. С учетом показателей МПУЗИ в оценке нарастания жесткости костной мозоли, показателей жесткости костей в норме, возможность проведения МПУЗИ в динамике, нами были предложены показатели правильного формирования жесткости костной мозоли после переломов длинных трубчатых костей. Данные показатели как: ИНЖ - индекс набора жесткости, ППНЖ - полупериод набора жесткости, ПИВ - повышение индекса васкуляризации, ПМПИВ - период максимального показателя индекса васкуляризации, позволят точно контролировать правильное созревание (нарастание) жесткости костной мозоли на ранних (до 1 месяца) и в более отдаленных сроках, что соответственно будет минимизировать осложнения после переломов трубчатых костей.

ВЫВОДЫ

1. Разработанные методы мультипараметрического УЗИ при переломах длинных трубчатых костей с целью определения формирования жесткости костной мозоли (ультразвуковая эластография сдвиговой волны, ультразвуковая компрессионная эластография, ультразвуковое дуплексное сканирование с определением индекса васкуляризации) показали свою эффективность и сильную достоверную корреляцию ($p<0,001$) с результатами оценки минеральной плотности костной мозоли, определенной по данным КТ, что подтвердило возможность использования данных методов МПУЗИ в качестве валидного маркера зрелости костной мозоли.

2. Ультразвуковая эластография сдвиговой волной, ультразвуковая компрессионная эластография и ультразвуковое дуплексное сканирование с определением индекса васкуляризации способны определить и контролировать жесткость костной мозоли с первых дней после перелома длинных трубчатых костей и до полного сращения костных отломков. Показатели правильного формирования жесткости костной мозоли ИНЖ (индекс набора жесткости), ППНЖ (полупериод набора жесткости), ПИВ (повышение индекса васкуляризации) и ПМПИВ (период максимального показателя индекса васкуляризации) способствуют стандартизации и упрощению контроля за формированием и созреванием костной мозоли.

3. Сравнительный анализ методов мультипараметрического ультразвукового исследования с данными КТ в оценке жесткости костной мозоли после переломов длинных трубчатых костей верхних и нижних конечностей показал высокую информативность ультразвуковой эластографии сдвиговой волной: чувствительность составила 86,8% и 94,5% соответственно, специфичность - 75,9% и 87,5%, точность - 81,0% и 90,5%; ультразвуковой компрессионной эластографии: чувствительность составила - 85,7%, специфичность - 90,5%, точность - 88,0%; показателей индекса васкуляризации: чувствительность составила 90,9%, специфичность - 83,3%, точность - 87,5%.

4. Разработанный алгоритм лучевых методов исследования пациентов с включением мультипараметрического ультразвукового исследования после переломов длинных трубчатых костей на разных сроках будет способствовать контролю за формированием и созреванием костной мозоли и уменьшению осложнений.

ПРАКТИЧЕСКИЕ РЕКОМЕНДАЦИИ

1. В лечебных учреждениях при отсутствии КТ рекомендуется включить в алгоритм обследования пациентов с переломами длинных трубчатых костей все методы мультипараметрического УЗИ, при наличии КТ методы мультипараметрического УЗИ можно включить выборочно, при необходимости многократных исследований.

2. В целях контроля за формированием жесткости костной мозоли при осложнениях в виде замедленной консолидации, дисрегенерации, подозрении формирования "ложного сустава", сложных переломах рекомендуется проведение мультипараметрического УЗИ в динамике с определением показателей правильного формирования жесткости костной мозоли.

3. При наличии в лечебных учреждениях ультразвуковых сканеров высокого и экспертного уровня для обследования пациентов с переломами трубчатых костей рекомендуется применение всех методов мультипараметрического УЗИ, при отсутствии - возможно раздельное применение методов.

4. Мультипараметрическое УЗИ рекомендуется для обследования детей и беременных женщин с переломами трубчатых костей на всех сроках их наблюдения.

5. Для получения корректных данных при использовании мультипараметрического УЗИ в обследовании пациентов с переломами трубчатых костей необходимо наличие подготовленных и обученных врачей УЗИ.

СПИСОК СОКРАЩЕНИЙ И УСЛОВНЫХ ОБОЗНАЧЕНИЙ

кПа – килопаскаль

ИО – истинно отрицательные результаты

ИП – истинно положительные результаты

ИНЖ - индекс набора жесткости

ППНЖ - полупериод набора жесткости

ПИВ - повышение индекса васкуляризации

ПМПИВ - период максимального показателя индекса васкуляризации

УКЭ – ультразвуковая компрессионная эластография

УЭСВ - ультразвуковая эластография сдвиговой волной

ЛО – ложноотрицательные результаты

ЛП – ложноположительные результаты

МпУЗИ – мультипараметрическое ультразвуковое исследование

КТ - компьютерная томография

МРТ – магнитно-резонансная томография

ПОЗ – предсказательность отрицательного значения

ППЗ – предсказательность положительного значения

РАСУДМ – Российская ассоциация специалистов ультразвуковой диагностики в медицине

С – специфичность

Т – точность

Ч - чувствительность

УЗИ – ультразвуковое исследование

ЦДК – цветовое допплеровское картирование

ЭДК – энергетическое допплеровское картирование

E – модуль Юнга

Q-BOX - зона интереса

Emax – максимальное значение модуля Юнга

Emean – среднее значение модуля Юнга

Emin – минимальное значение модуля Юнга

M – среднее арифметическое значение

ρ – плотность

SD – стандартное отклонение

SR (strain ratio) – индекс деформации

SWE-ratio – коэффициент жесткости

SWE - Shear Wave Elastography (ультразвуковая эластография сдвиговой волной)

V – скорость

WFUMB – Всемирная федерация ультразвука в медицине и биологии

СПИСОК ЛИТЕРАТУРЫ

1. Акрамова, Н.А. Сонография в диагностике переломов костей челюстно-лицевой области / Н.А. Акрамова, Ю.М. Ходжибекова // Медицинская радиология и радиационная безопасность. - 2017. - Том 62. - № 4. - С. 24-30. DOI 10.12737/article_59b1077eca2810.73078621

2. Болвиг, Л. Учебник ультразвуковых исследований костно-мышечной системы / Л. Болвиг, У. Фредберг, О.Ш. Размуссен.: пер. с англ. А.Н.Хитровой. М.: Издательский дом Видар - М., 2020. - 212 с.

3. Борсуков, А.В. Опыт внедрения рекомендаций по стандартизированной методике компрессионной соноэластографии поверхностных органов и структур / А.В. Борсуков, Т.Г. Морозова, А.В. Ковалев [и др.] // Медицинская визуализация. – 2014. - № 4.- С.122-131.

4. Борсуков, А.В. Мультипараметрическое ультразвуковое исследование в диагностике гепатоцеллюлярной карциномы у пациента у пациента без цирроза печени (клиническое наблюдение) / А.В. Борсуков, О.А. Горбатенко, Д.Ю. Венидиктова [и др.]. // Онкологический журнал: лучевая диагностика, лучевая терапия. - 2020. - Т. 3. - № 1. - С. 86-93.

5. Вдовиченко, В.А. Эхографическая видеоденситометрия межпозвонковых дисков в комплексной лучевой диагностике остеохондроза позвоночника: автореф. дисс. … канд. мед. наук / В.А.Вдовиченко. - Казань, 2001. - 24 с.

6. Гажонова, В.Е. Возможности ультразвукового исследования в диагностике послеоперационных осложнений при эндопротезировании тазобедренного сустава / В.Е. Гажонова, В.П. Абельцев // Радиология-практика. - 2007. - № 4. - С. 37-41.

7. Гажонова, В.Е. Клиническое применение нового метода соноэластографии в гинекологии / В.Е. Гажонова, С.О. Чуркина, Е.С. Лукьянова [и др.] // Кремлевская медицина. Клинический вестник. – 2008. – № 2. – С. 18–23.

8. Гажонова, В.Е. Технологии Fusion при исследовании мышечно-скелетной системы /В.Е. Гажонова, В.П. Абельцев, М.В. Емельяненко, М.П. Онищенко // Медицинская визуализация. - 2016. - № 4. - С. 109-118.

9. Гажонова, В.Е. Гибридная технология фьюжн МРТ/УЗИ и эластография в диагностике атрофии и жировой дегенерации надостной мышцы плечевого сустава / В.Е. Гажонова, М.В. Емельяненко, М.П. Онищенко // Медицинская визуализация. - 2017. - № 5. - С. 112 - 123.

10. Декан, В.С. Возможности ультразвукового исследования в комплексной лучевой диагностике повреждений мягкотканных структур плечевого сустава: автореф. дис. … канд. мед. наук / В.С. Декан. – СПб, 2004. – 24 с.

11. Долганова, Т.И. Ультразвуковые исследования костной и мягких тканей у больных при опухолях и опухолеподобных поражениях длинных трубчатых костей / Т.И. Долганова, Л.М. Куфтырев, В.А. Щуров [и др.] // Гений ортопедии. - 1997. - № 1. - С. 5-10.

12. Долганова, Т.И. Ультрасонографическая оценка дистракционного регенерата у больных с дефектами костей нижних конечностей / Т.И. Долганова, И.М. Данилова, К.Э. Пожарищенский [и др.] // Ортопедия, травматология и протезирование. - 2000. - № 2. - С. 103-104.

13. Дуглас, С. Секреты рентгенологии.: пер. с англ., под ред. Семенова, И.И. Бином, М. СПб. / С. Дуглас, Кац, Р. Кевин, Мас, А. Стюарт, Гроскин [и др.]. - Диалект. - 2003. – 704 с.

14. Дынник, О.Б. Сдвигововолновая эластография и эластометрия паренхимы печени / О.Б. Дынник, А.В. Линская, Н.Н. Кобыляк // Променева діагностика, променева терапія. – 2014. - № 1-2. – С. 73-82.

15. Дьячкова, Г.В. Анализ репаративного костеобразования при лечении больных с переломами длинных костей по данным компьютерной томографии и двухэнергетической рентгеновской абсорбциометрии / Г.В. Дьячкова, Р.В. Степанов, Л.В. Суходулова [и др.] // Вестник новых медицинских технологий. – 2007 (10). - № 1. – С. 127-132.

16. Дьячкова, Г.В. МРТ в изучении процесса перестройки костей коленного сустава после переломов / Г.В. Дьячкова, Л.В. Суходулова, Р.В. Степанов [и др.] // Медицинская визуализация. - 2008. - № 5. - С. 111-116.

17. Дьячкова, Г.В. МРТ характеристика сосудов и мышц голени у больных после лечения методом чрескостного остеосинтеза закрытых диафизарных переломов костей голени / Г.В. Дьячкова, Р.В. Степанов, К.А. Дьячков, М.А. Корабельников // Гений ортопедии. – 2011. - № 1. – С. 86-93.

18. Ермак, Е.М. Эхографический метод исследования костного регенерата при удлинении голени по Илизарову / Е.М. Ермак // Мат. XXV юбилейной науч.-практ. конф. врачей Курганской обл. - Курган. - 1992. - С. 20-22.

19. Ермак, Е.М. Ультразвуковые критерии оценки структуры суставного хряща и субхондральной кости / Е.М. Ермак // Ультразвуковая и функциональная диагностика. - 2005. - № 5. - С. 102-114.

20. Еськин, Н.А. Ультразвуковая диагностика в травматологии и ортопедии / Н.А. Еськин; под ред. С.П. Миронова. – М., 2009. – 440 с.

21. Еськин, Н.А. Ультразвуковая диагностика в травматологии и ортопедии / Н.А. Еськин. - М.: МЕДпресс-информ, 2021. - 568 с.

22. Жаров, В.П. Методика для ультразвуковой диагностики тканей в области перелома кости / В.П. Жаров, Б.Ф. Харин, А.М. Шошенский // Фундаментальные основы жизнедеятельности организма в норме и патологии: Мат. 3-й Всеросс. науч. конф. - М. - 1996. - С. 129-134.

23. Завадовская, В.Д. Ультразвуковая остеометрия в оценке костной прочности при массовых осмотрах населения / В.Д. Завадовская, Э.Ш. Нигматова, О.Ю. Килина // Медицинская визуализация. - 2005. - № 6. - С. 13-18.

24. Завадовская, В.Д. Возможности ультразвукового исследования в диагностике острого гематогенного остеомиелита у детей / В.Д. Завадовская, С.А. Полковникова, Т.Б. Перова [и др.] // Ультразвуковая и функциональная диагностика. - 2006. - № 4. - С. 67-75.

25. Завадовская, В.Д. Ультразвуковое мониторирование процессов консолидации переломов длинных трубчатых костей при остеосинтезе с

использованием биоактивных имплантатов / В.Д. Завадовская, В.П. Попов, О.Е. Акбашева, Е.Г. Григорьев [и др.] // Вестник рентгенологии и радиологии.- 2014.- № 5. - С. 40-48. https://doi.org/10.20862/0042-4676-2014-0-5-40-48

26. Зацепин, С.Т. Костная патология взрослых / С.Т. Зацепин // Руководство для врачей. М.: Медицина, 2001. – 640 с.

27. Зубарев, А.В. Ультразвуковая диагностика в травматологии / А.В. Зубарев, В.Е. Гажонова, И.В. Долгова; под ред. А.В.Зубарева. – М.: Стром, 2003. – 168 с.

28. Зубарев, А.В. Эластография – инновационный метод поиска рака различных локализаций/ А.В. Зубарев // Поликлиника. - 2009. - № 4. - С. 32 - 37.

29. Зыкин, Б.И. Эластография: анатомия метода / Б.И. Зыкин, Н.А. Постнова, М.Е. Медведев // Променевадіагностика, променеватерапія. - 2012. - Т. 2 -3. - С.107-113.

30. Зыкин, Б.И. Ультразвуковая эластография / Б.И. Зыкин, Н.А. Постнова, М.Е. Медведев // Медицинский алфавит. - 2013. - Т. 1-2. - № 10. - С. 14-19.

31. Зюзько, А.В. Ультразвуковая диагностика переломов длинных трубчатых костей у детей (обзор литературы) / А.В. Зюзько, В.М. Никонов, А.А. Лукаш // Мед. визуализация. - 2005. - № 5. - С. 53-59.

32. Зюзько, А.В. Совершенствование лечения переломов длинных трубчатых костей путем использования УЗ-мониторинга репозиции и процессов формирования костной мозоли у детей: автореф. дис. … канд. мед. наук / А.В. Зюзько. – Омск, 2013. – 23 с.

33. Клюшкина, Ю.А. Сонографическое исследование васкуляризации в зоне переломов трубчатых костей / Ю.А. Клюшкина // Казанский медицинский журнал. - 2002. - № 5. - С. 397-399.

34. Клюшкина, Ю.А. Динамический сонографический контроль за репаративным процессом при переломах: автореф. дис. … канд. мед. наук / Ю.А. Клюшкина. – Казань, 2002. – 24 с.

35. Коломиец, А. А. Травматология и ортопедия: учебное пособие для вузов / А.А. Коломиец, Е.А. Распопова. - 2-е изд., перераб. и доп. - М.: Изд-во Юрайт, 2019. - 236 с.

36. Кормилина, А.Р. Ультразвуковая эластография сдвиговой волны в оценке жесткости костной мозоли / А.Р.Кормилина, М.Г.Тухбатуллин // Российский электронный журнал лучевой диагностики. - 2020. - Т. 10. - № 2. - С. 122-128. DOI:10.21569/2222-7415-2020-10-2-122-128.

37. Котова, О.В. Современные технологии ультразвукового метода исследования в оценке эффективности предоперационного лечения сарком мягких тканей: автореф. дис. … канд. мед. наук / О.В. Котова. – Томск, 2017. – 26 с.

38. Линденбратен, Л. Д. Медицинская радиология: учеб. литература для студентов медицинских вузов / Л. Д. Линденбратен, И. П. Королюк. М.: Медицина. - 2006. - 677 с.

39. Лукашевич, Т.А. Лучевая диагностика формирования костного регенерата при дефектах конечностей / Т.А. Лукашевич, А.И. Болдырев, А.В. Рожков [и др.] // Вестн. рентгенол. и радиол. - 1990. - № 5-6. - С. 147.

40. Лучевая анатомия человека / Под ред. Т.Н. Трофимовой. - СПб.: Издательский дом СПбМАПО. - 2005. - 496 с.

41. Лучевая диагностика: Учебник Т.1. / под ред. Труфанова Г.Е. – М.: ГЭОТАР – Медиа. - 2007. – 416 с.

42. Марочко, Н.В. Ультразвуковая семиотика острого гематогенного остеомиелита у детей / Н.В. Марочко, М.И. Пыков, Н.Г. Жила // Ультразвуковая и функциональная диагностика. - 2006. - № 4. - С. 55-66.

43. Менщикова, Т.И. Оценка активности репаративного остеогенеза дистракционного регенерата большеберцовой кости с помощью современных ультразвуковых сканеров /Т.И. Менщикова, А.М. Аранович // Гений ортопедии. – 2011. - № 4. – С. 101-105.

44. Мироманов, А.М. Современные подходы к классификации переломов длинных костей конечностей / А.М. Мироманов, А.А. Герасимов, Е.В. Намоконов

// Вестник экспериментальной и клинической хирургии. - 2011. - Т. 4. - №4. - С. 760-763. DOI: https://doi.org/10.18499/2070-478X-2011-4-4-760-763.

45. Миронов, С.П. Динамика травматизма среди взрослого населения Российской Федерации / С.П. Миронов, Н.А. Еськин, Т.М. Андреева [и др.] // Вестник травматологии и ортопедии им. Н.Н. Приорова. - 2019. - № 3. - С. 5-13. https://doi.org/10.17116/vto20190315.

46. Митьков, В.В. Оценка воспроизводимости результатов количественной эластографии / В.В.Митьков, С.А. Хуако, Э.Р. Ампилогова [и др.] // Ультразвуковая и функциональная диагностика. – 2011. – № 2. – С. 115-120.

47. Митьков, В.В. Ультразвуковая эластография сдвиговой волны у больных с подозрением на рак предстательной железы / В.В. Митьков, А.К. Васильева, М.Д. Митькова // Ультразвуковая и функциональная диагностика. - 2012. – №. 5. – С. 18-29.

48. Митьков, В.В. Ультразвуковая эластография сдвиговой волной / В.В. Митьков, М.Д. Митькова // Ультразвуковая и функциональная диагностика. – 2015. – № 2. – С. 94–108.

49. Михайлов, М.К. Дифференциальная рентгенодиагностика заболеваний костей и суставов / М.К. Михайлов, Г.И. Володина, Е.К. Ларюкова. - Казань. - 1998. - 168 с.

50. Михайлов, М.К. Эхография в диагностике цирроза печени / М.К. Михайлов, М.Г. Тухбатуллин. - М.: МЕДпресс-информ. - 2003. - 96 с.

51. Михин, И.В. Переломы: Учебное пособие / И.В. Михин, М.Б. Доронин. Волгоград.: Изд-во ВолгГМУ, 2017. - 90 с.

52. Мухамеджанов, К.Х. Ультразвуковое исследование сухожилий конечностей / К.Х. Мухамеджанов // Материалы 3-го Российского научного форума "Лучевая диагностика и лучевая терапия в клинике XXI века". - М., 2002. - С. 112-114.

53. Осипов, Л.В. Технологии эластографии в ультразвуковой диагностике (обзор) / Л.В. Осипов // Медицинский алфавит. Диагностическая радиология и онкотерапия. – 2013. – Т. 3–4. – С. 5–21.

54. Пасынков, Д.В. Сонография в современной лучевой диагностике переломов костей и контроле за их репарацией: автореф. дис. … канд. мед. наук / Д.В. Пасынков. – Казань, 2003. – 22 с.

55. Пекшева, М.С. Трудности лучевой диагностики дисрегенерации при переломах длинных трубчатых костей на примере клинических случаев /М.С. Пекшева, М.М. Ранков, И.В. Петрова // Медицинская визуализация. - 2021. - Т. 25. - № 1. - С. 164-176. https://doi.org/10.24835/1607-0763-810.

56. Попков, А.В. Эффективность использования 3D-имплантатов с биоактивными свойствами для замещения обширных дефектов костей: экспериментальное исследование / А.В. Попков, Н.А. Кононович, Е.Н. Горбач [и др.] // Травматология и ортопедия России. - 2021. - Т.27. - № 1. - С. 37-52. https://doi.org/10.21823/2311-2905-2021-27-1-37-52.

57. Привес, М.Г. Анатомия человека / М.Г. Привес, Н.К. Лысенков, В.И. Бушкович. - М.: Медицина. - 1985. - 671 с.

58. Применение ультразвука в медицине. Физические основы. Пер. с англ. / Под ред. К. Хилла. - М.: Мир. - 1989. - 568 с.

59. Райзер, М. Лучевая диагностика. Костно-мышечная система / М. Райзер, А. Баур-Мельник, К. Гласер.: пер. с англ. В.А. Климова, под общ. ред. Н.Б. Петровой. - 3-е изд. - М.: МЕДпресс-информ. - 2020. - 376 с.

60. Рахимжанова, Р.И. Способ определения зрелости костной мозоли при несложных переломах длинных костей / Р.И. Рахимжанова, Т.С. Айтимбетова // База патентов Казахстана. - 2008. - Бюлл. № 11. - № заявки 20173. - С. 1.

61. Рожковская, В.В. Лучевое исследование исследование костно – суставного аппарата / В.В. Рожковская, А.И. Алешкевич, И.И. Сергеева, Т.Ф. Тихомирова, Г.А. Алесина. - Минск. – 2015. – 80 с.

62. Салтыкова, В.Г. Комплексное ультразвуковое исследование в диагностике повреждений плечевого сустава: дис. …канд. мед. наук / В.Г. Салтыкова. – М., 2003. – 166 с.

63. Салтыкова, В.Г. Ультразвуковая эластография сдвиговой волной в диагностике кальцифицирующего тендинита плечевого сустава / В.Г. Салтыкова,

Г.М. Бурмакова, В.В. Митьков // Ультразвуковая и функциональная диагностика. – 2013. – № 6. – С. 78 -92.

64. Саулгозис, Ю. Ультразвуковая диагностика остеопороза, консолидации и несращения переломов большеберцовой кости / Ю. Саулгозис, И. Понтата // II Всеросс. конф. по биомеханике. Памяти Н.А. Бернштейна. Тез. докл. - Н. Новгород. - 1994. - Т. 1. - С. 176-177.

65. Свешников, А.Л. Лучевая диагностика репаративного костеобразования при лечении оскольчатых переломов плечевой кости / А.Л. Свешников, Ю.Н. Якубов, В.Д. Макулин // Медицинская радиология. - 1989. - № 10. - С. 17-20.

66. Семигоров, А. Н. Рентгенодиагностика заболеваний костей и суставов / А. Н. Семигоров, Б. Е. Шахов. - НГМА: Н.Новгород. - 2002. - 205 с.

67. Сенча, А.Н. Ультразвуковое исследование с использованием контрастных препаратов / А.Н. Сенча, М.С. Могутов, Ю.Н. Патрунов [и др.] – М.: Видар, 2015. – 144 с. ISBN 978-5-88429-222-2.

68. Серова, Н.С. Лучевая диагностика сочетанных повреждений костей лицевого черепа и структур орбиты: автореферат дисс. … канд. мед. наук / Н.С. Серова. - Москва, 2006. - 25 с.

69. Ситко, Л.А. Применение УЗ-контроля на этапах лечения переломов длинных трубчатых костей у детей / Л.А. Ситко, А.В. Зюзько, В.М. Никонов [и др.] // Фундаментальные исследования. - 2014. - № 4 (часть 2). - С. 359-364.

70. Скрипникова, И.А. Возможности костной рентгеновской денситометрии в клинической практике (методические рекомендации) / И.А. Скрипникова, Л.А. Щеплягина, В.Е. Новиков [и др.] // Остеопороз и остеопатия. - 2010. - № 2. - С.23-25.

71. Степанов, Р.В. Комплексная лучевая диагностика в оценке репаративного процесса при лечении больных с закрытыми диафизарными переломами костей голени: автореф. дис. … канд. мед. наук / Р.В. Степанов. – М., 2011. – 22 с.

72. Тихонова, Г. Многолетний анализ учета несчастных случаев на производстве в России / Г. Тихонова, А. Чуранова // Демографическое обозрение. - 2019. - Т. 6. - № 2. - С. 142-164.

73. Тухбатуллин, М.Г. Эхография в диагностике заболеваний внутренних и поверхностно расположенных органов / М.Г. Тухбатуллин, Л.Р. Сафиуллина, З.М. Галеева [и др.] // Медицинская книга. – Казань, 2016. – 208 с.

74. Тухбатуллин, М.Г. Fusion технологии в многопрофильной клинике / М.Г. Тухбатуллин // Практическая медицина. – 2018. – № 1 (112). – С. 65–68.

75. Тухбатуллин, М.Г. Ультразвуковая эластография сдвиговой волной и лабораторные показатели в диагностике и оценке эффективности лечение неалкогольной жировой болезни печени. / М.Г. Тухбатуллин, А.Е. Янгуразова, З.М. Галеева // Практическая медицина. – 2018. - № 1 (112). - С. 105-111.

76. Урьев, В.Г. Возможности эхографии в оценке состояния дистракционного регенерата при удлинении верхних и нижних конечностей / В.Г. Урьев // Ультразвуковая и функциональная диагностика. - 2007. - № 2. - С. 230.

77. Финк, Л.И. Ультразвуковая диагностика и магнитно-резонансная томография в выявлении повреждений мягкотканых и костных структур плечевого сустава: автореф. дис. … канд. мед. наук / Л.И. Финк. – Томск, 2010. – 23 с.

78. Хабиров, Р.А. Ультразвуковая диагностика поражений суставов и периартикупярных тканей / Р.А. Хабиров, М.Г. Тухбатуллин, Э.Р. Волкова // Вертеброневрология. - 2001. - № 1-2. - С. 81-89.

79. Хинцман, Й. УЗИ опорно-двигательного аппарата: стандартные плоскости сканирования / Й. Хинцман, П. Купац.: пер. с нем. В.Ю. Халатов. - 3-е изд. - М.: МЕДпресс-информ, 2019. - 144 с.

80. Хоминец, В.В. Применение ген-активированного остеопластического материала при лечении несращения бедренной кости: клинический случай / В.В. Хоминец, Р.В. Деев, А.Л. Кудяшев [и др.] // Травматология и ортопедия России. - 2021. - Т. 27. - № 1. - С. 66-74. https://doi.org/10.21823/2311-2905-2021-27-1-66-74

81. Цискарашвили, А.В. Метаболические нарушения костной ткани у пациентов с переломами длинных костей, осложнённых хроническим остеомиелитом / А.В. Цискарашвили, С.С. Родионова, С.П. Миронов [и др.] // Гений ортопедии. - 2019. - Т. 25. - № 2. - С.149-155. doi: 10.18019/1028-4427-2019-25-2-149-155.

82. Шакирова, Ф.В. Динамический морфо-сонографический контроль репаративной регенерации тканей в условиях хирургической травмы: автореф. дис. … канд. мед. наук / Ф.В. Шакирова. – М., 2011. – 37 с.

83. Шевцов, В.И. Использование ультразвуковой эхографии для оценки репаративного костеобразования при удлинении конечностей по Илизарову / В.И. Шевцов, Е.М. Ермак // Травмат. и ортоп. России. - 1995. - № 2. - С. 13-15.

84. Шевцов, В.И. Качественная и количественная оценка репаративного костеобразования при сращении переломов костей голени / В.И. Шевцов, Г.В. Дьячкова, Р.В. Степанов, Л.В. Суходулова [и др.] // Медицинская визуализация. - 2008. - №1 . - С. 96-101.

85. Штейнле, А.В. Посттравматическая регенерация костной ткани. Часть 1 / А.В. Штейнле // Сибирский медицинский журнал. 2009. - № 4 (24). - С. 101-108.

86. Юджин, МакНелли. Ультразвуковые исследования костно-мышечной системы: Практическое руководство / МакНелли Юджин.: пер. с англ. А.Н. Хитровой. - М.: Видар, 2007. - 400 с.

87. Янсон, Х.А. Ультразвуковые исследования трубчатых костей / Х.А. Янсон, В.В. Дзенис, В.В. Татаринов. - Рига: Зинатне. - 1990. - 224 с.

88. Ackermann, O. Ultrasound diagnosis of juvenile forearm fractures / O. Ackermann, P. Liedgens, K. Eckert [et al] // J Med Ultrason. - 2010. - V. 37. - № 3. - P.123–127.

89. Adler, R.S. Future and new developments in musculoskeletal ultrasound / R.S. Adler // Radiol. Clin. North. Am. - 1999. - V. 37. - № 4. - P. 623-631.

90. Aksay, E. Accuracy of bedside utrasonography for the diagnosis of finger fractures / E. Aksay, T.Y. Kilic, M. Yesilaras [et al] // Am J Emerg Med. - 2016. - V. 34(5). - P. 809-812.

91. Allsopp, B.J. Vascularized versus Nonvascularized Bone Grafts: What Is the Evidence? / B.J. Allsopp, D.J. Hunter-Smith, W.M. Rozen // Clin Orthop Relat Res. - 2016. - V. 474. - № 5. P. 1319-1327. doi: 10.1007/s11999-016-4769-4.

92. Anari, H. Diagnostic value of Ultrasonography in the detection of Bone Erosions in patients with Rheumatoid artritis: a comparison with Conventional Radiography // H. Anari, A. Enteshari-Moghaddam, F.Pourfarzi [et al] // Mediterr J Rheumatol. - 2019. - V. 30. - № 2. - P. 110-113.

93. Arda, K. Quantitative assessment of the elasticity values of liver with shear wave ultrasonographic elastograpy / K. Arda, N. Ciledag, BK. Aribas [et al.] // Indian J Med Res. – 2013. – V. 137 (5). – P. 911 -915.

94. Ariji, Y. Sonographic elastography for evalution of masseter muscle hardness / Y. Ariji, A. Gotoh, Y. Hiraiwa, [et al.] // Oral Radiol. – 2013. –V. 116. – P. 64 – 69.

95. Athanasiou, A. Breast lesions: Quantitative elastography with supersonic shear imaging – Preliminary results / A. Athanasiou // Radiology. – 2010. – V. 1 (256). – P. 297–303.

96. Atilla, O.D. The accuracy of bedside ultrasonography as a diagnostic tool for fractures in the ankle and foot / O.D. Atilla, M. Yesilaras, T.Y. Kilic [et al] //Am J Emerg Med. - 2014. - V. 21 (9). - P. 1058-1061.

97. Aubry, S. Biomechanical properties of the calcaneal tendon in vivo assessed by transient shear wave elastography / S. Aubry, J.R. Risson, A. Kastler [et al.] // Skeletal Radiol. - 2013. - V. 42. - № 8. - P. 1143-1150.

98. Avci, M. The comparison of bedside point-of-care ultrasound and computed tomography in elbow injuries / M. Avci, N. Kozaci, I. Beydilli [et al] // Am J Emerg Med. - 2016. - V. 34. - № 11. - P. 2186-2190.

99. Avci, M. Comparison of Point-of-Care Ultrasonography and Radiography in the Diagnosis of Long-Bone Fractures / M. Avci, N. Kozaci, G. Tulubas [et al] // Medicina. - 2019. - V. 55. - № 7. - P. 355. Doi:10.3390/medicina55070355.

100. Bagan, M. Comparison of Ultrasound and Plain Radiography for the Detection of Long Bone Fractures / M. Bagan, A. Bahl, A. Brackney [et al] // Annals of Emergency

Medicine. - 2014. - V. 64. - № 4s. - S. 24.

101. Bahl, A. Comparison of Ultrasound and Plain Radiography for the Detection of Long-bone Fractures / A. Bahl, M. Bagan, S. Joseph [et al] // J Emerg Trauma Shock. - 2018. - V. 11. - P. 115-118.

102. Barr, RG. Elastography Assessment of Liver Fibrosis: Society of Radiologists in Ultrasound Consensus Conference Statement / RG. Barr, G. Ferraioli, ML. Palmeri [et al.] // Ultrasound Q. – 2016. – V.32. – P. 94 – 107.

103. Bartel-Friedrich, S. B-scan ultrasonography for diagnosis of midfascial fractures / S. Bartel-Friedrich, R.E. Friedrich, K. Plambeck // European Journal of Ultrasound. - 1996. - Vol. 4. - Suppl. 1. - P. S67.

104. Bolandparvaz, S. Comparing diagnostic accuracy of bedside ultrasound and radiography for bone fracture screening in multiple trauma patients at the ED / S. Bolandparvaz, P. Moharamzadeh, K. Jamali [et al] // Am J Emerg Med. - 2013. - V. 31. - № 11. - P. 1583-1585.

105. Botar – Jid, C. The contribution of ultrasonography and sonoelastography in assessment of myositis / C. Botar – Jid, L. Damian, SM. Dudea [et al.] // Med Ultrason. – 2010. – V. 12. – P. 120 – 126.

106. Botar - Jid, C. Musculoskeletal sonoelastography. Pictorial essay / C. Botar - Jid, D. Vasilescu, L. Damian [et al.] // Med Ultrason. – 2012. – V. 14. – P. 239 - 245.

107. Bojunga, J. Acoustic radiation force impulse imaging for differentiation of thyroid nodules /J. Bojunga, N. Dauth, C. Berner [et al.] // Plos One. – 2012. - V. 7 (8). - e42735.

108. Brasseur, J.L. Advances in osteoarticular ultrasonography / J.L. Brasseur // Joint Bone Spine. 2001. -V. 68. - № 1. - P. 6-9.

109. Bruno, C. Gray-scale ultrasonography in the evaluation of bone callus in distraction osteogenesis of the mandibule: initial findings / C. Bruno // Eur. Radiol. - 2008. - V. 18. - P. 1012-1017.

110. Buckleib, W. Ultrasonography of acute musculosceletal disease / W.Buckleib, K. Vollert, W.A. Wohlgemuth [et al] // European Radiology. - 2000. - V. 10. - № 2. - P. 290-296.

111. Carulli, Ch. Bone vascularization in normal and disease conditions / Ch. Carulli, M. Innocenti, M.L. Brandi // Front. Endocrinol. - 2013. - V. 4. - Art. 106. - P. 1-10. https://doi.org/10.3389/fendo.2013.00106.

112. Caruso, G. Monitoring of fracture calluses with color Doppler sonography / G. Caruso, R. Lagalla, L. Derchi [et al] // J. Clin. Ultrasound. - 2000. - V. 28. - № 1. - P. 20-27.

113. Correas, J M. Prostate cancer: diagnostic performance of real-time shear-wave elastography / J M. Correas, AM. Tissier, A. Khairoune [et al.] // Radiology. - 2015. –V. 275. - P. 280-289.

114. Champagne, N. The effectiveness of ultrasound in the detection of fractures in adults with suspected upper or lower limb injury: a systematic review and subgroup metaanalysis / N. Champagne, L. Eadie, L. Regan [et al] // BMC Emergency Medicine. - 2019. - V. 19 (17). - P. 2-15. https://doi.org/10.1186/s12873-019-0226-5

115. Chartier, L.B. Use of point-of-care ultrasound in long bone fractures: a systematic review and meta-analysis / L.B. Chartier, L. Bosco, L. Lapointe-Shaw [et al] // Can J Emerg Med. - 2016. - V. 5. - P. 1–12.

116. Chartier, L.B. Use of point-of-care ultrasound in long bone fractures: a systematic review and meta-analysis / L.B. Chartier, L. Bosco, L. Lapointe-Shawand [et al.] // Canadian J of Emergency Medicine. - 2017. - V. 19. - Issue 2. - P. 131-142. DOI: https://doi.org/10.1017/cem.2016.397.

117. Chen, L. Diagnosis and guided reduction of forearm fractures in children using bedside ultrasound / L. Chen, Y. Kim, C.L. Moore // Pediatr Emerg Care. - 2007. - V. 23. - № 8. - P. 528-553.

118. Chen, X.M. Shear wave elastographic characterization of normal and torn achilles tendons: a pilot study / X.M. Chen, L.G. Cui, P. He [et al.] // J.Ultrasound Med. - 2013. - V. 32. - № 3. - P. 449-455.

119. Cross, K.P. Bedside ultrasound for pediatric long bone fractures / K.P. Cross // Clin Pediatr Emerg Med. - 2011. - V. 12. - № 1. - P. 27-36.

120. Dallaudière, B. Musculoskeletal injuries in a resource-constrained environment: comparing diagnostic accuracy of on-the-spot ultrasonography and conventional

radiography for bone fracture screening during the Paris-Dakar rally raid / B. Dallaudière, A. Larbi, M. Lefere [et al] // Acta Radiol Open. - 2015. - V. 4. - № 5. - P. PMC4447636.

121. De Zordo, T. Real – time sonoelastography: findings in patients with symptomatic achilles tendons and comparison to healthy volunteers / T. De Zordo, R. Chhem, V. Smekal [et al.] // Ultraschall. Med. – 2010. – V. 31. - № 4. – P. 394 – 400.

122. Dietrich, C.F. Strain Elastography – how to do it? / C.F. Dietrich, R. Barr, A. Farrokh [et al.] // Ultrasound International Open. – 2017. – Vol. 3. - № 4. – P. 137–149. doi: 10.1055/s-0043-119412

123. Douma-den Hamer, D. Ultrasound for Distal Forearm Fracture: A Systematic Review and Diagnostic Meta-Analysis / D. Douma-den Hamer, M.H. Blanker, M.A. Edens // PLoS One. - 2016. - V. 11. - № 5. - e0155659. - P. 1-16.

124. Drakonaki, EE. Ultrasound elastography for musculoskeletal applications / EE. Drakonaki, GM. Allen, DJ. Wilson // Br. J. Radiol. – 2012. – V. 85. - № 1019. - P. 1435-1445.

125. Drakonaki, EE. Magnetic resonance imaging, ultrasound and real-time ultrasound elastography of the thigh muscles in congenital muscle dystrophy / EE. Drakonaki, GM. Allen // Skeletal Radiol. – 2010. – V. 39. – P. 391-396.

126. Dubrovsky, A.S. Accuracy of ultrasonography for determining successful realignment of pediatric forearm fractures / A.S. Dubrovsky, A. Kempinska, I. Bank [et al] // Ann Emerg Med. - 2015. - V. 65. - № 3. - P. 260-265. Doi: 10.1016/j. annemergmed.2014.08.043.

127. Edy, SF. Validation of shear wave elastography in skeletal muscle / SF. Edy, P. Sond, S. Chen, Q. Chen [et al.] // J Biomech. – 2013. – V. 46. - P. 2381-2387.

128. Ekinci, S. The accuracy of ultrasound evaluation in foot and ankle trauma / S. Ekinci, O. Polat, M. Gunalp [et al] // Am J Emerg Med. - 2013. - V. 31(11). - P. 1551-1555.

129. Engin, G. US versus conventional radiography in the diagnosis of sternal fractures / G. Engin, E. Yekeler, R. Guloglu [et al] // Acta Radiol. - 2000. - V. 41. - №

3. - P. 296-299.

130. Evans, A. Invasive breast cancer: relationship between shear-wave elastographic findings and histologic prognostic factors / A. Evans, P. Whelehan, K. Thomon [et al.] // Radiology. - 2012. – V. 263. - P. 673-677.

131. Ferraioli, G. Reproducibility of real-time shear wave elastography in the evaluation of liver elasticity / G. Ferraioli, C. Tinelli, M. Zicchetti [et al.] // European Journal of Radiology – 2012. – Vol. 81. - № 11. – P. 3102–3106. doi:10.1016/j.ejrad.2012.05.030

132. Friedrich, R.E. B-scan ultrasonography for monitoring the callus distraction of the mandible / R.E. Friedrich, D.F. Hellner, K.F. Plambeck [et al] // European Journal of Ultrasound. - 1996. - V. 4. - Suppl. 1. - P. S67.

133. Friedrich, R.E. Limitations of B-scan ultrasound for diagnosing fractures of the mandibular condyle and ramus / R.E. Friedrich, K.F. Plambeck, S. Bartel-Friedrich [et al] // Clin. Oral. Investig. - 2001. - V. 5. - № 1. - P. 11-16.

134. Gennisson, J.L. Viscoelastic and anisotropic mechanical properties of in vivo muscle tissue assessed by supersonic shear imaging / J.L. Gennisson, T. Deffieux, E. Macé [et al.] // Ultrasound in Medicine and Biology. – 2010. – Vol. 36. - № 5. – P. 789–801. doi: 10.1016/j.ultrasmedbio.2010.02.013

135. Gennisson, JL. Ultrasound elastography: principle and technigues / JL. Gennisson, T. Deffieux, M. Fink [et al.] // Diagn Interv Imaging. - 2013. – V. 94. - P. 487-495.

136. Geusens, E.A.M. Early sonographic detection of delayed union in endomedullary stabilised tibial fractures / E.A.M. Geusens, S. Nijs, H. Janzing // European Radiology. - 2001. - V.11. - № 2. - Suppl. 1. - P. 211.

137. Glinkowski, W. Ultrasonographic monitoring of bone union after fractures of long bones / W. Glinkowski // Ortopedia Traumatologia Rehabilitaja. - 2000. - № 4. - P. 37-41.

138. Glass, G. E. Improving lower limb salvage following fractures with vascular injury: a systematic review and new management algorithm / G.E. Glass, M.F. Pearse,

J. Nanchahal // JPRAS. - 2009. - V. 62. - № 5. - P. 571-579. doi: https://doi.org/10.1016/j.bjps.2008.11.117.

139. Guglielmi, G. Quantitative ultrasound in the assessment of skeletal status / G. Guglielmi, J. Adams, T. Link // Eur. Radiol. - 2009. - V. 19. - P. 1837-1848.

140. Guglielmi, G. Quantitative ultrasound in osteoporosis and bone metabolism pathologies / G. Guglielmi, G. Scalzo, F. de Terlizzi, W.C.Peh // Radiol. Clin. North. Am. - 2010. - V. 48 (3). - P. 577-588.

141. Guzman-Aroca, F. Detection of nonalconolic steatohepatitis in patients with morbid obesity before bariatric surgery: preliminary evaluation with acoustic radiation force impulse imaging / F. Guzman-Aroca, MD. Frutos-Bernal, A. Bas [et al.] // Eur Radiol. – 2012. – V. 22. - P. 2525 -2532.

142. Heiner, J.D. The ultrasound detection of simulated long bone fractures by U.S. Army special forces medics / J.D. Heiner, B.L. Baker, T.J. McArthur // J Spec Oper Med. - 2010. - V. 10. - № 2. - P.7–10.

143. Herneth, A.M. Scaphiod fractures: evaluation with high-spatial-resolution US: initial results / A.M. Herneth, A. Siegmeth, T.R. Bader [et al] // Radiology. - 2001. - V. 220. - № 1. - P. 231-235.

144. Herren, C. Ultrasound-guided diagnosis of fractures of the distal forearm in children / C. Herren, R. Sobottke, M.J. Ringe [et al] // Orthop Traumatol Surg Res. - 2015. - V. 101. - № 4. - P. 501-505.

145. Hoffman, DF. Ultrasonography of fractures in sports medicine / DF. Hoffman, E. Adams, S. Bianchi // Br J Sports Med. - 2015. - V. 49 (3). P. 152–60.

146. Hout, K. Real-time Shear Velocity Imaging Using Sonoelastographic Techniques / K. Hout, K.J. Parker, D.J. Rubens // Ultrasound Med.Biol. – 2007. – V. 33. – P. 1086-1097.

147. Hurley, M.E. Is ultrasound helpful in the detection of rib fractures? / M.E. Hurley, N. Ramesh, N. El-Saiety [et al] // European Radiology. - 2001. - V.11. - № 2. - Suppl. 1. - P. 414.

148. Jacobson, J.A. Musculoskeletal sonography and MR imaging. A role for both imaging methods / J.A. Jacobson // Radiol. Clin. North Am. – 1999. -V. 37. - № 4. - P.

713 - 735.

149. Jain, R. Early scaphoid fractures are better diagnosed with ultrasonography than X-rays: A prospective study over 114 patients / R. Jain, N. Jain, T. Sheikh [et al] // Chin J Traumatol. - 2018. - V. 21. - № 4. - P. 206-210. https://doi.org/10.1016/j.cjtee.2017.09.004.

150. Katzer, C. Ultrasound in the diagnostics of metaphyseal forearm fractures in children: a systematic review and cost calculation / C. Katzer, J. Wasem, K. Eckert [et al] // Pediatr Emerg Care. - 2016. - V. 32. - № 6. - P. 401-407. https://doi.org/10.1097/PEC.0000000000000446.

151. Keramaris, N.C. Fracture vascularity and bone healing: a systematic review of the role of VEGF / N.C. Keramaris, G.M. Calori, V.S. Nikolaou [et al] // Injury. - 2008. - V. 39. - Suppl. 2. - S45-S57. doi:10.1016/S0020-1383(08)70015-9.

152. Kilic, T.Y. The accuracy of point-of-care ultrasound as a diagnostic tool for patella fractures / T.Y. Kilic, M. Yesilaras, O.D. Atilla [et al] // Am J Emerg Med. - 2016. - V. 34 (8). - P. 1576-1578.

153. Klauser, AS. Is sonoelastography of value in assessing tendons / AS. Klauser, R. Faschingbauer, WR. Jaschke // Semin Musculoskelet Radiol. - 2010. – V. 14. - P. 323-333.

154. Kocaoglu, S. The role of ultrasonography in the diagnosis of metacarpal fractures / S. Kocaoglu, A. Ozhasenekler, F. Icme [et al] // Am J Emerg Med. - 2016. - V. 34 (9). - P.1868-1871.

155. Kot, B.C. Elastic modulus of muscle and tendon with shear wave ultrasound elastography: variations with different technical settings / B.C. Kot, Z.J. Zhang, A.M. Lee [et al.] // PLos One. – 2012. –V. 7. - № 8. - e44348.

156. Kozaci, N. Evaluation of the effectiveness of bedside point-of-care ultrasound in the diagnosis and management of distal radius fractures / N. Kozaci, M.O. Ay, M. Akcimen [et al] // Am J Emerg Med. - 2015. - V. 33. - № 1. - P. 67-71.

157. Krishnan, L. Vascularization Strategies for Bone Regeneration / L. Krishnan, N.J. Willett, R.E. Guldberg // Annals of Biomedical Engineering. - 2014. - V. 42. - P. 432 - 444.

158. Kuyucu, E. Sonoelastography in Ortopaedics: fact or fashion? / E. Kuyucu, M. Erdil, F. Kosyigit [et al] // The Ortopaedic J of Sports Medicine. - 2017. - V. 5. - № 2. - P. 2325967117S0007.

159. Lau, B. The validity and reliability of a pocket-sized ultrasound to diagnose distal radius fracture and assess quality of closed reduction / B. Lau, A. Robertson, D. Motamedi, N. Lee // J Hand Surg Am. - 2017. - V. 42 (6). - P. 420–427.

160. Lin, J. An Illustrated Tutorial of Musculoskeletal Sonography. Part I, Introduction and General Principles / J. Lin, D.P. Fessell, J.A. Jacobson [et al] // AJR. - 2000. - V.175. - № 3. - P. 637-645.

161. Liu, J. Ultrasound elastography of the supraspinatus tendon guided by US-MRI virtual navigation / J. Liu, W. Zhan, M. Zhou [et al.] // Technol Health Care. – 2015. – V. 23 (Suppl. 2). - P. 263 -268.

162. Maffulli, N. Ultrasonographic appearance of external callus in long-bone fractures / N. Maffulli, A. Thornton // Injury. - 1995. - V. 26. - № 1. - P. 5-12.

163. Maha, S. Ultrasonography vs computed tomography in imaging of zygomatic complex fractures / S. Maha, Kh. Ghada, I.M.T. Fatma // J. Amer. Sci. - 2010. - V. 6. - № 9. - P. 524–533.

164. Mahlfeld, A. Sonographische Diagnostik von Sternumfrakturen / A. Mahlfeld, J. Franke, K. Mahlfeld // Zentralbl. Chir. - 2001. - Bd. 126. - № 1. - S. 62-64.

165. Malgheim, J. Costal cartilage fractures as revealed on CT and sonography / J. Malgheim, B.B. Vande, F. Lecouvet [et al] // Am. J. Roentgenol. - 2001. - V. 176. - № 2. - P. 429-432.

166. Marsh, J. L. Fracture and Dislocation Classification Compendium - 2007 / J.L. Marsh, F. Theddy, N.A. Julie // Journal of Orthopaedic Trauma . - 2007. - V. 21 - № 10. - P. S1-S6.

167. Marshburn, H.T. Goal-Directed Ultrasound in the Detection of Long-Bone Fractures / T.H. Marshburn, E. Legome, A. Sargsyan [et al.] // J Trauma. - 2004. - V.

57. - № 2. - P. 329-332.

168. Masala, S. Real time evaluation of monolateral clubfoot with sonoelastography. Preliminary results / S. Masala, G. Manenti, M. Antonicoli [et al] // Muscles, ligaments and Tendons Journal. - 2012. - V. 2. - № 1. - P. 49 - 52.

169. Mengel-Jørgensen, T. Variation in the use of point-of-care ultrasound in general practice in various European countries. Results of a survey among experts / T. Mengel-Jørgensen, M.B. Jensen // Eur J Gen Pract. - 2016. - V. 22. - № 4. - P. 274-277. https://doi.org/10. 1080/13814788.2016.1211105.

170. Miyamoto, H. Carpal tunnel syndrome: diagnosis by means of median nerve elasticity—improved diagnostic accuracy of US with sonoelastography / H. Miyamoto, EJ. Halpern, M. Kastlunger [et al.] // Radiology. – 2014. – V. 270. - P. 481 - 486.

171. Moore, C.L. Point-of-care ultrasonography / C.L. Moore, J.A. Copel // N Engl J Medicine. - 2011. - V. 364. - № 8. - P. 749 - 757. DOI: https: //doi.org/10.1056/NEJMra0909487.

172. Musa, S. Ultrasonography and radiography: a comparison / S. Musa, P. Wilson // Emerg Nurse. - 2015. - V. 23. - № 2. - P. 34 -37. Doi: 10.7748/en.23.2.34.e1416.

173. Nath, A.K. Dynamic ultrasonography in evaluation of muscular trauma / A.K. Nath, R. Bouras // European Radiology. - 2002. - V.12. - Suppl. - P. 279.

174. Nightingale, K. Shearwave generation using acoustic radiation force: in vivo and ex vivo results / K. Nightingale, S. McAleavey, G. Trahey // Ultrasound Med. Biol. - 2003. - V. 29. - № 12. – P. 1715 -1723.

175. Ophir, J. Elastography: a quantitativemethod for imaging the elasticity of biological tissues / J. Ophir, I. Cespedes, H. Ponnekanti [et al.] // Ultrason. Imag. – 1991. – V. 13. – P. 111–134.

176. Ophir, J. Elastography: ultrasonic estimation and imaging of the elastic properties of tissues / J. Opir, S.K. Alam, B. Garra [et al.] // Proc. Inst. Mech. Eng. H. – 1999. - V. 213. - № 3. – P. 203- 233.

177. Ozturk, A. Principles of ultrasound elastography / A. Ozturk, J.R. Grajo, M. Dhyani [et al.] // Abdominal Radiology – 2018. – Vol. 43, № 4. – P. 773–785. doi: 10.1007/s00261-018-1475-6.

178. Pache, G. Dual-energy CT virtual noncalcium technique: detecting posttraumatic bone marrow lesions--feasibility study / G. Pache, B. Krauss, P. Strohm [et al] // Radiology. - 2010. - V. 256. - P.617-24.

179. Paik, S.H. Rib sonography: can we obtain more information than with conventional radiologic studies? / S.H. Paik, M. Chug, Y. Yoon [et al.] // European Radiology. - 2002. - V. 12. - Suppl. 1. - P. 179.

180. Palle, L. Technical note: Real-time sonoelastography evaluation of Achilles tendon / L. Palle, M.B. Reddy, K.J. Reddy [et al] // Indian J Radiol Imaging. - 2011. - V. 21. - № 4. P. 267 - 269.

181. Peetrons P. Ultrasound of muscles / P. Peetrons // European Radiology. - 2002. - V. 12. - № 1. - P. 35-43.

182. Pernot, M. ECG-gated, Mechanical and Electromechanical Wave Imaging of Cardiovascular Tissues in Vivo / M. Pernot, K. Fujikura, S.D. Fung-Kee-Fung [et al.] // Ultrasound Med.Biol. – 2007. – V. 33. – P. 1075-1085.

183. Pesavento, A. Soft tissue elastometer / A. Pesavento, S. Tsyuryupa, S. Kanilo [et al.] // Med. Eng. Phys. – 2008. – V. 30 – P. 206–212.

184. Pineda, C. The place of ultrasonography in knee joint osteoarthritis: an update / C. Pineda, Cr. Hernández-Díaz, A. Pena [et al] // Int. J. Clin. Rheumatol. - 2011. - V. 6. - № 6. - P. 635 - 642.

185. Plagou, A. Ultrasound imaging and elastography of the rotator cuff muscles: elasticity measurements of the supraspinatus and infraspinatus muscles using shear wave elastography / A. Plagou, P.S. Zoumpoulis, D. Leli [et al.] // Ultrasound Med. Biol. - 2011. - V. 37. - № 8. - P. S140.

186. Protopappas, V.C. An ultrasound wearable system for the monitoring and acceleration of fracture healing in long bones / V.C. Protopappas, D.A. Baga, D.I. Fotiadis [et al] // IEEE Trans Biomed Eng. - 2005. - V. 52 (9). - P. 1597-1608. doi: 10.1109/TBME.2005.851507

187. Rahimzadeh, R. Value of color Doppler Ultrasonograhy and Radiography for the assessment of the cancellous bone scaffold coated with nano-hydroxyapatite in repair of

radial bone in rabbit / R. Rahimzadeh, A. Veshkini, D. Sharifi, S.V. Hesaraki // Acta Cir. Bras. - 2012. - V. 27 (2). - P. 148-154.

188. Rahul, P.M. Comparision of ultrasonography with conventional radiography in the diagnosis of zygomatic complex fractures / P.M. Rahul, K.R.Ch. Sanjay // J. Cranio-Maxillo Fac. Surg. - 2016. - V. 44. - № 4. - P. 353–356.

189. Richards, J.R. Focused assessment with sonography in trauma (FAST) in 2017: what radiologists can learn / J.R. Richards, J.P. McGahan // Radiology. - 2017. - V. 283. - № 1. - P. 30–48.

190. Sarvazyan, A.P. Shear wave elasticity imaging: a new ultrasonic technology of medical diagnostics / A.P. Sarvazyan, O.V. Rudenko, S.D. Swanson [et al.] // Ultrasound. Med Biol. – 1998. – V. 24. – P. 1419–1435.

191. Saul, T. Point-of-care ultrasound in the diagnosis of upper extremity fracture-dislocation / T. Saul, L. Ng, R.E. Lewiss // Med Ultrason. - 2013. - V.15. - № 3. - P. 230-236.

192. Schmid, G.L. The investigation of suspected fracture-a comparison of ultrasound with conventional imaging / G.L. Schmid, S.Lippmann, S. Unverzagt [et al] // Dtsch Arztebl Int. - 2017. - V. 114. - № 45. - P. 757–64. https://doi. org/10.3238/arztebl.2017.0757.

193. Schmid, G.L. Ultrasonography in assessing suspected bone fractures: a cross-sectional survey amongst German general practitioners / G.L. Schmid, B. Kühnast, M. Heise [et al] // BMC Family Practice. - 2020. - V. 21. - № 9. - P. 1-7. https://doi.org/10.1186/s12875-020-1078-5.

194. Selim, H. Evaluation of distracted mandibular bone using computed tomography scan and ultrasonography: technical note / H. Selim, N. Elbargothy, Y. Nabil, I. El-Hakim // Dentomaxillofac. Radiol. - 2009. - V. 38 (5). - P. 274-280.

195. Seo, J.-B. Yoo Ryu Sonoelastography findings of supraspinatus tendon in rotator cuff tendinopathy without tear: comparison with magnetic resonance images and conventional ultrasonography / J.-B. Seo, J.-S. Yoo, J.-W. Ryu // J. Ultrasound. – 2015. – V. 18. – P. 143-149.

196. Shehzad, Kh. A prospective observational study: The role of ultrasonography in detecting various long bone fractures. An in depth study of a military hospital / Kh. Shehzad, B. Rokhan, Sh. Abbas [et al] // MOJ Orthop Rheumatol. - 2019. - V. 11. - Issue 6. - P. 195–199.

197. Shinohara, M. Real time visualization of muscle stiffness distribution with ultrasound shear wave imaging during muscle contraction / M. Shinohara, K.Sabra, J.L. Gennisson [et al.] // Muscle Nerve. - 2010. - V. 42. - № 3. - P. 438–441.

198. Sigrist, R.M.S. Ultrasound elastography: review of techniques and clinical applications / R.M.S. Sigrist, J. Liau, A.E. Kaffas [et al.] // Theranostics. – 2017. – Vol. 7. - № 5. – P. 1303–1329. doi: 10.7150/thno.18650.

199. Sippel, S. Review article: use of ultrasound in the developing world / S. Sippel, K. Murugan, A. Levine [et al] // Int J Emerg Med. - 2011. - V. 4. - P. 72.

200. Sivrikaya, S. Emergency physicians performed point-of-care-ultrasonography for detecting distal forearm fracture / S. Sivrikaya, E. Aksay, B. Bayram [et al] // Turk J Emerg Med. - 2016. - V. 16 (3). - P. 98–101.

201. Songyuan, T. A Model-Based approach to investigate the effect of a long bone fracture on Ultrasound Strain elastography / T. Songyuan, P.S. Eric, Ch. Anuj et al. // IEEE Trans Med Imaging. – 2018. – V. 37 (12). – P. 2704-2717. DOI: 10.1109/TMI.2018.2849996.

202. Taljanovic, M. S. Shear-Wave Elastography: Basic Physics and Musculoskeletal Applications / M.S Taljanovic, L.H. Gimber, G.W. Becker [et al.] // RadioGraphics. – 2017. – Vol. 37. - № 3. – P. 855–870. doi: 10.1148/rg.2017160116

203. Tatarinov, A.M. Ultrasound velocity in long and flat bones / A.M. Tatarinov // European J. of Ultrasound. - 1996. - V. 4. - Suppl. 1. - P. S70.

204. Thomas, H.M. Goal-Directed Ultrasound in the Detection of Long-Bone Fractures / H.M. Thomas, E.Legome, A. Sargsyan [et al] // J Trauma. - 2004. - V. 57. - P. 329-332.

205. Tollefson, B. Validation of the Sonographic Ottawa foot and ankle rules (SOFAR) study in a large urban trauma center / B. Tollefson, J. Nichols, S. Fromang [et al] // J Miss State Med Assoc. - 2016. - V. 57. - № 2. P. 35–8.

206. Vellingiri, K. Infected Non-Union of the Distal Femur / K. Vellingiri, J.S. Nagakumar // Cureus. - 2021/ - V. 13/ - № 1. - P. e12613. doi: 10.7759/cureus.12613.

207. Wang, J. The role of ultrasonography in the diagnosis of anterior cruciate ligament injury: A systematic review and meta-analysis / J. Wang, H. Wu, F. Dong [et al] // Eur J Sport Sci. - 2018. - V. 18. - P. 579-86.

208. Wang, L.Y. Evaluating posterior cruciate ligament injury by using two-dimensional ultrasonography and sonoelastography / L.Y. Wang, T.H. Yang, Y.C. Huang [et al] // Knee Surg Sports Traumatol Arthrosc. - 2017. - V. 25. - P. 3108-3115.

209. Waterbrook, A.L. The accuracy of point-of-care ultrasound to diagnose long bone fractures in the ED / A.L. Waterbrook, S. Adhikari, U. Stolz [et al] // Am J Emerg Med. - 2013. - V. 31. - № 9. - P.1352-1356.

210. Winn, N. Sonoelastography in the musculoskeletal system: Current role and future directions / N. Winn, R. Lalam, V. Cassar – Pullicno // World Journal of Radiology. - 2016. – V. 8. - № 11. – P. 868 – 879.

211. Zhang, B. Shear wave elastography for differentiation of benign and malignant thyroid nodules: a meta-analysis / B. Zhang, X. Ma, N. Wu [et al.] // J. Ultrasound Med. - 2013. - V. 32. - № 12. - P. 2163–2169.

ПРИЛОЖЕНИЕ А

ПАТЕНТ

НА ИЗОБРЕТЕНИЕ

№ 2732697

Способ определения жесткости костной мозоли ультразвуковой эластографией сдвиговой волны

Патентообладатель: ***Государственное автономное учреждение здравоохранения "Республиканская клиническая больница Министерства здравоохранения Республики Татарстан" (RU)***

Авторы: ***Тухбатуллин Мунир Габдулфатович (RU), Кормилина Алсу Рифкатовна (RU), Гарифуллов Гамиль Гакильевич (RU)***

Заявка № **2019134980**
Приоритет изобретения **30 октября 2019 г.**
Дата государственной регистрации в
Государственном реестре изобретений
Российской Федерации **21 сентября 2020 г.**
Срок действия исключительного права
на изобретение истекает **30 октября 2039 г.**

Руководитель Федеральной службы
по интеллектуальной собственности

Г.П. Ивлиев

ПРИЛОЖЕНИЕ Б

ПАТЕНТ

НА ИЗОБРЕТЕНИЕ

№ 2732705

Способ определения формирования костной мозоли ультразвуковой компрессионной эластографией

Патентообладатель: ***Государственное автономное учреждение здравоохранения "Республиканская клиническая больница Министерства здравоохранения Республики Татарстан" (RU)***

Авторы: ***Тухбатуллин Мунир Габдулфатович (RU), Кормилина Алсу Рифкатовна (RU), Бурмистров Михаил Владимирович (RU)***

Заявка № **2020110092**
Приоритет изобретения **10 марта 2020 г.**
Дата государственной регистрации в Государственном реестре изобретений Российской Федерации **21 сентября 2020 г.**
Срок действия исключительного права на изобретение истекает **10 марта 2040 г.**

Руководитель Федеральной службы по интеллектуальной собственности

Г.П. Ивлиев