Федеральное государственное бюджетное учреждение
«Национальный медицинский исследовательский центр
хирургии им. А.В. Вишневского»
Министерства здравоохранения Российской Федерации

На правах рукописи

Каштанова Наталия Юрьевна

ОПТИМИЗАЦИЯ ПРОТОКОЛА СКАНИРОВАНИЯ ПРИ МУЛЬТИСПИРАЛЬНОЙ КОМПЬЮТЕРНОЙ ТОМОГРАФИИ СЕРДЦА ДЛЯ ПЛАНИРОВАНИЯ ИНТЕРВЕНЦИОННОГО ЛЕЧЕНИЯ НАРУШЕНИЙ РИТМА СЕРДЦА

14.01.13 – Лучевая диагностика, лучевая терапия

Диссертация на соискание ученой степени
кандидата медицинских наук

Научный руководитель:
Член-корреспондент РАН,
д.м.н., профессор Кармазановский Г. Г.

Москва – 2022

ОГЛАВЛЕНИЕ

ВВЕДЕНИЕ……...…..4

ГЛАВА 1. ОБЗОР ЛИТЕРАТУРЫ…….. 13

1.1 Эпидемиология нарушений ритма сердца……... 13

1.2 Методики хирургического лечения и топической диагностики источников аритмий……..……... 14

1.3 Ультразвуковое исследование…….. 17

1.3.1 Трансторакальная эхокардиография……..…..… 17

1.3.2 Чреспищеводная эхокардиография…….…….. 18

1.4 Компьютерная томография…….…….. 20

1.4.1. Монофазное контрастное усиление……..…….. 24

1.4.2 Двухфазное контрастное усиление (сплит-болюс) ……..…….. 33

1.4.3 Модифицированное контрастное усиление сплит-болюс с предварительным болюсом..……... 37

Глава 2. МАТЕРИАЛ И МЕТОДЫ ИССЛЕДОВАНИЯ……... 41

2.1 Структура исследования…….……... 41

2.2 Характеристика включенных в исследование больных…….… 43

2.3 Специальные методики исследования…….. 46

2.3.1 Неинвазивное эпи- и эндокардиальное активационное картирование сердца……..……..……... 46

2.3.2 Оценка полученных КТ-изображений ……..……..….. 52

2.3.3 Оценка результатов поверхностного картирования сердца……..….. 57

2.3.4 Оценка результатов чреспищеводной эхокардиографии…….….. 57

2.4 Методы статистической обработки результатов исследования……... 58

ГЛАВА 3. РЕЗУЛЬТАТЫ ИССЛЕДОВАНИЯ…….…… 59

3.1 Оценка индивидуальной анатомии камер сердца и магистральных сосудов…….…… 59

3.2 Оценка контрастирования ушка левого предсердия…….…… 68

3.3 Оценка контрастирования камер сердца…….…... 70

3.4 Влияние протокола контрастного усиления на результаты поверхностного картирования сердца…….….. 82
ГЛАВА 4. ОБСУЖДЕНИЕ ПОЛУЧЕННЫХ РЕЗУЛЬТАТОВ…….….. 90
4.1. КТ-волюметрия и оценка индивидуальной анатомии сердца перед катетерной аблацией источников аритмий…….…… 90
4.2 Оценка контрастирования ушка левого предсердия……..…… 92
4.3Визуализация правых отделов сердца……..... 95
4.4 Влияние протокола контрастного усиления на результаты неинвазивного поверхностного картирования сердца…….…..... 103
ЗАКЛЮЧЕНИЕ……...……..... 105
ВЫВОДЫ ……..….… 112
ПРАКТИЧЕСКИЕ РЕКОМЕНДАЦИИ…… 114
СПИСОК СОКРАЩЕНИЙ…… 116
СПИСОК ИСТОЧНИКОВ…… 118
ПРИЛОЖЕНИЕ…….…… 139

ВВЕДЕНИЕ

Актуальность и степень разработанности темы исследования

Нарушения ритма сердца представляют собой расстройство нормальной активации или ритмического сокращения миокарда [1]. В зависимости от локализации очага эктопической активности они могут быть наджелудочковыми или желудочковыми. Аритмии любой локализации являются важной медицинской проблемой вследствие ухудшения качества жизни, инвалидности и повышении риска смерти [2,3]. Распространенность аритмий составляет в популяции около 2,0%, а заболеваемость – около 4 случаев в год на 1000 населения [4].

Численность пациентов, страдающих от фибрилляции предсердий (ФП) в популяции составляет более 33 млн человек, это самая распространенная форма нарушения ритма сердца [5], и составляет около 1,5% [4]. Другие наджелудочковые аритмии встречаются гораздо реже – 0,43%. Данные американской статистики показывают, что у пациентов с имплантированными устройствами по другим причинам, частота субклинических предсердных аритмий достигает 10,1% [6].

В основном, ФП подвержены лица старшей возрастной группы: у каждого шестого жителя Европы старше 40 лет имеется высокий риск развития ФП, а застойная сердечная недостаточность или инфаркт миокарда повышают риск возникновения ФП до 25% [7]. В США риск возникновения ФП отмечается у каждого третьего [8]. По данным статистических прогнозов, ожидается двукратное увеличение количества пациентов с ФП к 2060 году [9-10]. Приступы ФП вызывают симптомы, негативно влияющие на повседневную деятельность пациента. Изменения внутрисердечной гемодинамики на фоне ФП также создают условия для формирования внутрисердечного тромбоза, поэтому основную угрозу представляет риск ишемического инсульта [3,11-13], особенно при персистирующей форме [14]. ФП является источником от 13% до 64%

ишемических инсультов [3,6,15-17]. Тромбоз ушка левого предсердия является неблагоприятным фактором риска последующих кардиоваскулярных событий, даже на фоне антикоагулянтной терапии [18]. Когнитивная дисфункция, сердечная недостаточность и социально-экономические осложнения также являются негативными последствиями ФП [10, 19].

Желудочковые аритмии встречаются гораздо реже предсердных – 0,19-0,22%, заболеваемость составляет менее одного случая на 1000 человек в год [4], однако вносят большой вклад в структуру причин внезапной сердечной смерти (ВСС) [20].

Госпитализация в связи с пароксизмом аритмии или возникших осложнений связана с высокими экономическими затратами на лечение и реабилитацию [3]. Снижение частоты приступов возможно при выявлении аритмии на ранней бессимптомной стадии и назначении медикаментозного контроля ритма и частоты сердечных сокращений, антикоагулянтной терапии [21-23]. Данный подход требует пожизненного приема препаратов, но длительная антиаритмическая и антикоагулянтная терапия не всегда эффективна и комфортна и для пациента [24]. В связи с этим, крайне важен выбор наиболее оптимальной методики лечения симптомных и устойчивых к лекарственной терапии аритмий.

Одним из относительно новых направлений кардиохирургии является катетерная аблация (КА) источников аритмий, которая применяется как метод лечения сложных и устойчивых к медикаментозной терапии нарушений ритма сердца, таких как фибрилляция и трепетание предсердий, атриовентрикулярная реципрокная тахикардия, тахикардии, ассоциированные с дополнительными предсердно-желудочковыми соединениями, желудочковые тахикардии [25,26]. Целью процедуры является достижение с помощью катетера конкретных областей миокарда со стороны эндо или перикарда, и создание с помощью аблационного электрода протяженных линий аблации или точечных воздействий на субстрат аритмии для его разрушения [24, 27].

В зависимости от применяемой стратегии катетерной аблации, эффективность при пароксизмальной и персистирующей формах ФП варьирует от

60% до 86% [28-30]. В частности, по данным мета-анализа Ganesan с соавт., свобода от аритмии в течение первого года после первичной процедуры аблации наблюдается у 65,3%, в течение 5 летнего наблюдения она снижается до 51,2%, при повторных процедурах составляет 85,7% в течение 1 года, и 77,8% при 5 летнем наблюдении) [28]. Эффективность катетерной аблации при желудочковых аритмиях выше, и составляет по данным различных авторов более 95% [31-32].

На успех процедуры, помимо методики катетерной аблации, могут влиять факторы, связанные с пациентом, а также точность топической диагностики аритмии [30,31,33].

Для планирования линий аблации были созданы системы интраоперационного электроанатомического картирования, которые позволяют с помощью магнитного или электрического поля производить анатомическую реконструкцию камер сердца в трехмерном изображении, создавать амплитудные, активационные карты на основе эндокардиальных данных для поиска и прицельного устранения источников аритмии. При этом стали возможными более точное картирование и аблация аритмогенного субстрата [31,34]. На предоперационном этапе также выполняется компьютерная или магнитно-резонансная томография для визуализации сердца, магистральных и крупных сосудов, вариантная анатомия которых может кардинально влиять на ход операции [35]. В последние годы томографии отводится роль не только базового источника анатомических данных, но и важного элемента топической диагностики аритмий. В частности, трехмерные модели камер сердца, полученные при компьютерной (КТ) или магнитно-резонансной (МРТ) томографии, могут применяться для ориентирования в процессе инвазивного эндокардиального картирования, или интегрироваться с электроанатомическими картами [34, 36].

В качестве дополнительной методики были разработаны диагностические комплексы для предоперационной неинвазивной топической диагностики. Суть их работы основана на совмещении данных многоканального электрокардиографического (ЭКГ) картирования и томографических

анатомических данных, в результате чего строятся эпикардиальные объемные модели и эпи-эндокардиальные модели предсердий или желудочков с цветовым отображением на поверхности электрофизиологических процессов, на основании которых проводится анализ предполагаемых источников аритмии [31]. В России для этих целей разработан программно-аппаратный комплекс «Амикард 01К» [37].

Важным фактором получения высокой достоверности анатомических данных при поверхностном картировании является выбор методики контрастного усиления, позволяющий одномоментное получение высокой контрастности между миокардом и кровью в полостях предсердий или желудочков. В мировых научных источниках представлены подробные данные о методиках поверхностного картирования, сравнении точности с инвазивным электрофизиологическим и электроанатомическим картированием, влиянии дооперационных данных на процедуру аблации [31,37,38]. В мировой литературе также представлено множество исследований о поиске наиболее оптимальной методики контрастного усиления для КТ-коронароангиографии (КТ-КАГ) [39,40], КТ левого предсердия (ЛП) и легочных вен [41,42], в меньшей степени отражена визуализация правого предсердия (ПП) и правого желудочка (ПЖ) [39,43,44]. Нам не встретились научные публикации о влиянии различных протоколов контрастного усиления при компьютерной томографии сердца на качество и результаты неинвазивного картирования. Таким образом, в настоящее время методики томографического исследования в рамках неинвазивного поверхностного картирования сердца изучены не в полной мере.

Цель исследования

Определить оптимальную методику сканирования при мультиспиральной компьютерной томографии сердца для планирования катетерной аблации источников нарушений ритма сердца.

Задачи исследования

1. Определить наиболее эффективный протокол сканирования сердца для получения оптимального контрастирования его правых и левых отделов в зависимости от локализации источника аритмии.
2. Оценить влияние протокола внутривенного контрастного усиления при КТ исследовании сердца на качество результатов неинвазивного поверхностного картирования сердца.
3. Оценить индивидуальную анатомию магистральных сосудов сердца и провести КТ-волюметрию камер сердца у пациентов с нарушениями ритма сердца.
4. Оценить влияние различных протоколов контрастирования при КТ исследовании сердца на частоту эффекта замедленного контрастирования ушка ЛП.

Научная новизна

В данном исследовании впервые для компьютерной томографии сердца был применен протокол контрастного усиления по методике сплит-болюс с предварительным болюсом с целью топической диагностики источников аритмий при планировании катетерной аблации. Было проведено сравнение результатов контрастирования правых и левых камер сердца в зависимости от методики контрастного усиления: монофазное, «классический» сплит-болюс и «модифицированный» сплит-болюс с предварительным болюсом. Впервые была оценена эффективность описанных методик внутривенного контрастного усиления путем оценки их влияния на результаты неинвазивного поверхностного картирования сердца.

Теоретическая и практическая значимость работы

Оптимизация протокола сканирования сердца для адекватной визуализации правых и левых отделов сердца при проведении предоперационного

неинвазивного картирования сердца позволила улучшить визуализацию правых отделов сердца при сохранении высокой степени контрастирования левых отделов. В дальнейшем это привело к повышению качества эпи- и эндокардиальных моделей камер сердца и улучшению топической диагностики источников аритмий при проведении неинвазивного картирования перед катетерной абляцией. Повышение точности предоперационной топической диагностики аритмий позволило эффективно запланировать ход оперативного вмешательства, чтобы с минимальным временем рентгеноскопии найти область аритмогенной активности и устранить данный очаг, уменьшить время проведения вмешательства, снизить лучевую нагрузку на пациента и медицинский персонал, снизить риск рецидива аритмии после операции.

По результатам работы проведена оценка возможности компьютерной томографии в диагностике тромбоза левых отделов сердца (по сравнению с чреспищеводной эхокардиографией) при использовании стандартного монофазного протокола контрастирования, и протоколов дробного введения контрастного препарата сплит-болюс и с предварительным болюсом. Также была рассмотрена необходимость дополнительного сканирования в отсроченную фазу при использовании дробных протоколов введения контрастного препарата.

Методология и методы исследования

Данное диссертационное исследование было выполнено с соблюдением этических принципов, отраженных в Хельсинской декларации Всемирной медицинской ассоциации «Рекомендации для врачей, занимающихся биомедицинскими исследованиями с участием людей» (1964 г., с последующими дополнениями) и отраженных в ГОСТ Р 52379-2005 «Надлежащая клиническая практика», правилах ICH GCP и действующих нормативных требованиях. Представленная научно-исследовательская работа выполнена с соблюдением принципов доказательной медицины. Методология научной работы включала разработку концепции, цели, задач и дизайна исследования, подбор математических и программных средств статистической обработки медицинской

документации. Для выполнения диссертационной работы были использованы современные диагностические инструментальные методы обследования пациентов с нарушениями ритма сердца.

Положения, выносимые на защиту

1. Компьютерная томография сердца с внутривенным контрастным усилением является необходимой методикой предоперационного обследования пациентов с нарушениями ритма сердца при планировании интервенционного лечения, позволяющей не только оценить индивидуальную анатомию сердца и магистральных сосудов, в частности легочных вен перед аблацией фибрилляции предсердий, варианты анатомии которых могут влиять на ход оперативного вмешательства, но и выполнить неинвазивное поверхностное картирование сердца для топической диагностики источника аритмий.

2. Монофазный протокол внутривенного контрастного усиления с преследователем болюса в виде физиологического раствора/без него позволяет получить достаточное контрастирование левого предсердия и желудочка, однако при этом отмечается низкая плотность и высокая гетерогенность контрастирования правых камер сердца. Протоколы дробного введения контрастного препарата («классический» сплит-болюс и «модифицированный» с предварительным болюсом) обеспечивают высокую степень контрастирования правого желудочка, что позволяет применять данные протоколы для неинвазивного картирования при предполагаемом источнике аритмии в данной камере. При топической диагностике источников суправентрикулярных аритмий с предполагаемым источником в правом предсердии, рекомендуемый протокол контрастного усиления – сплит-болюс с предварительным болюсом.

3. Протокол сканирования при КТ сердца должен включать артериальную фазу контрастного усиления для получения анатомических данных, контрастирования полостей сердца (для компьютерной постобработки при неинвазивном поверхностном картировании). Сканирование в отсроченную фазу для исключения внутрисердечного тромбоза у пациентов на длительной

антикоагулянтой терапии рекомендуется только при выявлении дефектов контрастирования камер сердца в артериальную фазу.

Степень достоверности и апробация результатов

Основные положения и материалы диссертации доложены на Конгрессе Российского общества рентгенологов и радиологов 10 ноября 2018г., Москва; на VI Международном конгрессе и школе для врачей «Кардиоторакальная радиология 2019» 22 марта 2019г., г Санкт-Петербург; на XI Международном конгрессе «Невский Радиологический Форум – 2019» 13 апреля 2019г., г Санкт-Петербург; на Конгрессе Российского общества рентгенологов и радиологов 8 ноября 2019г., г. Москва; на Конгрессе Российского общества Рентгенологов и Радиологов 10 ноября 2020г., Онлайн; на Научно-практической конференции с международным участием «Лучевая диагностика: Смоленск-зима 2021» 29 января 2021г., Онлайн.

Внедрение

Основные положения и результаты диссертационной работы внедрены и используются на практике в отделе лучевых методов диагностики и лечения ФГБУ «НМИЦ хирургии им. А.В. Вишневского» Министерства здравоохранения Российской Федерации. Методологические аспекты контрастного усиления камер сердца у пациентов при планировании аритмологических операций представляются ординаторам и курсантам по специальности «рентгенология» в рамках лекций и семинарский занятий, проводимых образовательным отделом ФГБУ «НМИЦ хирургии им. А.В. Вишневского» Минздрава России, на кафедре лучевой диагностики и терапии МБФ ФГАОУ ВО РНИМУ имени Н.И. Пирогова Министерства здравоохранения Российской Федерации.

Публикации

По теме диссертации опубликовано 11 научных работ, из них 4 статьи - в журналах, входящих в перечень Высшей Аттестационной Комиссии при Министерстве образования и науки Российской Федерации, 7 тезисов в отечественных сборниках трудов научных конференций.

Структура и объем диссертации

Диссертация изложена на 142 страницах, состоит из введения, 4 глав, заключения, выводов и практических рекомендаций. Список литературы содержит 168 источников, из них 16 работ отечественных и 152 - зарубежных авторов. Текст иллюстрирован 30 рисунками, 14 таблицами, 1 приложением.

ГЛАВА 1. ОБЗОР ЛИТЕРАТУРЫ

1.1Эпидемиология нарушений ритма сердца

Численность пациентов, страдающих от фибрилляции предсердий, в популяции составляет более 33 млн человек, это самая распространенная форма нарушения ритма сердца [5]. Другие наджелудочковые аритмии встречаются гораздо реже – 0,43%. Данные американской статистики показывают, что у пациентов с имплантированными устройствами по другим причинам, частота субклинических предсердных аритмий достигает 10,1% [6]. Желудочковые аритмии встречаются гораздо реже предсердных – 0,19-0,22%, заболеваемость составляет менее одного случая на 1000 человек в год [4], однако они вносят большой вклад в структуру причин внезапной сердечной смерти [20].

Госпитализация по причине пароксизма аритмии или возникших осложнений ассоциирована с высокими экономическими затратами на лечение и реабилитацию. Важно раннее выявление бессимптомной ФП, медикаментозный контроль ритма и частоты сердечных сокращений (ЧСС) или кардиоверсия, а также антикоагулянтная терапия [3,21,22]. При продолжительности приступа аритмии более 48 ч или при постоянной форме ФП нарушения внутрисердечной гемодинамики создают благоприятные условия для формирования тромбов, в частности, в полости ушка левого предсердия (УЛП) [3,24]. Кардиоэмболия составляет около 20-25% всех ишемических инсультов, и, в первую очередь, источниками эмболии являются тромбы в УЛП на фоне фибрилляции предсердий и тромбы в левом желудочке (ЛЖ) на фоне левожелудочковой недостаточности [3,45,46]. В отличие от других этиологических форм, кардиоэмболический инсульт протекает более тяжело, ассоциирован с большей смертностью и инвалидностью, а также высокой частотой рецидива [47]. Наличие тромба в полости ушка ЛП является неблагоприятным прогностическим фактором последующих кардиоваскулярных событий, даже на фоне антикоагулянтной терапии [18]. Нарушения мозгового кровообращения, имеющие кардиоэмболическую этиологию, как правило, поражают крупные мозговые артерии. Ввиду неразвитой коллатеральной сети возникает обширная область

гипоперфузии, а сопутствующая ФП антикоагулянтная терапия приводит к большой частоте геморрагической трансформации [48], что обусловливает тяжесть состояния и неблагоприятный прогноз [15,49]. Лакунарные гипертонические инфаркты имеют более благоприятный прогноз, ввиду предшествующих транзиторных ишемических атак и формирования коллатерального кровотока [17].

1.2 Методики хирургического лечения и топической диагностики источников аритмий

В соответствии с российскими и зарубежными рекомендациями, катетерная аблация является методом выбора для пациентов с симптоматической ФП, у которых проявления заболевания сохраняются даже на фоне терапии, включающей контроль ЧСС и сердечного ритма [22,24,50]. КА обычно выполняют пациентам с пароксизмальной формой ФП, резистентной минимум к 1 антиаритмическому препарату. Длительный прием амиодарона сопровождается серьезными побочными эффектами, поэтому более рационально у больных молодого возраста рассматривать именно КА как альтернативный метод лечения [22].

Техника аблации заключается в разрушении аритмогенного субстрата воздействием определенным типом энергии или электрической изоляции патологических путей проведения импульсов [24,50]. Несмотря на то, что для выполнения аблации первоначально осваивались различные источники энергии, практическую ценность и эффективность в итоге показали только радиочастотные и криотермические методики [24,27]. И на сегодняшний день наиболее часто выполняемой катетерной процедурой является радиочастотная аблация источников ФП [24].

КА также имеет высокую эффективность в лечении желудочковых тахикардий и предотвращении пароксизмов фибрилляции желудочков на фоне рубцовых изменений миокарда [31,51,52].

Для выполнения аблации в устья легочных вен вводят циркулярный диагностический катетер, а с помощью, «орошаемого» аблационного электрода производится деструкция аритмогенного субстрата под воздействием высокой энергии. Важно, что характерный аритмогенный потенциал в миокарде определяется даже на фоне нормального синусового ритма, поэтому возможно выполнение процедуры аблации при отсутствии триггерной активности [50, 53].

У 70% пациентов после изоляции легочных вен не возникают стойких эпизодов ФП, что подтверждает существование субстрата для инициации и поддержания ФП в легочных венах у значительной части больных с пароксизмальной формой. Рецидивы ФП после аблации развиваются не только в случае восстановления проводимости между ЛП и легочной веной, но и за счет существования внелегочных очагов «триггерной» активности в левом или правом предсердии [50]. Топическая диагностика данных очагов возможна благодаря инвазивному эндокардиальному карированию.

Процедура КА может быть выполнена под контролем рентгеноскопии, внутрисердечной эхокардиографии или трехмерного электроанатомического картирования [24]. Эндокардиальное картирование представляется собой отображение электрофизиологических данных, перенесенных на объемную модель интересующей камеры сердца. Данные могут быть получены с использованием магнитного поля (CARTO [54]), измерения электрического импеданса (EnSite NavX [55], Астрокард [56]), бесконтактной навигации (InSite Array [57]) и других [58]. Полученные данные позволяют интраоперационно с высокой точностью выявить источник аритмии и устранить его с минимальным риском повреждений соседних структур и нормальных проводящих путей. В последние годы успешно проводится интеграция инвазивного эндокардиального картирования с результатами томографических данных (компьютерных или магнитно-резонансных) для более точного анатомического воспроизведения структур сердца [34, 36,59].

Эндокардиальное картирование удлиняет время проведения операции, однако топическая диагностика источника аритмии является неотъемлемой ее

частью. Поиск методики, позволяющей получить диагностическую информацию, сопоставимую с данными инвазивного картирования, привел к созданию в 2000-х годах систем многоканального неинвазивного картирования сердца [60,61]. Для этих целей группой российских ученых, во главе с Ревишвили А.Ш., был создан программно-аппаратный комплекс «Амикард 01К» [37,62,63]. При проведении поверхностного картирования и неинвазивного активационного картирования сердца также производится интеграция электрофизиологических (многоканальная регистрация ЭКГ с поверхности грудной клетки) и томографических данных, однако все этапы выполняются на дооперационном этапе. Полуавтоматическая обработка и совмещение полученных данных на компьютерном блоке позволяет получить объемные эндокардиальные модели предсердий и желудочков с отображением на поверхности электрофизиологических процессов с высокой степенью соответствия результатам инвазивного эндокардиального картирования. Основными преимуществами поверхностного картирования являются неинвазивный характер, возможность одновременного картирования всех четырех камер сердца, возможность не только эндокардиального, но и эпикардиального картирования [37]. Результаты поверхностного неинвазивного картирования сердца позволяют быстрее и более точно визуализировать аритмогенный субстрат, выбрать оптимальную технологию для проведения КА, сократить время оперативного вмешательства [56,64].

Обследование и предоперационная подготовка к процедуре катетерной аблации источников наджелудочковых аритмий имеет важное значение для безопасного проведения процедуры и должна включать следующие методы лучевой визуализации:

1. Эхокардиография.

2. Компьютерная томография с внутривенным контрастным усилением или магнитно-резонансная томография.

3. Стесс-тест или коронароангиография.

3. Чреспищеводная эхокардиография (либо внутрисердечная) или КТ левого предсердия (рекомендуемое время $\leq$ 48 ч) для исключения тромбоза левого

предсердия и ушка ЛП с целью снижения риска тромбоэмболических осложнений во время аблации [22,24,50].

Обследование пациентов, направленных на катетерную аблацию источников желудочковых аритмий, также включает в себя:

1. Эхокардиографию.

2. Компьютерную томографию с внутривенным контрастным усилением или магнитно-резонансную томографию.

3. Стесс-тест или коронароангиографию [51].

Рассмотрим основные из перечисленныых методик лучевой диагностики подробнее.

1.3 Ультразвуковое исследование

1.3.1 Трансторакальная эхокардиография

Трансторакальная эхокардиография (ЭхоКГ) является методом выбора для первичной визуализации у большинства пациентов с подозрением на заболевания сердца [65]. ЭхоКГ прекрасно подходит для визуализации сердечных структур, расположенных ближе к передней грудной стенке, в частности желудочков, в том время как визуализация левого предсердия и ушка ограничена ввиду удаленности от ультразвукового датчика, расположенного на поверхности тела [65].

Выполнение эхокардиографии рекомендовано всем пациентам с ФП для оценки структурных и функциональных изменений сердца. В этом случае важно оценить размеры и степень ремоделирования ЛП (значение индексированного объема ЛП), а также оценить риск тромбоза ушка ЛП и отобрать пациентов для выполнения чреспищеводной эхокардиографии (ЧПЭхоКГ) [46,66]. Несмотря на ограниченность акустического окна для визуализации ЛП, Gölbaşı с соавт. [67] демонстрируют возможность визуализации легочных вен (ЛВ) с помощью режима цветового Допплера. Dong с соавт. [68] отметили, что в 96,8% случаев результаты оценки анатомии и размеров легочных вен при трансторакальной ЭхоКГ сравнимы со значениями в результате КТ-измерений. Исследователи рекомендуют включить анализ легочных вен в рутинное Эхо-исследование для предварительной диагностики аномального венозного возврата, а также стеноза

устьев ЛВ, а для более полной и точной визуализации дополнить томографическим исследованием [67,68].

Размеры и объем правого предсердия также должны оцениваться при трансторакальной ЭхоКГ. Площадь ПП, наряду с размерами ЛП, является прогностическим фактором поддержания синусового ритма после аблации. Также описано обратное ремоделирование обоих предсердий после операции [66,69,70]. Дивертикулы межпредсердной перегородки также хорошо визуализируются при трансторакальной ЭхоКГ и должны быть отражены в протоколе, так как могут влиять на тромбообразование и аритмогенную активность [71,72].

При подготовке пациентов к аблации желудочковых аритмий трансторакальная эхокардиография позволяет провести структурную (размеры, толщина стенки, наличие дополнительных образований) и функциональную оценку желудочков (глобальная и регионарная систолическая и диастолическая функция), и ряд других параметров, а также позволяет выявить изменения клапанов сердца [66,73-75].

Однако особенности морфологии правого желудочка (форма, «окутывание» им ЛЖ, анатомическая разобщенность путей притока и оттока, относительно тонкий миокард свободной стенки, выраженная трабекулярность) и локализация (ограниченность Эхо-окна ребрами, грудиной, легкими) затрудняют оценку параметров ПЖ в том же объеме, как и для ЛЖ [76].

Руководства по эхокардиографии рекомендуют рутинное применение трансторакальной ЭхоКГ в качестве скринингового метода для выявления сердечных источников эмболии у пациентов с состоявшимся ишемическим инсультом, однако основная роль в диагностике тромбоза левого предсердия и ушка отводится чреспищеводной эхокардиографии [77,78].

1.3.2 Чреспищеводная эхокардиография

Роль «золотого стандарта» визуализации тромбов в камерах сердца принадлежит чреспищеводной эхокардиографии, которая по рекомендациям выполняется всем пациентам перед кардиоверсией при пароксизме фибрилляции

предсердий, а также инвазивными процедурами в ЛП и ушке [50,78,80-82]. Специфичность ЧПЭхоКГ в определении тромбов в УЛП достигает 99-100% [82].

Гемодинамической предпосылкой к формированию тромбов является замедление кровотока в ушке и стаз эритроцитов на фоне нарушенной сократимости предсердий при ФП, что не является истинным тромбозом и принято называть эффектом спонтанного эхоконтрастирования (ЭСЭ) [78,82]. При эхокардиографии ЭСЭ проявляется в виде подвижных, наподобие дыма, эхосигналов, формирующие потоковые вихри в течение сердечного цикла [83]. Прогрессирование сладжа форменных элементов крови приводит к «уплотнению» эхосигнала и слоистости, и напоминает студенистый эхо-плотный сигнал от менисков, но подвижный и не формирующий отчетливую массу, а также сохраняющийся в течение всего сердечного цикла [83]. Дальнейшее усиление сладжа приводит к формированию тромбов [78], которые визуализируются как отграниченные эхоплотные структуры, четко дифференцирующиеся от прилежащего эндокарда ЛП или ушка и гребенчатых мышц, но менее гетерогенные и подвижные, чем сладж [83,84].

Исследователями отмечено, что «плотность» эхоконтрастирования влияет на риск тромбоэмболии, и пациенты с ФП и «плотным» ЭСЭ имеют более высокий риск церебральной эмболии и смерти [85,86]. В частности, даже при отсутствии явного тромбоза при ЧПЭхоКГ, риск тромбоэмболии из ушка среди пациентов с ЭСЭ при долгосрочном наблюдении составляет 12% в год, что заметно выше, чем при нормальном кровотоке (3% в год; $p = 0,002$) [82]. Выявление ЭСЭ в ушке ЛП не влияет на тактику хирургического лечения и выбор типа антикоагулянтной терапии, однако должно быть отражено в протоколе описания.

Ложноположительное заключение о тромбозе по результатам эхокардиографии при наличии сладжа или объемных гребенчатых мышц может привести к отмене процедуры кардиоверсии или операции, однако использование эхоконтрастного усиления снижает частоту данных артефактов с 29% до 2% ($p < 0,001$) [87].

ЧПЭхоКГ является мини-инвазивной процедурой, и осложнения встречаются крайне редко – до 0,5% при внеоперационном проведении и до 1,4% при интраопреационом применении [88,89]. Наиболее серьезными осложениями являются перфорация пищевода, парез гортани, аритмия, судороги [80,88,90].

Согласно практическим рекомендациям Американского Общества Анестезиологов (ASA), к абсолютным противопоказаниям к выполнению ЧПЭхоКГ относятся: предшествующая эзофагоэктомия или эзофагогастроэктомия, недавнее оперативное вмешательство на пищеводе или его повреждение, стриктура пищевода, трахеоэзофагеальная фистула [80]. Варикозное расширение вен пищевода ряд исследователей относят к относительным противопоказаниям [80,91]. В ряде случаев (около 1,9%) процедура не может быть проведена по техническим причинам (трудности при поведении зонда при некоторых заболеваниях пищевода и желудка), а в 0,88% - по причине отказа пациента [82,92]. В таких случаях Американское Общество Эхокардиографии рекомендует заменить ЧПЭхоКГ альтернативными ультразвуковыми методиками (трансторакальная или эпикардиальная эхокардиография) [82,88]. Ввиду необходимости стремления к сокращению количества выполненных инвазивных диагностических методик, которые доставляют дискомфорт пациенту, в максимально возможном количестве случаев, альтернативной неинвазивной методикой, с минимальным количеством противопоказаний и предоставляющей широкий спектр диагностической информации является компьютерная томография с внутривенным контрастным усилением [41,93].

1.4 Компьютерная томография

Компьютерная томография с внутривенным контрастным усилением на сегодняшний день является наиболее распространенной методикой трехмерной визуализации сердца. Она выполняется всем пациентам перед катетерной аблацией источников предсердных аритмий и, в ряде случаев, – желудочковых аритмий [24,50,94]. КТ является статическим методом, в отличие от

ультразвукового исследования. Изображения фиксируются через несколько секунд после поступления контрастного средства (КС) в левые отделы сердца [41,95]. Именно это делает метод КТ независимым от оператора, поэтому изображения могут анализироваться неограниченное количество раз.

При планировании аблации источников предсердных аритмий КТ позволяет высокоточно визуализировать левое и правое предсердие и измерить объемы, оценить морфологию, в том числе, наличие внутриполостных септ, которые могут затруднять проведение катетеров в полости, аневризм межпредсердной перегородки и дивертикулов, которые ассоциированы с повышенным риском ФП и тромбоэмболии [71,93,96,97]. Согласно данным различных исследователей, значимое увеличение объема ЛП или только передне-заднего размера ЛП (измеренного в аксиальной проекции), является фактором поддержания ФП и рецидива аритмии после операции, что отражает структурное ремоделирование стенки предсердия [98-102].

При КТ также возможна визуализация и оценка легочных вен: количество, диаметр устьев и вариантная анатомия впадения в ЛП, а также взаимоотношение с соседними структурами [93]. Важность данной информации связана с тем, что триггер и субстрат фибрилляции расположены в области устьев легочных вен [22,24]. Источники фокусных суправентрикулярных тахикардий в 2/3 случаев локализованы в правом предсердии (терминальном гребне, кольце трикуспидального клапана, устье коронарного синуса, перигленоидальных зонах) и только 1/3 в ЛП (устья легочных вен и кольцо митрального клапана), крайне редко они могут находиться в ушке ЛП или ПП [24].

Знание индивидуальных особенностей легочных вен и предсердий позволяет выбрать более эффективную технологию устранения аритмии [24,93,103]. Типичным вариантом является наличие четырех легочных вен (по две – верхняя и нижняя – справа и слева), которые впадают отдельными стволами в левое предсердие [104, 105]. Общий коллектор легочных вен согласно ряду авторов чаще отмечается слева, а увеличение числа легочных вен - справа за счет впадения среднедолевой вены в ЛП отдельным стволом, которая дренирует

среднюю долю и, реже, верхушечный сегмент нижней доли [98,103-108]. Александрова С.А. в диссертационной работе выделяет 8 типов ЛВ в зависимости от особенностей их впадения в левое предсердие: первый и второй типы - типичное впадение справа и слева соответственно, третий и четвертый - сближение устьев ЛВ справа и слева соответственно (впадение общим вестибюлем, при котором невозможно измерить расстояние по контуру левого предсердия между верхней и нижней веной), пятый и шестой - впадение общим стволом, а седьмой и восьмой - впадение легочных вен тремя устьями справа и слева соответственно [105]. Ряд исследователей с одной стороны связывает вариантную анатомию впадения легочных вен с большей встречаемостью фибрилляции предсердий [107,109,110], а с другой стороны – с меньшим риском рецидива после операции, в частности при наличии общего ствола левых легочных вен, ввиду технических особенностей выполнения [111]. Однако согласно исследованию Chen с соавт. [112], вариантная анатомия легочных вен одинаково часто встречается как в популяции пациентов с ФП, так и без нее (28,5% и 29,0% соответственно), и оценка важна для определения стратегии аблации. Shimamoto с соавт. [113] отмечают, что расширение устьев легочных вен, наряду с увеличением объема ЛП, является предиктором рецидива аритмии. Александрова также рассматривает пространственную ориентацию легочных вен в аксиальной и фронтальной плоскостях с определением углов впадения в левое предсердие по отношению к фронтальной и сагиттальной осям человека, соответственно, что помогает в установке катетера интраоперационно, и облегчает процедуру аблации.

Высокое пространственное разрешение позволяет оценить однородность контрастирования, размеры и форму ушка ЛП, среди которых выделяют: по типу «куриного крыла», «кактуса», «флага», «цветной капусты», последнее из перечисленных чаще ассоциировано с риском кардиоэмболии, все эти параметры учитываются при подготовке к эндоваскулярной окклюзии ушка ЛП [82,114-116]. В исследовании Глазковой [117] такие факторы, как форма, линейные размеры и объем ушка ЛП напрямую не влияли на возникновение дефекта

контрастирования. Однако в группе с дефектами объем ЛП был достоверно выше, чем у пациентов в группе сравнения

Исследования также показывают, что КТ является более точной методикой оценки размеров ушка ЛП, чем ЧПЭхоКГ, и в половине случаев дополнение КТ к ультразвуковой диагностике приводит к изменению размеров окклюдера для успешного исхода операции. Ряд авторов считает, что больший объем ушка ЛП (особенно более 24 мл) и низкий уровень докозагексаеновой кислоты (DHA) являются факторами риска рецидива ФП после аблации [118].

КТ также обладает высокой чувствительностью в диагностике внутриполостного тромбоза левого предсердия или ушка, которые визуализируются как дефекты наполнения [119]. Нерегулярность и снижение силы сократимости предсердий при ФП приводит к неполному перемешиванию поступившего в левое предсердие в раннюю артериальную фазу контрастного средства и крови [120] и возникновению псевдодефекта наполнения, аналогичного эффекту спонтанного эхоконтрастирования во время эхокардиографии, который в данном случае обозначается как эффект замедленного кровотока - “slow flow” или эффект замедленного контрастирования (ЭЗК) [119,121]. При обнаружении данного феномена диагностическая ценность методики значительно снижается ввиду риска установления ложноположительного заключения о тромбозе [119]. Сюда же можно отнести выраженную трабекулярность и объемные гребенчатые мышцы, которые также могут создавать псевдодефекты контрастирования [120,122]. Данные ситуации не позволяют оказаться от выполнения ЧПЭхоКГ.

Благодаря компьютерной томографии возможна одномоментная визуализация левого и правого желудочка с оценкой формы, размеров, эндокардиальных контуров с четкой дифференцировкой папиллярных мышц [123,124]. Многоплоскостные реконструкции позволяют оценить строение и состояние атриовентрикулярных клапанов, аортального и пульмонального с одновременной визуализацией магистральных сосудов и коронарных артерий [39,123]. Благодаря выраженному мышечному слою, возможна структурная

оценка стенок левого желудочка: выявление дефектов контрастирования, областей отсроченного накопления КС (менее выраженно, чем при МР-исследовании), аневризм [124]. Толщина стенки правого желудочка в норме не превышает 4 мм, однако выявление гипертрофии и фиброзно-жировой перестройки миокарда на фоне аритмогенной дисплазии также возможно определить по данным КТ [123,125]. Данные мета-анализов демонстрируют высокое соответствие и сильную корреляцию с данными МРТ в вопросах функциональной оценки состояния правого и левого желудочков [126,127].

Помимо вышеописанного, КТ дает детальную диагностическую информацию о соседних анатомических структурах: ходе верхней полой вены, коронарном синусе (ряд авторов описывает наличие роторной активности в этих зонах [128,129]), ходе пищевода и расстоянии от него до устьев легочных вен, так как при аблации есть риск его повреждения, локализации овальной ямки, а также других особенностях анатомии, которые могут влиять на проведение транссептальной пункции [93].

Однако, для получения максимально точной и полной диагностической информации, необходим грамотный подход к выбору методики контрастного усиления (КУ) при компьютерной томографии сердца. Применяемые в практике КТ-протоколы контрастного усиления сердца отражены в приложении 1. Влияние каждого типа протокола на визуализацию ушка левого предсердия и правых отделов сердца подробно будет рассмотрено далее.

1.4.1 Монофазное контрастное усиление

Визуализация ушка левого предсердия

КТ-коронарография является самым распространенным исследованием сердца, ввиду особого вклада ишемической болезни сердца в структуру заболеваемости и смертности населения [150]. В большинстве опубликованных исследований для визуализации коронарных артерий используется монофазный протокол контрастного усиления, включающий введение КС в количестве от 30 мл до 140 мл из расчёта 1 мл на кг веса пациента со скоростью от 2,8 до 6,0

мл/сек, либо добавление второй фазы виде небольшого объема физиологического раствора (ФР) [42]. При этом сканирование проводится в артериальную фазу с минимальной задержкой от достижения установленного пика контрастирования. Наряду с коронарной ангиографией, на изображениях отмечается высокая контрастность между миокардом и кровью в левых отделах сердца, поэтому данный протокол исследования используется и при КТ сердца за рамками диагностики ишемической болезни сердца, в том числе при оценке ЛП и ушка перед катетерной абляцией [42].

Согласно данным диссертационого исследования Исаевой [151], специфичность КТ в выявлении тромбоза ушка ЛП при первичном обследовании больных с длительно существующей ФП, обследуемых перед восстановлением ритма, составляет 97%, чувствительность 64%, положительное и отрицательное прогностическое значение 90% и 85% соответственно (при использовании 4-спиральной системы), а сочетанное применение ЧПЭхоКГ и МСКТ позволяет повысить точность диагностики.

Результаты метаанализа Romero с соавт. [41] демонстрируют высокую диагностическую ценность ранней артериальной фазы в определении тромбоза ушка (суммарная чувствительность, специфичность, положительное и отрицательное прогностическое значение при визуальной оценке составили 96%, 92%, 41%, 99% соответственно). Для повышения точности метода ряд исследователей использовал количественные параметры: плотность крови в ушке ЛП и отношение плотности крови в ушке к плотности крови в восходящей аорте (LAA/AA). Значение количественного критерия LAA/AA 0,78 и менее позволило более точно диагностировать дефекты контрастирования ушка (отрицательное прогностическое значение увеличилось до 100%), однако не позволило дифференцировать причины его развития: отношение LAA/AA при тромбозе и ЭЗК составило 0,614 и 0,626 соответственно, при их отсутствии – 0,9 (положительное прогностическое значение 25%) [132]. В свою очередь, Kim с соавт. [131] предложили применить пороговое значение коэффициента LAA/AA равное 0,25 для разграничения причин изменения контрастирования ушка ЛП:

значение менее 0,25 рассматривать как тромбоз, более – как эффект замедленного контрастирования. В отдельную категорию исследователи выделили выраженный ЭЗК, для которого также характерно значение LAA/AA менее 0,25, что снижало чувствительность методики до 30%. Несмотря на это, использование количественного критерия - порогового значения LAA/AA 0,25 позволило повысить положительное и отрицательное прогностического значение до 75% и 96% соответственно.

В исследовании Dorenkamp с соавт. [134] чувствительность и положительное прогностическое значение артериальной фазы в диагностике тромбоза составили всего 29% и 20%. Среди 10 случаев дефектов контрастирования, обнаруженных при КТ, лишь 2 подтверждены при эхокардиографии, а 5 случаев истинного тромбоза ушка были не распознаны при КТ. Сахарный диабет, значения по шкалам оценки риска ишемического инсульта CHADS(2) score ≥3 и CHA(2)DS(2)-VASc score ≥4 являлись независимыми предикторами тромбообразования даже на фоне антикоагулянтной терапии. Ввиду этого авторы рекомендуют при предоперационном обследовании данной когорты не ограничиваться только КТ при негативных результатах тромбоза и перед операцией выполнять ЧПЭхоКГ.

Saucedo с соавт. [135] продемонстрировали высокую диагностическую точность однофазного сканирования в артериальную фазу для диагностики тромбоза перед процедурой изоляции легочных вен (96,2%). Исследователи проводили только визуальную оценку и не проводили дифференцировку с эффектом замедленного контрастирования, что привело к высокой частоте ложноположительных результатов – только 2 из 16 случаев дефектов контрастирования на КТ истинно соответствовали тромбозу при ЧПЭхоКГ, положительное прогностическое значение составило всего 12,5%. Таким образом чувствительность, специфичность и отрицательное прогностическое значение составили 100%, 91,8% и 91,8% соответственно. Исследователи сделали вывод, для исключения тромбоза ушка ЛП достаточно результатов однофазного

сканирования, а ЧПЭхоКГ должно быть следующим шагом лишь у пациентов с дефектами контрастирования при КТ.

По данным исследования Hioki с соавт. [139], дефекты контрастирования ушка ЛП в артериальную фазу встречались в 2 раза чаще на фоне ритма фибрилляции предсердий, чем на фоне синусового ритма. При этом монофазное КТ-исследование обладало высокой точностью в диагностике тромбоза ушка с чувствительностью равной 100%, специфичностью - 91%, отрицательным прогностическим значением - 100%, что делало возможным отказ от проведения ЧПЭхоКГ перед радиочастотной аблацией почти в 90% случаев. При контрольном исследовании спустя 3 месяца после аблации ни у одного из 450 пациентов, включая 42 пациента с дефектами контрастирования при предоперационной томографии, при повторной КТ не наблюдалось нарушения контрастирования ЛП и ушка. Это доказывает наличие обратного анатомического и функционального ремоделирования ЛП и улучшения гемодинамики после операции.

По представленным данным Wang с соавт. [140], монофазное сканирование в артериальную фазу даже без ЭКГ-синхронизации обладает 100% чувствительностью и отрицательным прогностическим значением в отношении диагностики тромбоза ушка ЛП. Специфичность методики в данном исследовании составила 91%, что теоретически позволило бы снизить частоту выполнения ЧПЭхоКГ на 80%. Положительное прогностическое значение было низким и составило 3%, что подтвердило более ранние исследования других ученых. Количественный анализ не повышал диагностическую точность КТ и не имел значимости в дифференциации тромбоза и ЭЗК. В большинстве случаев ложноположительные результаты были связаны со снижением пиковой скорости кровотока в ушке ЛП, ритмом фибрилляции или трепетания предсердий, снижением фракции выброса ЛЖ меньше 50%.

Homsi с соавт. [141] в свою очередь получили несколько отличающиеся результаты: при визуальной оценке контрастирования ушка ЛП при КТ в артериальную фазу чувствительность и специфичность диагностики тромбоза или

его высокой вероятности составили 81,5% и 96,9% соответственно, положительное и отрицательное прогностическое значение – 87,5% и 95,2% соответственно при сравнении со стандартом - ЧПЭхоКГ. Применение количественного параметра - расчета отношения LAA/LA (отношение плотности крови в ушке к плотности крови в левом предсердии), и его значения $\leq$0.75 (определенное согласно ROC анализу) для диагностики тромбоза не улучшало диагностическую точность КТ (чувствительность, специфичность, положительное и отрицательное прогностическое значение составили 77,8%, 91,8%, 72,4%, 94,9% соответственно). Однако общие выводы совпадали с другими исследователями: высокое отрицательное прогностическое значение позволяет использовать артериальную фазу КТ для скрининга тромбоза ушка ЛП, особенно у пациентов с противопоказаниями к ЧПЭхоКГ.

Таким образом, визуальная оценка контрастирования ушка ЛП в раннюю артериальную фазу и расчет количественных показателей обладают высокой чувствительностью для подозрения на наличие тромбоза, однако не позволяют дифференцировать выраженное явление замедленного контрастирования от тромба. Высокая частота ложноположительных результатов обусловливает низкую положительную прогностическую значимость и в данных клинический ситуациях требует дополнительного проведения ЧПЭхоКГ. Для повышения точности методики ряд авторов предложил использовать дополнительную фазу – отсроченное сканирование через 1-5 мин после введения контрастного средства. Предполагалось, что при более позднем сканировании эффект замедленного контрастирования должен исчезнуть за счет более полного и равномерного заполнения контрастом ушка. Сохраняющийся в течение минуты от начала введения КС дефект контрастирования более соответствует тромбу [43].

Для подтверждения данной теории, Hur с соавт. [133] выполняли КТ сердца пациентам после инсульта в течение 7 дней. Протокол КТ-исследования включал раннюю и позднюю (спустя 30 секунд после окончания ранней) артериальную фазы. Результаты сканирования дополнялись ЧПЭхоКГ. Было отмечено, что во всех случаях тромбоза ушка ЛП дефект контрастирования овальной или округлой

формы визуализировался как в раннюю, так и позднюю фазы. ЭЗК определялся как дефект контрастирования, визуализировавшийся только в раннюю фазу. При этом чувствительность, специфичность, положительное и отрицательное прогностическое значение двухфазной методики сканирования составили 100%, 98%, 93% и 100% соответственно. Измерение количественного параметра LAA/AA в раннюю фазу не выявило значимых различий показателя при тромбозе и ЭЗК (0,12 ± 0,12 и 0,19 ± 0,06 соответственно), в отсроченную фазу разница была более значительной (0,29 ± 0,12 и 0,85 ± 0,12 соответственно). Однако даже количественный анализ плотности контрастированного ушка не позволял оценить выраженность ЭЗК, как это возможно при ЧПЭхоКГ.

В исследовании Sawit с соавт. [121] представлены сходные результаты: чувствительность, специфичность, положительное и отрицательное прогностическое значение КТ с монофазным контрастным усилением в определении тромбов при раннем сканировании составили 100%, 85%, 15% и 100%, а при добавлении отсроченной фазы через 1 мин точность достигает 100%. Визуальная оценка дополнялась расчетом количественных параметров: коэффициент контрастного усиления в предсердии (отношение плотности крови в отсроченную фазу к ранней), аналогичный коэффициент для ушка, отношение LAA/LA и LAA/AA отдельно для ранней артериальной и отсроченной фазы. Наличие тромботических масс в ушке ЛП или спонтанного эхоконтрастирования при ЧПЭхоКГ достоверно сопровождается более низкими значениями плотности при КТ с контрастированием в раннюю и отсроченную фазы. Анализ количественных параметров выявил, что более низкие показатели контрастного усиления ушка отмечались у пациентов с фибрилляцией предсердий или значительным увеличением объема ЛП (более 140 мл), что подтверждает формирующиеся нарушения гемодинамики.

В исследовании Глазковой [117] чувствительность однофазного КТ-сканирования в выявлении тромбоза составила 35%, положительное прогностическое значение 18%, а при добавлении отсроченного сканирования - чувствительность, специфичность, положительное и отрицательное

прогностическое значение - 100%, 51-56%, 22-24%, 100% соответственно. При измерении денситометрических показателей ушка ЛП на уровне дефекта контрастирования было установлено, что пороговое значение соотношения LAA/AA, во вторую фазу равное 0,85, повышает показатели специфичность и положительное прогностическое значение до 61% и 35% соответственно, с сохранением чувтсвительности и отрицательного прогностического значения на уровне 100%.

Результаты метаанализа Romero с соавт. [41] показали, что, при добавлении в протокол КТ-исследования сердца отсроченной фазы контрастного усиления, суммарная чувствительность, специфичность, положительное и отрицательное прогностическое значение повышаются с 96%, 92%, 41%, 99% соответственно до 100%, 99%, 92%, 100% соответственно.

Эффективность отсроченной фазы сканирования подтверждают данные более поздних исследований. В частности, Lazoura с соавт. [136] применяли раннее и отсроченное - через 60 сек - сканирование пациентам, которым планировалась катетерная аблация источников фибрилляции предсердий или окклюзия ушка ЛП. Из 20 дефектов контрастирования ушка, визуализировавшихся в артериальную фазу, к отсроченной фазе сохранялись и интерпретировались как тромб только 3 (15% случаев), впоследствии факт тромбоза во всех трех случаях был подтвержден при ЧПЭхоКГ. Таким образом, чувствительность, специфичность, диагностическая точность, положительное и отрицательное прогностическое значение сканирования при первом прохождении контрастного средства составили 100%, 85.7%, 86.1%, 15.0% и 100 %, а при отсроченном сканировании все параметры составили 100%. К тромбозу предрасполагал ритм ФП на момент исследования, а также форма ушка типа «цветной капусты» или «флюгера». Отсроченная фаза сканирования выполнялась по низкодозовому протоколу, поэтому суммарная доза облучения при двухфазном исследовании превышала дозу однофазного сканирования всего на 11,4%.

Budoff с соавт. [137] также выполняли двухфазное сканирование (отсроченная фаза через 40 сек), однако интерпретировали результаты только

ранней фазы. Качественный анализ контрастирования ушка ЛП показал чувствительность, специфичность, положительное и отрицательное прогностическое значение 100%, 77,9%, 51,6%, 100% соответственно, и суммарную диагностическую точность 82,1%. Количественный показатель – плотность крови в полости ушка ЛП ≤119 HU - повышал чувствительность до 88%, специфичность до 86%, положительное прогностическое значение до 56% для диагностики тромбоза, а значение LAA/AA ≤0,242 увеличивало положительное прогностическое значение до 64%. Ввиду этого исследователи сделали вывод, что отсроченное сканирование необходимо выполнять всегда для снижения частоты ложноположительных результатов при качественной оценке контрастирования ушка. Представленные количественные параметры могут помочь в случаях, когда по каким-либо причинам выполнялось только раннее сканирование и дефекты контрастирования были диагностированы уже после окончания процедуры.

На основании накопленных данных об эффективности КТ с отсроченной фазой контрастирования, Bilchick с соавт. в 2016г предложили новый клинический протокол предоперационного обследования пациентов перед катетерной аблацией источников фибрилляции предсердий [138]. Компьютерную томографию ЛП (включающую раннюю артериальную и отсроченную фазу спустя 40 сек после окончания первой фазы) рекомендуется выполнять всем пациентами накануне операции. При низком или промежуточном клиническом риске тромбоза отсутствие дефектов контрастирования в обе фазы считается достоверным признаком его отсутствия, и пациент допускается к операции (при обязательном выполнении интракардиальной эхокардиографии). При использовании данного алгоритма, ни у одного из этих пациентов не зафиксировали случаев интраоперационной церебральной эмболии. При положительных или сомнительных КТ-признаках тромбоза ушка (невозможность по томограммам отсроченной фазы дифференцировать повышенную трабекулярность и тромб), пациент направляется на ЧПЭхоКГ, по результатам которого пациент допускается до операции или выписывается для продолжения

антикоагулянтной терапии. Пациенты с высоким клиническим риском инсульта вне зависимости от результатов КТ направляются для предоперационной ЧПЭхоКГ. По данным наблюдения ни один случай тромбоза ушка ЛП, зафиксированный при ЧПЭхоКГ, не был пропущен на КТ. Таким образом, данный клинический протокол позволит отказаться в ряде случаев от травмирующей инвазивной процедуры ЧПЭхоКГ и снизить частоту ее проведения до 24%.

Результаты метаанализа Vira с соавт. (2019г.) также демонстрирует значимое повышение специфичности до 94% при добавлении отсроченного сканирования для идентификации тромбоза ушка ЛП, чувствительность различалась незначительно и составила около 99% [152].

Визуализация правых отделов сердца

При планировании катетерной аблации источников аритмий важно получить достаточное и однородное контрастирование полостей как левых, так и правых отделов сердца, так как зоны аритмогенной активности могут быть расположены в любом отделе миокарда [24,153]. При монофазном контрастном усилении количество вводимого КС и длительность инфузии не оптимизированы под оценку патологии правых отделов. Постоянное поступление неконтрастированной крови из нижней полой вены (НПВ) и растягивание хвоста болюса контрастного средства в верхней полой вене (ВПВ) приводит к выраженной негомогенности содержимого правых камер и низкой контрастности по отношению к миокарду, к тому же значительная часть КС успевает покинуть правые отделы к началу сканирования. В этих условиях контрастное усиление правого предсердия и желудочка варьирует в широких пределах.

Улучшения визуализации правых камер сердца возможно достигнуть коррекцией количества и скорости введения КС для пролонгирования времени поступления КС и поддержания адекватного контрастирования всего сердца в течение сканирования [130]. Однако, как показывают исследования, монофазное введение только контрастного средства с постоянной скоростью также не позволяет получить достаточно гомогенное контрастирование правых отделов

сердца, так как часто приводит к появлению линейных артефактов от крови высокой плотности в ВПВ, затеняющим прилежащие структуры и искажающим трехмерные реконструкции [39,123,143].

Применение двухколбовых инжекторов с возможностью последовательного введения КС и физиологического раствора позволило изменить подход к технике внутривенного контрастирования [154]. Ряд исследований продемонстрировал снижение частоты возникновения линейных артефактов от высококонтрастированной крови и уменьшение общего количество КС, необходимого для оптимального контрастирования сердца, при использовании преследователя болюса в виде физиологического раствора [39,143,155,156]. В то же время поддерживается высокое и однородное контрастирование артериальной системы и левых камер [143,157].

С другой стороны, преследователь болюса и сопутствующие ему снижение объема вводимого КС и изменение времени сканирования во многих случаях приводят к ускоренному вымыванию контрастного средства из правых отделов и снижают плотность контрастирования крови в правых камерах сердца. Это значительно затрудняет прослеживание контуров эндокарда, анализ анатомии и патологических изменений правого предсердия и желудочка [39,143].

Исходя из вышеперечисленного, монофазное контрастное усиление без или с преследователем болюса позволяет получить достаточное контрастирование левого предсердия и желудочка. Ввиду высокой гетерогенности контрастирования правого желудочка и предсердия, для улучшения их визуализации необходим подбор других методик контрастного усиления.

1.4.2 Двухфазное контрастное усиление (сплит-болюс)

Рассмотренные клинические задачи заставили исследователей задуматься о переходе с монофазного протокола контрастирования к более сложным комбинациям контрастного средства, физиологического раствора и их смеси для получения адекватного контрастного усиления интересующих отделов сердца на протяжении сканирования. Протокол дробного введения контрастного средства –

сплит-болюс – изначально использовался для визуализации мочевыделительной системы [158-160], затем был применен для улучшения визуализации сердца. В настоящее время протокол сплит-болюс используется с включением следующих этапов: 1) введение контрастного средства, 2) введение смеси контрастное средство – физиологический раствор в различном соотношении, 3) введение физиологического раствора (необязательный этап).

Utsunomiya с соавт. [142] одними из первых провели сравнение эффективности монофазного контрастного усиления (с преследователем болюса и без) и протокол сплит-болюс для визуализации камер сердца и коронарных артерий. Протокол сплит-болюс включал введение 60 мл контрастного средства со скоростью 3 мл/сек, а затем медленное введение 80 мл смеси КС:ФР в соотношении 50%:50% со скоростью 1,5 мл/сек. По результатам измерения плотности крови в камерах сердца исследователи сделали вывод, что оптимальное контрастное усиление камер ЛЖ и ПЖ с четкой визуализацией эндокардиального контура межжелудочковой перегородки (МЖП) отмечалось только при продолжительном дробном введении КС. При монофазном введении с преследователем болюса или без него у половины пациентов определение точных границ МЖП затруднительно ввиду низкой контрастности между миокардом и полостью ПЖ.

Несмотря на эффективность методики сплит-болюс, степень разведения КС при дробном введении варьирует у разных исследователей (от 20% до 70%), что обусловливает различную степень контрастирования правых отделов [43,44,142,143]. С целью определения оптимальной степени разведения контрастного средства, Lu с соавт. [39] сравнили между собой разные варианты протокола сплит-болюс, изменяя содержание КС в смеси от 30% до 70%, а также с монофазным введением. Исследователи отметили, что дробное введение КС приводит к более продолжительному контрастному усилению полости ПП, ПЖ и ЛП. Четкая визуализация структур правых камер была возможна при всех протоколах сплит-болюс (58-60% пациентов). Однако, чем большая степень разведения КС во вторую фазу, тем ниже плотность контрастирования крови в

данных камерах, тогда как плотность крови в ЛЖ, коронарных артериях и восходящей аорте существенно не отличалась. Что касается артефактов в ВПВ, то применение преследователя болюса сводило их возникновение к минимуму (2,1%), в отличие от монофазного контрастного усиления (41,7%). При использовании протокола сплит-болюс артефакты возникали в 12,5-23,0%, их частота существенно не зависела от степени разведения КС.

Kok с соавт. [145] в исследовании проводили контрастное усиление по протоколу сплит-болюс с индивидуальным подбором количества вводимого КС (108±24мл) и скорости введения (6,1±2,2 мл/сек) в зависимости от веса и предполагаемой длительности сканирования, соотношение КС:ФР составляло 20%:80%. Ученые получили высокое качество контрастирования ПЖ в 80 % случаев (средний коэффициент ослабления в ПЖ составил более 200 HU.

Согласование времени окончания сканирования и времени окончания введения КС, по мнению Nakahara с соавт. [144], также важно для получения гомогенного контрастного усиления правых отделов сердца. При слишком раннем окончании введения КС относительно окончания сканирования плотность контрастирования правых камер сердца снижается из-за вымывания КС. При значительном растягивании времени введения КС происходит его перемешивание с неконтрастированной кровью из НПВ, что приводит к гетерогенности контрастного усиления правых камер, о чем многократно упомянуто в предыдущих исследованиях. Исследователи предложили способ постепенной замены содержимого инъекции в зависимости от времени - «time-adjusted gradual replacement injection», заключающийся во введении КС с постоянной скоростью (0.07 х масса тела) мл/сек в течение 10 сек, а затем постепенном снижении объема вводимого КС с заменой на физиологический раствор, с полным прекращением инфузии за 2 сек до окончания сканирования. Сравнение результатов проводили с группой протокол сплит-болюс (50 мл КС + 50 мл КС:ФР в пропорции 70%:30% + ФР 30мл; скорость введения 5 мл/сек). При использовании модифицированного протокола были получены более высокие значения коэффициента ослабления в ПЖ, выносящем тракте ПЖ, ПП, правом коронарном синусе, что улучшило

визуализацию внутренних структур – папиллярных и гребенчатых мышц, мышечной перекладины, трикуспидального клапана. При этом количество вводимого ФР при модифицированной методике было гораздо ниже, чем при протоколе сплит-болюс (28,4 ± 6,5 мл и 65 мл соответственно), по мнению авторов это способствовало повышению степени контрастирования правых отделов. Исследователи также отметили, что прекращение инфузии за 2 секунды до окончания сканирования способствует естественному распространению КС из ВПВ, что улучшало качество изображений верхних отделов правых камер и ВПВ, которые сканируются в данный момент. Однако степень выраженности артефактов в обеих группах не различалась.

Для оценки точности автоматической сегментации желудочков при КУ по методике сплит-болюс, Kondo с соавт. [43] при втором болюсе использовали соотношение КС:ФР равное 1:9, и сравнивали с монофазным введением с добавлением преследователя болюса в объеме 30 мл, общее количество КС в обеих группах рассчитывалось по формуле: масса тела пациента(кг) х 0,07, скорость инфузии 5 мл/сек. За ошибку сегментации принималось отклонение автоматического контура более 1 см от анатомического края стенки. Сравнение с данными магнитно-резонансной томографии не проводилось. Исследователи отметили, что частота ошибок сегментации в фазу диастолы при использовании протокола сплит-болюс была ниже, в фазу систолы не отличалась между группами, а наибольшая доля ошибок наблюдалась правом желудочке (4 из 53 случаев при КУ по типу сплит-болюс и 18 из 51 случаев при монофазном КУ).

Gopalan выделил основные факторы, позволяющие оптимизировать контрастное усиление правого желудочка. К ним относятся:

- Использование контрастного средства с высокой концентрацией йода (320–370 мг/мл) для получения таргетного артериального усиления.
- Использование методики контрастного усиления сплит-болюс. Если необходимо одновременное контрастирование легочного ствола, отменить введение преследователя болюса.

- Высокая скорость введения (около 5 мл/сек) в течение всего периода инфузии для снижения эффекта венозного возврата из НПВ.
- Оптимизирование скорости введения физиологического раствора и контрастного средства при многофазных протоколах для снижения феномена «мертвого пространства» (небольшая порция КС, задерживающаяся между брахиоцефальной и верхней полой веной, особенно при снижении скорости введения во время второго этапа сплит-болюса) [123].

1.4.3 Модифицированное контрастное усиление сплит-болюс с предварительным болюсом

Визуализация ушка левого предсердия

Как уже было рассмотрено выше, что двухфазное сканирование повышает лучевую нагрузку на пациента, что особенно неблагоприятно для пациентов, которые проходят обследование перед процедурой катетерной аблации, так как интраоперационно используется рентгеноскопия. С целью снижения лучевой нагрузки на пациента, учеными было предложено использование только отсроченной фазы сканирования как для исключения тромбоза ушка ЛП, так и для получения основных анатомических данных. При использовании протоколов контрастного усиления, описанных ранее, к моменту старта отсроченного сканирования степень заполнения контрастным средством левых отделов сердца значительно снижается, поэтому непосредственно перед стартом сканирования вводился второй болюс КС. Таким образом, за один цикл сканирования стало возможным получить артериальную фазу для визуализации полости ЛП и устьев легочных вен и отсроченную - для ушка ЛП.

Hur с соавт. применяли методику с двойным болюсом и однофазным сканированием для снижения лучевой нагрузки при обследовании пациентов с ишемическим инсультом [146,147]. МСКТ с проспективной ЭКГ-синхронизацией выполнялась на двухэнергетическом томографе. Применялось два болюса КС: 1)тест-болюс в объеме 50 мл; 2)основной болюс в объеме 70 мл, который вводился через 180 сек после окончания введения тест-болюса. Старт

сканирования осуществлялся одновременно с началом основного болюса, благодаря чему получались изображения только в отсроченную фазу. По результатам визуальной оценки чувствительность, специфичность, положительное и отрицательное прогностическое значение для определения тромбов составили 97%, 100%, 100% и 97% соответственно. Значение соотношения LAA/AA значительно отличалось в группах пациентов с циркуляторным стазом и тромбозом, а показатель LAA/AA равный 0,2 был определен как диагностически значимый в дифференцировке данных состояний (меньшие значения соответствуют тромбозу). Недостатком методики, при сравнении с монофазным контрастным усилением, является использование гораздо большего объема КС – около 120 мл.

Staab с соавт. [148] также использовал дробное введение КС для обследования пациентов перед аблацией ФП. При этом применялся предварительный болюс в объеме 30 мл КС при медленной скорости введения (2 мл/сек), а затем после паузы 20 сек - введение 70 мл КС со скоростью 4 мл/сек. Во всех исследованиях были получены практически 100% значения чувствительности, специфичности, положительного и отрицательного прогностического значения для идентификации тромботических масс. Однако в двух случаях эффекта спонтанного эхоконтрастирования на КТ дефекты контрастирования не были визуализированы, таким образом, суммарные чувствительность, специфичность, положительное и отрицательное прогностическое значение для выявления тромбоза и нарушения гемодинамики в ушке в итоге составили 87,5%, 100%, 98,8%, 100% соответственно. Исходя из полученных данных исследователи сделали вывод: при выполнении КТ с внутривенным контрастированием по модифицированной методике сплит-болюс и получении соотношения LAA/AA>0,5 и $\leq$ 1 балла по шкале CHADS2 внутрисердечный тромбоз достоверно исключается и выполнение ЧПЭхоКГ не обязательно.

Для обследования 477 пациентов перед катетерной аблацией ФП Teunissen с соавт. [120] также применяли модифицированную методику сплит-болюс с

однофазным сканированием. Контрастирование включало введение двух болюсов КС 30 мл и 70 мл с большой скоростью (6 мл/сек) с паузой 25 сек, после чего вводилось КС и ФР в соотношении 30%:70% в объеме 60 мл. Методика позволила выявить дефекты контрастирования ушка ЛП у 26 пациентов, эти пациенты были направлены на дообследование. Однако при дальнейшей ЧПЭхоКГ только у 2 пациентов тромбоз был подтвержден, остальные 24 случая соответствовали выраженному (6 пациентов) и умеренному (8 пациентов) спонтанному эхоконтрастированию, а в 8 случаях – нормальной ультразвуковой картине. В течение последующих 6 месяцев наблюдения после операции ни у одного из 477 пациентов не выявлено тромбоэмболических осложнений. Встречаемость псевдодефектов контрастирования в ЛП и ушке редкая благодаря более полному заполнению контрастом полостей при использовании двойного болюса. Ложноположительные КТ-заключения о тромбозе в данном исследовании могли быть связаны с малым временем задержки сканирования от начала первого болюса, или использованием КС с малой концентрацией йода (300 мг/мл). Несмотря на это, в данном исследовании, по сравнению с протоколом обследования, предложенным Bilchick [138], выполнение ЧПЭхоКГ потребовалось лишь в 5% случаев против 24% [120].

Визуализация правых отделов сердца

Scialpi с соавт. [149] применяли подобную методику для обследования 40 пациентов с подозрением на тромбоэмболию легочных артерий (ТЭЛА). Протокол включал в себя следующие этапы: введение КС в объеме 1,2мл/кг с последующим введением 20 мл ФР со скоростью 1,5-2,0 мл/сек для адекватного контрастного усиления легочных вен, далее введение 60 мл КС и 20 мл ФР со скоростью 3,5 мл/сек для контрастирования легочных артерий.; время задержки сканирования определяли с помощью методики тест-болюс. При этом было получено достаточно высокое контрастирование легочного ствола и легочных артерий (более 330 HU) и таргетных легочных вен (более 250 HU), что позволило подтвердить наличие ТЭЛА в 22 случаях. При этом линейные артефакты от ВПВ

выявлены в 4 случаях, и не мешали интерпретации изменений в правой легочной артерии. Однако авторы отметили, что в исследовании участвовали пациенты без избыточной массы тела (около 60 кг), соответственно максимальный объем введенного КС составил 150 мл, поэтому не оценена большая группа пациентов. Для возможного внедрения протокола в КТ-исследование сердца у пациентов с аритмиями необходимо учитывать, что с увеличенной массой тела, которая встречается во многих случаях у пациентов в связи с коморбидностью, вырастет необходимое количество КС. Также необходимо отметить, что в данном исследовании также не проводилось измерение плотности камер сердца, кроме левого предсердия.

Представленные наблюдения показывают высокую точность применения предварительного болюса контрастного средства для диагностики тромбоза ушка левого предсердия при снижении суммарной лучевой нагрузки на пациента. Однако ни в одном из исследований не оценивалось влияние данной методики контрастного усиления на качество визуализации камер сердца, что требует дальнейших исследований.

Таким образом, на данный момент накоплен весьма значительный объем информации о методиках исследования анатомии и функций сердца, и, в частности, возможностях улучшения визуализации тромбоза ушка левого предсердия различными лучевыми методиками. Кроме того, получены данные по улучшению визуализации правых отделов сердца. Однако, отсутствуют результаты исследований, оценивающих влияние контрастного усиления с предварительным болюсом при компьютерной томографии на визуализацию правых отделов сердца. Также не описаны исследования, оценивающие влияние различных методик контрастирования на результаты поверхностного картирования сердца при планировании катетерной аблации источников нарушений ритма сердца, что создало предпосылки для данной научной работы.

Глава 2. МАТЕРИАЛ И МЕТОДЫ ИССЛЕДОВАНИЯ

2.1 Структура исследования

Исследование является проспективным с ретроспективной частью. Работа была выполнена на базе ФГБУ «Национальный медицинский исследовательский центр хирургии им. А.В. Вишневского» Министерства Здравоохранения Российской Федерации в период с сентября 2018 года по май 2021 года.

Ретроспективная часть включала в себя анализ результатов компьютерных томограмм сердца, выполненных в составе неинвазивного картирования сердца с системой «АМИКАРД 01К», с монофазным протоколом внутривенного контрастного усиления в период с января 2016 года по август 2018 года, а также данных чреспищеводной эхокардиографии этих же пациентов. Проспективная часть предполагала выполнение компьютерной томографии сердца в рамках неинвазивного картирования сердца с использованием контрастного усиления по методике сплит-болюс и модифицированной методики с предварительным болюсом, а также чреспищеводной эхокардиографии пациентам на предоперационном этапе при планировании катетерной аблации источников аритмий (рисунок 1). Итого в исследование был включено 116 пациентов, из них в проспективные группы было включено 66 пациентов, в ретроспективную – 50 пациентов. У всех пациентов на основании клинико-инструментальных данных были установлены признаки нарушений ритма сердца, и КТ выполнялась на предоперационном этапе для планирования интервенционного устранения фокусов аритмогенной активности.

Материалы исследования были одобрены на заседании Комитета по этике научных исследований ФГБУ «НМИЦ хирургии им. А.В. Вишневского» Министерства здравоохранения Российской Федерации (протокол № 010-2019 от 29.11.2019г.).

Перед включением в исследование, пациентам разъяснялась цель научной работы и предлагалось подписать информированное согласие пациента на участие в исследовании.

Рисунок 1. Схема дизайна исследования (КТ – компьютерная томография, КУ – контрастное усиление).

Для подтверждения диагноза, выявления возможных противопоказаний всем пациентам проводилось клинико-инструментальное и лабораторное обследование, в том числе сбор анамнеза, осмотр, общий и биохимический анализ крови, запись 12-канальной ЭКГ, 24-часовое холтеровское мониторирование ЭКГ, эхокардиография. Для уточнения диагноза по показаниям проводилась коронароангиография, в ряде случаев - магнитно-резонансная томография сердца.

Критериями включения в диссертационное исследование являлись:

- возраст старше 18 лет;
- клинико-инструментальные признаки нарушений ритма сердца;
- подписанное информированное согласие на участие пациента в исследовании;
- отсутствие в анамнезе аллергоидных реакций на йодсодержащие препараты;

- нормальная функция почек или незначительное нарушение функции почек (скорость клубочковой фильтрации выше 60 мл/мин/1,73 м^2).

К критериям исключения больных из диссертационного исследования относились:

- общие противопоказания к выполнению компьютерной томографии с внутривенным контрастным усилением (беременность, наличие в анамнезе тяжелой аллергоидной реакции на йодсодержащий контрастный препарат, множественная аллергия на неконтрастные средства с реакциями, требовавшими медикаментозного лечения (бронхоспазм, отек Квинке и др.), почечная недостаточность, тяжёлый сахарный диабет, тиреотоксикоз, миеломная болезнь; масса тела или обхват тела пациента, превышающие технические возможности томографа, особенности физикального статуса пациента, не позволяющие ему оставаться неподвижно или выполнять команды);
- отказ пациента от участия в диссертационном исследовании.

2.2 Характеристика включенных в исследование больных

В диссертационное исследование было включено 66 мужчин и 50 женщин, средний возраст 55,0±13,9 лет. Преобладали пациенты с повышенной массой тела: индекс массы тела (ИМТ) 25 кг/м^2 и более отмечался в 75,0% случаев (87 пациентов). Из них в 34/87 случаев (39,0%) ожирение I степени (ИМТ 30,0-34,9 кг/м^2), в 11/87 случаев (12,6%) - ожирение II степени (ИМТ 35,0-39,9 кг/м^2), в 1 случае (1,2%) - ожирение III степени (ИМТ 41 кг/м^2); в остальных случаях отмечалась избыточная масса тела.

Среди пациентов, включенных в исследование, у большинства были зарегистрированы наджелудочковые нарушения сердечного ритма – 77/116 пациентов (66,4%) (рис. Из них: с фибрилляцией предсердий 73 пациента, предсердной тахикардией - 3 пациента, трепетанием предсердий 1 пациент (рисунок 2). Желудочковые аритмии (желудочковая экстрасистолия и желудочковая тахикардия) регистрировались у 39/116 пациентов (33,6%).

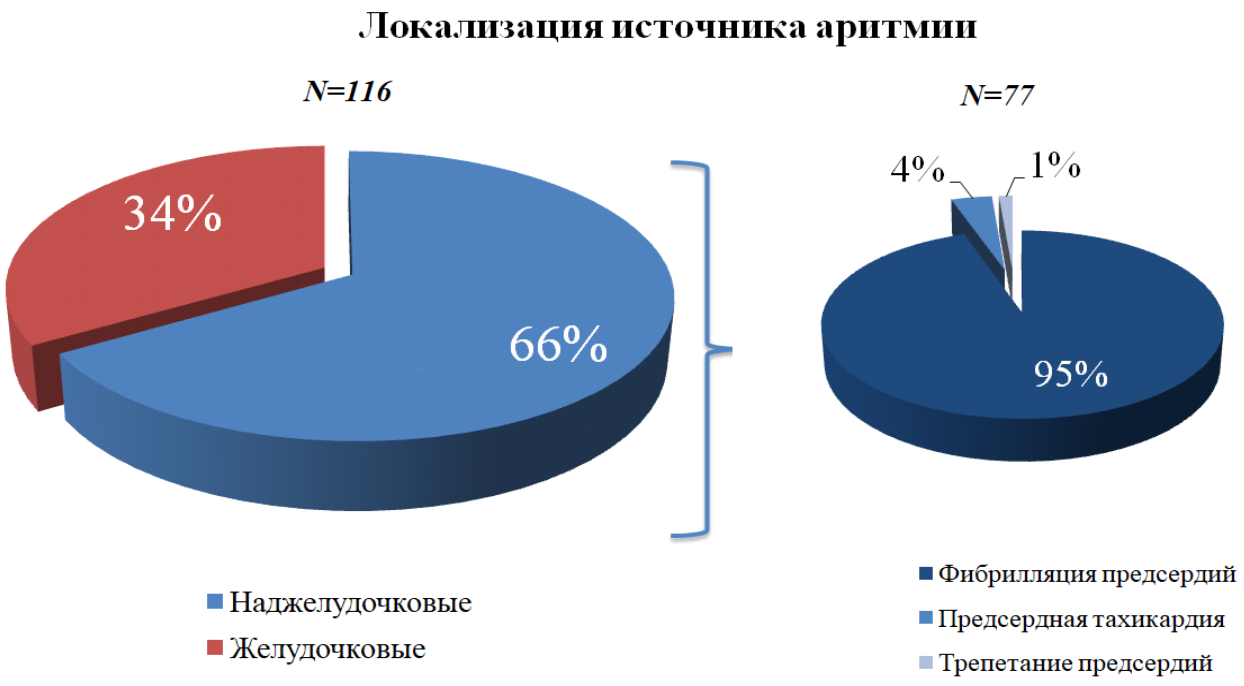

Рисунок 2. Диаграммы распределения частоты формы аритмии в зависимости от источника.

В общей группе преобладали пациенты с гипертонической болезнью сердца (51/116 (44,0%), из них 40/77 с наджелудочковыми аритмиями и 11/39 - с желудочковыми), на втором месте по частоте отмечались идиопатические формы нарушений ритма (43/116 (37,0%), из них 22/77 с наджелудочковыми аритмиями и 21/39 - с желудочковыми), реже встречались пациенты с ишемической болезнью сердца (17/116 (14,7%), из них 12/77 с наджелудочковыми аритмиями и 5/39 - с желудочковыми), в единичных случаях (5/116 (4,3%)) отмечались клапанные пороки сердца, осложнившиеся формированием аритмии (рисунок 3, таблица 1).

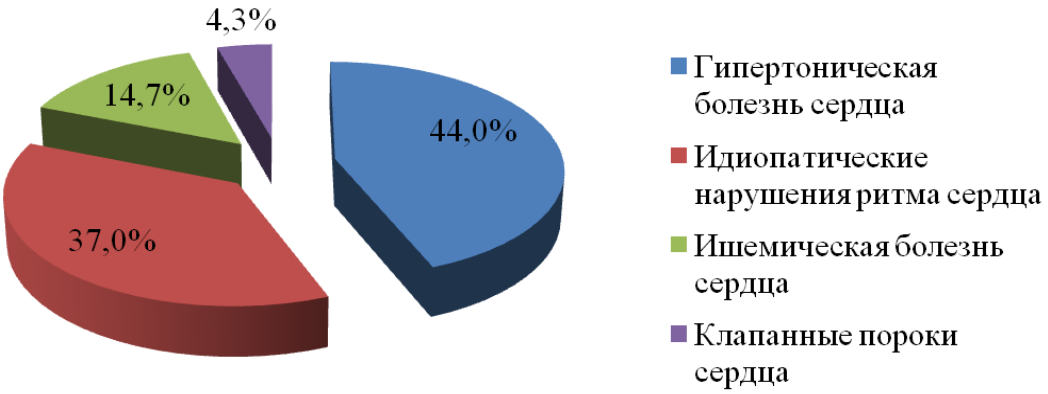

Рисунок 3. Диаграмма распределения пациентов, включенных в исследование, в зависимости от диагноза.

Таблица 1. Количественное отображение пациентов по группам в зависимости от диагноза.

	I группа (N=50)		**II группа (N=33)**		**III группа (N=33)**		***Итого***
	НЖ	*Ж*	*НЖ*	*Ж*	*НЖ*	*Ж*	
Гипертоническая болезнь сердца	23	1	10	7	7	3	***51***
Идиопатические нарушения ритма сердца	13	5	2	10	7	6	***43***
Ишемическая болезнь сердца	5	1	1	2	6	2	***17***
Клапанные пороки сердца	1	1	1	0	1	1	***5***

НЖ - наджелудочковые нарушения ритма сердца, *Ж* – желудочковые нарушения ритма сердца.

По данным трансторакальной эхокардиографии 89,7% обследуемых (104/116 пациентов) имели нормальную фракцию выброса (ФВ) более 55%.

В зависимости от методики контрастного усиления пациенты были разделены на три группы. В I группу было включено 50 пациентов, которым выполнялось монофазное контрастное усиление; анализ данных томограмм проводился ретроспективно. Во II группе применялось контрастное усиление по методике «сплит-болюс», было включено 33 пациента. В III группе при контрастном усилении применялось введение «предварительного болюса», в данную группу также было включено 33 пациента. Все три группы были сопоставимы по возрасту, ИМТ, фракции выброса. Распределение демографических показателей внутри групп отражено в Таблице 2.

Таблица 2. Клинико-демографические признаки и данные инструментального обследования пациентов по группам.

	Всего	**Группа I**	**Группа II**	**Группа III**
Число пациентов	116	50	33	33
Возраст (лет)	55,0±13,9	53,9±13,9	55,3±14,2	56,2±13,9
Распределение по полу: **- кол-во мужчин** **- кол-во женщин**	66 (56,9%) 50 (43,1%)	34 (68,0%) 16 (32,0%)	13 (39,4%) 20 (60,6%)	19 (57,6%) 14 (42,4%)
Локализация источника аритмии: **- предсердия** **- желудочки**	77 (66,4%) 39 (33,6%)	42 (84,0%) 8(16,0%)	14 (42,4%) 19 (57,6%)	21 (63,6%) 12(36,4%)
ИМТ (кг/м^2)	28,3±4,9	27,6±4,8	29,0±4,8	28,9±5,0
ФВ (%)	64±8	64±8	67±7	60±8

ИМТ – индекс массы тела, ФВ – фракция выброса.

2.3 Специальные методики исследования

Все пациенты, включенные в исследование, проходили обследование методами лучевой диагностики до операции. Всего было прооперировано 93 пациента. Промежуток времени между компьютерной томографией и днем операции составлял в среднем 15,1±24,8 дней. При этом в 54,8% случаев (51 пациент) промежуток составлял менее 3 дней. 27 пациентам (29,0%) неинвазивное картирование и катетерная аблация была выполнена в один день. Максимальный промежуток между компьютерной томографией и днем операции составил 92 дня.

2.3.1 Неинвазивное эпи- и эндокардиальное активационное картирование сердца

I этап. Многоканальная регистрация электрокардиограмм с поверхности грудной клетки с выбором интересующих отрезков записи для анализа с помощью модуля многоканального картирования системы «Амикард 01К». Для

регистрации ЭКГ использовались электродные ленты, содержащие 8 рентген-непрозрачных (содержащих хлорид серебра) электродов на каждой ленте для последующей визуализации их при КТ, которые накладывались вертикально вдоль оси грудной клетки равномерно по всей окружности. Суммарное количество наклеенных на пациента электродных полосок различалось в зависимости от окружности грудной клетки пациента. Максимальное количество использованных лент на одного пациента составило 28 штук. Дополнительно накладывались одиночные электроды для регистрации грудных отведений V1-V6 в промежутки между электродными полосками, а также электроды на конечности. Далее, с помощью модуля многоканального картирования системы «Амикард 01К EP LAB» выполнялась синхронная регистрация ЭКГ сигналов от униполярных отведений с торса (суммарно до 224 каналов записи), 6 стандартных отведений от конечностей и 6 грудных отведений V1-V6. Руки у пациентов располагались в расслабленном виде и были расположены запрокинутыми над головой для минимизации помех во время записи.

После окончания записи ЭКГ, производилось отсоединение кабелей от электродов, и пациент направлялся в кабинет КТ с наклеенными электродными полосками.

II этап. Мультиспиральная компьютерная томография грудной клетки и сердца с внутривенным контрастным усилением.

Все томографические исследования выполнялись на 64-срезовых томографах Philips Ingenuity и Philips Brilliance (Philips Healthcare, Cleveland, OH, USA). Для внутривенного контрастного усиления использовалось неионное рентгенконтрастное средство с концентрацией йода в растворе 350 мг/мл. Для возможности последовательного или одновременного введения физиологического раствора использовались автоматические двухголовчатые инжекторы. Периферический венозный доступ осуществлялся путем катетеризации вен предплечья с установкой внутривенных катетеров размерами 20-22 G. Перед началом введения КС проводилась внутривенная пробная инъекция

физиологического раствора через автоматический инжектор для проверки правильности расположения катетера в вене.

Укладка пациентов производилась в положении на спине, ногами в сторону гентри, расположение рук такое же, как и при регистрации многоканальной ЭКГ (рисунок 4).

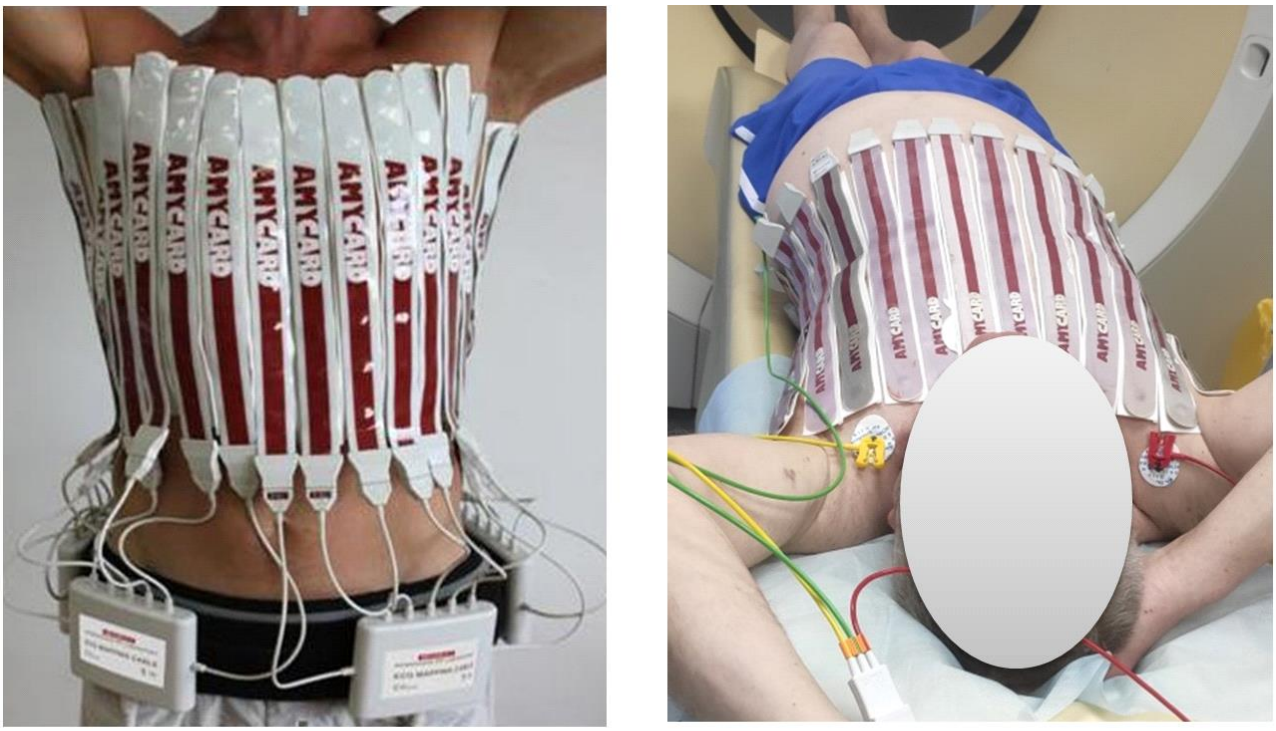

а б

Рисунок 4. Пример расположения электродов для многоканальной регистрации электрокардиограмм (ЭКГ) на поверхности тела пациента (а – непосредственно перед регистрацией ЭКГ, б – перед компьютерной томографией).

Все фазы сканирования выполнялись в краниокаудальном направлении, с задержкой дыхания на вдохе. Протокол томографии включал следующие этапы:

- Сканограмма в двух проекциях с длинным полем обзора (от надключичной области до мезогастрия).
- Бесконтрастное исследование органов грудной клетки по низкодозовому протоколу с захватом всех электродов поверхностного картирования, без ЭКГ-синхронизации.

- Томография области сердца (от устьев брахиоцефальных артерий до диафрагмы) с внутривенным контрастным усилением и ЭКГ-синхронизацией:

  - артериальная фаза для получения основных анатомических данных;

  - отсроченная фаза для исключения внутрисердечного тромбоза.

Методики контрастного усиления различались в исследуемых группах:

I группа (ретроспективная): монофазное введение контрастного средства из расчета 1 мл на 1 кг веса со скоростью 3,5 мл/сек, но не более 100 мл.

II группа: дробное введение контрастного средства по методике «сплит-болюс»: 1 фаза - 3/4 объема неразведенного КС; 2 фаза - 1/4 объема КС в разведении с физиологическим раствором в пропорции 1:1; 3 фаза – 40 мл физиологического раствора, все фазы со скоростью 3,5 мл/сек. Суммарный объем контрастного средства определялся также исходя из расчета 1 мл на 1 кг веса пациента, но не более 100 мл.

III группа: дробное введение контрастного средства по методике «сплит-болюс с предварительным болюсом»: 0 фаза - предварительный болюс, далее, после задержки 50 сек, 1 фаза - 3/4 объёма неразведенного КС, 2 фаза – 1/4 объема КС в разведении с физиологическим раствором в пропорции 1:1, 3 фаза – 40 мл физиологического раствора, все фазы со скоростью 3,5 мл/сек. Объем КС в предварительном болюсе был неизменным для всех пациентов (50 мл). Объем КС для 1-2 фаз контрастного усиления зависел от массы тела пациента устанавливался по схеме: при массе тела до 70 кг – 70 мл, от 70 кг до 100 кг - 1 мл на 1 кг веса, при массе выше 100 кг – 100 мл. Максимальный суммарный объем введенного контрастного средства таким образом составил 150 мл. Схемы протоколов контрастного усиления, применявшихся в исследовании, изображены на рисунке 5.

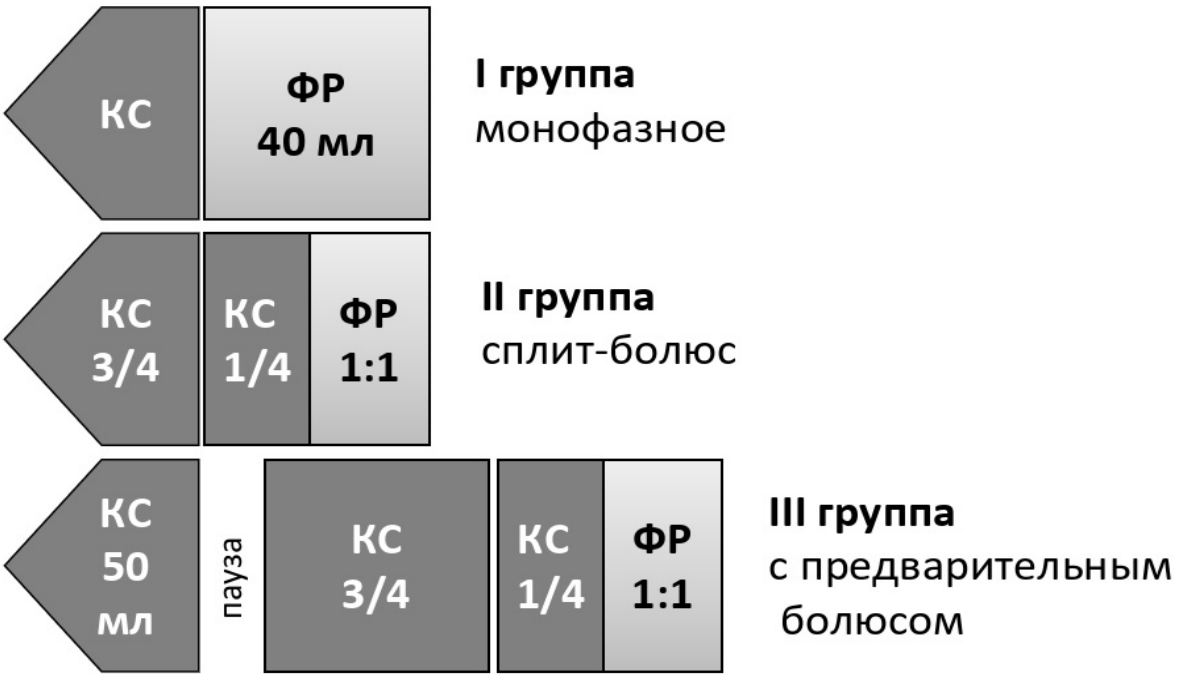

Рисунок 5. Схемы протоколов внутривенного контрастного усиления, применявшихся в исследовании. Объем основного болюса контрастного средства во всех группах определялся из расчета 1 мл на 1 кг веса пациента, но не более 100 мл. Соотношение КС:ФР во 2 фазе 1:1. Скорость инфузии 3,5 мл/сек. КС - контрастное средство, ФР – физиологический раствор.

Для запуска начала сканирования во всех трех группах использовался режим «bolus tracking», который заключается в мониторировании пассажа контраста через область интереса и срабатывании триггерного механизма старта сканирования при достижении порогового значения уровня плотности крови в восходящей аорте. Данный режим запускался в I и II группах автоматически одновременно со стартом введения КС, в III группе - вручную одновременно со стартом 1 фазы КС. Артериальная фаза сканирования начиналась автоматически спустя 4,2 секунды после достижения порогового уровня контрастирования 150 HU, который фиксировался на восходящем отделе грудной аорты посредством круглой метки ROI (region of interest) площадью 10 мм^2.

Толщина среза составляла 0,9 мм, шаг реконструкции 0,45 мм, коллимация 64x0,625, время оборота гентри 0,4 сек, питч 0,2. После окончания сканирования производились автоматические реконструкции изображений на 40% (фаза систолы предсердий, для анализа данных камер) и 75% (фаза общей диастолы -

для анализа желудочков) сердечного цикла для более четкого изображения структур сердца.

Отсроченная фаза сканирования области сердца запускалась через 90 сек от достижения порогового значения контрастирования на восходящей аорте. Реконструкции – аналогично артериальной фазе.

Во всех исследованиях применялась система автоматической регулировки силы тока - Dose Right Index со значением 19. Значение мА устанавливалось системой автоматического выбора силы тока, исходя из показателей сканограммы. Реконструкции изображений выполнялись с использованием стандартной реконструкции изображений FBP, а также трёх уровней гибридной итеративной реконструкции iDose4, iDose5, iDose6. В случае двух- или мультифазного сканирования реконструкции выполнялись для артериальной фазы исследования. Толщина реконструированного среза составляла 1 мм.

После окончания томографии всем пациентам было рекомендовано употребление не менее 1,5 л жидкости в течение первых 24 часов для улучшения выведения контрастного средства из организма.

III этап. Анализ данных поверхностного неинвазивного картирования. Полученные данные многоканальной ЭКГ и компьютерной томографии импортировались в программу «Амикард 01К». Вначале проводилась объемная реконструкция торса с электродами на основании данных нативной фазы КТ. Далее производилось привязывание каждого сигнала ЭКГ к определяемым трехмерным координатам центра соответствующего ЭКГ-электрода. В итоге выполнялось построение воксельных и полигональных трехмерных моделей камер сердца с последующей реконструкцией униполярных электрограмм, а также построение эпи - и эндокардиальных моделей предсердий и желудочков сердца в зависимости от клинической ситуации, на основании которых определялись различные параметры электрической активности миокарда у обследуемых пациентов.

2.3.2 Оценка полученных КТ-изображений

Работа с полученными изображениями, оценка качественных и измерение количественных параметров, построение объемных реконструкций проводилось на рабочей станции врача-рентгенолога Philips Intellispace Portal и с помощью аппаратно-программного комплекса «АрхиМед» (Med-Ray Software, Россия).

Для каждого пациента в рамках стандартного протокола описания проводились:

- оценка индивидуальной анатомии сердца на наличие признаков врожденных пороков сердца (например, дефект межпредсердной перегородки);
- оценка индивидуальной анатомии магистральных сосудов, в том числе впадения легочных вен с измерением их диаметра. Для более точного определения типов впадения ЛВ строились мультипланарные (MPR) и криволинейные реконструкции, а при необходимости дифференцировки вестибюля и короткого общего ствола использовался «эндорежим». Во всех случаях для демонстрации аритмологам строились 3D реконструкции;
- оценка синтопии легочных вен и пищевода;
- оценка заполнения контрастным средством камер сердца, в том числе ушка левого предсердия;
- измерение объема камер. Для этого выполнялась заливка объема каждого предсердия и желудочка в трехмерном наборе данных, после чего рассчитывался объем всей залитой ткани.
- расчет индекса объема ЛП (мл/м^2)
- анализ легочной ткани, органов средостения, костно-суставной системы на уровнях сканирования.

Оценка контрастирования ушка левого предсердия

Субъективная (качественная) оценка изображений

Основной качественной характеристикой ушка левого предсердия являлась однородность заполнения контрастным средством в артериальную и отсроченную фазы контрастного усиления. При этом наличие дефектов наполнения ушка любой формы и размеров, определявшихся в обе фазы, расценивалось как тромботические массы. Участки пониженного контрастирования ушка ЛП в артериальную фазу, которые невозможно было идентифицировать в отсроченную фазу, определялись как эффект замедленного контрастирования или циркуляторный стаз.

Объективная (количественная) оценка изображений

Для количественной оценки выявленных изменений выполнялись следующие измерения КТ-плотности (HU):

- минимальная плотность ушка левого предсердия в артериальную фазу (LAA art). Метка ROI выставлялась площадью 1 см^2 (или максимально возможного диаметра при конкретном размере ушка) в области дефекта контрастирования или области минимального контрастирования, выявленной визуально;
- плотность восходящей аорты (AA Art) - с помощью метки ROI площадью 1 см^2 на уровне измерения плотности ушка ЛП, также в артериальную фазу;
- средняя плотность крови в ЛП (LA) – с помощью метки ROI, установленной путем обведения внутреннего контура всей камеры на трех уровнях, и дальнейшее вычисление средней величины;
- расчет отношения плотности крови в ушке к плотности крови в восходящей аорте (LAA/AA art);
- расчет отношения плотности крови в ушке к плотности крови в левом предсердии (LAA/LA art).

Оценка контрастирования камер сердца

Объективная (количественная) оценка изображений

Основные измерения для количественной оценки контрастирования камер сердца проводились на томограммах в аксиальной проекции в артериальную фазу

сканирования. Измерения проводились путем установки метки ROI следующим образом:

- В обоих предсердиях и желудочках метка ROI выставлялась путем обведения внутреннего контура всей камеры на данном срезе. Таким образом выполнялось измерение КТ-плотности в единицах Хаунсфилда (HU) и уровня шума (standard deviation, SD) на трех уровнях, и дальнейшее вычисление средних величин для каждой камеры (рисунок 6). Минимальным пороговым значением контрастированной крови в камере, позволяющим дифференцировать эндокардиальный контур стенки, считалось 200 HU.

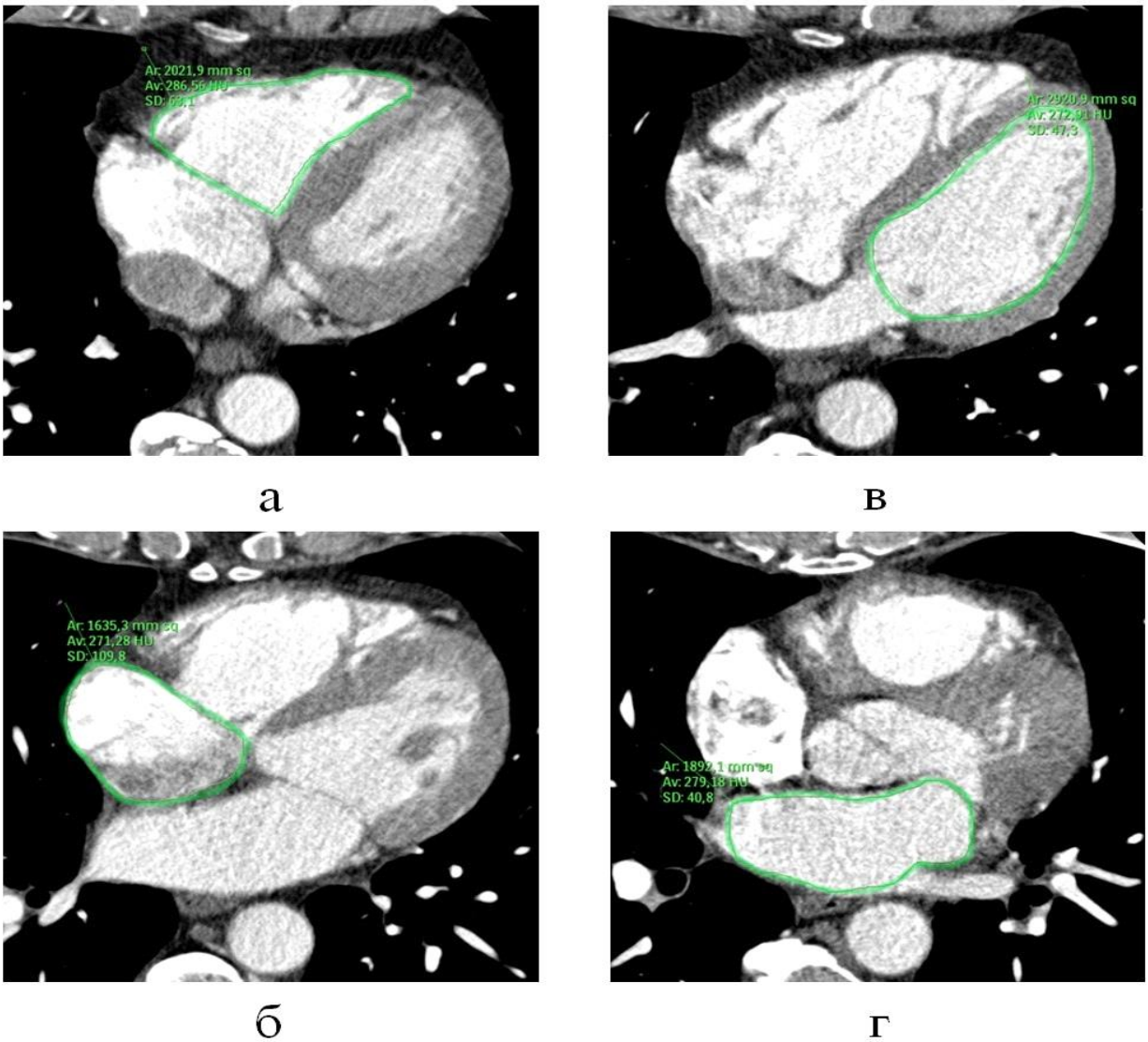

Рисунок 6. Пример измерения плотности крови камерах сердца: выделение области интереса правом желудочке (а), правом предсердии (б), левом желудочке (в), левом предсердии (г).

- В межжелудочковой перегородке метка ROI устанавливалась площадью 1 см^2 (либо меньшего размера, при меньшей толщине МЖП, но с условием - диаметр метки равен толщине МЖП). Измерение КТ-плотности МЖП проводилось на уровне с наибольшей толщиной перегородки, путем выставления 5 меток ROI на всем протяжении перегородки и вычисления средней величины (рисунок 7).
- В восходящей аорте - площадью 1 см^2 на уровне измерения плотности ушка ЛП (рисунок 8а).
- В легочном стволе измерение КТ-плотности проводилось на уровне непосредственно перед бифуркацией, также с помощью круглой метки ROI на весь диаметр просвета в аксиальном сечении (рисунок 8б).

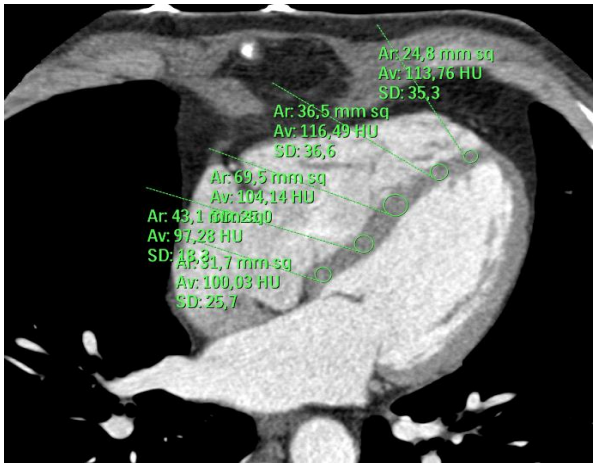

Рисунок 7. Пример измерения плотности межжелудочковой перегородки: расчет среднего значения из пяти измерений.

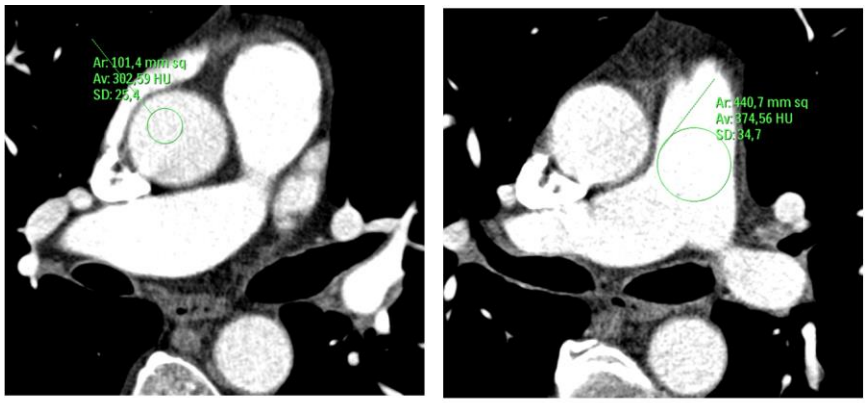

а б

Рисунок 8. Пример измерения плотности крови в магистральных сосудах: а – восходящей аорте, б – в легочном стволе.

- В верхней полой вене – на уровне пересечения с правой верхней легочной веной, непосредственно перед впадением в ПП, с помощью метки ROI площадью 1 см^2.
- В нижней полой вене - в печеночном сегменте на участке, минимально затронутым рефлюксом крови из ПП, с помощью метки ROI площадью 1 см^2.
- В коронарном синусе - с помощью метки ROI площадью 1 см^2, непосредственно перед впадением в ПП.

Для объективной оценки контрастирования желудочков рассчитывалось вентрикуло-миокардиальное отношение контрастирования отдельно для правого (VM-RV) и левого желудочка (VM-LV) по следующей формуле:

$$VM = \frac{HU_{\text{Жел}} - HU_{\text{Мио}}}{HU_{\text{аорта}}})$$

где $HU_{\text{Жел}}$ – средняя плотность крови в желудочке, $HU_{\text{Мио}}$ – средняя плотность миокарда МЖП, $HU_{\text{аорта}}$ - средняя плотность крови в восходящей аорте.

Для предсердий данное соотношение не вычислялось ввиду очень тонкой межпредсердной перегородки и невозможности достоверно измерить ее денситометрические показатели.

Субъективная (качественная) оценка изображений

Основным признаком, оцениваемым в камерах сердца для качественного анализа, являлась однородность заполнения контрастным веществом полости и качество построенных трехмерных моделей сердца.

Как для предсердий, так для желудочков критерием высокого качества контрастного усиления была четкая визуализация эндокардиального контура полости, высокая контрастность между контрастированной кровью в полости и межпредсердной/межжелудочковой перегородкой, возможность визуализации створок и заслонок клапанов, папиллярных мышц желудочков, дополнительных внутрикамерных септ, а также тромботических масс или объемных образований при их наличии.

Дополнительно в каждом случае оценивалось наличие потоковых артефактов в верхней полой вене и правом предсердии, и их влияние на диагностическое качество томограмм по трехбалльной шкале. Артефактами считалось появление линейных высокоплотных структур, распространявшихся от крови высокой плотности в ВПВ, затеняющих прилежащие структуры и искажающих трехмерные реконструкции. Отсутствие артефактов оценивалось в 1 балл; наличие незначительных артефактов, не влияющих на интерпретацию изображений, а именно дифференцировку контуров и измерение плотности прилежащих структур, оценивалось в 2 балла; наличие артефактов, вызывающих искажение изображений прилежащих структур (правой легочной артерии, правой верхней легочной вены, аорты), оценивалось в 3 балла.

2.3.3 Оценка результатов поверхностного картирования сердца

Результаты поверхностного картирования оценивались визуально по возможности получения диагностической информации на основании карт правых отделов сердца. Для верификации аритмогенного субстрата кардиохирурги с помощью программного комплекса «Амикард 01К» строили фазовые карты правого и левого предсердия (при фибрилляции и трепетании предсердий) и изохронные активационные карты (при желудочковых аритмиях). Визуальная оценка итоговых трехмерных моделей поверхностного картирования проводилась по шкале от 1 до 3 баллов, где 1 балл – неудовлетворительное качество реконструкции ввиду невозможности получения диагностической информации; 2 балла – хорошее качество реконструкции, модель близка к анатомической с наличием артефактов, не мешающих интерпретации и получению диагностической информации; 3 балла - отличное качество реконструкции.

2.3.4 Оценка результатов чреспищеводной эхокардиографии

ЧПЭхоКГ принималась как «золотой стандарт» оценки состояния ушка левого предсердия. Исследование выполнялось за 24-48 ч перед планируемым оперативным вмешательством.

Для анализа в диссертационное исследование из заключений ультразвукового обследования включалась информация о наличии либо отсутствии гиперэхогенных масс или дефектов наполения в ушке, соответствующих тромбозу. Также отмечалось замедление кровотока в ушке на фоне нарушенной сократимости предсердий – эффект спонтанного эхоконтрастирования, при его наличии, без градации по степени выраженности.

2.4 Методы статистической обработки результатов исследования

Для статистической обработки результатов проведенного исследования был использован пакет программ IBM SPSS Statistics версия 20 (IBM Corp., США). Характеристика исследованных групп пациентов была предоставлена с помощью методов описательной статистики.

Все количественные параметры (результаты измерений и вычислений) были проверены на соответствие нормальности распределения данных с применением критерия Колмогорова-Смирнова (нормальным считалось распределение при $p>0,05$).

С учетом характера распределения, использовались методы описательной статистики: процентные показатели, меры центральной тенденции (вычисление среднего, стандартных отклонений).

Сравнение количественных показателей попарно между группами с нормальным распределением проводилось с помощью t-критерия Стьюдента (для 2-х независимых выборок); количественных показателей с распределением, отличающимся от нормального – с помощью U-критерия Манна – Уитни для двух несвязанных совокупностей; при сравнении трех групп - Критерий Краскела-Уоллиса. Уровень значимости «p» для всех использованных критериев был меньше 0,01.

Качественные параметры (анатомические, признаки контрастного усиления, закодированные в балльной шкале), представлены в абсолютных и относительных величинах (%) в виде абсолютного и относительного числа наблюдений.

ГЛАВА 3. РЕЗУЛЬТАТЫ ИССЛЕДОВАНИЯ

3.1 Оценка индивидуальной анатомии камер сердца и магистральных сосудов

Все три применяемых методики контрастного усиления позволили оценить индивидуальную анатомию магистральных сосудов согласно стандартному протоколу описания компьютерной томографии. Во всех 100% случаев отмечалось типичное отхождение аорты и легочного ствола от левого и правого желудочка, соответственно, а также типичный – правый – ход верхней полой вены.

Дренаж легочных вен у всех пациентов в нашем исследовании также соответствовал типичному анатомическому варианту – в левое предсердие. Для более точной визуализации легочного венозного возврата строились MPR и криволинейные реконструкции, а также 3D реконструкции.

Типичный вариант, при котором определяются четыре ЛВ, впадающие в левое предсердие отдельными стволами (правая верхняя (ПВЛВ), правая нижняя (ПНЛВ), левая верхняя (ЛВЛВ), левая нижняя (ЛНЛВ)), а устья верхней и нижней вены с каждой стороны расположены на расстоянии друг от друга, отмечался в 46 из 116 (39,7%) случаев. Вариантная анатомия ЛВ слева встречалась значительно чаще, чем справа (66 случаев (56,9%) против 16 случаев (13,8%).

При разделении пациентов на группы в зависимости от локализации аритмии были получены следующие результаты: среди 77 пациентов с наджелудочковыми аритмиями слева вариантная анатомия встречалась в 54,5% случаев (42 пациента), справа – в 15,6% случаев (12 пациентов), у 9 пациентов (11,7%) – отмечалась билатерально.

Среди 39 пациентов с желудочковыми аритмиями слева вариантная анатомия встречалась в 61,5% случаев (24 пациента), справа – в 10,3% случаев (4 пациента), у 3 пациентов (7,7%) – с обеих сторон (рисунок 9).

Рисунок 9. Распределение вариантов анатомии в группах пациентов в зависимости от локализации источника аритмии.

Ввиду того, что вариантная анатомия легочных вен встречалась со сходной частотой и при наджелудочковых, и при желудочковых аритмиях, более детальный анализ проводился без разделения на группы. Результаты анализа вариантной анатомии легочных вен представлены в таблице 3.

Среди всех случаев вариантной анатомии ЛВ слева в 98,5% (65/66 пациентов) было отмечено уменьшение количества ЛВ (рисунок 10): впадение единым стволом - 31 пациент (47,0% случаев), или вестибюлем - 34 пациента (51,5% случаев). Дифференцировка короткого общего ствола ЛВ и вестибюля (при наличии отдельных устьев вен, но дистальные отделы их медиальных стенок не визуализируются) представляет определенные трудности. С этой целью, наряду с внимательным изучением мультипланарных и объемных реконструкций, нами применялся «эндорежим». При формировании общего ствола ЛВ протяженностью

более 10 мм, данный тип впадения ЛВ диагностировался без затруднений. В 1 случае (1,5%) определялось впадение вены верхнеязычкового сегмента отдельным стволом в ЛП (рисунок 11).

Таблица 3. Результаты анализа вариантной анатомии легочных вен.

Вариантная анатомия легочных вен N=116	
Справа	**Слева**
13,8% (16 пациентов)	56,9% (66 пациентов)
Из них: - увеличение количества вен	
75,0% (12 пациентов)	1,5% (1 пациент)
- уменьшение количества вен	
25,0% (4 пациента)	98,5% (65 пациентов)

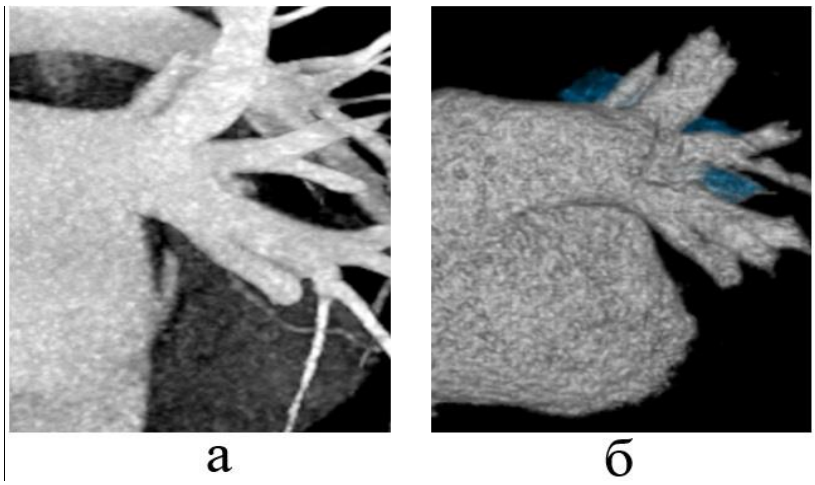

Рисунок 10. Вариантная анатомия легочных вен слева: впадение легочных вен от верхней и нижней доли единым стволом (а – мультипланарная реконструкция, б – 3D реконструкция).

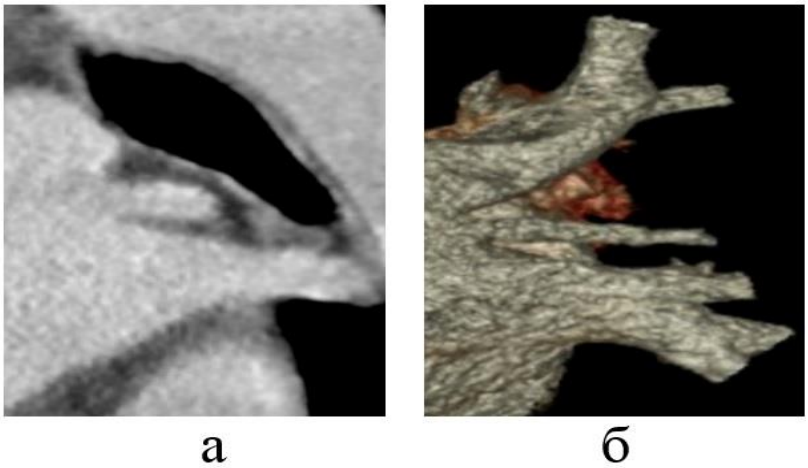

Рисунок 11. Вариантная анатомия легочных вен слева: впадение вены S4 в левое предсердие отдельным стволом (а – мультипланарная реконструкция, б – 3D реконструкция).

Вариантная анатомия ЛВ справа в большинстве случаев ассоциировалась с увеличением их количества – 75,0% (12/16 пациентов), только в 4/16 случаев (25,0%) визуализировался общий коллектор ЛВ (рисунок 12). У 9/12 пациентов (75,0%) с увеличением числа легочных вен справа отмечалось впадение среднедолевой вены или вены латерального сегмента отдельным стволом (рисунок 13), реже встречалось отдельное впадение вены заднего сегмента верхней доли (2 случая, 16,7%) и верхушечного сегмента нижней доли (1 случай, 8,3%).

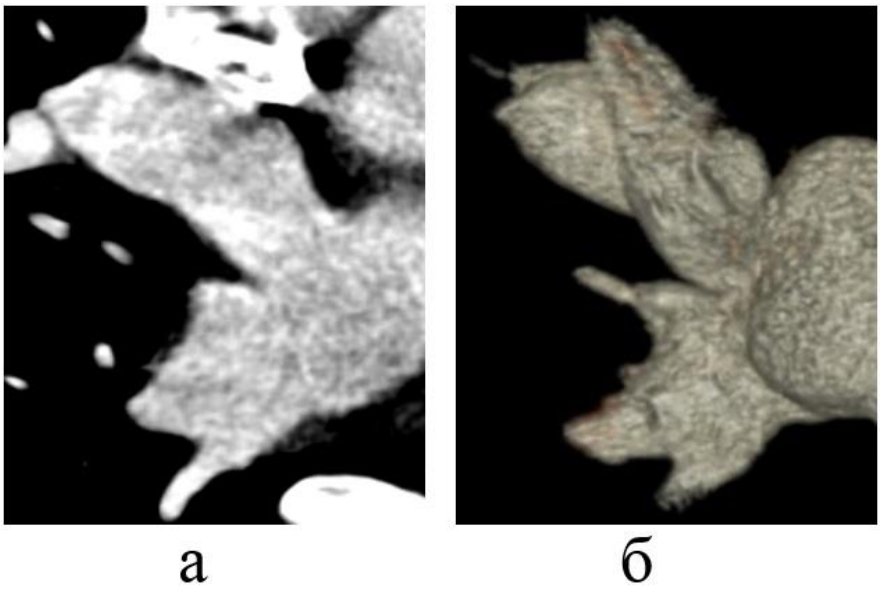

Рисунок 12. Вариантная анатомия легочных вен справа: впадение верхней и нижней легочных вен в левое предсердие единым вестибюлем (а – мультипланарная реконструкция, б – 3D реконструкция).

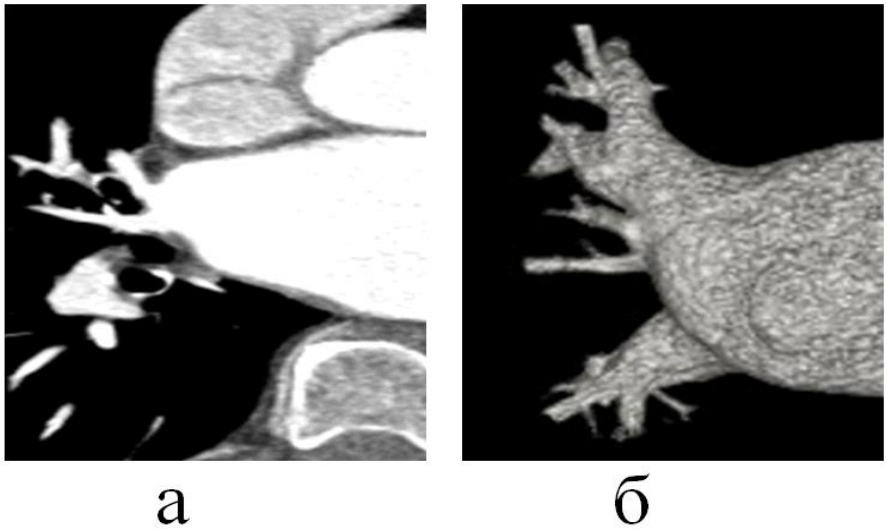

Рисунок 13. Вариантная анатомия легочных вен справа: впадение вен S4, S5 в левое предсердие отдельными стволами (а – мультипланарная реконструкция, б – 3D реконструкция).

Внимательный анализ аксиальных томограмм, реконструкций в других проекциях и 3D-изображений позволил дифференцировать впадение сегментарных ЛВ собственными устьями в ЛП от устьевого впадения в ПВЛВ или ПНЛВ, последнее встречалось гораздо чаще (33/116 пациентов, 28,4%). Среди них

также преобладало устьевое впадение вены средней доли в ПВЛВ (20/33 случаев, 60,6%), и вены верхушечного сегмента в ПНЛВ (15/33 пациентов, 45,5%), в 6 случаях отмечалось сочетание этих двух типов. Реже встречалось впадение медиального базального сегмента нижней доли в устье ПНЛВ (5 случаев, 15,2%). Отмечались единичные случаи перекрестного впадения верхушечного и переднего базального сегмента нижней доли в ПВЛВ (по 1 случаю), а также 1 случай впадения вены средней доли в ПНЛВ.

В целях планирования операции и выбора подходящего размера катетера для аблации у всех пациентов определялся наибольший размер устья каждой из легочных вен и общих коллекторов. Результаты измерения в общей группе, а также в подгруппах в зависимости от формы аритмии представлены в таблицах 4-6.

Таблица 4. Результаты измерения диаметров легочных вен в общей группе (N=116).

	Среднее значение	**Минимум**	**Максимум**
ПВЛВ	18,5±2,7 мм	13,0 мм	28,0 мм
ПНЛВ	16,6±2,7 мм	11,0 мм	24,0 мм
Общий коллектор правых ЛВ	36,3±2,5 мм	33,0 мм	39,0 мм
ЛВЛВ	18,3±3,5 мм	11,0 мм	32,0 мм
ЛНЛВ	16,2±2,6 мм	8,0 мм	23,0 мм
Общий коллектор левых ЛВ	27,9±4,6 мм	19,0 мм	39,0 мм

ПВЛВ – правая верхняя легочная вена, ПНЛВ - правая нижняя легочная вена, ЛВЛВ - левая верхняя легочная вена, ЛНЛВ левая нижняя легочная вена, ЛВ - легочная вена.

При сравнении среднего диаметра легочных вен справа и слева были получены сходные значения (около 18 мм для верхних и около 16 мм для нижних легочных вен). Однако средние значения диаметра общего коллектора правых легочных вен были выше, чем слева (36,3±2,5 мм против 27,9±4,6 мм).

Сравнение средних значений диаметров основных стволов ЛВ в зависимости от формы аритмии показало, что у пациентов с наджелудочковыми нарушениями ритма устья легочных вен были шире, чем у пациентов с желудочковыми, данные различия статистически значимы (критерий «р» для

ПВЛВ составил 0,021, для ПНЛВ p=0,009, для ЛВЛВ p=0,003, для ЛНЛВ p=0,015, для коллектора левых ЛВ p=0,015; общий коллектор справа в подгруппе желудочковых аритмий не встречался).

Таблица 5. Результаты измерения диаметров легочных вен в подгруппе пациентов с наджелудочковыми нарушениями ритма сердца (N=77).

	Среднее значение	**Минимум**	**Максимум**
ПВЛВ	19,0±2,6 мм	13,0 мм	28,0 мм
ПНЛВ	17,0±3,0 мм	11,0 мм	24,0 мм
Общий коллектор правых ЛВ	36,3±2,5 мм	33,0 мм	39,0 мм
ЛВЛВ	18,9±3,5 мм	11,0 мм	32,0 мм
ЛНЛВ	16,6±2,8 мм	8,0 мм	23,0 мм
Общий коллектор левых ЛВ	28,9±4,8 мм	20,0 мм	39,0 мм

ПВЛВ – правая верхняя легочная вена, ПНЛВ - правая нижняя легочная вена, ЛВЛВ - левая верхняя легочная вена, ЛНЛВ левая нижняя легочная вена, ЛВ - легочная вена.

Таблица 6. Результаты измерения диаметров легочных вен в подгруппе пациентов с желудочковыми нарушениями ритма сердца (N=39).

	Среднее значение	**Минимум**	**Максимум**
ПВЛВ	17,7±2,7 мм	14,0 мм	28,0 мм
ПНЛВ	15,7±2,0 мм	12,0 мм	20,0 мм
ЛВЛВ	17,0±3,1 мм	11,0 мм	26,0 мм
ЛНЛВ	15,5±2,0 мм	12,0 мм	20,0 мм
Общий коллектор левых ЛВ	26,2±3,9 мм	19,0 мм	34,0 мм

ПВЛВ – правая верхняя легочная вена, ПНЛВ - правая нижняя легочная вена, ЛВЛВ - левая верхняя легочная вена, ЛНЛВ левая нижняя легочная вена, ЛВ - легочная вена.

Компьютерная томография позволила детально визуализировать другие анатомические структуры, в которых также может отмечаться роторная активность: коронарный синус и ВПВ (по данным [128,129]). Для коронарного синуса оценивался линейный размер (результаты представлены в таблице 7). Средние значения в группе пациентов с наджелудочковыми аритмиями получились выше (9,0±3,1 мм против 7,4±2,9), различия статистически достоверны (p=0,008).

Также в коронарном синусе проводилось измерение плотности заполнения контрастным средством в артериальную фазу, для ВПВ – наличие или отсутствие артефактов от хвоста болюса КС (данные параметры подробно отражены в разделе 3.3).

Таблица 7. Результаты измерения диаметра коронарного синуса.

	Общая группа (N=116)	**Пациенты с НЖНРС (N=77)**	**Пациенты с ЖНРС (N=39)**
Среднее значение	8,4±3,1 мм	9,0±3,1 мм	7,4±2,9 мм
Минимум	1,0 мм	1,0 мм	3,0 мм
Максимум	17,0 мм	17,0 мм	15,0 мм

НЖНРС - наджелудочковые нарушения ритма сердца, ЖНРС - желудочковые нарушениями ритма сердца.

КТ исследование позволило проследить ход пищевода и расстояние до устьев легочных вен, так как при аблации источников предсердных аритмий есть риск его повреждения. В частности, в группе пациентов с наджелудочковыми нарушениями ритма на уровне ЛП центральный ход пищевода относительно срединной линии отмечался в 24/77 случаев (31,1%), левый ход – в 53/77 случаев (68,9%). Вне зависимости от хода пищевода, расстояние до ПВЛВ было «безопасным» и составляло 10 мм и более в 98,7% случаев (76/77), в одном случае – 8 мм, при левом расположении пищевода. Расстояние до ПНЛВ 10 мм и более отмечалось в 68,8% случаев (53/77 пациентов, из них 39 – при левом ходе пищевода и 14 – при центральном), в остальных – в среднем составило 5,5±2,8 мм, из них в 5 случаях отмечался тесный контакт данных структур с расстоянием между ними 1-2 мм (рисунок 14).

Ввиду анатомической направленности оси сердца влево, левые легочные вены расположены ближе к заднему средостению, поэтому тщательный анализ взаиморасположения левых ЛВ и пищевода необходим. В нашем исследовании, безопасное расстояние 10 мм и более до ЛВЛВ отмечалось у 7,8% исследуемых пациентов (6/77, из них 5 – при левом ходе пищевода и 1 при центральном), до ЛНЛВ – у 18,2% (14/77 пациентов, из них 8 – при центральном ходе и 6 – при

левом ходе пищевода). В остальных случаях среднее расстояние между пищеводом и ЛВЛВ составляло 4,0±2,2 мм, пищеводом и ЛНЛВ – 4,1±2,8 мм. Среди них тесный контакт пищевода с ЛВЛВ отмечался в 21 случае (4 при центральном и 17 при левом ходе пищевода), с ЛНЛВ в 26 случаях (4 при центральном и 22 при левом ходе пищевода).

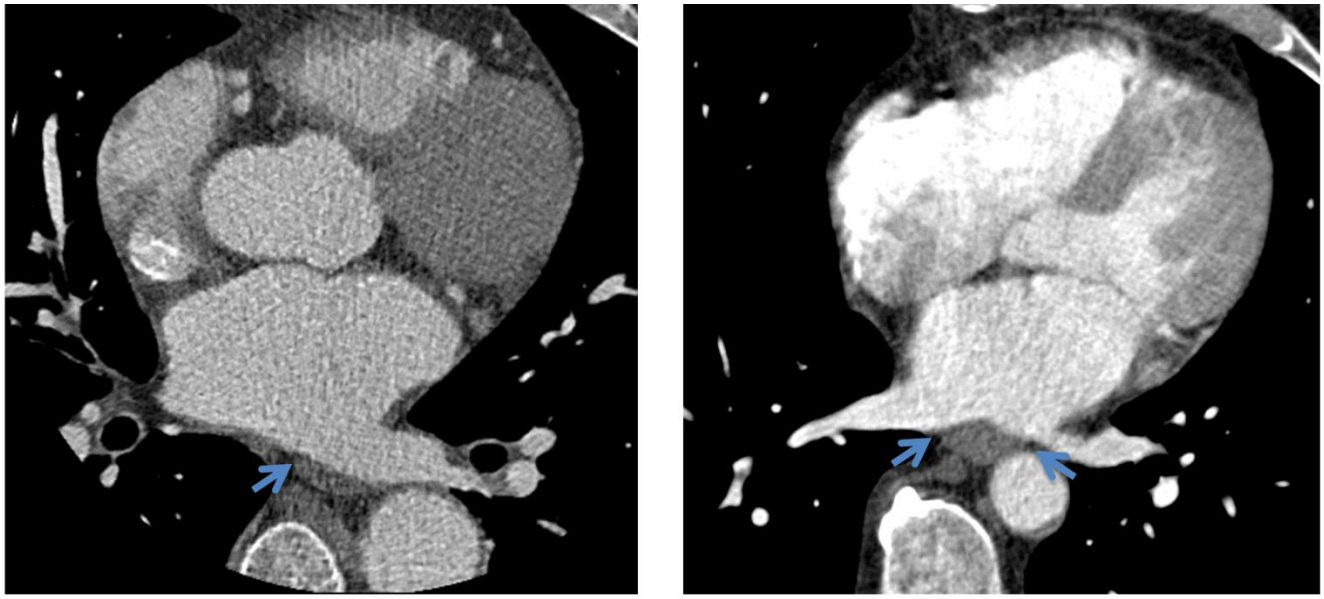

а б

Рисунок 14. Примеры близкого расположения пищевода и устьев легочных вен, что требует осторожного проведения катетерной аблации: а – у пациента с левым ходом пищевода тесное прилегание к устью левой нижней легочной вены, б - у пациента с левым ходом пищевода тесное прилегание к устьям правой и левой нижним легочным венам.

КТ сердца внутривенным контрастированием также позволяет отметить локализацию овальной ямки и другие особенности анатомии, которые могут влиять на проведение транссептальной пункции [94]. В представленных группах в 3 случаях при КТ были обнаружены септы в полости ЛП: у 2 пациентов в области межпредсердной перегородки, у 1 пациента – в переднем отделе полости (рисунок 15).

В 34/116 случаев (29,3%) определялись участки мешковидного выпячивания стенки левого предсердия (рисунок 16).

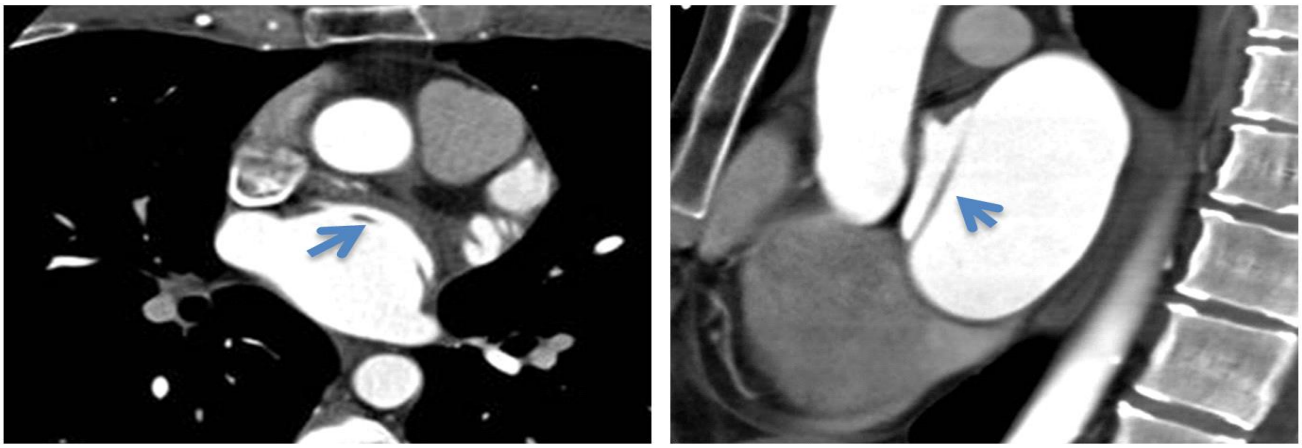

а б

Рисунок 15. Компьютерная томография сердца, артериальная фаза контрастного усиления; а - аксиальная реконструкция, б – сагиттальная реконструкция. В переднем отделе полости левого предсердия линейный дефект контрастирования с четкими контурами, связанный со стенкой – септа.

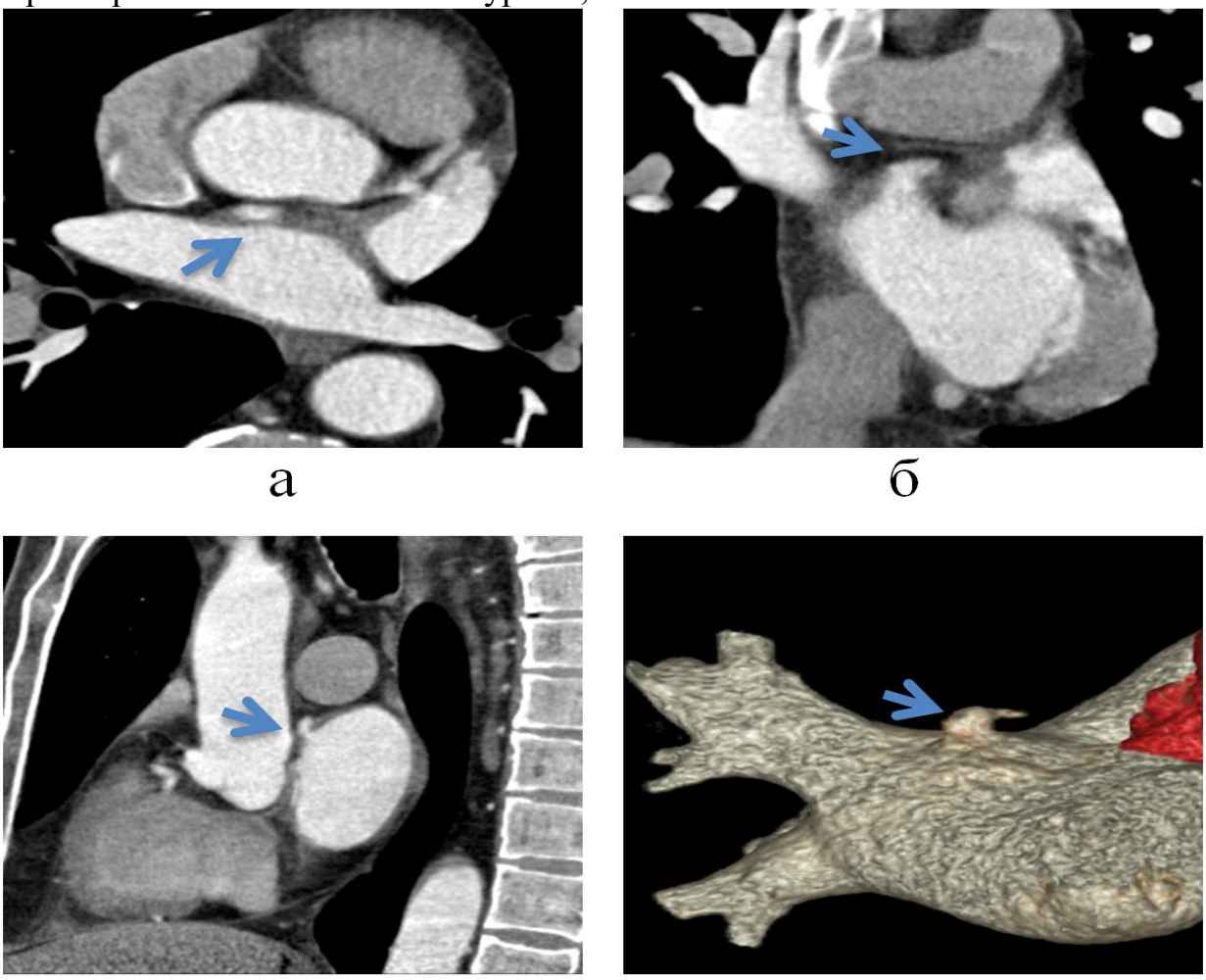

а б

в г

Рисунок 16. Компьютерная томография сердца, артериальная фаза контрастного усиления; а - аксиальная, б – коронарная, в сагиттальная, г – 3D-реконструкция. В области крыши левого предсердия выпячивание стенки неправильной формы – дивертикул.

Среди пациентов с наджелудочковыми нарушениями ритма сердца увеличение левого предсердия отмечалось в 72 из 77 (93,5%) случаев, среднее значение 129,1±41,8 мл (индекс ЛП 62,5±17,3 мл/м^2). Максимальный зарегистрированный объем ЛП составил 277 мл, минимальный – 61 мл.

В выборке пациентов с желудочковыми аритмиями (39 пациентов) вентрикуломегалия обнаруживалась в единичных случаях, увеличение правого желудочка встречалось несколько чаще – 10,3% случаев (4 пациента, минимальный объем составил 81 мл, максимальный – 368 мл, средний – 160,4±50,4 мл). Дилатация левого желудочка отмечена в 7,7% случаев (3 пациента, минимальный объем составил 61 мл, максимальный – 340 мл, средний – 137,2±54,3 мл). Расширение обоих желудочков зарегистрировано в 2 случаях (5,1%), у пациентов с желудочковой тахикардией.

Гораздо чаще при желудочковых аритмиях отмечалось увеличение левого предсердия - в 25/39 (64,1%) случаев, минимальный зарегистрированный объем составил 37 мл, максимальный - 274 мл, средний – 98,5±43,4 мл.

3.2 Оценка контрастирования ушка левого предсердия

Среди всех пациентов дефекты контрастирования ушка ЛП в артериальную фазу встречались в 5,3% случаев (6/116 пациентов: 4 пациента из I группы, по 1 пациенту из II и III групп). Из них в дальнейшем наличие тромба было подтверждено данными ЧПЭхоКГ в 1 случае у пациента из I группы. Остальные 5 случаев были расценены как ЭЗК (4,4%), которые соотносились с эффектом спонтанного эхоконтрастирования при ЧПЭхоКГ в 2 случаях. 3 пациентам, у которых регистрировались желудочковые аритмии, ЧПЭхоКГ не выполнялось.

Таким образом, частота выявления тромбоза ушка ЛП составила 0,9%. Низкая доля более вероятно связана с адекватной предоперационной антикоагулянтной терапией, так как большая часть пациентов обследовалась накануне оперативного вмешательства.

Эффект замедленного контрастирования при монофазном контрастном усилении отмечался в 2 раза чаще – доля в группе составила 6,0% (3/50 пациентов), частота при протоколе сплит-болюс составила 3,0% (1/33 пациентов), при протоколе с предварительным болюсом - также 3,0% (1/33 пациентов).

В 1 случае в III группе был выявлен тромбоз постинфарктной аневризмы верхушки левого желудочка.

При обратном анализе, среди 62 пациентов, которым выполнялась ЧПЭхоКГ, эффект спонтанного эхоконтрастирования зафиксирован в 11 случаях (17,7%, 8 пациентов из I группы, 2 пациента из II группы, 1 пациент из III группы). В 2 случаях ЭСЭ соотносился с ЭЗК при КТ. Тромбоз ушка ЛП был зафиксирован у того же пациента I группы, что и при КТ (доля 1,6%).

При количественной оценке контрастирования ушка ЛП были получены следующие значения: у пациента с тромбозом значение LAA art составило 58,0 HU, отношение LAA/AA art 0,152, отношение LAA/LA art 0,162.

Значения количественных параметров для пациентов без тромбоза УЛП представлены в Таблице 8 и Таблице 9.

Таблица 8. Параметры контрастного усиления ушка левого предсердия пациентов с эффектом замедленного контрастирования (N=5):

Параметр	**Группа I (N=3)**	**Группа II (N=1)**	**Группа III (N=1)**
LAA art	110,3±78,2	173,0	166,0
LAA/AA art	0,410±0,356	0,536	0,758
LAA/LA art	0,343±0,234	0,532	0,613

LAA art - минимальная плотность ушка левого предсердия в артериальную фазу, LAA/AA art - отношение плотности крови в ушке к плотности крови в восходящей аорте в артериальную фазу, LAA /LA art - отношение плотности крови в ушке к плотности крови в левом предсердии в артериальную фазу.

Таблица 9. Параметры контрастного усиления ушка левого предсердия пациентов без дефектов контрастирования (N=110):

Параметр	**Группа I (N=46)**	**Группа II (N=32)**	**Группа III (N=32)**	**P-значение**
LAA art	294,7±81,8	264,0±67,1	282,7±50,0	0,083
LAA/Ao art	0,906±0,147	0,907±0,138	0,963±0,101	0,247
LAA/LA art	0,963±0,199	0,940±0,124	0,962±0,125	0,667

LAA art - минимальная плотность ушка левого предсердия в артериальную фазу, LAA/AA art - отношение плотности крови в ушке к плотности крови в восходящей аорте в артериальную фазу, LAA /LA art - отношение плотности крови в ушке к плотности крови в левом предсердии в артериальную фазу.

В I группе у пациентов с ЭЗК количественные параметры были ниже, и могли сформировать ложное представление о тромбозе без оценки отсроченной фазы (которая не выполнялась у данных пациентов ретроспективной группы).

Во II группе у пациента с ЭЗК значение LAA art составило на 35,0% ниже, чем средние значения LAA art пациентов с гомогенным контрастированием ушка. А значения LAA/AA art и LAA/LA art – на 40,9% и 43,4% соответственно.

В III группе LAA art у пациента с ЭЗК было ниже среднего значения для группы без дефектов контрастирования ушка на 40,3%, а LAA/AA art и LAA/LA art – на 21,3% и 36,3% соответственно.

3.3 Оценка контрастирования камер сердца

Результаты количественного анализа контрастного усиления сердца и магистральных сосудов представлены в Таблице 10.

При статистическом анализе показателей контрастирования в левых камерах сердца и их сравнении между группами, было замечено, что показатели средней плотности контрастированной крови в просвете ЛП и ЛЖ были сходны во всех трех группах, различия статистически недостоверны.

Вентрикуло-миокардиальное отношение контрастирования – коэффициент, количественно отражающий контрастность полости камеры по отношению к стенке: чем выше значения, тем сильнее разница контрастирования между стенкой желудочка и кровью, заполняющей ее просвет, что напрямую влияет на качество и скорость выделения эндокардиального контура при построении трехмерных изображений поверхностного картирования. Значение VM-LV во всех исследуемых группах значимо не различалось, средние значения колебались в диапазоне 0,616 $\pm$ 0,121.

Таблица 10. Результаты количественного анализа контрастного усиления сердца и магистральных сосудов.

Уровень измерения	**Группа I**	**Группа II**	**Группа III**	**P-значение**
Левое предсердие	309,9±75,0 HU	286,1±77,4 HU	297,2±65,0 HU	0,336
Левый желудочек	298,6±73,2 HU	276,1±75,4 HU	290,8±62,3 HU	0,428
Правое предсердие	175,7±99,5 HU	270,2±91,8 HU	309,7±93,8 HU	<0,001
Правый желудочек	172,4±84,2 HU	241,7±71,3 HU	275,8±76,9 HU	<0,001
VM-LV	0,630±0,127	0,608±0,112	0,605±0,119	0,567
VM-RV	0,248±0,257	0,517±0,238	0,555±0,228	<0,001
Восходящая аорта	324,2±76,3 HU	296,0±77,4 HU	295,0±60,3 HU	0,080
Легочный ствол	253,3±80,0 HU	288,8±92,2HU	315,8±98,6 HU	0,020
Верхняя полая вена	432,2±411,0 HU	587,8±256,3 HU	628,3±250,7 HU	<0,001
Нижняя полая вена	81,4±33,8 HU	81,0±33,9 HU	130,6±41,5 HU	<0,001
Коронарный синус	135,9±43,1 HU	137,8±37,1 HU	184,7±57,3 HU	<0,001

VM-LV – вентрикуло-миокардиальное отношение контрастирования для левого желудочка, VM-RV – вентрикуло-миокардиальное отношение контрастирования для правого желудочка.

Таким образом, вне зависимости от методики контрастного усиления, была получена высокая контрастность между кровью в левых камерах сердца и миокардом, с четкой дифференцировкой на этом фоне папиллярных мышц, аортального и митрального клапана, дополнительных септ, тромботических масс (рисунок 17).

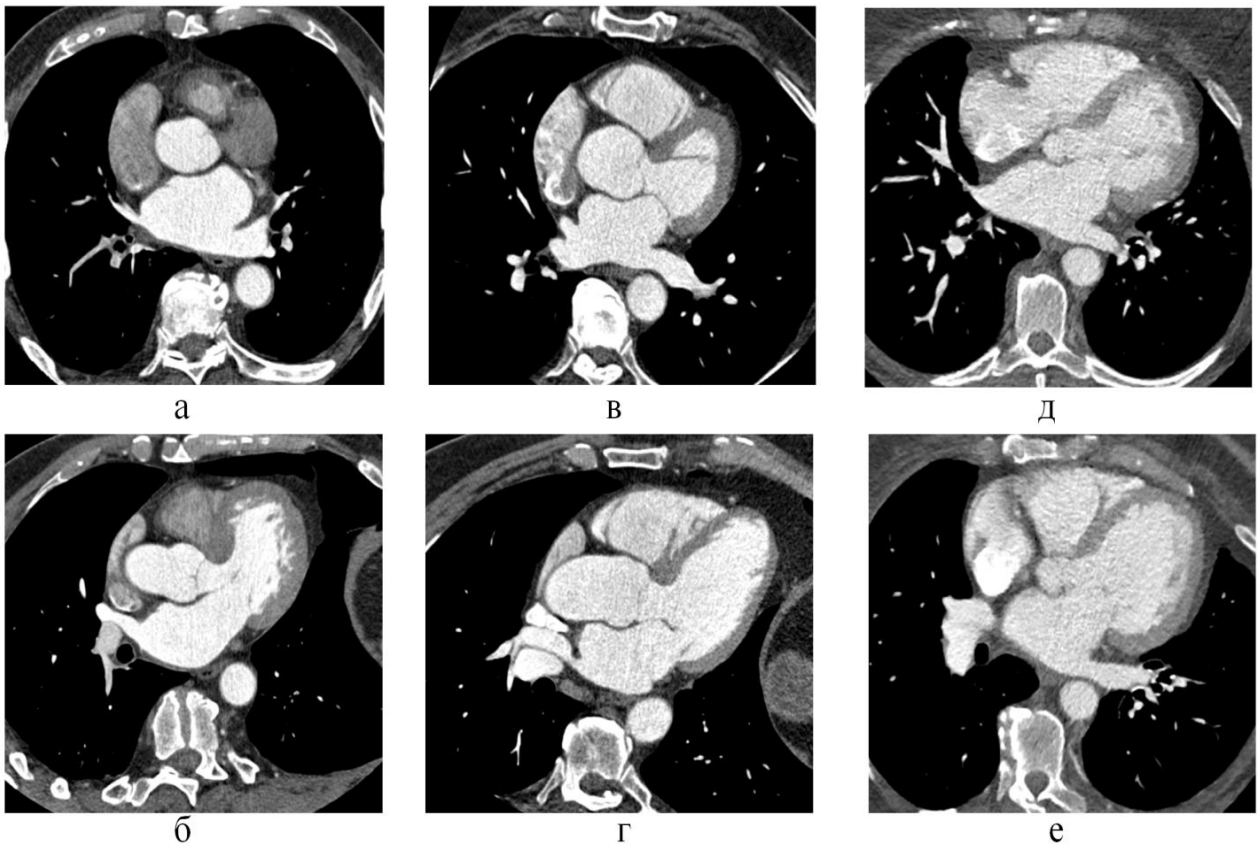

Рисунок 17. Компьютерная томография сердца, артериальная фаза контрастного усиления; реконструкции на уровне левого предсердия (а, в, д) и левого желудочка (б, г, е). Определяется высокая степень и гомогенность контрастирования левого предсердия и желудочка при всех трех применяемых методиках внутривенного контрастного усиления: монофазное (а, б), сплит-болюс (в, г), с предварительным болюсом (д, е).

Анализ контрастного усиления грудной аорты также показал высокую степень заполнения КС, что позволило визуализировать атеросклеротические изменения стенок во всех трех группах. Отмечалось более высокое контрастирование при использовании монофазного протокола, различия между группами статистически недостоверны (p=0,080).

Также вне зависимости от применяемой методики КУ отмечалась высокая степень контрастирования легочного ствола, с более высокими значениями в III группе при использовании предварительного болюса, различия достоверны (p=0,02).

При ретроспективном анализе контрастного усиления правых камер сердца в I группе были отмечены низкие показатели плотности (рисунок 18). В 80% случаев средняя плотность контрастированной крови в правых камерах была

ниже 200 HU – минимального порогового значения, при котором возможна четкая дифференцировка внутреннего контура стенки камеры от контрастированной крови, заполняющей ее просвет, ввиду чего получение диагностической информации было значительно затруднено. Данные количественные показатели обусловлены тем, что с каждым сердечным циклом в полость ПП поступает новая порция неконтрастированной крови из нижней полой вены. К тому же, благодаря преследователю болюса к моменту начала сканирования большая часть КС успевает покинуть правые отделы. Слабое контрастирование камеры приводило к низкой визуальной контрастности между содержимым камеры и стенкой, что также отражено в показателе VM-RV, в среднем составившем 0,25±0,26.

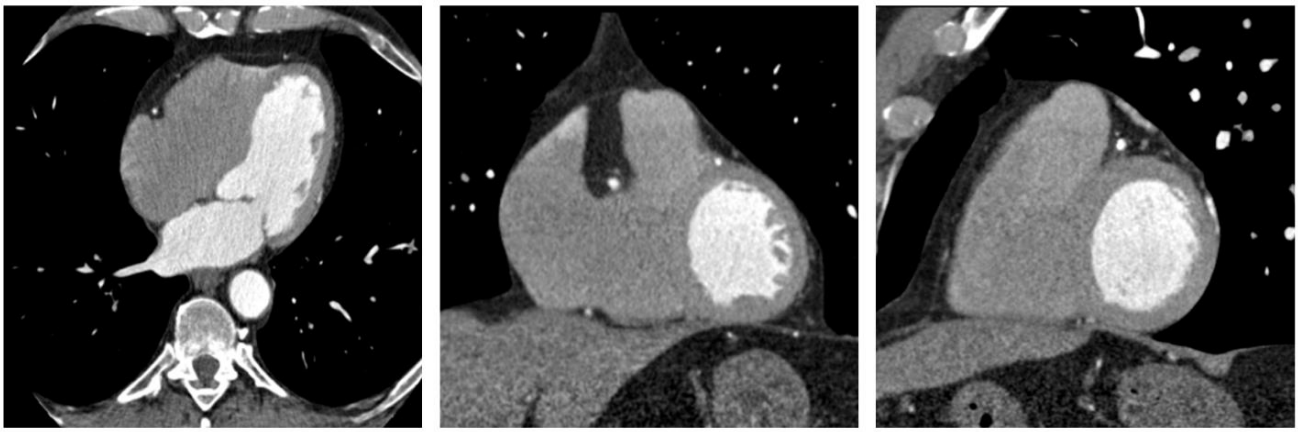

а б в

Рисунок 18. Пример компьютерной томографии сердца пациента I группы, монофазное контрастное усиление, артериальная фаза; а - аксиальная реконструкция, б – коронарная реконструкция, в – мультипланарная реконструкция на уровне желудочков. Отмечается слабое заполнение контрастным средством правых камер сердца. Контур межжелудочковой перегородки со стороны правого желудочка дифференцируется нечетко, что затрудняет измерение толщины перегородки, выделение внутреннего контура полости.

Исходя из полученных данных, было отмечено, что монофазное КУ ввиду низкой степени контрастирования правого желудочка и предсердия не оптимизировано для диагностики патологии правых камер сердца. Для улучшения их визуализации необходим подбор других методик контрастного усиления.

С целью повышения качества контрастирования правых отделов сердца применялось дробное введение КС у пациентов во II группе – «классический»

сплит-болюс, и III группе - с введением предварительного болюса. Для оценки эффективности методики дробного введения контрастного средства было проведено сравнение количественных показателей данных групп с монофазным КУ, а также между собой.

В таблице 11 представлены результаты статистического анализа сравниваемых параметров группы I и группы II.

Таблица 11. Сравнение количественных показателей контрастного усиления сердца и магистральных сосудов между группами I и II.

Уровень измерения	**Группа I**	**Группа II**	**P-значение**
Левое предсердие	309,9±75,0 HU	286,1±77,4 HU	0,167
Левый желудочек	298,6±73,2 HU	276,1±75,4 HU	0,181
Правое предсердие	175,7±99,5 HU	270,2±91,8 HU	<0,001
Правый желудочек	172,4±84,2 HU	241,7±71,3 HU	<0,001
VM-LV	0,630±0,127	0,608±0,112	0,416
VM-RV	0,248±0,257	0,517±0,238	<0,001
Восходящая аорта	324,2±76,3 HU	296,0±77,4 HU	0,107
Легочный ствол	253,3±80,0 HU	288,8±92,2HU	0,066
Верхняя полая вена	432,2±411,0 HU	587,8±256,3 HU	0,056
Нижняя полая вена	81,4±33,8 HU	81,0±33,9 HU	0,956
Коронарный синус	135,9±43,1 HU	137,8±37,1 HU	0.836

VM-LV – вентрикуло-миокардиальное отношение контрастирования для левого желудочка, VM-RV – вентрикуло-миокардиальное отношение контрастирования для правого желудочка, ВПВ - верхняя полая вена, НПВ - нижняя полая вена.

Во II группе дробное введение КС благодаря удлинению времени введения позволило предотвратить его быстрое вымывание из правых отделов сердца. Благодаря этому стала возможной визуализация контуров эндокарда и папиллярных мышц правого желудочка, трикуспидального и клапана легочной артерии (рисунок 19). Было отмечено повышение средней плотности контрастированной крови до 242±71 HU. О повышении контрастности между

кровью в полости и стенкой ПЖ говорит также повышение показателя VM-RV в 2 раза (среднее значение 0,52±0,24).

Что касается контрастирования правого предсердия, также отмечалось повышение плотности - среднее значение в группе 270±92 HU. Благодаря этому стало возможным измерение объема ПП, визуализация ушка ПП, дифференцировка межпредсердной перегородки (рисунок 20).

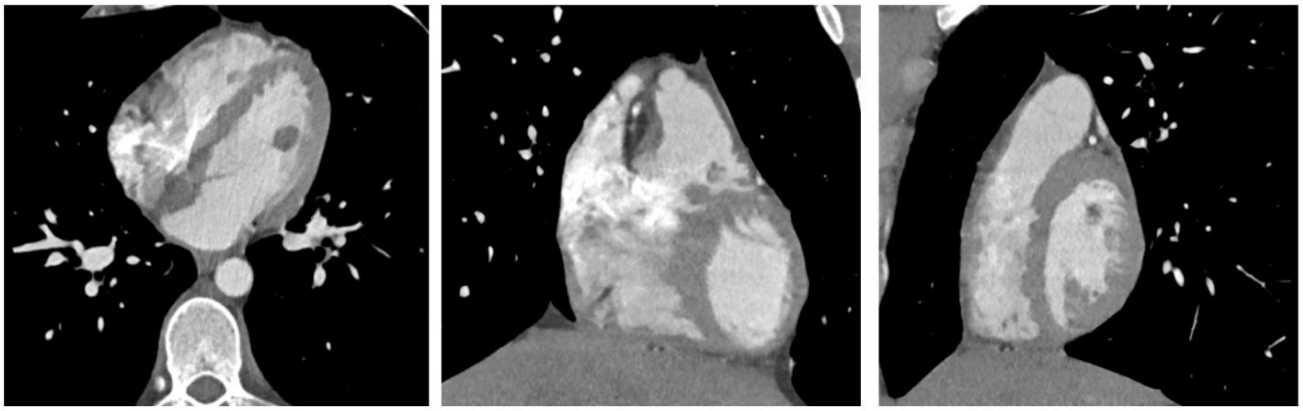

а б в

Рисунок 19. Пример компьютерной томографии сердца пациента II группы, контрастное усиление сплит-болюс, артериальная фаза; а - аксиальная реконструкция, б – коронарная реконструкция, в – мультипланарная реконструкция на уровне желудочков. Отмечается высокая степень заполнения контрастным средством правых камер сердца, возможна четкая дифференцировка контура межжелудочковой перегородки со стороны обоих желудочков. Контрастирование правого предсердия гетерогенно за счет неполного смешивания в полости «хвоста» болюса контрастного средства и неконтрастированной крови из нижней полой вены. Контрастирование полости правого желудочка более гомогенное за счет смешивания крови разной плотности при прохождении через атриовентрикулярный клапан.

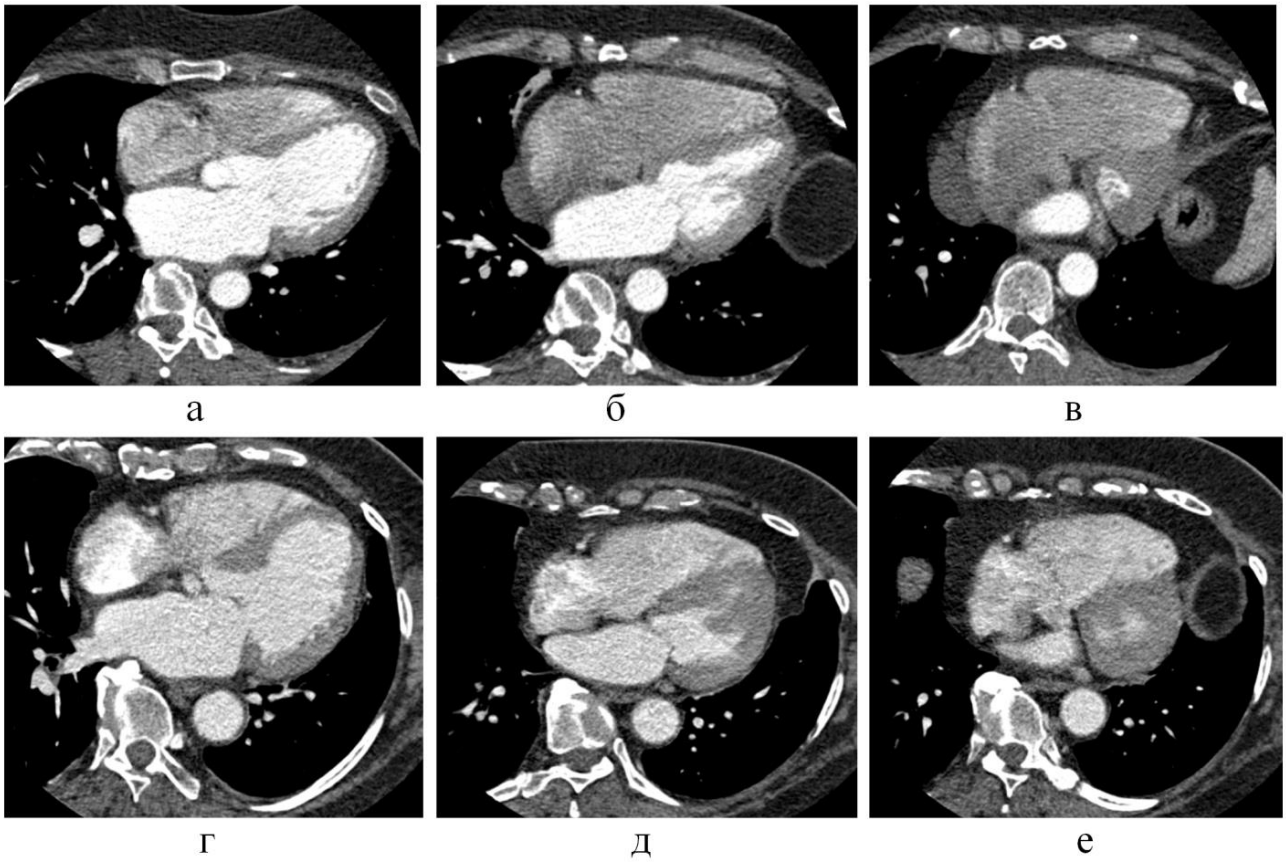

Рисунок 20. Компьютерная томография сердца, артериальная фаза контрастного усиления, мультипланарные реконструкции правых камер сердца. Сравнение монофазного протокола контрастного усиления (а-в) и протокола сплит-болюс (г-е). Визуально отмечается повышение степени контрастирования правых камер при протоколе сплит-болюс, гомогенное контрастирование правого желудочка. Неоднородное заполнение контрастным средством правого предсердия.

При этом отмечалась гетерогенность контрастного усиления полости ПП за счет неполного смешивания высококонтрастированной крови от хвоста болюса КС, поступающего из ВПВ, и неконтрастированной крови, поступающей из НПВ. Это затрудняло визуализацию внутреннего контура стенки предсердия, что является ключевым моментом для построения эндокардиальных реконструкций при неинвазивном поверхностном картировании.

Для повышения плотности крови в НПВ было предложено использовать предварительный болюс, который применялся в III группе. Результаты сравнительного анализа контрастного усиления группы I и группы III представлены в таблице 12.

Таблица 12. Сравнение количественных показателей контрастного усиления сердца и магистральных сосудов между группами I и III.

Уровень измерения	**Группа I**	**Группа III**	**P-значение**
Левое предсердие	309,9±75,0 HU	297,2±65,0 HU	0,430
Левый желудочек	298,6±73,2 HU	290,8±62,3 HU	0,619
Правое предсердие	175,7±99,5 HU	309,7±93,8 HU	<0,001
Правый желудочек	172,4±84,2 HU	275,8±76,9 HU	<0,001
VM-LV	0,630±0,127	0,605±0,119	0,361
VM-RV	0,248±0,257	0,555±0,228	<0,001
Восходящая аорта	324,2±76,3 HU	295,0±60,3 HU	0,068
Легочный ствол	253,3±80,0 HU	315,8±98,6 HU	0,002
Верхняя полая вена	432,2±411,0 HU	628,3±250,7 HU	0,016
Нижняя полая вена	81,4±33,8 HU	130,6±41,5 HU	<0,001
Коронарный синус	135,9±43,1 HU	184,7±57,3 HU	<0,001

VM-LV – вентрикуло-миокардиальное отношение контрастирования для левого желудочка, VM-RV – вентрикуло-миокардиальное отношение контрастирования для правого желудочка.

При измерении плотности крови в печеночном сегменте НПВ было отмечено повышение средней плотности с 81±34 HU до 131±42 HU, а также средней плотности коронарного синуса с 136±43 HU до 185±57 HU. Смешивание в полости ПП контрастированной крови из обеих полых вен повышало гомогенность контрастного усиления правого предсердия. В итоге отмечалось повышение средней плотности контрастированной крови в ПП до 306±92 HU в III группе (рисунок 21).

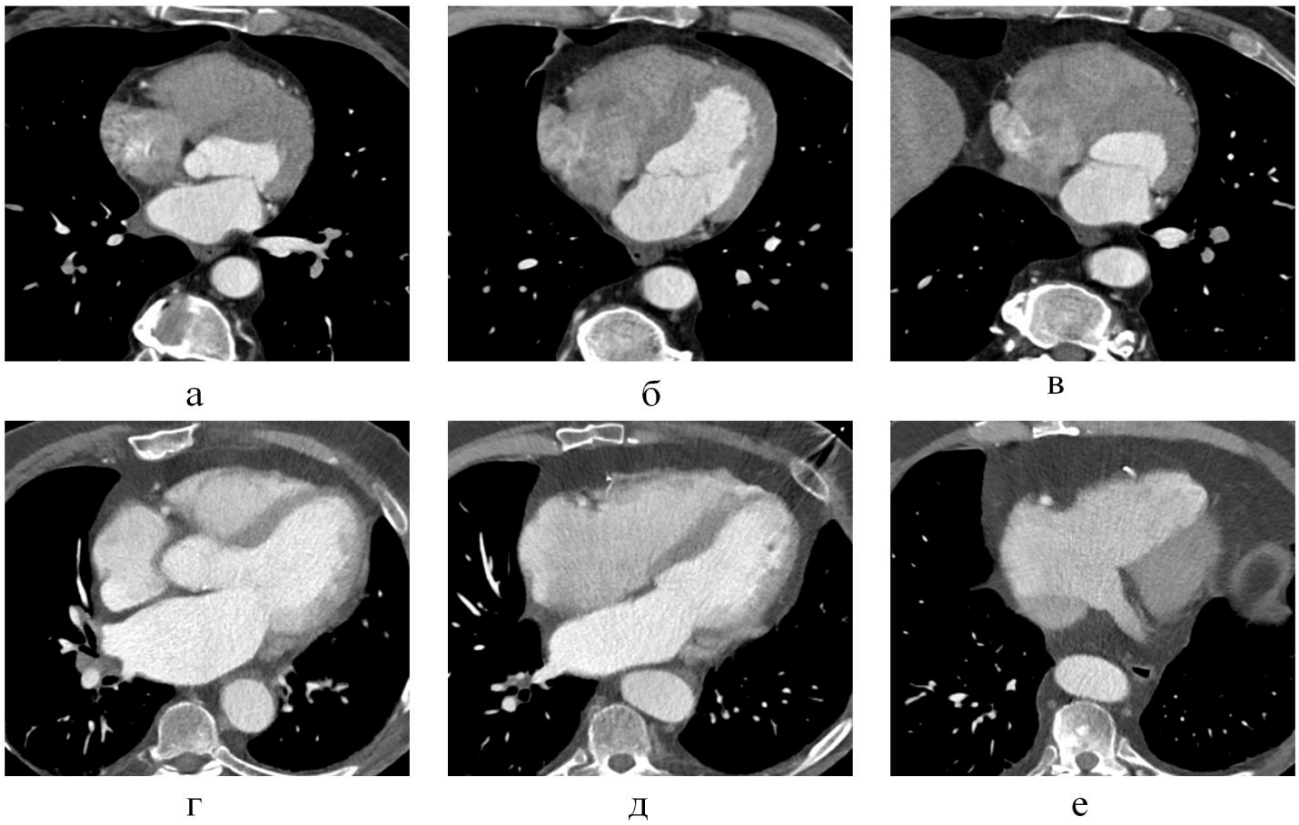

Рисунок 21. Компьютерная томография сердца, артериальная фаза контрастного усиления, мультипланарные реконструкции правых камер сердца. Сравнение монофазного протокола контрастного усиления (а-в) и протокола с предварительным болюсом (г-е). Визуально отмечается повышение степени контрастирования правых камер при протоколе с предварительным болюсом, высокая гомогенность заполнения контрастным средством.

Контрастирование правого желудочка при использовании предварительного было значительно выше, чем при монофазном протоколе КУ, показатель VM-RV в III группе превышал значения I группы более чем в 2 раза (рисунок 22).

Сравнение количественных параметров между II и III группами (таблица 13) не выявило статистически достоверных различий между средней плотностью в ПП и ПЖ, но значения в III группе были выше. Значения коэффициента VM-RV были соизмеримы. При использовании «классического» протокола слит-болюс и с предварительным болюсом отмечалось однородное контрастное усиление правого желудочка.

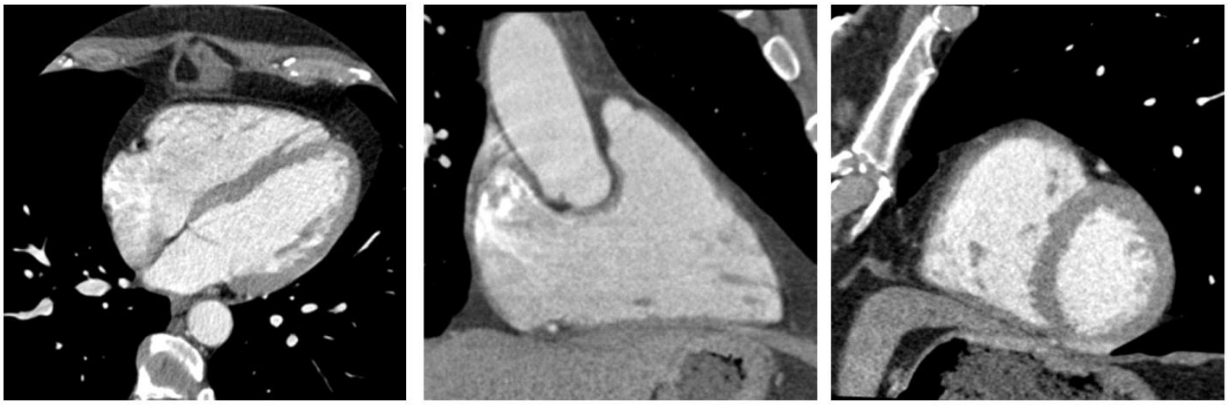

а б в

Рисунок 22. Пример компьютерной томографии сердца пациента III группы, контрастное усиление с предварительным болюсом, артериальная фаза; а - аксиальная реконструкция, б – коронарная реконструкция, в – мультипланарная реконструкция на уровне желудочков. Отмечается высокая степень и гомогенность заполнения контрастным средством правых камер сердца.

Таблица 13. Сравнение количественных показателей контрастного усиления сердца и магистральных сосудов между группами II и III.

Уровень измерения	**Группа II**	**Группа III**	**Р-значение**
Левое предсердие	286,1±77,4 HU	297,2±65,0 HU	0,531
Левый желудочек	276,1±75,4 HU	290,8±62,3 HU	0,391
Правое предсердие	270,2±91,8 HU	309,7±93,8 HU	0,088
Правый желудочек	241,7±71,3 HU	275,8±76,9 HU	0,066
VM-LV	0,608±0,112	0,605±0,119	0,915
VM-RV	0,517±0,238	0,555±0,228	0,511
Восходящая аорта	296,0±77,4 HU	295,0±60,3 HU	0,948
Легочный ствол	288,8±92,2HU	315,8±98,6 HU	0,255
Верхняя полая вена	587,8±256,3 HU	628,3±250,7 HU	0,518
Нижняя полая вена	81,0±33,9 HU	130,6±41,5 HU	<0,001
Коронарный синус	137,8±37,1 HU	184,7±57,3 HU	<0,001

VM-LV – вентрикуло-миокардиальное отношение контрастирования для левого желудочка, VM-RV – вентрикуло-миокардиальное отношение контрастирования для правого желудочка.

Гомогенность КУ правого предсердия субъективно была выше в III группе (рисунок 23). Эффективность предварительного болюса также отражена в средней плотности НПВ и коронарного синуса, значения которых в III группе достоверно превышали значения во II группе (p<0,001).

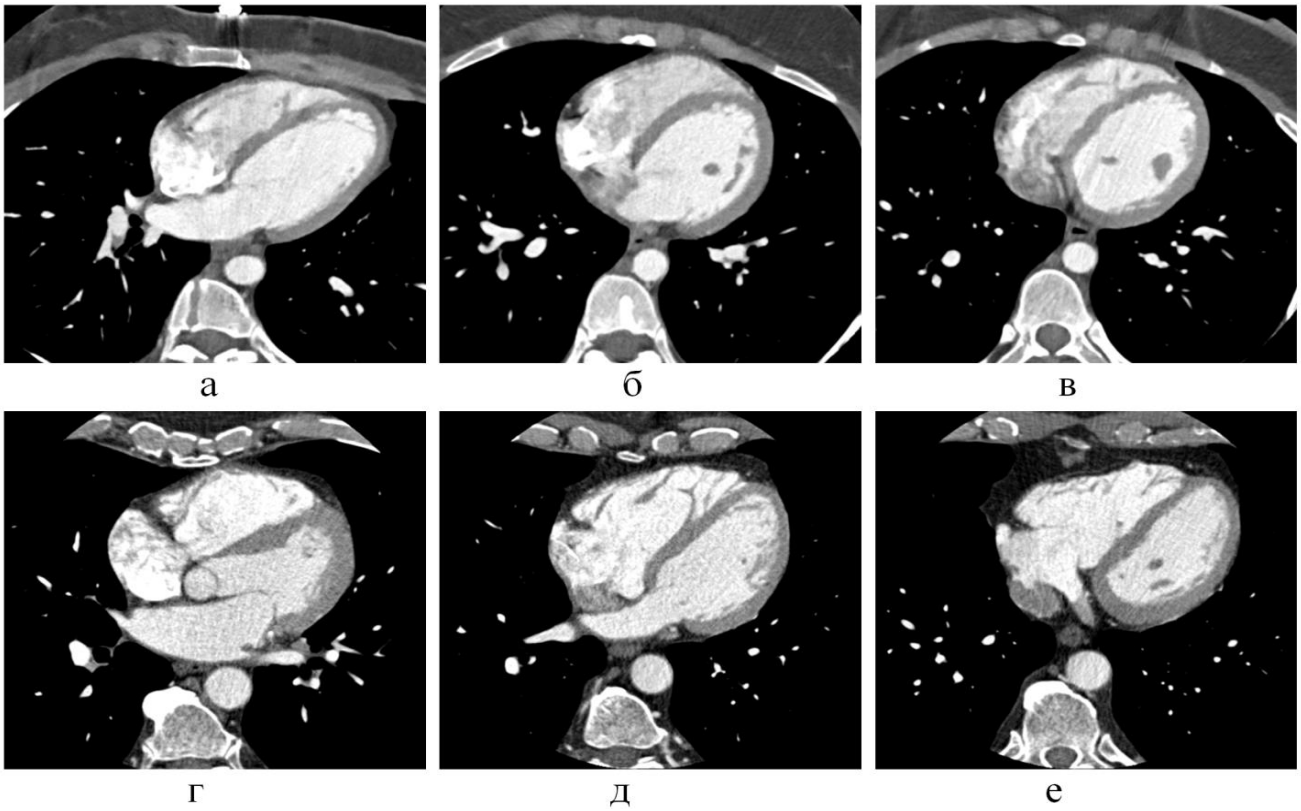

Рисунок 23. Компьютерная томография сердца, артериальная фаза контрастного усиления, мультипланарные реконструкции правых камер сердца. Сравнение протокола контрастного усиления сплит-болюс (а-в) и протокола с предварительным болюсом (г-е). При использовании предварительного болюса отмечается повышение гомогенности заполнения контрастным средством полостей правого предсердия и желудочка.

При визуальной оценке артефактов в верхней полой вене были получены следующие результаты: при монофазном введении КС в I группе артефакты (2 и 3 балла по шкале качественной оценки) визуализировались в 36,7% случаев (18/50 пациентов), с преобладанием незначимых (2 балла по шкале качественной оценки) – 14 из 18 случаев. Низкая частота артефактов была связана с использованием преследователя болюса.

Удлинение времени введения контрастного средства при протоколах дробного контрастирования закономерно приводило к формированию артефактов

в ВПВ за счет хвоста болюса, наблюдавшихся во II группе в 84,8% случаев (28/33 пациентов), из них в 6 случаях (21,4%) - выраженных, затрудняющих визуализацию контуров и точное измерение плотности ВПВ и прилежащих структурах (правой легочной артерии, правой верхней легочной вене, аорте).

В III группе частота артефактов отмечалась на том же уровне - в 81,8% случаев (27 из 44 пациентов), из них частота выраженных была в 2 раза ниже и составила 11,1% (3 из 27 пациентов). Результаты визуального анализа артефактов в верхней полой вене объединены в таблице 14.

Таблица 14. Результаты визуального анализа артефактов в верхней полой вене.

		Группа I (монофазный) N=50	**Группа II (сплит-болюс) N=33**	**Группа III (с предварительным болюсом) N=33**
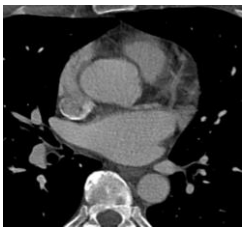	***1 балл***	32 пациента (64,0%)	5 пациентов (15,2%)	6 пациентов (18,2%)
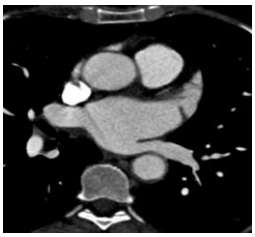	***2 балла***	14 пациентов (28,0%)	22 пациента (66,6%)	24 пациента (72,7%)
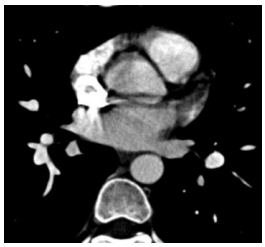	***3 балла***	4 пациента (8,0%)	6 пациентов (18,2%)	3 пациента (9,1%)

3.4 Влияние протокола контрастного усиления на результаты поверхностного картирования сердца

Качественный анализ реконструкций, как уже было сказано выше, выполнялся по визуальной возможности получения диагностической информации по итоговым изохронным активационным и фазовым картам правых отделов сердца. Из 116 пациентов, включенных в исследование, объемные реконструкции в рамках неинвазивного поверхностного картирования были выполнены у 76 прооперированных пациентов (37 – с наджелудочковыми, 39 – с желудочковыми аритмиями), из них 33 пациента в I группе, 21 - во II группе, 22 - в III группе.

При обработке томограмм пациентов с монофазным контрастным усилением отмечалось неточное автоматическое выделение границ эндокарда правого предсердия и желудочка при построении эпи-эндокардиальных моделей сердца, искажение контуров, что во многих случаях требовало ручной обработки трехмерных реконструкций. Таким образом, в I группе у 7 пациентов (21%) качество реконструкций правых отделов сердца было отмечено, как «хорошее», в остальных 79% случаях реконструкции были оценены как недиагностические, по сравнению с объемной визуализацией левых камер (рисунок 24,25).

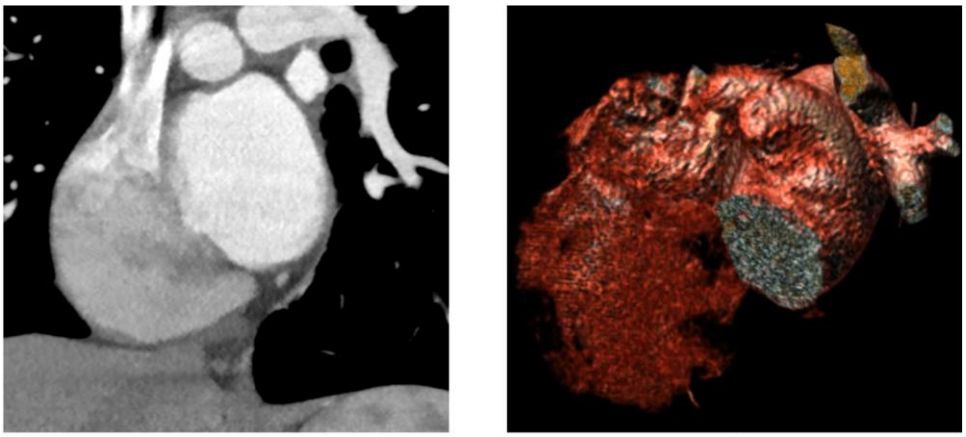

а б

Рисунок 24. Пациентка Ф., 33г., промежуточные итоги поверхностного картирования сердца по поводу персистирующей формы фибрилляции предсердий. а) КТ сердца, криволинейная реконструкция на уровне предсердий, б) трехмерная модель предсердий: хорошее качество модели левого предсердия с устьями легочных вен, неоптимальное объемное представление правого предсердия с множественными «пустыми» участками, соответствующими незаконтрастированным областям.

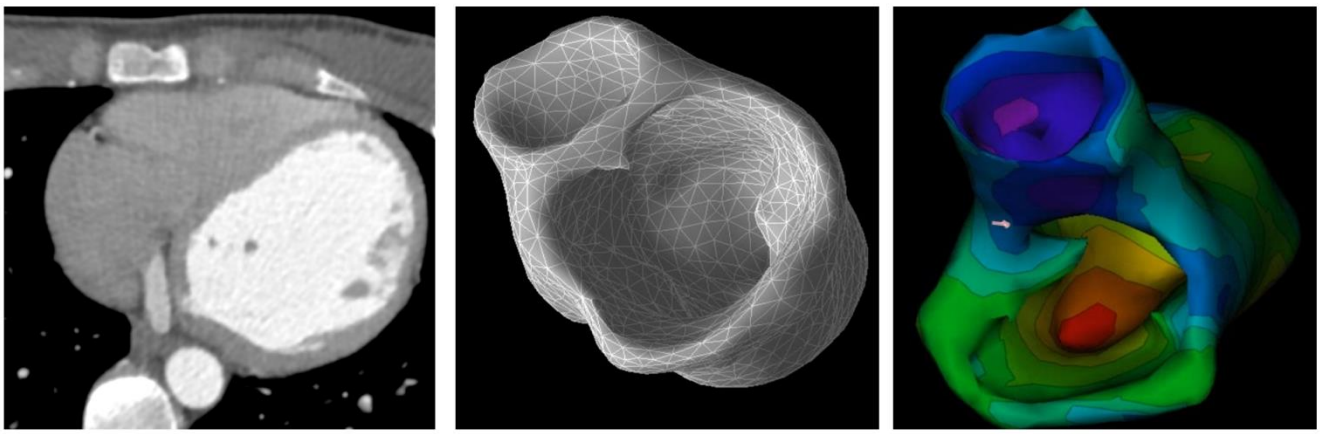

а б в

Рисунок 25. Пациентка Ж., 30л., промежуточные итоги поверхностного картирования сердца по поводу желудочковой тахикардии. а) КТ сердца, аксиальная реконструкция на уровне желудочков, б) трехмерная эпи-эндокардиальная модель левого желудочка, в) изохронная карта левого желудочка: ранняя зона активации (красный цвет) расположена в области верхушки левого желудочка (область планируемого воздействия при РЧА).

В группе контрастного усиления по методике «сплит-болюс» в процессе последующего поверхностного картирования было возможно автоматическое выделение контуров эндокарда правого желудочка, менее четко – выделение контуров правого предсердия. Субъективно оператором было отмечено, что построение реконструкций желудочков у пациентов II группы было проще и занимало меньше времени, чем у пациентов I группы (рисунок 26). Из 21 построенной реконструкции всего 24% реконструкций (5 пациентов) были оценены в 1 балл, остальные позволяли получить диагностическую информацию в оптимальном объеме (38% «хорошее» качество, 38% - «отличное»).

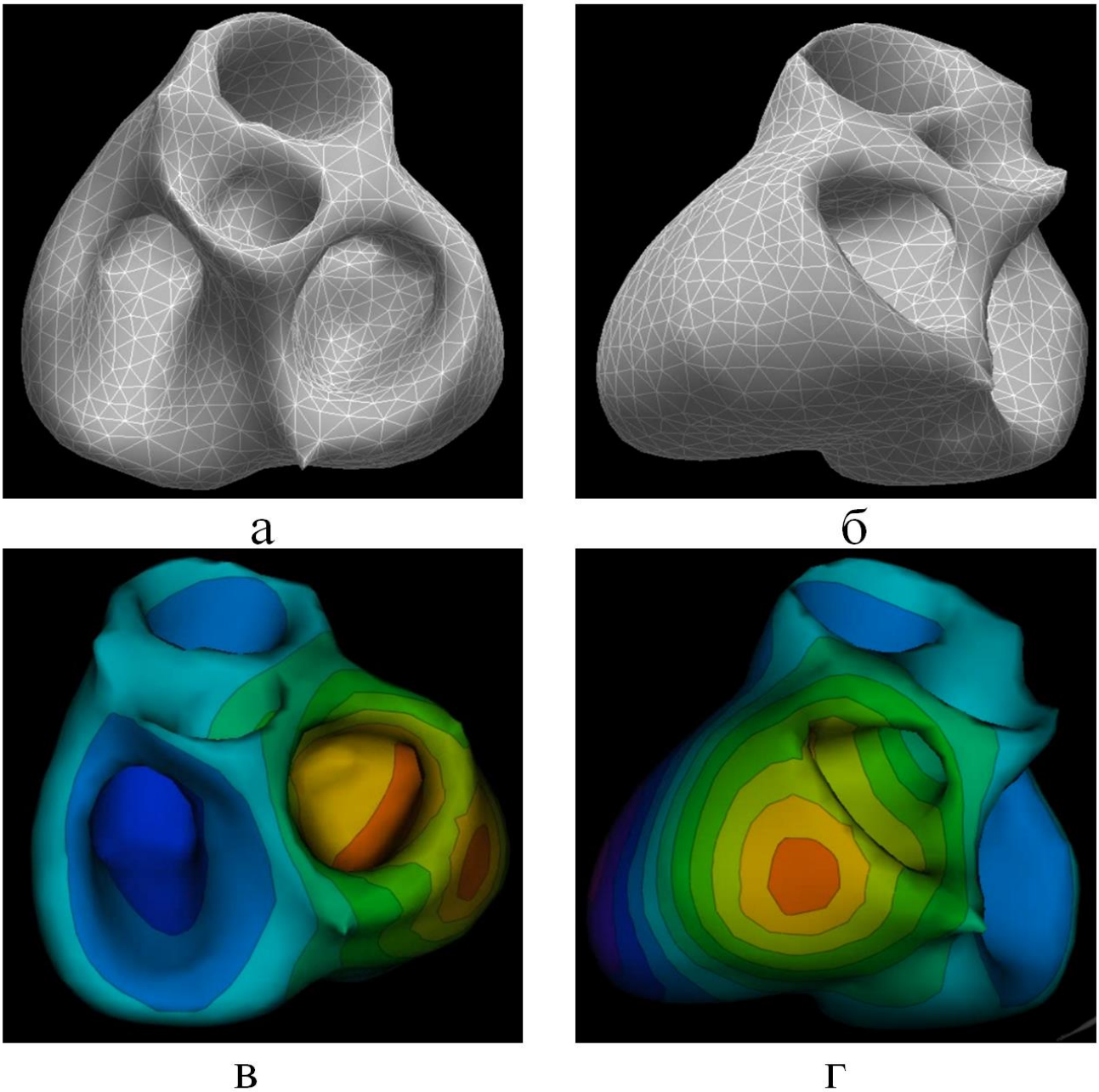

Рисунок 26. Пациентка Л., 48л., итоги поверхностного картирования сердца по поводу желудочковой тахикардии: а), б) трехмерная эпи-эндокардиальная модель желудочков: четкое отображение эндокардиального контура всех камер; в), г) изохронная карта левого и правого желудочков; ранняя зона активации (красный цвет) отмечается в области свободной стенки левого желудочка (область планируемого воздействия при РЧА).

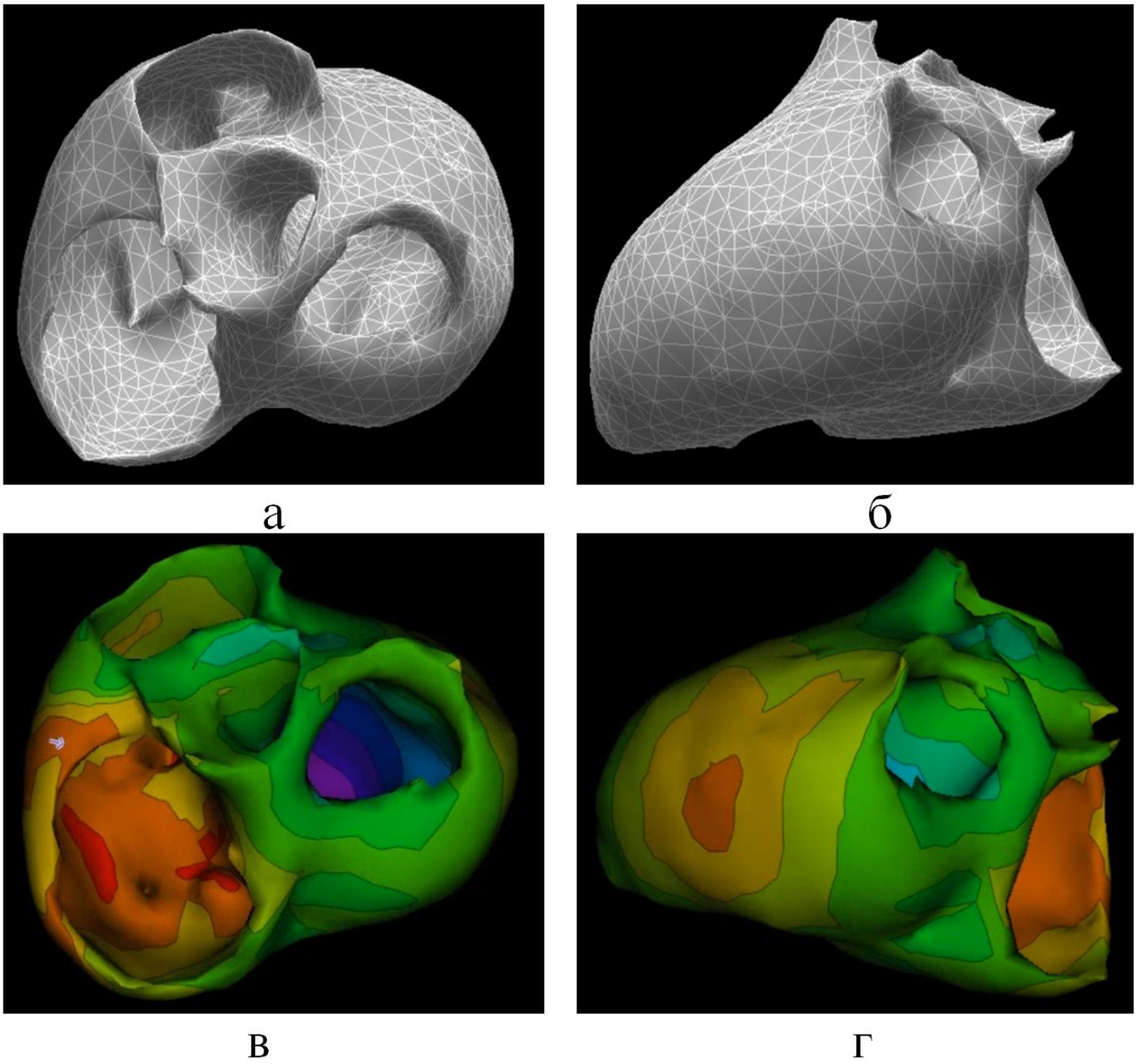

Рисунок 27. Пациентка И., 38л., итоги поверхностного картирования сердца по поводу желудочковой экстрасистолии, неустойчивой желудочковой тахикардии: а), б) трехмерная эпи-эндокардиальная модель желудочков: четкое отображение эндокардиального контура всех камер, в), г) изохронная карта левого и правого желудочков; ранняя зона активации (красный цвет) - отмечается в области боковой стенки правого желудочка.

При сравнении процесса картирования на основе томограмм с протоколами дробного введения контрастного средства оператором было отмечено, что картирование желудочков у пациентов II и III группы было проще и занимало меньше времени, чем у пациентов I группы (рисунок 27). Однако в группе контрастного усиления с введением предварительного болюса процесс

картирования предсердий субъективно занимал наименьшее количество времени (рисунок 28-29).

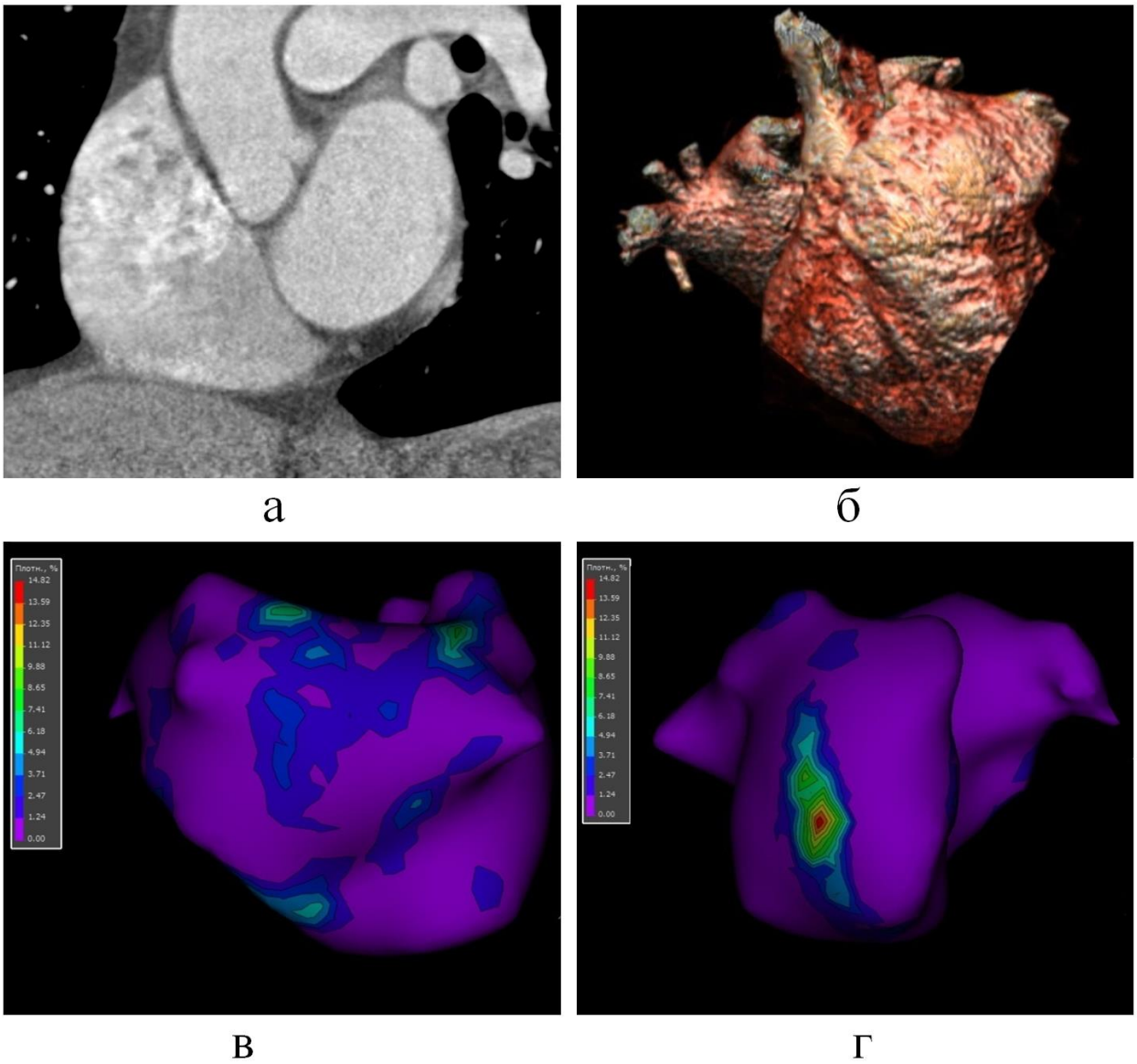

Рисунок 28. Пациент З., 43г., результаты неинвазивного картирования сердца по поводу постоянной формы фибрилляции предсердий. а) КТ сердца, криволинейная реконструкция на уровне предсердий, б) промежуточная трехмерная модель предсердий, отмечается более детальное отображение структур правого предсердия, в) и г) - фазовые карты высокочастотной драйверной активности на поверхности модели левого и правого предсердия соответственно

По итогам неинвазивного картирования в III группе всего 2 пациента получили оценку 1 балл (9%). Остальные реконструкции правых камер сердца

были оценены в 2 балла (4 пациента, 18% реконструкций) и 3 балла (16 пациентов, 73% реконструкций).

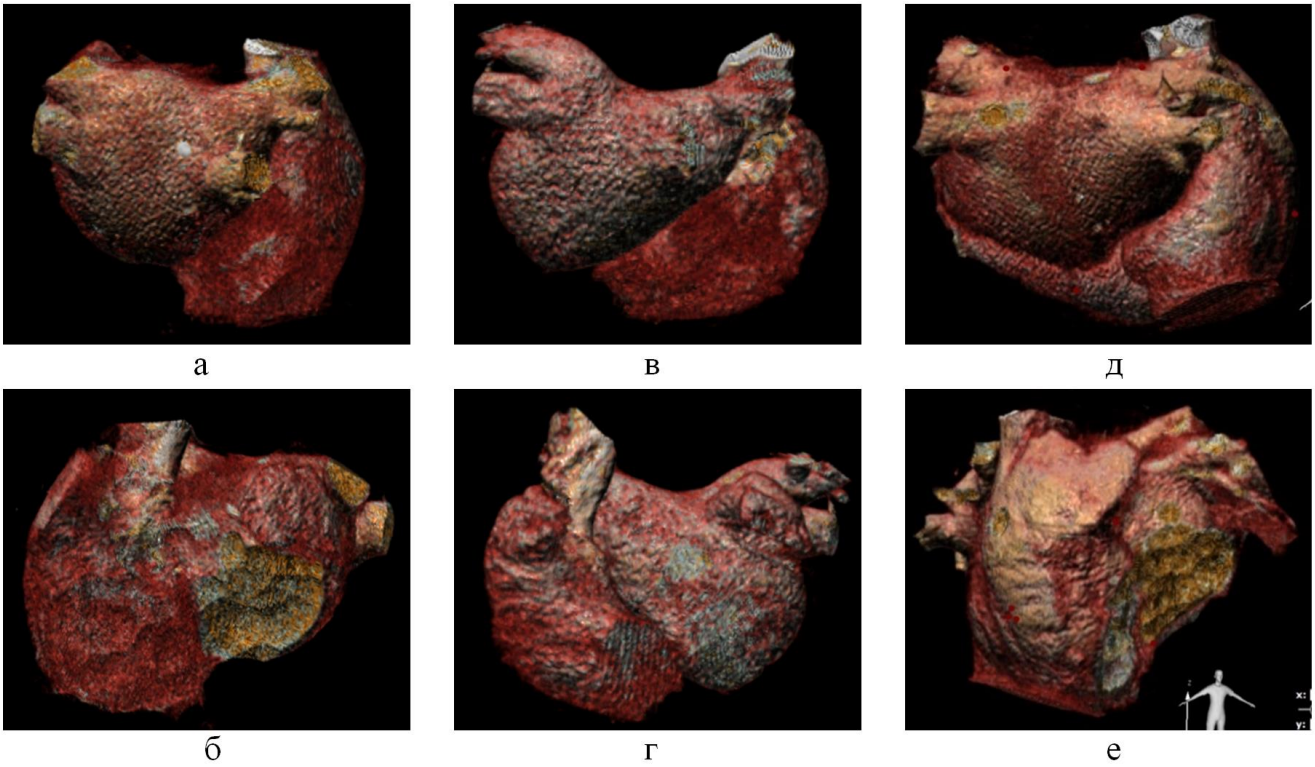

Рисунок 29. Промежуточный результат неинвазивного картирования сердца: объемные эпикардиальные модели предсердий (а,в,д - левого, б,г,д – правого) при монофазном контрастном усилении (а,б), сплит-болюс (в,г), с предварительным болюсом (д,е). При монофазном протоколе правое предсердие (б) не законтрастировано, ввиду чего отображается необъемным на итоговых реконструкциях. При протоколах сплит-болюс и с предварительным болюсом правое предсердие законтрастировано сильнее (г,е). Однако при использовании протокола с предварительным болюсом (е) отмечено более гомогенное заполнение контрастом (по меньшей разности цветового спектра) и более детальное отображение структур правого предсердия.

Полученные данные балльной оценки итоговых реконструкций поверхностного картирования сердца отображены на диаграмме (рисунок 30).

Ввиду этого, монофазный протокол контрастного усиления не позволяет получить качественные объемные реконструкции правых камер сердца при неинвазивном поверхностном картировании, что затрудняет топическую диагностику источников аритмий, локализованных в правом предсердии и желудочке.

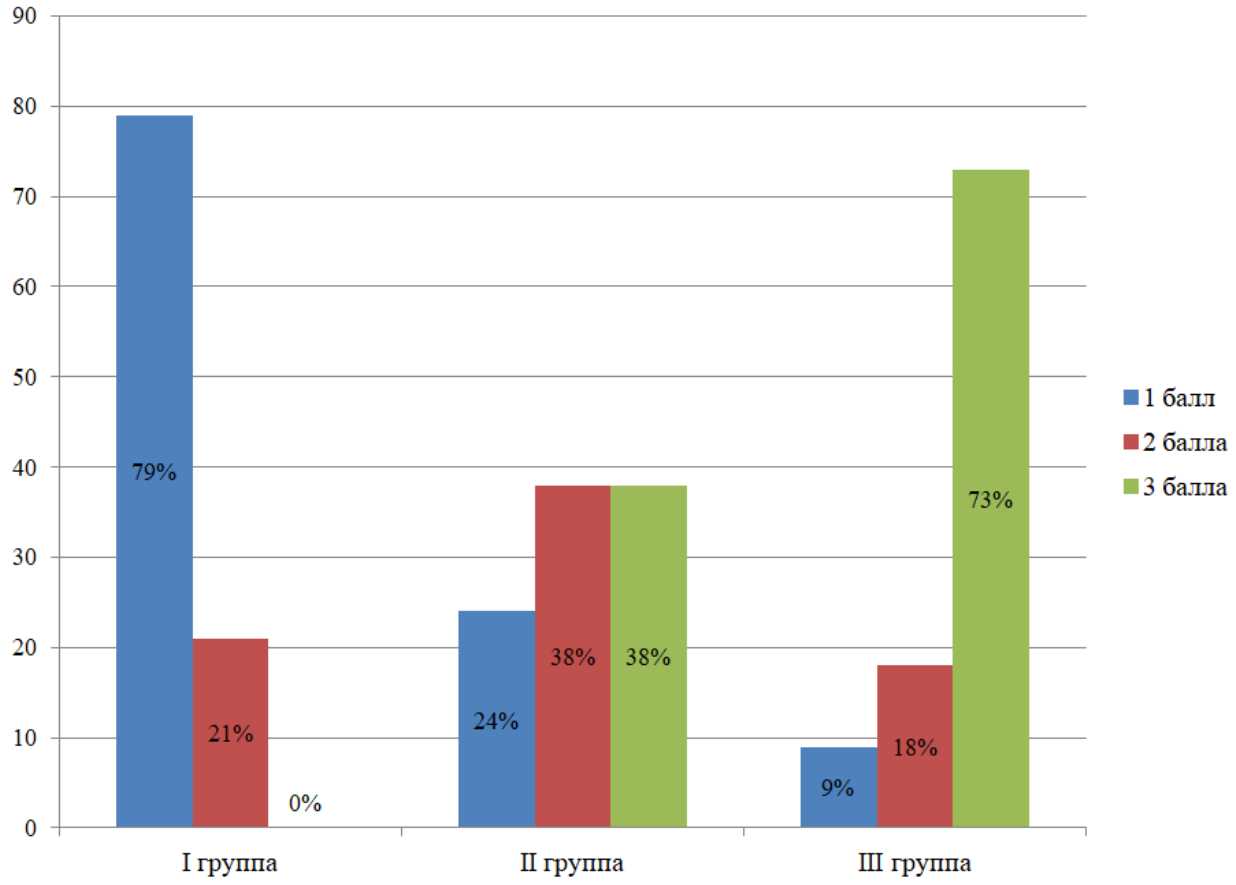

Рисунок 30. Столбчатая диаграмма, отражающая результаты качественной оценки итоговых реконструкций поверхностного картирования в баллах и распределение результатов в каждой группе (по процентному соотношению).

Ввиду этого, монофазный протокол контрастного усиления не позволяет получить качественные объемные реконструкции правых камер сердца при неинвазивном поверхностном картировании, что затрудняет топическую диагностику источников аритмий, локализованных в правом предсердии и желудочке. Протоколы дробного введения контрастного средства позволяют получить высокое качество объемных реконструкций правых камер сердца, однако при протоколе сплит-болюс частота «неудовлетворительного» качества была в 2,7 раза выше, чем при протоколе с предварительным болюсом.

Таким образом, протокол внутривенного контрастного усиления с введением предварительного болюса более предпочтителен при неинвазивном поверхностном картировании источников наджелудочковых аритмий, с предполагаемым источником в правом предсердии. При топической диагностике источников желудочковых аритмий также предпочтительно использование

протокола с предварительным болюса ввиду высокого качества получаемых объемных моделей и меньше частоты недиагностических результатов, однако возможно применение «классического» протокола сплит-болюс.

ГЛАВА 4. ОБСУЖДЕНИЕ ПОЛУЧЕННЫХ РЕЗУЛЬТАТОВ

Нарушения сердечного ритма являются важной медицинской проблемой ввиду снижения качества жизни, повышении риска инвалидности и смерти [2,23,24]. Катетерная аблация аритмогенных фокусов является эффективным методом лечения сложных и рефрактерных к медикаментозной терапии нарушений ритма сердца [25,26]. В последние годы томографии отводится роль важного элемента топической диагностики аритмий, в частности – как одного из этапов для предоперационной неинвазивной диагностики [32,36,52].

4.1. КТ-волюметрия и оценка индивидуальной анатомии сердца перед катетерной аблацией источников аритмий

Определение индивидуальной анатомии предсердий является обязательным перед катетерной аблацией источников наджелудочковых аритмий, так как позволяет выбрать более эффективную технологию устранения аритмии [24,93,103]. Согласно Hassani с соавт. и ряду других исследований наиболее распространенным анатомическим вариантом является наличие четырех легочных вен, впадающих отдельными стволами в левое предсердие [104,108].

В нашем исследовании типичная анатомия легочных вен справа определялась в 86,2% случаев, слева - в 42,2% случаев. При этом встречаемость не различалась между группами пациентов в зависимости от локализации источника аритмии – при наджелудочковых аритмиях составила 55,8% слева и 15,6% справа, при желудочковых – 61,5% слева и 10,3% справа соответственно. Несмотря на результаты нашего исследования, в ряде работ, в частности, в работе Skowerski с соавт. была продемонстрирована более высокая встречаемость вариантной анатомии легочных вен в группе пациентов с ФП, при сравнении с группой контроля без ФП [109,110]. Согласно исследованию Александровой, варианты анатомии ЛВ справа встречались с частотой 19% в группе с ФП, и в 13% - в группе сравнения, слева - в 24% в группе пациентов с ФП и в 15% случаев - в группе сравнения. При этом в группе ФП количество пациентов с общим стволом и вестибюлем и ЛВ слева было больше, чем в группе

сравнения (16% и 8% в группе ФП против 7% и 6% соответственно), а также с дополнительным устьем ЛВ справа (18% в группе пациентов с ФП против 8% - в группе сравнения)[105].

По данным других исследователей, отмечено также преобладание вариантной анатомии слева, однако частота типичного варианта с наличием двух ЛВ отмечалась чаще: в 66,7 – 93,5% в группе пациентов с ФП, и 73,3 – 85,0% в группе без ФП [98,103,108,113]. Chen с соавт., также отмечает, что вариантная анатомия ЛВ одинаково часто встречается как в популяции пациентов с ФП, так и без нее (28,5% и 29% соответственно) [112].

По данным Ревишвили с соавт. [98], среди пациентов с ФП уменьшение числа вен за счет общего коллектора чаще встречалось слева (в 11% - общий ствол, в 10% общий вестибюль), справа – всего в 2%. По данным Cronin с соавт. [103] общий ствол ЛВ слева встречался слева в 6,5%, справа – в 1 % случаев. В более поздних исследования описано аналогичное соотношение анатомических вариантов [106-108]. В частности Altinkaynak с соавт. [108] отметили формирование общего ствола левых легочных вен в 32,2% случаев, правых – в 0,9% случаев.

Результаты нашего исследования совпадают с представленными выше данными – общий коллектор легочных вен слева мы встретили у 56,9% пациентов (из них впадение единым стволом – у 32 (47,8%), вестибюлем – у 34 пациентов (50,7%)). Справа общий ствол наблюдался у 3.5% пациентов.

Более частым вариантом анатомии легочных вен справа являлось увеличение их числа, отмеченное в 10,3% случаев, преимущественно за счет впадения среднедолевой вены в ЛП отдельным стволом (7,8%). Слева также отмечался 1 случай отдельного впадения вены верхнеязычкового сегмента (1,5%).

Данные мировых исследований также демонстрируют наличие добавочной вены чаще от правого легкого (4,2-23,7% случаев), и единичные случаи – от левого (0,4-2,6%) [98,103,106,108,113].

В нашем исследовании у 93,5% пациентов с наджелудочковыми нарушениями ритма сердца (72 из 77) отмечалось увеличение объема ЛП более 83

мл, что отражает ремоделирование предсердия на фоне аритмии, и соотносится с результатами более ранних исследований [98-101].

Размеры устьев легочных вен оцениваются различными исследователями либо по максимальному размеру, либо по площади поперечного сечения. По данным ряда авторов, средний размер устья ПВЛВ составляет 16.4–18.4 мм, для ПНЛВ 15.5–17.4 мм, для ЛВЛВ 15.9–18.0, для ЛНЛВ 13.4–15.5 мм [103,104,161,162]. Однако, несмотря на опубликованные данные пределы нормальных размеров легочных вен четко не установлены ввиду ряда факторов: устья ЛВ могут иметь как круглую, так и овальную форму [162], и их форма может изменяться в зависимости от фазы сердечного цикла [163,164], диаметр также может изменяться под давлением внешних анатомических структур – позвонки, аорта, или ввиду давления, переданного от левого предсердия при сердечной недостаточности или фибрилляции предсердий [104,165,166].

В нашем исследовании в заключение выносился диаметр устья вены при его округлой форме, и наибольший поперечный размер – при овальной. Ширина устья ПВЛВ составила в среднем 18,5±2,7 мм, ПНЛВ 16,6±2,7 мм, ЛВЛВ 18,3±3,5 мм, ЛНЛВ 16,2±2,6 мм среди всех пациентов. Cronin с соавт., Mansour с соавт. отмечали, что при измерении ширина устьев правых вен получалась больше, чем левых [103,162]. В нашей выборке пациентов таких различий выявлено не было, размеры верхних и нижних легочных вен попарно были соразмерны справа и слева. Однако при сравнении размеров устьев ЛВ по группам в зависимости от формы аритмии, были получены статистические большие значения в группе пациентов с наджелудочковыми нарушениями ритма ($p < 0,05$). В исследовании Александровой С.А. [105] диаметры устьев легочных вен у пациентов с ФП составили: ПВЛВ 18,8±2,9 мм, ПНЛВ 17,3±2,8 мм, ЛВЛВ 18,6±3,5 мм, ЛНЛВ 16,4±2,4 мм, что достоверно выше, чем среди пациентов без ФП: диаметр ПВЛВ в среднем 16,0±0,9 мм, ПНЛВ 15,7±0,7 мм, ЛВЛВ 16,2±1,1 мм, ЛНЛВ 14,7±1,2 мм.

4.2 Оценка контрастирования ушка левого предсердия

Оценка контрастирования ушка ЛП является необходимой при планировании катетерной аблации источников аритмий. Наличие дефектов

контрастирования ушка ЛП является противопоказанием для интервенционного вмешательства и требует коррекции антикоагулянтной терапии [3,24].

В нашем исследовании в артериальную фазу дефекты контрастирования ушка ЛП встречались у 6 пациентов из 116, из них истинный тромбоз по данным ЧПЭхоКГ был выявлен в 1 случае у пациента из I группы. Таким образом, частота выявления тромбоза ушка ЛП составила 2% в группе монофазного КУ. Остальные 5 случаев были расценены как ЭЗК, из них 3 пациента из I группы, 1 пациент из II группы, 1 пациент из III группы. При сравнении частоты выявлении среди групп, при монофазном КУ эффект замедленного контрастирования отмечался в 2 раза чаще – доля в группе составила 6,0%, частота при протоколе сплит-болюс составила 3,0%, при протоколе с предварительным болюсом – 3,0%. Низкая встречаемость тромбоза в нашем исследовании более вероятно связана с адекватной предоперационной антикоагулянтной терапией, так как большая часть пациентов обследовалась накануне оперативного вмешательства.

Количественный анализ контрастирования ушка ЛП при монофазном КУ показал, что у пациента с тромбозом значения значение LAA art, отношение LAA/AA art и LAA/LA art составили 58,0 HU, 0,15 и 0,16 соответственно, у пациентов с ЭЗК 110,3±78,2, 0,41±0,36 и 0,34±0,23 соответственно.

Singh с соавт. [132] отметил, что значение соотношения LAA/AA 0,78 и менее не позволяет дифференцировать причины возникновения дефекта контрастирования в артериальную фазу, что подтверждается данными ряда исследований, включенных в метаанализ Romero с соавт. [41]. Kim с соавт. [131] предложил пороговое значение коэффициента LAA/AA менее 0,25 расценивать как тромбоз, более 0,25 – как эффект замедленного контрастирования, что применимо к результатам нашего исследования.

Saucedo с соавт. [135] также отметил высокую диагностическую точность однофазного сканирования в артериальную фазу для диагностики тромбоза УЛП перед изоляцией легочных вен путём только визуальной оценки – 96,2%. Исследователи проводили только и не проводили дифференцировку, однако положительное прогностическое значение составило всего 12,5%.

По данным Homsi с соавт. [141] визуальная оценка контрастирования ушка ЛП при КТ только в артериальную фазу позволяет выявить тромбоз УЛП с чувствительностью, специфичностью, положительным и отрицательным прогностическим значением 81,5%, 96,9%, 87,5% и 95,2% соответственно при сравнении с ЧПЭхоКГ, а значение отношения LAA/LA ≤0,75 изменяло данные показатели на 77,8%, 91,8%, 72,4%, 94,9% соответственно.

В диссертационном исследовании Глазковой Е.Ю. [117] отмечено, что дополнительный блок сканирования у пациентов с ФП, имеющих дефекты контрастирования в ушке ЛП, через 25-90 сек повышает специфичность и положительное прогностическое значение с 35% и 18% до 51-56% и 22-24% соответственно. Денситометрический анализ ушка в отсроченную фазу со значением LAA/AA ≤ 0,85 повышает данные показатели до 61% и 35% соответственно, а у пациентов с фракцией выброса равной или более 55% значение LAA/AA ≤ 0,39 значения чувствительности, специфичности и прогностической ценности КТ составили 100%.

По данным нашего исследования, при применении протокола контрастного усиления с предварительным болюсом в III группе у пациента с ЭЗК показатели LAA art, отношение LAA/AA art и LAA/LA art составили 166,0 HU, 0,76 и 0,61 соответственно, у пациентов без дефектов контрастирования УЛП – 282,7±50,0, 0,96±0,10 и 0,96±0,13 соответственно.

По результатам исследования Hur с соавт. [167] средние значения LAA/AA HU для тромба составляли 0,15±0,06 HU, для ЭЗК 0,27±0,09 HU, и 0,94±0,06 HU для ушка ЛП без дефектов контрастирования. В другом исследовании Hur с соавт. [150] были получены статистически значимые различия между средними значениями LAA/AA HU у пациентов в зависимости от выраженности циркуляторного стаза: от 0,22±0,07 при выраженном, граничащим с тромбозом, до 0,43±0,06 при слабо выраженном. У пациентов без дефектов значения составили 0,089±0,08. В нашем исследовании не проводилась градация между выраженностью ЭЗК виде небольшой выборки пациентов, однако значения

LAA/AA art у пациента с ЭЗК превышали описанные выше значения, что говорит о слабой выраженности циркуляторного стаза в данном случае.

Staab с соавт. [148] при применении данной методики КУ у пациентов перед аблацией ФП сделал вывод, что при получении соотношения LAA/AA>0,5 и ≤1балла по шкале CHADS2 внутрисердечный тромбоз достоверно исключается и выполнение ЧПЭхоКГ не обязательно.

Несмотря на высокие показатели чувствительности и специфичности методики двухфазного КУ и однофазного сканирования в описанных исследованиях (более 87% и 100% соответственно), Teunissen с соавт. [120] получили высокую частоту псевдодефектов контрастирования в ушке ЛП (24 пациента из 26 с дефектами контрастирования в артериальную фазу). Однако ввиду того, что при динамическом наблюдении в течение 6 месяцев не было выявлено кардиоэмболических событий ни у одного из обследованных 477 пациентов, авторы сделали вывод, что данная методика позволяет достоверно исключить наличие тромба и может являться альтернативной к ЧПЭхоКГ. Исследователи сделали вывод о применимости данного протокола КУ для диагностики или исключения интракардиального тромбоза у пациентов с высоким риском кардиоэмболического инсульта, а также возможной альтернативной методикой к ЧПЭхоКГ.

4.3 Визуализация правых отделов сердца

Основой точной предоперационной топической диагностики источника аритмии является высокая степень контрастного усиления, достигнутая одномоментно в обоих предсердиях или желудочках в зависимости от формы аритмии [24,38]. Распространенный при КТ-исследовании сердца монофазный протокол КУ позволяет получить гомогенное контрастирование левого предсердия и желудочка, коронарных артерий, аорты, легочных артерий и вен [39,40,42].

По данным систематического обзора Mihl с соавт. [42], с целью оценки левых камер сердца и коронарных артерий исследователи чаще применяют монофазный протокол с добавлением преследователем болюса (физиологического

раствора), который позволяет получить более высокие значения плотности крови в указанных анатомических структурах.

Funabashi с соавт. [156] также получили высокие значения средней плотности крови при монофазном протоколе с преследователем болюса, составившие в ЛП, ЛЖ, аорте 353±55HU, 355±51HU, 352±34HU соответственно, в коронарных артериях – 267-312HU.

Протоколы дробного введения КС сплит-болюс с разведением КС во 2-й фазе также позволяют визуализировать левые камеры сердца с высокими показателями контрастного усиления. В частности, в исследовании Kerl с соавт. [143] плотность крови в ЛП, ЛЖ, и проксимальных сегментах коронарных артерий составила 389,2 ± 16,4, 375,7 ± 17,3 HU, 322-378 HU для монофазного КУ, 351,0±17,2 HU, 362,1 ± 16,4 HU, 336-360 HU для монофазного КУ с преследователем болюса, 367,0 ±13,5 HU, 367,4 ± 14,3 HU и 322-369 HU для протокола сплит-болюс.

По результатам работы Lu с соавт. [39] плотность крови в ЛП, ЛЖ, восходящей аорте составили 354,0 ± 67,8 HU, 275,0 ± 81,1 HU и 412,6 ± 84,8 HU для монофазного КУ; 430,7 ± 85,0 HU, 233,9 ± 93,3 HU, 434,9 ± 87,8 HU для монофазного КУ с преследователем болюса. Протоколы дробного введения по типу сплит болюс позволили значительно повысить денситометрические показатели анализируемых структур выше 400 HU, с максимальными значениями при разведении КС в соотношении с физиологическим раствором 70%:30%. При этом статистически значимых различий в качестве контрастирования и выявлении изменений ЛЖ, аорты и коронарных артерий среди сравниваемых протоколов КУ выявлено не было. Более интенсивное разведение КС приводит к снижению плотности КУ левого предсердия (средняя плотность 338,1 ± 55,0 при соотношении КС:ФР равном 30%:70%).

По результатам нашего исследования также была получена высокая контрастность между кровью в левых камерах сердца и миокардом. Значения средней плотности крови в левых камерах при монофазном протоколе КУ с преследователем болюса превышали 299 HU, при протоколах дробного введения

КС - 276 HU. Благодаря этом возможно было проследить ход, место крепления и головки папиллярных мышц ЛЖ, визуализировать аортальный и митральный клапан, внутриполостные патологические структуры.

Однако, несмотря на высокие показатели плотности левых отделов сердца и магистральных артерий, при выборе монофазного протокола контрастное усиление ПП и ПЖ варьирует в широких пределах: значительная часть контрастного средства к моменту начала сканирования успевает покинуть правые отделы сердца. В основном это связано с поступлением неконтрастированной крови из НПВ в ПП с каждым сердечным циклом, а также с применением преследователя болюса [143].

В настоящей работе продемонстрировано, что у 40 из 50 пациентов I группы средняя плотность контрастированной крови в правых камерах была ниже 200 HU, что затрудняло получение диагностической информации. Средняя плотность крови в ПП и ПЖ составила 175,7±99,5 HU и 172,4±84,2 HU. При дальнейшем анализе и обработке томограмм при поверхностном картировании в программе «Амикард 01К» наблюдалось неточное автоматическое выделение границ эндокарда ПП и ПЖ при построении эпи-эндокардиальных моделей сердца, их искажение, что требовало ручной обработки трехмерных реконструкций.

Проблема низкого контрастного усиления правых отделов сердца при монофазном КУ отражена в ряде научных работ [39,142,143,157]. В частности, Cademartiri с соавт. [157] отметил, что использование преследователя болюса для минимизации линейных артефактов от хвоста болюса в ВПВ и подключичной вене, сопутствующие этому снижение объема вводимого КС и изменение времени сканирования, во многих случаях приводят к более быстрому вымыванию КС из правых камер сердца и снижению плотности их контрастирования. Среднее значение плотности крови в легочном стволе (косвенно отражает контрастирование ПЖ) составило 357±73 HU в группе монофазного КУ, и 320± 81 HU в группе монофазного КУ с преследователем болюса.

Kerl с соавт [143] и Lu [39] отметили, что коррекция количества и скорости введения КС для пролонгирования времени поступления КС, поддержания

адекватного контрастирования всего сердца в течение сканирования не позволяет получить достаточно гомогенное контрастирование правых отделов сердца и сопровождается повышением частоты линейных артефактов от крови высокой плотности в верхней полой вене, затеняющим прилежащие структуры и искажающим трехмерные реконструкции.

Низкая контрастность крови по отношению к миокарду затрудняет прослеживание контуров эндокарда, анализ анатомии и патологических изменений ПП и ПЖ, что является важным при предоперационном планировании. В связи с чем, целью нашей работы была оценка влияния протоколов дробного введения КС на визуализацию правых камер сердца и результаты неинвазивного поверхностного картирования.

Расширение спектра диагностических задач заставило исследователей перейти от монофазного контрастного усиления к более сложным комбинациям КС и физиологического раствора. Для получения адекватного контрастного усиления интересующих отделов сердца на протяжении сканирования стал применяться протокол дробного введения контрастного средства – сплит-болюс. В настоящее время он с включает следующе этапы: 1) введение контрастного средства, 2) введение смеси контрастное средство – физиологический раствор в различном соотношении, 3) введение физиологического раствора [43,44,141].

В нашем исследовании применялся протокол сплит-болюс с соотношением КС:ФР во 2 фазе 50%:50%. Дробное введение контрастного средства благодаря удлинению времени инфузии позволило повысить среднюю плотность крови в ПП до 270,2±91,8 HU, в ПЖ до 241,7±71,3 HU, а показатель VM-RV с 0,25±0,26 (при монофазном КУ) до 0,52±0,24 ($p<0,001$). При этом отмечалось улучшение визуализация контуров эндокарда и папиллярных мыщц правого желудочка, трикуспидального и клапана легочной артерии, дифференцировка межпредсердной и межжелудочковой перегородки.

Для сравнения контрастности крови в полости желудочков по отношению к миокарду в исследовании Utsunomiya с соавт. [142] также рассчитывался коэффициент CNR(contrast-to-noise ratio), аналогично вентрикуло-

миокардиальному отношению контрастирования в нашем исследовании. Для левого желудочка значения CNR колебались от 7,9 ± 1,8 до 10,1 ± 3,6, максимальные значения в группе сплит-болюс (p=0,21). Минимальные значения CNR для ПЖ также отмечались в группе монофазного КУ с преследователем болюса (5,5 ± 2,5), при отсутствии фазы физиологического раствора несколько выше (6,8 ± 3,4), при протоколе сплит-болюс - соизмеримы со значениями для левого желудочка (9,0 ± 3,0, p=0,02). Исследователями использовался вариант протокола сплит-болюс с соотношением КС:ФР в 50%:50%. Наибольшая плотность крови в полости ПЖ отмечалась при описанном дробном протоколе (335,8 ± 55,0 HU), для сравнения при монофазном – 265,1 ± 87,4 HU и 288,1 ± 71,4 HU с преследователем болюса и без соответственно, однако различия статистически недостоверны (p = 0,06). Разность максимальной и минимальной плотности крови в полости ЛЖ при всех трех протоколах колебалась незначительно, в ПЖ была соизмерима с ЛЖ при протоколе сплит-болюс (58,1 ± 27,3 HU и 53,5 ± 22,5 HU соответственно); при монофазном протоколе, как и ожидалось, колебалась в значительных пределах (179,5 ± 109,3 и 157,0 ± 115,8 с преследователем болюса и без соответственно). Измерение плотности коронарных артерий не выявило значимых различий во всех группах, диагностическая точность визуализации стенозов составила 91-93%, с максимальными значениями в группе с преследователем болюса.

Результаты других исследований демонстрируют сходные показатели контрастирования правых камер сердца. Аналогично Utsunomiya, Kerl с соавт. [143] проанализировали данные КТ сердца 75 пациентов, при которых использовалось три протокола контрастного усиления, однако протокол сплит-болюс включал введение смеси КС:ФР в пропорции 70%:30%, со скоростью 5 мл/сек. Минимальные значения плотности крови в ПП и ПЖ также были получены в группе с преследователем болюса (143,1 ± 16,7 HU и 147,9 ± 97 HU), в группе сплит-болюс на порядок выше (210,5 ± 11,1 HU и 225,0 ± 9,3 HU соответственно). Несмотря на то, что при монофазном введении контрастного средства без ФР была получена высокая степень контрастного усиления и левых,

и правых камер сердца – выше 300 HU (что может быть связано с применением методики «тест-болюс» для определения оптимальной задержки старта сканирования), анатомические структуры правых отделов визуализировались значительно лучше в группе сплит-болюс. На качество дифференцировки структур левых камер сердца и оценку проходимости коронарных артерий технология КУ не оказывала значимого влияния.

Lu с соавт. [39] при использовании соотношения КС:ФР во 2 фазе КУ в соотношении 50%:50% получили средние значения плотности для ПП и ПЖ 277,4 ± 97,3 HU и 323,8 ± 78,7 HU, тогда как при монофазном КУ плотность крови в ПП и ПЖ не превышала значения 190 HU и 197 HU соответственно, что соотносится с результатами нашего исследования. В целом, при сравнении вариантов протокола сплит-болюс с различным содержанием КС во 2 фазе (от 30% до 70%) исследователи отметили, что дробное введение КС приводит к более продолжительному контрастному усилению правых отделов сердца, левого предсердия.

Для КТ-коронарографии с возможностью одновременной оценки патологии правого желудочка, Kok с соавт. [145] применяли контрастное усиление по протоколу сплит-болюс с индивидуальным подбором количества вводимого КС (108±24мл) и скорости введения (6,1±2,2 мл/сек) в зависимости от веса и предполагаемой длительности сканирования, было выбрано соотношение КС:ФР равное 20%:80%. Было получено хорошее качество контрастирования ПЖ (коэффициент ослабления выше 200 HU) в 79 % случаев, среднее значение 282±79 HU. Сравнения с другими протоколами контрастного усиления не проводилось.

Несмотря на высокие денситометрические показатели контрастирования правых камер сердца при использовании протокола дробного введения КС сплит-болюс, нами отмечалась гетерогенность контрастного усиления полости ПП за счет неполного смешивания хвоста болюса КС, поступающего из ВПВ, и неконтрастированной крови, поступающей из НПВ. В результате это затрудняло визуализацию внутреннего контура стенки правого предсердия, что является

ключевым моментом для построения эндокардиальных реконструкций при неинвазивном картировании.

Эффективность протокола КУ с использованием предварительного болюса для диагностики внутрисердечного тромбоза [19,146-148] позволила нам предположить, что наряду с более гомогенным перемешиванием крови в ушке левого предсердия на фоне неравномерном сокращении сердца при ритме ФП, рециркуляция предварительного болюса позволит повысить плотность крови венозного возврата к правому предсердию, в частности, НПВ. По результатам нашего исследования, было отмечено повышение средней плотности крови в печеночном сегменте нижней полой вены с 81,4±33,8 HU и 81,0±33,9 HU (при монофазном КУ и сплит-болюс соответственно) до 130,6±41,5 HU ($p<0,001$). Закономерно повышалась плотность крови в коронарном синусе: средние значения составили в I группе 135,9±43,1 HU, во II группе 137,8±37,1 HU, в III группе 184,7±57,3 HU ($p<0,001$).

Смешивание в полости ПП контрастированной крови из обеих полых вен повышало гомогенность контрастного усиления ПП с повышением средней плотности контрастированной крови в ПП до 309,7±93,8 HU в III группе. Значения средней плотности крови в ПЖ также были выше при использовании предварительного болюса (275,8±76,9 HU). Статистический анализ количественных параметров ПП и ПЖ при применении протокола сплит-болюс и с предварительным болюсом не выявил достоверных различий между группами. Однако гомогенность контрастирования ПП субъективно была выше в III группе. Достоверно значимые различия между II и III группами были выявлены при сравнении средней плотности крови в НПВ и коронарном синусе ($p<0,001$), что также отражает эффективность предварительного болюса.

Scialpi с соавт. [149] применяли модифицированную технологию сплит-болюс с введением предварительного болюса в оценке контрастирования легочных артерий и диагностике тромбоэмболии. Данная методика позволила получить высокую степень контрастирования легочного ствола и легочных артерий (361±98HU и 334-339HU соответственно), левого предсердия - 268 ± 81

HU. Однако анализ контрастирования правых камер сердца не проводился, а также не было проведено сравнение с другими методиками внутривенного контрастирования.

Отдельно следует рассмотреть проблему возникновения артефактов в ВПВ. По данным ряда исследований растягивание хвоста болюса во многих случаях ассоциировано с затруднением визуализации контуров и точного измерения плотности прилежащих к ВПВ структур (правой легочной артерии, правой верхней легочной вены, аорты) [39,143,168]. Kerl с соавт. [143] продемонстрировали, что частота артефактов в ВПВ в группе монофазного КУ достигала 100 %, в ПП 94%, а при использовании преследователя болюса снижалась до 34% и 59% соответственно. Протокол дробного введения сплит-болюс за счет удлинения времени введения закономерно повышал частоту артефактов до 91% в ВПВ и 67% в ПП.

В другом исследовании Kerl с соавт. [168] при ангиопульмонографии и оценке легочной перфузии с использованием протокола сплит-болюс также оценивали контрастирование ВПВ, наличие артефактов и их влияние на визуализацию легочных сосудов. Сравнение проводили с монофазным протоколом с преследователем болюса в объеме 30-100 мл. Исследователи отметили, что повышение объема преследователя болюса приводило к снижению средней плотности крови в ВПВ с 954 ± 482 HU до 612 ± 397 HU, а при протоколе сплит-болюс – до 350 ± 217 HU. Одновременно снижалась выраженность артефактов по шкале от 1 до 5 – с 3,2 ± 1,0 (при объеме ФР 30 мл) до 1,9 ± 0,8 (при объеме ФР 100 мл), и до 1,1 ± 0,3 при протоколе сплит-болюс. При этом дробное введение КС не снижало качество перфузионных карт, и сохранялась высокая степень контрастирования легочных артерий. Однако плотность крови в легочном стволе, по которому можно косвенно судить о контрастировании ПЖ, также снижалась при увеличении объема преследователя болюса с 397 ±136 HU до 372 ± 115 HU, а при протоколе сплит-болюс составила 324 ± 104 HU.

При применении преследователя болюса в монофазном протоколе Lu с соавт. [39] отметили снижение частоты возникновения артефактов в ВПВ до 2,1%,

(частота без преследователя болюса 41,7%). При дробном введении КС по типу сплит-болюс артефакты от хвоста болюса возникали в 12,5-23,0% случаев, их частота значимо не зависела от степени разведения КС.

Дробное введение КС с предварительным болюсом по данным Scialpi с соавт. [149] привело к возникновению артефактов в ВПВ в 4 случаях из 91 обследованных пациентов, все были характеризованы как незначимые.

В нашем исследовании при визуальной оценке артефактов в верхней полой вене отмечено возникновение в I группе с частотой 36,7%, что соотносится с результатами исследования Kerl с соавт. [143] для монофазного протокола с преследователем болюса.

Аналогично исследованию Lu с соавт. [39], по нашим результатам дробные протоколы введения КС приводили к повышению частоты артефактов, однако с большими значениями: во II группе наблюдались в 84,8% случаев, в III группе - в 81,8% случаев, с преобладанием незначимых в обеих группах. Нами было отмечено, что частота выраженных артефактов в ВПВ при использовании предварительного болюса была ниже в 2 раза (21,4% случаев во II группе против 11,1% случаев в III группе).

4.4 Влияние протокола контрастного усиления на результаты неинвазивного поверхностного картирования сердца

В мировых научных источниках нами не было встречено данных о влиянии различных протоколов контрастного усиления при КТ сердца на качество и результаты неинвазивного картирования. Ввиду того, что в настоящее время методики томографического исследования в рамках неинвазивного поверхностного картирования при подготовке к катетерной аблации источников аритмий изучены не в полной мере, одной из задач нашей работы было сопоставление результатов картирования в зависимости от методики контрастного усиления при компьютерной томографии.

На основании визуальной балльной оценки итоговых реконструкций неинвазивного картирования правых камер сердца было отмечено, что

монофазный протокол контрастного усиления не позволяет получить диагностическую информацию при локализации источников аритмий в правом предсердии или желудочке, только в 21% случаев качество реконструкций было отмечено, как «хорошее», в остальных случаях реконструкции были оценены в 1 балл.

Протоколы дробного введения контрастного средства ввиду более полного и гомогенного заполнения контрастным средством камер обеспечивают более точное выделение контуров эндокарда правого желудочка, что ускоряло процесс картирования и повышало качество итоговых реконструкций. Субъективно процесс картирования правого желудочка и качество итоговых реконструкций не различались между II и III группами, однако построение реконструкций правого предсердия было проще, а итоговые модели были ближе к анатомическим при применении протокола с введением предварительного болюса. В группе контрастного усиления по методике «сплит-болюс» всего 24% реконструкций были неудовлетворительного качества, остальные позволяли получить диагностическую информацию в оптимальном объеме (по 38% реконструкций получили оценку 2 и 3 балла). В группе контрастного усиления с введением предварительного болюса практически все реконструкции правых камер сердца были оценены как диагностические, из них с «хорошим» качеством - 18% реконструкций, и «отличным» 73% реконструкций, реконструкции двух пациентов были оценены как «неудовлетворительные», что составило всего 9%.

ЗАКЛЮЧЕНИЕ

Нарушения ритма сердца являются актуальной проблемой современной кардиологии и кардиохирургии. Госпитализация по причине пароксизма аритмии или возникших осложнений ассоциирована с высокими экономическими затратами на лечение и реабилитацию. Важно раннее выявление бессимптомных форм, медикаментозный контроль ритма и ЧСС или кардиоверсия, а также антикоагулянтная терапия при фибрилляции предсердий, так как нарушения внутрисердечной гемодинамики создают благоприятные условия для формирования тромбов в полости ушка левого предсердия.

Одним из относительно новых направлений кардиохирургии является катетерная аблация источников аритмий, которая применяется как метод лечении сложных и устойчивых к медикаментозной терапии нарушений ритма. Для планирования хода операции были созданы системы интраоперационного электроанатомического картирования и предоперационной неинвазивной топической диагностики, благодаря чему стало возможным более точное картирование и аблация аритмогенного субстрата. Важной составляющей отмеченных методик топической диагностики аритмий является компьютерная томография. Важным фактором получения высокой достоверности анатомических данных при поверхностном картировании является выбор методики контрастного усиления, позволяющий одномоментное получение высокой контрастности между миокардом и кровью в полостях предсердий или желудочков в зависимости от предполагаемой локализации аритмогенного субстрата. В мировых научных источниках представлены подробные данные о методиках поверхностного картирования, сравнении точности с инвазивным электрофизиологическим и электроанатомическим картированием, влиянии дооперационных данных на процедуру аблации. Множество исследований также посвящено поиску оптимальной методики контрастного усиления для КТ-исследования сердца, которые в большинстве случаев нацелены на визуализацию левого предсердия и легочных вен, в меньшей степени отражена визуализация правого предсердия и правого желудочка. Однако нами не было встречено

данных о влиянии различных протоколов контрастного усиления при КТ сердца на качество и результаты неинвазивного картирования. Таким образом, в настоящее время методики томографического исследования в рамках неинвазивного поверхностного картирования сердца изучены не в полной мере.

В нашем исследовании проводилось сравнение трех методик внутривенного контрастирования сердца: стандартного монофазного, сплит-болюс и сплит-болюс с введением предварительного болюса. Визуальная оценка гомогенности контрастирования камер сердца, а также количественная путем измерения средней плотности левого предсердия и желудочка, расчета вентрикуло-миокардиального отношения контрастирования для левого желудочка, измерения плотности восходящей аорты и легочного ствола не выявили статистически значимых различий в контрастировании указанных анатомических структур между протоколами.

При ретроспективном анализе контрастного усиления правых камер сердца в группе монофазного КУ были отмечены низкие показатели плотности, в частности в 80% случаев средняя плотность контрастированной крови в правых камерах была ниже 200 HU, получение диагностической информации было значительно затруднено ввиду нечеткой дифференцировки внутреннего контура стенки камеры от контрастированной крови, заполняющей ее просвет. Поступление неконтрастированной крови из НПВ в правое предсердие с каждым сердечным циклом, а также применение преследователя болюса приводят к тому, что значительная часть контрастного средства к моменту начала сканирования успевает покинуть правые отделы сердца. При дальнейшей обработке томограмм в процессе поверхностного картирования в программе «Амикард 01К» при построении эпи-эндокардиальных моделей правого предсердия и желудочка наблюдалось неточное автоматическое выделение границ эндокарда, искажение локализации и формы стенок, что требовало ручной обработки трехмерных реконструкций. Таким образом нами был сделан вывод, что монофазное КУ ввиду низкой степени контрастирования правого желудочка и предсердия не

оптимизировано для топической диагностики аритмий, источники которых локализованы в правых камерах сердца.

С целью повышения качества контрастирования правых отделов сердца мы применяли дробное введение КС у пациентов: «классический» сплит-болюс во II группе, и с введением предварительного болюса в III группе. Дробное введение КС благодаря удлинению времени введения позволило предотвратить его быстрое вымывание из правых отделов сердца. Благодаря этому стала возможной визуализация контуров эндокарда и папиллярных мышц правого желудочка, трикуспидального и клапана легочной артерии. При сравнении с монофазным протоколом было отмечено повышение средней плотности контрастированной крови в правом желудочке до 242±71 HU во II группе и до 276±77 HU в III группе, повышение показателя VM-RV в 2 раза ($p<0,001$). При дальнейшей обработке томограмм субъективно оператором было отмечено, что неинвазивное картирование желудочков у пациентов II и III групп было проще и занимало меньше времени, чем у пациентов I группы. Ввиду чего представленные протоколы дробного введения контрастного средства могут применяться для неинвазивного картирования при предполагаемом источнике аритмии в правом желудочке.

При сравнении влияния дробных протоколов на контрастирование правого предсердия также было отмечено повышение среднего значения плотности во II группе до 270±92 HU, в III группе до 310±94 HU, благодаря чему стало возможным измерение объема ПП, визуализация ушка ПП, дифференцировка межпредсердной перегородки. Однако при «классическом» протоколе сплит-болюс отмечалась гетерогенность контрастного усиления полости за счет неполного смешивания высококонтрастированной крови от хвоста болюса КС, поступающего из ВПВ, и неконтрастированной крови, поступающей из НПВ. Негомогенность затрудняла визуализацию внутреннего контура стенки предсердия, что является ключевым моментом для построения эндокардиальных реконструкций при неинвазивном поверхностном картировании.

Для повышения плотности крови в НПВ мы использовали предварительный болюс в III группе пациентов. Статистический анализ количественных параметров между II и III группами не выявил статистически достоверных различий, но значения средней плотности в правых камерах, и гомогенность контрастирования правого предсердия в группе с предварительным болюсом были выше. Эффективность предварительного болюса отражает средняя плотность НПВ и коронарного синуса, значения которых в III группе составили 131±42 HU и 185±57 HU соответственно, что достоверно выше значений во II группе (81±34 HU и 138±37 HU соответственно, $p<0,001$).

Последующий процесс картирования правого предсердия для поиска источника аритмии при протоколе с предварительным болюсом субъективно занимал наименьшее количество времени, отмечалось более детальное отображение структур правого предсердия. На основании представленных данных мы сделали вывод, что в клинических случаях, когда необходима точная дифференцировка внутренних контуров ПП при неинвазивном картировании источников наджелудочковых аритмий, предпочтительно использование протокола КУ с введением предварительного болюса.

Анализ артефактов от хвоста болюса, возникающих в верхней полой вене, показал высокую частоту при дробных протоколах контрастного усиления (84,8% случаев во II группе и 81,8% в III группе), однако частота выраженных при применении предварительного болюса была ниже в 2 раза (21,4% против 11,1%).

При оценке ушка левого предсердия перед катетерной аблацей источников наджелудочковых аритмий, дефекты контрастирования в артериальную фазу были выявлены у 6 пациентов, из них только 1 случай истинного тромбоза у пациента из I группы, установленный при ЧПЭхоКГ. Таким образом, частота выявления тромбоза ушка ЛП составила 2% в группе, и 0,9% - среди всех пациентов. Редкая встречаемость тромбоза в нашем исследовании более вероятно связана с адекватной предоперационной антикоагулянтной терапией, так как большая часть пациентов обследовалась накануне оперативного вмешательства.

Остальные 5 случаев были расценены как эффект замедленного контрастирования, из них 3 пациента из I группы, 1 пациент из II группы, 1 пациент из III группы. При сравнении частоты выявлении среди групп, при монофазном КУ эффект замедленного контрастирования отмечался в 2 раза чаще – доля в группе составила 6%, частота при протоколе сплит-болюс и с предварительным болюсом – по 3%. Количественные параметры контрастирования ушка ЛП у пациентов с ЭЗК (минимальная плотность ушка левого предсердия в артериальную фазу, а также отношения плотности крови в ушке к плотности крови в восходящей аорте и в левом предсердии в артериальную фазу) в группе монофазного КУ были ниже, и могли сформировать ложное представление о тромбозе без оценки отсроченной фазы (которая не выполнялась у данных пациентов ретроспективной группы). Более редкая частота ЭЗК в группах пациентов с дробным введением контрастного средства связана с более полным смешиванием КС и крови в ушке левого предсердия, однако при сравнении количественных параметров не было выявлено статистически значимых различий между группами. Отсутствие дефектов контрастирования в артериальную фазу при вышеописанных протоколах позволяет исключить тромбоз ушка ЛП уже на стадии компьютерно-томографического исследования. Для снижения лучевой нагрузки на пациента возможно выполнение отсроченной фазы сканирования только при выявлении дефектов контрастирования в артериальную фазу при дробном введении КС по типу сплит-болюс и с предварительным болюсом. Небольшой процент встречаемости эффекта замедленного контрастирования и тромбоза при монофазном контрастном усилении в нашем исследовании также позволяет ограничить выполнение отсроченного сканирования у пациентов, находящихся на длительной антикоагулянтной терапии только случаями обнаружения дефектов контрастирования ушка ЛП.

Результаты оценки индивидуальной анатомии предсердий и магистральных сосудов перед катетерной аблацией источников наджелудочковых аритмий соотносились с данными более ранних исследований. Типичная анатомия

легочных вен справа определялась в 86,2% случаев, слева - в 43,1% случаев. При этом в зависимости от локализации источника аритмии встречаемость не различалась между группами пациентов – при наджелудочковых аритмиях составила 54,5% слева и 15,6% справа, при желудочковых – 61,5% слева и 10,3% справа соответственно. Среди всех пациентов более частым вариантом анатомии легочных вен справа являлось увеличение их числа, отмеченное в 10,3% случаев, преимущественно за счет впадения среднедолевой вены в ЛП отдельным стволом (7,8%). Слева чаще отмечалось формирование общего коллектора легочных вен - у 56,9% пациентов.

Компьютерная томография позволила детально визуализировать другие анатомические структуры, в которых также может отмечаться роторная активность (коронарный синус и ВПВ), ход пищевода и расстояние до устьев легочных вен, локализацию овальной ямки другие особенности анатомии, которые могут влиять на проведение транссептальной пункции. В представленных группах в 3 случаях (2,6%) при КТ были обнаружены септы в полости ЛП, а в 34 случаях (29,3%) - участки мешковидного выпячивания стенки левого предсердия.

Волюметрический анализ камер сердца показал увеличение объема ЛП в 93,5% случаев при наджелудочковых нарушениях ритма, и в 64,1% случаев - при желудочковых.

Увеличение объема желудочков в группе пациентов с желудочковыми аритмиями отмечалось в единичных случаях, увеличение правого желудочка встречалось несколько чаще – 10,3% случаев, левого желудочка - в 7,7% случаев. Расширение обоих желудочков зарегистрировано в 2 случаях (5,1%), у пациентов с желудочковой тахикардией.

Таким образом, компьютерная томография сердца является высокоэффективным методом для комплексной анатомической оценки камер сердца, магистральных сосудов при подготовке к интервенционному лечению нарушений ритма сердца. Грамотный подход к выбору методики внутривенного контрастного усиления в зависимости от формы аритмии и предполагаемой

локализации аритмогенного субстрата позволяет объединять томографические и электрофизиологические данные в рамках неинвазивной предоперационной топической диагностики, улучшить результаты поверхностного картирования сердца и оптимизировать ход оперативного вмешательства.

ВЫВОДЫ

1. Для топической диагностики суправентрикулярных аритмий, источники которых локализованы в правом предсердии, ЭКГ-синхронизированное сканирование с использованием протокола контрастирования с предварительным болюсом наиболее эффективно. Данный протокол, а также «классический» сплит-болюс могут применяться при дооперационном обследовании пациентов с предполагаемой правожелудочковой аритмией.

При предполагаемой локализации источника аритмии в стенке левого предсердия или желудочка для их визуализации при предоперационном неинвазивном картировании может быть использован любой из протоколов контрастного усиления (монофазный, «классический» сплит-болюс, сплит-болюс с предварительным болюсом).

2. Ретроспективный анализ показал, что монофазное контрастное усиление не позволяет получить достаточный объём диагностической информации по результатам неинвазивного поверхностного картирования при локализации источника аритмии в правых камерах сердца. Дробное введение контрастного средства наиболее эффективно для точного выделения эндокарда правого желудочка, а протокол с предварительным болюсом - правого предсердия.

3. Варианты анатомии магистральных сосудов в исследуемых группах были связаны с количеством легочных вен, и чаще встречались слева (56,9% случаев), из них в 98,5% (65/66) - ассоциировались с уменьшением количества за счет впадения единым стволом или вестибюлем. Вариантная анатомия легочных вен справа встречалась в 13,8% случаев, в 75,0% (12/16) была связана с увеличением их числа.

Наличие суправентрикулярной аритмии сопровождалось ремоделированием левого предсердия в 93.5% случаев, желудочковой аритмии – в 64.1%.

4. Частота тромбоза ушка левого предсердия в представленной выборке составила 0.9% (1/116 пациентов). Эффект замедленного контрастирования ушка левого предсердия при монофазном контрастном усилении отмечался в 2 раза чаще – 6.0% (3/50), частота при протоколе сплит-болюс и протоколе с предварительным болюсом составила по 3.0% (по 1/33).

ПРАКТИЧЕСКИЕ РЕКОМЕНДАЦИИ

1. При предоперационной топической диагностике источников фибрилляции предсердий, локализованных в левом предсердии, возможно применение любого известного протокола внутривенного контрастного усиления, при условии достижения заданного порога плотности контрастирования на восходящей аорте (150 HU) и минимальной задержке старта сканирования. С учетом большей распространенности и изученности, простоты выполнения рекомендуется монофазный протокол контрастирования.

При топической диагностике источников рецидива ФП за счет внелегочных очагов «триггерной» активности в правом предсердии, фокусов других суправентрикулярных аритмий рекомендуемый протокол контрастного усиления – сплит-болюс с предварительным болюсом.

2. При неинвазивном картировании источников левожелудочковых аритмий так же, как в случае с левопредсердными, может применяться любой из описанных протоколов внутривенного контрастного усиления.

Для визуализации правого желудочка и картирования источников нарушений ритма данной локализации возможно применение протоколов дробного введения контрастного средства («классический» сплит-болюс и сплит-болюс с предварительным болюсом). Ввиду меньшего объема требуемого контрастного средства, что важно для уменьшения нагрузки на экскреторную функцию почек, рекомендуется использование «классического» протокола сплит-болюс.

3. Оценка индивидуальной анатомии магистральных сосудов сердца является важным этапом подготовки к оперативному вмешательству. В описательной части заключения по данным компьютерной томографии сердца необходимо указывать варианты отхождения крупных магистральных сосудов, количество и тип впадения легочных вен.

4. При подготовке к катетерной аблации источников наджелудочковых аритмий сканирование в отсроченную фазу для исключения внутрисердечного тромбоза при монофазном контрастировании рекомендуется, однако у пациентов

на длительной антикоагулянтой терапии перед оперативным вмешательством его можно исключить, ввиду небольшой частоты тромбоза у данной группы. В таких случаях необходим просмотр сканов артериальной фазы на наличие дефектов контрастирования ушка левого предсердия непосредственно во время исследования (врачом или рентгенолаборантом), и проведение отсроченного сканирования только при их обнаружении. Протоколы дробного введения контрастного средства обеспечивают более полное его перемешивание с кровью в ушке левого предсердия и позволяют исключить тромбоз уже в артериальную фазу. Для снижения лучевой нагрузки на пациента рекомендуется выполнение отсроченной фазы сканирования при данных протоколах также только при выявлении дефектов контрастирования в артериальную фазу.

СПИСОК СОКРАЩЕНИЙ

AA art - плотность восходящей аорты в артериальную фазу

HU - Hounsfield Units - единица плотности по шкале Хаунсфилда

LAA art - минимальная плотность ушка левого предсердия в артериальную фазу

LAA/AA - отношение плотности крови в ушке к плотности крови в восходящей аорте

LAA/LA - отношение плотности крови в ушке к плотности крови в левом предсердии

MPR – мультипланарная реконструкция

ROI - region of interest

SD - standard deviation

VM-LV - вентрикуло-миокардиальное отношение контрастирования для левого желудочка

VM-RV - вентрикуло-миокардиальное отношение контрастирования для правого желудочка

ВПВ - верхняя полая вена

ВСС - внезапная сердечная смерть

ИМТ - индекс массы тела

КА - катетерная аблация

КАГ- коронароангиография

Кг - килограмм

КС - контрастное средство

КТ – компьютерная томография

КУ - контрастное усиление

ЛВ - легочные вены

ЛВЛВ - левая верхняя легочная вена

ЛНЛВ - левая нижняя легочная вена

ЛЖ - левый желудочек

ЛП - левое предсердие

М - метр

МЖП - межжелудочковая перегородка

Мин - минута

Мл - миллилитры

МР – магнитно-резонансный

МРТ магнитно-резонансная томография

НПВ - нижняя полая вена

ПВЛВ - правая верхняя легочная вена

ПНЛВ - правая нижняя легочная вена

ПЖ - правый желудочек

ПП - правое предсердие

Сек – секунда

ТЭЛА - тромбоэмболия легочных артерий

УЛП - ушко левого предсердия

ФВ - фракция выброса

ФП - фибрилляция предсердий

ФР - физиологический раствор

ЧПЭхоКГ – чреспищеводная эхокардиография

ЧСС - частота сердечных сокращений

ЭКГ – электрокардиография

ЭЗК - эффект замедленного контрастирования

ЭСЭ - эффект спонтанного эхоконтрастирования

ЭхоКГ - эхокардиография

СПИСОК ИСТОЧНИКОВ

1. Fu, D.G. Cardiac Arrhythmias: Diagnosis, Symptoms, and Treatments / D.G. Fu // Cell Biochem Biophys. – 2015. – Vol.73, №2. – p.291-296.
2. Lüscher, T.F. Arrhythmias: drugs and devices / T.F. Lüscher // Eur Heart J. – 2015. – Vol.36, №28. – p.1773-1775.
3. Mukherjee, K., Kamal, K.M. Impact of atrial fibrillation on inpatient cost for ischemic stroke in the USA / K. Mukherjee, K.M. Kamal // Int J Stroke. – 2019. – Vol.14, №2. – p.159-166.
4. Khurshid, S. Frequency of Cardiac Rhythm Abnormalities in a Half Million Adults / S. Khurshid, S.H. Choi, et al. // Circ Arrhythm Electrophysiol. – 2018. – №11(7). – e006273.
5. Chugh, S.S. Worldwide epidemiology of atrial fibrillation: a Global Burden of Disease 2010 Study / S.S. Chugh, R. Havmoeller // Circulation. – 2014. – №129. – p.837–847.
6. Mozaffarian, D. Executive summary: Heart disease and stroke statistics-2016 update: A report from the american heart association / D. Mozaffarian, E.J. Benjamin, et al.; American Heart Association Statistics Committee, Stroke Statistics Subcommittee // Circulation. – 2016. – №133. – p.447–454.
7. Lloyd-Jones, D.M. Lifetime risk for development of atrial fibrillation: the Framingham Heart Study / D.M. Lloyd-Jones, T.J. Wang, et al // Circulation. – 2004. – №110. – p.1042–1046.
8. Mou, L. Lifetime Risk of Atrial Fibrillation by Race and Socioeconomic Status: ARIC Study (Atherosclerosis Risk in Communities) /L. Mou , F.L. Norby, et al. // Circ Arrhythm Electrophysiol. – 2018. – Vol.11, №7. – e006350.
9. Krijthe, B.P. Projections on the number of individuals with atrial fibrillation in the European Union, from 2000 to 2060 / B.P. Krijthe, A. Kunst // Eur Heart J. – 2013. – №34. – p.2746–2751.
10. Zoni-Berisso, M. Epidemiology of atrial fibrillation: European perspective / M. Zoni-Berisso, F. Lercari, et al. // Clin Epidemiol. – 2014. – №6. – p.213–220.

11. Nattel, S. Early management of atrial fibrillation to prevent cardiovascular complications / S. Nattel, E. Guasch, et al. // Eur Heart J. – 2014. –Vol.35, №22. – p.1448-1456.
12. Piccini, J.P. Clinical course of atrial fibrillation in older adults: the importance of cardiovascular events beyond stroke / J.P. Piccini, B.G. Hammill, et al. // Eur Heart J. – 2014. – Vol.35, №4. – p.250-256.
13. Vanassche, T. Risk of ischaemic stroke according to pattern of atrial fibrillation: analysis of 6563 aspirin-treated patients in ACTIVE-A and AVERROES / T. Vanassche, M.N. Lauw, et al. // Eur Heart J. – 2015. – Vol.36, №5. – p.281-287.
14. Steinberg, B.A. Higher risk of death and stroke in patients with persistent vs. paroxysmal atrial fibrillation: results from the ROCKET-AF Trial / B.A. Steinberg, A.S. Hellkamp, et al.; ROCKET-AF Steering Committee and Investigators // Eur Heart J. – 2015. – Vol.36, №5. – p.288-296.
15. Kimura, K. Atrial fibrillation as a predictive factor for severe stroke and early death in 15,831 patients with acute ischaemic stroke / K. Kimura, K. Minematsu, et al. // J Neurol Neurosurg Psychiatry. – 2005. – Vol.76, №5. – p.679–683.
16. Han, S.W. Frequency and significance of cardiac sources of embolism in the TOASTclassification / S.W. Han, H.S. Nam, et al. // Cerebrovasc Dis. – 2007. – №24. – p.463-468.
17. Tu, H.T. Worse stroke outcome in atrial fibrillation is explained by more severe hypoperfusion, infarct growth, and hemorrhagic transformation / H.T. Tu, B.C. Campbell et al. // Int J Stroke. – 2015. – №10. – p.534–540.
18. Fukuda, S. Left atrial thrombus and prognosis after anticoagulation therapy in patients with atrial fibrillation / S. Fukuda, H. Watanabe, et al. // J Cardiol. – 2011. – №58. – p.266–277.
19. Ding, M. Atrial Fibrillation, Cognitive Decline, and Dementia: an Epidemiologic Review / M. Ding, C. Qiu // Curr Epidemiol Rep. – 2018. – Vol.5, №3. – 252-261.
20. Kuriachan, V.P. Sudden cardiac death / V.P. Kuriachan, G.L. Sumner, et al. // Curr Probl Cardiol. – 2015. – Vol.40, №4. – p.133-200.

21. Blomstrom Lundqvist, C. What are the costs of atrial fibrillation? / C. Blomstrom Lundqvist, G.Y. Lip, et al. // Europace. – 2011. – Vol.13, №2. – ii9–12.

22. Ревишвили, А.Ш. Клинические рекомендации: Диагностика и лечение фибрилляции предсердий [электронный ресурс] / А.Ш. Ревишвили, Е.В. Шляхто, и др. // 2017. – с.20-141. Режим доступа: https://vnoa.ru/upload/iblock/552/552a2e66b804a65431f406f5da4545ba.pdf

23. Клинические рекомендации: Желудочковые нарушения ритма. Желудочковые тахикардии и внезапная сердечная смерть [электронный ресурс] / Российское кардиологическое общество (РКО) // 2020. – с.14-57. Режим доступа: https://scardio.ru/content/Guidelines/2020/Clinic_rekom_ZHNR.pdf

24. Calkins, H. 2017 HRS/EHRA/ECAS/APHRS/SOLAECE expert consensus statement on catheter and surgical ablation of atrial fibrillation / H. Calkins, G. Hindricks, et al. // EP Europace // 2018. – Vol.20, №1. – p.e1–e160.

25. Al-Khatib, S.M. 2017 AHA/ACC/HRS guideline for management of patients with ventricular arrhythmias and the prevention of sudden cardiac death: Executive summary: A Report of the American College of Cardiology/American Heart Association Task Force on Clinical Practice Guidelines and the Heart Rhythm Society / S.M. Al-Khatib, W.G. Stevenson, et al. // Heart Rhythm. – 2018. – Vol.15, №10. – e190-e252.

26. Brugada, J. 2019 ESC Guidelines for the management of patients with supraventricular tachycardia. The Task Force for the management of patients with supraventricular tachycardia of the European Society of Cardiology (ESC) / J. Brugada, D.G. Katritsis, et al.; ESC Scientific Document Group // Eur Heart J. – 2019. – pii: ehz467.

27. Andrade, J.G. Cryoballoon ablation for pulmonary vein isolation / J.G. Andrade // J Cardiovasc Electrophysiol. – 2020. – Vol.31, №8. – p.2128-2135.

28. Ganesan, A.N. Long-term outcomes of catheter ablation of atrial fibrillation: a systematic review and meta-analysis / A.N. Ganesan, N.J. Shipp, et al. // J Am Heart Assoc. – 2013. – №2. – e004549.

29. Akoum, N. MRI Assessment of Ablation-Induced Scarring in Atrial Fibrillation: Analysis from the DECAAF Study / N. Akoum, D. Wilber, et al. // J. Cardiovasc. Electrophysiol. – 2015. – Vol. 26, №5. – p.473–480.

30. Lupercio, F. Role of adjunctive posterior wall isolation in patients undergoing atrial fibrillation ablation: a systematic review and meta-analysis / F. Lupercio, A.Y. Lin, et al. // J Interv Card Electrophysiol. – 2020. – Vol.58, №1. – p.77-86.

31. Erkapic, D. Clinical impact of a novel three-dimensional electrocardiographic imaging for non-invasive mapping of ventricular arrhythmias-a prospective randomized trial / D. Erkapic, H. Greiss, et al. // Europace. – 2015. – Vol.17, №4. – p.591-597.

32. Hocini, M. Focal Arrhythmia Ablation Determined by High-Resolution Noninvasive Maps: Multicenter Feasibility Study / M. Hocini, A.J. Shah, et al. // J Cardiovasc Electrophysiol. – 2015. – Vol.26, №7. – p.754-60.

33. Kuck, K.H. Impact of Female Sex on Clinical Outcomes in the FIRE AND ICE Trial of Catheter Ablation for Atrial Fibrillation / K.H. Kuck, J. Brugada, et al. // Circ Arrhythm Electrophysiol. – 2018. – Vol.11, №5. –e006204.

34. Borlich, M. 3D Mapping for PVI-geometry, image integration and incorporation of contact force into work flow / M. Borlich, L. Iden, et al. // J Atr Fibrillation. – 2018. – Vol.10, №6. – p.1795.

35. Taylor, A.J. ACCF/SCCT/ACR/AHA/ASE/ASNC/NASCI/SCAI/SCMR 2010 appropriate use criteria for cardiac computed tomography. A report of the American College of Cardiology Foundation Appropriate Use Criteria Task Force, the Society of Cardiovascular Computed Tomography, the American College of Radiology, the American Heart Association, the American Society of Echocardiography, the American Society of Nuclear Cardiology, the North American Society for Cardiovascular Imaging, the Society for Cardiovascular Angiography and Interventions, and the Society for Cardiovascular Magnetic Resonance / A.J. Taylor, M. Cerqueira, et al. // J Am Coll Cardiol. – 2010. – Vol.56, №22. – p.1864-1894.

36. Imanli, H. Validation of a novel CARTOSEG™ segmentation module software for contrast-enhanced computed tomography-guided radiofrequency ablation in patients with atrial fibrillation / H. Imanli, S. Bhatty, et al. // Pacing Clin Electrophysiol. 2017. – Vol.40, №11. – p.1206-1212.
37. Revishvili, A.S. Validation of the mapping accuracy of a novel non-invasive epicardial and endocardialelectrophysiology system / A.S. Revishvili, E. Wissner, et al. // Europace. – 2015. – Vol.17, №8. – p.1282–1288.
38. Jamil-Copley, S. Noninvasive electrocardiographic mapping to guide ablation of outflow tract ventricular arrhythmias / S. Jamil-Copley, R. Bokan, et al. // Heart Rhythm. – 2014. – Vol.11, №4. – p.587-594.
39. Lu, J.G. What is the best contrast injection protocol for 64-row multi-detector cardiac computed tomography? / J.G. Lu, B. Lv, et al. // Eur J Radiol. – 2010. – №75. – p.159–165.
40. Yin, W.H. Contrast medium injection protocols for coronary CT angiography: should contrast medium volumes be tailored to body weight or body surface area? / W.H. Yin, Y.T. Yu, et al. // Clin Radiol. – 2020. Vol.75, №5. – p.395, e17-395.e24.
41. Romero, J. Detection of left atrial appendage thrombus by cardiac computed tomography in patients with atrial fibrillation: a metaanalysis / J. Romero, S.A. Husain, et al. // Circ Cardiovasc Imaging. – 2013. – №6. – p.185–94.
42. Mihl, C. Contrast media administration in coronary computed tomography angiography – a systematic review / C. Mihl, M. Maas, et al. // Fortschr Röntgenstr. – 2017. – №189. – p.312–325.
43. Kondo, M. Improvement of Automated Right Ventricular Segmentation Using Dual-Bolus Contrast Media Injection With 256-slice Coronary CT Angiography / M. Kondo, M. Nagao, et al. // Acad Radiol. – 2014. – Vol.21, №5. – p.648-653.
44. Scholtz, J.E. Advances in cardiac CT contrast injection and acquisition protocols / J.E. Scholtz, B. Ghoshhajra // Cardiovasc Diagn Ther. – 2017. – Vol.7, №5. – p.439-451.

45. Kolominsky-Rabas, P.L. Epidemiology of ischemic stroke subtypes according to TOAST criteria: incidence, recurrence, and long-term survival in ischemic stroke subtypes: a population-based study / P.L. Kolominsky-Rabas, M. Weber, et al. // Stroke. – 2001. – Vol.32, №12. –p.2735-2740.

46. Kim, Y. Novel echocardiographic indicator for potential cardioembolic stroke / Y. Kim, T.J. Kim, et al. // Eur J Neurol. – 2016. – Vol.23, №3. –p.613-620.

47. Yasaka, M. Recurrent Stroke and Bleeding Events after Acute Cardioembolic Stroke-Analysis Using Japanese Healthcare Database from Acute-Care Institutions / M. Yasaka, Y. Koretsune, et al. // J Stroke Cerebrovasc Dis. – 2018. – Vol.27, №4. – p.1012-1024.

48. Tan, S. Frequency and predictors of spontaneous hemorrhagic transformation in ischemic stroke and its association with prognosis / S. Tan, D. Wang, et al. // J Neurol. – 2014. – Vol.261, №5. – p.905-912.

49. Henninger, N. Atrial Fibrillation Is Associated With a Worse 90-Day Outcome Than Other Cardioembolic Stroke Subtypes / N. Henninger, R.P.Jr. Goddeau, et al. // Stroke. – 2016. – Vol.47, №6. – 1486-1492.

50. Клинические рекомендации по проведению электрофизиологических исследований, катетерной абляции и применению имплантируемых антиаритмических устройств [электронный ресурс] / Всероссийское научное общество специалистов по клинической электрофизиологии, аритмологии и кардиостимуляции (ВНОА) // 2017. – с.349-598. Режим доступа:https://vnoa.ru/upload/Recomendation_2017_30_10_2017_HR.pdf.

51. Priori, S.G. 2015 ESC Guidelines for the management of patients with ventricular arrhythmias and the prevention of sudden cardiac death: The Task Force for the Management of Patients with Ventricular Arrhythmias and the Prevention of Sudden Cardiac Death of the European Society of Cardiology (ESC). Endorsed by: Association for European Paediatric and Congenital Cardiology (AEPC) / S.G. Priori, C. Blomström-Lundqvist, et al. // Eur Heart J. – 2015. –Vol.36, №41. – p.2793-2867.

52. Wissner, E. Noninvasive epicardial and endocardial mapping of premature ventricular contractions / E. Wissner, A.S. Revishvili, et al. // Europace. – 2017. – Vol.19, №5. – p.843-849.

53. Seifarth, H. Introduction of an individually optimized protocol for the injection of contrast medium for coronary CT angiography / H. Seifarth, M. Puesken, et al. // Eur Radiol. – 2009. – Vol.19, №10. – p.2373-2382.

54. Dang, S. Feasibility of a novel mapping system combined with remote magnetic navigation for catheter ablation of premature ventricular contractions / S. Dang, C. Jons, et al. // J Arrhythm. – 2019. –Vol.35, №2. –p.244-251.

55. Dengke, Z. Treatment of left accessory cardiac pathway conduction disorders using radiofrequency catheter ablation under the guidance of the Ensite NavX 3D mapping system: a retrospective study / Z. Dengke, L. Lan, et al. // Int J Cardiovasc Imaging. – 2019. – Vol.35, №3. – p.387-392.

56. Яшков, М.В. Использование отечественных систем неинвазивного и инвазивного картирования для интервенционного лечения желудочковых аритмий / М.В. Яшков // Трансляционная медицина. –2018. – Vol.5, №2. – с.22–29.

57. Schneider, H.E. Catheter ablation of idiopathic left and right ventricular tachycardias in the pediatric population using noncontact mapping / H.E. Schneider, T. Kriebel, et al. // Heart Rhythm. 2010; – Vol.7, №6:731-739.

58. Артюхина, Е.А. Новые технологии в лечении нарушений ритма сердца / Е.А. Артюхина, А.Ш. Ревишвили // Высокотехнологическая медицина. – 2017. – №1. – с.7-15.

59. Liu, S.X. Impact of image integration on catheter ablation for atrial fibrillation using three-dimensional electroanatomic mapping: a meta-analysis / S.X. Liu, Y. Zhang, et al. // Pacing Clin Electrophysiol. – 2012. –Vol.35, №10. – 1242-1247.

60. Ramanathan, C. Noninvasive electrocardiographic imaging for cardiac electrophysiology and arrhythmia / C. Ramanathan, R.N. Ghanem, et al. // Nature Medicine. – 2004. – №10. – p.422–428.

61. Rudy, Y. Noninvasive ECG imaging (ECGI): Mapping the arrhythmic substrate of the human heart / Y. Rudy // International Journal of Cardiology. – 2017. – №237. – p.13–14.

62. Ревишвили, А.Ш. Программно-аппаратный комплекс для решения обратной задачи электрокардиографии / А.Ш. Ревишвили, В.В. Калинин, и др. // Анналы аритмологии. – 2009. – Т.6, №S2. – с.17.

63. Ревишвили, А.Ш. Использование диагностического комплекса Амикард для устранения предсердной экстрасистолии из правой верхней легочной вены / А.Ш. Ревишвили, Е.А. Артюхина, и др. // Вестник аритмологии. – 2011. – №66. – с.59-61.

64. Артюхина, Е.А. Комплексный подход в лечении нарушений ритма с использованием неинвазивного и инвазивного картирования сердца / Е.А. Артюхина, А.Ш. Ревишвили // Высокотехнологическая медицина. – 2017. – №3. – с.51-53.

65. Camen, S. Cardiac imaging after ischemic stroke: Echocardiography, CT, or MRI? / S. Camen, K.G. Haeusler, et al. // Herz. – 2019. – Vol.44, №4. – p.296-303.

66. Donal, E. EACVI/EHRA Expert Consensus Document on the role of multi-modality imaging for the evaluation of patients with atrial fibrillation / E. Donal, G.Y. Lip, et al. // Eur Heart J Cardiovasc Imaging. – 2016. –Vol.17, №4. – p.355-83.

67. Gölbaşı, Z. How to image individual pulmonary veins with transthoracic echocardiography / Z. Gölbaşı, K. Çağlı, et al. // Anatol J Cardiol. 2017. –Vol.18, №4. – p.304-308.

68. Dong, Q.Q. Comparison of transthoracic echocardiography with computed tomography in evaluation of pulmonary veins / Q.Q. Dong, W.Y. Yang, et al. // BMC Cardiovasc Disord. – 2019. – Vol.19, №1. – p.315.

69. Müller, H. Biatrial anatomical reverse remodelling after radiofrequency catheter ablation for atrial fibrillation: evidence from real-time three-

dimensional echocardiography / H. Müller, S. Noble, et al. // Europace. –2008. – Vol.10, №9. – p.1073-1078.

70. Houltz, B. Left ventricular diastolic function and right atrial size are important rhythm outcome predictors after intraoperative ablation for atrial fibrillation / B. Houltz, B. Johansson, et al. // Echocardiography. – 2010. – Vol.27, №8. – p.961-968.

71. Hołda, M.K. Left atrial accessory appendages, diverticula, and left-sided septal pouch in multi-slice computed tomography. Association with atrial fibrillation and cerebrovascular accidents / M.K. Hołda, M. Koziej, et al. // Int J Cardiol. – 2017. – №244. – p.163-168.

72. Hołda, M.K. Cardiac computed tomography compared with two-dimensional transesophageal echocardiography for the detection and assessment of atrial septal pouches / M.K. Hołda, A. Krawczyk-Ożóg, et al. // Int J Cardiovasc Imaging. – 2018. – Vol.34, №8. – p.1305-1313.

73. Lang, R.M. Recommendations for cardiac chamber quantification by echocardiography in adults: an update from the American Society of Echocardiography and the European Association of Cardiovascular Imaging / R.M. Lang, L.P. Badano, et al. // Eur Heart J Cardiovasc Imaging. – 2015. – Vol.16, №3. – p.233-270.

74. Nagueh, S.F. Recommendations for the Evaluation of Left Ventricular Diastolic Function by Echocardiography: An Update from the American Society of Echocardiography and the European Association of Cardiovascular Imaging / S.F. Nagueh, O.A. Smiseth, et al. // Eur Heart J Cardiovasc Imaging. – 2016. – Vol.17, №12. – p.1321-1360.

75. Galderisi, M. Standardization of adult transthoracic echocardiography reporting in agreement with recent chamber quantification, diastolic function, and heart valve disease recommendations: an expert consensus document of the European Association of Cardiovascular Imaging/ M. Galderisi, B. Cosyns, et al. // Eur Heart J Cardiovasc Imaging. – 2017. – Vol.18, №12. – p.1301-1310.

76. Takx, R.A. Quantification of left and right ventricular function and myocardial mass: comparison of low-radiation dose 2nd generation dual-source CT and cardiac MRI / R.A. Takx, A. Moscariello, et al. // Eur J Radiol. – 2012. – Vol.81, №4. – e598-604.

77. Pepi, M. Recommendations for echocardiography use in the diagnosis and management of cardiac sources of embolism: European Association of Echocardiography (EAE) (a registered branch of the ESC) / M. Pepi, A. Evangelista, et al. // Eur J Echocardiogr. –2010. – Vol.11, №6. – p.461-76.

78. Saric, M. Guidelines for the use of echocardiography in the evaluation of a cardiac source of embolism / M. Saric, A.C. Armour, et al. // J Am Soc Echocardiogr. – 2016. – №29. – p.1–42.

79. Hahn, R.T. Guidelines for performing a comprehensive transesophageal echocardiographic examination: recommendations from the American Society of Echocardiography and the Society of Cardiovascular Anesthesiologists / R.T. Hahn, T. Abraham, et al. // Anesth Analg. – 2014. – Vol.118, №1. – p.21-68.

80. American Society of Anesthesiologists and Society of Cardiovascular Anesthesiologists Task Force on Transesophageal Echocardiography. Practice guidelines for perioperative transesophageal echocardiography. An updated report by the American Society of Anesthesiologists and the Society of Cardiovascular Anesthesiologists Task Force on Transesophageal Echocardiography / American Society of Anesthesiologists and Society of Cardiovascular Anesthesiologists Task Force on Transesophageal Echocardiography // Anesthesiology. 2010. – Vol.112, №5. – p.1084-1096.

81. Hahn, R.T. Guidelines for performing a comprehensive transesophageal echocardiographic examination: recommendations from the American Society of

Echocardiography and the Society of Cardiovascular Anesthesiologists / R.T. Hahn, T. Abraham, et al. // Anesth Analg. – 2014. –Vol.118, №1. – p.21-68.

82. Pathan, F. Roles of transesophageal echocardiography and cardiac computed tomography fo r evaluation of left atrial thrombus and associated pathology: review and critical a nalysis / F. Pathan, H. Hecht, et al. // JACC Cardiovasc Imaging. – 2018. Vol.11, №4. – p.616-627.

83. Hajjiri, M. Atrial fibrillation ablation in patients with known sludge in the left atrial appendage / M. Hajjiri, S. Bernstein, et al. // J Interv Card Electrophysiol. – 2014. – №40. – p.147-151.

84. Kim, S.C. Differentiation between spontaneous echocardiographic contrast and left atrial appendage thrombus in patients with suspected embolic stroke using two-phase multidetector computed tomography / S.C. Kim, E.J. Chun, et al. // Am. J. Cardiol. – 2010. – Vol.106, №8. – p.1174–1181.

85. Bernhardt, P. Patients with atrial fibrillation and dense spontaneous echo contrast at high risk a prospective and serial follow-up over 12 months with transesophageal echocardiography and cerebral magnetic resonance imaging / P. Bernhardt, H. Schmidt, et al. // J Am Coll Cardiol. – 2005. – №45. – p.1807–1812.

86. Yoo, J. Poor Outcome of Stroke Patients With Atrial Fibrillation in the Presence of Coexisting Spontaneous Echo Contrast / J. Yoo, D. Song, et al. // Stroke. – 2016. – Vol.47, №7. – p.1920-1922.

87. Bernier, M. CUTE-CV: a prospective study of enhanced left atrial appendage visualization with microbubble contrast agent use during transesophageal echocardiography guided cardioversion / M. Bernier, S.S. Abdelmoneim, et al. // Echocardiography. – 2013. – №30. – p.1091–1097.

88. Hilberath, J.N. Safety of transesophageal echocardiography / J.N. Hilberath, D.A. Oakes, et al. // J Am Soc Echocardiogr. – 2010. – №23. – p.1115–1127.

89. Purza, R. Transesophageal Echocardiography Complications in Adult Cardiac Surgery: A Retrospective Cohort Study / R. Purza, S. Ghosh, et al. // Ann Thorac Surg. – 2017. – Vol.103, №3. – p.795-802.

90. Werle, R.W. Oropharyngeal dysphagia and related factors in post-cardiac surgery: a systematic review / R.W. Werle, E.M. Steidl, et al. // Codas. – 2016. – Vol.28, №5. – p.646-652.

91. Hudhud, D. Safety of performing transoesophageal echocardiography in patients with oesophageal varices / D. Hudhud , H. Allaham, et al. // Heart Asia. – 2019. – Vol.11, №2. – e011223.

92. Daniel, W.G. Safety of transesophageal echocardiography. A multicenter survey of 10,419 examinations / W.G. Daniel, R. Erbel, et al. // Circulation. – 1991. – №83. – p.817–821.

93. ACR Committee on Drugs and Contrast Media. ACR Manual on Contrast Media [электронный ресурс] / ACR Committee on Drugs and Contrast Media // 2020. – P.131. Режим доступа: https://www.acr.org/-/media/ACR/files/clinical-resources/contrast_media.pdf.

94. Liddy, S. Applications of cardiac computed tomography in electrophysiology intervention / S. Liddy, U. Buckley, et al. // European Heart Journal Cardiovascular Imaging. – 2017. – №0. – p.1–9.

95. Гурина, В.И. Оценка анатомии и функции левого предсердия по данным мультиспиральной компьютерной томографии при подготовке к радиочастотной катетерной абляции у пациентов с фибрилляцией предсердий / В.И. Гурина, Е.В. Кондратьев, и др. // Медицинская визуализация. – 2017. – Т.21, №5. – с.39–55.

96. Angulo Hervias, E. Multidetector computed tomography in planning the treatment of atrial fibrillation / E. Angulo Hervias, M.E. Guillén Subirán, et al. // Radiologia. – 2020. – Vol.62, №2. – p.148-159.

97. Şeker, M. The characteristics of left atrial diverticula in normal sinüs rhythm patients / M. Şeker // Surg Radiol Anat. – 2020. – Vol.42, №4. – p.377-384.

98. Ревишвили, А.Ш. Оценка морфологии легочных вен у пациентов с фибрилляцией предсердий с использованием компьютерной ангиографии / А.Ш. Ревишвили, В.Н. Макаренко, и др. // Вестник аритмологии. – 2006. – №45. – с.42-47.

99. den Uijl, D.W. Effect of pulmonary vein anatomy and left atrial dimensions on outcome of circumferential radiofrequency catheter ablation for atrial fibrillation / D.W. den Uijl, L.F. Tops, et al. // Am. J. Cardiol. – 2011. – Vol.107, №2. – p.243–249.

100. Leong, D.P. Left atrial volume and function in patients with atrial fibrillation / D.P. Leong, H. Dokainish // Curr Opin Cardiol. – 2014. – Vol.29, №5. – p.437-444.

101. Ejima, K. Long-term outcome and preprocedural predictors of atrial tachyarrhythmia recurrence following pulmonary vein antrum isolation-based catheter ablation in patients with non-paroxysmal atrial fibrillation / K. Ejima., K. Arai, et al. // J Cardiol. – 2014. – №64. – p.57-63.

102. Thomas, L. Left Atrial Reverse Remodeling. Mechanisms, Evaluation, and Clinical Significance / L. Thomas, W.P. Abhayaratna // JACC: Cardiovascular Imaging. – 2017. – Vol.10, №1. – p.65–77.

103. Cronin, P. Normative analysis of pulmonary vein drainage patterns on multidetector CT with measurements of pulmonary vein ostial diameter and distance to first bifurcation / P. Cronin, A.M. Kelly, et al. // Acad Radiol. – 2007. – Vol.14, №2. – p.178–188.

104. Hassani, C. Comprehensive Cross-sectional Imaging of the Pulmonary Veins / C. Hassani, F. Saremi // Radiographics. – 2017. – Vol.37, №7. – 1928-1954.

105. Александрова, С.А. Оценка анатомии легочных вен у больных с фибрилляцией предсердий с помощью спиральной компьютерной ангиографии: автореф. дис. …канд. мед. наук : 14.00.44, 14.00.19 / Александрова Светлана Александровна. – М., 2004. – 24 с.

106. Harbi, A. Anatomical variation of pulmonary venous ostium and its relationship with atrial arrhythmia in the Saudi population / A. Harbi, H. Mhish, et al. // J Saudi Heart Assoc. – 2014. – Vol.26, №2. – p.81–85.

107. Kanaji, Y. Pre-procedural evaluation of the left atrial anatomy in patients referred for catheter ablation of atrial fibrillation / Y. Kanaji, S. Miyazaki, et al. // J. Cardiol. – 2016. – Vol.67, №1. – p.115–121.

108. Altinkaynak, D. Evaluation of pulmonary venous variations in a large cohort: Multidetector computed tomography study with new variations / D. Altinkaynak, A. Koktener // Wien Klin Wochenschr. – 2019. – Vol.131, №19-20. – p.475-484.

109. Koçyiğit, D. Pulmonary vein anatomy and its variations in a Turkish atrial fibrillation cohort undergoing cryoballoon-based catheter ablation / D. Koçyiğit, K.M. Gürses, et al. // Turk Kardiyol Dern Ars. – 2017. – Vol.45, №1. – p.42-48.

110. Skowerski, M. Pulmonary vein anatomy variants as a biomarker of atrial fibrillation - CT angiography evaluation / M. Skowerski, I. Wozniak-Skowerska, et al. // BMC Cardiovasc Disord. – 2018. – Vol.18, №1. – p.146.

111. Odozynski, G. Paroxysmal Atrial Fibrillation Catheter Ablation Outcome Depends on Pulmonary Veins Anatomy / G. Odozynski, A.R.J.D. Forno, et al. // Arq Bras Cardiol. – 2018. – Vol.111, №6. – p.824-830.

112. Chen, J. Assessments of pulmonary vein and left atrial anatomical variants in atrial fibrillation patients for catheter ablation with cardiac CT / J. Chen, Z.G. Yang, et al. // Eur Radiol. – 2017. – Vol.27, №2. – p.660-670.

113. Shimamoto, K. Pulmonary vein volume predicts the outcome of radiofrequency catheter ablation of paroxysmal atrial fibrillation / K. Shimamoto, F. Miura, et al. // PLoS One. – 2018. – Vol.13, №7. – e0201199.

114. Beigel, R. The left atrial appendage: anatomy, function, and noninvasive evaluation / R. Beigel, N.C. Wunderlich, et al. // J Am Coll Cardiol Img. – 2014. – 7. – p.1251–1265.

115. Wunderlich, N.C. Percutaneous interventions for left atrial appendage exclusion: options, assessment, and imaging using 2D and 3D echocardiography/ N.C.

Wunderlich, R. Beigel, et al. // J Am Coll Cardiol Img. – 2015. – №8. – p.472–88.

116. Rajwani, A. CT sizing for left atrial appendage closure is associated with favourable outcomes for procedural safety / A. Rajwani, A.J. Nelson, et al. // Eur Heart J Cardiovasc Imaging. – 2017. – №18. – p.1361–1368.

117. Глазкова, Е.Ю. Компьютерная томография в диагностике тромбоза ушка левого предсердия: автореф. дис. …канд. мед. наук : 14.00.13 / Глазкова Елена Юрьевна. – М., 2011. – 25 с.

118. Shiozawa, T. Left Atrial Appendage Volume and Plasma Docosahexaenoic Acid Levels Are Associated With Atrial Fibrillation Recurrence After Catheter Ablation / T. Shiozawa, K. Shimada, et al. // Cardiol Res. – 2017. –Vol.8, №3. – p.96-104.

119. Wu, X. Computed tomography for detecting left atrial thrombus: a meta-analysis / X. Wu, C. Wang, et al. // Arch Med Sci. – 2012. – Vol.8, №6. – p.943-951.

120. Teunissen, C. Double-contrast, single-phase computed tomography angiography for ruling out left atrial appendage thrombus prior to atrial fibrillation ablation / C. Teunissen, J. Habets, et al. // Int J Cardiovasc Imaging. – 2017. – Vol.33, №1. – p.121-128.

121. Sawit, S.T. Usefulness of cardiac computed tomographic delayed contrast enhancement of the left atrial appendage before pulmonary vein ablation / S.T. Sawit, A. Garcia-Alvarez, et al. // Am. J. Cardiol. – 2012. – Vol.109, №5. – p.677–684.

122. Maltagliati, A. Multidetector computed tomography vs multiplane transesophageal echocardiography in detecting atrial thrombi in patients candidate to radiofrequency ablation of atrial fibrillation / A. Maltagliati, G. Pontone, et al. // Int. J. Cardiol. – 2011. – Vol.152, №2. – p.251–254.

123. Gopalan, D. Right heart on multidetector CT/ D. Gopalan // The British Journal of Radiology. – 2011. – №84. – p.306–323.

124. Fuchs, A. Automated assessment of heart chamber volumes and function in patients with previous myocardial infarction using multidetector computed

tomography / A. Fuchs, J.T. Kuhl, et al. // J.Cardiovasc. Comput. Tomogr. – 2012. – Vol.6, №5. – p.325–334.

125. Aliyari Ghasabeh, M. Epicardial Fat Distribution Assessed with Cardiac CT in Arrhythmogenic Right Ventricular Dysplasia/Cardiomyopathy / M. Aliyari Ghasabeh, A.S.J.M. Te Riele, et al. // Radiology. – 2018. – Vol.289, №3. – p.641-648.

126. Kaniewska, M. Noninvasive evaluation of global and regional left ventricular function using computed tomography and magnetic resonance imaging: a meta-analysis / M. Kaniewska, G.M. Schuetz, et al. // Eur Radiol. – 2017. – Vol.27, №4. – p.1640-1659.

127. Kim, J.Y. Cardiac CT for Measurement of Right Ventricular Volume and Function in Comparison with Cardiac MRI: A Meta-Analysis / J.Y. Kim, Y.J. Suh, et al. // Korean J Radiol. – 2020. – Vol.21, №4. – p.450-461.

128. Kang, K.W. Additional linear ablation from the superior vena cava to right atrial septum after pulmonary vein isolation improves the clinical outcome in patients with paroxysmal atrial fibrillation: prospective randomized study / K.W. Kang, H.N. Pak, et al. // Europace. – 2014. – №16. – p.1738-1745.

129. Артюхина, Е.А. Радиочастотная аблация аритмогенных зон в правом предсердии у пациентов с фибрилляцией предсердий / Е.А. Артюхина, М.В. Яшков, и др. // Вестник аритмологии. – 2018. – №91. – с.44-47.

130. Johnson, T.R. ECG-gated 64-MDCT angiography in the differential diagnosis of acute chest pain / T.R. Johnson, K. Nikolaou, et al. // AJR Am J Roentgenol. – 2007. – Vol.188, №1. – p.76-82.

131. Kim, Y.Y. Left atrial appendage filling defects identified by multidetector computed tomography in patients undergoing radiofrequency pulmonary vein antral isolation: a comparison with transesophageal echocardiography / Y.Y. Kim, A.L. Klein, et al. // Am Heart J. – 2007. – №154. – p.1199–1205.

132. Singh, N.K. Left atrial appendage filling defects on 64-slice multidetector computed tomography in patients undergoing pulmonary vein isolation: predictors and comparison to transesophageal echocardiography / N.K. Singh, N.

Nallamothu, et al. // J. Comput. Assist.Tomogr. – 2009. – Vol.33, №6. – p.946–951.

133. Hur, J. Left atrial appendage thrombi in stroke patients: detection with two-phase cardiac CT angiography versus transesophageal echocardiography / J. Hur, Y.J. Kim, et al. // Radiology. – 2009. – Vol.251, №3. – p.683–690.

134. Dorenkamp, M. Detection of left atrial thrombus during routine diagnostic work-up prior to pulmonary vein isolation for atrial fibrillation: role of transesophageal echocardiography and multidetector computed tomography / M. Dorenkamp, C. Sohns, et al. // Int J Cardiol. – 2013. – Vol.163, №1. – p.26-33.

135. Saucedo, J. Exclusion of left atrial appendage thrombus using single phase coronary computed tomography as compared to transesophageal echocardiography in patients undergoing pulmonary vein isolation / J. Saucedo, S. Martinho, et al. // ISRN Cardiol. – 2014. – №2014. – p.838727.

136. Lazoura, O. A low-dose, dual-phase cardiovascular CT protocol to assess left atrial appendage anatomy and exclude thrombus prior to left atrial intervention / O. Lazoura, T.F. Ismail, et al. // Int J Cardiovasc Imaging. – 2016. – Vol.32, № 2. – p.347-354.

137. Budoff, M.J. Comparison of transesophageal echocardiography versus computed tomography for detection of left atrial appendage filling defect (thrombus) / M.J. Budoff, A. Shittu, et al. // Am J Cardiol. – 2014. – Vol.113, №1. – p.173-177.

138. Bilchick, K.C. Effectiveness of integrating delayed computed tomography angiography imaging for left atrial appendage thrombus exclusion into the care of patients undergoing ablation of atrial fibrillation / K.C. Bilchick, A. Mealor, et al. // Heart Rhythm. – 2016. – №13. – p.12–19.

139. Hioki, M. Filling defects of the left atrial appendage on multidetector computed tomography: their disappearance following catheter ablation of atrial fibrillation and the detection of LAA thrombi by MDCT / M. Hioki, S. Matsuo, et al. // Heart Vessels. – 2016. – Vol.31, №12. – p.2014-2024.

140. Wang, L. CTA detection of left atrial stasis and thrombus in patients with atrial fibrillation / L. Wang, M. Kadiyala, et al. // Pacing Clin Electrophysiol. – 2016. – Vol.39, № 12. – p.1388-1393.

141. Homsi, R. Can contrast-enhanced multi-detector computed tomography replace transesophageal echocardiography for the detection of thrombogenic milieu and thrombi in the left atrial appendage: a prospective study with 124 patients / R. Homsi, B. Nath, et al. // Rofo. – 2016. – Vol.188, №1. – p.45-52.

142. Utsunomiya, D. Cardiac 16-MDCT for anatomic and functional analysis: assessment of a biphasic contrast injection protocol / D. Utsunomiya, K. Awai, et al. // AJR Am J Roentgenol. – 2006. – Vol.187, №3. – p.638-644.

143. Kerl, J.M. Right heart: split-bolus injection of diluted contrast medium for visualization at coronary CT angiography / J.M. Kerl, J.G. Ravenel, et al. // Radiology. – 2008. – Vol.247, №2. – p.356-364.

144. Nakahara, T. The time-adjusted gradual replacement injection method enables better visualization of the right heart / T. Nakahara, M. Jinzaki, et al. // J Cardiovasc Comput Tomogr. – 2014. – Vol.8, №2. – p.158-165.

145. Kok, M. Contrast Enhancement of the Right Ventricle during Coronary CT Angiography--Is It Necessary? / M. Kok, B.L. Kietselaer, et al. // PLoS One. – 2015. – Vol.10, №6. – e0128625.

146. Hur, J. Cardioembolic stroke: dual-energy cardiac CT for differentiation of left atrial appendage thrombus and circulatory stasis / J. Hur, Y.J. Kim, et al. // Radiology. – 2012. – Vol.263, №3. – p.688–695.

147. Hur, J. Dual-enhancement cardiac computed tomography for assessing left atrial thrombus and pulmonary veins before radiofrequency catheter ablation for atrial fibrillation / J. Hur, H.N. Pak, et al. // Am J Cardiol. – 2013. – Vol.112, №2. – p.238-244.

148. Staab, W. Split-bolus single-phase cardiac multidetector computed tomography for reliable detection of left atrial thrombus: comparison to transesophageal echocardiography / W. Staab, C. Sohns, et al. // Rofo. –2014. – Vol.186, №11. – p.1009–1015.

149. Scialpi, M. Split-Bolus Single-Pass Multidetector-Row CT Protocol for Diagnosis of Acute Pulmonary Embolism / M. Scialpi, A. Rebonato, et al. // Iran J Radiol. – 2016. – Vol.13, №1. – e19844.

150. Заболеваемость всего населения России в 2017 году. Статистические материалы / Министерство здравоохранения Российской Федерации, Департамент мониторинга, анализа и стратегического развития здравоохранения ФГБУ «Центральный научно-исследовательский институт организации и информатизации здравоохранения» Минздрава России // 2018. – Ч.I. – 140 с.

151. Исаева, М.Ю. Выявление тромба ушка левого предсердия у больных с мерцательной аритмией и факторами риска тромбоэмболических осложнений: роль чреспищеводной эхокардиографии и мультиспиральнои компьютерной томографии: автореф. дис. …канд. мед. наук : 14.00.06 / Исаева Марина Юрьевна. – М., 2007. – 25 с.

152. Vira, T. Cardiac computed tomography and magnetic resonance imaging vs. transoesophageal echocardiography for diagnosing left atrial appendage thrombi / T. Vira, P. Pechlivanoglou, et al. // Europace. – 2019. – Vol.21, №1. – e1-e10.

153. Cronin, E.M. 2019 HRS/EHRA/APHRS/LAHRS expert consensus statement on catheter ablation of ventricular arrhythmias: Executive summary / E.M. Cronin, F.M. Bogun, et al. // Heart Rhythm. – 2019. – pii. – S1547-5271(19)30236-X.

154. Haage, P. Reduction of contrast material dose and artifacts by a saline flush using a double power injector in helical CT of the thorax / P. Haage, T. Schmitz-Rode, et al. // AJR Am J Roentgenol. – 2000. – №174. – p.1049-1053.

155. Setty, B.N. Comparison of enhancement, image quality, cost, and adverse reactions using 2 different contrast medium concentrations for routine chest CT on 16-slice MDCT / B.N. Setty, D.V. Sahani, et al. // J Comput Assist Tomogr. – 2006. – Vol.30, №5. – p.818-822.

156. Funabashi, N. New acquisition method to exclusively enhance the left side of the heart by a small amount of contrast material achieved by multislice computed

tomography with 64 data acquisition system / N. Funabashi, K. Suzuki, et al. // Int J Cardiol. – 2007. – №114. – p.265–269.

157. Cademartiri, F. Non-invasive 16-row multislice CT coronary angiography: usefulness of saline chaser / F. Cademartiri, N. Mollet, et al. // Eur Radiol. –2004. – №14. – p.178 –183.

158. Platt, J.F. IV contrast material for abdominal CT: comparison of three methods of administration / J.F. Platt, G.M. Glazer // AJR Am J Roentgenol. 1988. – Vol.151, №2. – p.275-277.

159. Korobkin, M. CT urography / M. Korobkin // Eur Radiol. – 2005. – Vol.15, №4. – D82-4.

160. Dillman, J.R. Comparison of urinary tract distension and opacification using single-bolus 3-Phase vs split-bolus 2-phase multidetector row CT urography / J.R. Dillman, E.M. Caoili, et al. // J Comput Assist Tomogr. – 2007. – Vol.31, №5. – p.750-757.

161. Kato, R. Pulmonary vein anatomy in patients undergoing catheter ablation of atrial fibrillation: lessons learned by use of magnetic resonance imaging / R. Kato, L. Lickfett, et al. // Circulation. – 2003. – Vol.107, №15. – p.2004–2010.

162. Mansour, M. Assessment of pulmonary vein anatomic variability by magnetic resonance imaging: implications for catheter ablation techniques for atrial fibrillation / M. Mansour, G. Holmvang, et al. // J Cardiovasc Electrophysiol. – 2004. – Vol.15, №4. – p.387–393.

163. Wittkampf, F.H. Pulmonary vein ostium geometry: analysis by magnetic resonance angeography / F.H. Wittkampf, E.J. Vonken, et al. // Circulation. – 2003. – Vol.107, №1. – p.21–23.

164. Manghat, N.E., Pulmonary venous evaluation using electrocardiogram-gated 64-detector row cardiac CT / N.E. Manghat, H.C. Mathias, et al. // Br J Radiol. – 2012. – Vol.85, №1015. – p.965–971.

165. Schwartzman, D. Characterization of left atrium and distal pulmonary vein morphology using multidimensional computed tomography / D. Schwartzman, J. Lacomis, et al. // J Am Coll Cardiol. –2003. – Vol.41, №8. – p.1349–1357.

166. Hung, S.T. Characteristic features on morphologic and topographic findings of pulmonary vein orifices in transition from diastolic dysfunction to heart failure: a computerized tomography study / S.T. Hung, C.H. Yun, et al. // J Card Fail .– 2016. – Vol.22, №4. – p.316–320.

167. Hur, J. Dual-enhanced cardiac CT for detection of left atrial appendage thrombus in patients with stroke: a prospective comparison study with transesophageal echocardiography / J. Hur, Y.J. Kim, et al. // Stroke. – 2011. – Vol.42, №9. – p.2471–2477.

168. Kerl, J.M. Triphasic contrast injection improves evaluation of dual energy lung perfusion in pulmonary CT angiography / J.M. Kerl, R.W. Bauer, et al. // European journal of radiology. – 2011. – Vol.80, №3. – p.483-487.

ПРИЛОЖЕНИЕ

Протоколы контрастного усиления сердца (данные мировых исследований)

Автор	Цель исследования	N наблюдений	КС, концентрация йода (мг/мл)	Тип протокола	Предварительный болюс, мл	I болюс КС, мл	II болюс КС, мл (КС:ФР)	Преследователь болюса (ФР), мл	Скорость введения мл/сек	Задержка артериальной фазы	Задержка отсроченной фазы
Johnson, 2007 [130]	Камеры сердца, КАГ, легочные сосуды	55	300	Монофазный	-	136,9 ± 17,6	50	-	4,6 ± 0,5	6 сек	-
Kim, 2007 [131]	ЛП, ушко	233	300	Монофазный	-	90-100	-	-	3,5-4,5	-	-
Singh, 2009 [132]	ЛП, ушко	52	370	Монофазный	-	80-100	-	-	4-5	-	-
Hur, 2009 [133]	ЛП, ушко	55	370	Монофазный	-	60-90	-	-	5	6 сек	30 сек
Sawit, 2012 [121]	ЛП, ушко	176	300	Монофазный	-	60-80	-	50	4	-	60 сек
Dorenkamp, 2013 [134]	ЛП, ушко	329	400	Монофазный	-	80	-	-	-	-	-
Saucedo, 2014 [135]	ЛП, ушко	172	-	Монофазный	-		-	-	-	-	-
Lazoura, 2016	ЛП, ушко	122	370	Монофазный	-	90	-	-	6	-	60 сек

[136]											
Budoff, 2016 [137]	ЛП, ушко	84		Монофазный	-	40-80	-	-	5	-	40 сек
Bilchick, 2016 [138]	ЛП	320		Монофазный	-	60	-	-		4 сек	40сек
Hioki, 2016 [139]	ЛП, ушко	459	350	Монофазный	-	70	-	-	-		-
Wang, 2016 [140]	ЛП, ушко	831	320	Монофазный	-	65-85	-	-	4	5 сек	-
Homsi, 2016 [141]	ЛП, ушко	124	370	Монофазный	-	90	-		6	6 сек	-
Utsunomiya, 2006 [142]	КАГ, камеры сердца	Гр. А - 13	350	Сплит-болюс	-	60	80мл (50:50%)	-	1,5-3	-	-
		Гр. В - 12		Монофазный	-	100	-	40	3	-	-
		Гр. С - 13		Монофазный	-	100	-	-	3	-	-
Kerl, 2008 [143]	КАГ, камеры сердца	Гр. 1 - 15	370	Монофазный	-	50-75	-	-	5	-	-
		Гр. 2- 25		Монофазный		50-75	-	50			
		Гр. 3 - 15		Сплит-болюс		50-75	50 мл(70:30 %)	30			
Lu, 2010 [39]	КАГ	Гр. 1 - 30	350	Монофазный	-	67,0 ±5,3	-	-	5	-	-

		Гр. 2 - 30		Монофазный	-	59,9 ±4,9	-	40		-	
		Гр. 3a -30		Сплит-болюс	-	56,9 ±3,2	6:14 мл (30:70%)	-		-	
		Гр. 3b -30		Сплит-болюс	-	59,2 ±5,7	10:10 (50:50%)	-		-	
		Гр. 3c-30		Сплит-болюс	-	56,9 ±4,6	14:6 (70:30%)	-		-	
Nakahara, 2014 [144]	Камеры сердца	26	370	time-adjusted gradual replacement injection	-	BWx 0,15	-	28,36 ±6,48	0,07x BW	3 сек	-
		26		Сплит-болюс	-	50	50 мл (70%:30%)	30	5	-	-
Kondo, 2014 [43]	Сегментация желудочков		370	Монофазный		BW x 0,7	-	30	5	-	-
				Сплит-болюс			10:90%	-			
Kok, 2015 [145]	КАГ, камеры сердца	472	300	Сплит-болюс	-	По весу	(20:80%)	40	6,1±2,2	-	-
Hur, 2012 [146]	ЛП, ушко ЛП	63	320	Предболюс	50	70	-	50		-	180 сек

Hur, 2013 [147]	ЛП, ушко ЛП	117	320	Предболюс	50	70	-	50		-	180 сек
Staab, 2014 [148]	ЛП, ушко ЛП	182	350	Предболюс	30	70	-	40	2-4	6 сек	-
Scialpi, 2016 [149]	ТЭЛА	40	320	Предболюс	1,2 мл/кг	ФР 20 мл	КС 60 мл	20	1,5-3,5	-	64 сек
Teunissen, 2017 [120]	Ушко ЛП	477	300	Предболюс	30	70	60 мл (30%:70%)	-	6	7 сек	20 сек