Федеральное государственное бюджетное научное учреждение
«Российский научный центр хирургии имени академика Б.В. Петровского

На правах рукописи

Горшунова Александра Петровна

ВИДЕОЭНДОСКОПИЧЕСКАЯ ПЛАСТИКА ПИЩЕВОДА ЖЕЛУДОЧНОЙ ТРУБКОЙ

3.1.9– хирургия

Диссертация
на соискание ученой степени
кандидата медицинских наук

Научный руководитель:
доктор медицинских наук
Шестаков Алексей Леонидович

Москва – 2023

ОГЛАВЛЕНИЕ

ВВЕДЕНИЕ **4**

ГЛАВА 1 Обзор литературы **10**

1.1 История 10

1.2 Эволюция доступа в хирургии пищевода 13

1.3 Малоинвазивные технологии в реконструктивной хирургии пищевода 17

1.4 Варианты пластики и расположения трансплантата 21

1.5 Проблема пищеводного анастомоза 23

1.6 Сравнительный анализ результатов МИЭ и «открытых» операций 27

1.7 Резюме 30

ГЛАВА 2 Материалы и методы **32**

2.1 Дизайн исследования 32

2.2 Общая характеристика клинических наблюдений 34

2.3 Особенности периоперационного ведения больных 44

2.4 Особенности предоперационной подготовки 45

2.5 Особенности послеоперационного ведения 47

2.6 Оценка выраженности хирургического стресс-ответа 49

2.7 Методология научного исследования 49

2.7 Статистическая обработка данных 50

ГЛАВА 3 Технические аспекты минимально инвазивной реконструктивной хирургии пищевода **51**

3.1 Характер оперативных вмешательств в исследуемых группах 51

3.2 Особенности хирургической техники при выполнении субтотальной резекции пищевода с одномоментной пластикой желудочной трубкой 53

3.2.1 Эндовидеохирургическая субтотальная резекция пищевода с лапароскопически- ассистированной пластикой пищевода желудочной трубкой 53

3.2.2 Эндовидеохирургическая субтотальная резекция пищевода с «традиционной» открытой пластикой пищевода желудочной трубкой 59

ГЛАВА 4 Результаты видеоэндоскопической пластики пищевода желудочной трубкой 59

4.1 Интраоперационные результаты видеоэндоскопической пластики пищевода желудочной трубкой 60

4.2 Степень операционной травмы при видеоэндоскопической пластике пищевода желудочной трубкой 63

4.2.1 Выраженность хирургического стресс-ответа 63

4.2.2 Уровень болевого синдрома 65

4.3 Послеоперационные результаты видеоэндоскопической пластики пищевода желудочной трубкой 66

4.4 Послеоперационные осложнения 67

4.5 Длительность госпитализации и пребывание в ОРИТ 72

4.6 Отдаленные результаты видеоэндоскопической пластики пищевода желудочной трубкой 73

ЗАКЛЮЧЕНИЕ 76

ВЫВОДЫ 91

ПРАКТИЧЕСКИЕ РЕКОМЕНДАЦИИ 92

СПИСОК СОКРАЩЕНИЙ И УСЛОВНЫХ ОБОЗНАЧЕНИЙ 93

СПИСОК ЛИТЕРАТУРЫ 95

ПРИЛОЖЕНИЕ А 113

ПРИЛОЖЕНИЕ Б 114

ПРИЛОЖЕНИЕ В 115

ПРИЛОЖЕНИЕ Г 116

ПРИЛОЖЕНИЕ Д 117

ПРИЛОЖЕНИЕ Е 118

ВВЕДЕНИЕ

Актуальность темы исследования

В современной хирургии реконструктивные операции на пищеводе при доброкачественных и злокачественных заболеваниях остаются одними из самых сложных и по-прежнему привлекают внимание хирургов к этой проблеме. Постоянно изучаются и обсуждаются разные аспекты как хирургического, так и неоперативного лечения этой категории больных. Несмотря на интенсивное развитие, в последние годы, таких отрослей медицины, как хирургия, анестезиология и реаниматология и ряда других, субтотальная резекция пищевода с одномоментной эзофагопластикой, как единственно возможный вариант хирургического лечения при ряде доброкачественных и злокачественных заболеваний, по-прежнему характеризуется высокой частотой послеоперационных осложнений и летальности в связи с большим объемом вмешательства, его травматичностью и технической сложностью [90, 93, 121, 126].

Наиболее часто встречающимся показанием к выполнению субтотальной резекции пищевода с последующим проведением эзофагопластики является его поражение злокачественным новообразованием [6, 9, 26, 82]. Рак пищевода занимает 8 место в мире в структуре онкологической заболеваемости и 6 место среди причин онкологической смертности [66]. В РФ показатель заболеваемости раком пищевода у мужчин составляет 6,3 на 100 тыс. населения, для женщин – 0,93, при этом резектабельность опухоли колеблется в пределах 60-80% [9]. В то же время, хирургический метод при раке пищевода применим только у 10-30% впервые выявленных больных [20]. Однако есть больные и доброкачественными заболеваниями пищевода, при которых возникает необходимость в удалении органа с последующей его реконструкцией. К подобным показаниям относятся нервно-мышечные заболевания 3-4 стадии, тотальные и субтотальные стриктуры пищевода, различные повреждения пищевода (синдром Бурхаве/ ятрогенные повреждения и т.д.) [15,17,33]. Частота встречаемости ахалазии кардии составляет

0,5 на 100 000 человек, заболеваемость – 8 человек на 100 000 в год, при этом необходимость в проведении субтотальной резекции возникает у 5% пациентов [72]. При ожоговых стриктурах, которые занимают второе место среди доброкачественных заболеваний пищевода, показания к субтотальной резекции возникают не так часто, однако неэффективность консервативной терапии или невозможность выполнения органосохраняющих методик не оставляет выбора ряду больных с этой патологией [1, 7, 31, 34, 64, 72]. При этом важно отметить, что выполнение такого обширного и травматичного вмешательства, как субтотальная резекция пищевода, сопровождается высокой частотой осложнений (≥ 59%) и летальности, которая, по данным различных авторов, может достигать 4-8% и более [90, 95].

Необходимость и важность улучшения результатов лечения пациентов как онкологического, так и неонкологического профиля при выполнении субтотальной резекции пищевода с одномоментной эзофагопластикой способствовала внедрению в практику видеоэндоскопических хирургических методик, которые позволили сократить частоту послеоперационных осложнений и снизить травматичность доступа. Эти технологии в равной мере оказались востребованы как при непосредственном вмешательстве на пищеводе, так и при выполнении эзофагопластики, главным образом, с использованием желудка. Однако если потенциал видеоэндоскопических хирургических технологий при проведении субтотальной резекции пищевода на сегодняшний день изучен достаточно полно [57, 108, 109, 132], то применение этой технологии при выполнении реконструктивного этапа вмешательства с формированием желудочного трансплантата не так распространено и требует проведения дополнительных исследований и серьезной научной оценки.

Цель исследования

Повысить эффективность субтотальной эзофагэктомии с одномоментной пластикой желудочной трубкой у пациентов с заболеваниями пищевода, путем внедрения реконструктивных видеоэндоскопических технологий.

Задачи исследования

1. Оценить возможности видеоэндоскопического доступа при выполнении пластики желудочной трубкой после эзофагэктомии у больных доброкачественными и злокачественными заболеваниями пищевода, определить показания и противопоказания к его использованию.

2. Разработать технические аспекты видеоэндоскопической пластики пищевода желудочной трубкой после эзофагэктомии у больных доброкачественными и злокачественными заболеваниями пищевода.

3. Провести сравнительный анализ непосредственных и отдаленных результатов эзофагопластики желудочной трубкой, выполненной с использованием видеоэндоскопического и «традиционного» открытого доступов.

4. Дать оценку видеоэндоскопической реконструктивной эзофагопластике после субтотальной резекции пищевода по поводу его доброкачественных и злокачественных заболеваний, как компонента программы ускоренного выздоровления больных.

Научная новизна

На основании сравнительного анализа проведена оценка интраоперационных и непосредственных послеоперационных результатов лечения больных доброкачественными и злокачественными заболеваниями пищевода с выполнением его субтотальной резекции с одномоментным реконструктивным этапом при использовании как видеоэндоскопических, так и открытых «традиционных» методик.

Определены показания и противопоказания к применению видеоэндоскопических методик при лечении больных заболеваниями пищевода различной этиологии.

В ходе проведенного анализа полученных результатов доказана безопасность и эффективность видеоэндоскопической реконструктивной эзофагопластике после субтотальной резекции пищевода у больных доброкачественными и злокачественными заболеваниями пищевода.

Теоретическая и практическая значимость

Продемонстрирована эффективность и безопасность минимально инвазивных методик при выполнении реконструктивных вмешательств пациентам с доброкачественными и злокачественными заболеваниями пищевода.

Сформулированы основные показания и противопоказания к лапароскопически-ассистированной пластике пищевода изоперистальтической желудочной трубкой у пациентов после эзофагэктомии.

Уточнены технические аспекты видеоэндоскопического реконструктивного вмешательства у пациентов с доброкачественными и злокачественными заболеваниями пищевода различной этиологии.

Полученные результаты могут быть использованы в многопрофильных учреждениях, в которых выполняют реконструктивные вмешательства на пищеводе, для оптимизации хирургического лечения пациентов, перенесших субтотальную резекцию пищевода.

Основные положения, выносимые на защиту

1. Видеоэндоскопическая пластика пищевода желудочной трубкой после эзофагэктомии является эффективной и безопасной альтернативой открытым операциям у больных доброкачественными и злокачественными заболеваниями пищевода.

2. Применение видеоэндоскопических методик при выполнении реконструктивного вмешательства на пищеводе позволяет улучшить результаты лечения больных доброкачественными и злокачественными заболеваниями за счет сокращения частоты развития интраоперационных и послеоперационных осложнений, сокращения продолжительности сроков пребывания в отделении реанимации и интенсивной терапии и в профильном стационаре.

3. Лапароскопически-ассистированная пластика пищевода желудочной трубкой сопровождается как меньшим болевым синдромом, так и меньшей выраженностью хирургического стресс-ответа, что способствует более ранней послеоперационной реабилитации и выздоровлению пациентов.

Реализация результатов работы

Основные положения, результаты и рекомендации диссертационного исследования применяются в клинической практике отделения торако-абдоминальной хирургии и онкологии (хирургии пищевода и желудка) Федерального государственного бюджетного научного учреждения «Российский научный центр хирургии им. акад. Б.В. Петровского».

Апробация результатов работы.

Основные результаты работы представлены и обсуждены на конференции «Арктическая конференция торакальных хирургов, посвященная 20-летию самого северного отделения торакальной хирургии» 02-04 декабря 2022 года (г. Мурманск); на конференции "Инновации и традиции хирургии, конференция, посвященная 100-летию заслуженного деятеля РСФСР, проф. Г.И. Лукомского " 16 декабря 2022 года (г. Москва). Апробация диссертации состоялась 30 мая 2023 года на совместной конференции отделений торако-абдоминальной хирургии и онкологии, абдоминальной хирургии и онкологии I, абдоминальной хирургии и онкологии II, лаборатории экстренной хирургии и портальной гипертензии Федерального государственного бюджетного научного учреждения «Российский научный центр хирургии имени академика Б.В. Петровского».

Публикации по теме диссертации.

По результатам диссертационного исследования опубликовано 5 научных работ в научных рецензируемых журналах, включённых в перечень ВАК для публикации основных научных результатов диссертации.

Личное участие автора в получении научных результатов исследования

Личный вклад в диссертационную работу состоит в том, что автором проанализирована научная литература по изучаемой проблеме, как отечественная, так и зарубежная. Соискатель непосредственно принимала участие в реконструктивных вмешательствах на пищеводе, заполняла медицинскую документацию, осуществляла динамическое наблюдение за пациентами. Самостоятельно произведен сбор архивных данных, внесение и создание электронной базы данных, также автором выполнена разработка и соблюдение

дизайна исследования. Непосредственно автором получены результаты исследования, которые представлены в диссертационной работе, выполнена их статистическая обработка с последующим анализом, систематизацией и сравнением с литературными данными. Сформулированы выводы и разработаны практические рекомендации, внедренные в практику ФГБНУ "РНЦХ им. акад. Б.В. Петровского".

Объем и структура диссертации.

Диссертация изложена на 118 страницах машинописного текста и состоит из введения, 4 глав, заключения, выводов, практических рекомендаций, списка сокращений, списка литературы и приложений. Научная работа содержит 12 таблиц и иллюстрирована 14 рисунками. Список литературы включает 147 источников, в том числе 38 отечественных и 109 зарубежных.

ГЛАВА 1 Обзор литературы

1.1 История

История хирургии пищевода насчитывает более ста лет, первые работы, посвященные резекциям пищевода, были изданы еще в 1872 г. известными немецкими хирургами T. Billroth и V. Czerny [28], и все это время менялись и совершенствовались как сами методики, так и отдельные технические аспекты этих операций. С самого начала развития этой проблемы одновременно разрабатывались базовые принципы как непосредственно вмешательства на пищеводе, в том числе его удаления, так и реконструктивной эзофагопластики, причем в 70-е годы XX века остро встал вопрос выбора между одномоментными и многоэтапными операциями. Отечественные хирургические школы разрабатывали и совершенствовали, главным образом, способы выполнения одномоментных операций, как при злокачественных, так и при доброкачественных заболеваниях пищевода. Благодаря их работам преимущества одномоментных, комбинированных, расширенных и сочетанных операций сегодня не вызывают сомнений, а многоэтапные вмешательства на пищеводе производятся только вынужденно, по особым показаниям [9].

Значимыми проблемами подобных вмешательств на пищеводе следует считать, как их техническую сложность, так и особенности послеоперационного периода, отличающегося значительным числом осложнений и риском летальных исходов. Наиболее частыми ранними осложнениями эзофагэктомии являются несостоятельность анастомоза, формирование свищей верхних отделов желудочно-кишечного тракта, некроз трансплантата, осложнения со стороны дыхательной и сердечно-сосудистой систем. Такие осложнения, как стриктура анастомоза и функциональные нарушения, в основном, встречаются в позднем послеоперационном периоде.

Общая частота послеоперационных осложнений по данным многих исследований может колебаться от 25 до 80%. В ряду послеоперационных осложнений ведущее место занимают сердечно-сосудистые — 41-60%, а также

респираторные (пневмония, ишемический бронхит) — более 40%. В комплексе с пневмонией некроз трансплантата и несостоятельность анастомоза оказываются факторами, определяющими исход оперативного лечения [5, 30, 138] и влияющими на госпитальную летальность [11, 59, 104].

Пути преодоления этих проблем в различных разделах хирургии в последние десятилетия специалисты видят в использовании современных малоинвазивных видеоэндоскопических методик. Новым этапом в развитии хирургии пищевода явилась разработка и широкое внедрение в практику высокотехнологичных видеолапаро- и торакоскопических операций, а также вмешательств с применением роботизированной хирургической системы [12, 14]. Основанием для этих изысканий явился тот факт, что традиционная открытая эзофагэктомия является травматичной и высоко инвазивной операцией с большим количеством послеоперационных осложнений [76, 87, 100]. Важной целью минимально инвазивной хирургии было снижение физиологического стрессового ответа на травму, что, в свою очередь, позволяет уменьшить степень послеоперационной иммуносупрессии и восприимчивости организма к инфекциям [96]. Кроме того, использование видеоэндоскопических технологий при выполнении субтотальной резекции пищевода, как правило, связано с меньшей болью по сравнению с открытой эзофагэктомией, что способствует более быстрому восстановлению пациента после операции [42]. Минимально инвазивная эзофагэктомия (MIE, МИЭ, термин был введен в 1990-е годы), по данным различных исследований, признана безопасной альтернативой традиционной открытой эзофагэктомии [126]. Первая работа, демонстрирующая результаты минимально инвазивной эзофагэктомии у 5 пациентов, была опубликована в 1992 году A. Cuschieri et al. [58], которые выполняли видеоассистированную торакоскопию (VATS) для мобилизации пищевода. За этим исследованием последовало несколько сообщений о применении минимально инвазивных методов при резекции пищевода, в том числе J.M. Collard et al. (1993) и O.J. McAnena et al. (1994) из торакоскопического, а A.L. DePaula et al. (1995) - из лапароскопического трансхиатального доступов [54, 84].

Результаты не были окончательными, но большинство авторов сошлось во мнении, что широкое применение этой методики рекомендовано быть не может [101]. Однако уже в 2003 году J.Luketich et al. сообщили о первой большой серии малоинвазивных эзофагэктомий (222 пациента), продемонстрировав низкую частоту осложнений и летальности. Тридцатидневная летальность и частота пневмонии, по данным авторов, составили 1,4% и 7,7% соответственно [94]. C.Palanivelu et al. (2006), основываясь на опыте выполнения этой операции у 130 пациентов, указал на частоту развития пневмонии и летальности в 1,5% случаев [110]. На основании систематического обзора, где было проанализировано 18 ретроспективных когортных исследований и 3 мета-анализа, Masayuki Watanabe et al. пришли к выводу, что для миниинвазивной эзофагэктомии при раке пищевода, несмотря на большую продолжительность операции, характерна более низкая частота послеоперационных осложнений и летальности, меньшая кровопотеря, а также меньший срок пребывания в стационаре [99].

Следует отметить, что в большинстве случаев лечение пациентов, которые нуждаются в субтотальной резекции пищевода с одномоментной эзофагопластикой, как при злокачественных, так и при доброкачественных заболеваниях, проводится в одних и тех же клиниках. По мнению ряда авторов, МИЭ должны производиться в специализированных центрах при наличии соответствующего эндовидеохирургического оборудования и подготовленного медицинского персонала – хирургами с достаточным опытом открытых резекций пищевода [19]. В настоящее время опыт использования видеоэндоскопических технологий при операциях на пищеводе при злокачественных и доброкачественных заболеваниях в большинстве случаев остается небольшим и колеблется в пределах нескольких десятков операций. Таким образом, хотя в последние десятилетия минимально инвазивные методы в хирургии пищевода применяются все чаще [69], субтотальная резекция пищевода с одномоментной пластикой желудочной трубкой с использованием видеоэндоскопической техники требует критической оценки с целью изучения ее клинической эффективности и безопасности.

1.2 Эволюция доступа в хирургии пищевода

Хирургический метод лечения остается основным в группе пациентов как с доброкачественными, так и со злокачественными заболеваниями пищевода. На сегодняшний день предложены несколько вариантов доступа для выполнения эзофагэктомии: трансхиатальная субтотальная резекция пищевода, трансторакальная эзофагэктомия по методике I. Levis (модификации операции «из 2-х доступов») и операция K.S. McKeown («из 3-х доступов»).

Выбор операционного доступа в хирургии пищевода зависит от ряда факторов, в первую очередь – от основного диагноза. Так, в случае злокачественного заболевания тактика обусловлена уровнем локализации опухоли и ее местной распространенностью. При опухоли верхней или средней трети грудного отделов пищевода трансхиатальный доступ уступает трансторакальному ввиду плохой визуализации, что снижает онкологическую радикальность операции [44]. При доброкачественных заболеваниях пищевода (стриктура, ахалазия кардии, кардиоспазм) трансхиатальное выделение пищевода осложняется распространённым периэзофагитом (усиленная васкуляризация), спаечным процессом и фиброзом средостения. В этом случае трансторакальный доступ является предпочтительным, хотя и требующим большего времени и существенно более травматичным.

Внедрение видеоскопических технологий обострило дискуссию, касающуюся выбора доступа к пищеводу. В настоящее время видеоэндоскопические вмешательства находят широкое применение, как при трансхиатальном доступе, так и при трансторакальном [111], при этом утверждается, что базовые хирургические принципы, разработанные для традиционного доступа, могут быть соблюдены и при использовании видеоэндоскопической техники и робототехники. Более того, соблюдение этих принципов и требований является залогом безопасного использования новых технологий при выполнении эзофагэктомии.

S.F. Schoppmann et al. проводят сравнение минимально инвазивной и открытой эзофагэктомии (ОЭ). Статистически значимые различия отмечены по таким параметрам, как частота переливания крови (МИЭ: 12,9% -ОЭ: 41,9%, p = 0,001 и послеоперационные респираторные осложнения (МИЭ: 9,7% -ОЭ: 38,7%, p = 0,008). Продолжительность пребывания в отделении интенсивной терапии [МИЭ: 3 дня (диапазон = 0-15) -ОЭ: 6 дней (диапазон = 1-40), p = 0,03] и время послеоперационной госпитализации [МИЭ: 12 дней (диапазон = 8-46) -ОЭ: 24 дня (диапазон = 10-79), p = 0,001] были достоверно меньше в группе МИЭ, при этом продолжительность операции статистически не различались. Исследователи сделали вывод, о преимуществах видеоэндоскопических технологий [122]. Многие авторы утверждают, что мининвазивные вмешательства сопряжены с более низкой выраженностью послеоперационной боли, на что указывает как более быстрое восстановление, так и более высокое качество жизни после операции [97].

В литературе встречаются данные о том, что большинство авторов начинали применение видеоэндоскопических технологий именно с трансхиатальной субтотальной резекции пищевода, но в дальнейшем при проведении мобилизации пищевода отдали предпочтение торакоскопии. Из этого следует, что частота применения трансхиатальной видеоэндоскопической субтотальной резекции пищевода с каждым годом сокращается, в отличие от торакоскопических вмешательств. Так, использование торакоскопической минимально инвазивной эзофагэктомии увеличилось с 26,9% до 36,3% за период с 2010 по 2012 год и продолжает расти (p<0,001) [49], а выполнение трансхиальной эзофагэктомии снизилось с 26% в 2007 году до 15% в 2014 году [69].

Основными недостатками трансхиатального доступа, которые были выделены хирургами, являются: более высокий риск возникновения неконтролируемого медиастинального кровотечения, ограниченность проведения медиастинальной лимфодиссекции, а также повреждения возвратных гортанных нервов [111]. E.Crema et al. считает основным недостатком продолжительный напряженный карбоксилапаромедиастинум, который определяет необходимость

проведения послеоперационной искусственной вентиляции легких (в течение 5–18 часов) до нормализации газового состава крови. Вместе с тем, по мнению ряда авторов, трансхиатальный доступ с применением видеоэндоскопической методики дает сопоставимые с торакоскопическим комфортные интраоперационные условия, которые заключаются в четкости визуализации, контроле гемостаза и удобстве мобилизации пищевода [2, 56].

В настоящее время наиболее предпочтительными для выполнения торакоскопических вмешательств на пищеводе являются модификации IvorLewis и McKeown с локализацией пищеводно-желудочного анастомоза в правой плевральной полости и на шее соответственно [62].

Согласно данным ряда исследований методика Ivor Lewis в основном применяется при раке пищевода и обладает преимуществами в периоперационном периоде с меньшим количеством послеоперационных осложнений по сравнению с McKeown, в частности легочных (18,8% и 42,5% соответственно, p = 0,032), несостоятельности анастомоза (9,4% и 30%, p= 0,032), стеноза анастомоза (12,5% и 35%, p=0,028), повреждения возвратного гортанного нерва (6,3% и 22,5%, p=0,034). Однако не наблюдалось статистически значимой разницы по продолжительности операции (312,6±82,0 и 339,4±80,0 соответственно, p= 0,249), величине кровопотери (246,3± 82,4 и 272,9± 136,3, p= 0,443) и 90-дневной смертности (3,1% и 5,0%, p= 0,692) [53]. M.J. Sabra et al. сообщают, что эзофагэктомия по методике McKeown была связана с более длительной интубацией, повышенной трудностью отключения от аппарата ИВЛ, высокой частотой повторных госпитализаций и большей продолжительностью пребывания в стационаре [119].

C. Zhai et al. провели сходный сравнительный анализ методик МИЭ. В группе IvorLewis отмечена более низкая частота легочных осложнений (18,8% и 42,5%; p=0,032), несостоятельности (9,4% и 30,0%; p=0,032) и стеноза анастомоза (12,5% и 35,0%; p=0,028), повреждения левого возвратного гортанного нерва (6,3% и 22,5%; p=0,034). Меньше оказалось и время пребывания пациента в реанимации и в стационаре (20,3±10,5 суток и 23,5±15,1 суток; p=0,362). При этом

авторы выделяют отсутствие значительных различий по таким сравнительным критериям как время операции, объем кровопотери, количество удаляемых лимфатических узлов и смертность в течение 90 дней с момента операции [145].

J. Luketich et al. провел сравнительное исследование в группе из 1011 пациентов, перенесших малоинвазивные вмешательства как по IvorLewis, так и по McKeown, В 481 случае выполнялось формирование эзофагогастроанастомоза на шее, в 530 - в плевральной полости с использованием сшивающего аппарата. Средняя продолжительность пребывания в ОРИТ составила 2 дня, общий койко-день - 8 суток, летальность не отличались в обеих группах (0,9%). Авторы отмечают, что единственным отличием является более высокий риск повреждения возвратного гортанного нерва в группе McKeown, так как один из этапов выполняется на шее. J. Luketich et al. считает обе методики приемлемыми [95].

Противоположное мнение в своей статье представили L. Bonavina et al.. По мнению авторов, предпочтительным подходом является малоинвазивная операция по методике McKeown [47]. Исследование P. Xiong показало превосходство операции типа McKeown по частоте лёгочных осложнений — их было статистически достоверно меньше, чем при операции Ivor Lewis [113].

Дальнейшая эволюция хирургии с включением в арсенал малоинвазивных методик робототехники расширила возможности выполнения этих сложных операций. Первые исследования, сравнивающие МИЭ в роботизированном исполнении и без него, стали появляться еще в 2007 году. Однако, каких-либо дополнительных существенных преимуществ применения робота в данной операции представлено не было кроме субъективного улучшения качества визуализации зоны оперативного вмешательства и стабильности изображения [79,81]. Тем не менее, C.Takahashi et al. отметил, что роботизированная эзофагэктомия имеет некоторые преимущества по сравнению с традиционными малоинвазивными методами, повышая, в частности, точность диссекции тканей за счет улучшенной визуализации с помощью трехмерной камеры и более совершенной маневренности, что обеспечивает артикуляция инструментов [129].

В современной врачебной практике вследствие высокой стоимости оборудования и обслуживания робот–ассистированная эзофагэктомия не получила всеобщего распространения. Также отсутствуют данные, явно подтверждающие преимущества этого метода над альтернативными способами эзофагэктомии [136,137]. S.Park и соавт. сравнили группы пациентов, перенесших робот-ассистированную (n=62) и минимально инвазивную (n=43) эзофагэктомии. Не было выявлено различий в длительности операции, объеме кровопотери, частоте возникновения респираторных осложнений и несостоятельностей анастомозов. Однако необходимо отметить, что в группе робот-ассистированной эзофагэктомии время выполнения торакального этапа операции было больше, относительно группы перенесших МИЭ (185,2±67,4 мин и 120,0±68,5 мин; p <0,001) [112].

1.3 Малоинвазивные технологии в реконструктивной хирургии пищевода

Как указывалось ранее, на современном этапе развития хирургии внедрение минимально инвазивных технологий получило широкое распространение [120]. На смену торакотомии и лапаротомии приходят торакоскопия и лапароскопия, которые являются альтернативой открытым методам и имеют доказанное превосходство по многим показателям [47].

Возросший в последние десятилетия интерес к созданию комфортных условий для хирургического пациента, активное развитие и внедрение программ ускоренного послеоперационного восстановления («fast-track»-хирургия), наряду с широким распространением видеоэндоскопических технологий обозначили, со всей очевидностью, что хирургический доступ является одним из основных компонентов, влияющих на степень тяжести операционной травмы. Был сделан вывод, что лапароскопические и торакоскопические методики сами по себе способны значительно снизить негативные эффекты операционной травмы, а значит и частоту послеоперационных осложнений и летальных исходов [37, 65].

Однако применительно к хирургии пищевода эти методики очень сложны, что, несомненно, тормозит их внедрение, и если работы, посвященные торакоскопическим резекциям пищевода, в последние годы стали появляться, то опыт видеоэндоскопических реконструктивных пластических вмешательств с использованием желудка или кишки в научной литературе описан недостаточно и имеющиеся данные противоречивы. Анализ работ, посвященных применению видеоэндоскопических технологий в лечении больных злокачественными и доброкачественными заболеваниями пищевода, показывает, что основной акцент в них делается на параметрах первого этапа операции – торакоскопического, а также его осложнений, и фактически не приводятся характеристики этапа реконструктивного, в том числе в статьях, посвященных торако-лапароскопическому доступу.

В то же время, актуальность оценки данного этапа операции очень высока. Так, одним из наиболее грозных осложнений при выполнении субтотальной резекции пищевода с одномоментной эзофагопластикой является несостоятельность анастомоза. Частота развития несостоятельности анастомоза при проведении эндовидеохирургической субтотальной резекции пищевода в модификации IvorLewis достигает 15%, а при формировании цервикального анастомоза– 20% [94, 95]. При этом очевидно, что возникновение данного осложнения зависит не от способа удаления пищевода, в том числе и доступа, который при этом используется, а от места и варианта формирования анастомоза с одной стороны, и свойств самого трансплантата (качество кровотока, техника выкраивания трансплантата и т.д.) с другой, что и определяется реконструктивным этапом операции. Важна также оценка степени травмы, вносимой этим этапом в общий уровень хирургического стресса, влияние пластического вмешательства на развитие общих послеоперационных осложнений, продолжительность лечения и реабилитации и иные параметры, малоизученные на сегодняшний день.

Лапароскопическая методика предпочитается многими хирургами [95,102]. Так, M. Bjelovic et al. было выполнено сравнение результатов после ОЭ (n=44) и

гибридной МИЭ (n=44), при которой грудной этап выполняли торакотомным, а абдоминальный – лапароскопическим доступами. Авторы определили, что гибридная эзофагэктомия связана с более низкой частотой возникновения послеоперационных осложнений - 29,5% и 47,7% (p=0,26), уменьшением времени операции - 319 и 349 мин (p <0,05) и общего срока пребывания в палатах интенсивной терапии - 2,8 и 4,7 суток соответственно. При этом в отношении длительности лечения в стационаре и показателя внутрибольничной смертности статистически значимых различий выявлено не было [46].

Французское общенациональное исследование показало, что лапароскопическая мобилизация желудка в рамках гибридной эзофагэктомии значительно снижает послеоперационную смертность как через 30, так и через 90 дней после операции [102].

Опубликованы результаты сравнительного анализа минимально инвазивной и открытой эзофагэктомии с одномоментной пластикой желудочной трубкой. Самым существенным отличием двух типов вмешательств оказалась продолжительность мобилизации желудка, которая была больше при использовании видеоэндоскопических технологий. Статистически значимых различий по таким критериям, как частота послеоперационных осложнений, скорость восстановления респираторной функции, послеоперационный койко-день, интраоперационная кровопотеря, количество удалённых лимфатических узлов отмечено не было. В исследовании авторами была подтверждена сопоставимость лапароскопически-ассистированной мобилизации желудка и традиционного открытого способа по основным общехирургическим и онкологическим параметрам [60]. В ретроспективном исследовании H. Kitagawa et al. рассмотрели группу из 92 пациентов, перенесших мобилизацию желудка из лапаротомного (n = 47) и лапароскопически-ассистированного (n = 45) доступов. Пациенты второй группы имели достоверно меньшую оперативную кровопотерю (430 мл и 1060 мл; p<0,001), более низкую частоту послеоперационных инфекций (33,3% и 55,3%; p=0,034), меньшую продолжительность пребывания в реанимации (1 сутки и 3 суток; p<0,001) и стационаре (35 суток и 46 суток;

p=0,003). Авторы сделали вывод, что лапароскопически-ассистированная мобилизация желудка имеет клинические преимущества по сравнению с открытой [70].

Японскими учёными была дана сравнительная оценка групп больных, которым выполнялась субтотальная резекция пищевода из лапароскопического и лапаротомного доступов. Значительные различия были обнаружены в отношении послеоперационной боли, а также качества жизни в отдаленные сроки после хирургического лечения [130]. G. Godiris-Petit et al., было проведено проспективное исследование для оценки перспективности использования лапароскопически ассистированной мобилизации желудка при малоинвазивной эзофагэктомии. Среднее время мобилизации желудка составило 191минуту. У пятнадцати пациентов (60%) были отмечены осложнения, в основном со стороны функции дыхания. Несостоятельность анастомоза была у двух пациентов с благоприятным исходом, не потребовавшим повторного хирургического лечения. Пилороспазм (n = 1) был единственным осложнением со стороны органов живота, а средний койко-день составил 18 суток. Авторы не наблюдали статистически значимой динамики результатов при выполнении лапароскопически-ассистированной мобилизации желудка [67].

В отечественной литературе имеются немногочисленные исследования и описания клинических примеров, касающиеся торако-лапароскопического доступа при реконструктивных операциях на пищеводе. Опыт РНЦХ им. Б.В. Петровского говорит об эффективности подобных вмешательств, основываясь на ряде клинических наблюдений, продемонстрировавших, что торако-лапароскопическая методика позволяет более прецизионно выполнить мобилизацию пищевода и желудка с низким уровнем операционной травмы и минимальной кровопотерей [35].

Использование видеоэндоскопической техники во время мобилизации желудка демонстрирует лучшие результаты МИЭ по сравнению с ОЭ. Однако в мировой литературе отсутствует достаточное количество сравнительных

исследований, посвящённых этой теме, для решения этой проблемы необходимо дальнейшее ее изучение.

1.4 Варианты пластики и расположения трансплантата

Большое количество вариантов эзофагопластики в первую очередь объясняется отсутствием универсального и физиологичного материала для создания «нового» пищевода-трансплантата. Основными критериями для выбора способа замещения пораженного пищевода являются: безопасность, функциональность, характер заболевания и поражения пищевода, наличие или отсутствие оперативных вмешательств в анамнезе, анатомические особенности пациента и т.д. [8, 9]. Существует несколько вариантов замещения удаленного пищевода. Наиболее распространена пластика желудочной трубкой на сосудистой ножке, которой является правая желудочно-сальниковая артерия, на втором месте толстокишечная эзофагопластика левыми отделами ободочной толстой кишки, и в редких случаях - пластика сегментом тонкой кишки [16].

В настоящее время большинство хирургов как отечественных, так и зарубежных, при реконструктивных операциях на пищеводе склоняются к использованию в качестве пластического материала изоперистальтической трубки, выкроенной из большой кривизны желудка [23, 24, 25]. Операция считается наиболее физиологичной в функциональном отношении и безопасной с технической точки зрения благодаря обильному кровоснабжению, эластичности стенки желудка и возможности сохранения анатомической последовательности отделов ЖКТ [9, 40, 71, 85]. Данный вид пластики даёт хорошие отдаленные результаты [32, 39, 144]. Таким образом, трансплантат, сформированный из изоперистальтической желудочной трубки, является оптимальным для замещения пищевода в ситуации, когда его использование возможно [45].

Желудок в качестве материала для эзофагопластики допустимо использовать при сохранности основных питающих сосудов органа, при этом наличие гастростомы, язва в анамнезе, структурные изменения проксимальной

части желудка не должны являться ограничивающими факторами [13]. А.Ф.Черноусов с соавт. проанализировали результаты экстирпации пищевода с последующей одномоментной эзофагопластикой патологически измененным или ранее оперированным желудком у 71 пациента. Пятьдесят один пациент ранее был оперирован на желудке, у 10 была ожоговая деформация желудка, у 3 – доброкачественные опухоли пищевода с вовлечением желудка, у остальных - язва желудка и/или двенадцатиперстной кишки. Во всех случаях для пластики пищевода удалось использовать изоперистальтическую желудочную трубку, однако в ряде случаев ставился вопрос о выборе иного пластического материала [27]. В этих случаях возможно применение толстой или тонкой кишки, в том числе с формированием микрососудистого анастомоза. По мнению ряда авторов, отдалённые функциональные результаты толстокишечной эзофагопластики хуже, чем при пластике желудком [3, 4], этот вариант пластики пищевода следует рассматривать как резервный [80, 106, 116]. Предпочтение толстой кишке отдаётся, также, благодаря её большей устойчивости к ишемии, чем у тонкой кишки [4].

Субтотальная и тотальная эзофагопластика тонкой кишкой на сосудистой ножке сейчас применяется в исключительных случаях, в основном из-за неблагоприятных особенностей её ангиоархитектоники, не позволяющих обеспечить гарантированное кровоснабжение трансплантата на всём его протяжении. Также выраженная извитость петель тонкой кишки зачастую приводит к провисанию или перегибу трансплантата, что в последующем отрицательно сказывается на его функции [1].

Расположение трансплантата возможно подкожно-антеторакально, загрудинно-ретростернально и в заднем средостении. От антеторакального расположения трансплантата отказались из-за нефизиологического расположения и значительного ухудшения качества жизни пациентов [9]. Также авторами сделан вывод, что более физиологичным является размещение трансплантата в плевральной полости, по сравнению с его внеплевральной локализацией.

Однако, по мнению многих авторов, при злокачественных заболеваниях пищевода расположение трансплантата вне средостения дает преимущество в случае местного рецидива, так как рост опухоли не будет вовлекать «новый» пищевод. Есть мнение, что такое расположение трансплантата может привести к увеличению частоты несостоятельности анастомоза и ухудшению долгосрочных функциональных результатов [55], хотя не все авторы придерживаются такой точки зрения. В частности, в мета-анализе, основанном на 6 рандомизированных контролируемых исследованиях, J.D. Urschel, et al. представили результаты операций с расположением желудочного трансплантата в загрудинной и внутриплевральной анатомических областях. Исследования показали отсутствие различий по частоте несостоятельности, летальности, осложнений со стороны сердечно-сосудистой и дыхательной систем, по продолжительности операций, величине кровопотери, длительности искусственной вентиляции лёгких между группами, выделенными в зависимости от локализации желудочного стебля [134].

1.5 Проблема пищеводного анастомоза

Одной из ведущих проблем субтотальной резекции пищевода с одномоментной эзофагопластикой, влияющей на благополучное течение послеоперационного периода и качество жизни пациента, следует считать надежность и функциональность пищеводного анастомоза, поскольку его несостоятельность может стать фатальным осложнением для пациента [9]. Несостоятельность соустья, в свою очередь, является причиной развития инфекции области оперативного вмешательства, образования свищей и рубцового стеноза, нарушений функции дыхательной и сердечно-сосудистой систем.

Актуальность обсуждения этого вопроса применительно к теме исследования объясняется значимостью характеристик трансплантата, влияющих на качество формируемого анастомоза с пищеводом. Главными требованиями, предъявляемыми ко всем видам пищеводного анастомоза, являются надежность (герметизм, состоятельность), антирефлюксные свойства (функциональность),

отсутствие склонности к стенозированию (достаточная ширина) и простота технического исполнения.

В то же время, сегодняшний день хирургии пищевода характеризуется неопределенностью в вопросе выбора методики формирования анастомоза. В частности, продолжают обсуждаться варианты наложения соустья ручным или механическим способами, в том числе с применением циркулярных или линейных сшивающих аппаратов, с использованием отдельных узловых швов или непрерывного шва, как одним рядом швов, так и многорядно [125]. В настоящее время большинство хирургов применяют оба метода формирования анастомоза [89], однако до сих пор в клинической практике не определены конкретные и четкие показания к использованию аппаратного, либо ручного швов.

Развитие ранних (несостоятельность анастомоза, кровотечение) или поздних (стриктуры) осложнений, может быть связано с техникой формирования анастомоза. Стенозирование анастомоза и рефлюкс-эзофагит являются наиболее значимыми осложнениями, развивающимся в поздние после операции сроки. Частота возникновения рубцовых стенозов анастомоза колеблется в пределах 20-40% [83].

На основании результатов ряда современных исследований, аппаратное формирование анастомоза является безопасным для пациента, сокращает продолжительность операции и представляет собой приемлемую альтернативу ручному способу [89, 114]. H.H. Hsu et al. провели контрольное рандомизированное исследование, сравнив две группы пациентов в зависимости от методики наложения цервикального анастомоза - двурядного непрерывного ручного (32 пациента) и циркулярного механического (31 пациент). Средняя продолжительность операции была на 37 минут больше в группе, где была использована ручная техника (524 и 447 мин; $p < 0.001$), несостоятельность анастомоза, госпитальная смертность и частота стриктур анастомоза были статистически сопоставимы в обеих группах. Авторы пришли к выводу, что использование циркулярного степлера сокращает время операции при сопоставимом исходе с методикой ручного анастомоза [73]. Мета - анализ,

объединивший 15 исследований и 3203 пациентов (n = 2027 механический и 1176 ручной) выявил значительное снижение несостоятельности анастомоза (относительный риск, ОР = 0,51, 95%доверительный интервал, ДИ: 0,41-0,65; p<0,00001), а также стриктур анастомоза (ОР = 0,56, 95% ДИ: 0,49-0,64; p<0,00001) в группе механических анастомозов [61].

С другой стороны, в ряде исследований было показано, что имеется больший риск развития стриктуры в послеоперационном периоде при аппаратном способе формирования анастомоза, особенно у больных с небольшим диаметром пищевода [92]. Необходимо отметить, что данное осложнение в большей степени характерно при использовании циркулярных степлеров (диаметром 21-мм и 25-мм) [117]. В исследовании Qi-Rong Xu et al. провели сравнение состояния трех видов анастомозов в течение 3 месяцев после эзофагэктомии: линейным сшивающим аппаратом (группа ЛС, n = 166), ручным швом (группа РА, n = 59), либо циркулярным степлером (группа ЦС, n = 68). Диаметр анастомоза составил 1,6±0,4 см в группе ЛС, 1,2±0,3 см в группе РА и 1,0±0,4 см в группе ЦС (F = 58,110, p<0,001). Частота возникновения стриктур составила 1,9% (3/162) в группе ЛС, 9,3% (5/54) в группе РА и 20,9% (14/67) в группе ЦС (χ (2) = 24,095, p<0,001). Показатель рефлюкса в группе ЛС был ниже, чем в других двух группах. Авторы сделали вывод, что механический анастомоз с использованием линейных сшивающих аппаратов снижает вероятность возникновения стриктуры и гастроэзофагеального рефлюкса [141].

Таким образом, в настоящий момент существенных преимуществ какой-либо методики формирования анастомоза не выявлено, что говорит о недостаточном количестве исследований в этой области. Требуется критический анализ и оценка методик с целью изучения клинической эффективности и безопасности.

Возвращаясь к вопросу влияния характеристик трансплантата на непосредственные и отдаленные результаты эзофагэктомии следует сказать, что в настоящее время нет однозначного мнения по поводу факторов, определяющих развитие послеоперационных осложнений, в частности несостоятельности

анастомоза. По мнению S.M.Jansen et al. именно нарушение перфузии дна желудка рассматривается как основной фактор, влияющий на качество трансплантата и способствующий возникновению этого осложнения [77]. Напротив, Y. Tabira et al., оценив тканевой кровоток в зоне анастомоза, частоту несостоятельности и состояние питания пациента через 6 и 12 месяцев после операции при разном размере желудочного трансплантата и виде анастомоза пришли к выводу, что нет существенной разницы по этим параметрам [128].

Многие авторы выделяют анатомо-физиологические особенности пациента (тип кровообращения), обусловленные течением заболевания (нарушение обмена веществ, нутритивный статус пациента), и технические аспекты оперативного вмешательства. Тем не менее существует мнение, что ряд таких факторов, как вид доступа, способ пластики пищевода, вариант расположения трансплантата, тип и способ формирования анастомоза, а также его расположение достоверно не влияют на частоту несостоятельности и связанных с ней осложнений [18]. В мета-анализе, в которое были включены пять крупных исследований и приняли участие 1681 пациент не выявлено различий между методикой McKeown и IvorLewis в отношении несостоятельности анастомоза (ОР= 1,39, 95%, ДИ = 0,90–10,38, p = 0,14). Авторы показывают, что обе методики актуальны и безопасны для пациентов [139]. Thomas D'Amico et al. утверждает, что несостоятельность цервикального анастомоза легче поддается лечению, чем при его расположении в грудной клетке, тем самым подчеркивая потенциальные преимущества подхода McKeown по сравнению с Ivor Lewis [133]. Причинами стремления вывести анастомоз за пределы грудной клетки, по мнению автора и ряда других хирургов, являются значимые для исхода нарушения сердечно-сосудистой и дыхательной систем, высокая летальность при несостоятельности анастомоза в плевральной полости [10,29,86]. Развитие несостоятельности анастомоза на шее не вызывает системных гнойно-септических осложнений. В статье Ю.В. Чинева с соавт. отмечено, что частичная несостоятельность швов в зоне эзофагогастроанастомоза выявлена у 4 (3,3%) больных в сроки до 7 суток с момента операции. При этом, автор отметил, что дефект во всех случаях закрылся самостоятельно и никто из

пациентов не нуждался в каких-либо дополнительных хирургических вмешательствах [32].

Опыт РНЦХ им. Б.В. Петровского также говорит об эффективности методики McKeown на основании ряда клинических наблюдений, продемонстрировавших, что данный способ эзофагэктомии более безопасен в случае возникновения такого критического осложнения, как несостоятельность анастомоза. Цервикальное расположение эзофаго-гастроанастомоза позволяет разрешить данное осложнение консервативно, без повторного хирургического вмешательства [38]. Кроме того, по мнению ряда авторов, анастомоз на шее никогда не осложняется тяжелым рефлюкс-эзофагитом, в отличие от расположенного ниже дуги v. azigos [52, 88].

1.6 Сравнительный анализ результатов МИЭ и «открытых» операций

Несмотря на то, что внедрение МИЭ в хирургическую практику во всем мире активно развивается, сравнительных исследований открытой и минимально инвазивной эзофагэктомий проведено немного [48]. S.S. Biere et al. провели рандомизированное контролируемое исследование, в которое были включены пациенты из пяти крупных клинических центров (>30 эзофагэктомий в год). По данным этого исследования у пациентов, которым выполнялась МИЭ, в сравнении с ОЭ, в течение 2 недель после операции было меньше осложнений со стороны респираторной системы (9% и 29%), меньшая кровопотеря (медиана 200 мли 475 мл), более короткое время госпитализации (медиана 11 сутоки 14 суток) и низкий уровень боли (медиана ВАШ 2 и 3), а также лучшие краткосрочные показатели качества жизни [43].

Недавние популяционные исследования, напротив, не подтвердили однозначного превосходства минимально инвазивной эзофагэктомии над традиционным открытым методом. В исследовании M.F.J. Seesinget al. сообщалось о более высокой частоте повторных операций при МИЭ. Авторы предположили, что это может быть связано с кривой обучения, поскольку МИЭ

является относительно новой и технически сложной операцией, которая все еще находится на стадии внедрения в практику [123,131]. В исследовании F. Workum et al. изучали кривую обучения хирургов видеоэндоскопическим технологиям выполнения эзофагэктомии и показали, что плато достигается после выполнения 119 операций, основываясь на оценке частоты несостоятельности анастомоза (средняя частота несостоятельности анастомоза снизилась с 18,8% до 4,5% за этот период времени) [140].

M. Yamamoto et al. представили анализ, основанный на данных 9 крупных центров, охвативший 2501 пациента со злокачественными заболеваниями пищевода. Из них МИЭ была проведена 1196 больным, традиционная эзофагэктомия – 617, торакоскопическая эзофагэктомия – 631, и гибридные вмешательства – 57 больным. Авторы установили, что в руках опытных хирургов мини-инвазивные вмешательства являются безопасной альтернативой традиционным методам с сопоставимой частотой развития послеоперационных осложнений и летальностью. У больных, перенесших МИЭ, был отмечен менее выраженный послеоперационный болевой синдром [142].

Во многих исследованиях одним из недостатков эндоскопической субтотальной резекции пищевода указывается продолжительность оперативного вмешательства, хотя данные здесь противоречивы. Так, в 2010 году были опубликованы данные H.A. Hamouda et al., где было показано существенное сокращение операционного времени при выполнении видеоторакоскопической субтотальной резекции пищевода в сравнении с «открытой» традиционной операцией IvorLewis ($p = 0,006$) [124,131], при этом в мета-анализе W. Yibulayin приводятся противоположные данные [143]. По данным Центра хирургии им. Б.В. Петровского, накопление опыта при выполнении субтотальной резекции пищевода с использованием видеоэндоскопической методики продолжительность как торакоскопического этапа, так и всей операции сократились, составив 63 мин для торакоскопической операции и 300 минут для всех ее этапов. Авторы отметили, что на продолжительность операции при доброкачественных заболеваниях пищевода влияет изменение размеров пищевода, его деформация и

наличие спаечного процесса в плевральной полости и средостении (периэзофагит) [36,38]. Продолжаются дискуссии и об иных преимуществах и недостатках различных способов выполнения оперативных вмешательств у этих больных. В мета-анализе Lu Lv и соавт., включившем 20 исследований, в том числе четырёх контролируемых рандомизированнных и 16 проспективных, было проведено сравнение минимально инвазиной и традиционной «открытой» техники по таким параметрам, как хирургические результаты, послеоперационные осложнения и выживаемость [91]. Было показано, что малоинвазивная методика сопровождается меньшей операционной кровопотерей (p= 0,0009), но большей ее продолжительностью (p = 0,009). У этих пациентов было меньше респираторных осложнений (p = 0,01) и лучше показатель общей выживаемости (p<0,00001). Таким образом, внедрение в практику новых хирургических методик позволило улучшить результаты лечения данной группы больных [93, 107, 147]. В то же время, совокупный опыт лечения этих больных невелик и необходимо продолжение исследований в этой области.

В настоящее время появляется все больше литературных данных, подтверждающих мнение о том, что минимально инвазивная хирургия приводит к улучшению результатов, включая снижение показателей смертности, затрат и продолжительности пребывания в стационаре [84,118]. На основании данных мета-анализа W. Yibulayin et al. показал, что продолжительность госпитализации и длительность пребывания пациента в отделении реанимации и интенсивной терапии (ОРИТ), после минимально инвазивной эзофагэктомии оказались ниже, чем после открытых операций. Автором были сделаны выводы о том, что лапароскопические вмешательства, несмотря на более длительное время операции, безопасны и имеют более короткое послеоперационное восстановление в связи с меньшей травматичностью доступа и более точным выделением и диссекцией анатомических структур, отличаются меньшей выраженностью послеоперационного болевого синдрома, а также, что очень важно, более низкой частотой послеоперационных осложнений [143]. Кроме того, за последние десятилетия, были продемонстрированы результаты многих клинических

центров, где видеоэндоскопические методики в хирургии пищевода оказались сопоставимы, а по ряду показателей и превысили результаты традиционной открытой хирургии [36, 41, 50]. Так, C. Zhou и соавт. [146] в крупном мета-анализе, сравнивающем результаты ОЭ и МИЭ из 48 научных статей (более 14 тыс. случаев эзофагопластики в период 1999-2014 гг.) выявили снижение общей внутрибольничной смертности (3% при МИЭ и 4,6% при ОЭ), сердечных аритмий (10,2 и 11%) и респираторных осложнений (17,8 и 20,4%). В то же время значительных различий в частоте возникновения некроза желудочного трансплантата (соответственно 2,3 и 2%) и несостоятельности анастомозов (8,3% при МИЭ и 9,9% при ОЭ) не отмечено.

Сегодня МИЭ получает широкое распространение во всем мире [69]. Указанные выше преимущества минимально инвазивной эзофагэктомии перед традиционным открытым методом позволяют ожидать улучшения результатов операций на пищеводе. Однако остро стоит проблема отсутствия единых подходов в выборе наилучшего способа лечения больных с заболеваниями пищевода из-за обилия методик операции, вариантов доступа, наложения анастомоза. Необходимо продолжение исследований для критической оценки этих методик с целью изучения их клинической эффективности и безопасности.

1.7 Резюме

Анализируя все вышеперечисленное, можно сделать вывод, что внедрение в клиническую практику видеоэндоскопических хирургических методик, направленных на снижение травматичности доступа, сокращение частоты осложнений и летальности, может способствовать улучшению результатов лечения пациентов с заболеваниями пищевода, сокращению сроков послеоперационной госпитализации и реабилитации пациентов. Однако несмотря на растущую популярность торако-лапароскопических вмешательств у больных со злокачественными и доброкачественными заболеваниями пищевода, их

безопасность и клиническая эффективность требуют дальнейшего критического изучения и осмысления.

ГЛАВА 2 Материалы и методы

2.1 Дизайн исследования

Проведено одноцентровое нерандомизированное проспективно-ретроспективное сравнительное исследование, в которое включались больные доброкачественными и злокачественными заболеваниями пищевода, перенесшие субтотальную резекцию пищевода (СРП) с одномоментной эзофагопластикой изоперистальтической желудочной трубкой.

Настоящая работа была основана на сопоставлении клинических результатов лечения групп больных, перенесших пластику пищевода желудочной трубкой из видеоэндоскопического (лапароскопически-ассистированная пластика пищевода желудочной трубкой) и из традиционного доступов (пластика пищевода из лапаротомного доступа). Оценивались результаты ближайшего и отдаленного послеоперационных периодов, а также проводился анализ данных медицинских архивов. В качестве первичных конечных точек исследования были выбраны: частота послеоперационных осложнений и летальных исходов. Вторичными конечными точками являлись: продолжительность хирургического вмешательства, в частности продолжительность абдоминального этапа, величина интраоперационной кровопотери, частота интраоперационных осложнений, коэффициент конверсий, выраженность болевого синдрома и его продолжительность сроки начала перорального питания, продолжительность послеоперационного койко-дня как в ОРИТ, так и в палате общего профиля.

В настоящее исследование включены 65 пациентов, которым была выполнена СРП с одномоментным реконструктивным этапом. Все пациенты были разделены на две группы – в основную группу вошло 43 пациента, которым реконструктивный этап выполнялся с использованием видеоэндоскопических технологий, в том числе и робот-ассистированных, в группу сравнения – 22 пациента, которым пластика желудочной трубкой выполнена из традиционного лапаротомного доступа (Рисунок 1). Все больные, включенные в данное

исследование, дали письменное информированное добровольное согласие на участие в исследовании.

Рисунок 1 – Дизайн настоящего исследования

В настоящее исследование были включены больные:

– старше 18 лет;

– оперированные в плановом порядке по поводу доброкачественного или злокачественного заболевания пищевода, подтвержденного предварительно лабораторными и инструментальными методами исследовании;

– перенесшие субтотальную резекцию пищевода с одномоментным реконструктивным этапом (эзофагопластикой) и формированием эзофагогастроанастомоза из цервикального доступа;

– с высоким уровнем комплаентности.

В настоящее исследование не были включены больные:

– оперированные по поводу доброкачественного или злокачественного заболевания пищевода без удаления органа;

– перенесшие субтотальную резекцию пищевода без выполнения реконструктивного этапа (эзофагопластики);

– перенесшие операцию в экстренном порядке;

– с низким уровнем комплаентности;

– отказавшиеся от участия в исследовании;

– при значимом отклонении от протокола исследования;

– при желании пациента выйти из исследования на любом этапе.

Место и время проведения исследования

Диссертационное исследование было выполнено на базе отделения торако-абдоминальной хирургии и онкологии (хирургии пищевода и желудка) ФГБНУ «Российский научный центр хирургии им. акад. Б.В. Петровского», г. Москва на основании изучения данных пациентов, которым было проведено хирургическое лечение с января 2013 года по сентябрь 2022 года включительно.

Первая эндоскопическая СРП с одномоментным реконструктивным этапом в отделении была выполнена в ноябре 2013 года. На сегодняшний день пролечено более 71 пациента с доброкачественными и злокачественными заболеваниями пищевода с использованием видеоэндоскопических технологий при выполнении СРП с одномоментной пластикой изоперистальтической желудочной трубкой.

2.2 Общая характеристика клинических наблюдений

За период проведения исследования в отделении торако-абдоминальной хирургии и онкологии ФГБНУ «Российский научный центр хирургии им. акад.

Б.В. Петровского» был прооперирован 71 пациент с доброкачественными и злокачественными заболеваниями пищевода с выполнением хирургического вмешательства в объеме торакоскопической субтотальной резекции пищевода с одномоментным реконструктивным этапом. Из исследования были исключены 6 больных, перенесших ТСРП, у которых реконструктивный этап был выполнен сегментом толстой кишки в связи с особенностями анатомического строения сосудов желудка или их повреждением вследствие раннее перенесенной операции (как правило, гастростомии), что сделало невозможным использовать желудок в качестве пластического материала.

Как указывалось ранее, основную группу составили 43 больных, которым была выполнена торакоскопическая субтотальная резекция пищевода с одномоментной лапароскопически-ассистированной пластикой изоперистальтической желудочной трубкой, в группу сравнения вошли 22 больных, перенесших торакоскопическую субтотальную резекцию пищевода с пластикой желудочной трубкой «традиционным» способом из лапаротомии, в том числе двое больных после конверсии доступа. Распределение больных в указанных группах показано на рисунке 2.

Рисунок 2 – Распределение больных по группам исследования

Для реализации целей и задач исследования анализу подвергались такие общие параметры, как возраст и пол пациентов, индекс массы тела по Кетле (ИМТ), а также наличие или отсутствие сопутствующих заболеваний, их характер и степень компенсации.

Средний возраст больных общей группы составил 50,8 лет: в основной группе 51,4 ± 13,9 лет (от 21 до 74 года), в группе сравнения 48,9 ± 15,6лет (от 22 до 77), p = 0,532. Большинство пациентов принадлежали к группе трудоспособного возраста (молодого и среднего): 63% в основной группе и 73% в группе сравнения.

Распределение исследуемых больных по возрастным группам показано в таблице 1.

Таблица 1 – Распределение пациентов по возрасту

Возраст (лет)	**Основная группа (n=43)**		**Группа сравнения (n=22)**		**Всего (n=65)**		**p***
	Абс.	**%**	**Абс.**	**%**	**Абс.**	**%**	
18-44	12	28,0	9	41,0	21	32,0	0,401
45-59	15	35,0	7	32,0	22	34,0	1,000
60-74	16	37,0	5	23,0	21	32,0	0,275
75-90	0	0	1	4,0	1	2,0	0,339
Итого	43	100,0	22	100,0	65	100,0	

Примечание: *p – рассчитан с применением точного критерия Фишера

При анализе таблицы 2, где показано распределение больных по половому признаку, можно видеть, что в обеих группах исследования превалировали женщины (65% – основная группа, 68% – группа сравнения).

Таблица 2 – Распределение пациентов по полу

Пол	**Основная группа (n=43)**		**Группа сравнения (n=22)**		**Всего (n=65)**		**p***
	Абс.	**%**	**Абс.**	**%**	**Абс.**	**%**	
Мужчины	15	35,0	7	32,0	22	34,0	1,000
Женщины	28	65,0	15	68,0	43	66,0	1,000

Примечание: *p – рассчитан с применением точного критерия Фишера

Нутритивный статус пациента оценивали с использованием индекса массы тела (ИМТ), рассчитанного по формуле Кетле. Интерпретация показателя ИМТ представлена в приложении (Приложение А) в соответствии с рекомендациями ВОЗ.

Средний ИМТ в основной группе составил 23,5±5,3 кг/м2, а в группе сравнения 21,5±4,1 кг/м2, p=0,101. Распределение пациентов по этому параметру показано в таблице 3.

Таблица 3 – Распределение пациентов по ИМТ

ИМТ**	**Основная группа (n=43)**		**Группа сравнения (n=22)**		**p***
	Абс.	**%**	**Абс.**	**%**	
Выраженный дефицит массы тела/ Недостаточная масса тела (16 и менее/ 16-18,5)	6	14,0	5	23,0	0,487
Норма (18,5-24,9)	22	51,0	14	64,0	0,432
Избыточная масса тела (25-29,9)	11	26,0	2	9,0	0,190
Ожирение 1 степени (30-34,9)	3	7,0	1	4,0	1,000
Ожирение 2 степени (35-39,9)	1	2,0	-	-	1,000

Примечание: *p – рассчитан с применением точного критерия Фишера; **ИМТ – индекс массы тела.

При анализе таблицы можно видеть, что пациентов с ожирением (ИМТ ≥ 30 кг/м2) в основной группе, где реконструктивный этап выполнялся с использованием видеоэндоскопических, в том числе роботизированных, технологий было всего четверо (9,3%), в том числе трое с ожирением 1 степени, один с ожирением 2 степени. В группе сравнения, где пластика желудочной трубкой была выполнена традиционным методом, был один пациент (4,5%) с ожирением 1 степени.

При анализе приведенных таблиц можно видеть, что исследуемые группы были сопоставимы по описанным признакам, достоверных различий в сравниваемых группах по возрасту пациентов, гендерному признаку и ИМТ выявлено не было.

В рамках программы ускоренного восстановления, для обеспечения энтерального питания и нутритивной поддержки в качестве предоперационной

подготовки 17 больным с полной дисфагией (4 степень) была сформирована гастростома. В их числе было 11 больных основной группы (25,6%) и 6 - группы сравнения (27,2%) (p = 1,000). Одному больному в группе сравнения ранее была выполнена энтеростомия (4,5%).

Характер заболеваний, явившихся показанием к выполнению хирургического вмешательства, приведен на рисунке 3.

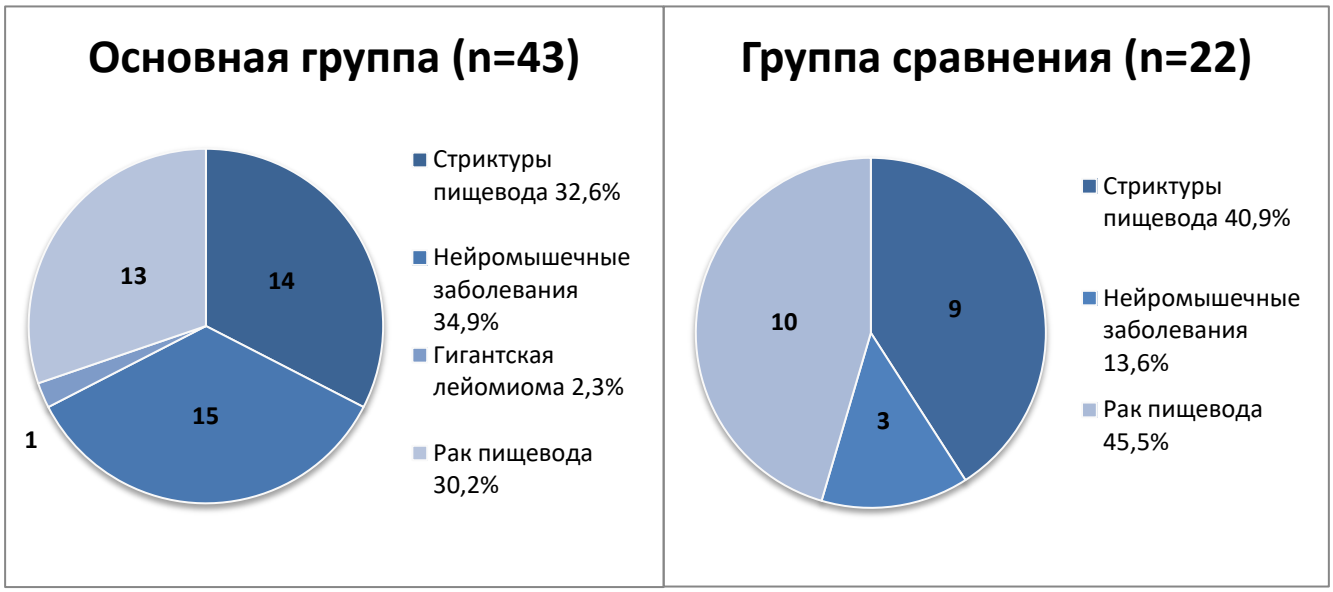

Рисунок 3 – Характер заболеваний у больных исследуемых групп

В обеих группах СРП с одномоментной пластикой желудочной трубкой выполнялись по поводу стриктур пищевода различной этиологии (ожоговая/пептическая/рубцовая), нейромышечных заболеваний пищевода 4 стадии (ахалазия кардии/кардиоспазм), злокачественных новообразований пищевода. Одному больному в основной группе СРП была выполнена по поводу гигантской лейомиомы.

В обеих группах превалировали больные доброкачественными заболеваниями пищевода - 30 человек в основной группе (69,8%) и 12 в группе сравнения (54,5%), p=0,174. Злокачественные заболевания были у 13 пациентов основной группы (30,2%) и у 10 (45,5%) группы сравнения, p=0,277. Таким образом, разброс по соотношению больных злокачественными и

доброкачественными заболеваниями в группах исследования были минимален. Не было достоверных различий между группами и по нозологическому признаку. Так, статистически не отличалось количество больных со стриктурами пищевода в основной группе и в группе сравнения (p=0,587), как и больных нейромышечными заболеваниями (p=0,085).

Ранее пациентам с доброкачественными заболеваниями пищевода проводились консервативное лечение: курсы бужирования стриктур в 17 (26,1%) и эндоскопической баллонной дилатации кардии в 9 (13,8%) случаях, кроме того, 4 (6,1%) пациентам была выполнена кардиомиотомия (операция Геллера). Решение о проведении резекции пищевода с одномоментным реконструктивным этапом у этих больных было принято ввиду неэффективности проведенного лечения.

При оценке общей группы локализация опухоли в средней трети пищевода отмечена в 10 (43,5%) случаях, в нижней трети в 12 (52,2%) и в пищеводно-желудочном переходе в 1 (4,3%) случае. Гистологически плоскоклеточный рак с ороговением или без ороговения разной степени дифференцировки был у 17 (73,9%) больных, аденокарцинома у 5 (21,7%) больных.

Стадирование рака пищевода проводили по классификации TNM (8-е издание, 2017 год). Клиническая стадия заболевания устанавливалась после инструментального обследования (МСКТ, ПЭТ-КТ, МРТ, ЭГДС). Окончательно стадия определялась по результатам гистологического исследования операционного материала.

Распределение пациентов злокачественными новообразованиями по онкологическому статусу отражено в таблице 4.

Таблица 4 – Распределение пациентов по онкологическому статусу

Стадия pTNM**	Основная группа (n=43)		Группа сравнения (n=22)		p*
	Абс.	%	Абс.	%	
Стадия 1	1	7,7	0	0	1,000
Стадия 2	5	38,5	4	40,0	1,000
Стадия 3	4	30,8	5	50,0	0,253
Стадия 4	3	23,0	1	10,0	1,000
Неоадъювантная химиолучевая терапия	1	7,7	1	10,0	1,000

Примечание: *p – рассчитан с применением точного критерия Фишера; **TNM – (tumor, nodus и metastasis) международная классификация стадий злокачественных новообразований.

При анализе данных таблицы можно видеть, что у 1 (7,7%) пациента в основной группе была I стадия злокачественного заболевания, на II и III стадии пришлось одинаковое количество пациентов, а именно 5 (38,5%) и 4 (30,8%) в основной группе, а также 4 (40%) и 5 (50%) в группе сравнения. Пациентов с IV стадией заболевания было 3 (23%) и 1 (10%) соответственно. Необходимо отметить, что перед началом лечения все пациенты обсуждались на заседаниях онкологического консилиума, по заключению которого в 2 случаях проводилась неоадьювантная химиолучевая терапия. В виду высокого риска кровотечения 2 (4,6%) пациентам из основной группы с IV стадией заболевания первым этапом было проведено хирургическое лечение.

В обеих группах у большинства пациентов присутствовало одно и более сопутствующее заболевание. В основной группе сопутствующая патология наблюдалась у 33 (76,7%) пациентов, в группе сравнения у 19 (86,3%). При оценке характера сопутствующей патологии в обеих группах (таблица 5) - преобладали больные с сердечно-сосудистыми (ИБС, гипертоническая болезнь, атеросклероз аорты и ее ветвей, ХСН, нарушение ритма и проводимости) и респираторными (ХОБЛ, бронхиальная астма, хронический аспирационный синдром) заболеваниями, также патологией желудочно-кишечного тракта (гастрит, язвенная болезнь желудка и двенадцатиперстной кишки). Реже встречались заболевания мочеполовой системы (ХБП, мочекаменная болезнь, ДГПЖ, миома

матки), эндокринной системы (СД, гипертиреоз, аденома щитовидной железы), а также неврологические заболевания (ЦВБ, хроническая ишемия головного мозга, цефалгия, эпилепсия). Значимых различий по частоте встречаемости и характеру сопутствующих заболеваний между группами не выявлено.

Таблица 5 – Распределение пациентов в зависимости от характера сопутствующей патологии

Сопутствующая патология	**Основная группа (n=43)**		**Группа сравнения(n=22)**		**p***
	Абс.	**%**	**Абс.**	**%**	
Всего пациентов с сопутствующей патологией	33	76,7	19	86,3	0,516
Сердечно–сосудистая система	26	60,4	13	59,0	1,000
Дыхательная система	9	20,9	2	9,0	0,308
ЖКТ	10	23,3	6	27,2	0,766
Мочеполовая система	3	7,0	7	31,8	0,024
Эндокринная система	3	7,0	3	13,6	0,399
Хронический вирусный гепатит	4	9,3	1	4,5	0,655
Варикозная болезнь нижних конечностей	2	4,6	3	13,6	0,326
Неврологические заболевания	3	7,0	2	9,0	1,000

Примечание: *p – рассчитан с применением точного критерия Фишера

На рисунке 4 показано распределение сопутствующей патологии в (%) в основной группе и группе сравнения.

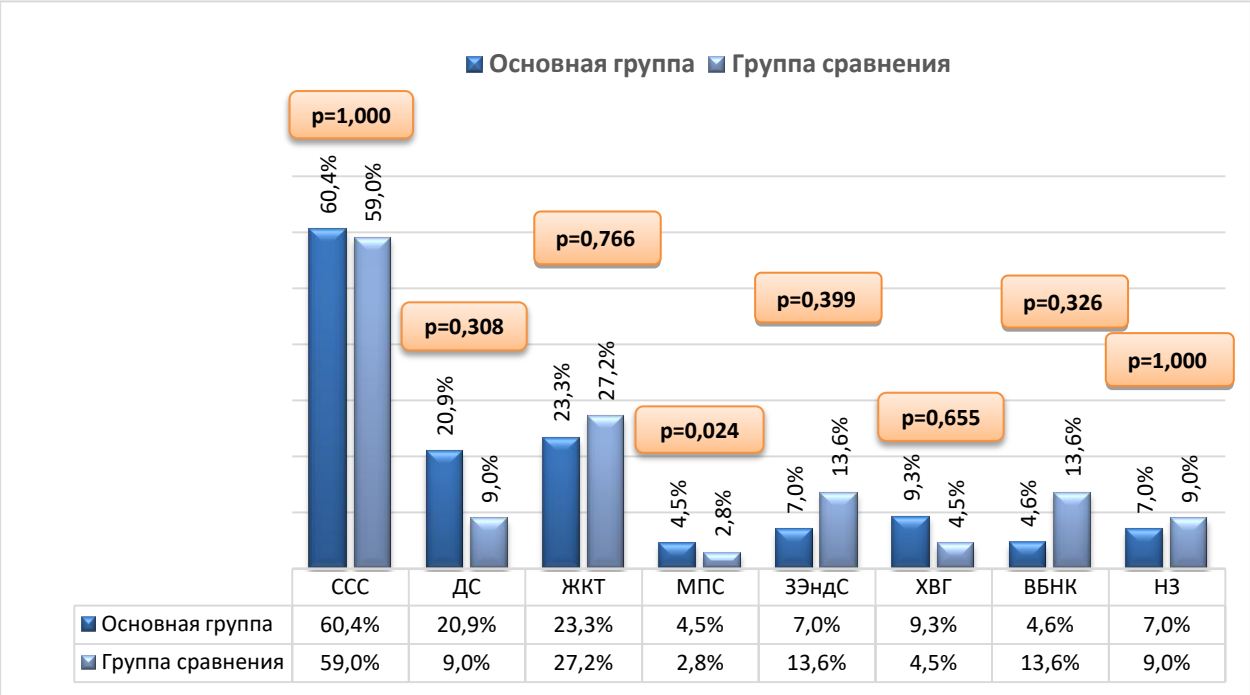

Примечание: ССС- сердечно - сосудистая система; ДС- дыхательная система; ЖКТ- желудочно-кишечный тракт; МПС- мочеполовая система; ЗЭндС- заболевания эндокринной системы; ХВГ- хронический вирусный гепатит; ВБНК- варикозная болезнь нижних конечностей; НЗ-неврологические заболевания.

Рисунок 4 – Распределение сопутствующей патологии

Для комплексной оценки сопутствующих заболеваний и соматического статуса был использован индекс коморбидности по шкале Charlson (Charlson Comorbidity Index, CCI) (Приложение Б). Средний индекс коморбидности в обеих группах составил 2 балла, p = 0,599. Индекс коморбидности более 3 баллов был у 8 пациентов (18,6%) основной группы и у 6 пациентов (27,2%) группы сравнения, p=0,527.

Анестезиологический риск и функциональное состояние пациентов до операции оценивали в соответствии со шкалой Американского общества анестезиологов (American Society of Anesthesiologists, ASA) (Приложение В). Распределение пациентов в зависимости от класса по шкале ASA представлено в таблице 6.

Таблица 6 – Распределение пациентов по физическому статусу ASA

Класс ASA**	Основная группа (n=43)		Группа сравнения(n=22)		p*
	Абс.	%	Абс.	%	
II	19	44,1	6	27,2	0,281
III	22	51,2	15	68,2	0,290
IV	2	4,7	1	4,6	1,000

Примечание: *p – рассчитан с применением точного критерия Фишера; **ASA – American Society of anesthesiologists

Анализируя таблицу, можно видеть, что в обеих группах исследования большинство больных были отнесены к группе с высоким риском (класс III по шкале ASA). 2 (4,7%) пациентов основной группы и 1 (4,6%) пациент группы сравнения определны к IV классу риска по шкале ASA. Больных с I классом по шкале ASA в исследуемых группах не было.

2.3 Особенности периоперационного ведения больных

Все пациенты, участвующие в исследовании, на догоспитальном этапе проходили стандартное комплексное предоперационное обследование. Оценивались данные лабораторных показателей: общий анализ крови, общий анализ мочи, биохимический анализ крови, коагулограмма, группа крови с фенотипированием, резус – фактор, исследование крови на инфекции (вирусные гепатиты В и С, ВИЧ, сифилис), онкомаркеры при наличии показаний. Стандартными инструментальными методами обследования, данные которых необходимы для госпитализации, постановки диагноза и определения тактики лечения являются: электрокардиография (ЭКГ), спирометрия, ультразвуковое исследование органов брюшной полости, малого таза и забрюшинного пространства (УЗИ), рентгенография органов грудной клетки, рентгенография пищевода и желудка с контрастом, МСКТ органов грудной клетки и органов брюшной полости (с в/в или пероральным контрастированием при наличии

показаний), эзофагогастродуоденоскопия и бронхоскопия (с биопсией при наличии показаний), консультация специалистов (терапевт, кардиолог, гинеколог, стоматолог).

При необходимости у пациентов с сопутствующей патологией проводились дополнительные лабораторные и инструментальные исследования. Выполнялась оценка гликемического профиля, липидного спектра, тромбоэластограммы, анализа крови на BNPи pro – BNP, анализа мочи по Нечипоренко, проба Роберга. При наличии сопутствующей сердечно-сосудистой патологии проводились Эхо – КГ, стресс – ЭхоКГ с физической нагрузкой, УЗДГ сосудов нижних конечностей и ветвей аорты, суточное мониторирование ЭКГ по Холтеру, суточное мониторирование АД и УЗДГ почечных артерий, коронарангиография. Пациентам с сопутствующей неврологической патологией и инсультом в анамнезе обязательным элементом исследования являлась магнитно – резонансная томография головного мозга (МРТ).

По показаниям пациенту назначались консультации специалистов узкого профиля других смежных специальностей (сердечно – сосудистый хирург, невролог, аритмолог, эндоваскулярный хирург) для решения вопроса о коррекции консервативной терапии или ином методе лечения.

2.4 Особенности предоперационной подготовки

В 2014 году в отделении торако-абдоминальной хирургии и онкологии ФГБНУ «Российский научный центр хирургии им. акад. Б.В. Петровского» был разработан протокол программы ускоренного выздоровления, использующийся ныне для проведения подготовки пациентов перед хирургическим лечением. Протокол ПУВ включает в себя множество компонентов периоперационного периода, таких как предоперационное консультирование и обучение пациента, оценка нутритивного статуса, лечебное раннее энтеральное питание, комбинированная антибиотикопрофилактика, своевременная экстубация, быстрая активизация пациента, мультимодальная послеоперационная аналгезия и т.д., что

позволяет оптимизировать ведение больных после обширных реконструктивных вмешательств на пищеводе.

При поступлении в отделение всем пациентам, для определения функционального и нутритивного статуса, брали общий и развернутый биохимический анализы крови, коагулограмму, обращая особое внимание на уровень общего белка и альбумина, гемоглобина, гематокрит, трансферрин, сывороточное железо, количество эритроцитов и лейкоцитов в крови. В случае выявления железодефицитной анемии проводилась терапия препаратами железа с последующим контролем лабораторных показателей. В случае тяжелой хронической анемии (Hb<70 г/л) выполнялась коррекция показателей крови путем трансфузии эритроцитарной массы или внутривенными препаратами железа перед или во время операции.

Для определения нутритивной недостаточности кроме лабораторных показателей использовали величину ИМТ. При выявлении значения ИМТ менее 18,5 кг/м2, уровня альбумина – менее 30 г/л, снижении массы тела на 10% за последние 6 месяцев назначалось лечебное питание в виде сипинга или через зонд/стому.

Обязательной является профилактика тромбоэмболических осложнений путем использования эластической компрессии 1 или 2 класса и назначения низкомолекулярных гепаринов. При отсутствии варикозного расширения вен нижних конечностей использовался профилактический компрессионный трикотаж 1 класса компрессии (18-21 мм рт. ст.). В случае варикозной болезни нижних конечностей, применялся трикотаж 2 класса компрессии (23-32 мм рт. ст.). Препараты низкомолекулярных гепаринов назначались в профилактических дозах за 12 часов до операции и начиная с первых суток после операции по схеме.

Для профилактики инфекционных послеоперационных осложнений проводилась стандартная антибиотикопрофилактика по следующей схеме: цефазолин 2 г + метронидазол 500 мг внутривенно или амоксициллин/клавуланат 1,2 г внутривенно за 30 мин до кожного разреза. В случае наличия в анамнезе пациента аллергической реакции на антибактериальные препараты

пенициллинового ряда и/или цефалоспорины проводилась консультация клинического фармаколога центра, и назначалась альтернативная схема антибактериальной профилактики с использованием других классов антибиотиков.

2.5 Особенности послеоперационного ведения

В послеоперационном периоде, в соответствии с положениями ПУВ, проводились мероприятия по ускоренной активизации больных для сокращения частоты осложнений и более быстрого восстановления больных после субтотальной резекции пищевода с одномоментной пластикой желудочной трубкой.

По завершении операции пациента переводили в отделение реанимации и интенсивной терапии (ОРИТ), где происходил мониторинг жизненно важных функций организма. Восстановление самостоятельного адекватного дыхания и экстубация больного выполнялась либо сразу по окончании хирургического вмешательства в операционной, либо, у пациентов с отягощенным коморбидным статусом, в первые часы после операции в палате интенсивной терапии. В первые сутки удалялся назогастральный зонд (при условии его интраоперационной установки), проводилась парентеральная инфузионная терапия, а также начиналось питание через наложенную во время операции энтеростому с постепенным увеличением вводимого объема в течение 2-3 суток.

При гладком течении послеоперационного периода осуществлялся перевод пациента в палату хирургического отделения, таким образом, большинство находились в ОРИТ не более суток. Критериями для перевода пациента являлись уровень сознания, наличие/отсутствие признаков энцефалопатии, состояние гемодинамики и дыхания (уровень АД, ЧСС, ЧДД, сатурация).

С целью ранней мобилизации после перевода в палату профильного отделения пациентам разрешали садиться в постели, вставать и активизироваться в щадящем режиме в зависимости от степени адаптации. Пациентов также

обучали правильно ложиться и вставать, чтобы снизить болевые ощущения и риск развития послеоперационных осложнений в виде эвентрации или послеоперационной вентральной грыжи. В течение 24 часов с момента оперативного вмешательства, при возможности активизации пациента, удаляли мочевой катетер Фолея. На 1-2 сутки удалялись дренажи из плевральной и брюшной полости, с шеи (в случае интраоперационной установки), если характер отделяемого серозно – геморрагический, а количество менее 150-200 мл.

Для диагностики состояния анастомоза выполняли рентгеновское исследование с приемом контрастного препарата per os на 3-4 сутки после операции. При отсутствии признаков несостоятельности анастомоза начинали дробное сипинговое пероральное питание с последующим нарастанием его объема и переходом на щадящую диету. Энтеростома в данном случае удалялась через 2 недели. При выявлении несостоятельности анастомоза продолжали кормление больного через энтеростому. Осуществляли контроль клинического состояния пациента, оценивали его жалобы и уровень болевых ощущений после операции.

Основными критериями для выписки пациента из профильного стационара являются: способность к самообслуживанию, согласие пациента на выписку, адекватная аналгезия при пероральном приеме анальгетиков, адекватное энтеральное (пероральное) питание с калоражем более 2000 ккал/сут, отсутствие гипертермии свыше 37,5° С, лейкоцитоза более 10^3/мкл и инструментальных данных за наличие инфекционных осложнений [21].

Следовательно, оптимальное ведение пациентов в периоперационном периоде при проведении реконструктивных вмешательств на пищеводе заключается не только в использовании минимально инвазивного доступа, но и в применении всех аспектов программы ускоренного выздоровления.

2.6 Оценка выраженности хирургического стресс-ответа

Для определения степени тяжести травмы, наносимой хирургическим вмешательством, дополнительно проводили мониторинг лабораторных показателей крови с оценкой показателей С-реактивного белка (мг/л), как характеристики острой фазы воспаления, а также уровня глюкозы крови (ммоль/л) для определения степени послеоперационной (стрессовой) гипергликемии (СГ - более 7,8 ммоль/л) [22], как метаболического компонента послеоперационной инсулинорезистентности. Пробы брали на этапе предоперационного обследования, а также на 1, 3 и 5-е сутки после операции.

2.7 Методология научного исследования

В исследовании проведен сравнительный анализ показателей интраоперационного периода (продолжительность оперативного вмешательства (мин); продолжительность абдоминального этапа (мин); частота конверсии доступа и интраоперационных осложнений (%); объем интраоперационной кровопотери (мл)) и раннего послеоперационного периода (частота развития послеоперационных осложнений, в том числе и специфических (%); выраженность болевого синдрома (балл) и общего стресс – ответа на хирургическое вмешательство (показатели СРБ/СГ); общий послеоперационный койко-день и послеоперационный койко-день в ОРИТ (сутки); частота летальных исходов (%)).

Для оценки отдаленных результатов видеоэндоскопической пластики пищевода желудочной трубкой автором была разработана анкета – опросник (Приложение Е). Основной целью опроса являлось выявление у пациентов признаков дисфагии и наличие или отсутствие ограничений в питании в сроки от 10 до 12 месяцев после реконструктивного вмешательства.

Послеоперационный болевой синдром, как основная составляющая хирургического стресс – ответа, характеризуется комплексом изменений

организма в ответ на объемное оперативное вмешательство. Для оценки интенсивности боли в исследуемых группах использовалась 10-балльная визуально – аналоговая шкала со шкалой лиц Вонга-Бэкера в течение первых 3-х дней после операции (Приложение Г).

В исследовании была учтена частота послеоперационных осложнений (респираторных, сердечно-сосудистых, тромбоэмболических, инфекционных) в основной группе и группе сравнения и их влияние на течение послеоперационного периода. Для классификации была использована шкала хирургических осложнений Clavien – Dindo (Приложение Д).

2.7 Статистическая обработка данных

Накопление, формирование и систематизация, полученных данных исследования осуществлялась в электронных таблицах программы Microsoft Office Excel 2019. Достоверность различий сравниваемых количественных величин для данных с нормальным распределением после применения критерия Колмогорова-Смирнова проводили с применением среднего значения (М-сигма) и t-критерия Стьюдента, для непараметрических данных – с вычислением медианы (Me).

Вычисление значимости качественных различий переменных получали с помощью критерия Фишера или точного критерия χ 2 (хи-квадрат). Для выборок парных измерений различия оценивали с использованием t-теста (для параметрических распределений). Различия считали статистически значимым при $p < 0,05$. Обозначения ставили до третьего знака в случае значении p менее одной сотой ($p = 0,000$).

ГЛАВА 3 Технические аспекты минимально инвазивной реконструктивной хирургии пищевода

3.1 Характер оперативных вмешательств в исследуемых группах

Впервые минимально инвазивная эзофагопластика с использованием сочетанного видеоэндоскопического торакального и абдоминального доступа была выполнена в отделении торако-абдоминальной хирургии и онкологии ФГБНУ «Российский научный центр хирургии им. акад. Б.В. Петровского» в 2013 году. До этого момента СРП с одномоментным реконструктивным этапом выполнялась в первую очередь «традиционным» открытым способом на всех этапах. Начиная с 2013 года использование видеоэндоскопических технологий в хирургии пищевода заметно увеличивалось, а показания к данному виду операций расширялись (Рисунок 5).

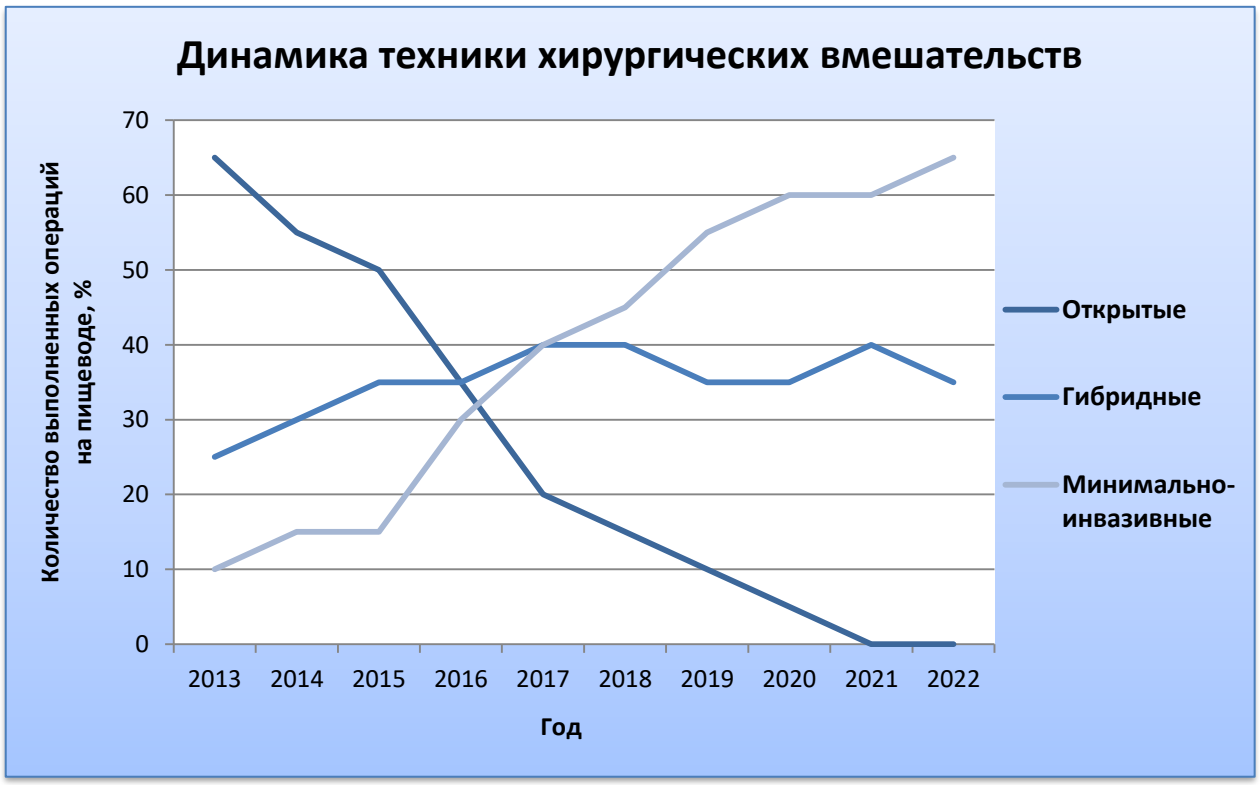

Рисунок 5 – Динамика изменений техники хирургических вмешательств с 2013 г.

Полностью открытую СРП выполняли из трех доступов (торакотомия, лапаротомия, цервикотомия); к гибридной технике относили комбинированную СРП с одномоментным реконструктивным этапом, где торакальный этап выполнялся с использованием видеоэндоскопических технологий (торакоскопия). К минимально инвазивной технике хирургического вмешательства относили вмешательство с применением видеоэндоскопических технологий, как на торакальном, так и на абдоминальном этапах (торакоскопия+лапароскопия, в т.ч. робот-ассистированная торакоскопия+лапароскопия).

Важно отметить, что с 2017 года увеличилось количество минимально инвазивных операций, в последние три года их число превалирует. На сегодняшний день, при отсутствии противопоказаний к использованию видеоэндоскопии, рутинными хирургическими технологиями в лечении пациентов с доброкачественными и злокачественными заболеваниями пищевода считаем мобилизацию грудного отдела пищевода торакоскопическим доступом, а формирование желудочного трансплантата - лапароскопическим. Однако в ряде случаев, при технической невозможности лапароскопической мобилизации трансплантата, проводятся гибридные вмешательства.

Всего данном в исследовании приняли участие 65 пациентов, которым была выполнена СРП с одномоментным реконструктивным этапом. В основной группе этап мобилизации желудочного трансплантата проводился лапароскопическим доступом (43 пациента), а в группе сравнения «традиционным» открытым (22 пациента).

В обеих группах первый этап операции - этап мобилизации грудного отдела пищевода и его субтотальная резекция выполнялся торакоскопическим доступом (торакоскопическая субтотальная резекция пищевода, ТСРП), в том числе и робот-ассистированным (робот-ассистированная субтотальная резекция пищевода, РТСРП).

3.2 Особенности хирургической техники при выполнении субтотальной резекции пищевода с одномоментной пластикой желудочной трубкой

Как было указано ранее, наиболее предпочтительным у больных доброкачественными и злокачественными заболеваниями пищевода, при необходимости выполнения его субтотальной резекции, мы считаем вмешательство по методике McKeown. В этом случае операция состоит из трех этапов (торакального, абдоминального, цервикального) с использованием желудка в качестве трансплантата с формированием эзофагогастроанастомоза на шее. Торакальный этап во всех случаях был выполнен торакоскопически, абдоминальный – как из лапароскопического, так и из открытого доступов (что и сформировало группы исследования). Технические аспекты этапов операции приведены далее.

3.2.1 Эндовидеохирургическая субтотальная резекция пищевода с лапароскопически- ассистированной пластикой пищевода желудочной трубкой

Торакальный этап

Данный этап операции проводится под сбалансированной многокомпонентной анестезией с ИВЛ в условиях раздельной интубации бронхов и однолегочной вентиляции.

Целью данного этапа операции является мобилизация пораженного пищевода в грудной клетке на всем протяжении, дополненная билатеральной расширенной лимфодиссекцией и резекцией грудного лимфатического протока при злокачественных новообразованиях. Для этого пациент располагается на операционном столе лежа на животе или полулежа на левом боку. При этом правая рука отводится на 90-100°, левая полностью приводится к телу пациента, дополнительно подкладывается валик в районе средней трети грудной клетки. Оперирующий хирург и ассистент располагаются справа от пациента.

Перед введением торакопортов производят инфильтрацию зоны их установки местными анестетиками (ропивакаин 0,5%). Троакары располагаются в трех стандартных точках: диаметром 10 мм (для камеры с боковой оптикой) ниже угла лопатки в 5-6 межреберье, диаметром 12 мм по задней подмышечной линии в 8 межреберье и диаметром 5 мм по лопаточной линии в 4 межреберье. Положение торакопортов может быть изменено в связи с анатомическими особенностями больного (при астеническом/ гиперстеническом типе телосложения, высоком расположении диафрагмы, низком расположении лопатки, узких межреберных промежутках и т.д.). Также возможна установка дополнительного 5 мм порта по паравертебральной линии в 7-ом межреберье. Для более удобной мобилизации в пищевод вводится толстый назогастральный зонд. Медиастинальную плевру рассекают при помощи L-образного монополярного электрода или ультразвукового диссектора. Дуга v. azygos пересекается с использованием эндоскопического линейного режуще-сшивающего аппарата с сосудистой кассетой. Для лучшей тракции пищевод берется на держалку. Выделение пищевода выполняют от верхней апертуры грудной клетки до диафрагмы на всем протяжении. Окончательная мобилизация пищевода осуществляется далее из доступов в брюшную полость и на шею. Пищевод в грудной клетке не пересекается. Этап завершается контролем гемостаза, дренированием плевральной полости через 12 мм торакопорт с подключением дренажа к аппарату с системой активной аспирации. Под контролем камеры удаляются троакары, возобновляется вентиляция правого легкого, раны ушиваются послойно. Далее пациента переворачивают на спину, анестезиологи производят переинтубацию трахеи и переходят к двулегочной вентиляции.

Абдоминальный этап

Задачей данного этапа вмешательства является мобилизация абдоминального отдела пищевода и переход к реконструктивной фазе операции. Пациент находится на операционном столе в позиции «обратного» Тренделенбурга с поворотом головы направо. Оперирующий хирург располагается между ног пациента, ассистенты - справа и слева от него. Для

наложения карбоксиперитонеума параумбиликально производится лапароцентез с использованием иглы Вереша с последующей установкой троакара диаметром 10 мм для камеры через разрез над пупком. Далее в брюшную полость вводят рабочие троакары: один диаметром 12,5 мм по латеральному краю левой прямой мышцы живота по среднеключичной линии и три диаметром 5 мм - один по латеральному краю правой прямой мышцы живота по среднеключичной линии и два по передним подмышечным линиям на 2-3 см ниже реберной дуги справа и слева. Выполняют ревизию органов брюшной полости и сосудов желудка, фиксируя на большой кривизне желудка четкую пульсацию перигастральной сосудистой дуги (питающий сосуд - a. gastroepiploica dextra) (Рисунок 6).

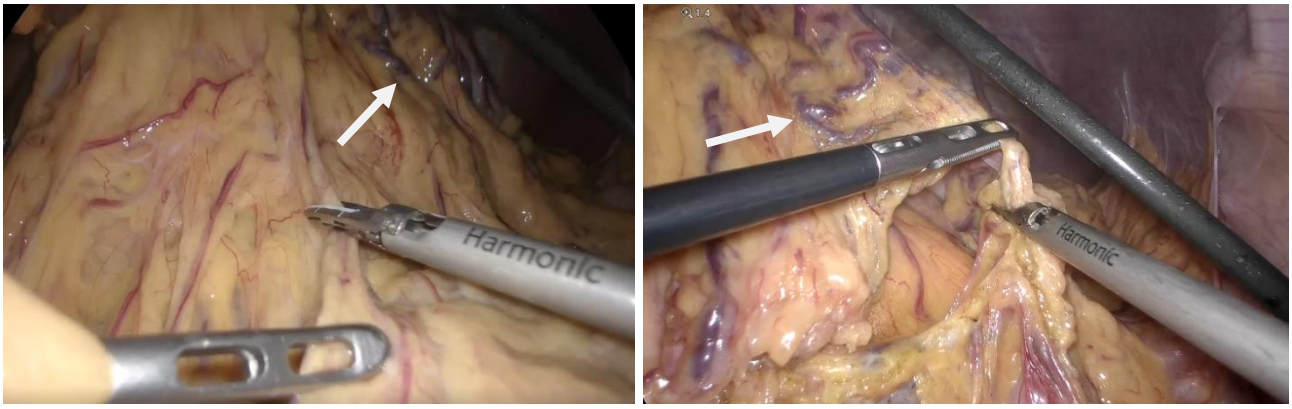

Рисунок 6 – Лапароскопическая мобилизация желудка по большой и малой кривизнам с сохранением перигастральной сосудистой дуги (стрелкой указана a. gastroepiploica dextra)

При наличии гастростомы последняя отсекается, отверстие в желудке ушивается непрерывным однорядным швом для предотвращения попадания содержимого желудка в брюшную полость. В последующем при формировании трансплантата отверстие ушивается двурядным непрерывным швом без сужения просвета (при локализации гастростомы в области большой кривизны). После визуального подтверждения возможности реконструкции пищевода с использованием желудочной трубки производят мобилизацию желудка по большой и малой кривизнам при помощи ультразвукового диссектора с сохранением перигастральной сосудистой дуги по большой кривизне на

питающей правой желудочно-сальниковой артерии и, в ряде случаев, с сохранением снабжения антрального отдела желудка из бассейна правой желудочной артерии. Для полной мобилизации абдоминального отдела пищевода пересекается мембрана Лаймера – Бертелли. К моменту завершения выделения желудка параллельно вторая бригада хирургов приступает к цервикальному этапу вмешательства.

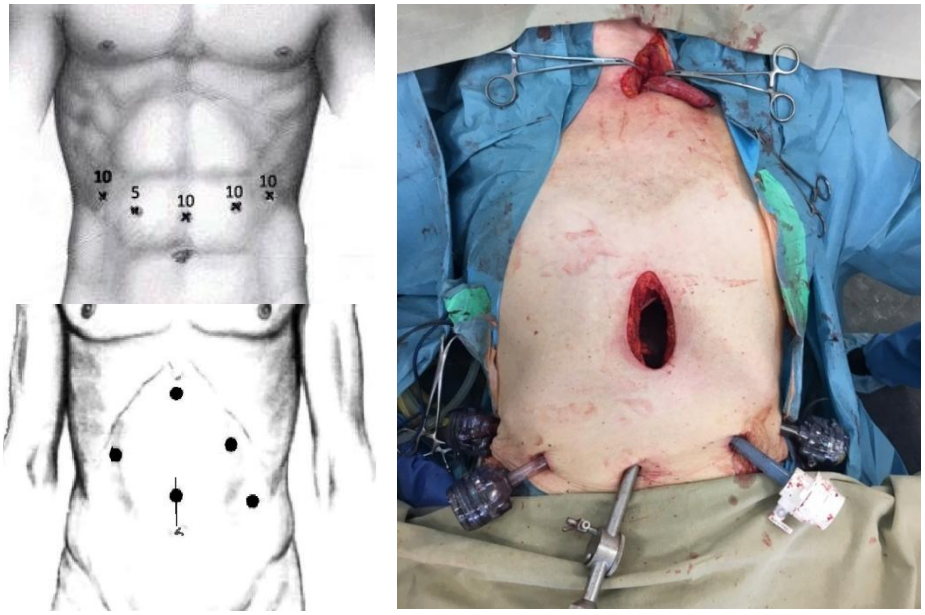

Рисунок 7 – Варианты расположения троакаров и минилапаротомии при лапароскопически-ассистированном абдоминальном этапе

В мезогастрии по средней линии выполняется минилапаротомия (3-5 см), продлевая разрез над пупком (Рисунок 7). После пересечения пищевода на шее комплекс желудок-пищевод извлекается через этот разрез. Изоперистальтическая желудочная трубка формируется экстракорпорально при помощи линейных степлеров длиной 55 мм, 75 мм и 100 мм. Средняя длина трансплантата диаметром 3,5-4,0 см составляет около 40 см, что во всех случаях достаточно для выведения его на шею (Рисунок 8). Механический шов дополнительно перитонизируют непрерывным однорядным швом абсорбируемой нитью 2/0.

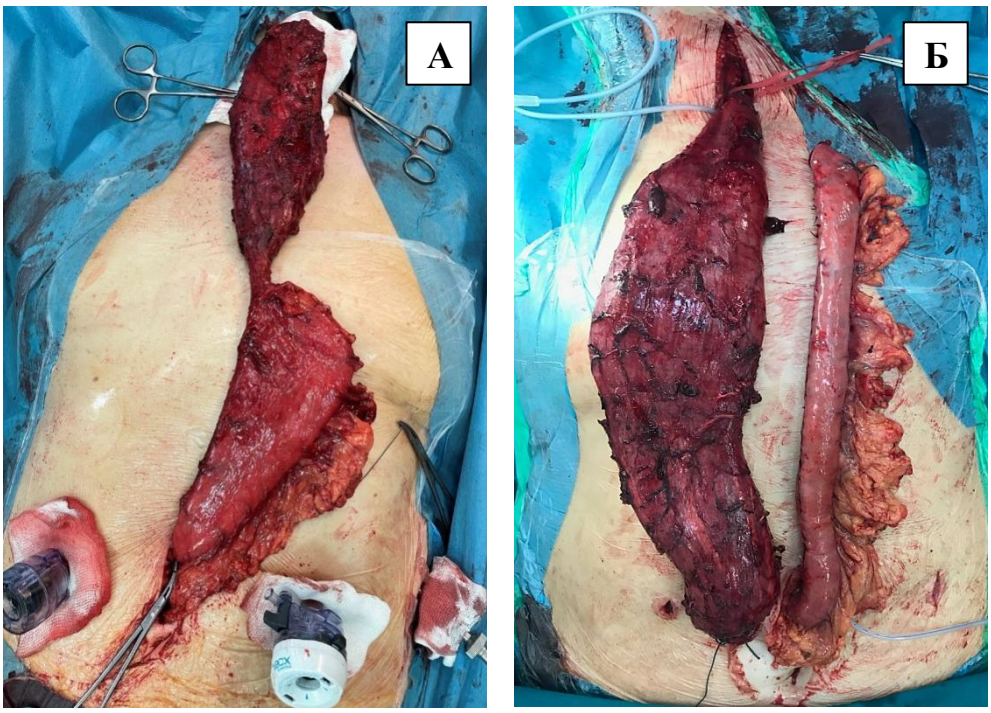

Рисунок 8 – Реконструктивный этап операции: А –экстракорпоральное расположение комплекса «пищевод-желудок», Б – пораженный пищевод (ахалазия кардии IV стадии) и сформированный трансплантат

Операция завершается формированием микроеюностомы по Витцелю – Айзельсбергу, отступая 30 см от связки Трейтца. Брюшную полость дренируют двумя дренажами: под печень и под левый купол диафрагмы. Рану ушивают послойно.

Цервикальный этап

Разрез кожи длиной около 6 см производят по переднему краю левой m. sternoclaidomastoideus. Тупым и острым путем выделяют шейный отдел пищевода под визуальным контролем левого возвратного гортанного нерва. Назогастральный зонд удаляется для свободного пересечения пищевода линейным режуще-сшивающим аппаратом. Через заднее средостение желудочный трансплантат проводится на шею, на желудочном зонде производится формирование эзофагогастроанастомоза по типу «конец-в-конец» с использованием трех линейных степлеров 45/60 мм или однорядного непрерывного, либо узлового ручного шва, далее в трансплантат проводится тонкий зонд (Рисунок 9).

Механический шов дополнительно укрывается П-образными швами. При выраженном периэзофагите на шею устанавливается один дренаж для дополнительного контроля, рана ушивается послойно.

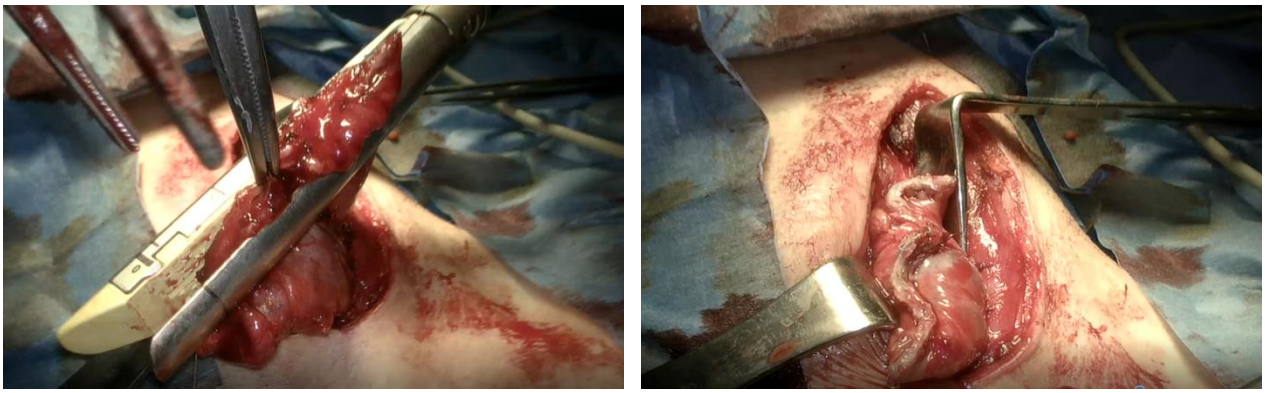

Рисунок 9 – Формирование анастомоза на шее

По аналогичному протоколу были выполнены 4 оперативных вмешательства (6,2%), включавших робот-ассистированный торакоскопический этап в сочетании с лапароскопически-ассистированным абдоминальным этапом (Рисунок 10).

Рисунок 10 – Торакоскопическая субтотальная резекция пищевода с лапароскопически-ассистированной эзофагопластикой изоперистальтической желудочной трубкой (вид после операции)

3.2.2 Эндовидеохирургическая субтотальная резекция пищевода с «традиционной» открытой пластикой пищевода желудочной трубкой

Торакальный и цервикальный этапы при СРП с «традиционной» открытой пластикой пищевода выполняются по описанной ранее схеме с участием двух операционных бригад.

Во время абдоминального этапа пациенту придается положение на операционном столе лежа на спине с валиком на уровне лопаток. Оперирующий хирург располагается справа, а два ассистента слева от операционного поля. Далее выполняется срединная лапаротомия, ревизия органов брюшной полости с оценкой возможности выполнения пластики пищевода изоперистальтической желудочной трубкой, мобилизация желудка и абдоминального отдела пищевода с сохранением кровоснабжения на a. gastroepiploica dextra. С помощью линейных сшивающих аппаратов формируют желудочный трансплантат достаточной длины и ширины, механический шов дополнительно укрывают однорядным швом с использованием техники, описанной ранее. Завершается этап дренированием брюшной полости (2 дренажа) и формированием микроеюностомы, затем послойным ушиванием ран.

ГЛАВА 4 Результаты видеоэндоскопической пластики пищевода желудочной трубкой

4.1 Интраоперационные результаты видеоэндоскопической пластики пищевода желудочной трубкой

Средняя продолжительность операции в основной группе составила 375,6±75,6 мин, в диапазоне от 195 до 500 мин., в группе сравнения – 399,6±102,2 мин, в диапазоне от 260 до 630 мин (p=0,038). При оценке продолжительности вмешательства не учитывалось время перехода от торакального этапа к абдоминальному (в среднем 15-20 мин), при котором стандартно выполнялся переворот пациента на спину, переинтубация трахеи и переход к двулегочной вентиляции.

Анализ динамики данного показателя по годам показал, что в обеих группах общая продолжительность операции имела тенденцию к снижению по мере накопления опыта (Рисунок 11). Однако, применение видеоэндоскопических технологий, существенно ускорило выполнение оперативного вмешательства. При этом важно отметить, что использование видеоэндоскопических технологий сокращает как абдоминальный этап, так и общее время операции.

Средняя продолжительность абдоминального этапа в группе больных, которым была выполнена лапароскопически-ассистированная пластика пищевода желудочной трубкой составила 248,0±63,4 мин, что было меньше, чем в группе сравнения больных (291,9±89,9 мин, p=0,049) (Рисунок 12). Динамика снижения продолжительности этого этапа по годам, представленная на диаграмме, показывает, что при достижении сравнимого опыта видеоэндоскопическая методика сокращает более получаса времени, затраченного на выполнение пластической операции.

Рисунок 11 – Динамика продолжительности выполнения абдоминального этапа

С 2018 года в отделении торако-абдоминальной хирургии и онкологии, для сокращения продолжительности операции, реконструктивный этап выполняют две бригады хирургов, одна из которых проводит мобилизацию желудка, а вторая параллельно осуществляет доступ на шее, выделение шейного отдела пищевода и его пересечение. Как следствие, средняя продолжительность операции до 2018 года, когда операция полностью выполнялась одной бригадой хирургов, составила 415,8±59,6 мин, а после 2018 года – 368,7±93,7 мин (p=0,019). Средняя продолжительность абдоминального этапа операции после 2018 года – 244,9±77,8 мин, что достоверно меньше, чем до 2018 года, p = 0,003 (301,8±60,9 мин).

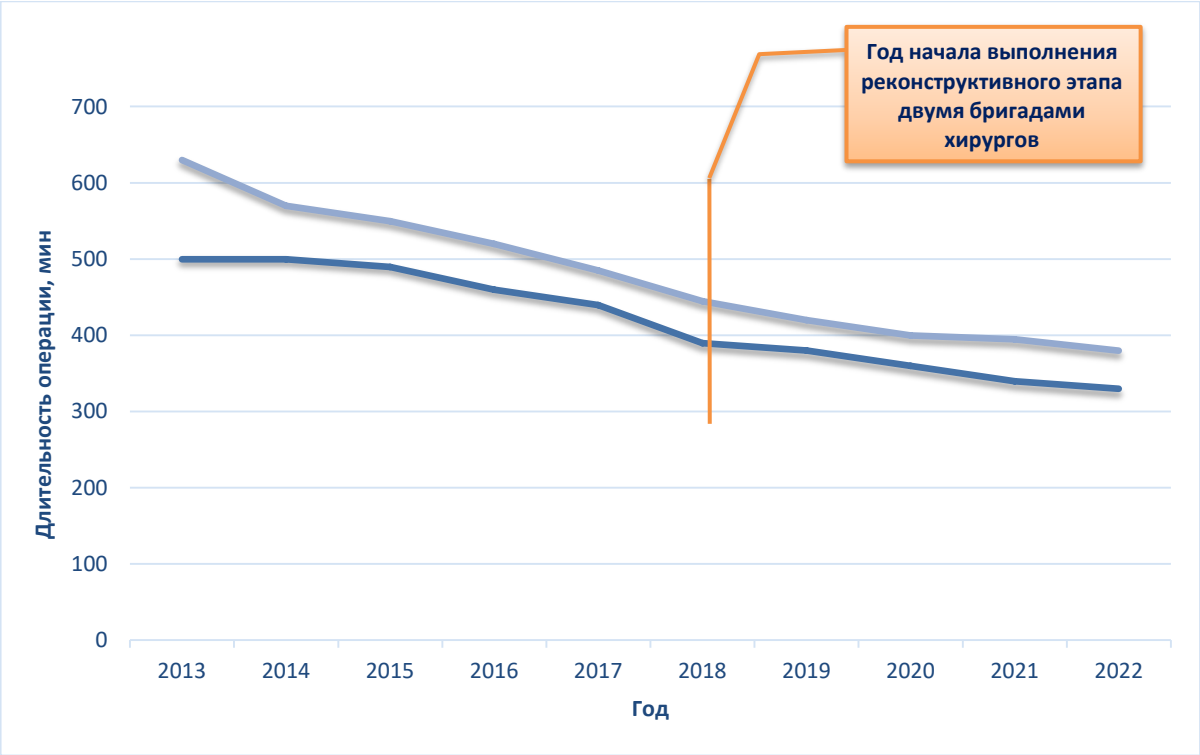

Рисунок 12 – Общая продолжительность реконструктивных вмешательств на пищеводе

Значимой интраоперационной кровопотери не было ни в одной из групп исследования. Средняя кровопотеря в основной группе составила 154,0±61,0 мл, что было достоверно меньше, чем в группе сравнения (210,0±110,0 мл, p = 0,035). С нашей точки зрения эта разница обусловлена минимальным доступом и более прецизионной работой с тканями при использовании видеоэндоскопических технологий.

Конверсия доступа при выполнении лапароскопического этапа была выполнена у двух больных. В первом случае переход к лапаротомии был обусловлен выраженным спаечным процессом в верхнем этаже брюшной полости после предшествующего оперативного вмешательства (холецистэктомия по поводу желчнокаменной болезни, хронического калькулезного холецистита), что затрудняло лапароскопическую мобилизацию желудка без риска повреждения перигастральной сосудистой дуги в связи с потерей дифференцировки слоев. Во втором случае конверсия доступа потребовалась пациентке с выраженным висцеральным ожирением ввиду затрудненной визуализации и высокого риска

возникновения кровотечения. Следовательно, причинами конверсии в обоих случаях были технические трудности, возникшие во время видеоэндоскопического вмешательства.

Общее число пациентов с гастростомой в обеих группах составило 18 (27,7%), в том числе было 12 пациентов (66,6%) первой группы. Важно отметить, что установленная ранее гастростома изначально не являлась противопоказанием к выполнению лапароскопически-ассистированной пластики пищевода желудочной трубкой. Перед операцией всем пациентам выполнялась контрольная эзофагодуоденоскопия (ЭГДС) для оценки состояния верхних отделов ЖКТ, а также расположения гастростомы. При стандартно выведенной гастростоме (по передней стенке желудка ближе к малой кривизне) и при отсутствии очевидного повреждения перигастральной сосудистой дуги реконструктивный этап начинали с использования минимально инвазивных технологий, стому предварительно ушивали непрерывным «временным» швом и погружали в брюшную полость.

Интраоперационных осложнений в изучаемых группах отмечено не было.

4.2 Степень операционной травмы при видеоэндоскопической пластике пищевода желудочной трубкой

4.2.1 Выраженность хирургического стресс-ответа

Средний уровень гипергликемии после реконструктивного хирургического вмешательства в группах сравнения был одинаковым (Рисунок 13). Однако СГ была зафиксирована у 9 (40,9%) пациентов в группе сравнения и лишь у 2 (4,6%) пациентов в основной ($p<0,001$).

Рисунок 13 – Показатели степени выраженности хирургического стресс-ответа

Средний уровень СРБ (Рисунок 14) на 1-е, 3-е и 5-е сутки после вмешательства с лапароскопически-ассистированной пластикой составил 72,7, 79,9 и 85,8 мг/л соответственно, что было достоверно ниже, чем в группе с «традиционным» реконструктивным этапом (85,1, 97,1 и 102,1 мг/л, $p_{1\text{-е}} < 0{,}001$, $p_{3\text{-е}} < 0{,}001$, $p_{5\text{-е}} < 0{,}001$).

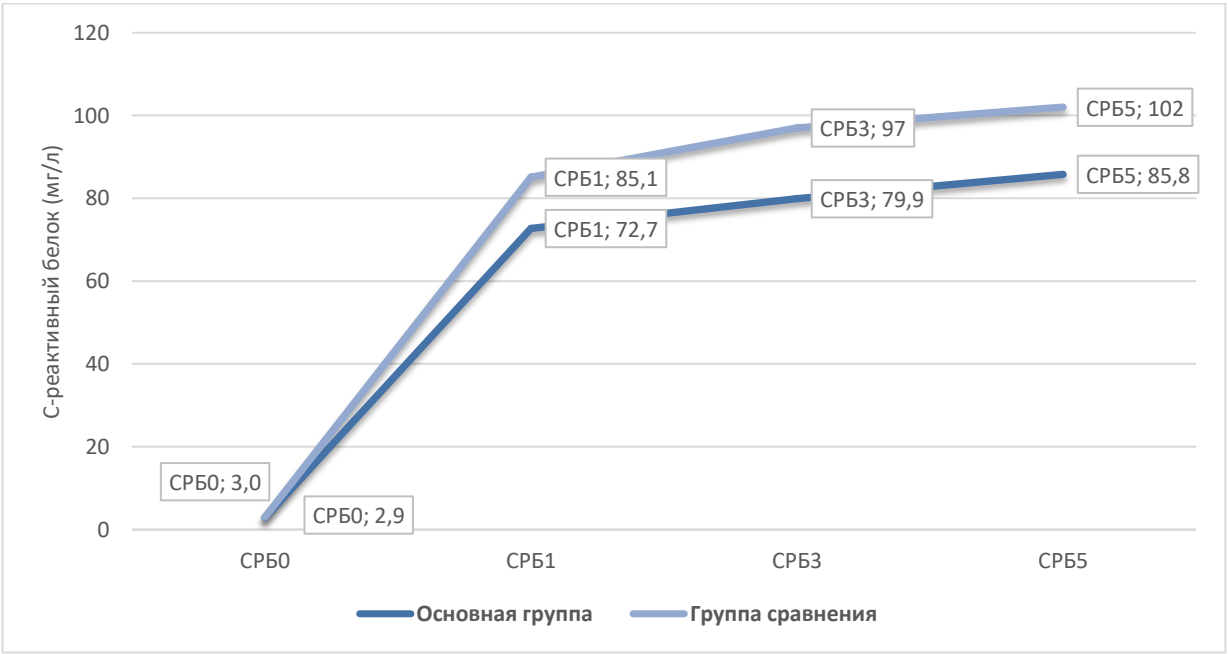

Рисунок 14 – Динамика СРБ в группах исследования

Таким образом, в группе, где реконструктивный этап выполняли минимально инвазивным доступом, был продемонстрирован более низкий уровень хирургического стресс-ответа, как компонента общей операционной травмы.

4.2.2 Уровень болевого синдрома

Степень выраженности послеоперационного болевого синдрома абдоминальной локализации, которая оценивалась по визуально-аналоговой шкале со шкалой лиц Вонга-Бэкера, в течение первых трех суток после операции составила в среднем 5 баллов в основной группе, что соответствует умеренной степени выраженности, и примерно 7 баллов в группе открытых вмешательств. Наибольшая выраженность болевого синдрома отмечена на 1-2-е сутки после операции в группе сравнения, где выполнялась срединная лапаротомия (7 баллов).

У пациентов, которым реконструктивный этап выполнялся минимально инвазивным доступом, к третьим суткам пациенты предъявляли жалобы лишь на слабую боль (1-2 балла) в области ран (Таблица 8).

Таблица 8 – Степень выраженности послеоперационного болевого синдрома

Показатель	**Основная группа (n=43)**			**Группа сравнения (n=22)**			**p***
Зона	**1-е сутки**	**2-е сутки**	**3-е сутки**	**1-е сутки**	**2-е сутки**	**3-е сутки**	
Шея	2(1;3)	1(0;2)	0(0;2)	2 (1;3)	1(0;2)	1(0;2)	$p_{1-е}$ = 0,599 $p_{2-е}$ =1,000 $p_{3-е}$ =0,339
Грудная клетка	5(4;5)	4(3;5)	4(3;5)	5(4;6)	4(3;5)	3(2;4)	$p_{1-е}$ = 0,287 $p_{2-е}$ =0,427 $p_{3-е}$ =0,681
Живот	4(4;5)	3(3;5)	2(1;3)	7(6;8)	6(5;7)	5(4;6)	$p_{1-е}$ = 0,035 $p_{2-е}$ =0,051 $p_{3-е}$ =0,039

Примечание: *p – рассчитан с применением точного критерия Фишера

Таким образом, в обеих группах пациентов отмечено снижение степени боли в течение первых трех суток после операции, однако достоверно меньшая интенсивность болевых ощущений отмечена у пациентов основной группы в области живота. Это связано в первую очередь с минимальным хирургическим доступом, который является одним из основных компонентов, влияющих на степень тяжести операционной травмы.

4.3 Послеоперационные результаты видеоэндоскопической пластики пищевода желудочной трубкой

В обеих группах всем пациентам интраоперационно устанавливали назогастральный зонд, который удаляли на первые сутки после операции.

Медиана срока стояния дренажа плевральной полости в основной группе составила 3 суток, а в группе сравнения 3,5 суток (p=0,272). Перед этим всем пациентам на 3 сутки после операции выполнялась контрольная рентгенография для оценки состояния органов грудной клетки. При выявлении признаков пневмоторакса или гидроторакса дренаж подключали к аппарату активной аспирации или выполняли пункцию плевральной полости, что потребовалась 1 пациенту (2,3%) основной группы и 3 пациентам (13,6%) группы сравнения (p=0,109).

Показаниями к удалению дренажей из брюшной полости являлись количество и характер отделяемого (менее 100 мл в сутки, отделяемое светлое, прозрачное). Дренажи из брюшной полости после субтотальной резекции пищевода с лапароскопически-ассистированной пластикой желудочной трубкой удаляли достоверно раньше (в среднем, на 1 сутки), чем после открытых реконструктивных вмешательств (2,3 суток против 3,2 суток, p=0,001).

В послеоперационном периоде восстановление моторики кишечника оценивалось по наличию перистальтических шумов при аускультации живота и по началу отхождения газов. По данным показателям в сравниваемых группах достоверно значимых различий выявлено не было. Срок восстановления

перистальтики составил 1,2 суток в основной группе и 1,1 суток в группе сравнения на (p=0,969).

4.4 Послеоперационные осложнения

Все пациенты данного исследования, у которых отмечены осложнения, распределены по степени тяжести согласно классификации Clavien-Dindo (Таблица 9). Осложнения были зарегистрированы у 8 (18,6%) пациентов основной группы и у 13 (59,1%) пациентов группы сравнения, p=0,002.

В основной группе зарегистрирована более низкая частота осложнений I-II степени 2 (4,6%), p=0,015. Более тяжелые осложнения (III- IV степени) встречались также реже в основной группе и были зафиксированы у 5 пациентов (11,6%), p=0,162, перенесших минимально инвазивное вмешательство.

Таблица 9 – Послеоперационные осложнения в группах

Степень осложнений по Clavien-Dindo	**Основная группа (n=43)**		**Группа сравнения (n=22)**		**p***
	Абс.	**%**	**Абс.**	**%**	
I-II	2	4,7	6	27,3	0,015
III- IV	5	11,6	6	27,3	0,162
V	1	2,3	1	4,5	1,000

Примечание: *p – рассчитан с применением точного критерия Фишера

Частота развития специфических послеоперационных осложнений в исследуемых группах при выполнении реконструктивных вмешательств на пищеводе представлена в Таблице 10. Можно видеть, что в основной группе осложнения со стороны дыхательной системы встречались достоверно реже (p <0,001).

Отмеченные в таблице респираторные осложнения в большинстве случаев потребовали лишь медикаментозного лечения. В двух случаях у больных гидротораксом в группе сравнения дополнительно выполнили пункцию

плевральной полости. Кроме того, двум пациентам (по одному из каждой группы) с хилотораксом и потерями более 1,7 литров в сутки по жизненным показаниям была выполнена экстренная операция в объеме лапаротомии, ревизии брюшной полости, перевязки цистерны грудного лимфатического протока.

У одного пациента основной группы 1 (2,3%) в раннем послеоперационном периоде зарегистрировано сердечно-сосудистое осложнение – переднеперегородочный инфаркт, потребовавший экстренной коронарной ангиографии со стентированием передней нисходящей артерии.

Инфицирование послеоперационной раны было зафиксировано у 3 (13,6%) пациентов группы сравнения, в основной группе это осложнение не было отмечено ни в одном случае, p=0,035, что совпадает с данными других исследователей. Так, похожий результат в отношении раневой инфекции в своем исследовании был показан P.P. Grimminger et al. По его данным, это осложнение возникало значительно чаще в группе с лапаротомным доступом, чем при применении минимально инвазивной методики, что свидетельствует о ее преимуществе [68].

Таблица 10 – Специфические послеоперационные осложнения в группах

Специфические осложнения	**Основная группа (n=43)**		**Группа сравнения (n=22)**		**p***
	Абс.	**%**	**Абс.**	**%**	
Нагноение послеоперационной раны	**0**	**0**	**3**	**13,6**	**0,035**
Респираторные осложнения:	**3**	**6,9**	**13**	**59,1**	**<0,001**
• пнемония	0	0	4	18,2	0,011
• пневмоторакс	0	0	1	4,5	0,339
• гидро/хилоторакс	2	4,6	4	18,2	0,168
• эмпиема плевры	1	2,3	0	0	1,000
• обострение трахеобронхита	0	0	3	13,7	0,035
• отек гортаноглотки, парез голосовых связок	0	0	1	4,5	0,339
Сердечно - сосудистые осложнения:	**2**	**4,6**	**3**	**13,7**	**0,326**
• инфаркт	1	2,3	0	0	1,000
• нарушение ритма	1	2,3	3	13,7	0,108
Рентгенологические признаки несостоятельности анастомоза	**13**	**30,2**	**7**	**31,8**	**1,000**
Клинические признаки несостоятельности анастомоза	**4**	**9,3**	**0**	**0**	**0,291**
Некроз трансплантата	**1**	**2,3**	**1**	**4,5**	**1,000**

Примечание: *p – рассчитан с применением точного критерия Фишера

Рентгенологические признаки несостоятельности анастомоза при контрольной рентгенографии с пероральным контрастированием на 3-и сутки после операции были выявлены у 13 пациентов в основной группе, что составило 30,2 %, и у 7 пациентов в группе сравнения (31,8 %). При этом, за несостоятельность анастомоза принимался любой дефект шва, даже локальный.

Важно отметить, что каких-либо клинические проявления отсутствовали у 9 пациентов в основной группе, что составляет 20,9%, и у всех пациентов группы сравнения. У 4 пациентов первой группы (9,3%) присутствовали такие симптомы, как боль в области шеи, чувство распирания, отек и покраснение п/о шва, флюктуация, что потребовало выполнения ревизии и санации раны на шее.

Таким образом, при выявлении несостоятельности в значительной части случаев в дальнейшем проводили только консервативное лечение без повторных оперативных вмешательств.

Развитие несостоятельности анастомоза играет важную роль в послеоперационном периоде, так как по-прежнему является тяжелым осложнением и причиной высокой летальности. Частота данного осложнения в нашем исследовании была сопоставима с данными многих клинических центров [103]. Также открытым вопросом остается тактика ведения пациента в подобной ситуации. В большинстве исследований авторы демонстрируют хорошие результаты консервативного лечения несостоятельности анастомоза после эзофагэктомии, прибегая к повторным хирургическим вмешательствам только при крайне тяжелом течении [63,74].

Зарегистрировано два летальных исхода (3%), по одному в каждой группе исследования (2,33% – основная и 4,55% группа сравнения). В обоих случаях диагностирован некроз трансплантата. У обоих пациентов имелась выраженная сопутствующая сердечно - сосудистая патология, в частности нарушение ритма сердца (тахисистолическая форма фибриляции предсердий) и перенесенная незадолго до операции коронавирусная инфекция SARS-CoV-2. Оба пациента незадолго до операции перенесли коронавирусную инфекцию SARS-CoV-2, а также имели сопутствующее нарушение ритма сердца (тахисистолическая форма фибриляции предсердий). Возможно, эти два обстоятельства явились причинами тромбоза питающей ножки трансплантата, который привел к некрозу в послеоперационном периоде, в то время как интраоперационно кровоток был удовлетворительным.

В первом клиническом случае некроз был выявлен лишь на 11-е сутки после операции, до этого отсутствовали какие- либо клинические проявления. При этом при рентгенологическом контроле на 5-е сутки дефекта трансплантата обнаружено не было, пациент начал питаться через рот. Во втором случае у пациента на 2-е сутки после операции был зафиксирован пароксизм тахисистолической фибрилляции предсердий, который развился на фоне исходной кардиальной патологии. Состояние было купировано медикаментозно в условиях ОРИТ. Однако на 3-и сутки появились признаки медиастинита (боль за грудиной, одышка, подъем температуры тела выше 38 °С) и выявлен некроз трансплантата.

Наше предположение о влиянии постковидного синдрома на развитие нарушений гемостаза и увеличение риска тромбоэмболических осложнений поддерживается рядом авторов [51, 75]. В частности, R. Vrba и соавт. описали подобный клинический случай, в котором после аналогичной гибридной СРП развился некроз дистального отдела трансплантата с несостоятельностью анастомоза [135]. Многие авторы также продемонстрировали серию клинических наблюдений, в которых была выявлена связь между тромбоэмболическими и некротическими осложнениями и SARS-CoV-2 [78, 98, 105, 115, 127].

Согласно данным проведенного исследования можно сделать вывод, что в группе, где абдоминальный этап выполняли лапароскопически - ассистированным методом, была достоверно более низкая частота развития общих и специфических послеоперационных осложнений. Также важно отметить отсутствие в основной группе интраоперационных осложнений и низкий уровень частоты конверсий. Таким образом, минимально инвазивные реконструктивные вмешательства на пищеводе возможно отнести к эффективной и безопасной методике у пациентов с доброкачественными и злокачественными заболеваниями пищевода.

4.5 Длительность госпитализации и пребывание в ОРИТ

Эзофагэктомия с одномоментным реконструктивным этапом – объемное хирургическое вмешательство независимо от варианта хирургического доступа, требующее длительного пребывания пациента в стационаре, в первую очередь в связи с необходимостью целого комплекса лечебных мероприятий, наиболее часто включающих проведение энтерального и парентерального питания, коррекции водно-электролитного баланса.

С 2014 года в отделении торако-абдоминальной хирургии и онкологии помимо внедрения видеоэндоскопических хирургических методик начато применение программы ускоренного выздоровления для пациентов, нуждающихся в реконструктивных вмешательствах на пищеводе. Одним из основных пунктов данной программы является сокращение пребывания пациентов в палате общей реанимации.

По данным исследования средняя продолжительность пребывания пациента в ОРИТ была достоверно ниже в основной группе и составила 1,4 суток (0,5; 6). В группе сравнения данный показатель был равен 2,9 суток (1; 11), $p = 0,006$. Средняя продолжительность послеоперационного койко-дня в основной группе составила 8,9 (6; 18) суток, в группе сравнения – 13,8 (7; 57) суток, $p = 0,049$.

Таким образом, в исследовании показано снижение длительности пребывания пациентов группы минимально инвазивных технологий в общей реанимации и палате профильного отделения при сравнении с группой открытых «традиционных» оперативных вмешательств.

Данные результаты свидетельствуют о меньшей травматичности хирургического вмешательства с применением видеоэндоскопических технологий, что позволяет пациентам быстрее восстанавливаться после операции, достичь критериев перевода из ОРИТ в палату профильного отделения и выписки из стационара.

4.6 Отдаленные результаты видеоэндоскопической пластики пищевода желудочной трубкой

Всем пациентам, оперированным за период с января 2019 года по январь 2022 год, был проведён опрос (Приложение Е – разработано автором) для оценки отдаленных результатов пластики пищевода желудочной трубкой в сроки от 10 до 12 месяцев после реконструктивного вмешательства. Основной целью опроса являлось выявление у пациентов признаков дисфагии и наличие или отсутствие ограничений в питании.

Оценка эффективности использования видеоэндоскопической методики проведена у 24 (55,8 %) больных. В исследовании также были опрошены 10 (45,4 %) пациентов, перенесших открытую «традиционную» операцию.

Таблица 11 – Данные опроса в группах исследования в сроки от 10 до 12 месяцев после вмешательства

	Основная группа (n=24)		**Группа сравнения (n=10)**	
	Абс. (Да/Нет)	**% (Да/Нет)**	**Абс. (Да/Нет)**	**% (Да/Нет)**
Вы отмечаете признаки затруднения прохождения пищи по пищеводу?	5/19	20,8 /79,1	0/10	0/100
Вы ощущаете дискомфорт на шее при проглатывании пищи?	3/21	12,5 / 87,5	1/9	10/90
Увеличилась масса тела после операции?	19/5	79,1 /20,9	8/2	80/20
Существуют ограничения в питании?	2/22	8,3/91,7	2/8	20/80

Анализируя данные таблиц 11 и 12, можно видеть, что у пациентов обеих групп в отдаленные сроки была отмечена положительная динамика в отношении

прохождения пищи по пищеводу 19 (79,1%) и 10 (100%) пациентов. Также всего у 3 (12,5%) пациентов в основной группе и у 1 (10%) пациента в группе сравнения отмечено появление дискомфорта при проглатывании пищи. По всем показателям не выявлено статистически значимых различий между исследуемыми группами.

Таблица 12 – Статистические данные анализа отдаленных результатов

	Основная группа (n=24)		**Группа сравнения (n=10)**		**p***
	Абс.	**%**	**Абс.**	**%**	
Пациент отмечает признаки затруднения прохождения пищи по пищеводу	5	20,8	0	0	0,291
Пациент ощущает дискомфорт на шее при проглатывании пищи	3	12,5	1	10,0	1,000
У пациента увеличилась масса тела после операции	19	79,1	8	80,0	1,000
У пациента присутствуют ограничения в питании	2	8,3	2	20,0	0,564

Примечание: *p – рассчитан с применением точного критерия Фишера

Все больные, указавшие на наличие ограничений в питании в отдаленном послеоперационном периоде, отметили, что основные проблемы связаны с объемом принимаемой пищи, а также с консистенцией пищи (протертая, жидкая и полужидкая пища). Данная жалоба отмечена у 2 (8,3%) пациентов из основной группы, и у 2 (20%) пациентов из группы сравнения.

Важно отметить, что повышение массы тела после вмешательства отмечено у 19 (79,1%) и 8 (80%) пациентов в исследуемых группах и в среднем составляет 5 кг. Данный показатель может свидетельствовать о том, что после

реконструктивного вмешательства основная часть больных возвращались к нормальному рациону, соответствующему энергозатратам организма.

Проведенная оценка отдаленных результатов у пациентов исследуемых группах, выявила отсутствие статистически значимых различий. Таким образом, можно сделать вывод, что использование малоинвазивных технологий в реконструктивной хирургии пищевода при доброкачественных и злокачественных заболеваниях не влияет на качество жизни пациентов в отдаленном послеоперационном периоде.

ЗАКЛЮЧЕНИЕ

В рамках одноцентрового проспективно-ретроспективного нерандомизированного сравнительного исследования проведен анализ результатов лечения пациентов с доброкачественными и злокачественными заболеваниями пищевода, перенесшим реконструктивное вмешательство на пищеводе с применением видеоэндоскопических и открытых методик.

В исследование вошли 65 пациентов, которым выполнена плановая субтотальная эзофагэктомия с одномоментной пластикой желудочной трубкой и формированием анастомоза на шее (лапароскопически-ассистированный реконструктивный этап, либо открытый «традиционный»).

Из исследования были исключены пациенты, оперированные по поводу доброкачественного или злокачественного заболеваний пищевода с выполнением вмешательства без удаления органа, перенесшие субтотальную резекцию пищевода без выполнения реконструктивного этапа (эзофагопластики), перенесшие субтотальную резекцию пищевода с эзофагопластикой сегментом толстой кишки, оперированные в экстренном порядке, а также отказавшиеся от участия в исследовании.

После использования критериев включения/исключения были сформированы две группы больных:

- основная группа – 43 больных, которым за период с января 2013 года по сентябрь 2022 года включительно была выполнена торакоскопическая субтотальная резекция пищевода (ТСРП) с одномоментной лапароскопически-ассистированной пластикой желудочной трубкой и формированием анастомоза на шее;

- группа сравнения – 22 больных, которым была выполнена ТСРП с открытым «традиционным» реконструктивным этапом за период с января 2013 года по сентябрь 2022 года, в том числе 2 пациента после конверсии доступа.

Средний возраст больных, вошедших в исследование, составил 50,8 лет: в основной группе 51,4±13,9 лет (от 21 до 74 года), в группе сравнения 48,8±15,6

лет (от 22 до 77), p = 0,532. В обеих группах превалировали женщины (65,0% – основная группа, 68,0% – группа сравнения).

Средний ИМТ в основной группе составил 23,5±5,3 кг/м2, а в группе сравнения 21,5±4,1 кг/м2, p = 0,101.

17 пациентам в связи с выраженной дисфагией для нутритивной поддержки в предоперационном периоде была сформирована гастростома. В их числе было 11 больных основной группы (25,0%) и 6 – группы сравнения (27,2%) (p = 1,000). Одному больному в группе сравнения ранее была выполнена энтеростомия (4,5%).

Достоверных различий между группами по возрасту пациентов, гендерному признаку и ИМТ не было.

В обеих группах исследования хирургическое вмешательство в объеме ТСРП с одномоментной эзофагопластикой было выполнено по одинаковым показаниям, таким как доброкачественные заболевания пищевода (протяженные стриктуры различной этиологии, нейромышечные заболевания 4 стадии) при неэффективности иных вариантов лечения (бужирование, баллонная дилатация), а также злокачественные новообразования пищевода. Кроме того, в основной группе одному пациенту торакоскопическая субтотальная резекция пищевода была выполнена по поводу доброкачественного новообразования пищевода – гигантской лейомиомы (более 8 см в диаметре). Превалирующими показаниями к плановой реконструктивной операции в группах исследования явились доброкачественные заболевания пищевода.

В основной группе преобладали больные доброкачественными заболеваниями пищевода 30 (70,0%), а в группе сравнения число больных доброкачественными 11 (54,5%) и злокачественными заболеваниями 10 (45,5%) было практически одинаково.

При оценке распределения доброкачественных заболеваний в основной группе количество пациентов с рубцовыми стриктурами пищевода (n=14, 32,5%) и нейромышечными заболеваниями (n=15, 35,0%) было практически одинаково. В

группе сравнения больных со стриктурами было больше, чем с кардиоспазмом (9 больных, 40,9% и 3 больных, 13,6%).

Количество больных со стриктурами пищевода в основной группе n=14 (32,5%) и группе сравнения n=9 (40,9%) статистически не отличалось (p = 0,587), также, как и количество больных с нейромышечными заболеваниями в группах исследования (основная группа- n=15, 35%; группа сравнения- n=3, 13,6%), p = 0,085.

До принятия решения о проведении эзофагопластики с одномоментным реконструктивным этапом пациентам с доброкачественными заболеваниями пищевода проводилось длительное консервативное лечение, в том числе курсы бужирования стриктур в 17 (26,1%) и эндоскопической баллонной дилатации кардии в 9 (13,8%) случаях, кроме того, 4 (6,1%) пациентам была выполнена кардиомиотомия (операция Геллера).

Среди общего числа пациентов с новообразованиями пищевода, участвующих в исследовании, опухоль чаще располагалась в нижней трети в 12 (52,2%), в средней трети в 10 (43,5%), в области пищеводно-желудочного перехода в 1 (4,3%) случае. Число пациентов со злокачественным новообразованием II и III стадий превалировало и было одинаково в обеих группах (5 (38,5%) и 4 (30,8%) в основной группе; 4 (40%) и 5 (50%) в группе сравнения). В 2 (8,7%) случаях по решению онкологического консилиума до хирургического лечения проводилась неоадъювантная химиолучевая терапия.

У большинства пациентов обеих групп исследования присутствовало одно или несколько сопутствующих заболеваний (33 (76,7%) в основной группе; 19 (86,3%) в группе сравнения). При оценке характера сопутствующей патологии в обеих группах преобладали больные респираторными и сердечно – сосудистыми заболеваниями, патологией желудочно-кишечного тракта. Значимых различий по характеру и частоте встречаемости сопутствующих заболеваний между группами не выявлено.

Средний индекс коморбидности в обеих группах составил 2 балла, p = 0,599. Индекс коморбидности более 3 баллов был у 8 пациентов основной группы (18,6%) и у 6 пациентов группы сравнения (27,2%), p = 0,527.

На основании шкалы Американского общества анестезиологов большинство больных были отнесены к группе высокого риска со статусом III по шкале ASA как в основной группе, так и в группе сравнения (51,2% и 68,2%). Статус по шкале ASA II был отмечен у 19 больных основной группы (44,1%) и у 6 больных в группе сравнения (27,2%), p = 0,281. Больных, относящихся к I классу по шкале ASA в исследуемых группах, не было.

Все пациенты до госпитализации в хирургический стационар проходили стандартное комплексное предоперационное обследование. В зависимости от степени коморбидности пациента и характера сопутствующей патологии обследование дополнялось лабораторными и инструментальными методами, также по показаниям проводилась медикаментозная коррекция состояния совместно со специалистами узкого профиля.

Минимально инвазивным считали хирургическое вмешательство с применением видеоэндоскопических технологий и на торакальном, и на абдоминальном этапах (торакоскопия+лапароскопия, в т.ч. робот-ассистирования торакоскопия+лапароскопия). Таким образом, всем больным была выполнена торакоскопическая субтотальная резекция пищевода с одномоментной эзофагопластикой в условиях общей сбалансированной анестезии с ИВЛ (во время проведения торакального этапа использовалась однолегочная вентиляция с раздельной интубацией бронхов). В обеих группах исследования мобилизация грудного отдела пищевода выполнялась торакоскопическим доступом (ТСРП), в том числе и робот-ассистированным (РТСРП). Особенность подобных вмешательств заключается в необходимости осуществления доступов в различных анатомических областях, включая торакальный, абдоминальный и цервикальный этапы, а также «переворота» пациента на операционном столе. Все оперативные вмешательства по поводу злокачественных заболеваний сопровождались расширенной лимфодиссекцией. Для эзофагопластики

использовали изоперистальтическую желудочную трубку. Формирование трансплантата проводили экстракорпорально в обеих группах. При стандартно выведенной гастростоме (по передней стенке желудка ближе к малой кривизне) и при отсутствии очевидного повреждения перигастральной сосудистой дуги реконструктивный этап начинали лапароскопически, стому предварительно ушивали непрерывным «временным» швом и погружали в брюшную полость. Завершающим этапом реконструктивных вмешательств в обеих группах было формирование микроеюностомы по Витцелю – Айзельсбергу для осуществления в послеоперационном периоде раннего энтерального питания. Во всех случаях эзофагогастроанастомоз формировался на шее (операция в модификации McKeown).

Значимость реконструктивного этапа невозможно преувеличить, это обусловлено тем фактом, что именно от него зависит риск возникновения ряда жизнеугрожающих послеоперационных осложнений, а также качество жизни пациента после операции. С одной стороны, это определяется местом и вариантом формирования анастомоза, а с другой свойствами самого трансплантата (качество кровоснабжения, техника формирования трансплантата). Целью абдоминального этапа является мобилизация абдоминального отдела пищевода и желудка по большой и малой кривизнам с переходом к реконструктивной фазе операции. При применении лапароскопически-ассистирований методики это осуществляется с помощью ультразвукового диссектора с сохранением перигастральной сосудистой дуги по большой кривизне на питающей правой желудочно-сальниковой и, в ряде случаев, правой желудочной артериях. Затем в мезогастрии по средней линии выполняется минилапаротомия (3-5 см) через которую извлекается комплекс пищевод-желудок. Изоперистальтическая желудочная трубка формируется экстракорпорально (при помощи линейных степлеров), это необходимо для дополнительного визуального контроля пульсации питающих сосудов и оценки необходимого размера трансплантата. Средняя длина трансплантата составляет около 40 см, а диаметр - 3,5-4,0 см.

В группах исследования оценивались следующие интраоперационные показатели: продолжительность оперативного вмешательства (мин.), продолжительность абдоминального этапа (мин.), общий объем интраоперационной кровопотери (мл), частота конверсий. Проводилась оценка таких послеоперационных показателей, как продолжительность послеоперационного койко – дня в ОРИТ (сутки), общий послеоперационный койко – день в палате профильного отделения (сутки), частота развития осложнений по классификации Clavien – Dindo с отдельной регистрацией специфических осложнений (%) и летальных исходов (%). С целью изучения выраженности хирургического стресс – ответа определяли уровень С – реактивного белка и глюкозы крови до операции на 1, 3, 5 – е сутки после операции, а также выраженность болевых ощущений в зонах хирургического вмешательства (балл).

Обе группы больных не отличались по основным критериям физикального и клинико-инструментального обследований и были статистически однородными.

Средняя продолжительность операции в основной группе составила 375,6±75,6 мин, в диапазоне от 195 до 500 мин, в группе сравнения – 399,6±102,2 мин, в диапазоне от 260 до 630 мин (p=0,038).

С 2018 года в отделении торако-абдоминальной хирургии и онкологии при выполнении реконструктивного этапа операции принимают участие две бригады хирургов. Средняя продолжительность операции при работе одной бригадой хирургов, составила 415,8±59,6 мин, двумя – 368,7±93,7 мин (p=0,019). Продолжительность абдоминального этапа операции также достоверно меньше после 2018 года – 244,9±77,8 мин, p = 0,003. Данные показатели демонстрируют, что выполнение операции двумя бригадами хирургов совместно с минимально инвазивной методикой существенно сокращают время операции.

Анализируя динамику продолжительности абдоминального этапа, отмечено, что при достижении сравнимого опыта видеоэндоскопическая методика сокращает время выполнения пластической операции. Средняя продолжительность абдоминального этапа в группе больных, которым была

выполнена лапароскопически-ассистированная пластика пищевода желудочной трубкой составила 248,0±63,4 мин, что было меньше, чем в группе сравнения больных (291,9±89,9 мин, p=0,049).

Таким образом, в данном исследовании показано, что применение видеоэндоскопических методик, при накоплении достаточного опыта, и параллельная работа двух операционных бригад во время реконструктивного этапа, позволяет сократить длительность, как абдоминального этапа, так и всего оперативного вмешательства.

В группах исследования значимой интраоперационной кровопотери отмечено не было. Средняя кровопотеря в основной группе составила 154,0 ±61,0мл, в группе сравнения 210,0 ±110,0 мл (p = 0,035). Разница в показателях, с нашей точки зрения, обусловлена минимальным доступом и более прецизионной работой с тканями при использовании видеоэдоскопических технологий.

Двум больным (4,6%), вошедшим в группу сравнения, осуществлена конверсия доступа при выполнении абдоминального этапа с использованием видеоэндоскопической методики. В обоих случаях причинами конверсии были технические трудности, возникшие во время видеоэндоскопического вмешательства.

В одном случае необходимость лапаротомии обусловлена выраженным спаечным процессом в брюшной полости после предыдущего хирургического вмешательства, что привело к потере дифференцировки слоев при лапароскопической мобилизации желудка и высокому риску повреждения перигастральной сосудистой дуги. Второй случай возник у пациентки с выраженным висцеральным ожирением, когда конверсия доступа потребовалась ввиду затрудненной визуализации и высокого риска возникновения кровотечения.

Интраоперационных осложнений в изучаемых группах зафиксировано не было.

Для оценки степени выраженности стресс-ответа на хирургическое вмешательство в исследовании использовали показатели СРБ (мг/л) и гликемии (ммоль/л). Средний уровень гипергликемии после реконструктивного

вмешательства в группах сравнения был одинаковым, но стоит отметить, что стрессовая гипергликемия была зафиксирована у 9 (40,9%) пациентов в группе сравнения, вместе с тем в основной группе лишь у 2 (4,6%) пациентов (p<0,001).

Уровень СРБ до операции в обеих группах был одинаковый. При анализе среднего уровня СРБ на 1-е, 3-е и 5-е сутки после вмешательства, показатели в основной группе были достоверно ниже и составляли 72,7, 79,9 и 85,8 мг/л, чем в группе с «традиционным» реконструктивным этапом (85,1,97,1 и 102,1 мг/л, p1-е <0,001, p3-е <0,001, p5-е <0,001).

Степень выраженности послеоперационного болевого синдрома абдоминальной локализации в течение первых трех суток после операции составила 5 баллов в основной группе, что соответствует умеренной степени выраженности, и 7 баллов в группе открытых вмешательств (p1-е = 0,035, p2-е =0,051, p3-е =0,039). Следовательно, и в основной группе, и в группе сравнения отмечено снижение уровня боли в течение первых трех суток после операции, однако, достоверно меньшая интенсивность болевых ощущений зафиксирована у пациентов основной группы.

Наибольшая выраженность болевого синдрома отмечена на 1-2-е сутки после операции у пациентов группы сравнения, которым выполняли срединную лапаротомию (7 баллов). У пациентов, которым выполнялась лапароскопически – ассистирования пластика пищевода, к третьим суткам пациенты предъявляли жалобы лишь на слабую боль (1-2 балла) в области ран, это связано в первую очередь с минимальным хирургическим доступом.

Таким образом, применение минимально инвазивных методик при выполнении реконструктивных вмешательств на пищеводе сопровождается менее выраженным болевым синдромом после операции и более низким уровнем выраженности хирургического стресс – ответа, как компонента общей операционной травмы, подтверждённым послеоперационными показателями С-реактивного белка и гликемии.

Интраоперационно всем пациентам устанавливали назогастральный зонд, который удаляли на первые сутки после операции. Медианой срока стояния

дренажа в плевральной полости в основной группе исследования были 3 суток, а в группе сравнения 3,5 суток (p = 0,272). Дренажи из брюшной полости после операции с применением минимально инвазивной методики удаляли на 1 сутки раньше, чем после открытых реконструктивных вмешательств (2,2 суток против 3,2 суток, p=0,001).

Срок восстановления моторики кишечника у пациентов после реконструктивного вмешательства составил 1,2 суток в основной группе и 1,1 суток в группе сравнения на (p=0,969), следовательно, достоверно значимых различий по данному показателю в группах исследования нет.

Послеоперационные осложнения были отмечены в основной группе у 8 (18,6%) пациентов и у 13 (59,1%) пациентов в группе сравнения. Согласно классификации степени тяжести послеоперационных осложнений Clavien-Dindo, в основной группе зарегистрирована более низкая частота осложнений I-II степени 2 (4,6%), p=0,015. В основной группе также реже встречались осложнения III- IV степени тяжести (n=5), что составляет 11,6%, p=0,162.

Зарегистрировано два летальных исхода (3,0%), по одному в каждой группе исследования. В обоих случаях диагностирован некроз трансплантата. Данное осложнение в отделении торако-абдоминальной хирургии и онкологии было выявлено впервые с 2013 года. Оба пациента незадолго до операции перенесли коронавирусную инфекцию SARS-CoV-2, а также имели сопутствующее нарушение ритма сердца (тахисистолическая форма фибриляции предсердий). Возможно, эти два обстоятельства явились причинами тромбоза питающей ножки трансплантата, который привел к некрозу в послеоперационном периоде, в то время как интраоперационно кровоток был удовлетворительным.

В первом клиническом случае некроз был выявлен лишь на 11-е сутки после операции. При этом послеоперационный период протекал без осложнений, на 5-е сутки после операции выполнен рентгенологический контроль, при котором отсутствовали признаки дефекта трансплантата. Пациенту было разрешено питаться через рот. Во втором случае у пациента на 2-е сутки после операции был зафиксирован пароксизм тахисистолической формы фибрилляции предсердий,

который развился на фоне исходной кардиальной патологии. Состояние было купировано медикаментозно в условиях ОРИТ. Однако на 3-и сутки появились признаки медиастинита (боль за грудиной, одышка, подъем температуры тела выше 38,0°С) и выявлен некроз трансплантата.

В группе минимально инвазивных реконструктивных вмешательств частота развития специфических осложнений, в частности респираторных ($p<0,001$). К специфическим осложнениям со стороны дыхательной системы относятся: пневмония, пневмоторакс, гидро/хилоторакс, обострение трахеобронхита, парез голосовых связок.

Инфицирование послеоперационной раны ни у одного пациента в основной группе не было отмечено ($p=0,035$).

Для оценки состоятельности анастомоза проводили контрольную рентгенографию с пероральным контрастированием на 3-и сутки после операции. Рентгенологические признаки несостоятельности были выявлены у 13 пациентов основной группы (30,2%) и у 7 пациентов в группе сравнения (31,8%). Как данное послеоперационное осложнение расценивали любой дефект шва, в том числе без клинических проявлений несмотря на то, что в значительной части случаев в дальнейшем проводили только консервативное лечение без повторных оперативных вмешательств. Клинические проявления несостоятельности анастомоза, потребовавшие ревизии и санации раны на шее, ушивания дефекта анастомоза, были выявлены лишь у 4 пациентов основной группы исследования (9,3%).

Следовательно, можно сделать вывод, что в группе, где абдоминальный этап выполняли лапароскопически-ассистированным методом, достоверно реже развивались общие и специфические послеоперационные осложнения. Кроме того, важно отметить отсутствие в основной группе интраоперационных осложнений и низкий уровень частоты конверсий. Следовательно, минимально инвазивные реконструктивные вмешательства на пищеводе возможно характеризовать, как эффективную и безопасную методику хирургического

лечения пациентов с доброкачественными и злокачественными заболеваниями пищевода.

С 2014 года в отделение наряду с началом применения минимально инвазивных хирургических методик, внедрен протокол ПУВ, основным элементом которой является сокращение пребывания пациентов в ОРИТ, а также сокращение послеоперационного койко-дня в палате профильного отделения.

Средняя продолжительность пребывания пациента в ОРИТ, согласно данным исследования, была достоверно ниже в основной группе и составила 1,4 суток (0,5;6). В группе открытых «традиционных» вмешательств данный показатель был равен 2,9 суток (1; 11), p = 0,006. Средняя продолжительность послеоперационного койко-дня в основной группе составила 8,9 (6; 18) суток, в группе сравнения - 13,8 (7; 57) суток, p = 0,049.

Таким образом, программа ускоренного выздоровления включает в себя ряд компонентов, из которых одним из наиболее важных является малоинвазивный доступ. Снижение длительности пребывания в общей реанимации и в палате профильного отделения пациентов группы лапароскопически-ассистированных реконструктивных вмешательств, подтверждает, что данная методика является менее травматичной, что делает возможным быстрое восстановление после операции.

Вышеперечисленные преимущества позволяют рекомендовать применение минимально инвазивных методик при выполнении реконструктивных вмешательств на пищеводе в клиническую практику при лечении пациентов с доброкачественными и злокачественными заболеваниями пищевода.

Для оценки отдаленных результатов пластики пищевода желудочной трубкой всем пациентам, оперированным за период с января 2019 года по январь 2022 год, был проведён опрос в сроки от 10 до 12 месяцев после реконструктивного вмешательства.

В отношения проявления признаков дисфагии у пациентов обеих групп в отдаленные сроки была отмечена положительная динамика. Данный симптом отсутствовал у 19 (79,1%) пациентов основной группы и у 10 (100,0%) пациентов

группы сравнения. Также всего у 3 (12,5%) пациентов после минимально инвазивного вмешательства отмечено появление дискомфорта при проглатывании пищи. По всем показателям статистически значимых различий между исследуемыми группами не выявлено.

Ограничения в питании отмечено у 2 (8,3%) пациентов основной группы, и у 2 (20%) пациентов из группы сравнения. Повышение массы тела после реконструктивного вмешательства выявлено у большинства пациентов (основная группа - 79,1%, группа сравнения - 80,0%).

Оценка отдаленных результатов у пациентов в исследуемых группах, показала отсутствие статистически значимых различий. Таким образом, использование малоинвазивных технологий в реконструктивной хирургии пищевода при доброкачественных и злокачественных заболеваниях не влияет на качество жизни пациентов в отдаленном послеоперационном периоде.

Результаты проведенного исследования убедительно доказали, что основные показания для проведения ТСРП с одномоментной пластикой пищевода изоперистальтической желудочной трубкой были одинаковыми при проведении и видеоэндоскопических методик и традиционных «открытых». Перед выполнением ТСРП с одномоментной лапароскопически-ассистированной пластикой пищевода изоперистальтической желудочной трубкой должна быть проведена комплексная оценка анамнеза пациента и предыдущих оперативных вмешательств, общего состояния больного на момент госпитализации, перенесённых и сопутствующих заболеваний, лабораторных и клинико-инструментальных исследований в целях прогнозирования риска конверсии и выявления факторов риска. В связи с техническими особенностями и объемом реконструктивного вмешательства выполнение данной операции с применением видеоэндоскопической методики у ряда пациентов может быть невозможным, что требует внимательного «персонализированного» отношения при определении тактики хирургического лечения.

Ограничения лапароскопически-ассистированной пластики пищевода возникают, когда при комплексной оценке больного становитс очевидно, что

выполнение видеоэндоскопического реконструктивного этапа может сопровождаться серьезными техническими трудностями. К таким ситуациям относят перенесенные ранее хирургические вмешательства на органах брюшной полости, особенно сопровождавшиеся послеоперационными осложнениями, перитонит в анамнезе и иные состояния, приводящие к развитию спаечного процесса в верхних отделах брюшной полости. Кроме того, технические сложности во время мобилизации желудка с применением видеоэндоскопической методики могут возникнуть у пациентов с ожирением, где отмечен индекс массы тела ≥ 30 кг/м2. Данная проблема связана с затруднением четкой визуализации сосудов большой кривизны, питающих будущий трансплантат, что значительно увеличивает риск их повреждения.

Установленная ранее гастростома не является противопоказанием к выполнению лапароскопически-ассистированной пластики пищевода желудочной трубкой. В данном исследовании общее число пациентов с гастростомой в обеих группах составило 17 (26,1%) человек, в том числе 11 в основной группе (64,7%). Однако важно отметить, что возможность провести реконструкцию изоперистальтической желудочной трубкой после гастростомии зависит от расположения стомы, состояния оставшейся части желудка и его кровоснабжения.

Несомненно, степень выраженности спаечного процесса в брюшной полости, состояние перигастральной сосудистой дуги, состояние желудка после гастростомии, можно выяснить только в процессе выполнения абдоминального этапа операции с последующим принятием решения о целесообразности выполнения лапароскопически - ассистированной пластики пищевода.

Вмешательства по поводу доброкачественных и злокачественных заболеваний пищевода являются одними из наиболее длительных и травматичных, включают несколько этапов с осуществлением доступов в разных анатомических областях, что требует проведения дополнительной оценки сопутствующих заболеваний, которые впоследствии могут повлиять на течение операции и послеоперационного периода. К этим состояниям мы отнесли нарушения ритма и клапанные пороки сердца, ИБС, тяжелую артериальную

гипертензию, декомпенсированный сахарный диабет, хроническую обструктивную болезнь легких тяжелой степени тяжести, нарушения свертывающих систем крови, выраженную кахексию и т.д.

Анализируя все вышеизложенное, основными факторами, которые могут ограничить проведение минимально инвазивной эзофагопластики с использованием сочетанного торако-лапароскопического доступа, нами были определены:

1. перитонит, в связи с возможным наличием массивного спаечного процесса в верхних отделах брюшной полости;

2. наличие гастростомы, выведенной по большой кривизне желудка с повреждением перигастральной сосудистой дуги, подтвержденной данными эндоскопии;

3. перенесенные ранее обширные хирургические вмешательства на верхних отделах ЖКТ;

4. анестезиологические противопоказания к лапароскопии.

В настоящее время количество минимально инвазивных операций увеличилось, а за последние три года их число превалирует над открытыми. На сегодняшний день, при отсутствии противопоказаний к использованию видеоэндоскопии, рутинными хирургическими технологиями в лечении пациентов с доброкачественными и злокачественными заболеваниями пищевода считаем мобилизацию грудного отдела пищевода торакоскопическим доступом, а формирование желудочного трансплантата - лапароскопическим. С нашей точки зрения, абсолютных противопоказаний к проведению минимально инвазивного реконструктивного вмешательства пациентам с доброкачественными и злокачественными заболеваниями пищевода нет, скорее следует говорить о факторах риска, при которых выполнение операции с применением данной методики может оказаться невозможным.

Таким образом, в настоящем исследовании продемонстрировано, что ТСРП с лапароскопически-ассистированной пластикой изоперистальтической желудочной трубкой является альтернативой открытой «традиционной» методике

операции практически у всех пациентов с хирургическими заболеваниями пищевода.

ВЫВОДЫ

1. Лапароскопически-ассистированная пластика пищевода желудочной трубкой у больных доброкачественными и злокачественными заболеваниями является альтернативой открытым операциям, не уступая последним по безопасности и эффективности. Основными ограничениями к выполнению данного вида вмешательств, связанными с техническими сложностями, являются спаечный процесс брюшной полости, ожирение (ИМТ ≥ 30 кг/м2), ранее выведенная гастростома (расположенная по большой кривизне с повреждением перигастральной сосудистой дуги).

2. Применение минимально инвазивных реконструктивных вмешательств улучшает результаты лечения больных доброкачественными и злокачественными заболеваниями пищевода за счет сокращения более чем в три раза частоты как общих послеоперационных (p=0,002), так и специфических респираторных осложнений (p<0,001), а также частоты инфицирования послеоперационной раны (p=0,035).

3. Выполнение лапароскопически-ассистированной пластики пищевода желудочной трубкой способствует уменьшению продолжительности пребывания пациента, как в отделении реанимации и интенсивной терапии с 2,9 до 1,4 суток (p = 0,006), так и в палате профильного отделения с 13,8 до 8,9 суток (p = 0,049).

4. Использование видеоэндоскопических вмешательств в сочетании с программой ускоренного выздоровления в хирургии пищевода сопровождается более низким уровнем выраженности стресс-ответа, как компонента общей операционной травмы, по сравнению с открытыми «традиционными» операциями. У пациентов основной группы уровень показателей С-реактивного белка и гликемии в ранние сроки после операции был достоверно ниже.

5. Лапароскопически-ассистированное реконструктивное вмешательство сопровождается меньшим послеоперационным болевым синдромом абдоминальной локализации, что способствует более быстрому восстановлению пациентов после операции и сокращению послеоперационного койко-дня.

ПРАКТИЧЕСКИЕ РЕКОМЕНДАЦИИ

1. Вмешательство из лапароскопически-ассистированного и цервикального доступов целесообразно выполнять одномоментно двумя бригадами хирургов.

2. Установленная ранее гастростома не является противопоказанием к выполнению лапароскопически-ассистированной пластики пищевода желудочной трубкой. Для оценки расположения гастростомы перед операцией показана контрольная эзофагогастродуоденоскопия.

3. У пациентов с наличием факторов риска (хирургических, анестезиологических или при их сочетании) целесообразно проведение открытых «традиционных» реконструктивных вмешательств.

СПИСОК СОКРАЩЕНИЙ И УСЛОВНЫХ ОБОЗНАЧЕНИЙ

АД – артериальное давление

ВИЧ– вирус иммунодефицита человека

ДГПЖ– доброкачественная гипертрофия предстательной железы

ЖКТ – желудочно-кишечный тракт

ИБС– ишемическая болезнь сердца

ИВЛ –искусственная вентиляция легких

ИМТ– индекс массы тела

ЛАП–лапароскопически-ассистированная эзофагопластика

ЛС– линейный сшивающий аппарат

МИЭ (MIE) – минимально инвазивная эзофагэктомия(minimal invasive esophagectomy)

МСКТ – мультиспиральная компьютерная томография

МРТ – магнитно-резонансная томография

ОРИТ– отделение реанимации и интенсивной терапии

ОЭ(OE) – открытая эзофагэктомия (openesophagectomy)

ПЭТ КТ – позитронно-эмиссионная компьютерная томография

ПУВ– программа ускоренного выздоровления

РА – ручной шов анастомоза

РТСРП–робот – ассистированная субтотальная резекция пищевода

СГ – стрессовая гипергликемия

СД– сахарный диабет

СРБ – С-реактивный белок

СРП – субтотальная резекция пищевода

ТСРП –торакоскопическая субтотальная резекция пищевода

УЗДГ – ультразвуковая доплерография

УЗИ – ультразвуковое исследование

ХБП –хроническая болезнь почек

ХОБЛ – хроническая обструктивная болезнь легких

ХСН – хроническая сердечная недостаточность

ЧДД– частота дыхательных движений

ЧСС – частота сердечных сокращений

ЭГДС – эзофагогастродуоденоскопия

ЭКГ – электрокардиография

Эхо-КГ–эхокардиография

ЦВБ – цереброваскулярная болезнь

ЦС – циркулярныйсшивающий аппарат

ASA (American Society of Anaesthesiologists) – Физический статус пациентов по классификации ASA (Американского общества анестезиологов)

BNP/pro-BNP – мозговой натрийуретический пептид B-типа /натрийуретический пептид N-концевого pro b-типа

Hb (hemoglobin) – гемоглобин

Number(n) – количество больных

VATS – видеоассистированная торакоскопия

СПИСОК ЛИТЕРАТУРЫ

1. Алиев, М. А. Реконструктивно-восстановительные операции на пищеводе при послеожоговых рубцовых стриктурах / М. А. Алиев, Б. Б. Баймаханов, Ш. Ш. Жураев, Э. Ш. Султанов, Т. А. Байтилеутов, Е. У. Шайхиев // Хирургия. 2005. Т. 12. С. 40–43.

2. Аллахвердян, А. С. Возможности лапароскопии при лечении ахалазии кардии / А. С. Аллахвердян, В. С. Мазурин, А. В.Фролов, Н. Н. Анипченко //Альманах клинической медицины. 2015. № 40. С. 109–116

3. Андрианов, В. А. Результаты эзофагофарингопластики толстой кишкой при сочетанных рубцовых стриктурах пищевода и глотки /Андрианов В. А., Зенгер В. Г., Титов В. В. // Анналы хирургии. 2008. №4. С.18–25.

4. Бакиров, А. А. Тотальная пластика пищевода при его стриктурах /Бакиров А. А. // Вестн. хирургии. 2001. Т. 160. №1. С. 53–57.

5. Бебезов, С. И. Ретроспективный анализ частоты несостоятельности эзофагогастроанастомоза после экстирпации пищевода / С. И. Бебезов, М. В. Бурмистров, Е. И. Сигал [и др.] // Практическая медицина. 2016. № 9. С. 108–111.

6. Болотина, Л.В. Клинические рекомендации по диагностике и лечению больных раком пищевода и пищеводно-желудочного соустья / Л.В. Болотина, М.Ю. Бяхов, Н.М. Волков, О.А. Гладков, М.И. Давыдов, С.М. Иванов, П.В. Кононец, Е.В. Левченко, Д.Л. Строяковский, С.И. Ткачев, А.А. Трякин, И.Н. Туркин И.Н. // 2014.

7. Гасанов, А. М. Ахалазия кардии / А.М. Гасанов, Н.А. Алиев, Ш.Н. Даниелян // Хирургия. Журнал им. НИ Пирогова. 2019. №. 2. С. 72–77.

8. Давыдов, М.И. Внутриплевральная толстокишечная пластика в хирургии рака грудного отдела пищевода / М. И. Давыдов, В. Ю. Бохян, И. С. Стилиди [и др.] // Сибирский онкологический журнал. 2004. № 2-3. С. 48–54.

9. Давыдов, М.И. Рак пищевода / М.И. Давыдов, И.С. Стилиди // 3-е изд., испр. и доп. М. : Издательская группа РОНЦ. Практическая медицина. 2007. С. 388–392.

10. Ильин, И. А. Сравнительная оценка непосредственных результатов хирургического лечения рака пищевода при различных типах оперативных вмешательств / И. А. Ильин, В. Т. Малькевич // Новости хирургии. 2015. Т. 23. № 6. С. 658–665.

11. Кавайкин, А. Г. Пути снижения фатальных осложнений внутриплевральной эзофагопластики при раке пищевода и гастроэзофагеальном раке / А. Г. Кавайкин, Д. А. Чичеватов // Ульяновский медико-биологический журнал. 2014. № 3. С. 31–36.

12. Лалетин, В. Г. Эндохирургическое лечение опухолей пищевода и желудка / В.Г. Лалетин, В.В. Двориченко, А.В. Белоногов. Новосибирск : Наука, 2007. 140 с.

13. Мирошников, Б. И. Особенности формирования пищеводного аутотрансплантата при скомпрометированном и резецированном желудке / Б. И. Мирошников, А. П. Иванов, Э. Л. Латария [и др.] // Вестник хирургии им. И. И. Грекова. 2011. № 3. С. 44–49.

14. Оскретков, В.И. Видеоторакоскопическая экстирпация пищевода с одномоментной эзофагопластикой у больных рубцовым стенозом пищевода/ В. И. Оскретков, А. Г. Климов, В. А. Ганков, В. М. Казарян // Эндоскопическаяхирургия. 1999. № 2. С. 46.

15. Перескоков, С. В. Ассистированные экстирпации, резекции и пластики пищевода с применением видеоэндоскопической техники / С. В. Перескоков, М. Ф. Черкасов // Вестник национального медико-хирургического центра им. Н.И. Пирогова. 2009. №. 2. С. 42–46.

16. Роман, Л. Д. Методы реконструкции пищевода / Л.Д. Роман, А. М. Карачун, К Г. Шостка [и др.] // Практическая онкология. 2003. Т. 4 № 2 С. 99–108.

17. Ручкин, Д. В. Экстирпация пищевода при кардиоспазме IV стадии и его рецидиве после открытой и эндоскопической кардиомиотомии / Д. В. Ручкин, Ц. Ян, М. Б. Раевская, С. А. Бурякина, В. А. Сизов, В. В. Субботин // Московский хирургический журнал. 2014. №. 3. С. 5–15.

18. Сигал, Е. И. Ранняя экстубация больных в онкохирургии пищевода / Е. И. Сигал, В. Р. Трифонов, А. Ф. Хасанов [и др.] // Поволжский онкологический вестник. 2011. Т. 5. № 1. С. 24–29.

19. Сигал, Е. И. Торакоскопическая хирургия / Е. И. Сигал, К. Г. Жестков, М. В. Бурмистров, О. В. Пикин // М. : ИПК «Дом книги», 2012. 352 с.

20. Стилиди, И. С. Рак пищевода // Энциклопедия клинической онкологии / Под ред. М. И. Давыдова. М. : 2004. 326 с.

21. Тарасова, И. А. Программа ускоренного выздоровления при реконструктивных операциях у пациентов с заболеваниями пищевода : дис…. канд. мед. наук : 14.01.17 / Тарасова Ирина Александровна. – М., 2017. – 129 с.

22. Тарасова, И.А. Протокол ускоренного восстановления у пациентов после эзофагэктомии (аналитический обзор) / И. А.Тарасова, А. Т. Цховребов, В.В. Никода, А. Л. Шестаков // Клиническая и экспериментальная хирургия. – 2017. Т. 5. №. 2 (16). С. 83-92.

23. Черноусов, А. Ф. Пластика пищевода / А. Ф.Черноусов, В. А. Андрианов // Грудная и сердечно-сосудистая хирургия. 1994. № 2. С. 46–50.

24. Черноусов, А. Ф. Одномоментная эзофагопластика патологически изменённым или оперированным желудком пищевода / А. Ф. Черноусов, П. М. Богопольский // Хирургия. 1996. №2. С. 25–31.

25. Черноусов, А. Ф. Выбор метода пластики пищевода / А. Ф. Черноусов, В. А. Андрианов, П. М. Богопольский, М. Е. Воронов // Вестн. Рос. АМН. 1997. №9. С. 21–24.

26. Черноусов, А. Ф. Хирургия пищевода / А. Ф. Черноусов, П. М. Богопольский, Ф. С. Курбанов // Руководство для врачей. М. : Медицина. 2000. 352 с.

27. Черноусов, А. Ф. Одномоментная эзофагопластика патологически измененным или оперированным желудком у больных с доброкачественными стриктурами пищевода / А. Ф. Черноусов, Ф. А. Черноусов, А. И. Чернооков // Хирургия. 2003. № 6. С. 28–31

28. Черноусов, А. Ф. Болезни искусственного пищевода / А. Ф. Черноусов, Д. В. Ручкин, Ф. А. Черноусов, Д. А. Балалыкин. М. : Видар, 2008. 673 с.

29. Черноусов, А. Ф. Современные тенденции развития хирургии пищевода / А. Ф. Черноусов, Т. В. Хоробрых, Ф. А. Черноусов // Вестник хирургической гастроэнтерологии. 2008. № 4. С. 5–13.

30. Черноусов, А. Ф. Критерии прогноза развития дыхательной недостаточности после экстирпации пищевода и пути её периоперационной терапии / А. Ф. Черноусов, Т. В. Хоробрых, М. С. Ветшева [и др.] // Вестник хирургической гастроэнтерологии. 2013. № 3. С. 34–38.

31. Черноусов, А. Ф. Лечение больных с нервно-мышечными заболеваниями пищевода / А. Ф. Черноусов, Т. В. Хоробрых, Ф. П. Ветшев, С. В. Осминин, А. В. Дулова // Врач. 2014. №. 10.С. 6–11.

32. Чикинев, Ю.В. Пластика пищевода при его доброкачественных сужениях /Ю. В. Чикинев, Е. А. Дробязгин, А. В. Коробейников, И. В. Беркасова, А. В. Кутепов // Вестник современной клинической медицины. 2009. №2. 37–40

33. Чикинев, Ю. В. Экстирпация пищевода с одномоментной эзофагогастропластикой при его доброкачественных заболеваниях / Ю. В. Чикинев, Е. А. Дробязгин, И. В. Беркасова, А. В. Коробейников, А. В. Кутепов // Сибирский научный медицинский журнал. 2009. №. 6. С. 5–9.

34. Чикинев, Ю. В. Эзофагопластика у больных ожоговыми стриктурами пищевода / Ю. В. Чикинев, Е. А. Дробязгин, И. В.Беркасова, И. Е. Судовых, Е. К. Нурланбаев, Б. Б. Азимталипов // Вестник экспериментальной и клинической хирургии. 2011. Т. 1. С. 57–62.

35. Шестаков, А. Л. Первый опыт торакоскопической экстирпации пищевода с одномоментной лапороскопически-ассистированной пластикой

желудочной трубкой /А. Л. Шестаков, А. В. Юрасов, Т. Т. Битаров, А. Т. Цховребов, И. А. Боева, И. А. Тарасова// Эндоскопическая хирургия. 2017. № 23 (3). С. 3–8.

36. Шестаков, А. Л. Торакоскопическая субтотальная резекция пищевода при его доброкачественных заболеваниях/ А. Л. Шестаков, И. А. Боева, А. Т. Цховребов, И. А. Тарасова, Т. В. Петросян, А. А. Безалтынных, Э. А. Чернышева, И. Ю. Стрельников // Хирургия. Журналим. Н.И. Пирогова. 2018. № 7. С. 33–36.

37. Шестаков, А.Л. Реконструктивная хирургия пищевода в эпоху FASTTRACK/ А.Л. Шестаков, И.А. Тарасова, А.Т. Цховребов, И.А. Боева, Т.Т. Битаров, А.А. Безалтынных, М.Э. Шахбанов, А.П. Дергунова, Е.С. Васильева // Хирургия. Журналим. Н.И.Пирогова. 2021. № 6-2. С. 73–83.

38. Шестаков, А. Л. Торакоскопическая эзофагэктомия при терминальных стадиях ахалазии и кардиоспазма / А. Л. Шестаков, И. А. Тарасова, А. Т. Цховребов, Т. Т. Битаров, И. А. Боева, А. А. Безалтынных, А. П. Этиннгер // Доказательная гастроэнтерология. 2021. № 4. С. 30–37.

39. Akiyama, H. Use of the stomach as an esophageal substitute/ Akiyama H, Miyazono H, Tsurumaru M, Hashimoto C, Kawamura T. // Ann Surg. 1978. Vol.188 (5). P.606–10.

40. Armstrong, C. Laparoscopic and Thoracoscopic Esophagectomy with Colonic Interposition / C. Armstrong, M. T. Young, N. T. Nguen // Ann Thorac Surg. 2007. Vol. 84(6). P.2120-4.

41. Ben-David, K. Decreasing morbidity and mortality in 100 consecutive minimally invasive esophagectomies / K. Ben-David, G.A. Sarosi, J.C. Cendan, D. Howard, G. Rossidis, S.N. Hochwald // Surgical endoscopy. 2012. Vol.26. P. 162–167.

42. Bendixen, M. Postoperative pain and quality of life after lobectomy via video-assisted thoracoscopic surgery or anterolateral thoracotomy for early stage lung cancer: a randomised controlled trial / M. Bendixen, O.D. Jorgensen, C. Kronborg [et al.] // Lancet Oncol. 2016. Vol.17. P.836–844.

43. Biere, S.S. Minimally invasive versus open oesophagectomy for patients with oesophageal cancer: a multicentre, openlabel, randomised controlled trial/ S.S. Biere, M.I. van Berge Henegouwen, K.W. Maas, [et al.] // Lancet. 2012. Vol. 379. P.1887–1892.

44. Bilimoria, K. Y. Directing surgical quality improvement initiatives: comparison of perioperative mortality and long-term survival for cancer surgery / K. Y.Bilimoria, D. J.Bentrem, J. M. Feinglass [et al.] // J. Clin. Oncol. 2008. Vol. 26. P. 4626–4633.

45. Bizzoca, C. Left colon interposition for esophageal reconstruction after perforation by metal blades ingestion: a case report / C. Bizzoca, S. Pisicchio, G. Torchia, L. Vincenti // G Chir.2019.Vol. 40. P.355–359

46. Bjelovic, M. Could hybrid minimally invasive esophagectomy improve the treatment results of esophageal cancer/M. Bjelovic, T. Babic, B. Spica, D. Gunjic, M. Veselinovic, G. Trajkovic // Eur J Surg Oncol. 2016. Vol. 42(8). P.1196–1201. https://doi.org/10.1016/j.ejso.2016.05.027.

47. Bonavina, L. Hybrid and total minimally invasive esophagectomy: how I do it/ Luigi Bonavina, Emanuele Asti, Andrea Sironi, Daniele Bernardi, and Alberto Aiolfi // J Thorac Dis. 2017 Jul. Vol. 9 (Suppl 8): S761–S772. doi: 10.21037/jtd.2017.06.55

48. Borggreve, A.S. Surgical treatment of esophageal cancer in the era ofmultimodality management/ Alicia S. Borggreve,B. Feike Kingma, Serg A. Domrachev, Mikhail A. Koshkin, Jelle P. Ruurda, Richard van Hillegersberg, Flavio R.Takeda, Lucas Goense // Annals of the New York academy of sciences. 2018. Vol. 1434(1). P.192–209.

49. Brian, A. Minimally Invasive Esophagectomy Provides Equivalent Survival to Open Esophagectomy: An Analysis of the National Cancer Database / A. Brian, MitzmanWaseem, LutfChiHsiung, WangSeth, KrantzJohn, A. HowingtonKi-WanKim// Seminars in Thoracic and Cardiovascular Surgery.2017. Vol. 29. Issue 2. P. 244–253. https://doi.org/10.1053/j.semtcvs.2017.03.007.

50. Butler, N. Minimally invasive oesophagectomy: current status and future direction / N. Butler, S. Collins, B. Memon, M.A. Memon // Surgical endoscopy. 2011. Vol. 25(7). P. 2071–2083.

51. Ceban, F. Fatigue and cognitive impairment in post-COVID-19 syndrome: a systematic review and metaanalysis / F. Ceban, S. Ling, L.M.W Lui // Brain Behav. Immun. 2022. Vol. 101. P. 93–135.

52. Chang, A. C. Management of the cervical esophagogastric anastomotic stricture/ A. C. Chang, M. B. Orringer // Semin. Thorac. Cardiovasc. Surg. 2007. Vol. 19. P. 66–71.

53. Chunbo, Z.A comparison of short-term outcomes between Ivor-Lewis and McKeown minimally invasive esophagectomy/Chunbo Zhai, Yongjing Liu,Wei Li, Tongzhen Xu, Guotao Yang, Hengxiao Lu,Dehong Hu//J Thorac Dis. 2015. Vol. 7(12). P.2352–2358.

54. Collard, J.M. En bloc and standard esophagectomies by thoracoscopy/ J.M. Collard, B Lengele, J B Otte, P J Kestens // Ann. Thorac. Surg. 1993.Vol. 56. N 3. P. 675–679.

55. Coral, R.P. Comparative anatomical study of the anterior and posterior mediastinum as access routes after esophagectomy/ Coral R.P. Constant-Neto M.Silva I.S [et al.]//Dis Esophagus. 2003. Vol.16. P.236–238.

56. Crema, E. Laparoscopic transhiatal subtotal esophagectomy for the treatment of advanced megaesophagus/ E. Crema, LB Ribeiro, Terra JA Jr, AA Silva// Ann Thorac Surg. 2005. Vol. 80(4). P.196–201.

57. Cuesta, M. A new concept of the anatomy of the thoracic oesophagus: the meso-oesophagus. Observational study during thoracoscopic esophagectomy/ Miguel A Cuesta, Teus J Weijs, Ronald L A W Bleys, Richard van Hillegersberg, Mark I van Berge Henegouwen, Suzanne S Gisbertz, Jelle P Ruurda, Jennifer Straatman, Harushi Osugi, Donald L van der Peet// Surg Endosc. 2015. Vol. 29(9). P. 2576–82.

58. Cuschieri, A. Endoscopic oesophagectomy through a right thoracoscopic approach / A. Cuschieri, S. Shimi, S. Banting // J. R Coll Surg Edinb. 1992. Vol. 37. N 1. P. 7–11.

59. D'Amico, Th. A. McKeown Esophagogastrectomy / Th. A. D'Amico // Journal of Thoracic Disease. 2014.№ 6. Vol. 3. P. 322–324.

60. Daiko, H. Laparoscopic Assisted Versus Open Gastric Pull-Up Following Thoracoscopic Esophagectomy: A Cohort Study / H. Daiko, T. Fujita // International Journal of Surgery. 2015. Vol. 19. P. 61–66.

61. Deng, X.F. Hand-sewn vs linearly stapled esophagogastric anastomosis for esophageal cancer: a meta-analysis. / X.F. Deng, Q.X. Liu, D. Zhou, J.X. Min, J.G. Dai //World J Gastroenterol. 2015. Vol. 21(15).P.4757–4764.

62. Eddahchouri, Y. European consensus on essential steps of Minimally Invasive Ivor Lewis and McKeown Esophagectomy through Delphi methodology/ Y. Eddahchouri, van Workum, F., van den Wildenberg, F.J.H. [et al.] //Surg Endosc. 2022. Vol. 36. P.446-460. https://doi.org/10.1007/s00464-021-08304-5.

63. Fabbi, M. Anastomotic leakage after esophagectomy for esophageal cancer: definitions, diagnostics, and treatment/M Fabbi, E.R.C. Hagens, M. I. van Berge Henegouwen, S S Gisbertz // Dis Esophagus. 2021. Vol. 34(1).

64. Farrukh, A. Achalasia: an epidemiology update / A. Farrukh, J.F. Mayberry // Esophagus. 2015. Vol. 12.№. 2. P. 170–174.

65. Feldman, L.S. The SAGES/ERAS® Society Manual of Enhanced Recovery Programs for Gastrointestinal Surgery / L.S. Feldman, C.P. Delaney, O. Ljunqvist, F. Carli//Springer. 2015. P.371.

66. Ferlay, J. Cancer incidence and mortality worldwide: sources, methods and major patterns in GLOBOCAN 2012 / Jacques Ferlay, Isabelle Soerjomataram, Rajesh Dikshit, Sultan Eser, Colin Mathers, Marise Rebelo, Donald Maxwell Parkin, David Forman, Freddie Bray // International Journal of Cancer. 2014. Vol.136 (5). P. E359–E386.

67. Gaelle, G. Minimally Invasive Esophagectomy for Cancer: Prospective Evaluation of Laparoscopic Gastric Mobilization / Gaelle Godiris-Petit, Nicolas Munoz-Bongrand, Emile Sarfati // World Journal of Surgery 30. 2006. Vol.21.P. 1434–1440.

68. Grimminger, P. P. Change from Hybrid to Fully Minimally Invasive and Robotic Esophagectomy is Possible without Compromises /

P.P. Grimminger, E. Tagkalos, E. Hadzijusufovic, F. Corvinus, B. Babic, H. Lang // Thorac Cardiovasc Surg. 2019. Vol. 67(7). P.589–596.

69. Haverkamp, L. Worldwide trends in surgical techniques in the treatment of esophageal and gastroesophageal junction cancer/ L.Haverkamp, M.F. Seesing, J.P. Ruurda [et al.] // Dis. Esophagus 2017. Vol. 30. P.1–7.

70. Hiroyuki, K. Efficacy of laparoscopic gastric mobilization for esophagectomy: comparison with open thoraco-abdominal approach/ Hiroyuki Kitagawa , Tsutomu Namikawa, Jun Iwabu, Toyokazu Akimori, Takehiro Okabayashi, Takeki Sugimoto, Toshiki Mimura, Michiya Kobayashi, Kazuhiro Hanazaki// J Laparoendosc Adv Surg Tech A. 2013. Vol. 23(5). P.452–455.

71. Hochwald, S. N. Minimally Invasive Foregut Surgery for Malignancy: Principles and Practice / S. N. Hochwald, M. Kukar // Oxford: Springer International Publishing. 2015. P. 157–163.

72. Howard, J. M. Oesophagectomy in the management of end-stage achalasia– Case reports and a review of the literature / J.M. Howard, L. Ryan, K.T. Lim, J.V. Reynolds // International Journal of Surgery. 2011. Vol. 9. №. 3. P. 204–208.

73. Hsu, H. H. Comparison of manual and mechanical cervical esophagogastric anastomosis after esophageal resection for squamous cell carcinoma: a prospective randomized controlled trial / H.H. Hsu, J.S. Chen, P.M. Huang [et al] // Eur J Cardiothorac Surg. 2004. Vol. 25. P.1097–1101.

74. Hua, F. Update on therapeutic strategy for esophageal anastomotic leak: A systematic literature review / Feng Hua, Dongfeng Sun, Xiaoming Zhao, Xuemin Song, Wenfeng Yang // Thorac Cancer. 2023. Vol.14 (4). P. 339–347.

75. Huang, C. 6-month consequences of COVID-19 in patients discharged from hospital: a cohort study / C. Huang, L. Huang, Y. Wang // Lancet. 2021. Vol. 397. N 10 270. P. 220–332.

76. Hulscher, J.B.F. Extended transthoracic resection compared with limited transhiatal resection for adenocarcinoma of the esophagus/ Hulscher J.B.F., J.W. van Sandick, A.G.E.M. de Boer [et al.]. // N. Engl. J. Med. 2002. Vol. 347. P. 1662–1669.

77. Jansen, S.M. Optical techniques for perfusion monitoring of the gastric tube after esophagectomy: a review of technologies and thresholds/ S. M. Jansen, D.M. de Bruin, M.I. van Berge Henegouwen, S.D. Strackee, D.P. Veelo, T.G. van Leeuwen, S S Gisbertz// Diseases of the Esophagus. 2018. Vol. 31 (6).

78. Karic, A. Left ventricular free wall rupture after acute myocardial reinfarction due to instent thrombosis in COVID-19 patient / A. Karic, I. Haxhibeqiri-Karabdic, E. Kabil // Acta Inform. Med. 2022. Vol. 30. N 1. P. 76–80.

79. Kernstine, K. H. The First Series of Completely Robotic Esophagectomies with Three-Feld Lymphadenectomy: Initial Experience / K. H. Kernstine, D. T. DeArmond, D. M. Shamoun [et al.] // Surgical Endoscopy. 2007. Vol. 21. № 12. P. 2285–2292. 99.

80. Klink, C. D. Operative outcome of colon interposition in the treatment of esophageal cancer: a 20-year experience/ Christian Daniel Klink, Marcel Binnebösel, Mark Schneider, Kerstin Ophoff, Volker Schumpelick, Mark Jansen // Surgery. 2009. Vol. 147(4). P.491–496.

81. Kunisaki, C. Video-Assisted Thoracoscopic Esophagectomy With a Voice-Controlled Robot / C. Kunisaki, S. Hatori, T. Imada [et al.] // Surgical Laparoscopy, Endoscopy & Percutaneous Techniques. 2004. Vol. 14. № 6. P. 323–327.

82. Kuwano, H. Guidelines for diagnosis and treatment of carcinoma of the esophagus April 2012 edited by the Japan Esophageal Society / H. Kuwano, Y.Nishimura, T.Oyama, H.Kato, Y.Kitagawa, M.Kusano, Y.Naomoto // Esophagus. 2015. Vol. 12. №. 1. P. 1–30.

83. Lagarde, S.M. Evidence-based surgical treatment of esophageal cancer: overview of highquality studies / S.M. Lagarde, B.C. Vrouenraets, L.P. Stassen, J.J. van Lanschot // Ann. Thorac. Surg. 2010. Vol. 89(4). P. 1319–1326.

84. Law, S. Is minimally invasive preferable to open oesophagectomy? / Law S // Lancet. 2012. Vol. 379(9829). P. 1856–1858.

85. Lerut, T. E. Anastomotic Complications after Esophagectomy / T. E. Lerut, W. Coosemans, G. Decker [et al.] // Digestive Surgery. 2002. Vol.19. P. 92–98.

86. Levy, R. M. Minimally Invasive Esophagectomy / R. M. Levy, D. Trivedi, J. D. Luketich // The Surgical Clinics of North America. 2012. Vol. 92. № 5. P. 1265–1285.

87. Lewis, I. The surgical treatment of carcinoma of the oesophagus; with special reference to a new operation for growths of the middle third/ I.Lewis // Br. J. Surg. 1946.Vol. 34. P. 18–31.

88. Linden, P. A. Section V: Techniques of esophageal resection / P. A.Linden, D. J. Sugarbaker // Semin. Thorac. Cardiovasc. Surg. 2003. Vol. 15(2). P. 197–209.

89. Liu, B.W. Comparison of hand-sewn and stapled anastomoses in surgeries of gastrointestinal tumors based on clinical practice of China / B.W. Liu, Y. Liu, J.R. Liu, Z.X. Feng // World J. Surg. Oncol. 2014. Vol. 2(1). P. 292.

90. Low, Donald E. Benchmarking complications associated with esophagectomy / D.E. Low, M.K. Kuppusamy, D. Alderson, I.Cecconello, A.C. Chang, G. Darling, R. Hardwick // Annals of surgery.2019. 269(2). P. 291–298.

91. Lu Lv/ Minimally invasive esophagectomy versus open esophagectomy for esophageal cancer: a meta-analysis/ Lu Lv, Weidong Hu, Yanchen Ren, Xiaoxuan Wei//Onco Targets Ther. 2016. Vol. 9.P. 6751–6762.

92. Luechakiettisak, P. Comparison of hand-sewn and stapled in esophagogastric anastomosis after esophageal cancer resection: a prospective randomized study /P. Luechakiettisak, S. Kasetsunthorn // J. Med. Assoc. Thai. 2008. Vol. 91. P. 681–685.

93. Luketich, J.D. Minimally invasive esophagectomy/ J.D.Luketich, P.R.Schauer, N.A.Christie, T.L.Weigel, S.Raja, H.C.Fernando, N.T.Nguyen // TheAnnalsofthoracicsurgery. 2000. Vol. 70. №. 3. P. 906–911.

94. Luketich, J.D. Minimally invasive esophagectomy: outcomes in 222 patients / J.D. Luketich, Miguel Alvelo-Rivera, Percival O Buenaventura, Neil A Christie, James S McCaughan, Virginia R Litle, Philip R Schauer, John M Close, Hiran C Fernando // Ann Surg. 2003. Vol. 238, №4. P. 486–494.

95. Luketich, J.D. Outcomes after minimally invasive esophagectomy: review of over 1000 patients / J.D. Luketich , A. Pennathur, O. Awais, R.M. Levy, S. Keeley, M. Shende, M.J.Schuchert // Ann Surg. 2012. Vol. 256. №. 1. P. 95–103.

96. Maas, K.W. Immunological changes after minimally invasive or conventional esophageal resection for cancer: a randomized trial/ K.W. Maas, S.S. Biere, I.M. van Hoogstraten [et al.] // World J. Surg. 2014. Vol. 38. P.131–137.

97. Maas, K.W. Quality of Life and Late Complications After Minimally Invasive Compared to Open Esophagectomy: Results of a Randomized Trial/ Maas K.W., Cuesta, M.A., van Berge Henegouwen M.I. [et al.] // World J Surg. 39. 2015. P. 1986–1993.

98. Mañón, V.A. COVID-associated avascular necrosis of the maxilla-a rare, new side effect of COVID-19 / V.A. Mañón, S. Balandran, S. Young // J. Oral Maxillofac. Surg. 2022. Vol. 80. N 7. P. 1254–1259.

99. Masayuki, W. Minimally invasive esophagectomy for esophageal cancer: an updated review/ Masayuki Watanabe, Yoshifumi Baba, Yohei Nagai and Hideo Baba, // Surgery Today. 2012. Vol. 43. P. 237–244.

100. McKeown, K.C. Total three-stage oesophagectomy for cancer of the oesophagus / K.C. McKeown // Br. J. Surg. 1976. Vol. 63. P.259–262.

101. McAnena, O. J. Right thoracoscopically assisted oesophagectomy for cancer / O.J. McAnena, J. Rogers, N. S. Williams // Br. J. Surg. 1994. Vol. 81. N 2. P. 236–238.

102. Messager, M. Laparoscopic gastric mobilization reduces postoperative mortality after esophageal cancer surgery: a French nationwide study / M. Messager, A. Pasquer, A. Duhamel // Ann Surg. 2015. Vol.262. P. 817–822.

103. Messager, M. Recent improvements in the management of esophageal anastomotic leak after surgery for cancer /M. Messager, M. Warlaumont, F. Renaud, H. Marin, J. Branche, G. Piessen, C. Mariette //European Journal of Surgical Oncology (EJSO). 2017. Vol. 43 (2). P. 258–269.

104. Morita, M. In-Hospital Mortality After a Surgical Resection for Esophageal Cancer: Analyses of the Associated Factors and Historical Changes / M. Morita, T.

Nakanoko, Y. Fujinaka [et al.] // Annals of Surgical Oncology. 2011. Vol. 18. № 6. P. 1757–1765.

105. Nakatsutsumi, K. Colon perforation as a complication of COVID-19: a case report / K. Nakatsutsumi, A. Endo, H. Okuzawa // Surg. Case Rep. 2021. Vol. 7. № 1. P. 175.

106. Neoral, C. Esophageal replacement using large intestine-experience with 109 cases/ C. Neoral, R. Aujesky, V. Kral // Rozhl Chir. 2010. Vol. 89(12). P.740–745.

107. Nguyen, N.T. Minimally invasive esophagectomy for Barrett's esophagus with high-grade dysplasia / N.T. Nguyen, P. Schauer, J.D. Luketich // Surgery. 2000. Vol. 127. №. 3. P. 284–290.

108. Noshiro, H. Thoracoscopic esophagectomy using prone positioning / H. Noshiro, S. Miyake // Ann Thorac Cardiovasc Surg. 2013. Vol. 19(6). P.399–408.

109. Noshiro, H. Survival outcomes of 220 consecutive patients with three-staged thoracoscopic esophagectomy/ Noshiro H, Yoda Y, Hiraki M, Kono H, Miyake S, Uchiyama A, Nagai E. // Dis Esophagus. 2016. Vol. 29(8). P.1090–1099.

110. Palanivelu, C.Minimally invasive esophagectomy: thoracoscopic mobilization of the esophagus and mediastinal lymphadenectomy in prone position-experience of 130 patients / C. Palanivelu,Anand Prakash, Rangaswamy Senthilkumar, Palanisamy Senthilnathan, Ramakrishnan Parthasarathi, Pidigu Seshiyer Rajan, S Venkatachlam // J Am Coll Surg. 2006. Vol. 203. N 1. P. 7–16.

111. Papenfuss, W.A. Transhiatal versus transthoracic esophagectomy for esophageal cancer: a comparison of modern multicenter results/ Papenfuss W.A., Kukar M., Attwood K. [et al.] // J. Surg. Oncol. 2014. Vol. 110(3). P. 298–301.

112. Park, S. Comparison of robot-assisted esophagectomy and thoracoscopic esophagectomy in esophageal squamous cell carcinoma // J. Thorac Dis. 2016. Vol.8 (10). P.2853–2861. https://doi.org/10.21037/jtd.2016.10.39.

113. Peng, X. Comparison of Short-Term Outcomes Between Minimally Invasive McKeown Esophagectomy and Ivor Lewis Esophagectomy for Esophageal Cancer / X. Peng, Y. Chen, N. J. Abdillah [et al.] // Zhong nan da xue bao. Yi xue ban. – 2017. Vol. 42. № 5. P. 546–552.

114. Price, T. N. A comprehensive review of anastomotic technique in 432 esophagectomies / T.N .Price, F.C. Nichols, W.S. Harmsen [et al.] // Ann. Thorac. Surg. 2013. Vol. 95(4). P. 1154–1160.

115. Rahim, F. Case report of acute esophageal necrosis (Gurvits syndrome) in vaccinated, COVID-19-infected patient / F. Rahim, S.K. Subramanian, S. Larson// Cureus. 2022. Vol. 14. N 2. Article ID e22241.

116. Reslinger, V. Esophageal reconstruction by colon interposition after esophagectomy for cancer analysis of current indications, operative outcomes, and long-term survival/ V. Reslinger, H. Tranchart, E. D'Annunzio, T. Poghosyan, L. Quero, N. Munoz-Bongrand // J Surg Oncol. 2016. Vol. 113(2):159–164

117. Rice, T.W. Anastomotic stricture complicating esophagectomy/Thomas W Rice // Thorac Surg Clin. 2006. Vol. 16(1). P.63–73.

118. Rodham, P. Does minimally invasive oesophagectomy provide a benefit in hospital length of stay when compared with open oesophagectomy? /Paul Rodham, Jonathan A Batty, Philip J McElnay, Arul Immanuel// Interact Cardiovasc Thorac Surg. 2016. Vol. 22(3). P. 360–367.

119. Sabra, M.J. Ivor Lewis vs Mckeown esophagectomy: analysis of operative outcomes from the ACS NSQIP database/ M J Sabra,Y A Alwatari,L G Wolfe, A Xu, B J Kaplan, A D Cassano, R D Shah// Gen Thorac Cardiovasc Surg. Vol. 68. P.370–379 (2020). https://doi.org/10.1007/s11748-020-01290-w.

120. Santillan, A.A. Minimally Invasive Surgery for Esophageal Cancer/ Alfredo A. Santillan, Jeffrey M. Farma, Kenneth L. Meredith , Nilay R. Shah, Scott T. Kelley // J Natl Compr Canc Netw (JNCCN). 2008. Vol. 6. P. 879–84.

121. Schuchert, M.J. Complications of minimally invasive esophagectomy. Complications of minimally invasive esophagectomy / M.J. Schuchert, J.D. Luketich, H.C. Fernando // Seminars in thoracic and cardiovascular surgery.WB Saunders. 2004. Vol. 16. №. 2. P. 133–141.

122. Sebastian, F. Open versus minimally invasive esophagectomy: a single-center case controlled study/ F. Sebastian, Schoppmann, Gerhard Prager, Felix B. Langer, Franz M. Riegler, Barbara Kabon, Edith Fleischmann, Johannes Zacherl //

Surgical Endoscopy. 2010. Vol. 24. P. 3044-3053. https://doi.org/10.1007/s00464-010-1083-1.

123. Seesing, M.F.J. A propensity scorematched analysis of open versusminimally invasive transthoracic esophagectomy in the Netherlands/ M.F.J.Seesing, S.S. Gisbertz, L. Goense[et al.] // Ann. Surg. 2017. Vol.266. P.839–846.

124. Sihag, S. Minimally invasive versus open esophagectomy for esophageal cancer: a comparison of early surgical outcomes from the Society of Thoracic Surgeons National Database / S.Sihag, A.S.Kosinski, H.A.Gaissert, C.D.Wright, P.H.Schipper // The Annals of thoracic surgery. 2016. Vol. 101. №. 4. P. 1281–1289.

125. Sjoerd, M. L. Evidence-BasedSurgicalTreatmentofEsophagealCancer: OverviewofHigh-QualityStudies/ Sjoerd M. Lagarde, Bart C. Vrouenraets, Laurents P.S. Stassen,J. Jan, B. van Lanschot//The annals of thoracic surgery. 2010. P. 1319–1326.

126. Smithers, B.M. Comparison of the outcomes between open and minimally invasive esophagectomy/ B.M. Smithers, D.C. Gotley, I. Martin & J.M. Thomas. // Ann. Surg. 2007. Vol.245. P.232–240.

127. Sulewski, A. Avascular necrosis bone complication after active COVID-19 infection: preliminary results / A. Sulewski, D. Sieroń, K. Szyluk // Medicina (Kaunas). 2021. Vol. 57. N 12. P. 1311.

128. Tabira, Y. The width of a gastric tube has no impact on outcome after esophagectomy/ Yoichi Tabira, Tomonori Sakaguchi, Hiroshi Kuhara, Kenichi Teshima, Mutsuro Tanaka, Michio Kawasuji// The American Journal of Surgery. 2004. Vol. 187 (3). P: 417–421.

129. Takahashi, C. Esophagectomy from then to now/Caitlin Takahashi, Ravi Shridhar, Jamie Huston, Kenneth Meredith// Journal of gastrointestinal oncology. 2018. Vol. 9, 5. P. 903–909.

130. Takeo, F. Translation, validation of the EORTC esophageal cancer quality-of-life questionnaire for Japanese with esophageal squamous cell carcinoma: analysis in thoraco-laparoscopic esophagectomy versus open esophagectomy/ Takeo Fujita, Naoya

Okada, Takuji Sato, Shuhei Mayanagi, Jun Kanamori, Hiroyuki Daiko //Japanese Journal of Clinical Oncology. 2016. Vol. 46. P. 615–621.

131. Takeuchi, H. Comparison of short-term outcomes between open and minimally invasive esophagectomy for esophageal cancer using a nationwide database in Japan/ H. Takeuchi , H. Miyata, S. Ozawa [et al.]// Ann. Surg. Oncol. Vol. 24. P.1821–1827.

132. Teshima, J. Comparison of short-term outcomes between prone and lateral decubitus positions for thoracoscopic esophagectomy/ Jin Teshima, Go Miyata, Takashi Kamei, Toru Nakano, Shigeo Abe, Kazunori Katsura, Yusuke Taniyama, Tadashi Sakurai, Makoto Hikage, Takanobu Nakamura, Kai Takaya, Masashi Zuguchi, Hiroshi Okamoto, Ozawa Youhei, Noriaki Ohuchi// Surg Endosc. 2015. Vol. 29(9). P.2756–2762.

133. Thomas A.D. Mckeown esophagogastrectomy/ Thomas A.D'Amico // Journal of thoracic disease. 2014. Vol. 6. P.322–324.

134. Urschel, J. D. A Meta-Analysis of Randomized Controlled Trials of Route of Reconstruction After Esophagectomy for Cancer / J. D. A. Urschel, D. M. Urschel, J. D. Miller [et al.] // The American Journal of Surgery. 2001. Vol. 182. (5). P. 470-475.

135. Vrba, R. Hybrid transthoracic oesophagectomy due to carcinoma with complications after COVID-19 pneumonia – a case report / R. Vrba, L. Lubuska, P. Spicka // Int. J. Surg. Case Rep. 2022. Vol. 90. Article ID 106749.

136. Watson, T.J. Robotic esophagectomy: is it an advance and what is the future?/Thomas J Watson//Annals of Thoracic Surgery. 2008. Vol. 85(2). P.757–759.

137. Weksler, B. Robot-assisted minimally invasive esophagectomy is equivalent to thoracoscopic minimally invasive esophagectomy/B Weksler., P Sharma, N Moudgill, K A Chojnacki, E L Rosat// Dis Esophagus. 2012. Vol. 25(5). P.403–409.

138. Whooley, B. P. Analysis of Reduced Death and Complication Rates After Esophageal Resection / B. P. Whooley, S. M. Law, C. Sudish // Annals of Surgery. 2001. Vol. 233. № 3. P. 338–344.

139. Workum, F. McKeown or Ivor Lewis totally minimally invasive esophagectomy for cancer of the esophagus and gastroesophageal junction: systematic

review and meta-analysis/ Frans van Workum, Gijs H. Berkelmans, Bastiaan R. Klarenbeek, Grard A. P. Nieuwenhuijzen, Misha D. P. Luyer, Camiel Rosman // J. Thorac Dis. 2017. Vol. 9(8). P.826–833.

140. Workum, F. Learning curve and associated mor bidity of minimally invasive esophagectomy: a retrospective multicenter study/ Frans van Workum, Marianne H.B.C. Stenstra, Gijs H.K. Berkelmans, Annelijn E. Slaman, Mark I. van Berge Henegouwen // Ann. Surg. 2019. Vol. 269(1). P.88–94.

141. Xu, Q.R. Linear stapled esophagogastrostomy is more effective than hand-sewn or circular stapler in prevention of anastomotic stricture: a comparative clinical study/ Q.R. Xu, K.N. Wang, W.P. Wang, K. Zhang, L.Q. Chen // J Gastrointest Surg. 2011. Vol. 15(6). P.915–921. doi: 10.1007/s11605-011-1490-1.

142. Yamamoto, M. Minimally invasive surgery for esophageal cancer: review of the literature and institutional experience / Yamamoto M., Weber J.M., Richard C. [et al.] // Cancer Control. 2013. Vol. 20(2). P. 130–137.

143. Yibulayin, W. Minimally invasive oesophagectomy versus open esophagectomy for resectable esophageal cancer: a meta-analysis / W. Yibulayin, S.Abulizi, H.Lv, W.Sun // World journal of surgical oncology. 2016. Vol. 14. №. 1. P. 304–321.

144. Young, M.M. Esophageal reconstruction for benign disease: early morbidity, mortality, and functional results / M.M. Young, C. Denschamps, V.F. Trastek [et al.] // Ann. Thorac. Surg. 2001. № 70(5). P.1651–1655.

145. Zhai, C. A comparison of short-term outcomes between Ivor-Lewis and McKeown minimally invasive esophagectomy/Chunbo Zhai, Yongjing Liu, Wei Li, Tongzhen Xu, Guotao Yang, Hengxiao Lu, Dehong Hu// J Thorac Dis. 2015 Dec. Vol.7(12):2352–2358.

146. Zhou, C. Superiority of minimally invasive oesophagec tomy in reducing in-hospital mortality of patients with resectable oesophageal cancer: a metaanalysis / Can Zhou, Li Zhang, Hua Wang, Xiaoxia Ma, Bohui Shi, Wuke Chen, Jianjun He, Ke Wang, Peijun Liu, Yu Ren // PLoS ONE. 2015. Vol. 10(7):e0132889.

147. Zingg, U. Factors associated with postoperative pulmonary morbidity after esophagectomy for cancer / U.Zingg, B.M.Smithers, D.C.Gotley, G.Smith, A.Aly, A.Clough, D.I.Watson // Annals of surgical oncology. 2011. Vol. 18. №. 5. P. 1460–1468.

ПРИЛОЖЕНИЕ А

Интерпретация ИМТ

Индекс массы тела	Соответствие между массой человека и его ростом
16 и менее	Выраженный дефицит массы тела
16–18,5	Недостаточная (дефицит) масса тела
18,5–24,9	Норма
25–29,9	Избыточная масса тела (предожирение)
30–34,9	Ожирение 1 степени
35–39,9	Ожирение 2 степени
40 и более	Ожирение 3 степени

ПРИЛОЖЕНИЕ Б

Шкала коморбидности по Charlson и прогноз 10-летней выживаемости

Баллы	Болезни
1	Инфаркт миокарда Застойная сердечная недостаточность Болезнь периферических артерий Цереброваскулярное заболевание Деменция Хроническое неспецифическое заболевание легких Болезнь соединительной ткани Язвенная болезнь желудка и двенадцатиперстной кишки Легкое повреждение печени Сахарный диабет
2	Гемиплегия Умеренная или тяжелая болезнь почек Диабет с поражением органов Злокачественная опухоль без метастазов Лейкемия Лимфомы
3	Умеренное или тяжелое поражение печени
4	Метастазирующие злокачественные опухоли СПИД (болезнь, а не только виремия)
	+ добавляется по 1 баллу за каждые 10 лет жизни после 40 (40-49 лет – 1 балл, 50-59 лет – 2 балла и т.д.)
Сумма баллов	**10-летняя выживаемость, %**
0	99
1	96
2	90
3	77
4	53
5	21

ПРИЛОЖЕНИЕ В

Шкала ASA (ASA – American Society of anesthesiologists)

	Определение	Параметры
ASA I	Здоровый пациент	Здоровый, не курящий, мало употребляющий алкоголь.
ASA II	Легкое системное заболевание	Легкие заболевания без существенных функциональных ограничений. Примеры: курильщик, алкоголик, беременная, ожирение (<30 ИМТ <40), компенсированный сахарный диабет, контролируемая артериальная гипертензия.
ASA III	Тяжелое системное заболевание Значимые ограничения функциональной активности.	Примеры: плохо контролируемая артериальная гипертензия, сахарный диабет, субкомпенсированный, ХОБЛ, патологическое ожирение (ИМТ ≥40), активный гепатит, алкогольная зависимость, кардиостимулятор, умеренное снижение фракции выброса, ХПН, гемодиализ. В анамнезе инфаркт миокарда, инсульт, ИБС, стентирование.
ASA IV	Тяжелое системное заболевание, угроза для жизни.	Примеры: инфаркт миокарда, инсульт, ИБС или стентирование, текущая ишемия миокарда, дисфункция клапанов сердца, резкое снижение фракции выброса, сепсис, ДВС синдром, острая или хроническая почечная недостаточность.
ASA V	Умирающий пациент. Операция по жизненным показаниям.	Примеры: разрыв аневризмы аорты, тяжелая политравма, внутричерепное кровоизлияние, острая ишемия кишечника при сопутствующей выраженной кардиальной патологии или полиорганной недостаточности.
ASA VI	Констатирована смерть мозга	

ПРИЛОЖЕНИЕ Г

Сравнительная таблица болевых ощущений со шкалой лиц Вонга-Бэкера



Полное отсутствие боли	Слабая боль	Умеренная боль	Сильная боль	Нестерпимая боль
	Боль раздражающая, но не мешает заниматься большинством повседневных дел. Пациент может приспособиться к боли как психологически, так и физически – с помощью лекарств или повышения уровня комфорта (например, подложив подушку).	Заметно мешает повседневным занятиям, снижает концентрацию внимания. Требуется изменение образа жизни, но пациент остается самостоятельным. Пациент не может адаптироваться и привыкнуть к боли.	Делает невозможным выполнение повседневной деятельности. Мешает основным физиологическим потребностям. Сложно думать о чем-то, кроме боли. Пациент не может полноценно функционировать самостоятельно.	По сути, инвалидизирует пациента. Требует постельного режима.

ПРИЛОЖЕНИЕ Д

Шкала хирургических осложнений Clavien - Dindo

Степень	Определение
I	Любые отклонения от нормального послеоперационного течения, не требующие медикаментозного или хирургического лечения, эндоскопического, радиологического вмешательства. Разрешается терапевтическое лечение: антипиретики, анальгетики, диуретики, электролиты, физиотерапия. Лечение раневой инфекции.
II	Требуется лечение в виде гемотрансфузии, энтерального или парентерального питания.
III III a III b	Требуется хирургическое, эндоскопическое или радиологическое вмешательство: • без общего обезболивания • под общим обезболиванием
IV IV a IV b	Жизнеугрожающие осложнения (включая осложнения со стороны ЦНС)*, требующие интенсивной терапии, наблюдения в отделении реанимации, резекции органа: • недостаточность функции одного органа • полиорганная недостаточность
V	Смерть больного

ПРИЛОЖЕНИЕ Е

Опрос для оценки отдаленных результатов пластики пищевода желудочной трубкой (разработано автором)

Вопрос	Вариант ответа (правильный вариант обвести или дописать)
Вы отмечаете признаки затруднения прохождения пищи по пищеводу?	Да/Нет
Вы ощущаете дискомфорт на шее при проглатывании пищи?	Да/Нет
Увеличилась масса тела после операции?	Да/Нет
Существуют ограничения в питании?	Да/Нет
Если есть ограничения, то какие?	