ФГБНУ «РОССИЙСКИЙ НАУЧНЫЙ ЦЕНТР ХИРУРГИИ ИМЕНИ АКАДЕМИКА Б.В. ПЕТРОВСКОГО»

На правах рукописи

Швейкин Александр Олегович

ПРЕДОПЕРАЦИОННАЯ ДИАГНОСТИКА, ХИРУРГИЧЕСКОЕ И КОМПЛЕКСНОЕ ЛЕЧЕНИЕ ГАСТРОИНТЕСТИНАЛЬНЫХ СТРОМАЛЬНЫХ ОПУХОЛЕЙ ЖЕЛУДОЧНО-КИШЕЧНОГО ТРАКТА

14.01.17 - хирургия

ДИССЕРТАЦИЯ

на соискание ученой степени

кандидата медицинских наук

Научный руководитель:

доктор медицинских наук

Шестаков Алексей Леонидович

Москва - 2018

Список сокращений и условных обозначений

ГИСО – гастроинтестинальная стромальная опухоль

ЗНО – злокачественное новообразование

ЖКТ – желудочно-кишечный тракт

KIT – рецептор тирозинкиназы

PDGFRA – рецептор α тромбоцитарного фактора роста

RECIST – критерии оценки ответа солидных опухолей

МСКТ – мультиспиральная компьютерная томография

МРТ – магнитно-резонансная томография

УЗИ – ультразвуковое исследование

ЭГДС – эзофагогастродуоденоскопия

NCCN – National Comprehensive Cancer Network

ESMO – European Society for Medical Oncology

ПЦР – полимеразная цепная реакция

ХОБЛ – хроническая обструктивная болезнь лёгких

ОНМК - острое нарушение мозгового кровообращения

ОГЛАВЛЕНИЕ

ВВЕДЕНИЕ 5

ГЛАВА 1 10

Обзор литературы 10

ГЛАВА 2 28

Материал и методы 28

2.1 Общая характеристика больных ГИСО 28
2.2 Инструментальные методы обследования больных ГИСО 30
2.3 Морфологическая диагностика больных ГИСО 32
2.4 Статистическая обработка результатов исследования 38

ГЛАВА 3 39

Предоперационное обследование больных гастроинтестинальными стромальными опухолями 39

3.1 Клиническая характеристика больных ГИСО 39
3.2 Диагностика ГИСО желудка и двенадцатиперстной кишки 41
3.2.1 Рентгенологическое исследование с бариевой взвесью 41
3.2.2 Трансабдоминальное УЗИ органов брюшной полости 43
3.2.3 Мультиспиральная компьютерная томография брюшной полости 44
3.2.4 Эндоскопическое исследование 46
3.2.5 Эндосонография желудка и двенадцатиперстной кишки 47
3.2.6 Морфологическое подтверждение диагноза ГИСО 48
3.3 Диагностика ГИСО тонкой кишки 50
3.3.1 Ультразвуковое исследование брюшной полости 51
3.3.2 МСКТ органов брюшной полости 51
3.3.3 Морфологическое подтверждение диагноза ГИСО тонкой кишки 51
3.4 Диагностика ГИСО других локализаций 52
3.4.1 Методы инструментальной диагностики 52
3.4.2 Морфологическая диагностика 55
3.5 Резюме главы 56

ГЛАВА 4 60

Хирургическое лечение больных гастроинтестинальными стромальными опухолями 60

4.1 Хирургическое лечение больных ГИСО. Показания и противопоказания 60
4.2 Принципы комплексного лечения больных ГИСО 61
4.3 Основные принципы хирургических вмешательств у больных ГИСО 62

4.4 Технические особенности малоинвазивных вмешательств у больных ГИСО 63
4.5 Хирургическое лечение больных локализованными формами ГИСО 64
4.6 Хирургическое лечение больных местно-распространёнными ГИСО 68
4.7 Хирургическое лечение больных диссеминированными ГИСО 70
4.8 Анализ результатов хирургического лечения больных ГИСО 75
4.9 Резюме главы 82
ГЛАВА 5 83
Отдаленные результаты хирургического лечения больных гастроинтестинальными стромальными опухолями. Перспективы адъювантной таргетной терапии. 83
5.1 Оценка прогностического риска больных ГИСО 83
5.2 Адъювантная таргетная терапия ГИСО 90
5.3 Отдалённые результаты хирургического лечения больных ГИСО 93
ЗАКЛЮЧЕНИЕ 98
ВЫВОДЫ 104
ПРАКТИЧЕСКИЕ РЕКОМЕНДАЦИИ 106
СПИСОК ЛИТЕРАТУРЫ 107

ВВЕДЕНИЕ

Актуальность проблемы

Первое упоминание о гастроинтестинальных стромальных опухолях (ГИСО) относится к 1983 году, когда M.T. Mazur и H.B. Clark впервые ввели данный термин для обозначения отдельной группы мезенхимальных новообразований, которые отличались по своим морфологическим признакам от других ранее известных неэпителиальных опухолей. В 1998 году благодаря работе японских авторов были открыты патогенетические и молекулярно-генетические механизмы, лежащие в основе развития ГИСО [59].

Данные опухоли составляют от 0,1 до 3% от всех злокачественных новообразований (ЗНО) желудочно-кишечного тракта. Чаще всего ГИСО поражают желудок (60%) и тонкую кишку (30%), реже встречаются в толстой кишке и пищеводе, крайне редко располагаются вне пищеварительного тракта [82, 84].

В большинстве случаев возникновение ГИСО связано с мутацией в гене *KIT* (70-85%), либо в гене *PDGFRA* (3-9%). Приблизительно у 10-15% больных ГИСО не удаётся обнаружить мутаций в этих генах, такой вариант опухоли принято относить к «дикому» типу [42].

Кроме того, помимо стандартных мутаций в геноме ГИСО происходит большое количество дополнительных хромосомных нарушений, которые могут также оказывать влияние на патогенез и особенности течения заболевания. Одним из таких событий является потеря гетерозиготности на тех или иных хромосомах [110]. В то же время, значение данных генетических нарушений для прогнозирования течения заболевания и определения тактики лечения пациентов до настоящего времени остаётся не до конца ясным и требует дальнейшего активного изучения.

Представляет особые сложности диагностика ГИСО, что обусловлено отсутствием четкой клинической картины заболевания, появлением неспецифической симптоматики лишь при достижении ГИСО больших размеров, сложностью выявления опухоли при ее преимущественно экстраорганном росте,

без инвазии в слизистую оболочку поражённого органа. Все это делает насущным разработку универсального алгоритма инструментального обследования пациентов с подозрением на ГИСО.

Основным методом лечения больных ГИСО является хирургический, при этом оперативные вмешательства при ГИСО небольшого размера (до 10 см) достаточно хорошо отработаны и известны. Наибольший интерес и трудности представляет лечение новообразований больших размеров, при которых нередко выполняются комбинированные операции, позволяющие добиться хороших отдалённых результатов. Однако отсутствие стандартизованного подхода к лечению таких больных нередко приводит к неправильному выбору хирургической тактики и ухудшению результатов лечения. Таким образом, вопросы хирургического лечения ГИСО больших размеров требуют дальнейшего изучения.

Несмотря на успехи хирургического лечения, приблизительно у 30-50% пациентов, которым были выполнены радикальные оперативные вмешательства по поводу ГИСО, в течение пяти лет диагностируется прогрессирование заболевания [6, 105]. В 2000 году для лечения больных ГИСО впервые был использован таргетный препарат из группы ингибиторов тирозинкиназ (иматиниб мезилат, “Гливек”), что позволило значительно улучшить отдалённые результаты лечения этих больных. В то же время, эффективность комплексного лечения ГИСО находится в зависимости от риска прогрессирования опухоли, основанной на оценке ряда макро- и микроскопических признаков и остаётся до конца неизученной.

Таким образом, вопросы диагностики, хирургического и комплексного лечения ГИСО остаются до конца нерешенными, что делает актуальным настоящее исследование.

Цель исследования

Улучшение результатов хирургического лечения больных гастроинтестинальными стромальными опухолями желудочно-кишечного тракта

за счёт оптимизации предоперационного обследования и усовершенствования методов оперативного и комплексного лечения.

Задачи исследования

1. Оптимизировать предоперационную диагностику гастроинтестинальных стромальных опухолей желудочно-кишечного тракта в зависимости от их органопринадлежности;
2. Оценить эффективность оперативного лечения больных в зависимости от распространённости и локализации гастроинтестинальных стромальных опухолей;
3. Уточнить показания к назначению послеоперационной таргетной терапии в зависимости от биологических характеристик опухоли;
4. Изучить непосредственные и отдаленные результаты хирургического и комплексного лечения больных гастроинтестинальными стромальными опухолями желудочно-кишечного тракта.

Научная новизна

На основании результатов лечения значительной группы больных гастроинтестинальными стромальными опухолями чётко сформулирован комплексный алгоритм инструментальной предоперационной диагностики, а также оптимизированы подходы к хирургическому лечению этих больных. Проведена оценка возможностей и особенностей оперативных вмешательств у больных гастроинтестинальными стромальными опухолями различного размера и локализации, продемонстрирована их высокая эффективность. Показана необходимость использования как стандартных, так и дополнительных молекулярно-генетических факторов для оценки прогноза течения заболевания и определения показаний к назначению предоперационной и послеоперационной таргетной терапии.

Практическая значимость работы

В результате проведенной работы в клиническую практику внедрён комплексный алгоритм диагностики гастроинтестинальных стромальных опухолей пищеварительного тракта. На основании опыта хирургического лечения большой группы пациентов с гастроинтестинальными стромальными опухолями определены оптимальные варианты оперативных вмешательств у больных с различной локализацией опухолей, продемонстрированы возможности органосохраняющих и видеоэндоскопических операций при поражении различных отделов желудочно-кишечного тракта. Обоснованы принципы комплексного лечения больных гастроинтестинальными стромальными опухолями, предложены подходы к дополнению хирургического вмешательства неоадъювантной и адъювантной таргетной терапией.

Положения диссертации, выносимые на защиту

1. Использование стандартизованного комплексного алгоритма лабораторно-инструментальной диагностики увеличивает количество пациентов с доказанным диагнозом «гастроинтестинальная стромальная опухоль» до начала противоопухолевого лечения, что особенно важно при местно-распространённых и диссеминированных опухолях.

2. Хирургическое лечение является методом выбора у больных локализованными и местно-распространёнными опухолями при удовлетворительном общем состоянии пациента.

3. Возможности радикального хирургического лечения больных распространяются на видеоэндоскопические и органосохраняющие методики, в первую очередь при локализации гастроинтестинальных стромальных опухолей в пищеводе и желудке.

4. Стратификация больных гастроинтестинальными стромальными опухолями по группам риска является эффективным инструментом прогнозирования течения заболевания и определения тактики лечения.

5. Повышение эффективности лечения больных гастроинтестинальными стромальными опухолями обеспечивается проведением комплексного лечения, при котором хирургическое вмешательство по показаниям дополняется неоадъювантной и/или адъювантной таргетной терапией.

Внедрение результатов исследования в практику

Результаты диссертационной работы внедрены в практику и используются при лечении больных гастроинтестинальными стромальными опухолями пищеварительного тракта в ФГБНУ «Российский научный центр хирургии им. Б.В. Петровского» и ГБУЗ «Московская городская онкологическая больница №62» ДЗМ.

Структура и объём работы

Диссертация написана в классическом стиле, состоит из введения, пяти глав, заключения, выводов, практических рекомендаций и списка литературы. Работа изложена на 120 страницах машинописного текста, иллюстрирована 52 рисунками и 19 таблицами. Список литературы содержит 132 источника (отечественных работ – 26, зарубежных работ – 106).

Публикации

По теме диссертации опубликовано 12 научных работ, из них 11 в отечественной и 1 в зарубежной печати, в том числе 6 работ в журналах, рекомендованных ВАК РФ.

ГЛАВА 1

Обзор литературы

Общие сведения

Мезенхимальные опухоли желудочно-кишечного тракта (ЖКТ) - группа новообразований, происходящих из различных зачатков соединительной ткани, расположенных в стенке пищеварительной трубки. Этот тип опухолей встречается гораздо реже эпителиальных неоплазий.

Все мезенхимальные опухоли ЖКТ подразделяются на новообразования, имеющие гистологически идентичные мягкотканные двойники (липомы, лейомиомы, лейомиосаркомы и другие опухоли) и на гастроинтестинальные стромальные опухоли (ГИСО). Данный термин был впервые введён в 1983 году M.T. Mazur и H.B. Clark для обозначения отдельной группы неэпителиальных неоплазий, отличающихся по своим иммуногистохимическим и ультраструктурным свойствам от других мезенхимальных новообразований пищеварительного тракта [79]. Однако только в 1998 году, благодаря открытию патогенетических и молекулярно-генетических механизмов, лежащих в основе их возникновения, эти опухоли были выделены в отдельную нозологическую группу [59].

Основываясь на современном уровне знаний о патогенезе данных образований, можно сформулировать следующее определение гастроинтестинальных стромальных опухолей – это разновидность злокачественных мезенхимальных новообразований, возникающих в различных отделах пищеварительного тракта, в основе развития которых, как правило, лежат мутации либо в гене *KIT*, либо в гене *PDGFRA* [82, 84].

Эпидемиология

Заболеваемость ГИСО составляет от 10 до 20 случаев на один миллион населения в год [12, 104]. В Российской Федерации данный показатель составляет около 2000-2500 случаев в год [7].

Однако, как было показано в нескольких работах, посвящённых вопросу изучения частоты ГИСО размером от 1 до 10 мм (микроГИСО), истинная

распространённость данных опухолей значительно больше и достигает 20%. Чаще всего микроГИСО выявляются в проксимальном отделе желудка и области кардиоэзофагеального перехода, реже в тонкой или толстой кишке [27, 28]. В течение жизни большая часть этих опухолей регрессирует или находится в стабильном состоянии без тенденции к росту и прогрессированию. При проведении молекулярно-генетического анализа в большинстве микроГИСО обнаруживаются мутации в генах *KIT* и *PDGFRA*, характерные для большинства ГИСО [28, 94].

ГИСО выявляются практически с одинаковой частотой у лиц мужского и женского пола без какой-либо географической или расовой зависимости. [5, 8]. Эти опухоли преимущественно встречаются в средней и старшей возрастных группах с пиком заболеваемости у больных старше 50 лет. В детской и подростковой популяциях распространённость ГИСО крайне низкая [18, 30].

ГИСО могут встречаться во всех отделах пищеварительного тракта, чаще всего поражая желудок (60%), тонкую кишку (30%), 12-перстную (5%) и толстую кишку (менее 5%) [82, 84]. Реже эти опухоли встречаются в пищеводе (менее 2%) и в червеобразном отростке (около 0,1%) [15, 34, 74, 131]. Кроме того, ГИСО могут возникать и вне желудочно-кишечного тракта: в забрюшинном пространстве, в свободной брюшной полости (сальник или брыжейка) и в передней брюшной стенке. Такие опухоли получили название «внекишечных» ГИСО, на их долю приходится около 2% случаев [11, 72, 103].

Большинство ГИСО – спорадические опухоли с неопределёнными факторами риска, однако 5% новообразований ассоциированы с различными синдромами, такими как нейрофиброматоз 1-го типа, триада Карнея (сочетание ГИСО, параганглиомы и хондромы лёгкого) и синдром Карнея-Стратакиса (сочетание ГИСО и множественных параганглиом) [1, 16, 35, 36, 81, 84, 95, 125].

В настоящее время описано несколько семейных форм ГИСО. В основе их патогенеза также лежит мутация гена *KIT*, а передача заболевания происходит по аутосомно-доминантному типу наследования. В этих семьях при достижении

среднего возраста возникают множественные ГИСО с широким спектром клинических проявлений [90].

Патогенез и мутационный статус ГИСО

По мнению большинства авторов, ГИСО берут начало из плюрипотентных стволовых клеток-предшественниц, дающих начало интерстициальным клеткам Кахаля, описанных в 1889 году и представляющих собой пейсмеркерные клетки ЖКТ. Они располагаются в мышечном слое стенки желудочно-кишечного тракта и являются посредниками между автономной нервной системой и гладкой мускулатурой, регулируя моторику и координируя перистальтику пищеварительного тракта [29, 116]. Доказательства единства происхождения ГИСО и интерстициальных клеток Кахаля базируются на сходстве ультраструктурных признаков и иммуногистохимического профиля [130].

В 1998 году S. Hirota с соавторами впервые сообщил о наличии активирующей мутации протоонкогена *KIT* в клетках ГИСО (70-85% больных), продуктом которого является тирозинкиназный рецептор ростовых факторов c-kit (поверхностный антиген CD117). При наличии этой мутации происходит димеризация рецептора c-kit, постоянная передача внутриклеточных сигналов и активация ядерных рецепторов, что, в конечном итоге, приводит к неконтролируемому клеточному росту [3, 9, 21, 42, 59, 71, 113]. В 3-9% случаев мутации выявляются не в гене *KIT*, а в гене *PDGFRA*, который кодирует тирозинкиназный рецептор тромбоцитарного фактора роста, что также приводит к каскаду внутриклеточных сигнальных путей, как и при мутации в гене *KIT* [3, 21, 129].

Приблизительно у 10-15% ГИСО не удаётся обнаружить мутаций в генах *KIT* и *PDGFRA*, такой вариант получил название «дикий» тип [13, 42]. В основе патогенеза данных опухолей лежит возникновение более редких генетических нарушений (мутаций в генах *BRAF* и группы *RAS,* гене, кодирующем фермент сукцинат дегидрогеназу) [89, 106].

Клинические признаки ГИСО

Симптоматика ГИСО, главным образом, зависит от локализации первичной опухоли и её размеров. По клиническому течению все ГИСО можно разделить на бессимптомные, являющиеся случайной находкой и характеризующиеся доброкачественным течением заболевания, и опухоли, сопровождающиеся развитием клинических проявлений. Согласно данным двух крупных исследований, проведенных M. Miettinen и соавторами, в которых анализировались результаты лечения 1765 больных ГИСО желудка и 906 ГИСО тонкой кишки, доля случайно выявленных ГИСО составила 12% и 18% соответственно [86, 87]. Около 10% всех ГИСО выявляются при аутопсии [92].

Большое количество ГИСО выявляют в ходе экстренных операций, связанных с развитием ургентных осложнений со стороны первичной опухоли (перфорация опухоли, желудочно-кишечное кровотечение, кишечная непроходимость). Желудочно-кишечное кровотечение является наиболее частым клиническим проявлением, характерным для опухолей обеих локализаций (частота выявления кровотечений при опухолях желудка составляет около 56% и около 41% при опухолях тонкой кишки). Перфорация опухоли и кишечная непроходимость с большей частотой выявляется при локализации образования в тонкой кишке [86, 87]. Кроме того, ГИСО часто проявляются набором неспецифических симптомов, характерных для широкого круга новообразований (абдоминальный болевой синдром, увеличение живота в объёме, астения, анемия, тошнота, рвота, наличие пальпируемой опухоли брюшной полости) [18, 19].

Основными направлениями отдалённого метастазирования ГИСО являются перитонеальная диссеминация и метастатическое поражение печени. Среди больных ГИСО тонкой кишки процент выявления первично-диссеминированных форм заболевания выше, чем среди больных ГИСО желудка. Более редкими направлениями метастазирования являются кости, мягкие ткани и лёгкие [85].

Инструментальная диагностика

В диагностике ГИСО используется широкий спектр существующих в настоящее время методик. При использовании традиционных

рентгеноконтрастных методов выявляются следующие симптомы: сдавление органа извне, дислокация петель кишечника, наличие супрастенотического расширения или непосредственное обнаружение объёмных образований в брюшной полости. Наилучшей визуализации внутристеночных опухолей ЖКТ удаётся добиться при использовании методики двойного контрастирования [75, 101].

Стандартные эндоскопические исследования в связи с подслизистым расположением ГИСО, обладают низкой информативностью, выявляя объёмные образования, обладающие ограниченной подвижностью и пролабирующие в просвет органа [100]. Согласно данным мета-анализа Scarpa M. и соавторов вклад эндоскопии с возможной биопсией в постановку правильного диагноза при ГИСО составляет 34%, при этом биопсия оправдана только при наличии изъязвления слизистой оболочки, что является косвенным признаком высокого потенциала злокачественности [108].

Значительно более информативным методом является эндосонография, преимущество которой заключается в возможности определить слой, из которого исходит опухоль, и выполнить тонкоигольную пункцию образования с целью морфологического подтверждения диагноза. Наиболее широкое применение эндосонография нашла при локализации опухоли в желудке [24, 37, 119]. ГИСО (как и лейомиомы) выглядят гипоэхогенными образованиями, берущими начало из мышечного слоя или мышечной пластинки слизистой оболочки. Размер более 5 см, наличие кистозных полостей в структуре опухоли и неровные контуры говорят о высоком потенциале злокачественности ГИСО.

Важным методом в диагностике, стадировании и планировании хирургического вмешательства больных ГИСО является мультиспиральная компьютерная томография (МСКТ). При компьютерной томографии ГИСО, как правило, представлены объёмными образованиями с гетерогенной структурой, гиподенсивной центральной частью и относительно чётким контуром. Подобная МСКТ-семиотика обусловлена сочетанием зон некрозов или миксогиалиновой/кистозной дегенерации в центральной части опухоли и

солидной структуры периферической части новообразования, имеющей мягкотканую плотность [14, 17, 114, 120].

Метастатические очаги в печени при ГИСО могут иметь различный размер, конфигурацию, различную степень васкуляризации (как гипо-, так и гиперваскулярные метастазы у одного и того же пациента) [17]. У этих больных особенно важна артериальная фаза томографии с контрастным усилением, так как гиперваскулярные метастазы в венозную фазу могут стать изоденсивными паренхиме печени [121].

Другим немаловажным аспектом использования МСКТ при данных опухолях является оценка эффективности таргетной терапии, назначаемой по поводу первично-нерезектабельных и метастатических форм заболевания. Основными КТ-признаками эффективности проводимого лечения являются изменение гетерогенной структуры образования на практически гомогенную, уменьшение степени васкуляризации, появление псевдокист, вследствие миксогиалиновой трансформации, происходящей в структуре опухоли [61].

В ряде случаев на фоне проводимой таргетной терапии можно наблюдать сочетание увеличения размеров опухолевого узла и уменьшения его плотности (результат некротических процессов и миксогиальной дегенерации), что может быть ложно трактовано как прогрессирование заболевания, согласно, часто используемым для оценки эффективности лечения критериям RECIST. Однако данные изменения не являются признаком прогрессирования, а, напротив, свидетельствуют об эффективности проводимого лечения и получили название «парадоксального» ответа.

В связи с этим группой авторов были предложены так называемые критерии Choi, предназначенные для оценки эффективности таргетной терапии ГИСО. В основе предложенной методики лежит комплексная оценка двух критериев: размер опухоли и её плотность [31]. Так, уменьшение размеров опухоли более чем на 10%, и плотности опухоли более чем на 15%, на фоне проведения таргетной терапии является более достоверным методом оценки эффективности лечения по сравнению с критериями RECIST [23, 39, 40].

При развитии резистентности ГИСО к проводимой таргетной терапии на компьютерных томограммах можно выявить ряд характерных изменений. К признакам прогрессирования заболевания по данным МСКТ относится появление новых опухолевых узлов, увеличение размеров ранее существующих образований и периферической солидной части опухоли, в связи с чем структура новообразования становится гетерогенной. В ряде случаев может наблюдаться появление новых гиперваскулярных узловых образований в структуре существующих опухолей, имеющих гиподенсивную структуру, без изменения размеров последних [111].

Также как и МСКТ, магнитно-резонансная томография (МРТ) используется с целью выявления, уточнения распространённости, стадирования и оценки эффективности проводимого лечения. МРТ высоко информативно с целью оценки особенностей васкуляризации опухоли, а также её изменений на фоне проводимой таргетной терапии. Наиболее информативными режимами магнитно-резонансной томографии при ГИСО являются взвешенные T1w и T2w режимы, а также динамический ceT1w режим, который позволяет с наибольшей эффективностью оценивать особенности кровоснабжения опухолей [82, 132].

Представленные данные показывают многообразие методов инструментальной диагностики, которые могут быть использованы для выявления ГИСО. Однако в связи с подслизистым характером роста данных новообразований ни один из методов сейчас не является «золотым» стандартом диагностики ГИСО, что свидетельствует о необходимости их комплексного использования для постановки данного диагноза. Предложенные в настоящее время алгоритмы комплексной предоперационной диагностики ГИСО не являются универсальными и наиболее подходят для диагностики опухолей желудка [22]. В связи с этим необходимо дальнейшее уточнение имеющихся алгоритмов для возможности их использования при опухолях различных локализаций.

Гистологические и иммуногистохимические особенности ГИСО

Макроскопически можно выделить три формы роста ГИСО: эндофитный, экзофитный (наиболее частый) и смешанный. Размеры новообразований могут быть от небольших, менее 1 см, до гигантских, занимающих практически всю брюшную полость. Опухоли, как правило, хорошо отграничены и окружены псевдокапсулой, имеют вид одного или нескольких узлов, которые могут сливаться между собой и формировать конгломераты. Инвазия опухолей в окружающие органы и ткани выявляется лишь в небольшом проценте случаев. На разрезе опухолевая ткань имеет серый или серо-розовый цвет, нередко обнаруживаются зоны некрозов и кровоизлияний, а также кистозная дегенерация.

Гистологическая структура ГИСО вариабельна, в современной классификации выявляют три основных варианта: веретеноклеточный (70%), эпителиоидноклеточный (20-25%) и смешанный (10%) [2, 10]. При типичной картине диагноз ГИСО может быть поставлен по данным стандартной макро- и микроскопической диагностики. Однако во всех случаях необходимо последующее проведение иммуногистохимического исследования (ИГХ), подтверждающего диагноз и определяющего тактику лечения.

Активное изучение иммуногистохимических признаков ГИСО проводится в течение последних 25 лет. В самых первых исследованиях изучалась экспрессия антигенов, характерных для мышечной и нервной ткани, но их результаты были довольно противоречивы. На сегодняшний день выявлен ряд маркеров, которые экспрессируются при ГИСО с высокой частотой и чувствительностью.

В 90-х годах XX века был открыт CD34 (рецептор кроветворных стволовых клеток и эндотелиоцитов), который экспрессируется в 70% ГИСО различных локализаций. В дальнейшем был обнаружен ещё более чувствительный маркёр (CD117), который экспрессируется в 95% всех гастроинтестинальных стромальных опухолей [80, 83, 84].

Хотя экспрессия CD117 является высокочувствительным маркёром для ГИСО, она далеко неспецифична и может быть найдена при многих других новообразованиях, в том числе и с внебрюшинной локализацией (семинома,

ангиосаркома, метастатическая меланома, светлоклеточная саркома и опухоли семейства Юинга) [80].

Недавно был выявлен ещё один ген, который гиперэкспрессируется при ГИСО, - DOG1 (discovered on GIST 1), чувствительность которого, преимущественно для эпителиоидноклеточных ГИСО желудка, составляет 94,4%. DOG1 оказался более чувствительным для ГИСО желудка, а CD117 – для опухолей тонкой кишки [70, 88].

Иммуногистохимическое и молекулярно-генетическое исследования являются важнейшими методами в дифференциальной диагностике ГИСО с целым рядом веретеноклеточных и эпителиоидных новообразований схожей локализации (гладкомышечные и нейрогенные опухоли, фиброматоз, воспалительные миофибробластические опухоли и другие типы сарком). Например, фиброматозные опухоли часто экспрессируют β-катенин, который никогда не выявляется при ГИСО [63]. Опухоли, исходящие из оболочек периферических нервов (нейрофиброматоз, шванномы и нейросаркомы) характеризуются частым выявлением протеина S100, а также отсутствием экспрессии CD117. CD117 негативными являются и воспалительные миофибробластические опухоли. [38, 122].

Основные принципы хирургического лечения ГИСО

Единственным методом, дающим надежду на полное излечение больных локализованными формами ГИСО, является хирургическое лечение. Основные принципы оперативных вмешательств, применяемых по поводу данных злокачественных новообразований можно сформулировать следующим образом:

- удаление опухоли в пределах здоровых тканей (при этом возможно выполнение как стандартных, так и сегментарных резекций поражённых органов);
- лимфодиссекция только при выявлении увеличенных лимфатических узлов, т.к. риск лимфогенного метастазирования при ГИСО составляет не более 6-8%;
- выделение опухоли с минимальным риском разрыва капсулы [6, 19, 115, 118].

Для ГИСО не характерен инфильтративный рост с вовлечением в опухолевый процесс окружающих органов и тканей. Однако в ряде случаев

опухоль может быть плотно фиксирована к окружающим органам и попытки отделить её от этих структур могут привести к разрыву капсулы опухоли. При отсутствии отдалённых метастазов и возможности выполнения радикального вмешательства в таких ситуациях оправдано выполнение комбинированных операций с резекцией вовлечённых в процесс органов.

Малоинвазивные операции достаточно давно и с успехом были внедрены в практику при хирургическом лечении рака желудка [26]. Однако при хирургических вмешательствах по поводу ГИСО длительное время использовался традиционный открытый доступ. Это было связано с тем, что при лапароскопическом варианте операции выше риск повреждения опухоли, что в свою очередь повышает риск развития перитонеальной диссеминации.

По мере развития лапароскопической хирургии, совершенствования техники и медицинского инструментария этот метод стал более широко внедряться в хирургическое лечение ГИСО с использованием тех же принципов, что и в открытой хирургии. При лапароскопических манипуляциях тракция за опухоль недопустима, в связи с риском разрыва её капсулы. При удалении новообразования из брюшной полости оно должно быть помещено в пластиковый контейнер с целью уменьшениях риска имплантационного метастазирования. При возникновении сомнений в радикальности выполняемой лапароскопической операции должна быть выполнена конверсия. При этом основным фактором, определяющим выбор данного доступа, был размер удаляемой опухоли [54].

В работе Y.W. Novitsky и соавторов от 2006 года проводился анализ результатам лапароскопических резекций у 50 больных ГИСО желудка. Размер опухолей варьировал от 1 см до 8,5 см, средний размер составил 4,4 см. Безрецидивная выживаемость в течение 36 месяцев в данной группе больных составила 92%, при этом не было выявлено ни одного случая местного рецидивирования или имплантационного метастаза в области лапароскопического порта [97].

В другом исследовании, где проводилось сравнение традиционных открытых и лапароскопических операций, было описано 67 пациентов также с

гастроинтестинальными стромальными опухолями желудка. В работе показано отсутствие различий по продолжительности операции и степени кровопотери в сравниваемых группах. Частота рецидивирования в группах не различалась [96].

На основании этих и ряда других работ в рекомендациях NCCN от 2010 года, лапароскопическая сегментарная резекция была рекомендована как стандарт лечения при ГИСО желудка размером до 5 см [47].

В дальнейшем в ряде исследований было доказано, что размер опухоли более 5 см не является противопоказанием к выполнению лапароскопических операций, так как использование малоинвазивной хирургии и у данной категории больных позволяется получать удовлетворительные ближайшие и отдалённые результаты в сочетании с уменьшением послеоперационного койко-дня и облегчением послеоперационного периода [78, 91]. Согласно рекомендациям NCCN от 2014 года размер опухоли больше не является ограничивающим фактором применения малоинвазивной хирургии в лечении больных ГИСО [124].

При гастроинтестинальных стромальных опухолях тонкой кишки операцией выбора является резекция тонкой кишки, которая может выполняться как традиционным открытым, так и лапароскопическим доступом. В исследовании C.H. Liao и соавторов проводилось сравнение результатов лечения 85 больных ГИСО тонкой кишки в зависимости от выбранного доступа. В группе из 26 пациентов, оперированных лапароскопическим доступом, было показано статистически достоверное уменьшение времени операции и степени кровопотери, по сравнению с группой пациентов, оперированных стандартным доступом. Также было показано отсутствие различий в отдалённых результатах лечения между анализируемыми группами больных [76].

Среди хирургических опций, которые применяются у больных ГИСО пищевода, можно выделить две: стандартные резекции пищевода и торакоскопическая энуклеация опухоли. Доказано, что использование малоинвазивной энуклеации ГИСО пищевода при опухолях с низким риском прогрессирования заболевания и размером до 5 см приводит к таким же

отдалённым результатам, как и выполнение стандартных резекций пищевода [64, 99].

Выбор варианта оперативного вмешательства при ГИСО двенадцатиперстной кишки является довольно сложным вопросом. Возможность выполнения органосохранных операций должна всегда определяться индивидуально в зависимости от локализации опухоли в кишке (расстояние до ампулы фатерова сосочка), размеров опухоли и вовлечения в опухолевый процесс близлежащих органов [55]. Отдалённые результаты после выполнения резекций двенадцатиперстной кишки и после выполнение стандартных панкреатодуоденальных резекций являются одинаковыми [41, 55].

Согласно применяемым в настоящее время критериям выполнение панкреатодуоденальной резекции при ГИСО двенадцатиперстной кишки показано в следующих случаях: расположение опухоли на медиальной стенке нисходящей и нижне-горизонтальной ветвей двенадцатиперстной кишки, близкое расположение опухоли к фатерову сосочку или поджелудочной железе. Во всех остальных случаях оправданы попытки выполнения парциальных резекций двенадцатиперстной кишки, при наличие технических возможностей для их выполнения [33, 68].

При гастроинтестинальных стромальных опухолях толстой кишки, как правило, выполняется резекция поражённого участка толстой кишки без дополнительной лимфаденэктомии. При опухолях прямой кишки, расположенных вблизи от зубчатой линии и имеющих низкий потенциал злокачественности, целесообразно выполнение органосохранного трансанального иссечения опухоли [50, 117].

Представленные данные показывают, что вопросу хирургического лечения ГИСО посвящено большое количество работ как отечественных, так и зарубежных авторов. Однако в большинстве этих работ анализируется лечение пациентов только с локализованными формами ГИСО, что делает необходимым дополнительное изучение особенностей и вариантов хирургического лечения у пациентов с местно-распространёнными и диссеминированными формами ГИСО.

Кроме того, относительная редкость выявления ГИСО пищевода, толстой кишки, забрюшинной и внеорганной локализации и отсутствие чётких стандартов их хирургического лечения требует дополнительного анализа и уточнения данного вопроса.

Лекарственная терапия в лечении больных ГИСО

До 2000 года возможности назначения лекарственной терапии у больных ГИСО были крайне ограничены, так как они относятся к группе опухолей малочувствительных к действию основных цитостатических препаратов, что связано с гиперэкспрессией в опухолевых клетках Р-гликопротеина. Согласно имеющимся в настоящее время данным активность цитостатических агентов при ГИСО колеблется от 0% до 15%, составляя в среднем 5% [10].

В 2000 году для лечения больных ГИСО впервые стал использоваться таргетный препарат иматиниб мезилат - низкомолекулярный ингибитор рецепторных и нерецепторных тирозинкиназ. До его появления пациенты с местно-распространёнными и метастатическими формами ГИСО относились к группе с крайне неблагоприятным прогнозом. В исследовании S. Nunobe и соавторов проанализированы результаты хирургического лечения больных ГИСО и синхронными/метахронными метастазами в печени, при этом полное удаление метастатических очагов в печени было достигнуто у 83% больных. В результате общая 3-летняя выживаемость составила 64%, а общая 5-летняя выживаемость – 34%. При этом у 94% пациентов в дальнейшем появились новые метастатические очаги в печени или других органах [98].

Вопросу поиска наиболее рационального режима адъювантной терапии было посвящено несколько крупных международных рандомизированных клинических исследования. Исследование ACOSOG Z9001, в котором проанализированы результаты лечения 713 больных, показало улучшение результатов одногодичной безрецидивной выживаемости в группе пациентов, получавших таргетную терапию иматиниб мезилатом по 400 мг/сутки в течение 1 года, по сравнению с группой плацебо, с 83% до 98%, соответственно [43].

В 2011 году были доложены результаты исследования SSG XVIII/AIO, в котором оценивалось влияние на выживаемость адъювантной терапии иматиниб мезилатом в течение 3-х лет в сравнении со стандартным одногодичным режимом. По результатам проведенного исследования выявлено улучшение 5-летней безрецидивной выживаемости в группе пациентов с продлённой таргетной терапией, по сравнению с группой больных, принимавших препарат в течение года, 66% и 48% соответственно ($p<0,0001$). Также было достигнуто улучшение результатов общей выживаемости, составившей 92% и 82%, в группе пациентов, принимавших таргетную терапию в течение 3-х лет и одного года, соответственно [118].

В настоящее время является стандартом назначение в течение 3-х лет адъювантной таргетной терапии иматиниб мезилатом у пациентов с высоким риском прогрессирования ГИСО. Пациенты с очень низким и низким риском прогрессирования заболевания оставляются под динамическое наблюдение без назначения таргетной терапии.

Согласно рекомендациям ESMO и NCCN иматиниб мезилат является препаратом первой линии для больных метастатическими, рецидивными и нерезектабельными формами ГИСО [45, 67, 123]. Назначение иматиниба в данной группе больных позволило достигнуть практически трёхкратного увеличения общей выживаемости с 20 месяцев до 57 месяцев [32, 44] с возможностью дальнейшего достоверного увеличения безрецидивной выживаемости в определенных группах больных (например, имеющих мутацию в 9-ом экзоне гена *KIT*) [53].

Вопрос о назначении неоадъювантной таргетной терапии в настоящее время активно изучается. Основная группа пациентов для назначения данного лечения – нерезектабельные местно-распространённые и метастатические ГИСО. Оценка эффективности неоадъювантной терапии для данных пациентов проводилась в проспективном исследовании II фазы RTOG 0132. Пациенты были разделены на две группы: местно-распространённые ГИСО и метастатические/рецидивные ГИСО. В обеих группах проводилась дооперационная терапия иматинибом в

течение 8-12 недель с последующей послеоперационной терапией в течение 2-х лет. Оценка эффективности проведенного неоадъювантного лечения согласно критериям показала, что в группе больных местно-распространёнными опухолями частичный ответ достигнут у 7%, а стабилизация заболевания у 83% пациентов, в группе метастатических/рецидивных опухолей – у 4,5% и 91%, соответственно. В первой группе R0 резекции были выполнены у 77% больных, во второй группе – у 58% [49].

К настоящему времени опубликованы отдалённые результаты этого исследования, согласно которым 5-летняя безрецидивная выживаемость составила 57% в группе местно-распространённых ГИСО и 30% в группе метастатических/рецидивных ГИСО, а 5-летняя общая выживаемость – 77% и 68%, соответственно [126].

При развитии резистентности к терапии иматинибом назначается сунитиниб, который является препаратом второй линии при лечении ГИСО. Согласно данным крупного рандомизированного многоцентрового исследования назначение сунитиниба у пациентов, резистентных к терапии иматинибом, по сравнению с группой плацебо, позволило увеличить время до прогрессирования с 6,4 до 27,3 недель [46].

Используемые в настоящее время подходы к назначению адъювантной таргетной терапии у пациентов с высоким, низким и очень низким риском прогрессирования заболевания являются стандартом и не подлежат сомнению. Однако вопрос назначения адъювантного лечения у пациентов с промежуточным риском прогрессирования не имеет однозначного ответа и остаётся предметом продолжающихся дискуссий.

Согласно рекомендациям ESMO решение по данному вопросу принимается после совместного обсуждения между врачом и пациентом [118]. В исследовании Y. Fu и соавторов, которое было опубликовано в 2017 году и посвящено анализу результатов лечения 85 пациентов ГИСО с промежуточным риском прогрессирования заболевания, было показано отсутствие улучшения безрецидивной выживаемости при назначении адъювантной таргетной терапии в

данной группе больных [119]. Таким образом, необходимо дальнейшее изучение данного вопроса с целью определения показаний к назначению адъювантного лечения у данной категории больных.

Факторы неблагоприятного прогноза при ГИСО

Определение стратегии лечения пациентов, в первую очередь назначение адъювантной терапии, происходит на основе одной из трёх наиболее используемых систем оценки потенциала злокачественности ГИСО: система оценки Института патологии Вооружённых Сил [80], система критериев Национального института здоровья [51, 107], система прогностических номограмм [56]. В представленных системах производится анализ трёх основных параметров: локализация опухоли, размер опухоли и частота митозов. В настоящее время доказано, что факторами неблагоприятного прогноза являются размер опухоли более 10 см, локализация в тонкой кишке и частота митозов более 5 в 50 полях зрения [66].

К дополнительным прогностическим факторам относятся наличие или отсутствие разрыва капсулы опухоли во время операции, а также радикальность оперативного вмешательства. Так в работе A.M. Gouveia и соавторов [57] было показано, что частота местных рецидивов в группе пациентов, прооперированных в объёме R0, была существенно ниже, чем в группе R1 (9,0% по сравнению с 27,8%). Разрыв капсулы опухоли является крайне неблагоприятным прогностическим фактором, значительно увеличивающим риск рецидива опухоли. По данным различных авторов, риск рецидивирования у пациентов с повреждением капсулы опухоли составляет от 80 до 100% [25, 60, 105]. Наличие у пациентов клинических проявлений заболевания на момент постановки диагноза также относится к дополнительным факторам неблагоприятного прогноза [58].

Кроме того, ряд гистологических признаков могут быть также оценены как прогностические критерии клинического течения опухолевого процесса. Так, инвазия слизистой оболочки - высокоинформативный признак злокачественного течения заболевания [77]. Однако далеко не во всех случаях злокачественных опухолей отмечена инвазия слизистой оболочки, что ставит данный параметр в

разряд неспецифических. Инвазия в соседние органы, являясь редкой находкой, также коррелирует с плохим прогнозом.

Важное прогностическое значение имеет определение типа генетической мутации. Наличие мутации в 11-ом экзоне гена *KIT* характеризуется благоприятным прогнозом течения болезни и длительным безрецидивным периодом выживаемости после радикального хирургического лечения [113, 128]. В то же время, в ситуации, когда наличие мутации в 11-ом экзоне гена *KIT* сопряжено с делецией в кодоне W557 или в кодоне K558, прогноз заболевания является неблагоприятным и характеризуется высоким риском прогрессирования [65, 127]. Наличие мутации в 9-ом экзоне гена *KIT* является ещё одним неблагоприятным прогностическим фактором и требует назначения более высоких доз таргетных препаратов [93].

Помимо генетических мутаций, возникающих на нуклеотидном уровне, в геноме ГИСО происходит большое количество дополнительных хромосомных нарушений, в том числе потеря гетерозиготности в тех или иных хромосомах. Прогностическая важность подобных хромосомных аномалий, а также их роль в качестве дополнительных факторов, определяющих показания к назначению адъювантной терапии, достаточно хорошо изучены при колоректальном раке [69, 112]. В работе Е.М. Бардиной и соавторов [4] было показано, что геномные нарушения обнаружены в большинстве изученных опухолей и был сделан вывод о том, что потеря гетерозиготности несёт дополнительную прогностическую информацию и важна для назначения таргетной терапии. В нескольких работах посвящённых данной проблеме была показана связь между потерей гетерозиготности на 22 хромосоме и агрессивным течением заболевания [73, 109], ещё в одной установлена достоверная связь общей и безрецидивной выживаемости с потерей гетерозиготности на 17 хромосоме [110].

Таким образом, многие вопросы, касающиеся данной проблемы, остаются до конца неясными. Продолжение исследований в этом направлении является важным и перспективным для точного определения дополнительных факторов неблагоприятного прогноза у больных ГИСО.

Заключение

Анализ данных мировой литературы показывает всю сложность диагностики и лечения пациентов ГИСО. Достигнутые успехи позволили значительно улучшить ближайшие и отдалённые результаты лечения этой сложной категории больных.

Однако сохраняется целый ряд вопросов, которые требуют дальнейшего изучения. Это касается создания алгоритма комплексной предоперационной диагностики, который позволил бы увеличить процент предоперационной морфологической верификации опухолей, что имеет большое значение для выработки тактики лечения больных ГИСО. Дальнейшего изучения требует вопрос лечения больных местно-распространёнными и метастатическими формами опухолей. При анализе литературных данных, очевидно, что вопросы поиска дополнительных молекулярно-генетических прогностических факторов освящены недостаточно и требуют дальнейшего изучения, так как могут определить дополнительные показания к проведению таргетной терапии и улучшить результаты лечения у ряда больных ГИСО.

ГЛАВА 2

Материал и методы

2.1 Общая характеристика больных ГИСО

В работе представлен анализ ретроспективных данных 97 больных ГИСО, находившихся на лечении в ФГБНУ «РНЦХ им. акад. Б.В. Петровского» и ГБУЗ «Московская городская онкологическая больница № 62» ДЗМ с января 2006 по сентябрь 2016 года. В исследуемой группе был 31 мужчина (32%) и 66 женщин (68%).

Распределение пациентов по возрастным группам и полу представлено в таблице 1. Средний возраст составил 61,5 года, в том числе у мужчин 62,0 года (от 27 до 80 лет) и у женщин 61,3 года (от 34 до 83 лет). Больше половины больных (52,5%) были в возрасте от 60 до 74 лет.

Таблица 1

Распределение пациентов по возрастным группам

Возрастная группа	*Мужчины* *n (%)*	*Женщины* *n (%)*	*Всего* *n (%)*
до 44 лет	3 (3,1%)	5 (5,2%)	8 (8,3%)
от 45 до 59 лет	10 (10,4%)	18 (18,5%)	28 (28,9%)
от 60 до 74 лет	11 (11,3%)	40 (41,2%)	51 (52,5%)
от 75 до 89 лет	7 (7,2%)	3 (3,1%)	10 (10,3%)

У 54 пациентов (55,7%) анализируемой группы ранее выполнялись операции на органах брюшной полости. Спектр выполненных вмешательств включал в себя аппендэктомию (n=26), холецистэктомию (n=8), паховую герниопластику (n=6), нефрэктомию (n=1), простатэктомию (n=1), нефропексию (n=1), резекцию мочевого пузыря (n=1), резекцию желудка (n=2), резекцию тонкой кишки (n=1), экстирпацию или ампутацию матки с придатками (n=15), удаление придатков матки (n=3), кесарево сечение (n=1), лапаротомию по поводу проникающего ножевого ранения брюшной полости (n=1).

У 40 пациентов в анамнезе было выполнение одной операции, у 12 пациентов – двух операций, у 2 пациентов – трёх операций.

В таблице 2 представлены выявленные сопутствующие заболевания, лишь у 18 пациентов (18,6%) не было серьезной терапевтической патологии. У 61 (62,8%) больного было более одного сопутствующего заболевания. В одном случае наличие у пациента сочетанной патологии в виде тяжёлой формы бронхиальной астмы и декомпенсированного сахарного диабета заставило отказаться от оперативного лечения. В остальных случаях сопутствующие заболевания находились в состоянии компенсации и не потребовали проведения предоперационной корригирующей терапии.

Таблица 2

Сопутствующие заболевания у больных ГИСО

Нозология	**Количество пациентов**	**%**
Ишемическая болезнь сердца	59	74,7
Постинфарктный кардиосклероз	5	6,3
Гипертоническая болезнь	67	84,8
Нарушение сердечного ритма	15	19,0
Ожирение	26	32,9
ХОБЛ	15	19,0
Сахарный диабет I и II типа	13	16,5
Гипотиреоз	6	7,6
ОНМК	1	1,3
Дисциркуляторная энцефалопатия	10	12,7

Оценивая результаты хирургического лечения хорошими считали результаты при отсутствии осложнений или при наличии осложнений I степени по классификации Clavien-Dindo [48]. Удовлетворительным результатом считали развитие осложнений II и более степени по классификации Clavien-Dindo, и в качестве неудовлетворительного результата – летальный исход.

2.2 Инструментальные методы обследования больных ГИСО

Всем пациентам с подозрением на неэпителиальные опухоли пищеварительного тракта проводили комплексное стационарное обследование с целью морфологического подтверждения диагноза, уточнения распространённости опухоли и определения дальнейшей тактики лечения.

При клиническом обследовании проводили оценку жалоб пациента, анамнеза и данных физикального осмотра. При сборе анамнеза большое внимание уделялось данным амбулаторных методов обследования, которые позволяли в большинстве случаев заподозрить диагноз ГИСО и определить тактику дальнейшего обследования. Проводилась оценка степени выраженности сопутствующих заболеваний, наличия синхронных и метахронных первично-множественных опухолей, а также характера проведенного их по поводу противоопухолевого лечения.

Полипозиционная функциональная рентгеноскопия желудка с бариевой взвесью по методике изучения рельефа слизистой оболочки, тугого наполнения и двойного контрастирования проводилась на рентген-диагностических дистанционно управляемых поворотных столах-штативах Axiom Iconos R 200 (Siemens, Германия) и Prestige-SI (General Electric, США).

При выполнении исследования оценивалась локализация опухоли, анатомические особенности и сопутствующие заболевания верхних отделов пищеварительного тракта.

Ультразвуковое исследование органов брюшной полости выполнялось на аппаратах экспертного уровня “Aplio MX”, “Aplio 500” (Toshiba Medical System, Япония) и “MyLab Twice” (Esaote, Италия) с использованием широкополостных датчиков с основной частотой 3,5 Мгц. При выявлении объёмного образования в брюшной полости проводилась попытка определения его органопринадлежности, выполнялась оценка локализации и размеров опухоли, её структуры, эхогенности, а также соотношение с окружающими органами и магистральными сосудами.

При ЭГДС использовали гастроинтестинальный эндоскоп GIF-H180 с видеосистемой EVIS EXERA II серии 180 (Olympus, Япония). Исследования

проводились по стандартной методике с обязательной оценкой локализации и размеров опухоли, определением наличия сдавления извне желудка и/или двенадцатиперстной кишки, а также наличия зоны изъязвления слизистой оболочки над определяемой опухолью, из которой обязательно бралась биопсия. При проведении исследования оценивали фоновые состояния слизистой оболочки верхних отделов пищеварительного тракта.

При выполнении эндосонографии применяли гастроинтестинальные ультразвуковые эндоскопы GF-UE160-AL5 (Olympus, Япония) и GF-UC140P-AL5 (Olympus, Япония) в сочетании с видеоцентром CV-180 (Olympus, Япония). Уточнялись локализация и размеры опухоли, характер роста и структура, наружный контур, отношение новообразования к магистральным кровеносным сосудам и соседним органам, а также состояние регионарных лимфатических узлов. Для тонкоигольной пункции использовали иглы размером 19G и 22G.

Для проведения тотальной колоноскопии использовали видеоколоноскоп CF-H180AL/I (Olympus, Япония). В случае выполнения исследований по поводу ГИСО толстой кишки оценивали размеры и локализацию опухоли, состояние слизистой оболочки над ней. В остальных случаях исследование проводилось с целью исключения сопутствующих заболеваний толстой кишки.

Мультиспиральная компьютерная томография органов грудной клетки, брюшной полости и малого таза выполнялась на аппаратах Aquilion Prime и Aquilion 64 CFX (Toshiba Medical System, Япония) с болюсным контрастным усилением. Для внутривенной инъекции рентгеноконтрастного препарата использовали инжектор MISSISSIPPI (Ulrich Medical GmbH, Германия). Анализировали четыре фазы исследования: нативную, артериальную, венозную и отсроченную.

При анализе полученных изображений старались уточнить органопринадлежность, размеры и локализацию опухоли в брюшной полости, оценить её возможную связь с окружающими органами и магистральными кровеносными сосудами. Кроме того, проводилась оценка кистозного компонента

в опухоли, наличия полостей распада, состояния регионарных лимфатических узлов, а также исключались отдалённые метастазы.

Магнитно-резонансную томографию органов брюшной полости проводили ряду больных с целью уточнения распространённости первичной опухоли. Исследования выполняли на аппарате Excelant Vantage Atlas ZGV с магнитным полем 1,5 Т и скоростью изменения напряженности магнитного поля 200 мТ/м/мс (Toshiba Medical System, Япония). Анализировались Т1- и Т2-взвешенные изображения, диффузно-взвешенные изображения.

2.3 Морфологическая диагностика больных ГИСО

После выполнения хирургического вмешательства весь удалённый препарат подвергался макроскопическому описанию, гистологическому, иммуногистохимическому и молекулярно-генетическому анализу.

При макроскопическом исследовании определяли размер первичной опухоли, наличие признаков инвазии в слизистую оболочку, полостей распада в опухоли и возможный мультицентрический характер роста. При выполнении комбинированных операций оценивали наличие прорастания в соседние органы.

Световая микроскопия позволяла заподозрить диагноз неэпителиальной опухоли, который в дальнейшем уточнялся при иммуногистохимическом исследовании. Для проведения гистологического исследования материал фиксировали в 10% растворе нейтрального забуференного формалина. Проводку осуществляли с гистопроцессоре PELIRIS (Leica, Германия) по стандартному протоколу. Заливка в парафин осуществлялась на заливочной станции Tissue-Tek (Sakura, Япония).

Гистологические срезы толщиной 4 мкм окрашивали гематоксилином и эозином. При микроскопии проводили оценку гистологического типа опухоли, клеточного полиморфизма, очагов некроза, наличие истинной инвазии в соседние органы и ткани.

На рисунках 1 и 2 представлены типичные микрофотографии характерные для ГИСО желудка и тонкой кишки, соответственно. В первом случае опухоль состоит из пучков атипичных веретеновидных клеток с относительно

мономорфными ядрами, отмечается наличие единичных митозов. Во втором случае опухоль представлена переплетающимися волокнами веретеновидных клеток с овальными и округлыми ядрами и умеренно выраженной слабо эозинофильной цитоплазмой.

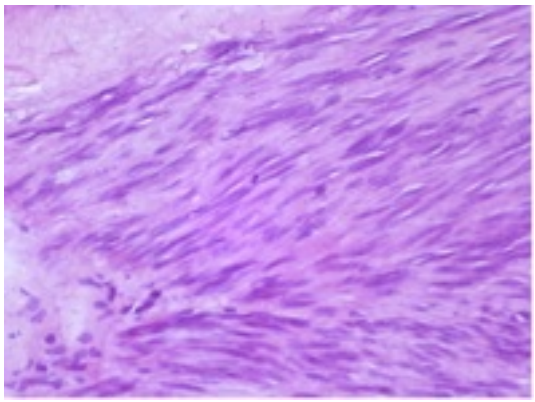

Рисунок 1. Микрофотография ГИСО желудка (окраска гематоксилином и эозином, увеличение 400)

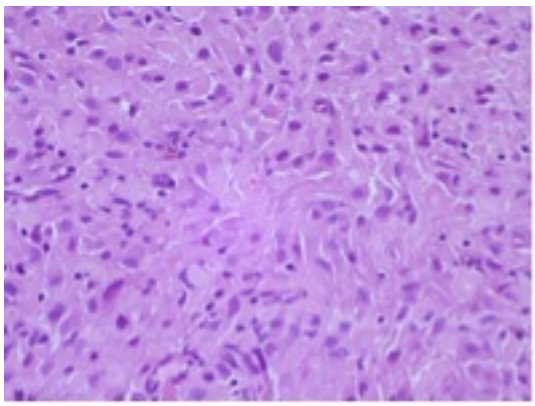

Рисунок 2. Микрофотография ГИСО тонкой кишки (окраска гематоксилином и эозином, увеличение 400)

Для оценки потенциала злокачественности ГИСО использовались макро- и микроскопические морфологические критерии (размер первичной опухоли и количество митозов в 50 полях зрения при увеличении 400), предложенные C.D. Fletcher в 2002 году. Применение данной системы стратификации рисков при ГИСО позволяет разделить их на 4 подгруппы в зависимости от агрессивности течения заболевания. Деление ГИСО по группам риска в соответствии с критериями C.D. Fletcher представлено в таблице 3 [51].

Таблица 3

Распределение ГИСО по группам риска согласно критериям Fletcher

Потенциал злокачественности	**Размеры опухоли**	**Индекс митотической активности (количество митозов в поле зрения)**
Очень низкий	менее 2 см	≤ 5
Низкий	от 2 до 5 см	≤ 5
Промежуточный	менее 5 см от 5 до 10 см	6-10 ≤ 5
Высокий	более 5 см более 10 см любой	> 5 любой > 10

С целью достоверной постановки диагноза иммуногистохимическим методом изучали интенсивность и частоту экспрессии следующих маркёров: CD117 (DAKO, США), CD34 (Leica, Германия), DOG1 (Leica, Германия). Иммунное окрашивание производилось на иммуностейнере BOND III (Leica, Германия) по стандартному протоколу.

На рисунках 3, 4 и 5 представлены микрофотографии экспрессии маркёров CD117, CD34 и DOG1 в ГИСО двенадцатиперстной кишки.

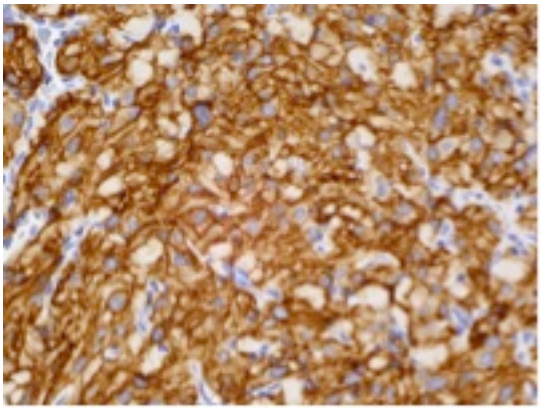

Рисунок 3. Микрофотография экспрессии CD117 в ГИСО двенадцатиперстной кишки (клетки с экспрессией маркёра выделены коричневым цветом)

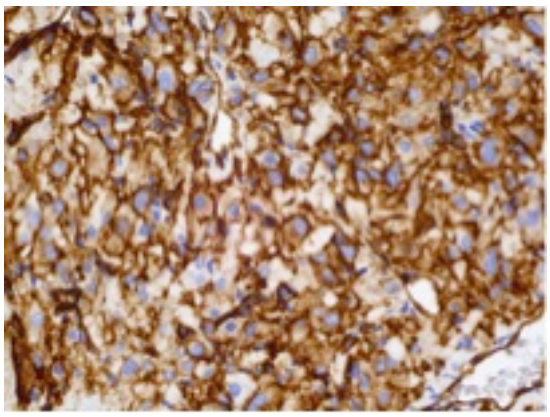

Рисунок 4. Микрофотография экспрессии CD34 в ГИСО двенадцатиперстной кишки (клетки с экспрессией маркёра выделены коричневым цветом)

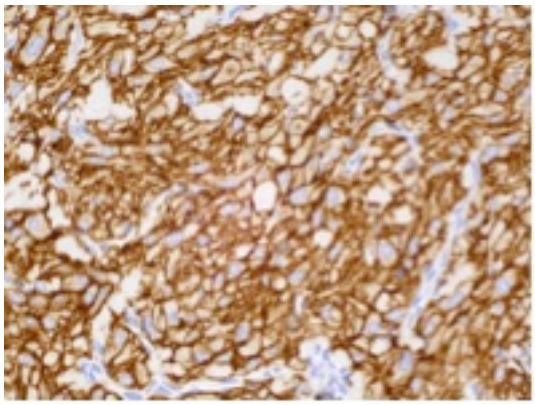

Рисунок 5. Микрофотография экспрессии DOG1 в ГИСО двенадцатиперстной кишки (клетки с экспрессией маркёра выделены коричневым цветом)

Молекулярно-генетический анализ с целью определения мутации, лежащей в основе возникновения опухоли, проводили, выделяя ДНК и РНК с использованием наборов QIAmp DNA FEPE Tissue Kit и RNeasy FEPE Kit (Qiagen, Германия) или с помощью фенол-хлороформного метода. Для определения мутаций в 9-ом, 11-ом, 13-ом и 17-ом экзонах гена *KIT* и 12-ом, 18-ом экзонах гена *PDGFRA* применяли полимеразную цепную реакцию с насыщающим интеркалирующим красителем (Синтол, Российская Федерация) с высокоразрешающим плавлением и последующим прямым секвенированием по Сэнгеру (рис. 6). Полученные пики плавления обрабатывались с использованием программы Bio-Rad Precision Melt Analysis Software (Bio-Rad, США). Подбор праймеров осуществлялся с помощью программы Primer3 с соблюдением стандартных принципов.

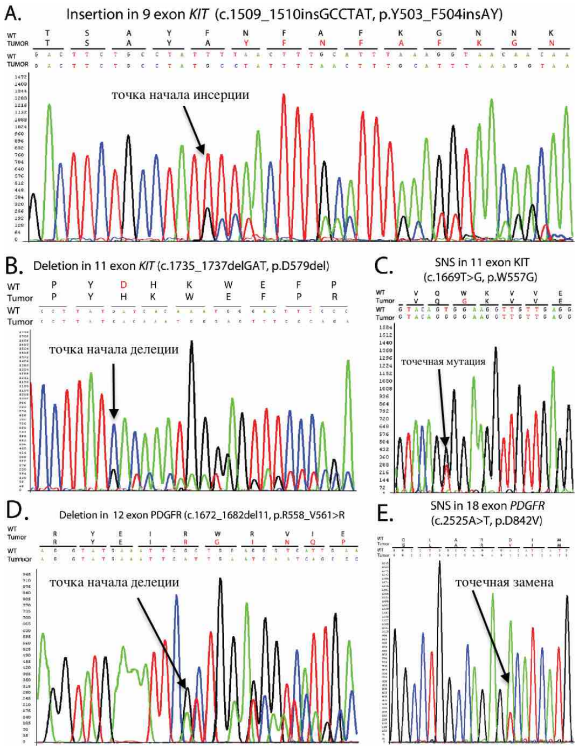

Рисунок 6. Примеры секвенирования 9 и 11 экзонов гена *KIT* и 12 и 18 экзонов гена *PDGFRA* (стрелками указано появление генетического нарушения)

Секвенирование и фрагментный анализ с целью идентификации мутаций и определения частоты потерь гетерозиготности локусов 3-ей, 9-ой, 13-ой, 17-ой и 22-ой хромосом и установления возможной зависимости степени злокачественности ГИСО от изучаемых генетических нарушений проводился на приборе ABI 3500 Series Genetic Analyzer (Life Technologies, США). Анализу были подвергнуты 12 микросателлитных локусов, связанных с контролем клеточного цикла или поддержанием клеточного микроокружения (рис. 7).

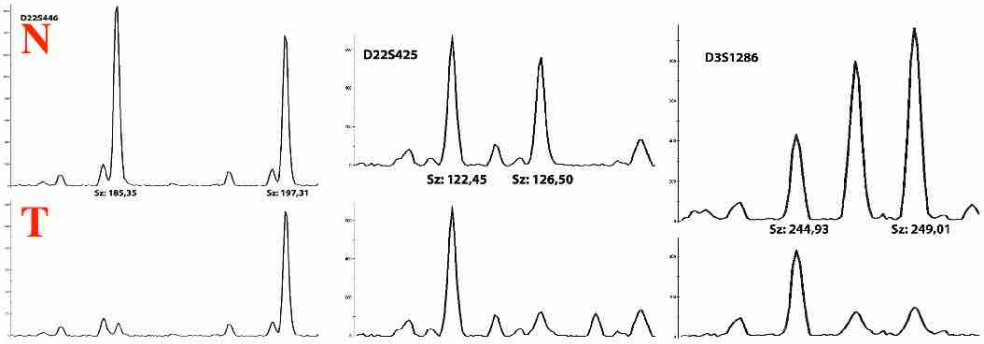

Рисунок 7. Примеры определения потери гетерозиготности (N - норма; T – опухоль; потеря пика - потеря генетического материала на одной из хромосом или потеря целой хромосомы)

В таблице 4 представлены микросателлитные маркёры, которые подвергались анализу в изучаемой группе больных и соответствующие им характеристики.

Таблица 4

Микросателлитные маркёры и их характеристики

Маркёр	**Хромосомный регион**	**Ген**	**Описание**
D3S1286	3p25.1	*RAR*	Рецептор ретиноивой кислоты
D9S162	9p22-23	p16 *CDKN2*	ген p16 ингибитор циклин-зависимой киназы
D13S262	13q13	*RB1*	Ген ретинобластомы 1
D17S520	17p13	*p53*	Ген D17S520
D17S796	17p13.1	*p53*	Опухолевый белок 53
D17S804	17p13.1	ZNF18, ZNF29 ALDH3, ALDH10	Белок цинковых пальцев Ген альдегиддегидрогеназы человека
D22S683	22q13.1	*NF2*	Ген нейрофиброматоза 2 типа
D22S685	22q12	*NF2*	Ген нейрофиброматоза 2 типа
D22S446	22q11.2	*NF2* *MAPK1*	Ген нейрофиброматоза 2 типа Митоген-активизированная киназа 1
D22S425	22q11.22	*VCFS*	Ген велокардиофасциального синдрома
D22S445	22q13.1	*MYH9*	Тяжелая цепь миозина
D22S689	22q12.1	*NF2* *CHEK2* *(hCHK2)*	Ген нейрофиброматоза 2 типа Белок ареста клеточного цикла

Для 3-й, 9-ой и 13-ой хромосом, на которых оценка гетерозиготности проводилась только в одном маркёрном локусе, низким уровнем считалось отсутствие потери гетерозиготности, а высоким – её наличие в изучаемом локусе. Для 17-ой и 22-ой хромосом, где оценивалась потеря гетерозиготности на нескольких маркёрных локусах, деление пациентов на группы с низким и высоким уровнями микросателлитной нестабильности было следующим: за низкий уровень принято полное отсутствие потери гетерозиготности или её

наличие только в одной микросателлитной точке, за высокий – потеря гетерозиготности в двух и более точках.

2.4 Статистическая обработка результатов исследования

Статистическая обработка данных проводилась с помощью пакета статистических программ STATISTICA 6.0 (StatSoft Inc., США) с соблюдением принципов статистического анализа, принятых в биологии и медицине. Во всех случаях применялся 95% доверительный интервал. Различия оценивались как статистически достоверные при $p<0,05$. Для сравнения качественных признаков применялся χ^2 с поправкой Йетса.

Отдалённые результаты рассчитаны с использованием метода Kaplan-Meier. Достоверность различий между кривыми выживаемости оценивалась с помощью F-критерия Кокса.

В связи с отсутствием в работе дополнительной группы для проведения дифференциальной диагностики ГИСО с другими злокачественными новообразованиями пищеварительного тракта определялась только чувствительность используемых методов.

С целью определения чувствительности использовали формулу №1, которая рутинно применяется для статистической оценки данного показателя в клинических исследованиях.

Формула №1

$$\text{Чувствительность} = \frac{\text{ДП}}{(\text{ДП}+\text{ЛО})} * 100\%, \text{ где}$$

ДП – достовернположительный диагноз;

ЛО – ложноотрицательный диагноз.

ГЛАВА 3

Предоперационное обследование больных гастроинтестинальными стромальными опухолями

3.1 Клиническая характеристика больных ГИСО

В данном исследовании 54 больных (55,6%) были направлены в стационар с подозрением на опухоль брюшной полости (различного генеза) или метастазы без выявленного первичного очага, 41 больной (42,3%) был госпитализирован с диагнозом ГИСО или неэпителиальной опухоли желудочно-кишечного тракта. У 2 больных (2,1%) ГИСО были интраоперационными находками в ходе хирургических вмешательств по поводу других злокачественных новообразований. В обоих случаях это были ГИСО тонкой кишки и объём операции был дополнен выполнением резекции тонкой кишки. Распределение пациентов при поступлении в стационар в зависимости от направительного диагноза представлено на рисунке 8.

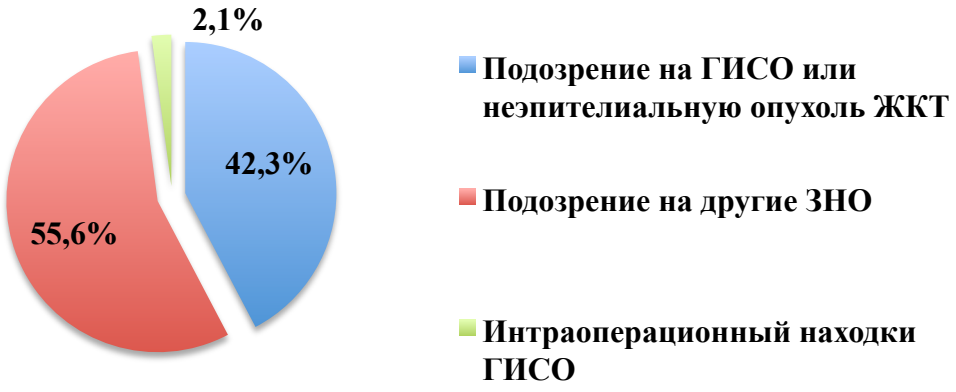

Рисунок 8. Распределение пациентов в зависимости от направительного диагноза

Всем больным в стационаре проведено комплексное лабораторно-инструментальное обследование, что позволило до начала специализированного лечения дополнительно заподозрить или морфологически подтвердить диагноз ГИСО ещё у 21 больного.

Распределение пациентов после проведенного стационарного обследования представлено на рисунке 9.



Рисунок 9. Распределение пациентов после стационарного обследования

Распределение пациентов в зависимости от локализации первичной опухоли представлено в таблице 5. Основную часть составили ГИСО желудка (64,9%) и тонкой кишки (13,4%), у 5 пациентов (5,1%) отмечен мультицентрический характер роста первичной опухоли в поражённом органе.

Таблица 5

Распределение больных ГИСО в зависимости от локализации опухоли

Локализация первичной опухоли	**Количество больных**	**%**
Пищевод	6	6,2
Желудок	63	64,9
12-перстная кишка	6	6,2
Тонкая кишка	13	13,4
Ободочная кишка	3	3,1
Прямая кишка	4	4,1
Внеорганная	2	2,1
Всего	97	100,0

У 82 больных (84,5%) была выявлена локализованная форма опухоли, у остальных 15 (15,5%) - первично-диссеминированная. У 9 больных было изолированное метастатическое поражение печени, у 2 – печени и брюшины, у 2 – брюшины, у 1 – большого сальника, у 1 – печени, брюшины и большого сальника. Поражение регионарных лимфатических узлов было выявлено у 1 больной ГИСО желудка (1,03%).

Анализ эффективности использованных диагностических методов проводили, исходя из локализации первичной опухоли, разделив больных на три группы: ГИСО желудка (63 больных) и двенадцатиперстной кишки (6 больных), ГИСО тонкой кишки (13 больных) и, редко встречающиеся, ГИСО иных локализаций (пищевода, толстой кишки, внеорганные), в которую вошли 15 больных. Объединение ГИСО желудка и двенадцатиперстной кишки в одну группу было обусловлено анатомической близостью этих органов и едиными подходами к диагностике.

3.2 Диагностика ГИСО желудка и двенадцатиперстной кишки

3.2.1 Рентгенологическое исследование с бариевой взвесью

Рентгеноконтрастное исследование было проведено 49 больным (71%). Рентгенологическая семиотика неэпителиальных новообразований различается в зависимости от характера роста опухоли. Стандартным рентгенологическим признаком ГИСО при экзофитной форме роста считали наличие дефекта наполнения, при эндофитной и смешанной формах оценивали деформацию стенки органа, её сдавление и смещение в противоположную от опухоли сторону.

Пример экзофитного роста ГИСО желудка представлен на рис. 10.

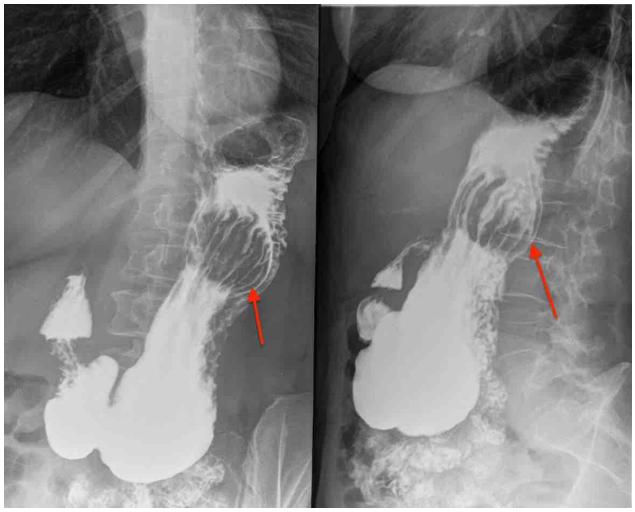

Рисунок 10. Рентгенограмма больного А. с ГИСО желудка (опухоль верхней трети тела желудка указана стрелкой)

На рентгенограмме по задней стенке верхней трети тела желудка определяется краевой, полуовальной формы дефект наполнения около 6 см в

диаметре. Контуры складок слизистой оболочки над ним сохранены и раздвинуты.

Рентгенограмма больного с ГИСО нижнего изгиба и проксимального отдела нижней горизонтальной ветви двенадцатиперстной кишки представлена на рис. 11. Можно видеть полициклический дефект наполнения с чёткими ровными контурами, размерами до 4 см и дистальнее сужение просвета двенадцатиперстной кишки, обусловленное сдавлением кишечной стенки извне экзоорганным компонентом опухоли.

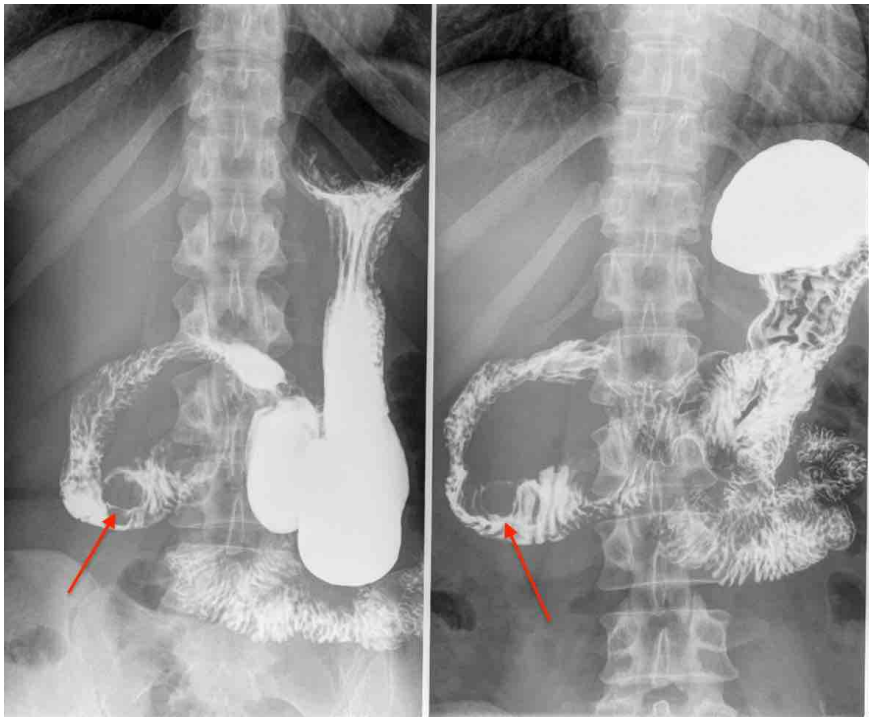

Рисунок 11. Рентгенограмма больной Б. с ГИСО нижней горизонтальной ветви двенадцатиперстной кишки (опухоль указана стрелкой)

Количество достоверно положительных результатов рентгенологического исследования в анализируемой подгруппе составило 37, а ложноотрицательных результатов – 12 случаев. Среди ложноотрицательных случаев у 11 больных не было выявлено органических изменений желудка и двенадцатиперстной кишки. У одного больного с ГИСО желудка было выявлено полостное образование под левым куполом диафрагмы без достоверной связи последнего с желудком. Таким образом, чувствительность рентгеноконтрастного исследования при выявлении ГИСО желудка и двенадцатиперстной кишки составила 75,5%.

3.2.2 Трансабдоминальное УЗИ органов брюшной полости

В процессе предоперационного обследования УЗИ органов брюшной полости было проведено 66 больным ГИСО желудка и двенадцатиперстной кишки (95,7%). При ультразвуковом исследовании ГИСО характеризовались чётким контуром, неоднородной структурой, пониженной или смешанной эхогенностью. При опухолях размером более 10 см в них нередко определялись анэхогенные участки неправильной формы, связанные с наличием полостей распада.

На рисунке 12 представлена ультразвуковая картина ГИСО желудка. В области антрального отдела определяется образование овальной формы, с чёткими ровными контурами и неоднородной гипоэхогенной структурой.

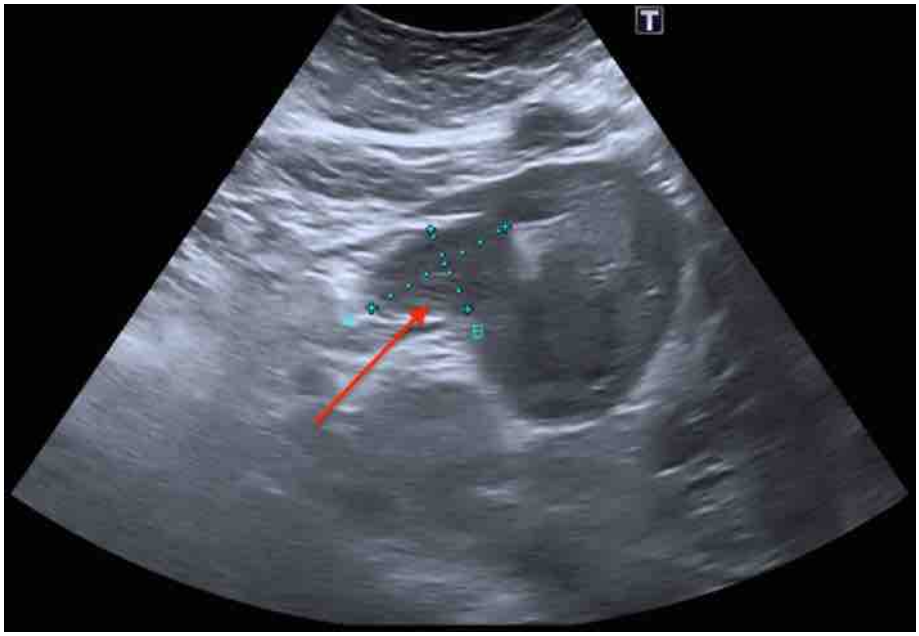

Рисунок 12. ГИСО желудка (образование отмечено стрелкой)

Достоверно положительные результаты в анализируемой подгруппе получены в 15 случаях, а ложноотрицательные – в 51 случае. Причинами ложноотрицательных результатов были малый размер опухоли и её недоступность для выявления с помощью трансабдоминального ультразвукового исследования, а также ошибочная трактовка исходной локализации новообразования.

Пример ложноотрицательного результата УЗИ опухоли двенадцатиперстной кишки представлен на рисунке 13. На основании ультразвуковой картины было высказано предположение о наличие забрюшинной опухоли. Надо сказать, что предоперационное обследование этого больного (рентгеноскопия пищевода и желудка, МСКТ органов брюшной полости) не выявило точной локализации опухоли, ГИСО стенки двенадцатиперстной кишки была обнаружена интраоперационно.

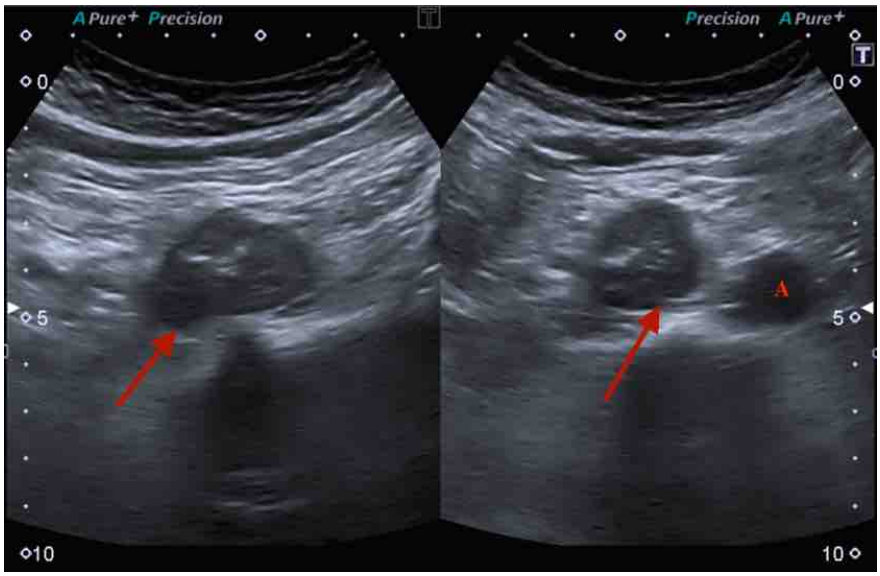

Рисунок 13. Ультразвуковой скан больного Г. с ГИСО двенадцатиперстной кишки (опухоль указана стрелкой, А – аорта)

Таким образом, чувствительность трансабдоминального УЗИ для выявления ГИСО желудка и двенадцатиперстной кишки составила 22,7%. Однако следует подчеркнуть, что с помощью данного метода факт наличия опухоли в брюшной полости в этой подгруппе был установлен у 44 больных (66,7%).

3.2.3 Мультиспиральная компьютерная томография брюшной полости

МСКТ с внутривенным контрастированием была выполнена 55 больным этой группы (79,7%). ГИСО были представлены образованиями с мягкотканной плотностью, чёткими контурами, гетерогенной структурой и нередко гиподенсивной центральной частью, соответствующей полости распада. При проведении исследования, в большинстве случаев, удавалось уточнить

органопринадлежность и местную распространённость образования, оценить особенности кровоснабжения и структуры, характерные для мезенхимальной опухоли. На рисунке 14 представлена компьютерная томограмма ГИСО малой кривизны желудка. Определяется образование с чёткими контурами, полостью в центре, связанной с просветом органа и артериальными сосудами (ветви левой желудочной артерии) по периферии.

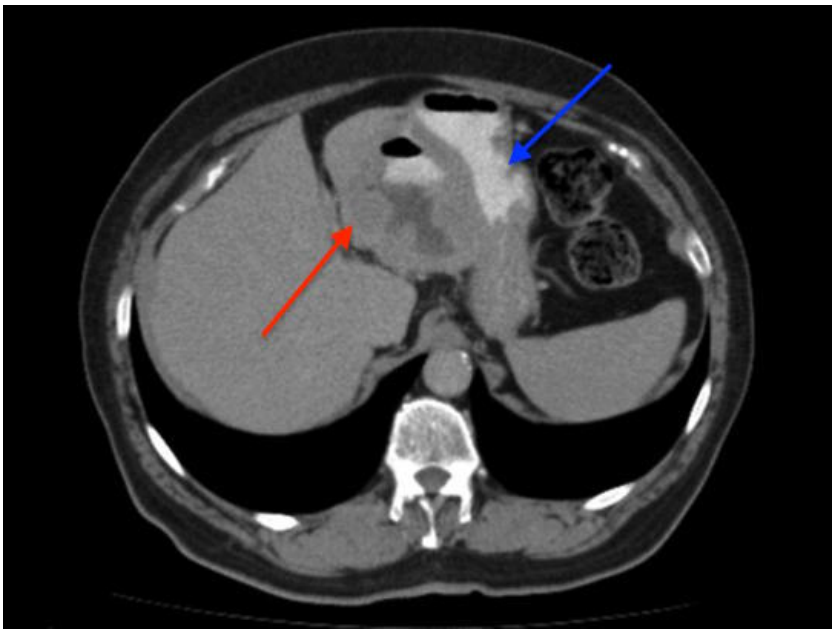

Рисунок 14. Компьютерная томограмма больного Д. с ГИСО желудка (красная стрелка – опухоль, синяя стрелка – желудок)

В анализируемой группе было 45 достоверно положительных и 10 ложноотрицательных результатов. В том числе у 9 больных выявленные в брюшной полости новообразования были трактованы как внеорганные или как опухоли других органов пищеварительного тракта немезенхимальной природы. У одной больной ГИСО двенадцатиперстной кишки размером менее 2 см не была выявлена во время компьютерной томографии.

ГИСО двенадцатиперстной кишки на рисунке 15 была расценена как внеорганная забрюшинная опухоль. Опухоль занимает всю левую половину брюшной полости и забрюшинного пространства, имеет неоднородную структуру с кистозным компонентом в центре и гиперваскулярную периферическую часть. Верхний край опухоли оттесняет кверху селезёнку и левую почку без признаков

их инвазии, нижний край располагается у входа в малый таз ниже гребня левой подвздошной кости. В данном случае точный диагноз был также установлен лишь после планового гистологического исследования удалённой опухоли (резекция нижней горизонтальной ветви двенадцатиперстной кишки, левосторонняя гемиколэктомия).

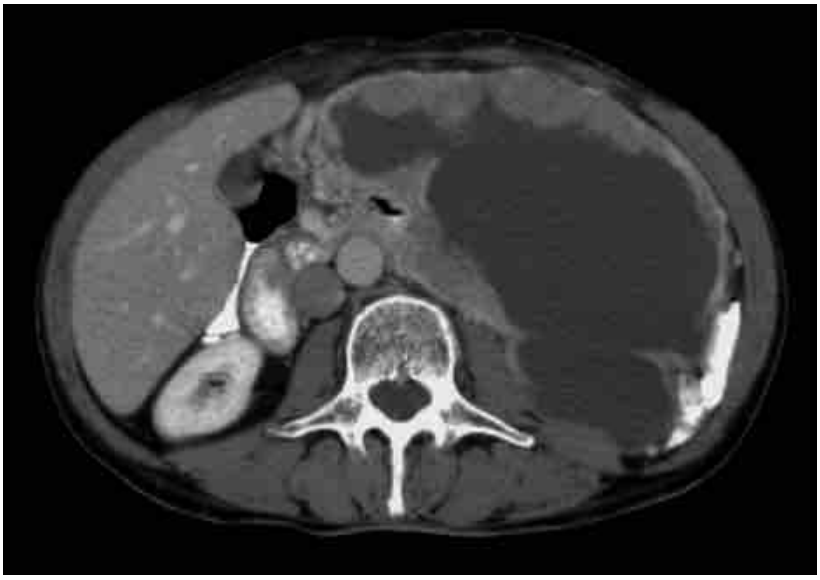

Рисунок 15. Компьютерная томограмма органов брюшной полости больного Е. с ГИСО двенадцатиперстной кишки

Таким образом, чувствительность компьютерной томографии для выявления ГИСО желудка и двенадцатиперстной кишки составила 81,8%.

3.2.4 Эндоскопическое исследование

Эндоскопическое исследование верхних отделов желудочно-кишечного тракта было проведено 68 пациентам (98,5%). Определяли два основных эндоскопических признака ГИСО: наличие подслизистой опухоли и сдавление органа извне. На рисунке 16 представлено эндофото ГИСО желудка. Количество достоверно положительных результатов при проведении ЭГДС составило 48 случаев, ложноотрицательных– 20 случаев. Таким образом, чувствительность эзофагогастродуоденоскопии для выявления ГИСО желудка и двенадцатиперстной кишки составила 70,5%.

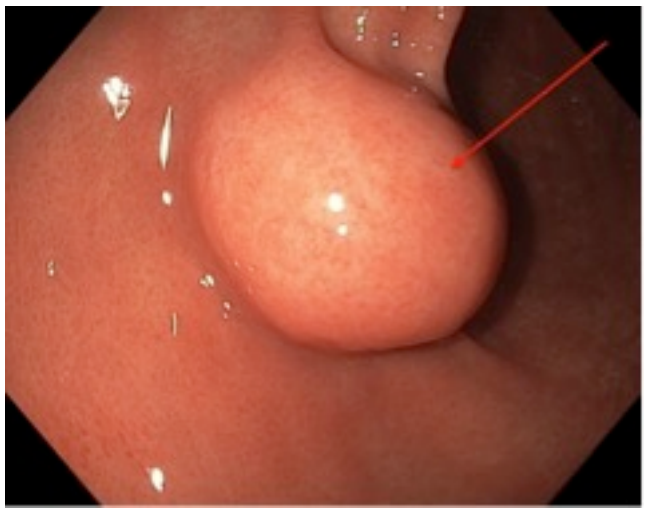

Рисунок 16. Эндоскопическая фотография ГИСО желудка (опухоль указана стрелкой)

3.2.5 Эндосонография желудка и двенадцатиперстной кишки

Эндосонографическое исследование верхних отделов пищеварительного тракта выполнено 36 больным (52,2%). При этом изучали строение стенки полого органа, слой, из которого исходит опухоль, ее структуру и возможность забора материала для гистологического или цитологического исследований. Достоверно положительные результаты эндосонографии отмечены в 31, ложноотрицательные – в 5 случаях (не выявлено достоверной связи объёмных образований верхнего этажа брюшной полости со стенкой желудка). Чувствительность эндосонографии в этой группе составила 86,1%.

На рисунке 17 представлена эндосонограмма больного с ГИСО желудка, на основании которой опухоль была трактована как внеорганное новообразование брюшной полости, прилежащее к стенке желудка. Однако во время операции было выявлено, что новообразование исходит из стенки желудка, имея тонкую «ножку» около 5 мм в диаметре.

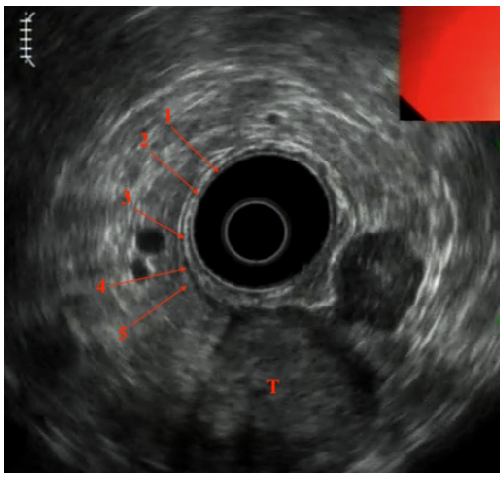

Рисунок 17. Эндосонограмма больного Ж. с ГИСО желудка (1 - собственно слизистый слой; 2 - мышечная пластинка слизистой оболочки; 3 - подслизистый слой; 4 - мышечный слой; 5- серозная оболочка; Т – опухоль)

3.2.6 Морфологическое подтверждение диагноза ГИСО

По результатам предоперационного обследования клинический диагноз ГИСО был выставлен 56 больным (81,2%), у 34 диагноз был морфологически подтвержден до начала лечения (49,3%). На рисунке 18 представлены методы инвазивной инструментальной диагностики (рутинная ЭГДС в большинстве случаев), использованные для уточнения гистологической природы опухоли.

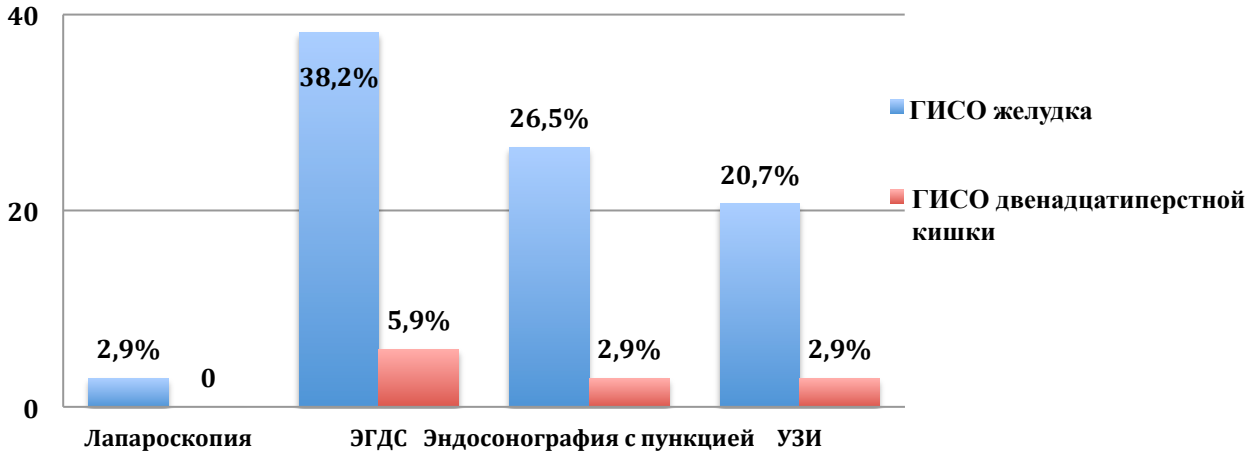

Рисунок 18. Методы забора морфологического материала

В таблице 6 представлена эффективность использования ЭГДС для получения гистологического подтверждения опухолевого процесса в зависимости

от размеров первичной опухоли. Морфологическая верификация диагноза с помощью данного метода была получена у 15 больных (22%).

Таблица 6

Частота получения морфологическое верификации при ЭГДС в зависимости от размеров первичной опухоли

Размер первичной опухоли	Количество больных	%
менее 2 см	1	6,7
от 2 до 5 см	4	26,7
от 5 до 10 см	4	26,7
более 10 см	6	39,9

Таким образом, у 10 больных (66,6%) диаметр опухоли был более 5 см, у остальных 5 (33,4%) менее 5 см в максимальном измерении. У 11 из 15 больных (73,3%) отмечено изъязвление слизистой оболочки.

Пункционная биопсия при эндосонографии была выполнена у 10 из 34 больных, которым выполнялось данное исследование (29,4%).

Таким образом, сочетание ЭГДС с эндосонографией и пункционной биопсией позволило верифицировать диагноз у 25 из 34 больных (73,5%), которым выполнялись оба этих исследования.

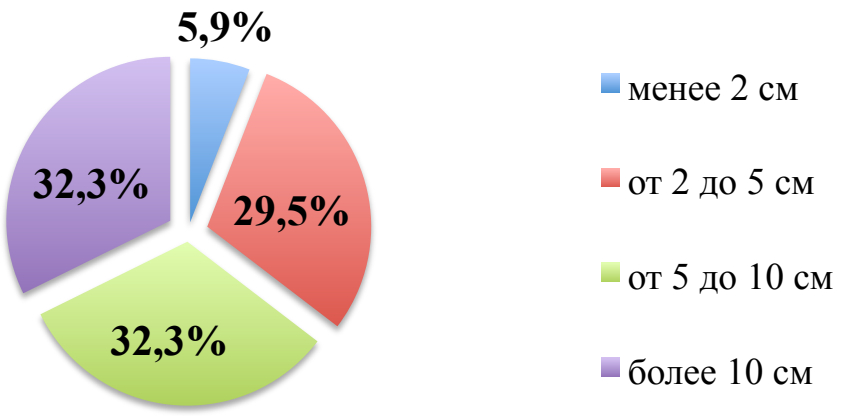

Рисунок 19. Частота морфологической верификации диагноза в зависимости от размера первичной опухоли

В 8 случаях для биопсии было использовано УЗИ с трансабдоминальной пункцией. При проведении данной манипуляции осложнений не отмечено. На рисунке 19 представлено распределение пациентов с гистологически подтверждённым диагнозом в зависимости от размеров первичной опухоли.

Таким образом, чем больше размер первичной опухоли, тем чаще удается получить морфологическое подтверждение диагноза до начала лечения. Это особенно важно, так как опухоли размером более 10 см обладают высоким потенциалом злокачественности и метастазирования, а наличие в таких случаях гистологически подтверждённого диагноза ГИСО позволяет выработать оптимальную тактику лечения.

3.3 Диагностика ГИСО тонкой кишки

Из 13 больных этой группы только 2 были госпитализированы с предположительным диагнозом «гастроинтестинальная стромальная опухоль тонкой кишки». У 1 больной раком молочной железы при УЗИ и МСКТ в брюшной полости было выявлено объёмное образование, которое при интраоперационной ревизии оказалось ГИСО тонкой кишки, подтвержденной морфологическим исследованием удалённого препарата. У другого больного ГИСО тонкой кишки оказалась интраоперационной находкой в ходе операции по поводу рака желудка. Остальные 9 больных (69,2%) были госпитализированы с предположительными диагнозами: опухоль брыжейки тонкой кишки, внеорганная опухоль брюшной полости, опухоль яичников с метастазами в забрюшинные лимфатический узлы, метастазы в печень без выявленного первичного очага.

Всем больным были проведены рентгенологические исследования, УЗИ и МСКТ брюшной полости, ЭГДС и колоноскопия. По показаниям дополнительно назначали ректоскопию, цистоскопию, ирригоскопию, МСКТ органов грудной клетки, МРТ органов брюшной полости и лапароскопию. Учитывая мобильность тонкой кишки для топической диагностики ГИСО наиболее информативными, оказались УЗИ и МСКТ брюшной полости.

3.3.1 Ультразвуковое исследование брюшной полости

УЗИ было выполнено всем 13 пациентам (100%), число достоверно положительных результатов составило 6, а ложноотрицательных – 7 случаев, в том числе у 6 больных были выявлены объёмные опухолевые образования брюшной полости без достоверных признаков их связи с тонкой кишкой. У 1 пациента с ГИСО размером менее 2 см данных за наличие опухоли при проведении трансабдоминального УЗИ выявлено не было.

Таким образом, чувствительность трансабдоминального УЗИ органов брюшной полости для выявления ГИСО тонкой кишки составила 46,2%. Как и в случаях с ложноотрицательными результатами была получена важная информация о наличии опухолевого образования в брюшной полости.

3.3.2 МСКТ органов брюшной полости

МСКТ органов брюшной полости была проведена 10 из 13 пациентов (76,9%). Признаки ГИСО тонкой кишки при томографии полностью соответствуют таковым при ГИСО желудка и двенадцатиперстной кишки.

Количество достоверно положительных результатов при проведении нашим больным МСКТ исследований составило 5 случаев, ложноотрицательных – 5. Среди последних, у 4 выявлены опухоли без достоверных признаков связи с тонкой кишкой, у 1 больной опухолью тонкой кишки с метастазами в печень при МСКТ были выявлены лишь вторичные изменения в печени.

Таким образом, чувствительность МСКТ органов брюшной полости при выявлении ГИСО тонкой кишки составила 50%.

3.3.3 Морфологическое подтверждение диагноза ГИСО тонкой кишки

На основании предоперационного обследования предположительный диагноз «ГИСО тонкой кишки» был установлен у 7 из 11 больных (63,6%), в 2 случаях данные опухоли являлись интраоперационными находками. Морфологическое подтверждение до начала лечения получено у 5 из них (45,5%) с использованием следующих методов получения ткани (таблица 7).

Таблица 7

Методы морфологической верификации ГИСО тонкой кишки

Методы морфологической верификации диагноза	Количество больных
Трансабдоминальное УЗИ, биопсия метастазов в печени	2
Лапароскопия, биопсия перитонеальных диссеминатов	1
Лапароскопия с биопсией метастазов в печени	1
Лапаротомия с биопсией опухоли	1

Представленные данные показывают сложность получения гистологического подтверждения диагноза у больных неэпителиальными опухолями тонкой кишки. У 4 из 5 больных диагноз был поставлен в результате биопсии отдалённых метастазов, а не первичной опухоли.

3.4 Диагностика ГИСО других локализаций

В данную группу объединено 15 пациентов ГИСО различных локализаций (таблица 8).

Таблица 8

Локализации первичной опухоли

Первичная опухоль	Количество больных
Пищевод	6
Ободочная кишка	3
Прямая кишка	4
Забрюшинное пространство	1
Внеорганная	1

3.4.1 Методы инструментальной диагностики

Учитывая разнородный состав и малое количество наблюдений, при составлении плана обследования больных этой группы использовались общепринятые методы лабораторной и инструментальной диагностики, применяемые при злокачественных внутрибрюшных новообразованиях.

На рисунке 20 представлены рентгенограммы больного ГИСО нижней трети пищевода. Опухоль располагается по задне-правой стенке пищевода, на уровне Th9-10, суживая его просвет, с ровными и чёткими контурами стенки пищевода в зоне сдавления и сохранением её эластичности.

На рисунке 21 компьютерная томограмма больной К. с ГИСО нижней трети пищевода. Отмечается увеличение поперечника дистального отдела пищевода до 6 см за счёт неравномерного утолщения стенок. Поражённый отдел пищевода тесно прилежит к нисходящей аорте, без деформации её просвета, к перикарду и нижней полой вене. Структура утолщённой левой стенки пищевода неоднородна за счёт наличия участков размягчения.

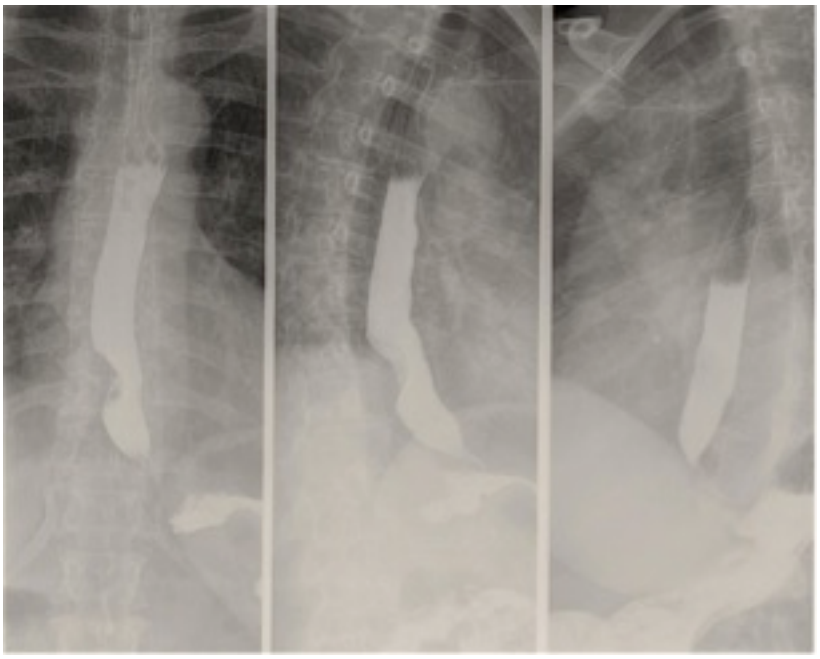

Рисунок 20. Рентгенограмма больного И. с ГИСО нижней трети пищевода

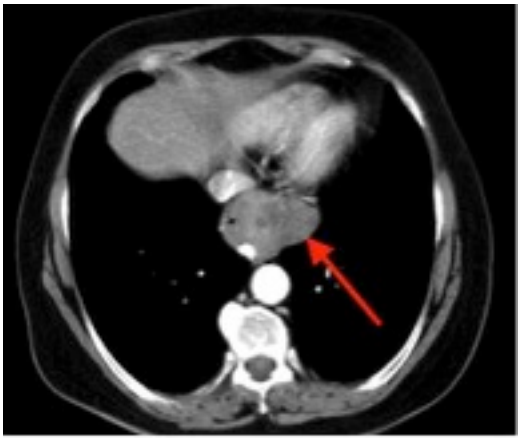

Рисунок 21. Компьютерная томограмма больной К. с ГИСО пищевода

На рисунке 22 представлены компьютерные томограммы больного ГИСО восходящей ободочной кишки. Кистозно-солидная опухоль с питанием из верхней брыжеечной артерии занимает большую часть брюшной полости от уровня Th11 до S2. Несмотря на использование всего комплекса диагностических методов, органопринадлежность опухоли была установлена лишь во время операции.

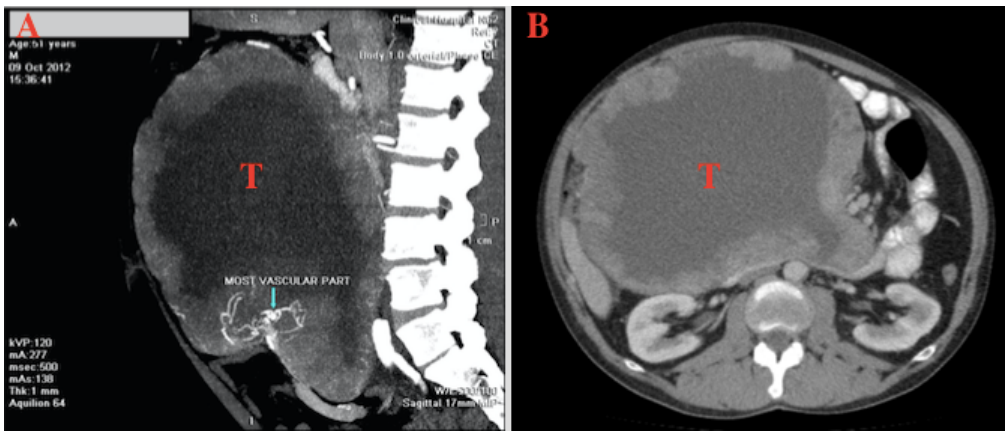

Рисунок 22. КТ больного Л. с ГИСО восходящей ободочной кишки (А – сагиттальный скан, В – аксиальный скан, Т – опухоль)

На рисунке 23 представлен пример компьютерной томограммы больной внеорганной ГИСО. Опухоль, размером 20,5х15х26,5 см, занимает левую половину брюшной полости, состоит из нескольких сливающихся узлов, в каждом из которых определяется центральная зона распада.

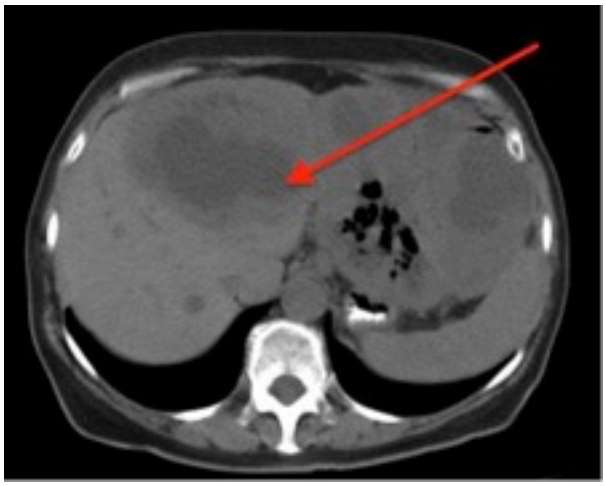

Рисунок 23. Компьютерная томограмма больной Н. с внеорганной ГИСО брюшной полости

При обследовании больной в другой клинике (исследование пунктата), образование было расценено как злокачественная шваннома, проведено несколько курсов химиотерапии, при этом отмечено увеличение размеров опухоли с симптоматикой сдавления внутренних органов. На фоне тяжёлого состояния больной при лапаротомии была выявлена гигантская неподвижная опухоль, исходящая из корня брыжейки тонкой и поперечно-ободочной кишки, потребовавшая циторедуктивной операции.

На рисунке 24 представлена МР-томограмма больного ГИСО нижнеампулярного отдела прямой кишки. Новообразование не вызывает сужение просвета кишки и имеет однородную структуру.

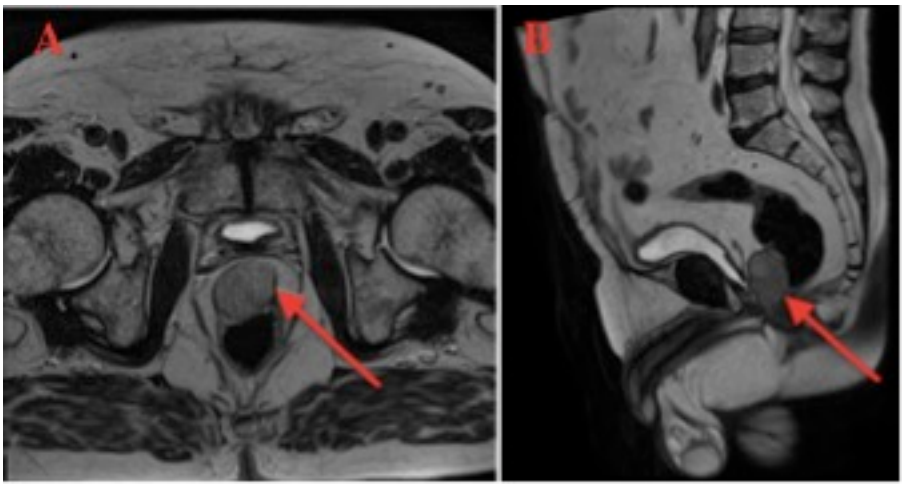

Рисунок 24. МР-томограмма больного О. ГИСО прямой кишки (А – аксиальный скан; В – сагиттальный скан; опухоль указана стрелкой)

При обследовании больного через 8 лет после простатэктомии в полости малого таза было выявлено объёмное образование, трактованное как рецидив рака предстательной железы. При выполнении трансректальной биопсии с гистологическим и иммуногистохимическим исследованиями полученного материала установлен диагноз ГИСО прямой кишки.

3.4.2 Морфологическая диагностика

Морфологическое подтверждение диагноза до начала противоопухолевого лечения получено у 7 из 15 пациентов (46,7%) с использованием методов, представленных в таблице 9.

Таблица 9

Методы морфологической верификации диагноза

Метод инвазивной диагностики	Локализация первичной опухоли	Количество больных
ЭГДС с биопсией	Пищевод	1
Колоноскопия с биопсией	Прямая кишка	3
УЗИ с биопсией	Ободочная кишка Прямая кишка	2 1

Использование УЗИ с чрескожной биопсией при ГИСО ободочной кишки проведено двум больным, у которых в брюшной полости были выявлены кистозно-солидные образования больших размеров без достоверных признаков связи с органами пищеварительного тракта. При использовании данного метода осложнений не отмечено.

3.5 Резюме главы

У больных с подозрением на ГИСО пищеварительного тракта необходимо использование комплекса методов лабораторно-инструментальной диагностики, направленных на уточнение природы первичной опухоли, её органопринадлежности и распространённости, исключение первичной множественности злокачественных новообразований, а также оценку функциональных резервов организма.

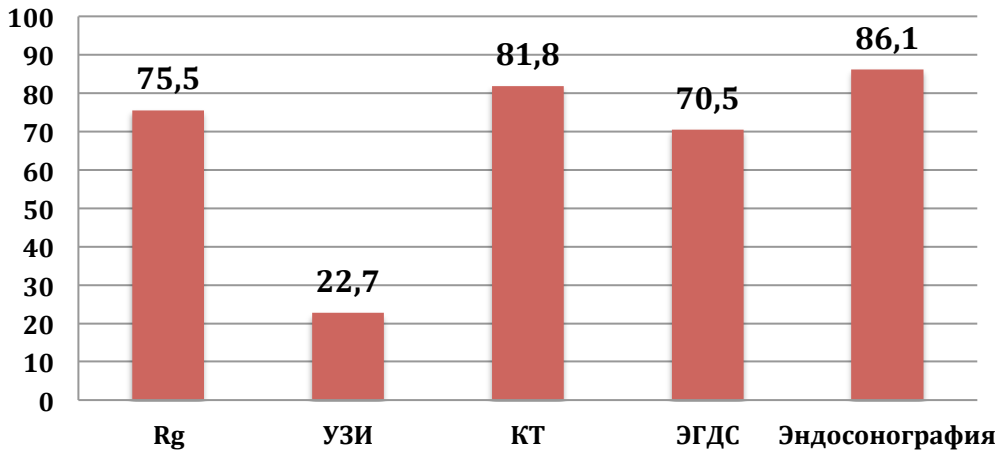

Рисунок 25. Чувствительность методов инструментальной диагностики в выявлении ГИСО желудка и двенадцатиперстной кишки

На рисунке 25 представлены обобщённые результаты чувствительности использованных методов инструментальной диагностики для выявления ГИСО желудка и двенадцатиперстной кишки.

Таким образом, наиболее диагностически эффективными для выявления ГИСО желудка и двенадцатиперстной кишки оказались эндосонография и МСКТ с внутривенным усилением.

Трансабдоминальное УЗИ и МСКТ органов брюшной полости показали себя наиболее значимыми методами диагностики и для выявления ГИСО тонкой кишки (чувствительность методов 46,2% и 50%, соответственно). Практически идентичные результаты чувствительности этих методов, полученные в нашей работе, скорее всего, являются следствием небольшого количества больных этой подгруппы, так как именно МСКТ позволила получить наиболее ценные диагностические данные, повлиявшие в той или иной степени на тактику лечения.

Полученные данные чувствительности стандартных рентгенологических методов, МСКТ, ЭГДС и эндосонографии в целом коррелируют с результатами, указанными в работах отечественных и зарубежных авторов, посвящённых данному вопросу [20, 22]. При этом в нашем исследовании, по сравнению с другими авторами, был получен низкий показатель чувствительности (22,7%) УЗИ для выявления ГИСО желудка и двенадцатиперстной кишки. Однако сам факт наличия опухоли при УЗИ брюшной полости был отмечен у 66,7% больных ГИСО желудка и двенадцатиперстной кишки и у 92,3% с ГИСО тонкой кишки.

Выполнение трансабдоминального УЗИ брюшной полости, по нашему мнению, оправдано у всех больных с подозрением на ГИСО. Этот метод первичной неинвазивной диагностики позволяет выявить факт наличия опухоли брюшной полости, заподозрить его неэпителиальную природу и определить план дальнейшего диагностического поиска.

Особенно важно полноценное обследование и морфологическая верификация у больных при ГИСО больших размеров, так как это может повлиять на тактику лечения таких пациентов (неоадъювантная таргетная терапия или хирургическое вмешательство).

Сочетание ЭГДС и эндосонографии с пункционной биопсией позволило получить морфологическое подтверждение диагноза у 25 из 34 больных (73,5%) ГИСО желудка и двенадцатиперстной кишки. Несмотря на инвазивность, данный метод является относительно безопасным. В нашей группе не было отмечено осложнений после выполнения пункционной биопсии. Полученные данные о высокой эффективности эндосонографии с тонкоигольной пункцией для диагностики ГИСО согласуются с данными литературы [24, 37, 119].

Возможности получения морфологического подтверждения диагноза при ГИСО тонкой кишки зачастую ограничены. Это обусловлено локализацией таких опухолей, риском повреждения полых органов и кровеносных сосудов при чрескожной биопсии этих новообразований. Учитывая это обстоятельство, целесообразно начинать лечение этих больных с хирургического вмешательства без морфологического подтверждения опухолевого процесса. Такое решение принималось после полноценного обследования больных и исключения у них отдалённых метастазов.

При ГИСО редких локализаций (пищевод, толстая кишка, внеорганные опухоли) не подлежит сомнению целесообразность обследования больных с помощью стандартного набора лабораторно-инструментальных методов, применяющегося при любых злокачественных новообразованиях. Во всех случаях в диагностический алгоритм оправдано включать МСКТ, что позволяет уточнить распространённость первичной опухоли и определить особенности её кровоснабжения.

Заключая всё вышеизложенное, отметим, что располагая сегодня современными диагностическими возможностями, больных с подозрением на ГИСО, необходимо подвергать комплексному обследованию органов грудной, брюшной полости и малого таза. Это подтверждается неоднократным выявлением отдалённых метастазов и первично – множественных, как эпителиальных, так и неэпителиальных, опухолей самых различных локализаций.

Планируя тактику лечения, также нельзя обойти вниманием необходимость исчерпывающих сведений о сопутствующих заболеваниях. Эти изменения,

будучи распознанными перед началом специального лечения, могут быть успешно скорректированы заранее или в ходе оперативного вмешательства по поводу ГИСО.

На рисунке 26 представлен разработанный и используемый нами алгоритм предоперационной диагностики ГИСО.

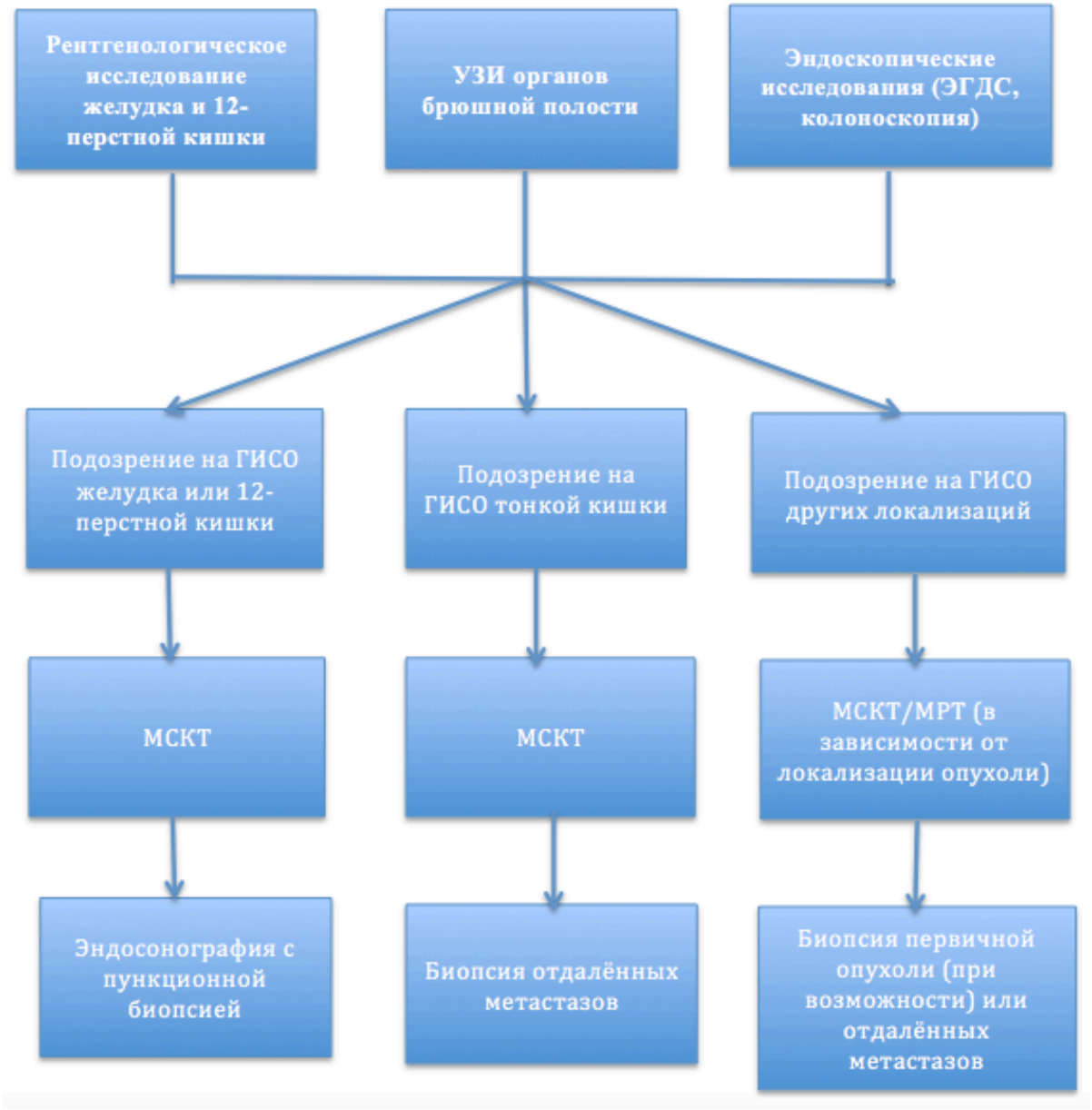

Рисунок 26. Алгоритм предоперационной диагностики у пациентов с ГИСО пищеварительного тракта

ГЛАВА 4

Хирургическое лечение больных гастроинтестинальными стромальными опухолями

4.1 Хирургическое лечение больных ГИСО. Показания и противопоказания

Общепризнанным и единственным методом, позволяющим рассчитывать на полное избавление больных от ГИСО, на сегодняшний день, является хирургическое вмешательство. Этот способ лечения был основным, изучение результатов которого легло в основу настоящего исследования. В то же время, внедрение таргетной терапии в последние годы внесло существенные коррективы в характер лечения и прогноз у больных ГИСО, что послужило основанием для уточнения возможностей дополнения оперативного лечения неоадъювантной и адъювантной терапией.

Результаты хирургического лечения были рассмотрены в трех основных группах больных: локализованные ГИСО (71 больной, 73,2%), местно-распространённые ГИСО (9 больных, 9,3%) и диссеминированные ГИСО (11 больных, 11,3%). В группу локализованных опухолей были отнесены образования различных размеров без признаков инвазии в окружающие органы про результатам предоперационного обследования. В группу местно-распространённых ГИСО входили опухоли, у которых были выявлены признаки инвазии в соседние органы. В группу диссеминированных ГИСО объединены пациенты с отдалёнными метастазами. Вышеупомянутые формы опухоли и явились основными показаниями к хирургическому лечению ГИСО в настоящем исследовании.

Операция не была выполнена 6 больным (6,2%), в том числе 1 больному с резектабельной ГИСО желудка в связи с отказом от предложенного вмешательства. Противопоказания были выявлены у 5 больных (5,2%), причины указаны далее:

- наличие тяжёлых форм бронхиальной астмы, гипертонической болезни и сахарного диабета - 1 больной с резектабельной ГИСО прямой кишки;

- наличие множественных метастатических очагов в печени и перитонеальных диссеминатов – 4 больных (2 больных ГИСО желудка, 2 - ГИСО тонкой кишки).

Этим 6 больным была назначена таргетная терапия иматиниб мезилатом в самостоятельном режиме. Таким образом, противопоказаниями к хирургическому лечению ГИСО явились:

- наличие тяжёлых сопутствующих заболеваний, когда риск анестезиологического пособия и оперативного вмешательства значительно превышают риск основного заболевания;
- наличие множественных нерезектабельных отдалённых метастазов.

4.2 Принципы комплексного лечения больных ГИСО

Комплексное лечение больных ГИСО подразумевает дополнение хирургического вмешательства проведением таргетной терапии иматиниб мезилатом в неоадъювантном и адъювантном режимах. В исследовании проводилась оценка показаний к проведению подобного лечения и определение степени его эффективности.

Назначение неоадъювантной таргетной терапии нередко затруднено отсутствием предоперационной морфологической верификации диагноза. При наличии гистологического подтверждения показаниями к назначению неоадъювантной таргетной терапии считали наличие:

- местно-распространённой нерезектабельной первичной ГИСО;
- множественных отдалённых метастазов в сочетании с тяжёлым общесоматическим состоянием и отсутствием осложнений со стороны первичной опухоли.

Предоперационная таргетная терапия иматиниб мезилатом в дозировке 400 мг в сутки проводилась 4 больным. В 2 случаях (1 больной - ГИСО тонкой кишки, 1 больной – ГИСО прямой кишки) оперативное вмешательство на первом этапе лечения не выполнялось в связи с местно-распространённым характером опухолей. После проведения таргетной терапии удалось добиться уменьшения размеров первичной опухоли и успешно произвести удаление новообразований.

У 2 больных были ГИСО желудка, в одном случае с массивным метастатическим поражением печени, в другом - печени и брюшины. Распространённость опухолевого процесса сочеталась у этих больных с тяжёлым соматическим состоянием. На фоне проведенной таргетной терапии также удалось добиться уменьшения размеров, как опухоли желудка, так и метастатических очагов, что позволило в дальнейшем выполнить циторедуктивные операции. Одно из данных наблюдений будет представлено ниже.

Адъювантная таргетная терапия иматиниб мезилатом была назначена у 47 больных (51,6%). Учитывая необходимость оценки целого ряда факторов (гистологические признаки, мутационный статус опухоли) для назначения адъювантной таргетной терапии, показания к её проведению будут обсуждены в следующей главе.

4.3 Основные принципы хирургических вмешательств у больных ГИСО

Выбор оптимального оперативного доступа определялся локализацией и размерами опухоли. Чаще использовали срединную лапаротомию, в том числе тотальную, при очень больших и местно-распространённых опухолях. Для доступа к ГИСО верхней трети желудка и пищевода выполняли торакофренолапаротомию слева по VII или VI межреберьям.

Помимо стандартных открытых операций использовались и малоинвазивные торакоскопический или лапароскопический доступы. Подобные операции были выполнены 9 больным ГИСО желудка и 3 больным ГИСО пищевода. Таким образом, доля больных, которым были выполнены малоинвазивные операции, составила 13,2% от общей группы больных.

Вне зависимости от выбранного оперативного доступа при хирургических вмешательствах по поводу ГИСО соблюдались следующие принципы:

- перевязка сосудов, кровоснабжающих опухоль, до начала её мобилизации для снижения риска гематогенного метастазирования;
- подтверждение радикальности вмешательства получением макроскопически и микроскопически негативного края резекции;

- обеспечение минимального контакта с опухолью для профилактики разрыва ее капсулы и уменьшения риска перитонеальной диссеминации;
- выполнение лимфаденэктомии только при выявлении макроскопически увеличенных лимфатических узлов.

4.4 Технические особенности малоинвазивных вмешательств у больных ГИСО

Торакоскопическая энуклеация ГИСО пищевода выполнялась в положении пациента на животе. В правую плевральную полость устанавливали два 10-мм троакара в IV и V межреберьях и один 5-мм троакар в VI межреберье по задней подмышечной и лопаточной линиям. Дополнительно в пищевод устанавливали толстый желудочный зонд.

В ходе ревизии выявляли образование пищевода и уточняли его локализацию. Далее при помощи монополярного L-образного электрода и ультразвукового скальпеля (HARMONIC®, Ethicon, Johnson & Johnson, США) выделяли опухоль из мышечного слоя пищевода и удаляли ее без вскрытия просвета пищевода. Париетальная плевра и мышечный слой пищевода ушивали непрерывным швом. Операцию завершали дренированием правой плевральной полости, перемещением препарата в специальный контейнер и его удалением через отверстие одного из 10-мм торакопортов.

Используемая техника лапароскопической резекции желудка при ГИСО выглядит следующим образом. В верхней точке Калька устанавливали 12-мм троакар, создавали карбоксиперитонеум (12 мм рт. ст.) и вводили лапароскоп. В правом подреберье по среднеключичной линии устанавливали 5-мм троакар для ретрактора печени, в левом подреберье по среднеключичной линии, - 10-мм троакар для манипулятора и сшивающего аппарата, в левом мезогастрии, по передней подмышечной линии - 5 мм троакар для манипулятора. Выполняли мобилизацию желудка (рис. 27). При выполнении резекционного этапа (рис. 28) использовали линейный эндостеплер ECHELON FLEX (зелёная кассета) размером 45 и 60 мм (Ethicon, США). После завершения резекции препарат помещали в специальный пластиковый контейнер ENDO CATCH (Covidien, США) и удаляли

через отверстие в верхней точке Калька, расширенное до 3-х см (рис. 29). Через отверстие в правом подреберье дренировали подпечёночное пространство.

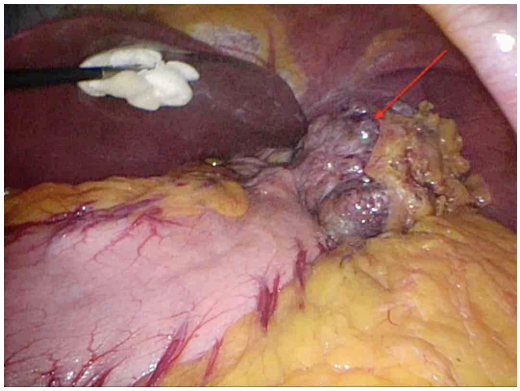

Рисунок 27. Лапароскопическая мобилизация желудка (указана опухоль)

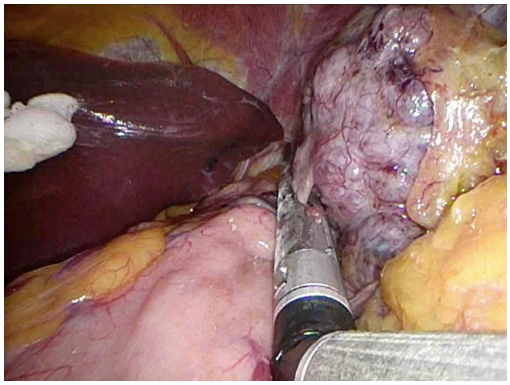

Рисунок 28. Резекционный этап лапароскопической резекции желудка

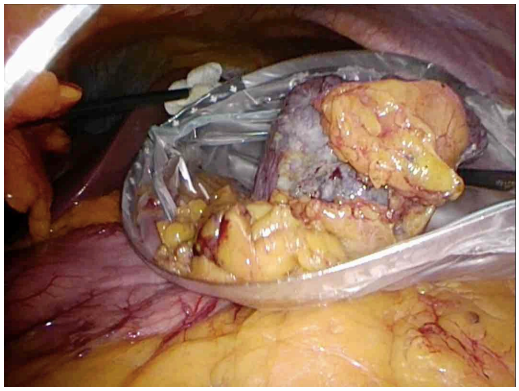

Рисунок 29. Удаление препарата при лапароскопической резекции желудка

4.5 Хирургическое лечение больных локализованными формами ГИСО

У большинства больных локализованными формами ГИСО опухоли имели плотную консистенцию, чётко выраженные границы и не обладали признаками инфильтративного роста. Нередко, даже опухоли больших и гигантских размеров

исходили из стенки поражённого органа на несопоставимо меньших, чем сама опухоль, участках, что позволило, при наличии анатомических возможностей и адекватном кровоснабжении, производить резекцию, отступя от границы опухоли на 2,5-3,0 см.

Операции по поводу локализованных форм ГИСО были выполнены 71 больному, в том числе 12 (16,9%) с использованием малоинвазивных технологий, 59 (83,1%) – открытым доступом. Характер операций представлен в таблице 10.

Таблица 10

Характер операций при локализованных формах ГИСО

Локализация поражения	Характер операции	Количество больных
Пищевод	Резекция пищевода из торакоабдоминального доступа	1
	Энуклеация опухоли пищевода из торакотомного доступа	1
	Энуклеация опухоли пищевода из торакоскопического доступа	3
Желудок	Краевая резекция желудка из лапаротомного доступа	34
	Краевая резекция желудка из лапароскопического доступа	9
	Проксимальная резекция желудка	2
	Дистальная резекция желудка	1
	Гастрэктомия	2
Двенадцатиперстная кишка	Панкреатодуоденальная резекция;	2
	Краевая резекция кишки	3
Тонкая кишка	Резекция тонкой кишки	8
Толстая кишка	Правосторонняя гемиколэктомия	1
	Левосторонняя гемиколэктомия	1
Прямая кишка	Брюшно-промежностная экстирпация	2
	Обструктивная резекция	1
Всего		71

В группе больных, оперированных из открытого доступа, средний предоперационный койко-день составил 14,9 суток (от 5 до 69 суток), средний послеоперационный койко-день – 15,2 суток (от 7 до 46 суток). Предоперационный койко-день 69 был у пациентки с ГИСО тонкой кишки и синхронным раком правой молочной железы. Первым этапом у больной была выполнена санационная мастэктомия. При обследовании в послеоперационном периоде в брюшной полости было выявлено образование, трактованное как опухоль яичников. Оперативное лечение по поводу данного образования выполнялось в ту же госпитализацию, интраоперационной находкой была опухоль тонкой кишки.

Среднее время вмешательства составило 110 минут (от 35 до 340 мин), при относительно небольшой средней кровопотере (303 мл, от 50 до 3500 мл).

Хорошие результаты были отмечены у 58 больных (81,7%). Послеоперационные осложнения возникли у 13 больных (18,3%), результаты их лечения расценены как удовлетворительные. В этой группе пневмония была зафиксирована у 3 больных, реактивный панкреатит – у 2, послеоперационный психоз – у 2, желудочно-кишечное кровотечение – у 1, мочевой затёк – у 1, мочевая инфекция – у 1, нагноение раны – у 1, сочетание пневмонии и нагноения раны – у 1, сочетание панкреонекроза и пневмонии – у 1 больного. Все осложнения были разрешены консервативным путём и не потребовали выполнения повторного оперативного вмешательства. Пациенту, у которого в послеоперационном периоде был выявлен мочевой затёк, потребовалась установка нефростомы с целью дренирования чашечно-лоханочной системы и создания условия для закрытия дефекта мочевыводящих путей.

В группе малоинвазивных операций вмешательства оказались возможны при ГИСО различного размера (рис. 30).

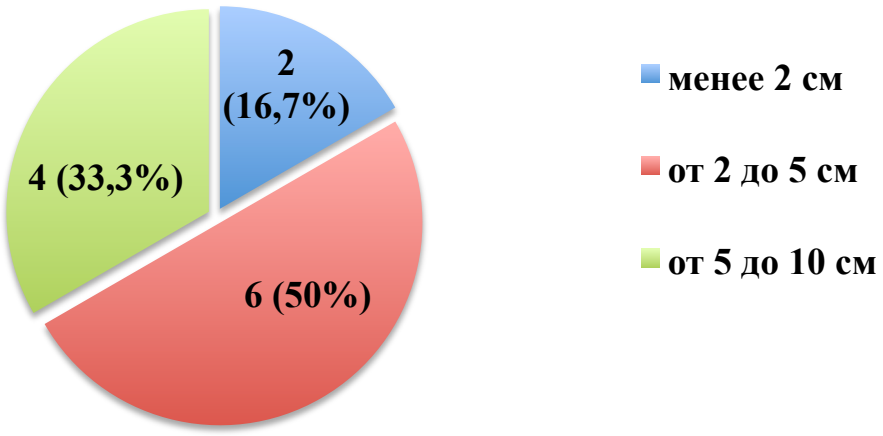

Рисунок 30. Распределение пациентов, оперированных лапароскопически, в зависимости от размера первичной опухоли

У этих больных средний предоперационный койко-день составил 10,6 суток (от 3 до 32 суток), послеоперационный - 8,3 суток (от 5 до 19 суток). Средняя продолжительность операций составила 122,9 минут (от 30 до 260 мин), а кровопотеря - 179,2 мл (от 100 до 200 мл).

Только у одного больного из данной группы (8,3%) в послеоперационном периоде было зарегистрировано развитие реактивного панкреатита, явления которого были купированы консервативно, других осложнений не было.

В связи с небольшим количеством пациентов, которым были выполнены малоинвазивные операции, и малыми сроками наблюдения за ними, сравнительный статистический анализ не проводился. Тем не менее, оценивая ближайшие послеоперационные результаты, нужно отметить существенное снижение частоты осложнений, а также сроков послеоперационного лечения (8,3 и 15,2 суток) в этой группе, что свидетельствует об эффективности и безопасности малоинвазивных методик при хирургическом лечении ГИСО.

Важным вопросом, в тактике лечения локализованных ГИСО, является обоснованность выполнения органосохраняющих операций (47 больных). В настоящем исследовании противопоказанием к подобным операциям у больных ГИСО был высокий потенциал злокачественности опухоли. Эти опухоли были большого размера, многоузлового строения, имели кистозно-солидную структуру,

нередко с преобладанием кистозного компонента, инфильтративный характер роста и обильную васкуляризацию. Причиной отказа от выполнения органосохраняющих операций был высокий риск разрыва опухоли, неоправданной кровопотери и нарушения правил абластики. В таких ситуациях границы резекции расширяли или выполняли тотальное удаление поражённого органа.

4.6 Хирургическое лечение больных местно-распространёнными ГИСО

При ГИСО большого размера расширяли объём оперативного вмешательства, в том числе, до комбинированных операций. Это связано с тем, что ряд опухолей имели источники дополнительного кровоснабжения в местах тесного прилежания ГИСО к соседним анатомическим структурам. В наших наблюдениях такими источниками служили сосудистые системы большого сальника, брюшной стенки, ветви тонкокишечных и толстокишечных сосудов, в том числе ветви двух и более артериальных стволов, отходящих от аорты на разных уровнях. Как следствие, удаление опухоли оказывалось невозможным без перевязки магистральных кровеносных сосудов, питающих смежные органы, и принималось решение о необходимости комбинированных операций с резекцией этих органов.

Характер комбинированных операций у 9 больных местно-распространёнными опухолями представлен в таблице 11.

Таблица 11

Комбинированные операции при местно-распространённых ГИСО

Локализация поражения	Характер операции	Количество больных
Пищевод, желудок	Удаление 2 опухолей нижней трети пищевода, резекция желудка	1
Желудок	Проксимальная резекция желудка, резекция пищевода, спленэктомия	1
	Резекция стенки желудка с резекцией поджелудочной железы, спленэктомия, левосторонняя гемиколэктомия	1
	Проксимальная резекция желудка, резекция поджелудочной железы, спленэктомия	1
	Резекция стенки желудка, резекция поперечно-ободочной кишки	2
Двенадцатиперстная кишка	Удаление опухолей с резекцией стенки 12-перстной кишки, резекция селезёночного изгиба толстой кишки	1
Внеорганная ГИСО	Удаление забрюшинной опухоли с резекцией подвздошной кишки	1
Толстая кишка	Правосторонняя гемиколэктомия с резекцией сигмовидной кишки	1
Всего		9

В этой группе средний предоперационный койко-день составил 12,3 суток (от 5 до 23 суток), послеоперационный – 14,2 суток (от 10 до 22 суток). Средняя продолжительность операций составила 167,2 минут (от 110 до 200 мин), а средняя кровопотеря была значительно выше, чем в группе пациентов, оперированных по поводу локализованной формы ГИСО, и составила 800 мл (от 200 мл до 2300 мл).

Хорошие результаты хирургического лечения были отмечены у 66,7% больных в этой группе, послеоперационные осложнения были выявлены у 3 больных (33,3%), в том числе пневмония у 1, инфекция мочевых путей у 1 и сочетание пневмонии и нагноения послеоперационной раны у 1 больного. Все осложнения были купированы на фоне антибактериальной терапии.

4.7 Хирургическое лечение больных диссеминированными ГИСО

Циторедуктивные операции были выполнены 11 больным с ГИСО, имеющими отдалённые метастазы. Двум больным проводилась предоперационная таргетная терапия иматиниб мезилатом по 400 мг в сутки. У пациентки с «неполной» триадой Карнея, у которой ГИСО желудка сочеталась с синхронным метастатическим поражением печени, неоадъювантная терапия не назначалась в связи с выявлением «дикого» типа опухоли, малочувствительного к стандартной таргетной терапии (клинический пример приводится далее).

В оставшихся восьми случаях лечение начинали с хирургического вмешательства из-за отсутствия морфологической верификации диагноза и сведений о наличии отдалённых метастазов, риска развития у больных кровотечения из опухоли или кишечной непроходимости.

В таблице 12 перечислены операции, выполненные в данной подгруппе больных.

Таблица 12

Характер циторедуктивных операций при метастатических ГИСО

Локализация поражения	**Характер операции**	**Количество больных**
Желудок	Сегментарная резекция желудка Сегментарная комбинированная резекция желудка Дистальная резекция желудка Гастрэктомия, резекция поджелудочной железы, левосторонняя гемиколэктомия Удаление опухоли верхнего средостения, резекция 4 и 2 сегмента печени, экстирпация культи желудка	2 2 1 1 1
Внеорганная опухоль	Парциальная резекция опухоли, наружное дренирование полости опухоли	1
Тонкая кишка	Резекция тонкой кишки Комбинированная резекция тонкой кишки	2 1
Всего		11

В одном случае, циторедуктивная операция была закончена наружным дренированием полости распада опухоли, так как её полное удаление было невозможно. Средний предоперационный койко-день в этой подгруппе пациентов составил 15 суток (от 1 до 38 суток), средний послеоперационный койко-день - 18,9 суток (от 10 до 34 суток), средняя продолжительность операций - 169,3 минут (от 50 до 777 мин), средняя кровопотеря – 564 мл (от 200 мл до 2000 мл).

У 4 больных этой группы (36,4%) были хорошие результаты лечения, у 7 больных были послеоперационные осложнения (63,6%), в том числе пневмония у 2, острая задержка мочи у 1, реактивный панкреатит у 1, послеоперационный психоз у 1, сочетание пневмонии и гидроторакса у 2 больных. Все осложнения были купированы консервативно.

Важным является вопрос о целесообразности выполнения лимфаденэктомии у больных ГИСО. Лишь у одной больной с ГИСО, возникшей в культе желудка, были выявлены метастазы в регионарных лимфатических узлах. Речь идет о пациентке, у которой была диагностирована «неполная» триада Карнея, представленная ГИСО желудка, большой параганлиомой средостения, а также множественными лейомиомами нижней трети пищевода и аденомой левого надпочечника. Приводим клиническое наблюдение:

Больная М., 34 лет, поступила в торакальное отделение с диагнозом: Злокачественное новообразование переднего средостения.

Из анамнеза известно, что в возрасте 14 лет больной была выполнена дистальная резекция желудка по поводу опухоли, осложнённой желудочно-кишечным кровотечением. При очередном обследовании у районного онколога, 2 года тому назад, было выявлено объёмное образование в средостении и узловое в левой доле печени. От дальнейшего обследования больная тогда отказалась. В связи с постепенным ухудшением общего самочувствия обратилась в Московскую городскую онкологическую больницу №62. При поступлении жалобы на похудание, слабость, ощущение дискомфорта в брюшной полости, снижение работоспособности, одышку при физической нагрузке.

По результатам инструментального обследования:

ЭГДС: в нижней трети пищевода по всем стенкам определяются множественные подслизистые образования до 4-х мм в диаметре. По нижней полуокружности гастроэнтероанастомоза определяется подслизистое образование шаровидной формы, размером 50х40 мм.

Эндосонография средостения и желудка: картина крупного объемного образования средостения, двух подслизистых образований в области гастроэнтероанастомоза и парагастрального образования.

МСКТ органов грудной клетки, брюшной полости и малого таза: в средостении определяется массивное объемное образование, размерами 7,0х6,5х8,0 см, деформирующее пищевод, оттесняющее трахею и сдавливающее оба главных бронха, в том числе левый главный бронх до 4 мм. Опухоль распространяется в аортальное окно и заднее средостение, оттесняя кпереди основной ствол правой легочной артерии. В области культи желудка определяется узловое образование 50х48 мм, второе, 30х25 мм, располагается в области гастроэнтероанастомоза. В S4 печени определяется очаговое образование размерами 35х20 мм (рисунок 31).

Рентгеноскопия пищевода и желудка: состояние после дистальной резекции желудка. Значительное сдавление извне и деформация пищевода в верхней и средней трети.

Бронхоскопия: сдавление извне нижней трети трахеи до 50% и левого главного бронха до 70%.

С целью морфологической верификации диагноза была выполнена пункция опухоли средостения и подслизистых образований желудка, биопсия образования в левой доле печени. При морфологическом исследовании полученного материала во всех биоптатах выявлена ГИСО, материала образований пищевода - картина лейомиомы.

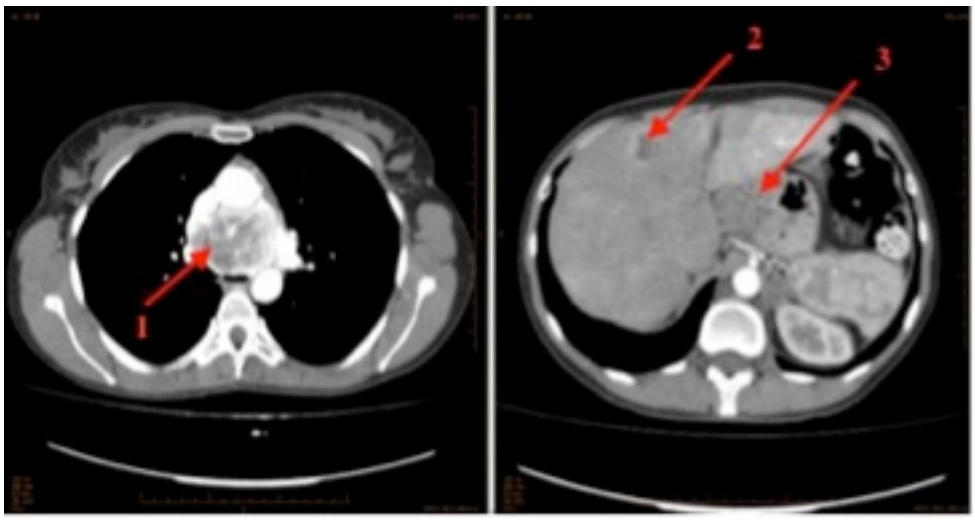

Рисунок 31. МСКТ грудной клетки и брюшной полости больной М. (1 – опухоль средостения; 2 – метастатический очаг в IVB сегменте печени; 3 – метастаз в парагастральный л/узел)

При молекулярно-генетическом анализе биопсийного материала выявлено, что опухоль относится к ГИСО «дикого» типа, что предполагает её резистентность к имеющимся таргентным препаратам.

Таким образом, к моменту завершения обследования было предположено, что в возрасте 14 лет больная была оперирована по поводу ювенильной ГИСО, осложненной кровотечением. В настоящее время имеются рецидивные ГИСО оставшейся части желудка с метастатическим поражением лимфатических узлов средостения и печени.

Учитывая молодой возраст пациентки, резистентность опухоли к лекарственным методам лечения, принято решение о попытке хирургического лечения. Выполнена частичная продольно-поперечная стернотомия, удаление опухоли средостения, резекция перикарда. Лапаротомия, экстирпация культи желудка с одномоментной пластикой по Roux, анатомическая сегментэктомия (S_{4b}), атипичная резекция II сегмента печени, холецистэктомия. Общее время операции составило – 12 часов 57 мин. Кровопотеря – 450 мл.

На рисунке 32 представлена макрофотография препарата после экстирпации культи желудка.

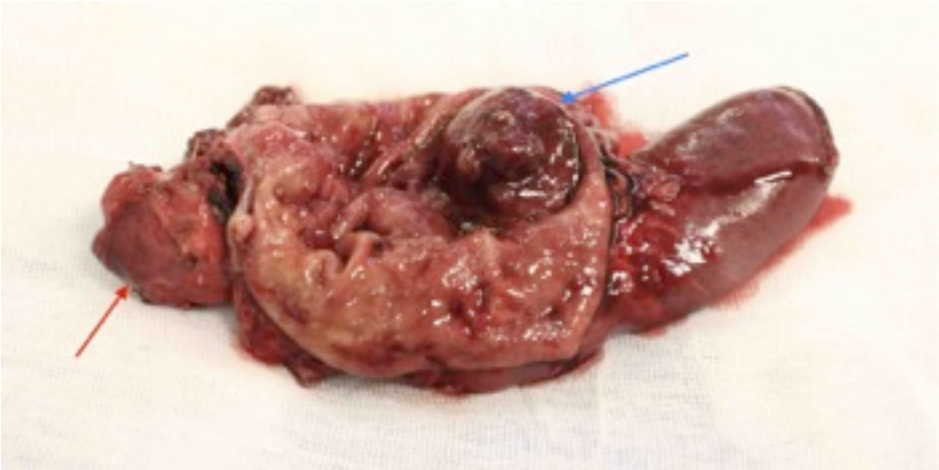

Рисунок 32. Фотография макропрепарата после экстирпации культи желудка по поводу ГИСО (синяя стрелка – опухоль, красная - патологический лимфатический узел)

На рисунке 33 представлена микрофотография метастаза ГИСО желудка в регионарный лимфатический узел.

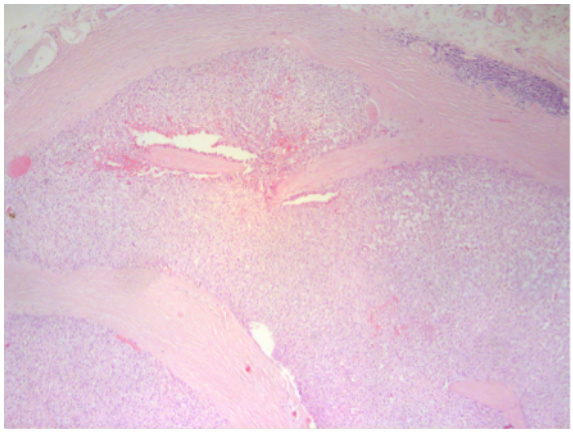

Рисунок 33. Микрофотография метастаза ГИСО желудка в регионарный лимфатический узел

Послеоперационный период осложнился правосторонней нижнедолевой пневмонией, проводилась дополнительная антибактериальная терапия. Хирургических осложнений не было, в относительно удовлетворительном состоянии больная выписана на 15 сутки.

Плановое морфологическое исследование операционного материала: метастазы ГИСО во 2-й и 4-й сегменты печени, в краях препарата без опухолевого

роста. Рост ГИСО в области анастомоза с прорастанием стенки желудка до субсерозного слоя, без инвазии в серозную оболочку. В краях препарата без опухолевого роста. В 2-х л/узлах вдоль малой кривизны желудка выявлены метастазы ГИСО без признаков экстранодального роста. Строение опухоли средостения соответствует параганглиоме.

Учитывая данные окончательного морфологического исследования операционного материала, у больной был установлен очень редкий диагноз: неполная триада Карнеи. В качестве адъювантного лечения пациентке была назначена таргетная терапия сунитинибом в течение 1 года. При контрольном обследовании через 2 года после вмешательства - без признаков прогрессирования заболевания (рисунок 34).

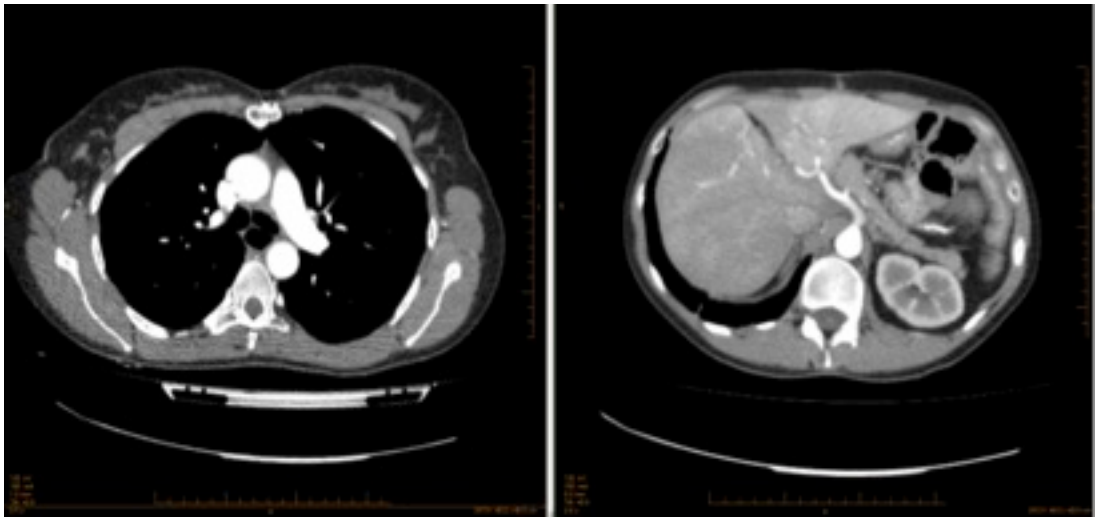

Рисунок 34. МСКТ органов грудной клетки и брюшной полости больной М.

Таким образом, у подавляющего большинства больных ГИСО нет необходимости увеличивать травматичность и продолжительность операций, выполняя обширные лимфодиссекции. В нашей группе частота выявления поражённых лимфатических узлов составила 1,03%.

4.8 Анализ результатов хирургического лечения больных ГИСО

В таблице 13 представлены сводные данные по основным результатам хирургического лечения больных ГИСО в анализируемых группах.

Таблица 13

Характеристики оперативных вмешательств, выполненных у больных ГИСО

Группа пациентов	Койко-день до операции	Койко-день после операции	Кровопотеря (мл)	Продолжительность операции (мин)
Открытые операции	14,9	15,2	303	110
Малоинвазивные операции	10,6	8,3	179,2	122,9
Комбинированные операции	12,3	14,2	800	167,2
Циторедуктивные операции	15	18,9	564	169,3

Таким образом, в исследовании отмечено увеличение сроков лечения и продолжительности операции по мере увеличения объема и тяжести резекции опухоли. Эти различия особенно заметны при сравнении параметров группы больных, оперированных по поводу локализованных и метастатически-распространных ГИСО. На этом фоне особенно выигрышно выглядят результаты малоинвазивных вмешательств.

Послеоперационные осложнения развились у 20 больных (22%). У 4 больных (4,4%) диагностировано более одного осложнения. В 19 случаях осложнения носили неспецифический характер и были купированы консервативно. Как было указано выше, у одного больного после удаления опухоли малого таза, брюшно-анальной резекции прямой кишки и резекции предстательной железы возник забрюшинный мочевой затёк, что потребовало наложения нефростомы справа. Летальных исходов после хирургического лечения в группе оперированных больных не было.

На рисунке 35 представлена частота развития послеоперационных осложнений в различных группах оперированных больных.

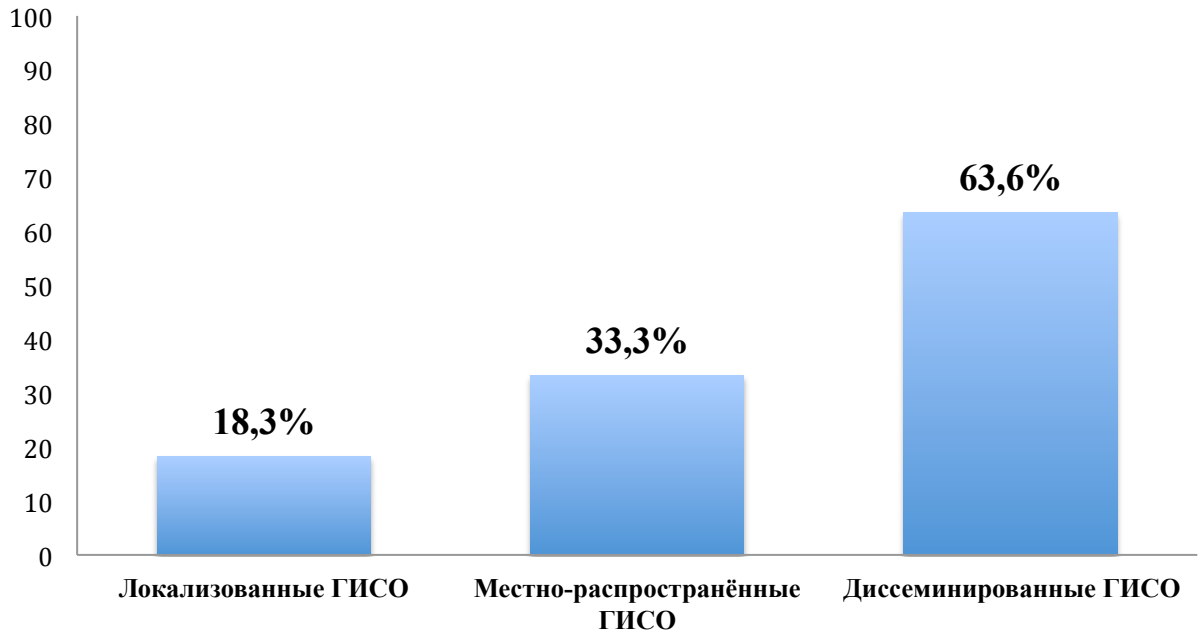

Рисунок 35. Частота послеоперационных осложнений в группах прооперированных больных

Следующее клиническое наблюдение заслуживает внимания, показывая современные возможности лечения больных запущенными формами ГИСО.

Больной П. 51 года, был госпитализирован с диагнозом: «Злокачественное новообразование желудка IV стадии, метастазы в печень». Больного беспокоили нарастающая общая слабость, снижение массы тела. В течение последнего месяца состояние прогрессивно ухудшалось, появились эпизоды гипертермии до 40 ^{0}С. При обследовании была выявлена опухоль желудка и очаговые изменения в печени.

При поступлении состояние больного сопорозное, истощён, кожные покровы бледные. Частота сердечных сокращений около 100 в 1 минуту, артериальное давление 100/60 мм рт. ст. В анализах крови выявлены признаки анемии, гипопротеинемии и высокий лейкоцитоз ($33*10^{9}$). В эпигастральной области и левом подреберье пальпируется неподвижная опухоль около 25 см в диаметре.

ЭГДС: определяется полушаровидной формы деформация передней стенки верхней трети желудка.

МСКТ брюшной полости: слева, под диафрагмой выявлено округлой формы полостное образование с горизонтальным уровнем жидкости около 30 см в диаметре. В полости, кроме жидкости, отмечается наличие бесформенных тканевых масс (рис. 36).

В связи с наличием у больного выраженной гнойной интоксикации и тяжёлым общим состоянием, связанным с признаками абсцесса брюшной полости, решено произвести дренирование полости под УЗ-контролем. После установки дренажного катетера было получено около 500 мл мутной, зловонной жидкости, при бактериологическом исследовании выявлен рост энтеробактерий. Исследование биоптатов, полученных в ходе дренирования, показало, что гистологическое строение опухоли и её иммунофенотип соответствуют ГИСО. При проведении полимеразной цепной реакции было выявлено наличие активирующей мутации в 11-ом экзоне гена c-kit, предполагающей чувствительность опухоли к таргетной терапии иматиниб мезилатом в стандартной дозировке.

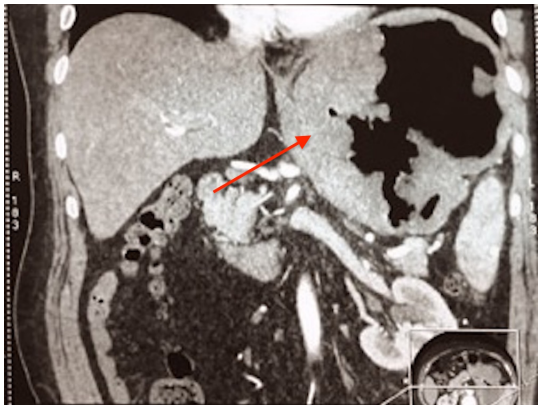

Рисунок 36. Компьютерная томограмма брюшной полости больного П. (фронтальная проекция, опухоль указана стрелкой)

Учитывая тяжёлое состояние больного, гистологический тип и наличие постоянного накопления жидкости в полости опухоли, произведена фиксация наружного дренажа и назначена таргетная терапия иматиниб мезилатом по 400 мг в сутки.

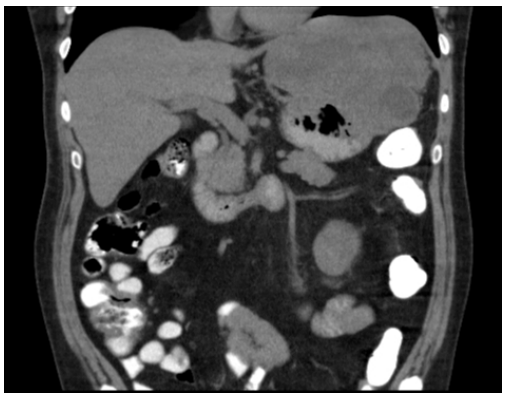

Рисунок 37. Компьютерная томография брюшной полости больного П. (2 недели после дренирования)

На фоне проводимого лечения состояние больного постепенно улучшилось, сохранялось выделение до 500 мл жидкости в сутки. Компьютерная томограмма брюшной полости, выполненная через 2 недели после дренирования полости, выявила значительное уменьшение размеров, как самой опухоли, так и полости распада (рис. 37). Таргетная терапия продолжалась до достижения существенного уменьшения размеров опухоли желудка (до 9 см) и метастатических очагов в печени (рис. 38). За истекший период больной прибавил в весе 19 кг, нормализовались лабораторные показатели. Учитывая выраженный положительный лечебный эффект и общее удовлетворительное состояние больного, было решено провести оперативное лечение.

Рисунок 38. Компьютерная томограмма брюшной полости больного П. перед хирургическим этапом

При лапаротомии выявлена облитерация эпигастральной и левой поддиафрагмальной областей грубыми фиброзными сращениями. В печени множество мелких субкапсулярных образований, взята биопсия. В рубцовых тканях между желудком, диафрагмой и селезёнкой выделена неправильной формы, исходящая из большой кривизны верхней трети желудка, опухоль 8,0x7,0x5,0 см, состоящая из нескольких сливающихся, эластической консистенции узлов серого цвета. Произведена резекция стенки желудка, отступя от границ опухоли на 2,5–3 см, спленэктомия.

Гистологическое исследование показало наличие в ткани печени дистрофических изменений с фокусом опухолевого роста в виде малоклеточной опухоли волокнистого строения с отёком и явлениями некробиоза (признаки лечебного патоморфоза III степени). Опухолевый узел в желудке представлен слабоэозинофильным малоклеточным матриксом с очаговыми некрозами (лечебный патоморфоз III степени).

Послеоперационный период протекал без осложнений. После выписки больному продолжена таргетная терапия иматиниб мезилатом по 400 мг в сутки. Лечение продолжалось в течение 3 лет, когда при очередном контрольном обследовании было выявлено значительное увеличение метастатических очагов в 5 и 6 сегментах печени (рис. 39).

Рисунок 39. Компьютерная томография брюшной полости больного П.

(рост метастазов в печени)

Произведена чрескожная биопсия метастаза 5-го сегмента печени, выявлено появление вторичной мутации в 13-ом экзоне гена c-kit, предполагающей её резистентность к терапии иматиниб мезилатом.

Больной был оперирован повторно. В печени, подкапсульно, выявлено несколько образований до 0,8 см в диаметре, при интраоперационном УЗ-исследовании в 5-ом и 6-ом сегментах печени были выявлены опухолевые узлы около 3,0 и 1,5 см в диаметре, соответственно, а также множественные образования округлой формы, до 5 мм в диаметре, в обеих долях печени. Произведена радиочастотная термоабляция очагов в 5 и 6 сегментах печени.

Учитывая характер проведенного лечения и отсутствие других очагов прогрессирования заболевания, больному была продолжена таргетная терапия иматиниб мезилатом по 800 мг в сутки.

Через 28 месяцев после последней операции выявлено прогрессирование заболевания в виде появления множественных метастатических очагов в печени. В связи с прогрессированием на фоне проводимого лечения была произведена коррекция проводимой таргетной терапии и перевод пациента на сунитиниб. На фоне проводимого лечения повторно достигнута стабилизация опухолевого процесса.

В настоящее время общее время наблюдения за данным пациентом составляет около 8,5 лет с момента выявления заболевания. При последней компьютерной томографии грудной клетки, брюшной полости и малого таза продолженного роста метастазов в печени нет (рис. 40).

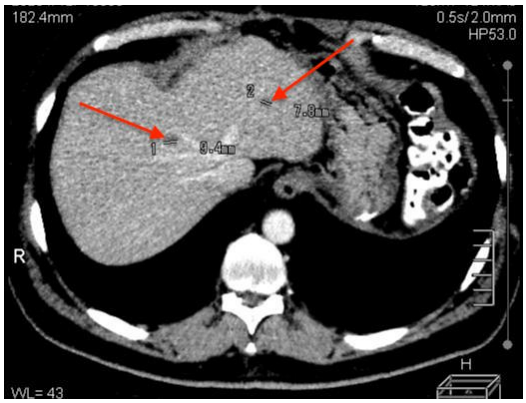

Рисунок 40. Компьютерная томограмма брюшной полости больного П.

(стрелками указаны метастатические очаги)

В дальнейшем временное наружное дренирование полостей распада ГИСО успешно использовали ещё в двух случаях, что демонстрирует несомненное расширение возможностей хирургического лечения больных ГИСО в комбинации с таргетной химиотерапией, о чем подробнее пойдет речь в следующей главе.

4.9 Резюме главы

На основании анализа результатов хирургического лечения, проведенного больным по поводу ГИСО пищеварительного тракта, можно сделать основной вывод о том, что при наличии резектабельной опухоли и удовлетворительном соматическом состоянии больного, оперативное вмешательство является методом выбора, оптимально – с использованием малоинвазивных технологий.

При локализованных формах ГИСО нет необходимости в стандартных резекциях пищеварительного тракта, применяемых при эпителиальных опухолях, резекция стенки полого органа с отступом в 2,5-3,0 см от видимых границ опухоли может считаться радикальным объёмом вмешательства. Стандартные резекции или тотальное удаление органа необходимы при протяжённых поражениях органов или при инфильтративном росте ГИСО, затрудняющих объективное определение границ новообразования, а также при сомнениях в полноценности кровоснабжения органа после удаления опухоли. При местно-распространённых ГИСО могут быть успешно выполнены обширные комбинированные резекции в границах полноценного кровоснабжения. Дополнение вмешательств по поводу ГИСО лимфодиссекцией, как правило, нецелесообразно.

Для больных ГИСО, ранее признававшимися нерезектабельными, в том числе с полостями распада, эффективно использование паллиативных вмешательств в комбинации с таргетной терапией, что может позволить добиться значительного улучшения состояния больных и в дальнейшем вернуться к повторной оценке возможности хирургического лечения.

ГЛАВА 5

Отдаленные результаты хирургического лечения больных гастроинтестинальными стромальными опухолями. Перспективы адъювантной таргетной терапии.

5.1 Оценка прогностического риска больных ГИСО

Возможности и перспектива адъювантной таргетной терапии больных ГИСО напрямую связаны с гистологическими, иммуногистохимическими и молекулярно-генетическими характеристиками опухоли, что явилось важной задачей настоящего исследования.

На этапе макро- и микроскопического исследований выполнялась оценка потенциала злокачественности ГИСО на основании классификации C.D. Fletcher, а также устанавливался факт инвазии опухоли в слизистую оболочку поражённого органа и в соседние органы.

Только у 6 больных размеры опухоли оказались менее 2 см. Новообразования размерами от 2 до 5 см, от 5 до 10 см и более 10 см встретились примерно в одинаковом соотношении (рисунок 41).

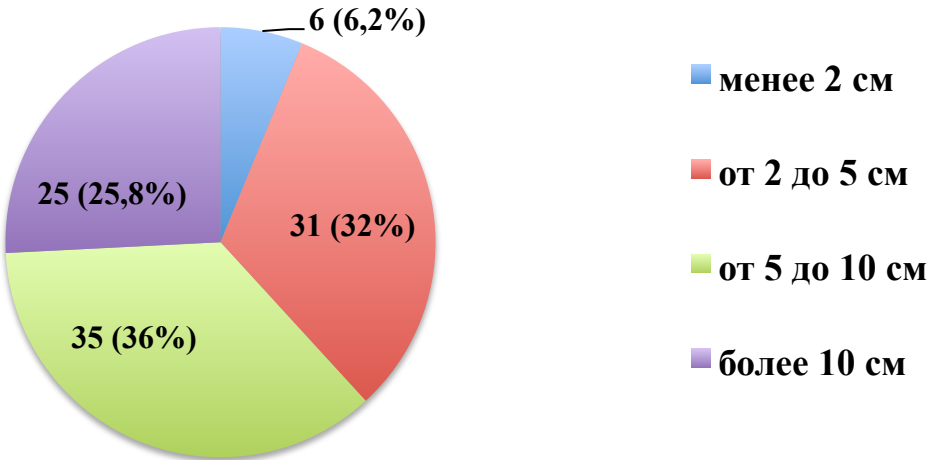

Рисунок 41. Распределение ГИСО в зависимости от размера первичной опухоли

Количество митозов 5 и менее было выявлено у 48 больных (49,9%), количество митозов более 5 – у 49 больных (50,1%), как показано на рисунке 42.

Рисунок 42. Распределение больных в зависимости от индекса митотической активности

В таблице 14 представлено распределение наших больных по группам риска согласно критериям C.D. Fletcher. Можно видеть, что в исследовании практически отсутствовали опухоли с очень низким потенциалом злокачественности, а на долю пациентов с высоким риском прогрессирования заболевания приходилось около 50%.

Таблица 14

Распределение больных ГИСО по группам в зависимости от потенциала злокачественности

Потенциал злокачественности	**Количество больных**	**%**
Очень низкий	6	6,2
Низкий	27	27,8
Промежуточный	18	18,6
Высокий	46	47,4

Деление на группы риска в зависимости от локализации первичной опухоли представлено в таблице 15.

Таблица 15

Распределение пациентов в зависимости от потенциала злокачественности и локализации первичной опухоли

Группа риска	**Локализация первичной опухоли Количество больных, %**		
	ГИСО желудка (63 человека)	ГИСО тонкой кишки (19 человек)	ГИСО других локализаций (15 человек)
Очень низкий	4 (4,1%)	2 (2,05%)	-
Низкий	17 (17,5%)	4 (4,1%)	6 (6,2%)
Промежуточный	14 (14,4%)	3 (3,1%)	1 (1%)
Высокий	28 (28,9%)	10 (10,3%)	8 (8,35%)

При всех локализациях ГИСО преобладали опухоли с высоким риском прогрессирования, имеющие неблагоприятный прогноз течения заболевания.

Инвазия слизистой оболочки была доказана у 22 больных (22,7%), на рисунке 43 показано их распределение в зависимости от группы прогностического риска. У 17 больных этот признак сочетался с агрессивным течения заболевания (p=0,007). Остальные случаи прорастания опухоли в слизистую оболочку распределились следующим образом: по 1 в группах с очень низким и промежуточным риском и 3 в группе с низким риском.

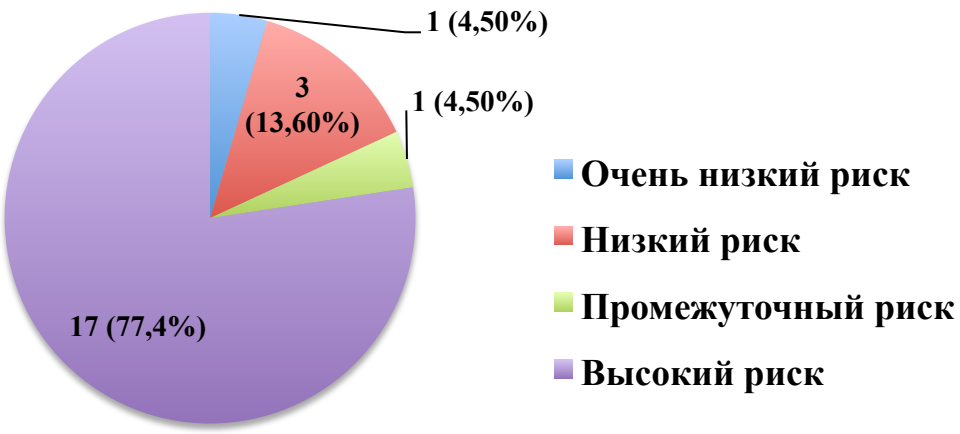

Рисунок 43. Корреляция инвазии слизистой оболочки и группы прогностического риска

Инвазия в соседние органы была выявлена у 19 пациентов (19,6%). Распределение в зависимости от группы риска представлено на рисунке 44. Данный признак определён у 18 больных с высоким риском агрессивного течения заболевания и только у 1 больного с промежуточным прогностическим риском (p=0,0006). У одного пациента инвазивный рост был выявлен не в первичной, а в рецидивной опухоли тонкой кишки. Таким образом, этот признак также может рассматриваться как дополнительный фактор неблагоприятного прогноза течения заболевания.

Рисунок 44. Корреляция инвазии ГИСО в соседние органы и группой прогностического риска

Полученные данные о взаимосвязи инвазии ГИСО в слизистую оболочку поражённого органа и в соседние органы и наличия у опухолей высокого потенциала злокачественности полностью совпадают с данными, полученными другими авторами [60].

В работе использовался оптимизированный алгоритм исследования, основанный на применении короткой панели иммуногистохимических маркёров (CD117, CD34, DOG1). Экспрессия CD117 была определена у всех больных, 95 (97,9%) из них имели CD117-позитивные опухоли и лишь 2 больных (2,1%) – CD117-негативные опухоли (ГИСО желудка и толстой кишки).

Определение экспрессии CD34 выполнено 84 больным (86,6%). CD34-позитивные опухоли диагностированы в 79 случаях (94%), а CD34-негативные – в

5 случаях (6%). CD34-негативная ГИСО желудка была у 1, тонкой кишки - 3, забрюшинной опухоли - 1 больного.

Определение экспрессии DOG1 использовано у 34 больных (35%), у всех были выявлены DOG1-позитивные опухоли. Столь небольшое количество наблюдений с применением данного маркёра объясняется его внедрением в рутинную практику только с 2012 года.

Определение активирующей мутации, лежащей в основе развития опухоли, является важным фактором в лечении больных ГИСО, позволяя получить дополнительную информацию о потенциале злокачественности ГИСО и определить чувствительность опухоли к таргетной терапии.

Анализ мутационного статуса ГИСО выполнен 92 больным (94,9%). Для всех образцов ГИСО мутационный анализ генов *KIT* и *PDGFRA* был выполнен секвенированием по Сенгеру после выполнения ПЦР.

В таблице 16 показано распределение пациентов в зависимости от локализации найденной у них активирующей мутации.

Таблица 16

Распределение больных в зависимости от локализации активирующей мутации

Локализация мутации	**Количество больных**	**%**
9-ый экзон *KIT*	5	5,4
11-ый экзон *KIT*	67	72,8
13-ый экзон *KIT*	1	1,1
17-ый экзон *KIT*	-	
12-ый экзон *PDGFRA*	2	2,2
14-ый экзон *PDGFRA*	-	
18-ый экзон *PDGFRA*	3	3,3
“Дикий” тип	14	15,2

Можно видеть, что основную долю составили больные с мутацией в 11-ом экзоне гена *KIT*, что совпадает с данными как отечественных, так и зарубежных авторов о наибольшей частоте выявления генетических нарушений именно этой локализации, а также с “диким” типом ГИСО. Среди них у 32 пациентов мутация

связана с вовлечением 557/558 кодонов, что характеризуется неблагоприятным прогнозом течения заболевания.

Особенно важна для определения показаний к проведению адъювантной таргентной терапии взаимосвязь активирующей мутации, лежащей в основе развития ГИСО, и прогностической группы, к которой относится данная опухоль [102]. В таблице 17 представлено распределение ГИСО с мутацией в 11-ом экзоне *KIT* различной локализации в зависимости от прогностической группы.

Таблица 17

Распределение больных с мутацией в 11-ом экзоне гена *KIT* в зависимости от локализации и прогностической группы опухоли

	Прогностические группы			
	Очень низкий (3 человека)	Низкий (15 человек)	Промежуточный (14 человек)	Высокий (35 человек)
Пищевод	-	1 (1,5%)	-	1 (1,5%)
Желудок	2 (3%)	11 (16,4%)	11 (16,4%)	22 (32,8%)
Тонкая кишка	1 (1,5%)	2 (3%)	2 (3%)	7 (10,4%)
Толстая кишка	-	1 (1,5%)	1 (1,5%)	4 (6%)
Внеорганная	-	-	-	1 (1,5%)

Таким образом, среди больных с мутацией в 11-ом экзоне гена *KIT* больше половины составили пациенты с высоким риском прогрессирования заболевания (52,2%).

В таблице 18 представлено разделение ГИСО “дикого” типа в зависимости от локализации первичной опухоли и её прогностической группой.

Таблица 18

Распределение больных ГИСО “дикого” типа в зависимости от локализации и прогностической группы опухоли

	Прогностические группы			
	Очень низкий (2 б-х)	Низкий (4 б-х)	Промежуточный (3 б-х)	Высокий (5 б-х)
Пищевод	-	-	-	-
Желудок	1 (7,1%)	3 (21,6%)	2 (14,2%)	3 (21,6%)
Тонкая кишка	1 (7,1%)	1 (7,1%)	1 (7,1%)	1 (7,1%)
Толстая кишка	-	-	-	1 (7,1%)
Внеорганная ГИСО	-	-	-	-

Учитывая важность выявления дополнительных факторов неблагоприятного прогноза течения ГИСО, у 46 больных (47,4%) из нашей группы, помимо определения мутационного статуса опухоли, ретроспективно был проведен анализ потери гетерозиготности для 12 микросателлитных локусов на 3, 9, 13, 17 и 22 хромосомах, ассоциированных с контролем клеточного цикла или поддержанием микроокружения. Потеря гетерозиготности была обнаружена в 45 (97,8%) изучаемых случаях. У одного пациента с ГИСО «дикого» типа не было выявлено данных генетических нарушений. В 4 случаях (8,7%) потеря гетерозиготности диагностирована только в одном маркёрном локусе, во всех остальных случаях (91,3%) потеря гетерозигостности определялась в нескольких микросателлитных точках.

Для определения взаимосвязи между изучаемыми генетическими нарушениями и степенью злокачественности ГИСО все больные с потерей гетерозиготности были разделены на две группы: в первую были объединены опухоли с низким (n=7) и промежуточным (n=13) потенциалами злокачественности, во вторую – с высоким (n=28). Среди изученных 46 больных не оказалось ни одного пациента с очень низким потенциалом злокачественности ГИСО. В таблице 19 представлено распределение пациентов в зависимости от

локализации первичной опухоли.

Таблица 19

Распределение пациентов в зависимости от локализации первичной опухоли

Локализация опухоли	Низкий и промежуточный риск	Высокий риск
Пищевод	1	1
Желудок	12	13
Двенадцатиперстная кишка	2	1
Тонкая кишка	3	6
Ободочная кишка	-	2
Прямая кишка	2	2
Забрюшинная ГИСО	-	1

Таким образом, в анализируемых группах встречались практически все возможные локализации ГИСО.

Анализ полученных результатов показал статистически достоверную связь между потерей гетерозиготности на 22-ой хромосоме и высоким потенциалом злокачественности ГИСО (p=0,0375), что согласуется с имеющимися литературными данными [73, 109]. Для остальных анализируемых генетических нарушений нам не удалось получить статистически достоверного результата.

Полученные данные позволяют использовать оценку потери гетерозиготности на 22-ой хромосоме, как дополнительный фактор неблагоприятного прогноза течения ГИСО.

5.2 Адъювантная таргетная терапия ГИСО

В данном разделе обсуждается адъювантная таргетная терапия, проведенная больным ГИСО в настоящем исследовании. Следует отметить, что протоколы назначения таргетной терапии больным ГИСО были окончательно сформулированы после 2011 года, в связи с чем, больные, оперированные в более ранние сроки, получали лечение, не укладывающееся в современные стандарты адъювантной терапии. Ситуация с этими больными далее будет оговорена особо.

Адъювантная таргетная терапия была назначена 47 больным (51,6%), на рисунке 45 показано, как разделились эти больные, в зависимости от прогностической группы.

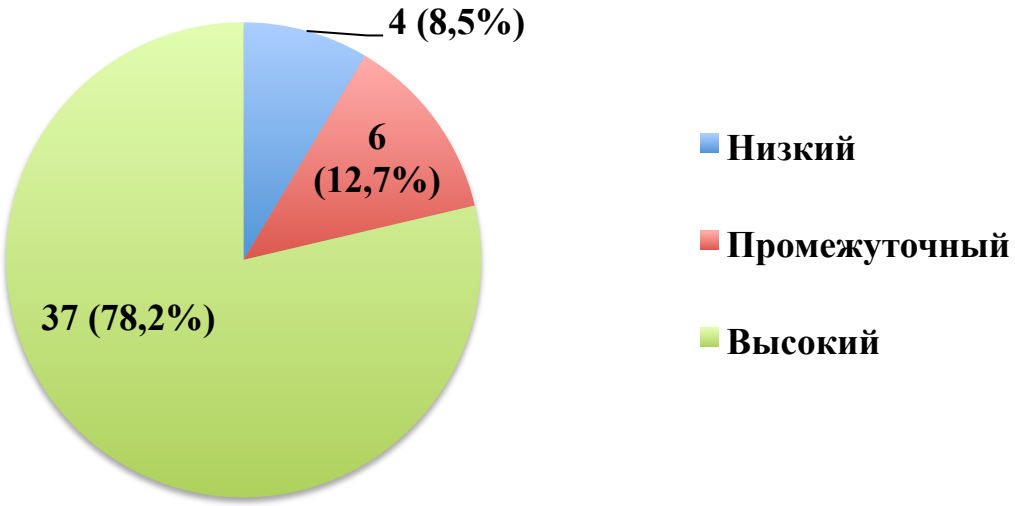

Рис. 45. Распределение больных, получавших адъювантную таргетную терапию, в зависимости от прогностических групп

Больным ГИСО с высоким риском прогрессирования назначалась адъювантная таргетная терапия в течение 3-х лет после хирургического вмешательства, при условии выявления мутаций, указывающих на чувствительность опухоли к таргетным препаратам.

Послеоперационная таргетная терапия была назначена четырём больным ГИСО с низким потенциалом злокачественности. Двое пациентов проходили лечение в 2008 и 2009 годах, двое – в 2014 году. Учитывая имеющиеся данные об особенностях лечения ГИСО, этим больным назначение адъювантной таргетной терапии было не показано.

Для пациентов с промежуточным прогностическим риском назначение адъювантной таргетной терапии считаем оправданным при обнаружении признаков неблагоприятного прогноза: инвазия в слизистую оболочку, инвазия в соседние органы, наличие мутации в 557 или 558 кодонах 11-го экзона гена *KIT*, наличие 3-х и более потерь в микросателлитных локусах 22-ой хромосомы. Таких больных в описываемой группе было двое. В оставшихся 4 случаях одна

пациентка имела «дикий» тип опухоли, а у 3 не было выявлено дополнительных факторов неблагоприятного течения заболевания. Поэтому в настоящее время адъювантная таргетная терапия этим больным не была бы назначена.

Для больных с низким и очень низким прогностическими рисками течения заболевания назначение послеоперационной таргетной терапии не оправдано. Как следствие, 44 пациента (48,4%), большинство из которых относились к этим группам, были оставлены под динамическим наблюдением (рис. 46).

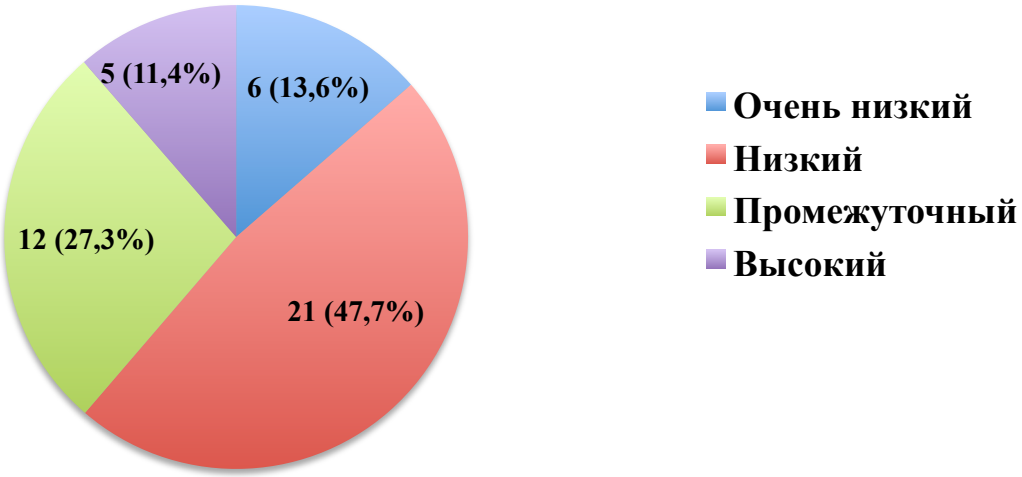

Рисунок 46. Распределение пациентов, оставленных под динамическим наблюдением, по группам прогностического риска

Четверо из пяти больных с высоким риском прогрессирования заболевания, которым согласно современным стандартам лечения требуется назначение адъювантной таргетной терапии иматинибом в течение 3-х лет, проходили лечение с 2007 по 2010 годы. Трое из них погибли в короткие сроки после хирургического лечения из-за рецидива и прогрессирования заболевания, одна пациентка жива без признаков прогрессирования заболевания по настоящее время. Еще одна больная была оставлена под динамическое наблюдение в связи с выявлением у неё ГИСО «дикого типа». В связи с прогрессированием заболевания, выявленном через 4 месяца после завершения лечения, пациентке была назначена терапия иматиниб мезилатом.

Среди пациентов с промежуточным прогностическим риском у двух больных были выявлены мутации в 557 кодоне гена *KIT*, однако адъювантная

таргетная терапия им не назначалась в связи с радикальным характером выполненных операций и возрастом пациенток (одной больной на момент лечения было 70 лет, другой – 83 года).

Ещё у двух больных с мутацией в 11-ом экзоне *KIT* было выявлено более двух потерь гетерозиготности на локусах 22-ой хромосомы. В настоящее время им была бы назначена адъювантная таргетная терапия иматинибом.

У оставшихся 8 больных не было признаков неблагоприятного прогноза течения заболевания, в связи с чем назначение им адъювантной терапии было не показано.

5.3 Отдалённые результаты хирургического лечения больных ГИСО

Отдалённые результаты хирургического лечения ГИСО были прослежены у 65 больных (67%). Из анализа были исключены больные с первично-множественным характером опухолевого процесса, больные, умершие по причине сопутствующих неопухолевых заболеваний, а также те, о судьбе которых не было данных на 1 января 2015 года.

Среди общей когорты наших больных 5-летняя выживаемость составила около 85%. Выживаемость общей группы больных ГИСО представлена на рисунке 47.

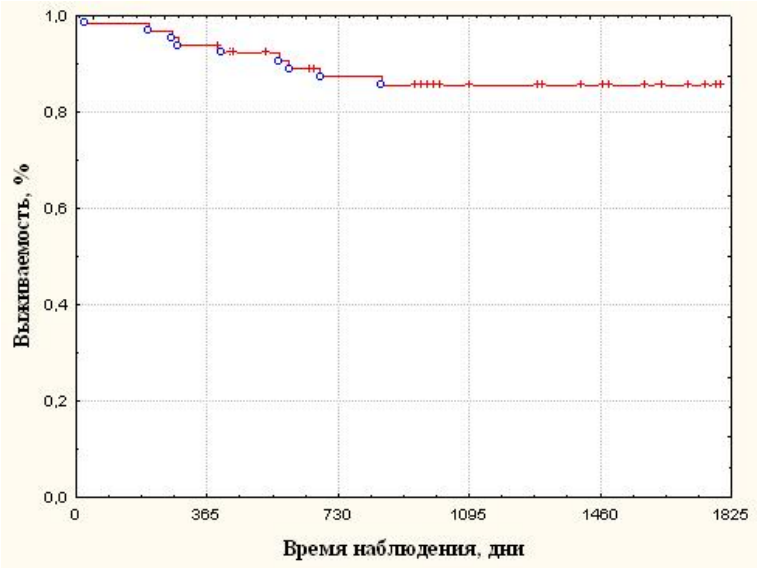

Рисунок 47. Выживаемость для общей группы больных ГИСО

В подгруппе ГИСО с очень низким, низким и промежуточным прогностическими рисками не было зарегистрировано прогрессирования заболевания за всё время наблюдения. Минимальная медиана наблюдения в этой подгруппе составила 13,2 месяца, а максимальная – 124,9 месяца.

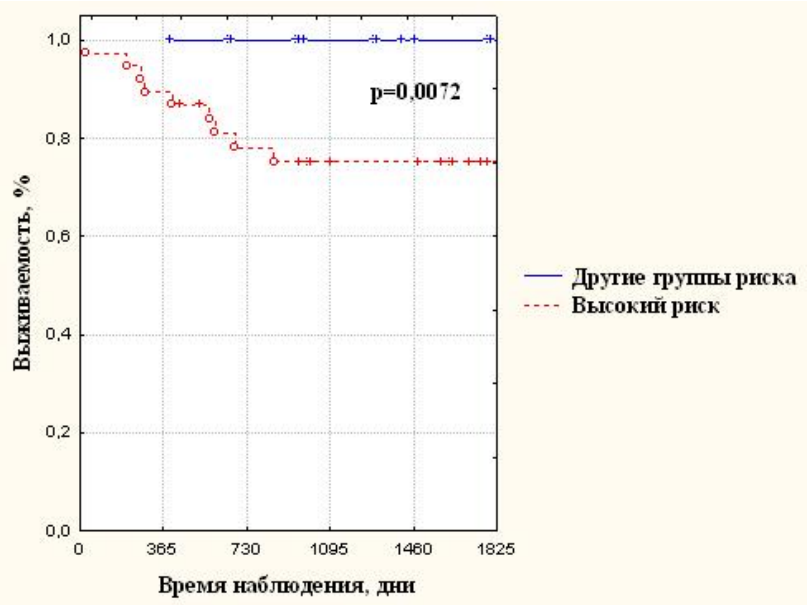

Рисунок 48. Сравнение выживаемости в различных группах ГИСО

В свою очередь анализ отдалённых результатов среди больных ГИСО высокого риска, куда относились как больные с локализованными формами опухолей, так и с исходно диссеминированными, показал, что 5-летняя выживаемость для них составила около 75%. Полученные различия были статистически достоверны (рис. 48).

При анализе влияния на выживаемость таких факторов неблагоприятного прогноза как инвазия опухоли в слизистую оболочку и наличие потери гетерозиготности в 3-х и более локусах 22-ой хромосомы не получено статистически достоверного влияния данных факторов на отдалённую выживаемость (рисунки 49 и 50).

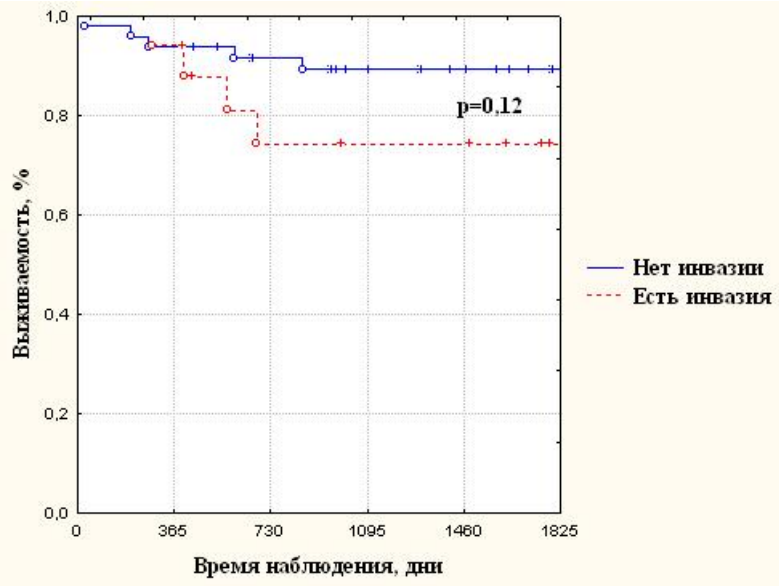

Рисунок 49. Влияние инвазии опухоли в слизистую оболочку на выживаемость

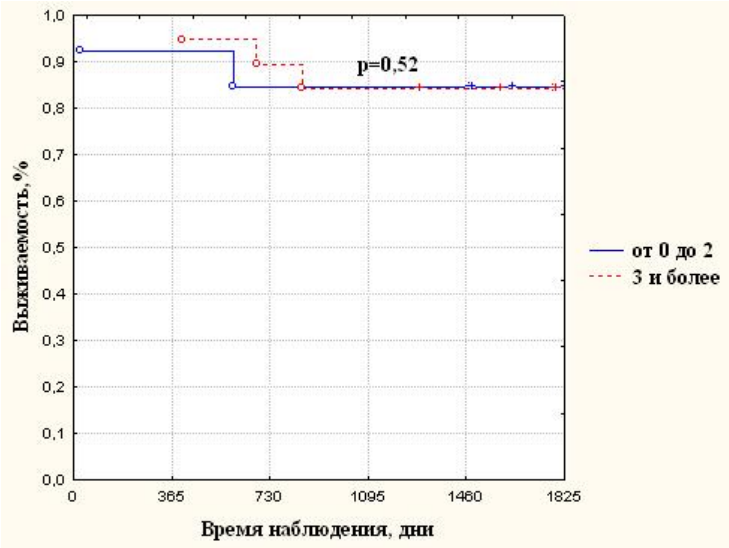

Рисунок 50. Влияние потери гетерозиготности на 22-ой хромосоме на выживаемость

Только для двух факторов неблагоприятного прогноза (инвазия опухоли в соседние органы и наличие делеции в 557/558 кодонах гена *KIT*) получено статистически достоверное ухудшение выживаемости (рисунок 51 и 52, соответственно).

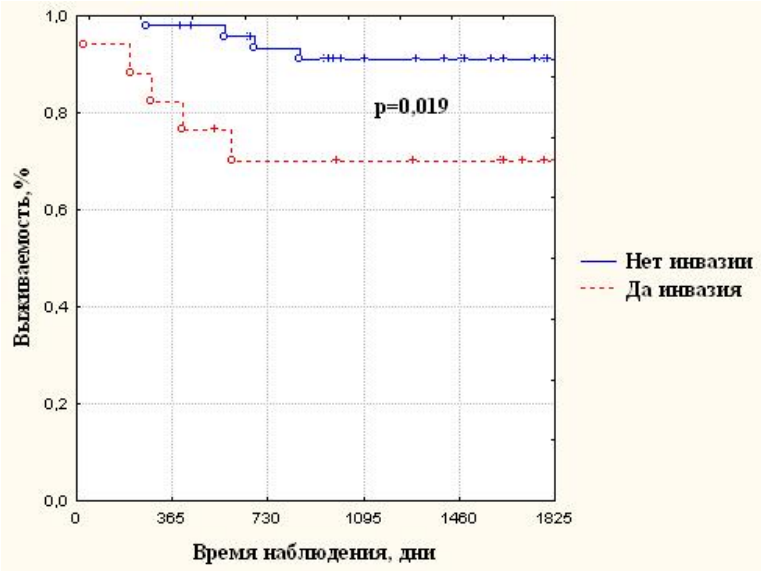

Рисунок 51. Влияние инвазии опухоли в соседние органы на выживаемость

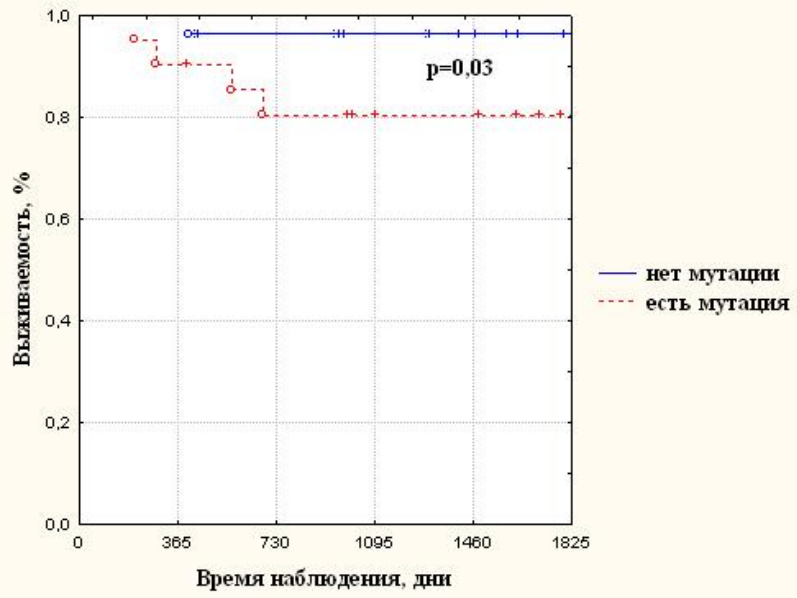

Рисунок 52. Влияние на выживаемость мутации в 557/558 кодонах гена *KIT*

5.4 Резюме главы

Всем пациентам с ГИСО необходимо проведение молекулярно-генетического анализа с целью определения мутации, лежащей в основе развития опухоли, и чувствительности опухоли к таргетной терапии. Также все опухоли должны быть отнесены к одной из четырёх прогностических групп, в зависимости от риска прогрессирования заболевания.

Пациенты с высоким риском прогрессирования заболевания требуют обязательного назначения адъювантной таргетной терапии в течение 3-х лет, при условии выявления мутаций, указывающих на чувствительность опухоли к таргетным препаратам. Назначение адъювантной таргетной терапии пациентам с низким и очень низким риском прогрессирования заболевания не оправдано.

Для пациентов с промежуточным прогностическим риском мы, в настоящее время, оцениваем наличие признаков неблагоприятного прогноза: инвазия в слизистую оболочку, инвазия в соседние органы, наличие мутации в 557/558 кодонах 11-го экзона гена *KIT*, наличие 3-х и более потерь в микросателлитных локусах 22-ой хромосомы. При выявлении данных факторов считаем оправданным назначение адъювантной таргетной терапии в течение 3-х лет и в этой группе больных.

Анализируя отдалённые результаты лечения больных ГИСО, можно сделать вывод, что дифференцированный подход к лечению больных ГИСО пищеварительного тракта позволил добиться хороших отдалённых результатов.

ЗАКЛЮЧЕНИЕ

Гастроинтестинальные стромальные опухоли - форма мезенхимальных новообразований желудочно-кишечного тракта. На их долю приходится от 0,1 до 3,0% среди всех опухолей пищеварительной системы. Они имеют ряд особенностей, которые необходимо учитывать, планируя их диагностику и лечение.

Во-первых, ГИСО крайне сложны для диагностики с помощью большинства имеющихся в арсенале онкологов методов, т.к. они развиваются из мышечного слоя стенки пищеварительного тракта и характеризуются преимущественно эндофитным ростом без инвазии слизистой оболочки. Во-вторых, ГИСО имеют разный потенциал злокачественности и прогноз течения заболевания. Опухоли с очень низким и низким потенциалом злокачественности имеют относительно благоприятный прогноз. Методом выбора при лечении этих больных является радикальное оперативное вмешательство.

Опухоли с высоким потенциалом злокачественности напротив требуют комплексного подхода к лечению с обязательным сочетанием хирургического лечения и таргетной терапии.

Для опухолей с промежуточным потенциалом злокачественности решение вопроса о тактике лечения и необходимости назначения таргетной терапии является крайне сложным и всегда требует оценки наличия или отсутствия целого ряда дополнительных факторов.

Чувствительность опухоли к таргетной терапии можно спрогнозировать путём определения типа активирующей мутации, лежащей в основе развития ГИСО. Однако последние работы показывают, что в ГИСО происходит целый ряд дополнительных генетических нарушений, например потеря гетерозиготности на тех или иных хромосомах, роль которых окончательно неясна.

Таким образом, до настоящего времени остается неразрешённым ряд вопросов, касающихся диагностики и лечения ГИСО:

- разработка оптимального алгоритма предоперационного обследования ГИСО в зависимости от их размеров и локализации;

- определение особенностей хирургического лечения ГИСО в зависимости от распространённости и локализации опухолей;
- уточнение показаний для назначения таргетной терапии в зависимости от биологических характеристик опухоли.

Решение проблемных вопросов диагностики и лечения ГИСО является предметом данного исследования.

Материалом исследования является анализ результатов лечения 97 больных ГИСО пищеварительного тракта в ФГБНУ «РНЦХ им. акад. Б.В. Петровского» и ГБУЗ «Московская городская онкологическая больница №62» ДЗМ с января 2006 года по сентябрь 2016 года.

В изучаемой группе 34 пациента (35%) были направлены на стационарное лечение с предположительным диагнозом ГИСО, ещё у 7 пациентов (7,3%) было подозрение на неэпителиальную опухоль пищеварительного тракта. У 2 больных (2,1%) ГИСО были интраоперационными находками в ходе хирургических вмешательств по поводу других злокачественных новообразований. Остальные 54 пациента (55,6%) были госпитализированы с подозрением на различные опухоли брюшной полости или метастазы без выявленного первичного очага.

Для анализа эффективности различных методов диагностики ГИСО все пациенты были разделены на 3 группы в зависимости от локализации первичной опухоли: ГИСО желудка и двенадцатиперстной кишки, ГИСО тонкой кишки и ГИСО других локализаций.

В связи с отсутствием в работе дополнительной группы для проведения дифференциальной диагностики ГИСО с другими злокачественными новообразованиями пищеварительного тракта определялась только чувствительность используемых методов.

Наиболее диагностически ценным для выявления ГИСО желудка и двенадцатиперстной кишки оказались эндосонография и компьютерная томография (чувствительность 86,1% и 81,8%, соответственно).

Трансабдоминальное УЗИ и компьютерная томография показали себя наиболее значимыми методами диагностики ГИСО тонкой кишки

(чувствительность методов 46,2% и 50%, соответственно). Практически идентичные результаты чувствительности этих методов, полученные в нашей работе, скорее всего, являются следствием небольшого количества больных данной подгруппы.

Несмотря на то, что был получен достаточно низкий показатель чувствительности ультразвукового исследования для выявления ГИСО желудка и двенадцатиперстной кишки (22,7%), сам факт наличия опухоли в брюшной полости при выполнении УЗИ был установлен у 66,7% больных.

В качестве методов морфологической диагностики при ГИСО желудка и двенадцатиперстной кишки использовали эзофагогастродуоденоскопию с биопсией, эндосонографию с пункцией, трансабдоминальную биопсию опухоли под ультразвуковым контролем и диагностическую лапароскопию.

Сочетание ЭГДС с эндосонографией позволило получить морфологическое подтверждение диагноза у 25 из 34 пациентов (73,5%) без каких-либо осложнений пункции. Полученные данные свидетельствуют достаточно высокой эффективности эндосонографии с тонкоигольной пункцией для диагностики ГИСО.

Возможности морфологического подтверждения диагноза при ГИСО тонкой кишки зачастую ограничены. Учитывая высокий риск развития осложнений при попытке верификации, лечение таких пациентов нередко начинали с хирургического вмешательства без морфологического подтверждения природы опухолевого процесса.

При ГИСО редких локализаций (пищевод, толстая кишка, внеорганные опухоли) не подлежит сомнению целесообразность обследования больных с помощью стандартного набора лабораторно-инструментальных методов, применяющихся для диагностики любых злокачественных новообразований.

Во всех случаях подозрения на неэпителиальные опухоли данных локализаций оправдано дополнять проводимое обследование мультиспиральной компьютерной томографией с внутривенным контрастированием, что позволяет

уточнить распространённость первичной опухоли и уточнить особенности её кровоснабжения.

Общепризнанным и единственным методом, позволяющим рассчитывать на излечение больных от ГИСО, является хирургическое лечение. Несмотря на высокую эффективность современной таргетной терапии, рассматривать этот метод как полноценную альтернативу операции нет оснований.

Только 6 больных (6,2%) получали таргетную терапию в самостоятельном режиме: в одном случае был отказ пациента от хирургического лечения, в одном у больного были тяжёлые сопутствующие заболевания, у четырёх обнаружены множественные отдалённые метастазы.

В группе хирургического лечения 4 больным проводилась неоадъювантная таргетная терапия. Адъювантная таргетная терапия назначена у 47 больным (51,6%). Под динамическим наблюдением без таргетной терапии находилось 44 пациента (48,4%).

При локализованных формах ГИСО выполнялись экономные органосохранные резекции в пределах неизменённой стенки поражённого органа. Так краевая резекция желудка в открытом и лапароскопическом варианте была выполнена у 43 из 63 больных (68,3%) с ГИСО желудка. Однако при местно-распространённых формах ГИСО и невозможности объективного определения границ распространения новообразования объём оперативного вмешательства расширяли до выполнения стандартных субтотальных вариантов резекции или тотального удаления поражённого органа, а также комбинированных операций.

Независимо от исходной распространённости опухолевого процесса все оперативные вмешательства при ГИСО выполнялись с соблюдением следующих принципов: перевязка кровеносных сосудов до начала мобилизации опухоли, выполнение операции в пределах макро- и микроскопически неизменённых тканей, минимальный контакт с опухолью во время мобилизационного этапа с целью уменьшения риска разрыва капсулы опухоли и перитонеальной диссеминации. Кроме того, оперативные вмешательства не дополняли рутинным выполнением лимфодиссекции в связи с низким потенциалом лимфогенного

метастазирования ГИСО. Только в одном случае при ГИСО желудка было диагностировано метастатическое поражение регионарных лимфатических узлов.

Малоинвазивные операции, несомненно, обладают целым рядом преимуществ по сравнению с открытыми вмешательствами. В нашей группе этот операционный доступ был использован у 12 из 71 пациентов (16,9%) с локализованными формами ГИСО. В связи с небольшим количеством больных, которым выполнены малоинвазивные операции, и малыми сроками наблюдения за ними в этой группе нельзя проводить полноценного статистического анализа и сравнивать её с группой пациентов, которым выполнены открытые операции. Однако, оценивая ближайшие послеоперационные результаты, нужно отметить, что послеоперационные осложнения были зарегистрированы только в одном случае. Средний послеоперационный койко-день в группе малоинвазивных операций составил 8,3 суток, в группе открытых операций – 15,2 суток.

Особого внимания заслуживают ГИСО большого размера, в которых могут формироваться полости распада, что, в ряде случаев, на фоне интоксикационного синдрома может приводить к развитию синдрома сдавления внутренних органов. Как правило, тяжёлое состояние подобных больных не позволяет сразу предложить им хирургическое лечение. В таких случаях оправдано наружное дренирование полости распада, что, в комбинации с таргетной терапией, в ряде случаев позволяет добиться улучшения состояния больных и вернуться возможности хирургического лечения.

Для прогнозирования течения заболевания использовали систему оценки потенциала злокачественности ГИСО (C.D. Fletcher, 2002). Согласно данной системе все ГИСО разделяются на 4 основные группы: очень низкий, низкий, промежуточный и высокий риски. В нашей группе это соотношение составило 6 (6,2%), 27 (27,8%), 18 (18,6%) и 46 (47,4%) соответственно.

Для определения чувствительности опухоли к таргетной терапии проводилось определение мутационного статуса с использованием метода полимеразной цепной реакции. Большая часть наших пациентов имела активирующую мутацию в 11-ом экзоне гена *KIT* (72,8%). Кроме того, в

анализируемой группе оценивали несколько дополнительных факторов неблагоприятного прогноза: инвазия слизистой оболочки, инвазия в соседние органы, наличие делеции в 557/558 кодонах гена *KIT* и потеря гетерозиготности на 3-х и более локусах 22-ой хромосомы. Достоверное влияние на выживаемость нам удалось доказать для делеции в 557/558 кодонах гена *KIT* (p=0,03) и инвазии опухоли в соседние органы (p=0,019).

Согласно современным стандартам все больные с ГИСО высокого потенциала злокачественности требуют назначения адъювантной таргетной терапии в течение 3-х лет. Пациенты с опухолями, имеющими очень низкий и низкий потенциалы злокачественности, напротив требуют только динамического наблюдения. Для пациентов из промежуточной группы риска в настоящее время нет чётко сформулированных показаний к назначению адъювантного лечения. В данной работе у больных этой группы обязательно оценивали вышеуказанные дополнительные факторы неблагоприятного прогноза и при их наличии назначали адъювантную таргетную терапию.

Отдалённые результаты прослежены у 65 больных (67%). Из анализа были исключены пациенты с первично-множественным характером опухолевого процесса, пациенты, умершие по причине сопутствующих неопухолевых заболеваний, а также больные, о судьбе которых не было данных на момент 1-го января 2015 года. Общая 5-летняя выживаемость составила около 85%.

В подгруппе ГИСО с очень низким, низким и промежуточным прогностическими рисками не было зарегистрировано прогрессирования заболевания за всё время наблюдения. Минимальная медиана наблюдения в этой подгруппе составила 13,2 месяца, а максимальная – 124,9 месяца.

В свою очередь анализ отдалённых результатов лечения больных ГИСО высокого риска, куда относились как больные с локализованными формами опухолей, так и с исходно диссеминированными, показал, что 5-летняя выживаемость для них составила около 75%.

ВЫВОДЫ

1. Наиболее ценными методами диагностики гастроинтестинальных стромальных опухолей желудка и двенадцатиперстной кишки являются эндосонография с тонкоигольной пункцией для морфологической верификации диагноза и компьютерная томография (чувствительность 86,1% и 81,8% соответственно). Для гастроинтестинальных стромальных опухолей тонкой кишки и других отделов желудочно-кишечного тракта - компьютерная томография.

2. При выявлении по результатам проведенного обследования резектабельной гастроинтестинальной стромальной опухоли показано хирургическое лечение. В случае нерезектабельности опухоли и у соматически отягощённых больных лечение необходимо начинать с таргетной терапии с последующим решением вопроса о перспективах хирургического вмешательства.

3. Больным с высоким риском прогрессирования гастроинтестинальных стромальных опухолей необходимо проведение комплексного лечения с назначением адъювантной таргетной терапии в течение 3-х лет после операции, при условии выявления мутаций, указывающих на чувствительность опухоли к таргетным препаратам. Для больных с низким и очень низким прогностическими рисками течения заболевания назначение адъювантной терапии не оправдано. Адъювантная таргетная терапия у больных с промежуточным прогностическим риском должна быть назначена при наличии дополнительных факторов неблагоприятного прогноза течения заболевания (инвазия опухоли в слизистую оболочку, инвазия опухоли в соседний орган, потеря гетерозиготности на 3-х и более локусах 22-ой хромосомы, наличие мутации в 557/558 кодонах гена *KIT*).

4. Хорошие непосредственные результаты хирургического лечения были получены у 78% больных гастроинтестинальными стромальными опухолями, в том числе у 81,7% локализованными, у 66,7% местно-распространёнными и у 36,3% диссеминированными формами заболевания. В 95% случаях послеоперационные осложнения носили неспецифический характер и были купированы консервативно.

5. Общая 5-летняя выживаемость составила около 85%, в группах больных высокого прогностического риска - 75%. В подгруппе ГИСО с очень низким, низким и промежуточным прогностическими рисками не было зарегистрировано прогрессирования заболевания за всё время наблюдения. Минимальная медиана наблюдения в этой подгруппе составила 13,2 месяца, а максимальная – 124,9 месяца.

ПРАКТИЧЕСКИЕ РЕКОМЕНДАЦИИ

1. При подозрении на наличие у пациента опухоли неэпителиальной природы должен быть использован стандартизованный алгоритм комплексной лабораторно-инструментальной диагностики, что позволяет увеличить количество пациентов с доказанным диагнозом «гастроинтестинальная стромальная опухоль» до начала противоопухолевого лечения.
2. Использование классификации C.D. Fletcher в рутинной практике позволяет разделять гастроинтестинальные стромальные опухоли на группы прогностического риска, прогнозировать течение заболевания и определять тактику дальнейшего лечения.
3. При локализованных гастроинтестинальных стромальных опухолях оперативное вмешательство является методом выбора. При технической возможности оправдано выполнение экономной резекции поражённого органа, в том числе с использованием видеоэндоскопической техники. При местно-распространённых опухолях показано выполнение стандартной резекции или экстирпации пораженного органа, а также комбинированных вмешательств.
4. У соматически отягощённых пациентов с гастроинтестинальными стромальными опухолями большого размера и наличием осложнений, использование таргетной терапией позволяет добиться значительного улучшения состояния больных и даже вернуться к обсуждению возможности хирургического лечения.
5. Комплексная оценка дополнительных факторов неблагоприятного прогноза (инвазия слизистой оболочки, инвазия в соседние органы, данные молекулярно-генетического исследования) позволяет оценить показания к назначению адъювантной таргетной терапии у больных гастроинтестинальной стромальной опухолью промежуточного риска.

СПИСОК ЛИТЕРАТУРЫ

1. Алексеева Т.Р., Корселадзе А.И., Долгушин Б.И. и др. Триада Карнея: литературные данные и клинические наблюдения. // Вестник РОНЦ им. Н.Н.Блохина РАМН. – 2011. – 22 (3). – с. 103-110

2. Анурова О.А., Снигур П.В., Филиппова Н.А. и др. Морфологическая характеристика стромальных опухолей желудочно-кишечного тракта. // Арх. патол. – 2006. – 68 (1). – с. 10-13

3. Архири П.П. Хирургическое лечение и факторы прогноза у больных стромальными опухолями желудочно-кишечного тракта.: Автореф. дисс.... канд. мед. наук. – Москва, 2010, с. 25

4. Бардина Е.М., Беляков И.С., Цыганова И.В. и др. Потеря гетерозиготности как маркёр прогрессии стромальных опухолей ЖКТ. // Тезисы XII Российского Онкологического Конгресса, 18-20 ноября 2008 г. – Москва, 2008, с. 182

5. Вашакмадзе Л.А., Колобаев И.В., Беспалов П.Д. и др. Гастроинтестинальные стромальные опухоли: классификация, диагностика и лечение. // Онкология. Журнал им. П.А. Герцена. – 2013. – 2. – с. 66-70

6. Вашакмадзе Л.А., Хомяков В.М., Колобаев И.В. Современные подходы к лечению больных стромальными опухолями желудочно-кишечного тракта. // Современная онкология. – 2011. – 1. – с. 1-4

7. Гастроинтестинальные стромальные опухоли (диагностика, лечение) // Практические рекомендации. – М. – 2008. – с. 53

8. Дмитриева Е.Г., Михайлова Н.В. Гастроинтестинальные стромальные опухоли: клиника, лечение, прогноз. // Поволжский онкологический вестник. – 2012. – 1. – с. 51-59.

9. Кекеева Т.В., Завалишина Л.Э., Андреева Ю.Ю. и др. Анализ мутаций гена kit при гастроинтестинальных стромальных опухолях. // Российский онкологический журнал. – 2009. – 5. – с. 23-28

10. Копп М.В., Королева И.А. Мультидисциплинарный подход в диагностике и лечении гастроинтестинальных стромальных опухолей. // Злокачественный опухоли. – 2013. – 1. – с. 15-27

11. Корнилова А.Г., Когония Л.М., Мазурин В.С. и др. Гастроинтестинальные стромальные опухоли: современная классификация, дифференциальная диагностика и факторы прогноза. // Эффективная фармакотерапия. – 2014. – 14. – с. 20-23

12. Корнилова А.Г., Когония Л.М., Мазурин В.С. и др. Гастроинтестинальные стромальные опухоли: что нового в терапии? // Сибирский онкологический журнал. – 2015. – 2. – с. 81-87

13. Королева И.А., Королева А.М. Выбор второй и третьей линии терапии гастроинтестинальных стромальных опухолей. // Поволжский онкологический журнал. – 2016. – 3. – с. 16-22

14. Кригер А.Г., Берелавичус С.В., Кочатков А.В. и др. Первично-множественные гастроинтестинальные стромальные опухоли двенадцатиперстной и тонкой кишок // Хирургия. Журнал им. Н.И. Пирогова. – 2014. – 2. – с. 50-52

15. Кригер А.Г., Старков Ю.Г., Кармазановский Г.Г. и др. Диагностика и тактика хирургического лечения гастроинтестинальной стромальной опухоли // Хирургия. Журнал им. Н.И. Пирогова. – 2014. – 1. – с. 15-20

16. Курушкина Н.А. Эндосонография в диагностике и выборе лечебной тактики при подслизистых новообразованиях верхних отделов желудочно-кишечного тракта.: Автореф. дисс.... канд. мед. наук. – Москва, 2014, с. 15

17. Медведева Б.М., Лукьянченко А.Б. КТ-проявления гастроинтестинальных стромальных опухолей. // Вестник Московского онкологического общества. – 2005. – 11. – с. 3а—4

18. Рябов А.Б., Никулин М.П., Анурова О.А. и др. Гастроинтестинальные стромальные опухоли у детей. // Поволжский онкологический журнал. – 2013. – 2. – с. 54-60

19. Серяков А.П. Гастроинтестинальные стромальные опухоли. // РЖГГК. – 2010. – №4. – с. 49-57

20. Солодкий А.В. Гастроинтестинальные стромальные опухоли. Диагностика и хирургическое лечение.: Автореф. дисс.... канд. мед. наук. – Москва, 2013, с. 13-14

21. Цыганова И.В. Мутации генов c-kit и PDGFRA и клинико-морфологические особенности стромальных опухолей желудочно-кишечного-тракта.: Автореф. дисс.... канд. мед. наук. – Москва, 2010, с. 25

22. Цымжитова Н.Ц. Комплексная лучевая и эндоскопическая диагностика гастроинтестинальных стромальных опухолей.: Автореф. дисс.... канд. мед. наук. – Москва, 2010, с. 22

23. Цымжитова Н.Ц., Медведева Б.М. КТ-семиотика опухолевого «ответа» на терапию препаратом гливек у пациентов GIST (c-kitпозитивные). // Сибирский онкологический журнал. – 2011. – 2. – с. 86-87

24. Шаповальянц С.Г., Плахов Р.В., Михалев А.И. и др. Оперативное лечение больных с гастроинтестинальной стромальной опухолью желудка. // Хирургия. Журнал имени Н.И. Пирогова. – 2016. – 7. – с. 23-29

25. Шаповальянц С.Г., Голухов Г.Н., Плахов Р.В. и др. Диагностика и непосредственные результаты лечения больных с неэпителиальными опухолями верхних отделов пищеварительного тракта // Хирургия. Журнал имени Н.И. Пирогова. – 2015. – 4. – с. 35-42

26. Черноусов А.Ф., Хоробрых Т.В., Ветшев Ф.П. Лапароскопические и робот-ассистированные операции при местно-распространённом и гинерализованном раке желудка. // Хирургия. Журнал им. Н.И. Пирогова. – 2017. – 10. – с. 25-30

27. Agaimy A., Wunsch P.H., Dirnhofer S. et al. Microscopic gastrointestinal stromal tumors in esophageal and intestinal surgical resection specimens: a clinicopathologic, immunohistochemical, and molecular study of 19 lesions. // Am J Surg Pathol. – 2008. – 32. – p. 1553–1559

28. Agaimy A., Wunsch P.H., Hofstaedter F. et al. Minute gastric sclerosing stromal tumors (GIST tumorlets) are common in adults and frequently show c-KIT mutations. // Am J Surg Pathol. – 2007. – 31. – p. 113–120

29. Al-Shboul O.A. The importance of interstitial cells of cajal in the gastrointestinal tract. // Saudi J Gastroenterol. – 2013. – 19(1). – p. 3-15

30. Benesch M., Wardelmann E., Ferrari A. et al. Gastrointestinal stromal tumors (GIST) in children and adolescents: a comprehensive review of the current literature. // Pediatr. Blood Cancer. – 2009. – 53. – p. 1171–1179

31. Benjamin R.S., Choi H., Macapinlac H.A. et al. We should desist using RECIST, at least in GIST. // J Clin Oncol. – 2007. – 25. – p.1760–1764

32. Blanke C.D., Demetri G.D., von Mehren M. et al. Long-term results from a randomized phase II trial of standard- versus higher-dose imatinib mesylate for patients with unresectable or metastatic gastrointestinal stromal tumors expressing KIT. // J Clin Oncol. – 2008. – 26. – p. 620–625

33. Boselli C., Cirocchi R., Gemini A. et al. Urgency surgical treatment for duodenal GISTs: analysis of aged patients and review of the literature. // Aging Clin Exp Res. – 2017. - 29(Suppl 1). – p. 1-6

34. Bouassida M., Chtourou M.F., Chalbi E. et al. Appendiceal GIST: report of an exceptional case and review of the literature. // Pan Afr Med J. – 2013. – 3. – 15. – p. 85

35. Carney J.A. Gastric stromal sarcoma, pulmonary chondroma, and extra-adrenal paraganglioma (Carney triad): Natural history, adrenocortical component, and possible familial occurrence. // Mayo Clin Proc. – 1999. – 74. – p. 543-552

36. Carney J.A., Stratakis C.A. Familial paraganglioma and gastric stromal sarcoma: a new syndrome distinct from the Carney triad. // Am J Med Genet. – 2002. – 108. – p. 132–139

37. Chatzipantelis P., Salla C., Karoumpalis I. et al. Endoscopic ultrasound-guided fine needle aspiration biopsy in the diagnosis of gastrointestinal stromal tumors of the stomach. A study of 17 cases. // J Gastrointestin Liver Dis. – 2008. – 17(1). – p. 15-20

38. Chaudhary P. Mesenteric inflammatory myofibroblastic tumors. // Ann Gastroenterol. – 2015. – 28(1). – p. 49-54

39. Choi H., Charnsangavej C., de Castro Faria S. et al. CT evaluation of the response of gastrointestinal stromal tumors after imatinib mesylate treatment: a quantitative analysis correlated with FDG PET findings. // AJR Am J Roentgenol. – 2004. – 183. – p. 1619–1628

40. Choi H., Charnsangavej C., Faria S.C. et al. Correlation of computed tomography and positron emission tomography in patients with metastatic gastrointestinal stromal tumor treated at a single institution with imatinib mesylate: proposal of new computed tomography response criteria. // J Clin Oncol. – 2007. – 25. – p. 1753–1759

41. Chung J.C., Chu C.W., Cho G.S. et al. Management and outcome of gastrointestinal stromal tumours of the duodenum. // J Gastrointest Surg. – 2010. – 14. – p. 880–883

42. Corless C.L., Fletcher J.A., Heinrich M.C. Biology of gastrointestinal stromal tumors. // J Clin Oncol. – 2004. – 22. – p. 3813-3825

43. Dematteo R.P., Ballman K.V., Antonescu C.R. et al. Adjuvant imatinib mesylate after resection of localised, primary gastrointestinal stromal tumour: a randomised, double-blind, placebo-controlled trial. // Lancet. – 2009. – 373. – p. 1097–1104

44. Dematteo R.P., Lewis J.J., Leung D. et al. Two hundred gastrointestinal stromal tumors: recurrence patterns and prognostic factors for survival. // Ann Surg. – 2000. – 231. – p. 51-58

45. Demetri G.D., Benjamin R.S., Blanke C.D. et al. NCCN Task Force report: management of patients with gastrointestinal stromal tumor (GIST) – update of the NCCN clinical practice guidelines. // J Natl Compr Canc Netw. – 2007. – 5. – p. 1–29

46. Demetri G.D., van Oosterom A.T., Garrett C.R. et al. Efficacy and safety of sunitinib in patients with advanced gastrointestinal stromal tumour after failure of imatinib: A randomised controlled trial. // Lancet. – 2006. – 368. – p. 1329-1338

47. Demetri G.D., von Mehren M., Antonescu C.R. et. al. NCCN Task Force report: update on the management of patients with gastrointestinal stromal tumors // J Natl Compr Canc Netw. – 2010. – 8. – p. 1-41

48. Dindo D., Demartines N., Clavien P.A. Classification of surgical complications: a new proposal with evaluation in a cohort of 6336 patients and results of a survey. // Ann Surg. – 2004. – 240. - 205-213

49. Eisenberg B.L., Harris J., Blanke C.D. et al. Phase II trial of neoadjuvant/adjuvant imatinib mesylate (IM) for advanced primary and metastatic/recurrent operable

gastrointestinal stromal tumor (GIST): early results of RTOG 0132/ACRIN 6665. // J Surg Oncol. – 2009. – 99. – p. 42–47

50. Feng F., Tian Y., Liu Z. et al. Clinicopathological features and prognosis of colonic gastrointestinal stromal tumors: evaluation of a pooled case series. // Oncotarget. // 2016. - 7(26). – p. 40735-40745

51. Fletcher C.D., Berman J.J., Corless C. et al. Diagnosis of gastrointestinal stromal tumors: a consensus approach. // Hum Pathol. –2002. – 33(5). – 459–465

52. Fu Y., Hao H., Guo L. et al. Retrospective analysis of 85 cases of intermediate-risk gastrointestinal stromal tumor. // Oncotarget. – 2017. - 8(6). – p. 10136-10144

53. Gastrointestinal Stromal Tumor Meta-Analysis Group (MetaGIST). Comparison of two doses of imatinib for the treatment of unresectable or metastatic gastrointestinal stromal tumors: a meta-analysis of 1,640 patients. // J Clin Oncol. – 2010. – 28. – p. 1247–1253

54. Goh B.K., Chow P.K., Chok A.Y. et al. Impact of the introduction of laparoscopic wedge resection as a surgical option for suspected small/medium-sized gastrointestinal stromal tumors of the stomach on perioperative and oncologic outcomes. // World J Surg. – 2010. – 34. – p. 1847–1852.

55. Goh B.K., Chow P.K., Kesavan S. et al. Outcome after surgical treatment of suspected gastrointestinal stromal tumors involving the duodenum: Is limited resection appropriate? // J Surg Oncol. – 2008. – 97. – p. 388–391

56. Gold J.S., Gonen M., Gutierrez A. et al. Development and validation of a prognostic nomogram for recurrence-free survival after complete surgical resection of localised primary gastrointestinal stromal tumour: a retrospective analysis. // Lancet Oncol. – 2009. – 10. – p. 1045–1052

57. Gouveia A.M., Pimenta A.P., Capelinha A.F. et al. Surgical margin status and prognosis of gastrointestinal stromal tumor. // World J Surg. – 2008. – 32. – p. 2375–2382

58. Hassan I., You Y.N., Shyyan R. et al. Surgically managed gastrointestinal stromal tumors: a comparative and prognostic analysis. // Ann Surg Oncol. – 2008. - 15(1). – p. 52-59

59. Hirota S., Isozaki K., Moriyama Y. et al. Gain-of-function mutations of c-kit in human gastrointestinal stromal tumors. // Science. – 1998. – 279. – p. 577-580

60. Hølmebakk T., Bjerkehagen B., Boye K. et al. Definition and clinical significance of tumour rupture in gastrointestinal stromal tumours of the small intestine. // Br J Surg. – 2016. – 103(6). – p. 684-691

61. Hong X., Choi H., Loyer E.M. et al. Gastrointestinal stromal tumor: role of CT in diagnosis and in response evaluation and surveillance after treatment with imatinib. // Radiographics. – 2006. – 26. – p. 481–495

62. Hou Y.Y., Lu S.H., Zhou Y. et al. Predictive values of clinical and pathological parameters for malignancy of gastrointestinal stromal tumors. // Histol Histopathol. – 2009. – 24(6). – p. 737-747

63. Huss S., Nehles J., Binot E. et al. β-catenin (CTNNB1) mutations and clinicopathological features of mesenteric desmoid-type fibromatosis. // Histopathology. – 2013. – 62. – p. 294–304

64. Isaka T., Kanzaki M., Onuki T. Long-term survival after thoracoscopic enucleation of a gastrointestinal stromal tumor arising from the esophagus. // J Surg Case Rep. – 2015. - 2. – p. 1-3

65. Jiang Z., Zhang J., Li Z. et al. A meta-analysis of prognostic value of KIT mutation status in gastrointestinal stromal tumors. // Onco Targets Ther. – 2016. - 3. – p. 3387-3398

66. Joensuu H. Risk stratification of patients diagnosed with gastrointestinal stromal tumor. // Hum Pathol. – 2008. - 39 (10). – p. 1411-1419

67. Joensuu H., Eriksson M., Hatrmann J. et al. Twelve versus 36 months of adjuvant imatinib (IM) as treatment of operable GIST with a high risk of recurrence: Final results of a randomized trial (SSGXVIII/AIO). // 47th Annual Meeting of the American Society of Clinical Oncology. – 2011. – Abstract No. LBA1.

68. Johnston F.M., Kneuertz P.J., Cameron J.L. et al. Presentation and management of gastrointestinal stromal tumors of the duodenum: a multi-institutional analysis. // Ann Surg Oncol. – 2012. – 19. – p. 3351–3360

69. Kim J.H., Bae J.M., Oh H.J. et al. Pathologic Factors Associated with Prognosis after Adjuvant Chemotherapy in Stage II/III Microsatellite-Unstable Colorectal Cancers. // J Pathol Transl Med. – 2015. – 49(2). – p. 118-128

70. Kiśluk J., Zińczuk J., Kemona A. et al. Expression of CD117, DOG-1, and IGF-1R in gastrointestinal stromal tumours - an analysis of 70 cases from 2004 to 2010. // Prz Gastroenterol. – 2016. – 11(2). – p. 115-122

71. Kitamura Y., Hirota S. Kit as a human oncogenic tyrosine kinase. // Cell Mol Life Sci. – 2004. – 61. – p. 2924-2931

72. Kumar A.S., Padmini R., Veena G. et al. Extragastrointestinal stromal tumour of the abdominal wall - a case report. // J Clin Diagn Res. – 2013. – 7(12). – p. 2970-2972

73. Lasota J., Wozniak A., Kopczynski J. et al. Loss of heterozygosity on chromosome 22q in gastrointestinal stromal tumors (GISTs): a study on 50 cases. // Lab Invest. – 2005. – 85. – p. 237-247

74. Lee H.J., Park S.I., Kim D.K. et al. Surgical resection of esophageal gastrointestinal stromal tumors. // Ann Thorac Surg. – 2009. – 12. – p.1569-1571

75. Levy A.D., Remotti H., Thompson W.M. et al. From the archives of the AFIP - gastrointestinal stromal tumors: radiologic features with pathologic correlation. // Radiographics. – 2003. – 23. – p. 283–304

76. Liao C.H., Yeh C.N., Wang S.Y. et al. Surgical option for intestinal gastrointestinal stromal tumors - perioperative and oncological outcomes of laparoscopic surgery. // Anticancer Res. – 2015. - 35(2). – p. 1033-40

77. Maeda H., Yamagata A., Nishikawa S. et al. Requirement of c-kit for development of intestinal pacemaker system. // Development. – 1992. – 116. – p. 369-375

78. Matthews B.D., Walsh R.M., Kercher K.W., et al. Laparoscopic vs open resection of gastric stromal tumors. // Surg Endosc. – 2002. – 16. – p. 803–807.

79. Mazur M., Clarke H. Gastric stromal tumors. Reappraisal of histogenesis. // Am. J. Surg. Pathol. – 1983. - 7 (6). – p. 507-519

80. Medeiros F., Corless C.L., Duensing A. et al. KIT-negative gastrointestinal stromal tumors: Proof of concept and therapeutic implications. // Am J Surg Pathol. – 2004. – 28. – p. 889-894

81. Miettinen M., Fetsch J.F., Sobin L.H. et al. Gastrointestinal stromal tumors in patients with neurofibromatosis 1: a clinicopathologic and molecular genetic study of 45 cases. // Am J Surg Pathol. – 2006. – 30. – p. 90–96

82. Miettinen M., Lasota J. Gastrointestinal stromal tumors: Pathology and prognosis at different sites. // Semin. Diagn. Pathol. – 2006. – 23 (2). – p. 70-83

83. Miettinen M., Lasota J. KIT (CD117): a review on expression in normal and neoplastic tissues, and mutations and their clinicopathologic correlation. // Appl Immunohistochem Mol Morphol. – 2005. – 13. – p. 205–220

84. Miettinen M., Lasota J. Gastrointestinal stromal tumors: Review on morphology, molecular pathology, prognosis, and differential diagnosis. // Arch. Pathol. Lab. Med. – 2006. – 130. – p. 1466-1478

85. Miettinen M., Lasota J. Gastrointestinal stromal tumors. // Gastroenterol Clin North Am. – 2013. – 42(2). – p. 399–415

86. Miettinen M., Makhlouf H., Sobin L.H. et al. Gastrointestinal stromal tumors of the jejunum and ileum: a clinicopathologic, immunohistochemical, and molecular genetic study of 906 cases before imatinib with long-term follow-up. // Am J Surg Pathol. – 2006. – 30(4). – p. 477-489

87. Miettinen M., Sobin L.H., Lasota J. Gastrointestinal stromal tumors of the stomach: a clinicopathologic, immunohistochemical, and molecular genetic study of 1765 cases with long-term follow-up. // Am J Surg Pathol. – 2005. – 29(1). – p. 52-68

88. Miettinen M., Wang Z.F., Lasota J. DOG1 antibody in the differential diagnosis of gastrointestinal stromal tumors: A study of 1840 cases. // Am J Surg Pathol. – 2009. – 33. – p. 1401–1408

89. Miranda C., Nucifora M., Molinari F. et al. KRAS and BRAF mutations predict primary resistance to imatinib in gastrointestinal stromal tumors. // Clin Cancer Res. – 2012. – 18. – p. 1769-1776.

90. Nakai M., Hashikura Y., Ohkouchi M. et al. Characterization of novel germline c-kit gene mutation, KIT-Tyr553Cys, observed in a family with multiple gastrointestinal stromal tumors. // Lab Invest. – 2012. – 92(3). – p. 451-457

91. Nguyen N.T., Jim J., Nguyen A. et al. Laparoscopic resection of gastric stromal tumor: a tailored approach. // Am Surg. – 2003. – 69. – p. 946–950

92. Nilsson B., Bümming P., Meis-Kindblom J.M. et al. Gastrointestinal stromal tumors: The incidence, prevalence, clinical course, and prognostication in the preimatinib mesylate era – A population-based study in western Sweden. // Cancer. – 2005. – 103. – p. 821-829

93. Nishida T., Blay J.Y., Hirota S. et al. The standard diagnosis, treatment, and follow-up of gastrointestinal stromal tumors based on guidelines. // Gastric Cancer. – 2016. – 19(1). – p. 3-14

94. Nishida T., Goto O., Raut C.P. et al. Diagnostic and treatment strategy for small gastrointestinal stromal tumors. // Cancer. – 2016. – 122. – p. 3110-3118

95. Nishida T., Tsujimoto M., Takahashi T. et al. Gastrointestinal stromal tumors in Japanese patients with neurofibromatosis type I. // J Gastroenterol. – 2016. – 51. – p. 571-578

96. Nishimura J., Nakajima K., Omori T. et al. Surgical strategy for gastric gastrointestinal stromal tumors: laparoscopic vs. open resection. // Surg Endosc. – 2007. – 21. – p. 875–878

97. Novitsky Y.W., Kercher K.W., Sing R.F. et al. Long-term outcomes of laparoscopic resection of gastric gastrointestinal stromal tumors. // Ann Surg. – 2006. – 243. – p. 738–745

98. Nunobe S., Sano T., Shimada K. et al. Surgery including liver resection for metastatic gastrointestinal stromal tumors or gastrointestinal leiomyosarcomas. // Jpn J Clin Oncol. – 2005. – 35. – p. 338-341

99. Pence K., Correa A.M., Chan E. et al. Management of esophageal gastrointestinal stromal tumor: review of one hundred seven patients. // Dis Esophagus. – 2017. - 30(12). – p. 1-5

100. Piccinni G., Marzullo A., Angrisano A. et al. Endoscopic resection of benign very low-risk gastric gastrointestinal stromal tumors. Is it enough? // Eur J Gastroenterol Hepatol. – 2007. – 19. – p. 177–179

101. Pickhardt P., Kim D.H., Menias C.O et al. Evaluation of submucosal lesions of the large intestine Part 1. Neoplasms. // Radiographics. – 2007. – 27. – p. 1681–1692

102. Poveda A., del Muro X.G., López-Guerrero J.A. et al. GEIS 2013 guidelines for gastrointestinal sarcomas (GIST). // Cancer Chemother Pharmacol. – 2014. –74(5). – p. 883-898.

103. Puljiz M., Alvir I., Danolić D. et al. Primary extragastrointestinal stromal tumor of the sigmoid mesocolon with metastatic spread to greater omentum: case report. // Coll Antropol. – 2013. – 37(2). – p. 625-627

104. Rammohan A., Sathyanesan J., Rajendran K. et al. A gist of gastrointestinal stromal tumors: A review. // World J Gastrointest Oncol. – 2013. – 15. – 5(6). p. 102-112

105. Reichardt P., Blay J.Y., Boukovinas I. et al. Adjuvant therapy in primary GIST: state-of-the-art. // Ann Oncol. - 2012. - 23(11). – p. 2776-2781

106. Rubin B.P., Heinrich M.C. Genotyping and immunohistochemistry of gastrointestinal stromal tumors: An update. // Semin Diagn Pathol. – 2015. – 32(5). – p. 392-399

107. Rutkowski P., Bylina E., Wozniak A. et al. Validation of the Joensuu risk criteria for primary resectable gastrointestinal stromal tumour - The impact of tumour rupture on patient outcomes. // Eur J Surg Oncol. – 2011. – 37. – p. 890–896

108. Scarpa M., Bertin M., Ruffolo C. et al. A systematic review on the clinical diagnosis of gastrointestinal stromal tumors. // J Surg Oncol. – 2008. – 98. – p. 384–392

109. Schneider-Stock R., Boltze C., Lasota J. et al. Loss of p16 protein defines high-risk patients with gastrointestinal stromal tumors: a tissue microarray study. // Clin Cancer Res. – 2005. – 11. – p. 638-45

110. Shankar S., Vansonnenberg E., Desai J. et al. Gastrointestinal stromal tumor: new nodule-within-a-mass pattern of recurrence after partial response to imatinib mesylate. // Radiology. – 2005. – 235. – p. 892–898

111. Schurr P., Wolter S., Kaifi J. et al. Microsatellite DNA alterations of gastrointestinal stromal tumors are predictive for outcome. // Clin Cancer Res. – 2006. – 12. – p. 5151-5157

112. Shin U.S., Cho S.S., Moon S.M. et al. Is microsatellite instability really a good prognostic factor of colorectal cancer? // Ann Coloproctol. – 2014. – 30(1). – p. 28-34

113. Singer S., Rubin B.P., Lux M.L. et al. Prognostic value of KIT mutation type, mitotic activity, and histologic subtype in gastrointestinal stromal tumors. // J Clin Oncol. – 2002. – 20(18). – p. 3898-3905

114. Sureka B., Mittal M.K., Mittal A. et al. Imaging spectrum of gastrointestinal stromal tumor. // Indian J Med Paediatr Oncol. – 2014. – 35(2). – p. 143-148

115. Takahashi T., Nakajima K., Miyazaki Y. et al. Surgical strategy for the gastric gastrointestinal stromal tumors (GISTs) larger than 5 cm: laparoscopic surgery is feasible, safe, and oncologically acceptable. // Surg Laparosc Endosc Percutan Tech. – 2015. - 25(2). – p. 114-8

116. Takayama I., Horiguchi K., Daigo Y. et al. The interstitial cells of Cajal and a gastroenteric pacemaker system. // Arch Histol Cytol. – 2002. – 65. – p. 1-26

117. Tazawa H., Hirata Y., Kuga Y. Sphincter-saving resection by cluneal arched skin incision for a gastrointestinal stromal tumor (GIST) of the lower rectum: a case report // Surg Case Rep. – 2017. – 3. p. 1-6

118. The ESMO / European Sarcoma Network Working Group. Gastrointestinal stromal tumors: ESMO Clinical Practice Guidelines for diagnosis, treatment and follow-up. // Ann Oncol. – 2014. – 25. – p. 21–26

119. Todaro P., Crinò S.F., Pallio S. et al. Gastrointestinal stromal tumours of the stomach: Cytological and immunocytochemical diagnostic features of two cases diagnosed by endoscopic ultrasound-guided fine needle aspiration. // Oncol Lett. – 2013. – 5(6). – p. 1862-1866

120. Ulusan S., Koc Z. Radiologic findings in malignant gastrointestinal stromal tumors. // Diagn Interv Radiol. – 2009. – 15. – p. 121–126

121. Vernuccio F., Taibbi A., Picone D. et al. Imaging of Gastrointestinal Stromal Tumors: From Diagnosis to Evaluation of Therapeutic Response. // Anticancer Res. – 2016. – 36(6). – p. 2639-2648

122. Virani N., Pang J., Lew M. Cytologic and Immunohistochemical Evaluation of Low-Grade Spindle Cell Lesions of the Gastrointestinal Tract. // Arch Pathol Lab Med. – 2016. – 140(10). – p. 1038-1044

123. von Mehren M., Benjamin R.S., Bui M.M. et al. Soft tissue sarcoma, version 2.2012: featured updates to the NCCN Guidelines. // J Natl Compr Canc Netw. – 2012. – 10(8). – p. 951–960

124. von Mehren M., Randall R.L., Benjamin R.S. et al. Gastrointestinal stromal tumors, version 2. 2014. // J Natl Compr Canc Netw. – 2014. – 12. – p. 853–862.

125. Wang J.H., Lasota J., Miettinen M. Succinate Dehydrogenase Subunit B (SDHB) Is Expressed in Neurofibromatosis 1-Associated Gastrointestinal Stromal Tumors (Gists): Implications for the SDHB Expression Based Classification of Gists. // J Cancer. – 2011. – 2. – p. 90–93

126. Wang D., Zhang Q., Blanke C.D. et al. Phase II Trial of Neoadjuvant/adjuvant Imatinib Mesylate for Advanced Primary and Metastatic/recurrent Operable Gastrointestinal Stromal Tumors: Long-term Follow-up Results of Radiation Therapy Oncology Group 0132. // Ann Surg Oncol. – 2012. – 19(4). – p. 1074-1080

127. Wardelmann E., Losen I., Hans V. et al. Deletion of Trp-557 and Lys-558 in the juxtamembrane domain of the c-kit protooncogene is associated with metastatic behavior of gastrointestinal stromal tumors. // Int J Cancer. – 2003. – 106. – p. 887– 895

128. Wozniak A., Rutkowski P., Piskorz A. et al. Prognostic value of KIT/PDGFRA mutations in gastrointestinal stromal tumours (GIST): Polish Clinical GIST Registry experience. // Ann Oncol. – 2012. – 23(2). – p. 353-360

129. Xu C.W., Lin S., Wang W.L. et al. Analysis of mutation of the c-Kit gene and PDGFRA in gastrointestinal stromal tumors. // Exp Ther Med. – 2015. – 10(3). – p. 1045-1051

130. Xue L., Qiu T., Song Y. et al. Long segmental hyperplasia of interstitial cells of Cajal with giant diverticulum formation. // Int J Clin Exp Pathol. – 2013. – 6(12). – p. 2989-2996

131. Yanagawa S., Tanabe K., Suzuki T. et al. A large esophageal gastrointestinal stromal tumor that was successfully resected after neoadjuvant imatinib treatment: case report. // World J Surg Oncol. – 2014. – 12. – p. 47

132. Yu M.H., Lee J.M., Baek J.H. et al. MRI features of gastrointestinal stromal tumors. // AJR. – 2014. – 203. – p. 980-991