ФЕДЕРАЛЬНОЕ ГОСУДАРСТВЕННОЕ БЮДЖЕТНОЕ НАУЧНОЕ УЧРЕЖДЕНИЕ «РОССИЙСКИЙ НАУЧНЫЙ ЦЕНТР ХИРУРГИИ ИМЕНИ АКАДЕМИКА Б.В. ПЕТРОВСКОГО»

На правах рукописи

БИТАРОВ ТИМУР ТАМАЗОВИЧ

ЛАПАРОСКОПИЧЕСКАЯ ФУНДОПЛИКАЦИЯ В МОДИФИКАЦИИ РНЦХ В ЛЕЧЕНИИ БОЛЬНЫХ РЕФЛЮКС-ЭЗОФАГИТОМ

14.01.17 – хирургия

ДИССЕРТАЦИЯ

на соискание ученой степени кандидата медицинских наук

Научный руководитель:

Доктор медицинских наук

Юрасов Анатолий Владимирович

Москва 2016

ОГЛАВЛЕНИЕ

Список использованных сокращений 4

ВВЕДЕНИЕ 5

ГЛАВА I. ОБЗОР ЛИТЕРАТУРЫ 9

1.1. Общие сведения о рефлюкс-эзофагите: определение, эпидемиология, этиология и патогенез, клиническая картина 9

1.2. Особенности диагностики рефлюкс-эзофагита 16

1.3. Классификация рефлюкс-эзофагита 18

1.4. Современное состояние проблемы лечения рефлюкс-эзофагита 19

1.4.1. Медикаментозная терапия рефлюкс-эзофагита 19

1.4.2. Хирургическое лечение рефлюкс-эзофагита 22

ГЛАВА II. ХАРАКТЕРИСТИКА КЛИНИЧЕСКИХ НАБЛЮДЕНИЙ И МЕТОДОВ ИССЛЕДОВАНИЯ 30

2.1. Общая методология исследования 30

2.2. Характеристика клинических наблюдений 31

2.3. Методы обследования больных в предоперационном периоде 37

2.4. Методы исследования для оценки результатов оперативного лечения 46

2.5. Методы статистической обработки 49

2.6. Критерии оценки состояния больных и эффективности оперативного лечения 50

ГЛАВА III. ТЕХНИКА ОПЕРАТИВНОГО ЛЕЧЕНИЯ 52

3.1. Техника фундопликации по методике РНЦХ из лапаротомного доступа 52

3.2. Техника лапароскопической фундопликации по методике РНЦХ 53

3.3. Техника модифицированной лапароскопической фундопликации по методике РНЦХ 56

ГЛАВА IV. РЕЗУЛЬТАТЫ ОПЕРАТИВНОГО ЛЕЧЕНИЯ БОЛЬНЫХ РЕФЛЮКС-ЭЗОФАГИТОМ 60

4.1. Анализ причин переходов с лапароскопического к лапаротомному доступу 60

4.2. Ближайшие результаты оперативного лечения 63

4.2.1. Анализ ближайших результатов классического и модифицированного лапароскопических способов формирования фундопликационной манжетки по методике РНЦХ 63

4.2.2. Сравнение ближайших результатов оперативного лечения больных контрольной и основной групп 69

4.3. Отдаленные результаты оперативного лечения больных рефлюкс-эзофагитом 74

4.4. Оценка качества жизни больных в отдаленном послеоперационном периоде 78

ЗАКЛЮЧЕНИЕ 83

ВЫВОДЫ 88

ПРАКТИЧЕСКИЕ РЕКОМЕНДАЦИИ 89

СПИСОК ЛИТЕРАТУРЫ 90

Список использованных сокращений

ГЭР	Гастроэзофагеальный рефлюкс
РЭ	Рефлюкс-эзофагит
ГЭРБ	Гастроэзофагеальная рефлюксная болезнь
ГПОД	Грыжа пищеводного отверстия диафрагмы
ПОД	Пищеводное отверстие диафрагмы
НПС	Нижний пищеводный сфинктер
ИПП	Ингибиторы протонной помпы
СПВ	Селективная проксимальная ваготомия
ЭГДС	Эзофагогастродуоденоскопия
φ	«фи-коэффициент», статистический критерий, используемый для сравнения дисперсий двух вариационных рядов
χ^2	Статистический критерий «хи-квадрат»
p	Коэффициент достоверности различий

ВВЕДЕНИЕ

Актуальность исследования

Грыжи пищеводного отверстия диафрагмы (ГПОД) и рефлюкс-эзофагит (РЭ) по распространенности занимают одно из ведущих мест в современной гастроэнтерологии. Этот факт является общепризнанным и не вызывает сомнений [41, 63, 85, 159]. Последние несколько лет в развитых странах наблюдается отчетливая тенденция к увеличению частоты этого заболевания. Если раньше симптомы рефлюкс-эзофагита различной степени выраженности выявлялись у 32-40% взрослого населения, то в настоящее время этот показатель доходит до 40-50% [87, 248].

Длительно существующие симптомы рефлюкс-эзофагита трудно поддаются лечению, требуют проведения антисекреторной терапии и способны значительно снизить качество жизни больного [155, 236]. Медикаментозная терапия РЭ, направленная только на купирование симптомов заболевания, лишь отдаляет время возникновения тяжелых осложнений. Она не устраняет основные причины возникновения рефлюкса – недостаточность нижнего пищеводного сфинктера и грыжу пищеводного отверстия диафрагмы [7]. Тяжелое течение рефлюкс-эзофагита сопровождается опасными для жизни осложнениями, требующими хирургического лечения [132, 153, 287].

В результате воздействия агрессивного кислого желудочного содержимого на слизистую пищевода у 6% больных выявляются язвенные поражения и эрозии пищевода, из которых у 2% больных возникают кровотечения [63]. Пептическая стриктура развивается у 20-25% больных, а пищевод Барретта в 8-20% наблюдений [78, 168, 231]. Рефлюкс-эзофагит на фоне ГПОД, как одного из основных факторов этиологии, встречается в 90% наблюдений [19, 78]. Стойкого продолжительного положительного результата, которого удается с трудом достичь в некоторых случаях медикаментозно, не наступает. После прекращения антирефлюксной терапии рецидив симптомов рефлюкс-эзофагита возникает у 50 % больных через 6 месяцев, а у 90% пациентов – через 12 месяцев [18, 78]. РЭ может симулировать также клинику бронхиальной астмы, стенокардии или ларингита и вызвать существенные трудности в дифференциальной диагностике этих состояний и основного заболевания [245, 259].

Альтернативой медикаментозного лечения рефлюкс-эзофагита является хирургическое [30, 63, 85]. В настоящее время, в связи с широким развитием малоинвазивных технологий, практически все методики хирургического лечения ГПОД и РЭ выполняются лапароскопически [10, 17]. Малая травматичность вмешательств,

короткие сроки реабилитации, хороший косметический эффект сделали малоинвазивные эндовидеохирургические антирефлюксные вмешательства «золотым стандартом» оперативного лечения рефлюкс-эзофагита и методом выбора практически при любых грыжах пищеводного отверстия диафрагмы [6, 10, 17, 18, 26, 80, 191, 249, 287].

Методик лапароскопической фундопликации на сегодняшний день существует множество. В настоящее время наиболее широкое распространение в хирургическом лечении РЭ получили лапароскопические фундопликации по методике Nissen и Toupet [156, 163]. Сравнительный анализ результатов и эффективности лапароскопических методик, проведенный многими авторами, показал, что результаты операций в ближайшем и отдаленном послеоперационном периоде практически не отличаются от результатов открытых вмешательств [26, 191, 249]. Однако, и количество осложнений лапароскопических фундопликаций также достигает высоких цифр [154, 171, 190]. По мере накопления опыта эндоскопических вмешательств появились публикации о серьезных интраоперационных и послеоперационных осложнениях при выполнении лапароскопических фундопликаций [97, 229, 246]. Наиболее тяжелыми из них являются перфорации пищевода и желудка, гипо- и гиперфункция фундопликационной манжетки, Slipped Nissen, Gas-bloat синдром [84, 109, 179, 237].

Невозможность избежания серьезных осложнений, характерных для разных методов фундопликаций, диктует постоянный поиск максимально эффективной, безопасной и технически простой в выполнении лапароскопической фундопликации. По нашему мнению, фундопликация в модификации РНЦХ является наиболее оптимальным хирургическим вмешательством для лечения больных рефлюкс-эзофагитом. Огромный опыт выполнения данной методики, берущий начало с 1979 года, убедительно доказывает и позволяет с уверенностью утверждать о преимуществах данной методики, как операции, лишенной многих недостатков и позволяющей избежать осложнений, характерных для других методик [100, 104]. Хороший результат достигается в 95% наблюдений [30, 101].

Недавние сроки внедрения малоинвазивных технологий и недостаточно накопленный опыт лапароскопического выполнения данной методики не позволяли оценить ее эффективность. Целью исследования стала оценка возможности безопасного выполнения данной методики из лапароскопического доступа и оценка ее эффективности в сравнении с классическим вариантом этой операции из лапаротомного доступа.

Цель работы

Изучить возможность лапароскопического выполнения фундопликации по методике РНЦХ и оценить ее эффективность в сравнении с классическим вариантом этой операции из лапаротомного доступа.

Задачи исследования

1. Уточнить показания к выполнению лапароскопической фундопликации по методике РНЦХ.
2. Проанализировать результаты выполнения лапароскопической фундопликации по методике РНЦХ при лечении больных рефлюкс-эзофагитом.
3. Изучить качество жизни больных в отдаленном послеоперационном периоде после выполнения лапароскопической фундопликации по методике РНЦХ с помощью опросников SF-36 и GERD-HRQL.

Научная новизна работы

Произведена сравнительная оценка результатов фундопликаций по методике РНЦХ, выполненных из лапароскопического и лапаротомного доступов. Разработан новый метод лапароскопического хирургического лечения рефлюкс-эзофагита на основе классической лапароскопической фундопликации по методике РНЦХ. Доказана эффективность разработанного способа лапароскопического формирования фундопликационной манжетки в сравнении с классическим вариантом этой операции по методике РНЦХ из лапароскопического доступа. Произведена оценка качества жизни больных рефлюкс-эзофагитом после лапароскопической фундопликации по методике РНЦХ в отдаленном послеоперационном периоде с помощью опросников SF-36 и GERD-HRQL.

Практическое значение работы

Отражена важность полноценного предоперационного диагностического обследования больных рефлюкс-эзофагитом. Проведен анализ показателей суточной Ph-метрии у больных с различной клинической картиной рефлюкс-эзофагита, в том числе и в отдаленном послеоперационном периоде. Исследованы возможности малоинвазивной техники при выполнении лапароскопической фундопликации. Разработана и внедрена в практику модифицированная методика лапароскопической фундопликации РНЦХ, позволяющая значительно сократить время оперативного вмешательства за счет упрощения техники операции.

Реализация результатов работы

Основные положения и рекомендации диссертации используются в практической работе хирургического отделения НУЗ «Научный клинический центр ОАО «РЖД» и в практической работе отделения хирургии пищевода и желудка ФГБНУ «Российский научный центр хирургии им. акад. Б.В. Петровского».

Получен патент на изобретение №2561517 от 06.02.2014г. «Лапароскопический способ формирования фундопликационной манжетки».

Апробация работы

Основные положения работы доложены на:

- IX Конференции «Общества герниологов» «Актуальные вопросы герниологии», Москва, 31 октября – 01 ноября 2012 года.
- X Конференции «Общества герниологов» «Актуальные вопросы герниологии», Москва, 31 октября – 01 ноября 2013 года.
- Конференции молодых ученых «Актуальные аспекты диагностики и лечения в абдоминальной хирургии», Москва, 26 июня 2014 года.
- XII Конференции «Общества герниологов» «Актуальные вопросы герниологии», Москва, 31 октября – 01 ноября 2015 года.

Публикации по теме диссертации

По материалам диссертации опубликовано 3 статьи в научных медицинских журналах, 2 из которых в рецензируемых изданиях, рекомендованных ВАК РФ.

Структура и объем диссертации

Материал диссертационной работы изложен на 113 страницах, проиллюстрирован 21 рисунком и 22 таблицами. Диссертация состоит из введения, 4 глав, включающих обзор литературы, материалы и методы исследования, технику оперативного лечения, результаты оперативного лечения, заключения, выводов, практических рекомендаций и списка использованной литературы. В список литературы включены 293 источника, из них 108 отечественных и 185 иностранных авторов.

ГЛАВА I. ОБЗОР ЛИТЕРАТУРЫ

1.1.Общие сведения о рефлюкс-эзофагите: определение, эпидемиология, этиология и патогенез, клиническая картина

Впервые симптомокомплекс, развивающийся вследствие заброса желудочного содержимого в пищевод, описал в 1879 году немецкий врач-терапевт и хирург Quincke H.I. [255]. По данным Nissen (1981), изменения, возникшие в пищеводе на фоне рефлюкс-эзофагита, впервые описал австрийский патологоанатом Rokitansky C. в 1855 году [261].

Исходя из формулировки Всемирной Организации Здравоохранения, гастроэзофагеальная рефлюксная болезнь (ГЭРБ) – это хроническое часто рецидивирующее заболевание, характеризующееся периодически повторяющимся забрасыванием в пищевод желудочного содержимого, обусловленное нарушением моторно-эвакуаторной функции гастроэзофагеальной зоны [66].

До конца XX столетия гастроэзофагеальная рефлюксная болезнь, несмотря на название "болезнь", не являлась нозологической единицей, а рассматривалась как симптомокомплекс, который возникает в результате обратного заброса содержимого желудка в пищевод, вызывая в нем воспалительные морфологические изменения [4, 5].

Для формирования определения ГЭРБ огромное значение сыграла Генвальская конференция. Только в 1997 году на междисциплинарном конгрессе в Генвале (Бельгия) ГЭРБ наконец-то была признана в качестве самостоятельной нозологической единицы [158]**.** Согласно Генвальскому определению, гастроэзофагеальная рефлюксная болезнь может быть у людей, подвергающихся риску осложнений в связи с воздействием гастроэзофагеального рефлюкса (ГЭР), а также у людей, испытывающих клинически существенное ухудшение здоровья, т.е. качества жизни, обусловленного симптомами, связанными с рефлюксом, после соответствующего подтверждения доброкачественной природы этих симптомов [54]. Под «осложнениями» подразумевались повреждения непосредственно пищевода и внепищеводные проявления заболевания [158, 258].

Проведенный Nilsson M. в 2004г. систематический анализ показал, что такие симптомы, как изжога и регургитация, не всегда однозначно рассматриваются исследователями как характерные проявления ГЭРБ [238**].** Данные симптомы ГЭРБ могут возникать не только в результате воздействия на слизистую оболочку пищевода кислого желудочного содержимого, но и щелочного дуоденального содержимого. Кроме того, возникновение изжоги может быть связано с нарушениями моторики пищевода,

повышенной чувствительностью его слизистой вследствие расстройства центральной и периферической иннервации, в результате его поражения при системных заболеваниях, а также быть симптомом ахалазии кардии [8, 161, 162, 172, 217, 238, 289, 290].

В связи с отсутствием общепринятых и четких определений и трактовки ГЭРБ, таких его симптомов как «изжога» и «регургитация», возникли существенные трудности в изучении распространенности заболевания, диагностике и выборе тактики лечения. Это привело к необходимости проведения нового международного соглашения по проблемам ГЭРБ для исследователей и практикующих врачей. В 2005 году в Монреале прошел Международный конгресс гастроэнтерологов, на котором впервые были представлены и одобрены результаты работы группы экспертов в составе 44-х специалистов из 18 стран Северной и Южной Америки, Азии, Европы и Австралии. В августе 2006 года было опубликовано Монреальское соглашение, включающее единое определение заболевания, классификацию и описание симптомов заболевания [286]. В качестве наиболее легкого для восприятия и перевода на другие языки международного понятия было предложено следующее определение заболевания: «ГЭРБ - это состояние, развивающееся вследствие рефлюкса содержимого желудка и характеризующееся развитием осложнений и ухудшением самочувствия пациента». Было принято решение ориентироваться на самочувствие пациента, а не на качество жизни. Это объяснялось влиянием на качество жизни множества других факторов, помимо основного заболевания [286].

Монреальским консенсусом было предложено следующее определение симптомов ГЭРБ. Под регургитацией (regurgitation) или срыгиванием следует понимать попадание пищи или кислого содержимого из желудка вследствие рефлюкса в ротовую полость. Отрыжкой (eructation) следует считать отхождение газов из пищевода или желудка через рот (отрыжка воздухом) [54].

Также пересмотру подверглась и классификация симптомов ГЭРБ. Клинические проявления заболевания было предложено разделить на пищеводные (рефлюкс-эзофагит, «эндоскопически позитивная» ГЭРБ, стриктура пищевода, пищевод Барретта) и внепищеводные («эндоскопически негативная» ГЭРБ - состояние, при котором у больного с клиникой ГЭРБ отсутствуют морфофункциональные изменения в пищеводе; бронхиальная астма и ларингит рефлюксной этиологии) [54]. Из понятия «эндоскопически негативная ГЭРБ» следует, что, ориентируясь на интенсивность клинических проявлений, точно предугадать эндоскопическую картину заболевания невозможно [286].

Таким образом, рефлюкс-эзофагит – эндоскопически позитивная ГЭРБ - воспалительный процесс в дистальной части пищевода, вызванный действием на

слизистую органа агрессивного желудочного сока, желчи, а также ферментов панкреатического и кишечного секретов при гастроэзофагеальном рефлюксе [286].

Согласно Генвальскому определению ГЭРБ, наличие рефлюксной болезни возможно в случаях, когда изжога появляется два или более раз в неделю, негативно воздействуя на качество жизни [158]. Исходя из Монреальского определения ГЭРБ, заболевание возможно при наличии изжоги или/и регургитации как минимум один раз в неделю [134, 218]. Очевидно, что данные, полученные на основе этих двух подходов, несопоставимы. Это подчеркивает важность единых общепринятых диагностических критериев при проведении эпидемиологических исследований [220].

Рефлюкс-эзофагит является одним из наиболее распространенных заболеваний желудочно-кишечного тракта в современной гастроэнтерологии [65]. Среди взрослого населения развитых стран мира распространенность гастроэзофагеальной рефлюксной болезни достигает до 50%, причем рефлюкс-эзофагит диагностируется в 9,5% случаях [24, 159, 252]. Большое разнообразие клинических проявлений рефлюкс-эзофагита, скрывающихся нередко под видом других заболеваний, а также низкая обращаемостью к врачам при легких формах болезни приводят к занижению реального уровня распространенности заболевания при эпидемиологических исследованиях [52].

В Соединенных Штатах Америки около 50% людей испытывают симптомы ГЭРБ, изжогу или отрыжку кислым хотя бы раз в неделю [266]. ГЭРБ является самым дорогостоящим заболеванием, на лечение которого государством выделяется более $10 млрд ежегодно [41, 218].

Проведение различных эпидемиологических исследований также показало рост заболеваемости в странах Азии. Распространенность ГЭРБ была относительно низкой в Корее и достигала среди взрослого населения 5% [205], но в течение последних нескольких лет увеличилась до 17%. Заболеваемость в Японии достигает 16.5% [182]. Резкое увеличение распространенности ГЭРБ среди Азиатских стран по данным некоторых авторов, скорее всего, связано с внесением европеизированных привычек в пищевое поведение [146, 198, 233].

В Бельгии довольно высокий процент заболевания. По данным некоторых авторов, только рефлюкс-эзофагит выявляется в 21-25% случаях [110].

По данным опроса, проведенного в западной Сибири в 2000 году, изжогу более двух раз в сутки испытывают 48,5% мужчин и 51,4% женщин [51].

По данным Многоцентрового исследования Эпидемиологии Гастроэзофагеальной рефлюксной болезни («МЭГРЕ»), организованного Научным обществом гастроэнтерологов России, клинические признаки ГЭРБ встречаются у 13,4% населения

города Саранска, опрошенных с помощью переведенного на русский язык анкеты Клиники Мэйо [16, 32].

Абдулхаков С. проанализировал результаты опроса 908 пациентов, обратившихся в амбулаторные учреждения г. Казани вне связи с заболеванием желудочно-кишечного тракта. Изжога, возникающая более двух раз в неделю, наблюдалась у 22,8% опрошенных, причем выявлена закономерность, что с возрастом наблюдается устойчивый рост частоты данного заболевания [1].

В 2003 году по данным московского эпидемиологического исследования с использованием переведенной на русский язык анкеты Клиники Мэйо, распространенность ГЭРБ составила 23,6% среди взрослого населения [55, 56, 58]. При анализе полученных данных с использованием Генвальских критериев (изжога 2 или более раз в неделю) этот показатель равнялся 14,2% [133]. В 2010 году изжога была отмечена у 39,6% опрошенных в г. Москве, из них ежедневно этот симптом отмечали 7,5%. В среднем частота гастроэзофагеальной рефлюксной болезни по России составила 13,3% [57, 58, 68, 69, 76].

Однако, необходимо понимать, что истинная распространённость заболевания не известна, что связано с большой вариабельностью клинических симптомов. Целостной эпидемиологической картины по России нет [68]. Истинная распространённость ГЭРБ значительно выше статистических данных, в том числе потому, что только менее трети больных ГЭРБ обращаются к врачу. А еще меньшее количество больных ГЭРБ соглашаются на проведение эзофагогастродуоденоскопии с целью диагностики рефлюкс-эзофагита [38, 54]. Эндоскопически позитивную ГЭРБ, то есть рефлюкс-эзофагит, диагностируют у более чем 10% людей, предъявляющих жалобы на изжогу [24, 159].

Причиной рефлюкс-эзофагита является заброс содержимого желудка обратно в пищевод, то есть гастроэзофагеальный рефлюкс. Рефлюксы различают физиологические (не вызывающие рефлюкс-эзофагит и не влияющие на качество жизни) и патологические (вызывают развитие рефлюкс-эзофагита и связанных с ним осложнений) [35, 184].

Физиологический гастроэзофагеальный рефлюкс бывает у здоровых людей любого возраста, чаще возникает после еды, частота его возникновения не больше 50 раз за сутки и продолжительность не более 5 минут. Патологический же рефлюкс возникает более 50 раз в любое время суток, более продолжителен, в связи с чем, вызывает повреждение слизистой оболочки пищевода с дальнейшим развитием таких осложнений, как эрозии и язвы пищевода, пептическая стриктура и пищевод Барретта [39, 204].

Основными патогенетическими факторами, которые в отдельности или в совокупности могут привести к развитию рефлюкс-эзофагита, являются снижение

сократительной функции пищевода и тонуса нижнего пищеводного сфинктера, повреждающее действие рефлюктата, снижение резистентности слизистой оболочки пищевода, повышение внутрибрюшного давления, скользящая грыжа пищеводного отверстия диафрагмы (ГПОД) и замедление опорожнения желудка [88, 203]. В своем определении Ю.В. Васильев (2002) в полной мере отразил патогенетическую суть заболевания и придал особое значение изменениям слизистой оболочки пищевода. Он охарактеризовал рефлюкс-эзофагит как «хроническое, постепенно прогрессирующее рецидивирующее заболевание, в основе появления которого лежат различные факторы (нарушение двигательной функции пищевода и желудка, воздействие желудочного и дуоденального содержимого на слизистую оболочку пищевода, нервно-трофические и гуморальные нарушения), приводящие к появлению воспалительно-дегенеративных поражений пищевода» [11].

Наиболее часто изжога возникает в результате воздействия на слизистую оболочку пищевода кислого желудочного содержимого, однако и дуоденальный рефлюкс способен вызвать этот симптом [21]. Помимо содержащихся в желудочном соке соляной кислоты и пепсина, обусловливающих повреждающие свойства, в составе рефлюктата могут присутствовать такие агрессивные вещества, как желчные кислоты, лизолецитин, ферменты, бикарбонаты, входящие в состав содержимого двенадцатиперстной кишки [88]. По мнению некоторых авторов, степень повреждения слизистой оболочки пищевода и частота возникновения симптомов рефлюкс-эзофагита определяются длительностью экспозиции агрессивного рефлюктата в пищеводе [210].

Кроме того, возникновение изжоги может быть связано с нарушениями моторики пищевода, повышенной чувствительностью его слизистой вследствие расстройства центральной и периферической иннервации, в результате его поражения при системных заболеваниях, а также быть симптомом халазии кардии [8, 161, 172, 217, 238, 289]. Снижение сократительной функции пищевода или пищеводного клиренса, под которым понимают время очищения полости пищевода от химического раздражителя, может развиться при нейрогуморальных и трофических нарушениях [90]. Процесс очищения пищевода состоит из механической (двигательная активность) и химической (нейтрализация гидрокарбонатами пищеводной слизи) составляющих [33, 36, 64, 93, 106, 107, 158, 175, 184, 210, 243].

Нижний пищеводный сфинктер (НПС), располагающийся на уровне диафрагмы и проксимальнее пищеводно-желудочного перехода, выполнен гладкой мускулатурой. Поскольку давление внутри желудка составляет примерно +5 мм рт. ст., а внутриторакальное -5 мм рт. ст., создается градиент давления, направленный из желудка в

пищевод [21]. Таким образом, НПС выполняет важнейшую функцию по предотвращению рефлюкса желудочного содержимого в пищевод благодаря поддержанию зоны высокого давления между желудком и пищеводом [12].

Нарушение моторики НПС возможно вследствие первичного снижения тонуса, а также под воздействием таких факторов, как повышение внутрибрюшного давления, нарушение эвакуации из желудка, системная склеродермия, вызывающая снижение сократительной способности гладкой мускулатуры пищевода [91]. Основная роль в этиологии гастроэзофагеальной рефлюксной болезни принадлежит скользящей грыже пищеводного отверстия диафрагмы. При слабости связочного аппарата пищеводного отверстия диафрагмы и повышении внутрибрюшного давления происходит постепенное последовательное пролабирование абдоминального отдела пищевода и кардии через пищеводное отверстие диафрагмы в грудную полость [78]. В результате сглаживается и исчезает угол Гиса, клапанный механизм кардии. Давление в абдоминальном отделе пищевода и желудке выравнивается, что в свою очередь снижает тонус НПС [111]. Рефлюкс-эзофагит на фоне скользящей грыжи пищеводного отверстия диафрагмы выявляется в 50-70% наблюдений [60, 108].

Проявления рефлюкс-эзофагита характеризуются разнообразием симптомов, которые могут возникать по раздельности или в совокупности. Принято разделять все симптомы рефлюкс-эзофагита на пищеводные и внепищеводные [54]. К пищеводным относятся изжога, боли за грудиной и эпигастральной области, отрыжка, регургитация и дисфагия. Наиболее характерным и распространенным симптомом является изжога [286]. Различными авторами, практикующими врачами и пациентами термину "изжога" придается не всегда правильная и однозначная трактовка. Поэтому в Генвале (1997) прозвучала рекомендация использовать термин "изжога" и давать его определение как чувства жжения, по ощущениям поднимающегося из желудка или нижней части грудной клетки вверх к шее. Жалобы на изжогу в среднем предъявляют 60-80% больных РЭ [12, 38]. Проведенные исследования доказывают, что степень изжоги не всегда соответствует тяжести заболевания [219]. Лишь у 34-37% больных с выраженной изжогой эндоскопически бывают выявлены изменения в нижней трети пищевода [4, 91, 181].

Агрессивный рефлюктат, действуя агрессивно на слизистую оболочку пищевода и вызывая ее повреждение и развитие рубцовых изменений, может привести к развитию пептической стриктуры. При тяжелом течении рефлюкс-эзофагита пептические стриктуры развиваются у 5% больных [38, 44, 78, 271]. При развитии стриктуры больные могут отмечать снижение интенсивности чувства изжоги или даже полное ее отсутствие [13].

Эрозии и язвы нижней трети пищевода выявляются у 5% больных, кровотечение из которых возникает в 2% случаев [62].

Одним из грозных осложнений рефлюкс-эзофагита считается пищевод Барретта, частота выявления которого за последние годы возросла [150, 160]. При длительном контакте рефлюктата со слизистой оболочкой пищевода может развиться эзофагит, сопровождающийся структурной перестройкой многослойного плоского эпителия слизистой оболочки пищевода с формированием желудочной или кишечной метаплазии [145, 225]. Впервые это явление описал английский хирург Norman Rupert Barrett в 1950 году [112, 119, 120]. По мнению некоторых авторов, ключевым фактором в развитии пищевода Барретта является сочетание гастроэзофагеального и дуоденогастрального рефлюксов [160, 166]. Частота выявления пищевода Барретта в среднем равна 22,6 на 100 тыс. населения [274]. По данным одних авторов [45, 71, 141, 150, 168, 269], пищевод Барретта встречается у 20% больных, испытывающих симптомы рефлюкс-эзофагита По данным других авторов [28, 208] - в среднем от 8% до 12%. Пищевод Барретта выявляется у 44% пациентов с пептической стриктурой пищевода и у 37% - со склеродермией [28, 208, 265, 286]. По данным Spechler S.J., наличие стриктуры в средней трети пищевода на фоне рефлюкс-эзофагита практически однозначно свидетельствует о развитии пищевода Барретта [274]. В связи с игнорированием некоторыми пациентами легких симптомов рефлюкс-эзофагита, пищевод Барретта не всегда удается вовремя диагностировать [142, 253]. В настоящее время по классификации, предложенной в 1976 году A. Paull., выделяют три типа метаплазии слизистой при пищеводе Барретта: фундальный (замещение клетками фундального отдела желудка), кардиальный (замещение клетками кардиального отдела желудка) и кишечный (замещение клетками тонкой или толстой кишки) [14, 177, 212, 235, 247, 275]. Аденокарцинома развивается у 0,5-1% больных с пищеводом Барретта низкой степени дисплаазии и у 6% - при дисплазии эпителия высокой степени [38, 48].

Внепищеводные клинические проявления рефлюкс-эзофагита могут быть абдоминальными (тошнота и рвота, отрыжка, боль в эпигастрии), бронхолегочными (бронхиальная астма, частые пневмонии, хронический кашель), кардиальными (боли за грудиной, нарушения ритма в виде экстраситолии), отоларингеальными (хронический кашель, охриплость голоса, хронический ларингит и фарингит), стоматологическими (кариес, гингивит, периодонтит, налет на языке) [2, 5, 23, 61, 74, 235, 259]. По данным Ивашкина В.Т. и Borjesson M. у пациентов с некоронарогенной болью более чем в 50 % случаев выявляются характерные признаки рефлюкс-эзофагита при проведении pH-мониторинга и эндоскопии пищевода [34, 46, 135]. С помощью нескольких

проспективных исследований было доказано, что рефлюкс-эзофагит является одной из наиболее распространенных причин развития хронического кашля [202, 232]. Henning B.F. отметил у пациентов с РЭ фрагментирование сна вследствие эпизодов рефлюкса в ночное время, а также установил связь между развитием рефлюкс-эзофагита и заболеваниями нервной системы [196].

Таким образом, рефлюкс-эзофагит характеризуется проявлением разнообразных клинических симптомов, в том числе внепищеводных, нередко скрывающихся под видом других заболеваний. Своевременная диагностика данного заболевания позволит избежать таких грозных осложнений, как язвенные кровотечения, пептические стриктуры и пищевод Барретта.

1.2. Особенности диагностики рефлюкс-эзофагита

С целью диагностики рефлюкс-эзофагита проводят рентгенологическое исследование пищевода и желудка, эзофагогастродуоденоскопию, суточный pH-мониторинг, манометрию пищевода [37, 44, 82].

Рентгенологическое исследование позволяет выявить недостаточность кардии и собственно гастроэзофагеальный рефлюкс, воспалительные изменения слизистой нижней трети пищевода, пептическую стриктуру пищевода, эзофагоспазм, грыжу пищеводного отверстия диафрагмы [30, 97].

Для оценки состояния слизистой оболочки пищевода наиболее информативна эндоскопия. Она позволяет визуально оценить изменения слизистой оболочки пищевода, состояние желудочно-пищеводного перехода и Z-образной линии, оценить замыкательную функцию кардии, а также позволяет осмотреть кардию ретроградно и визуализировать насколько плотно она обхватывает эндоскоп [211]. Также при эндоскопическом исследовании удается определить степень сужения и укорочения пищевода, выявить грыжу пищеводного отверстия диафрагмы, признаком которой обычно является циркулярное сужение просвета желудка за счет пищеводного отверстия диафрагмы [78]. При укорочении пищевода и возникновении грыжи пищеводного отверстия диафрагмы возникает рефлюкс-эзофагит, который в свою очередь способствует сокращению пищевода путем развития в нем рубцово-воспалительного процесса и увеличению грыжи [94, 98]. Согласно Черноусову А.Ф. (1965), выделяют 2 степени укорочения пищевода: при I степени кардия расположена не более чем на 4 см выше уровня диафрагмы, при II степени – более 4-х см выше уровня диафрагмы [94, 98, 99]. Основываясь на эндоскопические данные, Галлингер Ю.И., Годжелло Э. А. (1999г)

выделяют 4 степени сужения пищевода: I степень - диаметр просвета пищевода в зоне стриктуры 9-11 мм; II степень - диаметр просвета 6-8 мм; III степень - 3-5 мм; IV степень - 0-2 мм [20, 21]. Стриктуры в свою очередь принято делить на короткие – менее 5 см, и протяженные – более 5 см [101].

Манометрия пищевода позволяет получить точные количественные и качественные данные о внутрипросветном давлении, координации и моторике мышц пищевода: нижнего сфинктера, тела и верхнего сфинктера пищевода [8]. Поэтому манометрию применяют в диагностике заболеваний пищевода, связанных с нарушениями его моторики. В диагностике рефлюкс-эзофагита манометрия позволяет дать оценку состоянию и функциональности нижнего пищеводного сфинктера [88]. Впервые интерес к пропульсивной функции пищевода проявили H. Kronecker и S.J. Meltzer в 1883 г. [75].

Суточная pH-метрия пищевода и желудка рассматривается как самый информативный и физиологичный метод. Она играет неоценимую роль при диагностике заболевания, в оценке эффективности действия различных антацидных средств и ингибиторов протонной помпы, в послеоперационной оценке эффективности различных видов фундопликации [29, 70]. Суточная pH-метрия не влияет на работу желудка, не оказывает влияния на его секреторную функцию, не провоцирует возникновение патологических рефлюксов. Установлено, что воздействие зонда на секреторную функцию возникает при диаметре больше 3-х мм [82].

Суточная pH-метрия позволяет точно установить количество гастроэзофагельных рефлюксов, продолжительность рефлюксов, в течение какого времени слизистая оболочка пищевода подвергалась воздействию кислого желудочного сока или дуоденального содержимого, оценить эффективность пищеводного клиренса [82].

В норме в нижней трети пищевода pH соответствует значению 6,0. При суточном pH-мониторинге под гастроэзофагеальным рефлюксом принято понимать эпизоды, при которых pH в пищеводе опускается ниже 4 ед. В качестве порогового был установлен уровень pH = 4, поскольку при таком значении pH активируется наиболее агрессивный повреждающий фактор – пепсин, симптомы рефлюкс-эзофагита у большинства больных возникают при значениях pH в пищеводе ниже 4 [82].

Недостатком рентгенологического исследования является то, что не всегда удается в процессе исследования выявить ГЭР, а также определить изменения слизистой пищевода на начальных стадиях заболевания [101]. Даже при выраженном рефлюкс-эзофагите не всегда удается зафиксировать рефлюкс рентгенологически. Более информативно эндоскопическое исследование. Однако при скрытом течении заболевания и внепищеводных его проявлениях, то есть при эндоскопически негативной ГЭРБ,

эндоскопическое исследование малоинформативно [286]. Суточная pH-метрия позволяет диагностировать заболевание на начальных этапах развития, скрытом его течении, когда отсутствуют признаки морфологических изменений слизистой пищевода при эндоскопическом и рентгенологическом исследованиях [196]. Огромное значение pH-метрия играет в оценке эффективности различных антирефлюксных операций. Особенно в случаях, когда у пациента имеется клиника рефлюкс-эзофагита, но отсутствуют изменения фундопликационной манжетки рентгенологически и эндоскопически [286]. По нашему мнению, предпочтение в диагностике РЭ как до операции, так и в раннем послеоперационном периоде должно отдаваться именно суточной pH-метрии пищевода и желудка. Однако, к сожалению, клиницистами данному исследованию уделяется не такое большое внимание, в связи с чем, рецидив рефлюкс-эзофагита не бывает вовремя диагностирован и результаты оперативного лечения бывают признаны ложноположительными [29, 40, 89].

1.3. Классификация рефлюкс-эзофагита

За время существования данной проблемы было предложено несколько классификаций рефлюкс-эзофагита в зависимости от эндоскопической картины и морфологических изменений слизистой оболочки пищевода. По классификации, предложенной Кашачбаевым М.К. и Джумаиевым И.Е. [47] выделяли катаральный, эрозивно-язвенный, атрофический и гипертрофический. Однако, данная классификация не получила распространения в клинической практике. Араблинский В.М. (1965), предложил выделять 4 степени рефлюкс-эзофагита - катаральный, эрозивный, язвенный и стенозирующий эзофагит [3]. Данная классификация не получила распространения среди практикующих врачей, в связи с «невключением» в нее пищевода Барретта.

Григорьевым П.Я. и соавт. [25] было предложено выделять 3 степени последовательного развития рефлюкс-эзофагита в зависимости от эндоскопической картины. Но данная классификация не учитывала развития стриктуры пищевода, как конечного этапа развития пептического эзофагита.

Наибольшее распространение получила классификация Savary-Miller (1977), которая в 1997 году на 6-й Европейской гастроэнтерологической неделе претерпела модификацию. Согласно ей, различают 4 степени рефлюкс-эзофагита: 1 степень - одна или несколько эрозий, занимающих менее 10% окружности дистального отдела пищевода; 2 степень – сливающиеся эрозии, занимающие 10-50% окружности; 3 степень - множественные эрозии, занимающие всю окружность дистального отдела пищевода. В 4

степень были вынесены осложнения эзофагита: язва, стриктура пищевода и пищевод Барретта. Однако, степень циркулярной распространенности изменений слизистой пищевода недостаточно точно отражает степень рефлюкс-эзофагита и тяжесть поражений.

Согласно Лос-Анджелесской классификации, предложенной в 1997 году, выделяют также 4 степени распространенности поражения слизистой пищевода: 1 степень - повреждения слизистой оболочки пищевода длиной не более 5 мм, ограниченные одной складкой слизистой оболочки; 2 степень - повреждения слизистой оболочки длиной более 5 мм, ограниченные складками слизистой оболочки, не распространяющиеся между двумя складками; 3 степень - повреждения слизистой оболочки длиной более 5 мм, не распространяющиеся между двумя складками, но занимающие менее 75% окружности пищевода; 4 степень - повреждения слизистой оболочки пищевода, охватывающие 75% и более его окружности. Недостатком данной классификации является то, что она не учитывает отек и гиперемию слизистой пищевода и, согласно ей, осложнения в виде язв и стриктур могут присутствовать на любой из вышеперечисленных стадий [170].

По нашему мнению, наиболее актуальной и простой в практическом использовании в настоящее время является классификация рефлюкс-эзофагита, предложенная в 1973 году Черноусовым А.Ф. Данная классификация наиболее точно отражает характер поражения и степень распространенности изменений слизистой пищевода. Согласно ей, выделяют легкий, средней тяжести, тяжелый рефлюкс-эзофагит и пептическую структуру пищевода [9]. Легкий эзофагит проявляется умеренным расширением пищевода и утолщением складок слизистой оболочки, умеренной гиперемией и отеком слизистой оболочки в нижней трети, непостоянным зиянием кардии. Для эзофагита средней тяжести характерна выраженная гиперемия и отек слизистой оболочки в нижней трети, поверхностные эрозии над кардией, легко кровоточащая слизистая оболочка и спазм пищевода в зоне эзофагита. Тяжелый эзофагит характеризуется резкой гиперемией, отеком и изъязвлением слизистой оболочки в нижней трети или в нижней половине пищевода; фибринозными налетами, под которыми обнаруживаются кровоточащие эрозии.

1.4. Современное состояние проблемы лечения рефлюкс-эзофагита

1.4.1. Медикаментозная терапия рефлюкс-эзофагита

Консервативная терапия РЭ направлена на устранение жалоб, лечение эзофагита, профилактику или устранение осложнений, улучшение качества жизни больного [7]. Консервативная терапия включает в себя рекомендации по соблюдению определенного

образа жизни и диеты и медикаментозную терапию: антациды, антисекреторные препараты, прокинетики [285]. Медикаментозная терапия направлена на купирование симптомов РЭ, а не на устранение причин возникновения заболевания [7].

Наиболее распространенными группами препаратов в терапии рефлюкс-эзофагита являются антациды, блокаторы Н2 гистаминовых рецепторов, ингибиторы протонной помпы (ИПП), прокинетики. Действие всех антацидных средств направлено на химическую нейтрализацию соляной кислоты, выделенной в желудок обкладочными клетками слизистой оболочки желудка [49]. Антациды нейтрализуют соляную кислоту желудочного сока, снижают его концентрацию, тем самым повышают внутрижелудочный pH до 4,0–5,0 [44]. Наиболее известными антацидными препаратами являются Маалокс, Фосфалюгель, Альмагель, Рутацид.

Механизм действия прокинетиков направлен на восстановление или улучшение моторики и перистальтики пищевода и желудка и тем самым увеличению пищеводного клиренса [43]. Наибольшее распространение получили домперидон и метаклопрамид [143].

Блокаторы Н2 рецепторов гистамина (ранитидин, фамотидин) обладают способностью понижать кислотообразование в желудке на более продолжительное время по сравнению с антацидными препаратами и, следовательно, достаточно эффективны в терапии РЭ [105].

Среди известных в настоящее время разных классов препаратов наибольшей эффективностью в снижении кислотопродуцирования в желудке обладают ингибиторы протонной помпы (ИПП) [59, 128, 144, 214]. Заживление пораженных участков слизистой пищевода наступает в 90-96% наблюдений при терапии ИПП в течение 6-8 недель [199, 279, 280].

Однако, существует небольшая группа больных рефлюкс-эзофагитом рефрактерных к лекарствам какой-либо групп антисекреторных препаратов [53, 129, 209, 211, 285]. Так по данным Ивашкина В.Т. [42], приблизительно у 30–40% больных сохраняется часть симптомов при проведении терапии.

Недостатком лекарственных препаратов группы ИПП является относительно короткий период полувыведения из плазмы крови (1–2 часа), в связи с чем они находятся в системном кровотоке ограниченное время, по истечении которого вновь восстанавливается секреция соляной кислоты за счет активации помп [127, 200]. Следовательно, повышение эффективности антирефлюксной терапии возможно при увеличении длительности нахождения в системном кровотоке лекарственного препарата

[121, 174, 209]. Однако, по мнению Claxton A. J. и некоторых других авторов, увеличение кратности приема снижает приверженность режиму лечения [148].

Повысить клиническую эффективность терапии РЭ позволил декслансопразол — препарат Дексилант [228], появившийся в России в мае 2014 года. Дексилант представляет собой лекарственную форму декслансопразола с модифицированной новой технологией двойного замедленного высвобождения, позволяющей разделить высвобождение препарата в желудочно-кишечном тракте на два этапа. Благодаря чему препарат длительно остается в плазме и ингибирует вновь активированные протонные помпы. Капсулы декслансопразола содержат смесь из двух типов гранул, каждый из которых растворяется при определенном уровне pH. Растворение первого типа гранул и высвобождение препарата наступает через 1-2 часа после приема. Растворение гранул второго типа отмечается через 4–5 часов после приема декслансопразола [226]. Таким образом, однократный прием препарата Дексилант позволяет заменить двукратный прием декслансопразола и тем самым способствует снижению секреции желудочного сока в течение более длительного времени [228].

По данным некоторых авторов, длительное применение ИПП в высоких дозах повышает риск развития остеопороза, переломов бедра и позвоночника, избыточного бактериального роста, колита, вызванного Clostridium difficile [53, 195, 293].

Достичь нужного положительного результата медикаментозной терапией крайне сложно [155, 236]. По данным некоторых авторов, рецидив симптомов заболевания возникает у 50% пациентов через 6 месяцев после прекращения антирефлюксной терапии, а у 90-100% - через 12 месяцев [282]. Следовательно, больные фактически обречены на постоянный прием снижающих кислотопродуцирование препаратов.

При приеме всех вышеупомянутых групп препаратов количество гастроэзофагеальных рефлюксов может оставаться прежним [11]. Таким образом, у больного может сохраняться дискинезия пищевода и нижнего пищеводного сфинктера, грыжа ПОД, а значит отрыжка и регургитация [11, 15, 264, 292].

При отсутствии эффекта от консервативного лечения у больных рефлюкс-эзофагитом приходится ставить вопрос о проведении антирефлюксного хирургического вмешательства. По мнению некоторых авторов, хирургическое лечение можно рассматривать как альтернативу дорогостоящей длительной медикаментозной терапии [201, 224, 227].

Таким образом, в среднем у двух третей больных с ГЭРБ удается купировать симптоматику, не выполняя коррекции ГПОД. Однако, по данным мировой литературы, у 30-40% больных на фоне консервативного лечения сохраняются явления рефлюкс-

эзофагита. Именно эта категория больных рассматривается нами как кандидаты на хирургическое лечение грыжи пищеводного отверстия диафрагмы, являющейся основной причиной рефлюкс-эзофагита.

1.4.2. Хирургическое лечение рефлюкс-эзофагита

Исходя из современного состояния проблемы медикаментозного лечения рефлюкс-эзофагита, показаниями к хирургическому лечению рефлюкс-эзофагита являются: неэффективность комплексного медикаментозного лечения и быстрый рецидив заболевания после отмены или во время перерыва в приеме препаратов; тяжелый рефлюкс-эзофагит, осложненный пищеводом Барретта или стриктурой дистальной части пищевода; рефлюкс-эзофагит на фоне грыжи пищеводного отверстия диафрагмы [67, 83, 97, 104, 183, 262].

Основной целью хирургического лечения РЭ является сдерживание рефлюкса путем воссоздания структуры и функции нижнего пищеводного сфинктера и кардии, устранения грыжи пищеводного отверстия диафрагмы [22, 67, 86].

Впервые травматическую ГПОД в 1579 году выявил французский хирург Ambroise Pare [137], а параэзофагеальную грыжу ПОД впервые описал Bowditch H. в 1853 году [136], изучив обзор описания диафрагм, взятых при аутопсии с 1610 по 1853 гг. С помощью заполненного ртутью воздушного шара, находящегося в пищеводе у трупа, Hirsch в 1900 г. смог рентгенологически диагностировать ГПОД. Первое хирургическое лечение по поводу ГПОД было проведено Soresi A. в 1919 году [273]. Позаимствовав некоторые технические приемы паховых герниопластик, в 1950 г. Sweet R. описал трансторакальную технику уменьшения пищеводного отверстия диафрагмы с помощью щелковой нити. Контроль размера диафрагмального отверстия осуществлялся по кончику указательного пальца [277, 278].

Harrington предложил после мобилизации грыжи из абдоминального доступа смещать пищевод вправо и фиксировать его к краям пищеводного отверстия диафрагмы узловыми швами с захватом остатков пищеводно-диафрагмальной связки. После этого П-образными швами сужать отверстие диафрагмы и фиксировать кардию к диафрагме [192, 193].

Allison P. в 1951 году предложил трансторакальную операцию, заключающуюся в низведении грыжевого содержимого в брюшную полость и ушивании ножек диафрагмы позади пищевода, однако, проведя анализ спустя 22 года, в 49% случаев автор отметил рецидив диафрагмальной грыжи пищевода [111, 112].

Огромный вклад в развитие антирефлюксной хирургии внес Nissen R., начавший свою карьеру в Мюнхене в качестве ассистента профессора Sauerbruch F., одного из основоположников торакальной хирургии [267]. В 1936 г. Nissen R. выполнил трансплевральную резекцию нижней трети пищевода по поводу язв пищевода. Для профилактики несостоятельности пищеводно-желудочного анастомоза, дистальный отдел пищевода был погружен в переднюю стенку желудка, а затем укрыт муфтой по методу Witzel при гастростомии. Был получен хороший результат [240]. В следующие 15 лет Nissen R. производил низведение пищевода и желудка, ушивание ножек диафрагмы с последующей гастропексией из абдоминального доступа.

Belsey R. протестировал свои три модифицированные методики в период с 1949 по 1955 гг., однако получил неудовлетворительные результаты более чем у трети больных. Окончательный вариант модифицированной последней методики, получившей название Mark IV, был принят в 1952 г. Неудовлетворительные результаты у самого автора были получены в 11% случаев [270].

В связи с недостаточным изучением этиопатогенеза рефлюкс-эзофагита в первой половине XX века, многим хирургам была непонятна связь между диафрагмальными грыжами и рефлюкс-эзофагитом, поэтому они были сосредоточены на восстановлении анатомического дефекта диафрагмы путем ушивания пищеводного отверстия диафрагмы. Однако, успешно выполненные операции оказались неэффективными в лечении рефлюкс-эзофагита. Лишь во второй половине XX века многие хирурги поставили основной своей задачей не уменьшение размера диафрагмального окна, а восстановление кардиоэзофагеального угла как основного барьера возникновения гастроэзофагеального рефлюкса [197].

В 1957 году Collis сообщил о разработке нового хирургического вмешательства. Данный метод был особенно актуален в лечении больных с коротким пищеводом. Заключался он в удлинении пищевода за счет малой кривизны желудка. Фундальным отделом окутывалась созданная желудочная трубка [149].

Гастрокардиопексия, заключающаяся в фиксации пищевода и желудка к различным образованиям с восстановлением клапанной функции кардии, была предложена многими хирургами. Boerema (1958 г.) предложил фиксировать малую кривизну желудка насколько возможно ниже к передней брюшной стенке. Nissen (1959 г.) фиксировал к передней брюшной стенке малую кривизну и дно желудка. Hill (1967 г.) предложил фиксировать заднюю часть пищеводно-диафрагмальной связки к предаортальной фасции Z-образными швами. Из-за большого количества неудовлетворительных результатов данная операция не получила распространения [197].

В предложенной операции Lataste (1968 г.) мобилизуют левую долю печени и абдоминальный отдел пищевода. Ушивают ножки диафрагмы, для воссоздания острого угла Гиса дно желудка несколькими швами подшивают к пищеводу и к диафрагме.

Получив неудовлетворительные результаты гастропексии, лишь в 1955 году Nissen R. решил воссоздавать аналогичные муфты по методике Witzel вокруг пищевода при лечении рефлюкс-эзофагита. Впервые фундопликация была выполнена в Базеле 49-летней женщине с рефлюкс-эзофагитом без диафрагмальной грыжи. На расстоянии 6 см от пищеводно-желудочного перехода была сформирована фундопликационная манжетка путем обертывания передней и задней стенки дна желудка вокруг пищевода [239, 241]. Данная методика получила широкое распространение при лечении грыж пищеводного отверстия диафрагмы, осложненных рефлюкс-эзофагитом. Техника фундопликации Nissen заключалась в следующем: после мобилизации левой доли печени рассекали верхнюю половину малого сальника и желудочно-диафрагмальную связку, частично мобилизовали дно желудка, перевязывая 1-2 короткие желудочные артерии. Пищевод выделяли из окружающих тканей, брали на держалку и производили тракцию книзу и кнаружи. Сшивали ножки диафрагмы. Заднюю стенку дна желудка проводили позади пищевода и сшивали с передней стенкой дна желудка в проекции угла Гиса, захватывая в шов стенку пищевода [239, 241].

Модификация данной операции, предложенная Rossetti M., отличалась от классической операции Nissen тем, что вместо задней стенки дна желудка позади пищевода проводилась передняя стенка, которую подшивали к передней стенке пищевода. Между стенками желудка также накладывали несколько швов [263].

Однако в связи с развитием высокого процента послеоперационной дисфагии, многие авторы стали придерживаться методик частичной фундопликаций, предложенных Toupet (1963 г.) и Dor (1968 г.) [81, 164, 283]. Данные методики нашли применение у больных с нарушением пропульсивной активности пищевода и сниженным пищеводным клиренсом.

Техника двусторонней парциальной фундопликации по Toupet заключалась в формировании симметричной манжетки из передней и задней стенок дна желудка, окутывающих пищевод на 270 градусов, оставляя свободной переднюю поверхность и место прохождения левого блуждающего нерва. Однако в случае небольшого размера фундального отдела желудка и короткой желудочно-селезеночной связки выполняли одностороннюю 210-градусную фундопликацию, используя заднюю стенку желудка [215].

Черноусов А.Ф. в 1979 году предложил 360-градусную симметричную фундопликацию с селективной проксимальной ваготомией [95]. Метод фундопликации

заключался в следующем: мобилизовали малую кривизну от угла желудка до кардии с сохранением двигательной порции нерва Latarget. Мобилизовали дно желудка с пересечением 2-3 коротких желудочных артерий. Обязательно мобилизовали забрюшинную часть кардии, около 6-7см дистального отдела пищевода. На толстом желудочном зонде начинали формировать фундопликационную манжетку как продолжение перитонизации малой кривизны длиной около 4,0-5,0см. Причем, с обязательным захватом в шов мышечного слоя стенки пищевода, помимо передней и задней стенок дна желудка. Верхний край манжеты дополнительно фиксировали к пищеводу спереди и сзади по типу эзофагофундорафии нерассасывающимся материалом. В результате захвата в фундопликационный шов стенки пищевода вместе со стенками дна желудка, а также проведения фундорафии, исключалась возможность соскальзывания манжетки и развития серьезных осложнений. Данная методика лишена недостатков несимметричной фундопликации [95]. Благодаря проводимой селективной проксимальной ваготомии, объем желудочной секреции сокращается на 40-50% без тенденции к восстановлению [95, 100, 103, 251].

В конце 80-х годов был предложен новый тип антирефлюксной операции. Angelchik J. предложил подшивать к кардии кольцевидный силиконовый имплант, по словам автора, дозирующего просвет пищевода и выполняющего роль рефлюксного барьера [114]. Антирефлюксный протез нашел применение в лечении рефлюкс-эзофагита на всех стадиях заболевания. В связи с развитием ранней послеоперационной дисфагии легкой степени более чем в половине случаев, а также случаями миграции протеза в плевральную и брюшную полость, метод не нашел широкого распространения [114].

В результате появления в 90-х годах XX столетия малоинвазивной техники, практически все антирефлюксные операции были адаптированы под лапароскопическую технику [10, 31, 50].

Благодаря малой травматичности и инвазивности методик, косметическому эффекту, низкой летальности, снижению количества послеоперационных койко-дней и ранней реабилитации больных, лапароскопические операции получили стремительное распространение среди специалистов [72, 77, 191]. Сравнительный анализ лапароскопических методик показал, что результаты операций в ближайшем и отдаленном послеоперационном периоде практически не отличаются от результатов открытых вмешательств [79].

Впервые лапароскопическая крурорафия, фундопликация по Nissen была выполнена Dalemaqne B. в 1991 году [152]. В настоящее время число ежегодно выполняемых лапароскопических антирефлюксных операций достигает нескольких

тысяч. Это число уступает лишь лапароскопическим холецистэктомиям [176, 190]. Показания к лапароскопической фундопликации аналогичны показаниям к открытой операции, за исключением общих противопоказаний к выполнению лапароскопических операций [234].

Выбор оптимального хирургического вмешательства для коррекции пищеводного отверстия диафрагмы при больших грыжах остается одной из ключевых проблем. Сшивание ножек диафрагмы при их натяжении приводило к прорезыванию швов и большому проценту рецидивов [222]. Американскими коллегами для укрепления дефекта диафрагмы были предложены сетчатые протезы. В 1993 г. Gustavo Kuster и Sue Gilroy использовали сетку Mersilene [213], а в 1995 г. David Edelman применил полипропиленовый сетчатый протез Surgipro [167]. Исследования ближайших результатов различных разработанных методик пластики ПОД сетчатыми протезами показали их преимущества [113, 180, 242]. Однако, в скором времени стали появляться публикации об осложнениях и рецидивах грыж после применения сетчатых протезов. По данным литературы, рецидив ГЭРБ после протезирования диафрагмы в сочетании с фундопликацией по Nissen достигает 42% [115, 256]. Средняя частота возникновения анатомических рецидивов грыж после лапароскопической пластики больших грыж ПОД достигает 25-40% [165, 185, 187, 188, 256]. Применение сетчатых протезов может приводить к осложнениям в виде пролежней и перфораций пищевода в 2% случаев, рубцовых сужений и дисфагии в 7-8% случаев [27, 169, 178, 187, 281, 290]. Таким образом, вопросы необходимости применения сетчатых протезов для пластики диафрагмы остаются спорными [186].

В марте 2012 года Управление по контролю за продуктами питания и лекарствами США (Food and Drug Administration, FDA), разрешило использовать систему LINX - разработку американской частной компании Torax Medical по производству медицинских устройств [130, 216]. Данное изобретение, LINX Reflux Management System, представляет собой миниатюрый имплант в форме кольца, состоящий из 10-18 титановых шариков, соединенных между собой титановыми проводами. Каждый из шариков имеет магнитную сердцевину. Техника установки импланта заключается в следующем: лапароскопически мобилизуют абдоминальную часть пищевода и кардию, имплант проводят за пищевод и фиксируют спереди пищевода по типу «браслета» в области нижнего пищеводного сфинктера. Сила притягивающихся намагниченных шариков направлена на обеспечение дополнительного тонуса нижнего пищеводного сфинктера. Данная методика не нарушает анатомического расположения и строения желудка, не исключает возможности и не препятствует выполнению фундопликации в будущем. Длительность процедуры в

среднем составляет 40 мин, пациенты выписываются на следующие сутки, а через двое суток возвращаются к нормальной диете [131]. Однако данная методика эффективна лишь при легком рефлюкс-эзофагите. Противопоказаниями к установке LINX-системы являются дисфагия, наличие в анамнезе антирефлюксных операций, пищевод Барретта, грыжа пищеводного отверстия диафрагмы более 3-х см, тяжелый рефлюкс-эзофагит, а также нарушения пропульсивной активности пищевода и снижение его клиренса. По данным 4-летнего исследования, 87% пациентов отметили результат удовлетворительным, а 80% снизили вдвое ежедневную дозу ИПП. Дисфагия легкой степени, самостоятельно разрешающаяся, наблюдалась у 40%. Стойкая дисфагия, потребовавшая удаления импланта, возникла у 2%, невозможность отрыжки отмечали 5% больных [216]. Установленный имплант LINX из шариков с магнитной сердцевиной является противопоказанием для проведения магнитно-резонансной томографии [131].

В начале XXI века FDA была одобрена в использовании методика трансоральной ротационной эзофагогастральной фундопликации (transoral incisionless fundoplication, сокр. TIF-процедура), проводимая с помощью устройства EsophyX [118, 122, 125, 126, 138, 139, 221, 250, 284]. Процедура выполняется под внутривенной анестезией с ИВЛ. При положении больного на левом боку под контролем эндоскопа через рот вводится устройство EsophyX. Находясь в желудке, дистальная часть устройства EsophyX сгибается, образуя острый угол. Слизистую желудка ниже Z-линии втягивают к образованному углу устройства, в то время, как ткани между согнутой дистальной и основной частями устройства прошиваются Н-образными скобками. Данная процедура проводится поэтапно по всей большой кривизне с переходом на переднюю и заднюю стенки желудка. Формируется складка от 180 до 270°, длиной до 4,0см. Продолжительность TIF-процедуры в среднем составляет 65 минут [170]. По данным некоторых авторов, хорошие результаты после трансоральной фундопликации достигают 70-80% [122, 125, 138, 140, 206]. Однако, TIF-процедура не направлена на устранение ГПОД. Среди авторов часто встречаются сообщения о таких осложнениях процедуры, как кровотечения, поддиафрагмальные абсцессы, перфорации [124]. Repici A, et all. TIF-процедура была проведена 20 больным. 7 пациентов нуждались в продолжении приема ИПП, а 4-ым больным из-за сохраняющихся жалоб была выполнена фундопликация по Nissen [257].

В настоящее время наиболее широкое распространение в хирургическом лечении ГЭРБ получили лапароскопические фундопликации Nissen и Toupet [156]. Наиболее часто лапароскопически в настоящее время выполняется фундопликация Nissen в модификации Donahue P. и DeMeester T., которые дополнили операцию пересечением коротких

желудочных артерий, что способствовало большей мобилизации дна желудка и лучшему обертыванию вокруг пищевода. Это позволило улучшить результаты и избежать осложнений [116, 156, 157, 163].

Наиболее частыми техническими ошибками при фундопликации по Nissen являются гастрокардиопексия и ушивание ножек диафрагмы. Укорочение пищевода и пролабирование в ПОД фундопликационной манжетки приводит к выраженному болевому синдрому и соскальзыванию манжетки [117]. При попадании в шов стволов блуждающего нерва возможно развитие пилороспазма, а формирование слишком плотной манжетки сопровождается гиперфункцией ее и развитием дисфагии [244]. В послеоперационном периоде может развиться так называемый «gas-bloat» - синдром – вздутие живота, невозможность отрыжки и рвоты [117].

Миграция фундопликационной манжетки относительно пищевода является вторым по частоте возникновения осложнением после лапароскопической фундопликации по Nissen, нуждающимся в повторном оперативном лечении. По данным некоторых авторов, миграция происходит в 8-40% случаев [183, 194, 230, 244, 272, 276, 288].

Количество неудовлетворительных результатов лапароскопически выполняемых антирефлюксных операций остается достаточно высоким. По данным некоторых авторов [97, 190, 254, 260], после лапароскопической фундопликации по Nissen рецидив ГЭРБ возникает в 30-56% случаев. Davis C.S. при обследовании пациентов через год после операции выявил дисфагию I-II степени у 50% больных [154, 246].

Shan C.X. et al. [268] провел широкомасштабные исследования литературы и электронных баз данных, проведя анализ результатов оперативного лечения 6236 больных ГЭРБ, которым были выполнены лапароскопические фундопликации по Nissen и Toupet в период с 1994 по 2009 гг. Гиперфункция манжетки и «Gas-bloat» синдром наблюдались в среднем у 35% оперированных по Nissen и у 20% оперированных по методике Toupet.

После лапароскопической фундопликации по Nissen рецидив изжоги может достигать от 6.5% [189] до 60.29% [171], а после лапароскопической фундопликации по Toupet от 5.26% [147] до 55.10% [171]. По данным Valiati W. рецидив грыжи пищеводного отверстия диафрагмы возникает в 2%, «gas-bloat» синдром — 2-23%, боль в эпигастрии наблюдается в 1-2,8% наблюдений [17, 223, 287].

Осложнения, в связи с которыми возникает необходимость повторного оперативного лечения после лапароскопической фундопликации по Nissen, колеблются от 1,56% [17, 78, 132, 153, 287] до 27.27% [73, 123]. После лапароскопической фундопликации Toupet этот показатель варьирует от 1,00% [151] до 17,5% [229].

Таким образом, количество неудовлетворительных результатов у разных хирургов варьирует в среднем от 5% до 30%. Проведя анализ неудовлетворительных результатов у разных хирургов, по нашему мнению, такая существенная разница неудовлетворительных результатов связана с завышением некоторыми клиницистами показаний к лапароскопическому выполнению антирефлюксных операций. После появления малоинвазивных методик, показания к оперативному лечению больных рефлюкс-эзофагитом остались те же, за исключением общих противопоказаний к проведению лапароскопической операции. Однако стремление некоторых хирургов следовать за техническим прогрессом и использовать новые малоинвазивные технологии для уменьшения сроков восстановления и нетрудоспособности больных приводят к завышению показаний к выполнению лапароскопической антирефлюксной операции вместо открытой. Для достижения лучших результатов антирефлюксных операций, выполняемых лапароскопически, должны быть сформированы четкие показания. Известно, что наиболее частыми причинами конверсии на лапаротомию являются периэзофагит, кровотечение и перфорация полого органа, укорочение пищевода, технические трудности в связи с ожирением [190].

До настоящего времени вопрос выбора метода фундопликации остается одним из наиболее дискутабельных вопросов.

Российский научный центр хирургии им. акад. Б.В. Петровского обладает одним из самых больших опытов оперативного лечения больных рефлюкс-эзофагитом [30]. При формировании фундопликационной манжетки по методике РНЦХ проводится профилактика таких осложнений, как сдавление стволов блуждающего нерва фундопликационной манжетой, перекрут и деформация желудка, смещение и соскальзывание манжеты [96, 100, 102]. Фундопликационная манжета при этом методе операции, как и любая циркулярная манжета, обладает прекрасными антирефлюксными свойствами и лишена недостатков несимметричной фундопликации.

Убедительно доказаны преимущества выполнения фундопликации в модификации РНЦХ, как операции, лишенной многих недостатков и позволяющей избежать осложнений, характерных для других методик. Хороший результат достигается в 95% наблюдений [100, 101, 102, 104]. Данная методика фундопликации является наиболее оптимальным хирургическим вмешательством для лечения больных рефлюкс-эзофагитом.

ГЛАВА II. ХАРАКТЕРИСТИКА КЛИНИЧЕСКИХ НАБЛЮДЕНИЙ И МЕТОДОВ ИССЛЕДОВАНИЯ

2.1. Общая методология исследования

Исследование построено на ретроспективном анализе историй болезней пациентов (с 1979 по 2015гг.), которым выполнена фундопликация по методике РНЦХ.

В Российском научном центре хирургии имени академика Б.В.Петровского (РНЦХ) (директор – академик РАН, д.м.н., профессор Ю.В. Белов) фундопликация с селективной проксимальной ваготомией выполняется с 1979 года. Нами проанализирован весь опыт лечения больных рефлюкс-эзофагитом. Фундопликация по методике РНЦХ, предложенная Черноусовым А.Ф., выполнена из лапаротомного и лапароскопического доступов 209 больным рефлюкс-эзофагитом.

На базе НУЗ «Научный клинический центр ОАО «РЖД» (директор – д.м.н., Пфаф В.Ф.) в период с 2011 по май 2015 года 12 больным выполнена лапароскопическая фундопликация по методике РНЦХ.

Критериями включения больных в исследование считали: тяжелый рефлюкс-эзофагит, не поддающийся консервативной терапии, а также быстрый рецидив заболевания после прекращения терапии; рефлюкс-эзофагит, осложненный пищеводом Барретта или пептической стриктурой дистальной части пищевода; рефлюкс-эзофагит на фоне скользящей грыжи пищеводного отверстия диафрагмы. Также в исследование были включены больные (5 наблюдений), повторно оперированные по поводу рецидива рефлюкс-эзофагита после фундопликации в модификации РНЦХ открытым или лапароскопическим доступом.

Критерием исключения больных из исследования считали наличие параэзофагеальной грыжи ПОД.

Для решения поставленных задач из отобранных для исследования 226 больного были сформированы группы сравнения в зависимости от доступа оперативного лечения. Контрольную группу составили 182 больных, которым фундопликацию по методике РНЦХ выполнили открытым доступом. В основную группу больных, которым выполнили фундопликацию лапароскопическим доступом, вошли остальные 41 больной (в 3 наблюдениях основной группы потребовался переход с лапароскопического доступа на лапаротомный, данные больные были исключены из исследования). В связи с тем, что в процессе работы техника лапароскопического формирования фундопликационной

манжетки модифицировалась, было принято решение сопоставить результаты оперативного лечения больных со стандартной (19 больных) и модифицированной (22 больных) техниками формирования манжетки. Дальнейшее сравнение больных группы с применением лапароскопического доступа с контрольной выполнялось в зависимости от результатов их сопоставления.

Статистические данные по больным составлены на основании изучения медицинской документации (истории болезни), опроса, общего осмотра и результатов инструментального исследования. Клиническое обследование для всех больных в предоперационном периоде выполнялось по единому протоколу, включающему общий осмотр и сбор анамнеза, инструментальные методы диагностики, лабораторные обследования, осмотр врача-анестезиолога накануне операции. Оценка эффективности оперативного вмешательства в послеоперационном периоде основывалась на результатах опроса, сбора жалоб, инструментального обследования (рентгенологическое и эндоскопическое исследования, суточная pH-метрия). Для оценки качества жизни применялся наиболее широко распространенный неспецифический опросник SF-36 [291], позволяющий наиболее разносторонне оценить качество жизни больного. Для оценки тяжести гастроэнтерологических симптомов применялся опросник GERD-HRQL.

2.2. Характеристика клинических наблюдений

В результате отбора были сформированы две группы сравнения. В контрольную группу вошли 182 больных, из которых мужчин было 86 (47,2%), женщин - 96 (52,7%). Основную группу составил 41 больной, в том числе 22 (53,6%) мужчин и 19 (46,3%) женщин.

Распределение больных по возрасту представлено в таблице 1.

Таблица 1.

Распределение больных среди групп по возрасту

Возраст больных	Количество больных								
	Контрольная группы (n=182)		Основная группа (n=41)		Всего (n=223)		φ	χ^2	p
	Абс.	%	Абс.	%	Абс.	%			
<25	2	1,0	2	4,8	4	1,7	1.365	0,992	p>0,05
26-44	21	11,5	7	17,0	28	12,5	0,931	0,498	p>0,05
45-59	49	26,9	15	36,5	64	28,6	1,203	1,091	p>0,05
60-74	78	42,8	14	34,1	92	41,2	1,047	0,719	p>0,05
>75	32	17,5	3	7,3	35	15,6	1,845	1,946	p>0,05
Итого	182	100,0	41	100,0	223	100,0	-	-	-

Из таблицы видно, что в обеих группах преобладали больные среднего и пожилого возраста, согласно возрастной классификации, принятой Всемирной Организацией Здравоохранения (1963г.) [92]. Возраст больных колебался от 17 до 83 лет. Средний возраст в контрольной группе составил 61,3±12,4 лет, в основной - 57,1±14,1 лет. Статистически достоверных различий по возрасту между группами не выявлено.

Длительность заболевания до оперативного лечения была различной (таблица2).

Таблица 2.

Распределение больных среди групп по длительности заболевания

Длительность заболевания	Количество больных								
	Контрольная группа (n=182)		Основная группа (n=41)		Всего (n=223)		φ	χ^2	p
	Абс.	%	Абс.	%	Абс.	%			
до 1года	10	5,4	4	9,7	14	6,2	0,949	0,436	p>0,05
от 1 до 5 лет	63	34,6	15	36,5	78	34,9	0,237	0,003	p>0,05
от 5 до 10 лет	53	29,1	12	29,2	65	29,1	0,023	0,001	p>0,05
более 10 лет	56	30,7	10	24,3	66	29,5	0,833	0,001	p>0,05
итого	182	100,0	41	100,0	223	100,0	-	-	-

Из таблицы видно, что у большинства больных обеих групп длительность заболевания до оперативного лечения составляла от 1 до 5 лет. Достоверной статистической разницы в длительности заболевания между группами сравнения не выявлено.

Жалобы соответствовали имеющимся у больных синдромальным проявлениям заболевания: болевому и диспепсическому. Данных за невротические и астенические проявления заболевания из историй болезней извлечь не удалось. К диспепсическому синдрому относили изжогу, отрыжку, срыгивание, тошноту, рвоту, дисфагию. К болевому синдрому относили тупые, острые и жгучие боли, ноющего характера, спастические боли по типу колики.

Наиболее частой жалобой больных, по нашим данным, была изжога, как основной симптом рефлюкс-эзофагита. Жалобы на изжогу, чувство жжения, поднимающееся снизу верх, предъявляли 159 (87,3%) больных контрольной и 34 (82,9%) больных основной групп. Изжога в большей степени проявлялась после еды или в горизонтальном положении туловища. Периодически возникающая изжога беспокоила 59 (32,4%) больных контрольной и 13 (31,7%) больных основной групп, на постоянную изжогу предъявляли жалобы, соответственно, 96 (52,7%) и 20 (48,7%) больных.

Болевой синдром в виде различного типа болей за грудиной и в эпигастрии наблюдался у 134 (73,6%) больных контрольной и 31 (75,6%) больных основной групп. Было установлено, что боли чаще возникали в период изжоги. Боль носила постоянный характер у 47 (25,8%) больных контрольной и 11 (26,8%) больных основной групп. У части больных (53 (29,1%) и 15 (36,5%)) боли иррадиировали из области эпигастрия вверх за грудиной или в область сердца. С целью дифференциальной диагностики и исключения ошибочного восприятия данных болей за коронарогенные, использовались лекарственные средства, расширяющие коронарные артерии. Для купирования болей использовались антацидные средства и ИПП.

Немаловажной жалобой является регургитация или срыгивание, так как именно она в большинстве случаев играет основную роль в патогенезе внепищеводных проявлений ГЭРБ. Возникая чаще в горизонтальном положении или в ночное время в период сна, может происходить аспирация срыгиваемых масс с последующим развитием внепищеводных симптомов со стороны дыхательной системы. Кашель, как внепищеводное проявление рефлюкс-эзофагита, наблюдался у одного больного контрольной группы.

Жалобы на затруднение прохождения твердой пищи по пищеводу предъявляли 29 (15,9%) больных контрольной и 5 (12,1%) больных основной групп, на затруднение прохождения полужидкой пищи – 13 (7,1%) и 2 (4,8%) больных соответственно.

Распределение жалоб среди больных контрольной и основной групп представлено на диаграмме (рисунок 1).

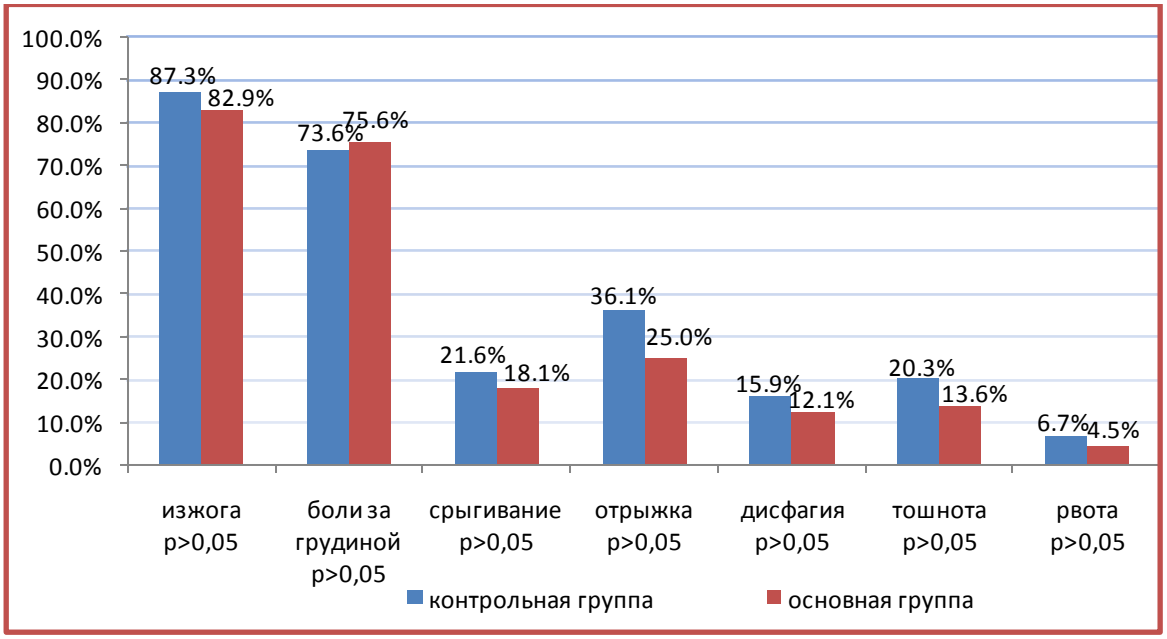

Рисунок 1. Распределение жалоб среди больных контрольной и основной групп

Из диаграммы видно, что наиболее часто предъявляемыми жалобами больных рефлюкс-эзофагитом являлись изжога и различного вида боли.

Следует отметить, что 45 из 49 больных с дисфагией из обеих групп до развития данного синдрома отмечали интенсивную продолжительную изжогу. Из них жалобы на изжогу на момент осмотра предъявляли только 13 (26,5%), так как пептическая стриктура препятствует не только прохождению пищи, но и возникновению рефлюкса.

Помимо дисфагии, характерными жалобами больных с пептической стриктурой пищевода являлись тошнота и рвота.

Наличие сопутствующих заболеваний, разнообразие их симптомов, изменение клинических проявлений основного заболевания вызывают трудности в диагностике и порой вынуждают изменить план лечения либо объем оперативного вмешательства.

Избыток массы тела был отмечен у 3 (7,3%) больных основной группы.

У больных исследуемых групп были выявлены нижеперечисленные сопутствующие заболевания (таблица 3).

Таблица 3.

Сопутствующие заболевания больных обеих групп

Сопутствующие заболевания	Контрольная группа (n=182)* Абс. (%)	Основная группа (n=41)* Абс. (%)	φ	χ^2	p
Желчнокаменная болезнь	14 (7,6%)	2 (4,8%)	0,671	0,088	p>0,05
Язвенная болезнь желудка и двенадцатиперстной кишки	56 (30,7%)	4 (9,7%)	3,124	6,482	p<0,05
Дивертикул пищевода	5 (2,7%)	0 (0,0%)	-	0,240	p>0,05
Полип желудка	5 (2,7%)	2 (4,8%)	0,671	0,045	p>0,05
Полип двенадцатиперстной кишки	3 (1,6%)	2(4,8%)	1,111	0,460	p>0,05
Грыжа (паховая, пупочная)	1 (0,5%)	2 (4,8%)	1,759	2,026	p>0,05
Заболевания органов дыхательной системы	4 (2,1%)	1 (1,4%)	0,075	0,001	p>0,05
Заболевания органов сердечно-сосудистой системы	42 (23,0%)	18 (43,9%)	2,574	6,358	p<0,05
Ожирение	16 (8,7%)	3 (7,3%)	0,318	0,001	p>0,05
Варикозное расширение вен нижних конечностей	6 (3,2%)	3 (7,3%)	1,053	0,551	p>0,05
Прочие заболевания	12 (6,5%)	7 (17,0%)	1,926	3,466	p>0,05
Итого	164 (90,1%)	41 (100,0%)	-	2,235	p>0,05

* у некоторых больных было несколько сопутствующих заболеваний.

Как видно из таблицы, основная масса сопутствующих заболеваний была представлена язвенной болезнью желудка и двенадцатиперстной кишки и заболеваниями органов сердечно-сосудистой системы. Большее количество больных в основной группе с заболеваниями органов сердечно-сосудистой системы связано с совершенствованием методов диагностики данных заболеваний в последнее время. Наиболее частым, по нашим данным, было сочетание рефлюкс-эзофагита с язвенной болезнью желудка и двенадцатиперстной кишки. Данное сочетание было диагностировано у 56 (30,7%) и 4 (9,7%) больных контрольной и основной групп соответственно. Такая статистически значимая разница между группами обусловлена тем, что в контрольной группе рефлюкс-эзофагит выступал в роли сопутствующего заболевания язвенной болезни желудка и двенадцатиперстной кишки. Основным методом лечения язвенной болезни желудка и двенадцатиперстной кишки до недавнего времени являлось оперативное лечение в объеме селективной проксимальной ваготомии. Однако в настоящее время язвенная болезнь лечится в основном консервативно. Меньшее количество больных в основной группе с язвенной болезнью желудка и двенадцатиперстной кишки обусловлено успехами консервативного лечения данного заболевания. При дальнейшем обследовании у больных обеих групп были выявлены скользящие грыжи ПОД, установленная разница между которыми была статистически не значимой. Таким образом, группы были однородны по основным сопутствующим заболеваниям.

С помощью инструментальных методов исследования были выявлены полипы желудочно-кишечного тракта: у 5 (2,7%) и2 (4,8%) больных контрольной и основной групп выявлены полипы желудка, у 3 (1,6%) и 2 (4,8%) больных – полипы двенадцатиперстной кишки.

У больных исследуемых групп ранее выполнялись оперативные вмешательства по поводу различных хирургических заболеваний, в том числе и по поводу рефлюкс-эзофагита (таблица 4). Было установлено, что некоторым больным ранее уже выполнялись различные виды фундопликаций. Фундопликация по Nissen была выполнена 9 больным из открытого доступа, лапароскопически – 3 больным. По методике Nissen-Rosetti манжетка была сформирована лапароскопически трем больных. Фундопликация по методике Toupet была выполнена у 2 больных. В исследование также включено 3 больных после фундопликации по методике РНЦХ и 2 больных после лапароскопической фундопликации по методике РНЦХ.

Таблица 4.

Оперативные вмешательства, перенесенные ранее больными обеих групп

Виды оперативных вмешательств	Контрольная группа (n=182)	Основная группа (n=41)	φ	χ^2	p
Фундопликация по методике РНЦХ	3 (%)	0 (0,0%)	-	0,006	p>0,05
Лапароскопическая фундопликация по методике РНЦХ	2 (%)	0 (0,0%)	-	0,001	p>0,05
Лапароскопическая фундопликация по Nissen	3 (1,7%)	1 (2,2%)	0,33	0,001	p>0,05
Лапароскопическая фундопликация Nissen-Rosetti	3 (1,7%)	0 (0,0%)	-	0,006	p>0,05
Лапароскопическая фундопликация по Toupet	1 (0,5%)	0 (0,0%)	-	0,001	p>0,05
Фундопликация по Nissen	9 (5,0%)	0 (0,0%)	-	1,039	p>0,05
Фундопликацияпо Toupet	2 (1,1%)	0 (0,0%)	-	0,001	p>0,05
Полипэктомия желудка	2 (1,1%)	1 (2,2%)	0,584	0,001	p>0,05
Холецистэктомия	4 (2,2%)	1 (2,2%)	0,075	0,001	p>0,05
Лапароскопическая холецистэктомия	1 (0,5%)	1 (2,2%)	0,978	0,059	p>0,05
Гастростомия	1 (0,5%)	0 (0,0%)	-	0,001	p>0,05
Ушивание язвы желудка и двенадцатиперстной кишки	4 (2,2%)	0 (0,0%)	-	0,095	p>0,05
Герниопластика	1 (0,5%)	2 (4,5%)	1,759	2,025	p>0,05
Пилоропластика	1 (0,5%)	0 (0,0%)	-	0,001	p>0,05
Дилатации привратника	1 (0,5%)	0 (0,0%)	-	0,001	p>0,05
Энтеростомия, гатростомия	2 (1,1%)	0 (0,0%)	-	0,001	p>0,05
Остальное	2 (1,1%)	3 (6,8%)	1,949	3,407	p>0,05
Итого	36 (20,3%)	9 (20,4%)	0,312	0,010	p>0,05

* у некоторых пациентов было несколько оперативных вмешательств.

Из приведенной таблицы 4 видно, что контрольную группу в основном составляют пациенты, которые ранее перенесли оперативное вмешательство на верхних этажах брюшной полости. Ранее перенесенные оперативные вмешательства в связи с развитием спаечного процесса верхних отделов брюшной полости являются относительным противопоказанием к выполнению лапароскопической операции.

По мере освоения малоинвазивной техники и накопления опыта, мы стали выполнять лапароскопические сочетанные оперативные вмешательства, а также в некоторых случаях рефундопликации лапароскопическим доступом.

Пластика диафрагмы сетчатым протезом была выполнена у двух больных контрольной группы. У одного больного с тотальной грыжей и большими размерами ПОД, после проведенной крурорафии, для профилактики прорезывания швов в связи с сильным натяжением диафрагмы, решено было укрепить ее сетчатым протезом. Еще у

одного больного после ранее перенесенной трансторакальной фундопликации по методике Nissen, с целью ликвидации дефекта левого купола диафрагмы был применен сетчатый протез, который был установлен тоже трансторакально. Основные сочетанные хирургические операции, выполненные больным обеих групп, представлены в таблице 5.

Таблица 5.

Сочетанные хирургические операции, выполненные больным обеих групп

Хирургические операции	Контрольная группа (n=182)	Основная группа (n=41)	φ	χ^2	p
Гастродуоденостомия	23 (12,6%)	0 (0,0%)	-	4,492	p<0,05
Пилоропластика	12 (6,5%)	0 (0,0%)	-	1,709	p>0,05
Холецистэктомия	14 (7,6%)	0 (0,0%)	-	2,185	p>0,05
Лапароскопическая холецистэктомия	1 (0,5%)	2 (4,8%)	1,759	2,025	p≥0,05
Местная пластика пищевода	3 (1,6%)	0 (0,0%)	-	0,006	p>0,05
Кардиомиотомия	0 (0,0%)	1 (2,4%)	-	0,669	p>0,05
Дивертикулэктомия (пищевода)	1 (0,5%)	0 (0,0%)	-	0,001	p>0,05
Трансторакальная пластика диафрагмы сетчатым протезом	1 (0,5%)	0 (0,0%)	-	0,001	p>0,05
Пластика диафрагмы сетчатым протезом	1 (0,5%)	0 (0,0%)	-	0,001	p>0,05
Закрытие гастростомы, еюностомы	2 (1,0%)	0 (0,0%)	-	0,001	p>0,05
Иссечение язвы 12 п.к.	1 (0,5%)	0 (0,0%)	-	0,001	p>0,05
Герниопластика	2 (1,0%)	2 (4,8%)	1,365	0,992	p>0,05
Спленэктомия	1 (0,5%)	0 (0,0%)	-	0,001	p>0,05
Установка временного ЭКС	1 (0,5%)	0 (0,0%)	-	0,001	p>0,05
Пункционная биопсия печени	1 (0,5%)	0 (0,0%)	-	0,001	p>0,05
Прочее	5 (2,7%)	1 (2,4%)	0,11	0,001	p>0,05
Итого	68 (37,3%)	6 (14,6%)	3,077	6,805	p<0,05

Из таблицы видно, что в контрольной группе в большом количестве выполнялась гастродуоденостомия и пилоропластика в зависимости от степени рубцового стеноза. Связано это было с трудностями лечения язвенной болезни желудка и двенадцатиперстной кишки и, следовательно, развитием такого осложнения как пилородуоденальный стеноз. В связи с прогрессом и совершенствованием препаратов противоязвенной терапии в последнее время, данное осложнение встречается редко.

2.3. Методы обследования больных в предоперационном периоде

Общеклиническое предоперационное обследование больных рефлюкс-эзофагитом включало сбор анамнеза, физикальный осмотр, лабораторные исследования, инструментальные методы диагностики. Оценку состояния верхних отделов желудочно-

кишечного тракта проводили всем больным по данным клинико-инструментального обследования, включающего, в основном, полипозиционное рентгенологическое исследование пищевода и желудка, эндоскопическое исследование пищевода и желудка, суточный pH-мониторинг пищевода и желудка.

Рентгенологическое исследование пищевода и желудка.

Полипозиционное рентгенологическое исследование направлено на использовании особых методических приемов, провоцирующих появление гастроэзофагеального рефлюкса, таких, как положение больного с опущенным головным концом (Trendelenburg position). Исследование проводили с помощью рентгенологического аппарата фирмы Philips «Diagnost 56».

В связи с более густой и вязкой консистенцией бариевой взвеси по сравнению с желудочным соком, в начале исследования с целью выявления стриктуры пищевода мы использовали более жидкие водорастворимые контрастные препараты. По нашему мнению, на возникновение и выявление ГЭР влияет количество контрастной жидкости, выпитой пациентом через рот. Поэтому для выявления ГЭР применяли разведенную до жидкого состояния бариевую взвесь в количестве от 200,0 мл.

Основные результаты рентгенологического обследования больных контрольной и основной групп представлены в таблице 6.

Таблица 6.

Результаты рентгенологического обследования больных обеих групп

Рентгенологические признаки	Контрольная группа (n=182)		Основная группа (n=41)		φ	χ^2	p
	Абс.	%	Абс.	%			
Гастроэзофагеальный рефлюкс	110	60,4	20	48,7	1,348	1,422	p>0,05
Кардиальная грыжа ПОД	122	67,0	31	75,6	1,099	0,779	p>0,05
Кардиофундальная грыжа ПОД	17	9,3	4	9,7	0,098	0,001	p>0,05
Субтотальная грыжа ПОД	1	0,5	1	2,4	0,978	0,059	p>0,05
Короткая пептическая стриктура	40	21,9	7	17,0	0,712	0,234	p>0,05
Протяженная пептическая стриктура	2	1,0	0	0,0	-	0,001	p>0,05
Укорочение пищевода	90	49,5	9	21,2	3,384	9,167	p<0,05
Дивертикул пищевода	4	2,2	0	0,0	-	0,094	p>0,05

Как видно из таблицы, среди скользящих грыж пищеводного отверстия диафрагмы превалировали кардиальные. Обращает на себя внимание существенная разница в количестве больных с укорочением пищевода. Связано это с тем, что большая часть

больных с коротким пищеводом была оперирована до появления малоинвазивной лапароскопической техники.

ГЭР был выявлен рентгенологически у 110 (60,4%) больных контрольной и 20 (48,7%) больных основной групп. У части пациентов рентгенологически удалось определить изменения рельефа слизистой оболочки дистальной части пищевода, что является признаком эзофагита.

Рентгенологические снимки кардиальных грыж представлены на рисунке 2, кардиофундальных – на рисунке 3, короткой пептической стриктуры дистальной части пищевода - на рисунке 4.

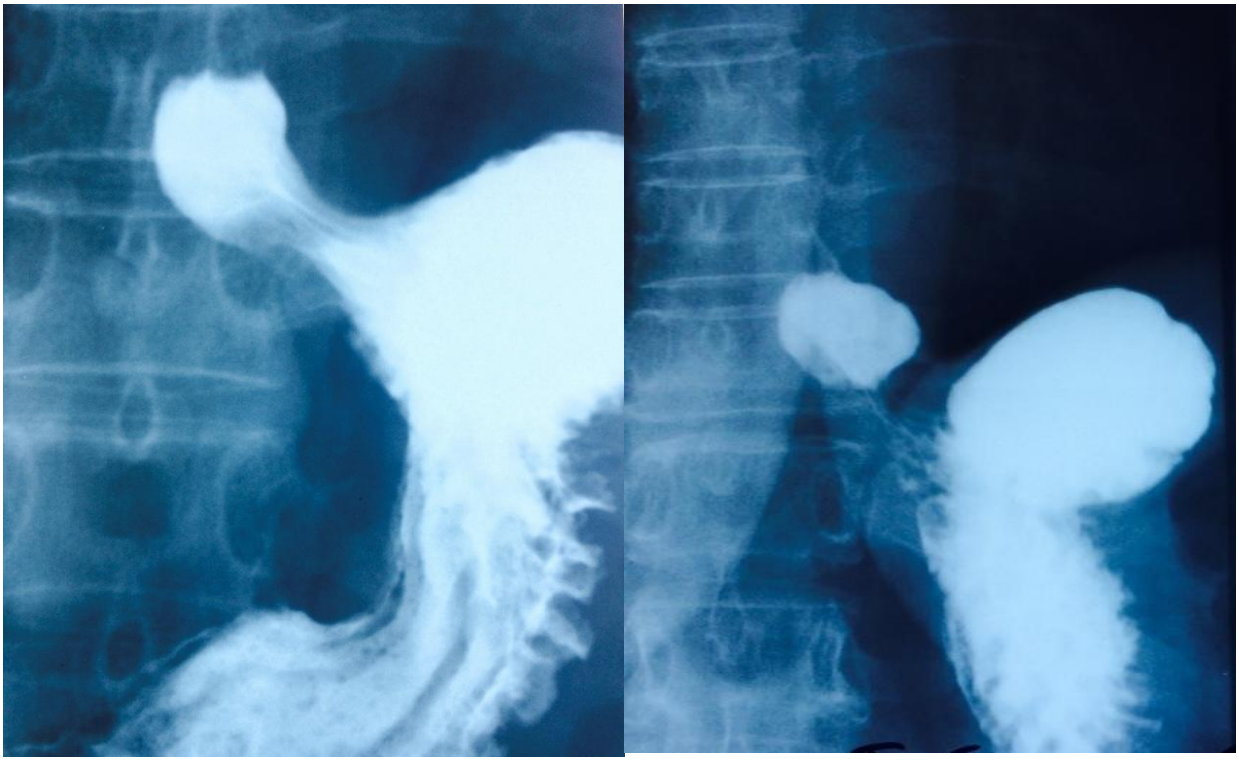

а **б**

Рисунок 2. а – кардиальная грыжа больной Б., 33 года; б – кардиальная грыжа больного Г., 63 года.

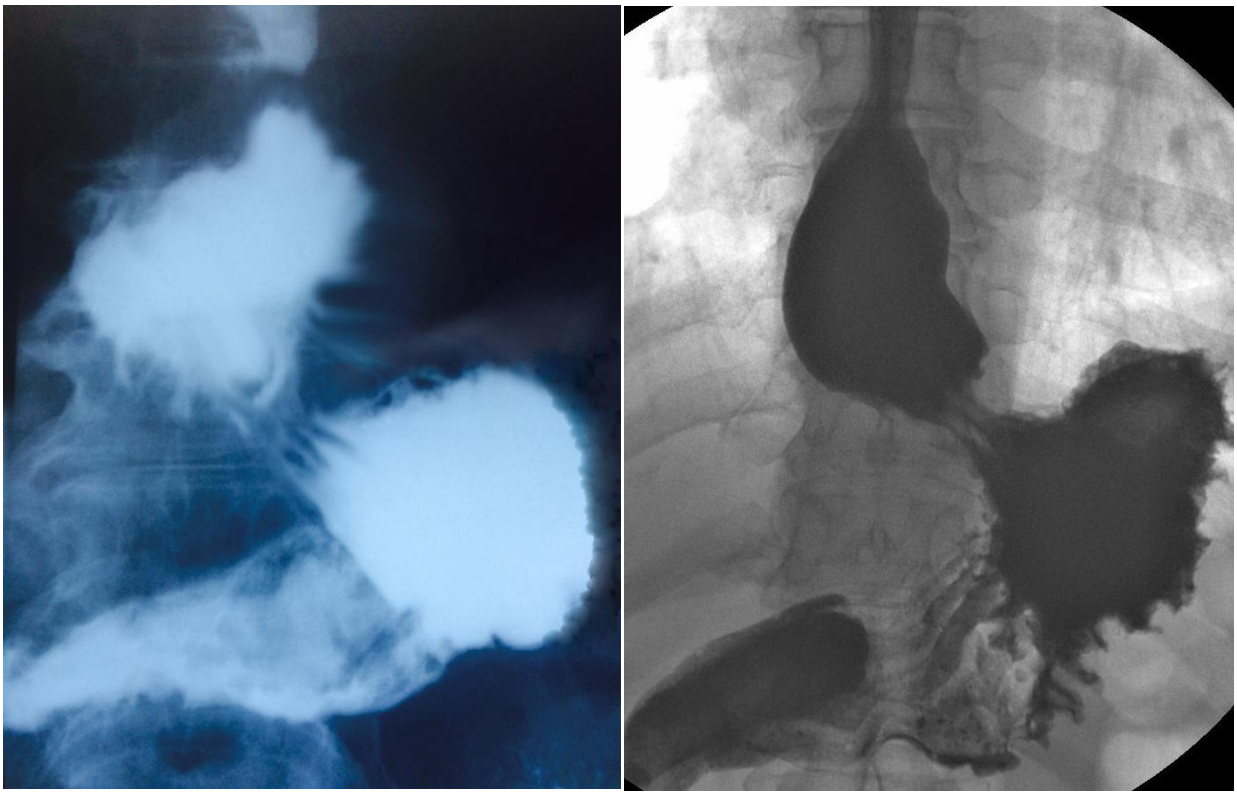

а **б**

Рисунок 3. а – кардиофундальная грыжа больного Т., 64 года; б – кардиофундальная грыжа больного К., 42 года

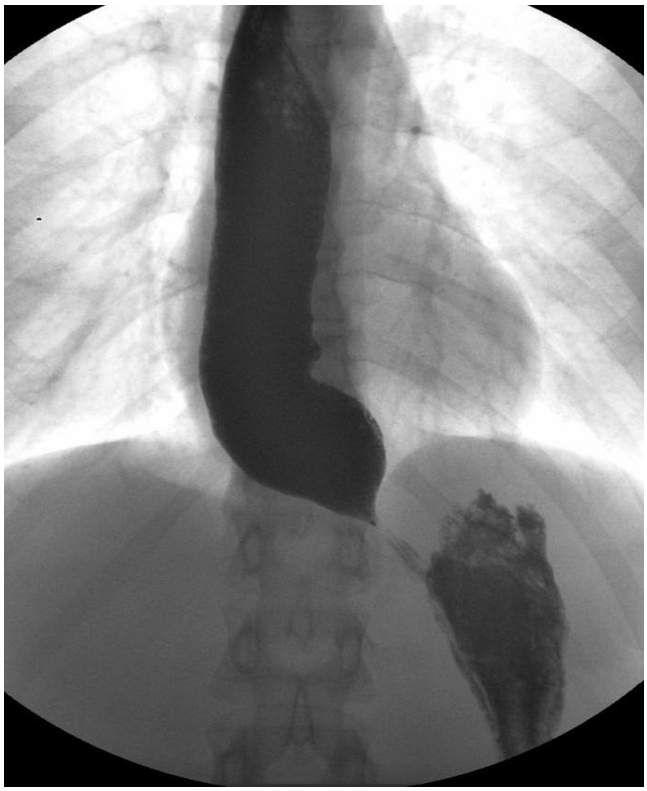

Рисунок 4. Рентгенограмма пациента Н., 45 лет. Короткая пептическая стриктура нижней трети пищевода

Рентгенологическое исследование не всегда позволяет судить о воспалительных изменениях слизистой нижней трети пищевода. Для визуальной оценки слизистой дистальной части пищевода проводили эндоскопическое исследование.

Эндоскопическое исследование.

Основным методом диагностики, позволяющим верифицировать воспалительные изменения слизистой пищевода, оценить наличие и степень выраженности эзофагита, определить степень и стадию сужения пищевода, проведение дифференциальной диагностики между пищеводом Барретта и злокачественными заболеваниями дистальной части пищевода, является эндоскопическое исследование.

Эндоскопическое исследование проводили с помощью аппарата фирмы Fujinon «EG 530 WR».

Эндоскопическое исследование было проведено всем 223 больным. У пациентов обеих групп был диагностирован рефлюкс-эзофагит различной степени тяжести согласно эндоскопической классификации А.Ф. Черноусова [9]. Распределение больных в группах сравнения в зависимости от степени тяжести рефлюкс-эзофагита представлено в таблице 7.

Таблица 7.

Распределение пациентов по степени рефлюкс-эзофагита

Степень рефлюкс-эзофагита	Контрольная группа (n=182)		Основная группа (n=41)		φ	χ^2	p
	Абс.	%	Абс.	%			
Легкая	42	23,0	11	26,8	0,492	0,094	p>0,05
Средняя	54	29,6	11	26,8	0,376	0,029	p>0,05
Тяжелая	52	28,5	12	29,2	0,087	0,001	p>0,05
Пептическая стриктура	34	18,6	7	17,0	0,237	0,001	p>0,05
Всего	182	100%	41	100%	-	-	-

Из таблицы видно, что в подавляющем большинстве был диагностирован эзофагит легкой и средней степени тяжести. В зависимости от тяжести рефлюкс-эзофагита воспалительные изменения слизистой оболочки пищевода могли распространяться до средней трети пищевода, но наиболее серьезные изменения слизистой наблюдались в зоне пищеводно-желудочного перехода. Уточнение расположения и состояния пищеводно-желудочного перехода играет огромную роль в диагностике пищевода Барретта и степени укорочения пищевода, позволяет определить дальнейшую тактику лечения.

Длина пищевода у взрослого человека колеблется в пределах 25,0-30,0 см. Расстояние от резцов до верхней границы пищевода 14,0-16,0 см. Следовательно,

минимальное расстояние от резцов до пищеводно-желудочного перехода 38,0-39,0 см. Однако расстояние от резцов до пищеводно-желудочного перехода в норме находится в прямой зависимости от роста больного. Так, маленький рост пациента и расположение пищеводно-желудочного перехода на 37,0 сантиметрах от резцов еще не означали наличия короткого пищевода. Короткий пищевод часто сочетается с ГПОД. Степень укорочения пищевода определяли в зависимости от высоты расположения кардии над диафрагмой по классификации, предложенной Черноусовым А.Ф., сопоставляя данные эндоскопического исследования с данными рентгенологического исследования.

У 8 (4,4%) больных контрольной и 4 (9,7%) больных основной групп с пептическими стриктурами в анамнезе уже были курсы эндоскопического бужирования стриктуры пищевода, однако, в большинстве случаев после курсов наступал временный положительный эффект. Наибольший период отсутствия дисфагии составил 6 месяцев на фоне приема антисекреторных препаратов. Всем пациентам с выявленными пептическими стриктурами пищевода в предоперационном периоде проводились сеансы эндоскопического бужирования стриктуры.

У значительной части пациентов была диагностирована кардиальная или кардиофундальная грыжа пищеводного отверстия диафрагмы. Эндоскопическим признаком грыжи пищеводного отверстия диафрагмы является циркулярное сужение просвета желудка за счет отверстия диафрагмы. Основные эндоскопические признаки рефлюкс-эзофагита у пациентов обеих групп показаны в таблице 8.

Таблица 8.

Эндоскопические признаки рефлюкс-эзофагита у пациентов контрольной и основной групп

Эндоскопические признаки	Контрольная группа (n=182)		Основная группа (n=41)		φ	χ^2	p
	Абс.	%	Абс.	%			
Гастроэзофагеальный рефлюкс	15	8,2	4	9,7	0,324	0,001	p>0,05
Язвы и эрозии пищевода	53	29,1	15	36,5	0,92	0,563	p>0,05
Короткий пищевод 1 степени	86	47,2	9	21,9	3,129	7,756	p<0,05
Короткий пищевод 2 степени	4	2,2	0	0,0	-	0,095	p>0,05
Пищевод Барретта	16	8,7	5	12,2	0,648	0,143	p>0,05
Циркулярное сужение просвета желудка на уровне пищеводного отверстия диафрагмы	63	34,6	21	51,2	1,949	3,254	p>0,05

Из таблицы видно, что короткий пищевод 1 степени в контрольной группе наблюдался у 86 (47,2%) больных, в основной – у 9 (21,9%). По остальным признакам группы были статистически однородны.

У больных с пищеводом Барретта предстоящее оперативное лечение рассматривалось собой как один из этапов лечения. Радиочастотная абляция, либо фотодинамическая терапия, либо аргоноплазменная коагуляция до госпитализации выполнена у двух больных контрольной и у одного больного основной групп. Пищевод Барретта с низкой степенью метаплазии слизистой пищевода был диагностирован у 1 больного контрольной группы.

При эндоскопическом исследовании 9 больных контрольной группы, перенесших ранее открытую фундопликацию по Nissen, соскальзывание манжетки было диагностировано в 6 случаях, разрушение - в 2 случаях, гиперфункция – в 1 случае. У всех пациентов, перенесших лапароскопические антирефлюксные вмешательства, были диагностированы недостаточность фундопликационной манжетки и рецидив рефлюкс-эзофагита.

Суточная pH-метрия.

Для выявления и определения количества ГЭР, их частоты и продолжительности, проводили суточнуюpH-метрию. В качестве считывающего информацию прибора, нами использовался портативный аппарат «Digitrapper pH 100/400» производства американской фирмы Medtronic (рисунок 5).

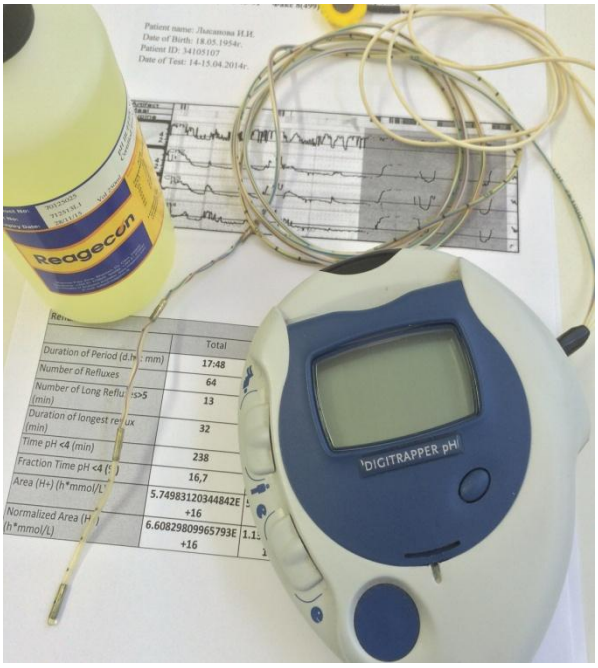

Рисунок 5. Используемый портативный аппарат «Digitrapper pH 100/400»

Данный прибор легок и имеет небольшие размеры, с помощью крепежного устройства с легкостью крепится к поясу и малозаметен под одеждой, что прекрасно подходит для проведения повторной или послеоперационной диагностики у амбулаторных больных. Данный аппарат позволяет круглосуточно регистрировать ГЭР в горизонтальном и вертикальном положении тела больного, в период приема пищи и жидкости, а также в период сна.

Достоинством суточной pH-метрии является выявление истинного количества рефлюксов, возникающих за сутки исследования, а также определение кислотности желудочного сока. Для исключения воздействия антацидов и антисекреторных препаратов на кислотопродуцирующую функцию желудка больным исключался прием данных лекарственных средств за 4 суток до исследования. Исследование проводилось утром натощак. Больные находились на трехразовом питании (стол №1), исключался дополнительный прием пищи и жидкости. Больные вели дневник для регистрации различных временных явлений и их продолжительности, позволяющий затем сопоставить появление рефлюксов на полученной pH-грамме с этими явлениями.

Использовались четырехканальные зонды, на которых датчики расположены на расстоянии 5,0 см друг от друга. Для обеспечения нормального приема пищи в течение суток и предотвращения случайного перекусывания зонда во время сна, зонд устанавливали трансназально под местной анестезией (спрей раствора лидокаина 10%). Установка осуществлялась под рентгенологическим контролем. Дистальный датчик проводился в кардиальный отдел желудка, а три остальных датчика регистрировали изменения pH из нижней и средней трети пищевода. По окончании исследования полученные данные передавали со считывающего прибора на персональный компьютер и подвергали анализу с помощью программы производителя оборудования, результаты были получены в виде таблиц, графика и заключения.

Значение pH в области нижней границы нижнего пищеводного сфинктера равно 3-4 ед., в нижней трети пищевода – 6-7 ед. В случае заброса кислого желудочного содержимого в пищевод это значение снижается с 6-7 ед. ниже 4-х ед. В качестве порогового было принято значение pH=4 ед., так как при снижении pH ниже этого уровня у больных возникают жалобы на изжогу и активируется самый агрессивный протеолитический фермент – пепсин.

Показателями суточной pH-метрии, на основании которых формируется заключение, являются следующие:

1. Количество гастроэзофагеальных рефлюксов с pH<4 ед. В норме этот показатель равен 47. Увеличение этого показателя может свидетельствовать о дискинезии нижнего пищеводного сфинктера или о грыже пищеводного отверстия диафрагмы.
2. Количество рефлюксов с pH<4 ед. продолжительностью более 5 минут за сутки.
3. Длительность наиболее продолжительного рефлюкса с pH<4 ед. Наиболее продолжительный рефлюкс в норме должен не превышать 20 минут.
4. Общий процент времени с pH<4 ед. В норме этот показатель равен 4,5% и в среднем составляет 1 час.
5. Процент времени с pH<4 ед. при вертикальном положении тела пациента.
6. Процент времени с pH<4 ед. при горизонтальном положении тела пациента.

Нормальные показатели суточной pH-метрии (DeMeester T. R., 1980) приведены в таблице 9.

Таблица 9.

Нормальные показатели суточной pH-метрии

Показатели	Среднее значение	Стандарт-ное откло-нение	Медиана	Мини-мальная величина	Макси-мальная величина	95% отклоне ние
Общее время с pH < 4, %	1,51	1,4	1,2	0	6,0	4,45
Время с pH < 4, вертикально, %	2,2	2,3	1,6	0	9,3	8,4
Время с pH < 4, горизонтально, %	0,6	1,0	0,1	0	4,0	3,5
Количество рефлюксов	19,0	12,8	16,0	2,0	56,0	46,9
Число рефлюксов продолжительностью более 5 мин	0,8	1,2	0	0	5,0	3,5
Наиболее продолжительный рефлюкс, мин	6,7	7,9	4,0	0	46,0	19,8

Оценить способность пищевода к самоочищению или пищеводный клиренс позволяют такие характеристики pH-метрии, как время длительности рефлюкса и количество рефлюксов с pH<4 ед. более 5 минут. Увеличение этих показателей может свидетельствовать о нервно-мышечных заболеваниях и дискинезии пищевода.

Суточный мониторинг pHпищевода и желудка был проведен в предоперационном периоде 42 (23,0%) больным контрольной и 26 (63,4%) больным основной групп, среднее значение индекса DeMeester в группах составило 34,14±4,16 и 32,52±2,38 соответственно. Средние результаты показаны в таблице 10.

Таблица 10.

Средние результаты суточной pH-метрии больных контрольной и основной групп до операции

Показатели	Норма	Контрольная группа(n=42)	Основная группа(n=26)	p
Общее время с pH < 4, %	4,5	7,90±1,36	8,10±1,16	p>0,05
Время с pH < 4, вертикально, %	8,4	9,90±1,34	10,35±1,86	p>0,05
Время с pH < 4, горизонтально, %	3,5	6,31±1,26	5,44±1,12	p>0,05
Количество рефлюксов	47	93,31 ±8,30	105,12±12,90	p>0,05
Число рефлюксов продолжительностью более 5 мин	3,5	7,68±2,12	6,14±1,76	p>0,05
Наиболее продолжительный рефлюкс, мин	19,8	26,34±8,23	24,26±6,48	p>0,05

Из таблицы видно, что среднее количество гастроэзофагеальных рефлюксов у больных до операции вдвое превышало нормальные значения.

Таким образом, при анализе материалов и статистической обработке результатов клинико-инструментального обследования больных контрольной и основной групп, установлено, что обе группы по основным критериям достоверно не отличались и были статистически однородными.

2.4. Методы исследования для оценки результатов оперативного лечения

С целью оценки результатов оперативного лечения проводили обследование, включающее физикальные методы: детальный опрос, анкетирование и инструментальные методы исследования: рентгенологическое, эндоскопическое, суточная pH-метрия.

Рентгенологическое исследование проводили с целью оценки состояния фундопликационной манжетки, для визуализации которой использовался прием контрастного препарата. Рентгенологическое исследование позволяет выявить полное разрушение манжетки; перекрут или деформацию манжетки относительно оси желудка; соскальзывание манжетки относительно кардии и пищевода; смещение манжетки в заднее средостение; фиксацию и ущемление манжетки в диафрагмальном окне; гиперфункцию манжеты в виде дисфагии и невозможности отрыжки; регистрация гастроэзофагеального рефлюкса может свидетельствовать о недостаточности фундопликационной манжетки.

Так же позволяет диагностировать такие осложнения фундопликации, как гастропарез, атония желудка и пилороспазм.

Контрольное рентгенологическое исследование в раннем предоперационном периоде было проведено всем больным. В основной группе в среднем проводили на 3-е сутки после операции, в контрольной – на 5-е сутки. Разница во времени проводимого исследования была связана с более долгой реабилитацией больных в контрольной группе.

Эндоскопическое исследование позволяет визуально оценить состояние, характер и распространенность изменений слизистой оболочки пищевода; выявить рецидив рефлюкс-эзофагита; оценить состояние фундопликационной манжетки, а также ретроградно оценить насколько плотно она обхватывает эндоскоп. Контрольное эндоскопическое исследование проводилось в сроках от 1 до 6 месяцев после операции.

Суточная pH-метрия, как наиболее чувствительный метод диагностики рефлюкс-эзофагита, позволяет диагностировать рецидив заболевания, особенно при «эндоскопически негативной» ее форме. Позволяет определить кислотность желудочного сока после выполненной селективной проксимальной ваготомии. Суточная pH-метрия пищевода и желудка в послеоперационном периоде была проведена 15 (8,2%) больным контрольной и 19 (46,3%) больным основной групп, в среднем на 4-6-е сутки после операции.

Качество жизни является комплексной характеристикой психологического, физического, эмоционального и социального функционирования человека, основанной на его субъективном восприятии. С медицинской точки зрения качество жизни всегда связано со здоровьем человека.

Для изучения отдаленных результатов оперативного лечения больных рефлюкс-эзофагитом и оценки качества жизни, нами была разослана анкета, включающая широко распространенный неспецифический опросник качества жизни SF-36, позволяющий наиболее разносторонне оценить качество жизни, и опросник GERD-HRQL для оценки тяжести гастроэнтерологических симптомов. Выбор данных опросников объясняется тем, что они были наиболее актуальнымив момент начала исследования. Оценка качества жизни в основной группе проводилась в сроках от полугода до 6 лет после операции. В контрольной группе оценка качества жизни проводилась больным, оперированным после 2000 года, т.е. в сроках от полугода до 15 лет после операции.

Опросник качества жизни SF-36 [291] отражает общее состояние здоровья, благополучие и степень удовлетворенности теми сторонами жизнедеятельности человека, на которые влияет состояние здоровья. Опросник включает в себя 36 вопросов, сгруппированных в 8 шкал. Вопросы каждой шкалы составлены таким образом, что чем

выше оценка больного в ответе на вопрос (от 0 до 100), тем лучше оценка по избранной шкале. Исходя из ответов больных, количественно оцениваются следующие показатели:

1. Общее состояние здоровья - General Health (GH) – оценка общему состоянию здоровья в настоящий момент, перспективы лечения и сопротивляемости болезни.
2. Физическое функционирование - Physical Function (PF) - шкала, оценивающая физическую активность, ограниченную состоянием здоровья: самообслуживание, ходьба, подъем по лестнице, перенос тяжестей, выполнение значительных физических нагрузок. Низкие показатели по этой шкале свидетельствуют о ограничении физической активности состоянием здоровья.
3. Ролевое физическое функционирование - Role Physical (RP) - шкала, показывающая ограничение физическим состоянием жизнедеятельности и выполнения работы, повседневных обязанностей и т.д.
4. Ролевое эмоциональное функционирование - Role Emotional (RE) - предполагает оценку степени, в которой эмоциональное состояние мешает выполнению работы или другой обычной повседневной деятельности. Снижение качества работы из-за эмоционального состояния. Чем выше показатель, тем меньше эмоциональное состояние ограничивает повседневную активность пациента.
5. Социальное функционирование - Social Functioning (SF) - отражает степень, в которой физическое или эмоциональное состояние ограничивает социальную активность пациента (общение, проведение времени с друзьями, семьей, соседями, в коллективе). Чем выше показатель, тем выше социальная активность. Низкие баллы соответствуют значительному ограничению социальных контактов в связи с ухудшением здоровья.
6. Шкала интенсивности боли - Bodily Pain (BP) - оценивает интенсивность болевого синдрома и его влияние на способность заниматься нормальной деятельностью. Низкие значения шкалы свидетельствуют о значительном ограничении болью физической активности.
7. Шкала жизненной активности - Vitality (VT) - жизнеспособность (подразумевает ощущение себя полным сил и энергии или, напротив, обессиленным).
8. Психологическое здоровье - Mental Health (MH) – оценка собственного психического здоровья. Характеризует настроение, наличие депрессии, тревоги и т.д.

Из этих восьми шкал формировали два основных параметра: психологический и физический компоненты здоровья.

Гастроэнтерологический опросник GERD-HRQL (gastroesophageal reflux disease - health-related quality of life), показывающий влияние симптомов ГЭРБ на качество жизни человека, включает в себя 10 вопросов. В зависимости от состояния здоровья, пациент давал оценку на каждый вопрос от «0» до «5», где 0 – лучший показатель или показатель «здоровье», а 5 – худший показатель или показатель «нездоровье», то есть меньшее значение отражало лучший результат. Результатом анкетирования являлось определение индекса «GERD-HRQL», равного сумме баллов по 10 вопросам таблицы. Следовательно, сумма баллов ближе к «0» являлась самым лучшим из возможных показателей, а сумма баллов ближе к «50» – самым худшим. В конце анкеты GERD-HRQL пациентом также указывалось «удовлетворен», «нейтрально», или «не удовлетворен» он качеством своей жизни в зависимости от частоты влияния симптомов ГЭРБ (рисунок 6).

Вопросы по симптомам. лучший показатель (здоровья) 0, а худший показатель (нездоровья) 5						
1. Как сильно выражена изжога?	0	1	2	3	4	5
2. Бывает ли изжога, когда ложитесь?	0	1	2	3	4	5
3. Бывает ли изжога, когда встаете утром?	0	1	2	3	4	5
4. Есть ли изжога после еды?	0	1	2	3	4	5
5. Влияет ли изжога на Ваш выбор питания?	0	1	2	3	4	5
6. Вызывает ли изжога нарушение сна (просыпаетесь ли от изжоги)?	0	1	2	3	4	5
7. Бывает ли у Вас трудное глотание (нарушение глотания)?	0	1	2	3	4	5
8. Бывает ли у Вас боли при глотании?	0	1	2	3	4	5
9. Чувствуете ли Вы вздутие или распирание вверху живота?	0	1	2	3	4	5
10. Если Вы принимаете лекарства, то эффективны ли они на весь день?	0	1	2	3	4	5
11. Как Вы оцениваете удовлетворенность Вашим настоящим состоянием, самочувствием (поставить х или v)	удовлетворен		нейтрально		неудовлетворен	

Рисунок 6. Гастроэнтерологический опросник GERD-HRQL

2.5. Методы статистической обработки

После окончательного сбора материала все наблюдения были объединены в электронную таблицу. Статистический анализ осуществляли на персональном

компьютере с операционной системой Microsoft Windows XP с помощью программ Microsoft Office Excel 2007 и с использованием пакета прикладных программ Statistica 6.0 (StatSoftIncR, USA, 2007). Результаты представлены как M±m (среднее значение ± стандартное отклонение). Анализ качественных признаков проводился путем построения таблиц сопряженности и вычисления критерия χ^2 (с поправкой Йейтса на непрерывность данных – для таблиц размера «2x2»). Для оценки силы статистической связи между изучаемыми признаками применялся коэффициент φ (для таблиц сопряженности размера «2x2»). Для сравнения количественных показателей в группах и определения различий между ними использовали критерий Стьюдента. Данные считались статистически достоверными при значении $p<0,05$.

Сравнительный анализ результатов фундопликации по методике РНЦХ, выполненных лапароскопически и из лапаротомного доступа, позволил сопоставить и объективно оценить их эффективность.

2.6. Критерии оценки состояния больных и эффективности оперативного лечения

Первостепенными критериями оценки результатов хирургического лечения рефлюкс-эзофагита являлись: состояние фундопликационной манжетки при рентгенологическом исследовании и состояние слизистой оболочки пищевода при эндоскопическом исследовании. Также учитывались результаты суточной pH-метрии, клиническая картина и уровень качества жизни. Результаты оперативного лечения расценивали как хорошие, удовлетворительные и неудовлетворительные.

Хорошим считали результат, при котором отсутствовали симптоматика заболевания и нарушения функциональности фундопликационной манжетки при рентгенологическом исследовании, изменения слизистой пищевода при эндоскопическом исследовании, а по данным суточной pH-метрии количество рефлюксов было в пределах нормы. Уровень качества жизни был высоким, трудоспособность была сохранена.

Удовлетворительным результат считался, если при рентгенологическом исследовании обнаруживались изменения в функционировании фундопликационной манжетки (гиперфункция, недостаточность) с наличием соответствующей клинической симптоматики и жалоб больного, не влияющих на его работоспособность. При эндоскопическом исследовании выявлялся эзофагит легкой или средней степени тяжести. Количество гастроэзофагеальных рефлюксов при суточной pH-метрии достигало верхней границы нормы. Уровень качества жизни был выше среднего, трудоспособность была сохранена.

Неудовлетворительным считался результат, при котором у пациента сохранялась клиника рефлюкс-эзофагита. При инструментальных методах исследования было диагностировано либо неудовлетворительное состояние и функционирование фундопликационной манжетки, либо изменения, характерные для тяжелого рефлюкс-эзофагита. Трудоспособность была снижена.

К положительным результатам оперативного лечения мы относили как хорошие, так и удовлетворительные результаты фундопликации.

ГЛАВА III. ТЕХНИКА ОПЕРАЦИИ ПРИ РЕФЛЮКС-ЭЗОФАГИТЕ

3.1. Техника фундопликации по методике РНЦХ из лапаротомного доступа

Основной целью хирургического лечения рефлюкс-эзофагита является сдерживание рефлюкса путем воссоздания острого угла между дном желудка и пищеводом (incisure cardialis, His W.), структуры и функции нижнего пищеводного сфинктера, а также снижение объема кислой желудочной секреции благодаря селективной проксимальной ваготомии.

Используемая нами методика фундопликации с селективной проксимальной ваготомией была предложена в 1979 году Черноусовым А.Ф. Метод фундопликации заключался в создании полной, 360-градусной симметричной фундопликационной манжетки. Техника открытой операции представлена ниже [96].

В положении больного на спине, с установленным на уровне мечевидного отростка валиком, выполняли верхнесрединную лапаротомию. Производили ревизию брюшной полости. Затем в желудок с целью декомпрессии и лучшей тракции за большую кривизну устанавливали толстый желудочный зонд. При необходимости мобилизовали левую долю печени для лучшей визуализации пищеводного отверстия диафрагмы. Далее от угла желудка до кардии мобилизовали малую кривизну с сохранением двигательной порции нерва Latarget**.** Мобилизовали дно желудка с пересечением 2-3-х коротких желудочных артерий. Обязательно мобилизовали забрюшинную часть кардии и около 6,0-7,0 см дистального отдела пищевода. На толстом желудочном зонде формировали фундопликационную манжетку по направлению от угла желудка к пищеводу, как продолжение перитонизации малой кривизны длиной около 4,0-5,0 см. Помимо серозно-мышечных слоев передней и задней стенок дна желудка в шов обязательно захватывали мышечный слой стенки пищевода. Верхний край манжеты дополнительно фиксировали к пищеводу спереди и сзади по типу эзофагофундорафии нерассасывающимся шовным материалом.

Данная методика лишена таких недостатков несимметричной фундопликации, как перекрут вокруг собственной оси и деформация желудка. В технике формирования фундопликационной манжетки по методике РНЦХ заложена профилактика таких осложнений фундопликации, как сдавление стволов блуждающего нерва накладываемой манжетой, смещение и соскальзывание манжеты. Это достигается благодаря захвату в фундопликационный шов вместе со стенками дна желудка мышечного слоя стенки

пищевода, а также проведению фундорафии. В результате проводимой селективной проксимальной ваготомии, сокращается объем желудочной секреции, а, следовательно, снижается степень агрессивности рефлюктата.

При наличии скользящей грыжи пищеводного отверстия диафрагмы мы не выполняли ушивания ножек диафрагмы и уменьшение размера диафрагмального отверстия. При нарушениях жомно-клапанной функции кардии, крурорафия, как отдельный этап операции не несет антирефлюксного эффекта. Мы считаем этот прием при данном типе грыж нецелесообразным, тем более при укорочении пищевода I степени, поскольку при сокращении пищевода и резких движениях диафрагмы это может привести к прорезыванию швов, отрыву фундопликационной манжетки, смещению ее в заднее средостение с формированием сужения просвета желудка на уровне диафрагмы или к соскальзыванию с развитием феномена «телескопа». Крурорафию целесообразно выполнять при параэзофагеальных грыжах и наличии общего пищеводно-аортального окна для предотвращения миграции в заднее средостение органов брюшной полости.

При укорочении пищевода и невозможности низведения кардиальной части желудка в брюшную полость, фундопликационную манжетку порой приходится формировать в заднем средостении. При этом следует понимать, что оперативное лечение направлено не на устранение скользящей грыжи пищеводного отверстия диафрагмы, а на воссоздание острого угла Гиса и сдерживание рефлюкса.

3.2. Техника лапароскопической фундопликации по методике РНЦХ

В отделении хирургии пищевода и желудка фундопликация по методике РНЦХ впервые выполнена лапароскопически в январе 2008 года. В связи с внедрением малоинвазивных технологий методика открытой фундопликации была адаптирована под лапароскопическую технику. Тенденция в выборе доступа хирургического вмешательства отражена на диаграмме (рисунок7).

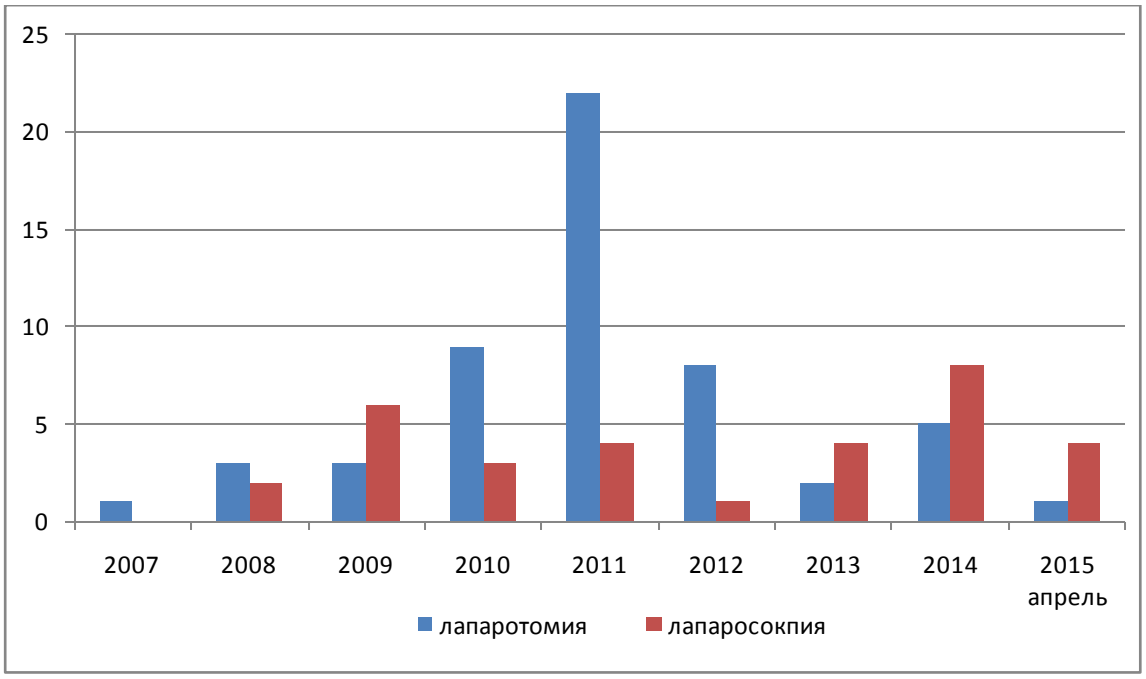

Рисунок 7. Тенденция в выборе доступа хирургического вмешательства

Техника лапароскопической фундопликации по методике РНЦХ была аналогична технике открытой операции. Техника операции представлена ниже.

Положение больного на спине с разведенными ногами. Оперирующий хирург располагается между ног больного, первый ассистент располагается с левой стороны от больного, второй ассистент - с правой стороны. Головной конец стола приподнимали на 30-40 градусов. После предварительного приподнимания передней брюшной стенки производили пункцию брюшной полости с помощью иглы Veres и накладывали карбоксиперитонеум. В качестве доступа использовали 5 троакаров (рисунок 8).

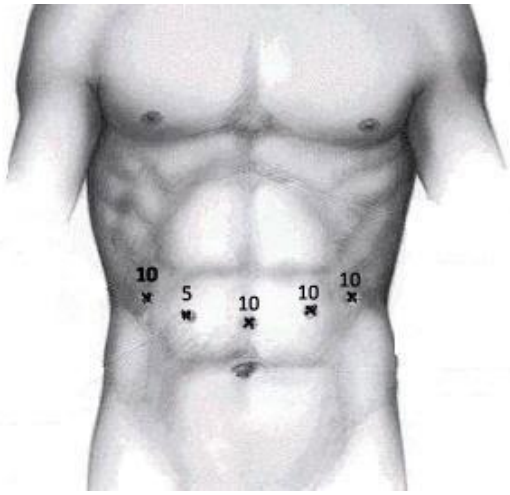

Рисунок 8. Точки введения троакаров при лапароскопической фундопликации по методике РНЦХ

Исходя из опыта открытых операций, при укорочении пищевода, для того, чтобы мобилизовать нижнюю его часть приходится работать в заднем средостении на 5,0-10,0 см выше диафрагмы. Данную проблему можно решить путем использования оптических инструментов с более длинной рабочей частью, однако это создает неудобства для работы оперирующего хирурга. Именно поэтому первый троакар для оптики мы вводили по средней линии в среднем на 5,0 см выше пупка в зависимости от высоты стояния купола диафрагмы, а также наличия укорочения пищевода. Далее параректально вводили еще два троакара, 5-мм троакар предназначался для работы ультразвуковым скальпелем. Троакар в правом подреберье по среднеключичной линии устанавливался для печеночного ретрактора, а дополнительный порт по среднеключичной линии слева - для введения мягкого зажима или эндоскопического инструмента «Babcock».

Для аспирации содержимого желудка, удобства его тракции за стенку, а также профилактики чрезмерной гиперфункции фундопликационной манжетки, устанавливали в желудок толстый желудочный зонд.

Для лучшей визуализации пищеводного отверстия диафрагмы, нижней части пищевода и кардии, мобилизовали левую долю печени путем пересечения треугольной связки. Мобилизованную левую долю печени отводили кверху печеночным ретрактором через порт, установленный в правом подреберье. При необходимости производили низведение желудка и нижней части пищевода в брюшную полость путем тракции книзу атравматическим зажимом за малую кривизну или переднюю стенку желудка.

С помощью мягкого зажима за большую кривизну или переднюю стенку желудка производили тракцию книзу и латерально, что позволяло лучше визуализировать малую кривизну и структуры, проходящие в малом сальнике. Мобилизацию желудка начинали с угла желудка, после визуализации двигательной порции нерва Latarget. Для предупреждения повреждения нерва Latarget диссекцию тканей производили ультразвуковым скальпелем максимально близко к стенке желудка. Мобилизовали малую кривизну по направлению от угла желудка к пищеводу с пересечением ветвей левой желудочной артерии и секреторных волокон блуждающего нерва. В большинстве случаев нами использовались ультразвуковые скальпели «SonoSurg» (Olympus) и «Harmonic Ethicon Endo-Surgery» (Ethicon).

Мобилизовали абдоминальный отдел пищевода, а также 5,0-10,0 см пищевода в заднем средостении путем пересечения мембраны Laimeri-Bertelli и соединительнотканных сращений. Для лучшей визуализации, при мобилизации

забрюшинной части кардии и задней стенки пищевода производили тракцию за малую кривизну желудка мягким зажимом книзу и кпереди.

Для лучшей мобилизации дна желудка пересекали 2-3 верхних коротких желудочных артерии. На данном этапе операции могут возникнуть трудности с полной мобилизацией дна желудка, особенно задней его стенки, из-за короткой желудочно-селезеночной связки, недостаточной длины рабочей части инструментов или оптики. В случае возникновения таких трудностей мы осуществляли тракцию кпереди мягким зажимом за малую кривизну либо за заднюю стенку желудка и продолжали мобилизацию из-под желудка.

После мобилизации малой кривизны, дна желудка, забрюшинной части кардии и абдоминального отдела пищевода, оценивали будущее положение формируемой фундопликационной манжетки путем обертывания абдоминальной части пищевода дном желудка таким образом, чтобы пищевод был равномерно погружен в складку, образованную передней и задней стенками дна желудка.

Затем приступали непосредственно к формированию фундопликационной манжетки. С помощью отдельных узловых швов с использованием атравматических нерассасывающихся шовных материалов (Этибонд 3/0), перитонизировали малую кривизну начиная от угла желудка и двигаясь к пищеводу. Швы старались накладывать максимально симметрично на передней и задней стенках желудка, постепенно увеличивая расстояние вкола и выкола от линии малой кривизны. Фундопликационный шов захватывал серозно-мышечный слой передней и задней стенок желудка и мышечный слой стенки пищевода. Таким образом, формировалась полная фундопликационная манжетка длиной 4,0-5,0 см, на 360^0 окутывающая нижнюю часть пищевода.

Для предупреждения соскальзывания манжетки дополнительно фиксировали ее верхний край спереди и сзади к пищеводу нерассасывающимся шовным материалом.

При укорочении пищевода и невозможности его низведения в брюшную полость, фундопликационную манжетку мы накладывали в заднем средостении. Ушивание ножек диафрагмы мы не выполняли, придерживаясь принципа «медиастинализации» кардии (см. глава III, 3.1.).

3.3. Техника модифицированной лапароскопической фундопликации по методике РНЦХ

Проанализировав выполненные нами лапароскопические фундопликации по методике РНЦХ, мы пришли к выводу, что большая часть оперативного времени

использовалась на формирование фундопликационной манжетки, а именно на завязывание узлов, сопоставление передней и задней стенок желудка, что не всегда с легкостью удается выполнить лапароскопически.

Также при лапароскопическом выполнении фундопликации по методике РНЦХ трудности возникают в контроле длины фундопликационной манжеты и силы сдавления пищевода при наложении 2-3 последних верхних швов, так как надо рассчитать таким образом, чтобы при завершении фундопликации не было ни избытка ткани дна желудка, ни ее недостатка.

Для решения этих вопросов нами было предложено формировать фундопликационную манжетку сверху вниз с использованием непрерывного шва. Непрерывный шов позволял сократить время выполнения вмешательства за счет упрощения техники, а также равномерно распределить нагрузку на швы сформированной фундопликационной манжетки. Накладывание манжетки сверху вниз позволяло регулировать длину фундопликационной манжетки и избежать деформации желудка. А первый стежок формируемой фундопликационной манжетки сверху вниз создавал ось симметрии, позволял изначально контролировать остаток дна желудка и с легкостью сопоставлять переднюю и заднюю стенки желудка.

Этап мобилизации малой кривизны, забрюшинной части кардии, дна желудка и абдоминальной части пищевода был аналогичен открытой операции и классической лапароскопической методике, описанной выше (рисунок 9).

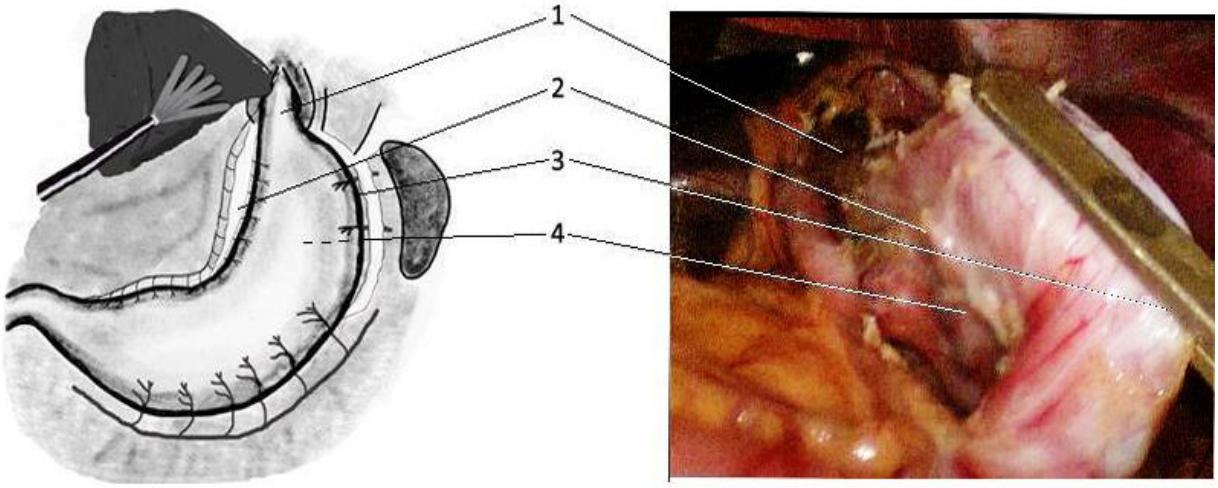

а **б**

Рисунок 9. Мобилизованный желудок: а – схема, б – интраоперационный снимок. 1 - абдоминальный отдел пищевода, 2 –малая кривизна желудка, 3 – большая кривизна, 4 – забрюшинная часть кардии.

После мобилизации желудка и пищевода оценивали будущее положение формируемой фундопликационной манжетки. Для этого ассистент мягким зажимом производил тракцию за кардиальную часть желудка или малую кривизну вниз и латерально в сторону дна желудка, тем самым производя погружение пищевода в желоб из дна желудка. В это время хирург производил выравнивание передней и задней стенок дна желудка таким образом, чтобы пищевод был равномерно погружен в складку, образованную передней и задней стенками желудка.

Формирование манжетки производили атравматичным нерассасывающимся шовным материалом (Этибонд 3/0). Первым стежком захватывали серозно-мышечный слой передней и задней стенок дна желудка с обязательным захватом в шов мышечного слоя стенки пищевода, отступая выше пищеводно-желудочного перехода на 3,0-4,0 см. Причем первым стежком захватывали переднюю и заднюю стенки дна желудка максимально симметрично по отношению к пищеводу. В результате этого закладывалась основа для создания симметричной манжетки, что в свою очередь позволяло избежать деформации желудка. Первый стежок позволял сформировать складки желудка вокруг абдоминального отдела пищевода таким образом, что дальнейшие стежки лишь фиксировали их в необходимой позиции (рис.10).

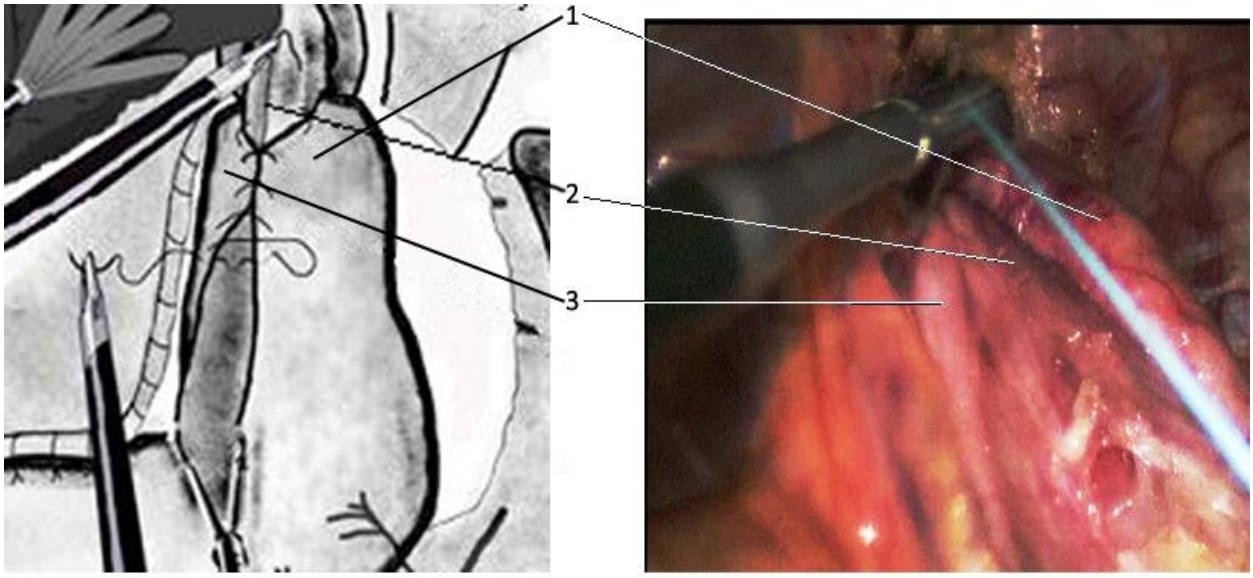

а **б**

Рисунок 10. Первый верхний стежок непрерывного шва фундопликационной манжетки и сопоставление стенок желудка: а – схема, б – интраоперационный снимок. 1 – передняя стенка дна желудка; 2 – пищевод; 3 – задняя стенка дна желудка.

Далее сверху вниз от первого наложенного шва той же нитью продолжали формировать симметричную фундопликационную манжету непрерывным швом длиной 4,0 - 5,0 см, что обычно требовало наложения 6-7 стежков, захватывающих серозно–мышечный слой передней и задней стенок дна желудка и мышечного слоя стенки пищевода. Верхний край сформированной манжетки так же фиксировали к пищеводу спереди и сзади нерассасывающимся шовным материалом (рис. 11).

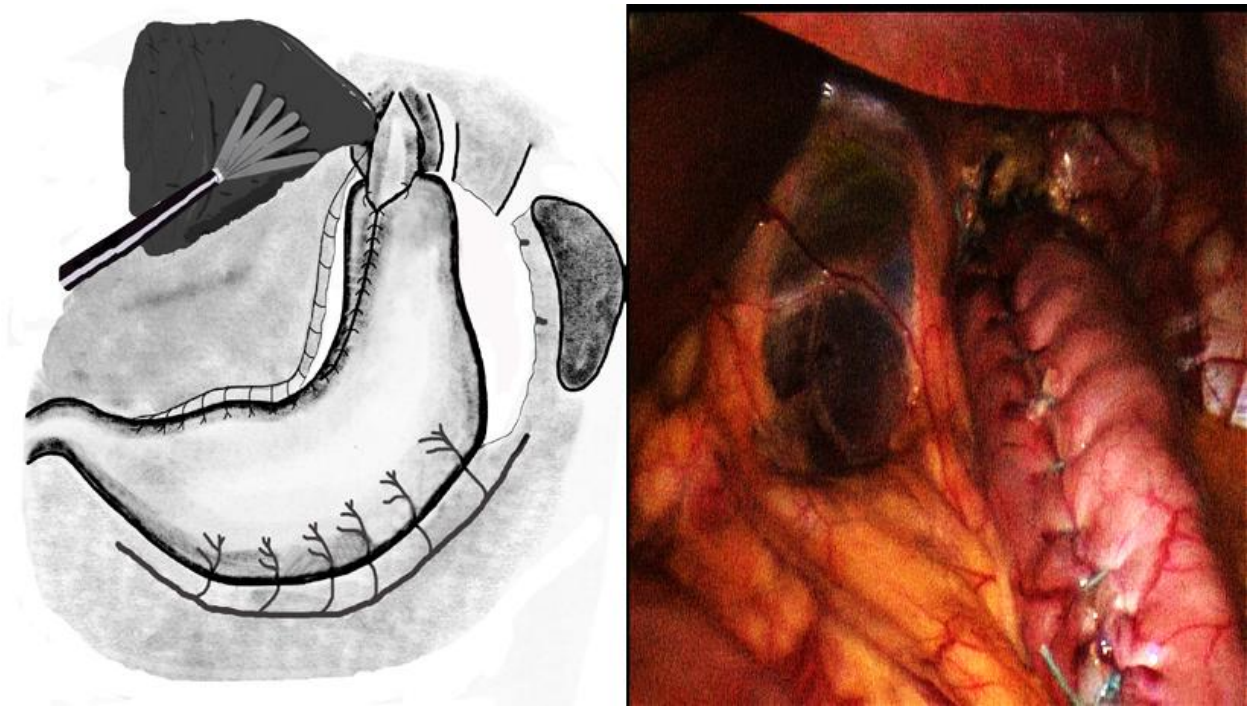

а **б**

Рисунок 11. Сформированная фундопликационная манжетка: а - схема, б – интраоперационный снимок.

Применение непрерывного шва сверху вниз придает техническую простоту лапароскопическому формированию фундопликационной манжетки и сопоставлению переднего и заднего стенок желудка для ее формирования. Предложенная модификация упрощает формирование манжетки, предотвращая излишнюю деформацию желудка и сокращает время операции(патент на изобретение №2561517 от 06.02.2014г. «Лапароскопический способ формирования фундопликационной манжетки»). Кроме того, непрерывный шов позволяет равномерно распределить нагрузку на швы манжетки.

В данной методике мы также не производили крурорафию, за исключением наличия общего пищеводно-аортального окна, а также больших размеров пищеводного отверстия диафрагмы при субтотальных, тотальных и параэзофагеальных грыжах.

ГЛАВА IV. РЕЗУЛЬТАТЫ ОПЕРАТИВНОГО ЛЕЧЕНИЯ БОЛЬНЫХ РЕФЛЮКС-ЭЗОФАГИТОМ

4.1. Анализ причин переходов с лапароскопического к лапаротомному доступу

Переход с лапароскопического доступа к лапаротомному доступу потребовался в трех наблюдениях. В одном случае причиной перехода к лапаротомии явилось кровотечение из коротких желудочных артерий (больной Т., 63 года). Возникли трудности эндоскопической визуализации и гемостаза из-за высокого стояния купола диафрагмы, больших размеров дна желудка и короткой рабочей части эндоскопического оптического аппарата. Улучшения обзора возможно было добиться либо использованием оптической техники с более длинной рабочей частью, либо переставив троакары чуть выше. Однако на данном этапе освоения лапароскопической техники операции было решено произвести лапаротомию. Приведенный пример еще раз свидетельствует о необходимости учёта высоты стояния купола диафрагмы при установке троакаров. Необходимо для каждого больного индивидуально изначально рассчитывать места ведения троакаров и оптической техники для профилактики недостатка длины рабочей части инструментов. В настоящее время для предупреждения развития данных технических трудностей, первый троакар для оптики устанавливается нами по средней линии в среднем на 5,0 см выше пупка в зависимости от высоты стояния купола диафрагмы.

Причинами переходов к лапаротомии в двух остальных наблюдениях явились укорочения пищевода первой степени, а именно, трудности адекватной визуализации области формируемой манжетки в заднем средостении.

При укорочениях пищевода как первой, так и второй степеней, трудностей при мобилизации желудка и дистальной части пищевода не возникает. В ряде случаев при укорочении пищевода первой степени трудности возникают на этапе формирования фундопликационной манжетки в заднем средостении через относительно узкое пищеводное отверстие диафрагмы. Выполнение сагиттальной диафрагмотомии не всегда позволяет сохранить адекватную визуализацию области формируемой манжетки и создать достаточный простор и пространство для манипуляций хирурга.

Приведем клинический пример.

Больная Б. 33 года, изжога в анамнезе более года. При обследовании выявлен тяжелый рефлюкс-эзофагит на фоне кардиальной грыжи пищеводного отверстия диафрагмы. При эндоскопическом исследовании расположение кардии на 36,0 см от резцов, однако, учитывая низкий рост больной (162,0 см), диагноз в виде укорочения

пищевода выставлен не был. Интраоперационно диагностирован короткий пищевод 1 степени в связи с низким расположением купола диафрагмы. С техническими трудностями больной выполнена лапароскопическая СПВ, фундопликация в модификации РНЦХ. Крурорафия не выполнялась. В послеоперационном периоде у больной выявлен рецидив рефлюкс-эзофагита, недостаточность фундопликационной манжетки (рис. 17). При проведении суточной pH-метрии на 4-е сутки после операции выявлено 82 гастроэзофагеальных рефлюкса.

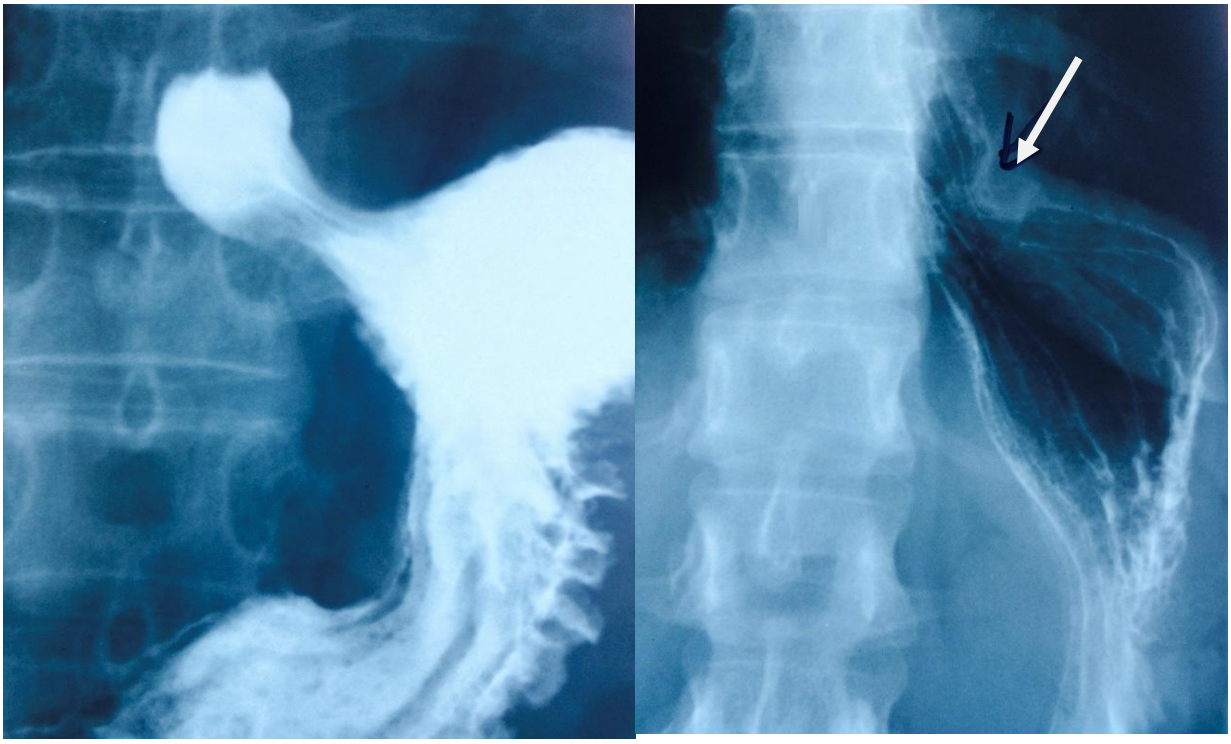

а **б**

Рисунок 17. Рентгенограмма больной Б.,33 лет. а – до оперативного лечения. б – после лапароскопической фундопликации (частичное разрушение манжетки).

Через 6 месяцев больной было решено выполнить лапароскопическую рефундопликацию. Интраоперационно: манжетка частично разрушена, находится выше диафрагмы в заднем средостении. Низвести кардиальную часть желудка и ранее сформированную манжетку в брюшную полость до конца не удается вследствие укорочения пищевода. С целью лучшей визуализации и облегчения выполнения хирургических манипуляций произведена сагиттальная диафрагмотомия. Однако, работая в заднем средостении, из-за плохой визуализации и маленького пространства для манипуляции сформировать полноценную фундопликационную манжетку лапароскопически не удалось, в связи с чем решено выполнить конверсию. Из

лапаротомного доступа больной выполнена рефундопликация по методике РНЦХ в заднем средостении. Учитывая трудности полноценной визуализации возвратных нервов, для профилактики развития пилороспазма произведена экстрамукозная пилоромиотомия (рисунок 18). Результат оперативного лечения в основной группе признан нами как неудовлетворительный. При проведении суточной pH-метрии на 5-е сутки после операции, количество ГЭР за сутки равнялось 16 (норма до 47), кислотность желудочного сока равнялась 2,3. При наблюдении больной через полгода после операции выявлен рефлюкс-эзофагит легкой степени.

Рисунок 18. Рентгенограмма больной Б., 33 лет после рефундопликации в модификации РНЦХ.

Анализ приведенного выше клинического наблюдения демонстрирует возможность возникновения технических трудностей на этапе формировании фундопликационной манжетки в заднем средостении в связи с укорочением пищевода.

Однако укорочение пищевода первой степени не должно восприниматься как противопоказание к выполнению лапароскопической фундопликации. Лапароскопическая фундопликация больным с коротким пищеводом первой степени была выполнена нами 7 (17,0%) больным. При укорочении пищевода первой степени операцию следует начинать лапароскопически, но необходимо учитывать, что вероятность перехода к лапаротомии на

этапе формирования фундопликационной манжетки высокая из-за затруднения адекватной визуализации и отсутствия простора для манипуляций.

Исходя из опыта выполнения лапароскопической фундопликации больным с коротким пищеводом первой степени, у трех больных с укорочением пищевода 2 степени манжетка формировалась сразу из лапаротомного доступа.

Особое внимание требуется уделить крурорафии. Крурорафия выполнялась нами только при общем пищеводно-аортальном отверстии и при больших скользящих грыжах ПОД с целью профилактики миграции органов брюшной полости в заднее средостение. Учитывая подвижность фундопликационной манжетки вследствие сокращения пищевода и диафрагмы, у больных с кардиальными и кардиофундальными грыжами ПОД на фоне укорочения пищевода 1 и 2 степеней от крурорафии следует воздержаться. Таким образом, крурорафию следует выполнять при нормальной длине пищевода у больных с общим пищеводно-аортальным окном, параэзофагеальными и большими скользящими грыжами ПОД. Крурорафия, как отдельный этап операции, не приносит дополнительного антирефлюксного эффекта.

4.2. Ближайшие результаты оперативного лечения

4.2.1. Анализ ближайших результатов обычного и модифицированного лапароскопических способов формирования фундопликационной манжетки по методике РНЦХ

В трех наблюдениях был выполнен переход с лапароскопического доступа к лапаротомному, данные больные были исключены из группы при оценке результатов. Лапароскопическая фундопликация по методике РНЦХ выполнена 41 больному, из них в классическом варианте - 19 больным (группа А), в модифицированной методике – 22 больным (группа В). При клинико-инструментальном обследовании в предоперационном периоде между исследуемыми группами не выявлено достоверной статистической разницы по критериям, высчитываемым для общей группы больных.

Продолжительность оперативного лечения в группе А составила 202,3±74,4 минуты, в группе В – 155,8±23,8 минут. Благодаря применению непрерывного шва, продолжительность операции в группе В составила в среднем на 47 минут меньше.

Ближайшие результаты оперативного лечения изучались в период послеоперационного нахождения больных в стационаре. Первоначально проводился

опрос больного, затем контрольное рентгенологическое исследование и суточная pH-метрия. Особое внимание уделялось жалобам, характерным для рефлюкс-эзофагита.

Распределение жалоб в ближайшем послеоперационном периоде среди больных групп А и В представлено в таблице 11.

Таблица 11.

Распределение жалоб среди больных групп А и В

Характер жалоб	Группа А (n=19) Абс., %	Группа В (n=22) Абс., %	Всего (n=41) Абс., %	φ	χ^2	p
Изжога	1 (5,2%)	2 (9,0%)	3 (7,3%)	0,473	0,001	p>0,05
Боль за грудиной и в эпигастрии	1 (5,2%)	2 (9,0%)	3 (7,3%)	0,473	0,001	p>0,05
Сочетание изжоги и боли за грудиной и в эпигастрии	1 (5,2%)	0 (0,0%)	1 (2,4%)	-	0,006	p>0,05
Дисфагия	2 (10,5%)	0 (0,0%)	2 (4,8%)	-	0,694	p>0,05

Жалобы на изжогу предъявляли 1 (5,2%) больной группы А и 2 (9,0%) больных группы В. Дисфагия твердой пищей наблюдалась у 2 (10,5%) больных группы А, однако, самостоятельно разрешилась к 7-м суткам послеоперационного периода. Следует отметить, что изжога и боли были выражены незначительно.

При контрольном рентгенологическом исследовании у всех больных из обеих групп отмечено хорошее стояние фундопликационной манжетки, кроме двух наблюдений, описанных ниже. «Gas-bloat» синдром у больных не наблюдался. На рисунках 12 и 13 представлены два клинических наблюдения, демонстрирующих функцию фундопликационной манжетки и отсутствие значительной деформации желудка после перенесенной лапароскопической фундопликации в модифицированном варианте.

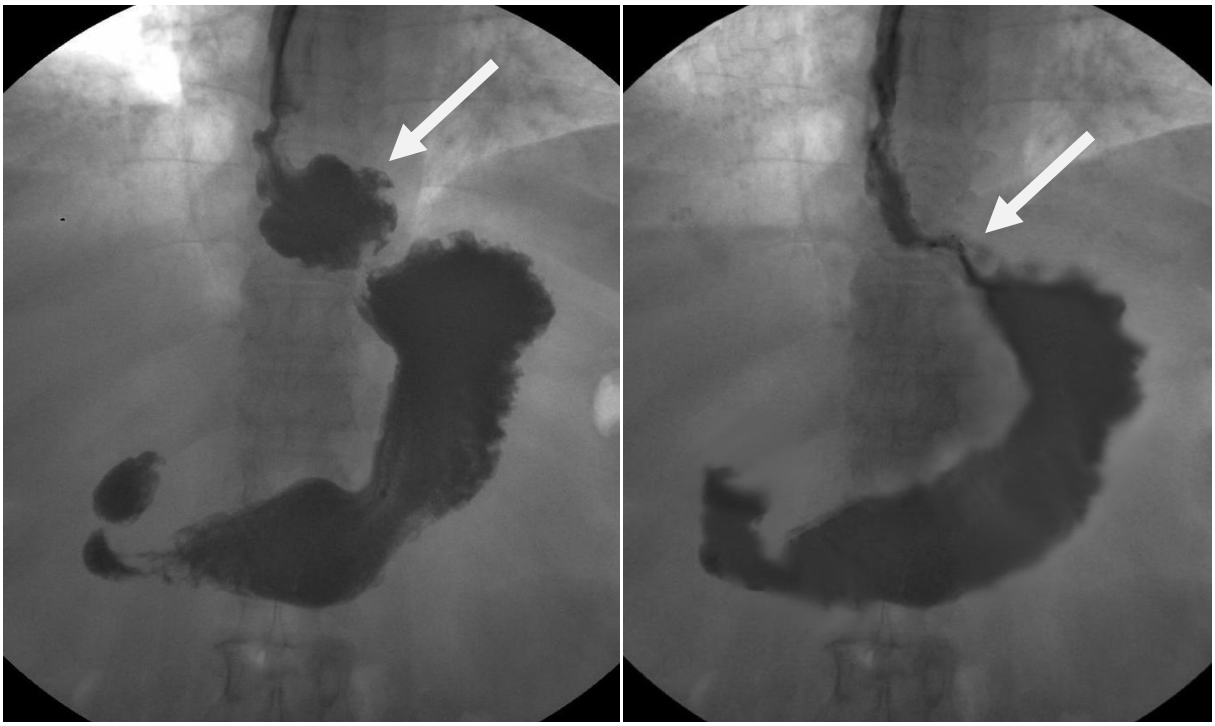

а б

Рисунок 12. Рентгенограммы больного К., 45 лет: а - до операции (кардиофундальная ГПОД), б - после лапароскопической фундопликации в модифицированном варианте (фундопликационная манжетка).

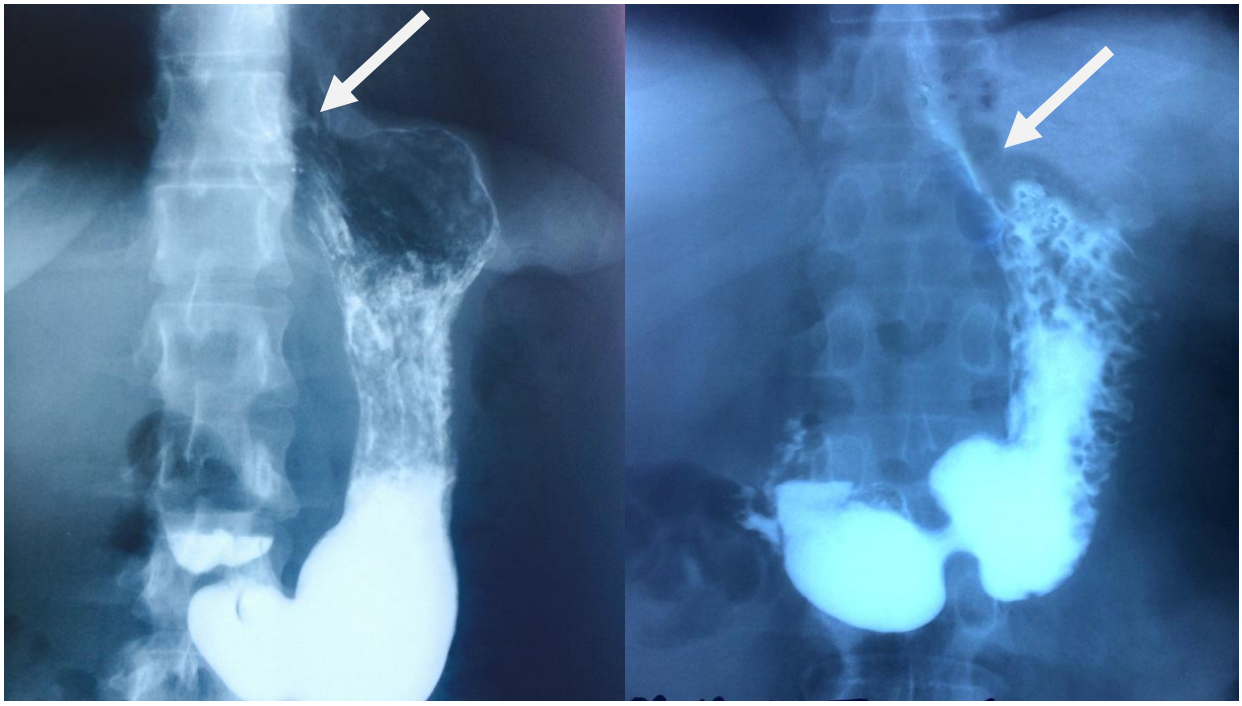

а б

Рисунок 13. Рентгенограммы больного Б., 67 лет: а - до операции (кардиальная ГПОД), б - после лапароскопической фундопликации в модифицированном варианте (фундопликационная манжетка).

В обеих группах было полученопо одному неудовлетворительному результату.

Больной Я., 50 лет. Изжогу и боли за грудиной отмечал в течение трех лет. Диагностирован короткий пищевод 1 степени, тяжелый рефлюкс-эзофагит, пищевод Барретта. Больному выполнена лапароскопическая СПВ, фундопликация в классическом варианте модификации РНЦХ. Однако, в послеоперационном периоде больной не отметил улучшения состояния, исчезновения или уменьшения интенсивности жалоб. При контрольных рентгенологическом и эндоскопическом исследованиях было выявлено низкое стояние фундопликационной манжетки: фундопликационная манжетка длиной около 3,0 см, между пищеводно-желудочным переходом и манжеткой расположен субкардиальный отдел желудка (рис. 14).

Рисунок 14. Рентгенограмма больного Я., 50 лет, после лапароскопической фундопликации

Больному выполнена рефундопликация открытым доступом. При контрольном рентгенологическом исследовании отмечено хорошее стояние фундопликационной манжетки (рис. 15). Спустя полгода у больного диагностирован рефлюкс-эзофагит легкой степени.

Рисунок 15. Рентгенограмма больного Я., 50 лет, после открытой рефундопликации

У одной больной группы В с коротким пищеводом первой степени диагностировано частичное разрушение фундопликационной манжетки, рецидив рефлюкс-эзофагита (клинический случай подробно описан ниже).

Суточная pH-метрия пищевода и желудка была проведена 3 (15,7%) больным группы А и 16 (72,7%) больным группы В. Было выявлено незначительное снижение кислотности желудочного сока в раннем послеоперационном периоде по сравнению с исходными данными. По нашему мнению, это связано с временным раздражением обкладочных клеток незначительной деформацией и отеком стенки желудка, в результате чего, в раннем послеоперационном периоде возможно даже усиление кислотопродуктивной функции желудка. Учитывая это, а также в связи с тем, что основной функцией фундопликационной манжетки является сдерживание рефлюкса, основным критерием оценки эффективности фундопликации в раннем послеоперационном периоде явилось количество гастроэзофагеальных рефлюксов. Средние результаты суточной pH-метрии больных групп А и В представлены в таблице 12.

Таблица 12.

Средние результаты суточной pH-метрии больных групп А и В

Показатели	Норма	Группа А (n=3)	Группа В (n=16)	p
Общее время с pH < 4, %	4,5	1,30±0,76	1,74±1,12	p>0,05
Время с pH < 4, вертикально, %	8,4	3,22±1,65	4,09±1,82	p>0,05
Время с pH < 4, горизонтально, %	3,5	1,16±0,34	0,74±0,24	p>0,05
Количество рефлюксов	47	8,18 ±1,33	9,56±2,10	p>0,05
Число рефлюксов продолжительностью более 5 мин	3,5	1,13±0,76	0,86±0,52	p>0,05
Наиболее продолжительный рефлюкс, мин	19,8	0,24±1,01	0,79±0,34	p>0,05

В обеих группах отмечено значительное снижение количества гастроэзофагеальных рефлюксов. Средние показатели кислотности желудочного сока в группе А составили 2,56±1,12, в группе В – 2,24±0,67. Индекс DeMeester в группе А составил 8,44±2,64, в группе В – 8,53±2,21.

Таким образом, исходя из предъявляемых жалоб, рентгенологического исследования и данных суточной pH-метрии, положительные результаты были получены у 18 (94,7%) больных группы А и 21 (95,4%) больного группы В.

Предложенная модификация формирования фундопликационной манжетки, как и исходная методика РНЦХ, продемонстрировала высокую эффективность при лечении больных рефлюкс-эзофагитом. Она позволяет избежать излишней деформации желудка и сократить время выполнения вмешательства за счет упрощения техники выполнения операции.

В результате сравнения ближайших результатов обычного и модифицированного лапароскопических способов формирования фундопликационной манжетки по методике РНЦХ (групп А и В), достоверно значимой разницы по основным критериям не выявлено. В связи с чем, решено произвести сравнительный анализ ближайших результатов оперативного лечения контрольной группы с основной группой, включающей всех больных с применением лапароскопической техники. Таким образом, положительный результат в раннем послеоперационном периоде достигнут у 39 (95,1%) из 41 больного основной группы.

4.2.2. Сравнение ближайших результатов оперативного лечения больных контрольной и основной групп

Проанализированы ближайшие результаты оперативного лечения всех 223 больных. Продолжительность операции в контрольной группе составила 186±53,7 минут, а в основной - 173,2±67,73 минуты. Необходимо отметить, что при освоении лапароскопической методики операция длилась до 3,5 часов. По мере накопления опыта минимальная продолжительность вмешательства составила 60 минут.

Анализ результатов оперативного лечения производился с учетом жалоб больных, характерных для рефлюкс-эзофагита. Жалобы на изжогу предъявляли 18 (9,8%) больных контрольной группы, 3 (7,3%) больных из них жаловались на постоянную изжогу. Боли за грудиной и в эпигастральной области наблюдались у 21 (11,5%) больного контрольной группы. Следует отметить, что данные жалобы были умеренно выраженными и больные отмечали значительное снижение интенсивности болей и чувства изжоги. Сочетание изжоги и болей за грудиной и в эпигастрии наблюдалось у 6 (3,2%) больных контрольной группы.

Дисфагия твердой пищей наблюдалась у 6 (3,2%) больных контрольной группы, причем жалобы на дисфагию твердой пищей к 7-м суткам после оперативного лечения предъявляли лишь 4 (2,1%) больных, у двух из которых в предоперационном периоде проводились сеансы эндоскопического бужирования по поводу короткой пептической стриктуры дистальной части пищевода. Дисфагия требовала лишь соблюдения диеты. «Gas-bloat» синдром у больных установлен не был. Распределение жалоб, предъявляемых больными в раннем послеоперационном периоде, представлено в таблице 13.

Таблица 13.

Жалобы больных контрольной и основной групп в раннем послеоперационном периоде

Характер жалоб	Контрольная группа (n=182)	Основная группа (n=41)	Всего (n=223)	φ	χ^2	p
	Абс., %	Абс., %	Абс., %			
Изжога	18 (9,8%)	3 (7,3%)	21 (9,4%)	0,538	0,046	p>0,05
Боль за грудиной и в эпигастрии	21 (11,5%)	3 (7,3%)	24 (10,7%)	0,839	0,259	p>0,05
Сочетание изжоги и боли за грудиной и в эпигастрии	6 (3,2%)	1 (2,4%)	7 (3,1%)	0,312	0,001	p>0,05
Дисфагия	6 (3,2%)	2 (4,8%)	8 (3,5%)	0,469	0,001	p>0,05

Из таблицы видно, что в раннем послеоперационном периоде у большинства больных обеих групп из симптомов преобладали боли за грудиной и в эпигастрии. Боли носили, в основном, периодический характер.

При контрольном рентгенологическом исследовании у 3 (1,6%) больных контрольной группы выявлена недостаточность фундопликационной манжетки, в ходе исследования были выявлены гастроэзофагеальные рефлюксы с забросом в пищевод. При проведении суточного мониторинга pH было выявлено количество гастроэзофагельных рефлюксов, превышающих норму. Несмотря на то, что больные отмечали снижение интенсивности изжоги, данные результаты были расценены как неудовлетворительные.

У трех больных (1,6%) контрольной группы была выявлена гиперфункция фундопликационной манжетки. У данных больных наблюдалась незначительная дисфагия, требующая лишь соблюдения диеты. Еще у двух больных (1,0%) выявлена дивертикулоподобная деформация области фундопликационной манжетки. При этом было выявлено низкое расположение фундопликационной манжетки, из дивертикулоподобного кармана отмечался заброс контрастного препарата в пищевод (рис. 16). Несмотря на то, что у обоих больных интенсивность и выраженность изжоги клинически значительно снизилась, оба результата были расценены нами как неудовлетворительные.

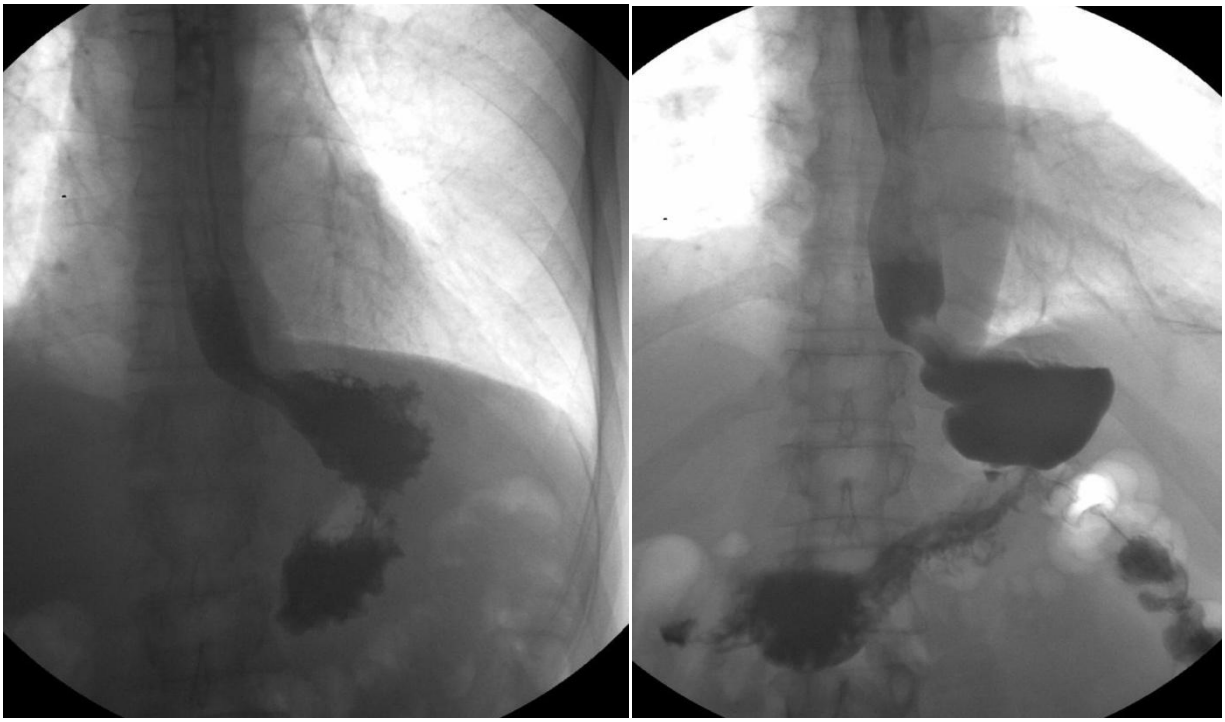

а **б**

Рисунок 16. Дивертикулоподобная деформация фундопликационной манжетки у двух больных контрольной группы.

В остальных 177 (97,2%) наблюдениях контрольной группы отмечено нормальное стояние и функционирование фундопликационной манжетки при рентгенологическом исследовании. Два (4,8%) наблюдения из основной группы с диагностированной незначительной гиперфункцией фундопликационной манжетки расценены нами как удовлетворительные результаты. Основные результаты рентгенологического исследования у больных обеих групп представлены в таблице 14.

Таблица 14.

Результаты рентгенологического исследования у больных обеих групп

Характер признака	Контрольная группа (n=182)	Основная группа (n=41)	Всего (n=223)	φ	χ^2	p
	Абс., %	Абс., %	Абс., %			
Хорошее стояние фундопликационной манжетки	174 (95,6%)	37 (90,2%)	211 (94,6%)	1,238	0,982	p>0,05
Гиперфункция манжетки	3 (1,6%)	2 (4,8%)	5 (2,2%)	1,111	0,460	p>0,05
Недостаточность манжетки	3 (1,6%)	2 (4,8%)	5 (2,2%)	1,111	0,460	p>0,05
Дивертикулоподобная деформация манжетки	2 (1,0%)	0 (0,0)	2 (0,9%)	-	0,001	p>0,05

Суточная pH-метрия пищевода и желудка была проведена 15 (8,2%) больным контрольной и 19 (46,3%) больным основной групп (табл. 15).

Таблица 15.

Средние результаты суточной pH-метрии больных контрольной и основной групп

Показатели	Норма	Контрольная группа (n=15)	Основная группа (n=19)	p
Общее время с pH < 4, %	4,5	1,82±1,12	1,69±1,09	p>0,05
Время с pH < 4, вертикально, %	8,4	2,76±1,33	3,83±1,80	p>0,05
Время с pH < 4, горизонтально, %	3,5	0,67±0,21	0,91±0,27	p>0,05
Количество рефлюксов	47	7,20±1,54	9,13±1,87	p>0,05
Число рефлюксов продолжительностью более 5 мин	3,5	1,08±0,21	0,91±0,56	p>0,05
Наиболее продолжительный рефлюкс, мин	19,8	0,92±0,26	0,72±0,45	p>0,05

По данным суточной pH-метрии было выявлено значительное снижение количества рефлюксов у больных обеих групп. По нашему мнению, после адекватно

выполненной фундопликации и селективной проксимальной ваготомии, время с pH меньше 4 Ед за сутки должно быть минимальным, а продолжительные ГЭР отсутствовать, поскольку это будет свидетельствовать о недостаточности фундопликационной манжетки. При исследовании больных обеих групп было установлено, что клиническая картина и интенсивность изжоги не всегда соответствовали результатам суточной pH-метрии.

В ближайшем послеоперационном периоде у некоторых больных обеих групп наблюдались осложнения оперативного лечения, не влияющие на функционирование сформированной фундопликационной манжетки.

У одного из первых больных основной группы, оперированного нами с помощью лапароскопической техники, в послеоперационном периоде развился поддиафрагмальный абсцесс и двусторонний плеврит. Выполнена лапаротомия, санация и дренирование брюшной полости. Развитие поддиафрагмального абсцесса мы связали с нагноением гематомы в области левого купола диафрагмы. Интраоперационно было отмечено хорошее стояние ранее сформированной фундопликационной манжетки.

У одной больной контрольной группы, имевшей в анамнезе фундопликацию по Nissen, на 8-е сутки после рефундопликации возникла тошнота и рвота с примесью крови. Эндоскопически был выявлен надрыв слизистой оболочки в области пищеводно-желудочного перехода длиной до 1,5 см. Произведен эндоскопический гемостаз и контроль его через сутки, однако, на 16-е сутки вновь возникла рвота цвета «кофейной гущи». Выявлено состоявшееся желудочно-кишечное кровотечение. Была проведена консервативная противоязвенная терапия с положительным эффектом. Больная выписана в удовлетворительном состоянии.

У трех больных контрольной группы в раннем послеоперационном периоде было выявлено развитие абсцесса брюшной полости. В одном случае после симультанной операции фундопликации и холецистэктомии развился подпеченочный абсцесс, в остальных двух случаях абсцесс располагался в области левого купола диафрагмы и развился в результате нагноения гематомы. Благодаря интраоперационной установке страхующих дренажей и проведению мощной антибактериальной терапии, во всех случаях потребовалось проведения только консервативных мероприятий.

В контрольной группе у 6 (3,2%) из 182 больных развилась нижнедолевая пневмония, еще у 12 (6,6%) пациентов было отмечено развитие серомы и нагноения послеоперационной раны. Общая характеристика осложнений в раннем послеоперационном периоде показана в таблице 16.

Таблица 16.

Общая характеристика осложнений

Характер осложнений	Контрольная группа (n=182)	Основная группа (n=41)	Всего (n=223)	φ	χ^2	p
	Абс., %	Абс., %	Абс., %			
Абсцесс брюшной полости	3 (1,6%)	1 (2,4%)	4 (1,7%)	0,33	0,001	p>0,05
Кровотечение из надрыва слизистой пищеводно-желудочного перехода	1 (0,5%)	0 (0,0)	1 (0,4%)	-	0,001	p>0,05
Осложнения со стороны дыхательной системы	6 (3,2%)	1 (2,4%)	7 (3,1%)	0,312	0,001	p>0,05
Серома и нагноение п/о раны	12 (6,6%)	0 (0,0)	12 (5,3%)	-	1,709	p>0,05
Флотирующий тромбоз БПВ	1 (0,5)	0 (0,0)	1 (0,4)	-	0,001	p>0,05

Количество послеоперационных койко-дней в контрольной группе составило 9,8±4,5 дней, в основной группе – 6,4±1,9 дней. Столь продолжительное пребывание в стационаре больных, перенесших лапароскопическую операцию, было обусловлено необходимостью наблюдения за больными в целях исследования. Сравнение обеих групп по некоторым критериям представлено в таблице 17.

Таблица 17.

Сравнение обеих групп по некоторым критериям

Характер критерия	Контрольная группа (n=182)	Основная группа (n=41)	Всего (n=223)	p
	Абс., %	Абс., %	Абс., %	
Положительные результаты оперативного лечения	177 (97,2%)	39 (95,1)	216 (96,8%)	p>0,05
Осложнения оперативного лечения	23 (12,6%)	2 (4,8)	25 (11,2%)	p>0,05
Продолжительность операции	186± 53,6	173,2±67,73	-	p>0,05
Количество послеоперационных койко-дней	9,8±4,5	6,4±1,9	-	p>0,05
Кислотность желудочного сока	2,63±0,87	2,48±0,74	-	-
Количество ГЭР	7,20±1,54	9,13±1,87	-	-
Индекс DeMeester	9,23±1,25	8,41±2,53	-	-

Таким образом, у 177 (97,2%) больных контрольной и 39 (95,1%) больных основной групп были получены положительные непосредственные функциональные результаты с исчезновением или снижением интенсивности клинических проявлений заболевания.

Достоверно статистически значимой разницы между непосредственными результатами оперативного лечения больных контрольной и основной групп не получено. Таким образом, эффективность лапароскопической фундопликации по методике РНЦХ в лечении больных рефлюкс-эзофагитом в непосредственном послеоперационном периоде является высокой и не уступает открытой операции.

4.3. Отдаленные результаты оперативного лечения больных рефлюкс-эзофагитом

В связи с большой давностью выполнения первых фундопликаций и постепенным накоплением опыта, для более точного сравнения отдаленных результатов оперативного лечения больных контрольной и основной групп, решено провести оценку эффективности оперативного лечения и качества жизни в контрольной группе с 2000 года. С 2000 года фундопликация открытым и лапароскопическим доступом выполнена 114 больным, однако, для исследования доступны оказались только 97 больных. Из них 59 (60,8%) больных контрольной группы, 38 (39,1%) больных основной группы.

Таким образом, в контрольной группе минимальная продолжительность наблюдения составила полгода, максимальная – 15 лет, в основной группе минимальная продолжительность наблюдения составила полгода, максимальная – 6 лет. Средняя продолжительность наблюдения в контрольной группе составила 4,6±2,45 года, в основной – 3,1±2,14 года.

Основные жалобы больных в отдаленном послеоперационном периоде представлены в таблице 18.

Таблица 18.

Жалобы больных обеих групп

Характер осложнений	Контрольная группа (n=59)	Основная группа (n=38)	Всего (n=97)	φ	χ^2	p
	Абс., %	Абс., %	Абс., %			
Периодическая изжога	6 (10,1%)	6 (15,7%)	12 (12,3%)	0,808	0,255	p>0,05
Постоянная изжога	3 (5,0%)	2 (5,2%)	5 (5,1%)	0,043	0,001	p>0,05
Периодическая боль за грудиной или в эпигастрии	5 (8,4%)	6 (15,7%)	11 (11,3%)	1,087	0,610	p>0,05
Постоянная боль в эпигастрии	2 (3,3%)	0 (0,0%)	2 (2,0%)	-	0,172	p>0,05
Сочетание изжоги и боли за грудиной и в эпигастрии	7 (11,8%)	4 (10,5%)	11 (11,3%)	0,212	0,001	p>0,05
Отрыжка воздухом	6 (10,1%)	1 (2,6%)	7 (7,2%)	1,567	0,997	p>0,05
Дисфагия	9 (15,2%)	3 (7,8%)	12 (12,3%)	1,125	0,576	p>0,05

Периодическая изжога, возникающая не чаще 2-3 раз в неделю беспокоила 6 (10,1%) больных контрольной и 6 (15,7%) больных основной групп. Постоянная изжога отмечена у 3 (5,0%) и 2 (5,2%) больных соответственно. Периодические боли за грудиной и в эпигастральной области отмечали 5 (8,4%) больных контрольной и 6 (15,7%) больных основной групп. Постоянная боль беспокоила 2 (3,3%) больных контрольной группы.

Жалобы на дисфагию при приеме твердой пищи предъявляли 9 (15,2%) больных контрольной и 3 (7,8%) больных основной групп.

Рентгенологическое исследование было выполнено 76 больным (42 и 34 больных). Гиперфункция фундопликационной манжетки с соответствующей симптоматикой диагностирована у 4 (9,5%) больных контрольной и 2 (5,8%) больных основной групп, однако во всех наблюдениях, требовалось только соблюдения диеты. Четырем больным (9,5%) контрольной и одному (2,9%) больному основной группы были проведены единичные сеансы эндоскопической пневмодилатации зоны фундопликационной манжетки с положительным эффектом.

У одной больной основной группы рентгенологически диагностирована недостаточность фундопликационной манжетки. Эндоскопически выявлен рефлюкс-эзофагит средней степени тяжести, количество ГЭР при суточной pH-метрии равнялось 56. Больной было предложено повторное оперативное лечение, однако, в связи со снижением интенсивности изжоги, больная от оперативного лечения отказалась. Результат был расценен как неудовлетворительный.

Результаты рентгенологического исследования больных обеих групп в отдаленном послеоперационном периоде представлены в таблице 19.

Таблица 19.

Результаты рентгенологического исследовании больных обеих групп

Признак	Контрольная группа (n=42)	Основная группа (n=34)	Всего (n=76)	φ	χ^2	p
	Абс., %	Абс., %	Абс., %			
Нормальное состояние манжетки	36 (85,7%)	31 (91,1%)	67 (88,1%)	0,75	0,141	p>0,05
Гиперфункция манжетки	4 (9,5%)	2 (5,8%)	6 (7,8%)	0,59	0,025	p>0,05
Недостаточность манжетки	1 (2,3%)	1 (2,9%)	2 (2,6%)	0,134	0,001	p>0,05
Дивертикулоподобная деформация манжетки	1 (2,3%)	0 (0,0)	1 (1,3%)	-	0,001	p>0,05
Расположение манжетки в заднем средостении	7 (16,6%)	2 (5,8%)	9 (11,8%)	1,521	1,188	p>0,05
ГЭР	14 (33,3%)	4 (11,7%)	18 (23,6%)	2,293	3,716	p>0,05

Недостаточность и дивертикулоподобная деформация фундопликационной манжетки выявлены соответственно у двух (по 2,3%) больных контрольной группы. В остальных наблюдениях обеих групп отмечено хорошее стояние фундопликационной манжетки.

Суточная pH-метрия в отдаленном послеоперационном периоде была проведена 12 больным контрольной и 10 больным основной группы (таблица 20).

Таблица 20.

Результаты суточной pH-метрии в отдаленном послеоперационном периоде

Показатели	Норма	Контрольная группа (n=12)	Основная группа (n=10)	p
Общее время с pH < 4, %	4,5	1,91±1,04	1,73±1,02	p>0,05
Время с pH < 4, вертикально, %	8,4	2,54±1,23	3,25±1,52	p>0,05
Время с pH < 4, горизонтально, %	3,5	0,97±0,34	0,85±0,47	p>0,05
Количество рефлюксов	47	7,76±1,32	8,25±1,63	p>0,05
Число рефлюксов продолжительностью более 5 мин	3,5	0,57±0,42	0,78±0,28	p>0,05
Наиболее продолжительный рефлюкс, мин	19,8	1,47±0,36	0,92±0,65	p>0,05

Из таблицы 20 видно, что диагностированные показатели исследования были в пределах допустимых значений. Обращает на себя внимание значительное снижение количества гастроэзофагеальных рефлюксов у больных в обеих группах, что свидетельствует о сдерживании фундопликационной манжеткой рефлюкса.

При изучении результатов фундопликации в отдаленном периоде, было установлено, что эндоскопическая картина не всегда соответствовала результатам суточной pH-метрии. Так, если эндоскопически диагностировался рефлюкс-эзофагит тяжелой или средней степени, то при суточной pH-метрии количество рефлюксов могло доходить лишь до верхней границы нормы. Именно поэтому в дальнейшем, после рентгенологической оценки состояния манжетки, мы отдавали приоритет суточной pH-метрии. При отсутствии жалоб больных после операции и нормальном состоянии фундопликационной манжетки при рентгенологическом исследовании необходимости в дальнейшем обследовании больных не было. При предъявлении жалоб, характерных для рефлюкс-эзофагита, проводили суточную pH-метрию с целью диагностики рецидива рефлюкс-эзофагита. Если количество ГЭР при суточной pH-метрии приближалось к верхней границе нормы (норма 47), то проводили ЭГДС. По результатам

эзофагогастроскопии больным рекомендовалось консервативное и повторное оперативное лечение.

Эндоскопическое исследование было выполнено 35 больным, из них 23 больным контрольной и 12 больным основной групп (таблица21). Эндоскопическое исследование в обязательном порядке выполнялось всем больным с рентгенологически выявленными изменениями анатомии и функции фундопликационной манжетки.

Таблица 21.

Результаты эндоскопического исследования больных обеих групп в отдаленном послеоперационном периоде

Признак	Контрольная группа (n=23)	Основная группа (n=12)	Всего (n=35)	φ	χ^2	p
	Абс., %	Абс., %	Абс., %			
Единичные эрозии	2 (8,6%)	1 (8,3%)	3 (8,5%)	0,042	0,001	p>0,05
Множественные эрозии	5 (21,7%)	3 (25,0%)	8 (22,8%)	0,219	0,001	p>0,05
Гиперемия слизистой пищевода	4 (17,3%)	3 (25,0%)	7 (20,0%)	0,522	0,008	p>0,05
Замедление эвакуации из желудка	1 (4,3%)	1 (8,3%)	2 (5,7%)	0,466	0,001	p>0,05
Недостаточность манжетки	1 (4,3%)	1 (8,3%)	2 (5,7%)	0,466	0,001	p>0,05
Гиперфункция манжетки	4 (17,3%)	2 (16,6%)	6 (17,1%)	0,053	0,001	p>0,05
Дивертикулоподобная деформация манжетки	1 (4,3%)	0 (0,0)	1 (2,8%)	-	0,001	p>0,05

Из таблицы видно, что у небольшого количества больных обеих групп сохранялись эндоскопические признаки рефлюкс-эзофагита. В соответствии с полученными данными эндоскопического исследования, у больных был диагностирован эзофагит различной степени тяжести. Эзофагит легкой степени тяжести диагностирован у 1 (4,3%) больного контрольной и 1 (8,3%) больного основной групп. Эзофагит средней степени тяжести выявлен у 3 (13,0) больных контрольной и 2 (16,6%) больных основной групп. Тяжелый рефлюкс-эзофагит диагностирован у 2 (8,6%) больных контрольной и 1 (8,3%) больного основной групп.

Таким образом, исходя из анализа предъявляемых жалоб и результатов инструментального обследования 97 больных (59 и 38) в отдаленном послеоперационном периоде, хорошие результаты оперативного лечения получены в 42 (71,1%) наблюдениях контрольной и 29 (76,3%) наблюдениях основной групп. Удовлетворительные результаты получены у 14 (23,7%) больных контрольной и 7 (18,4%) больных основной групп. Неудовлетворительные результаты получены у 3 (5,0%) больных контрольной и 2 (5,2%)

больных основной групп. Положительные результаты оперативного лечения в основной группе получены у 36 (94,7%) больных, в контрольной группе – у 56 (94,9%) больных.

Таким образом, при статистической обработке результатов клинико-инструментального обследования больных контрольной и основной групп в отдаленном послеоперационном периоде после фундопликации по методике РНЦХ открытым и лапароскопическим доступом, достоверной статистической разницы не установлено.

4.4. Оценка качества жизни больных в отдаленном послеоперационном периоде

С нашей точки зрения, наиболее ценным для исследования представлялось сравнение качества жизни больных до операции с послеоперационными показателями качества жизни. Однако, в связи с тем, что исследование носит ретроспективный характер, решено произвести оценку качества жизни больных основной группы в сравнении с показателями больных контрольной группы.

Для оценки эффективности фундопликации в модификации РНЦХ с помощью опросников SF-36 и GERD-HRQL изучено качество жизни 72 больных в отдаленном послеоперационном периоде, среди которых 32 больных контрольной и 38 больных основной групп.

С помощью опросника SF-36 больные оценивали общее состояние своего здоровья.

General Health (GH). Среднее значение данного показателя у больных контрольной группы составил 75,1±13,2 баллов, у больных основной группы – 83,5±9,2 балла. Общее состояние здоровья оценивалось как хорошее больными обеих групп в возрасте до 59 лет, для них были характерны высокие показатели шкал социальной активности и жизнеспособности.

Physical Functiong (PF). Среднее значение данного показателя был высоким у больных обеих групп и составил в контрольной группе 84,7±5,3 балла, в основной группе – 83,9±6,2 балла.

Role Physical (RP). Среднее значение показателя в контрольной группе составило 79,12±15,4 балла, в основной группе – 82,76±12,27 баллов.

Bodily Pain (BP) – данная шкала оценивает интенсивность боли и ее влияние на общее состояние здоровья. В контрольной группе данный показатель составил 85,51±9,44 баллов, в основной группе – 89,22±9,1 баллов. По результатам данной шкалы видно, что болевой синдром не оказывал существенного влияния на качество жизни.

Данные четыре шкалы характеризуют физический компонент здоровья. Таким образом, уровень данного компонента был высоким в обеих группах и составил в контрольной группе 80,1±3,4 баллов, а в основной группе – 84,8±2,9 балла.

Vitality (VT) – шкала, оценивающая ощущение себя полным сил и здоровья. В контрольной группе данный показатель составил 67,12±12,45 баллов, в основной группе – 76,72±6,7 балла.

Role Emotional (RE). Среднее значение данного показателя у больных контрольной группы составил 72,09±5,32 баллов, у больных основной группы – 66,9±15,2 балла.

Social Functioning (SF) – шкала, отображающая влияние эмоционального и физического состояния на социальную активность. Данный показатель в контрольной группе равнялся 53,24±24,6 балла, в основной группе – 56,74±29,9 баллов.

Mental Health (MH). В контрольной группе среднее значение данного показателя, отображающего собственную оценку психического здоровья, составило 72,38±12,1 балла, в основной группе – 75,45±10,5 баллов.

Данные четыре шкалы отражают психологический компонент здоровья. В контрольной группе он составил 66,2±8,9 баллов, а в основной – 68,9±9,2 баллов.

Для лучшей визуализации полученных результатов оценки качества жизни, основные полученные данные представлены на рисунке 19.

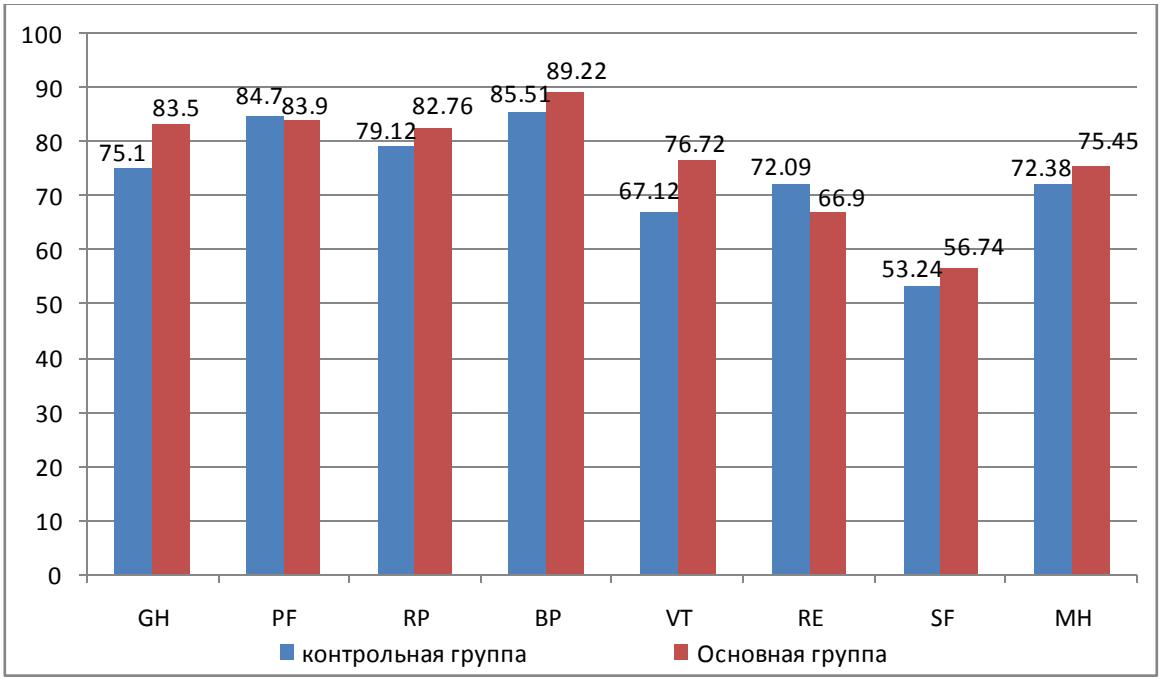

Рисунок 19. Сравнение качества жизни у больных контрольной и основной групп

На диаграмме видно, что показатели качества жизни больных в обеих группах были высокими, различия между группами статистически недостоверны. Таким образом, физический компонент здоровья был высоким и составил в контрольной группе 80,1±3,4 баллов, а в основной группе – 84,8±2,9 балла. При анализе полученных результатов обращали на себя внимание невысокие показатели психического компонента здоровья (66,2±8,9 и 68,9±9,2 баллов соответственно). Учитывая высокие показатели физического компонента здоровья и низкий уровень социальной активности, можно сделать вывод, что на социальную активность оказывает огромное влияние эмоциональное состояние больных.

Для определения степени воздействия оперативного лечения рефлюкс-эзофагита на работоспособность, мы разделили всех больных обеих групп на две подгруппы в зависимости от возраста, согласно возрастной классификации, принятой Всемирной Организацией Здравоохранения. В основной группе подгруппу А (n=26) составили больные молодого и среднего возрастов (до 60 лет),подгруппу В (n=12) составили больные пожилого и старческого возрастов (от 60 лет). В контрольной группе в подгруппу А (n=18) вошли больные молодого и среднего возрастов (до 60 лет), в подгруппу В (n=14) вошли больные пожилого и старческого возрастов (от 60 лет). Таким образом, подгруппы А обеих групп были образованы работоспособной частью больных. Полученные результаты оценки качества жизни больных контрольной и основной групп в зависимости от возрастных категорий представлены на рисунках 20 и 21.

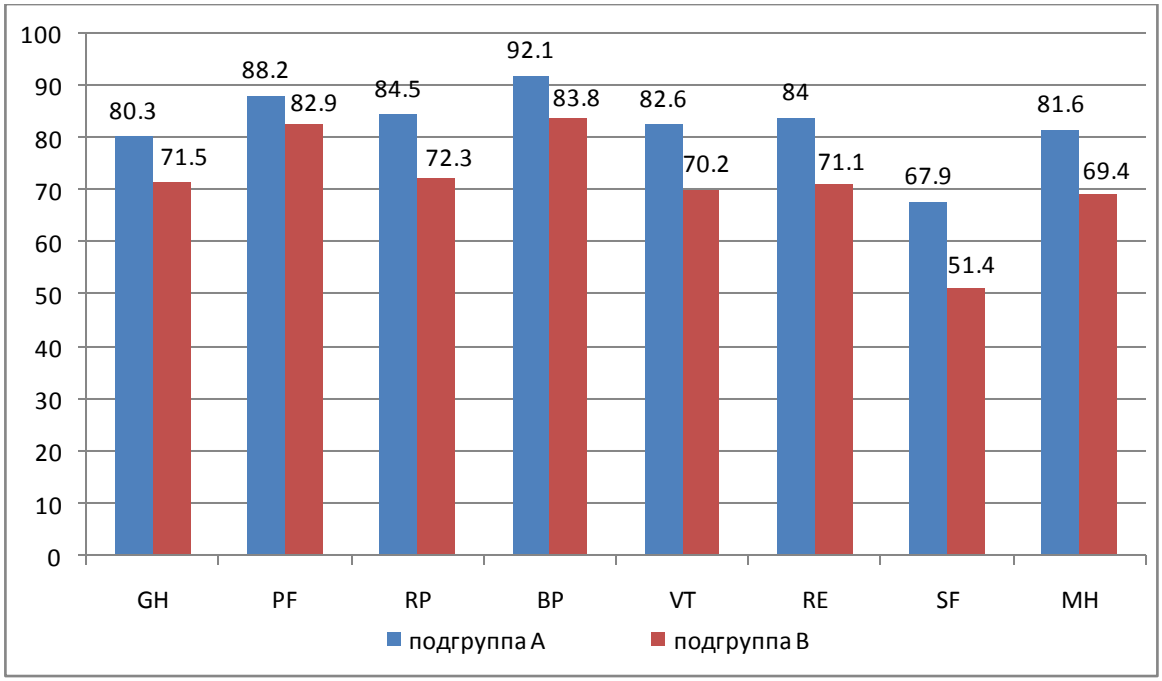

Рисунок 20. Оценка качества жизни у больных подгрупп А и В (контрольная группа)

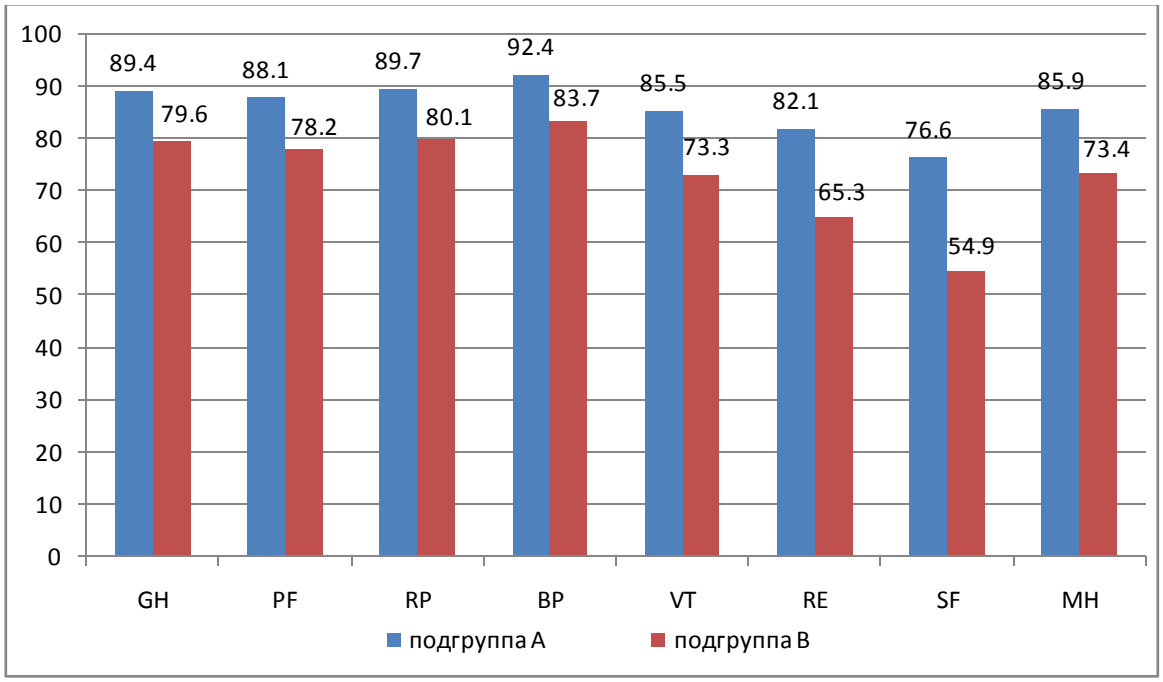

Рисунок 21. Оценка качества жизни у больных подгрупп А и В (основная группа)

Из приведенных диаграмм видно, что при сравнении показателей больных молодого и среднего (работоспособного) возрастов с показателями больных пожилого возраста были выявлены различия всех показателей. Однако, проведя статистический анализ, данные различия не достоверны. По нашему мнению, разница полученных показателей качества жизни связана в большей степени с наличием у больных пожилого возраста сопутствующих заболеваний со стороны сердечно-сосудистой или дыхательной систем.

Гастроэнтерологический опросник GERD-HRQL позволяет выявить характерные жалобы больных после перенесенной фундопликации. После ответов больных на 10 вопросов, подсчитывается суммарный балл (индекс «GERD-HRQL»), причем меньшие значения отражают лучший результат.

По всем 10 вопросам специализированного опросника были получены хорошие результаты. Установлено, что худшие показатели качества жизни по опроснику GERD-HRQL были получены у больных с рецидивом рефлюкс-эзофагита. За рецидив рефлюкс-эзофагита в данном опроснике отвечают первые 5 вопросов. Полученные средние результаты представлены в таблице 22.

Таблица 22.

Средние результаты опроса больных по опроснику GERD-HRQL

Вопрос	Контрольная группа (n=32)	Основная группа (n=38)
1. Как сильно выражена изжога?	1,5±1,3	1,3±0,8
2. Бывает ли изжога, когда ложитесь?	1,13±0,4	0,9±0,7
3. Бывает ли изжога, когда встаете утром?	1,2±0,3	1,1±0,2
4. Есть ли изжога после еды?	3,5±1,2	3,7±1,1
5. Влияет ли изжога на Ваш выбор питания?	0,87±1,4	1,3±0,4
6. Вызывает ли изжога нарушение сна (просыпаетесь ли от изжоги)?	0,3±0,2	0,5±0,2
7. Бывает ли у Вас трудное глотание (нарушение глотания)?	0,4±0,2	0,5±0,2
8. Бывает ли у Вас боли при глотании?	0,3±0,2	0,2±0,1
9. Чувствуете ли Вы вздутие или распирание вверху живота?	3,2±1,1	1,9±1,4
10. Если Вы принимаете лекарства, то эффективны ли они на весь день?	1,4±1,2	1,1±0,6

Таким образом, средний индекс «GERD-HRQL» в контрольной группе составил 13,8 баллов, в основной – 12,5 баллов, что свидетельствует об отсутствии клиники и рецидива рефлюкс-эзофагита у больных обеих групп.

Удовлетворенность своим нынешним состоянием и самочувствием отметили 28 (87,5%) больных контрольной и 36 (94,7%) больных основной группы, нейтрально оценили 3 (9,3%) больных контрольной и 2 (5,2%) больных основной групп, один больной (3,1%) контрольной группы был неудовлетворен состоянием здоровья.

ЗАКЛЮЧЕНИЕ

Рефлюкс-эзофагит широко распространенное заболевание, встречающееся у лиц молодого и среднего возрастов, составляющих наиболее трудоспособную часть населения. Прогноз больного, страдающего рефлюкс-эзофагитом, определяется его осложнениями, такими, как пептическая стриктура, пищевод Барретта, язвенные поражения пищевода. Разработанные схемы медикаментозной терапии с применением современных и самых эффективных препаратов в значительной степени снизили риск развития осложнений и повысили уровень качества жизни. Мировой опыт лечения ГЭРБ говорит о том, что у 40 % больных консервативная терапия не эффективна. Эти больные требуют хирургического подхода к лечению скользящей грыжи пищеводного отверстия диафрагмы, как основной причины развития рефлюкс-эзофагита. Анализ мировой литературы свидетельствует о том, что ряд вопросов, касающихся оперативного лечения рефлюкс-эзофагита, еще не нашли своего окончательного решения. В данной работе была поставлена цель доказать обоснованность (правомерность) и преимущества лапароскопического выполнения фундопликации в модификации РНЦХ по сравнению с хорошо зарекомендовавшей себя открытой фундопликацией. В результате анализа всего опыта лечения РНЦХ больных рефлюкс-эзофагитом из отобранных для исследования 223 больных были сформированы 2 группы в зависимости от выбора доступа оперативного лечения. В контрольную группу вошли 182 больных, которым фундопликацию по методике РНЦХ выполнили открытым доступом. Основную группу составил 41 больной, оперированных лапароскопически.

В предоперационном периоде с целью обследования были использованы современные методы исследования, включающие полипозиционное рентгенологическое и эндоскопическое исследования, суточную Ph-метрию. При помощи рентгенологического исследования у больных диагностированы скользящие грыжи ПОД. Эндоскопическое исследование было проведено всем 223 больным, по результатам которого у пациентов обеих групп был диагностирован рефлюкс-эзофагит различной степени тяжести согласно эндоскопической классификации А.Ф. Черноусова [9]. В подавляющем большинстве был диагностирован эзофагит легкой и средней степени тяжести. В зависимости от тяжести рефлюкс-эзофагита воспалительные изменения слизистой оболочки пищевода могли распространяться до средней трети пищевода, но наиболее серьезные изменения слизистой наблюдались в зоне пищеводно-желудочного перехода. Благодаря сопоставлению данных рентгенологического и эндоскопического исследований, у некоторых больных было диагностировано укорочение пищевода различной степени, что несомненно оказывало влияние на тактику оперативного лечения.

При проведении суточной Ph-метрии обращали на себя внимание количество гастроэзофагеальных рефлюксов и показатель индекса DeMeester, в разы больше нормальных показателей.

При анализе материалов и статистической обработке результатов физикального и клинико-инструментального обследования больных контрольной и основной групп, установлено, что обе группы по основным критериям достоверно не отличались и были статистически однородными.

В процессе исследования была предложена и внедрена в практику модификация техники выполнения лапароскопической фундопликации по методике РНЦХ(патент на изобретение №2561517 от 06.02.2014г. «Лапароскопический способ формирования фундопликационной манжетки»).

Проанализировав выполненные нами лапароскопические фундопликации по методике РНЦХ, мы пришли к выводу, что большая часть оперативного времени использовалась на формирование фундопликационной манжетки, а именно на завязывание узлов, сопоставление передней и задней стенок желудка, что не всегда с легкостью удается сделать лапароскопически. Трудности также возникали в контроле длины фундопликационной манжеты и силы сдавления пищевода при наложении 2-3-х последних верхних швов, так как надо рассчитать таким образом, чтобы при завершении фундопликации не было ни избытка ткани дна желудка, ни ее недостатка.

Для решения этих вопросов нами было предложено упрощение техники операции путем формирования фундопликационной манжетки сверху вниз с использованием непрерывного шва. Непрерывный шов позволял сократить время выполнения вмешательства, а также равномерно распределить нагрузку на швы сформированной фундопликационной манжетки. Накладывание манжетки сверху вниз позволяло изначально регулировать длину фундопликационной манжетки. Первый стежок формируемой фундопликационной манжетки сверху вниз создавал ось симметрии, позволял изначально контролировать остаток дна желудка и с легкостью сопоставлять переднюю и заднюю стенки желудка.

С целью оценки результатов оперативного лечения проводили обследование, включающее физикальные методы: детальный опрос, анкетирование и инструментальные методы исследования: рентгенологическое, эндоскопическое, суточная pH-метрия.

В связи с тем, что в процессе работы техника лапароскопической фундопликации была модифицирована, было принято решение сопоставить результаты оперативного лечения больных со стандартной (19 больных) и модифицированной (22 больных) лапароскопическими техниками формирования манжетки. Продолжительность

оперативного лечения в группе с применением модифицированной лапароскопической методики фундопликации составила 155,8±23,8 минут, в группе с применением классической методики - 202,3±74,4 минуты. Таким образом, благодаря применению непрерывного шва, продолжительность операции сократилась в среднем на 47 минут.

Благодаря формированию полной симметричной 360-градусной фундопликационной манжетки, удается избежать серьезных осложнений, характерных для других методик. Выполнение селективной проксимальной ваготомии и полноценной мобилизации пищевода и желудка позволяет избежать сдавления блуждающих нервов фундопликационной манжеткой. Благодаря захвату в фундопликационный шов мышечного слоя стенки пищевода, а также проведению фундорафии, проводится профилактика смещения и соскальзывания манжеты относительно пищевода и кардиального отдела желудка. Формирование симметричной 360-градусной манжетки позволяет избежать перекрута и значимой деформации желудка. Правильно сформированная фундопликационная манжета по методике РНЦХ обладает прекрасными антирефлюксными свойствами и лишена недостатков многих видов несимметричной фундопликации.

В обеих группах было получено по одному неудовлетворительному результату. В результате сравнения ближайших результатов обычного и модифицированного лапароскопических способов формирования фундопликационной манжетки по методике РНЦХ, достоверно значимой разницы по основным критериям не выявлено. В связи с чем, было решено произвести сравнительный анализ ближайших результатов оперативного лечения контрольной группы с основной группой, включающей всех больных с применением лапароскопической техники. Таким образом, положительный результат в раннем послеоперационном периоде в целом был достигнут у 39 (95,1%) из 41 больного, оперированных с применением лапароскопической техники.

Были изучены интра- и послеоперационные, ранние и поздние осложнения оперативного лечения, оценено качество жизни с помощью опросников SF-36 и GERD-HRQL.

Анализ результатов свидетельствует о высокой клинической эффективности фундопликации в модификации РНЦХ в лечении рефлюкс-эзофагита. У 177 (97,2%) больных контрольной и 39 (95,1%) больных основной групп получены хорошие непосредственные функциональные результаты с исчезновением или снижением интенсивности клинических проявлений заболевания. Таким образом, эффективность лапароскопической фундопликации по методике РНЦХ в лечении больных рефлюкс-

эзофагитом в ближайшем послеоперационном периоде является высокой и не уступает открытой операции.

Для более точного сравнения отдаленных результатов оперативного лечения больных контрольной и основной групп, было решено провести оценку эффективности оперативного лечения и качества жизни в контрольной группе с 2000 года. Отдаленные результаты оперативного лечения были изучены у 114 больных, однако, для исследования доступны оказались только 97 больных. Из них 59 (60,8%) больных контрольной группы, 38 (39,1%) больных основной группы.

Благодаря опросникам SF-36 и GERD-HRQL установлено, что качество жизни в отдаленном послеоперационном периоде после лапароскопической фундопликации не ухудшается и является высоким (86,2±4,7 баллов) у больных молодого и среднего возрастов. У больных пожилого и старческого возрастов восстановление качества жизни происходит в меньшей степени (73,5±9,4 балла), что обусловлено наличием сопутствующих заболеваний.

Исходя из анализа предъявляемых жалоб, результатов инструментального обследования и оценки качества жизни в отдаленном послеоперационном периоде, хорошие результаты оперативного лечения получены в 42 (71,1%) наблюдениях контрольной и 29 (76,3%) наблюдениях основной групп. Удовлетворительные результаты получены у 14 (23,7%) больных контрольной и 7 (18,4%) больных основной групп. Неудовлетворительные результаты получены у 3 (5,0%) больных контрольной и 2 (5,2%) больных основной групп. Положительные результаты оперативного лечения в основной группе получены у 36 (94,7%) больных, в контрольной группе – у 56 (94,9%) больных.

Выполнение фундопликации из лапароскопического доступа позволило избежать лапаротомии, как наиболее травматичного и болезненного этапа в послеоперационном периоде. Применение малоинвазивных технологий позволило улучшить визуализацию операционного поля, мелких сосудистых и нервных структур, благодаря чему удалось более тщательно выполнять селективную проксимальную ваготомию. Анализ полученных результатов свидетельствует о высокой клинической эффективности лапароскопической фундопликации по методике РНЦХ в лечении больных рефлюкс-эзофагитом.

Предложенная модификация лапароскопического формирования фундопликационной манжетки, как и исходная методика РНЦХ, продемонстрировала высокую эффективность при лечении больных рефлюкс-эзофагитом. При этом она позволяет избежать излишней деформации желудка и сократить время выполнения вмешательства за счет упрощения техники выполнения операции. Указанные преимущества позволяют рекомендовать модифицированную технику

лапароскопического формирования фундопликационной манжетки по методике РНЦХ в клиническую практику.

Основываясь на полученных положительных результатах применения лапароскопической фундопликации по методике РНЦХ в клинической практике, в настоящее время данная методика используется нами как основной способ хирургического лечения больных рефлюкс-эзофагитом.

ВЫВОДЫ

1. Показаниями к выполнению лапароскопической фундопликации являются тяжелый рефлюкс-эзофагит, не поддающийся консервативному лечению, а также быстрый рецидив заболевания после прекращения терапии; рефлюкс-эзофагит, осложненный пищеводом Барретта или пептической стриктурой дистальной части пищевода; рефлюкс-эзофагит на фоне скользящей грыжи пищеводного отверстия диафрагмы, в том числе на фоне укорочения пищевода первой степени.
2. Положительные (хорошие и удовлетворительные) ближайшие функциональные результаты с исчезновением или снижением интенсивности симптоматики рефлюкс-эзофагита получены у 95,1% больных, оперированных с применением лапароскопической техники. Результаты оперативного лечения больных рефлюкс-эзофагитом, оперированных лапаротомным доступом, достоверно статистически не отличаются.
3. В отдаленном послеоперационном периоде положительные результаты оперативного лечения получены в 94,9% наблюдений. В группе с применением лапароскопической техники аналогичные результаты получены в 94,7% наблюдений.
4. Эффективность лапароскопической фундопликации в модификации РНЦХ при рефлюкс-эзофагите и скользящей грыже пищеводного отверстия диафрагмы не уступает открытой операции (94,7% и 94,9% соответственно). Предложенная модификация лапароскопического формирования фундопликационной манжетки, как и исходная методика РНЦХ, продемонстрировала высокую эффективность при лечении больных рефлюкс-эзофагитом.
5. Качество жизни больных в отдаленном периоде после фундопликации по методике РНЦХ по поводу рефлюкс-эзофагита не зависит от выбора лапароскопического или лапаротомного доступа.
6. Фундопликация по методике РНЦХ в 95% наблюдений обеспечивает высокое качество жизни, включая физический и психологический компоненты здоровья.

ПРАКТИЧЕСКИЕ РЕКОМЕНДАЦИИ

1. Перенесенные ранее оперативные вмешательства на органах брюшной полости не являются противопоказанием к выполнению лапароскопической фундопликации, кроме обширных операций, выполненных по поводу разлитого перитонита, панкреонекроза и т.д., когда вопрос о выборе доступа должен решаться индивидуально.
2. При второй степени укорочения пищевода целесообразно выполнять фундопликацию из лапаротомного доступа.
3. Суточная pH-метрия является наиболее информативным методом исследования на начальных этапах развития ГЭРБ, при скрытом течении и внепищеводных его проявлениях. Суточная pH-метрия вместе с рентгенологическим и эндоскопическим исследованиями позволяет комплексно подойти к диагностике заболевания и выбрать оптимальную лечебную (хирургическую) тактику.
4. Суточная pH-метрия является методом выбора при оценке эффективности хирургического лечения больных рефлюкс-эзофагитом, особенно при возобновлении у больного клиники заболевания и отсутствии рентгенологических (патологических) изменений фундопликационной манжетки.
5. Для улучшения визуализации и профилактики недостатка длины рабочей части оптического прибора, первый троакар должен устанавливаться в среднем на 5,0 см выше пупка в зависимости от высоты стояния купола диафрагмы.
6. Учитывая подвижность фундопликационной манжетки вследствие сокращения пищевода и диафрагмы, у больных с кардиальными и кардиофундальными грыжами ПОД на фоне укорочения пищевода 1 и 2 степеней от крурорафии следует воздержаться.
7. Применение непрерывного шва при формировании фундопликационной манжетки позволяет существенно сократить время выполнения вмешательства, а также равномерно распределить нагрузку на шов. Формирование манжетки сверху вниз не только удобно при лапароскопическом выполнении операции, но и позволяет избежать излишней деформации желудка.
8. При укорочении пищевода первой степени операцию следует начинать лапароскопически, но следует учитывать, что вероятность перехода к лапаротомии на этапе формирования фундопликационной манжетки высокая из-за невозможности адекватной визуализации и отсутствия простора для манипуляций.

СПИСОК ЛИТЕРАТУРЫ

1. Абдулхаков С.Р., Абдулхаков Р.А. Распространенность симптомов гастроэзофагеальной рефлюксной болезни в г.Казани // Практическая медицина. - 2011. - № 1. - С. 82–85.
2. Алексеева О.П., Долбин И.В. Коронарный синдром Х - одна из внепищеводных масок гастроэзофагеальной рефлюксной болезни? // Клин. перспективы гастроэнтерол., гепатол. - 2003. -№6. - С. 33-36.
3. Араблинский В.М., Сальман М.М. Физиология и патология двигательной функции пищевода. - М., 1978. – 216 с.
4. Бабак О.Я., Фадеенко Г.Д. Гастроэзофагеальная рефлюксная болезнь // СП ЗАО "Интерфарма-Киев". - 2000. - С. 175.
5. Бектаева Р.Р. Недостаточность кардии в клинике внутренних болезней (патогенез, особенности клинического течения, дифференцированная терапия): Дис. ... д-ра мед. наук. М., 1991. – 274 с.
6. Богданов Д.Ю., Матвеев В.А., Мацак Н.Л. Исследование эффективности лапароскопических фундопликаций при хирургическом лечении гастроэзофагеальной рефлюксной болезни // Эндоскопич. хирургия. - 2008. - №3. - С. 27–34.
7. Бордин Д.С. «Кислотный карман» как патогенетическая основа и терапевтическая мишень при гастроэзофагеальной рефлюксной болезни // Терапевтический архив. - 2014; - №2.- С. 76–80.
8. Бордин Д.С., Бор С. Клиническое значение манометрии пищевода// Экспериментальная и клиническая гастроэнтерология. - 2006. - № 6. - С. 25-34.
9. Ванцян Э.Н., Черноусов А.Ф., Ануфриев А.М. Диагностическое значение эзофагоскопии при рефлюкс-эзофагите // Реконструктивная хирургия. - М.: 1971. - Т. 2. – 225 с.
10. Василевский Д.И. Малоинвазивные хирургические технологии в лечении пищеводных осложнений ГЭРБ // Гастроэнтерология. С.-Петерб. - 2011. - №2–3. - С. 34–36.
11. Васильев Ю.В. Болезни органов пищеварения. Блокаторы Н2-рецепторов гистамина // Дубль Фрейг. - 2002. - С. 11-14.
12. Васильев Ю.В. Гастроэзофагеальная рефлюксная болезнь // Избранные главы клинической гастроэнтерологии. - М: Анахарсис. - 2005. - С. 7-30.
13. Васильев Ю.В. Гастроэзофагеальнаярефлюксная болезнь // Планида. - 2011. - С. 24.

14. Васильев Ю.В. Пищевод Барретта: этиопатогенез, диагностика, лечение больных // Трудный пациент. - 2006.- №7.
15. Васильев Ю.В. Терапия гастроэзофагеальной рефлюксной болезни // Consilium Medicum: приложение. - 2002. - №1. - С. 5–10.
16. Васильев Ю.В., Ткаченко Е.И., Лазебник Л.Б., Машарова А.А. Результаты многоцентрового исследования «Эпидемиология ГЭРБ в России» (МЭГРЕ) // Терапевтический архив. - 2011. - №1. - С. 45-50.
17. Велигоцкий Н.Н. Лапароскопические фундопликации в лечении гастроэзофагеальной рефлюксной болезни // Вісн. Харків. нац. ун-ту ім. В.Н. Каразіна. - 2004. - №614(7). - С. 33–37.
18. Волчкова И.С. Лапароскопическая коррекция анатомо-функциональных нарушений при хирургических заболеваниях эзофагокардиальной зоны: Дис. … д-ра мед. наук. – Астана. 2012. – 282 с.
19. Галимов О.В., Ханов В.О., Гаптракипов Э.Х., Рылова Т.В. Лапароскопическая коррекция грыж пищеводного отверстия и рефлюкс-эзофагита // Эндоскопич. хирургия. - 2006. - № 6. - С. 14–19.
20. Галлингер Ю.И., Годжелло Э.А. Оперативная эндоскопия пищевода // М.: 1999. - №273. - С. 6.
21. Галлингер Ю.И., Годжелло Э.А. Эндоскопическая хирургия рубцовых стриктур пищеводных анастомозов // Эндоскоп. Хир. - 1997. - №3. - С. 29—33.
22. Гастроэзофагеальная рефлюксная болезнь. Клинические рекомендации // Гастроэнтерология / под ред. В.Т. Ивашкина. М.: ГЭОТАР-Медиа. - 2008.
23. Голочевская В.С. Пищеводные боли: умеем ли мы их узнавать? // Рос. журн. гастроэнтерол., гепатол., колопроктол. - 2001. - Т. 16. - № 3. - С. 43-46.
24. Григорьев П.Я. Клиническая гастроэнтерология // М.: Мед. информ. Агентство. - 2004. - С. 768.
25. Григорьев П.Я., Гриценко И.И., Яковенко Э.П. Рефлюкс-эзофагит у больных язвенной болезнью 12-перстной кишки и вопросы терапии // Терапевт. арх. - 1982. - №2. - С. 38-41.
26. Грубник В.В., Загороднюк О.Н., Ковальчук П.И. Сравнительная характеристика антирефлюксных операций, выполненных лапароскопически и из лапаротомного доступа // Тезисы доклада на VIII съезде РОЭХ. Москва. 2005.
27. Грубник В.В., Малиновский А.В. Актуальные вопросы лапароскопической пластики грыж пищеводного отверстия диафрагмы: анализ собственного материала и данных литературы // Хірургіі. – 2011. - № 5. – С. 95-99.

28. Давыдов М.И., Тер-Ованесов М.Д., Стилиди И.С. Пищевод Барретта: от теоретических основ к практическим рекомендациям // Практическая онкология. - 2003. - Т.4. - №2. - С.109-119.
29. Джахая Н.Л., Трухманов А.С., Ивашкин В.Т. Современные возможности суточного мониторирования pH в пищеводе в диагностике и лечении больных с ГЭРБ // Российский журнал гастроэнтерол., гепатол., колопроктол. - 2007. - №5. С. 6.
30. Егорова Л.К. Отдаленные результаты хирургического лечения рефлюкс-эзофагита: Автореф. дис. … канд. мед. наук. Москва. 2010.
31. Емельянов С.И., Матвеев Н.Л., Феденко В.В. Лапароскопическая хирургия желудка// Медпрактика-М. - 2002. - С. 164.
32. Зверева С.И. Распространенность и особенности клинических проявлений гастроэзофагеальной рефлюксной болезни в республике Мордовия (по данным исследования «МЭГРЕ») // Экспериментальная и клиническая гастроэнтерология. - 2010. - №9. - С. 9–14.
33. Иванников О.И., Исаков В.А., Маев И.В. Рациональная диагностика и терапия гастроэзофагеальной рефлюксной болезни // Тер. арх. - 2004. - №2. - С. 71-75.
34. Ивашкин В.Т., Кузнецов Н.Е., Шаталова А.М., Драпкина О.М. Дифференциальный диагноз ишемической болезни сердца и гастроэзофагеальной рефлюксной болезни // Рос. журн. гастроэнтерол., гепатол., колопроктол. - 2000. - Т. 10.- №5. - С. 7-11.
35. Ивашкин В.Т., Маев И.В., Трухманов А.С. Гастроэзофагеальная рефлюксная болезнь. Клинические рекомендации // Российская Гастроэнтерологическая Ассоциация. - 2014. Москва. С. 23.
36. Ивашкин В.Т., Трухманов А.С. Холинергическая стимуляция: ее роль в осуществлении двигательной функции пищевода и клиренса при гастроэзофагеальной рефлюксной болезни // Клин. перспективы гастроэнтерол. гепатол. - 2011. - №4. - С. 3–8.
37. Ивашкин В.Т., Шептулин А.А. Алгоритм диагностики и лечения гастроэзофагеальной рефлюксной болезни // Рус. мед. журн. - 2003. - №14. - С. 839-842.
38. Ивашкин В.Т., Шептулин А.А., Трухманов А.С. Рекомендации по обследованию и лечению больных гастроэзофагеальной рефлюксной болезнью (пособие для врачей). Москва. 2001.
39. Ивашкин В.Т., Шульпекова Ю.О. Гастроэзофагеальная рефлюксная болезнь: клинические и фармакологические аспекты // РМЖ. - 2002. - №4. - С. 200.

40. Ильченко А.А., Селезнева Э.Я. Компьютерная pH-метрия желудка и пищевода. Клиническое значение метода: методические рекомендации №15. // М.: Департамент здравоохранения Правительства Москвы. 2001. С. 40.
41. Исаков В.А. Эпидемиология ГЭРБ: Восток и Запад // Экспериментальная и клиническая гастроэнтерология. - 2004. - №5. - С. 2-6.
42. Кайбышева В.О., Трухманов А.С., Ивашкин В.Т. Гастроэзофагеальная рефлюксная болезнь, резистентная к терапии ингибиторами протонной помпы // Росс. журн. гастроэнтерол., гепатологии, колопроктологии. - 2011. - №4. - С. 4–13.
43. Калинин А.В. Гастроэзофагеальная рефлюксная болезнь: диагностика, терапия и профилактика // Фармакология. - 2000. - №7. - С. 45–56.
44. Калинин А.В. Гастроэзофагеальная рефлюксная болезнь: методические указания // М.: ГИУВ МО РФ. - 2004. - С. 40.
45. Кардашева С.С. Клиническая картина, факторы риска и иммуногистохимические маркеры при пищеводе Барретта // Рос. журн. гастроэнтерол., гепатол., колопроктол. - 2008. - №3. - С. 15-25.
46. Карпов Р.С., Павлюкова Н.Б., Мордовин В.Ф. Синдром Х: обзор литературы // Актуальные вопросы кардиологии. - 1994. - №8. - С. 53-66.
47. Кашачбаев М.К., Джумаиев Е.З. Пептические эзофагиты при грыжах пищеводного отверстия диафрагмы // Здравоохр. Казахстана. - 1978. - №5. - С. 62-64.
48. КашинС.В., Иваников И.О. Пищевод Барретта: современные возможности диагностики, лекарственной терапии и снижения риска развития рака // Эксперим. и клин. гастроэнтерол. - 2009. - №2. - С. 90-99.
49. Конорев М.Р. Выбор оптимального антацидного препарата в клинической практике// Cons. Med. - 2003. - №3. -С. 3-6.
50. Кубышкин В.А., Корняк Б.С. Гастроэзофагеальная рефлюксная болезнь. Диагностика, консервативное и оперативное лечение //СПРОС. - 1999. - №189. - С. 45.
51. Курилович С.А., Решетников В.О. Эпидемиология заболеваний органов пищеварения в Западной Сибири // Новосибирск. - 2000. - С. 165.
52. Лазебник Л.Б. Общество против изжоги // Эксперим. и клин. гастроэнтерол. - 2007. - №4. - С. 5-10.
53. Лазебник Л.Б., Бордин Д.С., Машарова А.А.Длительная терапия ингибиторами протонной помпы: баланс пользы и рисков // Экспериментальная и клиническая гастроэнтерология. - 2010. - №9. - С. 3–8.

54. Лазебник Л.Б., Бордин Д.С., Машарова А.А. Современное понимание гастроэзофагеальной рефлюксной болезни: от Генваля к Монреалю // Экспериментальная и клиническая гастроэнтерология. - 2007. - № 5. - С. 4–10.
55. Лазебник Л.Б., Васильев Ю.В., Мананников И.В. Изжога как один из основных критериев ГЭРБ (результаты одного эпидемиологического исследования) // Эксперим. клинич. гастроэнтерология. - 2004. - №1. - С. 164-165.
56. Лазебник Л.Б., Машарова А.А., Бордин Д.С., Васильев Ю.В., Ткаченко Е.И., Абдулхаков Р.А., Бутов М.А., Еремина Е.Ю., Зинчук Л.И., Цуканов В.В. Многоцентровое исследование «эпидемиология гастроэзофагеальной рефлюксной болезни в России» (МЭГРЕ): первые итоги //Эксперим. и клинич. гастроэнтерология. - 2009. - №6. - С. 4-12.
57. Лазебник Л.Б., Машарова А.А., Бордин Д.С., Васильев Ю.В., Ткаченко Е.И., Абдулхаков Р.А., Бутов М.А., Еремина Е.Ю., Зинчук Л.И., Цуканов В.В. Результаты многоцентрового исследования «эпидемиология гастроэзофагеальной рефлюксной болезни в России» (МЭГРЕ)// Терапевтический архив. - 2011. - Т. 83. - №1. - С. 45-50.
58. Лазебник Л.Б., Машарова А.А., Бордин Д.С, Васнев О.С, Валитова Э.Р., Янова О.Б. Гастроэзофагеальная рефлюксная болезнь у пожилых: эпидемиология, клиника, лечение // Экспериментальная и клиническая гастроэнтерология. - 2010. - №12. - С. 10–16.
59. Лопина А.Д. Механизм действия ингибиторов протонного насоса // Рос. журн. гастроэнтерол, гепатол, колопроктол. - 2002. - №2. - С. 38-44.
60. Лубянский В.Г., Михайлов А.Г., Левчук С.С., Корниенко А.В., Сигель И.В. Выбор метода хирургического лечения с ГЭРБ и грыжей пищеводного отверстия диафрагмы // 3-й съезд хирургов Сибири и Дальнего Востока. Томск. - 2009. - С. 156-157.
61. Маев И.В., Барер Г.М., Бусарова Г.А., Пустовойт Е.В., Поликанова Е.Н., Бурков С.Г., Юренев Г.Л. Стоматологические проявления гастроэзофагеальной рефлюксной болезни//Клиническая медицина. - 2005. - Т. 83. - №11. - С. 33-38.
62. Маев И.В., Въючнова Е.С., Лебедева Е.Г. Гастроэзофагеальная рефлюксная болезнь. Учебно-методическое пособие. М.: 2000.
63. Маев И.В., Вьючнова Е.С., Щекина М.И. Гастроэзофагеальная рефлюксная болезнь – болезнь XXI века // Лечащий врач. – 2004. - №4.

64. Маев И.В., Казюлин А.Я., Петухов А.Б. Внепищеводные проявления гастроэзофагеального рефлюкса: учебно-методическое пособие // М.: ВУНМЦ. - 1998. - С. 39.
65. Маев И.В., Самсонов А.А., Белый П.А., Лебедева Е.Г. ГЭРБ - лидер кислотозависимой патологии ВО ЖКТ // ConsiliumMedicum. Гастроэнтерология. - 2012. - №1. - С. 18-24.
66. Маев И.В., Трухманов А.С. Неэрозивная рефлюксная болезнь с позиций современной гастроэнтерологии: клинические особенности и влияние на качество жизни пациентов // Рус. мед. журн. - 2004. - №23. - С. 1344-1348.
67. Маев И.В., Юренев Г.Л., Бусарова Г.А. Гастроэзофагеальная рефлюксная болезнь (Обзор материалов XVII Российской гастроэнтерологической недели, 10–12 октября 2011 г., Москва) // Рос. журн. гастроэнтерол., гепатол., колопроктол. - 2012. - Т.22. - №5. - С.13-23.
68. Мананников И.В. Эпидемиологиягастроэзофагеальной рефлюксной болезни в Москве: Дис. … канд. мед. наук. Москва. 2005.
69. Масленникова Е.В., Бутов М.А. Гастроэзофагеальная рефлюксная болезнь у жителей города Рязани (по данным эпидемиологического исследования) // Российский медико-биологический вестник им. академика И.П. Павлова. - 2009. - №1. - С. 88-93.
70. Махакова Г.Ч., Дичева Д.Т., Логинов А.Ф. Пролонгированная интрагастральная pH-метрия с проведением фармакологических проб как способ подбора разовой и суточной доз антисекреторных препаратов // Рос. журн. гастроэнтерол., гепатол., колопроктол. - 1999. - №6. - С. 80–84.
71. Мельченко Д.С., Белова Г.В. Пищевод Барретта: клинико-морфологические сопоставления // Мед. визуал. - 2005. - № 5. - С.74-82.
72. Оскретков В.И. Видеоэндоскопическая хирургия пищевода // Аз Бука. Барнаул. - 2004. - С. 159.
73. Оспанов О.Б., Волчкова И.С. Оценка антирефлюксного эффекта различных методик фундопликации посредством pH-метрии // XVI Съезд Российского общества эндоскопических хирургов. Москва. 2012.
74. Пасечников В.Д., Ивахненко О.И., Слинько Е.Н., Ковалева Н.А Гастроэзофагеальная рефлюксная болезнь с атипичными клиническими проявлениями. Материалы Восьмой Российской Гастроэнтерологической недели // Рос. журн. гастроэнтерол., гепатол., колопроктологии. - 2002. - №12. - С. 10.

75. Пасечников В.Д., Ковалева Н.А. Возможности внутрипищеводной манометрии в диагностике рефлюкс-эзофагита // Рос. журнал гастроэнтерол. гепатол., колопроктол. - 1997, - №4, - С. 33-36.
76. Пименов Л.Т., Савельева Т.В. Гастроэзофагеальная рефлюксная болезнь в практике врача первого звена // Практическая медицина. - 2010. - №3. - С. 48-52.
77. Преимущество лапароскопической фундопликации при грыже пищеводного отверстия диафрагмы перед традиционной "открытой" // Эндоскопическая хирургия. - 1998. - №1. - С.49.
78. Пучков К.В., Филимонов В.Б. Грыжи пищеводного отверстия диафрагмы // Медпрактика. - 2003. - С. 172.
79. Пучков К.В., Филимонов В.Б., Иванова Т.Б. Результаты хирургического лечения больных ГЭРБ и некоторые аспекты выбора метода фундопликации и профилактики послеоперационной дисфагии // Эндоскопическая хирургия. - 2004. - Т. 10. - №4. - С. 3-11.
80. Пучков К.В., Филимонов В.Б., Иванова Т.Б. Сравнительная оценка ближайших и отдаленных результатов хирургического лечения больных гастроэзофагальной рефлюксной болезнью и некоторые аспекты выбора метода фундопликации // Эндоскоп. хирургия. - 2002. - №6. - С. 31–34.
81. Пучков К.В., Филимонов В.Б., Родиченко Д.С. Экспериментальная оценка эффективности различных видов фундопликации // Эндоскоп. хирургия. - 2002. - Т. 8, - №4. - С. 3–7.
82. Рапопорт С.И., Лакшин А.А., Ракитин Б.В., Трифонов М.М. pH-метрия пищевода и желудка при заболеваниях верхних отделов пищеварительного тракта / Под ред. академика РАМН Ф.И. Комарова // ИД "Медпрактика-М". – 2000. - С. 208.
83. Свиридова Т.Н., Алексеев Н.Ю., Козлов Ю.С. Гастроэзофагеальная рефлюксная болезнь: Методические указания. Воронеж., 2009. С. 69.
84. Сигал Е.И., Бурмистров М.В. Результаты лапароскопических операций при грыжах пищеводного отверстия диафрагмы // Анналы хирургии. - 2004. - №2. - С. 62-65.
85. Соловьев Г.М. Гастроэзофагеальная рефлюксная болезнь – болезнь XXI века (стратегия хирургического лечения) // Груд. и сердечно-сосудистая хирургия. - 2000. - № 1. - С. 62-65.
86. Соломенцева Т.А. Пищеводный рефлюкс: что необходимо знать практическому врачу // Медицинская газета "Здоровье Украины". - 2007. - №20. - С. 72–73.

87. Ставраки Е.С., Морозов С.В., Исаков В.А. Распространенность изжоги в России // Тезисы VI съезда Научного общества гастроэнтерологов России. М., 2006. - С. 60-61.
88. Сторонова О.А., Джахая Н.Л., Трухманов А.С., Ивашкин В.Т. Корреляция показателей расположения НПС, полученных при манометрии пищевода и роста пациентов // Рос. журн. гастроэнтерол., гепатол., колопроктол. - 2010. - Т.20. - №5. - С.152.
89. Сторонова О.А., Трухманов А.С. Практическому врачу о продолжительной интрагастральной pH-метрии: пособие для врачей / под ред. акад. РАМН, проф. В.Т. Ивашкина // М.: ИД "Медпрактика-М". - 2012. - С. 16.
90. Сторонова О.А., Трухманов А.С., Джахая Н.Л., Ивашкин В.Т. Нарушения пищеводного клиренса при гастроэзофагеальной рефлюксной болезни и возможности их коррекции // Рос. журн. гастроэнтерол., гепатол., колопроктол.- 2012. - Т. 22. - №2. - С. 14–21.
91. Теплухина О.Ю., Масловский Л.В., Бурдина Е.Г., Аронова О.В., Минушкин О.Н. Эпидемиология, клиника, диагностика и лечение ГЭРБ у больных язвенной болезнью // Кремлевская медицина. Клинический вестник. - 2007. - №2. - С. 12-15.
92. Холостова Е.И. Словарь-справочник по социальной работе // Юристъ. Москва: 1997. -424 с.
93. Циммерман Я.С. Клиническая гастроэнтерология: избранные разделы // М.: ГЭОТАР-Медиа. 2009. – 416 с.
94. Черноусов А.Ф. Клиника и хирургическое лечение приобретенного короткого пищевода: дис. ... канд. мед. наук. М. 1965.
95. Черноусов А.Ф., Богопольский П.М., Курбанов Ф.С. Хирургия язвенной болезни желудка и двенадцатиперстной кишки: Руководство для врачей // Медицина.- 1996. - С. 256.
96. Черноусов А.Ф., Ришко В.В., Богопольский П.М. Сочетанное хирургическое лечение язвенной болезни двенадцатиперстной кишки и рефлюкс-эзофагита // Вестн. хирургии им. Грекова. - 1989. - Т. 142. - №3. - С. 34–38.
97. Черноусов А.Ф., Хоробрых Т.В., Ветшев Ф.П. Повторные антирефлюксные операции // Вестник хирургической гастроэнтерологии. - 2011. - №3. - С. 4-15.
98. Черноусов А.Ф., Хоробрых Т.В., Ветшев Ф.П., Мелентьев А.А. Тактика хирургического лечения у больных с приобретенным коротким пищеводом. Приложение к научно-теоретическому журналу «Вестник Санкт-Петербургского

университета». Материалы Всероссийского форума «Пироговская хирургическая неделя» // Санкт-Петербург. - 2010. - С. 203-204.

99. Черноусов А.Ф., Хоробрых Т.В., Ветшев Ф.П., Рогаль М.М. Принципы лечения больных с приобретенным коротким пищеводом. Материалы пятнадцатой Российской гастроэнтерологической недели// Москва. - 2009. - Т. 19, - №5. - С. 16.

100. Черноусов Ф.А., Егорова Л.К. Оценка эффективности фундопликации по методике РНЦХ // Вестник хирургической гастроэнтерологии. - 2010. - №3. - С. 126.

101. Черноусов Ф.А., Егорова Л.К., Шестаков А.Л., Годжелло Э.А., Липко Н.С. Отдаленные результаты фундопликации в модификации А.Ф. Черноусова в лечении рефлюкс-эзофагита//Вестник хирургической гастроэнтерологии. - 2010. - №4. - С. 29-39.

102. Черноусов Ф.А., Хоробрых Т.В., Ветшев Ф., Мелентьев А. Хирургическое лечение желчнокаменной болезни, сочетанной с грыжей пищеводного отверстия диафрагмы // Врач. - 2012. - №10. - С. 2-7.

103. Черноусов Ф.А., Шестаков А.Л., Егорова Л.К. Первые результаты лапароскопической фундопликации, селективной проксимальной ваготомии в модификации РНЦХ // XIII съезд Российского Общества Эндоскопических Хирургов. Тезисы докл. М. 2010.

104. Черноусов Ф.А., Шестаков А.Л., Егорова Л.К. Результаты фундопликаций при лечении рефлюкс-эзофагита // Вестник хирургической гастроэнтерологии. - 2009. - №4. - С. 64-69.

105. Шептулин А.А. Гастроэзофагеальная рефлюксная болезнь // Consilium Medicum. - 2000. - Т. 2. - № 7. - С. 26-32.

106. Шептулин А.А. Гастроэзофагеальная рефлюксная болезнь: от мифов прошлого к реалиям настоящего (памяти А.Л. Гребенева) // Клин. мед. - 2003. - №6. - С. 4-8.

107. Шульпекова Ю.О., Ивашкин В.Т. Гастроэзофагеальная рефлюксная болезнь: клинические и фармакологические аспекты // Рус. мед. журн. - 2002. - Т. 10. - №4. - С. 200–205.

108. Щербинина М.Б. Современные патофизиологические аспекты гастроэзофагеальной рефлюксной болезни. Оптимизация терапии // Сучасна гастроентерологія. - 2013. - №6. - С. 76–83.

109. Abdulzahra H. Failed laparoscopic anti-reflux surgery and indications for revision. A retrospective study // The surgeon. - 2010. - №8: - P. 7.

110. Allescher H.D. Diagnosis of gastroesophageal reflux // Schweiz. Rundsch. Med. Prax. - 2002. - Vol. 91, - №18: - P 779-790.

111. Allison P.R. Reflux esophagitis, sliding hiatal hernia and anatomy of repair // Surg. Gynecol. Obstet. - 1951. - №92: - P. 419—431.

112. Allison P.R., Johnstone A.S. The oesophagus lined with gastric mucous membrane // Thorax. - 1953. - Vol. 8. - P.87-101.

113. Andujar J.J., Papasavas P.K., Birdas T. et al. Laparoscopic repair of large paraesophageal hernia is associated with a low incidence of recurrence and reoperation // Surgical endoscopy. - 2004.- Vol. 18. - P 444-447.

114. Angelchik J.P., Cohen R. A new surgical procedure for the treatment of gastroesophageal reflux and hiatal hernia// Surg. Gynecol. Obstet. - l979. - № 148.- P. 246.

115. Antoniou S.A., Antoniou G.A., Koch O.O. et al. Lower recurrence rates after mesh-reinforced versus simple hiatal hernia repair: a meta-analysis of randomized trials // Surg. Laparosc. Endosc. Percutan. Tech.- 2012. - № 22. –P.498-502.

116. Anvari M., Allen C., Marshall J., Armstrong D., Goeree R., Ungar W., Goldsmith C. A randomized controlled trial of laparoscopic Nissen fundoplication versus proton pump inhibitors for the treatment of patients with chronic gastroesophageal reflux disease (GERD): 3-year outcomes// Surg. Endosc. - 2011. - №25.- P. 2547-2554

117. Bammer T. et al. Five- to eight-year outcome of the first laparoscopic Nissen fundoplications // J. Gastrointest. Surg. - 2001. - Vol. 5.- №1.– P. 42–48.

118. Barnes W.E., Hoddinott K.M., Mundy S., Williams M. Transoral incisionless fundoplication offers high patient satisfaction and relief of therapy-resistant typical and atypical symptoms of GERD in community practice // Surg. Innov. - 2011. - №18.– P. 119–129.

119. Barrett N. R. Chronic peptic ulcer of the oesophatus and oesophagitis // British Journal of Surgery. - 1950. - Vol. 38. - P. 175-182.

120. Barrett N.R. The lower esophagus lined by columnar epithelium // Surgery. - 1957. - Vol. 41. - P. 881-894.

121. Bate C.M., Booth S.N., Crowe J.P., Hepworth-Jones B., Taylor M.D., Richardson P.D.Does 40 mg omeprazole daily offer additional benefit over 20 mg daily in patients requiring more than 4 weeks of treatment for symptomatic reflux oesophagitis? // Aliment. Pharmacol. Ther. - 1993. - № 7.- P. 501–507.

122. Bell R.C., Barnes W.E.,Carter B.J.,Sewell R.W.,Mavrelis P.G.,Ihde G.M.,Hoddinott K.M.,Fox M.A.,Freeman K.D.,Gunsberger T.,Hausmann M.G.,Dargis

D.et al. Transoral incisionless fundoplication: 2-year results from the prospective multicenter U.S. study // Am. Surg. - 2014.- №80(11). - P. 1093-1105.

123. Bell R.C., Hanna P., Powers B., Sabel J., Hruza D. Clinical and manometric results of laparoscopic partial (Toupet) and complete (Rosetti-Nissen) fundoplication// Surg. Endosc. - 1996. - №10. - P. 724-728.

124. Bell R.C., Hufford R.J., Fearon J., Freeman K.D. Revision of failed traditional fundoplication using EsophyX transoral fundoplication// Surg. Endosc. - 2013.- №27(3). - P. 761-7.

125. Bell R.C.W., Freeman K.D. Clinical and pH-metric outcomes of transoral esophago-gastric fundoplication for the treatment of gastroesophageal reflux disease // Surg. Endosc. - 2011. - №25. - P. 1975–1984.

126. Bell R.C.W., Mavrelis P.G., Barnes W.E., Dargis D., Carter B.J., Hoddinott K.M., Sewell R.W., Trad K.S., DaCosta Gill B., Ihde G.M. A prospective multicenter registry of patients with chronic gastroesophageal reflux disease receiving transoral incisionless fundoplication// J. Am. Coll. Surg. - 2012. - №215. - P. 794–809.

127. Berardi R. R. A critical evaluation of proton pump inhibitors in the treatment of gastroesophageal reflux disease // Am. J. Manag. Care. - 2000. - № 6(9). - P. 491–505.

128. Berstad A.E., Hatlebakk F.G., Maartmann-Moe H. et al. Helicobacter pylori, gastritis and epithelial cell proliferation in patients with reflux oesophagitis after treatment with omeprazole // Gut. - 1997. - №41. - P. 735-739.

129. Bhatt D.L., Scheiman J., Abraham N.S. et al. ACCF/ACG/AHA 2008 Expert Consensus Document on Reducing the Gastrointestinal Risks of Antiplatelet Therapy and NSAID Use A Report of the American College of Cardiology Foundation Task Force on Clinical Expert Consensus Documents // Circulation. - 2008. - Vol. 118. - P. 1894–1909.

130. Bonavina L., DeMeester T.R., Ganz R.A. LINX™ Reflux Management System: magnetic sphincter augmentation in the treatment of gastroesophageal reflux disease// Expert Rev. Gastroenterol. Hepatol. - 2012. - №6(6). - P. 667-74.

131. Bonavina L., Saino G., Lipham J.C. LINX Reflux Management System in chronic gastroesophageal reflux: a novel effective technology for restoring the natural barrier to reflux // Therap. Adv. Gastroenterol. - 2013. – V6. - №.7. - P. 261-268.

132. Booth M.I., Stratford J., Jones L., Dehn T.C. Randomized clinical trial of laparoscopic total (Nissen) versus posterior partial (Toupet) fundoplication for gastro-oesophageal reflux disease based on preoperative oesophageal manometry // Br. J. Surg. - 2008. - №95.- P. 57-63.

133. Bor S., Lazebnik L.B., Kutapcioglu G. et al. The prevalence of gastroesophageal reflux in Moscow // j. Clin. Gastroenterol. - 2006. - №40(4). - P. 199.

134. Bor S., Mandiracioglu A., Kitapcioglu G. et al. Gastroesophageal reflux disease in a low-income region in Turkey // Am. J. Gastroenterol. - 2005. - № 100. - P. 759-765.

135. Borjesson M., Albertsson P., Dellborg M. et al. Esophageal dysfunction in Syndrome X // Amer. J. Cardiol. - 1998. - Vol. 82. – P. 1187-1191.

136. Bowditch H., Rokitansky C. Quoted by Nissen R. In Fundoplication und Gastropexie Bei Refi uxkrankheit und Hiatushernie// New York: G Thieme Verlag Stuggart. - 1981. -P. 2—4.

137. Broussais M. Ambroise Paré, sa vie, son œuvre. Paris. 1900.

138. Cadiere G.B., Buset M., Muls V., Rajan A., Rosch T., Eckardt A.J., Weerts J., Bastens B., Costamagna G., Marchese M., Louis H., Mana F., Sermon F., Gawlicka A.K., Daniel M.A., Deviere J. Antireflux transoral incisionless fundoplication using EsophyX: 12-month results of a prospective multicenter study// World J. Surg. - 2008. - №32(8). - P. 1676–1688.

139. Cadiere G.B., Rajan A., Rqibate M., Germay O., Dapri G., Himpens J., Gawlicka A.K. Endoluminal fundoplication (ELF)—evolution of EsophyX^{TM}, a new surgical device for transoral surgery // Minim. Invasive Ther. Allied. Technol. - 2006. - №15. – P. 348–355.

140. Cadiere G.B., Van Sante N., Graves J.E., Gawlicka A.K., Rajan A. Two-year results of a feasibility study on antireflux transoral incisionless fundoplication using EsophyX // Surg. Endosc. - 2009. - №23. - P. 957–964.

141. Cameron A.J. Epidemiology of columnar lined esophagus adenocarcinoma // Gastroenterol. Clin. North Amer. - 1997. - Vol. 26. - P. 487-494.

142. Cameron A.J., Zinsmeister A.R., Ballard D.J., Carney J.A. Prevalence of columnar-lined (Barrett's) esophagus. Comparison of population-based clinical and autopsy findings // Gastroenterology. - 1990. - №99. - P. 918-922.

143. Castell D.O., Johnston B.T. Gastroesophageal reflux disease. Current strategies for patient management // Arch. Fam. Med.- 1996. - №5. - P. 221-7.

144. Castell D.O., Kahrilas P.J., Richter J.E., Vakil N.B., Johnson D.A., Zuckerman S. et al. Esomeprazole (40 mg) compared with lansoprazole (30 mg) on the treatment of erosive esophagitis // Am. J. Gastroenterol. - 2002. - №97. - P. 575-83.

145. Champion G. et al. Duodenogastroesophageal reflux: relationship to pH and importance in Barrett,s esophagus // Gastroenterology. - 1994. - Vol. 107. - P. 747-754

146. Chen M. et al. Prevalence, risk factors and impact of gastroesophageal reflux disease symptoms: a population-based study in South China // Scandinavian J. Gastroenterology. - 2005. - Vol. 40. - №7. - P. 759-767.

147. Chrysos E., Tsiaoussis J., Zoras O.J., Athanasakis E., Mantides A., Katsamouris A., Xynos E. Laparoscopic surgery for gastroesophageal reflux disease patients with impaired esophageal peristalsis: total or partial fundoplication? // J. Am. Coll. Surg. - 2003. - №197. - P. 8-15.

148. Claxton A.J., Cramer J., Pierce C. A systematic review of the associations between dose regimens and medication compliance // Clin. Ther. - 2001. - №23. - P. 1296–1310.

149. Collis J.L. An operation for hiatus hernia with short esophagus. // J. Thorac. Surg. - 1957. - №34. - P. 768—788.

150. Cossentino M.J., Wong R.K. Barrett's esophagus and risk of esophageal adenocarcinoma // Semin. Gastrointest. Dis. - 2003. - Vol. 14. - №3. - P. 128-135.

151. Coster D.D., Bower W.H., Wilson V.T., Brebrick R.T., Richardson G.L. Laparoscopic partial fundoplication vs laparoscopic Nissen-Rosetti fundoplication. Short-term results of 231 cases // Surg. Endosc. - 1997. - №11. - P. 625-631.

152. Dallemagne B. et al. Laparoscopic Nissen fundoplication: preliminary report // Surg. Endosc. - 1991. - Vol. 1. - №3. - P. 138–43.

153. Dallemagne B., Weerts J., Markiewicz S. et al. Clinical results of laparoscopic fundoplication at ten years after surgery // Surg. Endosc. - 2006. - Vol. 20. – P. 159–165.

154. Davis C.S., Baldea A., Johns J.R., Joehl R.J., Fisichella P.M. The evolution and long-term results of laparoscopic antireflux surgery for the treatment of gastroesophageal reflux disease// JSLS. - 2010. - №14(3). - P. 332-41.

155. Dellon E.S., Shaheen N.J. Persistent reflux symptoms in the proton pump inhibitor era: the changing face of gastroesophageal reflux disease // Gastroenterology. - 2010. - №139. - P. 7-13.

156. DeMeester T.R., Bonavina L., Albertucci M. Nissen fundoplication for gastroesophageal reflux disease: evaluation of primary repair in 100 consecutive patients // Ann. Surg. - 1986. - №204. - P. 9—20.

157. DeMeester T.R., Johnson L.F. Evaluation of the Nissen antireflux procedure by esophageal manometry and 24-hour pH monitoring // Am. J. Surg. - 1975. - №129. - P. 94—100.

158. Dent J., Brun J., Fendrick A.M. et al. An evidence-based appraisal of reflux disease management — the Genval Workshop Report // Gut. - 1999. - Vol. 44(2). – P. 1-16.

159. Dent J., El-Serag H.B., Wallander M.A. et al. Epidemiology of gastro-oesophageal reflux disease: a systematic review // Gut. - 2005. - №54. - P. 710-717.

160. DeVault K.R. Epidemiology and significance of Barrett's esophagus // Dig. Dis. - 2001. - V.18. - №4. - P. 195-202.

161. Dickman R., Fass R., Grranderath F.A., Kamolz T., Pointher R. The pathophysiology of GERD // Gastroesophageal reflux disease. Principles of disease, diagnosis, and treatment. Wien - NY: Springer. - 2006. - P. 13-22.

162. Dickman R. et al. Differential effect of long-term esophageal acid exposure on mechanosensitivity and chemosensitivity in humans // Gastroenterology. - 1988. - №115. - P. 1363-1373.

163. Donahue P.E., Larson G.M., Stewardson R.H. et al. Floppy Nissen fundoplication. // Rev. Surg. - 1977. - №34. - P. 223—224.

164. Dor J., Humbert P., Dor V. et al. The role of the modified Nissen procedure in the prevention of reflux following Heller's extramucosal cardiomyotomy // Mem. Acad. Chir.- 1962. - № 88. - P. 877—882.

165. Draaisma W.A., Gooszen H.G., Tournoij E. et al. Controversies in paraesophageal hernia repair. A review of literature // Surgical endoscopy. - 2005. - Vol. 19. - P. 1300-1308.

166. Dvorakova K., Payne C.M., Ramsey L. et al. Apoptosis resistance in Barrett's esophagus: ex vivo bioassay of live stressed tissues // Am. J. Gastroenterol. - 2005. - Vol.100. - №2. - P. 424-431.

167. Edelman D.S. Laparoscopic paraesophageal hernia repair with mesh // Surg. Endosc. - 1995. - Vol. 5. - P. 32–37.

168. Edelstein Z. R. et al. Risk factors for Barrett.s esophagus among patients with gastroesophageal reflux disease: A community clinic based case control study // American Journal of Gastroenterology. - 2009. - Vol. 104. - №4. - P. 834-842.

169. Eriksen J., Gogenur I., Rosenberg J. Choice of mesh for laparoscopic ventral hernia repair // Hernia. - 2007. - №11. - P. 481—492.

170. Falk G.W., Fennerty M.B., Rothstein R.I. AGA Institute technical review on the use of endoscopic therapy for gastroesophageal reflux disease // Gastroenterology. - 2006. - №131. - P. 1315–1336.

171. Farrell T.M., Archer S.B., Galloway K.D., Branum G.D., Smith C.D., Hunter J.G. Heartburn is more likely to recur after Toupet fundoplication than Nissen fundoplication // Am Surg. - 2000. - №66. - P. 229-236.

172. Fass R. Focused clinical review: noneroseve reflux disease // Medscape Gastroenterol. - 2001. - №3. - P. 1-13.

173. Fass R. Proton-pump inhibitor therapy in patients with gastro-oesophageal reflux disease: putative mechanisms of failure // Drugs. - 2007. - №67. - P. 1521–1530.

174. Fass R., Shapiro M., Dekel R., Sewell J.Systematic review: proton-pump inhibitor failure in gastrooesophageal reflux disease — where next? // Aliment. Pharmacol. Ther. - 2005. - №22. - P. 79–94.

175. Fernando Fornari, Kathleen Blondeau, Veerle Mertens, et al. Nocturnal gastroesophageal reflux revisited by impedance-pH monitoring // J Neurogastroenterol. Motil. - 2011. - №17(2). - P. 148–57.

176. Finlayson S.R.G. et al. National trend sinutilization and outcomes of antireflux surgery // Surgical endoscopy. - 2003. - Vol. 17. - №6. - P.864–867.

177. Fitzgerald R.C., di Pietro M., Ragunath K., Ang Y., Kang J.Y., Watson P., Trudgill N., Patel P., Kaye P.V., Sanders S., O'Donovan M., Bird-Lieberman E., Bhandari P., Jankowski J.A., Attwood S., Parsons S.L., Loft D., Lagergren J., Moayyedi P., Lyratzopoulos G., de Caestecker J. British Society of Gastroenterology guidelines on the diagnosis and management of Barrett's oesophagus // Gut. - 2014. - №63. - P 7-42.

178. Frantzides C.T., Carlson M.A., Loizides S. et al. Hiatal hernia repair with mesh: a survey of SAGES members // Surgical endoscopy. - 2010. - Vol. 24. - P. 1017-1024.

179. Frantzides C.T. et al. Laparoscopic revision of failed fundoplication and hiatal herniorrhaphy // J. Laparoendosc. Adv. Surg. Tech. A. - 2009. - Vol. 19. - №2. - P. 135–139.

180. Frantzides C.T., Madan A.K., Carlson M.A. et al. A prospective, randomized trial of laparoscopic polytetrafluoroethylene (PTFE) patch repair vs simple cruroplasty for large hiatal hernia // Archives of surgery. - 2002. - Vol. 137. - P. 649-652.

181. French-Belgian Consensus Conference on Adult Gastroesophageal Reflux Disease. Diagnosis and treatment report of a meeting held in Paris, France on 21-22 January 1999. The jury of the consensus conference // Eur. J. Gastroenterol. Hepatol.- 2000.- Vol. 12. - P. 129-137.

182. Fujimoto K. Review article: prevalence and epidemiology of gastroesophageal reflux disease in Japan // Aliment Pharmacol. Ther. - 2004. - Vol. 20(8). - P. 5–8.

183. Galvani C., Fisichella P.M., Gordoner M.V. et al. Symptoms are a poor indicator of reflux status after fundoplication for GERD: role of esophageal function tests // Arch. Surg. - 2003. - V. 138. - P. 514-519.

184. Giorgi F.De., Palmiero M., Esposito I. et al. Pathophysiology of gastroesophageal reflux disease // Acta Otorhinolaryngol. Ital. - 2006. - №26(5). - P. 241–6.

185. Granderath F.A., Carlson M.A., Champion J.K. et al. Prosthetic closure of the esophageal hiatus in large hiatal hernia repair and laparoscopic antireux surgery // Surgical endoscopy. - 2006. - Vol. 20. - P. 367-379.

186. Granderath F.A., Kamolz T., Pointner R. Gastroesophageal Reflux Disease // Wien: Springer-Verlag. - 2006. - P. 320.

187. Granderath F.A., Schweiger U.M., Kamolz T. et al. Dysphagia after laparoscopic antireflux surgery: a problem of hiatal closure more than a problem of the wrap // Surgical endoscopy. - 2005. - Vol. 19. - P. 1439-1446.

188. Granderath F.A., Schweiger U.M., Kamolz T. et al. Laparoscopic Nissen fundoplication with prosthetic hiatal closure reduces postoperative intrathoracic wrap herniation: preliminary results of a prospective randomized functional and clinical study // Archives of surgery. - 2005. - Vol. 140.- P. 40-48.

189. Guérin E., Bétroune K., Closset J., Mehdi A., Lefèbvre J.C., Houben J.J., Gelin M., Vaneukem P., El Nakadi I. Nissen versus Toupet fundoplication: results of a randomized and multicenter trial// Surg. Endosc. - 2007. - №21. - P. 1985-1990.

190. Hahnloser D. et al. Risk factors for complications of laparoscopic Nissen fundoplication // Surg. endoscopy. - 2002. - Vol. 16. - №1. - P. 43–47.

191. Hakanson B.S. et al. Open vs laparoscopic partial posterior fundoplication. A prospective randomized trial // Surg. endoscopy. - 2007. - Vol. 21. - №2. - P. 289–98.

192. Harrington S.W. Diaphragmatic hernia// Arch. Surg. - 1928. - №16. – P. 386—415.

193. Harrington S.W. The surgical treatment of the more common types of diaphragmatic hernia: esophageal hiatus, traumatic, pleuroperitoneal hiatus, congenital absence and foramen of Morgagni: report of 404 cases // Ann. Surg. - 1945. - №122. - P. 546—568.

194. Hatch K.F., Daily M.F., Christensen B.J.et al. Failed fundoplications // Am. J. Surg. - 2004. - №188. - P. 786–91.

195. Heidelbaugh J.J., Goldberg K.L., Inadomi J.M. Overutilization of proton pump inhibitors: a review of cost-effectiveness and risk // Am. J. Gastroenterol. - 2009. - № 104(2). - P. 27–32.

196. Henning B.F. et al. 24-Stunden Oesophagus-pH-Metrie// Foerderung der indikations gerechten Verbreitung internist prax.– 1997. - № 37. – P. 477-488.

197. Hill L.D. An effective operation for hiatal hernia: an eight-year appraisal // Ann. Surg. - 1967. - №166. - P. 681—692.

198. Ho K.Y., Cheung T.K., Wong B.C. Gastroesophageal reflux disease in Asian countries: disorder of nature or nurture? // J. Gastroenterol. Hepatol. - 2006. - №21. - P. 1362-1365.

199. Holtmann G., Adam B., Liebregts T. Review article: the patient with gastroesophageal reflux disease-lifestyle advice and medication // Aliment. Pharmacol. Ther. - 2004. - №20. - P. 24–27.

200. Hunt R.H., Armstrong D., James C. et al. Effect on intragastric pH of a PPI with a prolonged plasma half-life: comparison between tenatoprazole and esomeprazole on the duration of acid suppression in healthy male volunteers // Am. J. Gastroenterol. - 2005. - №100. - P. 1949–1956.

201. Hunt R.H., Yuan Y., Yaghoobi M. GERD: new strategies and new failures // J. Clin. Gastroenterol. - 2007. - №41(2). - P. 72–80.

202. Irwin R.S. Chronic cough due to gastroesophageal reflux disease: ACCP evidence-based clinical practice guidelines// Chest. - 2006. - №129(1). - P. 80–94.

203. Ivashkin V.T., Trukhmanov A.S. Disease of the esophagus: pathological physiology, clinical presentation, diagnostics, treatment //Triada-Kh. - 2000. – P. 157.

204. Janssens J., Reynolds J., Wienbeck M. Update on the pathophysiology and management of gastroesophageal reflux disease: the role of prokinetic therapy // Eur. J. Gastroenterol. Hepatol. - 1996. - №8. - P. 603-611.

205. Jeon S.G., Sohn C.I., Kim J.E., Park K.H., Whang I.S., Kim E.J. et al. Prevalence of gastroesophageal reflux in routine check-up subjects // Korean J. Med. - 2000. - №58. - P. 145-51.

206. Jobe B.A., O'Rourke R.W., McMahon B.P., Gravesen F., Lorenzo C., Hunter J.G., Bronner M., Kraemer S.J.M. Transoral endoscopic fundoplication in the treatment of gastroesophageal reflux disease: the anatomic and physiologic basis for reconstruction of the esophagogastric junction using a novel device // Ann. Surg. - 2008. - №248. - P. 69–76.

207. Johnstone J., Nerenberg K., Loeb M. Meta-analysis: proton pump inhibitor use and the risk of community-acquired pneumonia // Aliment. Pharmacol. Ther. - 2010. - Vol. 31. - P. 1165–1177.

208. Jones A.D., Bacon K.D., Jobe B.A., Sheppard B.C., Deveney C.W., Rutten M.J. Helicobacter pylori induces apoptosis in Barrett's-derived esophageal adenocarcinoma cells // J. Gastrointest. Surg. - 2003. - Vol.7. - №l. - P. 68-76.

209. Kahrilas P.J., Shaheen N.J., Vaezi M.F. et al. American Gastroenterological Association medical position statement on the management of gastroesophageal reflux disease // Gastroenterology. - 2008. - №135. - P. 1383–1391.

210. Kao C.H., Ho Y.J., ChangLai S.P., Liao K.K. Evidence for decreased salivary function in patients with reflux esophagitis // Digestion. - 1999. - №60(3). - P. 191–195.

211. Katz P.O., Gerson L.B., Vela M.F. Guidelines for the Diagnosis and Management of Gastroesophageal Reflux Disease // Am. J. Gastroenterol. - 2013. - Vol. 108. - P. 308-328.

212. Knol E.K., Costel D.O. Clinical spectrum and diagnosis of gastroesophageal reflux disease // The Esophagus. 4th ed. Philadelphia: Lippincott Williams and Wilkins. - 2003. - P. 375-81.

213. Kuster G.G., Gilroy S. Laparoscopic technique for repair of paraesophageal hiatal hernias // J. Laparoendosc. Surg. - 1993. - Vol. 3. - P. 331–338.

214. Lind T., Rydberg L., Kyleback A. et al. Esomeprazole provides improved acid control vs. omeprazole in patients with symptoms of gastro-oesopageal reflux disease // Aliment. Pharmacol. Ther.- 2000. - №14. - P. 861-867.

215. Linzberger N. et al. Laparoscopic posterior partial fundoplication for the treatment of gastroesophageal reflux: mid-term results // Ann. Chir. - 2001. - Vol. 126. - №2. - P. 143–47.

216. Lipham J.C., DeMeester T.R., Ganz R.A., Bonavina L., Saino G., Dunn D.H., Fockens P., BemelmanW. The LINX reflux management system: confirmed safety and efficacy now at 4 years// Surg. Endosc. - 2012. - №26(10). – P. 2944-2949.

217. Lock G., Holstege A., Lang B. et al. Gastrointestinal manifestations of progressive systemic sclerosis // Am. J. Gastroenterol. - 1997. - №92. - P. 763-771.

218. Locke G.R III, Talley N.J., Fett S.L., Zinsmeister A.R., Melton L.J. III. Prevalence and clinical spectrum of gastroesophageal reflux: a population-based study in Olmsted County, Minnesota // Gastroenterology. - 1997. - №112. - P. 1448–1456.

219. Locke G.R. III, Tatley N.J., Zinsmeister A.R. Can symptoms predict endoscopic findings in GERD? // Gastrointest. Endosc. - №58. - P. 661–670.

220. Locke G.R., Talley N.J., Weaver A.L. et al. A new questionare for gastroesophageal reflux disease // Mayo Clin. Proe. - 1994. - №69. – P. 539-547.

221. Lopasso F.P., Sakai P., Gazi B.M., Artifon E.L., Kfouri C., Souza J.P., Kumar A. A pilot study to evaluate the safety, tolerance, and efficacy of a novel stationary antral balloon (SAB) for obesity // J. Clin. Gastroenterol.- 2008. - №42. – P. 48–53.

222. Lubezky N. et al. Prosthetic mesh repair of large and recurrent diaphragmatic hernias // Surgical endoscopy. - 2007.- Vol. 21. - №5. - P. 737–741.

223. Lundell L. Therapy of gastroesophageal reflux: evidencebased approach to antireflux surgery // Dig. Dis. - 2007. - №25. - P. 188-196.

224. Mahon D., Rhodes M., Decadt B. Randomized clinical trial of laparoscopic Nissen fundoplication compared with proton-pump inhibitors for treatment of chronic gastro-oesophageal reflux // Br. J. Surg. - 2005. - Vol. 92. - №6. - P. 695–699.

225. Massimo C. et al. Barrett.s esophagus: an update // Critical Reviews in Oncology. Hematology. - 2003. - Vol. 46. - P. 187-206.

226. Mayer M.D., Vakily M., Witt G., Mulford D.J.The pharmacokinetics of TAK-390 MR 60 mg, a dual delayed release formulation of the proton pump inhibitor TAK-390, and lansoprazole 60 mg: a retrospective analysis // Gastroenterology. - 2008. - №134(4). - P. 176.

227. Mehta S. et al. Prospective trial of laparoscopic Nisssen fundoplication versus proton pump inhibitor therapi for gastroesophageal reflux disease: Seven-year follow-up // Castrointest. Surg. - 2006.- Vol. 10. - №9. - P. 1312–17.

228. Metz D.C., Vakily M., Dixit T., Mulford D.Review article: dual delayed release formulation of dexlansoprazole MR, a novel approach to overcome the limitations of conventional single release proton pump inhibitor therapy // Aliment. Pharmacol. Ther. - 2009. - №29(9). - P. 928–937.

229. Mickevicius A., Endzinas Z., Kiudelis M., Jonaitis L., Kupcinskas L., Maleckas A., Pundzius J. Influence of wrap length on the effectiveness of Nissen and Toupet fundoplication: a prospective randomized study // Surg. Endosc. - 2008. - №22. - P. 2269-2276.

230. Mitchell P.C., Jamieson G.G. Coeliac axis and mesenteric thrombosis following laparoscopic Nissen fundoplication // Aust. N. Z. J. Surg. - 1994. - №64. – P. 728—730.

231. Modiano N., Gerson B. Barrett.s esophagus: Incidence, etiology, pathophysiology, prevention and treatment // Therapeutics and Clinical Risk Management. - 2007. - Vol. 3. - №6. - P. 1035-1045.

232. Morice A.H., Fontana G.A., Sovijarvi A.R., Pistolesi M., Chung K.F., Widdicombe J. et al. The diagnosis and management of chronic cough // Eur. Respir. J. - 2004. - №24. - P. 481–492.

233. Moshkowitz M. et al. Gastroesophageal reflux disease symptoms: Prevalence, sociodemographics and treatment patterns in the adult Israeli population // World J. Gastroenterol. - 2011. - Vol. 17. - №10. - P. 1332–1335.

234. Mouiel J., Katkhouda N., Zucker K.A., Bailey R.W., Reddick E.J. Treatment of perforated duodenal ulcer. In Surgical Laparoscopy // QMP Inc. St. Louis. Missouri. - 1991. – P. 276 – 279.

235. Nassif P.A., Pedri L.E., Martins P.R., Foauni M.M., Justen Mda S., Varaschim M., Bopp D.S., Malafaia O. Incıdence And Predısponent Factors For The Mıgratıon Of The Fundoplıcatıon By Nıssen-Rossettı Technıque In The Surgıcal Treatment Of Gerd // Arq. Bras. Cir. Dig. - 2012. - №25. - P. 75-80.

236. Nealis T.B., Howden C.W. Is there a dark side to long-term proton pump inhibitor therapy? // Am. J. Ther. - 2008. - №15. - P. 536-542.

237. Nicholas R.A., Symons, et al. Laparoscopic revision of failed antireflux surgery: a systematic review // The American Journal of Surgery. - 2011. - №22. - P. 336–343.

238. Nilsson M., Johnsen R., Ye W. et al. Prevalence of gastroesophageal reflux symptoms and the influence of age and sex // Scand. J. Gastroenterol. - 2004. - №39. - P. 1040-1045.

239. Nissen R. Eine einfache Operation zur Beeinflussung der Refluxeosophagitis// Schweiz. Med. Wochenschr. - 1956. - №86. - P. 590—592.

240. Nissen R. Exstirpation eines ganzen Lungenfl ugels // Dtsch. Zbl. Chir.- 1931. - №5. - P. 3003—3006.

241. Nissen R. Gastropexy as the lone procedure in the surgical repair of hiatus hernia // Am. J. Surg. - 1956. - №9. - P. 389—392.

242. Oelschlager B.K., Pellegrini C.A., Hunter J.G. et al. Biologic prosthesis to prevent recurrence after laparoscopic paraesophageal hernia repair: long-term follow-up from a multicenter, prospective, randomized trial // Journal of American college of surgeons. - 2011. - Vol. 4. - P. 461-468.

243. Orlando R.C. Overview of the mechanisms of gastroesophageal reflux // Am. J. Med. - 2001. - №111(8A). - P. 174–178.

244. Pacilli M., Eaton S., Maritsi D., Lopez P.J., Spitz L., Kiely E.M., Drake D.P., Curry J.I., Pierro A. Factors predicting failure of redo Nissen fundoplication in children// Pediatr. Surg. Int. - 2007. - №23(5). - P. 499-503.

245. Parsons J.P., Mastronade J.G. Gastroesophageal reflux disease and asthma // Cur. opin. pulm. med. - 2010. - №16. - P. 60–63.

246. Patti M.G., Robinson T., Galvani C., Gorodner M.V., Fisichella P.M., Way L.W. Total fundoplication is superior to partial fundoplication even when esophageal peristalsis is weak // J. Am. Coll. Surg. - 2004. - №198. - P. 863-869.

247. Paull A., Trier J.S., Dalton M.D. et al. The histologic spectrum of Barrett's esophagus // N. Engl. J. Med. - 1976. - Vol. 295. - P. 476-480.

248. Peery A.F., Dellon E.S., Lund J.et al. Burden of Gastrointestinal Disease in the United States: 2012 Update // Gastroenterology. - 2012. - Vol. 143. - №5. - P. 1179-1187.

249. Peters M.J., Mukhtar A., Yunus R.M., Khan S., Pappalardo J., Memon B., Memon M.A. Meta-analysis of randomized clinical trials comparing open and laparoscopic anti-reflux surgery // Am. J. Gastroenterol. - 2009. - №104. - P. 1548–1561.

250. Petersen R.P., Filippa L., Wassenaar E.B., Martin A.V., Tatum R., Oelschlager B.K. Comprehensive evaluation of endoscopic fundoplication using the EsophyX^{TM} device // Surg. Endosc.- 2012. - №26. - P. 1021–1027.

251. Petropulos P.C. Highly selective transgastric vagotomy // Arch. Surg. - 1980. - V. 115. - P. 33-39.

252. Pia Luedtke, Levine Marc S., Rubesin Stephen E. Diagnosis of Benign Esophageal Strictures: A Pattern Approach // Radiologic. RadioGraphics. - 2003. - Vol. 23. - P. 897–909.9.

253. Prach A.T., MacDonald T.A., Hopwood D.A., Johnston D.A. Increasing incidence of Barrett's oesophagus: education, enthusiasm, or epidemiology? // Lancet. - 1997. - №350. - P. 933

254. Qin M., Ding G., Yang H. A clinical comparison of laparoscopic Nissen and Toupet fundoplication for gastroesophageal reflux disease // Journal of Laparoendoscopic & Advanced Surgical Techniques. - 2013.- Vol. 23. - № 7. - P. 601–604.

255. Quincke H. Esophageal ulcers from digestive juice (ulcus oesophagi ex digestione)// Dtsch Arch Klin Med. - 1879. - №24. - P. 72.

256. Rathore M.A., Andrabi S.I., Bhatti M.I. et al. Metaanalysis of recurrence after laparoscopic repair of paraesophageal hernia // Journal of society of laparoendoscopic surgeons. - 2007. - Vol. 11. – P. 456-460.

257. Repici A., Fumagalli U., Malesci A., Barbera R., Gambaro C., Rosati R. Endoluminal fundoplication (ELF) for GERD using EsophyX: a 12-month follow-up in a single-center experience// J. Gastrointest. Surg. - 2010. - №14. - P. 1–6.

258. Revicki D.A., Wood M., Maton P.N. The impact of gastroesophageal reflux disease on health-related quality of live // Am. J. Med. - 1998. - Vol. 104. - №3. - P. 252–58.

259. Richter J.E. Extraesophageal presentations of gastroesophageal reflux disease: in overview // Am. J. Gastroenterol. - 2000. - №95(8). – P. 1-3.

260. Rodrigo F.R., Suzana Angélica S.L., Carlos Augusto P.A. et al. Delcio Matos Surgical treatment of gastroesophageal reflux disease: total or partial fundoplication? Systematic review and meta-analysis // Arquivos de Gastroenterologia.- 2011.- Vol.48. - №4.

261. Rokitansky C. Quoted by Nissen R. In Fundoplication und Gastropexie Bei Refiux krankheit und Hiatus hernie// New York: G Thieme Verlag Stuggart. – 1981. - P. 2—4.

262. Romagnuolo J., Meier M.A., Sadowski D.C. Medical or surgical therapy for erosive reflux esophagitis: costutility analysis using a Markov model //Ann. Surg. - 2002. - V. 236. - P. 191-202.

263. Rossetti M., Hell K. Fundoplication for the treatment of gastroesophageal reflux in hiatal hernia // World J. Surg. - 1977. - №1(4). - P. 439–443.

264. Rohss K., Hasselgren G., Hedenstrцm H. Effect of esomeprazole 40 mg vs omeprazole 40 mg on 24-hour intragastric pH in patients with symptoms of gastroesophageal reflux disease // Dig. Dis. Sci. - 2002. - №47. - P. 954-958.

265. Samplier R.F. Practice guidelines on diagnosis, surveillance and therapy of Barrett's esophagus // Am. J. Gastroenterol. - 1988. - Vol. 93. - P. 1028–1031.

266. Sandler R.S, Everhart J.E., Donowitz M., Adams E., Cronin K., Goodman C., Gemmen E., Shah S., Avdic A., Rubin R. The burden of selected digestive diseases in the United States // Gastroenterology. -2002. - №122. - P. 1500-1511.

267. Sauerbruch F., Chaoul H., Adam A. Hiatus hernia. Dis. Med. Wochenschr.- 1932. - №8. - P. 1709—1712.

268. ShanC.X., ZhangW., ZhengX.M., JiangD.Z., LiuS., QiuM. Evidence-based appraisal in laparoscopic Nissen and Toupet fundoplications forgastroesophageal reflux disease// World J. Gastroenterol. - 2010. - №28. - P. 3063-71.

269. Sharma P. Barrett.s Esophagus. // N. Engl. J. Med. - 2009. - Vol. 361. - P. 2548-2556.

270. Skinner D.B., Belsey R.H. Surgical management of esophageal reflux and hiatus hernia: long-term results with 1,030 patients // J. Thorac. Cardiovasc. Surg.- 1967. - №53. - P. 33—54.

271. Sonnenberg A.1., El-Serag H.B.Clinical epidemiology and natural history of gastroesophageal reflux disease // Yale J. Biol. Med.- 1999. - №72(2-3). - P. 81-92.

272. Soper N.J., Dunnegan D. Anatomic fundoplication failure after laparoscopic antireflux surgery // Ann. Surg. - 1999. - №229. - P. 669–76.

273. Soresi A.L. Diaphragmatic hernia: its unsuspected frequency: diagnosis and technique for radical cure // Ann. Surg.- 1919. - №6. - P. 254—270.

274. Spechler S.J., Fitzgerald R.C., Prasad G.A. History, Molecular Mechanisms, and Endoscopic Treatment of Barrett's Esophagus // Gastroenterology. - 2010. - Vol. 138. - Iss.3. - P. 854-869.

275. Spechler S.J., Sharma P., Souza R.F., Inadomi J.M., Shaheen N.J. American Gastroenterological Association technical review on the management of Barrett's esophagus // Gastroenterology. - 2011. - №140. - P. 18-52.

276. St. Peter S.D., Ostlie D.J., Holcomb G.W. 3rd. The use of biosynthetic mesh to enhance hiatal repair at the time of re-do Nissen fundoplication // J. Pediatr. Surg. - 2007. - №42(7). - P. 1298–301.

277. Sweet R.H. Diaphragmatic hernia // Thoracic Surgery. Philadelphia: WB Saunders.- 1950. - P. 316—334.

278. Sweet R.H. Esophageal hiatus hernia of the diaphragm: anatomical characteristics, technique of repair, results of treatment in 111 consecutive cases // Ann. Surg.- 1952. - №135. - P. 1—13.

279. Talley N., Lauritsen K., Tunturi-Hihnala H. et al. Esomeprazole 20 mg maintains symptom control in endoscopy-negative gastroesophageal reflux disease: a controlled trial of "on-demand" therapy for 6 months // Aliment Pharmacol Ther. - 2001. - №15. - P. 347-54.

280. Tanaka M., Ohkubo T, Otani K. et al. Stereoselective pharmacokinetics of pantoprazole, a proton pump inhibitor, in extensive and poor metabolizers of S-mephenytoin// Clin. Pharmacol. Ther.- 2001. - №69. - P. 108-13.

281. Targarona E.M., Bendahan G., Balague C. et al. Mesh in the hiatus: a controversial issue // Archives of surgery. - 2004. - Vol. 139. - P. 1286-1296.

282. Testoni P.A. Medical Indications to Antireflux Surgery in Gastroesophageal Reflux Disease // Gastroenterology International. - 1997. - Vol. 10(Suppl.2). - P. 32-33.

283. Toupet A. Technique d'eosophago-gastroplastie avec phreno-gastropexie dans la cure radicales des hernies hiatales et comme complement de l'operation de Heller dans les cardiospasmes // Mem. Acad. Chir. - 1963. - №89. - P. 394—399.

284. Trad K.S., Turgeon D.G., Deljkich E. Long-term outcomes after transoral incisionless fundoplication in patients with GERD and LPR symptoms // Surg. Endosc.- 2012. - №26. - P. 650–660.

285. Tytgat G.N., McColl K., Tack J. et al. New algorithm for the treatment of gastroesophageal reflux disease // Aliment. Pharmacol. Ther. - 2008. - Vol. 27. - P. 249–256.

286. Vakil N. et al. The Montreal definition and classification of gastroesophageal reflux disease: a global evidence-based consensus // Am. J. Gastroenterol. - 2006. - Vol. 101. - №8. - P. 1900–1920.

287. Valiati W. et al. Laparoscopic fundoplication – short- and long-term outcome // Langenbeck's Arch. Surg. - 2000. - Vol. 385. - №5. - P. 324–28.

288. Valusek P.A., St Peter S.D., Tsao K. et al. The use of fundoplication for prevention of apparent lifethreatening events// J. Pediatr. Surg. - 2007. - №42(6). - P. 1022–1024.

289. Van Pinxteren B., Numan M.E., Bonis P.A. et al. Short term treatment with proton pump inhibitors, H2-receptor antagonists and prokinetics for gastro-oesophageai reflux disease-like symptoms and endoscopy negative reflux disease // Cochrane Database Syst. Rev. - 2004. - №4.

290. Varela J., Jacks S. Laparoscopic circular biomesh hiatoplasty during paraesophageal hernia repair // Surg. Innov.- 2009. - №16(2). - P. 124—128.

291. Ware J.E., Snow K., Kosinski M. et al. SF-36 health survey: Manual and interpretation guide // Boston. - 1993. - P. 143.

292. Wilder-Smith C., Rohss K., Claar-Nilsson C., Lundin C. Esomeprazole 40 mg provides faster and more effective acid control than lansoprazole 30 mg in patients with symptoms of gastroesophageal reflux disease// Gastroenterology. - 2002. - №122(Suppl. 1). - P. 200.

293. Wileman S.M. Laparoscopic fundoplication is better than medical management for some quality-of-life measures in GERD // Ann. Intern. Med. - 2010. - Vol. 153. - №6. - P. 3–10.