ФЕДЕРАЛЬНОЕ ГОСУДАРСТВЕННОЕ БЮДЖЕТНОЕ НАУЧНОЕ УЧРЕЖДЕНИЕ «НАУЧНЫЙ ЦЕНТР СЕРДЕЧНО – СОСУДИСТОЙ ХИРУРГИИ ИМЕНИ А.Н. БАКУЛЕВА»

На правах рукописи

ШАРАДЗЕ ТАМИЛА ЗУРАБОВНА

ЭХОКАРДИОГРАФИЧЕСКАЯ ДИАГНОСТИКА СОСТОЯНИЯ ЛЕГОЧНЫХ АРТЕРИЙ И АОРТО-ЛЕГОЧНЫХ КОЛЛАТЕРАЛЬНЫХ АРТЕРИЙ У ПАЦИЕНТОВ С ТЕТРАДОЙ ФАЛЛО И АТРЕЗИЕЙ ЛЕГОЧНОЙ АРТЕРИИ С ДЕФЕКТОМ МЕЖЖЕЛУДОЧКОВОЙ ПЕРЕГОРОДКИ

Лучевая диагностика, лучевая терапия – 14.01.13

Диссертация
на соискание ученой степени кандидата медицинских наук

Научный руководитель – д.м.н., В.В. Плахова
Научный консультант - академик РАН Л.А. Бокерия

Москва - 2015

ОГЛАВЛЕНИЕ

Стр.

ВВЕДЕНИЕ……4

ГЛАВА 1. ОБЗОРЛИТЕРАТУРЫ……11

1.1 Тетрада Фалло: состояние проблемы……...11

1.2 Атрезия легочной артерии с дефектом межжелудочковой перегородки: состояние проблемы……...13

1.3. Коллатеральный кровоток……..19

1.4. Диагностика тетрады Фалло и Атрезии легочной артерии с дефектом межжелудочковой перегородки…….23

1.5. Хирургическое лечение.……...36

ГЛАВА 2. МАТЕРИАЛ И МЕТОЫ ИССЛЕДОВАНИЯ…….38

2.1. Клиническая характеристика больных……...38

2.2. Инструментальные методы обследования……...42

2.2.1. Электрокардиографическое исследование……...42

2.2.2. Рентгенологическое исследование сердца и легких. …….43

2.2.3. Эхокардиографическое исследование……...44

2.2.4. Катетеризация полостей сердца и АКГ……49

2.2.5. Рентгеновская компьютерная томография…….51

2.3. Статистическая обработка……..52

ГЛАВА 3. РЕЗУЛЬТАТЫ……..54

3.1. Предоперационная оценка состояния легочной артерии у пациентов с тетрадой Фалло……...54

3.1.1. Предоперационная оценка наличия или отсутствия АЛКА у пациентов с тетрадой Фалло……64

3.1.2. Статистический анализ……66

3.2. Предоперационная оценка анатомии легочной артерии

у пациентов с атрезией легочной артерии с дефектом межжелудочковой перегородки……..70

3.2.1. Предоперационная оценка наличия или отсутствия АЛКА у пациентов с атрезией легочной артерии с дефектом межжелудочковой перегородки……..83

3.2.2. Статистический анализ……100

ГЛАВА 4. ОБСУЖДЕНИЕ РЕЗУЛЬТАТОВ……105

4.1. Эхокардиография для диагностики системы легочной артерии и аорто-легочных коллатеральных артерий у пациентов с тетрадой Фалло……..105

4.2. Эхокардиография для диагностики системы легочной артерии и аорто-легочных коллатеральных артерий у пациентов с атрезией легочной артерии с дефектом межжелудочковой перегородки……110

ЗАКЛЮЧЕНИЕ…….119

ВЫВОДЫ……123

ПРАКТИЧЕСКИЕ РЕКОМЕНДАЦИИ……124

ПЕРЕЧЕНЬ ПРИНЯТЫХ СОКРАЩЕНИЙ И УСЛОВНЫХ ОБОЗНАЧЕНИЙ……...125

СПИСОК ИСПОЛЬЗОВАННОЙ ЛИТЕРАТУРЫ…….128

ВВЕДЕНИЕ

Актуальность темы исследования и степень ее разработанности

Интенсивное развитие современной кардиохирургии требует качественной и детальной диагностики анатомии врожденных пороков сердца. Врожденные аномалии сердца, которые ранее считались неоперабельными, на современном этапе устраняются хирургическим путем с хорошими результатами. К ним следует отнести синие врожденные пороки сердца (ВПС) - тетрада Фалло (ТФ) и атрезию легочной артерии (АЛА) с дефектом межжелудочковой перегородки (ДМЖП). Анатомические типы атрезии легочной артерии с дефектом межжелудочковой перегородки разнообразны в зависимости от уровня атрезии легочно-артериального дерева и вариантов коллатерального кровоснабжения легких [10,50,52,81,138]. Залогом успешной кардиохирургической помощи таким пациентам, является своевременная качественная детальная диагностика анатомии порока.

У грудных детей с тетрадой Фалло и атрезией легочной артерии главные легочные артерии могут быть гипоплазированы, могут прерываться или отсутствовать. При этом сосудистое ложе легких может кровоснабжаться за счет открытого артериального протока (ОАП), аорто-легочных коллатеральных артерий (АЛКА) или за счет их комбинации [85,93,109].

Хирургическое лечение таких детей улучшилось за последние 15 лет с тенденцией к первичной радикальной коррекции порока, включающей закрытие дефекта межжелудочковой перегородки, создание тоннеля с помощью заплаты или кондуита между правым желудочком и легочной артерией, а также закрытие, насколько это возможно, АЛКА [127]. Для планирования хирургической коррекции необходимо иметь детальную информацию о всех источниках кровоснабжения легких и анатомии основных ветвей легочных артерий.

Стандартным методом диагностики АЛКА у грудных детей с ТФ и АЛА с ДМЖП, является проведение катетеризации сердца и АКГ [135,113].

Однако, у новорожденных и грудных детей, страдающих врожденными пороками сердца «синего типа» и находящихся в крайне тяжелом состоянии катетеризация полостей сердца сопряжена с риском возникновения ряда осложнений: развития окклюзии сосудов, через которые проводится катетеризация сердца, возникновения гипоксического приступа вплоть до гибели пациента [77,130,156]. Учитывая выше перечисленные осложнения и вероятной необходимостью проведения в послеоперационном периоде дополнительной ангиографии а также интервенционных процедур таких, как дилатация легочных артерий, эмболизация БАЛКА, необходимо максимально изучить анатомию порока и состояние аорто-легочных коллатералей с помощью ЭхоКГ с целью возможного отсрочивания инвазивных диагностических процедур [110].

Проведенные исследования зарубежных коллег показали, что с помощью эхокардиографии (ЭхоКГ) с применением цветового доплеровского картирования (ЦДК), можно достаточно точно исследовать анатомию основных легочных артерий, а так же выявить наличия или отсутствия АЛКА у грудных детей с ТФ и АЛА с ДМЖП с определением чувствительности и специфичности данного метода [61,110,136].

Исследованию коллатерального кровоснабжения легких при сложных врожденных пороках сердца был посвящен ряд научных работ, вышедших, в частности, из НЦССХ им.А Н Бакулева [10,28,32,37,38,39,52]. Однако, аналогичных исследований в отечественной литературе, посвященных неинвазивной оценке состояния системы ЛА и коллатеральных артерий у больных с ТФ и АЛА проведено не было. В связи с чем, возникает необходимость определения возможностей ЭхоКГ в оценке состояния системы ЛА, её морфометрии и детального изучения коллатерального кровотока легких.

Цель исследования: оценить эффективность и достаточность метода эхокардиографии для детализации анатомии тетрады Фалло и атрезии легочной артерии с дефектом межжелудочковой перегородки.

Для достижения данной цели были поставлены следующие задачи.

Задачи исследования

1. Проанализировать данные ЭхоКГ в точной оценке анатомии и морфометрии легочных артерий у больных с тетрадой Фалло.
2. Определить возможности ЭхоКГ в детальной оценке размера, места и отхождения АЛКА у больных с тетрадой Фалло.
3. Определить роль ЭхоКГ в ряду других методов лучевой диагностики (КТ и АКГ) у больных с тетрадой Фалло.
4. Проанализировать данные ЭхоКГ в точной оценке анатомии порока и морфометрии легочных артерий у больных с атрезией легочной артерии с дефектом межжелудочковой перегородки.
5. Определить возможности ЭхоКГ в детальной оценке размера, места и отхождения АЛКА у больных с атрезией легочной артерии с дефектом межжелудочковой перегородки.
6. Определить роль Эхо-КГ в ряду других методов лучевой диагностики (КТ и АКГ) у больных с атрезией легочной артерии с дефектом межжелудочковой перегородки.

Научная новизна

В проведенном исследовании впервые в нашей стране подробно изучены морфо-функциональные параметры сердца у пациентов с тетрадой Фалло и АЛА с ДМЖП с помощью эхокардиографии.

Впервые оценена возможность применения допплерэхокардиографии для детального изучения состояния системы легочных артерий у пациентов первых двух лет жизни с тетрадой Фалло и АЛА с ДМЖП.

Впервые показана значимость допплерэхокардиографии в оценке допольнительного кровоснабжения легких у пациентов первых двух лет жизни с тетрадой Фалло и АЛА с ДМЖП, что позволило выдвинуть ряд новых положений, имеющих важное диагностическое и прогностическое значение.

Теоретическая и практическая значимость результатов исследования

На основании полученных данных выработаны рекомендации, направленные на улучшение предоперационной диагностики, с целью выбора оптимальной тактики хирургического вмешательства у пациентов с тетрадой Фалло и атрезией легочной артерии с дефектом межжелудочковой перегородки.

Полученные результаты исследования внедрены в клиническую практику и используются в работе в отделениях ФГБНУ «НЦ ССХ им. А.Н.Бакулева», а также могут быть использованы в других центрах, занимающихся инструментальным обследованием и хирургическим лечением врожденных пороков сердца.

Методология и методы исследования

В настоящей работе представлены данные обследования 51 пациента с тетрадой Фалло и атрезией легочной артерии с дефектом межжелудочковой перегородки в возросте от 2 дней до 2 лет, кождому из которых в обязательном порядке выполняли: электрокардиографию, рентгенографию органов грудной клетки, эхокардиографию и катетеризацию полостей сердца и ангиокардиографию, применямых в ФГБНУ «НЦ ССХ им А.Н.Бакулева».

Данная работа является первым исследованием, в котором подробно описаны возможности эхокардиографии для морфометрии легочной артерии с расчетом легочно-артериальных индексов по МакГуна и с применением протокола, предложенного Беришвили И.И. и Фальковским Г.Э. для оценки степени гипоплазии системы легочной артерии, а также впервые был применен

параметр Z-score, для количественной оценки состояния системы легочной артерии.

Сравнительный анализ данных, полученных методом эхокардиографии и ангиокардиографии статистически обработан с помощью программного пакета STATISTICA фирмы StatSoft, Inc., (США), а также проведен тщательный анализ диагностической ценности эхокардиографии по сравнению с ангиокардиографией у пациентов с тетрадой Фалло и атрезией легочной артерии с дефектом межжелудочковой перегородки с определением чувствительности и специфичности каждого метода диагностики.

Основные положения, выносимые на защиту

1. При ТФ ЭхоКГ является основным методом диагностики внутрисердечной анатомии с определением морфологических особенностей системы легочной артерии, а также в выявлении сопутствующих врожденных аномалий сердца, что имеет большое значение в выборе адекватной тактики хирургического вмешательства.
2. Основные эхокардиографические сложности возникают в определении анатомического типа АЛА с ДМЖП. Имеют место трудности визуализации гипоплазированных ветвей легочной артерии, которые могут привести к выбору неверной хирургической тактики.
3. В случае комбинации АЛА с ДМЖП с сопутствующими аномалиями легочных артерий (гемитрункус, агенезия устья левой легочной артерии) возрастает риск диагностических ошибок, в связи с чем приоритет остается за АКГ или РКТ.
4. Сложности качественного и количественного эхокардиографического анализа аортолегочных коллатералей у пациентов с АЛА с ДМЖП требуют выполнения АКГ или РКТ.

Степень достоверности и апробация результатов

Проверка первичной документации проведена комиссией в составе: главного научного сотрудника отделения рентгенохирургических методов исследования и лечения заболеваний сердца и сосудов, д.м.н. Пурсанов М.Г., руководителя отделения экстренной хирургии новорожденных и детей первого года жизни с ВПС, доктора медицинских наук, академика Бокерия Л.А., доктора медицинских наук, профессора, руководителя отделения реконструктивной хирургии новорожденных и детей первого года жизни с врожденными пороками сердца Ким А.И., доктора медицинских наук, профессора, руководителя отделения интенсивной кардиологии недоношенных и грудных детей с врожденными пороками сердца Туманян М.Р., руководителя отделения рентгенохирургических методов исследования и лечения заболеваний сердца и сосудов, доктора медицинских наук, академика Алекяна Б.Г., доктора медицинских наук, профессора, руководителя лаборатории патологической анатомии с прозектурой Серова Р.А., доктора медицинских наук, профессора, руководителя рентгенодиагностического отдела Макаренко В.Н., руководителя отделения перинатального кардиологического центра, доктора медицинских наук, профессора Беспалова Е.Д., научного сотрудника отделения рентгенохирургических методов исследования и лечения заболеваний сердца и сосудов, кандидата медицинских наук, Григоряна А.М. Комиссия установила, что фактические материалы, приведенные в диссертации, полностью соответствуют первичной документации: протоколам исследований, записям в амбулаторных картах и историях болезней, операционных журналах, хранящихся в архиве ФГБНУ «НЦ ССХ им. А.Н.Бакулева» и отделений центра.

Диссертационная работа прошла апробацию на заседании объединенной научной конференции при участии: отделений реконструктивной и экстренной хирургии новорожденных и детей первого года жизни с врожденными пороками сердца, отделения интенсивной кардиологии недоношенных и грудных детей с врожденными пороками сердца, отделения ультразвуковой диагностики

рентгенодиагностического отдела, отделения рентгенохирургических методов исследования и лечения заболеваний сердца и сосудов и отделения патологической анатомии с прозектурой Федерального государственного бюджетного научного учреждения «Научный Центр сердечно-сосудистой хирургии имени А.Н. Бакулева» 18 февраля 2015 года (протокол №1).

Выражаю огромную благодарность директору Научного Центра сердечно-сосудистой хирургии им. А.Н. Бакулева, академику РАН Бокерия Л.А., научному руководителю доктору медицинских наук Плаховой Виктории Валерьевне, всему коллективу рентгенодиагностического отдела и сотрудникам всех отделений задействованных при выполнении данной работы.

ГЛАВА I. ОБЗОР ЛИТЕРАТУРЫ

Тетрада Фалло и атрезия легочной артерии с дефектом межжелудочковой перегородки в сочетании с АЛКА являются одними из самых сложных комплексов врожденных сердечных аномалий для радикального хирургического лечения. Важное значение в исходе операции имеет своевременная точная диагностика с детальным описанием внутрисердечной анатомии порока, состояния системы легочной артерии и сосудистого русла легких. Обнаружение и топическая диагностика дополнительных источников кровоснабжения легких с определением их интенсивности, оказывают результирующе влияние на выбор и этапность хирургического лечения.

Легочное кровообращение у пациентов с тетрадой Фалло в сочетании с большими коллатеральными артериями имеет много общего с кровообращением при атрезии легочного ствола с дефектом межжелудочковой перегородки. По данным некоторых авторов, крайней формой проявления ТФ является АЛА в сочетании с ДМЖП. Поэтому объединяют этих пациентов в одну группу при изучении непосредственных и отдаленных результатов коррекции [54].

1.1. Тетрада Фалло: состояние проблемы

Определение. Тетрада Фалло (ТФ) является пороком конотрункуса, в основе, которого лежит проявление гипогенезии инфундибулярного отдела правого желудочка. Основные признаки классического варианта ТФ следующие: декстрапозиция аорты; большой подаортальнай ДМЖП; обструкция выводного отдела ПЖ и гипертрофия ПЖ.

ТФ может сочетаться с различными ВПС: аномалия Эбштейна; частичный или тотальный аномальный дренаж легочных вен [120,121]; множественные ДМЖП; полная форма атриовентрикулярного канала (обычно тип «С» по Rastelli);

аномалии митрального клапана и др. У 15% пациентов в возрасте старше года встречается открытое овальное окно или ДМПП [54]. При ТФ встречаются аномалии коронарных артерий, которые выявляются в 2,5-5% случаев, наиболее часто встречается аномальное отхождение передней межжелудочковой ветви от правой коронарной артерии и коронарно-легочные фистулы. [1,18,51,141].

Генетика, эмбриология. Вследствие нарушения ранних этапов эмбрионального развития, таких как деление, ротация, а также абсорбция конотрункуса, лежит формирование данного порока сердца [65,67].

В результате патологического воздействия на эмбрион в конце 7-8 недели внутриутробного развития плода происходит нарушение в развитии легочно-артериального дерева. При нарушении развития легочно-артериального дерева возникают различные аномалии системы ЛА: стенозы и гипоплазии легочных артерий, отсутствие левой ЛА, отхождение одной из ветвей легочной артерии от восходящей аорты, наличие больших аортолегочных коллатеральных артерий, аномальный дренаж легочных вен и др. [54].

Эпидемиология. ТФ встречается в 0,214-0,262% случаев на 1000 младенцев, 6-7% среди всех ВПС и 4% в группе больных с критическими ВПС [23,54]. По данным Бокерия Л.А. и соавторы 2009, в Российской Федерации процент больных с ТФ в структуре ВПС у детей первого года жизни в 2008 году составил 9,4% [21]. CneillC. и соавторы 1994 отмечают, что в 16 % случаев ТФ сочетается с 22q11 микроделецией (синдром DiGeorg) и до 4% с NKX2.5 мутацией [76].

Естественное течение. ТФ не проявляет себя во внутриутробном периоде и не оказывает влияния на развитие плода т.к. параллельная работа обоих желудочков сердца может обеспечить адекватный системный кровоток, а плацента – оксигенацию соответственно. ТФ – прогрессирующий порок сердца, однако у большей части пациентов первые симптомы проявляются уже в неонатальном периоде.По данным CneillC. и соавторов 1994, только 66% детей с ТФ могут дожить до 1 года, 48% - до 3 лет и лишь 24% - до 10 лет [76].SamanekM. 1999 в своем исследовании сообщает, что 88% детей выживают в течении 1 недели, 84% - в течении 1 месяца, к 1 году в живых остается 64% больных, к 5

годам - 49%, к 10 годам - 23% и только 4% пациентов доживают до 15 лет без хирургическоголечения [131,132].Имеются сообщения, что не оперированные больные с ТФ могут доживать до 60 лет [23,76].

`1.2. Атрезия легочной артерии с дефектом межжелудочковой перегородки: состояние проблемы

Определение. Атрезия легочной артерии (АЛА) с дефектом межжелудочковой перегородки (ДМЖП) - характеризиется врожденным отсутствием прямого сообщения между правым желудочком и легочной артерий на уровне инфундибулярного отдела правого желудочка, лёгочного клапанного кольца, легочного ствола, правой и/или левой ветви [70,138].

Атрезия легочной артерий может наблюдаться при различных ВПС, как правило, образующихся в результате нарушения формирования конотрункуса [72,118]. Межпредсердное сообщение является достаточно частым сопутствующим ВПС. По данным Подзолков В.П. и соавторы, 2003 частота встречаемости ООО составляет 44,6% случаев [52]. Довольно часто встречается праволежащаядуга аорты. По данным разных авторов, это аномалия может наблюдаться в 29-50% случаев [32,59,116]. Около 15-20% случаев АЛА с ДМЖП сочетается с такими пороками, как тотальный аномальный дренаж легочных вен, единственный желудочек, атрезия трикуспитального клапана, транспозиция магистральных сосудов [37,154]. Наиболее часто АЛА встречается с ДМЖП без других пороков сердца [2,3,27,33,46].

Генетика, эмбриология. Большинство авторов в своих исследованиях старались выяснить причину возникновения АЛА, а также установить, на каком этапе происходит нарушение нормального развития [7,13,64].

АЛА с ДМЖП часто сочетается с делецией 11 участка 22 хромосомы. Chessa M. и соавторы, 1998 провели сравнительную оценку анатомии пороков у больных

с нормальным хромосомным набором и с повреждением 11 участка 22 хромосомы. Было выявлено, что на основании полученных ангиометрических показателей ЛА у 94 больных с ТФ и АЛА\ДМЖП (25 из них патологией 22 хромосомы) наиболее сложные формы пороков с выраженной гипоплазией системы ЛА и наличием БАЛКА чаще встречаются при делеции 11 участка 22 хромосомы [72].

Вышеприведенные данные о сочетании делеции 11 участка 22 хромосомы с более тяжелыми формами пороков конотрункуса подтверждаются и другими авторами [64,96,118,134].

АЛА с ДМЖП относится к порокам конотрункуса. Конотрункус или эмбриональный ствол (trunkus) – общий сосуд, является выносящим отделомсердца 2-3-недельного эмбриона и соединяет желудочки с артериальным стволом (conusarteriozus) [68,78,89,111,154].

В образовании легочного артериального дерева участвуют три самостоятельных анатомических сегмента: 1) из эмбрионального ствола при его делении артериальной перегородкой формируются аорта и легочный ствол; 2) из правой и левой 6-й пары аортальных дуг образуются легочные артерии; 3) из легочного сосудистого сплетения, которое непосредственно связано с дорсальной аортой, формируются внутрилегочные сосуды, образующие легочное сосудистое ложе [49,82,111].

Система легочных артерий формируется и дифференцируется со 2-го месяца внутриутробного развития, за счет изменения генетических и гемодинамических факторов [125].

В результате патологического воздействия на эмбрион в течение первых 2-х месяцев жизни происходит замедление роста, и перерождение какой-либо части системы ЛА в фиброзную ткань. В зависимости от стадии нарушения роста ЛА возникает та или иная форма атрезии, а отсутствие или нарушение развития одного или нескольких сегментов объясняет многообразие анатомических вариантов порока. [37].

Одновременно с процессом образования ЛС идет формирование инфундибулярного отдела ПЖ и конусной части межжелудочковой перегородки [102]. Однако при нарушении развития артериального конуса не происходит слияния артериальной и межжелудочковой перегородок, в результате чего между желудочками остается сообщение над верхней частью межжелудочковой перегородки с формированием большого ДМЖП. [150].

Эпидемиология. Частота встречаемости порока по данным различных исследований широко варьирует.

Частота встречаемости данного порока составляет 0,042 на 1000 новорожденных, по данным исследования в рамках программы New England Infant Cardiac Program.Этот порок занимает третье место среди ВПС с признаками выраженной гипоксемии, уступая по частоте встречаемости только тетраде Фалло и транспозиции магистральных сосудов [4,9,27].

По данным Samanek M. и соавторов, 1999 частота встречаемости составляет 1,09% от всех ВПС [131].

По данным Leonard и соавторов, 2000 данный порок сердца встречается в 0,100 случаях на 1000 новорожденных. [108].

Естественное течение. Течение порока без хирургического вмешательства характеризуется короткой продолжительностью жизни и высокой смертностью [10,27,36,42, 108,149].

Без оперативного вмешательства выживаемость таких пациентов не превышает 50% в возрасте до 1 года и 8% в течение 10 лет [52].

В первые дни и недели жизни больных с атрезией легочной артерии с ДМЖП смертность связана с закрытием ОАП или прогрессирующим сужением больших аорто-легочных коллатеральных артерий. Смерть обычно наступает от нарастающей гипоксемии, обусловленной уменьшением или практически полным прекращением легочного кровообращения. Ухудшение состояния в детском возрасте нередко связывают с тем, что отсутствует увеличение размеров коллатеральных артерий соответственно росту больного [93].

Вместе с тем больные с большим ОАП и большими аорто-легочными коллатеральными артериями могут в течение длительного времени находиться в состоянии компенсации [24].

По данным Leonard H. и соавторы, 2000 на 601635 новорожденных пришлось 129 (0,02 %) больных с АЛА с ДМЖП. Смертность в течение первой недели составила 11,6% (15 больных), смертность в течение года-37,9% (49 больных). Из 57 выживших больных 39 % относились к I-II классу по Нью-Йорской классификации 61% находились в III-IV функциональном классе [108].

По данным Верина В.В. 2006 всем больным с АЛА I-II типа в сочетании с ДМЖП должна быть проведена радикальная коррекция порока. У пациентов с АЛАIII-IV типа при невозможности выполнения полной хирургической коррекции порока, вмешательство должно быть направлено на снижение уровня гипоксемии [25].

Анатомия, классификация.

Анатомические критерии АЛА с ДМЖП включают в себя 6 следующих компонентов:

1. АЛА на различных уровнях.
2. Большой ДМЖП.
3. Источники коллатерального кровотока легких.
4. Гипертрофия правого желудочка сердца.
5. Декстрапозиция корня аорты.
6. Взаимоотношение аорты и легочного ствола [3,4,52,138,153].

Атрезия может распространятся от клапанного кольца до дистальных отделов ветвей легочных артерий, с наличием, либо отсутствием сообщения между ними [24,37,70,154].

Нередко АЛА с ДМЖП сочетается с гипоплазией всего легочно-артериального дерева. По данным Bharathi S. 1975 резкая гипоплазия системы ЛА отмечается в 46,1% случаев, умеренная гипоплазия-в 44,1% случаев, удовлетворительные размеры легочных артерий –9,8% [70].

ДМЖП, обычно большого размера, может быть расположен как под наджелудочковым гребнем, так и выше него в конусной перегородке ПЖ [70,138]. Чаще всего ДМЖП расположен субаортально. Имеет сходство по своей анатомии и локализации с таковым при тетраде Фалло.

Наличие больших аортолегочных коллатеральных артерий наиболее характерно для атрезии легочного ствола с дефектом межжелудочковой перегородки. Однако коллатеральные артерии могут быть и у пациентов, имеющих выраженный стеноз легочного ствола в частности при тетраде Фалло (ТФ). Хирургический подход будет единым и для пациентов с ТФ, и для пациентов с атрезией легочного ствола [54].

Во всех случаях АЛА с ДМЖП отмечается гипертрофия ПЖ. В связи с низким коллатеральным кровотоком в 40% случаев может отмечаться умеренная гипоплазия ЛЖ, а в 20% случаев его гипертрофия или дилатация [33,70,138].

Восходящая аорта во всех случаях значительно расширена и смещена вправо. Декстрапозиция корня аорты имеет различную степень выраженности. По мнению некоторых авторов, смещение аорты на 1/3 в сторону ПЖ отмечается в 50-60% случаев [70]. В 15-26% случаев корень аорты почти польностью отходит от ПЖ [37,52,138].

наиболее удобной для практического применения является классификация Somerville, J., 1970 (Рисунок 1).

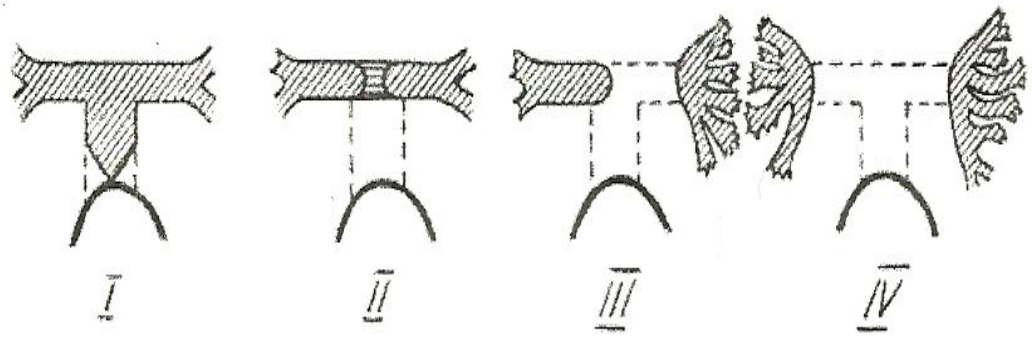

Рис. 1. Классификация АЛА с ДМЖП по Somerville, J. 1970.
I – 1 тип – АЛА на уровне клапана ЛА; II – 2 тип – АЛА ствола ЛА; III – 3 тип – атрезия ствола ЛА и одной из ее ветвей; IV – 4 тип – атрезия ствола и обоих ЛА.

В данной классификации выделяется четыре типа порока:

1. Атрезия на уровне клапана ЛА. Легочный ствол, правая и левая легочные артерии полностью сформированы и проходимы.
2. Атрезия клапана и ствола легочной артерии. Обе легочные артерии сохранены и могут быть слиты или разъединены.
3. Атрезия клапана, ствола и одной из легочных артерий. Другая легочная артерия сформирована и проходима.
4. Атрезия клапана, ствола, обеих легочных артерий. Кровоток в легких осуществляется за счет сети коллатеральных сосудов.

Эта классификация позволяет определить возможность выполнения операции и объем хирургической коррекции порока.

На третьей Международной конференции по разработке номенклатуры для детской кардиохирургии (New Orleans, 1999), была принята классификация АЛА с ДМЖП, охватывающая все варианты порока. Было использовано несколько уровней классификации порока. Предложено всех пациентов с АЛА с ДМЖП разделить на группы в зависимости от анатомии малого круга кровообращения и наличия определенного типа атриовентрикулярной и вентрикулоартериальной связи [145].

Классификация АЛА с ДМЖП в зависимости от типа атриовентрикулярной и вентрикулоартериальной связи: [52].

1. Конкордантная атриовентрикулярная и вентрикулоартериальная связь (АЛА с подаортальным ДМЖП);
2. Конкордантная атриовентрикулярная и дискордантная вентрикулоартериальная связь (ТМА с АЛА с ДМЖП, ДОС ПЖ с АЛА с ДМЖП, ДОС ЛЖ с АЛА с ДМЖП);
3. Дискордантная атриовентрикулярная и конкордантная вентрикулоартериальная связь (изолированная инверсия желудочков с АЛА и ДМЖП);

4. Дискордантная атриовентрикулярная и вентрикулоартериальная связь (КТМА с АЛА с ДМЖП, ДОС ПЖ с АЛА с ДМЖП, ДОС ЛЖ с АЛА с ДМЖП).

Прогноз и течение порока зависит от размера и количества аорто-легочных коллатералей и ОАП, осуществляющих «поддержку» легочного кровотока. Такие дети, как правило, находятся в критическом состоянии и требуют немедленного хирургического вмешательства - наложение системно-легочного анастомоза или стентирование ОАП.

Классификация малого круга кровообращения предпологает:

Тип А - имеются истинные ЛА, БАЛКА отсутствуют. Легочный кровоток осуществляется через ОАП. В зависимости от состояния гемодинамики малого круга кровообращения возможна первичная радикальная коррекция порока, либо паллиативное лечение. При несливающихся ЛА может потребоваться их соединение.

Тип Б - наличие истинных ЛА и БАЛКА. В качестве этапного хирургического лечения необходимо выполнять процедуру унифокализации легочного кровотока.

Тип В – истинные ЛА отсутствуют, легочный кровоток осуществляется по БАЛКА Цель новой номенклатуры – более точное описание анатомических и морфологических аспектов порока, возможность включить в классификацию все формы АЛА и ДМЖП [52].

1.3. Коллатеральный кровоток

В литературе описано множество классификаций коллатерального кровоснабжения легких [104,138].

Большие аорто-легочные коллатеральные артерии (БАЛКА) являются источниками компенсаторного или избыточного легочного кровотока и подразделяются на врожденные и приобретенные. Первые описаны в сочетании с врожденными пороками сердца (ВПС), чаще всего с атрезией легочной артерии в

сочетании с дефектом межжелудочковой перегородки сердца (ДМЖП) и тетрадой Фалло, в ряде случаев БАЛКА могут существовать изолированно, т.е. без наличия ВПС. Приобретенные коллатеральные артерии являются вторичным осложнением хронической альвеолярной гипоксии и описаны у пациентов с воспалительными, неопластическими или травматическими заболеваниями легких [62].

Somerville J., 1970 различает большие и маленкие коллатеральные сосуды, которые могут быть как врожденными так и приобретенными [138].

Rabinovich M., 1992 различал три основных типа коллатеральных сосудов: 1) прямые (direct) аорто-легочные коллатерали, 2) непрямые аорто-легочные коллатерали (indirect), 3) истинные бронхиальные артерии [52].

В связи с многообразием анатомии коллатерального кровообращения легких мы считаем целесообразным представить классификацию J.Kirklin 1981 [104], как, наиболее полную, где выделяются: 1. Открытый артериальный проток (ОАП), 2. Большие аорто-легочные коллатеральные артерии (БАЛКА), 3. Медиастинальные артерии, 4. Бронхиальные артерии, 5. Фистулу левой коронарной артерией и стволом легочной артерии, 6. Смешанные формы (рисунок 2).

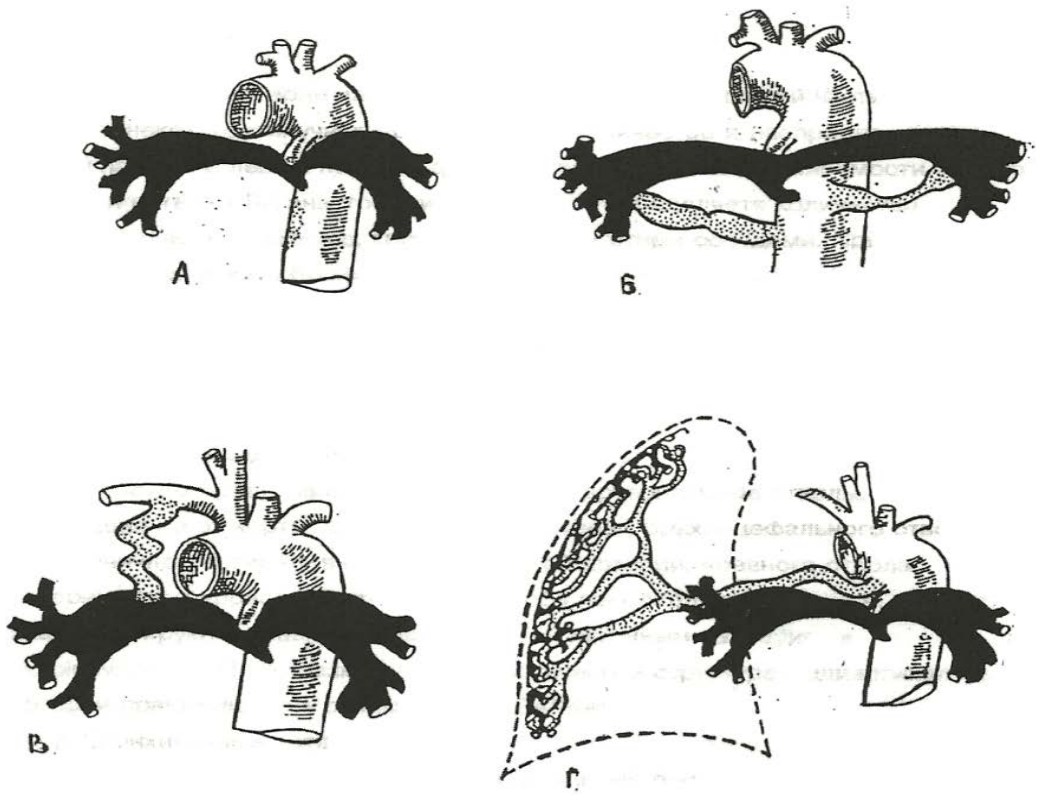

Рис. 2. Источники коллатерального кровотока в легких при АЛА с ДМЖП:
А – кровоснабжение ЛА через ОАП;
Б – кровоснабжение ЛА через 2 БАЛКА;
В – кровоснабжения ЛА через большую медиастинальную артерию справа;
Г – кровоснабжение легкого через бронхиальную коллатеральную артерию.

1. ОАП является наиболее частым источником коллатерального кровоснабжения. Все пациенты имеют ОАП при рождении, который у большинства детей с АЛА с ДМЖП в первые дни жизни закрывается [33]. Ввиду этого некоторые авторы считают ОАП наименее надежным источником коллатерального кровоснабжения легких [37,52,84].

2. Большие аортолегочные коллатеральные артерии. БАЛКА являются основным типом компенсаторного легочного кровообращения при АЛА с ДМЖП, составляющим от 75 до 93% от всех источников коллатерального кровотока легких [116,140]. Крупные коллатеральные артерии наиболее часто отходят от нисходящей грудного отдела аорты на уровне бифуркации трахеи, в некоторых случаях – от дуги аорты, и значительно реже от брюшного отдела аорты [84].

Количество и распределение их между легкими довольно вариабельно, общее количество коллатеральных сосудов у одного пациента в среднем составляет от 2 до 6 коллатералей [84].

БАЛКА, наиболее часто анастомизируют с главными, долевыми, внутрилегочными сегментарными артериями. Различают прямые и непрямые БАЛКА [29].

Прямые БАЛКА представляют собой эмбриональные сегментарные сосуды, отходящие от нисходящей аорты, входящие в легкое спереди или позади бронхов и напрямую анастомозирующие с ветвями ЛА. Встречаются от 2-х до 6-ти таких сосудов. Обычно БАЛКА соединяются с легочными артериями в корне легкого на уровне сегментарных ветвей [36].

Непрямые коллатерали по строению ничем не отличаются от вышеописанных сосудов, с той лишь разницей, что образуют экстрапульмональные анастомозы [36,58].

Большое значение придается вопросу о распространении ветвей коллатеральных артерий в легком и о их связях с истинными ЛА, так как от этого во многом зависит выбор метода лечения [52].

Кроме вариантов отхождения и анатомического хода БАЛКА очень важно функциональное состояние коллатеральных артерий. Особое внимание в последние годы уделяется наличию стенозов БАЛКА. В литературе приводятся разные данные о частоте их стенозов. По данным некоторых авторов, стенозы встречаются от 42% до 70% случаев [94,116,117,129]. Наиболее частым местом стенозов БАЛКА является область анастомоза с ЛА, а также - отхождение коллатералей от нисходящего отдела аорты.

Наличие стенозов БАЛКА имеет гемодинамическое значение для состояния легочного кровотока при АЛА с ДМЖП. Описаны случаи возникновения легочной обструкции при АЛА с ДМЖП, которая всегда сопровождается высокой легочной гипертензией и высоким общелегочным сосудистым сопротивлением [94,147].

3. Большие медиастинальные артерии – крупные артериальные стволы, отходящие от крупных ветвей аорты (брахиоцефальный ствол, подключичная артерия, внутренняя грудная артерия, чревный ствол и др.) Обычно они анастомозируют с главными и долевыми ветвями ЛА. По размеру и гистологической структуре медиастинальные артерии не отличаются от БАЛКА [37,94].

4. Бронхиальные артерии - Эти сосуды в условиях обедненного легочного кровотока начинают играть значимую роль в увеличении эффективного легочного кровотока посредством анастомозов с легочными артериями на прекапиллярном уровне. Компенсация нарушений легочной гемодинамики осуществляется за счет гипертрофии и гиперплазии системы бронхиальных артерий и выраженного лево – правого сброса, [6,7,8].

5. Фистула, соединяющая коронарную артерию с ветвями легочной артерии – крайне редкий вариант коллатералей. В литературе описано всего 25 случаев участия ветвей коронарных артерий в кровоснабжении легких при АЛА с ДМЖП [116,137,155]. Чаще всего анастомозы встречаются между ветвями левой коронарной артерией и бронхиальными артериями, которые могут играть значительную роль в компенсации легочного кровообращения [52].

1.4. Диагностика тетрады Фалло и АЛА с ДМЖП

Клиническая картина АЛА с ДМЖП, очень похожа на тетраду Фалло. В обоих случаях преобладают признаки артериальной гипоксемии, которая в свою очередь определяется внутрисердечной анатомией и степенью кровоснабжения легких. Комплексное использование диагностических методов исследования помогает верифицировать врожденный порок сердца: Электрокардиографическое исследование, рентгеновское исследование, эхокардиография, ангиокардиография, рентгеновская компютерная томография с внутривенным контрастированием.

Электрокардиографическое исследование.

На электрокардиограмме фиксируется правограмма с признаками гипертрофии и перегрузки миокарда правых отделов сердца [47].

Электрокардиографические признаки гипертрофии миокарда определялись на основании работ Орлова В.Н. 1997, Мурашко В.В. 1998 и др.[44,45].

Оценка гипертрофии предсердий,осуществлялась по критериям выше указанных авторов, а также Кубергером М.Б. 1983 [41].

Атриовентрикулярная проводимость в большинстве случаев находится в пределах нормы. Замедление атриовентрикулярной проводимости по типу неполной блокады I степени отмечается у 5% больных, у которых интервал P-Q составляет 0,18-0,24 с. [52].

Рентгенологическое исследование грудной клетки. Одним из основоположников отечественной рентгенологии в кардиохирургии является М.А. Иваницкая, она впервые разработала систему рентгенологического исследования пациентов с приобретёнными и врожденными пороками сердца [31].

При рентгенологическом исследовании у больных с ТФ и АЛА с ДМЖП определяется обеднение легочного рисунка с узкими тенями корней легких. Однако легочный рисунок может быть хорошо выражен или даже усилен за счет атипичных теней коллатеральных сосудов.

По мнению некоторых авторов, сетчатый легочный рисунок, который ранее считался типичным рентгенологическим признаком коллатерального кровообращения, характерен только для приобретенных, развившихся в процессе жизни анастомозов [47].

Рентгенологическим признаком у некоторых больных может быть асимметрия легочного рисунка (симптом Януса), когда с одной стороны он усилен, а с другой обеднен. В связи с тем, чтоимеется западение дуги легочной артерий, а верхушка сердца смещена увеличенным правым желудочком, талия сердца приподнята и форма приобретает вид «деревянного башмачка» [36,43,58].

Рентгенологическая картина косвенно позволяет оценить нарушение гемодинамики, но окончательно не решает вопрос об анатомии порока в целом. Существует множество ВПС с однотипной гемодинамикой, но совершенно различных в отношении морфологических нарушений. Рентгенологические изменения, характерные для ТФ и АЛА с ДМЖП, встречаются при общем артериальном стволе (ОАС), транспозиции магистральных сосудов (ТМА), особенно в комбинации со стенозом легочной артерий и др.

В итоге, по данным рентгенологического исследования можно заподозрить анатомию порока а точная диагностика не представляется возможным.

Эхокардиографическое исследование. Первоначальная диагностика тетрады Фалло и атрезии легочной артерии с ДМЖП с помощью эхокардиографии (ЭхоКГ) возможна на ранних сроках беременности [119]. В раннем неонатальном периоде эхокардиография является основным неинвазивным методом первичной диагностики анатомии АЛА с ДМЖП и ТФ у детей находящихся в крайне тяжелом состоянии [16,92].

При выполнении эхокардиографического исследования необходимо оценить внутрисердечную анатомию порока, состояние системы легочной артерии, источники легочного кровотока (ОАП и БАЛКА), выявить сопутствующие врожденные сердечные аномалии и выполнить морфометрические измерения полостей, клапанов и сосудов сердца.

Надо отметить, при сложных врожденных пороков сердца (ВПС), сопровождающихся гипоксемией, в том числе при ТФ, практически у всех детей возникает повреждение миокарда, степень которого, по данным литературы, находится в прямой зависимости от выраженности и длительности наблюдающейся хронической гипоксемии и нарушения гемодинамики [12,17,30,34,35,53]. Морфология правого и левого желудочков у пациентов с ТФ оказывает большое влияние на хирургическую тактику коррекции порока [5,14,17,20]. Было показано, что малые размеры желудочков или нарушение их функции значительно ухудшают прогноз и результаты хирургической коррекции

у данной категории больных [53,87]. В связи с этим Барышникова И.Ю. 2011 в своих работах продемонстрировала клиническую пользу и преимущества тканевой допплеровской эхокардиографии (ТД ЭхоКГ) в оценки глобальной функции миокарда у пациентов с ТФ. Раннее выявление возможных диастолических и систолических нарушений функции миокарда правого и левого желудочка позволяет своевременно изменить условия интенсивной терапии и улучшить течение ближайшего послеоперационного периода [11].

Внутрисердечная анатомия

Эхокардиография позволяет с высокой точностью диагностировать внутрисердечную анатомию ТФ и АЛА с ДМЖП: определить локализацию и размер ДМЖП, степень декстрапозиции аорты, оценить компоненты стеноза на уровне оттока из правого желудочка и морфофункциональное состояние желудочков, выявить аорто-легочные коллатерали и сопутствующую патологию [61,92].

В исследовании Marek J. и соавторы, 1995 только 34,6% пациентов с АЛА были прооперированы на основании данных ЭхоКГ [112].

Saraclar M. и соавторы, 1996 продемонстрировали 100% специфичность метода ЭхоКГ в диагностике АЛА с ДМЖП, но чувствительность метода составила всего 67% [133]. Авторы указывают на высокий процент ошибочной трактовки типа АЛА с помощью ЭхоКГ при наличии гипоплазированного ствола ЛА и очень маленького ОАП, что ограничивает возможности визуализации сохранной части системы ЛА.

По мнению Шинкаревой Т. В. 2011 в определении типа АЛА с ДМЖП, чувствительность метода ЭхоКГ составила 81%, специфичность 77% в сравнении с РКТ (чувствительность 100%, специфичность 100%) и АКГ (чувствительность 96%, специфичность 93%) [59]. В тоже время, Плахова В.В. 2011 продемонстрировала очень высокую чувствительность (97,4%) и специфичность

(99,6%) метода ЭхоКГ в диагностике АЛА с ДМЖП. Анализ диагностической ценности ЭхоКГ в диагностике анатомического типа АЛА показал: при выявлении 1 типа чувствительность – 69,5%, специфичность – 87,5%, 2 типа – чувствительность – 93%, специфичность – 88%, в диагностике 3 типа – специфичность – 89%, (чувствительность не была рассчитана из за не большого количества больных) [48].

При использовании цветного допплеровского картирования, в большинстве случаев, возможно исключить наличие БАЛКА и определить оптимальную тактику лечения пациента с АЛА с ДМЖП и с ТФ [92]. Несмотря на это, ЭхоКГ не дает полной информации о состоянии легочного кровотока [139].

У пациентов с ВПС со сниженным легочным кровотокам (ТФ, АЛА) диагностика сопутствующего ТАДЛВ затруднена, так как клиника ТАДЛВ «маскируется» и даже при обструктивной форме ТАДЛВ признаки увеличенного легочного кровотока встречаются редко [73,75,80,107,128].

Тем не менее, описаны, случаи точной ЭхоКГ диагностики сопутствующих сердечных аномалий при АЛА: ДАЛП [95], ТАДЛВ [120], рестриктивный ДМЖП [152].

Кроме того, имеются трудности выявления сопутствующих врожденных аномалий (ДАЛП, ТАДЛВ, ЧАДЛВ, коронарно-легочная фистула) у пациентов со сниженным легочным кровотоком, что в ряде случаев приводит к ошибочной хирургической тактике [69,75,83,100,143]. Тем не менее, случаи ЭхоКГ диагностики сопутствующих сердечных аномалий (ДАЛП, ТАДЛВ КАКИЕ) при ТФ и АЛА описаны в ряде зарубежных источников [95,120].

Анатомия легочной артерии при тетраде Фалло и АЛА с ДМЖП

При постановке диагноза атрезии легочной артерии с ДМЖП необходимо провести дифференциальную диагностику с общим артериальным стволом, аномальным отхождением одной легочной артерии от восходящей аорты (гемитрункус) [79].

По данным Acherman R.J., 1996 выполнение коррекции порока на основании данных эхокардиографии возможно в случае визуализации конфлюентных легочных артерий достаточного размера с поддержкой легочного кровотока через ОАП с отсутствием больших аорто-легочных коллатералей. Четкая визуализация неконфлюэнтных легочных артерий и их отличие от БАЛКА при эхокардиографическом исследовании затруднительно. При значительной гипоплазии легочных артерии и визуализации, больших аорто-легочных коллатералей авторы рекомендовали перед хирургическим вмешательством выполнять АКГ [61].

Основные трудности ЭхоКГ диагностики возникают при визуализации гипоплазированный системы легочной артерии у пациентов с АЛА с ДМЖП, что приводит к ошибочной трактовке уровня атрезии легочной артерии. Эти же авторы считают, что недостатком метода эхокардиографии является ограничение визуализации дистального отдела легочных артерий и определение коллатералей на уровне легочного сегмента. В связи с чем, АКГ продолжает быть актуальным для диагностики анатомического типа АЛА и адекватной оценки поддержки легочного кровотока [61].

При эхокардиографическом исследовании пациента с тетрадой Фалло удается визуализировать сужение ВОПЖ и стеноз легочной артерии. Наличие антеградного кровотока в легочную артерию помогает в оценке визуализации ствола и ветвей ЛА. Стеноз клапанов легочной артерии только в 15% случаев является значимым, следовательно, его частота в литературе несколько преувеличена [19]. Во всех остальных случаях имеется гипоплазия клапанного кольца легочной артерии. Морфометрические исследования отношение площадей клапанов аорты и легочной артерии в норме близко к 1,0. При тетраде Фалло это отношение составило в среднем 0,45± 0,03 и достоверно отличается от нормы. Таким образом, аортальный конус при тетраде Фалло вдвое больше легочного. Тяжесть порока зависит от степени стеноза клапана ЛА и степени ДМЖП [19].

Для определения тактики хирургического лечения у пациентов с крайней формой тетрады Фалло важно определение наличия минимального антеградного

кровотока через клапан легочной артерии с помощью цветного доплеровского картирования.

По данным Marino B., 1991 эхокардиографические измерения диаметров легочных артерий коррелируют с результатами ангиокардиографических исследований [114]. Важной задачей предоперационной диагностики является оценка размеров и интенсивности кровотока в отдельных БАЛКА и максимально точная их топическая диагностика.

Оценка поддержки легочного кровотока

Открытый артериальный проток. Дифференциальная диагностика АЛКА от открытого артериального протока облегчается знанием морфологических и возможных топографических особенностей этих сосудов. Во-первых, открытый артериальный проток может быть одно- или двусторонним (билатеральный открытый артериальный проток встречается в 2% случаях), во-вторых – ОАП отходит от дистального отдела дуги аорты на уровне перешейка и левой подключичной артерии и впадает в левую легочную артерию [57,82,123].

При дифференциальной диагностике, необходимо учитывать, что открытый артериальный проток и большие аортолегочные коллатерали крайне редко кровоснабжают одновременно одно и то же легкое [146,148].

У новорожденных с АЛА с ДМЖП легочные артерии, как правило, имеют нормальный размер, так как открытый артериальный проток, впадающий в проксимальную часть главной ветви легочной артерии за пределами легкого, обеспечивает внутриутробно адекватный антеградный кровоток в легких. Однако в постнатальном периоде развитие и рост ветвей легочной артерии прекращается, так как ОАП суживается или закрывается. Наличие широкого открытого артериального протока и конфлюэнтных легочных артерий нормального размера не исключает наличие источников коллатерального кровообращения легких.

При оценке легочного кровотока у пациентов с атрезией легочной артерии с ДМЖП необходимо определить направление кровотока в легочных артериях. В

случаях, когда при атрезии легочной артерии единственным источником кровообращения легких является открытый артериальный проток, дистальные (периферические) стенозы правой или левой легочной артерии могут существенно ограничивать кровоток в соответствующем легком. Недоступность для эхокардиографического исследования дистальных отделов главных ветвей легочной артерии делает диагностику стенозов её периферического русла затруднительной. У пациентов с тетрадой Фалло стенозированная ветвь легочной артерии может значительно препятствовать кровотоку в легком. Измерение градиента давления может быть полезно в косвенной диагностике дистальных стенозов ветвей легочной артерии [71].

Снижение давления в аорто-легочной коллатеральной артерии не происходит постепенно на протяжении всей ее длины. Согласно закону Venturi, при нормальной анатомии коллатерального сосуда, происходит быстрое падение давления в месте его соединения с легочной артерией. Однако, в месте соединения коллатерали с легочной артерией может быть сформировано сужение, резко ограничивающее легочный кровоток. По данным литературы стенозы устьев аорто-легочных коллатералей встречаются в 42-70% случаев [36].

У пациентов с АЛА с ДМЖП с конфлюэнтными лёгочными артериями и с отсутствием открытого артериального протока, антеградный поток в одной из лёгочных артерий является признаком преобладающего коллатерального кровотока в противоположном исследуемой легочной артерии лёгкого.

Повышенный диастолический поток крови в аорте также указывает на наличие оттока крови из аорты, что вызывает необходимость в поиске отходящего от аорты аномального сосуда. При допплерографическом исследовании интенсивность диастолического потока в области перешейка и нисходящей аорты будет большим в месте отхождения коллатерального сосуда, а также будет зависеть от его диаметра [61].

Большие аортолегочные коллатеральные артерии (БАЛКА) визуализируются как крупные извилистые сосуды, отходящие обычно от нисходящей аорты или от брахиоцефальных артерий. Имеются сообщения о

крайне редких случаях отхождения БАЛКА от левой коронарной артерии [63]. Это так называемые фистулы между коронарной артерией и ветвями легочной артерии, которые у пациентов с обструкцией выводного отдела правого желудочка являются крупными сосудами и могут играть значительную роль в поддержке легочного кровообращения [36]. Большие аорто-легочные коллатеральные артерии соединяются с внутрилегочными артериями в корне легкого (прямые аорто-легочные коллатерали) и никогда не соединяются с межкостальными артериями. Они сопровождают бронхи и очень редко образуют сплетения вокруг них. Непрямые коллатеральные артерии отходят от больших ветвей аорты и экстрапульмонально соединяются с ветвями легочных артерий [36].

Большие аортолегочные коллатеральные артерии совместно, либо изолированно с нативными легочными артериями участвуют в газовом обмене в альвеолах. Трофическая функция БАЛКА для легочной ткани остаётся дискутабельной [126]. В некоторых публикациях описаны случаи отхождения от коллатеральных артерий небольших ветвей, выполняющих трофическую функцию. Во избежание инфаркта сегментов или доли легкого перед лигированием или эндоваскулярной окклюзией прямых аорто-легочных коллатералей необходимо оценить «заинтересованность» легочной паренхимы в коллатеральном кровообращении [109].

Знание возможной морфологии больших аорто-легочных коллатеральных артерий позволяет вести прицельный поиск аномальных сосудов с помощью цветного допплеровского картирования. Изображение БАЛКА на цветной допплер-эхограмме представляет собой пёстрый турбулентный поток, направленный от аорты в сторону легкого. С помощью импульсного или непрерывного допплера можно зарегистрировать систоло-диастолический поток в области БАЛКА [61].

До 90-х годов точная оценка аортолегочных коллатералей была крайне затруднительна [88,97]. Smullye J.H. и соавторы 1989 с помощью ЦДК визуализировали коллатеральные сосуды, но достоверно отличить извилистый

ОАП от множественных БАЛКА авторы не смогли [136]. Hagler D.J. 1989 выполнил исследование в котором обозначил роль ЭхоКГ в диагностике анатомии АЛА с ДМЖП и визуализации коллатералей у новорожденных [92].

По данным различных авторов чувствительность метода эхокардиографии в диагностике больших аорто-легочных коллатеральных артерий составляет 93%, специфичность - 91% [110]. Гипердиагностика аорто-лёгочных коллатеральных сосудов возможна при наличии правой дуги аорты с нетипичным отхождением открытого артериального протока, аномального хода подключичной артерии, наличии извитого и длинного открытого артериального протока. Высокая чувствительность цветного допплеровского картирования позволяет зарегистрировать поток в бронхиальных и межреберных артериях, которые в свою очередь могут быть ошибочно приняты за БАЛКА, что приводит к ложноположительным результатам в 9-16% случаев [136].

Невозможность исследования дистальных отделов ветвей лёгочной артерии является основным ограничением эхокардиографии в исследовании легочного русла. Ограничение визуализации экстракардиальных структур и «наложение» турбулентного кровотока от БАЛКА, не позволяет верифицировать стеноз долевой ветви лёгочной артерии в месте ее соединения с коллатеральным сосудом в воротах лёгкого. Несмотря на то что во многих случаях можно точно определить количество и место отхождения аорто-легочных коллатеральных артерий, практически невозможно определить, сколько из указанных сосудов входят в соответствующий сегмент лёгкого [66].

Были продемонстрированы ограниченные возможности ЭхоКГ в точной диагностике множественных аорто-легочных коллатералей, анатомии легочной артерии, анатомии коронарных артерий, что обусловливало ошибки, имеющие важное значение при выполнении операции [139].

Катетеризация полостей сердца и ангиокардиография. «Золотым стандартом» диагностики АЛА с ДМЖП и ТФ является АКГ, так как, именно

данные методы исследования являются наиболее точными и информативными для диагностики порока [61].

Пациентам с АЛА с ДМЖП катетеризация полостей сердца и АКГ проводиться по определенной программе, включающей: 1) катетеризацию полостей сердца и магистральных сосудов; с помощью данного метода определяют показатели гемодинамики малого и большого круга кровообращения; 2) ангиокардиографию и ангиокардиометрию; всем больным необходимо выполнять селективную АКГ полости ПЖ; 3) аортографию из дуги аорты, восходящего и нисходящего ее отделов, с помощью которой можно оценить наличие ОАП, количество, ход и распределение БАЛКА; 4) измерение давления в каждом коллатеральном сосуде, селективное введение контрастного вещества в БАЛКА, позволяющие детально изучить источники легочного кровотока; 5) изучение состояния легочных сосудов по результатам легочной артериографии в аксиальной проекции.

В качестве ангиометрического критерия для оценки размеров ствола легочной артерии используется предложенное D. McGoon (1977) соотношение его диаметра с диаметром нисходящей аорты на уровне диафрагмы, являющейся одним из наиболее стабильных показателей [116].

Другим широко используемым показателем состояния легочно-артериального дерева является протокол, предложенный Беришвили И.И. и Фальковским Г.Э. 1985 (отношение диаметров участков ствола и ветвей легочной артерии к диаметру нисходящей аорты), при вычислении которого можно определить степень гипоплазии легочных артерий и прогнозировать исход оперативного вмешательства [15].

Дляколичественной оценки состояния системы легочных сосудов можно использовать показатель Z-score (Z-фактор) - это производная величина, которая определяется как число стандартных отклонений от нормального значения размера для данной площади поверхности тела. Значение Z-score меньше -2 имеется при гипоплазии участка ЛА. В таком случае радикальная коррекция порока противопоказана [142].

Необходимо отметить огромное значение АКГ в детальной диагностике АЛА с ДМЖП, определении ее типа, для четкой визуализации БАЛКА, изучения их распределения в легком, определения мест соединения с истинными ЛА. Для этого необходимо проведение аортографии из восходящей аорты, дуги, верхней, нижней трети нисходящей грудной аорты, в случае необходимости – из брюшной аорты. Во всех случаях необходимо производить селективную артериографию в БАЛКА и, по возможности, измерять давление в этих сосудах за стенозированными участками. Определение степени участия в легочном кровотоке коллатеральных сосудов и ЛА является одним из наиболее важных факторов в выборе метода хирургического вмешательства. Однако в мировой литературе встречаются сообщения неточного описания количества БАЛКА и их стенозов по результатам АКГ [90].

Однако, у новорожденных и грудных детей, страдающих врожденными пороками сердца «синего типа», катетеризация полостей сердца имеет ряд недостатков, включая риск развития осложнений, гибели ребенка и развития окклюзии сосудов через которые проводится катетеризация сердца [85]. В связи с этим, катетеризация и ангиокардиография особенно детей младшей возрастной группы, должны проводиться только высококвалифицированными специалистами в специализированных клиниках, оборудованных экстренной кардиохирургической помощью, в случае возникновения осложнений после проведения процедуры [60].

В современной кардиохирургии идет постоянный поиск оптимальных методов инструментальной визуализации и расчетных алгоритмов, характеризующихся высокой информативностью и наименьшей инвазивностью. В связи с чем, последнее десятилетие для диагностики точной анатомии ВПС наиболее активно стали использоваться методы компьютерной томографии. Эти методы визуализации позволяют оценить внутрисердечную анатомию и анатомию легочной артерии, что очень важно для пациентов с АЛА с ДМЖП и с ТФ [60,158].

Рентгеновская компьютерная томография. В течение последних десятилетий наблюдается стремительное развитие рентгеновских компьютерных технологий в медицине, которые реализуются в новых аппаратах и обладают все более широкими функциональными и аналитическими возможностями [26,55,101].

По сравнению с АКГ этот метод более чувствителен в идентификации гипоплазированных, несливающихся ЛА, аномалий коронарных артерий, тромбоза шунтов, системно-легочных анастомозов, но менее чувствителен в определении стенозов БАЛКА, их хода в легком. Чувствительность метода составляет 0,94, специфичность – 0,99, точность – 0,97 [157].

Le Bret E и соавторы 1998 указывают, что метод КТ по сравнению со стандартной АКГ дает возможность получать ответы на следующие вопросы: точное определение хода и распределения БАЛКА в легких, наличие стенозов, взаимоотношения различных коллатеральных сосудов и истинных ЛА [106].

По мнению других авторов, целью выполнения КТ является изучение центральных отделов ЛА [144]. Они указывают, что чувствительность метода для визуализации ствола ЛА, бифуркации и обеих ветвей ЛА достаточно высока (от 92 до 100%), однако специфичность, то есть способность дифференцировать данные структуры довольно низка: ствол ЛА – 28,5%, области бифуркации ЛА – 50%, левой ЛА – 80%, правой ЛА – 100%. Такая низкая специфичность метода в диагностике АЛА, по мнению авторов, объясняется отсутствием прямого соединения ПЖ с ЛА.

Однако, по данным проведенного исследования Шинкаревой Т.В. 2011 чувствительность и специфичность данного метода составили по 100% [59].

Несомненно, преимущество в диагностике аорто-легочных коллатеральных артерий у пациентов с ВПС синего типа принадлежит ангиокардиографии и компьютерной томографии. Однако при своей высокой диагностической ценности вышеуказанные методы диагностики имеют ряд особенностей, ограничивающих системное применение этих методов в детской кардиологии: инвазивность и лучевая нагрузка; введение контрастного вещества;

необходимость глубокой, а зачастую и длительной седации и анальгезии ребенка. Транспортировка в рентгеноперационную пациента, находящегося в тяжелом состоянии, также может быть нежелательной у грудных и новорожденных детей [110].

1.5. Хирургическое лечение

Определение оптимальной тактики хирургического лечения тетрады Фалло и атрезии легочной артерии с ДМЖП у грудных детей требует максимально полной и достоверной информации обо всех источниках легочного кровотока и состоянии легочного сосудистого русла. Легочный кровоток является ключевым фактором роста легочных артерий, а также важным маркером возможных интра- и послеоперационных осложнений. Недостаточная информативность эхокардиографической диагностики вынуждает к проведению инвазивных исследований – ангиокардиографии или компьютерной томографии с контрастированием сосудов, что не безопасно для новорожденных и грудных детей, находящихся в крайне тяжелом состоянии и может вызвать серьезные осложнения.

У пациентов с тетрадой Фалло и атрезией легочной артерии с конфлюэнтными гипоплазированными легочными артериями (I-II тип) и открытым артериальным протоком, как единственного источника коллатерального кровообращения легких, необходимо, по-возможности, раннее хирургическое вмешательство для создания системно-легочного анастомоза с целью поддержания адекватного легочного артериального кровотока. При соблюдении полного протокола эхокардиографического исследования пациента с атрезией легочной артерией с ДМЖП и тетрадой Фалло, без наличия аорто-легочных коллатералей или при их достоверной верификации, выполнение паллиативной операции возможно без предшествующей ангиокардиографии [74].

Mackie A.S. и соавторы, 2003 и Choi J.Y. и коллеги 2006 считают, что поскольку, большинству подобных пациентов в течение жизни проводят

ангиокардиографию, включая такие интервенционные процедуры как баллонная дилятация и имплантация стентов для уменьшения стенозов легочных артерий, отказ от выполнения ангиокардиографии в предоперацонном периоде у новорожденных, несомненно, имеет положительные стороны, такие как сохранение места для сосудистого доступа при проведении интервенционных процедур, снижение воздействия ионизирующего излучения и т.п. [74,110].

ГЛАВА II. МАТЕРИАЛ И МЕТОДЫ ИССЛЕДОВАНИЯ

2.1. Клиническая характеристика больных

С 2010 года по 2013 год в НЦССХ им. А.Н. Бакулева с помощью эхокардиографии был обследован 51 пациент, среди которых с тетрадой Фалло были 25 и с атрезией ЛА 26 больных в грудном и раннем детском возрасте, которым ранее, хирургическое лечение по сердечно-сосудистой патологии не проводилось.

Возраст больных с тетрадой Фалло колебался от 1месяца до 17 месяцев (в среднем 8.2± 3.6), вес – от 2.6 до 10,2 кг, в среднем составляя 6.9± 2.0 кг. Лиц мужского пола было 11(44%), женского – 14 (56%).

Возраст больных с атрезией легочной артерией колебался от 2дней до 2 лет (в среднем 118,54±190,94), вес – от 1.9 до 9 кг, в среднем составляя 4.5± 2.1 кг. Лиц мужского пола было 10(38,4%), женского – 16 (61,5%). Возраст более половины больных (14 из 26) составлял меньше 1 месяца.

В зависимости от типа атрезии ЛА по результатам эхокардиографического обследования пациенты распределились следующим образом (таблица 1).

Таблица 1

Распределение больных по типу атрезии верифицированных по ЭхоКГ (N=26)

1-1,5 тип	2 тип	3 тип	3-4 тип	4 тип
13 пациент 50,%	9 пациентов 34,6%	1 пациент 3,8 %	3 пациента 11,5%	-

Однако после проведения ангиогардиографии пациенты в зависимости от типа атрезии ЛА распределились следующим образом (таблица 2).

Таблица 2

Распределение больных по типу атрезии верифицированных по АКГ (N=26)

1-1,5 тип	**2 тип**	**3 тип**	**3-4 тип**	**4 тип**
15 пациент 57,6%	7 пациентов 30,7%	1 пациент 3,8 %	1 пациент 3,8%	2 пациента 7,6%

Для более подробного понимания о состояния системы ЛА и аорто-легочных коллатералей в каждом пороке, пациенты были разделены на две группы по данным АКГ - с коллатералями и без них (таблица 3).

Таблица 3

Распределение больных в зависимости от наличия АЛКА по АКГ

ТФ		**АЛА с ДМЖП**	
С коллатералями	Без коллатералей	С коллатералями	Без коллатералей
18 (35,29%)	7 (13,72%)	16 (31,37%)	10 (19,6%)
ВСЕГО 51 (100%)			

Среди обследуемых больных в процессе обследования у пациентов с тетрадой Фалло и атрезией легочной артерий с помощью ЭхоКГ были выявлены следующие сопутствующие аномалии (таблица 4).

Таблица 4

Врожденные сопутствующие аномалии сердца у пациентов с тетрадой Фалло и с АЛА с ДМЖП

Тетрада Фалло		**АЛА с ДМЖП**	
Сочетанный ВПС	**Количество случаев %**	**Сочетанный ВПС**	**Количество случаев %**
Праволежащая дуга	7 (28%)	Праволежащая дуга	7 (26,9%)
ДМПП	4 (16%)	ДМПП	3 (11,5)
ОАП	7 (28%)	ОАП	10 (38,4%)
БАЛКА	18 (72%)	БАЛКА	16 (61,5%)
Множественные ДМЖП	3 (12%)	Множественный ДМЖП	3 (11,5%)
Дефект АоЛП	1 (4%)	-	-
Подаортальная мембрана	1 (4%)	ТАДЛВ в НПВ	1 (3,8%)
Пересечение ветви правой коронарной артерии ВОПЖ	4 (16%)	Дискордантное отхождение Ао от ПЖ	2 (7,6%)
Добавочная левая ВПВ дренирующаяся в КС	5 (20%)	Добавочная левая ВПВ дренирующаяся в КС	2 (7,6%)
ЧАДЛВ (правых) в ПП	1 (4%)	-	-

Всем пациентам, в экстренном или в плановом порядке было проведено хирургическое вмешательство (паллиативная или Радикальная) (таблица 5,6).

таблица 5

Распределение больных с тетрадой Фалло в зависимости от проведенного оперативного вмешательства (N=25)

Диагноз	Операция	N	%
Тетрада Фалло	радикальная коррекция	**16**	**64%**
	подключично-легочный анастомоз	**6**	**24%**
	реконструкция путей оттока из ПЖ	**3**	**12%**
ВСЕГО		**25**	**100%**

таблица 6

Распределение больных с АЛА с ДМЖП в зависимости от проведенного оперативного вмешательства (N=26)

Диагноз	Операция	N	%
Атрезия легочной артерий с дефектом межжелудочковой перегородки	Не оперирован	**2**	**7,69%**
	подключично-легочный анастомоз	**17**	**53,8%**
	Стентирование ОАП	**1**	**3,8%**
	транслюминальная балонная ангиопластика коллатералей	**3**	**7,6%**
	унифокализация легочного кровотока	**1**	**3,8%**
	Суживание ЛА	**1**	**3,8%**
	реконструкция путей оттока из ПЖ	**1**	**3,8%**
ВСЕГО		**26**	**100%**

2.2. Инструментальные методы обследования пациентов с тетрадой Фалло и атрезией легочной артерий с дефектом межжелудочковой перегородки

Все пациенты были обследованы всеми комплексами клинических (сбор анамнеза, осмотр и пальпация больного, перкуссия и аускультация сердца и легких) и инструментальных методов исследования.

Всем пациентам на до госпитальном этапе в обязательном порядке выполняли: электрокардиографию, рентгенографию органов грудной клетки, эхокардиографию. Перед планированием объема хирургического вмешательства всем пациентам выполняли катетеризацию полостей сердца и ангиокардиографию, в 8 случаях (30,7%) для уточнения деталей анатомии порока понадобилось выполнение компьютерной томографии.

2.2.1. Электрокардиографическое исследование

Для записи электро-кардиограммы использовались аппараты: “Mingograph” фирмы “Siemens” (Германия) и “Hellige Multi Scriptor EK-403” фирмы “Elema” (Швеция). Регистрировались общепринятые 12 отведений (3 стандартных, 3 униполярных от конечностей и 6 грудных). Проводя анализ ЭКГ, определялись источник (синусовый или несинусовый) и регулярность (правильный или неправильный) ритма сердца, частота сердечных сокращений, положение электрической оси сердца (ЭОС), высчитывалась величина зубцов и интервалов, а также их продолжительность. Изучались не менее трех сердечных циклов, из которых выводились средние величины.

При электрокардиографическом (ЭКГ) исследовании у большинства больных до операции регистрировался синусовый ритм и отклонение электрической оси сердца вправо. Неполная блокада правой ножки пучка Гиса

выявлена у 8 (15,6%) пациентов. ЭКГ признаки гипертрофии миокарда правых отделов сердца отмечены у всех 51 (100%) больных.

2.2.2. Рентгенологическое исследование сердца и легких

Для получения рентгенограмм использовали рентгенодиагностический аппарат «Siemens Siregraph CF» в аналоговом и цифровом режиме с последующей автоматической обработкой рентгеновской пленки с использованием камер «Drystar 3000» и «ADC SOLO» (AGFA). Анализ рентгенограмм проводился также на рабочей станции «NX» (AGFA) со специализированным программным обеспечением. Рентгенография проводилась в 3-х стандартных проекциях (переднезадняя, правая и левая косые проекции). Исследование рентгенограмм начинали с изучения мягких тканей и скелета грудной клетки в прямой проекции. Визуально оценивали легочный рисунок, размеры полостей сердца и магистральных сосудов. Особое внимание уделялось состоянию сосудов малого круга кровообращения. Рентгенокардиометрия выполнялась по методике, принятой в НЦ ССХ им. А.Н.Бакулева. Измерялся кардиоторакальный индекс по методу A.Grodel.

При анализе рентгенограмм у 47 (92,1%) пациентов имелись признаки обеднения легочного рисунка, у 4 (7,8%) пациентов отмечались рентгенологические признаки усиленного легочного кровотока за счет сети больших коллатеральных артерий. У всех детей отмечено увеличение поперечника сердца преимущественно за счет увеличения правого желудочка. Кардиоторакальный индекс (КТИ) сердца колебался от 44% до 75% и в среднем составил 56±4,4%.

Конфигурация сердца во всех случаях была типичной: увеличение правых отделов сердца, западание дуги ЛА, подчеркнутая талия сердца, конфигурация в форме деревянного башмачка.

2.2.3. Эхокардиографическое исследование

ЭхоКГ исследования были выполнены на аппарате фирмы Philips iE 33 датчиками с частотой S5-1, S8-3, S12-4.

Стандартный ЭхоКГ протокол разработанный в НЦССХ им. А.Н. Бакулева, с использованием следующих методик: двухмерная ЭхоКГ, допплерэхокардиография (в импульсном и непрерывном режиме), цветовое допплеровское картирование кровотока включал в себя: детальный анализ внутрисердечной анатомии, включая оценку места впадения легочных вен, анатомию дуги аорты. Для оценки состояния камер сердца выполняли стандартные измерения: конечно-диастолический размер левого желудочка, конечно-систолический размер левого желудочка, конечно-диастолический объем левого желудочка, индексированный на площадь поверхности тела (BSA) (КДОЛЖ - [мл/м²]), фракция выброса левого желудочка.

У пациентов с тетрадой Фалло детально исследовали анатомию ВОПЖ и системы ЛА. Выраженность сужения ВОПЖ оценивали с помощью двухмерного режима – протяженность стеноза (локальный или тубулярный), диаметр ВОПЖ в систолу с применением ЦДК; степень стеноза и гипоплазии системы ЛА оценивали путем измерения фиброзного кольца, ствола, ветвей 2D режиме. При использовании непрерывного допплера измеряли систолический градиент давления между ПЖ и ЛА. Особое внимание уделяли морфометрии левого желудочка. В режиме ЦДК определяли направление сброса крови на ДМЖП, ДМПП, диагностировали ОАП и большие аорто-легочные коллатерали.

У пациентов с атрезией ЛА с ДМЖП основной задачей ЭхоКГ было установление типа АЛА, наличие ОАП и/или аорто-легочных коллатералей.

Парастернальный доступ. Парастернальный доступ по длинной оси левого желудочка использовали для визуализации подаортального ДМЖП. Стандартным парастернальным доступом по короткой оси на уровне аортального клапана, оценивали створки аортального клапана (количество, место смыкания и

морфологию), места отхождения коронарных артерий, ВОПЖ. При повороте датчика по часовой стрелке более отчетливо лоцируется инфундибулярный отдел ПЖ, фиброзное кольцо, ствол и ветви ЛА. При необходимости приходилось смещать датчик индивидуально для каждой анатомической структуры, так как, визуализировать все перечисленные структуры одновременно невозможно. Смещение датчика во второе межреберье (высокий парастернальный доступ) позволяет детально лоцировать ствол, область бифуркации и проксимальные отделы ветвей ЛА (рисунок 3). Дальнейшая ротация датчика вправо и влево позволяет увидеть частично дистальные отделы ветвей легочной артерии.

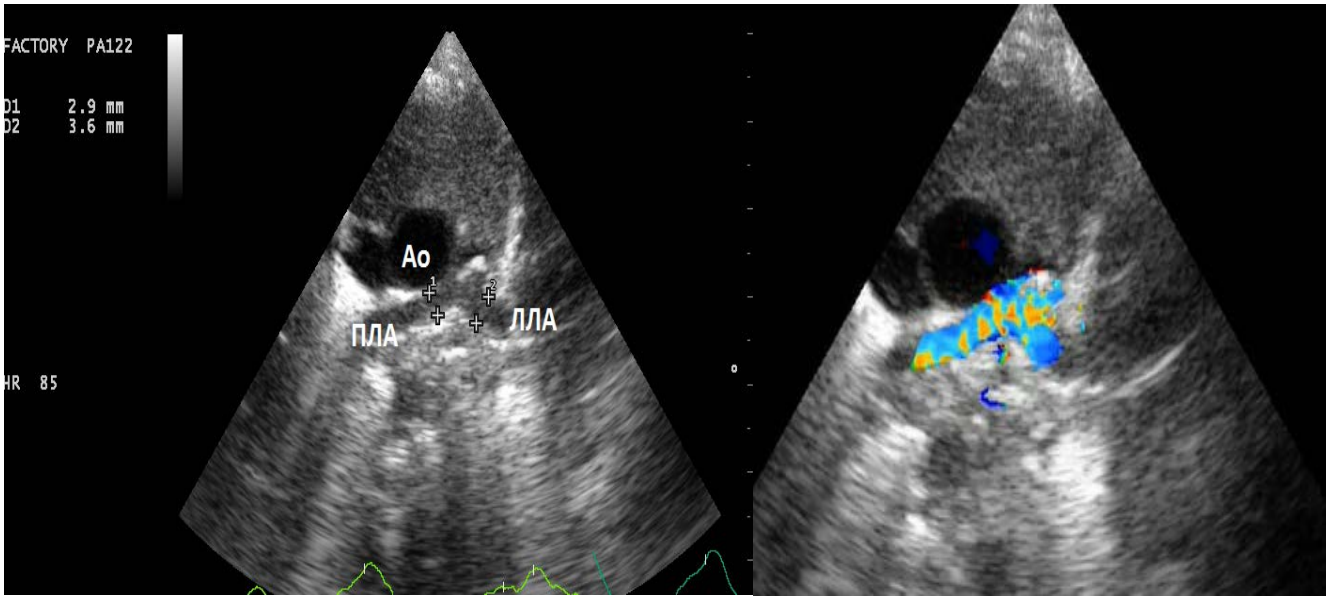

Рис. 3. Парастернальный доступ: в проекции по короткой оси лоцируется конфлюэнтные ветви ЛА диаметром 2,9 и 3,6мм и их заполнение с цветовым допплеровским картированием. Ао – аорта, ПЛА – правая легочная артерия, ЛЛА – левая легочная артерия.

Апикальный доступ. Наилучшая визуализация полостей сердца достигается через апикальный четырехкамерный доступ. Такая проекция позволяет проводить качественную оценку полости левого, правого желудочка и их соотношение. Позволяет выполнить первичный скрининг дефектов межжелудочковой перегородки.

Субкостальный доступ может быть так же полезен для визуализации выводных трактов левого и правого желудочка, клапана ЛА, ствола ЛА и правой ветви легочной артерии на всем протяжении (рисунок 4).

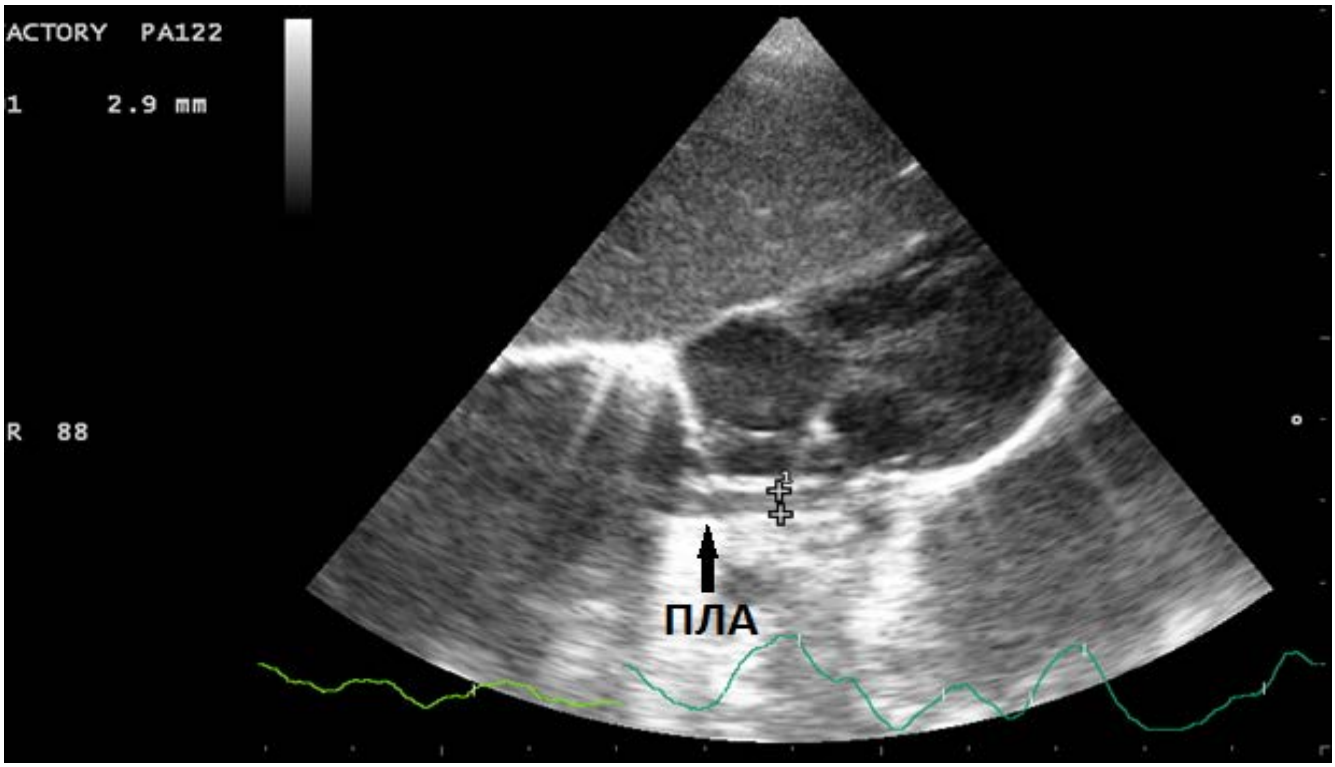

Рис. 4. Субкостальный доступ. Лоцируется ветв правой легочной артерии на всем протяжении диаметром -2,9мм. ПЛА – правая легочная артерия.

Кроме того, следует отметить, чтодля качественной визуализации МПП на всем протяжении, для оценки состояния легочных вен, места их впадения, а так же для оценки грудного и брюшного отдела нисходящей аорты – выявления дополнительных потоков (аорто-легочных коллатералей) этот доступ является оптимальным.

Супрастернальный доступ. Супрастернальная позиция оптимальна для определении положении дуги аорты (праволежащая, левосторонняя), для места отхождения ОАП и/или аорто-легочных коллатералей.

Ангиометрия системы легочной артерии с помощью ЭхоКГ

Для определения параметра **Z-score** (число стандартных отклонений от нормального значения ветвей ЛА для данной площади поверхности тела), диаметры проксимальных частей легочных артерий соотносили с площадью поверхности тела. **Z-score** вычислялся по формуле Kirklin J. W., 1984[Petersen M.D. 2008].

$$Z_{\Sigma ПЛА+ЛЛА} = \frac{\dfrac{Д_{пла} + Д_{лла}}{4 \times S_{пов.тела}\,(м2)} - 330}{30},$$

где $Д_{пла} + Д_{лла}$ - сумма площадей поперечного сечения правой и левой лёгочных артерий;

330- нормальное значение (м2) суммы площадей на квадратный метр площади поверхности тела;

30- стандартное отклонение от нормального значения (мм2).

Наименьший показатель Z-score был у пациентов с резко выраженной гипоплазией системы ЛА и наличием ≥ 1 АЛКА.

Всем пациентам производились ангиометрические расчеты системы ЛА методом ЭхоКГ. Эти данные чрезвычайно важны для определения хирургической тактики. Существует множество формул для расчета легочных индексов.

В нашем исследовании, для оценки состояния системы легочной артерии мы использовали индекс D. McGoon по следующей формуле:

$$(B1+C1)/нAo$$

где **B1 + C1** - сумма площадей поперечного сечения правой и левой лёгочных артерий;

нАо-диаметр пеперечного сечения нисходящего отдела аорты.

Методам ЭхоКГ предоставляется возможным определение легочно-артериального индекса (рисунок 5).

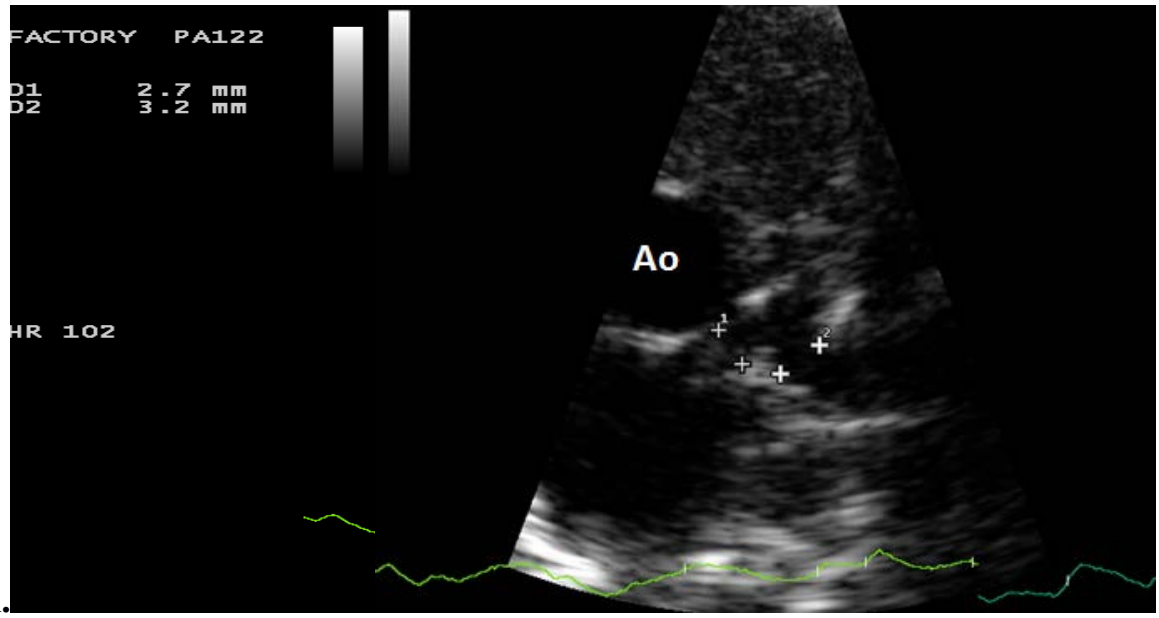

А.

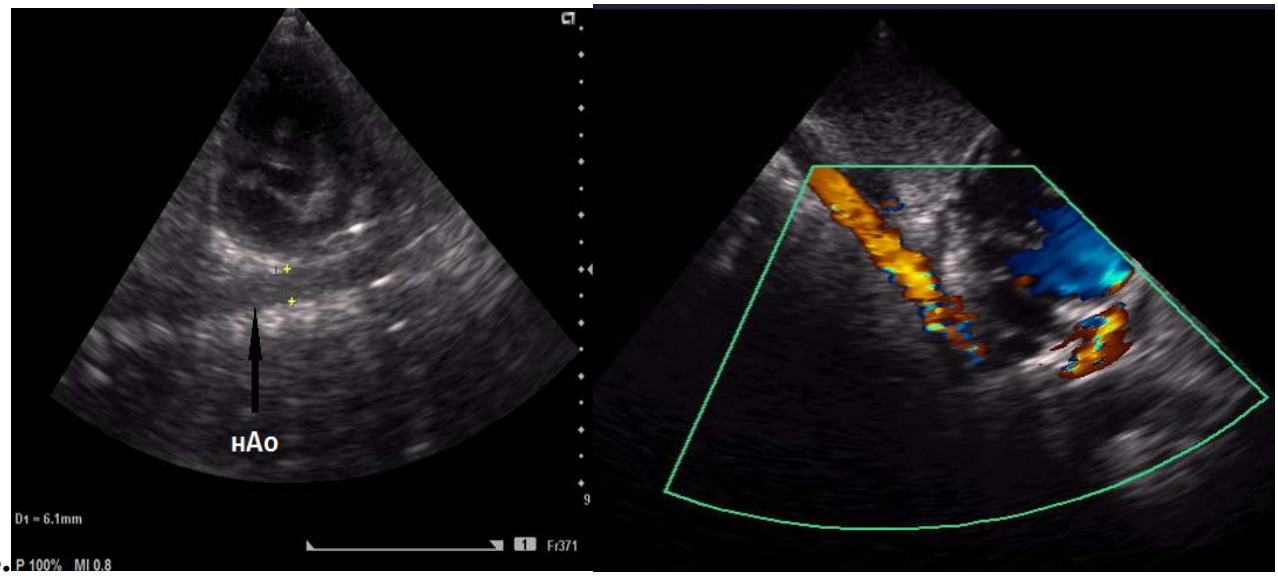

Б.

Рис.5. А) Парастернальный доступ, проекция по короткой оси. А) Визуализируются ветви легочной артерии диаметром – 2,7 и 3,2мм. Б) Субкостальный доступ, проекция по длинной оси нисходящего отдела аорты. Визуализируется нАо диаметром 6,1мм и ее заполнение с помощью цветового допплеровского картирования. Ао – аорта, нАо – нисходящаяаорта.

Нормальным считалось значение данного показателя при отношении более 1,5.

В нашем исследовании мы так же использовали протокол предложенный Беришвилим И.И., и Фальковским Г.Э. Эта методика основана на соотношении диаметров лёгочных артерий на уровне клапанного кольца (А), ствола (А1), устьев правой (В1) и левой (С1) лёгочных артерий и дистальных сегментов правой (В2) и левой (С2) лёгочных артерий к диаметру аорты на уровне диафрагмы (нАо). Надо отметить, что с помощью ЭхоКГ не удалось оценить состояние дистальных отделов ветвей ЛА и соответственно не рассчитывали отношение сегментов В2 и С2 к нАо.

Все данные ангиометрии помогали нам в адекватном выборе тактики хирургического лечения.

2.2.4. Катетеризация полостей сердца и АКГ

Для получения четкого представления об анатомии порока всем пациентам была выполнена катетеризация полостей сердца и АКГ, которая проводилась по программе принятой в ФГБНУ ”НЦССХ им А. Н. Бакулева”. Исследование проводилось на киноангиографических комплексах фирмы “Siemens” (Германия), “GE” (США) “Philips” (Голландия) по общепринятой методике.

Исследования у всех больных проводились под внутривенным наркозом, по стандартной методике, принятой в ФГБНУ ”НЦССХ им А. Н. Бакулева” РАМН на фоне самостоятельного дыхания. Пациенты в критическом состоянии (в основном дети первых дней жизни) обследовались под интубационным наркозом. Количество контрастного вещества вводилось из расчета 1,5-2мл на 1кг массы тела.

При катетеризации оценивалась внутрисердечная гемодинамика. Выполняли аортографию из восходящего отдела, дуги и нисходящего отдела

аорты для оценки наличия ОАП, количества, хода и распределения АЛКА. Несомненно, селективная ангиография из легочных артерий играет важную роль, для лучшей визуализации периферических отделов ЛА. Изучали состояние легочных сосудов по результатам легочной ангиометрии. Использовали индекс МакГуна и протокол предложенный Беришвилим И.И. и Фальковским Г.Э. (Рисунок 6).

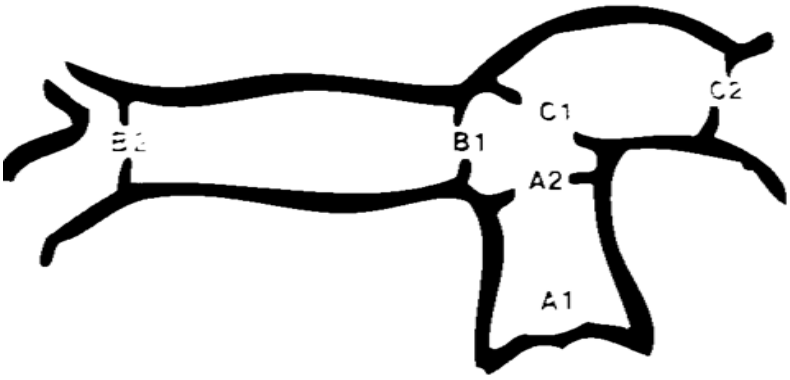

нАо - | ↔ |

Рис 6. Схема легочной ангиометрии:
А1 - диаметр на уровне клапана ЛА;
А2 - на уровне ствола ЛА;
В1 - на уровне устья ПЛА;
В2 - диаметр ПЛА на уровне отхождения первой долевой ветви;
С1 - на уровне устья ЛЛА;
С2 - диаметр ЛЛА на уровне отхождения первой долевой ветви;
нАа - диаметр нисходящей аорты на уровне диафрагмы.

При отношении (В1+С1)/нАо < 1,5 легочные артерии считаются гипоплазированными.

По протоколу предложенному Беришвилим И.И. и Фальковским Г.Э. данные легочной ангиометрии были представлены следующим образом (таблица 7).

Таблица 7

Данные легочной ангиометрии (Нижняя граница нормы)

(Беришвили И.И., Фальковский Г.Э. 1985)

Показатель	A1/нАо	A2/нАо	B1/нАо	B2/нАо	C1/нАо	C2/нАо
Норма	0,85	0,85	0,79	0,77	0,70	0,81

В зависимости от характера и выраженности стеноза, числа гипоплазированных сегментов и их протяженности, эти соотношение были намного меньше от нормальных показателей в группе пациентов с аорто-легочными коллатералями чем у пациентов без них.

Надо отметить, что у обследованных пациентов во всех случаях по результатам ангиокардиографии удалось изучить состояние источников коллатералей, количество, ход и распределение их в легких, а в большинстве случаев изучить состояние истинных легочных сосудов.

2.2.5. Рентгеновская компьютерная томография

Применение рентгеновской компьютерной томографии с внутривенным болюсным контрастированием было выполнено 8 случаях (30,7%), для уточнения или диагностики АЛА с ДМЖП. Метод дает детальное понимание об анатомии сердца и магистральных сосудов, об источниках коллатерального кровотока легких и их пространственному взаимоотношению с другими структурами средостения, а также сопутствующих патологиях средостения и трахео-бронхиального дерева. В качестве контрастного вещества применяли неионный контрастный препарат ”Омнипак-350” в объеме 2,0 мл/кг веса.

Исследование проводилось на 128-срезовом спиральном компьютерном томографе «SOMATOM Definition AS+» фирмы «Siemens» в режиме непрерывного сканирования с толщиной коллимации луча 0,6мм, с обязательной ретроспективной синхронизацией с ЭКГ, с толщиной реконструируемых срезов

3мм для нативного исследования и 1,5 и 0,6мм - для исследования с контрастированием. Размеры поля изображения выбырались в соответствии с размером тела пациента, и составили от 15х15см до 25х25см.

У грудных детей и детей до 3 лет жизни, находящихся в тяжелом состоянии, исследование проводилась с использованием внутривенного наркоза или седации длительностью до 20 мин. под наблюдением анестезиолога и в присутствии лечащего врача.

Анализ и обработку всех полученных изображений осуществляли на рабочей станции ”Leonardo” с применением пакета программ для построения различных видов реконструкции интересующего объекта, что позволило не только детально оценить анатомию и выбрать наиболее подходящий способ оперативного лечения, но и, тем самым, способствовать улучшению результатов операции.

2.3. Статистическая обработка

Для систематизации и анализа полученных результатов у пациентов с тетрадой Фалло и АЛА с ДМЖП была разработана база данных в среде ”Microsoft Excel”, в которую заносились результаты исследований, информация о клиническом состоянии пациента.

Оценка основных статистических показателей, среднего значения и среднего отклонения (SD) производилась также в среде ”Microsoft Excel”.

Статистическая обработка данных проводилась на персональном компьютере с использованием пакета статистических программ STATISTICA фирмы StatSoft, Inc., (США) BIOSTAT версии 3,03 фирмы Mc Graw-Hill, Inc (США). Статистической обработкой материала предусматривалось получение

комбинационных таблиц, диаграмм, графиков и аналитических показателей: структуры (p), средних величин (M) и стандартных отклонений (± sd). В ходе анализа использовались три уровня значимости различий: $p<0.05$;– достоверность различий 95%.

Для проведения статистического анализа данных использовались следующие статистические методы:

- Критерий Колмогорова – Смирнова для проверки на нормальность распределений наблюдаемых признаков;
- Традиционно используемый в биомедицинских исследованиях t-критерий Стьюдента, а также критерий Ньюмана – Кейлса и критерий Даннета вычислялись для нормально распределенных переменных.
- Непараметрические статистические методы (критерий Манна – Уитни, критерий Краскела – Уолиса, критерий Фридмана) применялись в тех случаях, когда закон распределения исследуемых величин отличался от нормального.

Диагностическая ценность ЭхоКГ, АКГ и РКТ-ангиографии в диагностике тетрады Фалло и АЛА с ДМЖП была рассчитана с помощью следующих формул (таблица 8).

таблица 8

Показатель	**Формула**
Чувствительность	ИП/(ИП+ЛО)
Специфичность	ИО/(ИО+ЛП)

Примечание. ИП-истинно положительный результат; ИО-истинно отрицательный результат; ЛО-ложно отрицательный результат.

ГЛАВА III. РЕЗУЛЬТАТЫ ИССЛЕДОВАНИЯ

3.1. Предоперационная оценка состояния легочной артерии у пациентов с тетрадой Фалло в возрасте до 2-х лет жизни

Что касается ЭхоКГ данных, для пациентов с тетрадой Фалло, нами были проанализированы 25 случаев в грудном и раннем детском возрасте. ЭхоКГ и лабораторные параметры пациентов представлены в таблице 9.

Таблица 9

ЭхоКГ и лабораторные параметры у детей с тетрадой Фалло до выполнения хирургического лечения

Показатели	Значения
Возраст, мес	8,2±3,6
Вес, кг	6,98±2,09
BSA, $м^2$	0,36±0,07
Hb(г/л)	135,64±17,24
Ht(л/л)	40,27±5,34
SpO2, %	82,82±8,40
ФВ ЛЖ, %	68,1±2,17
ФВ ПЖ, %	62,4±4,3
иКДО ЛЖ, мл/$м^2$	45,4±5,9
иКДО ПЖ, мл/$м^2$	42,4±4,5
Диаметр ФК Ао	13,27±3,005
Размер ДМЖП, мм	11,48±2,28
Гр ПЖ/ЛА, мм рт ст	83,91±12,94
Диаметр ФК ЛА	0,78±0,24
Размер ствола ЛА, мм	0,74±0,21
Размер ПЛА, мм	0,73±0,45
Размер ЛЛА, мм	0,78±0,52
Дуга Ао левая	18(72%)
Дуга Ао правая	7(28%)
Без АЛКА	(n-7)
с АЛКА	(n-18)

При тетраде Фалло, как правило, не бывает значительного увеличения объема правого желудочка, крайне редко встречается его гипоплазия. В наших наблюдениях из 25 пациентов только в одном случае (4%) отмечалась гипоплазия ПЖ (КДОПЖ -33мл/м²). У подавляющего большинства пациентов, в 21 случае (84%) объемный показатель ПЖ, средний КДО которого составлял 42,4±4,5мл/м², был умеренно увеличен. В остальных 3-х случаях (12%) объемный показатель ПЖ был нормальных размеров (КДОПЖ - 40мл/м²).

Для прогнозирования исхода радикальной коррекции порока, большое значение имеет оценка размеров ЛЖ - наличие и степень его гипоплазии. В исследуемой группе больных, в большинстве случаев у 22 (88%) пациентов отмечалось, нормальные объемные показатели левого желудочка, средний КДО которого составлял 45,4±5,9мл/м². У одного (4%) пациента с выраженным комбинированным стенозм ЛА, с гипоплазией ствола и ветвей ЛА отмечалось значительное уменьшение объема ЛЖ (КДОЛЖ - 24мл/м²). У 2-х (8%) пациентов ЛЖ был умеренно увеличен (КДОЛЖ – 54,5±2,5мл/м²), при этом диагностировали небольшую сеть коллатеральных артерий к обоим легким, не резко выраженный комбинированный стеноз ЛА и отсутствие гипоплазии системы ЛА. Изменение объемных показателей левых камер сердца свидетельствовало об изменении уровня легочного кровотока - уменьшение или увеличение.

У всех пациентов насосная и сократительная способность обоих желудочков была в норме (ФВЛЖ и ПЖ не менее 65%).

Во всех случаях был большой подаортальный ДМЖП, размер которого в среднем составил 11,4±2,3мм (рисунок 7).

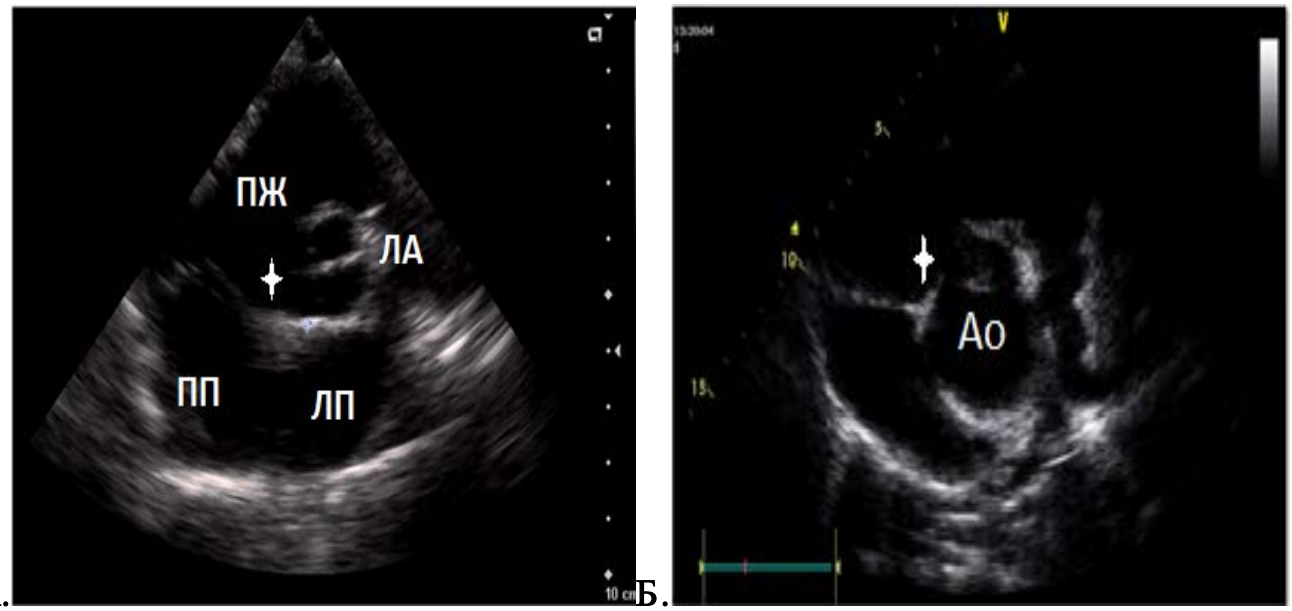

А. Б.

Рис. 7. Парастернальный доступ, проекция по короткой оси. Визуализируется дефект межжелудочковой перегородки. А) Отсутствует бульбовентрикулярная складка (БВС) между аортальным и трехстворчатым клапанами (звездочка), отмечается удлиненная конусная перегородка. Б) Отмечается бульбовентрикулярная складка между аортальным и трехстворчатым клапанами (звездочка) и гипертрофированная конусная перегородка. ЛП – левое предсердие, ПП – правое предсердие, ПЖ – правый желудочек, ЛА – легочная артерия, Ао – аорта.

Соотношение размера ДМЖП с размером устья аорты: в 2 (8%) случаях диаметр ДМЖП был равен диаметру устья аорты, в 2 (8%) - диаметр ДМЖП был несколько больше диаметра корня аорты, в остальных случаях 21 (84%) ДМЖП был несколько меньше диаметра корня аорты.

Декстрапозиция аорты отмечалась во всех 25 (100%) случаях, однако в 2 (8%) случаях луковица аорты отходила от ПЖ более чем на 50%, при этом митрально-аортальный контакт был сохранен (рисунок 8).

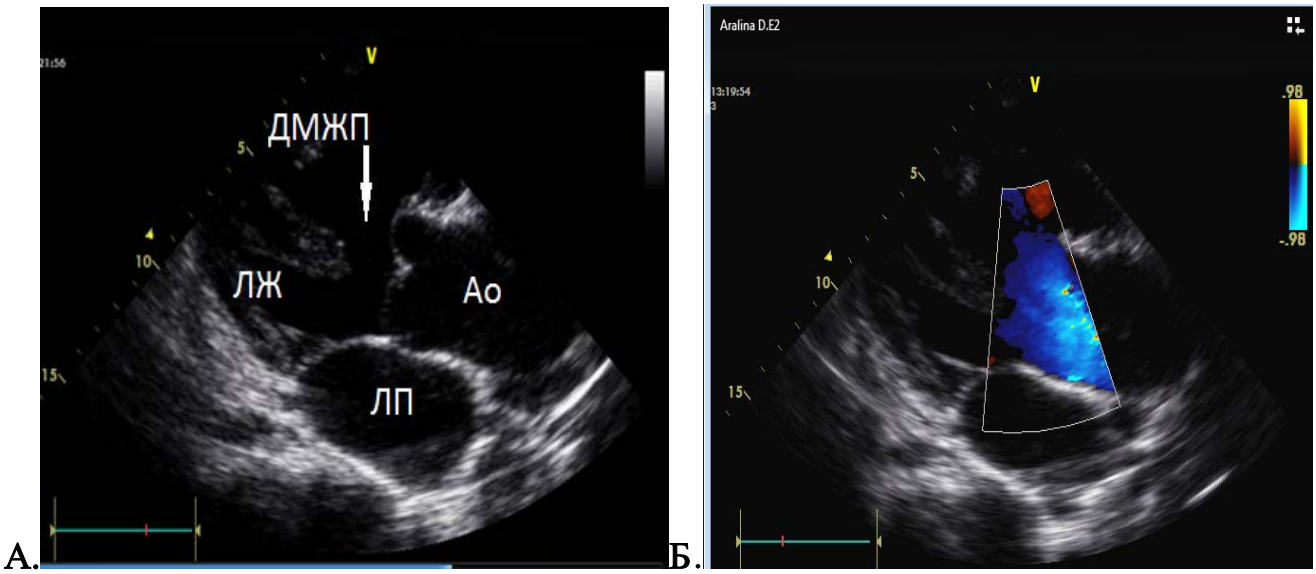

Рис. 8. Парастернальный доступ по длинной оси. А) Визуализируется большой дефект межжелудочковой перегородки, смещение аорты вправо более чем на 50%, митрально-аортальный контакт сохранен. Б) Лоцируется большой веноартериальный сброс – поток крови направлен из правого желудочка в аорту через дефект межжелудочковой перегородки широкий. Ао – аорта, ЛП – левое предсердие, ЛЖ – левый желудочек, ДМЖП – дефект межжелудочковой перегородки.

Левосторонняя дуга аорты была выявлена у 18 (72%) пациентов, правосторонняя – в 7 (28%) случаях, что было подтверждено при АКГ исследовании.

Выбор тактики хирургического вмешательства (палиативная, радикальная) у пациентов с тетрадой Фалло зависит от степени сужения ВОЖП и инфундибулярного отдела, выраженности гипоплазии системы ЛА.

Что касается выводного отдела правого желудочка, сужение разного характера, отмечалось во всех 25(100%) случаях в зависимости от состояния ВОПЖ. У 16 (64%) пациентов отмечалось локальное сужение ВОПЖ в виде аномальной мышцы. В 9-ти (36%) случаях был диагностирован выраженный подклапанный стеноз: тубулярное сужение ВОПЖ (n- 3) – при ЦДК диаметр составил от 2,5 – 3,5 мм в систолу; резкий стеноз инфундибулярного отдела (n- 5) – при ЦДК диаметр 2,0 мм и 3 мм. У одного пациента (возраст 1 месяц) был визуализирован выраженный подклапанный стеноз (диаметр ВОПЖ 2,5 мм в систолу) с резкой гипоплазией системы ЛА (ф.к. – 4 мм, ствол 3,5 мм и ветви по 2-2,5 мм). Все выше перечисленные пациенты находились в крайне тяжелом

состоянии (SpO2 в среднем составлял 54,1±18,5%) с гипоксическими приступами в анамнезе - в экстренном порядке в 6 случаях был наложен системно-легочный анастомоз, в 3 случаях необходимо стало выполнение реконструкции путей оттока правого желудочка без пластики межжелудочковой перегородки.

С помощью непрерывно-волновой допплерографии определяли градиент систолического давления между правым желудочкам и легочной артерий, который варьировал от 56 до 107мм.рт.ст. в зависимости от степени сужения ВОПЖ и выраженности клапанного стеноза. В среднем составлял 83,91±12,94мм.рт.ст. (рисунок 10).

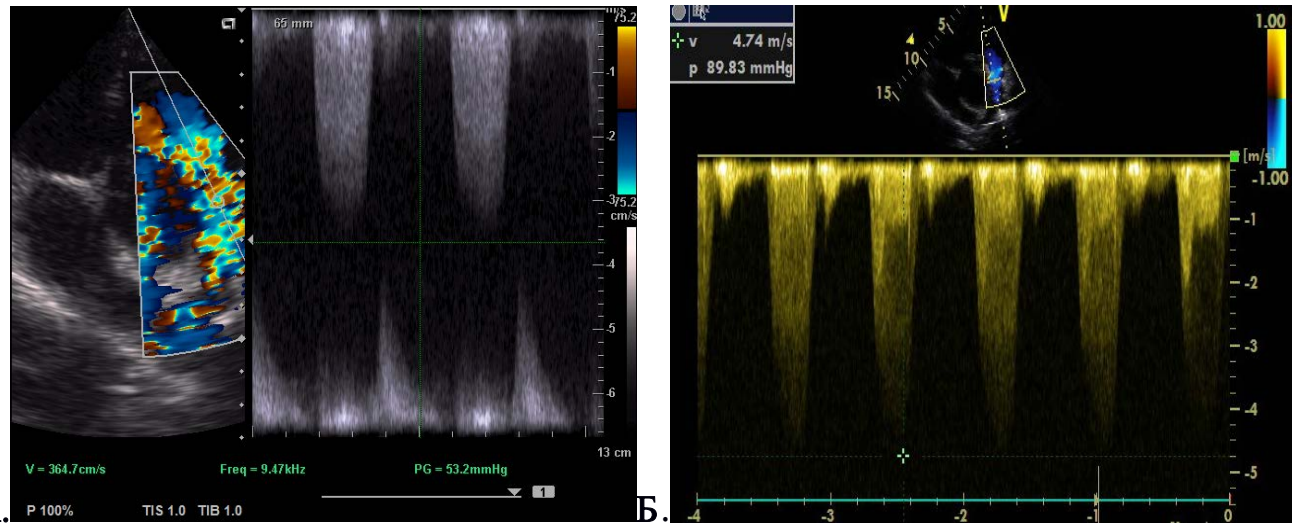

А. Б.

Рис.10. Непрерывно-волновая допплерография. А) Градиент систолического давления между правым желудочком и легочной артерии составляет 53мм.рт.ст. Б) ГСД ПЖ/ЛА составляет 98мм.рт.ст.

Морфология легочных артерий

В наших наблюдениях у обследованных пациентов во всех 25 случаях при наличии комбинированного стеноза ЛА (подклапанный и клапанный) отмечалась изменение системы ЛА разного характера: в 16 (64%) случаев при ЭхоКГ был визуализирован комбинированный стеноз ЛА без гипоплазии системы ЛА; в 5-и (16%) случаях с гипоплазией ФК и ствола ЛА, в 4 (16%)- с гипоплазией всей системы ЛА (рисунок 11).

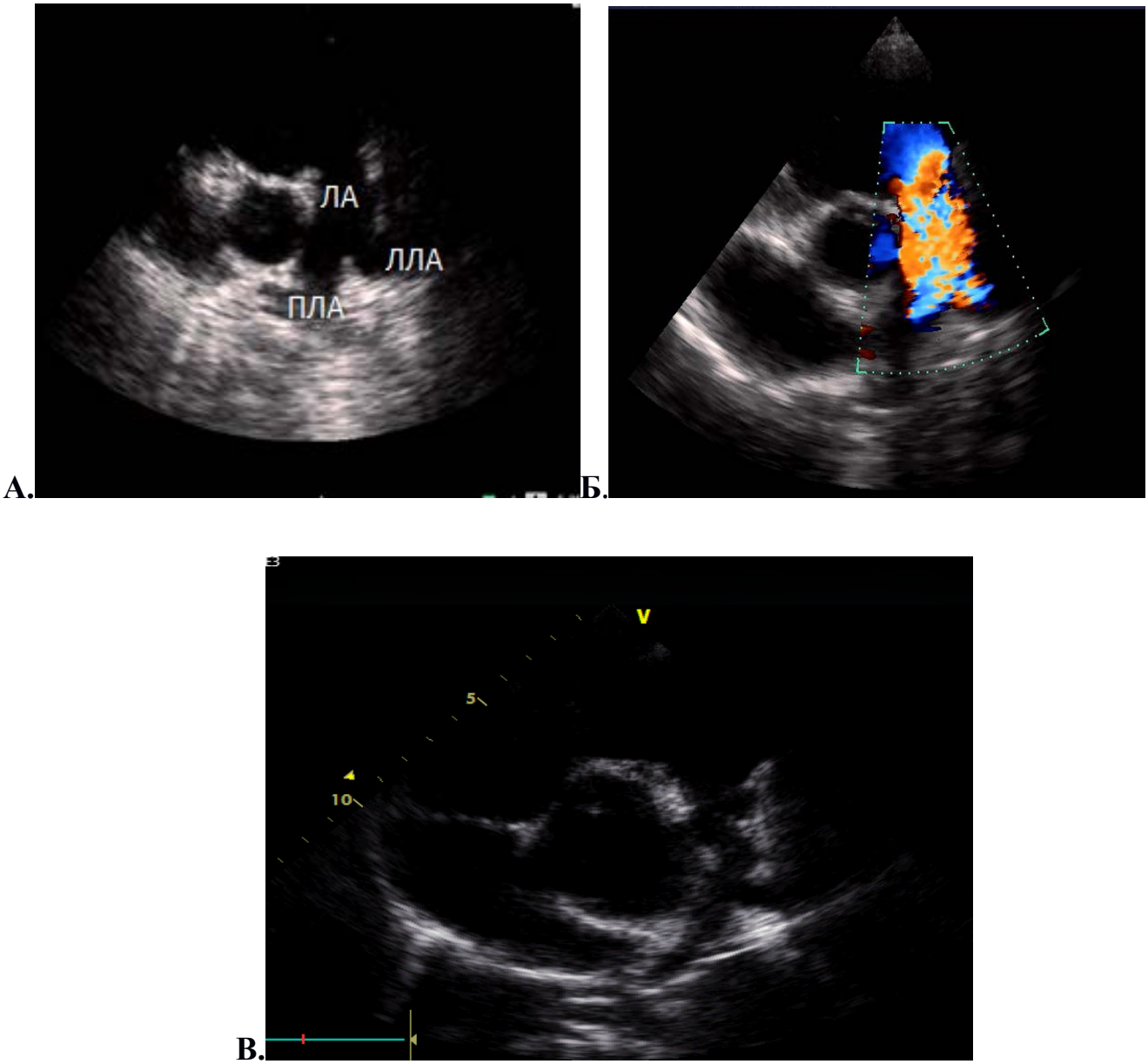

Рис.11. Парастернальный доступ по короткой оси. А) Визуализируется ствол и ветви легочной артерии удовлетворительного диаметра. Б) Комбинированный, преимущественно клапанный стеноз ЛА. По данным цветового доаалеровского картирования в легочной артерии лоцируется турбулентный поток с уровня клапана легочной артерии. В) Гипоплазия ствола и ветвей ЛА.

Для определения возможностей ЭхоКГ для выполнения точной ангиометрии ЛА в случае тетрады Фалло, ЭхоКГ данные морфометрии ЛА сравнили с данными, полученными при АКГ: статистически достоверных различий не было получено, была продемонстрирована высокая информативность метода ЭхоКГ для измерения системы ЛА (таблица 10).

Таблица 10

Сравнение морфометрических показателей системы ЛА при ЭхоКГ и АКГ исследовании у детей с ТФ до 2 х лет жизни

Показатель	ЭхоКГ	АКГ	Р
ФК ЛА (мм)	0,72±0,13	0,64±0,12	>0,05
Ствол ЛА (мм)	0,73±0,16	0,66±0,13	>0,05
Правая ЛА (мм)	0,62±0,12	0,63±0,17	>0,05
Левая ЛА (мм)	0,66±0,17	0,66±0,19	>0,05

В нашем исследовании во всех случаях у пациентов с ТФ мы смогли визуализировать и измерить фиброзное кольцо, устья, проксимальные отделы ветвей ЛА. Визуализация дистального отдела левой ветви ЛА была ограничена – смогли визуализировать левую ветвь у детей до 1 года на протяжении 15 мм, у детей с 1-го года до 2-х лет – на протяжении 18 мм – 20 мм.. Правая легочная артерия прослеживалась у детей до года на протяжении 18 мм – 23мм, у детей с года до двух – на протяжении 23 мм – 26 мм.

Оценка степени гипоплазии системы легочной артерии

Протокол АКГ, для определения общего состояния системы легочной артерии, предлагает использовать индекс D. McGoon (отношение суммы диаметров устьев правой и левой легочных артерий к диаметру нисходящей аорты). В зависимости от состояния легочно-артериального дерева и легочно-артериального индекса, определяется дальнейший этап хирургического лечения больных. Мы в нашем исследовании попытались с помощью ЭхоКГ определить индекс D. McGoon. Результаты сравнения индекса McGoon методами ЭХОКГ и АКГ, представлены в таблице 11.

Таблица 11

Индекс McGoon результаты ангиометрических показателей легочной артерии у больных с ТФ по данным ЭхоКГ и АКГ (N=25)

Показатель	Норма	ЭхоКГ	АКГ	p
Индекс McGoon	≥1,5	2,13±0,45	2,09±0,52	>0,05

Исходя из таблицы 11, индекс McGoon, определяющий общее состояние системы легочной артерии, а не отдельных его участков, у всех пациентов в среднем составлял >1,5 что свидетельствует об отсутствии гипоплазии системы ЛА. Наши данные оказались почти идентичными с данными полученными при АКГ(P=0,95). Для более подробного понимания о состоянии системы ЛА, пациенты были разделены на три группы (таблица12).

Таблица 12

Деление больных тетрадой Фалло на группы в зависимости от состояния легочно-артериального дерева

Состояние системы ЛА	(B1+C1)/nAo	ЛАИ
Удовлетворительное **(n-16)**	Более 1,4	Более 250
Умеренная гипоплазия **(n-6)**	1,2-1,4	200-250
Выраженная гипоплазия **(n-3)**	Менее 1,2	100-200

Учитывая эти показатели планировали тактику хирургического лечения больных с тетрадой Фалло:

в 16 (64%) случаях удовлетворительное состояние системы ЛА позволило выполнить радикальную коррекцию порока;

в 6 (24%) случаях для нормализации размеров легочно-артериального дерева первым этапом наложили системно-легочный анастомоза.

Трем пациентам с выраженной гипоплазией системы ЛА ((B1+C1)/nAo менее 1,2) выполнили реконструкцию путей оттока из правого желудочка без

пластики ДМЖП. Следует отметить, что двум пациентам ранее был наложен системно-легочный анастомоз, но ожидаемого роста ветвей ЛА не получили.

Исходя из выше изложенного резюмируем, что с помощью ЭхоКГ можем точно определить индекс McGoon без проведения АКГ тем более для пациентов находившиеся в тяжелом состоянии.

Для количественной оценки центральных отделов легочной артерии так же использовали протокол разработанный Беришвили И.И., и Фальковским Г.Э., (1985) (отношение диаметров участков ствола и ветвей легочной артерии к диаметру нисходящей аорты). Данные легочной ангиометрии представлены в таблице 13.

Таблица 13

Результаты ангиометрических показателей легочной артерии у больных с ТФ по данным ЭхоКГ и АКГ исследований по Беришвили И.И. и Фальковским Г.Э. (N=25)

Состояние системы ЛА	**Метод**	**A1/нАо**	**A2/нАо**	**B1/нАо**	**C1/нАо**
	Норма	>0,85	>0,85	>0,79	>0,70
Удовлетворительное (n-16)	**ЭхоКГ**	1,23-0,17	1,20-0,21	1,07-0,16	1,15-0,21
	АКГ	1,09-0,14	1,13-0,14	1,15-0,14	1,14-0,17
	P	>0,05	>0,05	>0,05	>0,05
Умеренная гипоплазия (n-6)	**ЭхоКГ**	0,80-0,04	0,80-0,04	0,77-0,05	0,77-0,04
	АКГ	0,78-0,03	0,80-0,04	0,71-0,01	0,79-0,04
	P	>0,05	>0,05	>0,05	>0,05
Выраженная гипоплазия (n-3)	**ЭхоКГ**	0,6-0,03	0,59-0,01	0,55-0,05	0,58-0,06
	АКГ	0,59-0,06	0,65-0,04	0,57-0,06	0,58-0,05
	P	>0,05	>0,05	>0,05	>0,05

Ангиометрические ЭхоКГ показатели нашли подтверждение при АКГ (таблица 13).

Для получения наглядного представления об анатомических особенностях всего легочно-артериального дерева конкретного пациента, использовали параметр Z-score, что приведено в таблице 14.

таблице 14

Сравнительная оценка Z-score у пациентов с тетрадой Фалло при ЭхоКГ и АКГ исследовании (N=25)

Параметр	Z-score по ЭхоКГ	Z-score по АКГ	P
ФК ЛА	-2,17±1,30	-2,54±0,78	>0,05
Ствол ЛА	-2,54±1,51	-3,03±1,29	>0,05
Правая ЛА	-0,30±1,21	-0,34±1,52	>0,05
Левая ЛА	0,39±1,45	0,41±1,54	>0,05

Результаты ЭхоКГ и АКГ исследований показали, что параметр Z-score у пациентов с тетрадой Фалло варьировал от -6,79 до +3,63, в среднем составляя по ЭхоКГ для фиброзного кольца ЛА -2,17±1,30, для ствола ЛА -2,54±1,51, для ПЛА -0,30±1,21, для ЛЛА 0,39±1,45. По данным АКГ- для фиброзного кольца ЛА -2,54±0,78, для ствола ЛА -3,16±1,33, для ПЛА -0,34±1,52, для ЛЛА 0,41±1,54.

Таким образом, рассчитанный нами результат параметра Z-score с помощью ЭхоКГ и АКГ статистически достоверно не отличались (P>0,05).

Параметр Z-score мы также использовали для определения наличия или отсутствия источников коллатерального кровотока легких, для которого больные были разделены на две группы (с АЛКА и без них), результаты представлены в таблице 15.

3.1.1. Предоперационная оценка наличия или отсутствия АЛКА у пациентов с тетрадой Фалло с помощью Z-score

Из 25 пациентов, у 7 пациентов (28%) не было выявлено АЛКА. У 5 пациентов (20%) была выявлена 1 АЛКА, у 13 пациентов (52%) было≥ 1 АЛКА.

Таблица 15

Сравнительный результат Z параметра по ЭхоКГ и АКГ исследовании у пациентов с тетрадой Фалло между группами (с АЛКА и без них)

Параметр		ЭхоКГ Z-Score	АКГ Z-Score
ФК ЛА	**Без коллатералей**	(от -3,06 до-0,93) -2,42±0,84	(от -3,6 до-1,27) -2,65±0,81
	С коллатералиями	(от -6,28 до+1,23) -2,07±1,42	(от -6,79 до+0,61) -1,99±0,01
	P	>0,05	>0,05
Ствол ЛА	**Без коллатералей**	(от -5,44 до+0,79) -2,36±1,25	(от -5,49 до-0,97) -2,76±0,99
	С коллатералиями	(от -4,9 до-0,58) -2.61±1,60	(от -5,68 до-0,83) -3,32±1,45
	P	>0,05	>0,05
Правая ЛА	**Без коллатералей**	(от -3,17 до+2,65) -0,71±1,35	(от -3,17 до+1,93) -0,85±1,44
	С коллатералиями	(от -2,26 до+2,04) -0,13±1,14	(от -3,61 до+3,02) -0,12±1,53
	P	>0,05	>0,05
Левая ЛА	**Без коллатералей**	(от -2,32 до+3,18) 0,01±1,39	(от -2,32 до+2,94) 0,04±1,43
	С коллатералиями	(от -2,94 до+3,63) 0.55±1,43	(от -2,94 до+3,88) 0,55±1,54
	P	>0,05	>0,05

После деления больных на группы выявлено, что средний показатель Z-score для фиброзного кольца и ствола ЛА был значительно снижен у пациентов с тетрадой Фалло в обеих группах и составлял меньше -2, что свидетельствовала о гипоплазии данных участков. Мы это объясняем наличием мелких аорто-легочных коллатералей, не влияющих на рост легочно-артериального дерева.

В следующей таблице результаты ЭхоКГ исследования сопоставляли с данными полученными по АКГ исследованию у пациентов с коллатералиями и без них (таблица 16).

Таблица 16

Сравнительный результат Z параметра между методами ЭхоКГ, АКГ исследовании у пациентов с тетрадой Фалло (с АЛКА и без них)

Без коллатералей (N=7)			
Параметр	**ЭхоКГ Z-Score**	**АКГ Z-Score**	**P**
ФК ЛА	-2,42±0,84	-2,65±0,81	>0,05
Ствол ЛА	-2,36±1,25	-2,76±0,99	>0,05
Правая ЛА	-0,71±1,35	-0,85±1,44	>0,05
Левая ЛА	0,01±1,39	0,04±1,43	>0,05
С коллатералиями (N=18)			
ФК ЛА	-2,07±1,42	-1,99±0,01	>0,05
Ствол ЛА	-2.61±1,60	-3,32±1,45	>0,05
Правая ЛА	-0,13±1,14	-0,12±1,53	>0,05
Левая ЛА	0.55±1,43	0,55±1,54	>0,05

Данные, приведенные в таблице 16 свидетельствует о высокой информативности ЭхоКГ исследования для морфометрии легочной артерии, но не эффективности параметра Z-score в выявлении АЛКА у пациентов с тетрадой Фалло с коллатералями и без них (таблица 15).

С хирургической точки зрения важный интерес представляет не только детальное изучение состояния системы ЛА с помощью ЭхоКГ (определение степени гипоплазии с помощью величины Z-score), но и адекватная оценка поддержки легочного кровотока (ОАП, АЛКА).

По данным АКГ аорто-легочные коллатерали от нисходящей Ао выявлялись у 18 пациентов (72%), из которых:

- Небольшие АЛКА только к одному легкому – (n – 6);
- Небольшие АЛКА к обоим легким – (n- 7);
- мелкие аорто-легочные коллатерали были описаны (n- 5).

Из этих 18 пациентов с помощью **ЭхоКГ** Аорто-легочные коллатерали были выявлены только в 8 (44%) случаев подтвержденный по АКГ, а в 5 (27%) случаях ошибочно был диагностирован ОАП, вместо мелких АЛКА (ложноположительный результат ЭхоКГ диагностики ОАП). В оставшихся 5 (27%) случаях с помощью эхокардиографии не визуализировались АЛКА, а при проведении АКГ были обнаружены небольшие АЛКА (ложноотрицательный результат ЭхоКГ),

Среди 7 пациентов с отсутствием АЛКА в 3 (43%) случаях по ЭхоКГ был обнаружен ОАП, что подтвердилось и при АКГ. В остальных в 4-х случаях по данным ЭхоКГ и АКГ отсутствовали дополнительные источники легочного кровотока.

3.1.2. Статистический анализ

Диагностическая значимость ЭхоКГ в выявлении тетрады Фалло демонстрирует высокую чувствительность (100%) и специфичность (99%) метода. У двух пациентов по данным ЭхоКГ выявили декстрапозицию аорты более 50% при наличии сохранного митрально-аортального контакта, в связи с чем в диагноз предположительно вынесли ДОС от ПЖ. По данным АКГ и интраоперационным

данным в одном случае подтвердился ДОС от ПЖ, а в одном случае – ТФ. Данное расхождение не имело принципиального значения, так как не повлияло на выбор хирургической тактики (диаграмма 1).

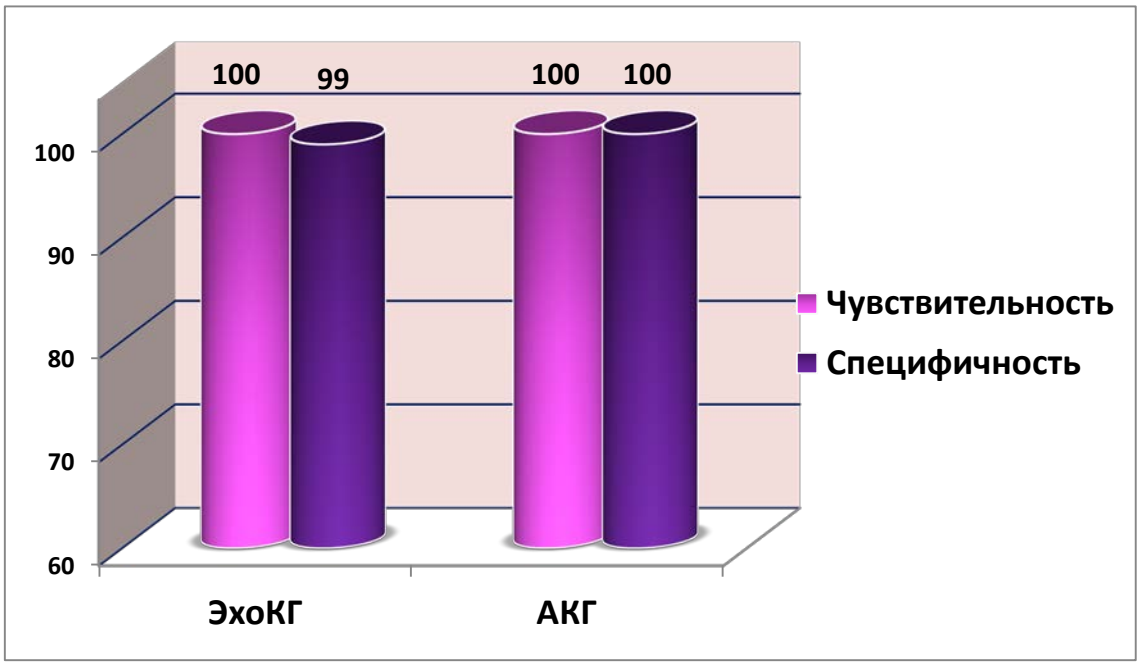

Диаграмма 1. Диагностическая значимость ЭхоКГ и АКГ исследовании для выявлении тетрады Фалло.

Для определения АЛКА диагностическая значимость ЭхоКГ существенно снижается: чувствительность-61%, специфичность 50% (диаграмма 2). Такие не высокие показатели в данной группе больных были обусловлены небольшим размером аорто-легочных коллатералей, что не позволило их четко визуализировать с помощью ЭхоКГ.

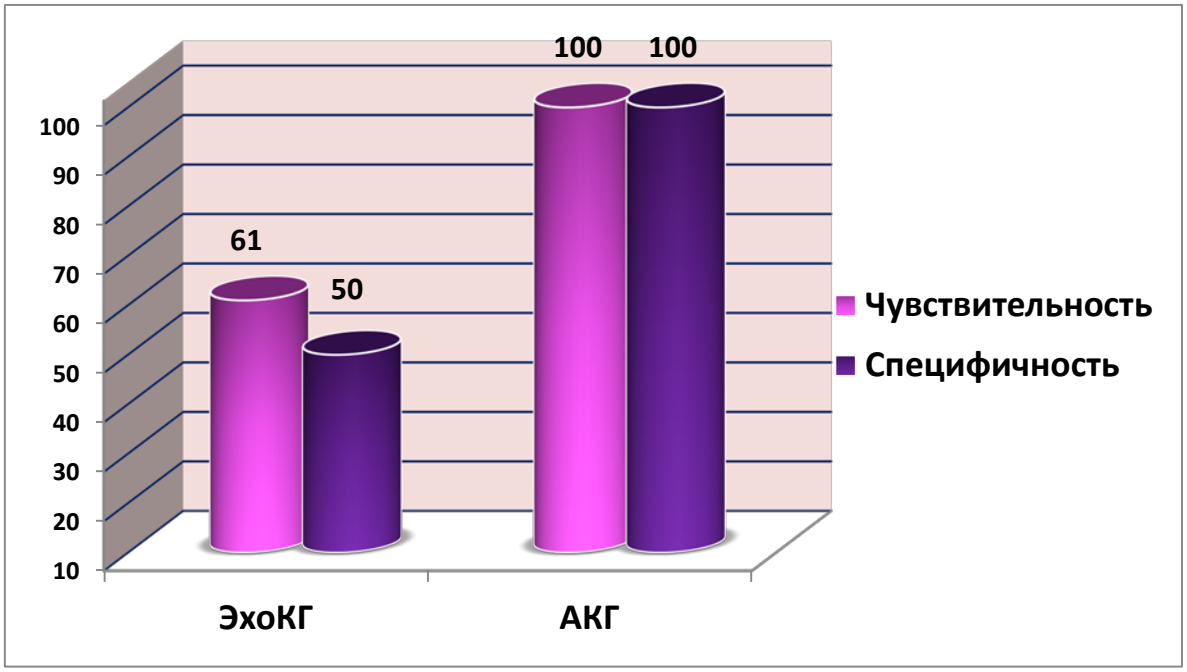

Диаграмма 2. Диагностическая значимость ЭхоКГ и АКГ исследовании для выявлении АЛКА у пациентов с тетрадой Фалло.

Сопутствующие врожденные аномалии сердца, выявленные у пациентов с тетрадой Фалло

Важный момент при изучении деталей анатомии тетрады Фалло в аспекте выбора хирургического лечения – это диагностика сопутствующих врожденных аномалий. С помщью ЭхоКГ были диагностированы, следующие сопутствующие аномалии и детали анатомии сердца:

- Праволежащая дуга аорты (n-7);
- ДМПП (n-4);
- ОАП (n-7);
- Множественные ДМЖП (n-3);
- Дефект аорто-легочной перегородки (n - 1); (Рисунок 12А)
- Подаортальная мембрана (n-1);
- Добавочная верхняя полая вена в коронарный синус (n-5);
- Коронарная артерия (КА) пересекающая ВОПЖ - (n-4); **(**Рисунок 12Б)

- Частичный аномальный дренаж правых легочных вен в ПП (n-1).

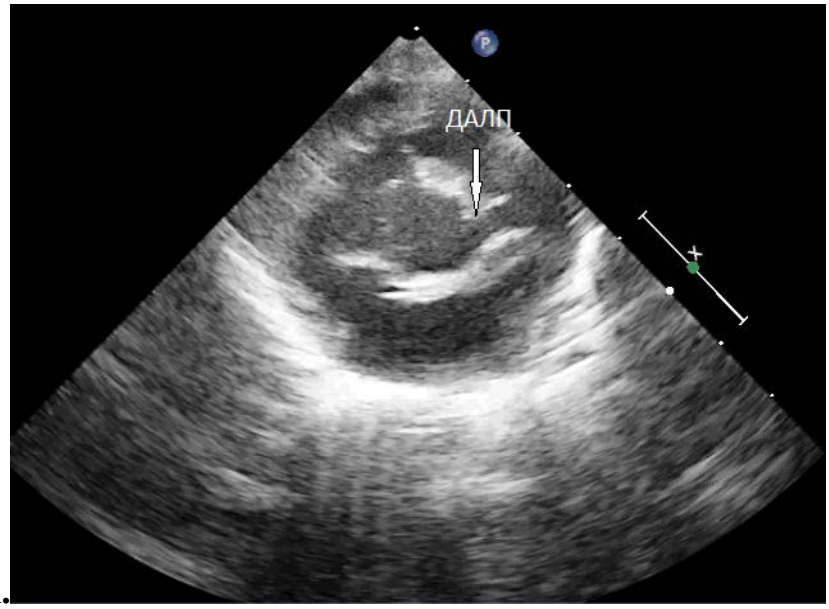

А.

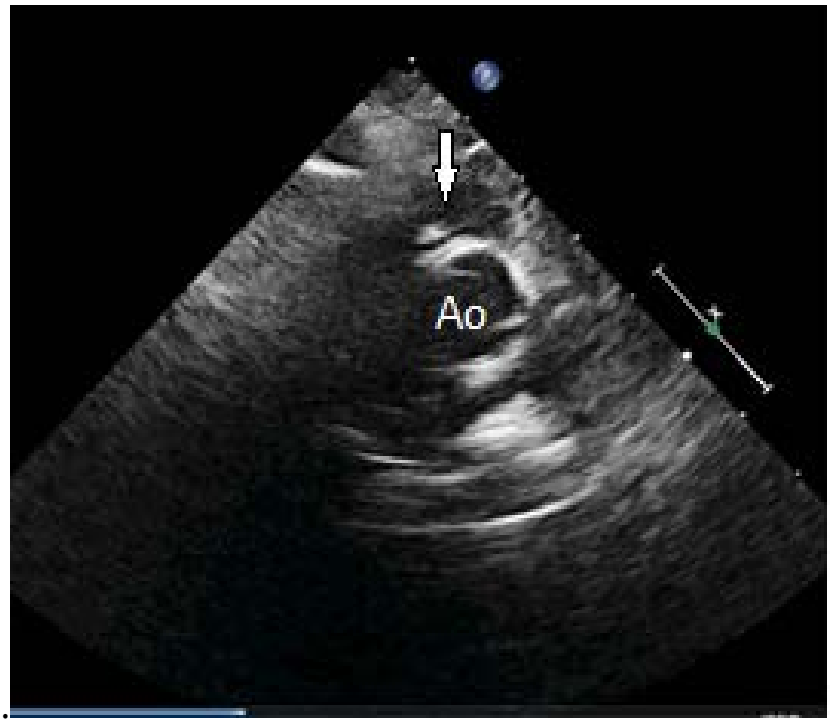

Б.

Рис. 12. Парастернальный доступ по короткой оси. А) Лоцируется дефект аорто-легочной перегородки (стрелка). Б) Ветвь правой коронарной артерии пересекает выводной отдел правого желудочка (стрелка).

Резюме. Метод ЭхоКГ позволяет выполнить достоверную морфометрию системы легочной артерии достаточную для выбора тактики хирургического лечения. Метод недостаточен для полной оценки источников дополнительной поддержки легочного кровотока.

3.2. Предоперационная оценка анатомии легочной артерии у пациентов с атрезией легочной артерии с дефектом межжелудочковой перегородки

Мы проанализировали данные ЭхоКГ исследования у 26 пациентов с атрезией легочной артерии с дефектом межжелудочковой перегородки новорожденных и детей до 2-х лет. ЭхоКГ и лабораторные параметры пациентов представлены в таблице 17.

Таблица 17

ЭхоКГ и лабораторные параметры у детей с АЛА с ДМЖП до выполнения хирургического лечения

Показатели	Значения
Возраст, дни	118,54±190,94
Вес, кг	4,50±2,13
BSA, $м^2$	0,27±0,08
Hb(г/л)	154,74±29,35
Ht(л/л)	44,26±8,19
SpO2, %	62,33±10,13
ФВ ЛЖ, %	68,4±1,3
ФВ ПЖ, %	60,30±6,73
иКДО ЛЖ, мл/$м^2$	38,45±18,46
иКДО ПЖ, мл/$м^2$	41,82±12,51
Диаметр ФК Ао	12,8±3,17
Размер ДМЖП, мм	10,04±2,65
Размер ствола ЛА, мм	0,53±0,19
Размер ПЛА, мм	0,35±0,10
Размер ЛЛА, мм	0,34±0,12
Дуга Ао левая	15 (68,1%)
Дуга Ао правая	7 (31,8%)
АЛКА от нАо	37
АЛКА от БЦС	1
АЛКА от ЛПА	1
АЛКА от ППА	1
ОАП	10

Анализ параметров морфофункционального состояния сердца показал, что объемные показатели левых камер сердца варьировали от уменьшенных (min - 19мл/м²) до значительно увеличенных (max - 74мл/м²) размеров, средний КДО ЛЖ составлял 38,45±18,46мл/м². В большинстве случаев у 19 (73%) пациентов отмечалось нормальные объемные показатели левого желудочка (КДОЛЖ - 38,1±8,37мл/м²). У 4 (15,3%) пациентов левый желудочек был умеренно увеличен (КДОЛЖ - 44,8±5,36мл/м²), в 2-х случаях (7,69%) значительно увеличен (КДО ЛЖ - 69,5±4,5мл/м²), и в одном случае (3,84%) отмечалась гипоплазия (КДОЛЖ - 19мл/м²). Такой разброс объемных показателей ЛЖ в исследуемой группе мы объясняли состоянием и типом коллатеральных сосудов, о чем подробно расскажем ниже.

Что касается объемных показателей правых камер сердца в исследуемой группе больных, правый желудочек был умеренно увеличен у 13 больных (50%) КДОПЖ 44±4мл/м². У 11(42,3%) пациентов объемный показатель ПЖ был значительно увеличен (КДОПЖ 60±4,5мл/м²). В 2–х случаях (7,69%) правый желудочек был нормальных размеров - 38,2±4,9мл/м².

У всех пациентов насосная и сократительная способность обоих желудочков была в норме (ФВЛЖ и ПЖ не менее 62%).

У пациентов с различными типами АЛА с ДМЖП средний диаметр ДМЖП составил 10,04±2,65мм. Среди обследованных пациентов ДМЖП чаще всего в 24 (92,3 %) случаев располагался в подаортальной части, в 2(7,69%) случаях был приточным, типа АВК.

Соотношение размера ДМЖП с размером устья аорты: в 2 (7,69%) случаях диаметр ДМЖП был равен диаметру устья аорты, в 4 (15,3%) - диаметр ДМЖП был несколько больше диаметра корня аорты, в остальных случаях 20 (76,9%) ДМЖП был несколько меньше диаметра корня аорты.

Декстропозиция аорты отмечалась в 24 (92,3%) случаях, в 2 (7,69%) случаях луковица аорты большей частью отходила от ПЖ - дискордантное отхождение аорты от правого желудочка.

По данным ЭхоКГ левосторонняя дуга аорты отмечалась у 17 (65,3%) пациентов, правосторонняя – в 9 (34,6%) случаев, что подтвердилась и при АКГ исследовании.

Морфология легочных артерий

Наше исследование было посвящено главным образом изучению с помощью ЭхоКГ анатомии системы ЛА и оценки поддержки легочного кровотока. Для определения диагностической значимости эхокардиографии с целью выявления анатомии порока (диагностика АЛА с ДМЖП), во внимание принимались только пациенты, которым проводилась ЭхоКГ и АКГ. Полученные ЭхоКГ данные сопоставляли с данными АКГ. Все пациенты (n-26) по протоколу ЭхоКГ и АКГ распределились следующим образом по типу атрезии легочной артерий (таблица 18).

Таблица 18

Распределение больных по типу АЛА верифицированных по ЭхоКГ и АКГ (N=26)

Тип АЛА с ДМЖП	ЭхоКГ	АКГ
1-1,5 тип АЛА с ДМЖП (n-14)	13*	15 (57,6%)
2 тип АЛА с ДМЖП (n-8)	9 **	7 (26,9%)
3 тип АЛА с ДМЖП (n-1)	1	1 (3,8%)
3-4 тип АЛА с ДМЖП (n-2)	3 ***	1 (3,8%)
4 тип АЛА с ДМЖП (n-1)	-	2 (7,6%)

*По данным ЭхоКГ 1,5 тип порока из-за особенности ствола ЛА (короткий, гипоплазированный, конусообразный) относили к 1 типу, что нельзя считать диагностической ошибкой. С помощью ЭхоКГ 1-1,5 тип АЛА из 13 случаев, в 1 случае был изменен на 2 тип по АКГ.

** По данным ЭхоКГ в 9 случаях был диагностирован 2 тип АЛА, но в 2 случаях по данным АКГ диагноз изменен на 1 тип с резкой гипоплазией ствола ЛА (диаметр 2 и 2,7мм) и в 1 случае на 4 тип АЛА

*** 3-4 тип АЛА по данным ЭхоКГ был поставлен в 3-х случаях: по данным АКГ у одного пациента 4 тип и у другова пациента 1,5 тип с выраженной гипоплазией системы ЛА(ствол 25мм и ветви ЛА 2 и 2,5 мм), что обусловливало отсутствие ретроградного их заполнения по цветному ДКГ через ОАП или БАЛКА и сделало невозможным определить наличие ствола и ветвей с помощью ЭхоКГ.

Исходя из выше изложенного можно резюмировать, что при резкой гипоплазии системы ЛА возникают трудности отчетливой верификации ветвей ЛА с помощью ЭхоКГ, что приводит к неверной трактовке полученных эхограмм и диагностическим неточностям при определении типа АЛА. Кроме того, ориентиром для оценки размера ствола по данным ЭхоКГ было заполнение просвета сохранной части ствола по цветному ДКГ, что не всегда может адекватно отразить размер из-за недостаточного размера ОАП и АЛКА.

В наших наблюдениях у обследованных пациентов с I – II типом АЛА с ДМЖП во всех случаях (n-21) отмечалась гипоплазия системы ЛА от умеренной до резко выраженной.

При I типе АЛА с ДМЖП на ЭхоКГ отмечалось обструкция ЛА на уровне клапана, из которых в 2-х случаях (16,6%) лоцировались сросшиеся створки легочного клапана образующие мембрану (рисунок 13). В остальных 10 случаях (83,3%) фиброзное кольцо и створки не были сформированы, в связи с чем, легочный ствол конусообразно суживался в проксимальном отделе (рисунок 14). При 1 типе ветви легочной артерии во всех случаях были сформированы.

Рис. 13. Парастернальный доступ по короткой оси аортального клапана: мембрана на уровне фиброзного кольца ЛА (указана стрелкой).

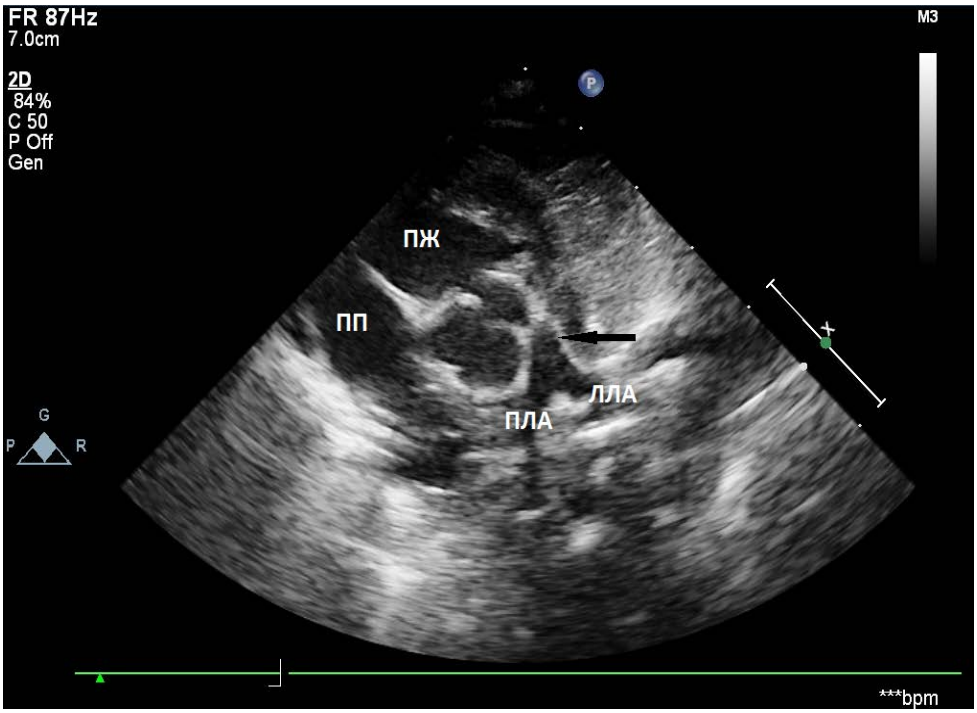

Рис. 14. Парастернальный доступ по короткой оси аортального клапана: конусообразный ствол легочной артерии (указана стрелкой). ПП – правое предсердие, ПЖ – правый желудочек, ПЛА – правая легочная артерия, ЛЛА – левая легочная артерия.

При II типе (n-9) легочный ствол отсутствует на всем протяжении, определяется область бифуркации с конфлюентными ветвями легочной артерии (рисунок 15).

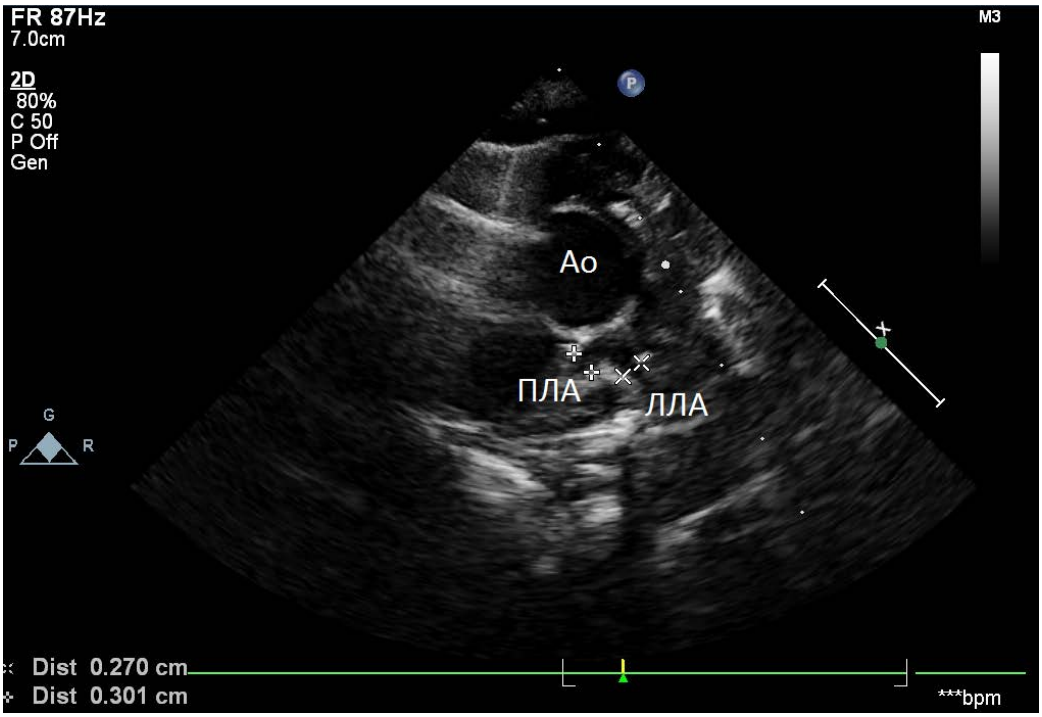

Рис. 15. Парастернальный доступ по короткой оси аортального клапана: Лоцируется отсутствия фиброзного кольца и ствола легочной артерии и гипоплазированные ветви диаметром 2,7 и 3мм. Ао – аорта, ПЛА – правая легочная артерия, ЛЛА – левая легочная артерия.

По данным ЭхоКГ у пациентов со II типом АЛА в 2 - х случаях отмечалась умеренная гипоплазия ветвей ЛА, для ПЛА средний диаметр был 0,48±0,08мм, для ЛЛА 0,51±0,16мм. В одном случае имела место резкой гипоплазии ветвей ЛА (рисунок 16). В остальных 6-х случаях выраженная гипоплазия обеих ветвей ЛА, для ПЛА средний диаметр составлял 0,32±0,06мм и для ЛЛА 0,32±0,09мм.

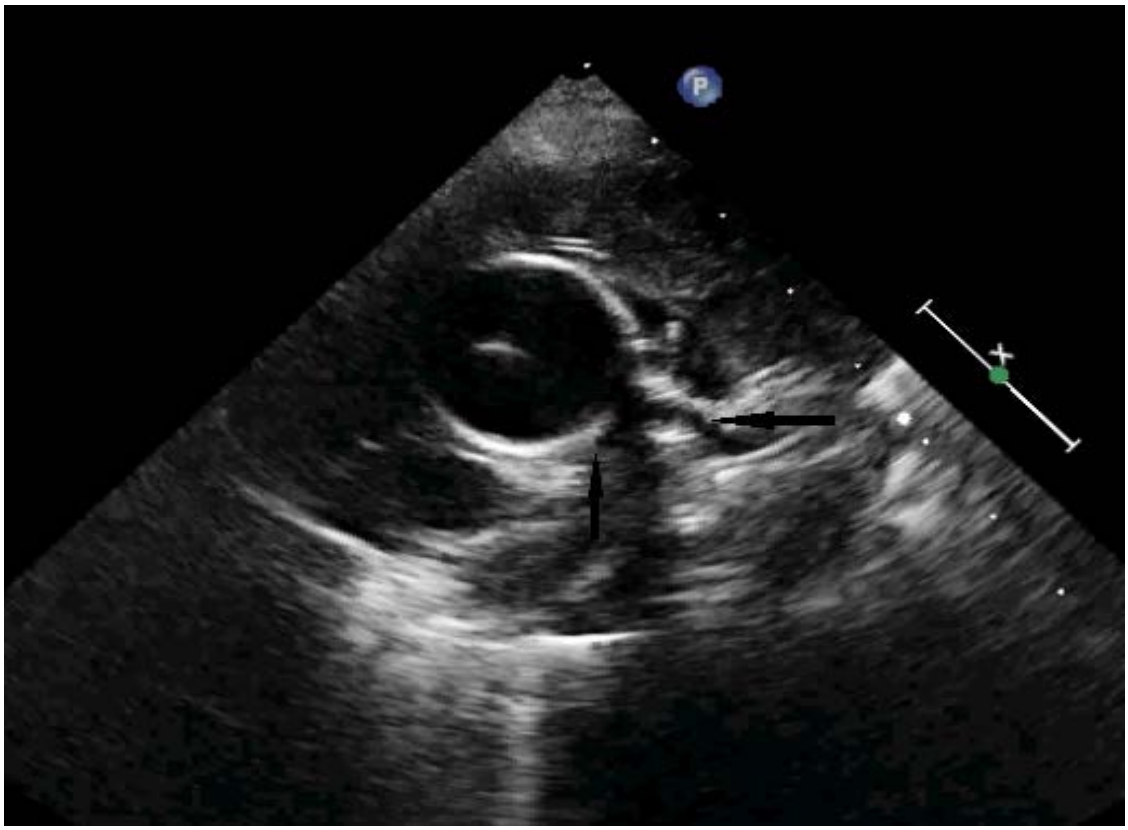

Рис. 16. Парастернальный доступ по короткой оси аортального клапана: атрезия легочной артерии II тип. Визуализируется выраженная гипоплазия ветвей легочной артерии (обозначены стрелками).

Для определения возможностей ЭхоКГ для выполнения точной ангиометрии ЛА в случае I и II типа АЛА, данные морфометрии ЛА сравнили с данными полученными при АКГ. В эту таблицу не вошли пациенты, которым была выполнена РКТ, так как данный метод исследования, был выполнен в 8 случаях из 26 больных, из которых в 4 случаях был III-IV тип. При сравнении диаметра ветвей ЛА была продемонстрирована высокая информативность метода ЭхоКГ в сравнении с АКГ (P>0,05). Что касается диаметра ствола ЛА, отмечалось статистически достоверное отличие (P<0,05) (таблица 19).

Таблица 19

Сравнение морфометрических показателей системы ЛА при ЭхоКГ, АКГ исследовании у детей с I-II типам АЛА с ДМЖП (N=21)

Параметр	ЭхоКГ	АКГ	P
Ствол ЛА (мм)	0,51±0,15	0,38±0,15	P<0,05
Правая ЛА (мм)	0,36±0,07	0,40±0,11	P>0,05
Левая ЛА (мм)	0,34±0,08	0,38±0,12	P>0,05

Для более подробного понимания состояния системы ЛА все пациенты были разделены на две группы: дети с АЛКА+ОАП и дети только с ОАП (таблица 20, 21).

Таблица 20

Морфометрические показатели системы ЛА у пациентов с АЛА с ДМЖП

АЛКА+ОАП (N=11)			
Параметр	**ЭхоКГ**	**АКГ**	***рЭхоКГ и АКГ***
Ствол ЛА (мм)	0,51±0,14	0,24±0,02	P<0,05
Правая ЛА (мм)	0,30±0,11	0,35±0,12	P>0,05
Левая ЛА (мм)	0,32±0,11	0,33±0,15	P>0,05
ОАП (N=10)			
Ствол ЛА (мм)	0,56±0,29	0,49±0,15	P>0,05
Правая ЛА (мм)	0,44±0,11	0,46±0,14	P>0,05
Левая ЛА (мм)	0,39±0,15	0,44±0,22	P>0,05

При сравнении диаметра ветвей ЛА измеренных с помощью ЭхоКГ и АКГ статистически значимых различий между методами не получено. Что касается

диаметра ствола ЛА в группе пациентов с АЛК и с ОАП отмечалось статистически достоверное отличие: по сравнению с АКГ(0,24±0,02) при ЭхоКГ размер ствола был больше (0,51±0,14) (P<0,05) (таблица 20).

В таблице 21 приведены отличия размеров ствола и ветвей ЛА у пациентов только с ОАП в сравнении с пациентами с АЛК в сочетании с ОАП. Данные ЭхоКГ также сравнивались с данными АКГ. Полученные данные демонстрируют достоверные отличия размера ветвей ЛА: у пациентов с ОАП размер ветвей больше, чем у пациентов с АЛК с ОАП.

Таблица 21

Сравнительная оценка ЭхоКГ и АКГ исследовании у пациентов с АЛА с ДМЖП между группами, дети АЛКА+ОАП и дети только ОАП

Параметр		**ЭхоКГ мм**	**АКГ мм**
Ствол ЛА (мм)	**с АЛКА+ОАП**	0,51±0,14	0,24±0,02
	с ОАП	0,56±0,29	0,49±0,15
	P	P>0,05	P<0,05
Правая ЛА (мм)	**с АЛКА+ОАП**	0,30±0,11	0,35±0,12
	с ОАП	0,44±0,11	0,46±0,14
	P	P>0,05	P>0,05
Левая ЛА (мм)	**с АЛКА+ОАП**	0,32±0,11	0,33±0,15
	с ОАП	0,39±0,15	0,44±0,22
	P	P>0,05	P>0,05

Сравнительная оценка из таблицы 21 показала, что диаметр ствола ЛА у пациентов с АЛА с ОАП и АЛА с АЛКА+ОАП при ЭхоКГ исследовании достоверно не отличались (P>0,05), что нельзя говорить по АКГ исследовании,

где ствол ЛА в группе АЛА с ОАП и с АЛКА был намного меньше (0,24±0,02), чем в группе с АЛА с ОАП (0,49±0,15)(P<0,05).

В случае **III – IV типа** АЛА (рисунок 17А, Б) возникают трудности правильной оценки анатомии порока с помощью ЭхоКГ о чем уже говорилось выше. Вследствии гипердиагностики III – IV типа АЛА при ЭхоКГ исследовании оправдано обязательное выполнение АКГ и/или РКТ-ангиографии.

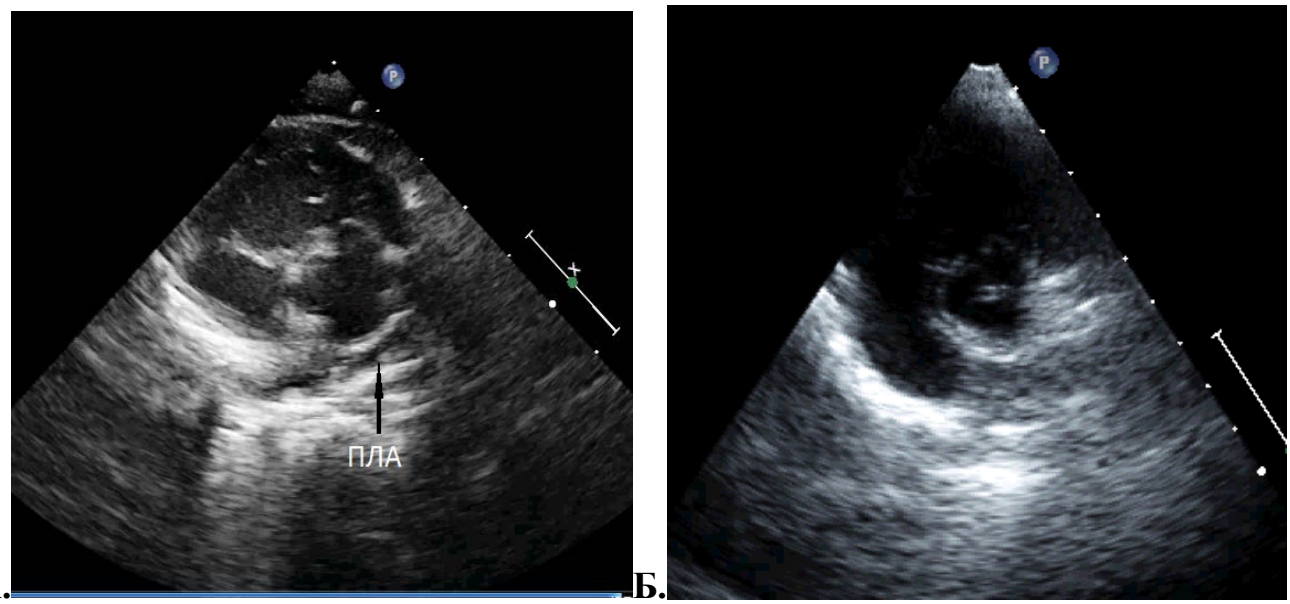

А. **Б.**

Рис. 17. Парастернальный доступ по короткой оси аортального клапана: А) Атрезия легочной артерии III тип, лоцируется резкая гипоплазия правой легочной артерии (указана стрелкой). Б) Атрезия легочной артерии IV тип, лоцируется отсутствия всей системы легочной артерии. ПЛА – правая легочная артерия.

Оценка степени гипоплазии системы легочной артерии

В нашем исследовании для определения общего состояния системы ЛА у пациентов с I и II типом АЛА мы применили индекс D. McGoon. Кроме того, для количественной оценки центральных отделов легочной артерии использовали протокол разработанный Беришвили И.И., и Фальковским Г.Э., (1985). Данные ангиометрических показателей легочной артерии представлены в таблице 22.

Таблица 22

Результаты ангиометрических показателей легочной артерии у больных с АЛА с ДМЖП по данным ЭхоКГ, АКГ, (N=21)

Показател	**Норма**	**ЭхоКГ**	**АКГ**	P
Индекс McGoon	**≥1,5**	1,19±0,4	1,25±0,34	P>0,05
A2/нАо	**>0,85**	0,82±0,16	0,64±0,16	P<0,05
B1/нАо	**>0,79**	0,61±0,18	0,66±0,18	P>0,05
C1/нАо	**>0,70**	0,60±0,19	0,62±0,18	P>0,05

Выполненный анализ показал, что в случае отсутствия резкой гипоплазии системы ЛА (ствол и ветви не менее 2,5мм) возможна оценка индекс McGoon с помощью ЭхоКГ. Мы с высокой точностью можем определить размер нисходящего отдела аорты, размер которого в среднем составлял 0,63±0,11мм (по данным АКГ - 0,64±0,12мм). Как видно из таблицы 21, индекс McGoon составил < 1,5 что свидетельствовало о гипоплазии системы ЛА. У всех пациентов (n-21) размеры ствола и ветвей ЛА были уменьшены по сравнению с нормальными показателями. В случае измерения ствола ЛА, ЭхоКГ показатель в среднем был 0,82±0,16. Согласно соответствующим расчетам радикальная коррекция порока возможно выполнить пациентам у которых отношение диаметра ствола легочной артерии к диаметру нисходящей аорты более 0,9. Полученные нами средние ангиометрические показатели ствола ЛА достоверно отличались от таковых при АКГ (P<0,05). Измерение ветвей ЛА с помощью ЭхоКГ показало их гипоплазию и размеры достоверно не отличались от измерений, полученных при АКГ (размеры ветвей ЛА представлены в таблицах 20-21).

Для более подробного понимания о состоянии системы ЛА и для оценки их разной степенны гипоплазии с помощью ЭхоКГ и АКГ, пациенты были разделены на 2 группы: Пациенты только с ОАП и пациенты с АЛКА в сочетании с ОАП (таблица 23-24).

Таблица 23

Ангиометрические показатели системы ЛА (индекс McGoon) у пациентов с АЛА с ДМЖП (N=21)

Показател	Норма		ЭхоКГ	АКГ
Индекс McGoon	**≥1,5**	**с АЛКА+ОАП (n-11)**	0,97±0,30	1,10±0,32
		с ОАП (n-10)	1,49±0,34	1,47±0,29

Таблица 24

Ангиометрические показатели системы ЛА (по Беришвили И.И. и Фальковским Г.Э.) у пациентов с АЛА с ДМЖП (N=21)

Показатель	Метод	A2/нАо	B1/нАо	C1/нАо
Норма		>0,85	>0,79	>0,70
с АЛКА+ОАП	ЭхоКГ	0,75±0,06	0,47±0,10	0,50±0,17
с ОАП		0,9±0,25	0,75±0,15	0,70±0,16
P		P<0,05	P>0,05	P>0,05
с АЛКА+ОАП	АКГ	0,51±0,13	0,57±0,18	0,52±0,13
с ОАП		0,78±0,10	0,76±0,12	0,72±0,18
P		P<0,05	P>0,05	P>0,05

Данные, приведенные в таблице 23 и 24, свидетельствует о гипоплазии ствола и проксимальных частей ветвей ЛА в группе пациентов с АЛКА в сочетании с ОАП в сравнение с пациентами без АЛКА, где все перечисленные размеры намного выше. Что касается точности измерений ствола и ветвей ЛА с помощью ЭхоКГопять получили достоверные различия при оценке ствола ЛА в сравнении с АКГ – размеры ствола по данным ЭхоКГ были выше показателей,

полученных при АКГ(p<0,05); в то же время размеры ветвей по данным ЭхоКГ достоверно не отличались от таковых при АКГ(p>0,05) (таблица 24).

Для количественной оценки состояния системы легочной артерии использовали **Z-score**, приведенный в таблице 25.

Таблица 25

Сравнительная оценка Z-score у пациентов с АЛА с ДМЖП при ЭхоКГ и АКГ исследовании

Параметр	Z-score по ЭхоКГ	Z-score по АКГ	p
Ствол ЛА	-3,60±1,22	-6,22±2,49	P<0,05
Правая ЛА	-2,26±2,17	-2,05±2,34	P>0,05
Левая ЛА	-2,21±2,27	-1,88±2,36	P>0,05

Результаты ЭхоКГ и АКГ исследований показали, что параметр Z-score у пациентов с АЛА с ДМЖП варьировал от -9,13 до +2,71, в среднем составляя по ЭхоКГ для ствола ЛА -3,60±1,22, для ПЛА -2,26±2,17, для ЛЛА-2,21±2,27. По данным АКГ - для ствола ЛА -6,22±2,49, для ПЛА -2,05±2,34, для ЛЛА-1,88±2,36.

Таким образом, рассчитанный нами результат параметра Z-score с помощью ЭхоКГ и АКГ, для ветвей ЛА статистически достоверно не отличались (P>0,05). Что касается ствола ЛА, отмечалось статистически достоверное отличие: по сравнению с АКГ(-6,22±2,49) при ЭхоКГ параметр Z-score был больше (-3,60±1,22) (P<0,05).

3.2.1. Предоперационная оценка наличия или отсутствия АЛКА у пациентов с АЛА с ДМЖП с помощью Z-score

Параметр Z-score мы также использовали для определения наличия или отсутствия источников коллатерального кровотока легких, в группе пациентов только с ОАП и в группе пациентов с АЛКА в сочетании с ОАП (таблица 26).

Приведенные данные анализа Z-score из таблицы 25, между разными методами лучевой диагностики в случае ветвей ЛА не показал статистически достоверных различий (P>0,05). Что касается ствола ЛА, отмечалось статистически достоверное отличие (P<0,05). После деления пациентов на группы получили показатели Z-score указанные в таблице 26.

Таблица 26

Сравнительный анализ Z параметра у пациентов с АЛА с ДМЖП

Параметр		**ЭхоКГ Z-Score**	**АКГ Z-Score**
Ствол ЛА	**с ОАП**	(от -4,68 до-1,71) -3.57±0,93	(от -4,3 до-3,17) -3,79±0,41
	с АЛКА+ОАП	(от -5,26 до-2,83) -4.25±0,95	(от -9,74 до-3,56) -7,71±1,04
	P	>0,05	<0,05
Правая ЛА	**с ОАП**	(от -2,92 до+0,83) -0,43±0,94	(от -2,29 до+1,58) -0,40±0,98
	с АЛКА+ОАП	(от -5,31 до+0,25) -3,30±1,40	(от -6,95 до+0,61) -2,36±1,97
	P	>0,05	>0,05
Левая ЛА	**с ОАП**	(от -4,42 до+1,37) -0,66±1,00	(от -4,75 до+2,71) -0,56±1,58
	с АЛКА+ОАП	(от -5,38 до+0,7) -2,70±1,61	(от -6,14 до-0,05) -2,25±1,59
	P	>0,05	>0,05

После деления больных на группы выявлено, что средний показатель Z-score для ствола ЛА по данным ЭхоКГ у пациентов с АЛА только с ОАП по сравнению с пациентами, у которых выявили ≥ 1 АЛКА, особо не отличались (-3.57±0,93 [-4,68 до -1,71]) против (-4.25±0,95[-5,26 до -2,83]) p >0,05. Совершенно другая ситуация при АКГ исследовании у пациентов только с ОАП по сравнению

с пациентами, у которых выявили ≥ 1 АЛКА (-3,79±0,41 [-4,30 до -3,17]) против (-7,71±1,04 [-9,74 до -3,56]), отмечалось статистически достоверное отличие $p<0,05$. Иными словами метод ЭхоКГ не позволил достоверно измерить размер ствола ЛА у пациентов с АЛА.

При измерении ветвей ЛА с помощью ЭхоКГ достоверного отличия параметра Z-score в сравнении с измерениями при АКГ не было получено. Наиболее выраженный отрицательный показатель Z-score был выявлен в группе больных с коллатералями, в то время как у пациентов с ОАП этот показатель был выше. Это позволило предположить, что диаметр ствола и ветвей легочной артерии находятся в обратной зависимости от наличия или отсутствия БАЛКА.

Таким образом, данные приведенные в таблице 26 свидетельствует, что средний показатель Z-score для ствола и ветвей ЛА был значительно снижен у пациентов с АЛА в группе с АЛКА в сочетании с ОАП, что свидетельствовало о гипоплазии данных участков, то есть наличие больших аорто-легочных коллатералей не всегда обеспечивает рост легочно-артериального дерева.

В таблице 27 представлены результаты сравнения данных ЭхоКГ и АКГ у пациентов с АЛА с АЛКА и ОАП.

Таблица 27

Сравнительный результат Z параметра между методами ЭхоКГ и АКГ исследовании у пациентов с АЛА с ДМЖП (с ОАП и с АЛКА+ОАП)

ОАП			
Параметр	**ЭхоКГ Z-Score**	**АКГ Z-Score**	**P**
Ствол ЛА	-3.57±0,93	-3,79±0,41	>0,05
Правая ЛА	-0,43±0,94	-0,40±0,98	>0,05
Левая ЛА	-0,66±1,00	-0,56±1,58	>0,05
АЛКА+ОАП			
Ствол ЛА	-4.25±0,95	-7,71±1,04	<0,05
Правая ЛА	-3,30±1,40	-2,36±1,97	>0,05
Левая ЛА	-2,70±1,61	-2,25±1,59	>0,05

При сравнении средних показателей Z-score рассчитанных по данным ЭхоКГ и АКГ исследовании в группе пациентов с ОАП и с АЛКА в сочетании с ОАП статистически достоверного отличия не получено, за исключением ствола ЛА, средний показатель Z-score которого был намного снижен в группе пациентов с АЛКА в сочетании с ОАП по данным АКГ $p<0,05$.

При изучении АЛА с ДМЖП, особое внимание заслуживает не только детальное изучение состояния системы ЛА с помощью ЭхоКГ (определение степени гипоплазии с помощью величины Z-score), но и адекватная оценка поддержки легочного кровотока (ОАП, АЛКА), определение уровня их отхождения и распределение в легких, что непосредственно влияет на выбор метода хирургической коррекции, поэтому данному вопросу мы уделяли особое внимание.

По данным АКГ ОАП был выявлен у 10 (38%) пациентов. Аорто-легочные коллатерали выявлялись у 16 пациентов (61%) от:

- нисходящего отдела аорты (n - 12);
- от левой подключичной артерии (n – 3);
- от правой подключичной артерии (n – 1);
- БАЛКА только к одному легкому – (n – 3);
- БАЛКА к обоим легким – (n- 10);
- небольшие аорто-легочные коллатерали были описаны (n- 3);
- Общее количество АЛКА от нАо – 37;
- От ЛПА – 3;
- От ППА – 1;
- От БЦС – 1.

В наших наблюдениях при различных типах АЛА с ДМЖП **по протоколу ЭхоКГ** по цветному ДКТ через тот или иной источник коллатерального кровоснабжения заполнялись легочные артерии. В 10 (38,4 %) наблюдениях это ОАП, в 10 (38,4 %) - сочетание нескольких источников коллатерального кровотока легких: ОАП и АЛКА, а в остальных 6 (23 %) наблюдении, только АЛКА без указания точной локализации (таблица 28).

Таблица 28

Сочетание источников коллатерального кровотока легких у пациентов с различными типами АЛА с ДМЖП (n=26) сравнительный результат

Тип АЛА с ДМЖП	ОАП			ОАП+АЛКА			АЛКА		
	ЭхоКГ	АКГ	РКТ	ЭхоКГ	АКГ	РКТ	ЭхоКГ	АКГ	РКТ
I тип АЛА с ДМЖП	6	6	-	7	3		2	5	2
II тип АЛА с ДМЖП	4	4	-	2	1		1	3	2
III АЛА с ДМЖП	-	-	-				2	3	3
IV АЛА с ДМЖП	-	-	-	1			1	1	1
ВСЕГО	**10(38,4 %)**	**10**	**-**	**10(38,4 %)**	**4**		**6(23%)**	**12**	**8**

У пациентов с I-II типам АЛА с ДМЖП из 10 пациентов, в 4-х случаях на ЭхоКГ был определен длинный, извитой ОАП средним диаметром 0,39±0,02, из которых в одном случае отмечался стеноз ОАП в области впадении в ЛЛА (рисунок 18).

В 3-х случаях широкий типичный ОАП 0,57±0,28. В 2- х случаях закрывающийся 0,24±0,07 и в 1-м случае атипичный ОАП от БЦС при правой дуге аорты. В последнем случае ОАП был широкий 6мм со стенозом до 3-х мм в области впадении в ЛЛА (рисунок 19).

А. **Б**.

Рис. 18. Больной А. 8 дней с диагнозом атрезия легочной артерии I тип. А) Эхокардиограмма в режиме цветового допплеровского картирования: из супрастернального доступа лоцируется дуга аорты и извитой открытый артериальный проток со стенозом (указано стрелкой). Б) Мультиспектральная компьютерная томография (МСКТ) сердца в режиме 3D реконструкции: визуализируется извитой и стенозированный ОАП (указано стрелкой).

А. **Б**.

Рис. 19. Больной Р. 4 дней с диагнозом атрезия легочной артерии II тип. А) Эхокардиограмма в режиме цветового допплеровского картирования. Парастернальный доступ: в проекции по короткой оси лоцируются ветви легочной артерии и, впадающий в левую легочную артерию, открытый артериальный проток со стенозом до 3-х мм (указано стрелкой). Б) Ангиограмма: контрастируется стенозированный открытый артериальный проток и ветви легочной артерии (указано стрелкой).

Исходя из выше изложенного, у пациентов с I и II типом АЛА с помощью ЭхоКГ с высокой точностью верифицируется и измеряется ОАП. В этой категории больных (таблица 19-20) показано, что при наличии только ОАП, гипоплазия системы ЛА была выражена менее значительно, средний диаметр для ПЛА составлял 0,44±0,11 а для ЛЛА 0,39±0,15, что объясняется высоким уровнем впадения дополнительного легочного кровотока, обеспечивающего рост ветвей. Левые камеры сердца у пациентов с АЛА 1- 2 типа с ОАП были нормальных размеров. Только в одном случае была отмечена объемная гипоплазия ЛЖ (КДДО ЛЖ 19 мл/м2) и резкая гипоплазия ветвей ЛА (диаметр менее 3-х мм), что мы объясняли наличием стеноза ОАП в месте впадения (АКГ подтвердила стеноз ОАП) (рисунок 19).

В группе пациентов с различными типами АЛА с АЛКА в сочетании с ОАП или АЛА только с АЛКА, гипоплазия системы ЛА была выражена более значительно, средний диаметр для ПЛА составлял 0,30±0,11 а для ЛЛА 0,32±0,11 (табл 19-20). В этой категории больных, оценка аорто-легочных коллатералей с помощью ЭхоКГ была затруднена: тяжело дифференцировать ОАП от аорто-легочной коллатералей. Тем не менее, их количество и размер было возможно определить при ЭхоКГ исследовании в 4-х случаях, но не определенным оставался их уровень отхождения и место кровоснабжения (правое и/или левое легкое) (рисунок 20-21).

Во всех остальных случаях у 12 пациентов (75%), АКГ исследование показало, что кровоснабжение легких осуществляется за счет только АЛКА. У 6 пациентов (50%) по данным ЭхоКГ был поставлен ложноположительный результат наличия ОАП. Таким образом, по данным ЦДК у пациентов с АЛА с ДМЖП возникали трудности при дифференцировании потока через ОАП или АЛКА, что привело к гипердиагностике ОАП - ЭхоКГ не позволила выполнить адекватный качественный и количественный анализ аорто-легочных коллатералей.

А. **Б**.

Рис. 20. Больной М. 2 мес. с диагнозом атрезия легочной артерии I тип. А) Эхокардиограмма в режиме цветового допплеровского картирования. Супрастернальный доступ: лоцируется дуга аорты и петлеобразная аорто-легочная коллатеральная артерия диаметром 3,1мм (указано стрелкой). Б) Аортография. Петлеобразная аорто-легочная коллатеральная артерия кровоснабжает правое легкое (указано стрелкой).

А. **Б**.

Рис. 21. Больной Р. 2 мес. с диагнозом атрезия легочной артерии II тип. А) Эхокардиограмма в режиме цветового допплеровского картирования. Супрастернальный доступ: лоцируется дуга аорты и мелкие аорто-легочные коллатерали. Верхняя стрелка показывает деление коллатеральной артерии диаметром 3,1мм на две мелкие коллатерали диаметром 1 и 1,5мм. Нижняя стрелка показывает устье сосуда размером до 2,2мм. Б) Мультиспектральная компьютерная томография (МСКТ) сердца в режиме 3D реконструкции: визуализируются коллатеральные сосуды (указано стрелкой).

В одном случае по данным ЭхоКГ, пациента с I типом АЛА с ДМЖП была выявлена АЛКА от ЛПА с выраженным стенозом, впадающая в ствол легочной артерии, которая имитировала открытый артериальный проток (АКГ подтвердила стеноз атипичного ОАП).

Клинический случай

Мальчик А., возраст 3 дня. С рождения отмечались одышка и цианоз. Ребенок был госпитализирован в связи с выраженным диффузным цианозом, с диагнозом: атрезия легочной артерии 1 тип, дефект межжелудочковой перегородки, ООО, БАЛКА. При поступлении состояние больного тяжелое.

В момент первичного осмотра вес ребенка составлял 2,89 гк, рост 50 см. Развитие подкожной клетчатки умеренное. Отеков нет. Окраска кожи иктеричная. Слизистые цианотичные. Врожденных уродств или дефектов развития нет. В легких дыхание пуэрильное, проводилось во все отделы, ЧД 60 в мин. Хрипы не выслушивались. Тоны сердца ритмичные. Частота сердечных сокращении 144 уд/мин. Определялась отчетливая пульсация на верхних и нижних конечностях. Печень располагалась справа, + 2 см. Селезенка не пальпировалась.

На ЭКГ: ритм синусовый, ЧСС — 140 уд/мин, ЭОС отклонена вправо.

Рентгенологически: Легочный рисунок обеднен, КТИ 0,55%. Дуга легочной артерии не выражена. Дуга аорты правая (рисунок 22).

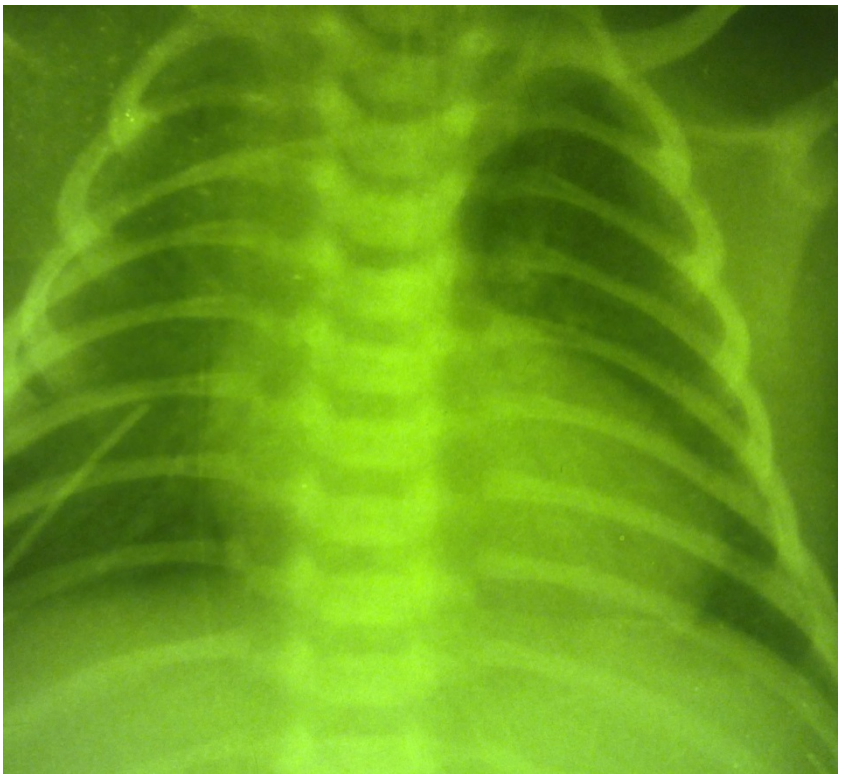

Рис. 22. Рентгенограмма грудной клетки.

При эхокардиографическом исследовании: Левые отделы сердца (предсердие и желудочек) не увеличены (КДР ЛЖ – 1,2см) Насосная функция ЛЖ сохранена: ФВ — 68%. Аорта расширена, смещена вправо, дуга правая. Правые отделы сердца увеличены. АЛА 1 тип с гипоплазией ствола (диаметр 4 мм) и ветвей ЛА (по 3,5 мм), ДМЖП подаортальный 10 мм. ООО (рисунок 23). Визуализируется дополнительный сосуд размером 4,5 мм с сужением в месте впадения в ствол ЛА до 2,5мм (рисунок 24).

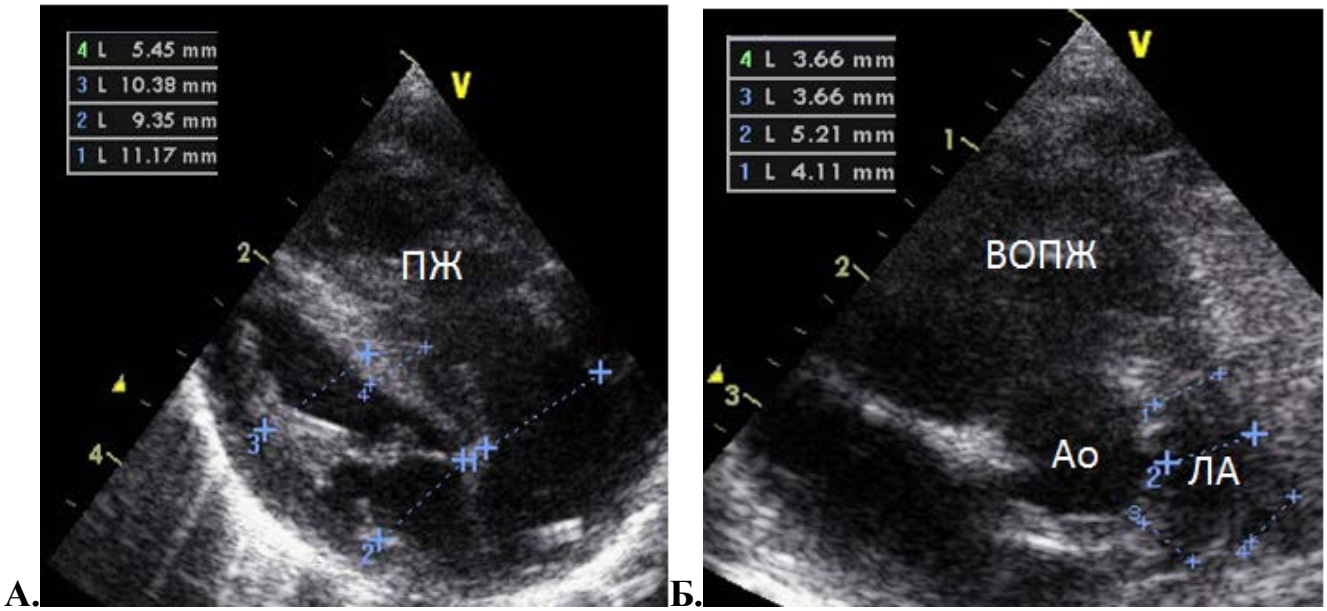

А. **Б.**

Рис. 23. Эхокардиограммы. А) Трансторакальный доступ апикальная 4-х камерная позиция. Визуализируется гипертрофированный, увеличенный в размерах правый желудочек. Б) Трансторакальный доступ, проекция по короткой оси. Визуализируются ствол диаметром 4мм и ветви легочной артерии по 3,50 мм и отсутствие клапана. ПЖ – правый желудочек, ВОПЖ – выводной отдел правого желудочка, Ао - аорта, ЛА – легочная артерия.

Для подтверждения диагноза ребенку было выполнено **ангиокардиографическое исследование,** по данным которго у ребенка диагноз АЛА I тип с гипоплазией системы ЛА. Стеноз устья правой легочной артерии. Праволежащая дуга аорты “ зеркальный тип”. ДМЖП. АЛКА от левой подключичной артерии к обоим легким (рисунок 24).

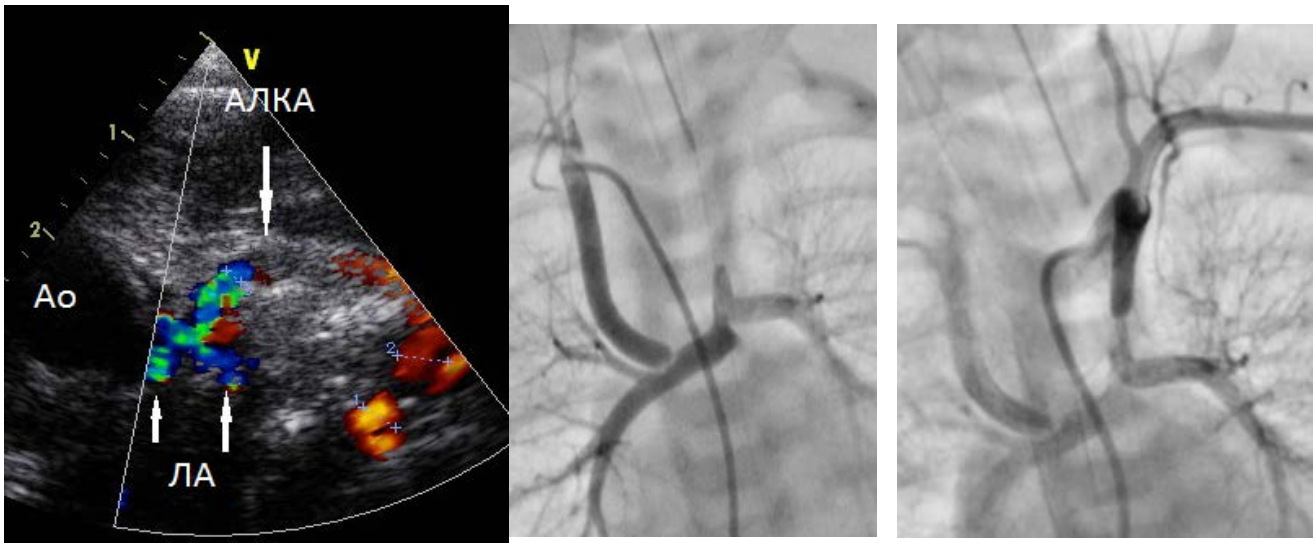

А. **Б.** **В.**

Рис. 24. А) Эхокардиограмма в режиме цветового допплеровского картирования. Трансторакальный доступ, проекция по короткой оси: лоцируются ветви легочной артерии и, впадающая в ствол легочной артерии, коллатеральный сосуд со стенозом. Выше сужения коллатерали прослеживается ламинарный ток крови (обозначены стрелкамм). Б) Ангиограмма. Визуализируется стенозированная коллатеральная артерия. В) Ангиограмма. Контрастируются ствол, ветви легочной артерии, коллптеральный сосуд.

Ребенку было выполнено наложение модифицированного подключично-легочного анастомоза по Blalock справа с синтетическим протезом Gore-Tex № 3,5.

Для визуализации аорто-легочных коллатералей с помощью ЭхоКГ наиболее оптимален субкостальный доступ. На рисунке 25 продемонстировали отхождение АЛКА от нисходящего отдела аорты.

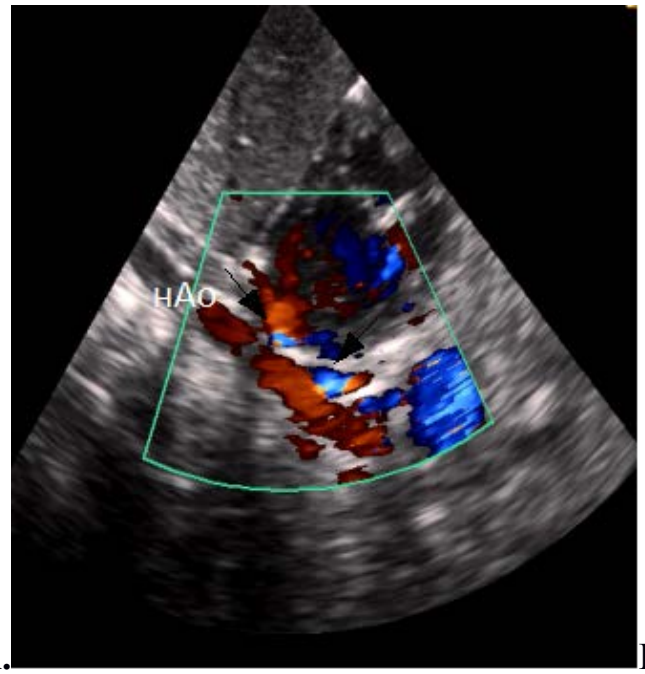

А. **Б.**

Рис. 25. Больной К. 1 мес. с диагнозом атрезия легочной артерии IV тип. А) Эхокардиограмма в режиме цветового допплеровского картирования. Субкостальный доступ: лоцируется длинный ос нисходящего отдела аорты и коллатерали, отходящие от грудного отдела аорты размером 2,8мм и 2мм. (обозначены стрелками). Б) Аортография. Коллатерали кровоснабжают средные и нижные отделы обойх легких (обозначены стрелками).

Кроме оценки АЛКА, для адекватного хирургического лечения таких пациентов, необходима оценка объемных показателей левых камер сердца.

Объемные показатели ЛЖ у пациентов с АЛА. У 19 пациентов (73,4%) с признаками гипоплазии ветвей ЛА, объемные показатели левых камер сердца были нормальными, что объясняется хорошим компенсаторным кровоснабжением легких (по данным АКГ выявлены множественные АЛКА диаметр которых колебался от 1,4 до 4,8мм). У одного пациента с III типом АЛА с ДМЖП с множественными АЛКА (диаметром от 2,5 до 6мм) нормальный размер ЛЖ объясняли наличием стеноза АЛКА, выявленным при АКГ. В 4-х (15,3%) случаях ЛЖ был умеренно увеличен. У одного пациента в возрасте 2 лет при наличии ОАП (4,5мм) и одной мелкой АЛКА (3мм) отмечалась объемная гипоплазия ЛЖ (КДОЛЖ-19мл/м²), вследствие недостаточного легочного кровотока. В 2-х (7,69%) случаях было отмечено значимое увеличение объемных

показателей ЛЖ, из них в одном случае у пациента в возрасте 1 месяца легкие кровоснабжались за счет четырех АЛКА диаметром от 2,5 до 3,3мм выявленных при АКГ (КДО ЛЖ - 72 мл/м²). Во втором случае у пациента 5 месяцев АЛКА были большего диаметра (от 3 до 7мм), что привело к гиперволемии МКК и увеличению левого желудочка (КДО ЛЖ 80 мл/м²) с развитием ВЛГ.

Клинический случай

Мальчик А., возраст 5 мес. 14 дня. С рождения выслушивался шум в сердце. Отмечались одышка и цианоз, усиливающиеся при физической нагрузке.

Ребенок поступил в цтационар с диагнозом: атрезия легочной артерии III тип или II тип с выраженной гипоплазией ветвей ЛА. При поступлении состояние больного тяжелое.

Жалобы матери были на усиливающиеся одышку, цианоз, снижение толерантности к физической нагрузке у ребенка.

В момент первичного осмотра вес ребенка составлял 6,235 гк, рост 64 см. Отмечался цианоз при физической нагрузке и беспокойстве. Развитие подкожной клетчатки умеренное. Отеков нет. В легких дыхание пуэрильное, проводилось во все отделы, хрипы не выслушивались. Аускультативно выслушивался интенсивный систоло-диастолический шум над всей областью сердца и систолический (интенсивность 2/6) шум проводящийся на спину. Тоны сердца ритмичные. Частота сердечных сокращений 160 уд/мин. Определялась отчетливая пульсация на верхних и нижних конечностях. Печень располагалась справа, + 3 см. Селезенка не пальпировалась.

На ЭКГ: ритм синусовый, ЧСС — 150 уд/мин, ЭОС отклонена вправо, перегрузка ПП, ПЖ, ЛЖ.

Рентгенологически: Легочный рисунок обеднен, КТИ 61%. Дуга легочной артерии западает. Сосудистый пучок расширен за счет тимуса. Дуга аорты правая. ВПВ не расширена. Гиперволемия МКК (рисунок 26).

Рис. 26. Рентгенограмма грудной клетки.

При эхокардиографическом исследовании: полости сердца увеличены значительно, КДО ЛЖ 68мл/м2.Насосная функция ЛЖ сохранена: ФВ — 68%. Аорта расширена, смещена вправо, дуга правая. Атрезия легочной артерии III тип или II тип с выраженной гипоплазией ветвей ЛА, ДМЖП подаортальный 12 мм, ООО, ЛГ. Визуализируются коллатеральные сосуды к обоим легким (рисунок 27 А).

Для уточнения диагноза ребенку было выполнено **ангиокардиографическое исследование**,по данным которого у ребенка был выявлен III -IV тип АЛА, праволежащая дуга аорты “ зеркальный тип”. ДМЖП подаортальный, АЛКА от нисходящей аорты к обоим легким, три из них к правому легкому, одна к левому легкому (рисунок 27 Б).

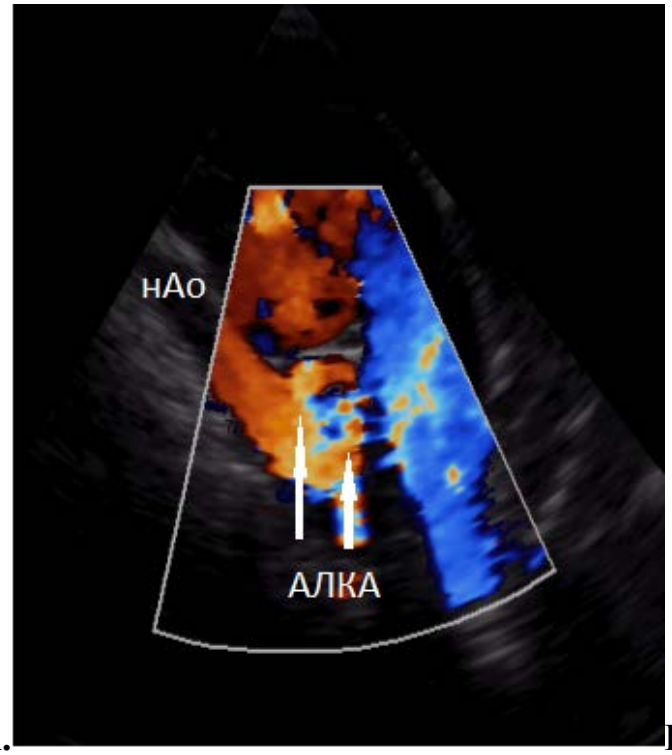

А. **Б.**

Рис. 27. Больной Г. 5 мес. с диагнозом атрезия легочной артерии III - IV тип. А) Эхокардиограмма в режиме цветового допплеровского картирования. Субкостальный доступ: лоцируется нисходящий отдел аорты по длинной оси и коллатеральные сосуди диаметром 4 и 8мм, отходящие от грудного отдела аорты. Б) Аортография: коллатеральный сосуд диаметром 8мм кровоснабжает левоое легкое (обозначены стрелками).

Для определения типа АЛА - 3 или 4, выполнено **РКТ-ангиография.** По данным КТ — картина атрезии легочной артерии III типа (наличие правой ЛА), подаортального ДМЖП, коллатеральных сосудов к легким. Высокая легочная гипертензия в МКК (рисунок 28).

А. **Б**

Рис. 28. А) Эхокардиограмма в режиме цветового допплеровского картирования. Субкостальный доступ: лоцируется нисходящий отдел аорты по длинной оси и широкая коллатеральная артерия диаметром 8мм, отходящая от грудного отдела аорты. Б) Компьютерная томография - мультипланарная реконструкция: коллатеральные артерии диаметром 4 и 8мм. (обозначены стрелками).

На основании данных проведенного обследования пациента была выполнена унифокализация АЛКА к правому легкому, сужение АЛКА к левому легкому, клепирование АЛКА к верхней доле правого легкого и к нижней доле правого легкого.

3.2.2. Статистический анализ

Диагностическая значимость ЭхоКГ в выявлении АЛА с ДМЖП показала высокую чувствительность (100%) и специфичность (100%) метода (диаграмма 3). При определении типа АЛА с помощью ЭхоКГ показатели чувствительности и специфичности значительно снижены (диаграмма 4).

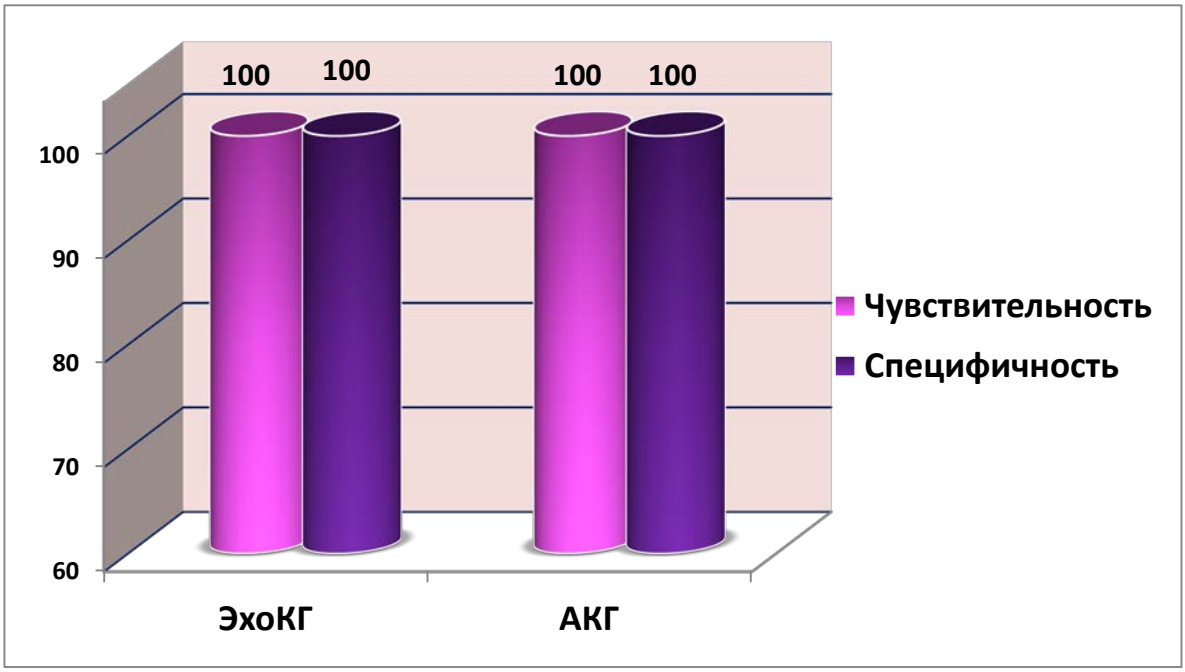

Диаграмма 3. Диагностическая значимость ЭхоКГ и АКГ для выявления АЛА с ДМЖП.

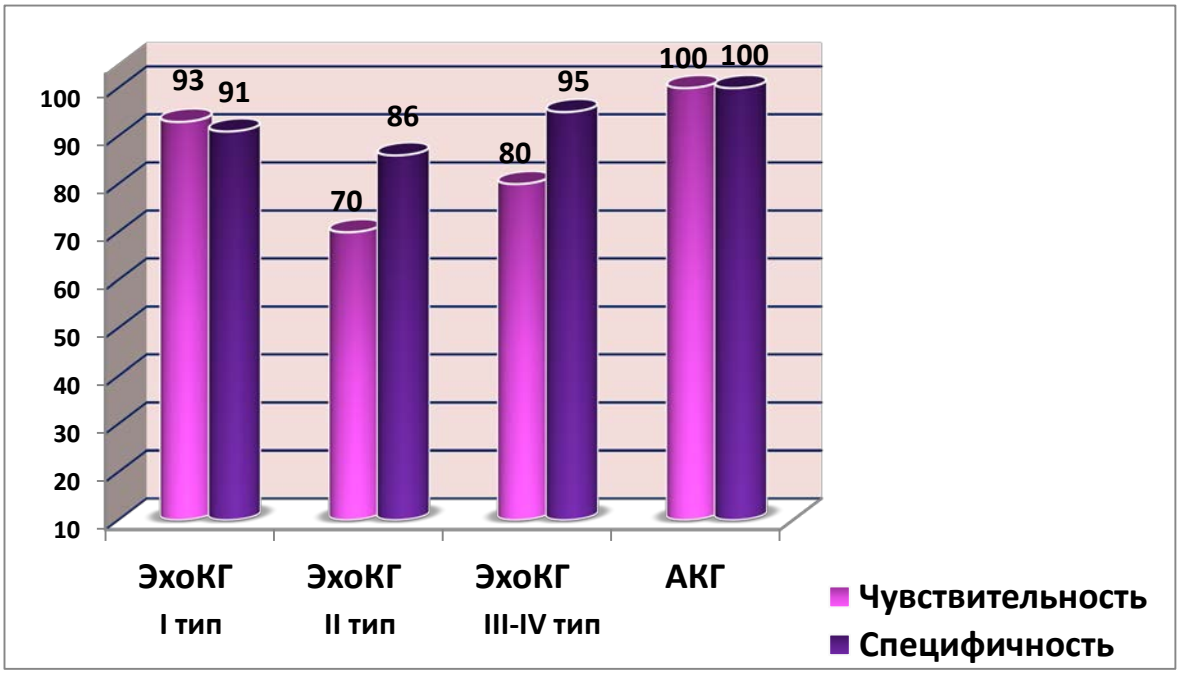

Диаграмма 4. Диагностическая значимость ЭхоКГ и АКГ в определении типа АЛА с ДМЖП.

В таблице 29 поедставлены диагностические расхождения в определении типа АЛА с ДМЖП следующим образом.

Таблица 29

Диагностические расхождения в определении типа АЛА

ЭхоКГ диагноз	АКГ – диагноз	РКТ – диагноз
АЛА 1-1,5 тип (n-13)	АЛА 2 тип (n - 1)	-
АЛА 2 тип (n-9)	АЛА 1тип с резкой гипоплазии ствола ЛА (2 и 2,7мм)(n - 2)	АЛА 2 тип (n - 1)
	АЛА 4тип (n - 1)	АЛА 3 тип с резкой гипоплазией сохранной ЛЛА (3мм) (n - 1)
АЛА 3-4 тип (n-3)	АЛА 1,5 тип с резкой гипоплазии системы ЛА (ствол 2,8мм и ветви по 2,4 и 2,8мм), множественные БАЛКА (n - 1)	АЛА 2 тип с резкой гипоплазии системы ЛА (ветви по 2 и 2,5мм) и множественными БАЛКА (n - 1)
	АЛА 4 тип (n-1)	АЛА 4 тип (n - 1)
	АЛА 3-4 тип с резкой гипоплазией сохранной ПЛА (3мм) (n-1)	АЛА 3 тип с резкой гипоплазией сохранной ПЛА (2мм) (n-1)

Для определения дополнительного легочного кровотока, диагностическая значимость ЭхоКГ демонстрирует высокую чувствительность (100%) и специфичность (100%). Однако при определении точного типа дополнительного легочного кровотока, показатели чувствительности и специфичности существенно снижаются, так как были расхождения при верификации ОАП от АЛКА (диаграмма 5).

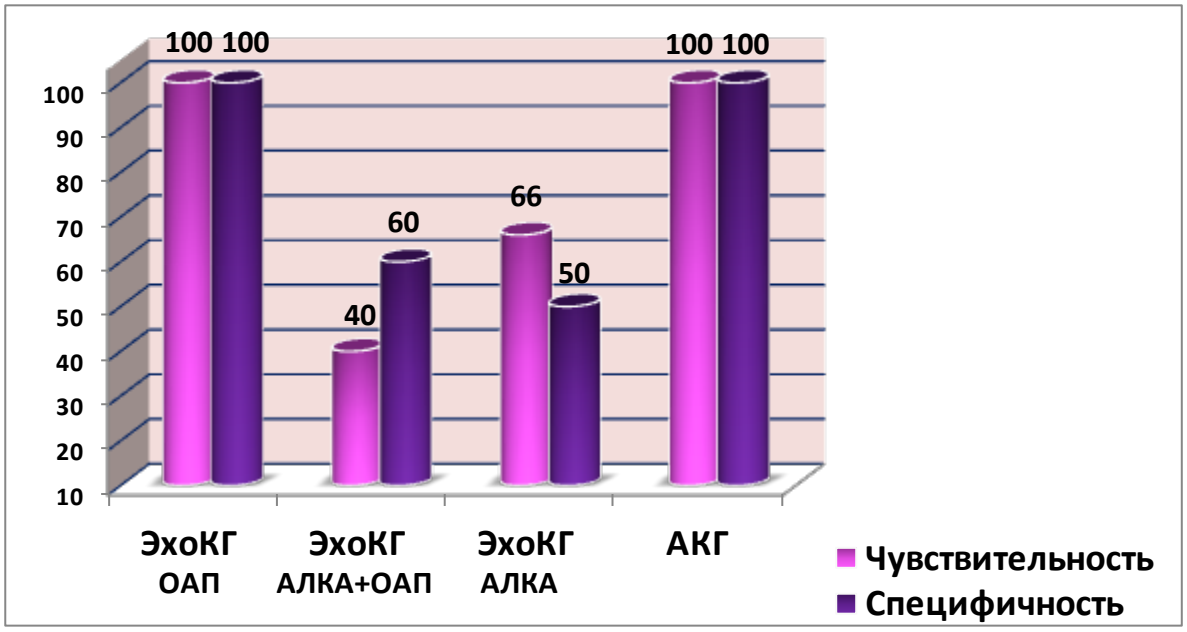

Диаграмма 5. Диагностическая значимость ЭхоКГ и АКГ в определении типа дополнительного легочного кровотока.

Сопутствующие врожденные аномалии сердца, выявленные у пациентов с АЛА с ДМЖП

Важный момент при изучении деталей анатомии АЛА в аспекте выбора хирургического лечения – это диагностика сопутствующих врожденных аномалий. С помощью ЭхоКГ были диагностированы следующие сопутствующие аномалии и детали анатомии сердца:

- Праволежащая дуга аорты (n-7);
- ДМПП (n-3);
- ОАП (n-10);
- БАЛКА (n-16);
- Множественный ДМЖП (n-3);
- Дискордантное отхождение аорты от ПЖ (n-2);
- Тотальный аномальный дренаж легочных вен в НПВ (n-1);
- Добавочная левая ВПВ дренирующаяся в КС (n-2).

Сопутствующая сердечная аномалия и детали анатомии АЛА с ДМЖП не выявленные с помощью ЭхоКГ, но имеющие важное значение при выполнении хирургического вмешательства:

- По данным АКГ в 2-х случаях диагностировали гемитрункус: 1) АЛА 1 тип, дефект аорто-легочной перегородки и отхождение ПЛА от восходящей Ао (по данным ЭхоКГ – АЛА 1 тип); 2) АЛА 1,5 тип и отхождение ЛЛА от восходящего отдела аорты (ЭХоКГ АЛА 1,5 тип)
- По данным АКГ - агенезия устья левой легочной артерии у пациента с АЛА 1 тип (n - 1);
- Тотальный аномальный дренаж легочных вен в ВПВ (n-1) был выявлен только при АКГ исследовании.

ТАДЛВ с резко обедненным легочным кровотоком является крайне неспецифичным пороком для ЭхоКГ диагностики. Оценка места впадения легочных вен при АЛА крайне затруднена из-за выраженной гиповолемии МКК и крайне тяжелого состояния гемодинамики.

Все выше перечисленные врожденные сопутствующие пороки кардинальным образом определяли тактику хирургического вмешательства.

Резюме. Анализ диагностических возможностей ЭхоКГ в определении точной анатомии АЛА с ДМЖП показал ограниченные возможности при определении типа АЛА, адекватной оценки дополнительных источников легочного кровотока, наличие диагностических ошибок при выявлении сопутствующих врожденных аномалий (гемитрункус, дефект аорто-легочной перегородки, агенезия устья ветви легочной артерии, ТАДЛВ). Все выше перечисленные недостатки не позволяют считать метод ЭхоКГ окончательным и достаточным в предоперационной диагностике.

ГЛАВА IV. ОБСУЖДЕНИЕ РЕЗУЛЬТАТОВ

Невозможно переоценить роль эхокардиографии, как неинвазивного метода первичной диагностики сложных ВПС с гиповолемией МКК – ТФ и АЛА с ДМЖП, позволяющего определить алгоритм предоперационной диагностики и выбрать оптимальную хирургическую помощь пациенту, находящегося в крайне тяжелом состоянии. Однако, метод имеет ограниченные возможности для визуализации экстракардиальных структур, в частности системы легочной артерии, а именно в оценке ветвей на протяжении. В этой связи, инвазивные лучевые методы – АКГ, КТ с контрастом продолжают оставаться основными в точной оценке анатомии системы легочной артерии. Тем не менее, не редки случаи, когда новорожденному пациенту в критическом состоянии требуется выполнение паллиативного хирургического вмешательства – наложение системно-легочного анастомоза и имеет место высокий риск осложнений при выполнении инвазивных исследований. У пациентов с ТФ эхокардиорафия позволяет оценить степень гипоплазии системы легочной артерии и тяжесть обструкции ВОПЖ, на основании чего можно выполнить паллиативную операцию. У пациентов с АЛА с ДМЖП возникают сложности при визуализации сохранной части системы легочной артерии с помощью эхокардиографии, что не исключает диагностические ошибки в определении типа порока и принятие решения о хирургической помощи на основании данных ЭхоКГ сопряжено с высоким риском.

4.1. Эхокардиография для диагностики системы легочной артерии и аорто-легочных коллатеральных артерий у пациентов с тетрадой Фалло

Усовершенствование и внедрение новых ультразвуковых технологий, позволяет более детально изучать внутрисердечную анатомию тетрады Фалло,

источников дополнительного легочного кровотока (ОАП, АЛКА) в аспекте выбора тактики хирургического лечения.

При анализе полученных данных во всех случаях (n-25) были определены детали анатомии тетрады Фалло.

Восходящая аорта во всех случаях была значительно расширена относительной возрастной нормы [22].

По данным литературы, смещение аорты по отношению к межжелудочковой перегородке может быть весьма вариабельным и составляет от 25 до 55% [40,54]. У обследованных нами пациентов в большинстве случаев аорта была смещена на 50%, а в 2 (8%) случаях луковица аорты отходила от ПЖ более чем на 50%, при этом митрально-аортальный контакт был сохранен.

Дефект межжелудочковой перегородки обычно большой и составляет 80-120% от площади устья аорты [54]. В нашем исследовании по данным ЭхоКГ, во всех случаях был большой подаортальный ДМЖП, у 3(12%) пациентов визуализировались множественные ДМЖП. Размер ДМЖП в 2 (8%) случаях был равен диаметру устья аорты, в 2 (8%) - диаметр ДМЖП был несколько больше диаметра корня аорты, в остальных случаях 21 (84%) несколько меньше диаметра корня аорты.

Что касается выводного отдела правого желудочка, во всех случаях удалось оценить сужение разного характера: в 16 (64%) случаях отмечалось локальное сужение ВОПЖ в виде аномальной мышцы, в 9-ти (36%) - выраженный подклапанный стеноз.

По результатом нашего исследования во всех случаях удалось детально оценить состояние системы ЛА. Для более подробной оценки состояния системы ЛА с помощью ЭхоКГ определяли индекс D. McGoon. Полученные данные сравнивали с данными АКГ - статистически достоверных различий не получили (P>0,05). Из 25 пациентов, в 16 (64%) случаях удовлетворительное состояние системы ЛА позволило выполнить радикальную коррекцию порока; в 6 (24%) случаях для нормализации размеров легочно-артериального дерева первым

этапом наложили системно-легочный анастомоз. Трем пациентам с выраженной гипоплазией системы ЛА ((B1+C1)/nAo менее 1,2) выполнили реконструкцию путей оттока из правого желудочка без пластики ДМЖП.

Подзолков В.П с соавт. в своих работах отмечают, что при выборе хирургического вмешательства (системно - легочный анастомоз, реконструкция путей оттока из ПЖ или радикальная коррекция порока) учитывают индекс МакГуна [54].

По данным зарубежного автора Gale A. W. и соавторы 1979, при наложении системно-легочного анастомоза отмечается рост системы легочной артерии на 0,3-0,4 (показатель (B1+C1)/нAo), поэтому пациенты с индексам МакГуна 1,2-1,4, выделены в группу с умеренной гипоплазии системы ЛА, у которых после наложения системно-легочного анастомоза возможна нормализация размеров легочно-артериального дерева и в последующем радикальная коррекция порока[86].

По данным разных авторов, в своих работах так же отмечается существенный рост большинства сегментов легочно-артериального дерева после выполнения системно-легочного анастомоза [56,103,105].

Одним из показаний, для выполнения системно-легочного анастомоза, так же является выявление значимых коронарных артерий, пересекающих выводной отдел правого желудочка [1], что с помощью ЭхоКГ не остается не замеченным.

Подзолков В. П.сообщает, что раннее выполненные паллиативные вмешательство оказывают благоприятное влияние на результаты последующей радикальной коррекции порока в том случае, если анастомоз был адекватным и последующая коррекция проведена своевременно (не более чем через 2-3года после первичной операции) [54].

Беришвили И.И. и Фальковский Г.Э. 1985 разработали АКГ протокол количественной оценки центральных отделов легочной артерии и их отношение с нисходящей аортой (отношение диаметров фиброзного кольца(A1), ствола(A2), устьев (B1 и C1) и дистальных отделов (B2 и C2) ветвейлегочной артерии к диаметру нисходящей аорты (нAo)). В зависимости от характера и выраженности

стеноза, числа гипоплазированных сегментов и их протяженности, хирургический подход для конкретного пациента был соответствующим (гемодинамическая, анатомическая коррекция) [15].

В наших наблюдениях в 16 (64%) случаев при ЭхоКГ был визуализирован комбинированный стеноз ЛА без гипоплазии системы ЛА; в 5-и (20%) случаях с гипоплазией ФК и ствола ЛА, в 4 (16%)- с гипоплазией всей системы ЛА. В нашем исследовании данные ангиометрии по протоколу предложенному Беришвили И.И. и Фальковским Г.Э., полученные с помощью ЭхоКГ нашли подтверждение при АКГ. Недостатком ЭхоКГ при использовании данного протокола, является недооценка дистальных отделов ветвей ЛА, что существенно не повлияло на тактику хирургического вмешательство.

Особое внимание при изучении тетрады Фалло заслуживает выявление и описание дополнительного легочного кровотока (ОАП, АЛКА).

Дифференциальная диагностика АЛКА от открытого артериального протока облегчается знанием морфологических и возможных топографических особенностей этих сосудов. Во-первых, открытый артериальный проток может быть одно- или двусторонним (билатеральный открытый артериальный проток встречается в 2% случаях), во-вторых – ОАП отходит от дистального отдела дуги аорты на уровне перешейка и левой подключичной артерии и впадает в левую легочную артерию. Аорто-лёгочные коллатерали также могут быть одиночными или множественными, что в ряде случаев обусловливает трудности проведения дифференциальной диагностики ОАП от АЛКА с помощью эхокардиографии. При дифференциальной диагностике больших аорто-легочных коллатеральных артерий и открытого артериального протока характеристики кровотока внутри сосуда не дадут дополнительной информации, потому что, как в открытом артериальном протоке, так и в аорто-лёгочной коллатерали может быть ламинарный или турбулентный поток в зависимости от относительного снижения давления по длине сосуда, наличия стеноза или легочной гипертензии. В связи с этим, исследователь должен обращать особое внимание не только на число

сосудов и место их отхождения, но и, что более важно, на направление кровотока в лёгочных артериях (к центру, к периферии), в воротах лёгкого.

По мнению MackieA.S. и соавт. Для выявлении аорто-легочных коллатералей у грудных детей с АЛА с ДМЖП и тетрадой Фалло был использован параметр Z-score, средний диаметр которого был значительно больше у пациентов без АЛКА, чем у пациентов ≥ 1АЛК: -0,56 против -3,24 для ЛЛА и 0,76 против -3,46 для ПЛА (p=0,001). Выявление АЛКА с помощью цветного доплеровского картирования обладало чувствительностью 93% и специфичностью 91%. По данным этих авторов эхокардиография является высоко чувствительным и высоко специфичным методом диагностики наличия АЛКА у грудных детей с АЛА с ДМЖП и тетрадой Фалло, что позволяет сделать правильный отбор пациентов для дальнейщего хирургического лечения, без проведении предоперационных диагностических процедур. Однако эти же авторы указывают, что недостатком метода ЭхоКГ является точная топическая оценка источников дополнительного легочного кровотока, что не позволяет отказаться от выполнения АКГ [110].

Наши наблюдения показали высокую информативность ЭхоКГ исследования для морфометрии ЛА, но не эффективность параметра Z-score для выявлении АЛКА у пациентов с тетрадой Фалло с коллатералями и без них. Параметр Z-score в группе больных без АЛКА, и в группе больных≥ 1АЛК составлял: -0,12против -0,85 для ПЛА и 0,55 против 0,04 для ЛЛА. С помощью цветного доплеровского картирования метод ЭхоКГ для выявления коллатералей обладало чувствительностью-61%, специфичностью 50%. Такие не высокие показатели специфичности и чувствительности метода ЭхоКГ в данной группе пациентов были обусловлены небольшим размером аорто-легочных коллатералей, что не позволило их четко визуализировать с помощью ЭхоКГ.

Диагностическая значимость ЭхоКГ для детализации анатомии тетрады Фалло продемонстрировала высокую чувствительность (100%) и специфичность

(99%). По данным АКГ и интраоперационным данным в одном случае подтвердился ДОС от ПЖ (декстрапозицию аорты более 50%).

По данным разных авторов, в литературе часто описываются случаи сочетания тетрады Фалло с такими ВПС, как аномалия Эбштейна, частичный или тотальный аномальный дренаж легочных вен [120,121], множественные ДМЖП, аномалии МК, открытое овальное окно или ДМПП [54]. Аномалии коронарных артерий выявляются в 2,5-5% случаев, наиболее часто встречается отхождение передней межжелудочковой ветви от правой коронарной артерии и коронарно-легочные фистулы [1,18,51,141].

В нашем наблюдении у всех исследуемых пациентов с тетрадой Фалло с помощью ЭхоКГ удалось диагностировать следующие сопутствующие аномалии и детали анатомии сердца: правосторонняя дуга аорты (n-7), ДМПП (n-4), ОАП (n-7), множественные ДМЖП (n-3), дефект аорто-легочной перегородки (n-1), подаортальная мембрана (n-1), добавочная верхняя полая вена в коронарный синус (n-5), коронарная артерия (КА) пересекающая ВОПЖ (n-4), частичный аномальный дренаж правых легочных вен в правое предсердие (n-1). Все перечисленные сопутствующие аномалии сердца нашли подтверждение при АКГ исследовании.

4.2. Эхокардиография для диагностики системы легочной артерии и аорто-легочных коллатеральных артерий у пациентов с атрезией легочной артерии с дефектом межжелудочковой перегородки

Атрезия легочной артерии с дефектом межжелудочковой перегородки – сложный врожденный порок сердца, протекающий с признаками гиповолемии МКК и гипоксемии, как правило, приводит к тяжелой сердечно-легочной недостаточности. Крайне редко, бывают случаи с гиперволемией МКК при наличии больших аорто-легочных коллатеральных артерии (БАЛКА) в плод до

развития легочной гипертензии. Наиболее часто АЛА сочетается с ДМЖП, каким-либо источником легочного кровотока и без сопутствующих аномалий сердца [37,70,138].

Важное прогностическое значение имеет своевременная грамотная диагностика с точным описанием состояния внутрисердечной анатомии, системы легочной артерии и сосудистого русла легких. Обнаружение и топическая диагностика, с определением интенсивности аномальных источников дополнительного легочного кровотока, оказывают результирующе влияние на выбор и этапность хирургического лечения. Эхокардиография является основным методом первичной диагностики АЛА с ДМЖП, позволяет оценить: внутрисердечную анатомию, выявить источники дополнительного легочного кровотока и сопутствующие врожденные аномалии сердца и сосудов [61,122].

В ходе нашего исследования диагностическая значимость ЭхоКГ в выявлении анатомии АЛА с ДМЖП продемонстрировала высокую чувствительность (100%) и специфичность (100%) метода.

Однако возникают трудности при визуализации гипоплазированных ветвей ЛА (менее 3мм), что приводит к неверной интерпретации типа АЛА. Анализ диагностических возможностей ЭхоКГ в определении анатомического типа АЛА показал, что чувствительность метода ЭхоКГ составлял для 1-1,5 тип 93% и специфичность 91%.Для 2 типа чувствительность составлял 70% и специфичность 86%. Для 3-4 типа АЛА чувствительность был 80% а специфичность 95%. При значительной гипоплазии системы ЛА, даже при наличии БАЛКА, не всегда удается возможным определить ретроградное заполнение ветвей и ствола ЛА с помощью ЦДК, что не подтверждало наличие последних. Подобные диагностические расхождения имеют большое значение, так как могут привести к неверной тактике ведения пациента. Субъективность метода ЭхоКГ при изучении анатомии АЛА определяется: во-первых отсутствием прямого кровотока в системе ЛА; во –вторых – наличием ретроградного заполнения сохранной ЛА через ОАП и/или АЛКА; поэтому в-третьих – имеют

место трудности верификации истинной ветви легочной артерии от большой АЛКА.

По данным Плаховой В.В. была выявлена высокая диагностическая значимость метода ЭхоКГ для выявления АЛА продемонстрировала чувствительность 97% и специфичность 99%. Основные диагностические расхождения были при дифференцировании ОАС и АЛА. Однако, углубленный анализ продемонстрировал значительно снижение этих показателей при определении типа АЛА : при выявлении 1 типа чувствительность – 69,5%, специфичность – 87,5%, 2 типа – чувствительность – 93%, специфичность – 88%, в диагностике 3 типа – специфичность – 89%, (чувствительность не была рассчитана из за не большого количества больных). пациентов [48].

Исследование Saraclar M. и соавторы 1996 продемонстрировало 100% специфичность метода ЭхоКГ в диагностике АЛА с ДМЖП, но чувствительность метода составила 67%, так как у двух пациентов был выявлен ложно-отрицательный диагноз. Авторы показали высокий процент ошибочного диагноза при ЭхоКГ из-за гипертрофированного маленького правого желудочка, гипоплазированного ствола ЛА и очень маленького ОАП, что затрудняло визуализацию системы легочной артерий [133].

По мнению Шинкаревой Т.В. Компьютерная томография, является более ресурсоёмким и агрессивным методам диагностики АЛА в сравнении с допплер-эхокардиографией, которая помогает выявить и изучить анатомические и гемодинамические особенности порока сердца, Диагностическая ценность РКТ-ангиографии в определении типа АЛА с ДМЖП оказалась очень высокой чувствительность (100%) и специфичность (100%) по сравнению с ангиокардиографии (чувствительность 96%, специфичность 93%) и ЭхоКГ (чувствительность 81%, специфичность 77%) [59].

В своих работах MarinoB. и соавторы 1991 отмечают информативность Эхокардиографии в диагностике АЛА с ДМЖП у детей в период новорожденности. В группе больных входили младенцы с АЛА с ДМЖП со сливающиеся легочными артериями с диаметром равно или не менее 3мм и с

нормальным соединением легочных вен с левым предсердием. Авторы показали эффективность ЭхоКГ в оценке внутрисердечной анатомии, морфологии легочной артерии, поддержки легочного кровотока и роль этого метода в отборе новорожденных пациентов на операцию наложения системно-легочного анастомоза без проведении Ангиокардиографии [114].

Что касается деталей внутрисердечной анатомии у пациентов с АЛА с ДМЖП метод ЭхоКГ продемонстрировал высокую информативность. При анализе полученных данных у пациентов с различными типами АЛА с ДМЖП в большинстве случаев отмечалась декстропозиция аорты, а в 2 (7,69%) случаях определялось дискордантное отхождение аорты от правого желудочка. По данным Подзолкова В. П. и соавторы 2003 ДМЖП располагался преимущественно подаортально – в 90% случаев и только в 10% случаев - субартериально [52].

У обследованных нами пациентов по данным ЭхоКГ в 24-х (92,3%) случаях ДМЖП располагался в подаортальной части и только в 2-х (7,69%) случаях был приточным типа АВК. У 3-х (11,5%) пациентов визуализировались множественные ДМЖП. Размер ДМЖП в 2-х (7,69%) случаях был равен диаметру устья аорты, в 4-х (15,3%) - был несколько больше диаметра корня аорты, в остальных 20 случаях (76,9%) несколько меньше диаметра корня аорты.

По результатам нашего исследования возможно примение индекс D. McGoon при ЭхоКГ для количественной оценки системы ЛА: состовил <1,5 что свидетельствовала о выраженной гипоплазии системы ЛА. Полученные данные сравнивали с данными АКГ - статистически достоверных различий не получили (P>0,05). После деления больных с коллатералями и без них, индекс D. McGoon у пациентов с коллатералиями был намного меньше ((B1+C1)/nAo менее 1,2), чем у пациентов без коллатералей ((B1+C1)/nAo более 1,4).

Подобные изменения индекса D. McGoon демонстрировали наши зарубежные коллеги. Hadjo A. и соавторы 1995 отмечали значимое повышение

отношения МакГуна (отношение суммы диаметров устьев правой и левой легочных артерий к диаметру нисходящей аорты) у пациентов с кровоснабжением легких только через ОАП по сравнению с пациентами, имеющими ≥ 1 АЛКА [91].

Для количественной оценки центральных отделов легочной артерии, ангиометрические показатели системы ЛА (по Беришвили И.И., и Фальковским Г.Э.) у пациентов с АЛА с ДМЖП с помощью ЭхоКГ продемонстрировали выраженную гипоплазию ствола и проксимальных частей ветвей ЛА в группе пациентов с АЛКА в сочетании с ОАП в сравнение с пациентами без АЛКА, где все перечисленные размеры намного выше. Что касается точности измерений ствола и ветвей ЛА с помощью ЭхоКГ, получили достоверные различия при оценке ствола ЛА в сравнении с АКГ – размеры ствола по данным ЭхоКГ были выше показателей, полученных при АКГ($p<0,05$); в то же время размеры ветвей по данным ЭхоКГ достоверно не отличались от таковых при АКГ($p>0,05$).

В нашем исследовании у пациентов с АЛА с ДМЖП также был использован параметр Z-score, для выявлении дополнительного легочного кровотока. Наиболее выраженный отрицательный показатель Z-score был выявлен в группе больных с коллатералями, в то время как у пациентов с ОАП этот показатель был выше. Это позволило предположить, что диаметр ствола и ветвей легочной артерии находятся в обратной зависимости от наличия или отсутствия БАЛКА, то есть наличие больших аорто-легочных коллатералей не всегда обеспечивает рост легочно-артериального дерева. Однако надо отметить, что при применении параметра Z-score по данным ЭхоКГ и АКГ в случае измерении ствола ЛА, отмечалось статистически достоверное отличие $p<0,05$. Иными словами метод ЭхоКГ не позволил достоверно измерить размер ствола ЛА у пациентов с АЛА.

Особое внимание при изучении АЛА с ДМЖП авторы уделяют детальному описанию источников дополнительного легочного кровотока [37,52,157].

В своих работах Acherman R. J. и соавторы 1996 продемонстрировали информативность двухмерной эхокардиографии в сочетании цветным допплером

в диагностике АЛА с ДМЖП у детей в период новорожденности. Авторы оценивали наличие конфлюентности ветвей ЛА и поддержку легочного кровотока (ОАП, БАЛК). По данным этих авторов, при выявлении с помощью ЭхоКГ конфлюентных и удовлетворительных размеров ветвей ЛА (более 3мм), наличие открытого артериального протока (ОАП) не требовалось выполнение диагностической АКГ. В случае, если легочные артерии были маленького размера, лоцировались большие аорто-легочные коллатерали перед хирургической коррекцией, выполняли АКГ [61].

Эти же авторы считают, что недостатком метода ЭхоКГ является ограничение визуализации дистального отдела легочных артерий. Цветное допплеровское картирование дает возможность, оценить наличия или отсутствия коллатеральных артерии, но невозможно определить их ход на уровне легочного сегмента. Поэтому предпочтение отдавалось АКГ для более точной, детальной оценки коллатерального кровотока [61].

Ранее Smyllie и соавторы 1989 сообщали, что при применении ЦДК повысилась чувствительность выявления источников кровоснабжения легких по сравнению с применением только двухмерной ЭхоКГ. Однако, при применении ЦДК в 16% случаев было ложно диагностированы АЛКА, которие не подтвердились при проведении АКГ и которые могли быть перепутаны от бронхиальных и межреберных артерий [136].

По данным Плаховай В.В. 2011 ЭхоКГ позволяет выявить множественные БАЛК, оценив их размер, но точное место отхождения и область кровоснабжения не потдавалось адекватной диагностике. Кроме того, в ряде случаев было тяжело дифференцировать ОАП от АЛК, агенезию ветви ЛА от БАЛК, распаложенной вблизи бифуркации и аномально отходящую ветвь ЛА от восходящей Ао от БАЛК. В связи с чем, абсолютно оправдано было применение АКГ для адекватной оценки системы ЛА и состояния аорто-легочных коллатералей в аспекте выбора хирургической тактики [48].

В наших наблюдениях, где общее количество обследуемых пациентов с диагнозам АЛА с ДМЖП составило 26, диагностическая ценность ЭхоКГ в диагностике источников кровоснабжения легких в 10 (38,4 %) случаях был ОАП, в 10 (38,4 %) - сочетание нескольких источников коллатерального кровотока легких (ОАП и АЛКА), а в остальных 6 (23 %) - только АЛКА. Открытый артериальный проток, его отхождения и состояние были точно определены с помощью ЭхоКГ, что подтвердилось при АКГ. В случае сочетания нескольких источников коллатерального кровотока легких (ОАП+БАЛК) мы столкнулись с такими трудностями, как дифференцирование потока через ОАП или АЛКА, что привело к гипердиагностике ОАП - ЭхоКГ не позволила выполнить адекватный качественный и количественный анализ аорто-легочных коллатералей. Прменение цветного доплеровского картирования для выявлении ОАП обладало чувствительностью 100% и специфичностью 100%, для выявлении ОАП+АЛКА - чувствительностью 40% и специфичностью 60%, для выявлении только АЛКА - чувствительностью составила 66% и специфичностью 50%.

Следующий важный момент при детализации анатомии порорка в аспекте выбора хирургического лечения – это диагностика сопутствующих врожденных аномалий.

По данным разных авторов, атрезия легочной артерий может наблюдаться при различных ВПС [72,118]. Дефект межпредсердной перегородки является наиболее частым сопутствующим ВПС [52]. Довольно часто встречается праволежащаядуга аорты. По данным разных авторов, это аномалия может наблюдаться в 29-50% случаев [32,59,116]. Около 15-20% случаев АЛА с ДМЖП сочетается с такими пороками, как тотальный аномальный дренаж легочных вен, единственный желудочек, атрезия трикуспитального клапана, транспозиция магистральных сосудов [37,154].

Наши зарубежные коллеги также отмечают высокий риск эхокардиографических ошибок в случае комбинации врожденных пороков сердца [151].

В ходе нашего исследования эхокардиография позволила выявить следующие сопутствующие сердечные аномалии: праволежащая дуга аорты (n-7), дефект межпредсердной перегородки (n-3), ОАП (n-10), БАЛКА (n-16), множественный ДМЖП (n-3), дискордантное отхождение аорты от ПЖ (n-2), Тотальный аномальный дренаж легочных вен в НПВ (n-1), добавочная левая ВПВ дренирующаяся в КС (n-2).

Были допущены следующие диагностические ЭхоКГ ошибки, имеющие принципиальное значение уже на этапе наложения системно-легочного анастомоза:

- Гемитрункус (n - 2);
- Агенезия устья левой легочной артерии (n - 1);
- Тотальный аномальный дренаж легочных вен в ВПВ (n-1).

Зарубежные авторы так же указывают на трудности в диагностике ТАДЛВ у пациентов с сочетанными сердечными аномалиями со сниженным легочным кровотокам (тетрадаФалло, атрезия легочной артерии), в связи, с чем специфичные маркеры, «маскируются» [73,75,80,107,128].

В работе Плаховой В.В. 2011 так же были указаны пациенты с АЛА с ДМЖП, у которых только при АКГ был выявлен гемитрункус и агенезия левой легочной артерии, не диагностированный с помощью ЭхоКГ [48].

Из-за высокого риска осложнений АКГ не всегда возможно выполнить новорожденному, находящемуся в критическом состоянии. Для исключения диагностических ошибок рекомендовано проведение РКТ [99,107].

Таким образом, по результатам нашего исследования у пациентов с АЛА с ДМЖП, имеем:

- диагностические ЭхоКГ ошибки в определении анатомического типа АЛА с ДМЖП, которые могут привести к выбору не верной хирургической тактики;

- сложности качественного и количественного ЭхоКГ анализа аортолегочных коллатералей.
- высокий риск ЭхоКГ ошибок в случае комбинации АЛА с ДМЖП с сопутствующими аномалиями легочных артерий.

ЗАКЛЮЧЕНИЕ

Тетрада Фалло (ТФ) и атрезия легочной артерий с дефектом межжелудочковой перегородки (АЛА с ДМЖП) являются одним из наиболее сложных врожденных пороков сердца, частота встречаемости которых составляет 2-8% среди всех ВПС [21].

Основным методам лечения ТФ и АЛА с ДМЖП является хирургическая коррекция порока. Для адекватного выбора хирургической тактики и успешного проведения операции необходима не только своевременная грамотная диагностика порока с точным описанием внутрисердечной анатомии, системы легочной артерии и сосудистого русла легких, но и детальная информация о сопутствующих аномалиях сердца. Исчерпывающую информацию относительно анатомии легочно-артериального русла дает ангиокардиография. Дети с ВПС с обедненным легочным кровотоком, из-за выраженной гипоксемии, могут находиться в крайне тяжелом состоянии. Поэтому описание анатомии легочно-артериального русла, а также наличия дополнительных источников кровоснабжения легких, посредством ангиокардиографии не всегда оправдано из-за риска развития осложнений как со стороны сердечно-сосудистой системы (тромбоз бедренной артерии или вены, аритмия), а так же со стороны других органов (аллергическая реакция на контраст, нефропатия и т.д.).

В последние десятилетие особую ценность при обследовании таких пациентов, особенно детей младшего возраста, представляет РКТ - метод отличается высокой информативностью и малоинвазивностью. Однако, метод РКТ-ангиографии имеет свои недостатки, связанные как с особенностями сканирования (без задержки дыхания, при высокой ЧСС, медикаментозный сон), так и с размером изучаемых структур сердца (достаточно малые размеры кардиальных и экстракардиальных структур). Осложнением являются аллергические реакции вследствие введения вручную контрастного вещества, без использования тест-болюса.

В мировой, а также в отечественной практике в последние годы предпочтение отдается неинвазивным методам обследования, которые позволяют в ряде случаев отказаться от инвазивных процедур, либо применить их только в том случае, когда в ходе обследования результаты не позволяют дать полноценный ответ о степени гипоплазии и развитости коллатеральных источников кровоснабжения легких и сопутствующих сердечных аномалиях, достаточный для принятия решения об объеме хирургической коррекции порока.

В течение последних десяти лет эхокардиография зарекомендовала себя как основной метод первичной диагностики ТФ и АЛА с ДМЖП. Однако имеют место вопросы, касающиеся достаточности метода ЭхоКГ в предоперационной диагностике этих сложных ВПС.

Целью выполненного нами исследования было**:** оценить эффективность и достаточность метода эхокардиографии для детализации анатомии тетрады Фалло и атрезии легочной артерии с дефектом межжелудочковой перегородки.

Для достижения поставленной цели мы постарались решить следующие **задачи исследования:**

1. Проанализировать данные ЭхоКГ в точной оценке анатомии и морфометрии легочных артерий у больных с тетрадой Фалло.
2. Определить возможности ЭхоКГ в детальной оценке размера, места и отхождения АЛКА у больных с тетрадой Фалло.
3. Определить роль Эхо-КГ в ряду других методов лучевой диагностики (КТ и АКГ) у больных с тетрадой Фалло.
4. Проанализировать данные ЭхоКГ в точной оценке анатомии порока и морфометрии легочных артерий у больных с атрезией легочной артерии с дефектом межжелудочковой перегородки.
5. Определить возможности ЭхоКГ в детальной оценке размера, места и отхождения АЛКА у больных с атрезией легочной артерии с дефектом межжелудочковой перегородки.

6. Определить роль Эхо-КГ в ряду других методов лучевой диагностики (КТ и АКГ) у больных с атрезией легочной артерии с дефектом межжелудочковой перегородки.

В ходе исследования по результатом ЭхоКГ во всех случаях удалось оценить детали анатомии тетрады Фалло: изучить ВОПЖ, выполнить морфометрию системы ЛА (с применением индекса МакГуна и протокола предложенного Беришвили И.И. и Фальковским Г.Э.), визуализировать дополнительные источники легочного кровотока и выявить сопутствующие врожденные аномалии сердца.

Диагностическая ценность ЭхоКГ в определении анатомии тетрады Фалло продемонстрировала высокую чувствительность (100) и специфичность (99) метода. Однако, для выявления коллатералей обладало чувствительностью-61%, специфичностью 50%. что было обусловлено небольшим размером аорто-легочных коллатералей, что не позволило их четко визуализировать с помощью ЭхоКГ.

Диагностическая значимость ЭхоКГ в выявлении анатомии АЛА с ДМЖП продемонстрировала высокую чувствительность (100%) и специфичность (100%) метода. Однако более углубленный анализ продемонстрировал трудности и ограничение метода ЭхоКГ в определении анатомического типа АЛА: чувствительность метода ЭхоКГ составила для 1-1,5 тип - 93%, специфичность - 91%: при 2 типе чувствительность - 70% и специфичность - 86%; при 3-4 типе чувствительность - 80%, специфичность - 95%. Такие не высокие показатели чувствительности и специфичности метода объясняли наличием значительной гипоплазии системы ЛА и отсутствием их ретроградного заполнения через ОАП и/или БАЛКА, что затрудняло верификацию сохранного участка системы легочной артерии.

Кроме того, у 4-х пациентов (15,3%) по данным АКГ были диагностированы сопутствующие редкие врожденные аномалии: гемитрункус, агенезия устья левой ЛА и ТАДЛВ, что повлияло на выбор хирургической тактики.

Таким образом, проведенное исследование показало, что метод ЭхоКГ позволяет детализировать анатомию тетрады Фалло и может быть окончательным методом в предоперационной диагностике.

Для определения точной анатомии АЛА с ДМЖП метод ЭхоКГ не является достаточным в предоперационной диагностике, поэтому оправдано применение более информативных методов лучевой диагностики (АКГ или КТ) для выбора правильной хирургической тактики.

ВЫВОДЫ

1. Эхокардиография является высокоинформативным методом неинвазивной диагностики деталей анатомии тетрады Фалло: чувствительность 100%, специфичность 99%.
2. Высокая информативность метода ЭхоКГ (p>0,5) для морфометрии системы легочной артерии с помощью индекса МакГуна, протокола Беришвили И.И. и Фальковского Г.Э. позволяет выполнить радикальную коррекцию тетрады Фалло без выполнения АКГ или РКТ.
3. Эхокардиография является недостаточным методом для выявления мелких аортолегочных коллатералей у пациентов с тетрадой Фалло: чувствительность - 83%, специфичность - 50%.
4. ЭхоКГ является основным методом первичной диагностики АЛА с ДМЖП: чувствительность 100%, специфичность 100%; однако не может быть окончательным методом диагностики типа АЛА: 1 тип - чувствительность 93%, специфичность 91%; 2 тип - чувствительность 70%, специфичность 86%, 3-4 тип – чувствительность 80%, специфичность 95%.
5. Метод ЭхоКГ для выявления аорто-легочных коллатералей обладает низкой чувствительностью (40% в случае сочетания ОАП с АЛКА; 66%- при наличии только АЛКА) и специфичностью (60% в случае сочетания ОАП с АЛКА; 50%- при наличии только АЛКА), так как имеет место гипердиагностика ОАП.
6. Высокий риск эхокардиографических диагностических ошибок в случае сочетания АЛА с ДМЖП с аномалиями ветвей легочной артерии (гемитрункус, агенезия) и с аномальным дренированием легочных вен требует выполнения АКГ или РКТ на этапе планирования наложения системно-легочного анастомоза.

ПРАКТИЧЕСКИЕ РЕКОМЕНДАЦИИ

1. ЭхоКГ протокол пациентов с тетрадой Фалло должен включать оценку морфофункциональных параметров левых и правых камер сердца, ангиометрию ЛА с расчетом легочно-артериальных индексов по МакГуна и с применением протокола, предложенного Беришвили И.И., и Фальковским Г.Э. для оценки степени гипоплазии системы легочной артерии.
2. При визуализации легочной артерии у пациентов с АЛА с ДМЖП необходимо подтверждение наличия ствола ЛА, ветвей ЛА с помощью цветного ДКГ по ретроградному заполнению.
3. Наличие конфлюентных ветвей легочной артерии подтверждается ретроградным их заполнением через ОАП или БАЛК; наличие резко гипоплазированных ветвей (диаметр менее 3 мм) не позволяет их четко дифференцировать.
4. Наличие гипоплазии левого желудочка у пациентов с тетрадой Фалло свидетельствует о недостаточном притоке крови из МКК вследствии значимой гипоплазии системы легочной артерии.
5. Наличие гипоплазии ЛЖ у пациентов с АЛА с ДМЖП свидетельствует о недостаточности кровотока аортолегочных коллатералей и возможного их стеноза.
6. Отсутствие высокоскоростного кровотока в ОАП или БАЛКА свидетельствует о наличии легочной гипертензии.
7. Для визуализации аорто-легочных коллатералей с помощью ЭхоКГ наиболее оптимален субкостальный доступ.
8. Наиболее эффективным параметром оценки состояния системы легочной артерии является z-score.
9. Визуализация легочных вен в типичном месте в 2D режиме должна подтверждаться с помощью цветного допплера.
10. При ЭхоКГ исследовании обязательно исключать пересечение ветви коронарной артерии выводного тракта правого желудочка.

ПЕРЕЧЕНЬ ПРИНЯТЫХ СОКРАЩЕНИЙ

АВК - атриовентрикулярный канал;

АКГ – ангиокардиография;

АЛА – атрезия легочной артерии;

АЛКА - аорто-легочные коллатеральные артерии;

Ао - аорта;

БАЛКА - большие аорто-легочные коллатеральные артерии;

БВС - бульбовентрикулярная складка;

БЦС - брахиоцефальный ствол;

ВЛГ - высокая легочная гипертензия;

ВОПЖ – выводной отдел правого желудочка;

ВПВ – верхняя полая вена;

ВПС – врожденные пороки сердца;

ГСД ПЖ/ЛА - градиент систолического давления между правым желудочком и легочной артерий;

ДАЛП - дефект аорто-легочной перегородки;

ДМЖП – дефект межжелудочковой перегородки;

ДМПП – дефект межпредсердной перегородки;

ДОС ЛЖ - двойное отхождение сосудов от левого желудочка;

ДОС ПЖ - двойное отхождение сосудов от правого желудочка;

иКДО - индексированный конечно-диастолический объем;

КДО - конечный диастолический объем;

КС – коронарный синус;

КТИ – кардиоторакальный индекс;

КТМА – корригированная транспозиция магистральных артерий;

ЛА – легочная артерия;

ЛВ – легочные вены;

ЛГ – легочная гипертензия;

ЛЖ – левый желудочек;

ЛЛА - левая легочная артерия;

ЛПА - левая подключичная артерия;

МЖП – межжелудочковая перегородка;

МКК - малый круг кровообращения;

МПП – межпредсердная перегородка;

МПР - мультипланарная;

МПС - межпредсердное сообщение;

МСКТ - мультиспиральная компьютерная томография;

нАо - нисходящая аорта;

НБПНПГ - неполная блокада правой ножки пучка Гиса;

НПВ – нижняя полая вена;

ОАП - открытый артериальный проток;

ОАС - общий артериальный ствол;

ООО – открытое овальное окно;

ПЖ – правый желудочек;

ПЛА - подключично-легочный анастомоз;

ПЛА - правая легочная артерия;

ПП – правое предсердие;

ППА - правая подключичная артерия;

РК – радикальная коррекция;

РКТ - рентгеновская компьютерная томография;

РПОПЖ - реконструкция путей оттока правого желудочка;

СЛА - системно-легочный анастомоз;

ТАДЛВ - тотальный аномальный дренаж легочных вен;

ТД ЭхоКГ – тканевая доплеровская эхокардиография;

ТЛБАП - транслюминальная баллонная ангиопластика;

ТМА – транспозиция магистральных артерий;

ТФ – тетрада Фалло;

ФВ – фракция выброса;

ФК – фиброзное кольцо;

ЦДК – цветное допплеровское картирование;

ЧСС – частота сердечных сокращений;

ЭКГ – электрокардиограмма;

ЭОС - электрическая ось сердца;

ЭхоДКГ – эходопплеркардиография;

ЭхоКГ – эхокардиография;

Hb - гемоглобин;

Ht - гематокрит;

SpO2 – насыщение крови кислородом.

СПИСОК ИСПОЛЬЗОВАННОЙ ЛИТЕРАТУРЫ

1. Алексеева, М.А. Возможности эхокардиографических методов исследования в диагностике аномалий коронарных артерий при врожденных пороках сердца: Автореф. дис. …канд. мед. наук : 14.00.06 / Алексеева Марина Анатольевна. - М., 2001. - 23 с.

2. Алекян, Б. Г. Катетерная терапия врожденных пороков сердца и сосудов / Б. Г. Алекян, Ю. С. Петросян, В. П. Подзолков и др. // Вестник рентгенологии и радиологии. - 1995. - № 2. - С. 16-26.

3. Алекян, Б. Г. Баллонная ангиопластика и стентирование стенозированной большой аортолегочной коллатеральной артерии у пациента с атрезией легочной артерии IV типа / Б. Г. Алекян, М. Г. Пурсанов, А. А. Гаджиев и др. // Грудная и сердечно-сосудистая хирургия. - 1998. - № 3. - С. 66-70.

4. Алекян, Б. Г. Эндоваскулярные вмешательства как подготовительный этап к радикальному хирургическому лечению больных с атрезией легочной артерии после реконструкции путей оттока из правого желудочка без закрытия дефекта межжелудочковой перегородки / Б. Г. Алекян, В. П. Подзолков, И. В. Кокшенев и др. // Анналы хирургии. - 1998. - №2. - С. 41-45.

5. Амосов, Н.В. Хирургическое лечение тетрады Фалло / Н. В. Амосов, М. Ф. Зиньковский. – Киев: Здоровье, 1982. - 151с.

6. Антонов, О. С. Рентгено-хирургическое исследование бронхиального кровотока при пороках сердца методом зондирования и контрастирования / О. С. Антонов, Н. Ю. Бравве. – Новосибирск: 1976. - 14с.

7. Архангельская, Н. В. Перестройка артерий легких при врожденных пороках сердца и магистральных сосудов / Н. В. Архангельская. - М.: Медицина, 1971. - 208 с.

8. Астафьев, В. И. Эндоваскулярная терапия и хирургия заболеваний легких / В. И. Астафьев, Е. Г. Григорьев. - Иркутск : изд-во – Иркутского университета, 1983. – 84с.

9. Барчуков, А. Ю. Источники коллатерального кровоснабжения легочного сосудистого русла при атрезии легочной артерии с дефектом межжелудочковой перегородки / А. Ю. Барчуков // Грудная и сердечно-сосудистая хирургия. - 1986. –№4.- С. 73-80.

10. Барчуков, А. Ю. Хирургическая анатомия, клиника, диагностика атрезии легочной артерии с дефектом межжелудочковой перегородки: дис. … канд. мед. наук / Барчуков Александр Юрьевич. – М., 1989. – 266с.

11. Барышникова, И. Ю. Комплексная оценка контрактильной и релаксационной способности миокарда у детей с тетрадой Фалло до операции и в раннем послеоперационном периоде: дис. ... канд. мед. наук: 14.01.13 / Барышникова Ирина Юрьевна. - М., 2011. – 151с.

12. Белоконь, Н. А. Тетрада Фалло у детей раннего возраста: Автореф. дис. …канд. мед. наук / Белоконь Наталия Алексеевна. – М., 1971. – 19с.

13. Белоконь, Н. А. Врожденные пороки сердца / Н. А. Белоконь, В. П. Подзолков. - М.: Медицина, 1991. - 352 с.

14. Беришвили, И. И. Анатомическое обоснование хирургического лечения врожденных пороков сердца с обструктивными поражениями правого желудочка и легочной артерии: дис. …д-ра. мед. наук / Беришвили Илья Иосифович. - М., 1985. – 697с.

15. Беришвили, И. И. Нормальная номограмма легочной артерии / И. И. Беришвили, Г. Э. Фальковский // Арх. Анатомии, гистол. и эмбриол. – 1985. - № 7. – С. 51-53.

16. Беспалова, Е. Д. Основы ультразвуковой диагностики врожденных пороков сердца у плода. / Е. Д. Беспалова, О. Л. Суратова, А. И. Тюменева, Р. М. Гасанова. - М.: НЦССХ им. А. Н. Бакулева РАМН, 2009. - 190 с.

17. Бокерия, Л. А. Анализ ближайших результатов хирургического лечения тетрады Фалло у детей раннего возраста / Л. А. Бокерия, М. Р. Туманян, М. А. Зеленикин и др. // Грудная и сердечно-сосудистая хирургия. – 2001. - №1. – С. 4-8.

18. Бокерия, Л. А. Хирургическая анатомия венечных артерий / Л. А. Бокерия, И. И. Беришвили. - М.: НЦССХ им. А.Н. Бакулева РАМН, 2003. – 295 с.

19. Бокерия, Л. А. Хирургическая анатомия сердца. Том 3 / Л. А. Бокерия, И. И. Беришвили. – М.: НЦССХ им. А. Н. Бакулева РАМН, 2006. – 312с.

20. Бокерия, Л. А. История хирургии ТФ. Часть 2. Эволюция методов радикального хирургического лечения. Современное состояние проблемы / Л. А. Бокерия, В. П. Подзолков, С. П. Глянцев и др. // Детские болезни сердца и сосудов. – 2006. - №1. – С. 14-26.

21. Бокерия, Л. А. Сердечно-сосудистая хирургия 2008. Болезни и врожденные аномалии системы кровообращения / Л. А. Бокерия, Р. Г. Гудкова. - М.: НЦ ССХ им. А.Н. Бакулева РАМН, 2009. – 162 с.

22. Бокерия, Л. А. Нормативные параметры сердца и его структур / Л. А. Бокерия, О. А. Махачев, М. С. Панова, Т. Ю. Филиппкина. - М.: НЦССХ им. А. Н. Бакулева РАМН, 2010. - 132 с.

23. Бураковский, В. И. Руководство по сердечно-сосудистой хирургии / В. И. Бураковский, Л. А. Бокерия. 2-е издание. — М.: Медицина, 1996. – с. 768 с.

24. Бураковский, В. И. Сердечно-сосудистая хирургия / В. И. Бураковский, Л. А. Бокерия. - М.: НЦССХ им. А.Н. Бакулева РАМН, 1996. – С. 84.

25. Верин, В. В. Рентгеноэндоваскулярная диагностика и лечение пациентов с атрезией легочной артерии в сочетании с дефектом межжелудочковой перегородки : дис. ...канд. мед. наук: 14.00.44 / Верин ВладимирВладимирович. - М., 2006. – 164 с.

26. Габуния, Р. И. Компьютерная томография в клинической диагностике / Р. И. Габуния, Е. К. Колесников. – М.: Медицина, 1995. – 96 с.

27. Гаджиев, А. А. Унифокализация легочного кровотока в хирургическом лечении атрезии легочной артерии с дефектом межжелудочковой перегородки в сочетании с большими коллатеральными артериями / А. А. Гаджиев, И. В. Кокшенев, А. Ю. Барчуков и др. // Грудная и сердечно-сосудистая хирургия. - 1997. - №5. - С. 8-14.

28. Гаджиев, А. А. Анатомия, диагностика и хирургическое лечение больной с редкой атрезии легочной артерии 2 типа с несливающимися легочными артериями и дефектом межжелудочковой перегородки / А. А. Гаджиев, И. В. Кокшенев, А. Ю. Барчуков и др. // Грудная и сердечно-сосудистая хирургия. - 1999.- №1. - С. 63-67.

29. Гаджиев, А. А. Типи коллатерального кровотока легких и их диагностика при атрезии легочного ствола с дефектом межжелудочковой перегородки в сочетании с большими аортолегочными коллатеральными артериями / А. А. Гаджиев, И. В. Кокшенев, В. Б. Самсонов // Грудная хирургия.- 2004. - № 2. - С. 29-36.

30. Зеленикин, М. А. Влияние системно-легочного анастомоза на результаты радикальной коррекции тетрады Фалло у больных раннего возраста / М. А. Зеленикин, С. Ю. Прасолов, Т. И. Мусатова и др. // Грудная и сердечно-сосудистая хирургия. – 1997. - № 2. - С. 27.

31. Иваницкая, М. А. Рентгенодиагностика заболеваний сердца и сосудов / М. А. Иваницкая. – М.: Медицина, 1970.

32. Иваницкий, А. В. Ангиограыическая диагностика сложных врожденных пороков конотрункуса в аспекте их хирургического лечения: дис. … д-ра. мед. наук / Иваницкий Анатолий Владимирович. – М., 1977. – 423с.

33. Иваницкий, А. В. Ангиограыическая диагностика сложных врожденных пороков конотрункуса в аспекте их хирургического лечения / А. В. Иваницкий // Грудная хирургия. – 1978. – № 3. – С. 112-114.

34. Ильин, В. Н. Хирургическое лечение детей первых трех лет жизни с тетрадой Фалло: дис. …д-ра. мед. наук : 14.00.44 / Ильин Владимир Николаевич. - М., 1993. – 78с.

35. Кокшенев, И. В. Результаты радикальной коррекции тетрады Фалло с пластикой ветвей легочного ствола: дис. ... канд. мед. наук : 14.01.26 / Кокшенев Игорь Валериевич. - М.; 1993. – 177с.

36. Кокшенев, И. В. Унифокализация легочного кровотока при атрезии легочной артерии с дефектом межжелудочковой перегородки / И. В. Кокшенев, А.

А. Гаджиев, В. Б. Самсонов и др. // Грудная и сердечно-сосудистая хирургия. - 1998. - № 2. - С. 67-71.

37. Кокшенев, И. В. Диагностика и хирургическое лечение атрезии легочной артерии с дефектом межжелудочковой перегордки: дис. … д-ра. мед. наук : 14.01.26 / Кокшенев Игорь Валериевич. – М., 1999. – 317с.

38. Кокшенев, И. В. Результаты выполнения реконструкции путей оттока правого желудочка у пациентов с атрезией легочной артерии, дефектом межжелудочковой перегородки, множественными коллатеральными артериями и высоким уровнем легочного кровотока / И. В. Кокшенев, А. А. Гаджиев, М. Г. Пурсанов // Грудная и сердечно-сосудистая хирургия. - 2000 - № 3. - С. 13-21.

39. Кокшенев, И. В. Случай успешной реконструкции путей оттока правого желудочка без пластики дефекта межжелудочковой перегородки у больных с атрезией легочной артерии 1 типа, множественными большими коллатеральными артериями и высоким уровнем легочного кровотока. / И. В. Кокшенев, М. Г. Пурсанов, А. А. Гаджиев // Грудная и сердечно-сосудистая хирургия. - 2001 - № 4. - С. 73-76.

40. Константинов, Б. А. Хирургия тетрады Фалло / Б. А. Константинов, Л. П. Черепелин, А. С. Иванов. – М.: ИПО «Полигран». – 1995. – 224 с.

41. Кубергер, М. Б. Руководство по клинической электрокардиографии детского возраста / М. Б. Кубергер. – М.: Медицина, 1983. – 353 с.

42. Махачев, А. М. Новый подход к систематике и обозначению врожденных пороков сердца / А. М. Махачев, А. В. Иваницкий, В. П. Подзолков // Грудная и сердечно-сосудистая хирургия. – 1996. - № 4. – С. 22-31.

43. Митькова, В. В. Клиническое руководство по ультразвуковой диагностике / В. В. Миткова, В. А. Сандрикова. – М.: Видар, 1998. – Т.5. – С. 346-349.

44. Мурашко, В. В. Электрокардиограия / В. В. Мурашко. – М.: МЕДпресс-информ. – 1998. – 313 с.

45. Орлов, В. Н. Руководство по электрокардиографии / В. Н. Орлов. – М.: Медицинское информационное агенство. – 1997. – 528 с.

46. Петросян, Ю. С. Роль ангиографического исследования в диагностике сложных врожденных пороков конотрункуса / Ю. С. Петросян, А. В. Иваницкий // Грудная хирургия. – 1978. – №1. – С. 52-60.

47. Петросян, Ю. С. Пороки конотрункуса / Ю. С. Петросян, В. А. Бухарин, А. В. Иваницкий. - М.: Медицина. 1982. – 144 с.

48. Плахова, В. В. Эхокардиография в детской кардиохирургии: Диагностика сложных и редких врожденных пороков сердца у новорожденных и детей первого года жизни, в аспекте хирургического лечения : дис. … д-ра. мед. наук : Плахова Виктория Валерьевна. – М., 2011. – 376 с.

49. Поддубный, И. Г. Эмбриогенез легочной артерии / И. Г. Поддубный. – М., Медицина. 1981. – С. 141.

50. Подзолков, В. П. Анатомия, клиника, диагностика и вопросы хирургического лечения Атрезии легочной артерии с дефектом межжелудочковой перегородки / В. П. Подзолков, А. В. Иваницкий, А. Ю. Барчуков // Грудная хирургия. – 1986. - № 3. – С. 81.

51. Подзолков, В. П. Особенности радикальной коррекции тетрады Фалло при аномалиях распределения коронарных артерий / В. П. Подзолков, Ф. З. Абдуллаев, М. А. Зеленикин и др. // Грудная хирургия. – 1989. - № 4. – С. 5-13.

52. Подзолков, В. П. Атрезия легочной артерии с дефектом межжелудочковой перегородки / В. П. Подзолков, И. В. Кокшенев, А. А. Гаджиев. – М.: НЦ ССХ им. А.Н. БакулеваРАМН, 2003. – 274 с.

53. Подзолков, В. П. Варианты течения госпитального периода у больных после радикальной коррекции тетрады Фалло: клиника, диагностика и результаты лечения осложнений / В. П. Подзолков, В. Н. Шведунова, Е. В. Злочевская, Д. Ш. Самуилова, Н. А. Путято // Анналы хирургии. - 2004. - № 1. - С. 28-36.

54. Подзолков, В. П. Тетрада Фалло / В. П. Подзолков, И. В. Кокшенев. – М.: НЦССХ им. А. Н. Бакулева РАМН, 2008. – 493 с.

55. Позмогов, А. И. Томография грудной клетки / А. И. Позмогов, С. К. Терновой, А. С. Бабий, Н. М. Лепихин. – Киев : Изд-во Здоровье, 1992. – 288 с.

56. Фальковский, Г. Э. О некоторых количественных закономерностях анатомического строения нормального сердца человека / Г. Э. Фальковский, В. И. Бураковский, В. А. Арутюнова // Морфология и морфометрия сердца в норме и при врожденных пороках сердца. – М.: Медицина, 1990. – С. 32-38.

57. Шарикин, А. С. Врожденные пороки сердца. / А. С. Шарикин. – М.: изд-во ”Теремок”, 2005. – 384 с.

58. Шаталов, К. В. Вариант паллиативной операции при 4 типе атрезии легочной артерии / К. В. Шаталов, А. В. Иваницкий, А. В. Соболев // Грудная и сердечно-сосудистая хирургия. - 1995. - №4. - С. 75-77.

59. Шинкарева, Т. В. Предоперационная оценка морфо-функциональных параметров сердца у пациентов с атрезией легочной артерии с дефектом межжелудочковой перегородки с помощью рентгеновской компьютерной томографии : дис. …канд. мед. наук : 14.01.13 / Шинкарева Татьяна Валерьевна. - М., 2011. – 123 с.

60. Юрпольская, Л. А. Рентгеновская и магнитно-резонансная компьютерная томография в диагностике врожденных пороков сердца : дис. …д-ра. мед. наук : 14.01.13 / Юрпольская Людмила Анатольевна. – М., 2008. – 197 с.

61. Acherman, R. J. Echocardiographic assessment of pulmonary blood supply in patients with pulmonary atresia and ventricular septal defect / R. J. Acherman, J. F. Smallhorn, R. M. Freedom et al. // J. Am. Coll. Cardiol. – 1996. – Vol. 28. – P. 1308-1313.

62. Acherman, R. J. Systemic to pulmonary collaterals in very low birth weight infants: color Doppler detection of systemic to pulmonary connections during neonatal and early infancy period. / R. J. Acherman, B. Siassi, C. Luna et al. // Pediatrics. - 2000. – Vol. 105. - P. 528-532.

63. Amin, Z. Coronary to pulmonary artery collaterals in patients with pulmonary atresia and ventricular septal defect. / Z. Amin, V. M. Reddy, P. Moore et al. //Ann. Thorac. Surg. – 2000. – Vol. 70. – P. 119-123.

64. Anaklerio, S. Pulmonary atresia with ventricular septal defect: Prevalence of deletion 22q11 in the different anatomic patterns / S. Anaklerio, B. Marino, A. Carotti, M. C. Digilio et al. // Ital Heart J. – 2001. - Vol. 2. - P. 384-387.

65. Anderson, R. H. Morphogenesis of bulboventricular malformations. Consideration of embryogenesis in the normal heart / R. H. Anderson // Br. Heart J. – 1974. – Vol. 36. – P. 242-255.

66. Anderson, R. Paediatric Cardiology (3rd edition) / R. Anderson, E. Baker, D. Penny et al. // Elsevier: 2009. – P. 775-787.

67. Becker, A. E. Tetralogy of Fallot: a morphometric and geometric study / A. E. Becker, M. Connor, RH. Anderson // Am. J. Cardiol. – 1975. – Vol. 35. – P. 402-412.

68. Berry, B. E. Absence of anatomic origin from heart of pulmonary arterial supply: clinical application of classification / B. E. Berry, D. S. McGoon, D. G. Ritter // J. Thorac. Cardiovasc. Surg. - 1974. - Vol. 61. - P. 70.

69. Bhagwat, A. R. Tetralogy of Fallot with pulmonary atresia associated with aortopulmonary window and major aortopulmonary collaterals / A. R. Bhagwat, R. J. Pinto, S. Sharma et al. // Cardiol. Young. - 1995. – Vol. 5. – P. 289–90.

70. Bharathi, S. The Surgical anatomy of pulmonary atresia with ventricular septal defect / S. Bharathi, M. Paul, F. Idriss et al // J. Thorac. Cardiovasc. Surg. – 1975. – Vol. 69. - P. 713-721.

71. Brown, S. C. Percutaneous treatment of stenosed major aortopulmonary collaterals with balloon dilatation and stenting: What can be achieved / S. C. Brown, B. Eyskens, L. Mertens et al. // Amer. Heart. J. – 1998. – Vol. 79. – P. 24–28.

72. Chessa, M. Relation of genotype 22q11 deletion to phenotype of pulmonary vesels in tetralogy of Fallot and pulmonary atresia-ventrucular septal defect / M. Chessa, G. Butera, P. Bonhoefer, L. Iserin et al. // Heart J. – 1998. – Vol. 79. – P. 186-190.

73. Chiu I-S. Concealed pulmonary venous obstruction in right atrial isomerism with pulmonary outflow tract obstruction-surgical management following Blalock-Taussig shunt / I-S. Chiu, N-K. Wang, M-H. Wu, F-F. Wu, C-R. Hung // Cardiol. Young. – 1992. – 2. – P. 95-99.

74. Choi, J. Y. Ventricular septal defect and pulmonary atresia with mayor aorto-pulmonary collateral artery: diagnosis, management and review / J. Y, Choi, J. Y. Yu L. Zhu et al. // J. Korean Pediatr. Cardiol. Soc. – 2006. – P. 171-182.

75. Chowdhury, U. K. Surgical considerations of univentricular heart with total anomalous pulmonary venous connection / U. K. Chowdhury, B. Airan, R. Sharma et al. // Indian. Heart J. - 2000. - Vol. 52. – P. 192–197.

76. Cneill C. Tetrallogy of Fallot. The first 300 years / C. Cneill, E. J. Clark // Texas Heart Institute. - 1994. – Vol. – 21. № 4. - P. 272-279.

77. Cohn, H.E. Complications and mortality associated with cardiac catheterization in infants under one year: a prospective study / H. E. Cohn, M. D. Freed, W. F. Hellenbrand, D. C. Fyler // Pediat Cardiol. - 1985. – Vol. 6. - P. 123-131.

78. Collet, R. W. Persistent truncus arteriosus: A classification accoding to anatomic types / R. W. Collet, J. E. Edwards // Surg. Clin. N. Amer. – 1949. – Vol. 29. – P. 1245.

79. Colon, M. Anatomy, morfogenesis, diagnosis, management and outcomes for neonates with common arterial trunk / M. Colon, R. Anderson, P. Weimberg et al. // Cardiol. Young. – 2008. - Vol. 18. – P. 52-62.

80. DeLeon S.Y. Surgical management of infants with complex cardiac anomalies associated with redused pulmonary blood flow and total anomalous pulmonary venous drainage / S. Y. DeLeon, S. S. Gidding, M. N. Ilbawi et al. // Ann. Thorac. Surg. – 1987. – Vol. 43. – P. 207-211.

81. Devis, G. Congenital pulmonary atresia with ventricular septal defect: angiographic and surgical correlation / G. Devis, R. Fulton, D. Ritter // Radiology. - 1978. – Vol. 128. – P. 133-143.

82. Di Donato, R.M. Neonatal repair of tetralogy of Fallot with and without pulmonary arteries / R. M. Di Donato R. A. Ionas, P. Lang et al. // J. Thorac. Cardiovascul. Surg. – 1991. – Vol. 101. – P. 126-137.

83. Doherty, J. U. Coronary-bronchial artery fistula with partial absence of a pulmonary artery: association with partial anomalous pulmonary venous drainage / J. U. Doherty, W. K. Laskey, H. Wagner et al. // J. Am. Coll. Cardiol. – 1983. – Vol. 2. – P. 369 – 73.

84. Duraisamy, B. Pulmonary atresia With Ventricular Septal Defect: Systematic Review. / B. Duramisamy, D. Muhammed // Heart Views. – 2005. – Vol. 8 - №2. – P. 52-61.

85. Faller, O. K. Duplicate sources of pulmonary blood supply in pulmonary atresia with ventricular septal defect / O. K. Faller, S. G. Haworth, J. F. Taylor , F. J. McCarthney // Brit. Heart J. – 1981. – Vol. 46. – P. 263-268.

86. Gale, A. W. Growth of the pulmonary annulus and pulmonary arteries after the Blalock-Taussing shunt / A. W. Gale, E. Arciniegas, E. W. Green et al. // J. Thorac. Cardiovasc. Surg. – 1979. – Vol. 77. – P. 459-465.

87. Geva, T. Factors associated with impaired clinical status in longterm survivors of tetralogy of Fallot repair evaluated by magnetic resonance imaging / T. Geva, B. Sandweiss, K. Gauvreau, J. Lock, A. Powell // J Am Coll Cardiol. – 2004. – Vol. 43. – P. 1068-1074.

88. Gnanapragasam, J. P. Double aortic arch, tetralogy of Fallot with pulmonary atresia and atrioventricular septal defect / J. P. Gnanapragasam, B. R. Keeton, L. V. Fong // Clin Cardiol. – 1991. – Vol. 14. – P. 522-24.

89. Goor, D.A. The conotruncus: 1. Its normal inversion and conus absorbtion. / Goor, D.A., Dische, R., Lillihei, C. // Circulation. - 1972. - Vol. 46. - P. 375-384.

90. Greil, G. F. Imaging of aortopulmonary collateral arteries with high-resolution multidetector CT Pediatr Radiol /G. F. Gerald, M. Schoebinger, A. Kuettner et al. // Pediatr. Radiology – 2006. – Vol. 36. – P. 502-509.

91. Hadjo, A. Review of the long-term course of 52 patients with pulmonary atresia and ventricular septal defect: anatomical and surgical considerations / A. Hadjo, M. Jiminez, E. Baudet et al. // Eur Heart J. – 1995. – Vol. 16. – P. 1668-1674.

92. Hagler, D. J. Doppler color flow imaging and determination of pulmonary blood supply in infants with pulmonary atresia with ventricular septal defect [editorial] / D. J. Hagler //J. Am. Coll. Cardiol. – 1989. – Vol. 14. – P. 1766–1767.

93. Haworth, S. G. Growth and development of pulmonary circulation inpulmonary atresia with ventricular septal defectand and major aortopulmonary collateral arteries / S. G. Haworth, F. J. Macartney // Br. Heart J. – 1980. – Vol. – 44. – P. 14-24.

94. Haworth, S. G. Pulmonary atresia with ventricular septal defect and major aorto-pulmonary collateral arteries. Effect of systemic-pulmonary anastomosis / S. G. Haworth, J. F. Taylor et al. // Brit. Heart J. – 1981. – Vol. 45. – P. 133-141.

95. Heraqu, N.P. Neonatal cardiology casebook. Aortopulmonary window with tetralogy of Fallot and pulmonary atresia: echocardiographic diagnosis and surgical repair in the neonatal period / N. P. Heraqu, C. Ramaciotti, S. Leonard et al. // J. Perinat. – 1999. – Vol. 19. – P.159–161.

96. Hofbeck, M. Monosomy 22q 11 in patients with pulmonary atresia, ventricular septal defect, and major aortopulmonary collateral arteries / M. Hofbeck, A. Rauch, G. Buheitel, G. Leipold et al. // Heart J. – 1998. – Vol. 79. – P. 180-185.

97. Huhta, J. C. Pulmonary atresia with intact ventricular septum, Ebstein's anomaly of the hypoplastic tricuspid valve, and double-chamber right ventricle / J. C. Huhta, W. D. Edwards, A. J. Tajik et al. // Mayo Clin. Proc. – 1982. – Vol. 57. – P. 515-19.

98. Ito, T. Changes in pulmonary venous flow in patients with ventricular septal defect / T. Ito, K. Harad, G. Takada // Pediatr. Cardiol. – 2002. – Vol. 23. – P. 491-495.

99. Jeewa, A. Tetralogy of Fallot with absent pulmonary valve and obstructed anomalous pulmonary venous connection / A. Jeewa, G. S. Mann, M. C. K. Hosking // Cardiol. Young. – 2007. - Vol. 17. – P. 551–553.

100. Kaneko, Y. Pulmonary atresia, ventricular septal defect, and coronary-pulmonary artery fistula / Y. Kaneko, H. Okabe, N. Nagata et al. // Ann. Thorac. Surg. - 2001. - Vol. 71. – P. 355–356.

101. Katz, M. Spiral CT and 3D image reconstruction of vascular rings and associated tracheobronchical anomalies / M. Katz, E. Konen, J. Rozenman // J. Comput. Assist. Tomogr. – 2001. – Vol. 19. – P. 564-568.

102. Kawano, T. Wall morphology of the pulmonary artery – intravascular ultrasound imaging and pathological evalutions / T. Kawano // The Kurume Medical J. – 1994. – Vol. 41. – P. 221-232.

103. Kirklin, J. W. The enlargement of small pulmonary arteries by preliminary palliative operations / J. W. Kirklin, L. M. Bargeron, A. D. Pacifico // Circulation. – 1977. – Vol. 56. – №4. - P. 612-617.

104. Kirklin, J. W. Management of the tetralogy of Fallot with large aorto-pulmonary collateral arteries / J. W. Kirklin, L. M J. Bargeron, A. D. Pacifico et al. // Pediatric cardiology, Edinburg: Churcill Livingstone. – 1981. – Vol 4. – P. 483-491.

105. Laas, J. M. Tetralogy of Fallot. Development of hypoplastic pulmonary arteries after palliation / J. M. Laas, E. N. Meisner, E. Struck et al. // Thorac. Cardiovasc. Surg. - 1984. - Vol. 32. - №3. - P. 133-138.

106. Le Bret, E. Combined Angiography and Three-Dimensional Computed Tomography for Assessing Systemic-to-Pulmonary Collaterals in Pulmonary Atresia With Ventricular Septal Defect. / E. Le Bret, L. Macé, P. Dervanian et al. // Circulation. – 1998. – Vol. 98. – P. 2930-2931.

107. Lee, M. L. Infracardiac total anomalous pulmonary venous connection in tqtrqlogy of Fallot with decreased pulmonary flow and masked pulmonary obstruction: report of one case / M. L. Lee, M. H. Wu, H. C. Lue // Int. J. Cardiol. – 1994. – Vol. 47. – P. 81-84.

108. Leonard, H. Natural and unnatural history of pulmonary atresia / H. Leonard, J. Derrick, D. O'Sullivan, C. Wren et al. // Heart J. – 2000. – Vol. – 84. – P. 499-503.

109. Liao, P. K. Pulmonary blood supply in patients with pulmonary atresia and ventricular septal defect / P. K. Liao, W. D. Edwards, P. R. Julsrud et al. // J. Am. Coll. Cardiol. – 1985. – Vol. 6. – P. 1343-1350.

110. Mackie, A. S. Echocardiographic predictors of aortopulmonary collaterals in infants with tetralogy of fallot and pulmonary atresia / A. S. Mackie, K. Gauvreau, S. B. Perry et al. // J. Am. Coll. Cardiol. – 2003. – Vol. 41. – P. 852-857.

111. Manhoff, L .I. Absence of the pulmonary artery: a new classification of pulmonary arteries of anomalous origin report of case of absence of the pulmonary artery with hypertrophied bronchial arteries / L. I. Manhoff, I. S. Howe // Arch. Path. – 1949. – Vol. 48. – P. 155-166.

112. Marek, J. Seven-year experience of noninvasive preoperative diagnostics in children with congenital heart defects: comprehensive analysis of 2,788 consecutive patients / J. Marek, J. Skovranek, B. Hucin et al. // Cardiology. – 1995. – Vol. 86. – P. 488–95.

113. Marino, B. Patterns of pulmonary arterial anatomy and blood supply in complex congenital heart disease with pulmonary atresia / B. Marino, R. Calabro, M. G. Gagliardi, M. Bevilacqua, L. Ballerini, C. Marcelletti // J. Thorac. Cardiovasc. Surg. - 1987. - Vol. 94. - P. 518-520.

114. Marino, B. Pulmonary atresia with ventricular septal defect. Selection of patients for systemic-to-pulmonary artery shunt based on echocardiography / B. Marino, L. Pasquini, P. Guccione et al. // Chest. – 1991. – Vol. 99. – P. 158-161.

115. McGilpin, H.H. Truncus arteriosus communis persistent / H. H. McGilpin // Amer. Heart J. – 1950. – Vol. 39. – P. 615-625.

116. McGoon, D. C. Systemic collateral and pulmonary artery stenosis in patients with congenital pulmonary valve atresia and ventricular septal defect / D. C. McGoon, R. E. Fulton, G. D. Davis et al. // Circulation. – 1977. – Vol. 56. – P. 473-479.

117. McLeod, K. A. Stenting of stenosed aortopulmonary collaterals: a new approach to palliation in pulmonary atresia with multifocal aortopulmonary blood supply / K. A. McLeod, M. E. Blackburn, J. L. Gibbs // Brit. Heart. J. – 1994. – Vol. 71. – P. 487-489.

118. Momma, K. Tetralogy of fallot with pulmonary atresia associated with chromosome 22q 11 deletion / K. Momma, C. Kondo, R. Matsuoka et al. // J. Am. Coll. Cardiol. – 1996. – Vol. 27. – P. 198-202.

119. Moszura, T. Prenatal diagnosis of major aortopulmonary collateral arteries / T. Moszura, K. Janiak, M. Respondek-Liberska et al. // Kardiol. Pol. – 2011. – Vol. 69. - P. 146-151.

120. Patel, C. R. Prenatal diagnosis of tetralogy of Fallot with obstructed supracardiac totally anomalous pulmonary venous cinnection / C. R. Patel, D. P. Agamanolis, J. W. Stewart et al. // Cardiol. Young. – 2005. - Vol. 15. – P. 656–659.

121. Pavlova, M. Factors affecting the prognosis of Ebsteins anomaly during fetal life / M. Pavlova, J. C. Fouron, S. R. Drblik et al. // Am. Heart J. - 1998. - Vol. 135. - P. 1081-1085.

122. Peirone, A. Echocardiographic evaluation, management and outcomes of bilateral arterial ducts and complex congenital heart disease: 16 years' experience / A. Peirene, M. M. Abdullah, F. Dicke, R. M. Freedom, J. Smallhorn // Cardiol. Young. – 2002. - Vol. 12. – P. 272–277.

123. Permut, L. C. Surgical management of pulmonary atresia with ventricular septal defect and multiple aortopulmonary collaterals / L. C. Permut, H. laks // Card. Surg. - 1994. - Vol. 5. - P. 75-95.

124. Petersen, M. D. Regression equations for calculation of z scores of cardiac structures in a large cohort of healthy infants, children, and adolescents: an echocardiographic study /M. D. Pettersen, W. Du, M. E. Skeens, R. A. Humes // J Am Soc Echocardiogr. – 2008. – Vol. 21. – P. 922-934.

125. Puga, F. J. Complete repair of pulmonary atresia, ventricular septal defect , and severe peripheral arborization abnormalities of the central pulmonary arteries / F. J. Puga, F. E. Leoni, P. R. Julsrud et al. //J. Thorac. Cardiovasc. Surg. - 1989. - Vol. 98. - P. 1018-1029.

126. Rabinovitch, M. Growth and development of the pulmonary vascular bed in patients with tetralogy of Fallot with or without pulmonary atresia / M. Rabinovitch, V. Herrera-deLeon, A. R. Castaneda et al. // Circulation. - 1981. – Vol. 64. – P. 1234-1249.

127. Reddy, V. M. Early and intermediate outcomes after repair of pulmonary atresia with ventricular septal defect and major aorto-pulmonary collaterals: experience with 85 patients / V. M. Reddy, D. B. McElhinney, Z. Amin et al. // Circulation. – 2000. – Vol. 101. – P. 1826-1832.

128. Redington, A. N. Tetralogy of Fallot with anomalous pulmonary venous connections: a rare but clinically important association / A. N. Redington, J. Raine, E. A. Shinebourne, M. L. Rigby // Br. Heart J. – 1990. – Vol. 64. – P. 325-328.

129. Redington, A. N. Stenting of aortopulmonary collaterals in complex pulmonary atresia / A. N. Redington, J. Somerville // Circulation. – 1996. – Vol. 94. – P. 2479-2484.

130. Rhodes, J. F. Impact of low body weight on frequency of pediatric cardiac catheterization complications / J. F. Rhodes, J. D. Asnes, A. D. Blaufox, R. J. Sommer // Am. J. Cardiol. – 2000. – Vol. 86. – P. 1275-1278.

131. Samanek, M. Congenital heart disease among 815,569 children born between 1980 and 1990 ad their 15-year survival: a prospective Bohemia survival study / M. Samanek, M. Voriskova // Pediatr Cardiol. – 1999. – Vol. 20. – P. 411-417.

132. Sanchez-Quintana, D. Ventricular myoarchitecture in tetralogy of Fallot / D. Sanchez-Quintana, R. H. Anderson, S. Y. Ho // Heart. – 1996. – Vol. – 76. P. 280-286.

133. Saraclar, M. Echocardiography for the diagnosis of congenital cardiac anomalies with multiple lesions / M. Saraclar, E. Cil, S. Özkutlu // Pediatr. Cardiol. - 1996. – Vol. 17. - p. 308-313.

134. Seaver, L. H. Pulmonary atresia associated with maternal 22q 11.2 deletion: possible parent of origin effect in the conotrunkal anomaly face syndrome / L. H. Seaver, J. W. Pierpont, R. P. Erickson, R. L. Donnerstein, S. B. Cassidy //.J. Med Genet. – 1994. – Vol. 31. – P. 830-834.

135. Shimazaki, Y. The structure of the pulmonary circulation in tetralogy of Fallot with pulmonary atresia / Y. Shimazaki, T. Maehara, E. H. Blackstone, J. W. Kirklin, L. M. Bargeron // J. Thorac. Cardiovasc. Surg. – 1988. – Vol. 95. – P. 1048-1058.

136. Smyllie, J. H. The value of Doppler color flow mapping in determining pulmonary blood supply in infants with pulmonary atresia with ventricular septal defect / J. H. Smullye, G. R. Sutherland, B. R. Keeton et al. // J. Am. Coll. Cardiol. – 1989. – Vol. 14. – P. 1759-1765.

137. Solowiegezyk, D. E. Pulmonary atresia and ventruclar septal defect with coronary artery to pulmonary artery fistula: case report and rewie of the literature / D. E. Solowiegezyk, M. M. Cooper, R. J. Barst Et al. // Pediatr. Cardiol. – 1995. – Vol. 16. - № 2. – P. 90-94.

138. Somerville, J. Management of pulmonary atresia / J. Somerville // Brit. Heart J. – 1970. – Vol. 32. – P. 641-651.

139. Soongswang, J. Limitation of transthoracic echocardiography in the diagnosis of congenital heart diseases / J. Soongswang, A. Nana, D. Laohaprasitiporn et al. // J. Med. Assoc. Thai. – 2000. – Vol. 83. – P. 111–117.

140. Soto, D. A radiograthic study of congenital pulmonary atresia with ventricular septal defect / D. Soto, A. D. Pacifico, R. F. Luna, L. M. Bargeron //Amer. J. Radiol. – 1977. – Vol. 129. – P. 1027-1037.

141. Soukias, N. D. Coronary arterial anatomy in tetralogy of Fallot: morphological and clinical correlation / N. D. Soukias, J. Li, N. D. Carvalho, S. Y. Ho // Heart. – 1998. – Vol. 80. – P. 174-183.

142. Stamm, C. Outcome after reconstruction of discontinuous pulmonary arteries / C. Stamm, F. Ingeborg, D. Zurakowski // J. Thorac. Cardiovasc. Surg. – 2002. – Vol. 123. – P. 246-257.

143. Talwar, S. Tetralogy of Fallot with coronary artery to pulmonary artery fistula and unusual coronary pattern: missed diagnosis / S. Talwar, P. Sharma, G. S. Gulati et al. // J. Card. Surg. – 2009. – Vol. 24. – P. 752–755.

144. Taneja, K. Comparison of computed tomography and cineangiography in the demonstration of central pulmonary arteries in cyanotic congenital heart disease / K. Taneja, S. Sharma, K. Kumar et al. // Cardiovasc. Intervent. Radiol. – 1996. – Vol. 19, № 2. – P. 97–100**.**

145. Tchervenkov, C. I. Congenital heart surgery nomenclature and Database project: pulmonary atresia with ventricul septal defect / C. I. Tchervenkov, N. Roy // Ann. Thorac. Surg. – 2000. – Vol. 69. - P. 97-105.

146. Thiene, G. Pulmonary atresia with ventricular septal defect. Further anatomical observations / G. Thiene, U. Bortolotti, V. Gallucci et al. // Br. Heart J. – 1977. – Vol. 39. – P. 1223-33.

147. Thiene, G. Histology of pulmonary arterial supply in pulmonary atresia with ventricular septal defect / G. Thiene, C. Fressura, R. M. Bini et al. // Cirkulation. – 1979. – Vol. 60. – P. 1067-1073.

148. Thiene, G. The systemic pulmonary circulation in pulmonary atresia with ventricular septal defect: concept of reciprocal development of the fourth and sixth aortic arches / G. Thiene, C. Frescura, U. Bortolotti et al. // Am. Heart J. – 1981. – Vol. 101. – P. 339-344.

149. Thierrien, J. Complex pulmonary atresia in an adult: natural history, unusual pathology and mode of death / J. Thierrien, L. M. Gerlis, P. Kilner, J. Somerville // Cardiology in the Young. – 1999. – Vol. – 6. – P. 127-131.

150. Tireli, E. Single-stage unifocalization and correction with median sternotomy in complex pulmonary atresia / E. Tireli, M. Basaran, E. Kafali et al. // Cardiovasc. Surg. – 2002. – Vol. 10. - №6. – P. 600-604.

151. Tworetzky, W. Echocardiographic diagnosis alone for the complete repair of major congenital heart defects / W. Tworetzky, D. B. McElhinney, M. M. Brook, V. M. Reddy, F. L. Hanley, N. H. Silverman // J. Am. Coll. Cardiol. – 1999. – Vol. 33. – P. 228-233.

152. van Meurs-van Woezik H. A case of tetralogy of Fallot with pulmonary atresia and restrictive perimembranous ventricular septal defect / H. van Meurs-van Woezik, R. J. van Suylen, H. W. Klein // Thorac. Cardiovasc. Surg. – 1997. Vol. 45. – P. 46-47.

153. Van Praagh, R. The anatomy ofcommon aortic-pulmonary trunk and its embryologic implications / R.Van Praagh // Amer. J. Cardiol. – 1965. – Vol. 16. – P. 406-425.

154. Van Praagh, R. Classification of truncus arteriosus / R. Van Praagh // Amer. Heart J. – 1976. – Vol. 92. – P. 129-132.

155. Vignesnaran, W. T. Pulmonary artery with ventricular septal defect and coronary artery fistula: a Iate presentation / W. T. Vignesnaran, J. C. Polock // Br. Heart. J. – 1988. – Vol. 59. -№ 3. – P. 387-388.

156. Vitiello, R. Complications associated with pediatric cardiac catheterization / R. Vitiello, B. W. McCrindle, D. Nykanen, R. M. Freedom, L. N. Benson // J. Am. Coll. Cardiol. – 1998. – Vol. 32. – P. 1433-1440.

157. Westra, S. J. Three-dimensional helical CT of pulmonary arteries in infants and children with congenital heart disease / S. J. Westra, J. A. Hill, J. C. Alejos et al. // Amer. J. Roentgenol. – 1999. – Vol. 173, № 1. – P. 109-115.

158. Yin, L. Quantitative analysis of pulmonary artery and pulmonary collateralis in preoperative patients with pulmonary atresia using dual – source computed tomography / L. Yin, B. Lu, L. Han, R. Z. Wu et al. // Eur. J. Radiol. – 2011. – Vol. 79. - P. 480-485.