На правах рукописи

Зайцев Андрей Юрьевич

Анестезиологическое обеспечение в реконструктивной челюстно-лицевой хирургии

14.01.20

Анестезиология и реаниматология

АВТОРЕФЕРАТ

диссертации на соискание ученой степени доктора медицинских наук

Москва - 2017

Работа выполнена в Федеральном государственном бюджетном научном учреждении «Российский научный центр хирургии имени академика Б.В. Петровского»

Научные консультанты:
Светлов Всеволод Анатольевич доктор медицинских наук, профессор
Караян Арутюн Суренович доктор медицинских наук

Официальные оппоненты:

Овечкин Алексей Михайлович доктор медицинских наук, профессор, кафедра анестезиологии и реаниматологии лечебного факультета федерального автономного образовательного учреждения высшего образования Первый Московский государственный медицинский университет имени И.М. Сеченова Министерства здравоохранения Российской Федерации, профессор кафедры.
Свиридов Сергей Викторович доктор медицинских наук, профессор, кафедра анестезиологии, реаниматологии и интенсивной терапии лечебного факультета федерального государственного бюджетного образовательного учреждения высшего образования Российский национальный исследовательский медицинский университет имени Н.И. Пирогова Министерства здравоохранения Российской Федерации, заведующий кафедры.
Бобринская Ирина Георгиевна доктор медицинских наук, профессор, кафедра анестезиологии и реаниматологии федерального государственного бюджетного образовательного учреждения высшего образования Московского государственного медико-стоматологического университета имени А. И. Евдокимова, профессор кафедры.

Ведущая организация: Федеральное государственное автономное учреждение «Национальный научно-практический центр нейрохирургии имени академика Н.Н. Бурденко» Министерства здравоохранения Российской Федерации.

Защита состоится «___» _____ 2017 г. в «____» часов на заседании диссертационного совета Д 001.027.01, ФГБНУ «РНЦХ им. акад. Б.В. Петровского», Абрикосовский переулок. д.2.

С диссертацией можно ознакомиться в библиотеке ФГБНУ «РНЦХ им. акад. Б.В. Петровского» по адресу: 119991, г. Москва, ГСП-1, Абрикосовский переулок, д. 2 и на сайте www.med.ru
Автореферат разослан «___»_____ 2017 г.

Ученый секретарь
диссертационного совета, д.м.н. Никода Владимир Владимирович

ОБЩАЯ ХАРАКТЕРИСТИКА РАБОТЫ

Актуальность темы исследования и степень ее разработанности

Анестезиологическое обеспечение при вмешательствах в челюстно-лицевом регионе все еще остается наиболее проблемным в современной анестезиологической практике. Обычно выполнение такого рода вмешательств ограничивается возможностями узкоспециализированных клиник челюстно-лицевой хирургии (ЧЛХ), в то время как число людей с врожденными и приобретёнными дефектами лицевого скелета, нуждающихся в хирургической помощи, постоянно возрастает (Кулаков А. А. и др. 2010). Накопленный опыт обеспечения периоперационной безопасности пациентов клиники ЧЛХ сводится главным образом к рекомендациям по поддержанию проходимости верхних дыхательных путей (ВДП) (Agro F. et al. 1999; Пудов А.Н., Спиридова Е.А., Бобринская И.Г. и др. 2012). Вместе с тем, реконструктивные вмешательства отличаются целым рядом особенностей: а) экстраординарной продолжительностью (10 и более часов); б) высокой травматичностью как следствие своеобразной иннервации лицевого региона; в) плохо контролируемой кровопотерей из-за богатой васкуляризации; г) сложностями мониторирования отдельных компонентов анестезии при отсутствии свободного доступа к голове (Nolano M. et al. 2013; Сапин М., Никитюк Д., Швецов Э. 2004). Более того, до последнего времени не установлено четких критериев операционно-анестезиологического риска, которые позволили бы своевременно выявить и устранить возникающие нештатные ситуации и повысить безопасность анестезиологического пособия.

Поддержание проходимости ВДП остается краеугольным камнем в обеспечении безопасности при челюстно-лицевых операциях и затрагивает весь периоперационный период, от предоперационной оценки трудных дыхательных путей до интубации и экстубации трахеи у этой категории пациентов. Современные технологии видео- и эндоассистированной интубации трахеи

только начинают внедряться в повседневную клиническую практику. Опыт их использования в ЧЛХ пока еще незначителен, что объясняет отсутствие четких рекомендаций по выбору и использованию этих методов » (Henderson J. J. et al. 2004). Вместе с тем практическая ценность их применения нуждается в объективных доказательствах.

Не менее актуальным вопросом безопасности во время общей анестезии у больных в реконструктивной ЧЛХ является контроль и профилактика массивной кровопотери при челюстно-лицевых операциях должна рассматриваться как объективная данность (Левитэ Е.М., Бобринская И.Г., Чернова Е.А. 2006). Для уменьшения кровопотери применение мультимодального подхода с использованием α,β-адреноблокаторов и методов регионарной анестезии (РА) (Овечкин А.М. 2015; Mauermann W. J., Shilling A. M., Zuo Z. 2006) представляется перспективным, но эти вопросы нуждаются в дальнейшем изучении. Отдельного рассмотрения заслуживает применение ингибиторов протеолиза (Mannucci P. M., Levi M. 2007) и особенно транексамовой кислоты (Choi W. S., Irwin M. G., Samman N. 2009). Необходимо учитывать и влияние гемодилюции на кровопотерю (Murray D. J. et al. 1995).

Интраоперационную безопасность пациента в клинике ЧЛХ усугубляют специфические условия, затрудняющие использование штатных методов (ЭЭГ) для оценки гипнотического компонента анестезии. Кроме того, имеет место и несовершенство методов оценки адекватности аналгезии (Овечкин А.М., Свиридов С.В. 2014). Для решения этой задачи успешно использовали кожно-гальваническую реакцию (КГР) (Серова Е. Н., Иванов Ю. П. 2007). Совместное использование КГР и нанесение электрокожного раздражения (сенсометрия) может также иметь прогностическое значение в отношении адекватности аналгетического компонента анестезии.

Не мало вопросов имеется и к использованию проводниковых блокад в челюстно-лицевом регионе. Можно предположить, что нейровизуализация

тройничного нерва поможет решить ряд вопросов (Майер Г., Бюттнер Й. 2010). Верификация его ветвей представляется возможной при использовании навигации с помощью 3D компьютерной томографии (3D КТ) (Okuda Y. et al. 2000; Yasumitsu K. et al. 2009). Так же не ясны перспективы использования для этих целей ультразвуковой (УЗ) нейровизуализации (Адмир Хаджич 2014).

Таким образом, очевидно, что решение основной проблемы – обеспечения периоперационной безопасности пациента при реконструктивно-восстановительных операциях на структурах лицевого черепа – непосредственно связано с адаптацией современных технологий обеспечения проходимости ВДП, обоснованием рациональных принципов кровосбережения, выработкой объективных критериев проведения инфузионно-трансфузионной терапии (Свиридов С.В. и др.). Столь же очевидно, что решение этих задач невозможно без четкого понимания факторов риска, связанных не только с особенностями оперативного вмешательства и соматического состояния (Бобринская И.Г. и др. 2010), но и с возможными негативными эффектами длительной анестезии.

Цель исследования: разработать тактику анестезиологического обеспечения оперативных вмешательств в ЧЛХ на основе современных методических подходов.

В связи с этим поставлены следующие **задачи:**

1. Выявить основные факторы операционно-анестезиологического риска и разработать мероприятия по их устранению.
2. Создать алгоритм поддержания проходимости ВДП для различных клинических ситуаций при оперативных вмешательствах в челюстно-лицевой хирургии (ЧЛХ).
3. Усовершенствовать методы кровосбережения, используя возможности применения апротинина, транексамовой кислоты, регионарной анестезии и оптимизации инфузионно-трансфузионных программ.

4. Разработать и оценить информативность разрабатываемых методов мониторирования основных компонентов анестезии на основе кожно-гальванической реакции.
5. Изучить возможности использования и усовершенствования техники регионарных блокад ветвей тройничного нерва и нервов скальпа головы для оптимизации аналгетического компонента анестезии.
6. Создание стандарта безопасности при реконструктивных вмешательствах по поводу деформаций лицевого скелета.

Научная новизна. Работа является научно-практическим исследованием, посвященным решению актуальной проблемы - анестезиологическому обеспечению оперативных вмешательств в реконструктивно-восстановительной ЧЛХ.

Проведен анализ возможных рисков, в зависимости от характера патологии, вызванной врожденными и приобретенными деформациями лицевого скелета, неконтролируемой операционной кровопотерей, изменением коагулирующих свойств крови.

Изучена этиология трудной интубации трахеи в реконструктивно-восстановительной ЧЛХ. Выяснено, что основная причина трудной интубации трахеи - деформация лицевого черепа в связи с постравматическими изменениями или перенесенными ранее радикальными операциями по поводу онкологических заболеваний.

Впервые установлены предикторы носовых кровотечений после назотрахеальной интубации. Поверхностно расположенные, извитые сосуды с кровоточащей слизистой в сочетании с гипокоагуляцией являются причиной фатальных носовых кровотечений и должны рассматриваться, как факторы риска при назотрахеальной интубации. Совокупность таких факторов впервые описаны как синдром Аттилы.

Разработан комплексный подход к кровосбережению и оптимальный метод инфузионной терапии, основанный на редукции объема инфузии в сочетании с антифибринолитическими препаратами.

Установлено, что оперативные вмешательства в реконструктивно-восстановительной ЧЛХ всегда сопровождаются нарушением в свертывающей системе крови по типу гипокоагуляции.

Впервые исследовано возникновение кожно-гальванической реакции (КГР) в ответ на афферентную стимуляцию различной природы. Появление КГР в ответ на развитие позиционного дискомфорта и электрическое раздражение на уровне болевого порога напрямую свидетельствует о возникновении электродермальной активности на стимуляцию ноцицептивной природы.

Впервые разработан новый высокоэффективный метод нейровизуализации при стволовых блокадах верхне- и нижнечелюстного нервов на основе 3D-КТ наведения и нейростимуляции.

Теоретическая и практическая значимость работы. Разработан и внедрен в клиническую практику комплекс мероприятий по периоперационному поддержанию проходимости дыхательных путей, выбору оптимальной инфузионной терапии и методов анестезии, как основы безопасности пациентов во время реконструктивно-восстановительных оперативных вмешательств в ЧЛХ.

Для профилактики кровотечений после назотрахеальной интубации рекомендована диагностическая риноскопия с целью выявления варианта строения сосудов слизистой оболочки носа, опасного повреждением при продвижении интубационной трубки по носовому ходу.

Разработаны показания к различным вариантам интубации трахеи в практике реконструктивной ЧЛХ. В алгоритм «Трудных дыхательных путей» введен метод интубации трахеи с помощью D-Blade клинка, позволяющий

интубировать пациентов с ограничением открытия рта до 1,3 см. Выработаны и внедрены технические приемы его использования, помогающие продвижению интубационной трубки в голосовую щель.

Предложена последовательность приемов и манипуляций при экстубации трахеи у пациентов после длительных оперативных вмешательств в ЧЛХ (превентивная ларингоскопия, тщательная оценка состояния постмедикации). Впервые доказано, что пациенты с повреждением мышц дна полости рта и отсутствием нижней челюсти являются группой повышенного риска и нуждаются в повышенном контроле проходимости ВДП.

Разработан метод мониторинга аналгезии во время общей анестезии на основе КГР.

Выявлено, что только нейростимуляция с параметрами для сенсорного нерва с получением парестезии при стволовых блокадах верхне- и нижнечелюстно-лицевого нервов позволила повысить эффективность регионарной анестезии.

Результаты проведенного исследования и практические рекомендации используются в практической деятельности отделения микрохирургии и реконструктивно-восстановительной челюстно-лицевой хирургии.

Положения выносимые на защиту:

1. Выявление признаков и причин трудной интубации трахеи является основополагающим для обеспечения безопасности в реконструктивной ЧЛХ. Использование для этих целей только шкалы Mallampati недостаточно и не может в полной мере оценить риски у данной категории больных. Применение шкалы LEMON и правила 3-3-2-1 должно повысить частоту выявления трудной интубации трахеи у пациентов в реконструктивной ЧЛХ.
2. Причины развития носовых кровотечений при назотрахеальной интубации до конца не изучены и по литературным данным в основном связаны с травматичностью выполнения манипуляции. В то же время нельзя исключить,

что развитие носовых кровотечений может быть напрямую связано с анатомическими факторами, в частности с особенностями строения Кисельбахового сплетения слизистой носа, равно как и с периоперационными расстройствами гемокоагуляции.

3. В большинстве случаев в реконструктивно-восстановительной ЧЛХ методом выбора при трудной интубации трахеи представляют фибробронхоскопию у пациентов в сознании. Однако появление новых методов на основе видеооптической и эндоскопической техники открывает новые возможности в достижении безопасности и эффективности выполнения интубации трахеи при трудных дыхательных путях в ЧЛХ, которые до конца еще не раскрыты.

4. Особенности кровоснабжения лицевого черепа предопределяют возможность массивной кровопотери при реконструктивно-восстановительных оперативных вмешательствах в ЧЛХ. Наряду с этим, большая продолжительность такого рода оперативных вмешательств, затрагивающих сразу несколько анатомических регионов, сложность гемостаза в костях, объясняют трудности при учете и коррекции кровопотери. Использование острой и гиперволемической гемодилюции, разнообразных инфузионных программ, в сочетании с применением ингибиторов фибринолиза и достижением симпатолизиса должно оказать выраженный кровосберегающий эффект. Кроме того, решению проблемы должно способствовать более углубленное изучение причин и характера патологических сдвигов при продолжающихся кровотечениях.

5. Технические проблемы и связанные с ними осложнения и неудачи при выполнении проводниковых блокад были объективными предпосылками к поиску и разработке современных методов нейровизуализации ветвей тройничного нерва. Современная направленность в достижении нейровизуализации непосредственно связана с использованием различных

диагностических методов, таких как нейростимуляция, ультразвуковое наведение (УЗИ) и их сочетания и 3D компьютерной томографии (КТ). Доступность, обоснованность, практическая ценность этих методов нуждаются в объективной оценке в условиях современной повседневной практики ЧЛХ.

6. Обширная зона хирургической активности, которая наряду с различными участками лицевого черепа часто затрагивает сразу несколько удаленных регионов тела, имеющих многообразную иннервацию и присутствие вегетативных ганглиев - все это создает массивное ноцицептивное воздействие во время реконструктивно-восстановительных оперативных вмешательств в ЧЛХ. Существенно важно, что до настоящего времени отсутствуют хорошо верифицированные методы объективного контроля за аналгетическим компонентом анестезии, позволяющие в режиме реального времени судить о выраженности ноцицептивной нагрузки во время оперативного вмешательства. Имеются основания считать, что одним из таких методов могла бы быть КГР.

7. Массивная операционная травма и связанные с ней ноцицептивная нагрузка и стресс-ответ, которые наблюдаются при реконструктивно-восстановильных оперативных вмешательствах в ЧЛХ, предрасполагают к выбору анестезиологического обеспечения с усиленным аналгетическим компонентом. Во многих областях хирургии для этих целей с успехом используется РА. Однако убедительных данных, указывающих на преимущества РБ при длительных и травматичных оперативных вмешательствах в ЧЛХ, нет.

Внедрение результатов работы. Результаты проведенного исследования были внедрены и используются в работе отделения анестезиологии и реаниматологии I ФГБНУ РНЦХ им. акад. Б.В. Петровского и отделении анестезиологии и реанимации I МГМУ им. И.М. Сеченова, при проведении анестезий при

реконструктивных оперативных вмешательствах в челюстно-лицевой хирургии.

Степень достоверности и апробация результатов. Достоверность полученных результатов определяется количеством наблюдений, постановкой цели и задач, критериями включения и исключения пациентов из исследования, использованием современных методов обследования, применением адекватного задачам исследования статистического анализа.

Диссертация апробирована и рекомендована к защите на совместном заседании сотрудников отделения анестезиологии-реанимации I, анестезиологии-реанимации II, отделения терапии болевых синдромов, отделения восстановительной и челюстно-лицевой хирургии (микрохирургии), лаборатории иммунологии и регуляторных механизмов в хирургии ФГБНУ «РНЦХ им. Б.В. Петровского», кафедры анестезиологии и реаниматологии ИПО ФГБОУ ВП I МГМУ им. И.М. Сеченова, отделения челюстно-лицевой и пластической хирургии ФГБНУ «Оториноларингологии» ФМБА России 25 мая 2016 г.

Материалы диссертации представлены и обсуждены: на XII-й съезде анестезиологов и реаниматологов. 19 - 22 сентября 2010 г., XII сессии МНОАР. -25.03.2011, Национальном конгрессе «Пластическая Хирургия», 8-10 июня 2011г. Москва., Deutscher Anästhesiecongress, 15.05.2011, Hamburg, IV международной конференции «Проблема безопасности в анестезиологии», Москва, 2011, XIII сессии МНОАР. Голицыно. 16 марта 2012, II Национальном конгрессе «Пластическая хирургия». Москва 13 декабря 2012, Межрегиональной научно-практической конференции «Регионарная анестезия: объединяя традиции и новые технологии». Москва. 6 декабря 2014, XIV съезде ФАР. Казань 2014, VI Международной конференции «Проблема безопасности в анестезиологии». 4-6 октября. Москва. 2015, VI Международной конференции «Проблема безопасности в анестезиологии». Москва. 4-6 октября 2015, XV

съезде Федерации Анестезиологов и реаниматологов России, 19 сентября 2016, Москва.

Публикации. По теме диссертации опубликовано 44 научные работы, 16 из которых - в рецензируемых печатных изданиях ВАК Министерства образования и науки Российской Федерации. Получен патент на изобретение.

Объем и структура диссертации. Диссертация представлена на 232 страницах машинописного текста, содержит 14 таблиц и 66 рисунков, состоит из введения, обзора литературы, 5 глав, заключения, выводов и практических рекомендаций. В список литературы включены 79 отечественных и 266 зарубежных автора.

МЕТОДОЛОГИЯ И МЕТОДЫ ИССЛЕДОВАНИЯ

Исследования были выполнены у 168 пациентов, находившихся на стационарном лечении по поводу врожденных или приобретенных деформаций лицевого скелета и оперированных в отделении микрохирургии и реконструктивной челюстно-лицевой хирургии РНЦХ им. акад. Б.В. Петровского. Кроме того, 10 пациентов, оперированных по поводу варикозной болезни и повреждений опорно-двигательного аппарата нижних конечностей, были включены в контрольную группу. В нее вошли также 10 здоровых добровольцев (7 мужчин и 3 женщины), которым проводили ультразвуковые исследования (УЗИ) структур лицевого черепа с целью их адаптации с задачами исследования.

Критериями включения во все исследования был возраст от 18 до 70 лет, риск по ASA I-II ст. Критерии исключения: наличие декомпенсированных острых или хронических заболеваний, анемия, нарушения коагуляции любого происхождения, острые инфекционные заболевания/обострение хронических

инфекционных заболеваний, у женщин – менструальное кровотечение, отказ пациента от участия в исследовании.

Сопутствующие заболевания выявленные у пациентов: хроническая ишемическая болезнь сердца (n=24; 14,3%), гипертоническая болезнь (n=32; 19,1%), хроническая обструктивная болезнь легких (n=38; 22,6%), гепатит С (n=14; 8,3%).

Все пациенты и добровольцы были распределены на группы в соответствии с задачами исследования.

Варианты и техника анестезии. Все больные были осмотрены не позднее, чем за 1 день до операции. При этом выясняли анамнез и наличие сопутствующих заболеваний, проводили инструментальные методы исследования систем и органов. Всем пациентам одевали компрессионное белье на нижние конечности.

Предоперационное инструментально-лабораторное обследование включало: общий и биохимический анализ крови, общий анализ мочи, коагулограмму, ЭКГ, Rg-грамму легких. Премедикация: на ночь - феназепам 0,01-0,02 мг/кг; за 30 мин до операции - диазепам (реланиум) 0,1-0,15 мг/кг или мидазолам 0,08-0,1 мг/кг. Атропин 0,01 мг/кг и хлоропирамин 0,2-0,3 мг/кг в/м назначали по показаниям.

Анестезиологическое обеспечение при реконструктивно-восстановительных оперативных вмешательствах в ЧЛХ. Всем пациентам проводили комбинированную общую анестезию на основе севофлюрана 0,8-2 МАК и N_2O:O_2=2:1 с интубацией трахеи и ИВЛ.

Водная анестезия: раствор Рингера 3-4 мл/кг, фентанил 3 мкг/кг, пропофол (с лидокаином) титром по 30-40 мг в общей дозе 1,5-2,0 мг/кг, цисатракурия бесилат 0,15 мг/кг.

Оро- или назотрахеальная интубация. Подбор интубационной трубки для оротрахеальной интубации: женщины 7,0 – 8,0 мм (с манжетой), мужчины 7,5 –

8,5 мм (с манжетой) (Морган-мл Д. Э. 2000). Интубационную трубку для назотрахеальной интубации выбирали по тем же критериям «-» 1 размер, но не более 7,5 мм. Назотрахеальную интубацию проводили после анемизации слизистой 2,1% раствора оксиметазолина армированными трубками фирмы «Portex» или полярными трубками «Север» из атравматичного материала «Ivory».

При интубации в сознании с помощью ФБС проводили орошение слизистой носо- рото- и гортаноглотки 10% лидокаином спреем-дозатором. Анестезию корня языка и структур гортани обеспечивалиих орошением 2% раствором лидокаина (Eriksson E. 1979).

У пациентов с интубацией в сознании с помощью клинка типа Макинтош выполняли блокаду язычной ветви языкоглоточного нерва 2% раствором лидокаина в основание небно-язычной дужки (Морган-мл Д. Э. 2000). Для блокады нижних и верхних гортанных нервов выполняли транстрахеальную блокаду по J.I.Bonica (1949).

Перед интубацией в сознании проводили внутривенное введение мидазолама 0,05 мг/кг, фентанила 1-2 мкг/кг, лидокаина 1,5-2,5 мг/кг. После интубации при появлении кривой на мониторе капнографа, вводили пропофол и миорелаксант по вышеописанной схеме.

Для уменьшения саливации и улучшения визуализации структур рото- и гортаноглотки при проведении ФБС и РМЭ, вводили 0,3-0,5 мг атропина сульфата (Jones P. 2016).

Искусственную вентиляцию легких осуществляли в режиме VCV, с дыхательным объемом 8-10 мл/кг, минутным объемом дыхания 80-100 мл/(кг×мин$^{-1}$). С целью профилактики аспирации крови, выполняли тампонаду ротоглотки.

Для уменьшения потерь жидкости с дыханием и согревания дыхательной смеси, применяли низкопоточную вентиляцию (2 л/мин) совместно с

влагосберегающими фильтрами. Всех пациентов укрывали термоотражающей (алюминиевая) пленкой. Активное согревание осуществлялось при помощи электроматраца.

Поддержание анестезии осуществляли газонаркотической смесью $N_2O:O_2$ – 2:1 с севофлураном (суммарный МАК 0,8-1,4). Обязательным условием считали достижения значений BIS в пределах 40-50 [Rosow C., Manberg P.J. 2001]. Миорелаксацию поддерживали инфузией цисатракурия бесилата 0,06 мг/(кг×ч$^{-1}$) до достижения TOF=0 (Carroll M.T. et al. 1998). Аналгезию поддерживали фентанилом 3-5 мкг/(кг×ч$^{-1}$), у части пациентов для этой цели выполняли РБ ветвей тройничного нерва и шейного сплетения.

Блокады ветвей (надглазничный и надблоковый нервы) I ветви тройничного нерва (глазничный нерв). Показанием к блокаде считали выделение «коронарного лоскута», взятие свободного костного трансплантата, осуществление доступа к нижней и боковым стенкам глазницы и скуловой дуги. Техника блокад стандартная с использовнием нейростимуляции в режиме для чувствительного нерва. Инъецировали 1-3 мл 0,375% раствора ропивакаина с добавлением адреналина (1:200000).

В отсутствие необходимости анестезии основания носа, ветви надглазничного и надблокового нервов обеспечивали подкожной инфильтрацией тканей 5-10 мл раствора местного анестетика с адреналином (блокада по типу «Тернового венца») (Фишер Ю. 2005).

Блокады II ветви тройничного нерва (верхнечелюстной нерв). Применяли при остеотомии верхней челюсти, реконструкции нижней стенки глазницы и скуловой дуги, операциях на твердом и мягком небе, альвеолярном отростке верхней челюсти, щеках, при экстракции зубов. Выполняли стволовую анестезию по С.Н.Вайсблату (Pulcini A., Guerin J. P. 2007) или орбитальным (окологлазничным) методом по В.Ф. Войно-Ясеневскому (Вайсблат С. Н. 1962) (2-10 мл 0,5% раствора ропивакаина). Использовали нейростимуляцию в

режиме для чувствительных нервов.

Блокада III ветви тройничного нерва (нижнечелюстной нерв) по С.Н. Вайсблату (Вайсблат С. Н. 1962**).** Показанием к стволовой блокаде являлись оперативные вмешательства на нижней челюсти после травматических повреждений, при деформациях и анкилозе височно-нижнечелюстного сустава или вмешательстве непосредственно на височно-нижнечелюстном суставе. Вводили от 3 до 10 мл 0,5% раствора ропивакина. Использовали нейростимуляцию с параметрами для двигательного нерва.

Блокада шейного сплетения. Глубокое и поверхностное шейное сплетение блокировали из классического доступа. Оценку глубины и распространенности сенсорного блока проводили методом «pin prick» (Eriksson E. 1979).

Инфузионную терапию осуществляли препаратами кристаллоидных и коллоидных растворов в соотношении 2:1 и 2:1,5. Адекватность инфузионной терапии контролировали по значениям ЦВД (60< >120 mmHg); возмещение кровопотери проводили после катетеризации бедренной вены по С. Сельдингеру (Seldinger S.I. 1953). При ожидаемой объемной кровопотери катетеризовали лучевую артерию после проведения пробы Е.В. Аллена (Allen E.V. 1929).

Анестезиологическое обеспечение оперативных вмешательствах на нижних конечностей. 10 пациентам была выполнена одномоментная субарахноидальная блокада гипер- или изобарическим раствором 0,5% бупивакаина гидрохлорида (маркаин). Для достижения психо-эмоционального комфорта проводили седацию пропофолом (индукционная доза – 0,7±0,08 мг/кг; поддерживающая доза – 1,5±0,2 мг/кг±ч$^{-1}$, общая доза – 1,5±0,2 мг/кг±ч$^{-1}$ или мидазоламом (индукционная доза - 0,06 мг/кг, общая доза - 0,1 мг/кг±ч$^{-1}$.

Статистический анализ. Для определения типа распределения применяли метод Колмогорова-Смирнова. В случае нормального распределения, для более

чем двух групп применяли однофакторный дисперсионный анализ (ANOVA) с критерием Даннета. При сравнении двух групп – критерий Стьюдента. Для исследования эффекта проводимого метода в одной группе, применяли критерий Стьюдента для зависимых групп (парный критерий Стьюдента). Для исследования корреляции использовали регрессионный анализ. В условиях непараметрического распределения для двух групп применяли - критерий Манна-Уитни, для более чем двух групп критерий Крускалла-Уоллеса с критерием Даннета. Для исследования корреляции: коэффициент Спирмена. Для исследования качественного признака – χ^2. Данные представлены в виде M±m. Исследование производили на программе SPSS 17.0-21.0 для Windows и MacOs.

ОСНОВНОЕ СОДЕРЖАНИЕ РАБОТЫ

Дыхательные пути. Предоперационная оценка, методы поддержания проходимости. Трудность интубации трахеи прогнозировали с помощью шкалы LEMON (Reed M.J, Dunn M.J, McKeown D.W. 2005) и правила 3-3-2-1 (Gupta S, Sharma R, Jain D. 2005) у 168 пациентов. К абсолютным критериям трудной интубации трахеи (достаточно одного параметра) относили: открытие рта (расстояние между верхними и нижними зубами менее 3 см), щитовидно-подбородочное расстояние <6 см, класс IV по Mallampati, регидность шеи вплоть до полной неподвижности, невозможность выдвинуть вперед нижнюю челюсть (завести резцы нижней челюсти впереди резцов верхней, верхнечелюстной прогнатизм).

Критериями возможной сложной интубации трахеи (наличие нескольких параметров) являлись: класс III по Mallampati, расстояние между верхними и нижними зубами 3-3,5 см, щитовидно-подбородочное расстояние 6-6,5 см, ограничение разгибания шеи; верхнечелюстной прогнатизм поддающийся

изменению; ожирение (Henderson J. J. et al. 2004).

По результатам оценки шкалы LEMON и правила 3-3-2-1 были установлены этиологические факторы трудной интубации трахеи в реконструктивно-восстановительной ЧЛХ. Наиболее частыми причинами трудной ларингоскопии и интубации трахеи являлись различного рода деформации лицевого скелета. По нашим данным они наблюдались у 72,3% пациентов (n=123). Наиболее проблематична ситуация у пациентов с комбинированными деформациями или при их сочетании с ожирением, а так же с повреждением мышц диафрагмы полости рта.

При исследовании возможных причин носовых кровотечений были обследованы 45 пациентов, которым предполагалось выполнить назотрахеальную интубацию. В зависимости от степени травматичности выполненных манипуляций при интубации были сформированы три группы пациентов. 1-я группа с атравматичной, 2-я группа с умеренно травматичной и 3-я группа с чрезмерно травматичной назотрахеальной интубацией (НЗИ). Характеристика обследованных пациентов представлена в Табл. 1.

В предоперационном периоде всем больным выполняли риноскопию бронхоскопом Olympus диаметром 1,3 с целью оценки строения сплетения Киссельбаха (КС) (глубина залегания сосудов), состояния слизистой оболочки, варианты строения носовых ходов (узкие или широкие), наличия анатомической деформации или новообразований (размер носового хода, полипы, перемычки и т.п.). Травматичность интубации трахеи оценивали по визуальной аналоговой шкале от 0 до 10 баллов по следующим критериям:

1. Кровь в ротовой полости (0 - отсутствие, 10 - кровь препятствует осмотру задней стенки глотки и надгортанника).
2. Кровь на клинке ларингоскопа или фибробронхоскопа (ФБС) (0 – отсутствие, 10 – интенсивное окрашивание кровью клинка или ФБС).

3. Кровь на эндотрахеальной трубке (ЭТТ) (0 – нет, 10 баллов конец ЭТТ и манжетка интенсивно окрашены кровью).

Таблица 1. Краткая характеристика обследуемых пациентов в группах при исследовании возможных причин кровотечений после назотрахеальной интубации

Группа исследования	ИМТ, кг/м^2	Пол М/Ж (%)	Средний возраст по группе, лет
1-я группа (атравматичная интубация) n=9	23,8±5,2	6/3 (66,7%/33,3%)	36,3±9,4
2-я группа (умеренно травматичная интубация) n=24	24,2±4,8	14/10 (58,3%/41,7%)	31,8±10,3
3-я группа (выраженно травматичная интубация) n=13	22,1±4,2	7/6 (53,8%/46,2%)	34,1±11,8

В дальнейшем баллы суммировались и значения приводились к средней арифметической. При этом наличие от 1 до 4 баллов - умеренное повреждение, от 5 до 7 баллов - повреждение средней степени, 8 - 10 баллов - тяжелое повреждение.

Гемокоагуляцию оценивали перед и в конце оперативного вмешательства. Определяли активированное частичное тромбопластиновое время (АЧТВ) - характеризует внутренний и общий пути свертывания крови. Протромбиновое время (ПВ) как показатель внешнего пути свертывания. Фибриноген и тромбиновое время (ТВ) - характеризуют конечный этап свертывания крови и косвенно позволяют судить о состоянии фибринолиза и тромбообразования.

Исследование строения слизистой оболочки носа показало, что при атравматичной интубации (Группа 1) встречался глубокий тип залегания сосудов (у 66,7 % пациентов (n=6)), сосуды слизистой отличались прямолинейностью, отсутствием полнокровия (Рис.1).

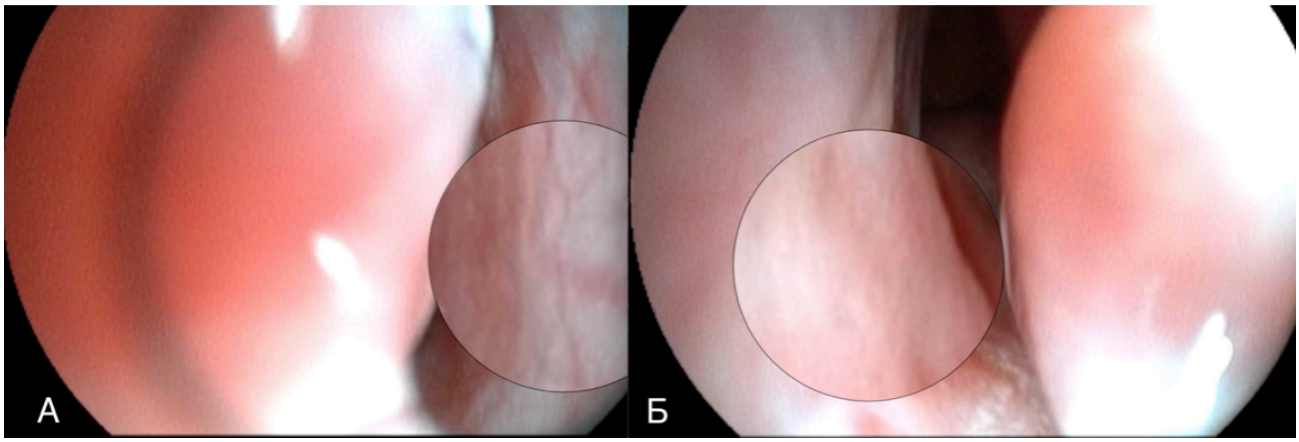

А. Поверхностные неизвитые сосуды.
Б. Глубокие неизвитые сосуды.

Рисунок 1. Строение сосудов слизистой оболочки носовых ходов у пациентов в 1-й и 2-й группе

При НЗИ умеренной травматичности (Группа 2), поверхностно и глубокозалегающие сосуды встречались в равной мере (50% и 50%). Однако, у сосудов слизистой во всех случаях не было извитости, а в 87,5% (n=21) отсутствовало полнокровие и склонность к кровоточивости. Вероятнее всего, причиной травматизации слизистой у пациентов в этой группе были анатомические изменения носовой полости, которые встречались у 62,5% (n=15). При этом у 9 пациентов (37,5%) отмечались узкие носовые ходы, а у 6 оперируемых имели место анатомические образования в виде полипов и перемычек (25%) (Рис.2). Предварительная риноскопия реально позволила сделать оптимальный выбор в пользу более широкого носового хода. Такая тактика позволила избежать повреждения новообразований.

В 3 группе, при выраженно травматичной интубации, у всех пациентов сосуды располагались поверхностно, в 75 % были извитыми, полнокровными,

слизистая контактно кровоточила (Рис.3). Анатомических изменений выявлено не было.

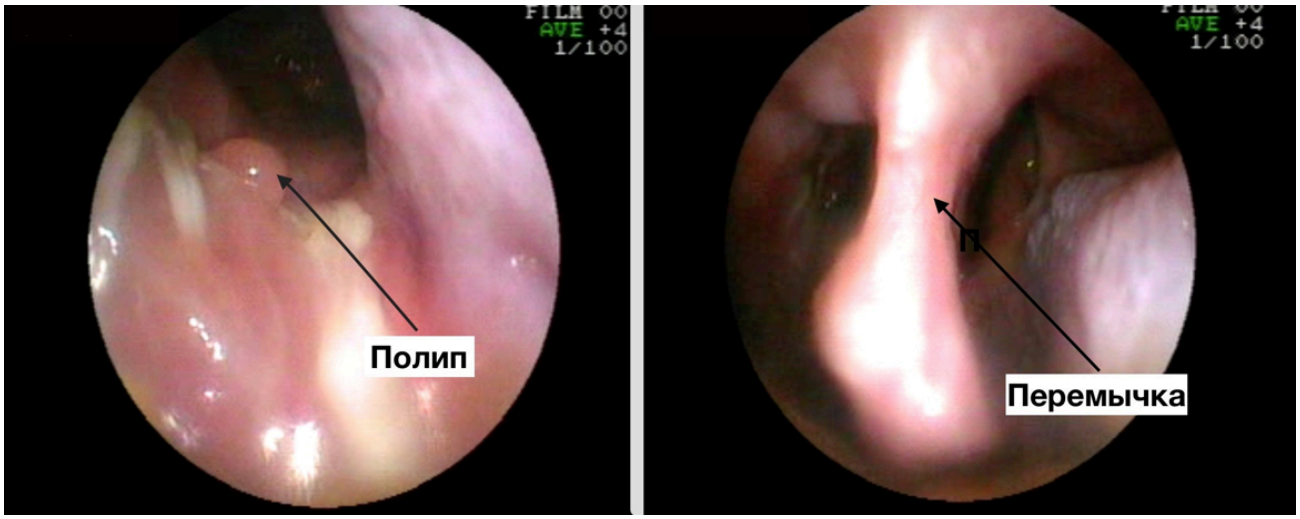

Рисунок 2. Полип и перемычка в носовом ходе

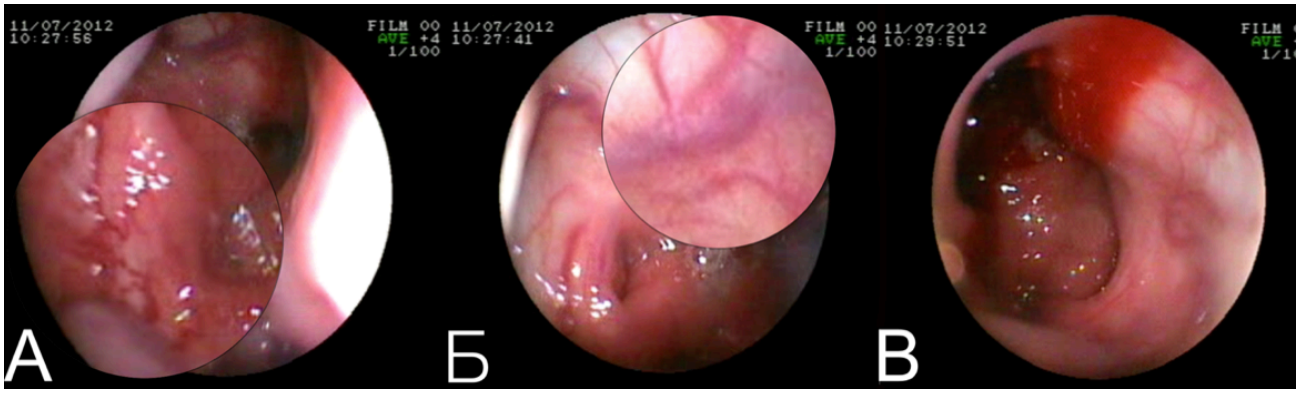

А - извитые, полнокровные сосуды.
Б - поверхностно расположенные сосуды.
В - контактная кровоточивость.

Рисунок 3. Больной Д, 37 лет, 3-я группа. Строение слизистой оболочки носовых ходов и носоглотки

Как было установлено, еще одним фактором предрасполагающим к развитию носового кровотечения является выраженная гипокоагуляция (АЧТВ более 60 с). Это состояние наблюдали у 6 пациентов (13,3%). У одного из них после экстубации развилось профузное носовое кровотечение, потребовавшее

реинтубации с помощью ФБС, заместительной и гемостатической терапии, в т.ч. препаратом VIIa фактора.

Таким образом, основными предрасполагающими факторами к развитию кровотечения после назотрахеальной интубации являются поверхностные, полнокровные, извитые сосуды с контактно кровоточивой слизистой. К независимым прогностическим факторам следует отнести наличие гипокоагуляции на момент экстубации пациента. Изучение причин носовых кровотечений и схожесть механизмов развития с клинической картиной, наблюдавшейся при смерти вождя гуннов – Аттилы, с постинтубационными кровотечениями, позволило описать одноименный самостоятельный синдром (синдром Аттилы).

Выбор оптимального метода интубации трахеи в реконструктивно-восстановительной ЧЛХ. Проанализировали 108 пациентов, оперированных на лицевом черепе. Пациенты были распределены на 6 групп в зависимости от техники обеспечения проходимости дыхательных путей (ППДП) (Табл.2). Контрольную (1-ю) группу составили 57 пациентов, у которых использовали классическую ларингоскопию клинком типа Макинтош после индукции в анестезию. В дальнейшем группа была разделена на две подгруппы. У пациентов 1А подгруппы (n=39) интубация трахеи была выполнена с первой попытки. В 1Б подгруппу вошли пациенты (n=18), которым потребовались две и более попытки интубации трахеи. Объективных данных за трудную интубацию трахеи на момент предоперационного осмотра у них выявлено не было.

Для интубации трахеи у пациентов во 2-ой группе (n=14) потребовалась фибробронхоскопия (ФБС) в сознании. Показаниями к ее использованию считали выраженные деформации лицевого скелета, дисфункцию височно-нижнечелюстного сустава (ВНЧС). Эти больные были лишены возможности полностью открыть рот или эти нарушения были столь резко выражены, что

Таблица 2. Краткая характеристика обследуемых пациентов в группах при исследовании методов поддержания проходимости дыхательных путей

Группа исследования	ИМТ, кг/м^2	Пол М/Ж	Средний возраст по группе, лет
1-я группа (контрольная) n=57	24,2±4,6	34/23	36,4±10,4
2-я группа n=14	22,8±5,1	8/6	32,5±9,3
3-я группа n=8	21,7±3,9	6/2	34,2±11,4
4-я группа n=10	24,4±5,2	4/6	33,6±10,4
5-я группа n=10	23,4±4,8	6/4	31,3±11,1
6-я группа n=9	22,3±5,8	5/4	32,8±9,9

исключало возможность использования маски наркозного аппарата для принудительной вентиляции.

В 3-й группе (n=8) у пациентов интубацию трахеи выполняли в сознании в условиях местной анестезии с седацией стандартным клинком типа Макинтош или McCoy. Показания к интубации были те же, что и во 2-й группе, кроме пациентов с открытием рта менее 1,0 см. В данную группу вошли пациенты, которым по техническим причинам было невозможно провести видео- или эндоскопическую интубацию трахеи.

В 4-й группе интубацию трахеи осуществляли с помощью видеоларингоскопии клинком типа Макинтош (n=10). Так же как и у пациентов

1-й группы при оценке по шкале LEMON и правилу 3-3-2-1 абсолютных признаков трудной интубации трахеи выявлено не было.

В 5-й (n=10) группе интубацию трахеи выполняли клинком D-Blade видеоларингоскопа C-MAC (Karl Storz) или McGrath (Aircraft Medical Ltd.). Показанием к применению этой техники служили все выявленные случаи ожидаемой трудной интубации. Исключение составили пациенты с ограничениями открывания рта, с расстоянием между резцами менее 1,3 см, а также пациенты, у которых исключалась возможность использования вспомогательной вентиляции с помощью маски наркозно-дыхательного аппарата.

В 6-ой группе (n=9) – выполняли интубацию с помощью ретромолярной эндоскопии (РМЭ) видеостилетом Shikani (Clarus Medical) и ретромолярным эндоскопом Bonfils (Karl Storz). Показанием к использованию этой техники рассматривали ситуацию у пациентов с незначительными нарушениями открытия рта (до 2,5 см), ожирением, наличие дорогих зубных протезов. Для поиска голосовой щели применяли концепцию ретромолярной интубации по Theodore Gar-Ling Wong (2011).

Во всех группах регистрировали продолжительность интубации трахеи (t), максимальные значения АДср и ЧСС. Стрессовый ответ оценивали с помощью кожно-гальванической реакции (КГР) (НАСТЯ, Нейроком, РФ).

В предоперационном периоде производили комплексное исследование дыхательных путей с применением шкалы LEMON и правила 3-3-2-1. Трудность визуализации голосовой щели при ларингоскопии оценивали по шкале Cormack (1984). Две и более попыток интубации считали «нештатной ситуацией».

Во всех группах, кроме 2-й и 3-й, интубацию осуществляли после преоксигенации (спонтанное дыхание FiO2 – 1,0, в течение 3-4 минут) и вводной анестезии: пропофол 2 мг/кг, фентанил 3-5 мкг/кг, цисатракурия

бесилат 0,15 мг/кг.

Во 2-й и 3-й группе, для обеспечения психо-эмоционального комфорта, до преоксигенации вводили мидазолам 0,05-0,1 мг/кг, фентанил 0,05 мг, пропофол титрованием по 10 мг. Для достижения анальгезии выполняли местную анестезию лидокаином (орошение слизистой оболочки). У пациентов 3-й группы выполняли блокаду язычной ветви языкоглоточного нерва и транстрахеальную блокаду по J.I. Bonica (1949).

Результаты. Выяснено, что непреднамеренная трудная интубация трахеи встречается в 31,6% случаев в реконструктивно-восстановительной ЧЛХ. Гемодинамически стандартная интубация трахеи кликом типа Макинтош сопровождается умеренной гипердинамической реакцией кровообращения (Табл. 3), которая проявляется умеренным повышением $АД_{ср}$ и ЧСС, стрессовой активностью (КГР >10 за 5 $мин^{-1}$).

При ФБС гемодинамический ответ характеризовался умеренной прессорной реакцией, не отличающейся от таковой в 1А и 2Б контрольных групп, чему, по-видимому, способствовали проводимая седация и адекватная местная анестезия. В то же время, сохранение элементов сознания приводило к выраженному психо-эмоциональному дискомфорту, на что указывала высокая частота КГР по сравнению с контрольными группами (23,1±7,7 за 5 $мин^{-1}$ во 2-й группе, по сравнению с 11,5±8,1 и 13,7±9,6 за 5 $мин^{-1}$ в 1А и в 2Б группах, $p<0,05$, соответственно). Субъективное впечатление от производимых манипуляций при выполнении ФБС было сопоставимо со сложностями, которые встречаются при трудной интубации (Группа 1Б).

Для интубации в сознании (3-я группа) характерны выраженные стрессовые и психо-эмоциональные реакции.

Видеоларингоскопия (ВЛС) клинком типа Макинтош (4-я группа) не имеет преимуществ при стандартной и непредвиденно сложной интубацией трахеи клинком Макинтоша по выраженности стрессорного воздействия.

Таблица 3. Сравнительные данные времени, затрачиваемые на выполнение интубации, гемодинамического и стрессорного ответа, при различных методах ларингоскопии и интубации трахеи у обследованных пациентов

Методы интубации трахеи	Время интубации трахеи (сек)	АДср (мм.рт.ст.)	ЧСС (в мин$^{-1}$)	КГР (в мин$^{-1}$)	Удобство (баллы)
1А группа Интубация (n=39)	23,1±10,9	100,7±18,6	86,7±15,9	11,5±8,1	9,1±1,2
1Б группа Сложная интубация (n=18)	155,1±87 *	103,4±27,9	75,8±21,7	13,7±9,6	4,6±1,9 *
2 группа ФБС (n=14)	151,1±128,3 *	110,8±24,1	84,3±10,7	23,1±7,7 *, **	5,6±1,7 *
3 группа Интубация в сознании (n=8)	99,3±84,1	115,8±17,3 ^	117,5±22,9 *, **, ^	25,8±9,0 *, **	3,9±1,6 *
4 группа ВЛС (Макинтош) (n=10)	22,4±6,4 ** ^	81,5±11,9 ^ #	72,9±12,5 #	10,9±3,6 ^, #	8,8±1,1 **, ^, #
5 группа ВЛС (D-Blade) (n=10)	26,9±4,8 **, ^	90,9±15,4	90,6±10,2 #	9,9±3,9 ^, #	7,8±0,8 **, ^, #
6 группа РМЭ (n=9)	72,4±8,1 **	92,1±19,1	78,6±19,1 #	10,3±3,1 ^, #	6,8±2,7 *, **, ^, #

* - p<0,05 по сравнению с 1 контрольной группой;
** - p<0,05 по сравнению со 2 контрольной группой;
^ - p<0,05 по сравнению с 3 группой;
# - p<0,05 по сравнению с 4 группой.

Отличительной особенностью интубации D-Blade клинком служили данные визуализации структур гортаноглотки соответствующие по Cormack-Lehane I-II ст в 100% случаев. В тоже время, для этого варианта было характерно затруднение при проведении интубационной трубки через

голосовую щель. Время, которое требовалось для интубации трахеи, гемодинамический ответ - эти показатели не отличались от данных, полученных при стандартной ларингоскопии, и во время видеоларингоскопических вариантов, но значительно превосходил их при интубации в сознании. Идентичной была и картина со стрессовой реакцией организма на данную манипуляцию, которая сопровождалась умеренным возрастанием частоты КГР.

В группе с интубацией РМЭ у 3 из 12 пациентов интубацию выполнить не удалось. Основной причиной невозможности интубации трахеи было формирование симптома «размытого пятна». Это было связано с длительным поиском голосовой щели при РМЭ. Само выполнение интубации трахеи сопровождалось умеренной гемодинамической реакцией и умеренным стресс-ответом в виде КГР на выполнение манипуляции, что было связано с отсутствием сознания и минимальным воздействием эндоскопа на структуры гортаноглотки.

Таким образом, проведенные сравнительные исследования различных вариантов ларингоскопии в сложных случаях позволяют изменить выбор последовательности действий при сложной интубации трахеи как при плановой, так и в экстренной ситуации (Схема 1). Наиболее оправданным в большинстве случаев при трудной интубации является применение клинков типа D-Blade, которые подтвердили свою эффективность и надежность. Исключение составили случаи у пациентов с ограничением открытия рта < 1,3 см, а так же при отсутствии нижней или верхней челюсти, когда масочная вентиляция легких невозможна. У таких больных методом выбора становится интубация в сознании с помощью ФБС. При выполнении эндоскопических методов интубации трахеи значительным отягощающим фактором служит отсутствие нижней челюсти с повреждением мышц дна полости рта. У таких пациентов анатомическая близость расположения структур гортаноглотки будет приводить к симптому «размытого пятна», когда не удается достичь компенсации за счет

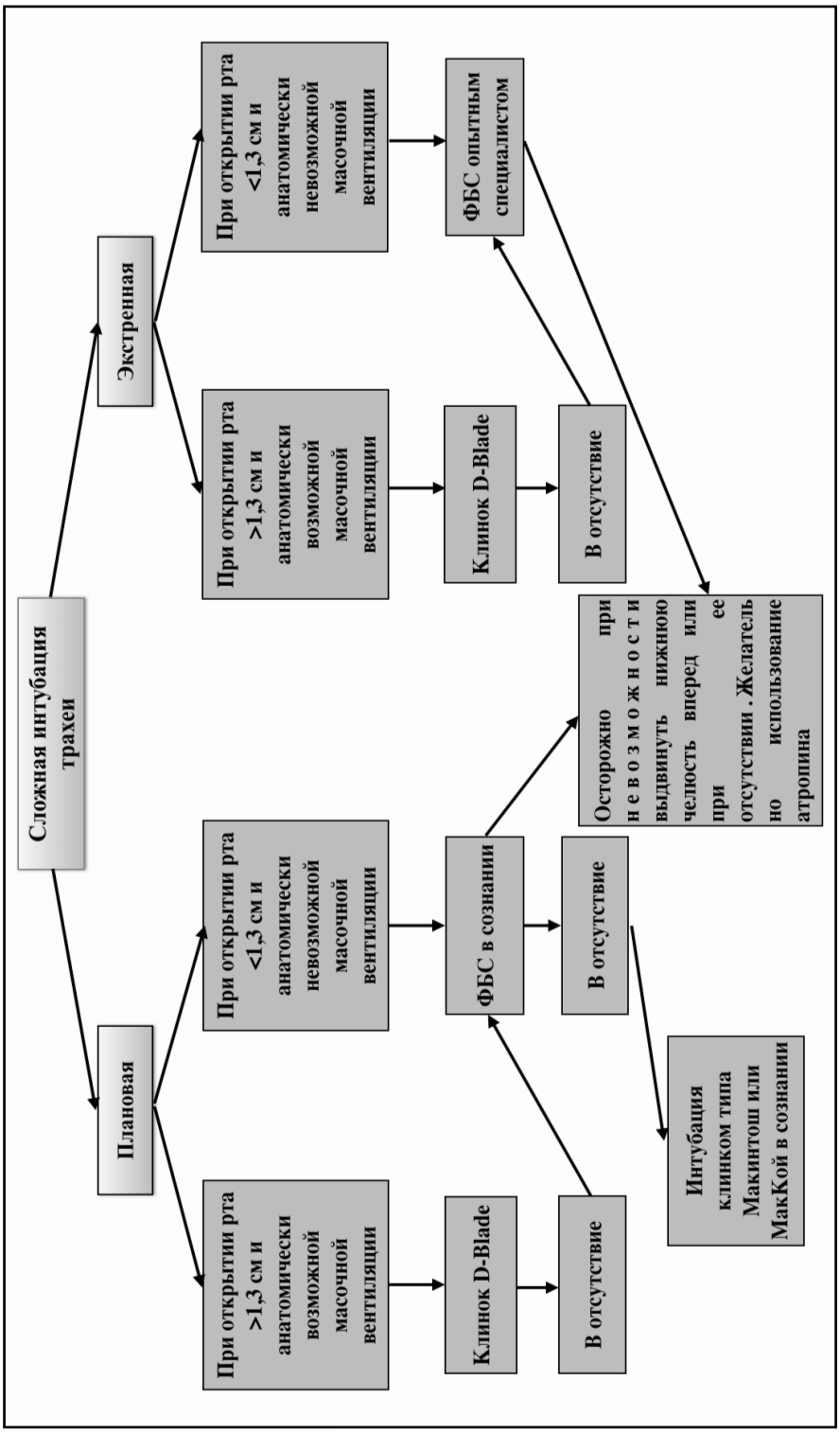

Схема 1. Алгоритм выбора метода обеспечения проходимости ВДП при сложной интубации трахеи в восстановительно-реконструктивной ЧЛХ

вытягивания языка или выдвижения вперед нижней челюсти. Такие пациенты

должны быть отнесены к отдельной группе риска и интубацию в сознании должен проводить опытный врач-эндоскопист. Интубацию трахеи в сознании клинком типа Макинтош и ВЛС следует применять только при отсутствии других методов или для обучения молодых специалистов.

Кровосбережение в реконструктивно-восстановительной ЧЛХ. Для решения поставленной задачи была изучена эффективность пяти методов кровосбережения. Они были оценены на приемлемость у 100 пациентов. Рандомизированы 94 пациента (6 пациентов были исключены из исследования в связи с изменением плана оперативного вмешательства, уменьшением времени операции и их травматичности). Характеристика пациентов представлена в Табл. 4.

Таблица 4. Краткая клиническая характеристика обследованных пациентов в группах при исследовании методов кровосбережения

Группа исследования	ИМТ, кг/м^2	Пол М/Ж (%)	Средний возраст по группе, лет
1-я группа (контрольная) n=12	24,6±4,2	8/4 (66,7%/33,3%)	32,3±10,4
2-я группа n=17	23,0±5,2	11/6 (64,7%/35,3%)	26,8±10,3
3-я группа n=17	21,5±4,1	10/7 (58,8%/41,2%)	32,3±12,1
4-я группа n=17	24,3±5,1	7/12 (36,8%/63,2%)	30,6±10,4
5-я группа n=15	23,7±4,4	10/5 (66,7%/33,3%)	31,3±11,1

Рандомизацию выполняли методом «случайных чисел». Пациентов распределили в пять исследуемых групп в зависимости от примененного метода

кровосбережения. В 1-й группе (контрольной) проводили острую нормо- и гиперволемическую гемодилюцию (ОНГ и ОГГ), объем инфузии составил 8-10 мл/кг×ч$^{-1}$ (Martin E., Hansen E., Peter K. 1987; Entholzner E. et al. 1994). Распределены в 1-ю группу 19 пациентов, из исследования исключены 7 пациентов из-за несоответствия критериям включения в исследование (у трех пациентов продолжительность оперативного вмешательства была менее 240 мин, у двоих выявили активную фазу гепатита С, у одного отмечена исходная гипокоагуляция и еще у одного исходная анемия). Проанализированы результаты наблюдений за 12 пациентами.

Во 2-ой группе кровосбережение достигалось редукцией объема инфузии до 4-6 мл/кг×ч$^{-1}$ в сочетании с назначением апротинина (Гордокс). Распределены во 2-ю группу 19 пациентов. Из исследования исключены 2 пациента (продолжительность оперативного вмешательства была менее 240 мин). Проанализированы данные, полученные у 17 пациентов.

В 3-й группе для кровосбережения проводили редукцию объема инфузии до 6-8 мл/кг×ч$^{-1}$ в сочетании с назначением транексамовой кислоты. Распределены в группу 19 пациентов. Два пациента исключены из исследования (один из-за массивного кровотечения при повреждении височной артерии и один из-за активной фазы гепатита С). Проанализированы результаты у 17 пациентов.

В 4-й группе с этой же целью осуществляли редукцию объема инфузии до 6-8 мл/кг×ч$^{-1}$, транексамовую кислоту в сочетании с выполнением регионарных блокад (РБ), для обеспечения локального симпатолизиса. Распределены в группу 20 пациентов. Три пациента исключены из исследования (один из-за отказа от РБ, двое из-за неэффективной РА). Проанализированы показатели у 17 пациентов.

В 5-й группе выполняли редукцию объема инфузии до 6-8 мл/кг×ч$^{-1}$ совместно с транексамовой кислотой и системным симпатолизисом (α,β –

адреноблокатор проксодолол (Альбетор)). Проксодолол дробно вводили до достижения ЧСС – 55 – 60 уд в мин. Распределены в группу 19 пациентов. Четыре пациента исключены из исследования (двое из-за изменения характера и объема оперативного вмешательства, один из-за исходной гипокоагуляции и один из-за исходной анемии). Проанализированы данные у 15 пациентов.

Гемостаз оценивали у 10 пациентов в каждой группе.

Для расчета ОЦК применяли формулу: ОЦК (мужчины) = Масса тела × 70, ОЦК (женщины) = Масса тела × 60 (Martin E., Hansen E., Peter K. 1987).

Апротинин (Гордокс) вводили по схеме – 1000000 Калликреин-ингибирующих единиц (КИЕ) до кожного разреза, в/в медленно, далее через каждые 4 часа в той же дозировке. Схема применения транексамовой кислоты в 3-й, 4-й и в 5-й группах была одинаковой - 10-14 мг/кг до кожного разреза в/в медленно, далее, с интервалом в 4 часа в той же дозировке.

В 4-й группе дополнительно к назначению транексамовой кислоты выполняли РБ ветвей тройничного нерва и шейного сплетения.

Для оценки объема кровопотери использовали колорометрический метод с одновременным анализом крови из центральной вены, содержимого резервуара с аспирируемой кровью и объема гемоглобина. Полученные результаты применяли для расчета объема кровопотери по следующей формуле: **Объем кровопотери = Hb(аспир. Банка) / Hb(плазмы крови) × 10 л** (Дубровин К. В. 2015).

Для контроля волемии пациентов и адекватности проводимой инфузионно-трансфузионной терапии измеряли ЦВД прямым способом с интервалом 2 ч (Pinsky M. R., Payen D. 2005). Перфузию периферических тканей контролировали ориентируясь на показатель лактата плазмы крови (Oliva P. 1979). Для дополнительной оценки гемодинамики производили почасовой контроль диуреза (Лекманов А.У. 2015). Кроме того, каждые 2 ч контролировали состояние водно-электролитного баланса (ВЭБ) и кислотно-

щелочного состояния (КЩС), определяя следующие показатели в крови из центральной вены. Для оценки коагулирующих свойств крови исследовали АЧТВ с., ПВ с., ТВ с., фибриноген г/л перед- и в конце оперативного вмешательства.

Наиболее эффективным методом кровосбережения зарекомендовала себя технология снижения объема инфузии с одновременным применением антифибринолитических препаратов - апротинина или транексамовой кислоты (Рис.4). При одинаковой мощности антифибринолитических препаратов предпочтение следует отдавать транексамовой кислоте из-за опасности иммунологических реакций при применении апротинина. Локальный и системный симпатолизис не оказывают дополнительного кровосберегающего эффекта и использование для этих целей РБ и α,β–адреноблокаторов нецелесообразно.

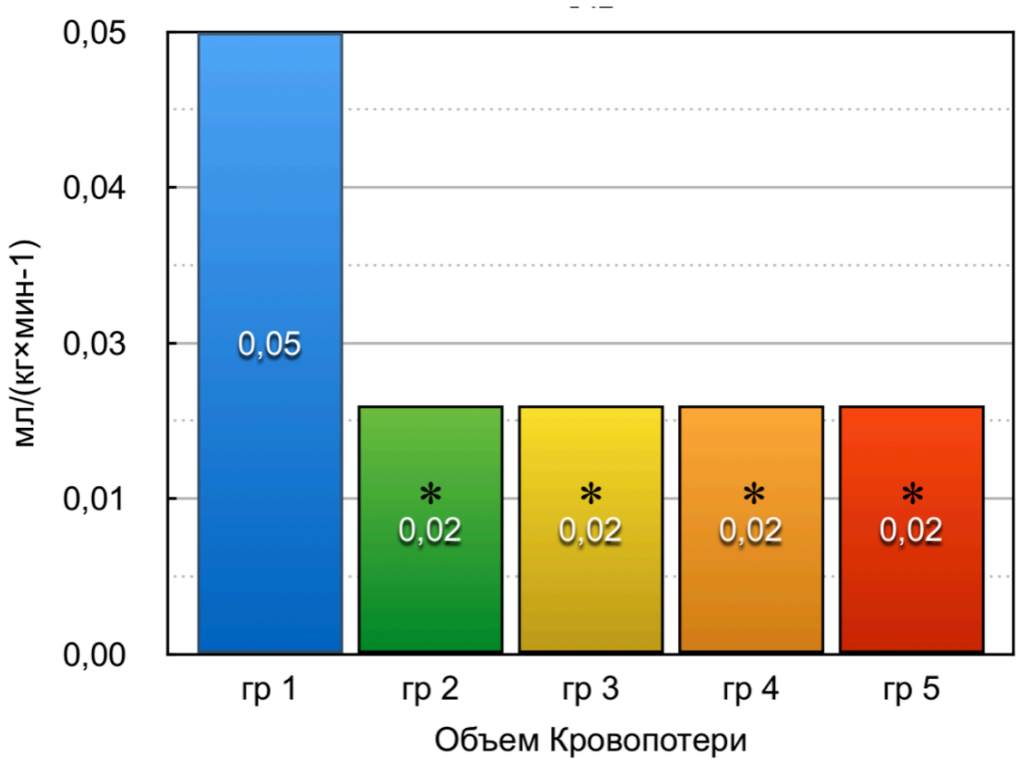

* - p<0,05 при сравнении с контрольной группой.

Рисунок 4. Объем кровопотери при различных исследуемых методах кровосбережения

Проведение реконструктивно-восстановительных оперативных вмешательств в ЧЛХ всегда сопровождается нарушением в свертывающей системе крови по типу гипокоагуляции (Табл.5). Антифибринолитические препараты эффективно препятствуют развитию вторичного фибринолиза, что благотворно сказывается на коагулирующих свойствах крови и уровне кровопотери.

Таблица 5. Частота развития нарушения в коагулирующей системе крови при различных методах кровосбережения

Группа исследования	Фибриноген <2,0 г/л	АЧТВ >45 с	ПВ >18 с	ТВ >16 с
Группа I (контрольная) (n=10)	80% (n=8)	100% (n=10)	100% (n=10)	100% (n=10)
Группа II (n=10)	20%✧ (n=2)	40%* (n=4)	100% (n=10)	10%✧ (n=1)
Группа III (n=10)	60% (n=6)	40%* (n=4)	100% (n=10)	40%* (n=4)
Группа IV (n=10)	50% (n=5)	30%* (n=3)	100% (n=10)	50%* (n=5)
Группа V (n=10)	50% (n=5)	40%* (n=4)	100% (n=10)	60% (n=6)

*$p<0,05$- при сравнении с контрольной группой;
✧$p<0,05$ - при сравнении с остальными группами.

Оптимальной схемой инфузионной терапии, позволяющей сохранить разумный гемогидробаланс, было введение растворов со скоростью 6-8 мл/(кг×ч$^{-1}$) с соотношением коллоиды/кристаллоиды - 1:1,5 - 1:2 (Табл. 6). Именно такая тактика позволила сохранить адекватный гомеостаз при длительных оперативных вмешательствах.

Таблица 6. Общие интраоперационные потери жидкости и их компенсация в исследуемых группах

Группа исследования	Общие потери мл/(кг×мин$^{-1}$)	Общий объем возмещения потерь мл/(кг×мин$^{-1}$)
Группа I (контрольная) (n=12)	0,04±0,02	0,08±0,04
Группа II (n=17)	0,02±0,01*	0,05±0,02*
Группа III (n=17)	0,02±0,01*	0,05±0,02*
Группа IV (n=19)	0,02±0,01*	0,05±0,02*
Группа V (n=15)	0,02±0,01*	0,05±0,02*

* - $p<0,05$ при сравнении с контрольной группой

Регионарная анестезия ветвей тройничного нерва в ЧЛХ и возможности ее оптимизации с привлечением объективных методов верификации. Для оценки перспектив нейровизуализации верхне- и нижнечелюстного нервов проведено ультразвуковое сканирование области лица у 20 добровольцев (8 мужчин и 12 женщин) ультразвуковым аппаратом SonoSite M-Turbo (FUJIFILM). Антропометрические данные добровольцев: вес – 68,2±3,8, рост – 170,2±2,4, возраст 25,4±1,2. Использовали линейные датчики 5-10 и 6-15 МГц в В-режиме или в режиме допплера. Выбирали параметры сканирования для сосудов или нервов.

Ориентирами считали скуловую дугу, нижнюю челюсть, крылонебный отросток и верхнечелюстную артерию. Вначале исследования датчик размещали посередине перпендикулярно скуловой дуги для продольного сканирования (In-Plane), располагая его над полулунной вырезкой нижней челюсти. Затем постепенно смещали датчик кпереди или кзади. В дальнейшем

датчик размещали параллельно скуловой дуге для поперечного сканирования (Out-of-Plane) и перемещали его вверх или вниз.

Для выяснения особенности нейростимуляции верхне- и нижнечелюстного нервов при выполнении РБ исследования были выполнены у 45 пациентов. Пациенты составили 5 групп с учетом техники РБ и режимов нейростимуляции. Характеристика пациентов представлена в Табл. 7.

Таблица 7. Краткая характеристика обследуемых пациентов при при исследовании особенностей нейростимуляции при РБ верхне- и нижнечелюстного нервов

Группа исследования	ИМТ, кг/м^2	Пол М/Ж (%)	Средний возраст по группе, лет
1-я группа (контрольная) n=9	24,6±4,2	5/4	32,3±10,4
2-я группа n=9	23,0±5,2	6/3	26,8±10,3
3-я группа n=9	21,5±4,1	4/5	32,3±12,1
4-я группа n=9	24,3±5,1	5/4	30,6±10,4
5-я группа n=9	23,7±4,4	6/3	31,3±11,1

При выполнении блокад нервов использовали изолированную иглу и нейростимулятор «Стимуплекс HNS 12» (B/Braun). Параметры нейростимуляции двигательного нерва: продолжительность 0,1 мс, сила тока 1-0,3 мА с достижением двигательного ответа. Параметры нейростимуляции чувствительного нерва: продолжительность импульса 0,3 мс, сила тока 1-0,3 мА и частотой 1 Гц (Майер Г., Бюттнер Й. 2010).

В 1 группу (контрольную) вошли 9 больных, которым была проведена окологлазничная блокада (по Войно-Ясенецкому) в соответствии с

рекомендациями ESRA, с параметрами нейростимуляции для чувствительных нервов и с обязательным достижением парестезии.

Во 2 группу были включены 9 пациентов, которым была выполнена подскуловая блокада верхнечелюстного нерва (по С.Н. Вайсблату) с параметрами нейростимуляции так же для чувствительных нервов, но без достижения парестезии.

3 группу составили 9 пациентов, которым была выполнена подскуловая блокада нижнечелюстного нерва (по С.Н. Вайсблату) с параметрами нейростимуляции для двигательных нервов с достижением минимального мышечного ответа при стимуляции силой тока 0,3 мА без достижения парестезии.

В 4 группу были включены 9 пациентов с блокадой верхнечелюстного нерва, у которых были использованы параметры нейростимуляции для чувствительного нерва с обязательным достижением парестезии.

В 5 группу вошли 9 больных с блокадой нижнечелюстного нерва по С.Н. Вайсблату, у которых были использованы параметры нейростимуляции для чувствительного нерва с обязательным достижением парестезии.

С целью улучшения визуальных условий выполнения стволовых РБ верхне- и нижнечелюстного нервов 7 пациентам мужского пола выполняли 3D-компьютерную томографию (Siemens) с целью контролируемого подведения иглы к овальному отверстию или крылонебной ямке. Для предупреждения повреждения нерва проводили нейростимуляцию с параметрами для чувствительного нерва. Доза Rg-излучения не превышала допустимых значений.

Результаты. Как было установлено, использование УЗИ-технологии для верификации нервных структур у 20 добровольцев неоправдало ожиданий. УЗИ было неинформативно при расположении датчика ни в режиме in-plane, ни в режиме out-of-plane, что не позволяет использовать данный метод при

выполнении РБ.

При анализе клинической симптоматики наблюдаемой при нейростимуляции, установлено, что наличие двигательного ответа не должно восприниматься, как эффективная нейровизуализация ветвей тройничного нерва, и введение местного анестетика будет осуществлено в толщу мышцы.

Эффективная блокада верхне- и нижнечелюстного нерва развивается после получения парестезии. Введение местного анестетика, ориентируясь на мышечную стимуляцию, может быть связано или с непосредственной стимуляцией жевательной мышцы или со стимуляцией чисто двигательных ветвей нижнечелюстного нерва. Изменение тактики, которая обусловлена с возниконовением парестезии, способствовало росту числа удачных РБ верхнечелюстного нерва до 90,2 % и нижнечелюстного нерва до 88,2 %.

С помощью 3D-КТ удалось четко идентифицировать ориентиры для подскуловых блокад ветвей тройничного нерва с последующеим проведением иглы в крылонебную ямку при блокаде верхнечелюстного нерва (Рис.5) или к

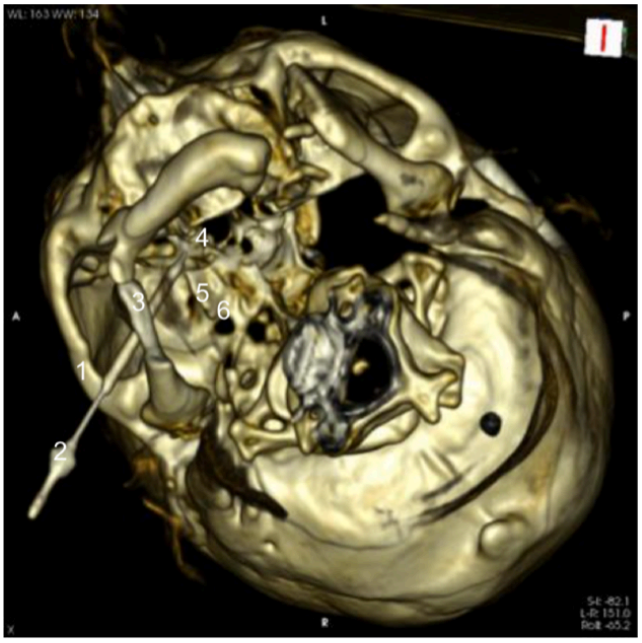

1. Скуловая дуга; 2. Игла; 3. Нижняя челюсть; 4. Крылонебное пространство; 5. Крылонебный отросток; 6. Овальное отверстие.

Рисунок 5. 3D-КТ наведение при подскуловаой стволовой блокаде верхнечелюстого нерва по С.Н. Вайсблату

овальному отверстию при блокаде нижнечелюстного нерва (Рис.6). Сочетанное использование 3D-КТ наведения и нейростимуляции представляет собой новый высокоэффективный методический подход к нейровизуализации при стволовых блокадах верхне- и нижнечелюстного нервов.

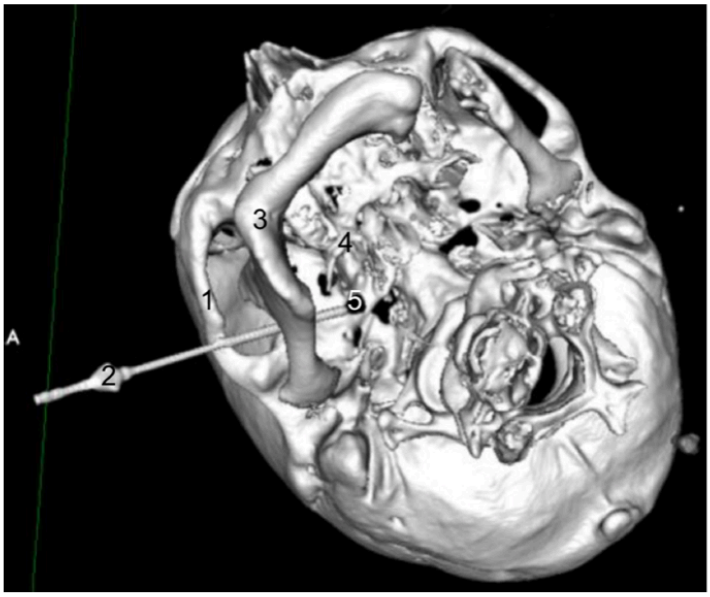

1. Скуловая дуга; 2. Игла; 3. Нижняя челюсть; 4. Крылонебный отросток; 5. Овальное отверстие.

Рисунок 6. 3D-КТ наведение при подскуловой стволовой блокаде нижнечелюстого нерва по С.Н. Вайсблату

Антиноноцицептивная защита при оперативных вмешательствах в реконструктивно-восстановительной ЧЛХ. Для выяснения генеза и описания различных паттернов КГР исследования были выполнены у 20 пациентов (мужчин - 15, женщин - 5), класса I-II по ASA, которые находились на стационарном лечении по поводу варикозной болезни нижних конечностей. Продолжительность анестезии составила 188,5 ± 28,4 мин. Масса тела пациентов составила 80 ± 3,7 кг, рост - 176 ± 3,1 см, возраст - 34,7 ± 3,1 года.

Все пациенты были оперированы в условиях спинальной анестезии. Премедикация непосредственно перед операцией не проводилась. С целью достижения психо-эмоционального комфорта (ПЭК) использовали инфузию пропофола с помощью перфузора «Asena» или B/Braun (индукционная доза 0,9

± 0,2 мг/кг; общая доза 1,8 ± 0,4 мг/кг×ч$^{-1}$. При пробуждении и/или нарастании признаков позиционного дискомфорта (ПД) назначали фентанил (в общей дозе 1,1 ± 0,02 мг/кг×ч$^{-1}$).

Оценку степени медикаментозного угнетения сознания (СтУС) проводили с помощью биспектрального индекса (BIS) монитором Infinity Delta XL и оригинальной шкалы (А.Ю. Зайцев 2003).

КГР (по И.Р. Тарханову) определяли с помощью прибора и компьютерной программы «НАСТЯ», разработанной в ЗАО «Нейроком». При исследовании ПД ориентировались на количество КГР за 5 мин. Отсутствие КГР оценивали как состояние психо-эмоционального комфорта; от 1 до 5 КГР за 5 мин - как сохранение ориентировочной реакции пациента; > 5 КГР за 5 мин - состояние психо-эмоционального напряжения (Грекова Т. И. 1974).

Оценку проявлений ПД проводили с помощью оригинальной шкалы (А.Ю. Зайцев 2003). Оценку сенсорного и болевого порога осуществляли модифицированным методом А.К. Сангайло (1964).

Для определения оптимального метода анестезии при реконструтивно-восстановительных оперативных вмешательств в ЧЛХ были оценены на приемлемость 102 пациента. Обязательным условием включения в исследование была продолжительность оперативного вмешательства более 360 мин. Рандомизирован 91 пациент (11 исключены в связи с коротким временем оперативного вмешательства).

Пациенты были разделены на две группы в зависимости от вида анестезии. 1-ю (контрольную) группу составили пациенты, оперированные в условиях комбинированной общей анестезии (КОА). Распределены в группу 46 пациентов. Исключенных из анализа не было. Во 2-й группу вошли пациенты, оперированные в условиях сочетанной анестезии (РА), где аналгетический компонент анестезии дополнялся РБ. Распределены в группу 45 пациентов, 11 пациентов выбыли из исследования в связи с неэффективной РА. Всего

проанализировано динамическое состояние по данным КГР 34 пациентов. Краткая клиническая характеристика пациентов представлена в Табл. 8.

Таблица 8. Краткая характеристика обследуемых пациентов в группах при исследовании видов анестезии

Группа исследования	ИМТ, кг/м^2	Пол М/Ж (%)	Средний возраст по группе, лет
1-я группа (контрольная) КОА n=46	24,6±4,2	8/4 (66,7%/33,3%)	32,3±10,4
2-я группа РА n=31	23,0±5,2	11/6 (64,7%/35,3%)	26,8±10,3

Рандомизацию выполняли методом «случайных чисел». Начиная с кожного разреза и до окончания основного этапа 2 пациентам обоих групп проводили управляемую гипотонию севофлюраном (Degoute C.S. 2007), поддерживая $АД_{ср}$ не ниже 60 mmHg. Основными этапами оперативного вмешательства считали: Индукцию в анестезию, разрез кожи, основной этап 1, основной этап 2, окончание оперативного вмешательства.

На этапах оперативного вмешательства и анестезии оценивали: $АД_{ср}$, ЧСС, КГР и общий расход фентанила за операцию как показатели адекватности аналгетического компонента анестезии; гликемию как показатель стресс-ответа. Обязательным условием считали достижение миорелаксации до TOF=0, а угнетение сознания по BIS в пределах 40-60.

Результаты. Полученные данные свидетельствуют о возникновении КГР в ответ на афферентную стимуляцию различной природы и является отражением ориентировочного рефлекса. Установлено, что появление КГР в ответ на позиционный дискомфорт (Рис.7) и электрическое раздражение на

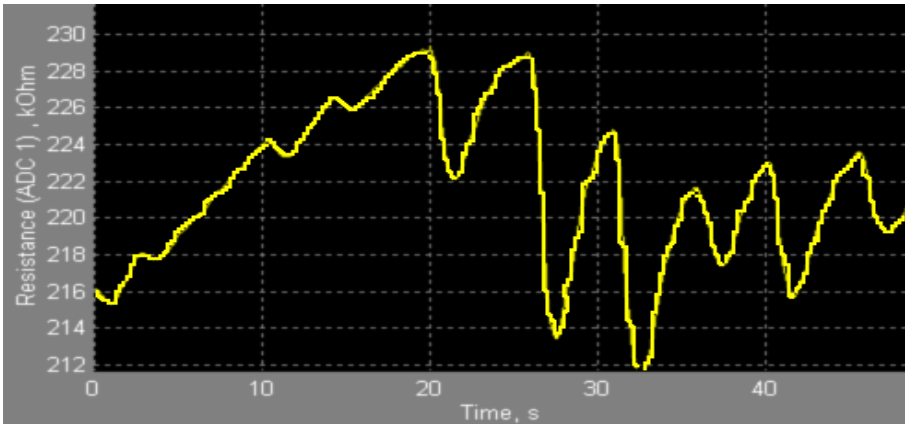

Рисунок 7. Частая высокоамплитудная КГР при ПД4 во время поверхностного и глубокого медикаментозного сна (СтУС3-4)

уровне болевого порога (Рис.8) напрямую свидетельствует о возникновении электродермальной активности (ЭДА) в ответ на стимуляцию ноцицептивной природы.

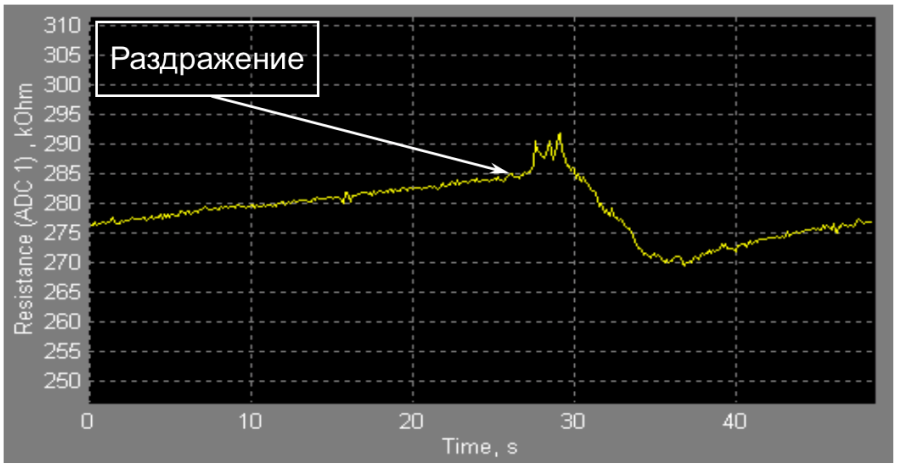

Рисунок 8. Появление КГР при электросенсорном раздражении на уровне болевого порога у пациента (стадия поверхностного сна)

При этом, ЭДА на сенсорную стимуляцию сохраняется и во время медикаментозного сна, что демонстрирует возможность использования метода для оценки адекватности аналгетического компонента анестезии. Ведение $м_2$-холиноблокаторов приводит к снижению амплитуды КГР, что может быть зарегистрировано с помощью специальной обработки сигнала.

Установлено, что как комбинированная общая анестезия, так и сочетанная

анестезия могут с успехом применяться при реконструктивно-восстановительных оперативных вмешательствах в ЧЛХ. Оба варианта анестезии обладают гемодинамической стабильностью (Рис.9), однако использование РБ в комплексе анестезиологического обеспечения обладает

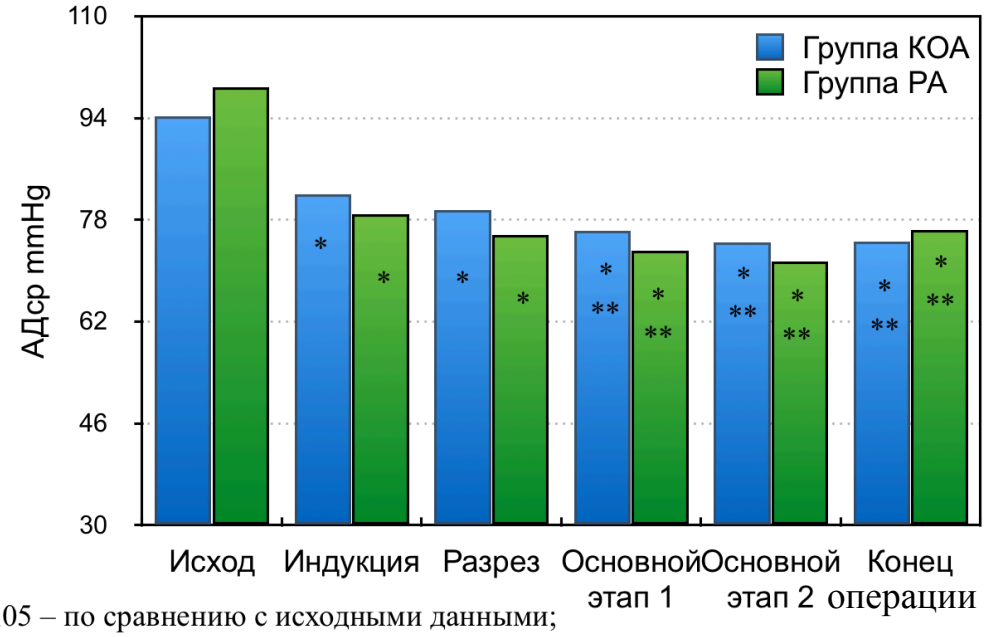

*-p<0,05 – по сравнению с исходными данными;
**-p<0,05 – по сравнению с данными после индукции в анестезию.

Рисунок 9. Динамика изменения $АД_{ср}$ на этапах оперативного вмешательства в группах

более выраженным аналгетическим эффектом (Рис.10), что может быть оправдано при наиболее травматичных операциях в ЧЛХ.

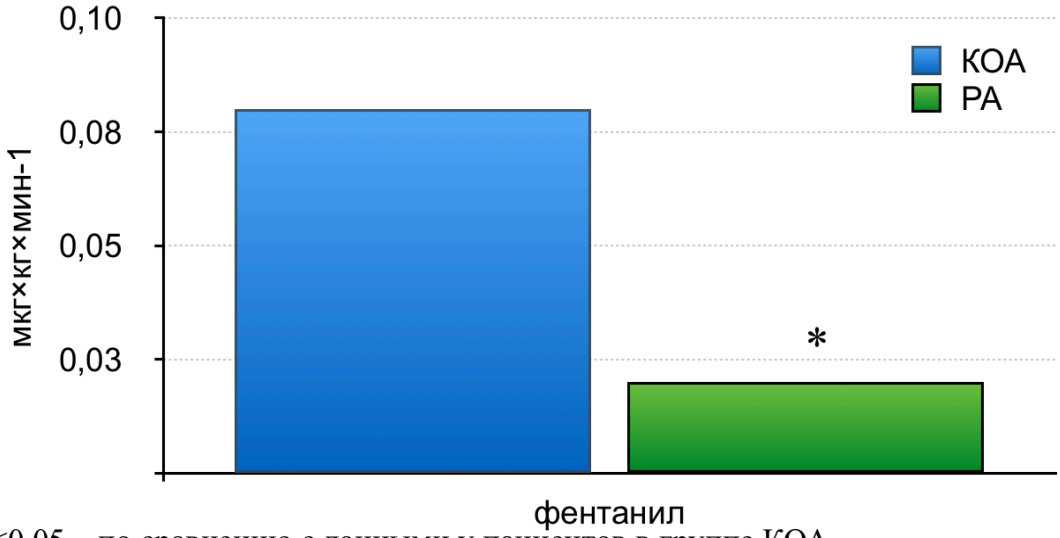

*-p<0,05 – по сравнению с данными у пациентов в группе КОА.

Рисунок 10. Расход фентанила в группах

В то же время, само выполнение РА на лице сопровождается психо-эмоциональным напряжением с развитием гипергликемии (Рис.11), что ставит под сомнение необходимость без наличия специальных показаний ее выполнения у всех пациентов в клинике.

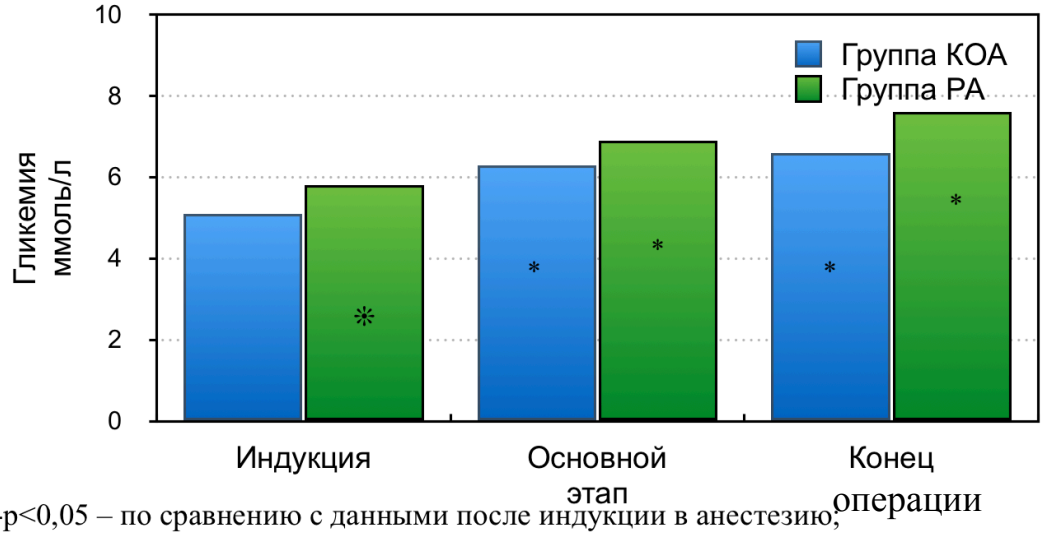

*-p<0,05 – по сравнению с данными после индукции в анестезию;
❊-p<0,05 – по сравнению с данными в группе КОА.

Рисунок 11. Динамика гликемии на этапах оперативного вмешательства в группах

Выводы

1. Периоперационная безопасность пациента при реконструтивно-восстановительных оперативных вмешательствах в челюстно-лицевой хирургии обеспечивается восстановлением и поддержанием проходимости дыхательных путей, оптимизацией кровосберегающих мероприятий и адекватной антиноцицептивной защитой.
2. Доминирующей проблемой в практике челюстно-лицевой хирургии остаются трудные дыхательные пути, связанные с различного рода деформациями лицевого скелета. Крайняя степень риска наблюдается у пациентов с комбинированными деформациями или их сочетанием с ожирением или повреждением мышц диафрагмы полости рта.
3. Современные технологии, в том числе видео- и эндоскопическая интубация

(D-Blade клинок, фибробронхоскопия), позволяют индивидуализировать подход к решению проблемы трудных дыхательных путей с учетом особенностей деформаций лицевого скелета, что привело к созданию алгоритма поддержания проходимости верхних дыхательных путей в челюстно-лицевой хирургии.

4. Факторами риска развития носового кровотечения после назотрахеальной интубации (синдром Аттилы) являются особенности строения сосудов и состояния слизистой носа, которые усугубляются гипокоагуляцией.
5. Экстубация трахеи в реконструктивно-восстановительной ЧЛХ должна рассматриваться как фактор операционного риска после длительных оперативных вмешательств, что связано с опасностью дислокационной асфиксии в результате повреждения мышц дна полости рта.
6. Наиболее эффективным подходом к кровосбережению и оптимальной инфузионной терапией является тактика редукции объема инфузии с одновременным применением антифибринолитических препаратов. Системный и местный симпатолизис не влияют на величину кровопотери.
7. Проведение реконструктивно-восстановительных оперативных вмешательств в ЧЛХ всегда сопровождается гипокоагуляцией.
8. КГР косвенно отражает состояние чувствительности во время анестезии и может быть использована для мониторирования аналгетического компонента анестезии.
9. Комбинированная общая анестезия и сочетанная анестезия в равной мере могут успешно применяться в реконструктивно-восстановительной челюстно-лицевой хирургии.
10. Сочетанное использование 3D-КТ наведения и нейростимуляции представляет собой новый высокоэффективный метод нейровизуализации при стволовых блокадах верхне- и нижнечелюстного нервов, особенно у пациентов с выраженными деформациями лицевого черепа.

11. При оценке операционно-анестезиологического риска в реконструктивной ЧЛХ, наряду с соматическим статусом пациента, необходимо учитывать сложности периоперационного поддержания проходимости дыхательных путей, как основу стандарта безопасности.

Практические рекомендации

1. К проведению анестезиологического обеспечения в реконструктивно-восстановительной челюстно-лицевой хирургии должны привлекаться высококвалифицированные специалисты, хорошо владеющие методами общей и регионарной анестезии, с использованием методов общего и специального мониторинга.
2. С целью профилактики синдрома Аттилы у пациентов, которым планируется назотрахеальная интубация, рекомендуется выполнение диагностической риноскопии.
3. В случаях непредвиденной и плановой трудной интубации трахеи при открытии рта от 1,3 см методом выбора следует считать видеоларингоскопию клинком типа D-Blade, которую необходимо включить в стандартный алгоритм «Трудных дыхательных путей» в ЧЛХ. В остальных случаях методом выбора остается ФБС в сознании.
4. Для успешной интубации трахеи D-Blade клинком необходимо освоить приемы проведения интубационной трубки за голосовые связки моделируя манипуляции, выполняемые рыбаком при насаживании наживки на крючок. С этой целью необходимо использовать полужесткий стилет, придавая ему форму интубационной трубки в виде «хоккейной клюшки» или «рыболовного крючка».
5. Наиболее эффективным методом кровосбережения и оптимальной схемой инфузионной терапии, позволяющей сохранить разумный гемогидробаланс, зарекомендовало себя снижение объема инфузии с одновременным

применением антифибринолитических препаратов, с соотношением коллоиды/кристаллоиды - 1:1,5 - 1:2.

6. Для эффективной блокады верхне- и нижнечелюстного нервов необходимо получить парестезию. Введение местного анестетика, ориентируясь на мышечную стимуляцию, может быть связано или с непосредственной стимуляцией жевательных мышц или со стимуляцией чисто двигательных ветвей или смешанного нижнего альвеолярного нерва.

Список работ, опубликованных по теме диссертации

1. Светлов В.А. Новый метод мониторинга психоэмоционального состояния пациентов во время сбалансированной анестезии на основе регионарных блокад / Светлов В.А., Зайцев А.Ю., Марков А.Г., Шахнарович В.М., Козлов С.П., Свирщевский Е.Б. // Анестезиология и реаниматология, 2004, №5, -С. 64-68.

2. Зайцев А.Ю. Метод объективной оценки сенсорного блока при регионарной анестезии / Зайцев А.Ю., Марков А.Г., Светлов В.А, Шахнарович В.М. // Патент № 2004115320 от 04.06.2005 РФ.

3. Зайцев А.Ю. Общие и нерешенные анестезиологические проблемы в реконструктивной челюстно-лицевой хирургии/ Зайцев А.Ю., Светлов В.А., Дубровин К.В., Караян А.С., Микаелян К.П. // Анестезиология и реаниматология, 2011, №6. С. 60-63.

4. Зайцев А.Ю. Клиническая оценка монитора болевого стресса (алгезиметра) на основе кожно-гальванической реакции компании «MedStorm» (Норвегия) / Зайцев А.Ю., Светлов В.А., Козлов С.П. // Анестезиология и реаниматология, 2011, №6. С. 58-59.

5. Дубровин К.В. Тактика кровосбережения в реконструктивно-восстановительной челюстно-лицевой хирургии / Дубровин К.В., Зайцев А.Ю., Светлов В.А., Гурьянов В.А., Микаелян К.П. // Анестезиология и

реаниматология, 2012, №5. С. 32-35.
6. Зайцев А.Ю. Внеротовая стволовая регионарная анестезия в реконструктивно-восстановительной челюстно-лицевой хирургии / Зайцев А.Ю., Светлов В.А., Дубровин К.В., Караян А.С., Гурьянов В.А., Микаелян К.П. // Анестезиология и реаниматология, 2012, №5. С. 50-53.
7. Зайцев А.Ю. Видеоларингоскопия и ретромолярная эндоскопия в практике челюстно-лицевой хирургии / Зайцев А.Ю., Светлов В.А., Дубровин К.В. // Анестезиология и реаниматология. 2013, №2, с. 55-57.
8. Зайцев А.Ю. Особенности нейровизуализации верхне- и нижнечелюстного нерва при стволовых регионарных блокадах. от парестезии к 3d-кт-наведению / Зайцев А.Ю., Назарян Д.Н., Ким С.Ю., Дубровин К.В., Светлов В.А., Ховрин В.В. // Анестезиология и реаниматология. 2014. № 2. С. 44-46.
9. Дубровин К.В. Причины и патогенез гипокоагуляции в реконструктивно-восстановительной челюстно-лицевой хирургии / Дубровин К.В., Зайцев А.Ю., Светлов В.А. // Анестезиология и реаниматология. 2014. № 2. С. 56-58.
10. Зайцев А.Ю., Светлов В.А., Дубровин К.В., Кожевников В.А., Бегинина Н.Ю., Величко О.А. Опухоль корня языка. тактика интубации трахеи (клиническое наблюдение) / Зайцев А.Ю., Светлов В.А., Дубровин К.В., Кожевников В.А., Бегинина Н.Ю., Величко О.А. // Анестезиология и реаниматология. 2014. № 1. С. 63-65.
11. Зайцев А.Ю. Анестезия в стоматологии и челюстно-лицевой хирургии / Зайцев А.Ю., Светлов В.А. // Анестезиология. Национальное руководство. Краткое издание. 2015.
12. Зайцев А.Ю. Тактика инфузионной терапии в реконструктивной челюстно-лицевой хирургии / Зайцев А.Ю., Дубровин К.В., Светлов В.А. // Анестезиология и реаниматология. 2016. Т. 61 № 3. С. 90-95.
13. Зайцев А.Ю. Выбор метода редукции объема кровопотери в реконструктивной челюстно-лицевой хирургии / Зайцев А.Ю., Дубровин К.В.,

Светлов В.А. Вестник анестезиологии и реаниматологии, Т. 13, №4, 2016. С. 37-41.

14. Зайцев А.Ю. Носовые кровотечения при назотрахеальной интубации. Синдром Аттилы / Зайцев А.Ю., Дубровин К.В., Светлов В.А. // Анестезиология и реаниматология. 2016. Т. 61 № 3. С. 164-168.

15. Зайцев А.Ю. Выбор метода интубации трахеи в восстановительно-реконструктивной челюстно-лицевой хирургии при «трудных дыхательных путях» / Зайцев А.Ю., Дубровин К.В., Светлов В.А. // Анестезиология и реаниматология. 2016. Т. 61 № 3. С. 173-177.

Список сокращений

3D КТ - 3D компьютерная томография
АДср – среднее артериальное давление
АрТ - армированная интубационная трубка
АЧТВ – активированное частичное тромбопластиновое время
ВАШ - визуально-аналоговая шкала
ВДП - верхние дыхательные пути
ВЛС - видеоларингоскопия
ВЭБ – водно-электролитный баланс
КГР - кожно-гальваническая реакция
КГС - кожно-гальваническое сопротивление
КИЕ – каллекреин-ингибирующая единица
КОА - комбинированная общая анестезия
КЩС – кислотно-щелочное состояние
МАК - минимальная альвеолярная концентрация
ОГГ – острая гиперволемическая гемодилюция
ОНГ – острая нормоволемическая гемодилюция
ОЦК - объем циркулирующей крови
ПВ – протромбиновое время
ПИТ - полярная интубационная трубка
РА - регионарная анестезия
РБ - регионарная блокада
РМЭ - ретромолярная эндоскопия
СА - спинальная анестезия
СЗП – свежезамороженная масса
ЦВД – центральное венозное давление
ЧД - частота дыхания

ЧЛХ – челюстно-лицевая хирургия
ЧСС - частота сердечных сокращений
ТВ – тромбиновое время
УЗИ - ультразвуковое исследование
ФБС - фибробронхоскопия
ЧЛХ - челюстно-лицевая хирургия
ЭДА - элекродермальная активность
ЭрМ – эритроцитарная масса
ЭЭГ - электроэнцефалограмма
ASA - Американская ассоциация анестезиологов
BIS - биспектральный индекс
ESRA - Европейское Общество Регионарной Анестезии
FiO_2 -фракционное содержания кислорода в дыхательной смеси
Hb - гемоглобин
Ht - гематокрит
$PEtCO_2$ - напряжение углекислого газа в конце выдоха
SpO_2 - пульсоксиметрия
TOF - четырех разрядная миостимуляция
VCV - вентиляция контролируемая по объему