Федеральное государственное бюджетное научное учреждение
«Российский научный центр хирургии имени академика Б. В. Петровского»

На правах рукописи

Зябирова Рушания Зиннятовна

ВЕКТОРНОЕ КАРТИРОВАНИЕ И ПОТОКИ КРОВИ В ОЦЕНКЕ ХИРУРГИЧЕСКОЙ КОРРЕКЦИИ АНЕВРИЗМЫ ВОСХОДЯЩЕГО ОТДЕЛА АОРТЫ С АОРТАЛЬНОЙ НЕДОСТАТОЧНОСТЬЮ

14.01.13 – лучевая диагностика, лучевая терапия

Диссертация
на соискание ученой степени
кандидата медицинских наук

Научный руководитель:
Сандриков Валерий Александрович,
доктор медицинских наук, профессор,
академик РАН

Москва – 2022

ОГЛАВЛЕНИЕ

ВВЕДЕНИЕ..... 4

ГЛАВА 1 Современные методы оценки потоков крови и функции миокарда левого желудочка и аорты у больных недостаточностью аортального клапана и аневризмой восходящего отдела аорты (литературный обзор) 8

1.1 Распространенность и этиология недостаточности аортального клапана . 8

1.2 Ультразвуковая анатомия аортального клапана и корня аорты 9

1.3 Патогенез и этиология недостаточности аортального клапана..... 10

1.4. Хирургическое лечение аортальной недостаточности и аневризмы восходящего отдела аорты 12

1.5. Современные эхокардиографические методы оценки деформации миокарда левого желудочка 15

1.6 Современное представление о работе миокарда 17

1.7 Современные методы оценки деформации стенки восходящей аорты 18

1.8 Современные методы оценки потоков крови в левом желудочке и аорте .. 18

1.9 Векторный анализ миокарда левого желудочка и оценка динамики потоков крови в программе Мультивокс 22

ГЛАВА 2. Характеристика клинического исследования и инструментальная диагностика аневризмы аорты с аортальной недостаточностью (материалы и методы исследования) 23

2.1 Методика проведения комплексного трансторакального эхокардиографического исследования..... 26

2.2 Регистрация векторного анализа левого желудочка и аорты 32

2.3 Количественный анализ внутрижелудочковых и внутрисосудистых потоков крови 36

2.4 Статистическая обработка полученных результатов 39

ГЛАВА 3 Функция миокарда левого желудочка, деформация стенок аорты и анализ потоков крови у здоровых лиц..... 40

3.1 Оценка гемодинамики и функции миокарда левого желудочка у здоровых добровольцев 40

3.2 Оценка внутрижелудочковых потоков крови у здоровых добровольцев 45

3.3 Векторный анализ сдвига и скорости сдвига стенки аорты у здоровых добровольцев 49

3.4. Оценка потоков крови в аорте у здоровых добровольцев 52

ГЛАВА 4 Функция миокарда левого желудочка, деформация стенок аорты и потоки крови у больных аневризмой восходящего отдела аорты с аортальной регургитацией до хирургического лечения 55

4.1 Функция миокарда левого желудочка у больных аневризмой восходящего отдела аорты с аортальной регургитацией до хирургического лечения 55
4.2 Внутрижелудочковые потоки крови у больных аневризмой восходящего отдела аорты с аортальной регургитацией до хирургического лечения 60
4.3 Смещение и скорости сдвига стенки у больных аневризмой восходящего отдела аорты с аортальной регургитацией до хирургического лечения 68
4.4 Внутрисосудистые потоки крови в аорте у больных аневризмой восходящего отдела аорты с аортальной регургитацией до хирургического лечения 71

ГЛАВА 5 Функция миокарда левого желудочка, деформация стенок аорты и потоки крови у больных аневризмой восходящего отдела аорты с аортальной регургитацией после операции 74
5.1 Функция миокарда левого желудочка у больных аневризмой восходящего отдела аорты с аортальной регургитацией после хирургического лечения 74
5.2 Внутрижелудочковые потоки крови у больных аневризмой восходящего отдела аорты с аортальной регургитацией после хирургического лечения .. 80
5.3 Смещение и скорости сдвига стенки аорты у больных аневризмой восходящего отдела аорты с аортальной регургитацией после хирургического лечения 86
5.4 Внутрисосудистые потоки крови в аорте у больных аневризмой восходящего отдела аорты с аортальной регургитацией после хирургического лечения 90
5.5 Клинические наблюдения..... 92

ЗАКЛЮЧЕНИЕ 103
ВЫВОДЫ 115
ПРАКТИЧЕСКИЕ РЕКОМЕНДАЦИИ..... 116

СПИСОК СОКРАЩЕНИЙ И УСЛОВНЫХ ОБОЗНАЧЕНИЙ 117

СПИСОК ЛИТЕРАТУРЫ 119

ВВЕДЕНИЕ

Актуальность темы

Недостаточность аортального клапана (АК) является распространенной патологией во всем мире. По данным Американской Ассоциации Сердца недостаточность АК на 2021 год является третьей по распространенности клапанной патологии сердца и составляет около 18% всех клапанных заболеваний. В Соединенных Штатах на долю недостаточности АК приходится более 50% операций по протезированию АК [89].

За последние годы произошло изменение эпидемиологии пороков сердца от ревматических к дегенеративным заболеваниям [65]. По данным Euro Heart Survey наиболее распространенная причина пороков сердца – это дегенеративное поражение, которое составляет наибольший процент всех случаев клапанной патологии [72].

Недостаточность АК вызывает значительное нарушение внутрисердечной гемодинамики. Нарушение смыкания створок во время диастолы приводит к обратному потоку крови из аорты в полость левого желудочка (ЛЖ). Дополнительный объем регургитирующей крови приводит к увеличению конечного диастолического объема (КДО) ЛЖ и развитию компенсаторной эксцентрической гипертрофии миокарда. Перегрузка полости ЛЖ объемом при недостаточности АК приводит к увеличению преднагрузки и, как следствие, к структурно-геометрическим изменениям сердца [11].

Основной причиной острой аортальной регургитации (АР) является инфекционный эндокардит или расслоение аорты, что требует экстренного оперативного вмешательства. Раннее оперативное вмешательство значительно улучшает выживаемость больных острой АР. У ряда пациентов, перенесших экстренное хирургическое вмешательство на АК по поводу острой АР по различным показаниям, наблюдается низкая смертность и хорошие отдаленные результаты [60].

Эхокардиография (ЭхоКГ) является высокоинформативным методом диагностики клапанных заболеваний, который позволяет оценить анатомию и функцию сердечных клапанов и дает представление о гемодинамике и сократительной функции миокарда, определяющих тяжесть течения и прогноз заболевания. Наиболее простым и часто используемым методом оценки систолической функции миокарда является фракция выброса левого желудочка (ФВ ЛЖ). Однако данный параметр не дает представления о контрактильности миокарда и представляет собой насосный коэффициент, объективно не отражающий сократительную способность ЛЖ [1, 7, 20].

В последнее время широко признана оценка деформации миокарда, имеющая преимущество перед полуколичественной оценкой локальной сократимости миокарда ЛЖ и количественной оценкой ФВ ЛЖ [17].

Нарушение биомеханики аорты и ее эластических свойств может свидетельствовать о ее прогрессирующем расширении. Циркулярная и продольная деформация стенки может являться

независимым предиктором расслоения аорты типа А [56].

Возникновение потоков крови связано с состоянием сердечно-сосудистой системы. Движение крови внутри камер сердца подвержено изменениям направления во время различных фаз сердечного цикла. Клапанная патология сердца, а также другие заболевания сердечно-сосудистой системы могут изменять направление потока крови в ЛЖ [83]. Исследование потоков крови и их взаимосвязи с сердечно-сосудистой системой остается сложной и нерешенной задачей, которая требует дальнейшего изучения и разработки новых алгоритмов неинвазивной диагностики с учетом функции ЛЖ, состояния аорты и клапанного аппарата [79].

Цель исследования – оценить динамику изменений внутрижелудочковых и внутрисосудистых потоков крови, скорости смещения миокарда левого желудочка и стенки аорты у больных аневризмой восходящего отдела аорты, осложненной аортальной регургитацией, до операции и после хирургического лечения в ближайшем послеоперационном периоде.

Задачи исследования

1**.** Оценить скорости смещения миокарда левого желудочка и стенок восходящего отдела аорты у больных аневризмой восходящего отдела аорты, осложненной аортальной недостаточностью, до и после хирургической коррекции порока.

2. Исследовать динамику внутрижелудочковых потоков крови у больных аортальной недостаточностью и аневризмой восходящего отдела аорты до и после хирургической коррекции порока.

3. Изучить динамику внутрисосудистых потоков крови в аорте у больных аортальной недостаточностью и аневризмой восходящего отдела аорты до и после хирургической коррекции порока.

4. Разработать оптимальный алгоритм оценки хирургической коррекции недостаточности аортального клапана, основанный на векторном анализе и динамике изменения потоков крови в левом желудочке и аорте.

Научная новизна работы

Впервые сформулирован и разработан методологический подход в неинвазивной оценке гемодинамики и функции левого желудочка и аорты по скоростям смещения миокарда и стенки аорты, а также динамике внутрижелудочковых и внутрисосудистых потоков крови по данным эхокардиографии у больных недостаточностью аортального клапана и аневризмой восходящего отдела аорты.

Разработана и научно обоснована методология неинвазивной оценки внутрижелудочковых и внутрисосудистых потоков крови, которая позволяет оценивать левый желудочек и аорту как единую камеру сердца. Получены новые научные данные динамики изменений потоков крови в левом желудочке и аорте с определением их взаимосвязи между функцией миокарда левого желудочка и стенок аорты у больных выраженной аортальной регургитацией и аневризмой восходящего отдела аорты до и после хирургического лечения.

Получены новые научные результаты для оценки адекватности хирургического лечения аневризмы восходящего отдела аорты, осложненной аортальной регургитацией. Определены и интерпретированы значимые дифференциально-диагностические критерии у пациентов аневризмой восходящего отдела аорты с аортальной регургитацией: снижение скоростей внутрижелудочковых потоков крови в раннем послеоперационном периоде в совокупности с восстановлением структуры и отсутствием патологических турбулентных потоков являются предикторами успешной реконструкции корня аорты и восстановления запирательной способности аортального клапана.

Теоретическая и практическая значимость работы

Разработаны новые количественные критерии оценки систолической и диастолической функции миокарда левого желудочка у больных аортальной недостаточностью и аневризмой восходящего отдела аорты, основанные на регистрации внутрижелудочковых и внутрисосудистых потоков крови. Определены критерии смещения и скорости смещения стенки восходящего отдела аорты на этапах хирургического лечения, основанные на векторном анализе и деформации сосудистой стенки. Установлено, что потоки крови в полости левого желудочка и аорте, а также поиск их взаимосвязей между деформацией миокарда и сосудистой стенки, позволяют оценить гемодинамику и степень выраженности патологии. Предложенный метод диагностики может быть использован для оценки адекватности хирургического лечения и восстановления функции левого желудочка и аорты после оперативного вмешательства.

Основные положения, выносимые на защиту

1. Разработать новые диагностические критерии в оценке радикальной хирургической коррекции аневризмы восходящего отдела аорты с аортальной недостаточностью.

2. Оценить информативность и связи внутрижелудочковых и внутрисосудистых потоков крови со скоростями смещения сосудистой стенки, а также миокарда левого желудочка у больных аневризмой восходящего отдела аорты с выраженной аортальной регургитацией.

3. Оценить результаты хирургической коррекции аневризмы восходящего отдела аорты с аортальной регургитацией по данным внутрижелудочковых потоков крови и скоростей смещения миокарда левого желудочка.

4. Создать современный протокол хирургического лечения аневризмы восходящего отдела аорты, осложненной аортальной регургитацией, на основании объема регургитации, скорости смещения стенки аорты и миокарда левого желудочка, а также внутрижелудочковых и внутрисосудистых потоков крови.

Внедрение в клиническую практику. Результаты диссертационного исследования внедрены в клиническую практику отдела клинической физиологии, инструментальной и лучевой диагностики ФГБНУ «Российский научный центр хирургии им. академика Б. В. Петровского», а

также в процесс обучения ординаторов и курсантов ФГБНУ «Российский научный центр хирургии им. академика Б. В. Петровского». Результаты диссертационной работы отображены в соответствии с НИР на тему: «Создание информационной платформы для поддержки принятия решений в диагностике и лечении больных с патологией сердечно-сосудистой системы и онкологии», № 0394-2020-0007. Срок выполнения 2022 г.

Степень достоверности. Достоверность полученных данных основана на достаточном количестве выполненных исследований, использовании современных методов статистической обработки полученных результатов. Итоговые данные и результаты исследования соотносятся с целью работы и поставленными задачами.

Апробация результатов работы. Основные положения диссертационной работы были доложены и обсуждены на «XXIV Ежегодной Сессии НМИЦ ССХ им. А. Н. Бакулева» Минздрава России с Всероссийской конференцией молодых ученых (Москва, 16–18 мая 2021 г.), XIII Всероссийской научно-практической конференции «Функциональная диагностика – 2021» (Москва, 25–27 мая 2021 г.). Апробация диссертации состоялась 27 октября 2021 года на совместной конференции лаборатории отдела клинической физиологии, инструментальной и лучевой диагностики, отделения реконструктивно-восстановительной сердечно-сосудистой хирургии, в присутствии сотрудников других подразделений ФГБНУ «РНЦХ им. акад. Б. В. Петровского».

Список опубликованных работ по теме диссертации. По результатам диссертационного исследования опубликовано 6 научных работ, из них 2 – в научных рецензируемых журналах, включённых в перечень ВАК для публикации основных научных результатов диссертации.

Личное участие автора в получении научных результатов исследования. По изучаемой проблеме соискателем проанализирована отечественная и зарубежная литература. Автор самостоятельно проводила ЭхоКГ исследование с расчетом показателей, оформления протокола и создания электронной базы данных, осуществляла динамическое наблюдение за пациентами. Соискателем получены результаты исследования, выполнена статистическая обработка данных с последующим анализом и сравнением с литературными данными.

Структура и объем диссертации. Работа изложена на 126 страницах. Диссертация состоит из введения и 5 глав (литературного обзора, материалов и методов исследования, результатов собственных исследований и клинических наблюдений), заключения, выводов, практических рекомендаций, списка сокращений и библиографического списка. Диссертация включает 18 таблиц и 90 рисунков. Список литературы содержит 96 источников (29 отечественных, 67 зарубежных).

ГЛАВА 1 Современные методы оценки потоков крови и функции миокарда левого желудочка и аорты у больных недостаточностью аортального клапана и аневризмой восходящего отдела аорты (литературный обзор)

1.1 Распространенность и этиология недостаточности аортального клапана

Пороки сердца являются распространенной и актуальной проблемой во всем мире, приводящий к инвалидизации, стойкой потере трудоспособности и снижению выживаемости населения. Различают первичные поражения клапанов, если изменения возникают непосредственно на клапанном аппарате, и вторичные, когда изменения вызваны поражением других структур (заболевания корня аорты, миокарда).

При проведении скринингового эхокардиографического исследования у 51% из 2500 человек старше 65 лет было диагностировано поражение клапанов сердца легкого течения [72]. По данным OxVALVE Population Cohort Study (OxVALVE- PCS) распространенность умеренной или тяжелой клапанной патологии сердца составила до 13,2% у лиц в возрасте > 65 и > 75 лет соответственно. Распространенность не диагностированных умеренных и тяжелых пороков сердца у лиц старше 75 лет составила 11,9%. Клапанная патология сердца была клинически значимой у 11,3% среди пожилого населения в возрасте 65 лет и старше (у 18,7% лиц в возрасте > 75 лет). По данным Американской Ассоциации Сердца, на 2021 год частота встречаемости пороков сердца составила 63,9 случаев на 100 000 человек, из которых наиболее распространенными клапанными патологиями являлись: аортальный стеноз – 47,2%, митральная регургитация (МР) – 24,2% и АР –18,0% [89].

Незначительная АР при проведении цветной допплеровской эхокардиографии встречается даже у здоровых людей. В популяционной когорте, по данным Фрамингемского исследования, АР незначительной степени присутствовала у 13% мужчин и 8,5% женщин. Распространенность АР варьировала в зависимости от возраста и тяжести заболевания. Незначительная степень АР встречалась у 3,7, 12,1 и 12,2 % мужчин в возрасте от 50 до 59 лет, от 60 до 69 лет и от 70 до 83 лет соответственно. В этих же возрастных группах у женщин, легкая степень АР встречалась в 1,9, 6,0 и 14,6%. Распространенность АР средней и тяжелой степени составила 0,5, 0,6 и 2,2% у мужчин и 0,2, 0,8 и 2,3% у женщин в возрасте от 50 до 59 лет, от 60 до 69 лет и от 70 до 83 лет соответственно [35].

За последние 60 лет, эпидемиология пороков сердца изменилась с переходом от ревматических к дегенеративным заболеваниям [65]. По данным Euro Heart Survey дегенеративное поражение – более распространенная причина пороков сердца, составляющая 63% всех случаев клапанной патологии [72]. На втором месте оказалась ревматическая болезнь сердца (РБС), на которую приходится около 22% [49].

1.2 Ультразвуковая анатомия аортального клапана и корня аорты

Клапан аорты – часть корня аорты и фиброзного скелета сердца. Корень аорты состоит их 3 полулунных створок АК, 3 синусов Вальсальвы, кольца основания аорты и синотубулярного гребня (3 арочные дуги, соединяющие вершины 3 комиссур) [4]. В норме АК наклонен слева направо и сзади наперед, образуя с основанием сердца угол примерно 20–40 градусов.

АК состоит из трех створок: левой и правой коронарных и некоронарной. Двухмерная (2-D) эхокардиография позволяет оценить анатомию АК. Из левой парастернальной позиции по длинной оси левого желудочка визуализируются две створки (правая коронарная и некоронарная) (Рисунок 1, А), в то время как из парастернальной позиции по короткой оси на уровне аортального клапана возможно визуализировать три равномерно тонкие створки (правую, левую коронарные и некоронарную) с небольшим утолщением в центральной точке кооптации, образованной Аранциевыми узелками (Рисунок 1, Б) [77].

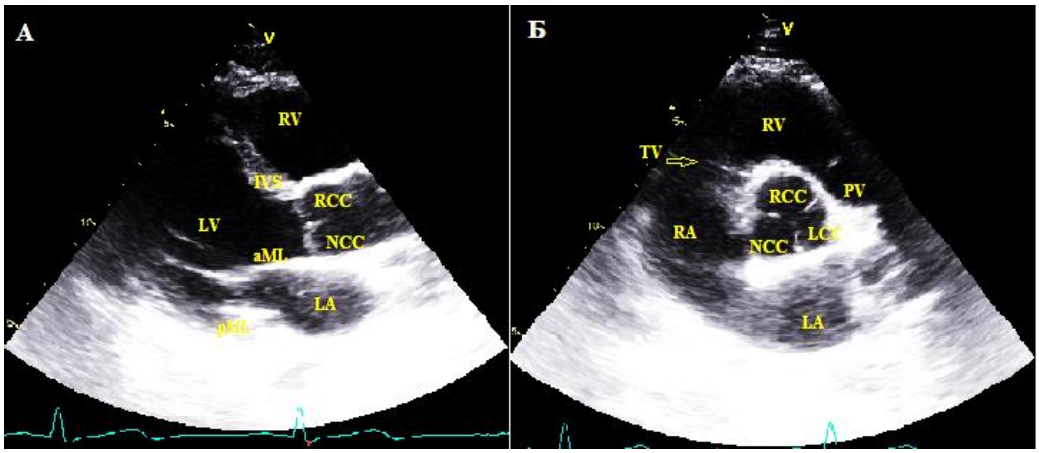

Примечание **–** RCC – правая коронарная створка, LCC – левая коронарная створка, NCC – некоронарная створка, LV – левый желудочек, RV – правый желудочек, LA – левое предсердие, RA – правое предсердие, IVS – межжелудочковая перегородка, PV – клапан легочной артерии

Рисунок 1 – Визуализация аортального клапана при трансторакальной эхокардиографии из парастернальной позиции по длинной оси левого желудочка (**А**) из парастернальной позиции по короткой оси на уровне аортального клапана (**Б**)

Корень аорты и створки АК следует рассматривать как одно целое, элементами которого являются фиброзное кольцо, комиссуральные стержни и арочное кольцо, соединенные в единый каркас, управляющий работой створок и сохраняющий стереометрию корня аорты [6]. Фиброзный каркас распределяет силы напряжения и разгружает оболочечные структуры, уменьшая нагрузку на створки АК [19].

Изменение геометрии корня и восходящего отдела аорты при аневризме, приводит к нарушению распределения напряжений и увеличению нагрузки на створки АК и синусы Вальсальвы, что способствует вторичным изменениям и возникновению «порочного» круга.

1.3 Патогенез и этиология недостаточности аортального клапана

Аортальная регургитация может быть вызвана первичным заболеванием аорты или аномалиями корня аорты и аортального клапана. Врожденный двустворчатый аортальный клапан и дегенеративные изменения створок, включая эктазию корня аорты, являются наиболее распространенными причинами АР. Двустворчатый аортальный клапан наиболее часто приводит к аортальному стенозу, чем к АР, однако неполное закрытие и пролапс створок аортального клапана могут быть причиной изолированной АР. Сочетание двустворчатого аортального клапана с аортопатией и эктазией корня аорты ассоциировано с высоким риском расслоения аорты, и как следствие возникновения АР. На долю АР приходится более 50% операций по замене аортального клапана в Соединенных Штатах, однако, довольно часто легкая степень АР также присутствует у 75% пожилых пациентов со стенозом АК [77]. РБС является распространенной причиной поражения АК в результате которой возникает выраженный фиброз створок, вследствие чего нарушается их адекватная коаптация, что способствует возникновению АР [65]. Другие причины возникновения АР включают в себя разрушение створок АК или препятствие нормальной коаптации из-за наличия вегетаций на створках при инфекционном эндокардите, травматическим и нетравматическим разрывом восходящей аорты или корня с пролапсом створок АК. Причинами могут быть осложнения транскатетерной имплантации (TAVI), дисфункция биологического протеза после операции TAVI, выраженный перимембранозный дефект межжелудочковой перегородки, а также мембранозный субаортальный стеноз, обуславливающий обструкцию выносящего тракта ЛЖ и наличие высокоскоростного кровотока, что приводит к поражению и разрушению створок АК [31, 74].

Аневризма восходящей аорты (ВАо) является распространенной причиной АР, требующей хирургического лечения. Это приводит к расширению фиброзного кольца (ФК) АК и отсутствию нормального смыкания створок. Эти пациенты также склонны к расслоению аорты, что еще больше усугубляет тяжесть АР [68, 88]. Общие причины аномалий корня и восходящего отдела аорты включают возрастную дилатацию аорты, аннулоэктазию, кистозный медионекроз аорты, аортит, системную артериальную гипертензию, системные воспалительные заболевания и заболевания соединительной ткани.

Этиология различна для острой и хронической АР. Причиной острой АР обычно являются инфекционный эндокардит, расслоение и травматический разрыв аорты, а также дисфункция протеза АК и осложнение после операции TAVI [48]. Хроническая АР также может быть вызвана как первичным заболеванием клапана аорты, так и заболеванием корня и восходящего отдела аорты. Кальциноз АК у пожилых людей и двустворчатый клапан являются наиболее распространенной причиной АР. Другие причины хронической АР включают миксоматозную дегенерацию створок, соединительнотканную дисплазию и системные васкулиты [30, 50].

Все формы АР вызывают нарушение внутрисердечной гемодинамики. Нарушение смыкания створок во время диастолы приводит к обратному потоку крови из аорты в полость левого желудочка (ЛЖ). Дополнительный объем регургитирующей крови приводит к увеличению конечного диастолического объема (КДО) ЛЖ и повышению напряжения стенки, вследствие чего развивается компенсаторная эксцентрическая гипертрофия миокарда [16, 93].

Сочетание эксцентрической гипертрофии с увеличением объема ЛЖ приводит к увеличению общего ударного объема. На начальном этапе заболевания, ударный объем и системный кровоток остаются сохранными при наличии недостаточности АК. Несмотря на увеличение объема ЛЖ, конечное диастолическое давление остается нормальным из-за увеличения податливости ЛЖ. Таким образом, изначально, сердце хорошо адаптируется к хронической АР, функционируя как очень эффективный и податливый насос с высокой производительностью. В сущности, это проявление механизма гетерометрического механизма регуляции сердца (закон Франка – Старлинга). Увеличение ударного объема приводит к растяжению периферических артерий и повышению систолического артериального давления [67, 81].

Классификация АР в зависимости от механизма формирования аналогична классификации Carpentier, используемой для митральной регургитации [85] (Рисунок 2).

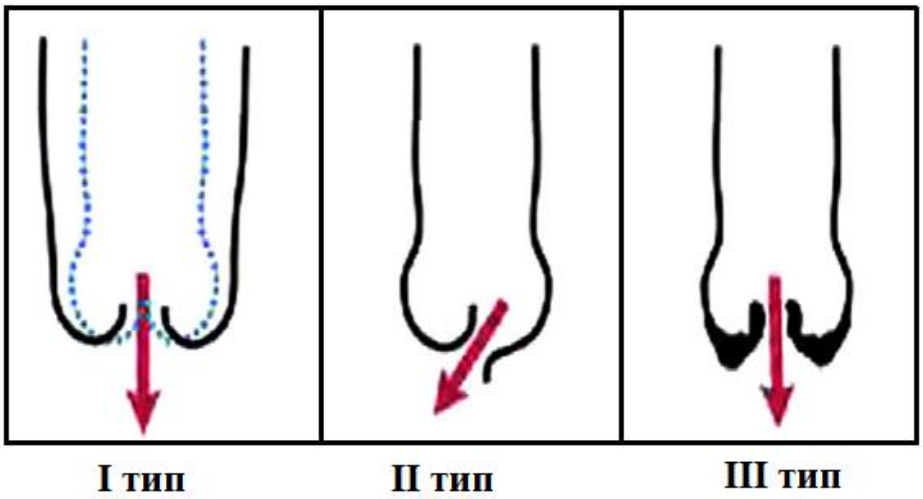

Примечание – Тип I – подвижность створок сохранена в полном объеме, возникновение АР связано с расширением корня и восходящего отдела аорты. Тип II – пролапс створок АК, струя регургитации приобретает эксцентричный характер. Тип III – ограничение подвижности створок из-за фиброза или атеросклеротического поражения в результате воспалительных или дегенеративных изменений

Источник: адаптировано из статьи Berrebi, Alain et al. «Systematic echocardiographic assessment of aortic regurgitation what should the surgeon know for aortic valve repair», 2019

Рисунок 2 – Схема механизма возникновения аортальной регургитации

Тип I – подвижность створок сохранена в полном объеме, возникновение АР связано с расширением корня и восходящего отдела аорты (ФК АК, корня аорты или синотубулярного гребня) – тип Ia, а также перфорации створки – тип Ib.

Тип II – пролапс створок АК, струя регургитации приобретает эксцентричный характер

Тип III – ограничение подвижности створок из-за фиброза или атеросклеротического поражения в результате воспалительных или дегенеративных изменений

Смешанный тип АР по механизму возникновения часто встречается у пациентов с двустворчатым клапаном (может составлять > 80% случаев). Общие механизмы возникновения АР при двустворчатом аортальном клапане включают в себя пролапс створок (створки), расширение фиброзного кольца, расширение корня или синотубулярного гребня [92].

1.4. Хирургическое лечение аортальной недостаточности и аневризмы восходящего отдела аорты

Экстренного хирургического вмешательства требует остро возникшая АР, основной причиной которой является инфекционный эндокардит или диссекция аорты. Раннее оперативное вмешательство значительно улучшает выживаемость больных острой АР. У ряда пациентов, перенесших экстренное хирургическое вмешательство на АК по поводу острой АР по различным показаниям, наблюдается низкая смертность и хорошие отдаленные результаты [60].

При хроническом течении АР многие нуждаются в регулярном наблюдении и систематическом выполнении трансторакальной эхокардиографии (ЭхоКГ) [33, 60]. В то время, как у одних пациентов развивается симптоматика АР, другие длительное время могут оставаться бессимптомными, несмотря на ухудшение систолической и диастолической функции ЛЖ и чрезмерную дилатацию ЛЖ. Такая ситуация является предвестником развития тяжелой сердечной недостаточности, что связано с неблагоприятным прогнозом у пациентов с АР. Бессимптомные пациенты с выраженной степенью АР и нормальной функцией ЛЖ должны наблюдаться не реже одного раза в год. Пациентам, которым был впервые установлен диагноз тяжелой АР или с наличием значительных изменений ЛЖ и/или фракции выброса ЛЖ (ФВ ЛЖ), наблюдение следует продолжать с интервалом в 3–6 месяцев [87]. Хирургическое вмешательство может быть рассмотрено у бессимптомных пациентов со значительной дилатацией ЛЖ (конечный диастолический размер ЛЖ (КДР ЛЖ) > 65 мм), а также с постепенно увеличивающимся размером ЛЖ или прогрессирующим уменьшением ФВ ЛЖ. Пациенты с АР легкой и средней степени тяжести могут наблюдаться ежегодно, а эхокардиография проводится каждые 2 года. Если восходящая аорта расширена (> 40 мм), рекомендуется систематически выполнять компьютерную томографию (КТ) или магнитно-резонансную томографию (МРТ). Последующая оценка размера аорты должна быть выполнена с помощью эхокардиографии и/или МРТ. Увеличение любых размеров > 3 мм должно быть подтверждено с помощью мультиспиральной КТ-ангиографии или МРТ по сравнению с исходными данными. После протезирования восходящей аорты, пациенты с син-

дромом Марфана остаются в группе риска по дилатации неоперированной части аорты, и требуют регулярного наблюдения в течение всей жизни в многопрофильном экспертном центре [87].

Для определения хирургической тактики необходимо учитывать три морфологии восходящей аорты: аневризма корня аорты (синусы Вальсальвы > 45 мм), аневризма трубчатой части восходящего отдела аорты (синусы Вальсальвы < 40–45 мм) и изолированная АР (все диаметры аорты <40 мм) [33]. Также рекомендовано проводить измерения аорты с расчетом индексированных значений, в частности, у пациентов с небольшим ростом [87]. Показания к хирургическому вмешательству при (А) тяжёлой АР и (Б) заболеваниях корня аорты (независимо от степени аортальной недостаточности) согласно рекомендациям европейского общества кардиологов и европейской ассоциации кардио-торакальной хирургии по ведению пациентов с клапанной болезнью сердца [5, 33, 87].

А – тяжелая аортальная регургитация:

1. Хирургическое лечение показано симптомным пациентам, независимо от функции ЛЖ *(класс рекомендаций – I, уровень доказательности – B)* [33].

2. Хирургическое лечение показано асимптомным пациентам с конечным систолическим размером (КСР) ЛЖ > 50 мм или КСР ЛЖ, индексированный на ППТ (КСР ЛЖинд) > 25 мм/м^2 (у пациентов с небольшим размером тела) или ФВ ЛЖ ≤ 50% в покое *(класс рекомендаций – I, уровень доказательности – B)* [33].

3. Хирургическое вмешательство может быть рассмотрено у пациентов с КСР ЛЖинд > 20 мм/м^2 (особенно у пациентов с небольшим размером тела) или ФВ ЛЖ ≤ 55% в покое, если хирургическое лечение сопряжено с низким риском *(класс рекомендаций – IIb, уровень доказательности – C).*

4. Хирургическое лечение показано пациентам, планируемым на реваскуляризацию миокарда или операцию на восходящем отделе аорты или другом клапане *(класс рекомендаций– I, уровень доказательности – C)* [33].

5. Рекомендуется обсуждение консилиумом отдельных пациентов, у которых альтернативой протезирования может быть пластика АК *(класс рекомендаций – IIb, уровень доказательности – C).*

Б – Аневризмы корня или восходящего отдела аорты (независимо от тяжести АР):

1. Пластика аортального клапана рекомендуется молодым пациентам с дилатацией корня аорты, если она выполняется в опытных центрах и ожидаются положительные долгосрочные результаты *(класс рекомендаций – I, уровень доказательности – B).*

2. Хирургическое лечение показано пациентам с синдромом Марфана при максимальном диаметре восходящего отдела аорты > 50 мм [33] *(класс рекомендаций – I, уровень доказательности – C).*

3. Оперативное вмешательство должно быть рассмотрено у пациентов с максимальным диаметром восходящей аорты:

– > 55 мм у всех пациентов;

– > 45 мм у пациентов с синдромом Марфана или наличием дополнительных факторов риска (семейный анамнез расслоения аорты или сосудов, тяжелая аортальная или митральная регургитация, планирование беременности, артериальная гипертензия и/или увеличение диаметра аорты > 3 мм/год), у пациентов с мутациями в генах TGFBR1 или TGFBR2 , включая синдром Лойеса – Дитца [33] *(класс рекомендаций – IIa, уровень доказательности – C);*

– > 50 мм у пациентов с двустворчатым аортальным клапаном или коарктацией аорты при наличии дополнительных факторов риска (семейный анамнез расслоения аорты или сосудов, тяжелая аортальная или митральная регургитация, планирование беременности, артериальная гипертензия и/или увеличение диаметра аорты > 3 мм/год) [33] *(класс рекомендаций – IIa, уровень доказательности – C).*

– > 45 мм у пациентов, которым рекомендуется оперативное вмешательство на аортальном клапане, следует обсудить одновременное протезирование корня, восходящего отдела или дуги аорты *(класс рекомендаций – IIa, уровень доказательности – C)*

Ю. В. Беловым предложена классификация аневризм корня и восходящего отдела аорты, которая широко используется в повседневной практике ФГБНУ «РНЦХ им акад. Б.В. Петровского» (Рисунок 3).

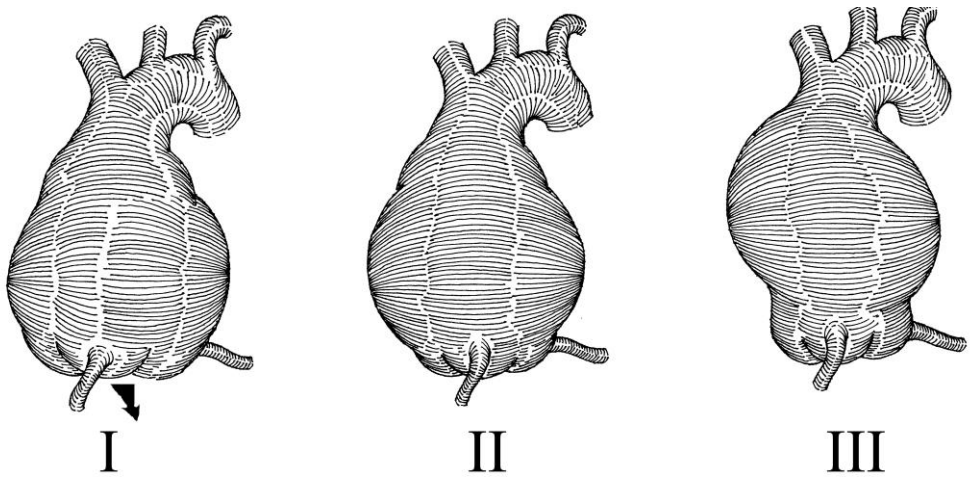

Источник: адаптировано из монографии Белов Ю. В., Чарчян Э. Р. «Аневризмы восходящей аорты с аортальной недостаточностью», 2006

Рисунок 3 Классификация аневризм восходящего отдела аорты. Исходя из данной классификации, все аневризмы восходящего отдела аорты разделены на три типа. I тип – анулоаортальные аневризмы, II тип – супрааннулярные аневризмы, III тип – суправальвулярные или супракомиссуральные аневризмы.

I тип – аннулоаортальные аневризмы. Данный тип аневризм наблюдается при расширении ФК АК с корнем и большей частью восходящего отдела аорты. В действительности, практически все больные I типом аневризм имеют АР.

II тип – супрааннулярные аневризмы. Для данного типа характерны нормальные или несколько увеличенные размеры фиброзного кольца АК и расширение восходящего отдела аорты. Данный тип подразделяется на аневризмы с недостаточностью АК **(II А тип)** и без **(II Б тип)**.

III тип – суправальвулярные или супракомиссуральные аневризмы. Отличительной чертой данного типа аневризм является расширение только тубулярной части восходящей аорты при сохранных размерах корня аорты. Суправальвулярные аневризмы могут сочетаться с нарушением функции аортального клапана **(III А тип)**, или нормальной функцией клапана **(III Б тип)**. Особенностью данной классификации является ее практическая направленность, а именно, тактика хирургического лечения определяется типом аневризмы восходящей аорты.

При I типе операциями выбора являются: операция Бенталла – Де Боно, Кабролля или клапаносохраняющее вмешательство. При II А типе отдается предпочтение операциям Бенталла – Де Боно, Кабролля, Дэвида или Якуба с пластикой корня аорты, а при II Б типе – протезированию аорты с ремоделированием корня по Якубу. Больным с III А типом аневризмы выполняется протезирование аортального клапана с протезированием, либо экзопротезированием восходящей аорты в ее тубулярном отделе. При интактном АК (III Б тип) выполняется реконструкция тубулярной части восходящей аорты [4, 57].

Клапаносохраняющие операции в хирургии корня аорты в настоящее время являются достойной альтернативой протезированию АК. При строгом соблюдении показаний к сохранению нативного клапана, клапансохраняющая операция при реконструкции корня аорты характеризуется высоким уровнем выживаемости и низкой частотой осложнений, отсутствует риск клапанассоцированных осложнений и необходимость пожизненного приема антикоагулянтов [28, 29, 32].

1.5. Современные эхокардиографические методы оценки деформации миокарда левого желудочка

ЭхоКГ – высокоинформативный и широко применяемый метод диагностики клапанных заболеваний, который позволяет оценить анатомию и функцию сердечных клапанов, а также дает представление о гемодинамике и сократительной функции миокарда, определяющих тяжесть течения и прогноз заболевания. Оценка систолической функции ЛЖ у пациентов с клапанными пороками сердца часто зависит от количественной оценки ФВ ЛЖ. Однако в настоящее время широко признана оценка деформации миокарда, в частности глобальной продольной деформации ЛЖ (GLS), которая имеет преимущество перед полуколичественной оценкой локальной сократимости миокарда ЛЖ и количественной оценкой ФВ ЛЖ [1, 17, 18, 27].

Оценка деформации позволяет обнаружить дисфункцию миокарда на ранних стадиях еще до того, как произойдет снижение ФВ ЛЖ [15, 20]. В соответствии с рекомендациями Европейской ассоциации сердечно-сосудистой визуализации (EACVI) и Американского Общества эхокардиографии (ASE) оценка GLS у больных клапанной патологией сердца наиболее рекомендована по сравнению с традиционным измерением ФВ ЛЖ, которая позволяет наиболее точно оценить функцию миокарда у пациентов, перенесших оперативное вмешательство [59].

Под понятием «деформация миокарда» подразумевается изменение длины сегмента миокарда относительно исходной, которая выражается в процентах. Скорость деформации является временной производной и дает информацию о скорости, с которой происходит изменение этой длины. В клинической практике деформацию миокарда возможно оценить с помощью тканевого допплеровского исследования (ТДИ) или спекл-трекинг эхокардиографии [10, 61].

ТДИ имеет ограничения, связанные с углом падения допплеровского луча и активного движения стенки в целом, что приводит к значительным погрешностям при расчетах [53]. В качестве альтернативного способа оценки деформации миокарда была предложена методика спекл-трекинг эхокардиографии (STE, STI), которая основана на отслеживании траектории движения (tracking) акустических маркеров миокарда (speckle) в В-режиме ЭхоКГ [21]. «Рисунок акустических пятен» (speckle pattern) формируется с помощью кодирования каждого участка миокарда индивидуальным оттенком серого цвета. С помощью метода STE можно получать количественные значения, графики и диаграммы деформации (Strain, S) и скорости деформации миокарда ЛЖ (Strain Rate, SR) [3, 7]. К основным преимуществам STE относится отсутствие зависимости от угла сканирования и способность отслеживания направления движения спеклов в трех плоскостях (продольной, циркулярной и радиальной), [27, 34, 36, 61, 70]. Однако для STE присущи ряд ограничений: зависимость качества серошкального двухмерного изображения, разная достоверность отслеживания спеклов в продольном и поперечном направлениях, а так же оптимальная частота кадров, требуемая для адекватного отслеживания акустических маркеров миокарда [20, 61, 64]. В настоящее время значения GLS от минус 18 % до минус 20% определены как нормальные, при этом, снижение GLS менее минус 12% свидетельствует о выраженной систолической дисфункции ЛЖ [76].

Применение Speckle Tracking эхокардиографии у пациентов с аортальной регургитацией

Исследования показали, что анализ деформации ЛЖ может выявить раннюю субклиническую дисфункцию миокарда до развития нарушения ФВ ЛЖ [8, 70, 75]. В исследовании Smedsrud, M с соавторами (2011), продемонстрировано, GLS превосходит оценку ФВ ЛЖ в качестве метода выявления субклинической дисфункции миокарда у пациентов с хронической АР. Это было доказано большой выборкой пациентов с тяжелой АР, у которых до оперативного вме-

шательства был снижен показатель GLS, несмотря на отсутствие снижения ФВ ЛЖ [80]. Хроническая перегрузка ЛЖ объемом при хронической тяжелой АР приводит к прогрессирующему фиброзу миокарда. Снижение GLS у больных АР может свидетельствовать о необходимости оперативного вмешательства [37, 40, 70] . В некоторых многоцентровых исследованиях была выявлена взаимосвязь между уменьшением выживаемости пациентов после хирургического лечения АР и стойким снижением GLS при последующих исследованиях (через 3–12 месяцев) после операции в 5 раз по сравнению с исходным уровнем [31, 40].

1.6 Современное представление о работе миокарда

Истинное представление о функции миокарда не может быть определено исключительно параметрами его деформации, особенно при значительном увеличении напряжения стенок ЛЖ. Концепция работы миокарда была разработана для более точной оценки систолической функции ЛЖ с учетом изменений постнагрузки. Была продемонстрирована линейная корреляция между потреблением кислорода миокардом и площадью петли давления–объема ЛЖ, измеренной с использованием инвазивных методов диагностики. Однако из-за инвазивного характера этот метод не получил широкого распространения в клинической практике. После этого был разработан новый неинвазивный метод расчета работы миокарда, который позволяет включать постнагрузку через неинвазивные петли давления и деформации ЛЖ. Площадь неинвазивной петли деформации давления является новым показателем работы и метаболизма миокарда и, может быть аналогична информации, полученной из инвазивных петель давления–объема. Петля деформации давления ЛЖ построена на основе данных, полученных в результате анализа деформации при STE и объединения их с неинвазивными данными давления ЛЖ, оцененными по артериальному давлению на плечевой артерии (АД). Неинвазивный характер этого нового метода делает его более безопасным и возможным для клинического использования. [2, 38, 78].

Работа миокарда определяется как величина силы, умноженная на величину смещения, и выражается в джоулях. Физический принцип работы также может быть применен к ЛЖ, где смещение заменяется сокращением миокарда или продольной деформацией. Глобальный индекс работы миокарда (GWI) является мерой общего объема работы, выполняемой ЛЖ, и представляет собой среднюю работу, выполняемую суммой всех сегментов ЛЖ [42].

Возможность применения методов оценки работы миокарда в клинической практике могут обеспечить более продвинутую оценку систолической функции ЛЖ, помимо ФВ ЛЖ и GLS, за счет учета изменений в состоянии пред и пост-нагрузки. Работа миокарда может быть измерена неинвазивно с помощью измерения АД на плечевой артерии и деформации с помощью ЭхоКГ [2, 9].

1.7 Современные методы оценки деформации стенки восходящей аорты

Несколько десятилетий назад впервые сообщалось об аневризме восходящей аорты и возникновении внезапного расслоения и разрыва при диаметре аорты более 6 см [39]. Исходя из этого, были утверждены рекомендации относительно показаний к оперативному вмешательству при диаметре аорты 5,5 см [43]. Однако одного диаметра аорты недостаточно для точной стратификации риска развития осложнений. Исследование Международного реестра острых расслоений аорты показало, что почти 60% пациентов с расслоениями аорты типа А имели диаметр аорты < 5,5 см [55, 73]. Поэтому, крайне важно разработать дополнительные диагностические критерии, оптимизирующие и определяющие показания к хирургическому вмешательству. В настоящее время наиболее практичным, надежным и легкодоступным критерием по-прежнему является морфология аорты, полученная на основе КТ и МРТ [41, 90].

Нарушение биомеханики аорты, оцениваемое по ее эластическим свойствам, было выявлено у пациентов с синдромом Марфана на ранних стадиях дилатации аорты, что свидетельствует о прогрессирующем ее расширении. Недавние исследования подчеркнули важность соединения между левым желудочком и аортой. В действительности, движение аортального клапана, возникающее в результате сокращения ЛЖ, приводит к возникновению продольной деформации стенки аорты [63]. Циркулярная и продольная деформация стенки может являться независимым предиктором расслоения аорты типа А [56].

Jinlin Wu с соавторами исследовали способность корня аорты к продольной и циркулярной деформации и растяжимости в прогнозировании скорости расширения корня аорты и возникновения аортальных событий у пациентов с синдромом Марфана. В качестве метода, используемого для расчета циркулярной и продольной деформации и растяжимости аорты, использовали КТ. В своем исследовании авторы отметили, что продольная деформация восходящей аорты может быть связана с дилатацией корня аорты и риском расслоения у пациентов с синдромом Марфана, однако, данный вопрос требует дальнейшего изучения [46].

1.8 Современные методы оценки потоков крови в левом желудочке и аорте

Возникновение потоков крови тесно связано с морфологией и функцией сердечно-сосудистой системы. Эти закономерности отражают адаптацию сердечно-сосудистой системы к поддержанию нормального кровообращения в широком диапазоне рабочих нагрузок. Поиск и описание достоверной информации, связанной с потоками крови, остается сложной задачей ввиду наличия препятствий, связанных с картированием скоростей потоков крови в различных камерах сердца [79]. Движение крови внутри камер сердца обеспечивается за счет работы сердечной мышцы. Эффективная работа миокарда обеспечивает адекватное распределение давления внутри

камер сердца и способствует пространственному внутрисердечному движению крови. До настоящего времени насосная функция сердца оценивалась глобально, посредством измерений давления, ФВ ЛЖ, сердечного выброса и других показателей гемодинамики, в то время как провести подробный анализ пространственного распределения регионального кровотока и давления (динамики потоков крови) не представлялось возможным, ввиду отсутствия специальных методик и программных обеспечений [83, 91].

Внутрижелудочковые потоки крови находятся в тесной взаимосвязи с миокардом, клапанами сердца и сосудами. Движение крови внутри камер сердца является разнонаправленным и вихревым с тенденцией скручиваться или вращаться во время различных фаз сердечного цикла. Наличие гипертрофии миокарда, клапанной патологии сердца, а также других изменений сердечно-сосудистой системы значительно изменяет направление потока крови в ЛЖ [54]. Поэтому, анализ пространственного и временного распределения потоков крови в сердечно-сосудистой системе представляет диагностическую и прогностическую ценность. Допплеровская ЭхоКГ и МРТ сердца используются для измерения скоростей потоков через клапаны, которые являются преимущественно однонаправленными. Недавние технологические разработки и появление новых методов визуализации обеспечили возможность оценки потоков крови в полостях сердца [79]. Методы диагностики, такие как МРТ, КТ и допплеровская ЭхоКГ могут использоваться для визуализации структуры потоков крови в камерах сердца [51, 52] Ультразвуковые методы визуализации обладают более доступной стоимостью и делают его пригодным для рутинного использования в повседневной практике.

Цветное допплеровское картирование (ЦДК) было разработано в середине 1980-х годов с использованием многодиапазонного импульсного допплера. Однако в клинической практике этот метод использовался в роли качественного метода для демонстрации аномального кровотока и патологической турбулентности. Цветной допплер измеряет только осевые скорости кровотока вдоль линии каждого ультразвукового луча. Если бы можно было оценить составляющую радиальной скорости, которая направлена под прямым углом относительно осевой скорости, то объединение осевой и радиальной скоростей позволило бы рассчитать истинный вектор потока на каждом участке. Был предложен альтернативный метод, называемый эхо-динамографией, или векторным отображением потока (vector flow mapping, VFM) [45, 71].

Данный метод позволил измерить как осевые, так и радиальные скорости кровотока, однако, оценить небольшие вихри с низкой скоростью с помощью данной методики не представлялось возможным. В сравнении с фазово-контрастной МРТ погрешность измерений данного метода составляла порядка 15% у здоровых людей [44].

Кроме того, достоверность данных неизбежно зависела от качества и точности цветного допплеровского картирования [66].

В последнее время, для визуализации и моделирования внутрижелудочковых потоков крови широко используются методы МРТ и КТ в сочетании с вычислительными методиками, такими как вычислительная гидродинамика (computational fluid dynamics, CFD) и взаимосвязь жидкости и структуры (fluid-structure interaction, FSI) [26, 51, 82].

Сочетание методов визуализации в совокупности с вычислительными методиками может предоставить дополнительные возможности для оценки патологического характера кровотока [86].

Для оценки потоков крови в камерах сердца была разработана четырехмерная (4-D) МРТ. Однако данный метод исследования требует точной пространственной идентификации анатомии сердечно-сосудистой системы, которая часто бывает плохо видна даже опытному специалисту, главным образом из-за низкого разрешения и плохой визуализации границы между кровью и миокардом. Существуют способы решения данной проблемы, в том числе использование более высокого разрешения и лучшего контрастирования в получаемой плоскости сканирования. Данный способ обеспечивает точную оценку анатомических структур, однако это занимает длительный период времени. Также при проведении 4-D МРТ для оценки потоков крови неминуемы ошибки в сканировании, связанные неоптимальной задержкой дыхания, приводящие к возникновению артефактов и получению некачественных изображений во время дыхательных движений. Неточности в визуализации, используемой для анализа кровотока, могут существенно влиять на результаты и могут служить основанием для неточного анализа данных [47].

Goya S. с соавторами (2018) в исследовании с помощью программы VFM предположили, что сила систолического вихря в полости ЛЖ была связана с сократительной способностью сердечной мышцы. Во время периода изоволюмического напряжения сокращение субэндокардиальных волокон и растяжение субэпикардиальных приводят к кратковременному скручиванию верхушки по часовой стрелке. Сокращение субэпикардиальных волокон приводит к вращению миокарда против часовой стрелки. Непрерывное вращательное движение верхушки ЛЖ и базальных сегментов может быть причиной формирования систолического вихря, придавая спиральную направленность кровотоку в период изгнания. В своей работе авторы предположили физиологическую связь между сократительной способностью ЛЖ и направленностью внутрижелудочковых потоков крови [45].

Kim In Cheol с соавторами (2018), провели исследование, цель которого состояла в том, чтобы оценить, влияют ли параметры вихревого потока левого желудочка на прогноз основных неблагоприятных сердечно-сосудистых событий у пациентов с хронической сердечной недостаточностью (ХСН) и систолической дисфункцией ЛЖ. Данное исследование было основано на анализе параметров вихревого потока, включая кинетическую энергию ЛЖ при помощи ЭхоКГ с использованием контрастного вещества. В своей работе авторы сделали вывод, что повышение

количественных параметров вихревого потока и кинетической энергии ЛЖ, определяемого с помощью контрастной ЭхоКГ, ассоциировано с более низким риском развития основных неблагоприятных сердечно-сосудистых событий и улучшением состояния у пациентов с ХСН [47].

Структура систолического потока крови в восходящем отделе и дуге аорты была исследована с помощью эхо-динамографии [84, 95].

Структура кровотока анализировалась на основе двумерных (2D) и одномерных (1D) распределений векторов скоростей, турбулентности и допплеровского давления, а также изменения ускорения направленности потока. Было высказано предположение о наличии систолического закрученного спирального потока, вращающегося по часовой стрелке в направлении дистальной части восходящей аорты. Исходя из двухмерного распределения потока крови в аорте, считалось, что вращающийся вихрь в базальной части аорты создается импульсом, обусловленным высокоскоростным потоком на ранней стадии изгнания [84].

Внутрижелудочковые потоки крови при хронической аортальной регургитации

Исследование внутрижелудочковых потоков при хронической АР было выполнено Di Labbio, Giuseppe и Kadem, Lyes (2018), на экспериментальной модели ЛЖ, которая состояла из эластичных силиконовых моделей левого предсердия (ЛП), ЛЖ и аорты. Желудочек был заключен в гидравлическую камеру, активация которой контролировалась поршневыми цилиндром. ЛП было напрямую соединено с приподнятым резервуаром, что позволяло предсердиям наполняться пассивно. Наполнение ЛЖ происходило в две различные фазы: расслабление желудочков (волна Е) и систола предсердий (волна А). В начале заполнения гидравлический поршень оттягивается назад, расширяя желудочек по мере его заполнения через митральный клапан. Когда поршень достигал своего максимального обратного хода, сервопривод сжимал ЛП, чтобы обеспечить волну А. С этого момента начиналось гидравлическое сжатие желудочка для обеспечения выброса через АК до резервуара, завершающего сердечный цикл. Рабочая жидкость представляла собой смесь 60% воды и 40% глицерина по объему, имеющую показатель преломления 1,39, динамическую вязкость (4,2 Па·с) и плотность (1100 кг/м^3), относительно аналогичные показателям крови. АР была смоделирована путем раздвигания градуированных стержней, зацепленных под каждой створкой АК, чтобы ограничить закрытие клапана, позволяя при этом створкам свободно открываться.

В экспериментальной модели было показано, что при наличии АР, регургитирующая струя взаимодействует с митральным потоком. Две струи остаются ограниченными стенками ЛЖ, и каждая из них генерирует свои соответствующие вихри. Эти два вихря фактически конкурируют за пространство в полости ЛЖ, причем регургитирующий вихрь постепенно одерживает верх и занимает большую часть объема желудочка по мере увеличения степени тяжести АР [58].

1.9 Векторный анализ миокарда левого желудочка и оценка динамики потоков крови в программе Мультивокс

Метод векторного анализа ЛЖ, был разработан в ФГБНУ «РНЦХ им акад. Б. В. Петровского» (Сандриков В. А., Кулагина Т. Ю.) совместно с МГУ им. М. В. Ломоносова (Гаврилов А. В., Архипов И. В.). Разработанное программное обеспечение позволяет оценить биомеханику сокращения (смещения) миокарда в шести его регионах [14]. Обработка серошкальных ЭхоКГ изображений с регистрацией скоростей смещения миокарда дает более глубокое представление о его функции в каждую фазу сердечного цикла [22]. Векторный анализ и диаграммный метод дают возможность глубоко оценивать систолическую и диастолическую функцию миокарда и обладают качественной и количественной информацией о контрактильной способности сердечной мышцы, позволяют судить о состоянии клапанного аппарата сердца в периоды сердечного цикла [12, 14, 25].

Анализ потоков крови в полостях сердца производится в подмодуле программы Мультивокс. Алгоритм метода заключается в обработке изображений, зарегистрированных в режиме ЦДК. Новый алгоритм диагностики направлен на дополнительную информацию о потоках крови, скоростях и турбулентности, с количественной характеристикой в периоды систолы и диастолы [23, 24, 26].

ГЛАВА 2. Характеристика клинического исследования и инструментальная диагностика аневризмы аорты с аортальной недостаточностью (материалы и методы исследования)

Работа основана на результатах исследований 70 пациентов с аневризмой восходящего отдела аорты, осложненной хронической АР, которым было выполнено хирургическое лечение патологии. Группу контроля составили 20 здоровых добровольцев, средний возраст 32±8 лет. Мужчин в обследуемой группе было 13 (63%), женщин – 7 (37%).

Обследование выполнено трансторакальной ЭхоКГ до операции и в раннем (7–14 дней) периоде после хирургического лечения.

Перед оперативным вмешательством, всем пациентам проводился сбор анамнеза заболевания, клиническое обследование, инструментальные методы исследования: ЭКГ, трансторакальную ЭхоКГ, холтеровское мониторирование ЭКГ, исследование функции внешнего дыхания, дуплексное сканирование периферических сосудов, рентгенография органов грудной клетки, лабораторные исследования.

Пациентам старше 50 лет выполнялась коронароангиография. Из исследования были исключены пациенты, требующие реваскуляризации миокарда: со стенозом ствола левой коронарной артерии > 50%, с проксимальным стенозом передней нисходящей артерии > 50%, двух- или трехсосудистым поражением коронарных артерий со стенозом > 50% и ФВ ЛЖ ≤ 35% [69].

Исследование одобрено локальным этическим комитетом ФГБНУ «РНЦХ им. акад. Б. В. Петровского». У всех пациентов было получено добровольное информированное согласие на участие в исследовании, обработку данных и дальнейшее использование полученных результатов в проспективном анализе.

Возраст пациентов с АР составил 53±15 лет. Мужчин в исследовании было 57 (81,1%), женщин – 13 (18,9%). На Рисунке 4 представлена гистограмма распределения пациентов по возрасту.

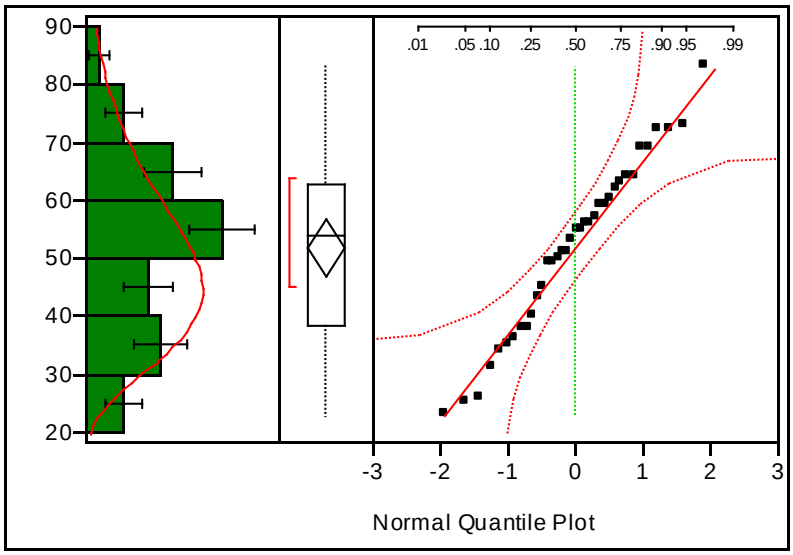

Рисунок 4 – Нормальное распределение пациентов с аортальной регургитацией по возрасту

График распределения больных аневризмой восходящего отдела аорты с АР по возрасту свидетельствует о том, что выбранная группа пациентов однородна (более 50% пациентов находились в диапазоне от 30 до 70 лет). Небольшая часть больных была старше 70 лет, единичные – моложе 30 лет, минимальное и максимальное значение составляли 20 и 85 лет.

У всех больных, включенных в исследование, причиной АР являлась аневризма корня и ВАо, аортальная аннулоэктазия. Из исследования были исключены пациенты с расслоением восходящего отдела аорты, в связи с наличием дополнительных механизмов возникновения АР при данной патологии. С учетом этиологии и механизмов возникновения АР, в исследовании были сформированы критерии включения и исключения пациентов.

Критериями включения в исследование были:

– аневризма ВАо (диаметр ВАо > 55 мм у всех пациентов, диаметр ВАо > 50 мм у пациентов с сидромом Марфана или > 45 мм у пациентов с сидромом Марфана и наличием дополнительных факторов риска);

– выраженная АР;

– сохранная ФВ ЛЖ (> 54% для женщин и > 52% для мужчин);

– оптимальная эхолокация ЛЖ и ВАо;

– оптимальная частота кадров в движущихся сериях ультразвуковых изображений (> 50 кадров/сек).

Критериями исключения из исследования были:

– ИБС, требующий реваскуляризации миокарда (также наличие предшествующего коронарного вмешательства);

– постинфарктный кардиосклероз;

– сопутствующий порок МК (митральный стеноз или митральная недостаточность, требующая коррекции);

– аортальный стеноз;

– изолированная АР (пролапс створок АК, инфекционный эндокардит);

– расслоение ВАо;

– фибрилляция предсердий, частая желудочковая и наджелудочковая экстрасистолии, нарушения проводимости сердца.

Тяжесть заболевания, установленная на основании симптомов и физической активности, оценивалась в соответствии с классификацией ХСН по NYHA (2004). В зависимости от функционального класса (ФК) больные были распределены следующим образом: II ФК – 75 % пациентов, III ФК – 25% пациентов. Сопутствующие заболевания у обследованных пациентов представлена в Таблице 1.

Таблица 1 – Сопутствующие заболевания, диагностированные у больных с недостаточностью аортального клапана (n = 70)

Заболевание	*Количество пациентов*	*%*
Гипертоническая болезнь	68	97
Сахарный диабет	18	26
Атеросклероз БЦА	41	59
Варикозная болезнь нижних конечностей	59	84
Заболевания желудочно-кишечного тракта	45	64
Заболевания мочеполовой системы	10	14

Для оценки влияния объемной перегрузки ЛЖ на степень гипертрофии миокарда при выраженной степени АР был проведен мультивариантный анализ взаимосвязи между КДО и массой миокарда ЛЖ (ММЛЖ) (Рисунок 5).

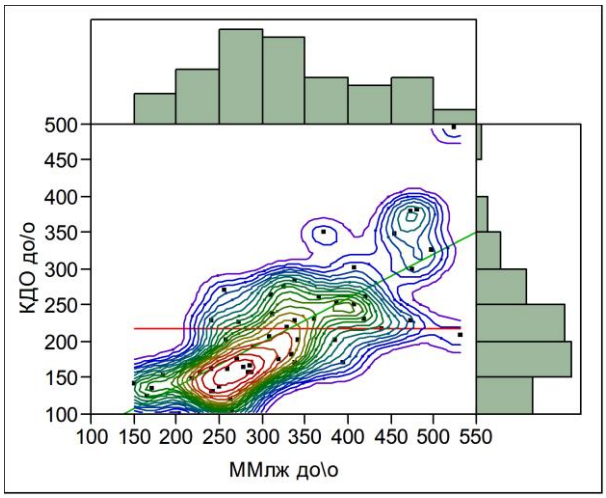

Рисунок 5 – Мультивариантный анализ взаимосвязи между КДО и ММЛЖ у больных выраженной АР и аневризмой восходящего отдела аорты до операции

Из представленного графика распределения больных следует, что выраженная объемная перегрузка ЛЖ приводит к значимой эксцентрической гипертрофии и увеличению ММЛЖ у большинства пациентов, включенных в исследование, что доказывает однородность выбранной группы.

Всем пациентам, включенным в исследование в условиях искусственного кровообращения (ИК) и холодовой фармокологической кардиоплегии было выполнено хирургическое лечение в объеме пластики АК по методике Т. Дэвида или El-Khoury с протезированием восходящего отдела аорты синтетическим протезом (39 пациентов) и операции Бенталла – Де Боно клапансодержащим кондуитом «St. Jude Medical», «МедИнж» (31 пациент).

2.1 Методика проведения комплексного трансторакального эхокардиографического исследования

Трансторакальная ЭхоКГ проводилась по протоколу, принятому в ФГБНУ «РНЦХ им. акад. Б. В. Петровского» в соответствии с рекомендациями американского общества эхокардиографии, европейской ассоциации сердечно-сосудистой визуализации и европейского общества кардиологов. ЭхоКГ исследование выполняли в состоянии покоя на ультразвуковых приборах экспертного класса VIVID – E9, VIVID – E7 (GE HC, USA) мультичастотным матричным датчиком 3,5–4,6 МГц одновременно с регистрацией ЭКГ на мониторе ультразвукового прибора, перед исследованием в обязательным порядке выполняли измерение артериального давления. Составляли базу данных обследованных лиц с внесением паспортных и антропометрических сведений для каждого больного.

Трансторакальная ЭхоКГ заключалась в получении стандартных эхокардиографических позиций: парастернальная позиция длинной и короткой оси ЛЖ, апикальные четырех-, двух- и трехкамерные позиции, субкостальная позиция длинной и короткой оси основания сердца, субкостальная позиция с визуализацией нижней полой вены, а также супрастернальная позиция дуги аорты. Трансторакальная ЭхоКГ включала в себя регистрацию изображений в В-режиме, анализ в режиме ЦДК, регистрацию кровотоков через митральный, аортальный и трикуспидальный клапаны с помощью импульсно-волновой и постоянно-волновой допплерографии, оценку скорости движения фиброзных колец митрального и трикуспидального клапанов с помощью ТДИ совместно с импульсно-волновой допплерографией. Обязательным условием при выполнении трансторакальной ЭхоКГ являлось получение двухмерных изображений (в В-режиме) удовлетворительного качества (частота кадров более 50 кадров/с) для последующей обработки в режиме офлайн.

Все исследования в виде неподвижных и динамических изображений (кинопетля в 3–5 кардиоциклов) сохранялись в памяти рабочей станции «Echopac» (GEVingmedUltrasound) и, в дальнейшем, экспортировались в ПК с программой Мультивокс (разработка ФГБНУ «РНЦХ им. академика Б. В. Петровского» совместно с МГУ им. М. В. Ломоносова).

Измерения геометрии полостей сердца (линейные размеры и объемы камер сердца, индексированные к ППТ), вычисления ММЛЖ, толщины МЖП в базальном, среднем и верхушечном сегментах, позволяли оценивать структурно-функциональное состояние миокарда ЛЖ. Оценивали основные гемодинамические показатели, такие как скоростные параметры кровотоков, систолическую и диастолическую функцию ЛЖ, насосную функцию ЛЖ по ФВ, степень недостаточности на клапанах (аортальном, митральном и трикуспидальном). Также производили измерения размеров аорты, индексированных к ППТ, в соответствии с современными рекомендациями [59].

Оценка систолической функции и вычисление массы миокарда левого желудочка

Объемные показатели ЛЖ (КДО, КСО) и ФВ ЛЖ оценивали по модифицированному методу Симпсона (биплановый метод дисков) в В-режиме. Полученные объемные показатели были соотнесены с ППТ. В соответствии с рекомендациями EACVI/ASE (2015) нормативные показатели КДО для женщин составили от 29 до 61 мл/м^2, для мужчин – от 34 до 74 мл/м^2 [59].

При оценке ФВ ЛЖ с учетом действующих рекомендаций нормативные показатели находятся в диапазоне: ФВ ЛЖ 52–72% для мужчин и 54–74% для женщин [59].

Локальная сократимость ЛЖ оценивалась посегментарно, в соответствии с 17-сегментной моделью ЛЖ [59].

В соответствии с рекомендациями американского общества эхокардиографии, существует несколько методов измерений ММЛЖ с помощью трансторакальной ЭхоКГ: в М-режиме, в двухмерном и трехмерном режимах.

Наиболее точным и часто используемым в ежедневной практике является двухмерный метод оценки ММЛЖ, основанный на формулах «площадь-длина» и «усеченного эллипсоида» с использованием короткой оси ЛЖ на уровне папиллярных мышц и апикальной четырехкамерной позиции [59].

Измерения проводятся в конце диастолы, папиллярные мышцы и кровь в полости ЛЖ исключают из расчетов.

Расчет ММЛЖ с помощью формул «площадь–длина» и «усеченного эллипсоида» представлены на Рисунке 6.

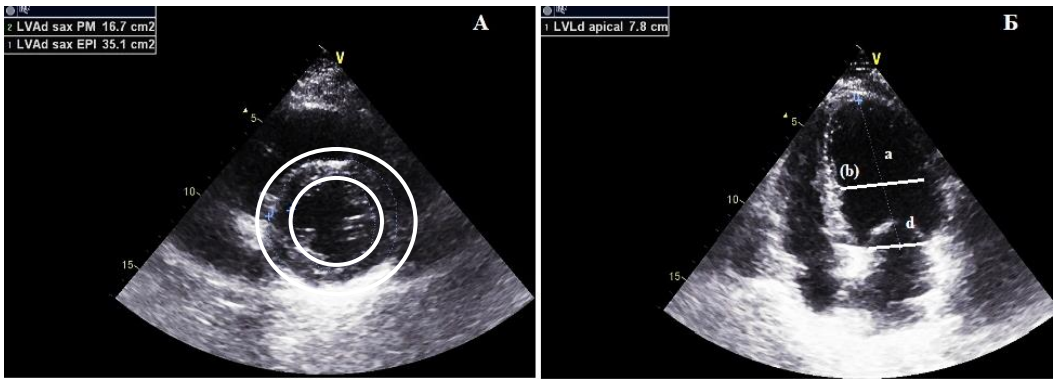

Примечание **– А** – короткая ось левого желудочка на уровне папиллярных мышц, **Б** – апикальная четырехкамерная позиция. А – общая площадь левого желудочка, А2 – площадь полости левого желудочка, Am – площадь миокарда левого желудочка, a – большая полуось от малой полуоси до верхушки левого желудочка, b – радиус по короткой оси, d – усеченная большая полуось от малой полуоси до плоскости митрального кольца.
Источник: адаптировано из (Lang R. M. et al. Recommendations for cardiac chamber quantification by echocardiography in adults: an update from the EACVI/ASE // J. Am. Soc. Echocardiogr. 2015).

Рисунок 6 – Способы вычисления массы миокарда ЛЖ
с помощью формул площадь – длина (A/L) и усеченного эллипсоида (TE)

Оценка размеров аорты и фиброзного кольца аортального клапана

Измерения размеров аорты и ФК АК производятся в В-режиме из парастернальной позиции по длинной оси ЛЖ «от внутреннего края к внутреннему краю». Измерения размеров аорты производят в диастолическую фазу кардиоцикла, тогда как измерения ФК АК производят в фазу систолы ЛЖ [87]. Для измерений следует использовать изображения с максимальными размерами корня аорты (Рисунок 7).

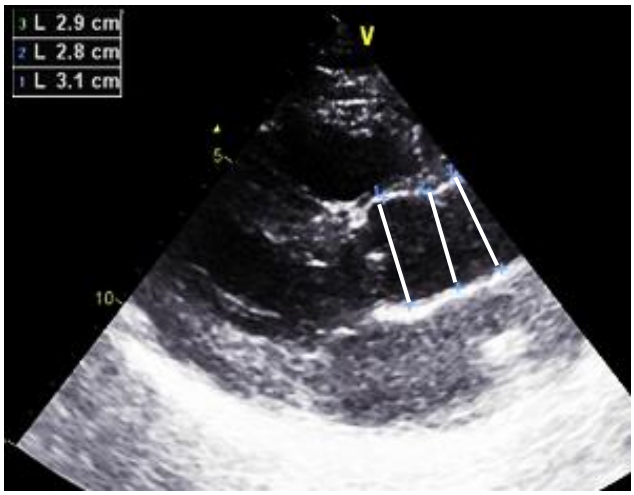

Рисунок 7 – Измерение аорты в В-режиме из парастернальной позиции по длинной оси по принципу «от внутреннего края к внутреннему краю»

В соответствии с рекомендациями EACVI/ASE (2015г) размеры аорты и ФК АК были соотнесены с возрастом, полом и ППТ. Нормативные показатели размеров аорты и ФК АК, индексированных к ППТ, представлены в Таблице 2.

Таблица 2 Абсолютные нормальные значения и индексированные размеры аорты и фиброзного кольца аортального клапана [Lang R. M. et al., 2015]

	Абсолютные значения (см)		*Индексированные значения (см/м^2)*	
	Мужчины	Женщины	Мужчины	Женщины
Фиброзное кольцо	2,6±0,3	2,3±0,2	1,3±0,1	1,3±0,1
Синусы Вальсальвы	3,4±0,3	3,0±0,3	1,7±0,2	1,8±0,2
Синотубулярный гребень	2,9±0,3	2,6±0,3	1,5±0,2	1,5±0,2
Проксимальный отдел восходящей аорты	3,0±0,4	2,7±0,4	1,5±0,2	1,6±0,3

Оценка степени аортальной регургитации

АР возможно оценить качественно, полуколичественно и количественно с помощью цветного, имульно-волнового и постоянно-волнового допплеровского картирования [87, 96].

Цветное допплеровское исследование. Качественная оценка степени АР в режиме цветного допплеровского картирования представляет собой визуализацию глубины проникновения

регургитирующей струи в полость ЛЖ в диастолу из апикальной трехкамерной и пятикармерной позиций:

1) I ст. – струя регургитации не выходит за пределы ½ длины передней створки митрального клапана;

2) II ст. – достигает конца передней створки митрального клапана;

3) III ст. – достигает ½ длины ЛЖ;

4) IV ст. – достигает верхушки ЛЖ.

При наличии центральной струи регургитации, для полуколичественной оценки степени тяжести АР используется отношение ширины струи АР к диаметру выносящего тракта левого желудочка (ВТЛЖ).

Для расчета данного параметра используется парастернальная позиция по длинной оси ЛЖ. Соотношение < 25% указывает на легкую степень аортальной регургитации, 25–64% – умеренная степени АР, соотношение > 64% свидетельствует о выраженной степени АР.

Аналогично, для оценки степени тяжести АР используется отношение площади струи по короткой оси на уровне аортального клапана к площади ВТЛЖ (отношение > 60% указывает на выраженную степени АР) [96].

Vena contracta (ширина потока в месте его формирования) – самая узкая часть регургитации, сразу после прохождения отверстия, коррелирующая со степенью тяжести регургитации. Определение размера VC производится из парастернальной позиции по длинной оси ЛЖ (Рисунок 8).

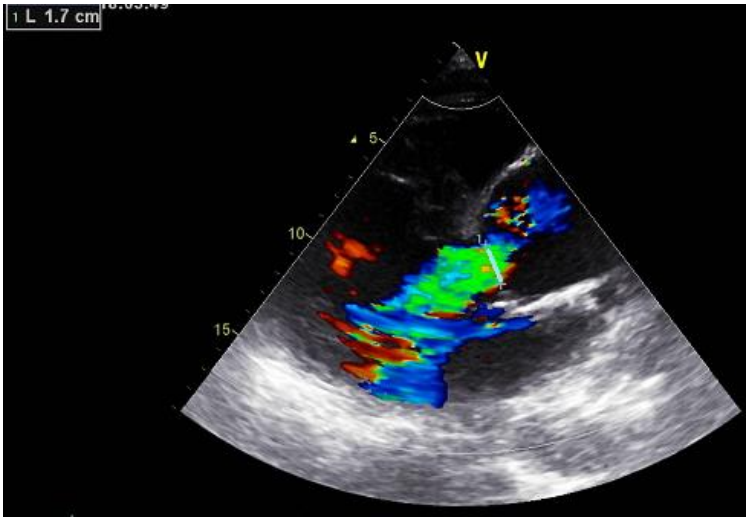

Рисунок 8 – Определение размера Vena contracta из парастернальной позиции по длинной оси левого желудочка

Степень тяжести АР с помощью оценки перешейка регургитации:

– vena contracta < 0,3 см – незначительная степень;

– vena contracta 0,3–0,6 см – умеренная степень;

– vena contracta > 0,6 см – выраженная степень;

PISA (проксимальная часть струи регургитации) – радиус PISA измеряется из парастернальной позиции по длинной оси ЛЖ или апикальной пятикамерной позиции. Проксимальная часть струи регургитации состоит из изоскоростных дуг (многочисленные дуги с одинаковой скоростью кровотока), которые формируются по мере конвергенции и увеличении скорости потока в области отверстия. Каждая из дуг в области проксимальной части струи соответствует определенной скорости кровотока, которую можно идентифицировать, регулируя предел Nyquist при ЦДК.

PHT (Pressure Half-time) – время полуспада диастолического градиента, которая определяется как разность давлений между аортой и левым желудочком.

При большом регургитирующем объеме крови в полость ЛЖ происходит быстрое выравнивание давления между аортой и ЛЖ, соответственно, время полуспада градиента будет достаточно низким.

На Рисунке 9 представлен метод расчета PHT.

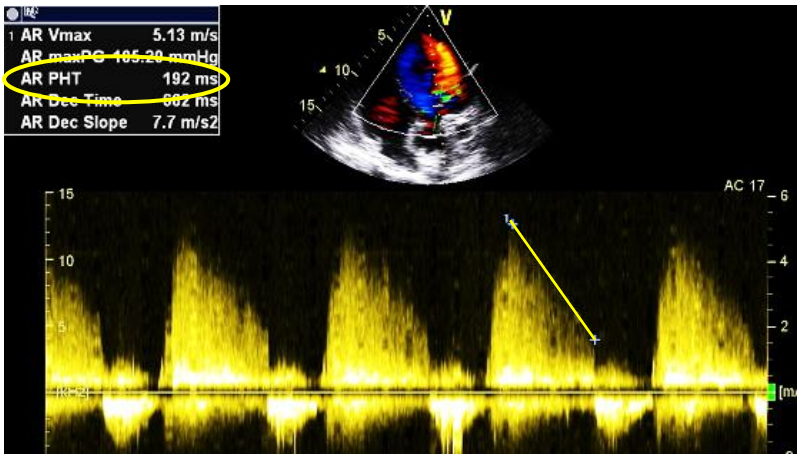

Рисунок 9 – Определение времени полуспада градиента аортальной регургитации с помощью постоянно-волнового допплера

Согласно критериям степени тяжести АР по времени полуспада градиента PHT > 500 мс – незначительная степень АР; PHT 500–200 мс – умеренная степень АР; PHT < 200 мс – выраженная степень АР [87, 96].

Эффективная площадь отверстия регургитации (EROA) – параметр, который вычисляется с помощью объединенной в прибор формулы

$$EROA = (2\pi r^2) \times VAlias / PkV_{AR}\ (см^2), \quad (1)$$

основанной на оценке проксимальной зоны регургитации (PISA), пиковой скорости регургитации в раннюю диастолу (PkV_{AR}) при постоянно-волновой допплерографии, а также скорости искажения допплеровского спектра при ЦДК (VAlias).

На Рисунке 10 представлен способ расчета EROA.

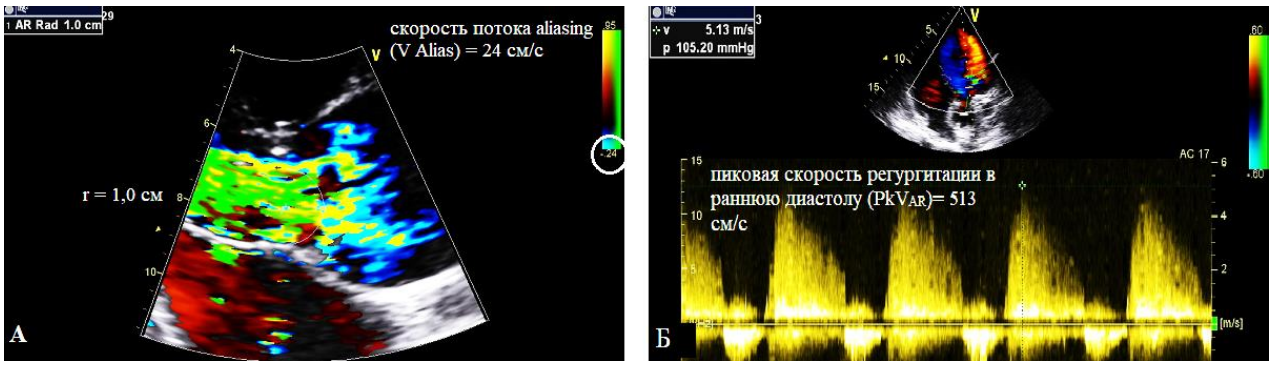

Примечание – **А** – оценка проксимальной зоны регургитации (PISA) из парастернальной позиции по длинной оси левого желудочка: сдвиг базовой линии для получения PISA, измерение радиуса PISA (PISA AR) с применением эффекта aliasing; **Б** – оценка пиковой скорости регургитации в раннюю диастолу (PkV_{AR}) с помощью постоянно-волнового допплера (пятикамерная апикальная позиция)

Рисунок 10 – Расчет EROA с помощью оценки PISA

Классификация степени тяжести АР по показателю EROA:

1) EROA <0,10 см^2 – незначительная степень АР;

2) EROA 0,10–0,30 см^2 – умеренная степень АР;

3) EROA > 0,30 см^2 – выраженная степень АР [87, 96].

Объем регургитации АР (RVol AR, см^3) вычислялся по формуле:

$$R\ Vol\ AR = EROA \times VTI_{AR} \quad (2)$$

где EROA – площадь эффективного отверстия АР;
VTI – интеграл линейной скорости потока АР.

Степень тяжести АР по объему регургитации АР:

1) RVol AR < 30 мл – незначительная степень;

2) RVol AR 30–60 мл – умеренная степень.

3) RVol AR > 60 мл – выраженная степень АР [87].

Ретроградный диастолический поток в нисходящей аорте регистрируется из супрастернальной позиции с помощью импульсно-волновой допплерографии. Наличие голодиастолического ретроградного потока в нисходящем отделе аорты с конечной диастолической скоростью > 20 см/с свидетельствует о наличии выраженной степени АР [87].

Оценка деформации миокарда ЛЖ с помощью метода Speckle Tracking эхокардиографии

STE основана на отслеживании акустических маркеров миокарда (спеклов), представленных в виде ярких и темных пятен в миокарде на серошкальных изображениях, которые отслеживаются от кадра к кадру относительно их исходного положения. С целью снижения погрешности измерений, при проведении STE, должны быть получены серошкальные изображения надлежащего качества с частотой кадров 40–80 кадров/с. Для оценки деформации миокарда с помощью STE проводили обработку изображений, полученных из апикальных 4-, 2- и 3-камерных позиций, в режиме офлайн. Оконтуривание границ эндокарда ЛЖ проводили в одном кардиоцикле между

зубцами R на ЭКГ, оконтуривание эпикарда производилась системой автоматически. Программное обеспечение выполняет разбиение миокарда ЛЖ на 6 сегментов, посредством отслеживания стенки и определения толщины миокарда, после чего производится автоматический расчет глобальной продольной деформации (GLS) миокарда ЛЖ и пиковой систолической деформации (PSS) для каждого сегмента ЛЖ (Рисунок 11).

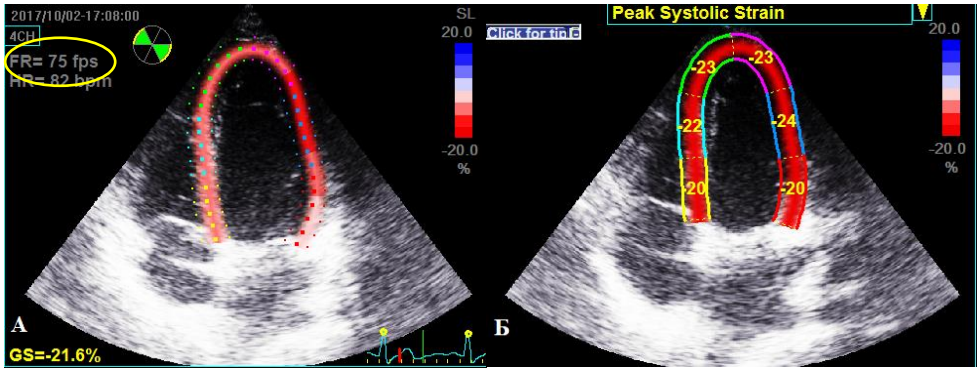

Примечание – Получено серошкальное изображение надлежащего качества (частота кадров (FR) 75 кадров/с). Толщина стенки ЛЖ визуализируется в 6 сегментах. **А** – глобальная продольной деформации ЛЖ (GLS), **Б** – пиковая систолическая деформация для каждого сегмента ЛЖ

Рисунок 11 – Анализ деформации миокарда левого желудочка с помощью метода Speckle Tracking эхокардиографии из апикальной 4-камерной позиции в режиме офлайн

GLS является наиболее часто используемым параметром систолической деформации и представляет собой среднюю величину относительного изменения длины миокарда ЛЖ между конечным диастолическим и конечным систолическим значением во всех сегментах [62]. Деформация миокарда ЛЖ с помощью метода STE была оценена у всех пациентов с аневризмой ВАо и АР до и после операции, а также у всех обследованных лиц в контрольной группе.

2.2 Регистрация векторного анализа левого желудочка и аорты

Функцию миокарда ЛЖ оценивали с помощью метода векторного анализа, основанного на обработке серошкальных двухмерных изображений. Данный метод позволяет посредством трансторакального ЭхоКГ получать данные о механических характеристиках сокращения миокарда за сердечный цикл. Алгоритм данной методики заключается в отслеживании акустических пятен миокарда (спеклов) от одного кадра к другому относительно их исходного положения, на серошкальных изображениях в В-режиме.

Офлайн анализ и постобработка исследований проводилась посредством сохранения статистических и динамических изображений в памяти рабочей станции “Echopac” (GE Vingmed Ultrasound) в цифровом формате DICOM, с последующим экспортом в базу данных персонального компьютера.

Для получения количественных характеристик векторного анализа, выполняли обработку движущихся изображений в программе «Мультивокс», предварительно подобрав один кардиоцикл (зубец R-R на ЭКГ) из числа сохраненных в памяти изображений в апикальной трехкамерной позиции с изображением ЛЖ удовлетворительного качества. Затем, в выбранном кардиоцикле, выполняли трассировку эндокарда ЛЖ, с последующей корректировкой соответствия проведенного контура границе эндокарда в движении. Далее, разработанный алгоритм обработки изображения регистрировал скорости движения миокарда левого желудочка с использованием 18-сегментной модели: 6 сегментов в одном сечении на трех уровнях: базальном, среднем и верхушечном (Рисунок 12).

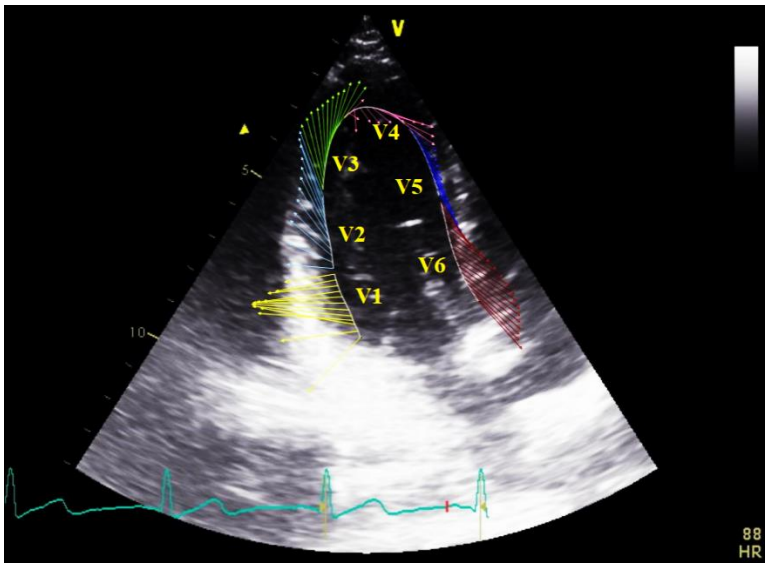

Примечание – Каждый сегмент левого желудочка обозначен определенным цветом (V1, V6 – базальные сегменты левого желудочка; V2, V5 – средние сегменты левого желудочка, V3, V4 – апикальные сегменты левого желудочка).

Рисунок 12 – Вектора скоростей смещения миокарда в апикальной трехкамерной позиции в программе «Мультивокс»

Программное обеспечение анализирует скорости смещения миокарда ЛЖ в шести его регионах в течение сердечного цикла. Количественные характеристики скоростей смещения миокарда для каждого его сегмента представлены как среднее значение скорости смещения в каждом из этих сегментов (Рисунок 13).

Методика векторного анализа корня и восходящего отдела аорты основана на анализе изменения просвета аорты во времени в программе «Мультивокс». Алгоритм данного метода базируется на технологии слежения за акустическими пятнами в стенке аорты и включает в себя инструмент для корректировки контура исследователем.

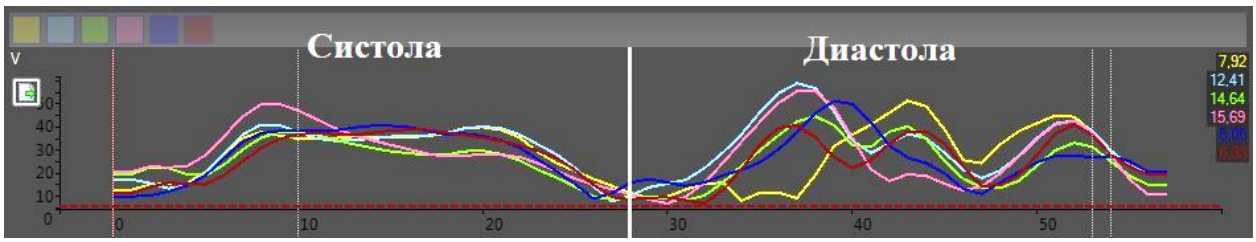

Примечание – Каждая кривая на графике соответствует цвету векторов в выбранных сегментах. На оси абсцисс представлен временной промежуток, на оси ординат представлены скорости смещения миокарда левого желудочка в соответствующих сегментах в мм/с. Белая линия разграничивает фазы систолы и диастолы

Рисунок 13 – Графики векторов скоростей смещения миокарда левого желудочка в кардиоцикл у здорового человека

Количественные характеристики векторного анализа получали при помощи записи ЭхоКГ изображений удовлетворительного качества из парастернальной позиции по длинной оси ЛЖ. Серошкальные изображения аорты, сохраненные в цифровом формате DICOM. Далее, из числа сохраненных в памяти последовательных изображений выбирали один кардиоцикл в парастернальной позиции по длинной оси ЛЖ. После этого, вручную выполняли оконтуривание стенок корня и восходящего отдела аорты от фиброзного кольца АК на всем протяжении в пределах визуализации с последующим покадровым слежением и корректировкой соответствия проведенного контура стенке аорты. Затем, в программе производили построение векторов скоростей смещения стенок аорты (Рисунок 14).

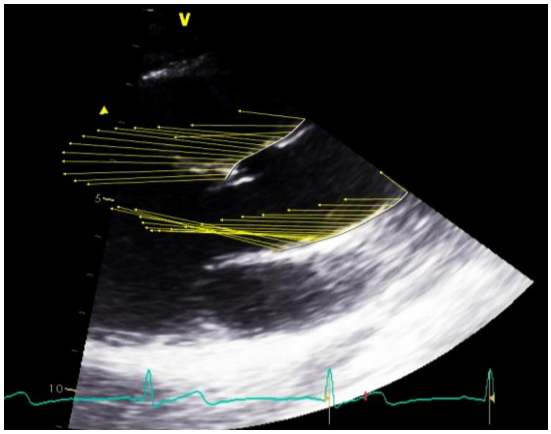

Рисунок 14 – Вектора скоростей смещения стенок аорты в программе «Мультивокс». Алгоритм методики основан на слежении за акустическими пятнами (спеклами) в стенке аорты

Для вычисления количественных характеристик и производилось следующее геометрическое построение, отражающее расчет деформации и сдвига стенки аорты во времени (Рисунок 15).

Расчёт скорости деформации и сдвига стенки аорты во времени заключается в следующем: через центр масс двух контуров (стенок аорты) проводится прямая линия («А») с разбиением верхнего и нижнего контура на 4 сегмента [26] (Рисунок 16), через центр которых проводится перпендикуляр на линию «А». Прямая, проведенная от линии «А» к центру верхнего сегмента – расстояние (Т); прямая, проведенная от линии «А» к центру нижнего сегмента – расстояние (В).

Расстояние между двумя линиями T и B – величина (h) [26]. Продольную деформацию стенки аорты во время кардиоцикла можно представить, как скорость изменения сегментов стенки аорты по отношению ко времени [26].

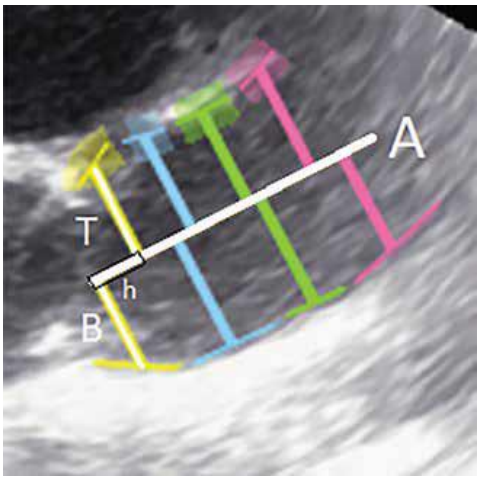

Примечание **–** A – прямая, проведенная через центр масс стенок аорты; B – длина от центра нижнего сегмента до центральной линии «A»; T – длина от центра верхнего сегмента до центральной линии «A»; h –длина между двумя перпендикулярами B и T

Рисунок 15 – Принципы расчета скорости деформации и сдвига стенки аорты во времени

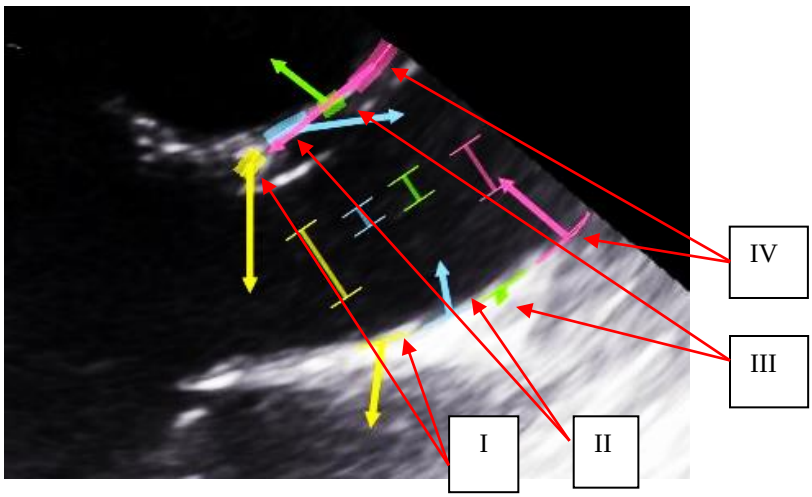

Примечание **-** Каждый сегмент стенки аорты обозначен определенным цветом (I – желтым; II – голубым; III – зеленым; IV – розовым)

Рисунок 16 – Вектора сдвига стенок аорты в парастернальной позиции по длинной оси левого желудочка в программе «Мультивокс» у здорового человека

Алгоритм позволяет оценить динамику смещения сегментов стенок аорты относительно центральной линии сосуда (L), а также скоростей смещения сегментов (V) в каждый период сердечного цикла. Количественные характеристики сдвига стенки аорты и скоростей смещения стенки аорты для каждого сегмента представлены на Рисунке 17. Значения сдвига стенок аорты (L) и скоростей смещения стенок аорты (V) были оценены у пациентов с аневризмой аорты и АР до операции и после хирургического лечения (при условии удовлетворительной эхолокации и качественной записи серошкальных изображений), а также у лиц в группе контроля.

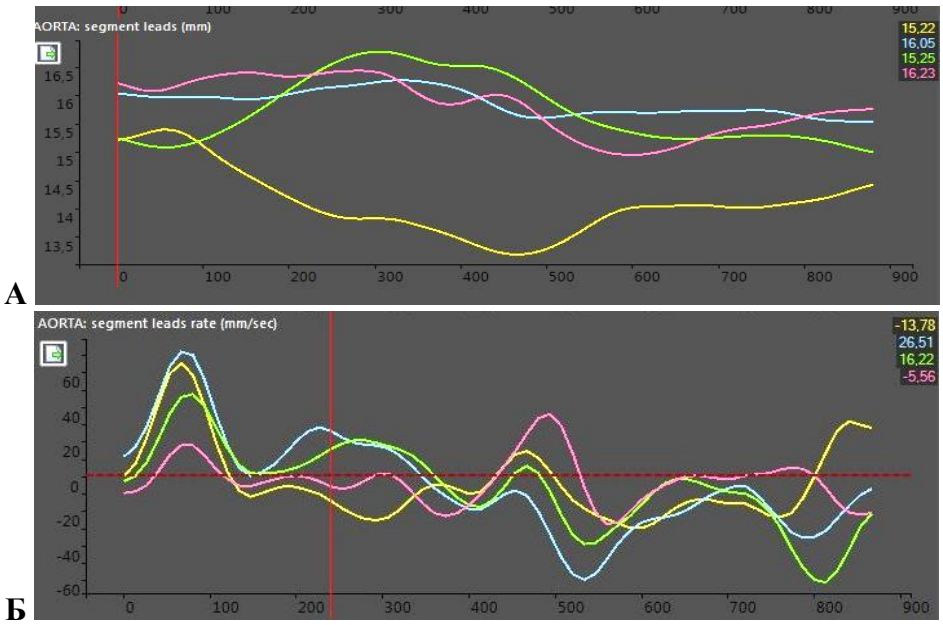

Примечание – Каждая кривая на графике соответствует цвету векторов в выбранных сегментах (I – желтый; II – голубой; III – зеленый; IV – розовый). На оси абсцисс представлен временной промежуток (А, Б), на оси ординат представлены: значения сдвига стенок аорты (L) в соответствующих сегментах в мм (А), скорости смещения стенок аорты (V) в соответствующих сегментах в мм/с (Б).

Рисунок 17 – А – Кривые сдвига стенок аорты, **Б** – кривые скоростей смещения стенок аорты на протяжении кардиоцикла у здорового добровольца

2.3 Количественный анализ внутрижелудочковых и внутрисосудистых потоков крови

Оценка внутрижелудочковых и внутрисосудистых потоков крови основана на применении режима ЦДК, однако, допплеровское исследование имеет ряд ограничений, а именно: измерение скоростей происходит только по направлению к датчику или от датчика, невозможность оценки низкоскоростных потоков, ограничение скорости получения кадров (не более 15–20 кадров/с при установке полносекторной рамки в режиме ЦДК).

Алгоритм определения градиентов давления и внутрижелудочковых потоков крови основан на уравнении Навье–Стокса (система дифференциальных уравнений в частных производных, описывающая движение вязкой ньютоновской жидкости) и уравнении неразрывности. Вязкость крови принимается равной 3,88 мПа·с (при t = 37ºС), соответствующей нормальным значениям, без учета влияния внешних сил (гравитации) [13, 94].

Для получения внутрижелудочковых потоков крови регистрировали изображения в апикальных позициях в режиме ЦДК (3–5 кардиоциклов) одновременно с обязательной регистрацией отведения ЭКГ на мониторе ультразвукового прибора. Для оценки внутрижелудочковых потоков крови генерируется усредненный цикл из 3–5 кардиоциклов, содержащий 30 кадров [23].

Для обработки внутрижелудочковых потоков крови производится оконтуривание эндокарда ЛЖ, после чего программа обработки изображений позволяет анализировать динамику изменений внутрижелудочковых потоков крови в каждую фазу сердечного цикла.

Для определения количественных характеристик скоростей потоков крови, проводили условную прямую линию от середины фиброзного кольца митрального клапана к верхушке ЛЖ. После чего, регистрировали скорости внутрижелудочковых потоков по направлению кровотока в различных отделах ЛЖ – на базальном, среднем и верхушечном уровнях в см/с (Рисунок 18).

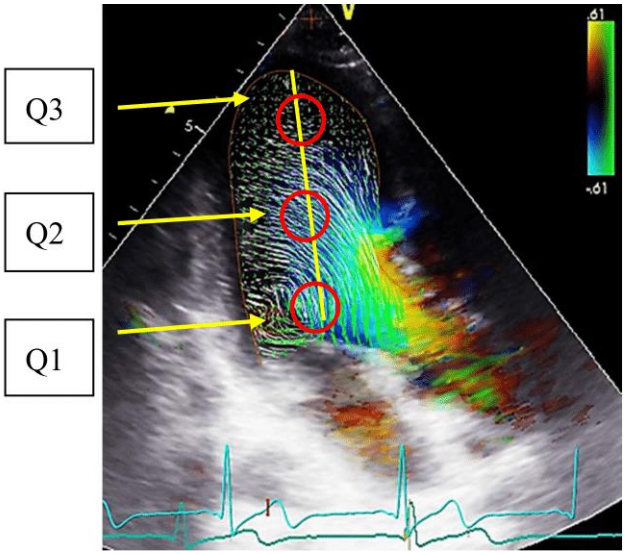

Примечание – Определение количественных характеристик потоков крови проводили с помощью условной прямой линии, проведенной от середины фиброзного кольца митрального клапана к верхушке ЛЖ. Скорости потоков оценивали на базальном уровне ЛЖ (Q1), на среднем уровне (Q2), на верхушечном уровне (Q3)

Рисунок 18 – Алгоритм регистрации внутрижелудочковых потоков по направлению кровотока в полости ЛЖ в различных отделах оцененные в см/с

Анализировали внутрижелудочковые потоки крови как качественно, при помощи визуальной оценки физиологической и патологической турбулентности кровотока, так и количественно, оценивая скорости потоков крови в зоне интереса в каждый момент кардиоцикла.

Для получения внутрисосудистых потоков крови в аорте записывали изображения в парастернальной позиции по длинной оси ЛЖ в режиме ЦДК с одновременной регистрацией отведения ЭКГ на мониторе ультразвукового прибора. На рабочей панели из числа сохраненных изображений выделяли зону интереса (восходящий отдел аорты и часть полости ЛЖ) для регистрации потоков крови. Скорости кровотока регистрировали по направлению кровотока из полости ЛЖ в аорту (1-я точка – уровень выносящего тракта ЛЖ, под АК; 2-я точка – над клапаном аорты в просвете аорты) (Рисунок 19). Для этого, проводили условную прямую линию через середину аорты и фиброзное кольцо АК.

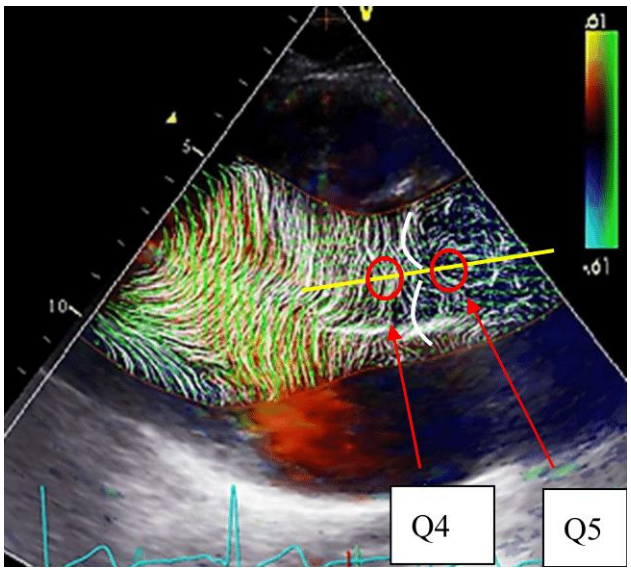

Примечание – Определение количественных характеристик потоков крови проводили с помощью условной прямой линии, проведенной через середину аорты и фиброзное кольцо аортального клапана. Скорости потоков оценивали на уровне выносящего тракта ЛЖ, под АК (Q4), над клапаном аорты в просвете аорты (Q5)

Рисунок 19 – Алгоритм регистрации потоков крови в аорте по направлению кровотока, оцененные в см/с

С помощью данной методики возможно произвести качественный анализ потоков крови в аорте в норме и патологии (визуальная оценка физиологической и патологической турбулентности кровотока). В различные периоды сердечного цикла в интересуемых областях потоки крови оценивались в количественных значениях. Получены новые количественные параметры скоростей потоков крови, которые позволят оценить состояние кровотоков в аорте при наличии патологии.

***

Таким образом, предложены методы оценки функции миокарда ЛЖ с помощью векторного анализа, а также методы оценки смещения и скорости смещения стенки аорты у больных аневризмой восходящего отдела с АР как до операции, так и в послеоперационном периоде.

Алгоритм анализа внутрижелудочковых и внутрисосудистых потоков крови, зарегистрированных в режиме ЦДК позволит оценить состояние гемодинамики и степень выраженности изменений у больных значимой АР с аневризмой восходящего отдела аорты. Создание математической модели пульсирующего течения крови в восходящей аорте при аневризме способствует предварительной визуализации турбулентных потоков крови с определением напряжения сосудистой стенки. Возникающее механическое напряжение указывает на причинную связь между острой диссекцией аорты и продольной деформацией, что может служить одним из признаков возможных осложнений. Обсуждая принципы оценки визуализации вихревых течений в аорте, нами использованы два основных подхода – ультразвуковое векторное картирование кровотока с оценкой направления и зоны турбулентности с использованием допплеровского сигнала.

2.4 Статистическая обработка полученных результатов

Анализ данных, собранных в ходе исследования, был выполнен с использованием пакета статистических программ STATISTICA 10,0 (StatSoft, Inc., США), JMP 7 (SAS, Inc., США).

Соответствие нормальному распределению исследуемых показателей оценивали по критерию Шапиро–Уилка. Описательная статистика представлена как среднее (M) ± стандартное отклонение (SD), либо как медиана (Me) (интерквартильная широта). Категориальные переменные были даны как количество случаев (абсолютное значение) и их проценты (%). Категориальные переменные оценивали с помощью критерия хи-квадрат и точного критерия Фишера, параметрические данные – с помощью парного t-критерия Стьюдента, непараметрические данные – с помощью U-критерия Манна – Уитни и критерия знаков Уилкоксона. Различия между исследуемыми группами считали статистически значимыми при уровне $p < 0,05$.

Взаимосвязь между исследуемыми показателями оценивали с помощью корреляционного анализа, с расчетом коэффициента корреляции Пирсона (r) и уровня значимости (p). Оценивали силу и направленность корреляционной связи. Статистически значимой считали взаимосвязь при $p < 0,05$. Результаты анализа корреляционных взаимосвязей представляли графически в виде матрицы корреляций (диаграммы рассеивания).

ГЛАВА 3 Функция миокарда левого желудочка, деформация стенок аорты и анализ потоков крови у здоровых лиц

В контрольную группу включено 20 здоровых добровольцев со средним возрастом 32±8 лет, из которых 13 мужчин (63%) и 7 женщин (37%). Все здоровые добровольцы были обследованы с помощью ЭКГ и стандартной трансторакальной ЭхоКГ. Все лица, включенные в группу контроля, имели синусовый ритм, а также нормальные размеры и объемы камер сердца по данным ЭхоКГ. Из группы добровольцев были исключены лица с артериальной гипертензией. В группе контроля проведена оценка функции миокарда ЛЖ и ВАо с анализом внутрижелудочковых и внутрисосудистых потоков крови, скоростей смещения миокарда ЛЖ и стенки аорты.

3.1 Оценка гемодинамики и функции миокарда левого желудочка у здоровых добровольцев

С помощью трансторакальной ЭхоКГ, в соответствии с современными рекомендациями, были оценены основные анатомические и гемодинамические параметры (Таблица 3).

Таблица 3 – Основные эхокардиографические показатели у здоровых лиц в контрольной группе (n = 20)

Показатель	*Среднее (SD)*
ЧСС, уд/мин	72 (11)
САД, мм рт. ст.	119 (9)
ДАД, мм рт. ст.	76 (7)
КДР ЛЖ, мм	43 (3,7)
КДР ЛЖ индекс, мм/м^2	23 (2)
КСР ЛЖ, мм	26 (4,5)
КСР ЛЖ индекс, мм/м^2	14 (2,1)
КДО, мл	86 (16)
КСО, мл	30 (7)
КДО индекс, мл/м^2	44,8 (5,6)
КСО индекс, мл/м^2	15,5 (2,7)
ФВ ЛЖ, %	66 (4)
УВ, мл	57 (12)
ММЛЖ, г	129,4 (40,3)
Индекс ММЛЖ, г/м^2	66,7 (14,4)
тМЖПбазальн, см	0,9 (0,1)
тМЖПсредн, см	0,9 (0,1)
тМЖПверх, см	0,7 (0,1)
GLS, %	-20 (2)
PSSбаз МЖП, %	-20 (2)
PSSсредн МЖП, %	-21 (2)
PSSверх МЖП, %	-22 (3)

У всех здоровых добровольцев ЭхоКГ показатели находятся в диапазоне нормальных значений в соответствии с рекомендациями американского общества эхокардиографии, европейской ассоциации сердечно-сосудистой визуализации и европейского общества кардиологов [59].

Функцию миокарда ЛЖ оценивали по методу Speckle Tracking ЭхоКГ в режиме офлайн на рабочей станции «Echopac» (GE Vingmed Ultrasound) с автоматическим расчетом глобальной продольной деформации ЛЖ (GLS) и пиковой систолической деформации (PSS) для каждого сегмента МЖП, которые соответствовали нормальным значениям (Таблица 3) [59].

На Рисунке 20 представлен результат GLS ЛЖ и (PSS) для каждого сегмента МЖП у здоровых добровольцев.

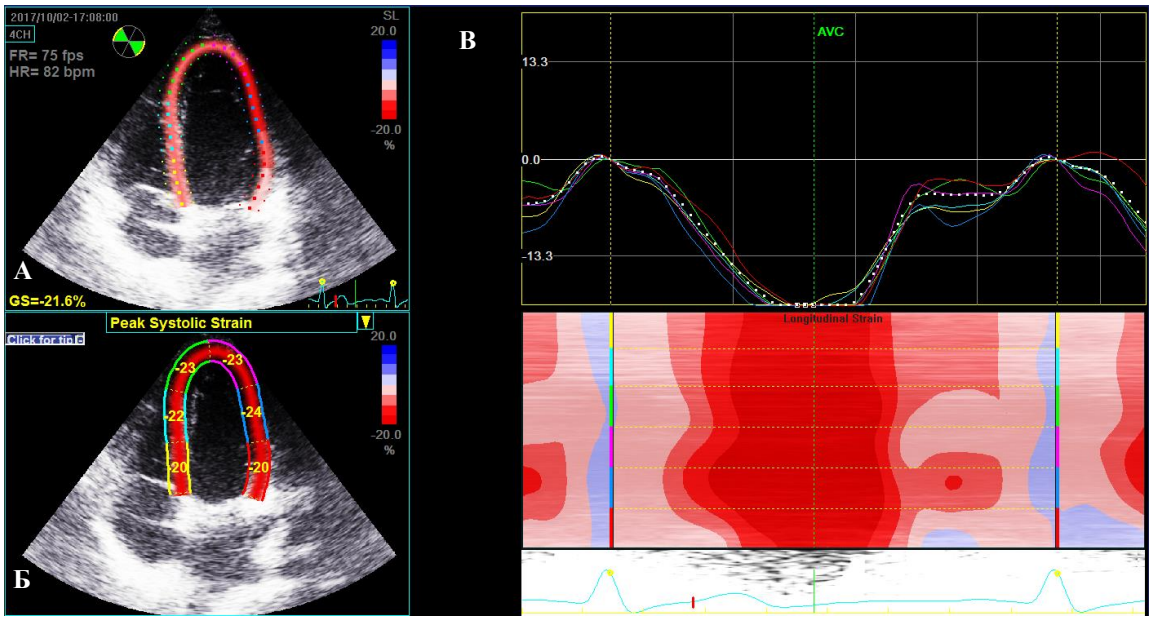

Примечание – **А** – показатель глобальной продольной деформации (GLS) левого желудочка, **Б** – показатели пиковой систолической деформации (PSS) для каждого сегмента межжелудочковой перегородки, **В** – графики деформации миокарда левого желудочка

Рисунок 20 – Оценка деформации миокарда с помощью метода Speckle Tracking ЭхоКГ в режиме офлайн на рабочей станции «Echopac»

Использование нового подхода обработки изображений в В-режиме, основанного на методе векторного анализа, позволило оценить функцию миокарда ЛЖ.

Были оценены вектора смещения миокарда и скорости смещения миокарда МЖП (как наиболее постоянной структуры сердечной мышцы) в каждую фазу сердечного цикла.

На Рисунке 21 представлены вектора смещения миокарда в апикальной позиции по длинной оси ЛЖ у здоровых лиц.

С помощью векторного анализа оценивали количественные показатели скоростей смещения миокарда ЛЖ в каждую фазу сердечного цикла (Рисунок 22).

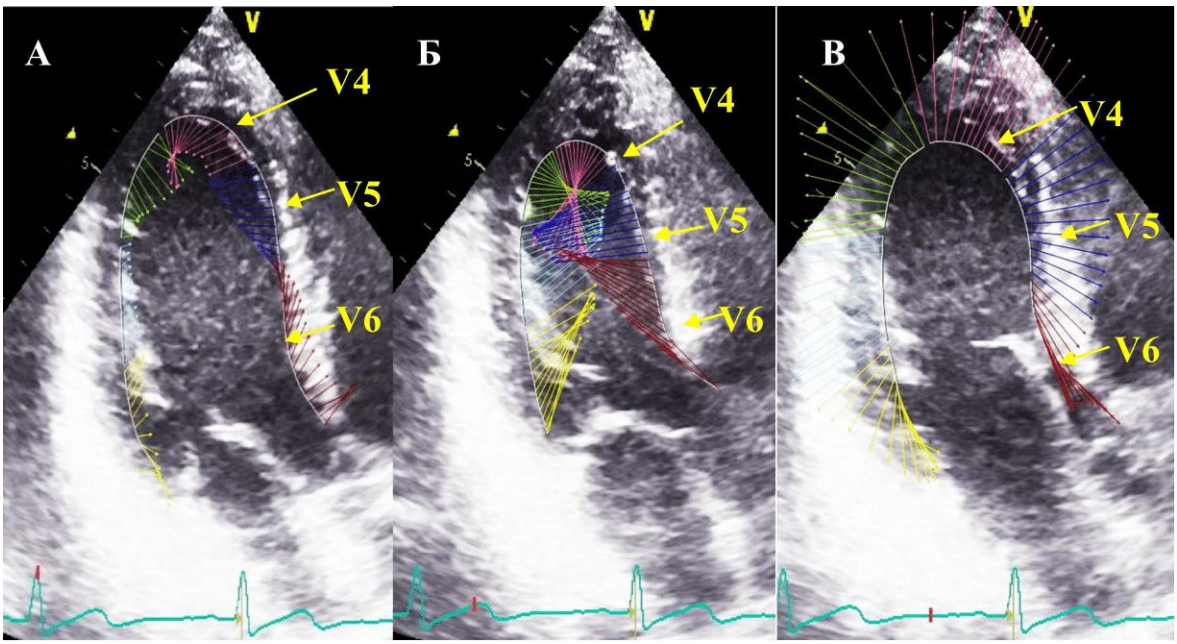

Примечание – **А** – период изоволюмического напряжения, **Б** – период максимального изгнания ЛЖ, **В** – период диастолического наполнения ЛЖ. Каждый сегмент кодируется определенным цветом: розовый цвет – вектора смещения миокарда в верхушечном сегменте МЖП, синий цвет – вектора смещения миокарда в среднем сегменте МЖП, красный цвет– вектора смещения миокарда в базальном сегменте МЖП

Рисунок 21 – Оценка скоростей смещения миокарда ЛЖ с помощью векторного анализа из апикальной позиции по длинной оси ЛЖ в каждую фазу сердечного цикла у здоровых лиц

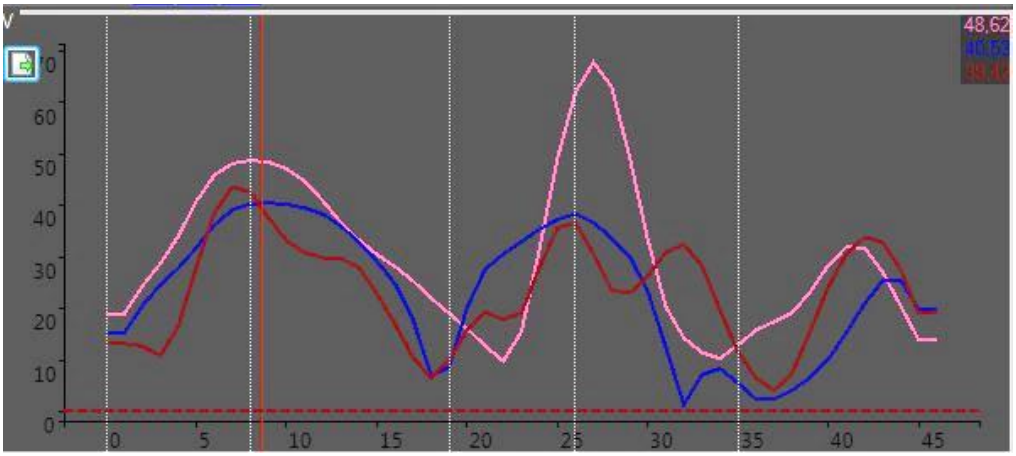

Примечание – Каждый сегмент кодируется определенным цветом: V4 (розовый цвет) – скорость смещения верхушечного сегмента МЖП, V5 (синий цвет) – скорость смещения среднего сегмента МЖП, V6 (красный цвет) – скорость смещения базального сегмента МЖП. На оси абсцисс – временной промежуток, на оси ординат – скорости смещения миокарда МЖП в мм/с

Рисунок 22 – График скоростей смещения миокарда МЖП в фазу максимального изгнания в норме

Результаты анализа скоростей смещения миокарда МЖП в каждую фазу сердечного цикла представлены на Рисунке 23.

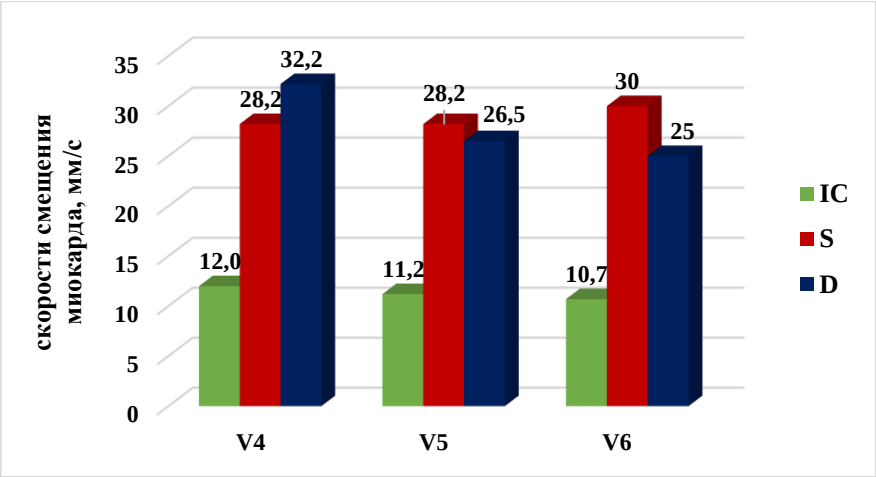

Примечание – V4 – скорости смещения миокарда апикального сегмента МЖП, V5 – скорости смещения миокарда среднего сегмента МЖП, V6 – скорости смещения миокарда базального сегмента МЖП. IC – фаза изоволюмического напряжения, S – фаза максимального изгнания ЛЖ, D – фаза диастолического наполнения ЛЖ

Рисунок 23 – Скорости смещения миокарда левого желудочка у здоровых лиц в фазы кардиоцикла

Анализ скоростей смещения миокарда МЖП у здоровых добровольцев в каждую фазу сердечного цикла показал, что самые низкие скорости смещения наблюдались в фазу изоволюмического напряжения ЛЖ и составили 10,7±4,2 мм/с для базальной части МЖП, 11,2±3,9 мм/с для средней части МЖП и 12±3,8 мм/с для верхушечной части МЖП. Данный факт свидетельствует об отсутствии выраженных изменений геометрии ЛЖ, направленное на поддержание постоянства объема. В фазу максимального изгнания ЛЖ происходит увеличение скоростей смещения миокарда. В начале систолического периода кардиоцикла отмечается увеличение скорости смещения миокарда в верхушечном сегменте МЖП до 28,2±8,0 мм/с, постепенно увеличиваясь к базальному отделу МЖП, значения которого были в пределах 30,0±5,2 мм/с. В фазу диастолического наполнения ЛЖ наибольшие скорости смещения миокарда наблюдаются в области верхушечного сегмента МЖП, значения которого составили 32,2±13,2 мм/с, что демонстрирует присасывающую способность ЛЖ в период диастолы.

Был проведен анализ корреляционных связей между скоростями смещения миокарда МЖП и основными гемодинамическими параметрами в каждую фазу кардиоцикла. Анализ взаимосвязей в фазу изоволюмического напряжения представлен на Рисунке 24.

Нами были выявлена средняя обратная корреляционная взаимосвязь между скоростями смещения миокарда в базальном и среднем сегменте МЖП и ЧСС (r = -0,40 и r = -0,54), а также прямые корреляционные связи между скоростями смещения миокарда базального сегмента МЖП и систолическим и диастолическим артериальным давлением (САД и ДАД) – r = 0,51 и r = 0,39 соответственно. Корреляционная связь выявлена между скоростью смещения миокарда базального сегмента МЖП и ММЛЖ (r = 0,52) и слабая корреляционная между скоростью смещения среднего сегмента МЖП и ММЛЖ (r = 0,32).

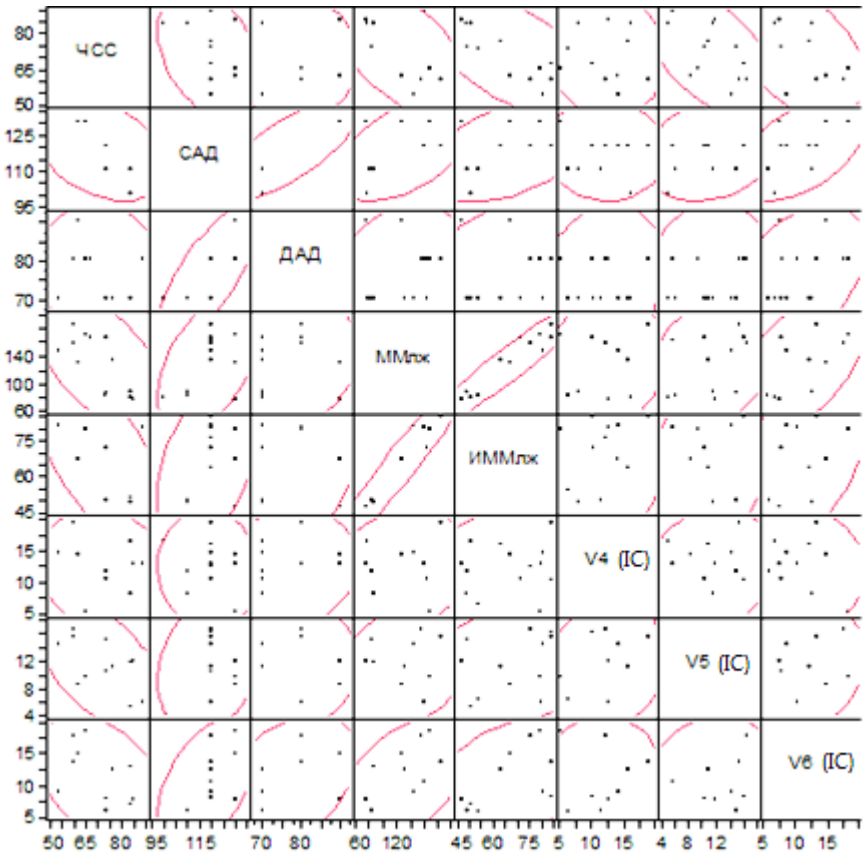

Рисунок 24 – График корреляционных взаимосвязей скоростей смещения миокарда межжелудочковой перегородки и основных гемодинамических параметров в фазу изоволюмического напряжения (IC) у здоровых лиц

Анализ взаимосвязей в систолическую и диастолическую фазы кардиоцикла представлен на Рисунке 25.

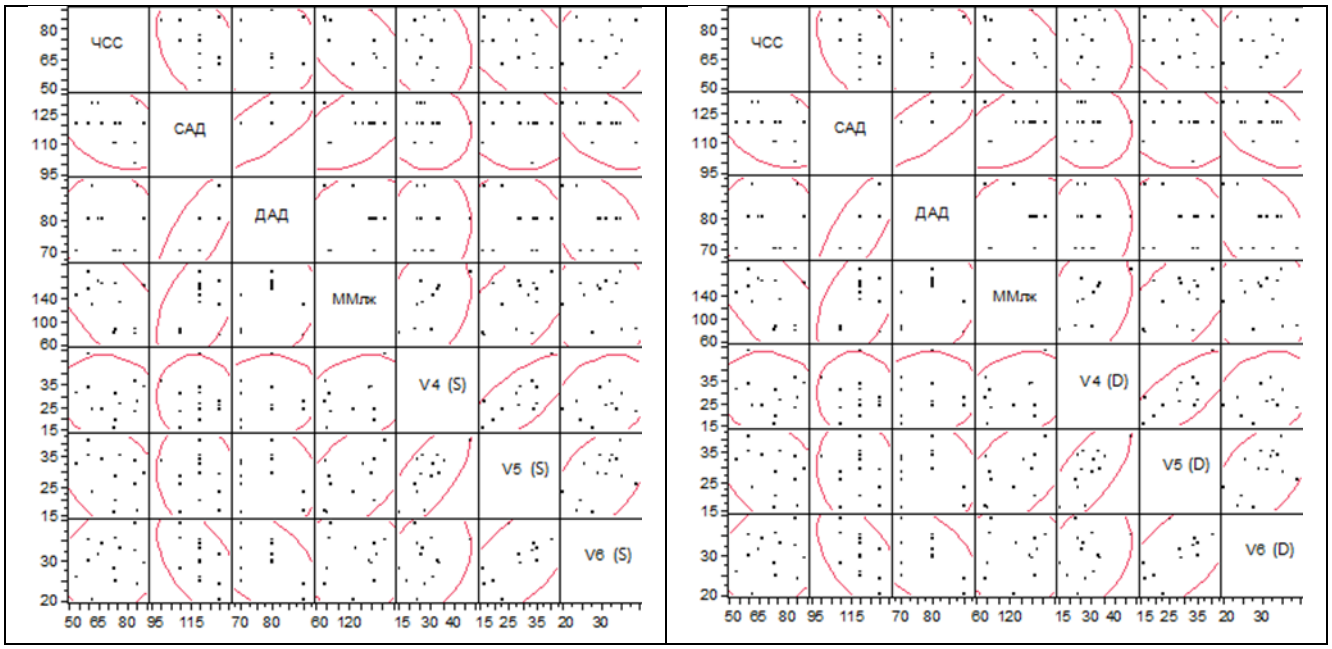

Рисунок 25 – Графики корреляционных взаимосвязей скоростей смещения миокарда межжелудочковой перегородки и основных гемодинамических параметров в фазу максимального изгнания ЛЖ (S) и фазу диастолического наполнения ЛЖ (D) у здоровых лиц

В результате анализа графика корреляционных взаимосвязей в фазу максимального изгнания (S) нами была выявлена обратная связь между скоростью смещения миокарда базального сегмента МЖП и САД и ДАД (r = -0,52 и r = -0,46), а также значимая взаимосвязь между скоростью смещения миокарда среднего сегмента МЖП и ММЛЖ (r = 0,51). В фазу D выявлены обратные корреляционные взаимосвязи между скоростью смещения базального сегмента МЖП и САД и ДАД (r = -0,51 и r = -0,50).

3.2 Оценка внутрижелудочковых потоков крови у здоровых добровольцев

Внутрижелудочковые потоки крови регистрировали с помощью трансторакальной ЭхоКГ в режиме ЦДК из апикальной позиции по длинной ЛЖ. На Рисунке 26 представлены внутрижелудочковые потоки крови в апикальной позиции по длинной оси ЛЖ в различные фазы кардиоцикла.

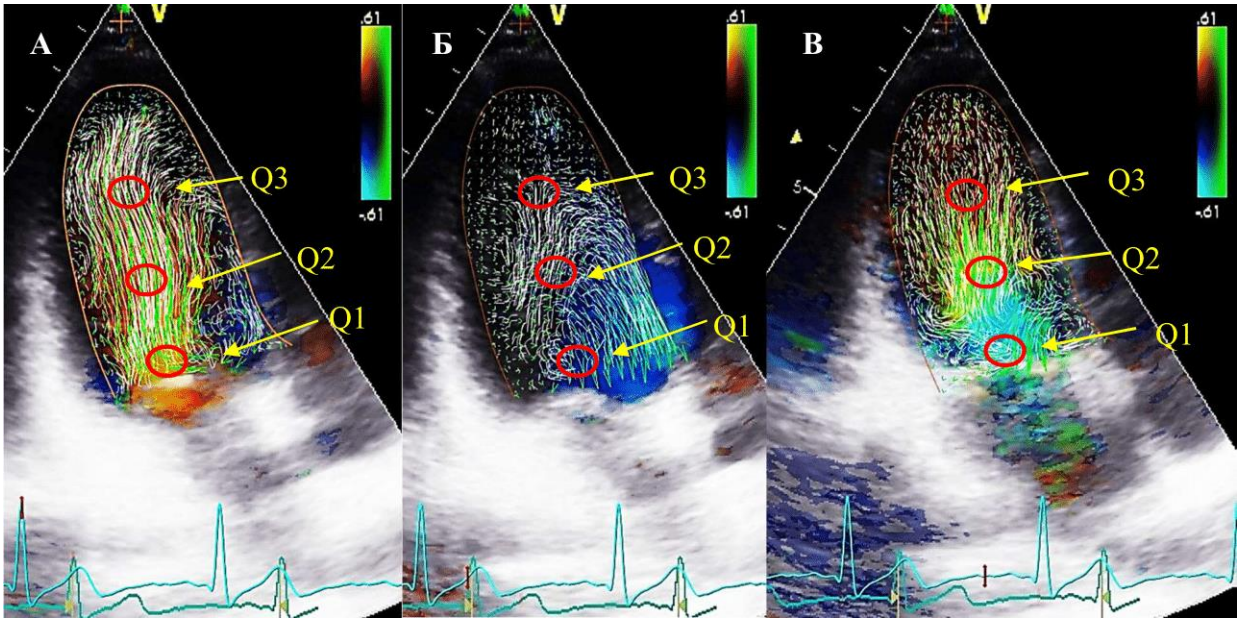

Примечание – **А** – фаза изоволюмического напряжения, **Б** – фаза максимального изгнания левого желудочка, **В** – фаза диастолического наполнения левого желудочка. Зеленые стрелки внутри контура левого желудочка обозначают направление потоков крови. Q1 – скорости внутрижелудочковых потоков в базальном отделе ЛЖ, Q2 – скорости внутрижелудочковых потоков в среднем отделе ЛЖ, Q3 – скорости внутрижелудочковых потоков в апикальном отделе ЛЖ

Рисунок 26 – Внутрижелудочковые потоки крови в апикальной позиции по длинной оси левого желудочка в различные фазы сердечного цикла в группе контроля у здоровых лиц

При качественной оценке потоков крови в ЛЖ, в фазу изоволюмического напряжения, у здоровых лиц наблюдается возникновение небольшого участка турбулентности в выносящем тракте ЛЖ. При этом следует отметить, что потоки крови в данном участке направлены по часовой стрелке. В фазу максимального изгнания крови из ЛЖ внутрижелудочковые потоки направлены в аорту, формируя небольшой участок завихрения по передней створки митрального клапана, способствуя его закрытию во время систолы ЛЖ.

Помимо качественной оценки потоков крови, проводили количественный анализ скоростей потоков крови в каждую фазу сердечного цикла в трех точках внутри полости ЛЖ: базальном, среднем и апикальном отделах (Q1, Q2 и Q3 соответственно). Показатели скоростей потоков крови в ЛЖ представлены на Рисунке 27.

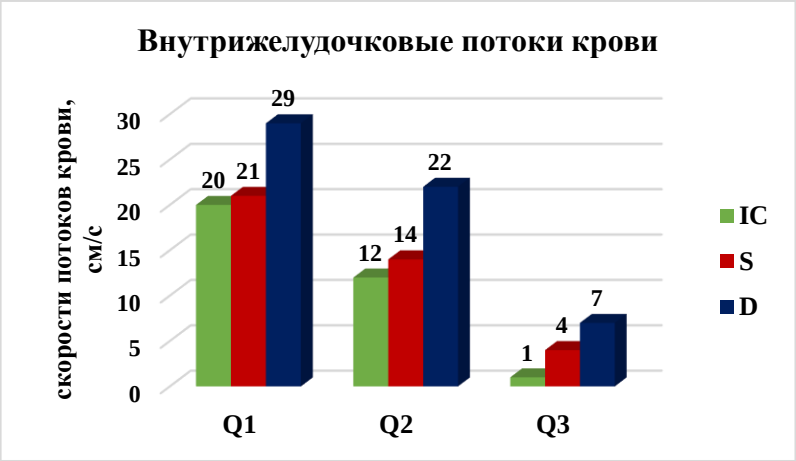

Примечание – Q1 – скорости внутрижелудочковых потоков крови на базальном уровне ЛЖ, Q2 – скорости внутрижелудочковых потоков крови на среднем уровне ЛЖ, Q3 – скорости внутрижелудочковых потоков крови на верхушечном уровне ЛЖ. IC – фаза изоволюмического напряжения, S – фаза максимального изгнания ЛЖ, D – фаза диастолического наполнения ЛЖ

Рисунок 27 – Скорости внутрижелудочковых потоков крови в фазы кардиоцикла у здоровых лиц

Так, из анализа скоростей внутрижелудочковых потоков крови у здоровых лиц, можно сделать вывод, что наибольшие скорости потоков регистрируются в базальном отделе ЛЖ и составляют 21±9 см/с в фазу максимального изгнания ЛЖ, а наименьшие – в апикальном отделе ЛЖ. Максимальные показатели скоростей потоков крови наблюдали в фазу диастолического наполнения в базальном отделе ЛЖ и составляли 29±13 см/с, наименьшие скорости внутрижелудочковых потоков отметили в верхушечном отделе ЛЖ в фазу изоволюмического напряжения ЛЖ, которые колебались в пределах 1±1 см/с.

Был проведен анализ корреляционных связей между скоростями внутрижелудочковых потоков крови и основных гемодинамических параметров в каждую фазу кардиоцикла. Анализ взаимосвязей в фазу изоволюмического напряжения представлен на Рисунке 28.

У здоровых добровольцев были выявлены сильные корреляционные взаимосвязи между скоростями внутрижелудочковых потоков крови в различных отделах ЛЖ и ЧСС, наиболее сильная взаимосвязь наблюдалась в среднем (Q2) и апикальном (Q3) отделах ЛЖ (r = 0,72 и r = 0,63 соответственно), менее сильная взаимосвязь наблюдалась в базальной (Q1) части ЛЖ (r = 0,47). Также нами выявлены значимые обратные корреляционные связи между скоростями потоков в Q1 и Q2 и САД (r = -0,50 и r = -0,53 соответственно).

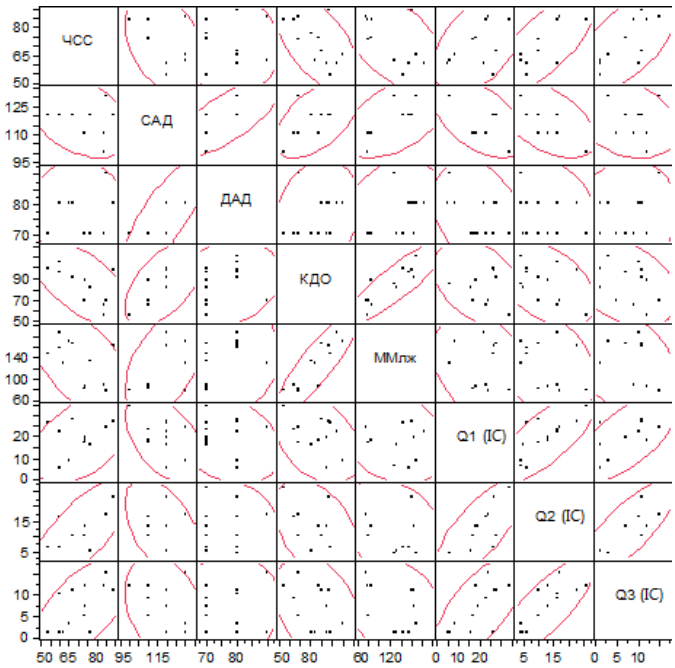

Рисунок 28 – График корреляционных взаимосвязей скоростей внутрижелудочковых потоков крови и основных гемодинамических параметров в фазу изоволюмического напряжения (IC)

Актуальной задачей является поиск взаимосвязей между скоростями смещения миокарда ЛЖ и скоростями внутрижелудочковых потоков крови у здоровых добровольцев. На Рисунке 29 представлены графики скоростей смещения миокарда ЛЖ и внутрижелудочковых потоков крови в различных отделах ЛЖ (на базальном, среднем и верхушечном уровнях) в фазы сердечного цикла у здоровых добровольцев.

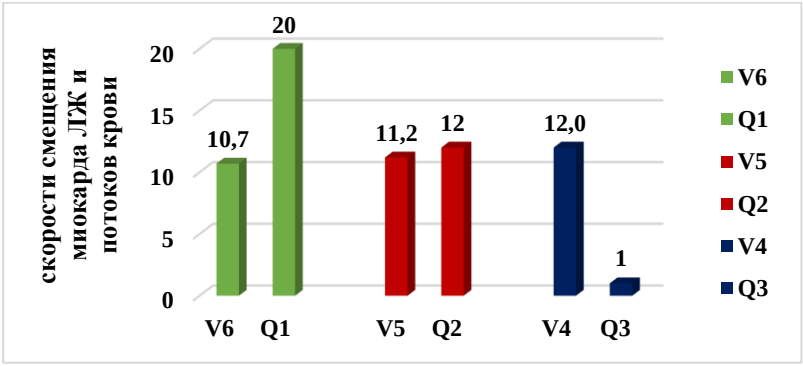

А

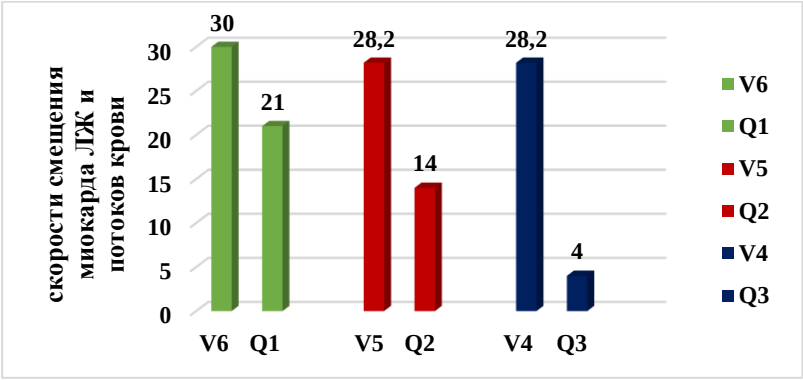

Б

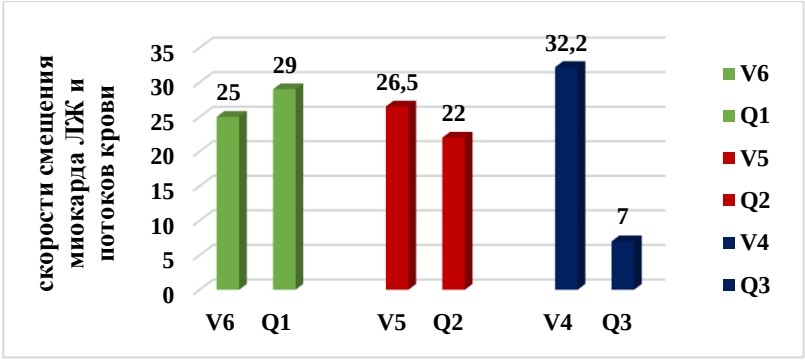

В

Примечание – **А** – фаза изоволюмического напряжения ЛЖ (IC), **Б** – фаза максимального изгнания ЛЖ (S), **В** – фаза диастолического наполнения ЛЖ (D). V6 – скорости смещения базального отдела МЖП, Q1 – скорости внутрижелудочковых потоков крови в базальной части ЛЖ, V5 – скорости смещения среднего отдела МЖП, Q2 – скорости внутрижелудочковых потоков крови в средней части ЛЖ, V4 – скорости смещения апикального отдела МЖП, Q3 – скорости внутрижелудочковых потоков крови в апикальной части ЛЖ

Рисунок 29 – Скорости смещения миокарда ЛЖ и скорости внутрижелудочковых потоков крови в различных отделах ЛЖ у здоровых добровольцев в фазы кардиоцикла

Анализ данных показал, что наибольшие скорости смещения миокарда базального сегмента МЖП (V6) были отмечены в фазу максимального изгнания ЛЖ (Рисунок 29, Б), которые были в пределах 30±5,2 мм/с, при этом скорости внутрижелудочковых потоков крови на базальном уровне ЛЖ (Q1) в фазу максимального изгнания составили 21±9 см/с.

У здоровых добровольцев отмечена тенденция к обратной связи между скоростями смещения миокарда МЖП и скоростями внутрижелудочковых потоков крови, что прослеживается на Рисунке 29: при наибольших значениях скоростей смещения миокарда МЖП наблюдаются меньшие значения скоростей внутрижелудочковых потоков крови.

Так, в фазу максимального изгнания (Рисунок 29, Б) и фазу диастолического наполнения (Рисунок 29, В) скорости смещения миокарда апикального сегмента МЖП (V4) составили 28,2±8 мм/с в фазу максимального изгнания и 32,2±13,2 мм/с в фазу диастолы, при этом, скорости внутрижелудочковых потоков крови на апикальном уровне ЛЖ (Q3) были наименьшими и составили 4±3 см/с в фазу максимального изгнания и 7±5 см/с в фазу диастолического наполнения.

Распределение здоровых добровольцев по скоростям внутрижелудочковых потоков Q1 в зависимости от скорости смещения миокарда V6 представлены на Рисунке 30.

Как видно из графика распределения здоровых добровольцев, средняя скорость смещения миокарда V6 составляла 10,7 мм/с.

Исходя из анализа графика и дерева распределения, в большинстве случаев (n = 9) средняя скорость внутрижелудочкового потока Q1 в пределах 18 см/с при средней скорости смещения миокарда V6 – 9 мм/с.

При этом в меньшинстве случаев (n = 5) скорость потока Q1 составляла менее 18 см/с при средней скорости смещения миокарда V6 равной 13,8 мм/с.

Таким образом, можно сделать вывод, что в норме, чем выше скорости смещения миокарда МЖП в базальном отделе, тем менее скоростными являются внутрижелудочковые потоки в данном отделе ЛЖ.

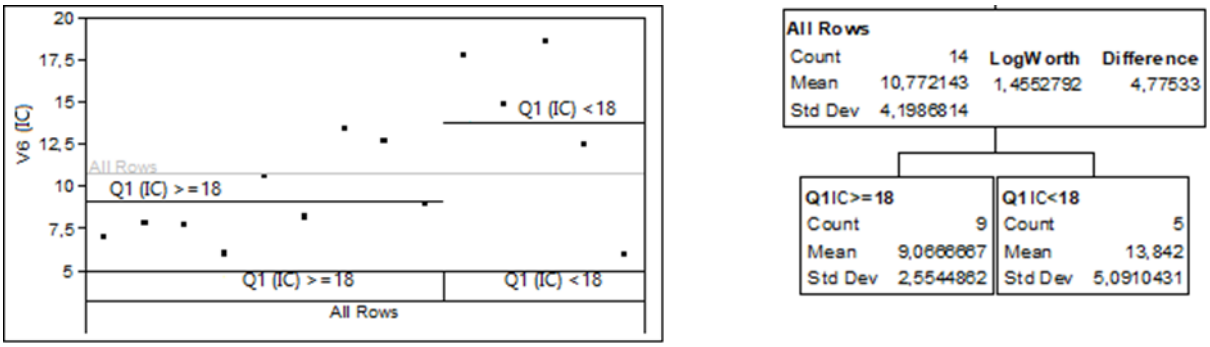

А **Б**

Рисунок 30 – График распределения (**А**) и дерево распределения (**Б**) здоровых добровольцев по скоростям потоков крови в базальном отделе ЛЖ (Q1) в зависимости от скорости смещения миокарда в базальном сегменте МЖП (V6) в фазу изоволюмического напряжения (IC)

3.3 Векторный анализ сдвига и скорости сдвига стенки аорты у здоровых добровольцев

Измерения размеров аорты и фиброзного кольца АК у здоровых добровольцев проводились в В-режиме из парастернальной позиции по длинной оси ЛЖ «от внутреннего края к внутреннему краю». Все размеры были соотнесены с ППТ.

Диаметр ФК АК в контрольной группе составил 21±2 см (ФК АКинд – 11,5±1,0 мм/м^2), диаметр синусов Вальсальвы (СВ) составил 29±3 мм (СВинд – 15,4±1,9 мм/м^2), синотубулярный гребень (СТ) 26±3 мм мм (СТинд – 13,7±1,8 мм/м^2), восходящий отдел аорты (ВАо) – 28±3 мм/м^2 (ВАоинд – 15,0±2,0 мм/м^2).

Основные гемодинамические характеристики АК представлены в виде оценки пиковой скорости, пикового и среднего градиентов через АК, измеренные с помощью импульсно-волновой допплерографии. Максимальная скорость на АК составила 1,2±0,2 м/с, пиковый градиент колебался в пределах 6,4±1,9 мм рт. ст., средний градиент составил 3,3±1,1 мм рт. ст.

В программе «Мультивокс» из парастернальной позиции по длинной оси ЛЖ использован новый алгоритм неинвазивного анализа изменения просвета аорты во времени (Рисунок 31).

Векторный анализ, выполненный по построению графиков смещения и скоростей смещения стенок аорты во времени, позволил получить количественные показатели, отражающие сдвиг стенки аорты и скорость смещения стенки аорты (Рисунок 32).

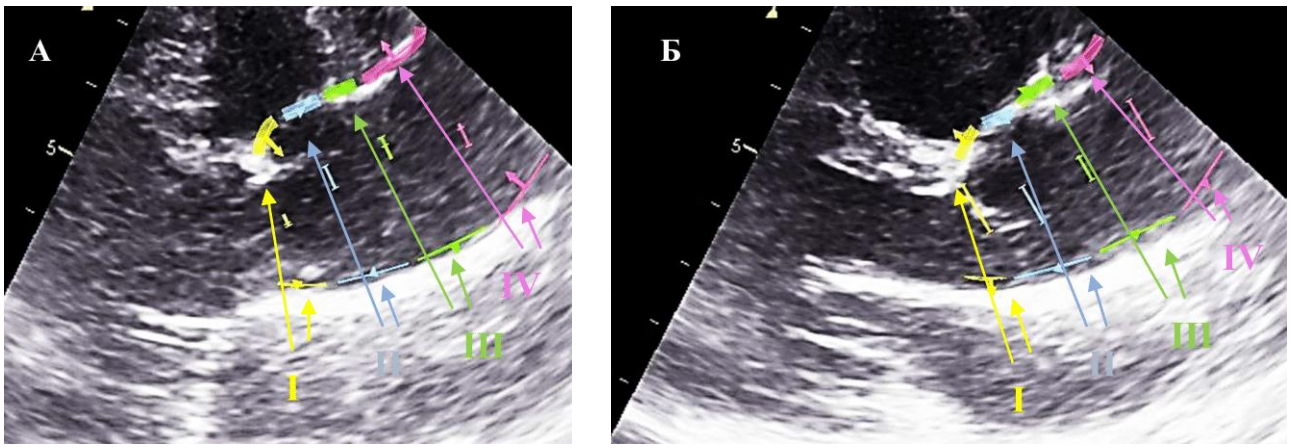

Примечание – **А** – фаза максимального изгнания левого желудочка, **Б** – фаза диастолического наполнения левого желудочка. Каждый сегмент стенок аорты обозначен определенным цветом (I – желтым; II – голубым; III – зеленым; IV – розовым)

Рисунок 31 – Вектора смещения стенок аорты в парастернальной позиции по длинной оси левого желудочка у здорового добровольца

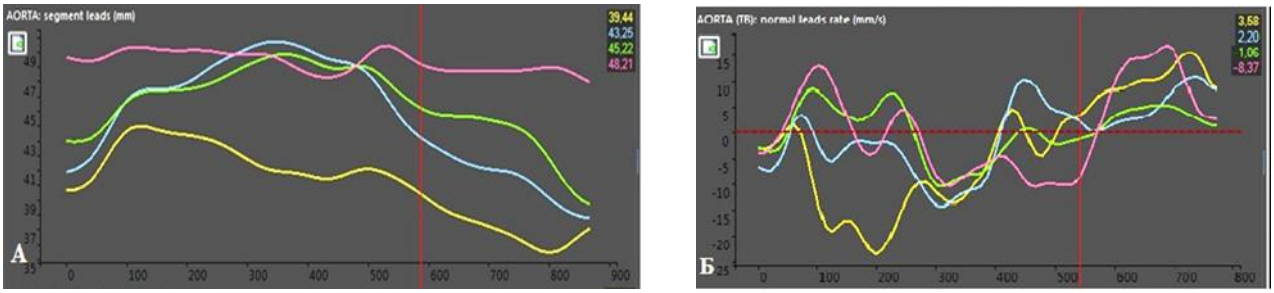

Примечание – На оси абсцисс – временной промежуток сердечного цикла, на оси ординат: А – параметры смещения каждого сегмента стенок аорты в мм (L), Б – нормальные скорости смещения каждого сегмента стенок аорты в мм/с (V). Каждый сегмент стенки аорты обозначен определенным цветом (I – желтым; II – голубым; III – зеленым; IV – розовым)

Рисунок 32 – Графики сдвига стенок аорты (**А**) и скоростей смещения стенок аорты (**Б**) в каждый период сердечного цикла.

Количественные параметры сдвига каждого сегменты стенок аорты (L) и нормальных скоростей смещения стенок аорты (V) представлены на Рисунке 33.

Исходя из результатов, полученных с помощью векторного анализа сдвига сегментов аорты и скорости смещения стенок аорты, можно сделать вывод, что у здоровых лиц наблюдается деформация и смещение сегментов аорты в различные фазы кардиоцикла, что говорит о нормальных вязкоупругих эластических свойствах корня и восходящего отдела аорты.

Наибольшие параметры сдвига относительно центральной линии сосуда наблюдаются во II сегменте аорты (соответствует анатомически СТ гребню).

Наиболее высокие скорости смещения стенок наблюдаются в фазу максимального изгнания ЛЖ, что связано с ударной волной, приходящейся на стенки аорты при выбросе крови из ЛЖ, наиболее выраженные в сегментах III и IV (восходящий отдел аорты).

Кроме того, следует отметить высокие скорости сдвига в фазу изоволюмического напряжения (IC) в сегменте I в пределах 9,1±4,7 мм/с, соответствующей анатомически фиброзному кольцу АК, которые демонстрируют расширение корня аорты в фазу IC, связанное с перепадом давления между аортой и ЛЖ при закрытии створок АК.

А

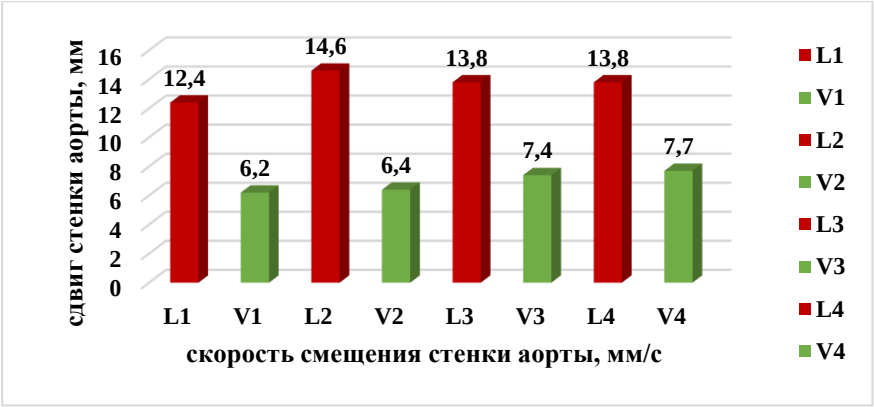

Б

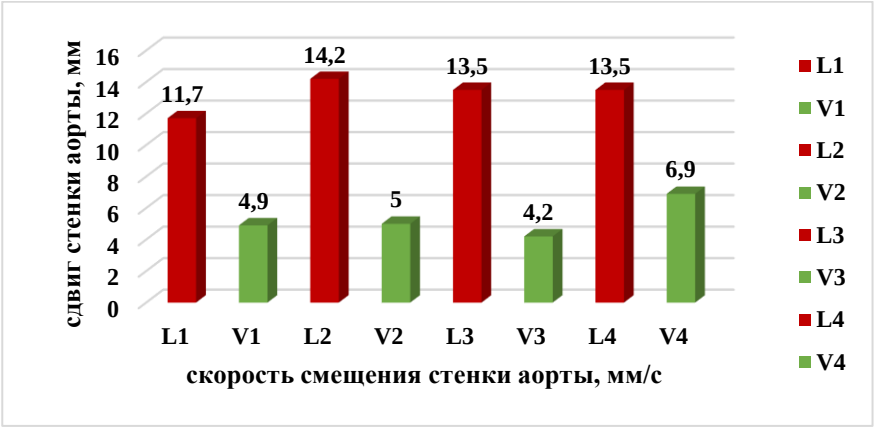

В

Примечание – **А** – фаза изоволюмического напряжения ЛЖ (IC), **Б** – фаза максимального изгнания ЛЖ (S), **В** – фаза диастолического наполнения ЛЖ (D). LI – параметры сдвига 1-го сегмента стенки аорты, LII – параметры сдвига 2-го сегмента стенки аорты, LIII – параметры сдвига 3-го сегмента стенки аорты, LIV – параметры сдвига 4-го сегмента стенки аорты, VI – скорости смещения 1-го сегмента стенки аорты, VII – скорости смещения 2-го сегмента стенки аорты, VIII – скорости смещения 3-го сегмента стенки аорты, VIV – скорости смещения 4-го сегмента стенки аорты

Рисунок 33 – Количественные параметры сдвига каждого сегмента стенок аорты (L) и нормальных скоростей смещения стенок аорты (V) в фазы кардиоцикла у здоровых добровольцев

3.4. Оценка потоков крови в аорте у здоровых добровольцев

Анализ потоков крови в аорте проводили аналогично оценке внутрижелудочковых потоков с регистрацией ЭхоКГ изображений в режиме ЦДК из парастернальной позиции по длинной оси ЛЖ (Рисунок 34).

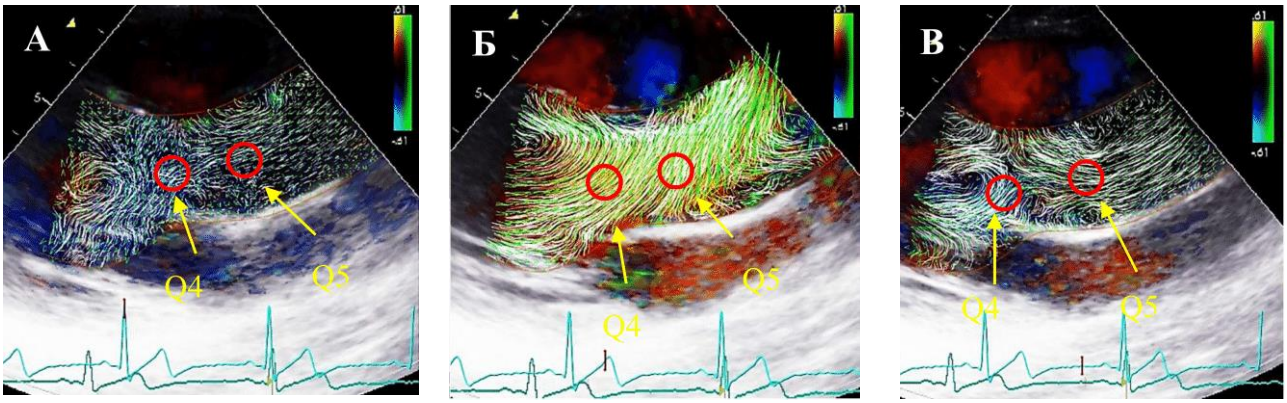

Примечание – **А –** фаза изоволюмического напряжения, **Б –** фаза максимального изгнания, **В** – фаза диастолического наполнения левого желудочка. Зеленые стрелки обозначают направления потоков крови. Q4 – скорости потоков крови в выносящем тракте ЛЖ, Q5 – скорости потоков крови над аортальным клапаном в аорте

Рисунок 34 – Потоки крови в аорте, зарегистрированные в режиме ЦДК, в каждую фазу сердечного цикла

При оценке потоков крови в ВТЛЖ и аорте, наименьшие показатели скоростей потоков крови отмечены в фазу изоволюмического напряжения и составили 8±4 см/с в ВТЛЖ и 7±4 см/с над АК в аорте. Градиент скорости составил 1 см/с. Максимальные скорости потоков крови зарегистрированы в фазу максимального изгнания, в ВТЛЖ скорости потоков составили 33±8 см/с, над АК в аорте – 32±7 см/с.

Анализ корреляционных взаимосвязей между скоростями смещения стенок аорты и скоростями потоков крови в ВТЛЖ и над АК в аорте в каждую фазу кардиоцикла выявил взаимосвязи в систолическую фазу при выбросе крови из ЛЖ в аорту (Рисунок 35).

У здоровых добровольцев выявлены сильные обратные корреляционные связи между скоростью смещения первого сегмента аорты (V-I) и скоростями потоков крови в Q4 и Q5 (r = -0,82 и r = -0,71), а также прямые корреляционные связи между скоростями потоков крови в Q4 и Q5 и скоростью смещения второго сегмента восходящего отдела аорты (V-II)- r = 0,65 в обоих случаях.

В данном случае следует констатировать, что эти два процесса – скорости смещения сегментов стенки аорты и скорости потоков крови, несомненно, связаны между собой.

Таким образом, у здоровых людей с нормальными анатомическими и гемодинамическими характеристиками в результате векторного анализа отмечено отсутствие выраженных изменений геометрии ЛЖ в фазу изоволюмического напряжения ЛЖ, что подтверждается низкими скоростями смещения миокарда левого желудочка, направленное на поддержание постоянства объема.

Повышение скоростей смещения миокарда в фазу максимального изгнания ЛЖ обеспечивает адекватный выброс крови в аорту из полости ЛЖ. В фазу диастолического наполнения ЛЖ наибольшие скорости смещения миокарда наблюдаются в области верхушечного сегмента МЖП, что демонстрирует присасывающую способность ЛЖ в период диастолы.

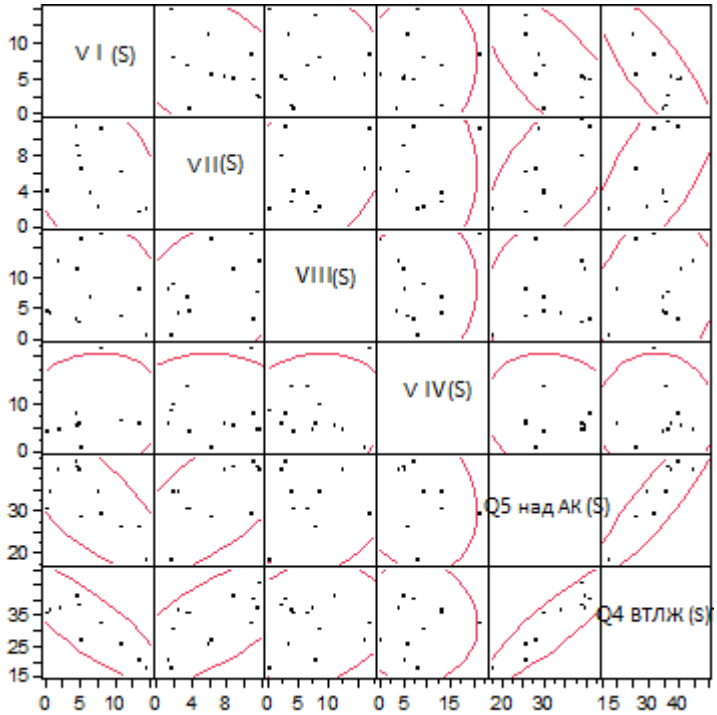

Рисунок 35 – График корреляционных связей скоростей потоков крови в ВТЛЖ (Q4) и над аортальным клапаном в аорте (Q5) и скоростей смещения сегментов восходящего отдела аорты (V) в фазу максимального изгнания ЛЖ (S) у здоровых добровольцев

При качественной оценке потоков крови в ЛЖ, в фазу изоволюмического напряжения, наблюдается возникновение небольшого участка турбулентности в выносящем тракте ЛЖ. При этом следует отметить, что потоки крови в данном участке направлены по часовой стрелке. В фазу максимального изгнания крови из ЛЖ внутрижелудочковые потоки направлены в аорту, формируя небольшой участок завихрения по передней створки митрального клапана, способствуя его закрытию во время систолы ЛЖ. Количественный анализ скоростей внутрижелудочковых потоков крови показал, что наибольшие скорости регистрируются в базальном отделе ЛЖ из-за наличия мощного потока из ЛП в полость ЛЖ через митральный клапан, а наименьшие скорости – в апикальном отделе ЛЖ.

Векторный анализ сдвига сегментов аорты и скорости смещения стенок аорты действительно показал, что у здоровых лиц наблюдается деформация и смещение сегментов аорты в различные фазы кардиоцикла, которая демонстрирует нормальные вязкоупругие эластические свойства корня и восходящего отдела аорты. Высокие скорости смещения сегментов, зарегистрированные в фазу максимального изгнания и наиболее выраженные в восходящем отделе аорты, отображают наличие ударной волны, приходящейся на стенки аорты при выбросе крови из ЛЖ.

Высокие скорости сдвига в фазу изоволюмического напряжения на уровне фиброзного кольца АК демонстрируют расширение корня аорты в фазу изоволюмического напряжения, связанное с перепадом давления между аортой и ЛЖ при закрытии створок АК.

ГЛАВА 4 Функция миокарда левого желудочка, деформация стенок аорты и потоки крови у больных аневризмой восходящего отдела аорты с аортальной регургитацией до хирургического лечения

Глава посвящена анализу и представлению результатов обследований 70 пациентов с аневризмой восходящего отдела аорты и значимой степенью АР до оперативного вмешательства. Пациентам выполнено хирургическое лечение в объеме пластики или протезирования корня аорты. До и после хирургической коррекции порока проведена оценка функции миокарда ЛЖ и состояния восходящей аорты, с анализом потоков крови в ЛЖ и аорте и оценкой сдвига и скоростей смещения сегментов восходящей аорты с помощью трансторакальной ЭхоКГ.

4.1 Функция миокарда левого желудочка у больных аневризмой восходящего отдела аорты с аортальной регургитацией до хирургического лечения

Функция миокарда ЛЖ у больных аневризмой восходящей аорты с АР была оценена с помощью трансторакальной ЭхоКГ, выполненной в соответствии с современными рекомендациями. При оценке центральной гемодинамики учитывали значения ЧСС, АД, размеры и объемы ЛЖ, а также ММЛЖ, толщину МЖП, оценивали степень АР. Все пациенты имели синусовый ритм. Основные гемодинамические параметры представлены в Таблице 4.

Таблица 4 – Показатели гемодинамики у больных аневризмой восходящего отдела аорты с аортальной регургитацией до операции (n = 70)

Параметры	*До операции (n = 70)*	*Норма (n = 20)*	*p*
ЧСС, уд/мин	67 (8)	72 (11)	0,30
САД, мм рт. ст.	140 (16)	119 (9)	0,0001
ДАД, мм рт. ст.	45 (12)	76 (7)	0,0001
КДР ЛЖ, мм	57 (7)	43 (3,7)	0,0001
КДР ЛЖ индекс, мм/м^2	29 (3,5)	23 (2)	0,0001
КСР ЛЖ, мм	37 (7)	26 (4,5)	0,0001
КСР ЛЖ индекс, мм/м^2	19 (3)	14 (2,1)	0,0001
КДО, мл	227 (84)	86 (16)	0,0001
КСО, мл	97 (46)	30 (7)	0,0001
КДОинд, мл/м^2	114 (38)	44,8 (5,6)	0,0001
КСОинд, мл/м^2	49 (22)	15,5 (2,7)	0,0001
ФВ, %	58 (6)	66 (4)	0,22
УВ, мл	62 (16)	57 (12)	0,25

Продолжение таблицы 4

Параметры	*До операции (n = 70)*	*Норма (n = 20)*	*p*
ММЛЖ, г	329,2 (95,2)	129,4 (40,3)	0,0001
ММЛЖинд, г/м^2	162,5 (40,3)	66,7 (14,4)	0,0001
тМЖПбаз, см	1,4 (0,2)	0,9 (0,1)	0,0001
тМЖПсредн, см	1,5 (0,2)	0,9 (0,1)	0,0001
тМЖПверх, см	1,1 (0,2)	0,7 (0,1)	0,0001
Степень АР	3,0	0	0,0001
PISA, см	1,1 (0,1)	–	–
Vena contracta, см	1,1 (0,2)	–	–
PHT, мс	248 (60)	–	–
EROA, см^2	0,4 (0,1)	–	–
Объем АР (RVolAR), мл	67 (15)	–	–

У всех пациентов до операции, средние значения ЧСС находились в пределах нормальных значений. Напротив, значения САД составляли выше нормальных значений, что свидетельствует о наличии у пациентов артериальной гипертензии, при ДАД ниже нормальных значений, что характерно для недостаточности АК. Размеры и объемы ЛЖ (КДР и КДО), индексированных на ППТ (КДР ЛЖинд, КДОинд), указывают на наличие объемной перегрузки полости ЛЖ, при сохранной насосной функции сердца (ФВ 58±6%). ММЛЖ, индексированная на ППТ (ММЛЖинд) и толщины МЖП в базальном, среднем и верхушечном сегментах демонстрируют наличие эксцентрической гипертрофии ЛЖ у пациентов с АР. Все больные имели выраженную степень АР, что подтверждается в значительной степени увеличенными показателями PISA, vena contracta, времени полуспада градиента АР, эффективной площади отверстия регургитации и объема АР.

Известно, что объемная перегрузка у больных выраженной АР приводит к эксцентрической гипертрофии миокарда ЛЖ. Был проведен анализ взаимосвязей основных гемодинамических показателей до операции с целью поиска их корреляционных связей (Рисунок 36). Выявлена сильная корреляционная связь между КДО и ММЛЖ (r = 0,75), что подтверждает прогрессирование гипертрофии миокарда при наличии объемной перегрузки полости ЛЖ.

Количественные параметры скоростей смещения миокарда МЖП и показатели глобальной продольной деформации миокарда ЛЖ (GLS), а также пиковой систолической деформации (PSS) для каждого сегмента МЖП в сравнении с нормальными значениями проанализированы в каждую фазу сердечного цикла и представлены в Таблице 5.

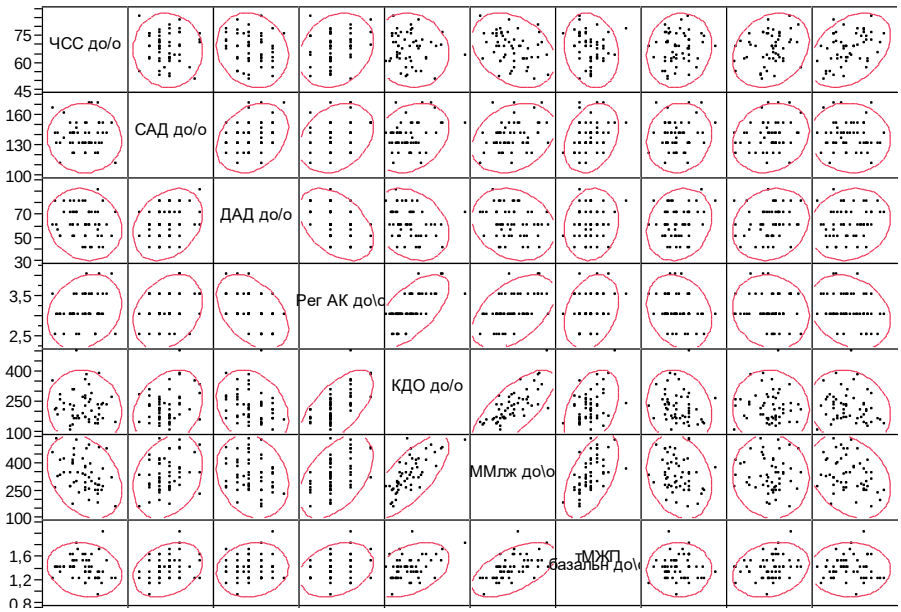

Рисунок 36 – Корреляционный анализ основных гемодинамических показателей у больных аневризмой ВАо с выраженной АР до операции

Таблица 5 – Количественные параметры функции миокарда здоровых лиц и больных аневризмой восходящего отдела аорты с АР и до операции

Параметры	*До операции (n = 70)*	*Норма (n = 20)*	*p*
GLS, %	-14 (3)	-20 (2)	0,0001
PSS МЖПбаз, %	-12 (4)	-20 (2)	0,0001
PSS МЖПсредн, %	-17 (4)	-21 (2)	0,0001
PSS МЖПверх, %	-21 (5)	-22 (3)	0,2
Фаза изоволюмического напряжения (IC)			
V4, мм/с	10,7 (4,0)	12,1 (3,8)	0,3
V5, мм/с	17,1 (9,2)	11,2 (3,9)	0,0001
V6, мм/с	10,6 (5,6)	10,8 (4,2)	0,9
Фаза максимального изгнания ЛЖ (S)			
V4, мм/с	27,9 (8,3)	28,2 (8,0)	0,9
V5, мм/с	32,8 (7,7)	28,2 (7,5)	0,06
V6, мм/с	28,5 (7,4)	30,9 (5,2)	0,3
Фаза диастолического наполнения ЛЖ (D)			
V4, мм/с	22,0 (9,1)	32,2 (13,2)	0,0001
V5, мм/с	24,6 (9,0)	26,5 (8,6)	0,5
V6, мм/с	22,5 (9,3)	25,0 (8,4)	0,3

При анализе деформации миокарда методом Speckle Tracking ЭхоКГ выявлено статистически значимое снижение GLS и PSS каждого сегмента МЖП ($p < 0,05$) у пациентов с АР до хирургической коррекции порока при сохранной насосной функции сердца (среднее значение ФВ до

операции – 58%), что свидетельствует о систолической дисфункции миокарда ЛЖ на фоне объемной перегрузки полости ЛЖ. Также, из Таблицы 5 следует, что по сравнению с нормальными значениями у больных аневризмой восходящего отела аорты с АР до операции статистически значимо повышаются скорости смещения среднего сегмента МЖП в фазу изоволюмического напряжения и максимального изгнания ЛЖ. Значимое снижение скорости смещения миокарда наблюдалось в верхушечном сегменте МЖП в фазу диастолического наполнения полости ЛЖ, что связано с объемной перегрузкой и нарушением релаксации миокарда в области верхушки. На Рисунке 37 представлены результаты анализа деформации миокарда ЛЖ у пациента с АР с применением метода Speckle Tracking ЭхоКГ.

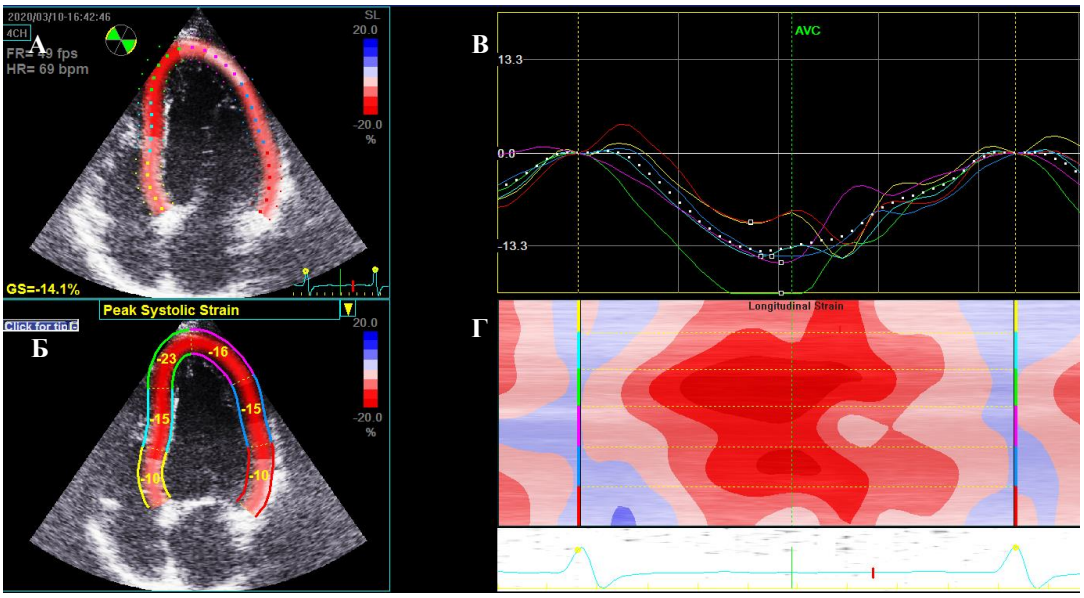

Примечание – **А –** показатель глобальной систолической деформации ЛЖ, **Б –** показатели пиковой систолической деформации для каждого сегмента левого желудочка, **В –** показатели глобальной систолической деформации для каждого сегмента ЛЖ, пунктирная белая линия соответствует показателю глобальной систолической деформации ЛЖ, **Г –** карта изменения деформации сегментов ЛЖ (каждому сегменту соответствует определенный цвет)

Рисунок 37 – Результаты оценки деформации миокарда ЛЖ у больного аневризмой восходящего отдела аорты с выраженной АР с помощью метода Speckle Tracking ЭхоКГ

На Рисунке 38 представлен векторный анализ и скорости смещения миокарда ЛЖ у больного выраженной степенью АР. Проведенный анализ выявил определенные взаимоотношения по ЭхоКГ параметрам и скоростями движения сегментов МЖП в фазу изоволюмического напряжения (Рисунок 39). Из проведенного нами анализа следует, что у больных аневризмой ВАо с выраженной АР до операции в фазу изоволюмического напряжения выявлена корреляционная связь скорости смещения средней части МЖП с КДО и ММЛЖ (r = 0,38 и r = 0,35 соответственно) и слабая корреляционная взаимосвязь скорости смещения V5 с САД и ДАД (r = 0,28 и r = 0,25 соответственно). Это говорит о ресинхронизации сокращения в зависимости от перегрузки ЛЖ объемом и отсутствии фазы закрытия АК.

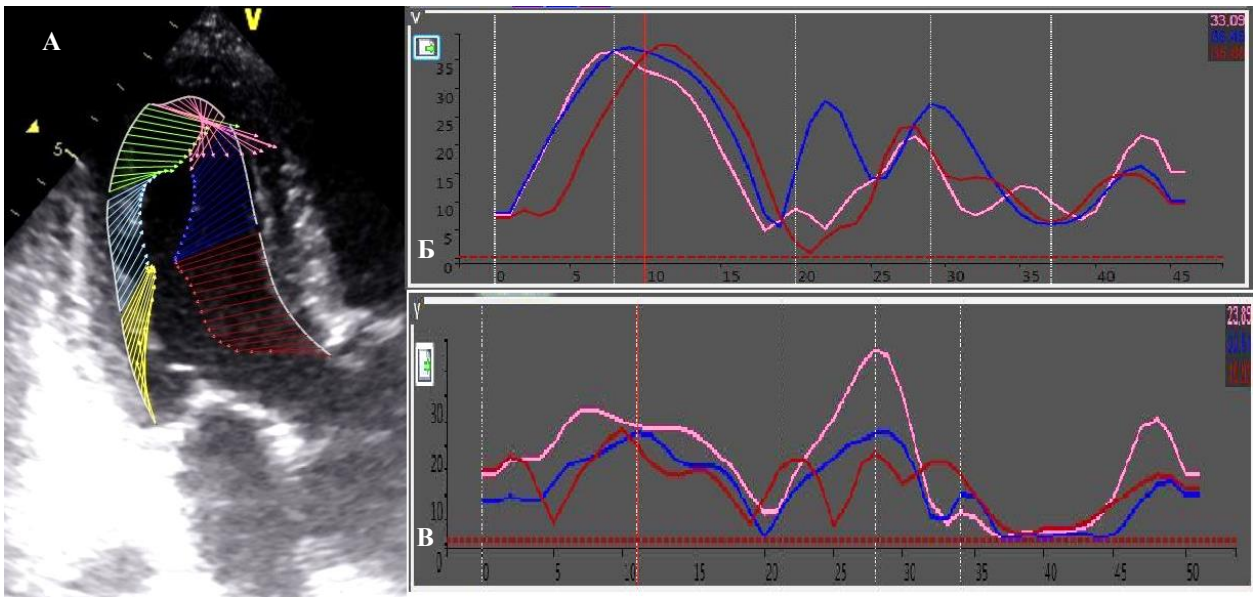

Примечание – Каждый сегмент МЖП кодируется определенным цветом (розовый – верхушечный сегмент МЖП, синий – средний сегмент МЖП, красный – базальный сегмент МЖП). На графиках Б и В по оси абсцисс представлен временной промежуток, по оси ординат – скорости смещения сегментов в мм/с

Рисунок 38 – Векторный анализ и скорости смещения миокарда МЖП у больного аневризмой восходящего отдела аорты с выраженной АР (**А, Б**) и здорового добровольца (**В**) в фазу максимального изгнания из полости ЛЖ

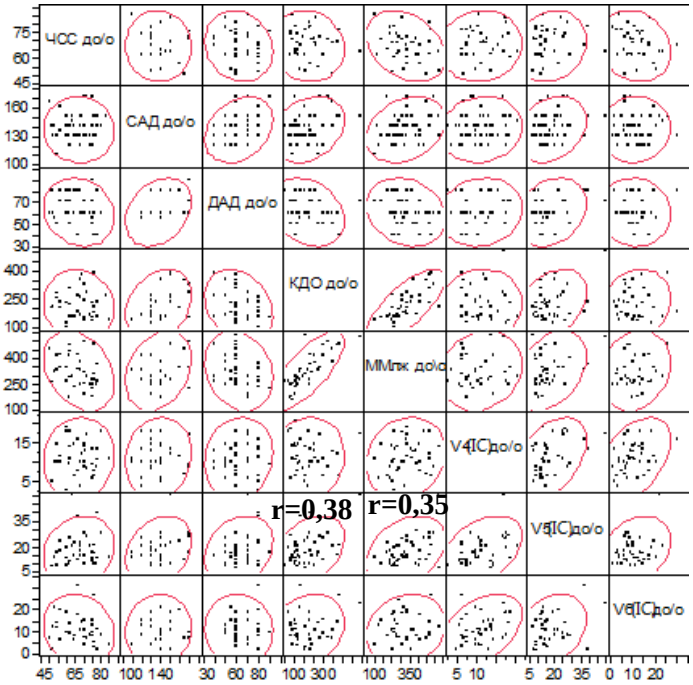

Рисунок 39 – Анализ корреляционных взаимосвязей основных гемодинамических эхокардиографических параметров и скоростей движения сегментов межжелудочковой перегородки в фазу изоволюмического напряжения (IC) у больных аневризмой восходящего отдела аорты с аортальной недостаточностью до операции

В систолическую фазу кардиоцикла выявлены корреляционные связи скорости смещения V5 с ФВ ЛЖ и ММЛЖ (r = 0,38 и r = 0,32) (Рисунок 40).

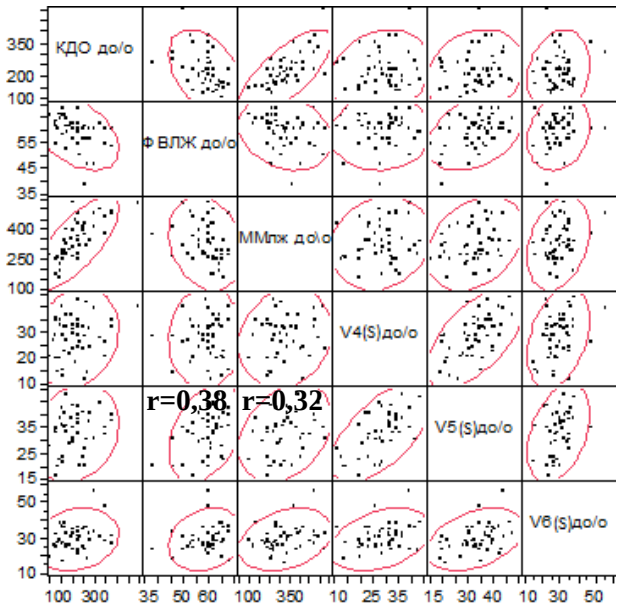

Рисунок 40 – Анализ корреляционных взаимосвязей основных эхокардиографических параметров и скоростей смещения сегментов межжелудочковой перегородки в фазу максимального изгнания ЛЖ (S) у больных аневризмой восходящего отдела аорты с выраженной аортальной недостаточностью до операции

Таким образом, у больных аневризмой ВАо с АР до операции скорости смещения миокарда среднего сегмента МЖП в фазы изоволюмического напряжения и максимального изгнания ЛЖ связаны с гемодинамическими параметрами, такими как КДО и ММЛЖ, что отражает механизмы компенсации и адаптации миокарда ЛЖ при объемной перегрузке в связи с выраженной АР.

4.2 Внутрижелудочковые потоки крови у больных аневризмой восходящего отдела аорты с аортальной регургитацией до хирургического лечения

Внутрижелудочковые потоки крови тесно связаны с состоянием сердечно-сосудистой системы и дают представление о состоянии гемодинамики в различные фазы кардиоцикла. Результаты анализа внутрижелудочковых потоков крови у больных ВАо с выраженной АР до оперативного вмешательства в фазу изоволюмического напряжения представлены на Рисунке 41.

Обращает на себя внимание, что в фазу изоволюмического напряжения у пациента с выраженной АР наблюдается отсутствие структурированности потоков в ЛЖ, наличие патологических зон турбулентности в ВТЛЖ и полости ЛЖ.

При анализе внутрижелудочковых потоков крови в диастолу фиксируется дополнительный поток крови в полости ЛЖ, формируется мощная турбулентность, связанная с АР (Рисунок 42).

Вектора скоростей потоков крови направлены вдоль стенки ЛЖ и ВТЛЖ. Турбулентность провоцирует смещение миокарда, что приводит к изменению не только геометрии полости ЛЖ, но и величине общего ударного выброса.

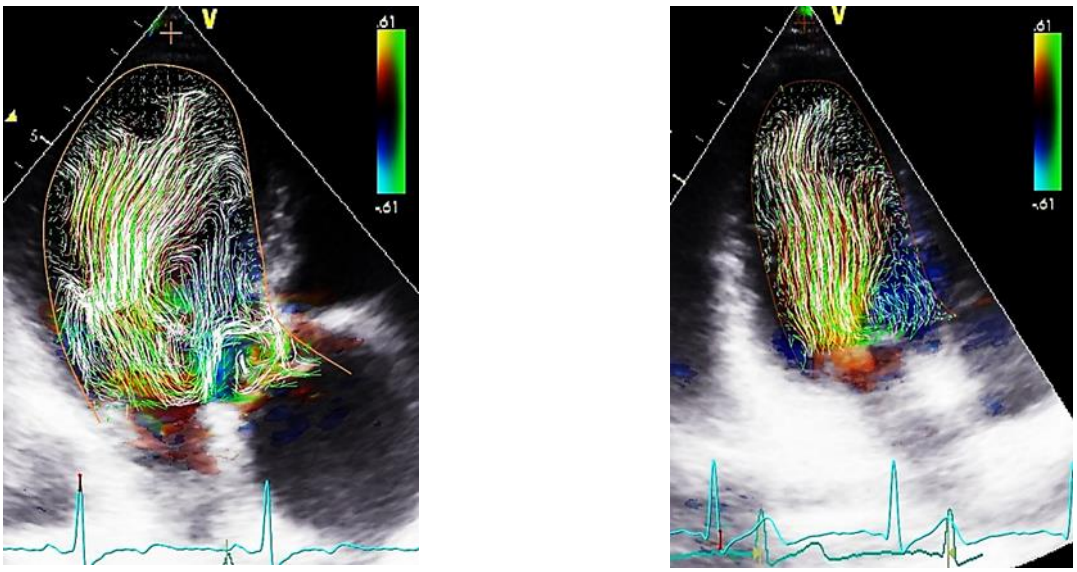

А **Б**

Рисунок 41 – Внутрижелудочковые потоки крови, зарегистрированные в режиме цветного допплеровского картирования из апикальной позиции по длинной оси левого желудочка в фазу изоволюмического напряжения **А –** у больного аневризмой восходящего отдела аорты с выраженной АР до операции, **Б –** у здорового добровольца

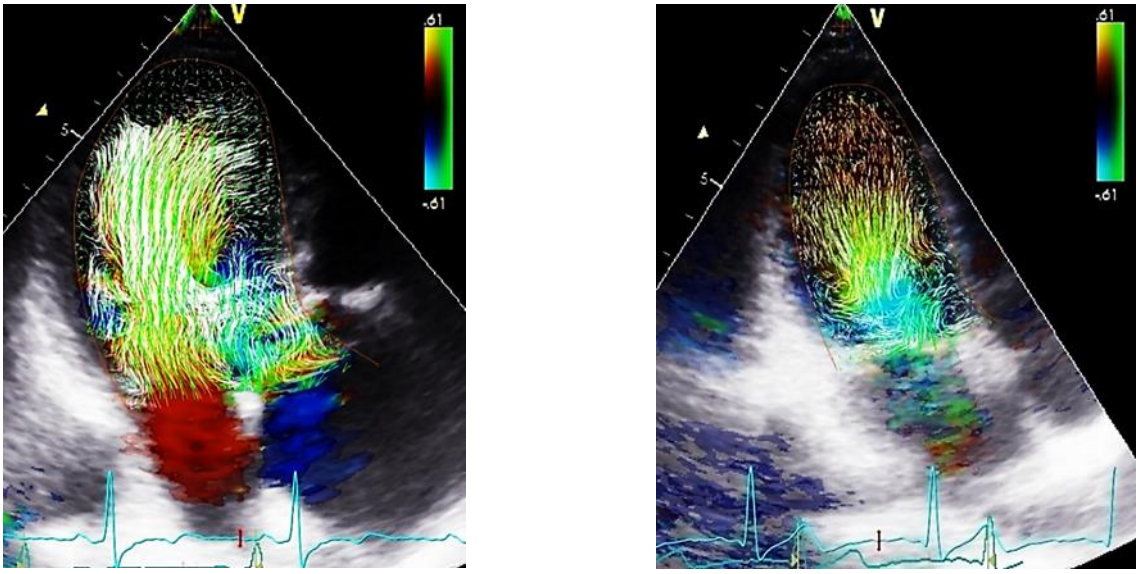

А **Б**

Рисунок 42 – Внутрижелудочковые потоки крови, зарегистрированные в режиме цветного допплеровского картирования из апикальной позиции по длинной оси левого желудочка в диастолическую фазу кардиоцикла **А** – у больного аневризмой восходящего отдела аорты с выраженной АР до операции и **Б** – у здорового добровольца.

Результаты количественного анализа скоростей внутрижелудочковых потоков крови в каждую фазу сердечного цикла представлены в Таблице 6.

В ходе проведенного нами анализа выявлены статистически значимые повышения скоростей потоков крови ($p < 0,001$) у пациентов с аневризмой ВАо и выраженной степенью АР до хирургического лечения в сравнении с нормой во все фазы кардиоцикла.

Таблица 6 – Количественные показатели скоростей потоков крови в полости левого желудочка в каждую фазу кардиоцикла у больных аневризмой восходящего отдела аорты с аортальной регургитацией до операции по сравнению с группой контроля

Параметры	*До операции (n = 70)*	*Норма (n = 20)*	*p*
Фаза изоволюмического напряжения (IC)			
Q1, см/с	31 (11)	20 (9)	0,0001
Q2, см/с	28 (7)	12 (7)	0,0001
Q3, см/с	18 (8)	10 (5)	0,0001
Фаза максимального изгнания ЛЖ (S)			
Q1, см/с	24 (8)	21 (9)	0,0001
Q2, см/с	17 (5)	14 (8)	0,0001
Q3, см/с	5 (3)	4 (4)	0,0001
Фаза диастолического наполнения ЛЖ (D)			
Q1, см/с	32 (13)	29 (13)	0,0001
Q2, см/с	32 (10)	22 (11)	0,0001
Q3, см/с	18 (8)	7 (4)	0,0001

Как показано в Таблице 6, максимальные скорости внутрижелудочковых потоков зарегистрированы в фазу диастолы (D), что связано с наличием дополнительного регургитирующего потока крови в полости ЛЖ, а также наличием потока из полости левого предсердия в полость ЛЖ во время диастолы.

Значительное повышение скоростей внутрижелудочковых потоков наблюдалось в верхушечной области ЛЖ, что обусловлено значительной струей регургитации и, как следствие, объемной перегрузкой полости ЛЖ.

Статистически значимое повышение скоростей внутрижелудочковых потоков крови в фазу максимального изгнания ЛЖ (S) так же связано с наличием выраженной степени АР и значимой объемной перегрузки полости ЛЖ.

Анализ корреляционных связей между гемодинамическими параметрами и скоростями потоков крови в ЛЖ в фазу диастолического наполнения представлен на Рисунке 43.

На графике мультивариантного анализа корреляционных связей прослеживается взаимосвязь между показателями ММЛЖ и скоростью потоков в средней части ЛЖ (Q2) в фазу диастолы.

Зависимость скорости внутрижелудочковых потоков крови в средней части ЛЖ в период диастолы от показателей ММЛЖ представлены на Рисунке 44.

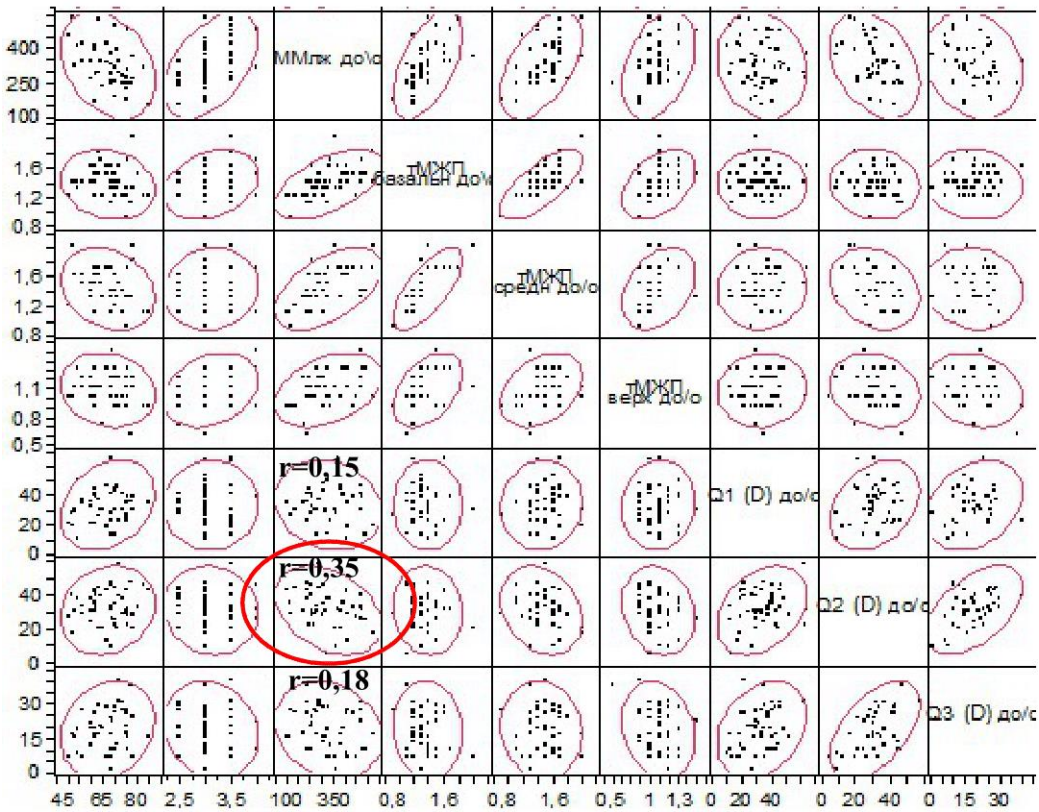

Рисунок 43 – Мультивариантный анализ корреляционных взаимосвязей между гемодинамическими показателями и скоростями внутрижелудочковых потоков крови в фазу диастолического наполнения полости ЛЖ (D) у больных аневризмой восходящего отдела аорты с АР до операции

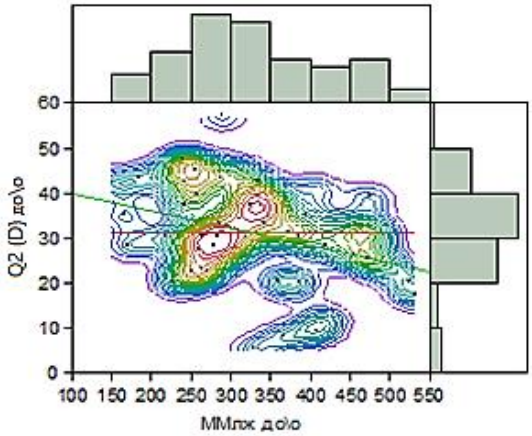

Рисунок 44 – Бивариантный анализ. Взаимосвязь скорости потоков в средней части левого желудочка (Q2) в период диастолы (D) от значений массы миокарда левого желудочка (ММЛЖ) у больных аневризмой восходящего отдела аорты с АР до операции.

Показатели скорости потоков в средней части ЛЖ в период диастолы составляют 25–35 см/с при значениях ММЛЖ в пределах 270–350 г. Диаграмма распределения больных по скорости потоков крови в средней части ЛЖ (Q2) в диастолическую фазу сердечного цикла в зависимости от значения ММЛЖ представлена на Рисунке 45.

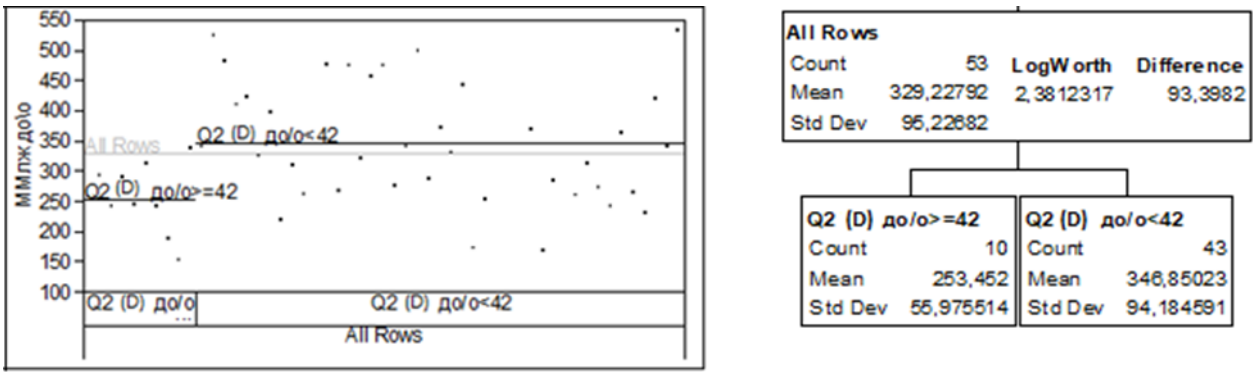

А **Б**

Рисунок 45 – График распределения (**А**) и дерево распределения (**Б**) пациентов с аневризмой восходящего отдела аорты с аортальной недостаточностью по значениям скорости потока в средней части левого желудочка (Q2) в диастолу (D) в зависимости от массы миокарда левого желудочка (Q2) в диастолу (D) в зависимости от массы миокарда левого желудочка.

Из представленной диаграммы распределения пациентов следует, что у большинства больных (n = 43) скорости внутрижелудочковых потоков (Q2) в диастолу составили менее 42 см/с при средних значениях ММЛЖ 350 г, а в 10 случаях – при средних значениях ММЛЖ 253 г, скорости внутрижелудочковых потоков в средней части ЛЖ в диастолу равны или более 42 см/с. Данный вид анализа демонстрирует гемодинамическое состояние миокарда при длительно существующей выраженной степени АР: продолжающееся воздействие объемной перегрузки ЛЖ способствует развитию выраженной гипертрофии, относительной коронарной недостаточности и снижению контрактильности миокарда ЛЖ и, как следствие, уменьшению ударного объема и снижению скоростей внутрижелудочковых потоков крови. Следовательно, анализ внутрижелудочковых потоков крови может способствовать поиску пациентов с начальными признаками ремоделирования миокарда ЛЖ при выраженной степени АР. Распределение скоростей внутрижелудочковых потоков крови в зависимости от показателей КДО в фазу диастолического наполнения ЛЖ (D) представлено на Рисунке 46.

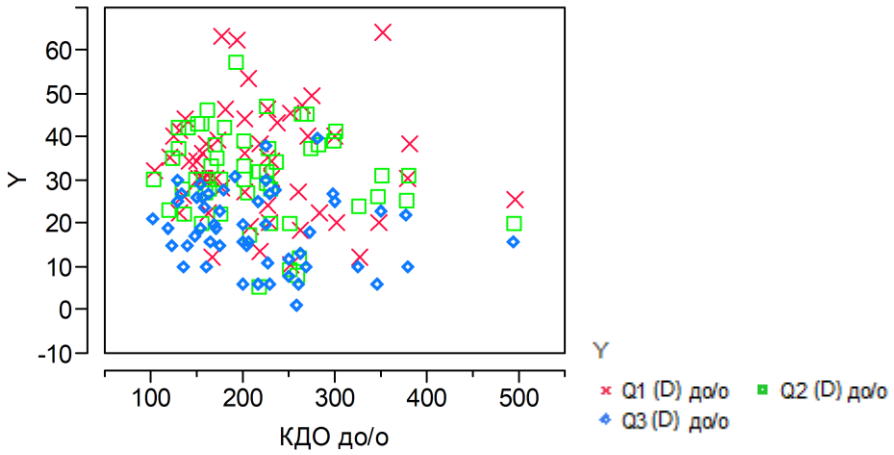

Примечание – Q1 – скорости потоков в базальной части ЛЖ, Q2 – скорости потоков в средней части ЛЖ, Q3 – скорости потоков в апикальной части ЛЖ, (D) – фаза диастолы

Рисунок 46 – Распределение скоростей потоков крови в левом желудочке в зависимости от значений конечного диастолического объема в фазу диастолы.

Так, у больных аневризмой ВАо с выраженной АР до операции наибольшие скорости внутрижелудочковых потоков крови в диастолическую фазу сердечного цикла наблюдаются при значениях КДО от 150 до 250 мл, при этом наблюдается значительное повышение скоростей потоков крови во всех отделах ЛЖ.

Скорости потоков в фазу максимального изгнания ЛЖ (S) представлены на Рисунке 47.

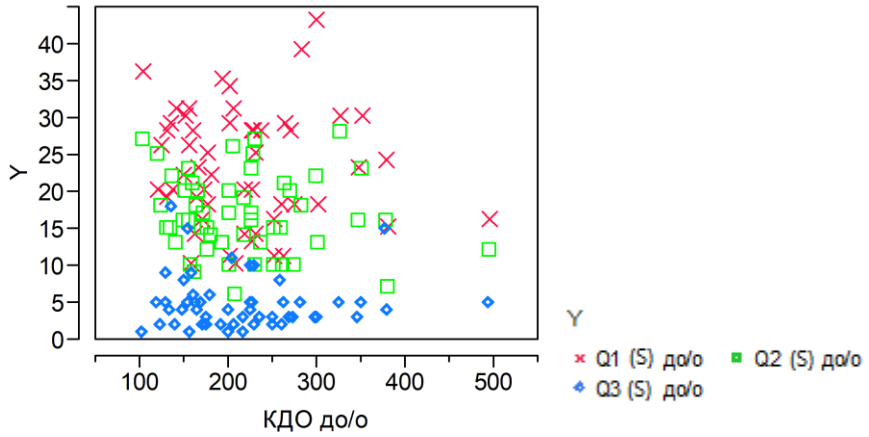

Примечание – Q1 –скорости потоков в базальной части ЛЖ, Q2 – скорости потоков в средней части ЛЖ, Q3 – скорости потоков в апикальной части ЛЖ, (S) – фаза максимального изгнания ЛЖ

Рисунок 47 – График распределения скоростей потоков крови в левом желудочке в зависимости от значений конечного диастолического объема в систолическую фазу кардиоцикла

На графике прослеживается четкое распределение скоростей потоков крови в зависимости от отдела ЛЖ, отличное от фазы диастолы. Из представленной диаграммы распределения скоростей внутрижелудочковых потоков следует отметить, что в систолическую фазу кардиоцикла зарегистрированы наименьшие скорости внутрижелудочковых потоков в апикальной части ЛЖ, основные значения которых находились в пределах 5±3 см/с, наибольшие скорости потоков крови зарегистрированы в базальной части ЛЖ, значения которых были в пределах 24±8 см/с.

Распределение скоростей потоков в полости ЛЖ в фазу изоволюмического напряжения (IC) представлено на Рисунке 48.

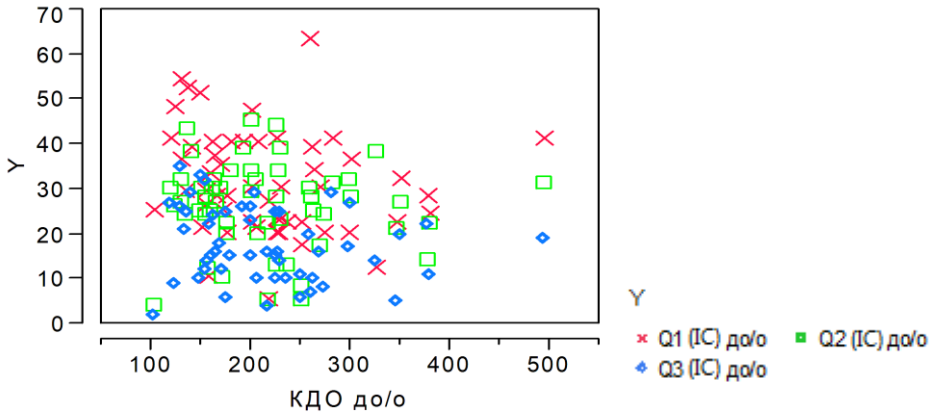

Примечание – Q1 – скорости потоков в базальной части ЛЖ, Q2 – скорости потоков в средней части ЛЖ, Q3 – скорости потоков в апикальной части ЛЖ, (IC) – фаза изоволюмического напряжения

Рисунок 48 – Распределение скоростей потоков крови в левом желудочке в зависимости от значений конечного диастолического объема в систолическую фазу кардиоцикла

У пациентов с аневризмой ВАо и значительной степенью АН до операции в фазу изоволюмического напряжения большинство показателей скоростей внутрижелудочковых потоков регистрировались при значениях КДО от 150 до 270 мл. Повышение показателей скоростей потоков крови отмечено преимущественно в области базальной части ЛЖ, при этом наблюдается некоторая хаотичность и отсутствие структурированности внутрижелудочковых потоков.

Проанализированы взаимосвязи скоростей внутрижелудочковых потоков крови и скоростей смещения миокарда ЛЖ. Нами был проведен анализ корреляционных взаимосвязей скоростей внутрижелудочковых потоков крови и скоростей смещения миокарда МЖП в различные фазы кардиоцикла у больных аневризмой ВАо с выраженной АР до хирургического лечения (Рисунок 49).

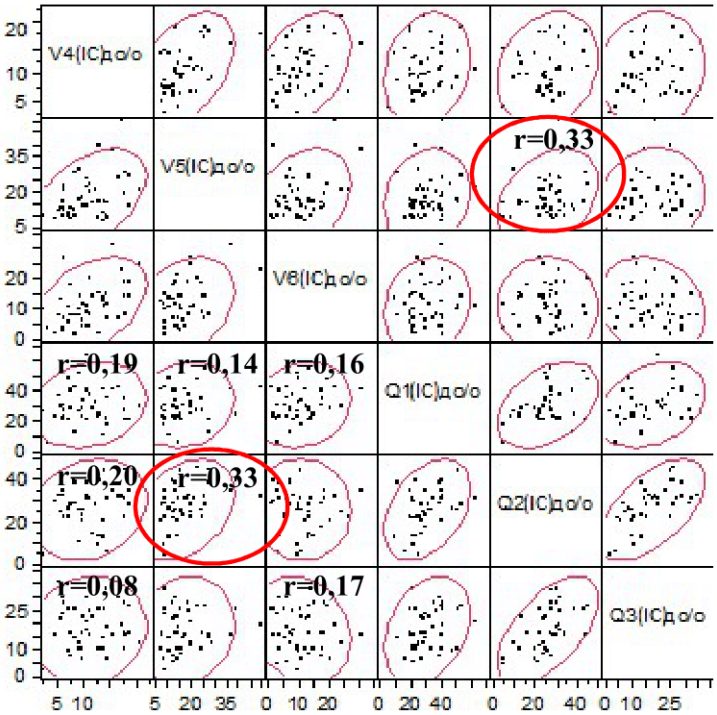

Рисунок 49 – Мультивариантный анализ корреляционных взаимосвязей между скоростями смещения миокарда межжелудочковой перегородки (V) и скоростями внутрижелудочковых потоков крови (Q) в фазу изоволюмического напряжения (IC) у больных аневризмой восходящего отдела аорты с выраженной АР до оперативного вмешательства

У больных аневризмой ВАо с выраженной АР до хирургического лечения, выявлена корреляционная взаимосвязь между скоростью смещения миокарда в средней части МЖП (V5) и скоростью потоков крови на уровне средней части ЛЖ (Q2). На Рисунке 50 представлена диаграмма распределения пациентов с аневризмой ВАо и выраженной степенью АР до операции в зависимости от скорости смещения V5 скорости потоков Q2.

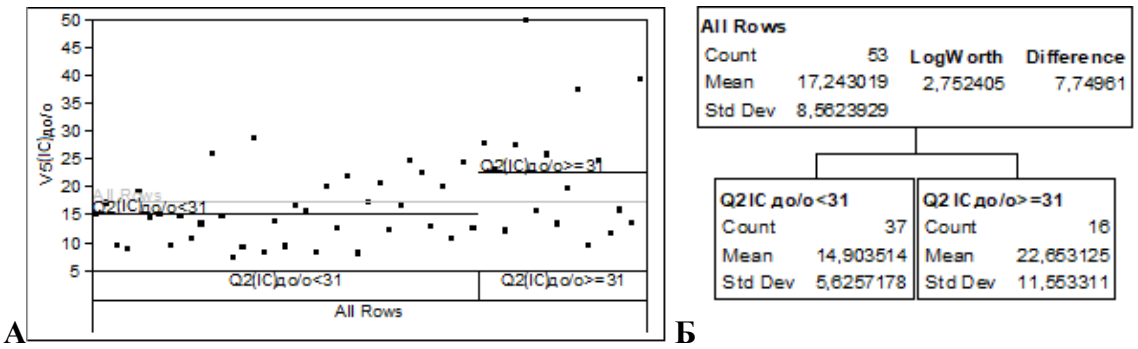

А Б

Рисунок 50 – График распределения (А) и дерево распределения (Б) пациентов с аневризмой восходящего отдела аорты и выраженной степенью АН до операции по значениям скоростей внутрижелудочковых потоков в средней части левого желудочка (Q2) в зависимости от скорости смещения миокарда средней части межжелудочковой перегородки (V5)

Как видно из графика и дерева распределения пациентов с аневризмой ВАо и выраженной степенью АР, в фазу изоволюмического напряжения, в 37 случаях при средних значениях скорости смещения V5 равных 14,9 мм/с – скорость потока крови Q2 составляет менее 31 см/с, а в 16 случаях, при средних значениях V5 равных 22,6 мм/с – скорость внутрижелудочкового потока Q2 была равна или более 31 см/с.

Корреляционный анализ взаимосвязей скоростей смещения миокарда МЖП и скоростей внутрижелудочковых потоков крови у больных аневризмой ВАо с выраженной степенью АР до операции в фазу максимального изгнания ЛЖ (S) и фазу диастолического наполнения ЛЖ (D) представлен на Рисунке 51.

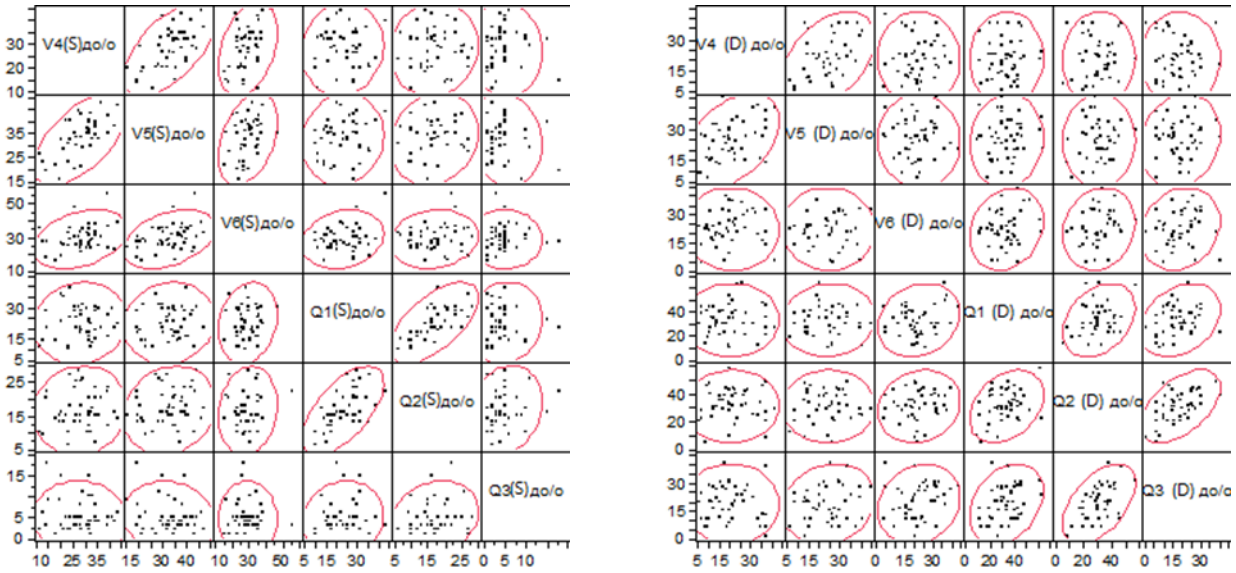

А Б

Рисунок 51 – Мультивариантный анализ корреляционных взаимосвязей скоростей смещения миокарда межжелудочковой перегородки (V) и скоростей внутрижелудочковых потоков крови (Q) **А** – фаза максимального изгнания ЛЖ (S), **Б** – фаза диастолического наполнения ЛЖ (D)

Как показал анализ, в систолическую и диастолическую фазы кардиоцикла сильные корреляционные связи были обнаружены между скоростями смещения МЖП в апикальной (V4) и

средней части (V5), где значение r составило 0,61 в систолу и r = 0,43 в диастолу, а также между скоростями потоков на базальном (Q1) и среднем (Q2) уровнях ЛЖ в фазу S (r = 0,62) и менее значимые корреляционные связи в фазу D (r = 0,33).

4.3 Смещение и скорости сдвига стенки у больных аневризмой восходящего отдела аорты с аортальной регургитацией до хирургического лечения

Основные гемодинамические ЭхоКГ параметры, отражающие функцию АК и аорты представлены в Таблице 7.

Таблица 7 – Показатели гемодинамики, характеризующие состояние аортального клапана и аорты у больных аневризмой восходящего отдела аорты с выраженной аортальной регургитацией до операции

Параметры	*До операции (n = 70)*	*Норма (n = 20)*	*p*
Диаметр ФКАК, мм	27(3)	21(2)	0,0001
Диаметр ФКАКинд, мм/м^2	14(1,5)	11,5(1)	0,0001
АК – Vmax, м/с	1,82(0,33)	1,26(0,19)	0,0001
АК – PGr, мм рт. ст.	13,87(5,20)	6,41(1,87)	0,0001
АК – Mean Gr, мм рт. ст.	7,28(2,73)	3,36(1,10)	0,0001
Диаметр СВ, мм	50(10)	29(3)	0,0001
Диаметр СВинд, мм/м^2	25,5(5,4)	15,4(1,9)	0,0001
Диаметр СТ, мм	49(12)	26(4)	0,0001
Диаметр СТинд, мм/м^2	25,2(5,7)	13,7(1,8)	0,0001
Диаметр ВАо, мм	52(12)	28(3)	0,0001
Диаметр ВАоинд, мм/м^2	26,7(6,2)	15(2)	0,0001

Из Таблицы 7 следует, что у пациентов с аневризмой ВАо и выраженной АН до хирургического лечения присутствует аортальная аннулоэктазия, а также увеличение размеров аорты на уровне синусов Вальсальвы (СВ), синотубулярного гребня (СТ) и восходящей аорты (ВАо). У всех больных аневризмой ВАо с выраженной АР отмечалось статистические значимое повышение скоростных параметров и градиентов на АК в сравнении с нормальными значениями, что свидетельствует о аортальной аннулоэктазии и нарушении запирательной способности АК, а также о наличии объемной перегрузки полости ЛЖ.

Результаты оценки состояния аорты в каждую фазу кардиоцикла с помощью векторного анализа у больных аневризмой ВАо с выраженной АР до оперативного вмешательства представлены в Таблице 8.

Таблица 8 – Количественные параметры оценки сдвига стенки и скорости деформации стенки аорты с помощью векторного анализа в каждую фазу сердечного цикла у больных аневризмой восходящей аорты с выраженной аортальной недостаточностью до хирургического лечения

Параметры	*До операции (n = 70)*	*Норма (n = 20)*	*p*
Фаза изоволюмического напряжения (IC)			
L-I, мм	20,8 (5,5)	13,0 (1,5)	0,0001
L-II, мм	24,1 (4,7)	14,2 (2,0)	0,0001
L-III, мм	25 (4,9)	13,4 (2,1)	0,0001
L-IV, мм	25,8 (5,1)	13,5 (1,9)	0,0001
V-I, мм/с	6,3 (4,7)	9,1 (4,7)	0,06
V-II, мм/с	4,5 (3,2)	2,8 (1,7)	0,05
V-III, мм/с	5,5 (4,3)	4,6 (3,0)	0,77
V-IV, мм/с	5,5 (4,4)	6,9 (4,9)	0,35
Фаза максимального изгнания ЛЖ (S)			
L-I, мм	21,3 (5,7)	12,4 (1,6)	0,0001
L-II, мм	24,5 (4,1)	14,6 (1,9)	0,0001
L-III, мм	25,2 (4,7)	13,8 (2,1)	0,0001
L-IV, мм	26 (5,1)	13,8 (2,1)	0,0001
V-I, мм/с	7,5 (5,8)	6,2 (4,4)	0,67
V-II, мм/с	9,1(7,6)	6,4 (3,9)	0,54
V-III, мм/с	6,7 (5,5)	7,4 (5,1)	0,47
V-IV, мм/с	6,1 (4,8)	7,7 (5,3)	0,25
Фаза диастолического наполнения ЛЖ (D)			
L-I, мм	20,5 (6)	11,7 (1,5)	0,0001
L-II, мм	24,3 (4)	14,2 (1,8)	0,0001
L-III, мм	25,6 (4,4)	13,5 (2,3)	0,0001
L-IV, мм	26 (5,1)	13,5 (2,1)	0,0001
V-I, мм/с	6,7 (5,6)	4,9 (3,4)	0,35
V-II, мм/с	7,2 (5,6)	5,0 (2,9)	0,26
V-III, мм/с	6,5 (6,2)	4,2 (2,7)	0,31
V-IV, мм/с	6,7 (4,7)	6,9 (5,3)	0,92

Исходя из полученных результатов по векторному анализу восходящей аорты за кардиоцикл, нами отмечено статистически значимое увеличение сдвига всех сегментов стенок аорты. Это связано с выраженной дилатацией восходящего отдела аорты и изменением стереометрии корня и восходящего отдела аорты. При анализе деформации стенок аорты наблюдается статистически значимое повышение скорости смещения второго сегмента (V-II) стенки аорты в фазу

изоволюмического напряжения (IC). В фазу IC в первом (V-I), третьем (V-III) и четвертом (V-IV) сегментах не получено статистически значимых отличий в скоростях смещения по сравнению с нормальными значениями. Также статистически значимых различий по сравнению с нормальными значениями не обнаружено для сегментов аорты в фазу систолы (S) и диастолы (D).

Результаты анализа скорости смещения стенок аорты у больных аневризмой ВАо с выраженной АР до хирургической коррекции порока представлены на Рисунках 52–54.

Как видно из Рисунка 53, у пациента с аневризмой ВАо и выраженной степенью АР до операции отмечается равномерное выраженное увеличение параметров смещения сегментов аорты относительно центральной оси сосуда по сравнению с нормой. Кроме того, наблюдается отсутствие асимметричной деформации различных сегментов стенки аорты в фазы кардиоцикла по сравнению с нормальными значениями, что свидетельствует о нарушении динамической анатомии корня и восходящего отдела аорты

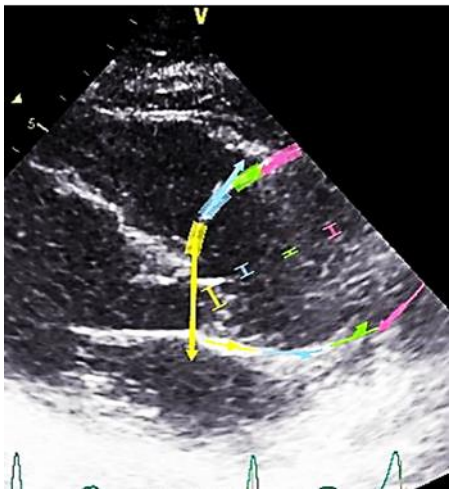

А

Б

Примечание – **А –** у больного аневризмой восходящей аорты с выраженной аортальной недостаточностью до операции**, Б** – здорового добровольца. Каждый сегмент представлен определенным цветом (I – желтым, II – голубым, III –зеленым, IV – розовым)

Рисунок 52 – Векторный анализ стенок аорты с в фазу изоволюмического напряжения (IC)

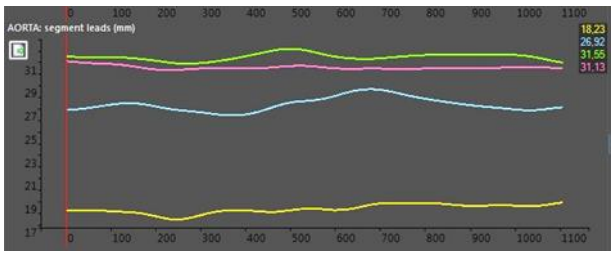

А

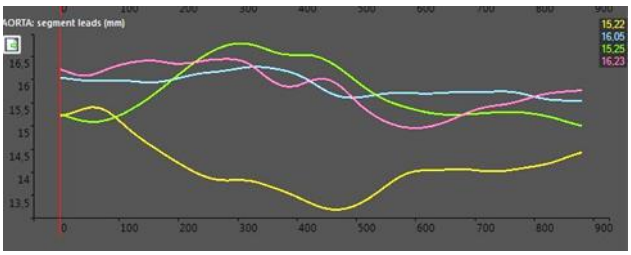

Б

Примечание – **А** – у больного аневризмой восходящей аорты с выраженной аортальной недостаточностью до операции, **Б** – здорового добровольца. Каждый сегмент представлен определенным цветом (I – желтым, II – голубым, III –зеленым, IV – розовым)

Рисунок 53 – Параметры сдвига стенок аорты,
оцененные с помощью векторного анализа в фазы кардиоцикла

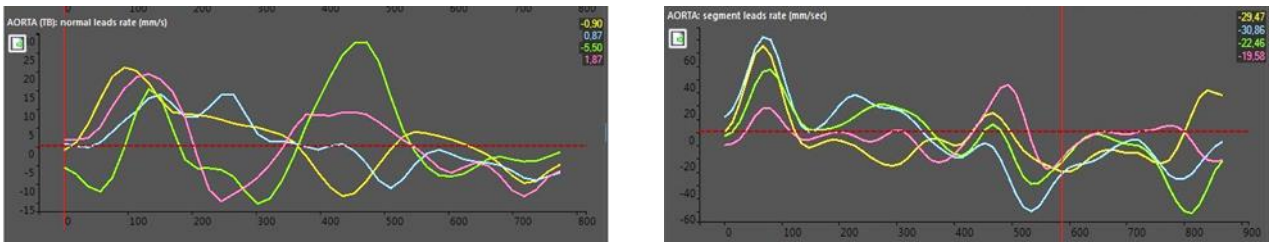

А **Б**

Примечание – **А** – у больного аневризмой восходящей аорты с выраженной аортальной недостаточностью до операции, **Б** – здорового добровольца. Каждый сегмент представлен определенным цветом (I – желтым, II – голубым, III –зеленым, IV – розовым)

Рисунок 54 – Скорости смещения стенок аорты, оцененные с помощью векторного анализа в фазы кардиоцикла

На Рисунке 54 прослеживается отсутствие структурированности и разнонаправленность скоростей смещения сегментов аорты у больного аневризмой ВАо со значимой степенью АР в фазы сердечного цикла, что связано с потерей нормальных вязкоупругих эластических свойств корня и восходящего отдела аорты, которая приводит к нарушению распределения напряжений в стенке.

4.4 Внутрисосудистые потоки крови в аорте у больных аневризмой восходящего отдела аорты с аортальной регургитацией до хирургического лечения

Потоки крови в аорте у больных аневризмой ВАо с значимой степенью АН до операции были зарегистрированы в режиме ЦДК и проанализированы в каждую фазу кардиоцикла. Результаты регистрации потоков крови в аорте в период изоволюмического напряжения представлены на Рисунке 55.

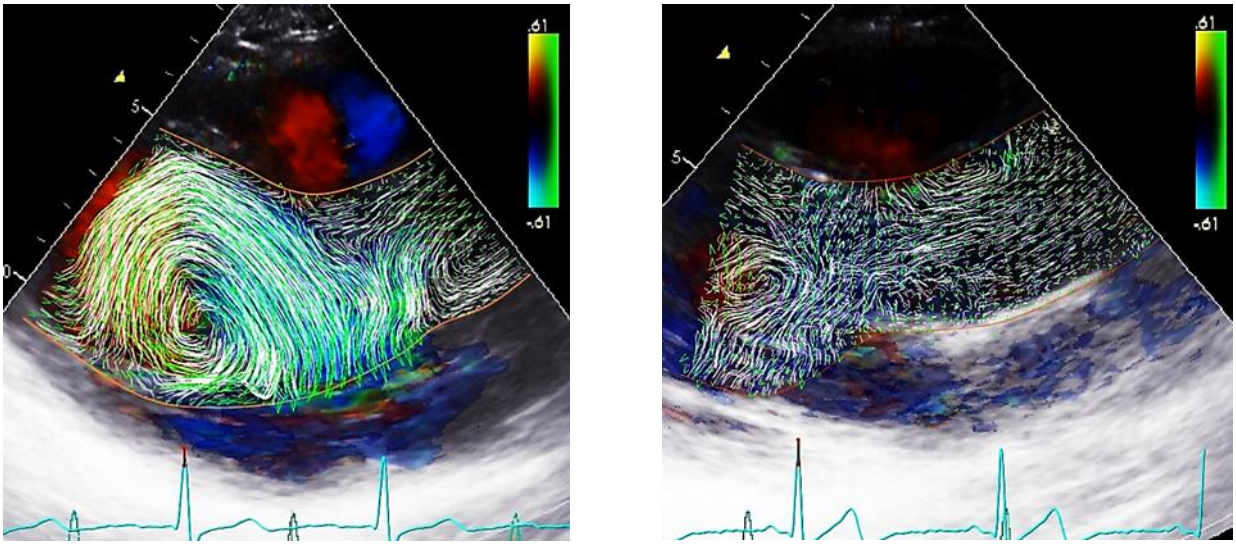

А **Б**

Примечание – **А** – у больного аневризмой восходящего отдела аорты с выраженной степенью аортальной регургитации до операции, **Б** – у здорового добровольца

Рисунок 55 – Потоки крови в аорте, зарегистрированные в режиме ЦДК из парастернальной позиции по длинной оси левого желудочка в фазу изоволюмического напряжения

При анализе потоков крови в аорте у больных аневризмой ВАо с выраженной степенью АР, в фазу изоволюмического напряжения наблюдается наличие турбулентных высокоскоростных потоков крови, преимущественно над АК, что связано с нарушением адекватного смыкания створок АК в связи с анулоэктазией. В диастолическую фазу кардиоцикла наблюдается наличие высокоскоростных потоков крови и зон турбулентности в просвете ВАо и над АК, что связано с наличием дополнительного объема крови, поступающего в полость ЛЖ из аорты в период диастолы (Рисунок 56). Результаты количественного анализа потоков крови в аорте у больных аневризмой ВАо с выраженной степенью АР представлены на Рисунке 57.

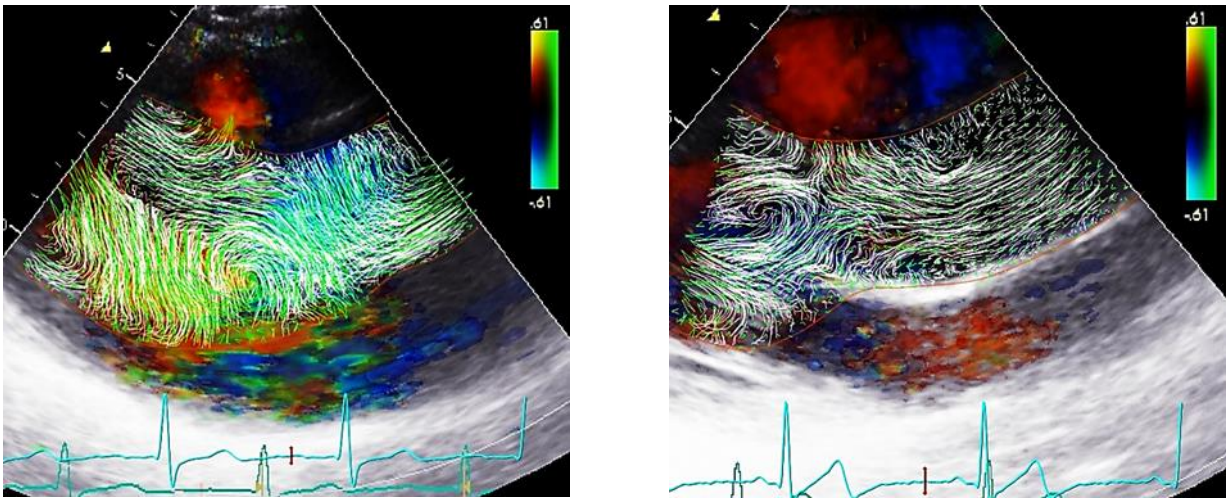

А **Б**

Примечание – **А** – у больного аневризмой восходящего отдела аорты с выраженной степенью аортальной регургитации до операции, **Б** – у здорового добровольца

Рисунок 56 – Потоки крови в аорте, зарегистрированные в режиме ЦДК из парастернальной позиции по длинной оси левого желудочка в диастолическую фазу кардиоцикла

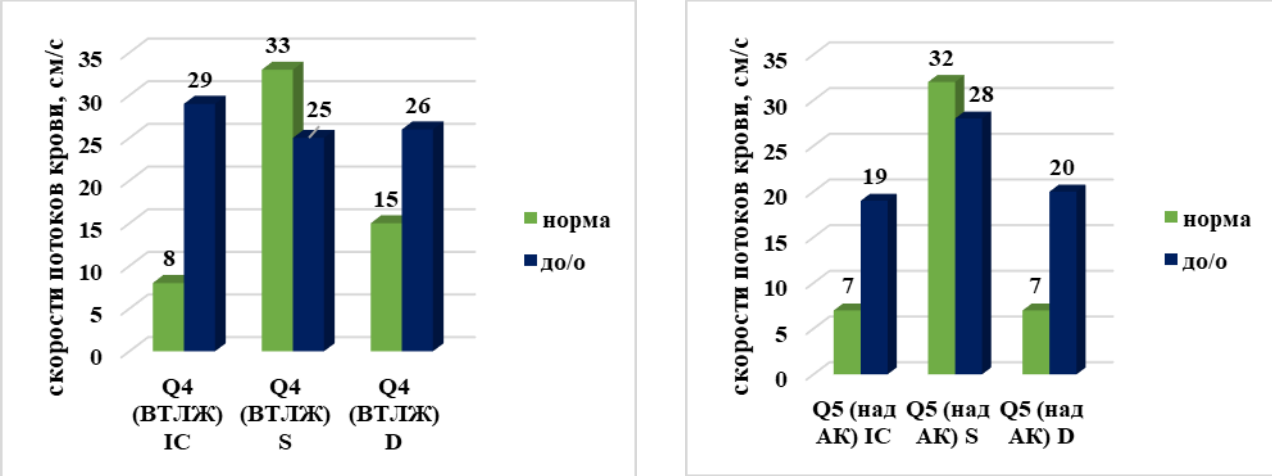

А **Б**

Примечание – **А** – в выносящем тракте левого желудочка (Q4), **Б** – над аортальным клапаном в аорте (Q5). IC – фаза изоволюмического напряжения ЛЖ, S – фаза максимального изгнания ЛЖ, D – фаза диастолического наполнения ЛЖ

Рисунок 57 – Скорости внутрисосудистых потоков крови за кардиоцикл у больных аневризмой восходящего отдела аорты до операции в сравнении с нормальными значениями

У пациентов с аневризмой ВАо и выраженной степенью АН до операции в сравнении с группой контроля наблюдается статистически значимое ($p < 0,001$) повышение скоростей потоков крови в ВТЛЖ до 29±9 см/с и над АК в аорте до 19±8 см/с в фазу изоволюмического напряжения (IC). Также отмечено статистически значимое повышение ($p < 0,001$) скоростей потоков крови в ВТЛЖ до 26±9 см/с и над АК в аорте до 20±7 см/с в фазу диастолы (D). Это обусловлено отсутствием нормального смыкания АК и наличием гемодинамически значимой АР. У больных аневризмой ВАо с АР до операции, в фазу максимального изгнания ЛЖ (S) в сравнении с группой здоровых лиц, регистрируется некоторое снижение скоростей потоков крови в ВТЛЖ до 25±8 см/с и над АК в аорте до 28±10 см/с, что связано с наличием патологической турбулентности и отсутствием ламинарного потока во время выброса крови из ЛЖ в аорту.

Таким образом, у больных аневризмой ВАо с выраженной АР наблюдается нарушение вязкоупругих эластических свойств стенок аорты, что приводит к нарушению структурированности внутрисосудистых потоков в аорте во время максимального изгнания крови из полости ЛЖ. Нарушение нормальной замыкательной способности АК служит причиной повышения скоростей потоков крови в ВТЛЖ и над АК в фазы изоволюмического напряжения и диастолы.

ГЛАВА 5 Функция миокарда левого желудочка, деформация стенок аорты и потоки крови у больных аневризмой восходящего отдела аорты с аортальной регургитацией после операции

Всем 70 пациентам с выраженной степенью АР и аневризмой восходящей аорты в условиях ИК, холодовой и фармакоплегии было выполнено оперативное вмешательство в объеме протезирования или пластики корня аорты, протезирования восходящего отдела аорты. 39 пациентам выполнена пластика АК по методике Т. Дэвида или El-Khoury (56%), 31 пациенту выполнена операция Бенталла – Де Боно клапансодержащим кондуитом (44%), протезирование восходящего отдела аорты было выполнено всем пациентам (100%). Все исследования проводились в ближайшем периоде после операции (7–14-й день).

5.1 Функция миокарда левого желудочка у больных аневризмой восходящего отдела аорты с аортальной регургитацией после хирургического лечения

В Таблице 9 приведены основные гемодинамические ЭхоКГ параметры у больных выраженной АР до операции и в раннем послеоперационном периоде.

Таблица 9 – Динамика основных гемодинамических параметров у больных аневризмой восходящего отдела аорты с выраженной степенью аортальной регургитации до операции и в раннем послеоперационном периоде (n = 70)

Параметры	*До операции*	*После операции*	*p*
ЧСС, уд/мин	67 (8)	75 (9)	0,0001
САД, мм рт. ст.	140 (16)	113 (8)	0,0001
ДАД, мм рт. ст.	45 (12)	70 (4)	0,0001
КДР ЛЖ, мм	57 (7)	49 (5)	0,0001
КДР ЛЖ индекс, мм/м^2	29 (3,5)	25 (2)	0,0001
КСР ЛЖ, мм	37 (7)	32 (5)	0,0001
КСР ЛЖ индекс, мм/м^2	19 (3)	16 (2)	0,0001
КДО, мл	227 (84)	157 (52)	0,0001
КСО, мл	97 (46)	77 (29)	0,0001
КДОинд, мл/м^2	114 (38)	79 (25)	0,0001
КСОинд, мл/м^2	49 (22)	39 (15)	0,0001
ФВ, %	58 (6)	50 (5)	0,03
УВ, мл	62 (16)	77 (16)	0,0001
ММЛЖ, г	329,2 (95,2)	320,9 (101,4)	0,19
ММЛЖинд, г/м^2	162,5 (40,3)	154,8 (49,3)	0,27
тМЖПбаз, см	1,4 (0,2)	1,4 (0,2)	1,0
тМЖПсредн, см	1,5 (0,2)	1,5 (0,2)	1,0
тМЖПверх, см	1,1 (0,2)	1,1 (0,2)	1,0

Исходя из результата анализа динамики основных гемодинамических показателей у больных аневризмой ВАо с выраженной АР до и в раннем периоде после операции, отмечено статистически значимое снижение КДО в среднем с 227 мл до 157 мл и КДОинд в результате хирургического лечения ($p < 0,001$), что обусловлено нивелированием значимой объемной перегрузки ЛЖ. Также отмечено статистически значимое снижение КСО и КСОинд в раннем послеоперационном периоде ($p < 0,001$). После хирургического лечения отмечена значимая динамика показателей артериального давления: снижение САД в среднем с 140 мм рт. ст. до 113 мм рт. ст. и повышение ДАД в среднем с 45 мм рт. ст. до 70 мм рт. ст. Также отмечено достоверно значимое повышение УВ ЛЖ после хирургической коррекции выраженной степени АН ($p < 0,001$). Средние значения ФВ ЛЖ до операции составляли 58%, после операции отмечено некоторое снижение ФВ ЛЖ. Анализ показателей ФВ ЛЖ у пациентов аневризмой ВАо и выраженной АР после операции Бенталла – Де Боно (1) и пластики корня аорты (2) представлен на Рисунке 58.

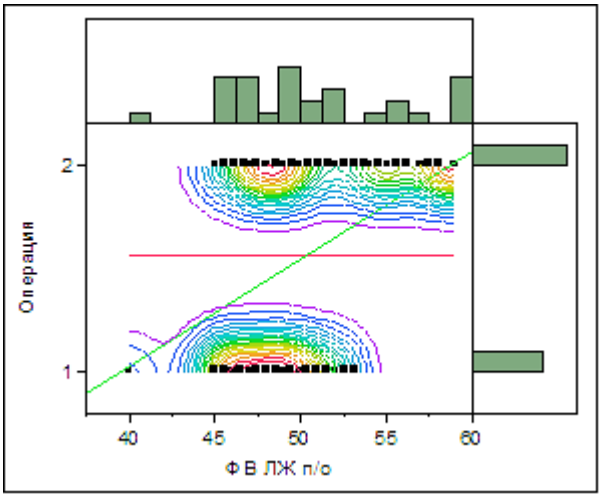

Примечание – **1** – операции Бенталла – Де Боно, **2** – пластики корня аорты по методике Т. Дэвида

Рисунок 58 – Бивариантный анализ. Распределение больных аневризмой восходящего отдела аорты с АР в зависимости от вида хирургического вмешательства

Как видно из графика, у пациентов после операции Бенталла – Де Боно (**1**) показатели ФВ ЛЖ находились в пределах 42–50%, у пациентов после пластики корня аорты по методике Т. Дэвида (**2**) значения ФВ ЛЖ составляли 47–57%. Таким образом, у пациентов после операции Бенталла – Де Боно показатели ФВ ЛЖ в раннем послеоперационном периоде меньше в сравнении с пациентами после пластики корня аорты.

В Таблице 10 рассмотрены результаты оценки функции миокарда с помощью SpeckleTracking ЭхоКГ и по векторному анализу у больных аневризмой ВАо с выраженной АР до и после операции.

Показатели GLS и скорости смещения миокарда МЖП (V), оцененные в фазу максимального изгнания ЛЖ представлены на Рисунке 59.

Таблица 10 – Оценка функции миокарда с помощью Speckle Tracking эхокардиографии и метода векторного анализа у больных аневризмой восходящего отдела аорты с выраженной аортальной регургитацией до операции и после хирургического лечения

Параметры	*До операции (n = 70)*	*После операции (n = 70)*	*p*
GLS, %	-14 (3)	-10 (3)	0,0001
PSS МЖПбаз, %	-12 (4)	-13 (5)	0,32
PSS МЖПсредн, %	-17 (4)	-16 (7)	0,01
PSS МЖПверх, %	-21 (5)	-11 (5)	0,0001
Фаза изоволюмического напряжения (IC)			
V4, мм/с	10,7 (4,0)	14,2 (6,5)	0,01
V5, мм/с	17,1 (9,2)	12,9 (7,5)	0,01
V6, мм/с	10,6 (5,6)	14,3 (7,7)	0,02
Фаза максимального изгнания ЛЖ (S)			
V4, мм/с	27,9 (8,3)	23,1 (10,7)	0,02
V5, мм/с	32,8 (7,7)	23,0 (7,7)	0,0001
V6, мм/с	28,5 (7,4)	23,5 (7,6)	0,0001
Фаза диастолического наполнения ЛЖ (D)			
V4, мм/с	22,0 (9,1)	18,3 (10,4)	0,12
V5, мм/с	24,6 (9,0)	21,3 (11,4)	0,22
V6, мм/с	22,5 (9,3)	20,9 (8,8)	0,49

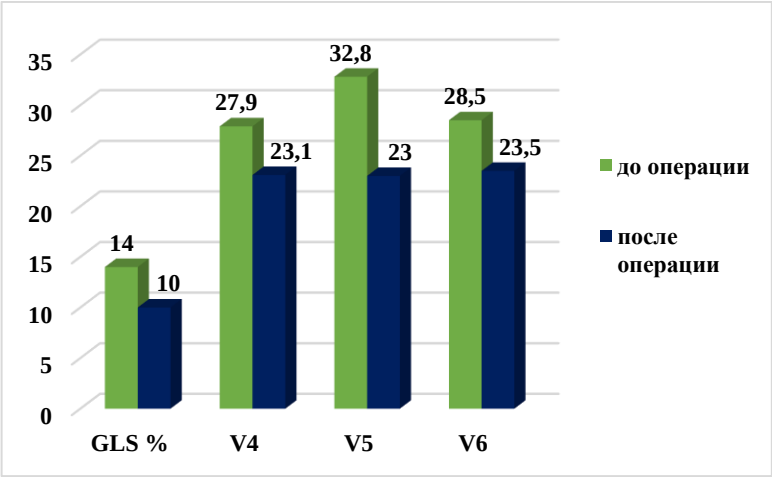

Примечание – V4 – скорости смещения апикального сегмента МЖП, V5 – скорости смещения среднего сегмента МЖП, V6 – скорости смещения базального сегмента МЖП

Рисунок 59 – Показатели глобальной продольной систолической деформации миокарда ЛЖ (GLS) и скорости смещения миокарда МЖП (V) в фазу максимального изгнания ЛЖ (S) у больных аневризмой восходящего отдела аорты с АР до и после операции.

Значимое снижение (p < 0,001) показателей GLS до -10±3% наиболее полно отражает наличие систолической дисфункции миокарда ЛЖ в раннем послеоперационном периоде, которое связано с хирургической травмой. При оценке функции миокарда в фазу максимального изгнания с помощью векторного анализа у пациентов с аневризмой ВАо и выраженной АН после хирургического лечения в сравнении с данными до операции отмечено статистически значимое снижение скоростей смещения всех сегментов миокарда МЖП (p < 0,001), наиболее выраженное в среднем сегменте МЖП (V5) с 32,8±7,7 мм/с до 23±7,7 мм/с. Это связано с устранением объемной перегрузки ЛЖ и демонстрирует процессы адаптации миокарда МЖП к изменению гемодинамических условий в раннем периоде после операции.

На Рисунке 60 представлены показатели GLS и пиковой систолической деформации сегментов МЖП (PSS) у больных аневризмой ВАо с выраженной АР в раннем послеоперационном периоде.

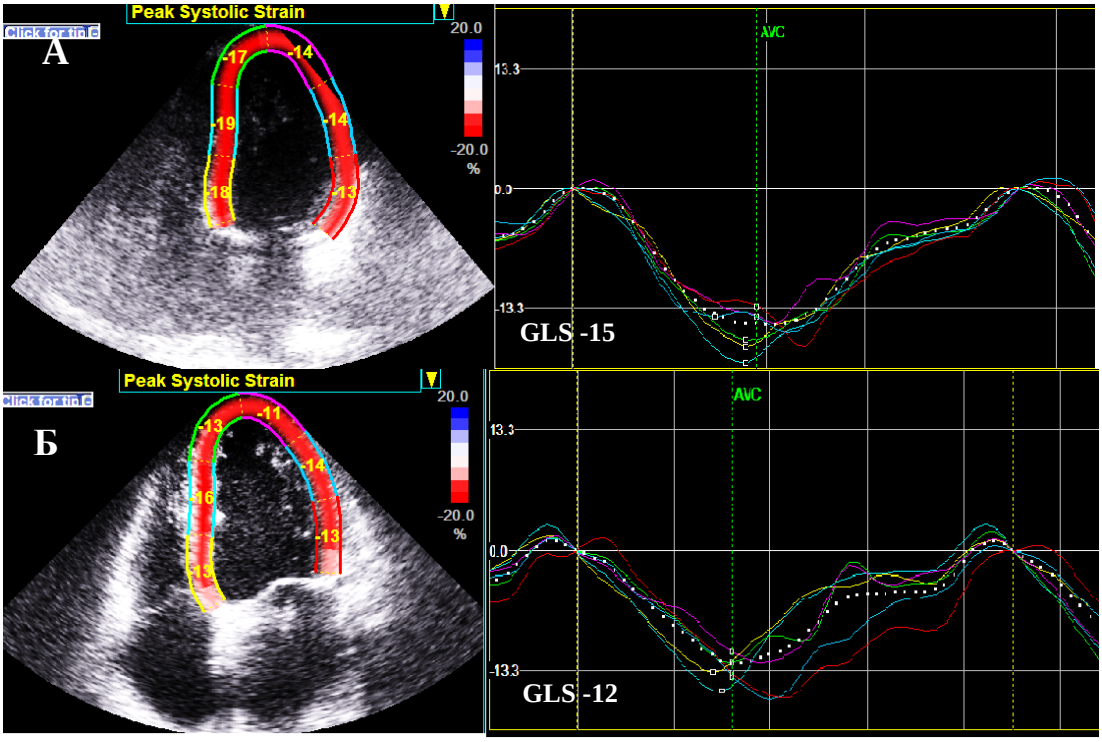

Примечание – **А** – у больного аневризмой восходящего отдела аорты с выраженной АР до операции**, Б** – в раннем послеоперационном периоде. Слева – данные пиковой систолической деформации сегментов ЛЖ (PSS), справа – графики деформации сегментов ЛЖ с указанием максимального значения в систолу (GLS)

Рисунок 60 – Оценка деформации миокарда левого желудочка с помощью метода Speckle Tracking эхокардиографии из апикальной 4-камерной позиции

На Рисунках 61 и 62 представлены вектора скоростей смещения миокарда ЛЖ и графики скоростей смещения миокарда МЖП в фазы сердечного цикла у пациентов с выраженной АН до операции и в раннем послеоперационном периоде.

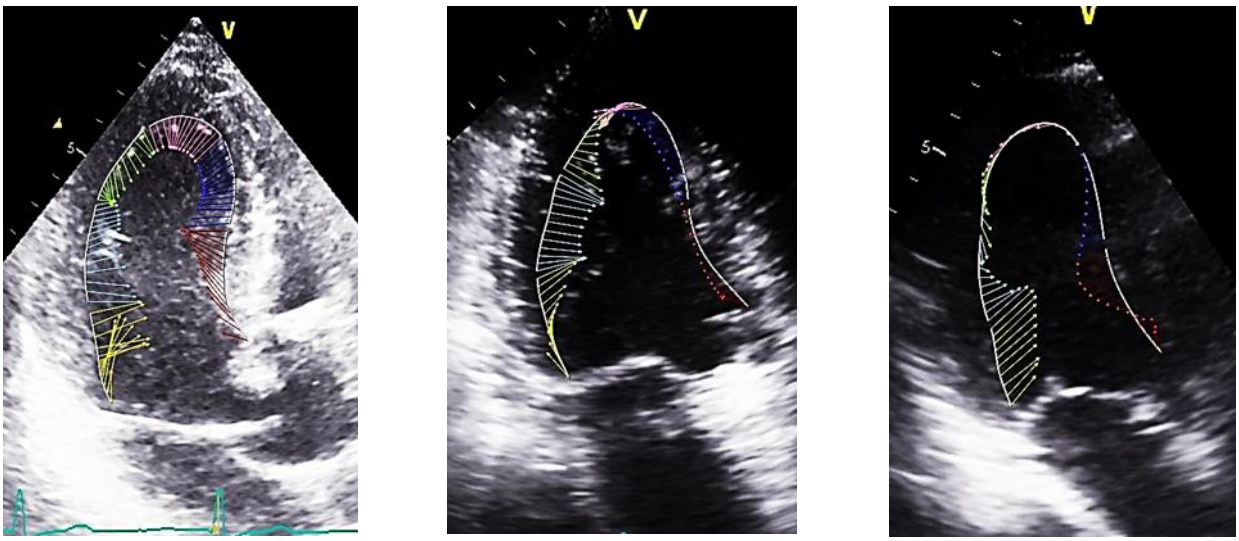

А **Б** **В**

Примечание – **А** – у больных аневризмой ВАо и выраженной АР до операции, **Б** – после операции Бенталла – ДеБоно, **В** – после пластики корня аорты по методике Т. Дэвида

Рисунок 61 – Вектора скоростей смещения миокарда левого желудочка в фазу максимального изгнания:

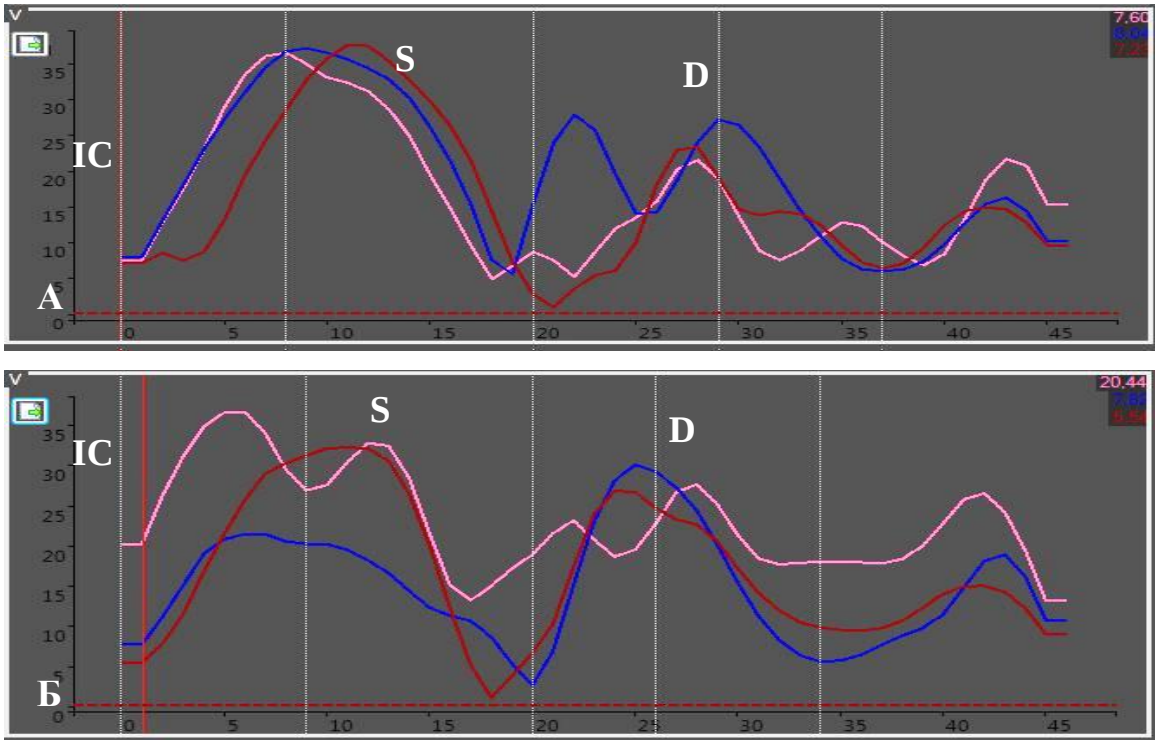

Примечание – **А** – у пациента с аневризмой ВАо и выраженной АН до операции, **Б** – после операции Бенталла – ДеБоно. Розовым цветом обозначена скорость смещения апикального сегмента МЖП (V4), синим – среднего сегмента (V5), красным – базального сегмента (V6)

Рисунок 62 – Графики векторов скоростей смещения миокарда межжелудочковой перегородки в каждую фазу кардиоцикла

У больных аневризмой ВАо с АР после хирургического лечения наблюдается увеличение скорости смещения апикального сегмента МЖП (V4) в фазу изоволюмического напряжения (IC), при этом скорости смещения базального и среднего сегмента практически остаются неизменными. В фазу максимального изгнания (S) наблюдается снижение скоростей смещения миокарда

во всех сегментах МЖП. В диастолическую фазу кардиоцикла (D) скорости смещения миокарда в раннем послеоперационном периоде приобретают «М-образный» вид (Рисунок 62-Б), что характерно для диссинхронии миокарда ЛЖ.

На Рисунке 63 представлен график распределения больных аневризмой ВАо с АР в раннем послеоперационном периоде после хирургического вмешательства в виде операции Бенталла – Де Боно и пластики корня аорты.

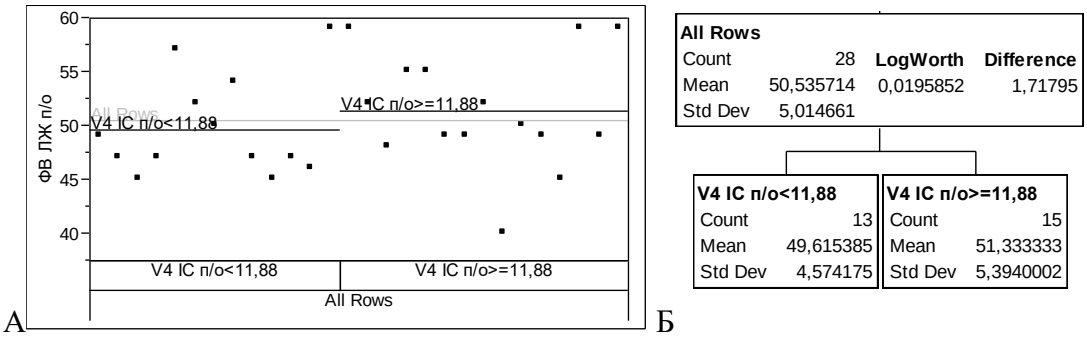

А Б

Рисунок 63 – График распределения (**А**) и дерево распределения (**Б**) пациентов с аневризмой восходящего отдела аорты и аортальной регругитацией в раннем периоде после операции Бенталла – Де Боно и пластики корня аорты по методике Т. Дэвид в зависимости от значений ФВ ЛЖ и скорости смещения апикального сегмента МЖП (V4) в фазу изоволюмического напряжения (IC)

На представленном графике распределения больных в раннем послеоперационном периоде видно, что у пациентов после пластики корня аорты показатели скорости смещения V4 в фазу изоволюмического напряжения были равны или более 11,8 мм/с при средней ФВ ЛЖ равной 51%. У пациентов после операции Бенталла – Де Боно скорости смещения V4 были менее 11,8 мм/с, при средней ФВ ЛЖ – 49%. Таким образом, увеличение скоростей смещения апикального сегмента МЖП в фазу изоволюмического напряжения у пациентов после клапансохраняющей операции, свидетельствует об уменьшении жесткости миокарда уже в раннем послеоперационном периоде, что является одним из предикторов успешности хирургического лечения и восстановления контрактильности миокарда.

На Рисунке 64 представлены графики изменения скоростей смещения миокарда МЖП в фазы кардиоцикла до операции и после хирургического лечения.

Наиболее значимое изменение скоростей смещения миокарда МЖП в фазы кардиоцикла наблюдаются на базальном уровне до операции (r^2 = 0,39) и после оперативного вмешательства (r^2 = 0,48), при этом после операции отмечается снижение скоростей смещения миокарда. На уровне среднего сегмента МЖП наиболее значимое снижение смещения миокарда наблюдается после хирургического лечения (r^2 = 0,60).

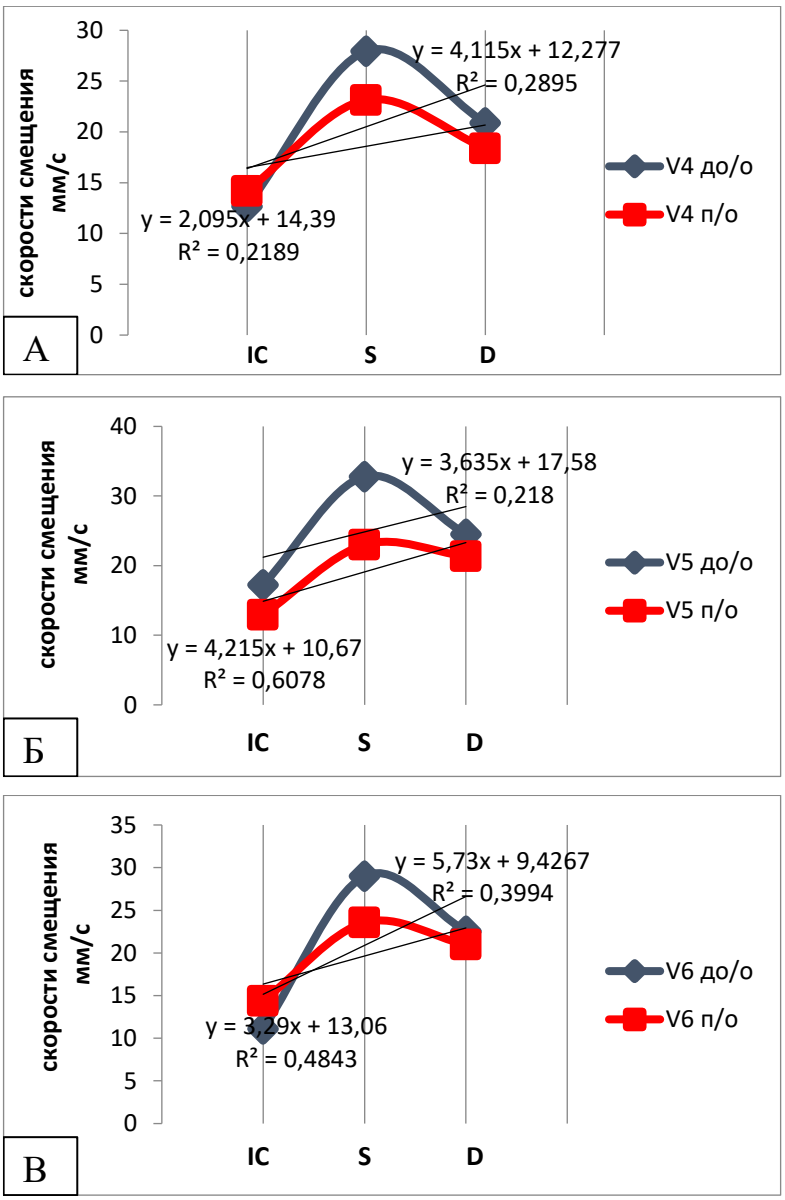

Примечание – **А** – изменение скорости смещения миокарда апикального сегмента МЖП, **Б** – изменение скорости смещения миокарда среднего сегмента МЖП, **В** – изменение скорости смещения миокарда базального сегмента МЖП

Рисунок 64 – Графики изменения скорости смещения миокарда межжелудочковой перегородки у больных аневризмой восходящего отдела аорты с выраженной аортальной регургитацией до операции и после оперативного вмешательства в фазы изоволюмического напряжения **(IC)**, максимального изгнания **(S)**, диастолического наполнения ЛЖ **(D)**.

5.2 Внутрижелудочковые потоки крови у больных аневризмой восходящего отдела аорты с аортальной регургитацией после хирургического лечения

Результаты сравнительного анализа количественных параметров скоростей внутрижелудочковых потоков крови у пациентов с аневризмой ВАо и выраженной степенью АН до операции и после хирургического лечения представлены в Таблице 11.

Таблица 11 – Количественные показатели скоростей потоков крови в полости левого желудочка в фазы кардиоцикла у больных аневризмой восходящей аорты с выраженной аортальной регургитацией до и после оперативного вмешательства

Параметры	*До операции (n =70)*	*После операции (n =70)*	*p*
Фаза изоволюмического напряжения (IC)			
Q1, см/с	31 (11)	22 (10)	0,0001
Q2, см/с	28 (7)	13 (8)	0,0001
Q3, см/с	18 (8)	4 (3)	0,0001
Фаза максимального изгнания ЛЖ (S)			
Q1, см/с	24 (8)	13 (7)	0,0001
Q2, см/с	17 (5)	11 (6)	0,0001
Q3, см/с	5 (3)	2 (1)	0,0001
Фаза диастолического наполнения ЛЖ (D)			
Q1, см/с	32 (13)	25 (11)	0,02
Q2, см/с	32 (10)	16 (9)	0,0001
Q3, см/с	18 (8)	4 (4)	0,0001

У пациентов с выраженной степенью АР уже в раннем периоде после операции наблюдается статистически значимое снижение скоростей внутрижелудочковых потоков крови в фазы сердечного цикла на всех уровнях ЛЖ ($p < 0,001$). Наиболее значимое снижение скоростей потоков крови в ЛЖ отмечены в фазу диастолического наполнения на среднем и верхушечном уровнях. В средней части ЛЖ скорости внутрижелудочковых потоков крови снизились в 2 раза в среднем с 32 см/с до 16 см/с и в 4,5 раза в верхушечной области ЛЖ в среднем с 18 см/с до 4 см/с, что обусловлено устранением значимой объемной перегрузки ЛЖ и восстановлением запирательной способности АК. На Рисунке 65 представлены внутрижелудочковые потоки крови в фазу диастолического наполнения ЛЖ у пациентов с аневризмой ВАо и АН до операции и после хирургического лечения в виде клапансохраняющей операции и протезирования корня аорты. У пациентов с аневризмой ВАо и выраженной АР до операции наблюдается возникновение турбулентных высокоскоростных потоков крови во всех отделах ЛЖ, достигающих верхушки, в связи с наличием двух конкурентных потоков – регургитирующего объема и кровотока через митральный клапан. В раннем послеоперационном периоде отмечается отсутствие турбулентности в области верхушки ЛЖ и некоторое восстановление внутрижелудочковых потоков крови: в фазу диастолического наполнения ЛЖ ввиду восстановления запирательной способности АК и отсутствия регургитации отмечена «нормализация» митрального кровотока. При этом, как видно из Рисунка 65 (Б, В) кровоток в выносящем тракте ЛЖ направлен «по часовой стрелке», что свидетельствует об адекватности хирургической коррекции порока.

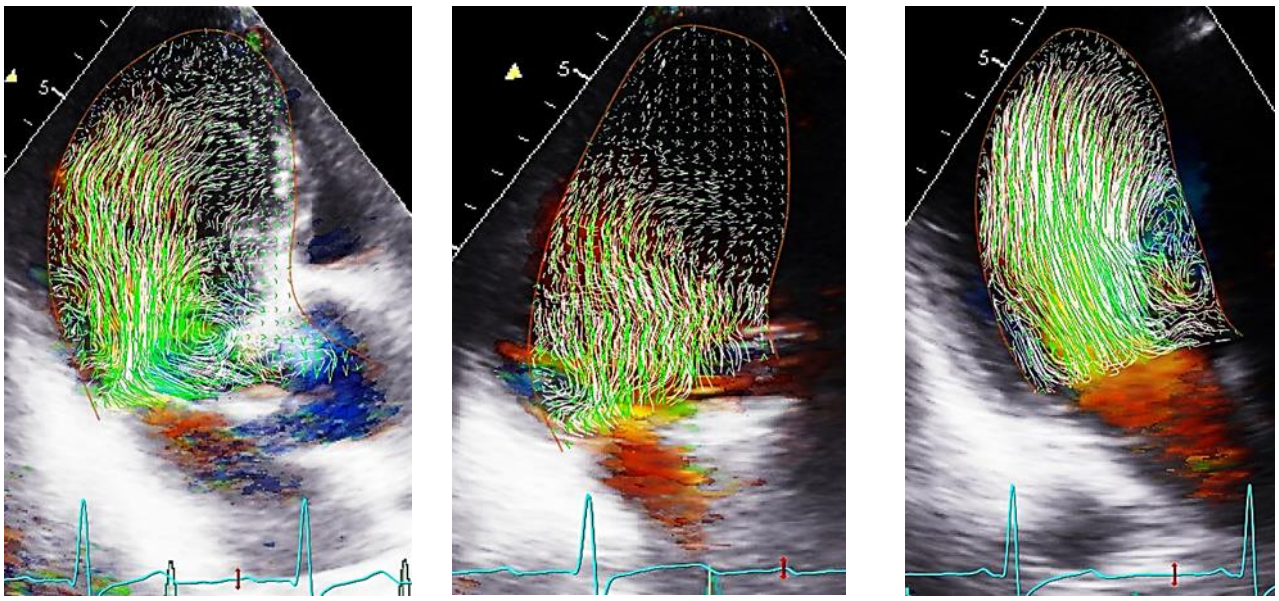

А **Б** **В**

Примечание **–А –** у больных аневризмой восходящего отдела аорты с выраженной аортальной регургитацией в фазу диастолического наполнения левого желудочка до операции, **Б** – после операции Бенталла – Де Боно, **В** – после пластики корня аорты по методике Т. Дэвида

Рисунок 65 – Внутрижелудочковые потоки крови, оцененные с помощью режима ЦДК из апикальной позиции по длинной оси левого желудочка

Анализ корреляционных взаимосвязей между скоростями внутрижелудочковых потоков крови и основными гемодинамическими показателями в фазы кардиоцикла представлен на Рисунке 66.

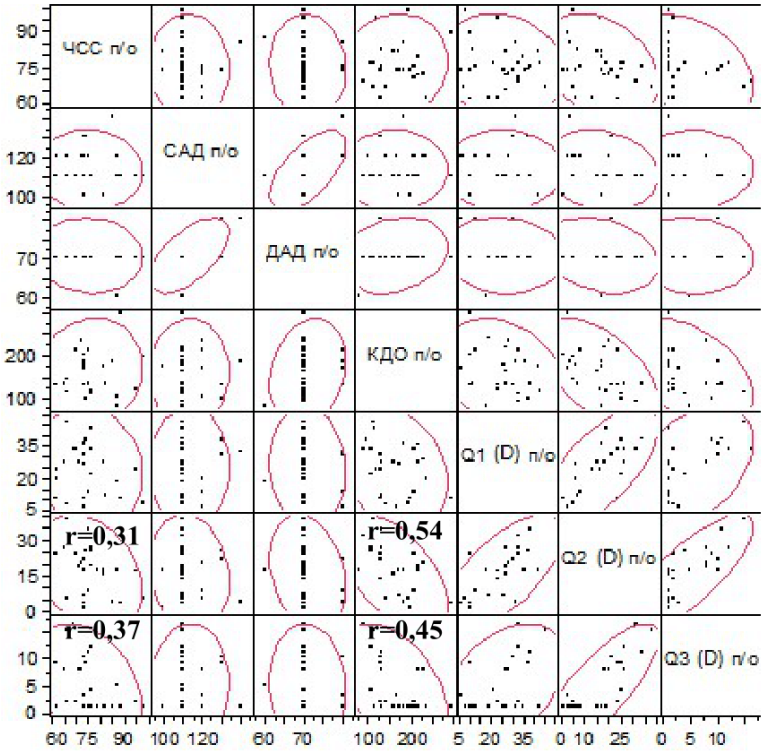

Примечание **–** Q1 – скорости внутрижелудочковых потоков на базальном уровне ЛЖ, Q2 – скорости внутрижелудочковых потоков на среднем уровне ЛЖ, Q3 – скорости внутрижелудочковых потоков на верхушечном уровне ЛЖ

Рисунок 66 – Корреляционная матрица взаимосвязей основных гемодинамических параметров и скоростей внутрижелудочковых потоков крови (Q) в диастолическую фазу кардиоцикла у больных аневризмой восходящей аорты с аортальной недостаточностью в раннем послеоперационном периоде

После операции у больных аневризмой ВАо и выраженной АР отмечена некоторая взаимосвязь по ЧСС со скоростями потоков крови на среднем (r = 0,31) и верхушечном (r = 0,37) уровнях ЛЖ, а также наличие более сильной связи КДО со скоростями потоков в среднем на среднем (r = 0,54) и верхушечном (r = 0,45) уровнях ЛЖ. Распределение больных по скоростям внутрижелудочковых потоков крови в фазу диастолического наполнения ЛЖ в зависимости от значений КДО представлены на Рисунке 67.

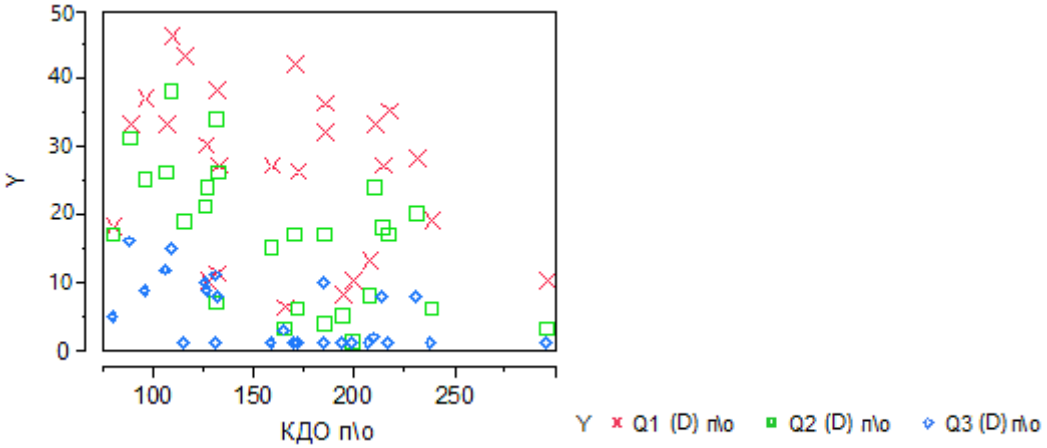

Рисунок 67 – Распределение больных аневризмой восходящего отдела аорты с аортальной регургитацией по скоростям внутрижелудочковых потоков крови в фазу диастолического наполнения ЛЖ (D) в зависимости от значений КДО в раннем послеоперационном периоде

В фазу диастолического наполнения ЛЖ (D) на базальном уровне ЛЖ (Q1) основные значения скоростей внутрижелудочковых потоков крови находятся в пределах 25–45 см/с, более низкие значения скоростей потоков крови зарегистрированы при значениях КДО от 160 мл до 220 мл. На среднем уровне ЛЖ основные значения скоростей потоков крови (Q2) находятся в пределах 18–25 см/с, а при значениях КДО от 150 до 200 мл отмечается некоторое снижение скоростей внутрижелудочковых потоков крови до 5–15 см/с. Самые низкие скорости внутрижелудочковых потоков крови зарегистрированы в верхушечной области ЛЖ (Q3), средние значения которых находятся в пределах 2–6 см/с. В результате анализа распределения пациентов нами было отмечено, что при значениях КДО до 150 мл отмечены более высокоскоростные потоки на всех уровнях ЛЖ, чем при значениях КДО более 150 мл, что может быть связано с более длительным восстановлением геометрии ЛЖ после предшествующей значимой объемной перегрузки.

С помощью методов статистического анализа была проведена оценка зависимости скоростей внутрижелудочковых потоков крови от скоростей смещения миокарда МЖП в различные фазы сердечного цикла у пациентов с аневризмой ВАо и выраженной степенью АН после хирургического лечения. На Рисунке 68 представлены результаты корреляционного анализа скоростей потоков крови и скоростей смещения миокарда ЛЖ в фазы изоволюмического напряжения и максимального выброса ЛЖ.

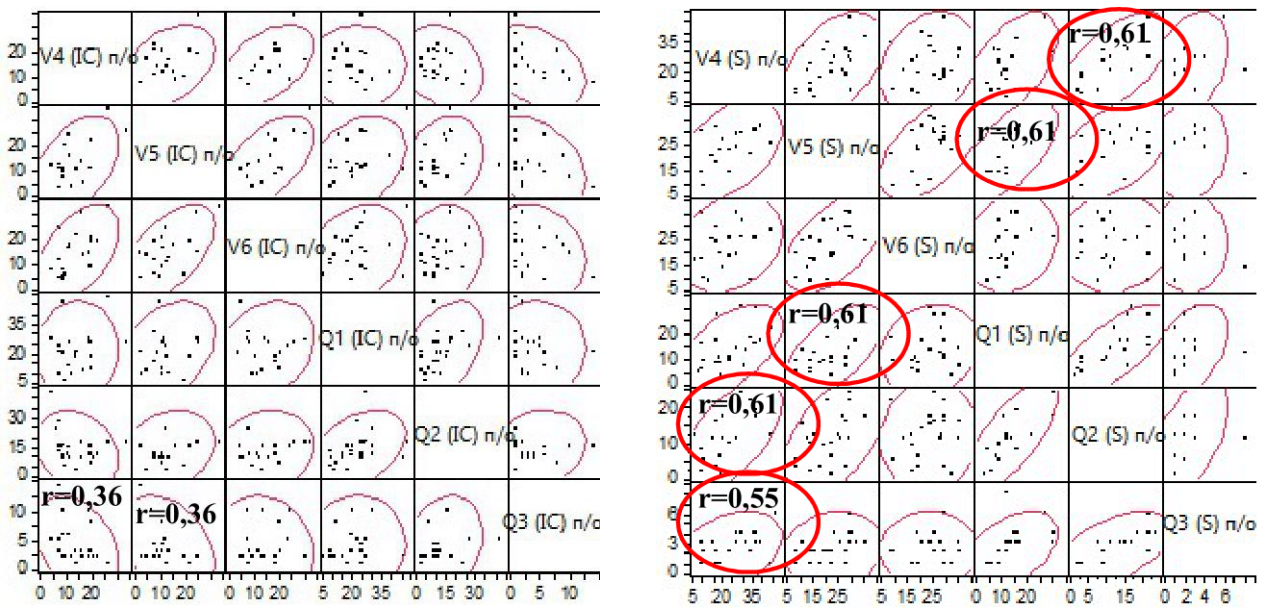

А **Б**

Примечание – **А** – фаза изоволюмического напряжения (IC), **Б** – фаза максимального изгнания ЛЖ (S) у больных аневризмой восходящего отдела аорты с выраженной степенью аортальной регургитации в раннем послеоперационном периоде.

Рисунок 68 – Корреляционная матрица взаимосвязей скоростей внутрижелудочковых потоков крови (Q) и скоростей смещения миокарда межжелудочковой перегородки (V)

В фазу изоволюмического напряжения (IC) отмечена слабая взаимосвязь скорости потока крови в верхушечном отделе ЛЖ и скорости смещения апикального (V4) и среднего (V5) сегментов МЖП (r = 0,36). В фазу максимального изгнания ЛЖ (S) отмечена значимая корреляционная связь скорости смещения апикального сегмента МЖП (V4) и скорости потоков крови на среднем (Q2) и базальном (Q1) уровнях ЛЖ (r = 0,61 и r = 0,55). Также анализ корреляционной матрицы продемонстрировал значимую связь между скоростью смещения среднего сегмента МЖП (V5) и скорости потока крови на базальном уровне ЛЖ (r = 0,61).

Распределение пациентов в фазу максимального изгнания на основании скоростей внутрижелудочковых потоков в средней части ЛЖ в зависимости от скоростей смещения миокарда апикального сегмента МЖП представлены на Рисунке 69.

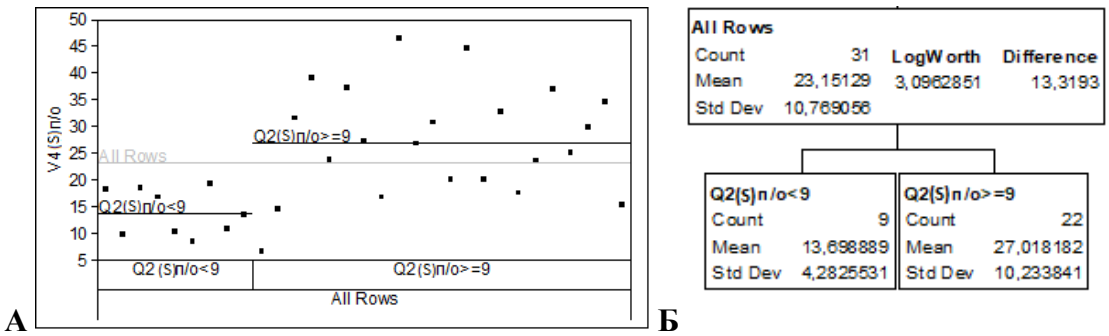

А **Б**

Рисунок 69 – График распределения (**А**) и дерево распределения (**Б**) пациентов в раннем послеоперационном периоде по скорости потоков крови в средней части ЛЖ (Q2) в зависимости от скорости смещения апикального сегмента межжелудочковой перегородки (V4) в фазу максимального изгнания (S)

В раннем послеоперационном периоде при среднем значении скорости смещения апикального сегмента МЖП (V4) равном 14 мм/с – значения скорости потока крови в средней части ЛЖ составляет менее 9 см/с. При средних значениях V4 – 27 мм/с, скорости потока крови в средней части ЛЖ равны или более 9 см/с.

На Рисунке 70 представлен бивариантный анализ показателей скоростей смещения базального сегмента ЛЖ (V6) и скоростей внутрижелудочковых потоков крови на базальном уровне ЛЖ (Q1) в фазу изоволюмического напряжения (IC) у пациентов с аневризмой ВАо и АР в раннем периоде после операции Бенталла – Де Боно и пластики корня аорты.

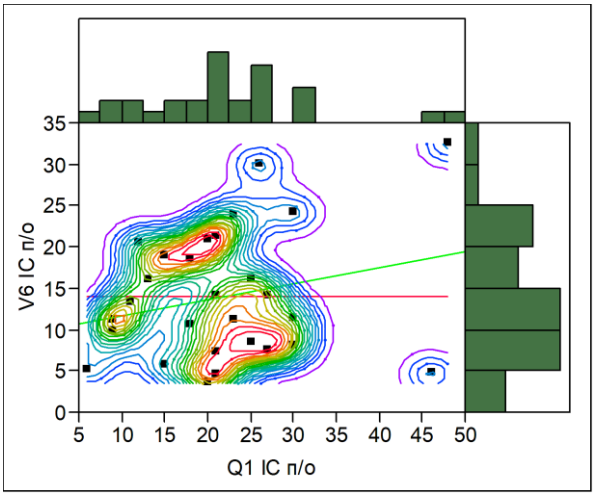

Рисунок 70 – Бивариантный анализ. Взаимосвязь показателей скоростей смещения базального сегмента ЛЖ (V6) и скоростей внутрижелудочковых потоков крови на базальном уровне ЛЖ (Q1) в фазу изоволюмического напряжения (IC) у больных аневризмой ВАо с АР в раннем периоде после операции Бенталла – Де Боно и пластики корня аорты

Исходя из проведенного анализа данных следует, что пациенты после хирургического лечения распределены на 2 подгруппы. У пациентов с аневризмой ВАо и АР после операции Бенталла – Де Боно отмечены более высокие скорости внутрижелудочковых потоков крови Q1 – в пределах 20–30 см/с, при показателях скоростей смещения базального сегмента МЖП (V6) в пределах 5–13 мм/с. После пластики корня аорты, у больных аневризмой ВАо и АР в раннем послеоперационном периоде, отмечено снижение показателей скоростей внутрижелудочковых потоков крови Q1, которые находились в пределах 10–23 см/с при показателях скоростей смещения V6 от 15 до 25 мм/с.

Таким образом, у пациентов с аневризмой ВАо и АР после хирургического лечения, отмечено значимое снижение скоростей внутрижелудочковых потоков крови в базальном сегменте ЛЖ в фазу изоволюмического напряжения. Однако, у пациентов после пластики корня аорты, отмечено наиболее значимое снижение скоростей внутрижелудочковых потоков крови Q1 в фазу изоволюмического напряжения на фоне повышения показателей скоростей смещения базального

сегмента МЖП. Следовательно, можно сделать вывод, что у пациентов после клапансохраняющей операции отмечается уменьшение жесткости миокарда ЛЖ, что способствует восстановлению структуры и скоростей внутрижелудочковых потоков крови уже в раннем послеоперационном периоде.

5.3 Смещение и скорости сдвига стенки аорты у больных аневризмой восходящего отдела аорты с аортальной регургитацией после хирургического лечения

Всем больным, включенным в исследование, было выполнено протезирование восходящего отдела аорты синтетическим протезом.

Основные гемодинамические ЭхоКГ параметры, отражающие функцию АК и аорты представлены в Таблице 12.

Таблица 12 – Основные эхокардиографические показатели, характеризующие состояние аортального клапана и аорты у больных аневризмой восходящего отдела аорты с выраженной аортальной регургитацией до операции и после хирургического лечения

Параметры	*До операции (n = 70)*	*После операции (n = 70)*	*p*
АК – Vmax, м/с	1,82 (0,33)	1,96 (0,39)	0,14
АК – PGr, мм рт. ст.	13,87 (5,20)	16,2 (5,96)	0,10
АК – Mean Gr, мм рт. ст.	7,28 (2,73)	8,5 (3,47)	0,13
Диаметр СВ, мм	50 (10)	30 (3)	0,0001
Диаметр СТ, мм	49 (12)	29 (2)	0,0001
Диаметр ВАо, мм	52 (12)	30 (3)	0,0001

На Рисунке 71 представлен график и дерево распределения больных аневризмой ВАо и АР после хирургического лечения в виде пластики корня аорты и операции Бенталла – Де Боно, в зависимости от показателей среднего градиента (Mean Gr) на АК.

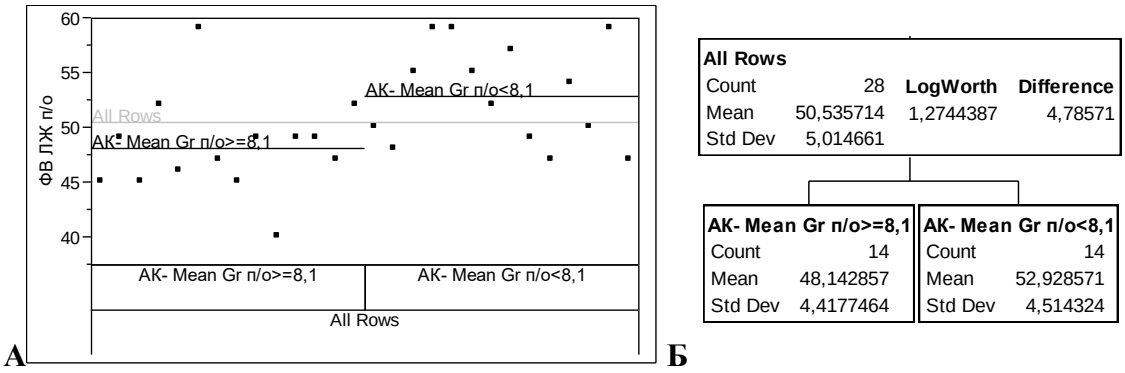

А Б

Рисунок 71 – График распределения (А) и дерево распределения (Б) больных аневризмой восходящего отдела аорты с аортальной регургитацией после хирургического лечения в раннем послеоперационном периоде в зависимости от показателей ФВ ЛЖ и среднего градиента на аортальном клапане (Mean Gr).

У пациентов после операции Бенталла – Де Боно при средней ФВ ЛЖ – 48%, средний градиент на АК составлял более 8,1 мм рт. ст., соответствующий показателям на механическом протезе АК.

В группе пациентов после пластики корня аорты (операция Дэвида) при средних значениях ФВ ЛЖ – 52%, показатели среднего градиента на АК были менее 8,1 мм рт. ст., что соответствует параметрам на нативном аортальном клапане.

Таким образом, воздействие хирургической травмы, а также работа миокарда против сопротивления на протезе АК у пациентов аневризмой ВАо и АР после операции Бенталла – Де Боно, приводит к снижению параметров насосного коэффициента сердца (ФВ ЛЖ) в раннем послеоперационном периоде.

Количественная информация о движении стенок протеза аорты, полученная в результате векторного анализа у больных аневризмой ВАо с АР до операции и после оперативного вмешательства представлена в Таблице 13.

У пациентов с аневризмой ВАо и АН после хирургического лечения, в раннем послеоперационном периоде по результатам векторного анализа отмечено значимое снижение скоростей смещения стенки протеза аорты в фазу диастолического наполнения во всех 4 сегментах протеза, что связано с восстановлением запирательной способности АК и отсутствием значимой степени регургитации.

Результаты векторного анализа сдвига стенок и скорости смещения стенок аорты и протеза восходящего отдела аорты у больных аневризмой ВАо с АН до и после хирургического лечения представлены на Рисунках 72 и 73.

По результатам векторного анализа, у больных аневризмой ВАо с АР в раннем послеоперационном периоде наблюдается структурированность смещения сегментов протеза аорты по сравнению с дооперационными данными.

Кроме того, регистрируется смещение сегментов стенки протеза в различные фазы сердечного цикла, что говорит о наличии вязкоупругих эластических свойств на синтетическом протезе восходящего отдела аорты, близких к параметрам нативной восходящей аорты и, следовательно, восстановлении динамического равновесия протеза восходящего отдела аорты.

После протезирования восходящего отдела аорты отмечено статистически значимое снижение скоростей смещения сегментов аорты, преимущественно в фазу диастолического наполнения ЛЖ, что обусловлено отсутствием значимой регургитации и восстановлением запирательной способности АК.

Таблица 13 – Количественные параметры оценки состояния аорты с помощью векторного анализа за сердечный цикл у больных аневризмой восходящего отдела аорты с выраженной аортальной недостаточностью до хирургического лечения

Параметры	*До операции (n = 70)*	*После операции (n = 70)*	*p*
Фаза изоволюмическогонапряжения (IC)			
L-I, мм	20,8 (5,5)	15,3 (2,1)	0,0001
L-II, мм	24,1 (4,7)	15,2 (3,7)	0,0001
L-III, мм	25 (4,9)	14,9 (2,9)	0,0001
L-IV, мм	25,8 (5,1)	15,6 (3,5)	0,0001
V-I, мм/с	6,3 (4,7)	2,7 (2,3)	0,04
V-II, мм/с	4,5 (3,2)	1,9 (1,6)	0,07
V-III, мм/с	5,5 (4,3)	2,9 (2,3)	0,08
V-IV, мм/с	5,5 (4,4)	3,6 (1,8)	0,67
Фаза максимального изгнания ЛЖ (S)			
L-I, мм	21,3 (5,7)	15,8 (4,1)	0,0001
L-II, мм	24,5 (4,1)	14,8 (2,3)	0,0001
L-III, мм	25,2 (4,7)	14,9 (3,0)	0,0001
L-IV, мм	26 (5,1)	15,7 (4,0)	0,0001
V-I, мм/с	7,5 (5,8)	4,0 (2,1)	0,07
V-II, мм/с	9,1 (7,6)	2,7 (2,5)	0,0001
V-III, мм/с	6,7 (5,5)	3,4 (2,5)	0,14
V-IV, мм/с	6,1 (4,8)	3,3 (2,4)	0,13
Фаза диастолического наполнения ЛЖ (D)			
L-I, мм	20,5 (6)	15,6 (4,2)	0,0001
L-II, мм	24,3 (4)	14,8 (2,0)	0,0001
L-III, мм	25,6 (4,4)	15,2 (3,1)	0,0001
L-IV, мм	26 (5,1)	15,6 (3,8)	0,0001
V-I, мм/с	6,7 (5,6)	3,6 (3,2)	0,04
V-II, мм/с	7,2 (5,6)	2,4 (2,2)	0,02
V-III, мм/с	6,5 (6,2)	2,6 (2,5)	0,0001
V-IV, мм/с	6,7 (4,7)	2,5 (2,2)	0,0001

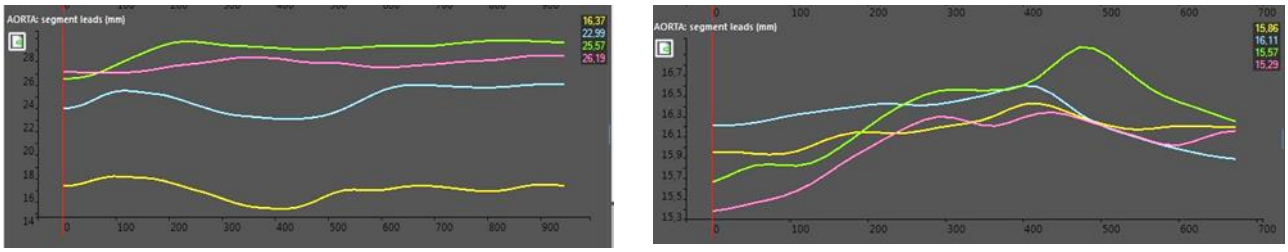

А **Б**

Примечание **–** Каждый сегмент обозначен определенным цветом (I – желтым, II – голубым, III – зеленым, IV – розовым)

Рисунок 72 – Графики векторного анализа сдвига сегментов восходящего отдела аорты у больного аневризмой ВАо с выраженной АР до операции **(А)** и сегментов протеза аорты после операции **(Б)**, оцененные из парастернальной позиции по длинной оси левого желудочка

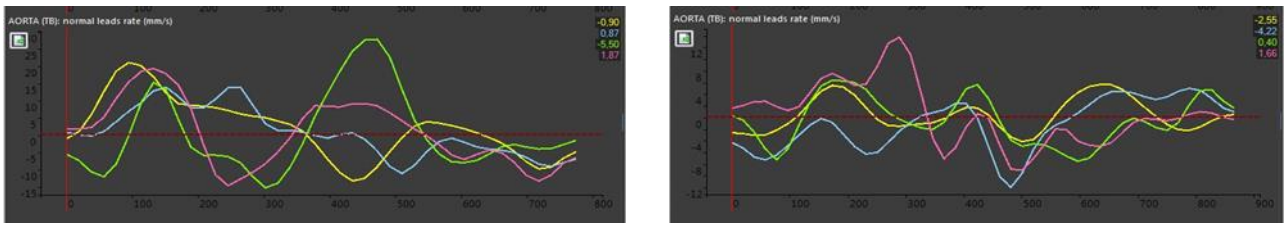

А **Б**

Примечание **–** Каждый сегмент обозначен определенным цветом (I – желтым, II – голубым, III – зеленым, IV – розовым)

Рисунок 73 – Графики векторов скоростей смещения сегментов восходящей аорты у больного аневризмой ВАо с выраженной АР до операции **(А)** и сегментов протеза аорты после операции **(Б)**, оцененные с помощью векторного анализа из парастернальной позиции по длинной оси левого желудочка

На Рисунке 74 представлен график и дерево распределения пациентов с аневризмой ВАо и АН после хирургической коррекции патологии в зависимости от параметров смещения первого сегмента аорты (L–I) в фазу диастолического наполнения ЛЖ.

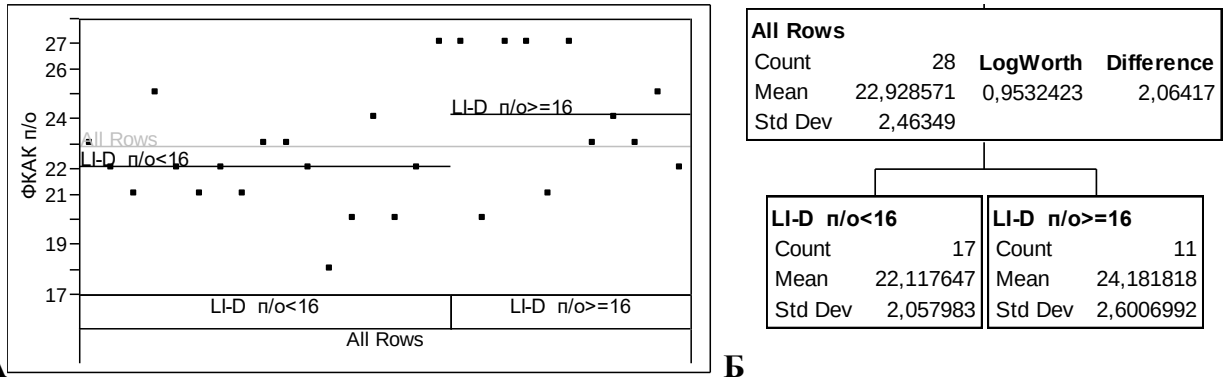

А **Б**

Рисунок 74 – График распределения (А) и дерево распределения (Б) пациентов с аневризмой восходящего отдела аорты и аортальной регургитацией в раннем периоде после операции Бенталла – Де Боно и пластики корня аорты, в зависимости от параметров сдвига первого сегмента аорты (L-I) и диаметра ФК АК после пластики или диаметра протеза АК

У пациентов после протезирования корня и ВАо клапансодержащим кондуитом, диаметр которого в среднем составлял 24 мм, сдвиг первого сегмента восходящей аорты (L-I) был равен или более 16 мм. У пациентов после клапансохраняющей операции, при среднем диаметре ФК АК – 22 мм, параметры смещения L-I были менее 16 мм. В результате, можно сделать вывод, что оценка сдвига сегментов стенки аорты способствует оценке адекватности хирургической коррекции патологии уже в раннем послеоперационном периоде. Успешное выполнение клапансохраняющих методик оперативного вмешательства на АК способствует более значимому снижению параметров сдвига аорты относительно центральной оси сосуда, преимущественно в первом сегменте, что позволяет данному сегменту протеза аорты быть вязким и упругим в ответ на деформацию стенки, а также приводит возникновению свойств, близких к нативному клапану и корню аорты.

5.4 Внутрисосудистые потоки крови в аорте у больных аневризмой восходящего отдела аорты с аортальной регургитацией после хирургического лечения

Результаты количественного анализа потоков крови в аорте у больных аневризмой ВАо с значимой степенью АН до операции и после оперативного вмешательства в каждую фазу кардиоцикла представлены на Рисунке 75.

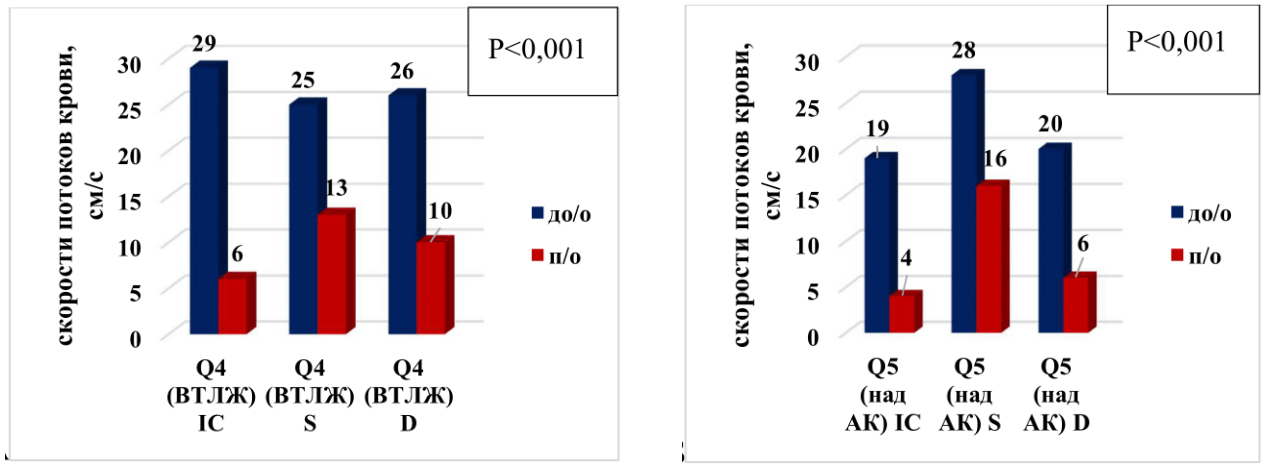

А **Б**

Рисунок 75 – Скорости потоков крови **А** – в выносящем тракте ЛЖ (Q4) и **Б** – над аортальным клапаном в аорте (Q5) в фазы сердечного цикла у больных аневризмой восходящего отдела аорты с выраженной аортальной регургитацией до и после операции

У больных аневризмой ВАо и выраженной АР наблюдается повышение скоростей потоков крови во все фазы кардиоцикла, что связано с наличием обратного потока крови через из аорты в ЛЖ во время диастолы, и, как следствие объемной перегрузкой ЛЖ. Уже в раннем послеоперационном периоде в фазу изоволюмического напряжения (IC) наблюдается значительное снижение ($p < 0,001$) скоростей потоков крови в ВТЛЖ (Q4) до 6±4 см/с и над АК в аорте (Q5) до 4±3 см/с. В фазу максимального изгнания ЛЖ (S) наблюдается снижение скоростей потоков крови в ВТЛЖ и аорте в 2 раза ($p < 0,001$), что обусловлено устранением объемной перегрузки ЛЖ. Восстановление запирательной способности АК после хирургического лечения приводит к значительному снижению скоростей потоков крови в фазу диастолического наполнения ЛЖ: в 2 раза на уровне ВТЛЖ (Q4) и в 3 раза над АК в аорте (Q5).

Адекватная хирургическая коррекция патологии приводит к нормализации структуры и снижению скоростей потоков крови в аорте и ВТЛЖ уже в раннем послеоперационном периоде. Результаты анализа потоков крови в аорте и ВТЛЖ, зарегистрированные в режиме ЦДК в фазу диастолы представлены на Рисунке 76.

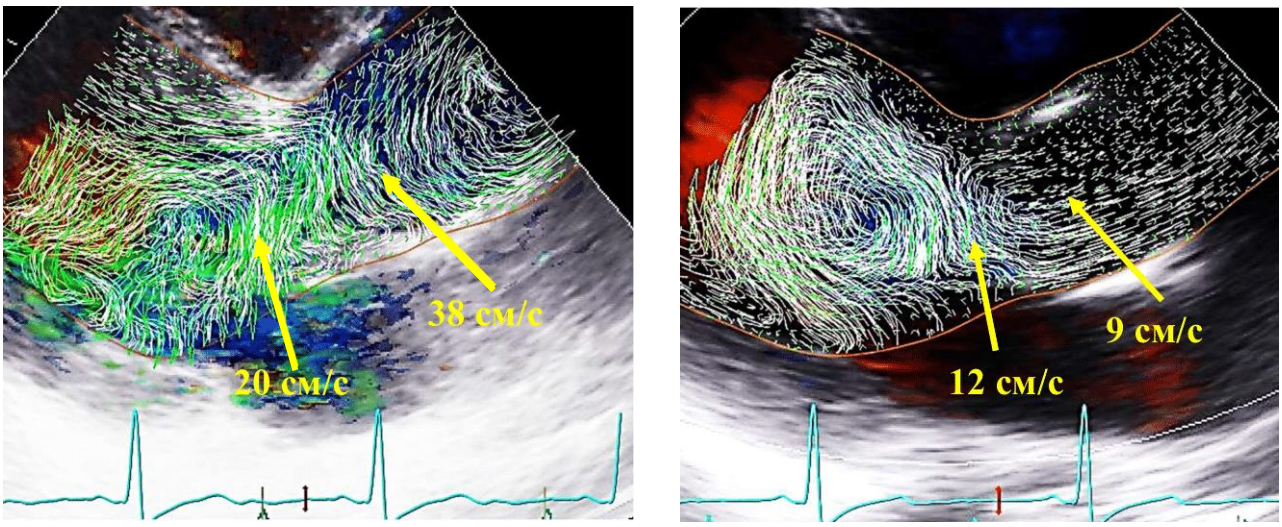

А Б

Рисунок 76 – Потоки крови в аорте, зарегистрированные в режиме ЦДК в фазу диастолического наполнения ЛЖ (D) из парастернальной позиции по длинной оси левого желудочка до операции (**А**) и в раннем послеоперационном периоде (**Б**)

На Рисунке 77 представлен график и дерево распределения пациентов с аневризмой ВАо и АН после хирургического лечения в зависимости от показателей скоростей потоков крови в ВТЛЖ.

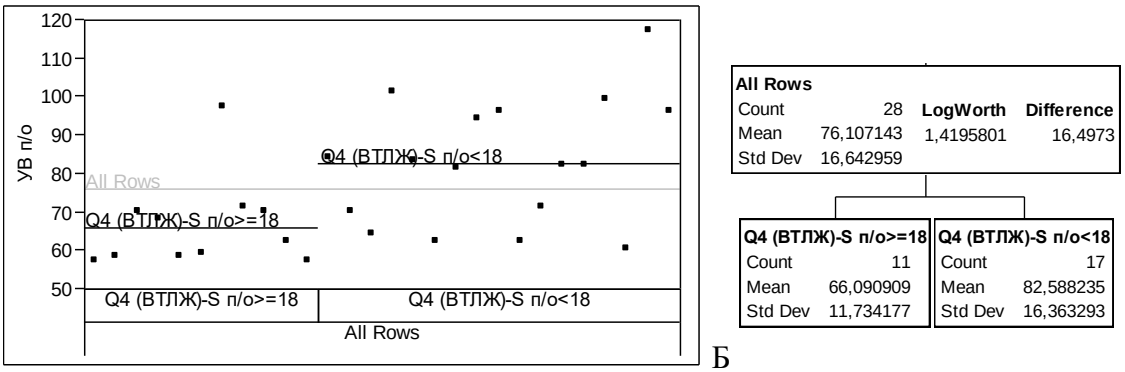

А Б

Рисунок 77 – График распределения (**А**) и дерево распределения (**Б**) пациентов с аневризмой восходящего отдела аорты и аортальной регургитацией в раннем послеоперационном периоде в зависимости от показателей УВ ЛЖ и скоростей потоков крови в выносящем тракте ЛЖ в фазу максимального изгнания ЛЖ (S)

Исходя из представленного графика распределения больных аневризмой ВАо и АР в раннем периоде после операции видно, что у пациентов со средними значениями УВ ЛЖ – 66 мл, скорости потоков в ВТЛЖ были более или равны 18 см/с, в то время, как у пациентов со средними значениями УВ ЛЖ – 82 мл, скорости потоков в ВТЛЖ были менее 18 см/с.

Таким образом, снижение скоростей потоков крови в ВТЛЖ в раннем послеоперационном периоде позволяет оценить восстановление гемодинамики после хирургического лечения и является одним из предикторов успешности оперативного вмешательства.

5.5 Клинические наблюдения

Клинический пример № 1

Пациент Е., 74 лет (№ истории болезни 40254054 / 2020) в 2020 году находился в отделении кардиохирургическое I «отделение реконструктивно-восстановительной сердечно-сосудистой хирургии» с диагнозом: Аневризма корня, восходящего отдела и дуги аорты. Аннулоаортальная эктазия. Аортальная регургитация 3-4-й ст. Митральная регургитация 2-й степени. Кардиомегалия. Нарушения проводимости сердца: A-V блокада I степени.

По данным трансторакальной ЭхоКГ:

Ритм: синусовый. ЧСС: 52 уд в мин., АД: 120/50мм рт. ст.

Левый желудочек: повышенная трабекулярность стенок ЛЖ. В области верхушки лоцируются поперечные и диагональные хорды, КДР – 6,7 см, КСР – 5,4 см, КДО – 480 мл, КСО – 234 мл, КДО ЛЖ индексированный на ППТ (КДОинд) – 229,7 мл/м², КСО ЛЖ индексированный на ППТ (КСОинд) – 112,0 мл/м², ФИ – 51% (по методу Симпсона).

Скорости движения фиброзных колец: в норме VSфкмк-бок 6 см/с, VSфкмк-перег 7 см/с, VSфктк- 17 см/с.

ММЛЖ (увеличена) – 570 г., ММЛЖ индексированный на ППТ (ММЛЖиндекс) – 272 г/м.кв.

Толщина стенок ЛЖ (увеличены) МЖП – 1,7 см, ЗСЛЖ – 1,5 см, S-образный изгиб МЖП, толщина в средней трети – 2,3 см.

Локальная сократимость ЛЖ: незначительный диффузный гипокинез, преимущественно в области верхушки и межжелудочковой перегородки на фоне объемной перегрузки левого желудочка.

Правый желудочек (незначительно расширен) 3,5 см, на уровне ВТПЖ – 3,7 см, приточный отдел – 4,3 см, средний отдел – 3,2 см, длинник – 8,5 см.

Левое предсердие: (выраженно дилатировано) 5,4×6,7 см (апикальная позиция). Объем – 120 мл, объем индексированный на ППТ (объем инд.) – 57,4 мл/м^2.

Правое предсердие: (незначительно дилатировано) 4,9×5,5 см (апикальная позиция), объем – 71 мл, объем инд. – 34,0 мл/м^2.

Аорта (значительно расширена) стенки плотные, сино-тубулярный гребень сглажен, диаметр на уровне синусов Вальсальвы – 53 мм, диаметр СВ инд – 25,4 мм/м^2, диаметр ВАо – 61 мм, диаметр ВАо инд. 29,2 мм/м^2, диаметр на уровне дуги 42 мм.

Аортальный клапан трехстворчатый, диаметр ФКАК (значительно расширен) – 32 мм, створки АК уплотнены, неравномерны по площади, нарушение кооптации створок за счет аннулоэктазии **АР:** широкая струя регургитации вдоль ПСМК, достигает верхушки ЛЖ, Vena

contracta AR – 0,9 см., PISA AR – 1,0 см, диаметр аортальной регургитации в ВТЛЖ 23 мм, занимает 74 % ВТЛЖ, PHT AR – 190 мс, в нисходящем отделе аорты регистрируется ретроградный диастолический поток – регургитация 3-4-й степени.

Митральный клапан (расширен) диаметр ФК МК – 42 мм. Створки МК неравномерно уплотнены, нарушение кооптации створок по центру за счет аннулоэктазии MP – 1-й степени.

Трикуспидальный клапан: (расширен) диаметр ФКТК 40 мм. TP – 1-й степени.

Легочная артерия P ЛА по GP TR 26 ммHg, Коэффициент Кирклина (26/120) – 0,22

Заключение: Эхокардиографические признаки соединительнотканной дисплазии. Аневризма корня и восходящего отдела аорты, расширение дуги аорты. Аортальная аннулоэктазия. Аортальная недостаточность 3-4-й степени. Выраженная дилатация левых отделов сердца, незначительная дилатация правых отделов сердца. Выраженная эксцентрическая гипертрофия миокарда левого желудочка. Незначительное снижение глобальной систолической функции левого желудочка (ФИ ЛЖ – 51% по Симпсону). Снижение локальной систолической функции на фоне объемной перегрузки левого желудочка. Расширение фиброзных колец митрального и трикуспидального клапанов. MP 1-й степени. TP 1-й степени.

Учитывая наличие аневризмы корня и восходящего отдела аорты, а также наличие выраженной степени AP, больному рекомендовано оперативное вмешательство в виде протезирования или пластики корня и протезирования восходящего отдела аорты. 18.09.2020 пациенту выполнено оперативное вмешательство в виде протезирования корня и восходящего отдела аорты по методике Т. Дэвид синтетическим протезом «Braun Uni-Graft-30», центральная пликация створок аортального клапана.

По данным трансторакальной ЭхоКГ после операции: функция протеза восходящей аорты в норме, функция АК удовлетворительная, AP 1-й степени, MP 1-й степени, TP 1-й степени.

Пациент был обследован до операции и в раннем послеоперационном периоде (7–14 дней) по протоколу, принятому в ФБГНУ РНЦХ им акад. Б. В. Петровского и методике постобработки изображений, описанных в главе 2.

Результаты оценки функции миокарда ЛЖ и внутрижелудочковых потоков крови до операции и в раннем послеоперационном периоде представлены на Рисунках 78 и 79.

В фазу изоволюмического напряжения и фазу максимального изгнания ЛЖ до операции обращает на себя внимание значительное повышение скоростей смещения миокарда среднего и базального сегментов МЖП. При этом скорости смещения миокарда апикального сегмента МЖП значительно ниже в фазу изоволюмического напряжения, чем в фазу максимального изгнания ЛЖ, что обусловлено ремоделированием полости ЛЖ вследствие значимой её объемной пере-

грузки и приобретения сферичной формы. В диастолическую фазу кардиоцикла отмечаются относительно низкие скорости смещения миокарда МЖП на всех уровнях, что связано с выраженной объемной перегрузкой ЛЖ и нарушением ее релаксации.

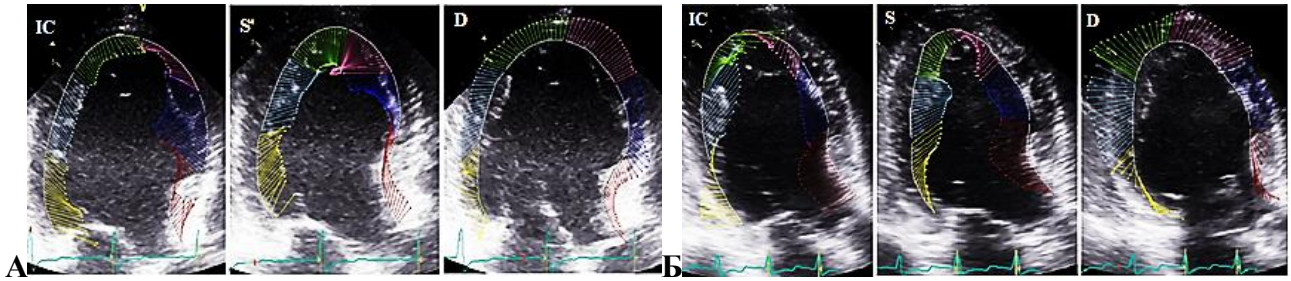

Примечание – **А** – до операции, **Б** – в раннем послеоперационном периоде, оцененные в фазу изоволюмического напряжения (IC), максимального изгнания ЛЖ (S), диастолического наполнения ЛЖ (D)

Рисунок 78 – Вектора скоростей смещения стенок ЛЖ в апикальной позиции по длинной оси у больного Е

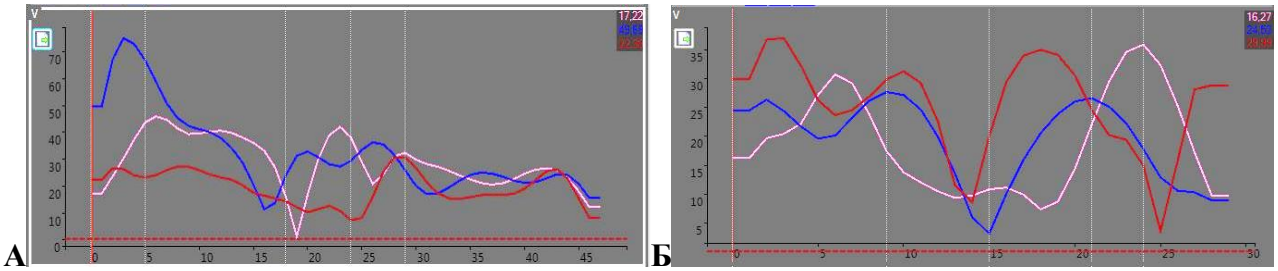

Примечание – Розовым цветом обозначена скорость смещения апикального сегмента МЖП (V4), синим - среднего сегмента (V5), красным – базального сегмента (V6).

Рисунок 79 – Графики векторов скоростей смещения миокарда межжелудочковой перегородки в каждую фазу кардиоцикла у пациента Е до операции (**А**) и в раннем послеоперационном периоде (**Б**)

<u>В раннем послеоперационном периоде</u> отмечается значительное увеличение скорости смещения базального сегмента МЖП в фазу изоволюмического напряжения (IC), а также значительное увеличение скоростей смещения МЖП на всех уровнях в диастолическую фазу кардиоцикла (D) в связи с устранением выраженной объемной перегрузки и некоторым восстановлением геометрии полости ЛЖ. На Рисунке 80 представлены результаты анализа внутрижелудочковых потоков крови в фазы кардиоцикла у больного Е до операции и в раннем периоде после операции.

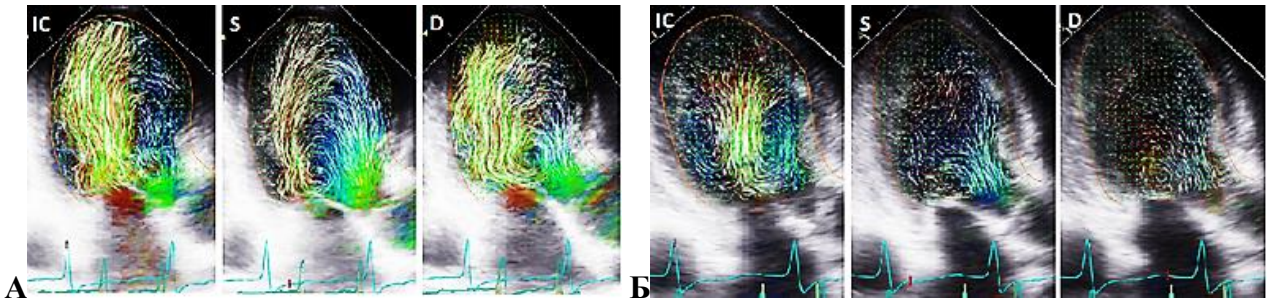

Примечание – **А** – до операции, **Б** – в раннем периоде после операции в фазу изоволюмического напряжения (IC), фазу максимального изгнания ЛЖ (S), фазу диастолического наполнения ЛЖ (D)

Рисунок 80 – Внутрижелудочковые потоки крови, зарегистрированные в режиме ЦДК из апикальной позиции по длинной оси левого желудочка у больного Е

До операции в фазу изоволюмического напряжения (IC) наблюдается значительное повышение скоростей внутрижелудочковых потоков крови на всех уровнях ЛЖ. Уже в раннем послеоперационном периоде отмечается значительное снижение скоростей внутрижелудочковых потоков крови, что обусловлено восстановлением запирательной способности АК. В фазу максимального изгнания ЛЖ (S) в раннем периоде после операции отмечается снижение скоростей потоков крови наиболее значимо в базальном и среднем отделе ЛЖ на фоне устранения выраженной объемной перегрузки. В фазу диастолического наполнения ЛЖ (D) также отмечено значимое снижение скоростей внутрижелудочковых потоков во всех отделах ЛЖ. В Таблице 14 представлены результаты количественного анализа скоростей смещения стенок МЖП и скоростей внутрижелудочковых потоков крови в фазы сердечного цикла.

Таблица 14 – Результаты количественного анализа скоростей смещения стенок МЖП и скоростей внутрижелудочковых потоков крови в фазы сердечного цикла у больного Е до операции в раннем послеоперационном периоде

Параметры	*До операции*	*После операции*
Фаза изоволюмического напряжения (IC)		
V4, мм/с	17,2	16,2
V5, мм/с	49,6	24,5
V6, мм/с	22,3	29,9
Q1, см/с	41	26
Q2, см/с	31	17
Q3, см/с	19	2
Фаза максимального выброса ЛЖ (S)		
V4, мм/с	39,9	17,9
V5, мм/с	34,7	27,5
V6, мм/с	22,5	29,6
Q1, см/с	16	10
Q2, см/с	12	3
Q3, см/с	5	1
Фаза диастолического наполнения ЛЖ (D)		
V4, мм/с	32,1	21,9
V5, мм/с	27,3	26,5
V6, мм/с	30,7	24,7
Q1, см/с	25	10
Q2, см/с	20	3
Q3, см/с	16	1

Как видно из Таблицы 14, хирургическая коррекция выраженной АР и устранение объемной перегрузки ЛЖ с восстановлением запирательной способности АК уже в раннем послеоперационном периоде приводит к значительному снижению скоростей смещения миокарда ЛЖ и скоростей внутрижелудочковых потоков крови. Результаты оценки функции аорты и потоков крови в аорте до операции и в раннем послеоперационном периоде представлены на Рисунках 81 и 82.

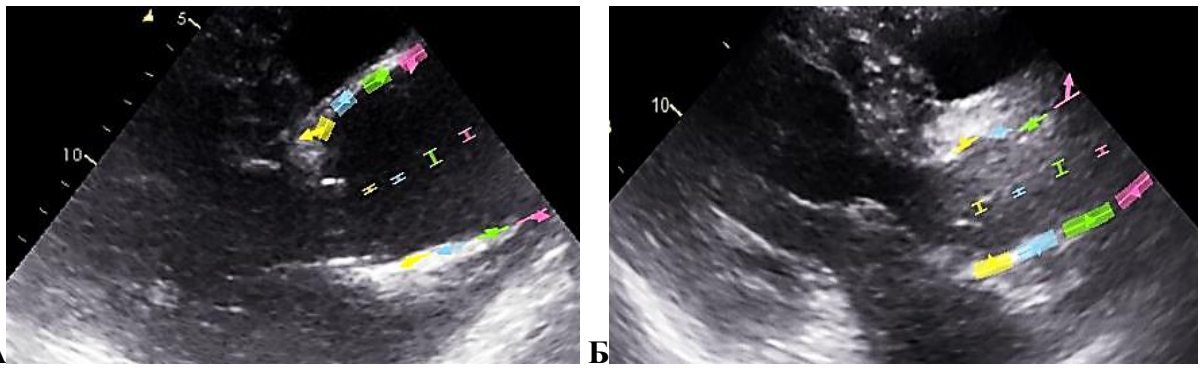

Примечание – Каждый сегмент обозначен определенным цветом (I – желтым, II – голубым, III – зеленым, IV – розовым)

Рисунок 81– Вектора смещения сегментов восходящей аорты у больного Е до операции (**А**) и сегментов протеза аорты после операции (**Б**), оцененные с помощью векторного анализа из парастернальной позиции по длинной оси левого желудочка

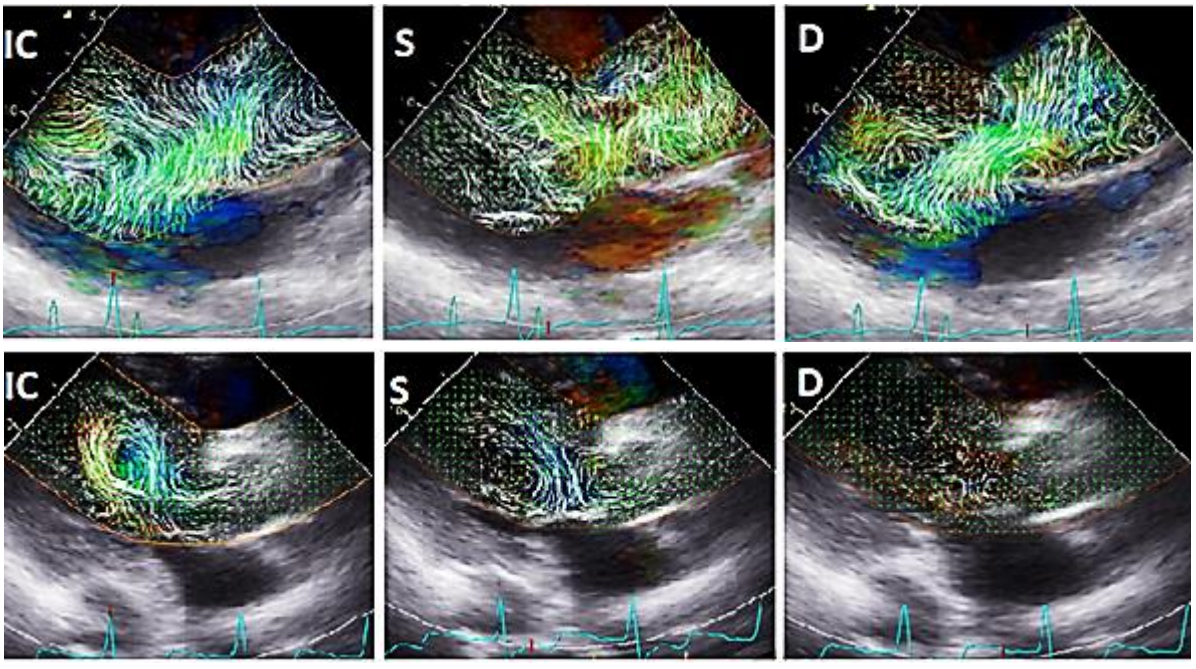

Примечание – **А** – до операции, **Б** – в раннем периоде после операции в фазу изоволюмического напряжения (IC), фазу максимального изгнания ЛЖ (S), фазу диастолического наполнения ЛЖ (D)

Рисунок 82 – Потоки крови в аорте, зарегистрированные в режиме ЦДК из апикальной позиции по длинной оси левого желудочка у больного Е

До операции у больного Е наблюдается повышение скоростей потоков крови в ВТЛЖ и над АК в аорте во все фазы сердечного цикла, преимущественно в фазу изоволюмического напряжения и фазу диастолы. Увеличение скоростей потоков крови в восходящей аорте, появление зон турбулентности способствуют растяжению ее стенок и, следовательно, повышению скоростей

смещения сегментов аорты. Уже в раннем послеоперационном периоде наблюдается значительное снижение скоростей потоков крови и отсутствие патологических зон турбулентности, обусловленные восстановлением запирательной способности АК.

Клинический пример № 2

Пациент Г., 46 лет, (№ истории болезни 41033030/2021) в 2020 году находился в отделении кардиохирургическое I «отделение реконструктивно-восстановительной сердечно-сосудистой хирургии» с диагнозом: Расслоение аорты I типа по DeBakey, хроническая стадия. Аневризма корня, восходящей аорты, расширение дуги аорты. Аортальная регургитация 3-й степени.

По данным трансторакальной ЭхоКГ:

Ритм: синусовый. ЧСС: 68 уд в мин., АД: 130/55 мм рт. ст.

Левый желудочек: КДР – 5,6 см, КСР – 3,8 см, КДО – 148 мл, КСО – 53 мл, КДО ЛЖ индексированный на ППТ (КДОинд) – 81,8 мл/м², КСО ЛЖ индексированный на ППТ (КСОинд) – 29,3 мл/м², ФИ – 64 % (по методу Симпсона).

Скорости движения фиброзных колец: в норме VSфкмк-бок 8 см/с, VSфкмк-перег 9 см/с, VSфктк- 16 см/с.

Толщина стенок ЛЖ (незначительная гипертрофия) МЖП – 1,3 см, ЗСЛЖ – 1,2 см.

Локальная сократимость ЛЖ: не нарушена.

Правый желудочек: 2,8 см.

Левое предсердие: (значительно дилатировано) 4,3 х 6,0 см (апикальная позиция). Объем –96 мл, объем индексированный на ППТ (объем инд.) – 53 мл/м^2.

Правое предсердие: (незначительно дилатировано) 4,7 х 5,9 (апикальная позиция), объем – 63 мл, объем инд. – 34,0 мл/м^2.

Аорта (значительно расширена) расширяется непосредственно от уровня фиброзного кольца, максимально до 73 мм, на расстоянии 5 см от ФКАК, в просвете лоцируется циркулярно отслоенная интима с распространением на дугу и нисходящий отдел аорты диаметр на уровне синусов Вальсальвы – 56 мм, диаметр СВ инд. – 30,9 мм/м^2, диаметр ВАо – 73 мм, диаметр ВАо инд. 40,3 мм/м^2.

Аортальный клапан трехстворчатый, диаметр ФКАК (в норме) – 24 мм, створки АК уплотнены, неравномерны по площади, не смыкаются по центру за счет расширения корня аорты, расслоения в области комиссуры.

АР: широкая струя регургитации вдоль ПСМК, достигает верхушки ЛЖ, Vena contracta AR – 0,9 см., PISA AR – 0,9 см, диаметр аортальной регургитации в ВТЛЖ 18 мм, занимает 80 % ВТЛЖ, PHT AR – 210 мс, в нисходящем отделе аорты регистрируется ретроградный диастолический поток – регургитация 3-й степени.

Митральный клапан (в норме) диаметр ФК МК – 31 мм. МР – 1-й степени.

Трикуспидальный клапан: (в норме) диаметр ФКТК 29 мм. ТР – 1-й степени.

Легочная артерия Р ЛА по GP TR 32 ммHg, Коэффициент Кирклина (32/130) – 0,25.

Заключение: Расслаивающая аневризма аорты 1-го типа по DeBakey. Аортальная недостаточность 3-й степени. Дилатация левых отделов сердца. Глобальная и локальная систолическая функция гипертрофированного левого желудочка не нарушена. Незначительное расширение правого предсердия. МР 1-й степени. ТР 1-й степени

Учитывая наличие у пациента Г расслаивающей аневризмы корня и восходящего отдела аорты, а также наличие выраженной степени АР, больному рекомендовано оперативное вмешательство в виде протезирования корня и восходящего отдела аорты.

11.02.2021 пациенту выполнена гибридная операция: стентирование нисходящей грудной аорты гибридным протезом «Мягкий хобот слона» (МедИнж-24), протезирование дуги аорты и брахиоцефальных ветвей многобраншевым протезом «Vascutek Gelweave 26/10/8/8x8», протезирование аортального клапана, корня и восходящего отдела аорты по методике Бенталла – Де Боно в модификации Kouchukos клапансодержащим кондуитом «St.Jude Masters-25».

По данным трансторакальной ЭхоКГ после операции: функция клапансодержащего кондуита «St.Jude Masters-25» в пределах нормы, МР 1-й степени, ТР 1-й степени.

Пациент был обследован до операции и в раннем послеоперационном периоде (7–14 дней) по протоколу, принятому в ФБГНУ РНЦХ им акад. Б. В. Петровского и методике постобработки изображений, описанных в главе 2.

Результаты оценки функции миокарда ЛЖ и внутрижелудочковых потоков крови до операции и в раннем послеоперационном периоде представлены на Рисунках 83 и 84.

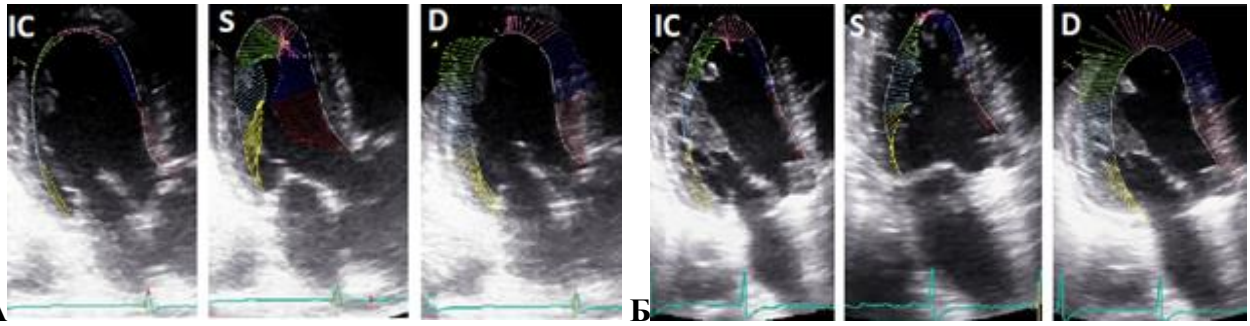

А **Б**

Примечание – **А** – до операции, **Б** – в раннем периоде после операции до операции и в раннем послеоперационном периоде, оцененные в фазу изоволюмического напряжения (IC), максимального изгнания ЛЖ (S), диастолического наполнения ЛЖ (D)

Рисунок 83 – Векторный анализ скоростей смещения стенок ЛЖ в апикальной позиции по длинной оси у больного Г

До операции у пациента Г наблюдается снижение скорости смещения апикального сегмента МЖП в фазу изоволюмического напряжения (IC) и диастолического наполнения ЛЖ (D), которое значимо увеличивается уже в раннем послеоперационном периоде. При этом, значимой динамики скоростей смещения после в фазу максимального изгнания ЛЖ (S) не отмечено, что может

быть объяснено отсутствием значимого ремоделирования полости ЛЖ вследствие непродолжительного времени присутствия АР у больного. Также обращает на себя внимание некоторое асинхронное движение сегментов ЛЖ в раннем периоде после операции.

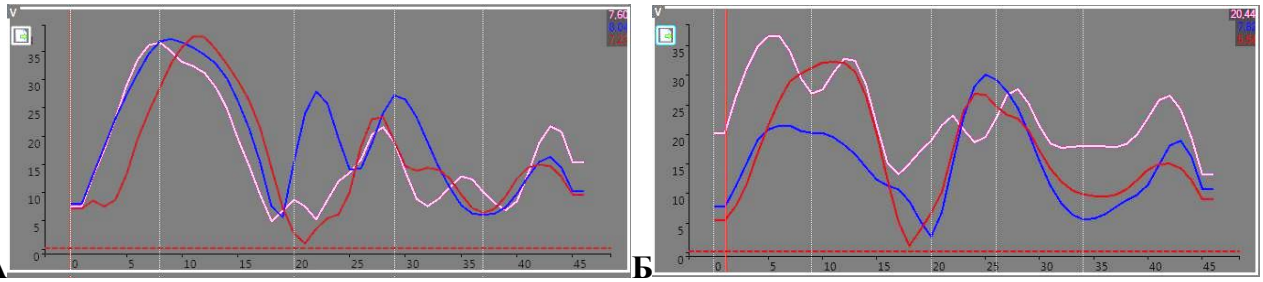

Примечание – Розовым цветом обозначена скорость смещения апикального сегмента МЖП (V4), синим – среднего сегмента (V5), красным – базального сегмента (V6).

Рисунок 84 – Графики векторов скоростей смещения миокарда межжелудочковой перегородки в каждую фазу кардиоцикла у больного Г до операции **(А)** и в раннем послеоперационном периоде **(Б)**

На Рисунке 85 представлены результаты анализа внутрижелудочковых потоков крови в фазы кардиоцикла у больного Г до операции и в раннем послеоперационном периоде.

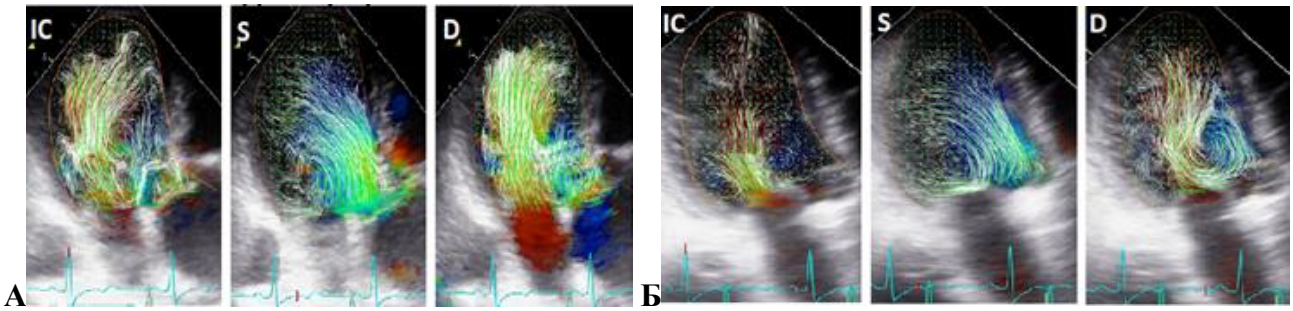

Рисунок 85 – Внутрижелудочковые потоки крови, зарегистрированные в режиме ЦДК из апикальной позиции по длинной оси левого желудочка у больного Г до операции (**А**) и в раннем периоде после операции (**Б**) в фазу изоволюмического напряжения (IC), фазу максимального изгнания ЛЖ (S), фазу диастолического наполнения ЛЖ (D).

Анализ внутрижелудочковых потоков крови у больного Г до операции показал наличие зон патологических зон турбулентности кровотока, связанные со значимой степенью АР.

Уже в раннем послеоперационном периоде отмечена нормализация структуры потоков крови в ЛЖ, обусловленная коррекцией порока и восстановлением запирательной способности АК. Снижение скоростей внутрижелудочковых потоков после операции отмечено во все фазы сердечного цикла и наиболее существенное снижение скоростей наблюдалось в фазу максимального изгнания ЛЖ (S) и диастолическую фазу кардиоцикла, преимущественно в апикальной области.

В Таблице 15 представлены результаты сравнительного анализа скоростей смещения миокарда ЛЖ и скоростей внутрижелудочковых потоков крови в каждую фазу кардиоцикла.

Таблица 15 – Результаты количественного анализа скоростей смещения стенок МЖП и скоростей внутрижелудочковых потоков крови в фазы сердечного цикла у больного Е до операции в раннем послеоперационном периоде

Параметры	*До операции*	*После операции*
Фаза изоволюмического напряжения (IC)		
V4, мм/с	7,6	20,6
V5, мм/с	8,0	7,9
V6, мм/с	7,2	5,6
Q1, см/с	34	25
Q2, см/с	25	11
Q3, см/с	10	3
Фаза максимального выброса ЛЖ (S)		
V4, мм/с	31,5	30,3
V5, мм/с	34,8	19,5
V6, мм/с	37,5	32,3
Q1, см/с	29	9
Q2, см/с	21	9
Q3, см/с	5	1
Фаза диастолического наполнения ЛЖ (D)		
V4, мм/с	19,6	27,0
V5, мм/с	26,5	26,2
V6, мм/с	20,1	23,0
Q1, см/с	47	23
Q2, см/с	45	16
Q3, см/с	13	2

Результаты оценки функции аорты и потоков крови в аорте до операции и в раннем послеоперационном периоде у больного Г представлены на Рисунках 86 и 87.

В Таблице 16 представлены результаты сравнительного анализа количественных параметров скоростей смещения стенок аорты до операции и сегментов протеза после операции, а также скоростей потоков крови в аорте у больного Г до хирургического вмешательства и в раннем периоде после операции.

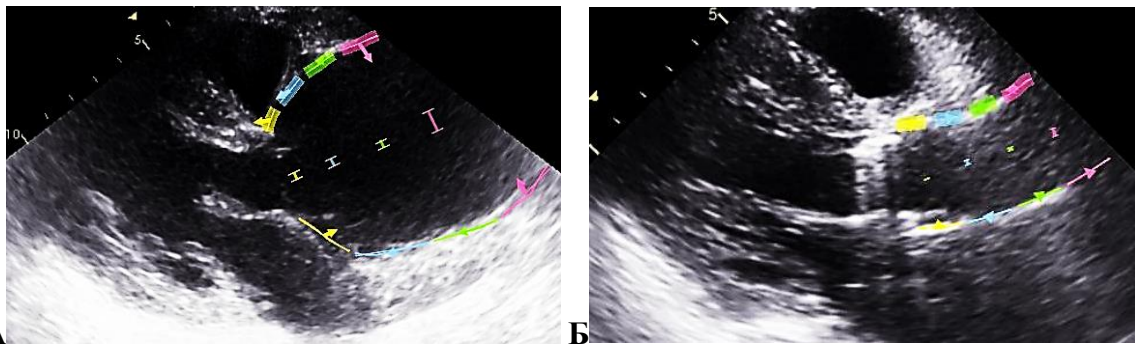

Примечание – Каждый сегмент обозначен определенным цветом (I – желтым, II – голубым, III – зеленым, IV – розовым)

Рисунок 86 – Вектора смещения сегментов восходящей аорты у больного Г до операции (**А**) и сегментов протеза аорты после операции (**Б**), оцененные с помощью векторного анализа из парастернальной позиции по длинной оси левого желудочка.

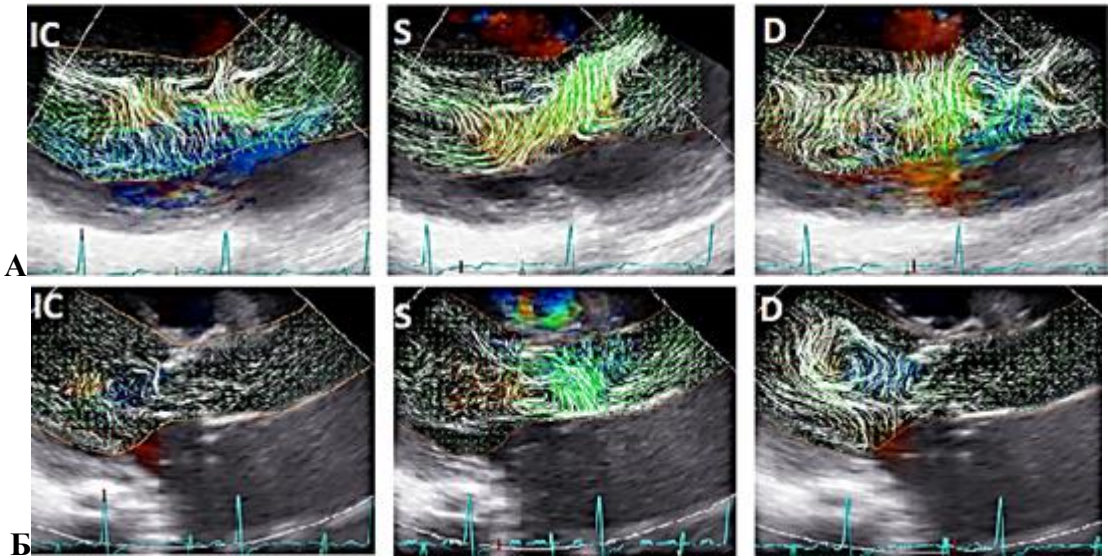

Рисунок 87 – Потоки крови в аорте, зарегистрированные в режиме ЦДК из апикальной позиции по длинной оси левого желудочка у больного Г до операции и в раннем периоде после операции в фазу изоволюмического напряжения (IC), фазу максимального изгнания ЛЖ (S), фазу диастолического наполнения ЛЖ (D)

До операции наблюдается значительное повышение скоростей потоков крови в аорте над АК (Q5) и в ВТЛЖ (Q4) в каждую фазу кардиоцикла, преимущественно в фазу максимального выброса ЛЖ (S) на фоне объемной перегрузки и изгнания дополнительного объема крови из полости ЛЖ в аорту. В раннем послеоперационном периоде наблюдается снижение скоростей потоков крови, наиболее выраженное в фазу изоволюмического напряжения (IC), что отражается на скорости смещения первого (V-I) и второго (V-II) сегментов протеза аорты, скорости смещения которых также значимо снижаются в данную фазу сердечного цикла.

Адекватная и своевременная хирургическая коррекция патология корня и восходящего отдела аорты способствует значимой положительной динамике скоростей потоков крови и смещения стенок аорты.

Таблица 16 – Результаты сравнительного анализа скоростей смещения стенок и скоростей потоков крови в аорте у больного Г до операции и после хирургического лечения

Параметры	*До операции*	*После операции*
Фаза изоволюмического напряжения (IC)		
V-I, мм/с	9,6	0,45
V-II, мм/с	4,8	1,8
V-III, мм/с	2,2	5,0
V-IV, мм/с	2,6	4,6
Q4 (ВТЛЖ), см/с	37	3
Q5 (над АК), см/с	25	2
Фаза максимального изгнания ЛЖ (S)		
V-I, мм/с	7,9	7,5
V-II, мм/с	4,6	9,0
V-III, мм/с	4,6	9,7
V-IV, мм/с	0,7	0,2
Q4 (ВТЛЖ), см/с	40	15
Q5 (над АК), см/с	46	32
Фаза диастолического наполнения ЛЖ (D)		
V-I, мм/с	0,7	0,5
V-II, мм/с	6,2	2,5
V-III, мм/с	6,2	4,7
V-IV, мм/с	13,5	7,9
Q4 (ВТЛЖ), см/с	23	13
Q5 (над АК), см/с	23	8

ЗАКЛЮЧЕНИЕ

Накопленный в мире опыт диагностики и хирургического лечения аневризм восходящего отдела аорты, осложненной регургитацией на АК, создали предпосылки к дальнейшему изучению данной проблемы. Многие аспекты оценки результатов лечения, диагностики далеки ещё от своего разрешения. Именно это побудило нас провести исследование, направленное на разработку и совершенствование методов эхокардиографии у больных данной патологией. Исследование посвящено изучению динамики изменений внутрижелудочковых и внутрисосудистых потоков крови, скорости смещения миокарда левого желудочка и аорты у больных аневризмой ВАо с недостаточностью АК до операции и после хирургического лечения в ближайшем послеоперационном периоде с помощью современных методов визуализации.

Недостаточность АК является одной из распространенных клапанных патологий во всем мире. По данным Американской Ассоциации Сердца недостаточность АК на сегодняшний день является третьей по распространенности клапанной патологией сердца и составляет около 18% всех клапанных заболеваний. В Соединенных Штатах на долю недостаточности АК приходится более 50% операций по замене аортального клапана [89].

Гемодинамически значимая АР приводит к объемной перегрузке ЛЖ, его ремоделированию и нарушению функции. В настоящее время широко признана оценка деформации миокарда как предиктора неблагоприятного исхода заболевания [17]. Smedsrud M. с соавторами (2011) в своем исследовании продемонстрировали, что оценка деформации миокарда превосходит оценку ФВ ЛЖ в качестве метода выявления субклинической дисфункции миокарда у пациентов с хронической АР. Однако вопросу совместной оценки функции ЛЖ и восходящей аорты, как единой камеры сердца при гемодинамически значимой АР, посвящены лишь единичные публикации в современной литературе. Оценка деформации восходящей аорты может быть связана с дилатацией корня аорты и риском расслоения у пациентов с синдромом соединительнотканной дисплазии и требует дальнейшего изучения.

Возникновение потоков крови связано с морфологией и функцией сердечно-сосудистой системы. Движение крови внутри камер сердца, обеспечивается за счет функции сердечной мышцы, эффективная работа которой обеспечивает правильное пространственное внутрисердечное движение крови. Внутрижелудочковые потоки крови находятся в тесной взаимосвязи с миокардом, клапанами сердца и сосудами [79]. Анализ современной литературы указывает на недостаточное число публикаций, посвященных изучению потоков крови в ЛЖ и аорте при выраженной АР, как в единой камере сердца, а также поиск взаимосвязей между работой миокарда и функцией восходящей аорты в формировании потоков крови у больных гемодинамически значимой АН до операции и в послеоперационном периоде.

Рассмотрены новые методы диагностики, направленные на получение данных о функции

ЛЖ и восходящего отдела аорты. Векторный анализ, оценка внутрижелудочковых потоков крови и анализ их взаимодействия позволяет более глубоко оценивать состояние ЛЖ и аорты у больных гемодинамически значимой АН до операции и может служить критерием прогнозирования состояния пациентов после оперативного вмешательства.

Целью данного исследования являлась оценка динамики изменений внутрижелудочковых и внутрисосудистых потоков крови, скорости смещения миокарда левого желудочка и аорты у больных аневризмой восходящего отдела аорты с недостаточностью аортального клапана до операции и после хирургического лечения в ближайшем послеоперационном периоде.

За период с декабря 2019 года по май 2021 года было обследовано 90 человек, включающих в себя 70 пациентов с аневризмой ВАо, осложненной гемодинамически значимой степенью хронической АН, и 20 здоровых добровольцев. Возраст пациентов с аортальной регургитацией составил 53± 15 лет. Мужчин в исследовании было 57 (81,1%), женщин – 13 (18,9%). Группу контроля составили 20 здоровых добровольцев. Средний возраст 32±8 лет. Мужчин в обследуемой группе было 13 (63%), женщин – 7 (37%). Всем пациентам, включенным в исследование в условиях искусственного кровообращения и холодовой фармокологической кардиоплегии, было выполнено хирургическое лечение. Пластика АК по методике Т. Дэвида или El-Khoury с протезированием восходящего отдела аорты синтетическим протезом была выполнена 39 пациентам (56%), операция Бенталла – ДеБоно клапансодержащим кондуитом «St. JudeMedical», «МедИнж» была выполнена 31 пациенту (44%).

Всем пациентам до операции и в раннем (7–14 дней) периоде после операции проводилась трансторакальная ЭхоКГ в состоянии покоя на ультразвуковых приборах экспертного класса VIVID – E9, VIVID – E7 (GE HC, USA) мультичастотным матричным датчиком 3,5–4,6 МГц по протоколу, принятому в ФГБНУ «РНЦХ им. акад. Б. В. Петровского». ЭхоКГ исследование включало в себя регистрацию изображений в В-режиме из стандартных позиций, анализ в режиме ЦДК, регистрацию кровотоков через клапаны с оценкой систолической и диастолической функции ЛЖ. Офлайн анализ и постобработка исследований проводилась посредством сохранения статистических и динамических изображений в памяти рабочей станции «Echopac» (GE Vingmed Ultrasound) в цифровом формате DICOM. Оценку функции ЛЖ и аорты, а также анализ потоков крови осуществляли с помощью обработки изображений, зарегистрированных в В-режиме и режиме ЦДК, в режиме офлайн в программе Мультивокс. Выполнены расчеты анатомических и гемодинамических параметров, скоростей смещения миокарда ЛЖ и стенок аорты по векторному анализу с оценкой потоков крови у больных аневризмой ВАо с выраженной АР до операции и в ближайшем послеоперационном периоде (Таблицы 17, 18).

Таблица 17 Основные показатели гемодинамики, деформации миокарда ЛЖ, скоростей смещения миокарда МЖП и скоростей внутрижелудочковых потоков крови по векторному анализу у больных аневризмой восходящего отдела аорты с аортальной регургитацией до и после операции (n = 70)

Параметры	*До операции*	*После операции*	*p*
Гемодинамические и ЭхоКГ показатели ЛЖ			
ЧСС, уд/мин	67 (8)	75 (9)	0,0001
САД, мм рт. ст.	140 (16)	113 (8)	0,0001
ДАД, мм рт. ст.	45 (12)	70 (4)	0,0001
КДР ЛЖ, мм	57 (7)	49 (5)	0,0001
КДР ЛЖинд, мм/м^2	29 (3,5)	25 (2,7)	0,0001
КДО, мл	227 (84)	157 (52)	0,0001
КСО, мл	97 (46)	77 (29)	0,0001
КДОинд, мл/м^2	114 (38)	79 (25)	0,0001
КСОинд, мл/м^2	49 (22)	39 (15)	0,0001
ФВ, %	58 (6)	50 (5)	0,03
УВ, мл	62 (16)	77 (16)	0,0001
ММЛЖ, г	329,2 (95,2)	320,9 (101,4)	0,19
ММЛЖинд, г/м^2	162,5(40,3)	154,8 (49,3)	0,27
Деформация миокарда ЛЖ			
GLS, %	-14 (3)	-10 (3)	0,0001
Скорости смещения миокарда и внутрижелудочковые потоки крови			
Изоволюмическое напряжение (IC)			
V4, мм/с	10,7 (4,0)	14,2 (6,5)	0,01
V5, мм/с	17,1 (9,2)	12,9 (7,5)	0,01
V6, мм/с	10,6 (5,6)	14,3 (7,7)	0,02
Q1, см/с	31 (11)	22 (10)	0,0001
Q2, см/с	28 (7)	13 (8)	0,0001
Q3, см/с	18 (8)	4 (3)	0,0001
Максимальное изгнание (S)			
V4, мм/с	27,9 (8,3)	23,1 (10,7)	0,02
V5, мм/с	32,8 (7,7)	23,0 (7,7)	0,0001
V6, мм/с	28,5 (7,4)	23,5 (7,6)	0,0001

Продолжение таблицы 17

Параметры	*До операции*	*После операции*	*p*
Q1, см/с	24 (8)	13 (7)	0,0001
Q2, см/с	17 (5)	11 (6)	0,0001
Q3, см/с	5 (3)	2 (1)	0,0001
Диастола (D)			
V4, мм/с	22,0 (9,1)	18,3 (10,4)	0,12
V5, мм/с	24,6 (9,0)	21,3 (11,4)	0,22
V6, мм/с	22,5 (9,3)	20,9 (8,8)	0,49
Q1, см/с	32 (13)	25 (11)	0,02
Q2, см/с	32 (10)	16 (9)	0,0001
Q3, см/с	18 (8)	4 (4)	0,0001

Таблица 18 – Основные показатели гемодинамики, параметры и скорости сдвига стенки аорты по векторному анализу у больных аневризмой ВАо с аортальной регургитацией до и после операции (n = 70)

Параметры	*До операции*	*После операции*	*p*
АК – Vmax, м/с	1,82 (0,33)	1,96 (0,39)	0,14
АК – PGr, мм рт. ст.	13,87 (5,20)	16,2 (5,96)	0,10
АК – Mean Gr, мм рт. ст.	7,28 (2,73)	8,5 (3,47)	0,13
Диаметр СВ, мм	50 (10)	30 (3)	0,0001
Диаметр СТ, мм	49 (12)	29 (2)	0,0001
Диаметр ВАо, мм	52 (12)	30 (3)	0,0001
Изоволюмическое напряжение (IC)			
L-I, мм	20,8 (5,5)	15,3 (2,1)	0,0001
L-II, мм	24,1 (4,7)	15,2 (3,7)	0,0001
L-III, мм	25 (4,9)	14,9 (2,9)	0,0001
L-IV, мм	25,8 (5,1)	15,6 (3,5)	0,0001
V-I, мм/с	6,3 (4,7)	2,7 (2,3)	0,04
V-II, мм/с	4,5 (3,2)	1,9 (1,6)	0,07
V-III, мм/с	5,5 (4,3)	2,9 (2,3)	0,08
V-IV, мм/с	5,5 (4,4)	3,6 (1,8)	0,67

Продолжение таблицы 18

Параметры	*До операции*	*После операции*	*p*
V-IV, мм/с	5,5 (4,4)	3,6 (1,8)	0,67
Q4 (ВТЛЖ), см/с	29 (9)	6 (5)	0,0001
Q5 (над АК), см/с	19 (8)	4 (4)	0,0001
Максимальное изгнание (S)			
L-I, мм	21,3 (5,7)	15,8 (4,1)	0,0001
L-II, мм	24,5 (4,1)	14,8 (2,3)	0,0001
L-III, мм	25,2 (4,7)	14,9 (3,0)	0,0001
L-IV, мм	26 (5,1)	15,7 (4,0)	0,0001
V-I, мм/с	7,5 (5,8)	4,0 (2,1)	0,07
V-II, мм/с	9,1 (7,6)	2,7 (2,5)	0,0001
V-III, мм/с	6,7 (5,5)	3,4 (2,5)	0,14
V-IV, мм/с	6,1 (4,8)	3,3 (2,4)	0,13
Q4 (ВТЛЖ), см/с	25 (8)	12 (8)	0,0001
Q5 (над АК), см/с	28 (10)	16 (11)	0,0001
Диастола (D)			
L-I, мм	20,5 (6)	15,6 (4,2)	0,0001
L-II, мм	24,3 (4)	14,8 (2,0)	0,0001
L-III, мм	25,6 (4,4)	15,2 (3,1)	0,0001
L-IV, мм	26 (5,1)	15,6 (3,8)	0,0001
V-I, мм/с	6,7 (5,6)	3,6 (3,2)	0,04
V-II, мм/с	7,2 (5,6)	2,4 (2,2)	0,02
V-III, мм/с	6,5 (6,2)	2,6 (2,5)	0,0001
V-IV, мм/с	6,7 (4,7)	2,5 (2,2)	0,0001
Q4 (ВТЛЖ), см/с	26 (9)	10 (8)	0,0001
Q5 (над АК), см/с	20 (7)	6(5)	0,0001

До хирургического лечения у всех больных была выявлена гемодинамически значимая степень АР. САД было выше нормальных значений, что свидетельствует о наличии у пациентов

артериальной гипертензии. ДАД в среднем 45±12 мм рт. ст., что характерно для выраженной степени АР. Увеличение КДО и КСО ЛЖ, индексированных на ППТ (КДОинд, КСОинд), указывают на объемную перегрузку левого желудочка. ММЛЖ, индексированная на ППТ (ММЛЖинд) равная в среднем 165,5±40,3 г/м^2, а также размеры МЖП в базальном, среднем и верхушечном сегментах отражают наличие эксцентрической гипертрофии ЛЖ у пациентов с АР. Причиной АН в исследуемой группе являлась аневризма корня и восходящего отдела аорты, о чем свидетельствует значительное расширение размеров аорты.

По данным стандартной ЭхоКГ у пациентов до операции не отмечено снижения систолической функции ЛЖ (средняя ФВ ЛЖ – 58%). Однако, показатели постобработки (STE ЭхоКГ, векторный анализ скоростей смещения миокарда МЖП) продемонстрировали статистически значимое снижение GLS и PSS каждого сегмента МЖП ($p < 0,001$) у пациентов с АР при сохранной насосной функции сердца. Среднее значение для GLS составило -14±3%, что отражает наличие процессов компенсации в поддержании сохранности функциональных возможностей миокарда. Тем не менее, снижение деформации сердечной мышцы говорит о скрытой систолической дисфункции миокарда ЛЖ. В результате векторного анализа скоростей смещения миокарда ЛЖ отмечено повышение скорости смещения среднего сегмента МЖП (V5) в фазу изоволюмического напряжения (IC) и максимального изгнания (S). Это связано со значимой объемной перегрузкой полости ЛЖ. Снижение скорости смещения миокарда в верхушечном сегменте МЖП (V4) в диастолу отражает процессы ремоделирования миокарда вследствие длительно существующей перегрузки объемом и нарушением процессов релаксации миокарда в данной области.

Анализ внутрижелудочковых потоков крови показал статистически значимые повышения скоростей потоков крови ($p < 0,001$) у пациентов с выраженной степенью АР до хирургического лечения во все фазы сердечного цикла. Аннулоэктазия и отсутствие нормальной замыкательной способности клапана приводит к возникновению высокоскоростного, турбулентного потока регургитации в полость ЛЖ и нарушению структуры и направления внутрижелудочковых потоков крови. Максимальные скорости потоков зарегистрированы в фазу диастолического наполнения ЛЖ (D), что связано с наличием дополнительного потока крови в ЛЖ из аорты, а также наличием потока из полости левого предсердия во время диастолы. Значительное повышение скоростей внутрижелудочковых потоков наблюдалось в верхушечной области ЛЖ (Q3), что обусловлено гемодинамически значимой струей регургитации и, как следствие, объемной перегрузкой ЛЖ. Статистически значимое повышение скоростей внутрижелудочковых потоков крови в фазу максимального изгнания ЛЖ (S) также свидетельствует о наличии выраженной степени АР и значимой объемной перегрузки.

Векторный анализ восходящей аорты каждую фазу кардиоцикла продемонстрировал зна-

чимое повышение показателей сдвига (L) всех сегментов ВАо относительно центральной оси сосуда, а также отсутствие изменчивости и податливости стенок в различные фазы сердечного цикла. В результате анализа деформации стенок ВАо отмечено повышение скорости смещения в области второго сегмента (V-II) в фазу изоволюмического напряжения (IC). Можно предположить, что это связано с нарушением геометрии корня аорты вследствие значимого расширения синотубулярного гребня, как важного элемента, поддерживающего правильную стереометрию корня аорты. В результате анализа скоростей потоков крови в аорте и ВТЛЖ у больных до хирургического лечения отмечено значимое повышение скоростей потоков крови в ВТЛЖ и над АК в аорте в фазу изоволюмического напряжения (IC) и фазу диастолического наполнения ЛЖ (D), что обусловлено отсутствием нормального смыкания АК, которые значимо снижаются уже в раннем послеоперационном периоде.

У пациентов с аневризмой ВАо и АН в ближайшем послеоперационном периоде отмечено статистически значимое ($p < 0,001$) снижение КДР ЛЖ в среднем с 57 мм до 49 мм и КДР ЛЖинж в среднем с 29 мм/м^2 до 25 мм/м^2, а также статистически значимое уменьшение КДО в среднем с 227 мл до 157 мл и КДОинд в результате хирургического лечения ($p < 0,001$), что обусловлено нивелированием значимой объемной перегрузки ЛЖ.

Скорости смещения стенок ЛЖ по данным векторного анализа достоверно выявили значимое снижение скоростей смещения миокарда МЖП ($p < 0,001$), преимущественно в фазу максимального изгнания, а также увеличение скорости смещения апикального сегмента МЖП (V4) в фазу изоволюмического напряжения (IC) в связи с устранением объемной перегрузки ЛЖ после хирургического лечения. На Рисунке 88 представлены графики изменения скоростей смещения миокарда МЖП в фазы IC и S до операции и в раннем послеоперационном периоде.

Так, на 7–14-й день после оперативного вмешательства, регистрируется повышение скоростей смещения V4 с 10,7 мм/с до 14,2 мм/с, и V6 с 10,6 мм/ с до 14,3 мм/с, что, связано с уменьшением жесткости миокарда в условиях отсутствия объемной перегрузки полости ЛЖ. При этом, у пациентов после клапансохраняющих вмешательств, отмечены более высокие показатели скоростей смещения миокарда V4. Стремление миокарда к созданию кругового напряжения в стенке ЛЖ за счет базальных и верхушечных отделов приводит к нормализации градиента давления в полости ЛЖ и структуры внутрижелудочковых потоков. Таким образом, динамику скоростей смещения миокарда ЛЖ можно рассматривать как положительный прогностический параметр раннего восстановления структуры и геометрии ЛЖ после адекватного хирургического лечения патологии.

После хирургического лечения, в фазу максимального изгнания наблюдается снижение скоростей смещения во всех сегментах МЖП, наиболее значимое в среднем сегменте (V5) с 32,9 мм/с до 23 мм/с, что также обусловлено устранением перегрузки ЛЖ объемом.

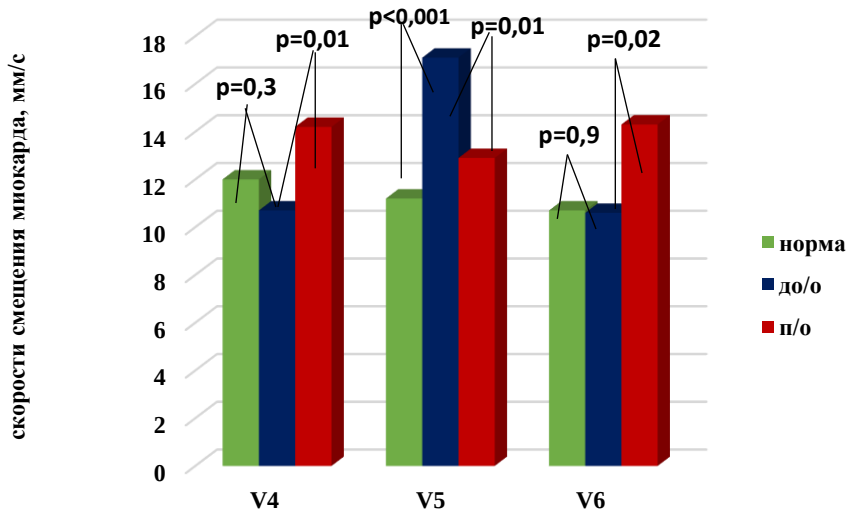

А

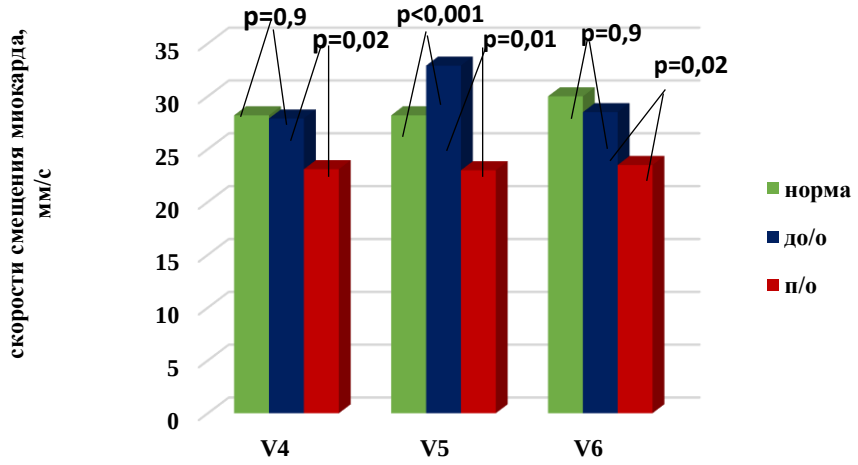

Б

Примечание – **А** – в фазу изоволюмического напряжения (IC), **Б** – в фазу максимального изгнания (S) до операции и в раннем послеоперационном периоде. V4 – скорость смещения апикального сегмента, V5 – скорость смещения среднего сегмента, V6 – скорость смещения базального сегмента

Рисунок 88 – Графики изменения скоростей смещения миокарда МЖП

Анализ внутрижелудочковых потоков крови уже в раннем послеоперационном периоде демонстрирует статистически значимое снижение скоростей потоков крови в фазы сердечного цикла на всех уровнях ЛЖ ($p < 0,001$). Так, снижение скоростей потоков крови в ЛЖ отмечены в фазу диастолического наполнения (D) на среднем и верхушечном уровнях. В средней части ЛЖ скорости внутрижелудочковых потоков крови снизились в 2 раза в среднем с 32 см/с до 16 см/с и в 4,5 раза в верхушечной области ЛЖ в среднем с 18 см/с до 4 см/с, что обусловлено восстановлением запирательной способности АК.

На графиках изменения скоростей внутрижелудочковых потоков крови в фазу изоволюмического напряжения ЛЖ (IC) и в фазу диастолического наполнения ЛЖ (D) у больных аневризмой ВАо с выраженной АР до и после операции (Рисунок 89).

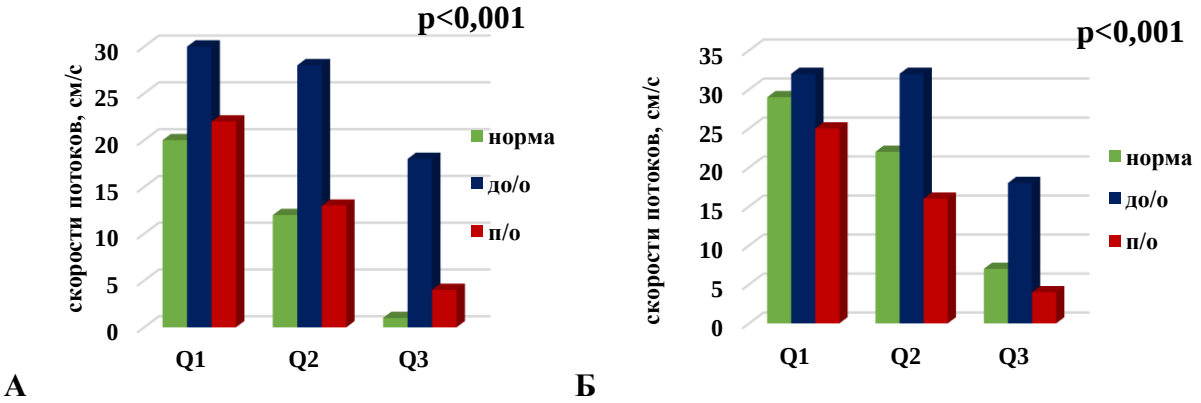

Примечание – **А** – в фазу изоволюмического напряжения, **Б** – в фазу диастолического наполнения у больных аневризмой восходящего отдела аорты с выраженной степенью АР до и после хирургического лечения, где Q1 – скорость внутрижелудочкового потока на базальном уровне ЛЖ, Q2 – скорость внутрижелудочкового потока на среднем уровне ЛЖ, Q3 – скорость внутрижелудочкового потока на верхушечном уровне ЛЖ

Рисунок 89 – Динамика изменения скоростей внутрижелудочковых потоков крови

В фазу изоволюмического напряжения ЛЖ (ІС) отмечено снижение скоростей внутрижелудочковых потоков крови на всех уровнях ЛЖ, преимущественно на среднем и верхушечном уровне: с 28 см/с до 13 см/с на среднем уровне и с 18 см/с до 4 см/с на верхушечном уровне ЛЖ.

У больных аневризмой ВАо с выраженной степенью АР не менее важным является оценка функции аорты как до операции, так и после хирургического лечения. Всем пациентам, включенным в исследование, было выполнено протезирование восходящего отдела аорты синтетическим протезом. В результате векторного анализа сдвига стенки протеза аорты относительно центральной оси сосуда в раннем послеоперационном периоде отмечается снижение параметров смещения всех сегментов протеза ВАо в фазы сердечного цикла (Рисунок 90).

После протезирования восходящего отдела аорты наблюдается значимое снижение параметров смещения сегментов протеза ВАо относительно центральной оси сосуда, близкое к нормальным. Отмечено, что у пациентов после протезирования корня и восходящего отдела аорты сдвиг первого сегмента восходящей аорты (L-I) был ≥ 16 мм, в то время как у пациентов после клапансохраняющей операции параметры смещения L-I были < 16 мм.

Успешное выполнение клапансохраняющих методик оперативного вмешательства на АК способствует более значимому снижению параметров сдвига аорты относительно центральной оси сосуда, преимущественно в первом сегменте, что позволяет данному сегменту протеза аорты быть вязким и упругим в ответ на деформацию стенки, а также приводит возникновению свойств, близких к нативному клапану и корню аорты. Следует отметить, что средний градиент на АК при протезировании клапана механическим протезом составил 8,1 мм рт. ст., в то время, как показатели среднего градиента после клапансохраняющих вмешательств были < 8,1 мм рт. ст.

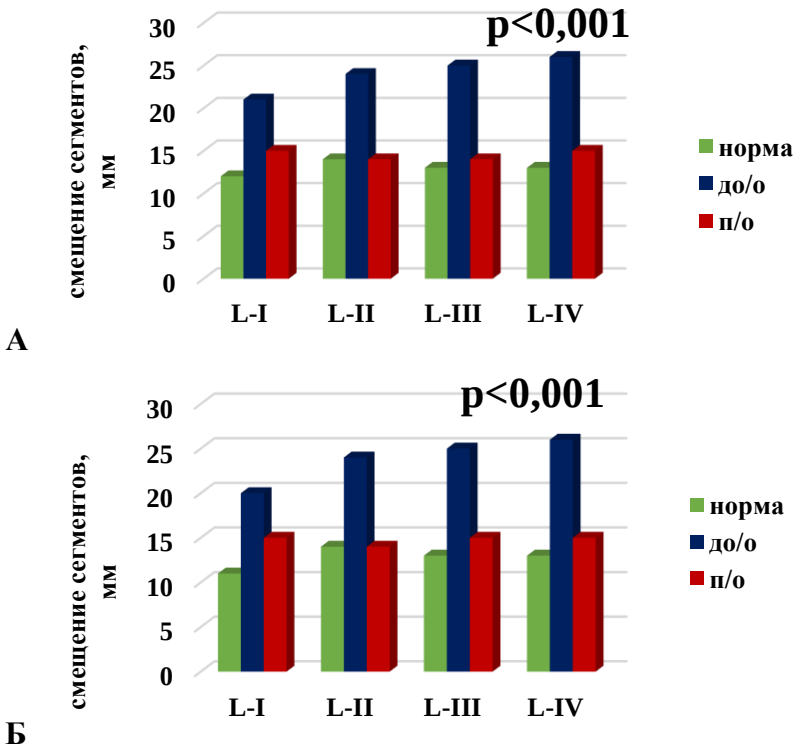

Примечание – А – в фазу максимального изгнания ЛЖ (S), Б – в фазу диастолического наполнения полости ЛЖ (D) у больных аневризмой восходящего отдела аорты с выраженной степенью АР до и после хирургического лечения в сравнении с нормальными значениями. L-I – смещение первого сегмента стенки аорты, L-II – смещение второго сегмента стенки аорты L-III – смещение третьего сегмента стенки аорты L-IV – смещение четвертого сегмента стенки аорты

Рисунок 90 – Динамика изменения параметров сдвига сегментов восходящего отдела аорты

Векторный анализ скоростей смещения стенок аорты показал достоверное снижение ($p < 0,001$) скоростей смещения третьего (V-III) и четвертого (V-IV) сегментов стенки аорты после протезирования ВАо в фазу диастолического наполнения полости ЛЖ (D) в среднем с 6,5 мм/с до 2,6 мм/с для сегмента III и с 6,7 мм/с до 2,5 мм/с для сегмента IV, что обусловлено восстановлением адекватного смыкания АК и отсутствием регургитации крови в диастолу, способствующей значимому смещению и напряжению стенок восходящей аорты. Кроме того, у больных аневризмой ВАо с АР в раннем послеоперационном периоде наблюдается структурированность смещения сегментов протеза аорты по сравнению с дооперационными данными. После протезирования восходящего отдела аорты отмечается наличие асимметричных деформаций сегментов стенки протеза в различные фазы сердечного цикла, что говорит о некотором восстановлении динамического равновесия корня и восходящего отдела аорты и свидетельствует об адекватности хирургического вмешательства и восстановлении запирательной способности АК.

Хирургическая коррекция аневризмы восходящего отдела аорты с восстановлением адекватной запирательной способности АК приводят к статистически значимому ($p < 0,001$) снижению скоростей потоков крови в ВТЛЖ (Q4) и над АК (Q5) в просвете аорты. Так, скорость потока Q4 значимо снижается в фазу изоволюмического напряжения (IC) в среднем с 29 см/с до 6 см/с,

а скорость потока Q5 снижается в среднем с 19 см/с до 4 см/с. Динамика изменения потоков крови демонстрирует адекватность закрытия клапана аорты и восстановление фазы IC после оперативного вмешательства.

Резюмируя вышеизложенное, можно сказать, что адекватное хирургическое лечение способствует некоторому восстановлению гемодинамики уже в раннем послеоперационном периоде. Однако, процессы ремоделирования и восстановления биомеханики после хирургической коррекции порока занимают продолжительное время. Так, в раннем периоде после операции отмечается незначительное ухудшение деформационных свойств миокарда ЛЖ, что может быть обусловлено неполным восстановлением процессов адаптации миокарда. На госпитальном этапе наблюдается тенденция к восстановлению гемодинамики за счет снижения перегрузки ЛЖ, реализованного в изменении градиента давления, что способствует повышению скоростей смещения миокарда на базальном и апикальном уровнях МЖП. Это приводит к нормализации кругового напряжения в стенках ЛЖ. Своевременное оперативное вмешательство и улучшение запирательной функции АК, уже в раннем послеоперационном периоде приводит к восстановлению структуры потока, а также к нормализации скоростей внутрижелудочковых и внутрисосудистых потоков крови.

Таким образом, потоки крови в полостях сердца и крупных сосудах представляют собой важнейшие элементы движения с соблюдением динамического равновесия между миокардом, градиентом давления, ЧСС и напряжением. Потоки крови через митральный и аортальный клапаны используются для определения цикличности вихревых потоков с целью расчета затраты энергии и оценки адекватности коррекции патологии.

Ориентируясь на цель и задачи исследования, нами была выполнена неинвазивная оценка функции ЛЖ и аорты посредством векторного анализа и оценки потоков крови с помощью трансторакальной ЭхоКГ. Результаты показывают, что полученные показатели могут являться независимыми прогностическими критериями нарушения систолической и диастолической функции миокарда ЛЖ. Оценка вязкоупругих эластических свойств стенки аорты после хирургического лечения патологии являются показателями, характеризующими восстановление гемодинамики и адекватности хирургического вмешательства. У пациентов после клапансохраняющей операции, при среднем диаметре ФК АК – 22 мм, параметры смещения L-I были < 16 мм. В раннем послеоперационном периоде наблюдается структурированность смещения сегментов протеза аорты. Кроме того, отмечено смещение сегментов стенки протеза в различные фазы сердечного цикла, что говорит о наличии вязкоупругих эластических свойств на синтетическом протезе восходящего отдела аорты, близких к параметрам нативной восходящей аорты. После протезирования восходящего отдела аорты отмечено статистически значимое снижение скоростей смещения сег-

ментов аорты, преимущественно в фазу диастолического наполнения ЛЖ, что обусловлено отсутствием значимой регургитации и восстановлением запирательной способности АК. В результате, можно сделать вывод, что оценка сдвига и скоростей смещения сегментов стенки аорты способствует оценке адекватности хирургической коррекции патологии уже в раннем послеоперационном периоде. Успешное выполнение клапансохраняющих методик оперативного вмешательства на АК способствует более значимому снижению параметров сдвига аорты относительно центральной оси сосуда, преимущественно в первом сегменте, что позволяет данному сегменту протеза аорты быть вязким и упругим в ответ на деформацию стенки, а также приводит возникновению свойств, близких к нативному клапану и корню аорты

Изучение динамики изменения потоков крови и их количественная характеристика по векторному картированию, дают не только возможность оценить функцию миокарда ЛЖ и уровень патологии стенки аорты до операции, но и оценить результаты хирургического лечения в ближайшем и отдаленном периодах.

ВЫВОДЫ

1. Разработана методика оценки результатов хирургического лечения больных аневризмой восходящего отдела аорты с выраженной аортальной регургитацией, основанная на векторном анализе и потоках крови в полостях сердца и сосудах.

2. Повышение скоростей смещения миокарда апикального и базального сегментов левого желудочка (> 25%) после хирургического лечения у больных аневризмой восходящего отдела аорты с аортальной регургитацией приводит к уменьшению камер сердца и снижению объемной перегрузки полости левого желудочка, что является положительным предиктором раннего обратного ремоделирования миокарда после адекватной хирургической коррекции патологии.

3. Снижение параметров сдвига и скоростей смещения сегментов протеза аорты, оцененные с помощью векторного анализа после хирургического лечения, свидетельствуют о динамическом равновесии между левым желудочком и восходящим отделом аорты. Доказано, что смещение первого сегмента протеза аорты < 16 мм отражает характеристику протеза в виде вязкоупругих эластических свойств и деформации.

4. Критериями оценки результатов хирургического лечения аневризмы восходящего отдела аорты с аортальной регургитацией в раннем послеоперационном периоде является снижение скоростей внутрижелудочковых потоков крови: в фазу изоволюмического напряжения с 28 см/с до 13 см/с для среднего отдела левого желудочка и с 18 см/с до 4 см/с для верхушечного отдела левого желудочка, в диастолическую фазу кардиоцикла с 32 см/с до 16 см/с для среднего отдела левого желудочка ($p < 0,001$).

5. Восстановление структуры потока и отсутствие патологической турбулентности являются предикторами успешной реконструкции корня аорты и адекватной запирательной способности аортального клапана. Снижение скоростей потоков крови и отсутствие турбулентности в выносящем тракте левого желудочка и над аортальным клапаном с устранением аортальной регургитации являются дополнительными гемодинамическими критериями адекватной хирургической коррекции.

ПРАКТИЧЕСКИЕ РЕКОМЕНДАЦИИ

1. Протокол комплексного эхокардиографического обследования больных гемодинамически значимой аортальной регургитацией и аневризмой восходящего отдела аорты рекомендовано дополнить определением показателей векторного анализа левого желудочка и смещений стенки аорты с оценкой внутрижелудочковых и внутрисосудистых потоков крови.

2. Для оценки восстановления гемодинамики у больных выраженной аортальной регругитацией и аневризмой восходящего отдела аорты до операции и в раннем послеоперационном периоде целесообразно анализировать скорости смещения миокарда левого желудочка, скорости внутрижелудочковых потоков, а также их взаимосвязи. Снижение скоростей внутрижелудочковых потоков крови до 70% на апикальном уровне и до 30–40% на базальном и среднем уровне левого желудочка является положительным маркером восстановления гемодинамики после своевременного оперативного вмешательства.

3. У больных выраженной аортальной регургитацией и аневризмой восходящего отдела аорты рекомендовано оценивать параметры смещения и скорости смещения сегментов корня и восходящего отдела аорты как до операции, так и в раннем послеоперационном периоде. Структурированность сдвига и наличие асимметричных деформаций сегментов протеза аорты в различные фазы кардиоцикла свидетельствуют о восстановлении динамической анатомии корня и восходящего отдела аорты, что является критерием адекватной хирургической коррекции.

4. Нормализация скоростей внутрижелудочковых и внутрисосудистых потоков крови, восстановление их структуры и отсутствие зон патологической турбулентности за весь период сердечного цикла после хирургического лечения в виде протезирования и пластики корня аорты является одним из критериев оценки хирургической коррекции патологии.

СПИСОК СОКРАЩЕНИЙ И УСЛОВНЫХ ОБОЗНАЧЕНИЙ

АД – артериальное давление

АК – аортальный клапан

АН – аортальная недостаточность

АР – аортальная регургитация

ВАо – восходящий отдел аорты

ВТЛЖ – выносящий тракт левого желудочка

ДАД – диастолическое артериальное давление

ИК – искусственное кровообращение

КДР – конечный диастолический размер

КСР – конечный систолический размер

КДО – конечный диастолический объем

КДОинд – конечный диастолический объем, индексированный на площадь поверхности тела

КСО – конечный систолический объем

КСОинд – конечный систолический объем, индексированный на площадь поверхности тела

КТ– компьютерная томография

ЛЖ – левый желудочек

ЛП – левое предсердие

МЖП – межжелудочковая перегородка

ММЛЖ – масса миокарда левого желудочка

ММЛЖинд – масса миокарда левого желудочка, индексированная на площадь поверхности тела

МК – митральный клапан

МН – митральная недостаточность

МР – митральная регургитация

МРТ – магнитно-резонансная томография

ППТ – площадь поверхности тела

РБС – ревматическая болезнь сердца

САД – систолическое артериальное давление

СВ – синусы Вальсальвы

СН – сердечная недостаточность

СТ – синотубулярный гребень

ТДИ – тканевое допплеровское исследование

ТК – трикуспидальный клапан

ТР – трикуспидальная регургитация

тМЖП – толщина межжелудочковой перегородки

УВ – ударный выброс

ФВ ЛЖ – фракция выброса левого желудочка

ФК – функциональный класс

ФК АК – фиброзное кольцо аортального клапана

ХСН – хроническая сердечная недостаточность

ЦДК – цветное допплеровское картирование

ЭКГ – электрокардиография

ЭхоКГ – эхокардиография

D – фаза диастолического наполнения левого желудочка

GLS – global longitudinal strain (глобальная продольная систолическая функция левого желудочка)

IC – фаза изоволюмического напряжения

L-I, мм – параметры смещения 1-го сегмента аорты

L-II, мм – параметры смещения 2-го сегмента аорты

L-III, мм – параметры смещения 3-го сегмента аорты

L-IV, мм – параметры смещения 4-го сегмента аорты

PSS – peak systolic strain (пиковый систолический стрейн)

Q1, см/с – скорость потока крови в базальной части левого желудочка

Q2, см/с – скорость потока крови в средней части левого желудочка

Q3, см/с – скорость потока крови в верхушечной части левого желудочка

Q4 (ВТЛЖ), см/с – скорость потока крови в выносящем тракте левого желудочка

Q5 (над АК), см/с – скорость потока крови над аортальным клапаном в восходящей аорте

S – фаза максимального изгнания левого желудочка

STE – speckle tracking эхокардиография

V4, мм/с – скорость смещения апикального сегмента межжелудочковой перегородки

V5, мм/с – скорость смещения среднего сегмента межжелудочковой перегородки

V6, мм/с – скорость смещения базального сегмента межжелудочковой перегородки

V-I, мм/с – скорость смещения 1-го сегмента аорты

V-II, мм/с – скорость смещения 2-го сегмента аорты

V-III, мм/с – скорость смещения 3-го сегмента аорты

V-IV, мм/с – скорость смещения 4-го сегмента аорты

СПИСОК ЛИТЕРАТУРЫ

1. Алёхин, М. Н. Клиническое использование показателей продольной деформации левого желудочка сердца / М. Н. Алёхин // Кремлевская медицина. Клинический вестник. 2017. № 1 (4). С. 101–111.

2. Алёхин, М. Н. Неинвазивная оценка показателей миокардиальной работы левого желудочка у здоровых лиц при эхокардиографии / М. Н. Алёхин, С. И. Иванов, А. И. Степанова // Медицинский алфавит. 2020. № 14 (1). С. 45–52.

3. Алёхин, М. Н. Эхокардиография в оценке постсистолического укорочения миокарда левого желудочка сердца / М. Н. Алёхин, А. И. Степанова // Кардиология. 2020. № 12 (60). С. 110–116.

4. Белов, Ю. В. Аневризмы восходящей аорты с аортальной недостаточностью / Ю. В. Белов, Э. Р. Чарчян. М. : Святогор, 2006. 168 с.

5. Бокерия, Л. А. Клинические Рекомендации: Аортальная Регургитация 2016 / Л. А. Бокерия [и др.]. С. 36.

6. Бокерия, Л. А. Анатомия сердца человека / Л. А. Бокерия, И. И. Беришвили. М. : НЦССХ им. А. Н. Бакулева РАМН, 2012. 90 с.

7. Бузиашвили, Ю. И. Деформация миокарда левого желудочка и папиллярных мышц митрального клапана у больных с ишемической болезнью сердца и ишемической митральной регургитацией / Ю. И. Бузиашвили [и др.] // Кардиология и сердечно-сосудистая хирургия. 2019. № 2 (12). С. 100–109.

8. Иванов, В. А. Нарушение межжелудочкового взаимодействия у пациентов с выраженной аортальной регургитацией / В. А. Иванов, Т. Г. Никитюк, Л. Н. Иванова // Международный журнал сердца и сосудистых заболеваний. 2015. № 5 (3). С. 39–45.

9. Иванов, С. И. Неинвазивные показатели работы миокарда в оценке систолической функции левого желудочка / С. И. Иванов, М. Н. Алёхин // Кардиология. 2020. № 3 (60). С. 80–88.

10. Иванов, С. И. Тканевая допплерография и деформационные свойства правого желудочка у пациентов с артериальной гипертензией / С. И. Иванов, В. В. Матвеев, Л. М. Кузнецова // Ультразвуковая и функциональная диагностика. 2018. № 977 (7). С. 41–52.

11. Константинов, Б. А. Аневризмы восходящего отдела и дуги аорты / Б. А. Константинов, Ю. В. Белов, Ф. В. Кузнечевский. М., 2006. 335 с.

12. Константинов, Б. А. Деформация миокарда и насосная функция сердца (клиническая физиология кровообращения) / Б. А. Константинов, В. А. Сандриков, Т. Ю. Кулагина. М. : Фирма СТРОМ, 2006. 304 с.

13. Кулагина, Т. Ю. Теория и практика в оценке дисфункции миокарда у больных кардиохирургического профиля : дис. … д-ра мед.наук : 14.01.26 / Кулагина Татьяна Юрьевна.

Москва, 2014. 310 с.

14. Кулагина, Т. Ю. Скорости смещения миокарда в оценке диастолической функции / Т. Ю. Кулагина [и др.] // Медицинский алфавит. 2021. № 15. С. 28–32.

15. Кулагина, Т. Ю. Оценка функции правого и левого желудочков и взаимодействия между ними у пациентов с ишемической болезнью сердца, осложненной митральной недостаточностью» / Т. Ю. Кулагина [и др.] // Кардиология. 2022. № 1 (62). С 46–56.

16. Лилли Л. Патофизиология заболеваний сердечно-сосудистой системы / Л. Лилли. М. : БИНОМ, 2003. 598 с.

17. Никифоров, В. С. Современные возможности Speckle Tracking эхокардиографиии в клинической практике / В. С. Никифоров, Ю. В. Никищенкова // Рациональная фармакотерапия в кардиологии. 2017. № 2 (13).

18. Павлюкова, Е. Н. Скручивание левого желудочка при идиопатической блокаде левой ножки пучка гиса / Е. Н. Павлюкова, Д. А. Кужель // Российский кардиологический журнал. 2017. № 147 (7). С. 121–124.

19. Сагалевич, В. М. Свойство клапано-аортального комплекса корня аорты человека открывать створки аортального клапана при равенстве давлений в аорте и левом желудочке сердца : открытие № 292 / В. М. Сагалевич [и др.]. 1986.

20. Саидова, М. А. Сравнительная оценка применения технологий спекл-трекинг эхокардиографии в двухмерном и трехмерном режимах у больных с хронической сердечной недостаточностью с сохранной и сниженной систолической функцией левого желудочка / М. А. Саидова [и др.].// Кардиологический вестник. 2020. № 925 (7). С. 64–72.

21. Саидова, М. А. Сравнительные возможности метода спекл-трекинг-эхокардиографии в двумерном и трехмерном режимах в выявлении субклинической кардиотоксичности у больных раком молочной железы / М. А. Саидова [и др.] // Терапевтический архив. 2021. № 12 (92). С. 142–147.

22. Сандриков, В. А. Способ диагностики недостаточности сократительной функции миокарда : патент на изобретение № 2354301 / В. А. Сандриков [и др.]. 2007. С. 1.

23. Сандриков, В. А. Неинвазивная регистрация турбулентных потоков в левом желудочке / В. А. Сандриков [и др.] // Хирургия. 2013. С. 45–48.

24. Сандриков, В. А. Потоки крови в левом желудочке как предикторы дисфункции миокарда у больных дилатационной кардиомиопатией / В. А. Сандриков [и др.] // Российский кардиологический журнал. 2014. № 109 (5). С. 7–12.

25. Сандриков, В. А. Новые возможности эхокардиографического метода в оценке поциклового анализа механики сердца у кардиохирургических больных / В. А. Сандриков [и др.] // Медицинский совет. 2016. № 13. С. 90–94.

26. Сандриков, В. А. Векторное картирование деформации и потоков крови у пациентов с аневризмой восходящей аорты / В. А. Сандриков [и др.] // Ангиология и сосудистая хирургия. 2019. № 2 (25). С. 40–46.

27. Сохибназарова, В. Х. Оценка деформации левого желудочка и левого предсердия, а также ротационных свойств левого желудочка у больных ХСН по данным эхокардиографической технологии недопплеровского изображения миокарда в двумерном и трехмерном режимах / В. Х. Сохибназарова [и др.] // Хроническая сердечная недостаточность. 2018. С. 4–9.

28. Чарчян, Э. Р. Выбор метода пластики аортального клапана в хирургии корня и восходящей аорты / Э. Р. Чарчян [и др.] // Патология кровообращения и кардиохирургия. 2016. № 2 (20). С. 26–34.

29. Чарчян, Э. Р. Результаты мини-инвазивных клапансохраняющих вмешательств на корне аорты: анализ с применением метода «псевдорандомизации» / Э. Р. Чарчян, Д. Г. Брешенков, Ю. В. Белов // Кардиология. 2020. № 7 (60). С. 91–97.

30. Akinseye, O. A. Aortic Valve Regurgitation: A Comprehensive Review / O. A. Akinseye, A. Pathak, U. N. Ibebuogu // Current Problems in Cardiology. 2018. № 8 (43). P. 315–334.

31. Alashi, A. Long-Term Outcomes After Aortic Valve Surgery in Patients With Asymptomatic Chronic Aortic Regurgitation and Preserved LVEF: Impact of Baseline and Follow-Up Global Longitudinal Strain / A. Alashi [et al.] // JACC: Cardiovascular Imaging. 2020. № 1 (13). P.12–21.

32. Arimura, S. A nationwide survey of aortic valve surgery in Japan: current status of valve preservation in cases with aortic regurgitation / S. Arimura [et al.].// General Thoracic and Cardiovascular Surgery. 2017. № 8 (65). P. 429–434.

33. Baumgartner, H. 2017 ESC/EACTS Guidelines for the management of valvular heart disease / H. Baumgartner, V. Falk, J. J. Bax [et al.]. 2017. P. 2739–2786.

34. Berli, A.-S. J. The use of strain, strain rate, and displacement by 2D speckle tracking for assessment of systolic left ventricular function in goats: applicability and influence of general anesthesia / A.-S. J. Berli [et al.] // Cardiovascular ultrasound. 2015. № 1 (13). P. 11.

35. Berrebi, A. Systematic echocardiographic assessment of aortic regurgitation-what should the surgeon know for aortic valve repair? / A. Berrebi, J. L. Monin, E. Lansac // Annals of Cardiothoracic Surgery. 2019. № 3 (8). P. 331–341.

36. Butz, T. Segment-orientated analysis of two-dimensional strain and strain rate as assessed by velocity vector imaging in patients with acute myocardial in-farction / T. Butz [et al.] // International Journal of Medical Sciences. 2011. № 2 (8). P. 106–113.

37. Cavalcante, J. L. Global Longitudinal Strain in Asymptomatic Chronic Aortic Regurgitation: The Missing Piece for the Watchful Waiting Puzzle? / J. L. Cavalcante // JACC: Cardiovascular Imaging. 2018. № 5 (11). P. 683–685.

38. Chan, J. A new approach to assess myocardial work by non-invasive left ventricular pressure-strain relations in hypertension and dilated cardiomyopathy / J. Chan [et al.] // European Heart Journal Cardiovascular Imaging. 2019. № 1 (20). P. 31–39.

39. Coady, M. A. What is the appropriate size criterion for resection of thoracic aortic aneurysms? / M. A. Coady [et al.] // Journal of Thoracic and Cardiovascular Surgery. 1997. № 3 (113). P. 476–491.

40. Doukky, R. Straining for New Prognostic Predictors in Asymptomatic Severe Aortic Regurgitation / R. Doukky, Y. Golzar // JACC: Cardiovascular Imaging. 2020. № 1 (13). P. 22–24.

41. Eagle, K. A. Ascending Aortic Length and Dissection Risk: In the Long Run / K. A. Eagle, N. M. Bhave // Journal of the American College of Cardiology. 2019. № 15 (74). P. 1895–1896.

42. Edwards, N. F. A. Global Myocardial Work Is Superior to Global Longitudinal Strain to Predict Significant Coronary Artery Disease in Patients With Normal Left Ventricular Function and Wall Motion / N. F. A. Edwards [et al.] // Journal of the American Society of Echocardiography. 2019. № 8 (32). P. 947–957.

43. Erbel, R. 2014 ESC guidelines on the diagnosis and treatment of aortic diseases / R. Erbel [et al.] // European Heart Journal. 2014. № 41 (35). P. 2873–2926.

44. Garcia, D. Two-dimensional intraventricular flow mapping by digital processing conventional color-doppler echocardiography images / D. Garcia [et al.] // IEEE Transactions on Medical Imaging. 2010. № 10 (29). P. 1701–1713.

45. Goya, S. The relationship between systolic vector flow mapping parameters and left ventricular cardiac function in healthy dogs / S. Goya [et al.] // Heart and Vessels. 2018. № 5 (33). P. 549–560.

46. Guala, A. Proximal aorta longitudinal strain predicts aortic root dilation rate and aortic events in Marfan syndrome / A. Guala [et al.] // European Heart Journal. 2019. № 25 (40). P. 2047–2054A.

47. Gupta, V. Improving left ventricular segmentation in four-dimensional flow MRI using intramodality image registration for cardiac blood flow analysis / V. Gupta [et al.] // Magnetic Resonance in Medicine. 2018. № 1 (79). P. 554–560.

48. Hiendlmayr, B. Timing of Surgical Intervention for Aortic Regurgitation / B. Hiendlmayr [et al.] // Current Treatment Options in Cardiovascular Medicine. 2016. № 11 (18).

49. Iung, B. Epidemiology of acquired valvular heart disease / B. Iung, A. Vahanian // Canadian Journal of Cardiology. 2014. № 9 (30). P. 962–970.

50. Jagadeesh, G. Pathophysiology and pharmacotherapy of cardiovascular disease / G. Jagadeesh, P. Balakumar, K. Maung-U, Springer ; Cham ; Heidelberg ; New York ; Dordrecht ; London : Springer International Publishing Switzerland, 2015. 1342 p.

51. Khalafvand, S. S. Three-dimensional diastolic blood flow in the left ventricle / S. S.

Khalafvand [et al.] // Journal of Biomechanics. 2017. (50). P. 71–76.

52. Khalafvand, S. S. Assessment of human left ventricle flow using statistical shape modelling and computational fluid dynamics / S. S. Khalafvand [et al.].// Journal of Biomechanics. 2018. № 74. P. 116–125.

53. Khani, M. Assessment of the effect of off-pump coronary artery bypass (OPCAB) surgery on right ventricle function using strain and strain rate imaging / M. Khani [et al.] // Cardiovascular diagnosis and therapy. 2016. № 2 (6). P. 138–143.

54. Kim, I. C. Usefulness of Left Ventricular Vortex Flow Analysis for Predicting Clinical Outcomes in Patients with Chronic Heart Failure: A Quantitative Vorticity Imaging Study Using Contrast Echocardiography / I. C. Kim [et al.] // Ultrasound in Medicine and Biology. 2018. № 9 (44). P. 1951–1959.

55. Kim, J. B. Risk of Aortic Dissection in the Moderately Dilated Ascending Aorta / J. B. Kim [et al.] // Journal of the American College of Cardiology. 2016. № 11 (68). P. 1209–1219.

56. Krüger, T. Aortic elongation and the risk for dissection: The Tübingen Aortic Pathoanatomy (TAIPAN) project / T. Krüger [et al.].// European Journal of Cardio-thoracic Surgery. 2017. № 6 (51). P. 1119–1126.

57. Kunihara, T. Aortic valve repair for aortic regurgitation and preoperative echocardiographic assessment / T. Kunihara // Journal of Medical Ultrasonics. 2019. № 1 (46). P. 51–62.

58. Di Labbio, G. Jet collisions and vortex reversal in the human left ventricle / G. Di Labbio, L. Kadem // Journal of Biomechanics. 2018. № July (78). P. 155–160.

59. Lang, R. M. Recommendations for cardiac chamber quantification by echocardiography in adults: An update from the American Society of Echocardiography and the European Association of Cardiovascular Imaging / R. M. Lang [et al.] // Journal of the American Society of Echocardiography. 2015. № 1 (28). P. 1–39.e14.

60. Luis, S. A. Isolated Aortic Regurgitation: A Tale of Two Disorders / S. A. Luis, R. Padang, J. G. Murphy // Mayo Clinic Proceedings. 2019. № 7 (94). P. 1131–1134.

61. Mada, R. O. Tissue Doppler, strain and strain rate in ischemic heart disease «how I do it» / R. O. Mada, J. Duchenne, J.-U. Voigt // Cardiovascular ultrasound. 2014. № 1 (12). P. 38.

62. El Mahdiui, M. Global Left Ventricular Myocardial Work Efficiency in Healthy Individuals and Patients with Cardiovascular Disease / M. El Mahdiui [et al.] // Journal of the American Society of Echocardiography. 2019. № 9 (32). P. 1120–1127.

63. Mansour, A. M. Prevention of Aortic Dissection Suggests a Diameter Shift to a Lower Aortic Size Threshold for Intervention / A. M. Mansour [et al.] // Cardiology (Switzerland). 2018. № 3 (139). P. 139–146.

64. Mirea, O. Recent advances in echocardiography: strain and strain rate imaging / O. Mirea, J.

Duchenne, J.-U. Voigt // F1000Research. 2016. № 0 (5). P. 787.

65. Mrsic, Z. Valvular Heart Disease / Z. Mrsic [et al.] // Primary Care – Clinics in Office Practice. 2018. № 1 (45). P. 81–94.

66. Muth, S. Unsupervised dealiasing and denoising of color-Doppler data / S. Muth [et al.].// Medical Image Analysis. 2011. № 4 (15). P. 577–588.

67. Myerson, S. G. Optimizing the Assessment of Aortic Regurgitation: The Importance of Quantity and Quality / S. G. Myerson // JACC: Cardiovascular Imaging. 2019. № 8P1 (12). P. 1484–1486.

68. Narayanapillai, J. Dissecting aneurysm of aortic root with severe aortic regurgitation / J. Narayanapillai // Heart Views. 2017. № 2 (18). P. 64.

69. Neumann, F. J. 2018 ESC/EACTS Guidelines on myocardial revascularization / F. J. Neumann [et al.] // European Heart Journal. 2019. № 2 (40). P. 87–165.

70. Ng, A. C. T. Application of left ventricular strain in patients with aortic and mitral valve disease / A. C. T. Ng, V. Delgado, J. J. Bax // Current opinion in cardiology. 2018. № 5 (33). P. 470–478.

71. Ohtsuki, S. The flow velocity distribution from the doppler information on a plane in three-Dimensional flow / S. Ohtsuki, M. Tanaka // Journal of Visualization. 2006. № 1 (9). P. 69–82.

72. Osorio, R. C. Valvular Heart Diseases – Epidemiology and New Treatment Modalities / R. C. Osorio [et al.] // Interventional Cardiology Journal. 2016. № 01 (02). P. 1–11.

73. Pape, L. A. Aortic diameter ≥5.5 cm is not a good predictor of type A aortic dissection: Observations from the International Registry of Acute Aortic Dissection (IRAD) / L. A. Pape [et al.] // Circulation. 2007. № 10 (116). P. 1120–1127.

74. Patel, P. A. Aortic Regurgitation in Acute Type-A Aortic Dissection: A Clinical Classification for the Perioperative Echocardiographer in the Era of the Functional Aortic Annulus / P. A. Patel [et al.] // Journal of Cardiothoracic and Vascular Anesthesia. 2018. № 1 (32). P. 586–597.

75. Popović, Z. B. Decision Making With Imaging in Asymptomatic Aortic Regurgitation / Z. B. Popović, M. Y. Desai, B. P. Griffin // JACC: Cardiovascular Imaging. 2018. № 10 (11). P. 1499–1513.

76. Potter, E. Assessment of Left Ventricular Function by Echocardiography / E. Potter, T. H. Marwick // JACC Cardiovasc Imaging. 2019. № 2 (11). P. 261–274.

77. Roberts, W. C. Frequency by decades of unicuspid, bicuspid, and tricuspid aortic valves in adults having isolated aortic valve replacement for aortic stenosis, with or without associated aortic regurgitation / W. C. Roberts, J. M. Ko // Circulation. 2005. № 7 (111). P. 920–925.

78. Russell, K. Assessment of wasted myocardial work: A novel method to quantify energy loss due to uncoordinated left ventricular contractions / K. Russell [et al.] // American Journal of Physiology

– Heart and Circulatory Physiology. 2013. № 7 (305). P. 996–1003.

79. Sengupta, P. P. Emerging trends in CV flow visualization / P. P. Sengupta [et al.] // JACC: Cardiovascular Imaging. 2012. № 3 (5). P. 305–316.

80. Smedsrud, M. K. Detection of left ventricular dysfunction by global longitudinal systolic strain in patients with chronic aortic regurgitation / M. K. Smedsrud [et al.].// Journal of the American Society of Echocardiography. 2011. № 11 (24). P. 1253–1259.

81. Soltesz, E. G. Aortic regurgitation / E. G. Soltesz, B. Carabello // Cardiology Secrets. 2017. P. 277–283.

82. Su, B. Cardiac MRI based numerical modeling of left ventricular fluid dynamics with mitral valve incorporated / B. Su [et al.] // Journal of Biomechanics. 2016. № 7 (49). P. 1199–1205.

83. Tanaka, M. Blood flow structure and dynamics, and ejection mechanism in the left ventricle: Analysis using echo-dynamography / M. Tanaka [et al.] // Journal of Cardiology. 2008. № 2 (52). P. 86–101.

84. Tanaka, M. Spiral systolic blood flow in the ascending aorta and aortic arch analyzed by echo-dynamography / M. Tanaka [et al.] // Journal of Cardiology. 2010. № 1 (56). P. 97–110.

85. Thaden, J. J. Adult Intraoperative Echocardiography: A Comprehensive Review of Current Practice / J. J. Thaden [et al.] // Journal of the American Society of Echocardiography. 2020. № 6 (33). P. 735–755.e11.

86. Thomas, B. Cardiovascular Magnetic Resonance Imaging in Aortic Regurgitation / B. Thomas // JACC: Cardiovascular Imaging. 2019. № 11P1 (12). P. 2283–2284.

87. Vahanian, A. 2021 ESC/EACTS Guidelines for the management of valvular heart disease / A. Vahanian [et al.] // European Heart Journal. 2021. P. 1–72.

88. Vanoverschelde, J. L. Progression of Aortic Regurgitation: The Missing Link Between Disease Severity and Clinical Complications / J. L. Vanoverschelde, D Vancraeynest // Journal of the American College of Cardiology. 2019. № 20 (74). P. 2493–2495.

89. Virani, S. S. Heart Disease and Stroke Statistics-2021 Update: A Report From the American Heart Association / S. S. Virani, A. Alonso, H. J. Aparicio [et al.] // Circulation. 2021 Feb 23. № 143 (8). P. e254–e743.

90. Wu, J. Ascending Aortic Length and Risk of Aortic Adverse Events: The Neglected Dimension / J. Wu [et al.] // Journal of the American College of Cardiology. 2019. № 15 (74). P. 1883–1894.

91. Xu, L. Characterization of left ventricle energy loss in healthy adults using vector flow mapping: Preliminary results / L. Xu [et al.] // Echocardiography. 2017. № 5 (34). P. 700–708.

92. Yang, L. T. Contemporary Etiologies, Mechanisms, and Surgical Approaches in Pure Native Aortic Regurgitation / L. T. Yang [et al.] // Mayo Clinic Proceedings. 2019. № 7 (94). P. 1158–1170.

93. Yang, L. T. Diastolic Blood Pressure and Heart Rate Are Independently Associated With Mortality in Chronic Aortic Regurgitation / Yang L. T. [et al.] // Journal of the American College of Cardiology. 2020. № 1 (75). P. 29–39.

94. Yatchenko, A. M. Graph-cut based antialiasing for Doppler ultrasound color flow medical imaging / A. M. Yatchenko [et al.] // 2011 IEEE Visual Communications and Image Processing, VCIP 2011. 2011.

95. Zhorzholiani, S. T. Analysis of Dynamic Geometric Configuration of the Aortic Channel from the Perspective of Tornado-Like Flow Organization of Blood Flow / S. T. Zhorzholiani [et al.] // Bulletin of Experimental Biology and Medicine. 2018. № 4 (164). P. 514–518.

96. Zoghbi, W. A. Recommendations for Noninvasive Evaluation of Native Valvular Regurgitation: A Report from the American Society of Echocardiography Developed in Collaboration with the Society for Cardiovascular Magnetic Resonance / W. A. Zoghbi [et al.] // Journal of the American Society of Echocardiography. 2017. № 4 (30). P. 303–371.