На правах рукописи

Вачев Сергей Алексеевич

Торакоскопическая радиочастотная фрагментация левого предсердия в лечении больных с фибрилляцией предсердий

3.1.15 – Сердечно–сосудистая хирургия

АВТОРЕФЕРАТ
диссертации на соискание учёной степени
доктора медицинских наук

Москва 2022

Работа выполнена в Федеральном государственном бюджетном учреждении «Федеральный научно-клинический центр специализированных видов медицинской помощи и медицинских технологий Федерального медико-биологического агентства»

Научный консультант:
Белов Юрий Владимирович – академик РАН, доктор медицинских наук, профессор

Официальные оппоненты:
Акчурин Ренат Сулейманович – академик РАН, доктор медицинских наук, профессор, Федеральное государственное бюджетное учреждение «Национальный медицинский исследовательский центр кардиологии» Министерства здравоохранения Российской Федерации, заместитель генерального директора по хирургии, руководитель отдела сердечно-сосудистой хирургии

Шнейдер Юрий Александрович – доктор медицинских наук, профессор, Федеральное государственное бюджетное учреждение «Федеральный центр высоких медицинских технологий» Министерства здравоохранения Российской Федерации (г. Калининград), главный врач

Гордеев Михаил Леонидович – доктор медицинских наук, профессор, Федеральное государственное бюджетное учреждение «Национальный медицинский исследовательский центр имени В.А. Алмазова» Министерства здравоохранения Российской Федерации, главный кардиохирург, заведующий НИО кардиоторакальной хирургии

Ведущая организация
Федеральное государственное бюджетное образовательное учреждение высшего образования «Первый Санкт-Петербургский государственный медицинский университет имени академика И.П. Павлова» Министерства здравоохранения Российской Федерации

Защита состоится «25» октября 2022 г. В 14^{00} часов на заседании диссертационного совета Д 24.1.204.01 при Федеральном государственном бюджетном научном учреждении «Российский научный центр хирургии имени академика Б.В. Петровского» (119991, Москва, ГСП-1, Абрикосовский пер., д.2).

С диссертацией можно ознакомиться в библиотеке ФГБНУ «РНЦХ им. акад. Б.В. Петровского» и на сайте www.med.ru.

Автореферат разослан _____

Учёный секретарь диссертационного совета
доктор медицинских наук Никода Владимир Владимирович

ОБЩАЯ ХАРАКТЕРИСТИКА РАБОТЫ

Актуальность проблемы

Фибрилляция предсердий (ФП) – наиболее распространённый вид наджелудочковой аритмии. По различным оценкам его выявляют у 2-4% людей старше 40 лет [Hindricks G, 2021]. С увеличением возраста растёт распространённость ФП. Так, в Российской Федерации среди людей старше 80 лет распространённость ФП достигает 9%, в Соединённых Штатах Америки – 17%. Ожидается рост числа этих больных, что связано с изменением демографической структуры населения [Колбин А.С., 2018].

Типичными осложнениями ФП являются такие, как тромботическая эмболия магистральных артерий (тромбоэмболические осложнения (ТЭО) [Мельников М.В., 2017; Yasuda K., 2018; Bonhorst D., 2019] и хроническая сердечная недостаточность (ХСН) [Бунин Ю.А., 2017; Carlisle M.A., 2019].

Хорошо известно, что наиболее часто эмболия артерий конечностей и не менее 30% острых нарушений мозгового кровообращения ишемического типа сопряжены именно с ФП, а распространённость ХСН среди больных с ФП достигает 65% [Мельников М.В., 2017; Reddy Y.N.V., 2018]. Кроме того, снижение качества жизни, связанное с симптомами ФП, диагностируется более чем у 60%, а калечащие симптомы выявляют не менее чем у 17% этих больных [Hindricks G., 2021].

Восстановление и длительное сохранение синусового ритма (СР) является единственным патогенетически обоснованным способом замедления прогрессирования ФП и снижения риска развития её типичных осложнений. Наиболее радикальным способом стабилизации СР сегодня считается хирургическое вмешательство. При этом самой радикальной операцией является операция лабиринт, признанная «золотым» стандартом [Бокерия Л.А., 2014; Ruaengsri C., 2018]. Результат выполнения операции лабиринт – это свобода от рецидива ФП превышающая 90% в течение 10 лет наблюдения. Однако из-за риска развития осложнений, тяжесть которых превышает предполагаемую пользу от купирования аритмии, больным с изолированной ФП операция лабиринт сегодня выполняются редко [January C.T., 2019; Hindricks G., 2021].

Эндокардиальные хирургические вмешательства существенно менее травматичны, чем операция лабиринт и могут выполняться многократно одному и тому же больному. Именно эндокардиальные операции стали наиболее распространённым методом лечения больных с ФП. Однако, хотя эффективность этих операций и превышает консервативное лечение по своим результатам, она существенно уступает операции лабиринт и не превышает 60-70% у больных, чьим единственным заболеванием сердца является пароксизмальная ФП [Сапельников О.В., 2015; 2017; Knight B.P., 2019; Trines S.A., 2019].

Поэтому сегодня продолжается дискуссия о выборе той или иной стратегии ведения

больных с ФП [Ionescu-Ittu R., 2012; Sotomi Y., 2013; Andrade J.G., 2020; Burkman G., 2020; MacGregor R.M., 2021].

Следует отметить, что непароксизмальные формы ФП, а также такие показатели как ожирение, ХСН, дилатация левого предсердия (передне-задний размер ≥45 мм, индексированный объём левого предсердия ≥34 мл/м^2) являются признаками низкой эффективности эндокардиального лечения [Ревишвили А.Ш., 2014; Calkins H., 2017; Motoc A., 2018; Hindricks G., 2021; Shuman J, 2021].

Потенциал «золотой» середины между операцией лабиринт и эндокардиальными/терапевтическими технологиями имеют торакоскопические хирургические вмешательства [Ревишвили А.Ш., 2021]. Хотя травматичность этих операций превышает травматичность эндокардиальных операций, она значительно ниже травматичности операции лабиринт. В современных руководствах класс рекомендации к этому виду лечения – IIa/IIb [Hindricks G., 2020].

Таким образом, необходимо констатировать, что лечение больных с ФП остаётся большой социально-экономической проблемой. В особенности это касается больных с непароксизмальной ФП осложнённого течения. Для решения этой проблемы необходима разработка новых технологий хирургического лечения направленных на восстановление и длительное сохранение синусового ритма. Эти технологии должны быть более эффективными, чем эндокардиальные и менее травматичными, чем операция лабиринт.

Степень разработанности проблемы

К значимым нерешённым вопросам проблемы лечения больных с ФП на современном этапе развития медицины относятся:

• Совершенствование технологий торакоскопической эпикардиальной абляции стенки левого предсердия (ЛП) с тем, чтобы при сохранении малой травматичности достичь эффективности характерной для операции лабиринт;

• Выработку общей стратегии хирургического лечения, направленной на снижение риска развития типичных осложнений ФП и снижение фармакологической нагрузки на больных.

Цель исследования

Разработать стратегию применения торакоскопических технологий в лечении больных с фибрилляцией предсердий.

Задачи исследования

1) Разработать технологию радиочастотного абляционного воздействия на стенку предсердий для формирования гомогенного рубца.

2) Сопоставить клиническую эффективность технологии торакоскопической радиочастотной изоляции устьев лёгочных вен и задней стенки левого предсердия и технологии торакоскопической радиочастотной фрагментации левого предсердия у больных

с непароксизмальными формами фибрилляции предсердий.

3) Обосновать возможность отмены антикоагулянтной терапии после резекции ушка левого предсердия больным, у которых единственным заболеванием сердца является фибрилляция предсердий.

4) Обосновать показания к торакоскопической радиочастотной фрагментации левого предсердия больным с сочетанием хронической сердечной недостаточности со сниженной или промежуточной фракцией выброса левого желудочка и непароксизмальной фибрилляции предсердий.

5) Разработать тактику хирургического лечения больных с сочетанием непароксизмальной фибрилляции и типичного трепетания предсердий.

6) Обосновать необходимость отсроченного восстановления синусового ритма больным с безуспешным его восстановлением в течение первых трёх суток после торакоскопической радиочастотной фрагментации левого предсердия.

Научная новизна работы

Разработана технология радиочастотного абляционного (РЧА) воздействия на предсердия для формирования гомогенного рубца.

Разработано устройство, позволяющее уменьшить риск травматизации структур сердца при позиционировании зажима-аблятора (Патент на полезную модель № 187374).

Разработан способ экспозиции передневерхней и задней стенок левого предсердия при выполнении торакоскопических операций (Патент на изобретение № 2665127).

Разработан способ эпикардиального радиочастотного абляционного воздействия на субстрат типичного трепетания предсердий при выполнении торакоскопической радиочастотной фрагментации левого предсердия (Патент на изобретение № 2703847).

Доказана необходимость выполнения операции торакоскопической РЧА стенки левого предсердия в объёме фрагментации левого предсердия.

Разработана стратегия хирургического лечения больных с сочетанием истмус-зависимого (типичного) трепетания предсердий и непароксизмальной формы фибрилляции предсердий.

Обоснована необходимость отсроченного (в течение 3 месяцев) восстановления синусового ритма после торакоскопической радиочастотной (РЧ) фрагментации левого предсердия.

Доказана возможность отмены антикоагулянтных препаратов у больных с фибрилляцией предсердий через 3 месяца после операции торакоскопической радиочастотной фрагментации в сочетании резекцией ушка левого предсердия (РУЛП).

Теоретическая и практическая значимость

Исследование выполнялось с соблюдением принципов доказательной медицины.

Доказано, что посредством разработанной технологии формирования гомогенного рубца

стенки ЛП в результате РЧ воздействия стало возможно стандартизировать выполнение абляционных процедур, снизить количество технических ошибок при выполнении операций и свести к минимуму рецидивы ФП в послеоперационном периоде.

Доказано, что из двух сравниваемых в работе торакоскопических технологий наибольшей эффективностью обладает операция торакоскопической РЧ фрагментации левого предсердия. Выполнение этой операции больным с любой формой ФП позволяет решить проблему длительного сохранения СР в послеоперационном периоде.

В рамках разработанной стратегии хирургического лечения больных с сочетанием типичного трепетания предсердий (ТП) и непароксизмальной ФП обоснована необходимость первоочередного выполнения эндокардиальной абляции кава-трикуспидального истмуса (КТИ). Благодаря этому стало возможным снижение количества рецидивов каждого из этих двух видов аритмии после торакоскопической РЧ фрагментации левого предсердия.

Доказано, что применение разработанного способа РЧ изоляции устья нижней полой вены (НПВ) и РЧ деструкции ганглионарных сплетений борозды Ватерстоуна при выполнении торакоскопической РЧ фрагментации левого предсердия позволяет снизить количество рецидивов типичного ТП и ФП в послеоперационном периоде.

Разработан способ визуализации верхней и нижней стенок ЛП при выполнении торакоскопической эпикардиальной РЧА стенки левого предсердия. Применение разработанного способа позволяет снизить количество хирургических осложнений.

Доказано, что через 3 месяца после РУЛП, выполненной в совокупности с операцией торакоскопической РЧА стенки левого предсердия, возможна отмена антикоагулянтных препаратов без повышения риска развития ТЭО.

Доказана возможность и необходимость восстановления и длительного сохранения СР в результате торакоскопической РЧ фрагментации левого предсердия больным с непароксизмальной ФП в сочетании с ХСН развившейся после манифестации аритмии. Это позволяет достичь регресса клинической картины ХСН с третьей до первой степени по классификации NYHA в течение 12 месяцев после операции. Эффект регресса ХСН и длительного сохранения СР стабилен, несмотря на отмену антикоагулянтной, антиаритмической и специфической терапии, направленной на купирование ХСН.

Обоснована необходимость отсроченного восстановления СР больным со стойким пароксизмом ФП в раннем периоде после торакоскопической РЧ фрагментации ЛП. Такая тактика приводит к восстановлению СР и длительному его сохранению в отдалённом послеоперационном периоде.

Предлагаемые в работе нововведения внедрены в практику работы ФГБУ Федеральный научно-клинический центр специализированных видов медицинской помощи и медицинских технологий ФМБА России.

Методология и методы исследования

Исследование одноцентровое, проспективное. В него вошло 483 больных с ФП.

В соответствии с современными рекомендациями показания к эндокардиальному хирургическому лечению, направленному на восстановление и длительное сохранение СР, были установлены 369 больным. Эти больные составили группу сравнения (группа I). Всем больным группы сравнения выполнена классическая криобаллонная абляция устьев лёгочных вен (УЛВ).

Основную группу (группа II) составили 114 больных, для которых, согласно современным рекомендациям, выполнение эндокардиальной операции было сопряжено с чрезвычайно высоким риском раннего рецидива ФП. Из них 104 пациента были направлены в клинику с диагнозом «постоянная форма ФП», поставленным по причине рефрактерности к терапевтическому лечению в сочетании с бесперспективностью эндокардиального лечения и/или рецидива ФП после серии катетерных операций. Всем больным основной группы выполнена операция торакоскопической РЧА стенки левого предсердия.

Все операции торакоскопической РЧА стенки левого предсердия выполнены с применением разработанной технологии формирования абляционных линий. Отличительной особенностью этой технологии является то, что результат её применения – это формирование гомогенного, то есть не содержащего жизнеспособных/гибернирующих клеток, рубца стенки предсердия.

Проанализированы отдалённые результаты хирургического лечения больных группы сравнения и больных основной группы. Изучались закономерности:

- эффективности торакоскопического РЧА воздействия на стенку предсердия в зависимости от объёма хирургической агрессии;
- длительности стабилизации СР в зависимости от вида и объёма выполненной операции;
- свободы от развития ТЭО в зависимости от сроков отмены антикоагулянтных препаратов больным, которым выполнена резекция ушка левого предсердия (УЛП) в сочетании с торакоскопической РЧА стенки левого предсердия;
- свободы от развития типичного трепетания предсердий в зависимости от выбранной тактики лечения больных с сочетанием типичного трепетания и фибрилляции предсердий;
- длительности сохранения синусового ритма и изменения степени выраженности ХСН после выполненной торакоскопической РЧ фрагментации левого предсердия больным с непароксизмальной ФП и ХСН с низкой или промежуточной фракцией выброса.

Исследование выполнено с применением принципов доказательной медицины, с использованием одномерных и многомерных методов статистического анализа.

Положения, выносимые на защиту

1) Обоснованность применения разработанной технологии формирования абляционных линий при операциях радиочастотного абляционного воздействия на стенку предсердий.

2) Необходимость выполнения операции торакоскопической радиочастотной абляции стенки левого предсердия в объёме фрагментации левого предсердия.

3) Обоснованность выработанной стратегии хирургического лечения больных с фибрилляцией предсердий.

4) Обоснованность и временны́е интервалы отмены антикоагулянтных препаратов больным с фибрилляцией предсердий после операции торакоскопической радиочастотной фрагментации левого предсердия в сочетании с резекцией ушка левого предсердия.

Степень достоверности и апробация работы

Основные положения работы доложены на 17 конгрессах и съездах:

VII, VIII, IX Международные конгрессы «Актуальные вопросы современной кардиоторакальной хирургии» (2017, 2018, 2019. Санкт-Петербург). II Санкт-Петербургский аритмологический форум (2018). The 10th Joint Scandinavian Conference in Cardiothoracic Surgery (2018. Copenhagen, Denmark). 28th Annual Congress the World Society of Cardiovascular & Thoracic Surgeons (2018. Ljubljana, Slovenia). XXIV Всероссийский съезд сердечно-сосудистых хирургов (2018. Москва). Сердечная недостаточность – 2018. (2018. Москва). 15th International congress of update in cardiology and cardiovascular surgery (2019. Antalya, Turkey). 27th Nordic-Baltic Congress of Cardiology (2019. Helsinki. Finland). 68th International congress of the European society of cardiovascular and endovascular surgery (2019. Groningen. The Netherlands). World Congress on Cardiology and Cardiovascular diseases (2019. Barcelona. Spain). VIII Всероссийский съезд аритмологов (2019. Томск). Российский национальный конгресс кардиологов (2019. Екатеринбург). 28th congress of the Asian society for cardiovascular and thoracic surgery (2020. Chiang Mai, Thailand). 34th EACTS Annual Meeting 2020 (Онлайн). XXIV Ежегодная сессия НМИЦ ССХ им.А.Н.Бакулева со Всероссийской сессией молодых учёных (2021. Москва). Выступление с докладом о проделанной работе и основных её результатах на учёном совете ФГБУ ФНКЦ ФМБА России (2021. Москва). Межотделенческая конференция с участием ведущих специалистов ФГБНУ «РНЦХ им. акад. Б.В. Петровского» (2022. Москва).

По результатам проведённого исследования опубликовано 17 печатных работ в журналах, рекомендованных ВАК Минобрнауки РФ для публикации результатов кандидатских и докторских диссертаций. В том числе, получено 2 патента РФ на изобретение и 1 патент РФ на полезную модель.

Структура и объём работы

Диссертация изложена на 221 странице и состоит из введения, обзора литературы, 2 глав собственных исследований, обсуждения полученных результатов, выводов, практических рекомендаций, списка литературы. Список литературы содержит 446 источников, из них 72 (16%) отечественных, 374 (84%) иностранных. 52% (N=232) источников опубликованы в период 2017-2021 г.г. Диссертация иллюстрирована 35 рисунками, 19 таблицами.

ОСНОВНОЕ СОДЕРЖАНИЕ РАБОТЫ

Материалы и методы исследования

Исследование проводилось в период октябрь 2016 – сентябрь 2021 года и было выполнено в пяти отделениях ФНКЦ ФМБА России: кардиохирургическое отделение; отделение рентгенохирургических методов диагностики лечения сложных нарушений ритма сердца и электрокардиостимуляции; кардиологическое отделение лечения нарушений ритма сердца; кардиологическое отделение с палатами медицинской реабилитации; патологоанатомическое отделение.

Критерии включения больных в исследование:

- Инструментально подтверждённая ФП;
- Симптомность аритмии обусловленная развившимися типичными осложнениями ФП и/или III-IV классом симптомности пароксизмов по классификации EHRA;
- Безуспешность консервативной терапии с применением антиаритмических препаратов I и III классов (классификация Vaughan Williams).

Критерии исключения больных из исследования:

- Анамнестические указания на хирургическое лечение заболеваний органов грудной клетки;
- Наличие нарушения проводимости сердца на момент определения показаний к оперативному лечению;
- Анамнестические указания на синдром слабости синусового узла;
- Тромбоз УЛП, выявленный не позднее, чем за сутки до операции;
- Гемодинамически значимое атеросклеротическое поражение коронарных артерий и ишемия миокарда на момент определения показаний к операции;
- Патология клапанного аппарата сердца;
- Дисфункция щитовидной железы на момент оперативного вмешательства.

Всего в исследование включено 483 больных, прооперированных в ФНКЦ ФМБА России в период октябрь 2016 – сентябрь 2020 года.

На момент хирургического вмешательства у больных были следующие формы ФП: пароксизмальная – 336 (70%); непароксизмальная – 147 (30%).

Все больные, вошедшие в исследование (N=483, 100%), были консультированы врачами ФНКЦ ФМБА России с целью решения вопроса о необходимости выполнения операции. В условиях стационара для принятия решения о тактике хирургического лечения кроме общеклинических методов больные проходили специализированное лабораторное обследование: анализ крови на уровень свободного тиреотропного гормона и анализ крови на уровень мозгового натрийуретического пептида NT-proBNP. Специализированное инструментальное исследование заключалось в выполнении трансторакальной эхокардиографии; чреспищеводной эхокардиографии; ангиографии коронарных артерий; перфузионной сцинтиграфии миокарда по программе «покой/нагрузка»; электрокардиографии; суточного и трёхсуточного мониторирования электрокардиограммы; рентгенографии органов грудной клетки в 2х и в 3х проекциях с оценкой экскурсии диафрагмы; ультразвукового исследования плевральных полостей. В послеоперационном периоде больные вызывались в ФНКЦ ФМБА России с целью проведения комплексного обследования через 3, 9, 12 месяцев, и затем – каждые 12 месяцев или при рецидиве жалоб, ассоциированных с ФП. При анализе анамнеза послеоперационного периода внимание уделялось: субъективному восприятию больными своего состояния; приверженности больного назначенной терапии; длительности приёма назначенных препаратов: антигипертензивных, антикоагулянтных, антиаритмических, бета-адреноблокаторов; возникновению показаний к имплантации ЭКС; рецидиву ФП; развитию ТП (типичного и атипичного); развитию ТЭО.

Деление пациентов на группы

- **Группа сравнения (Группа I).** Выполнена криобаллонная абляция УЛВ (N=369; 76,4%):
  - **Категория 1:** больные с непароксизмальной ФП (N=43; 8,9%);
  - **Категория 2:** больные с пароксизмальной ФП (N=326; 67,5%).
- **Основная группа (Группа II).** Выполнена торакоскопическая эпикардиальная РЧА стенки ЛП (N=114; 23,6%):
  - **Подгруппа II-А** – Торакоскопическая РЧ фрагментация ЛП (N=94, 19,5%)
    - **Категория 1:** больные с непароксизмальной ФП (N=84; 17,4%);
    - **Категория 2:** больные с пароксизмальной ФП (N=10; 2,1%).
  - **Подгруппа II-Б** – Торакоскопическая РЧ изоляция УЛВ и задней стенки ЛП (N=20, 4,1%). У всех больных подгруппы II-Б была непароксизмальная ФП.

Сравнительная характеристика больных групп I и II приведена в Таблице 1.

Деление больных на группы и подгруппы произведено в зависимости от вида выполненного хирургического вмешательства (Рисунок 1).

Кроме того, общим для всех больных группы сравнения, было:

- Длительность отсутствия синусового ритма ≤12 месяцев;
- Передне-задний размер левого предсердия ≤45 мм;
- Фракция выброса левого желудочка >40%;
- Индекс массы тела ≤35 кг/м^2.

Общим для всех больных основной группы, было отсутствие ограничений по:

- Длительности анамнеза ФП;
- Длительности отсутствия СР;
- Значению фракции выброса левого желудочка;
- Степени выраженности дилатации ЛП (передне-задний размер и объём ЛП).

Пациенты основной группы с пароксизмальной формой ФП, помимо соответствия критериям включения характеризовались:

- Противопоказаниями к приёму антикоагулянтных препаратов или неэффективностью антикоагулянтных препаратов;
- Рецидивом аритмии после двух и более эндокардиальных вмешательств направленных на купирование ФП и длительное сохранение синусового ритма.

Таким образом, больные основной группы (группа II) были клинически тяжелее и согласно современным представлениям относились к группе чрезвычайного высокого риска раннего рецидива фибрилляции предсердий.

Таблица 1 – Клинико-демографическая характеристика больных I и II групп

Клиническая характеристика	**Группа I (N=369; 76%)**	**Группа II (N=114; 24%)**	**p**
	N (%)/Me (min; max)		
Женский пол, больных	144 (39%)	22 (19%)	<0,001
Гипертоническая болезнь, больных	279 (76%)	107 (94%)	<0,001
Возраст, лет	60 (22; 77)	59 (30; 76)	0,3
Общий анамнез ФП, мес	60 (0; 240)	70 (3;485)	0,02
Сахарный диабет, больных	33 (9%)	10 (9%)	1
Риск ТЭО, CHA_2DS_2-VASc, баллы	2 (0; 8)	3 (1; 8)	0,3
Индекс массы тела, кг/м^2	30 (18; 44)	30 (23; 42)	0,8
Атеросклероз периферических артерий, больных	167 (45%)	69 (61%)	0,005
Амиодарон-индуцированные осложнения, больных	35 (9%)	21 (18%)	0,01
Анамнез эндокардиальных операций, больных	96 (26%)	25 (21%)	0,5
Из них РЧА КТИ, больные	71 (19%)	15 (13%)	0,2
Фракция выброса левого желудочка (Симпсон), %	58 (40; 79)	57(38; 69)	<0,001
Передне-задний размер ЛП, мм	43 (29; 45)	44 (32;67)	0,01
Объём ЛП, мл	68 (30;150)	87(32;175)	<0,001
Индексированный объём ЛП, мл/м^2	34 (16; 64)	40 (15;80)	<0,001

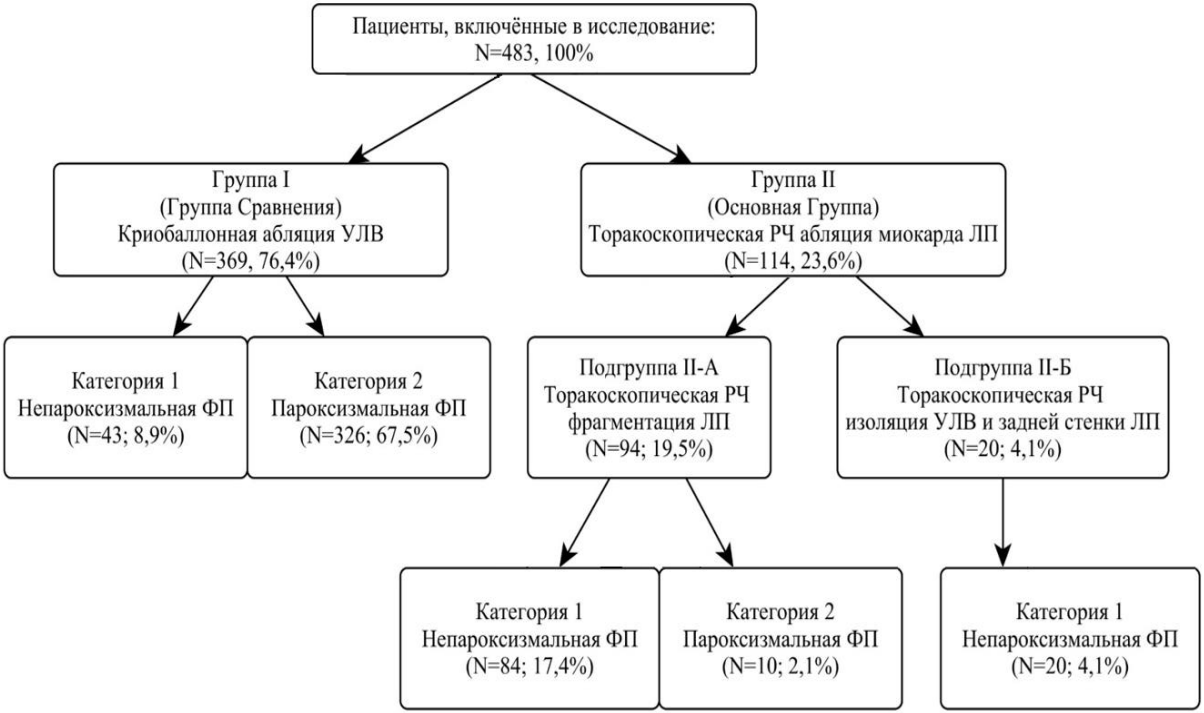

Рисунок 1 – Блок-схема деления больных на группы, подгруппы и категории
ФП – Фибрилляция предсердий; УЛВ – устья лёгочных вен; ЛП – левое предсердие,
РЧ - радиочастотный

Структура исследования

Исследование носило проспективный характер. Оно состояло из следующих основных частей:

1) Разработка **технологии формирования гомогенного рубца**,
2) Сравнительный анализ результатов эндокардиальной операции криобаллонной абляции УЛВ и результатов операций торакоскопической РЧА стенки левого предсердия,
3) Сравнительный анализ торакоскопической РЧ **фрагментации** левого предсердия и торакоскопической РЧ **изоляции** задней стенки левого предсердия и УЛВ,
4) Анализ результата отмены антикоагулянтных препаратов пациентам, которым была выполнена торакоскопическая РЧА стенки левого предсердия и РУЛП,
5) Анализ результата применения различных тактических подходов к хирургическому лечению больных с сочетанием ФП и типичного ТП,
6) Анализ динамики клинического статуса после восстановления СР в результате торакоскопической РЧ фрагментации левого предсердия больным с ХСН с низкой или промежуточной фракцией выброса левого желудочка, развившейся на фоне фибрилляции предсердий.
7) Изучение целесообразности отсроченного восстановления СР больным, перенёсшим торакоскопическую РЧ фрагментацию левого предсердия.

Методы лечения

Технология радиочастотного абляционного воздействия на предсердия для формирования гомогенного рубца

Была разработана принципиально новая технология формирования абляционных линий. Цель разработанной технологии – вызвать развитие гомогенного рубца в зоне радиочастотного абляционного воздействия.

Отличительной особенностью разработанной технологии является то, что для формирования абляционной линии радиочастотные воздействия на стенку предсердия осуществлялись до тех пор, пока не развивался эффект стойкого снижения времени достижения трансмуральности. «Стойким» считали повторяющееся не менее трёх раз подряд снижение времени достижения трансмуральности на 15–20% относительно времени достижения трансмуральности в результате первого РЧ воздействия в серии. Каждое РЧ воздействие завершалось после сигнала генератора РЧ энергии о достижении трансмуральности. Между каждым из РЧ воздействий бранши РЧА-устройства не разжимались и не смещались.

С применением этой технологии сформированы все абляционные линии у больных основной группы.

Торакоскопическая радиочастотная фрагментация левого предсердия. Деструкция связки Маршалла

Торакоскопическая РЧ фрагментация левого предсердия выполнена 94 больным основной группы (подгруппа II-А). Операцию выполняли в условиях общей анестезии, раздельной и однолёгочной вентиляции лёгких. В условиях однолёгочной вентиляции левого лёгкого в правую плевральную полость устанавливали 3 торакопорта: III межреберье по передней подмышечной линии; IV межреберье по средней подмышечной линии; VI или V межреберье по передней подмышечной линии. Параллельно и кпереди от диафрагмального нерва, на расстоянии не менее 1–1,5 см от него, выполняли продольную перикардотомию. Тупым путём фенестрировали дупликатуру перикарда кзади от полых вен. Через фенестрации в поперечный и в косой синусы перикарда устанавливали проводники РЧА-устройства. Затем в условиях однолёгочной вентиляции правого лёгкого в левую плевральную полость устанавливали 3 торакопорта: III межреберье по передней подмышечной линии; IV и V (или VI) межреберье по средней подмышечной линии. Кзади от диафрагмального нерва и параллельно ему, отступая от него 1,5–2 см, выполняли продольную перикардотомию. Выполняли деструкцию связки Маршалла. Затем в левую плевральную полость выводили расположенные в поперечном и косом синусах перикарда концы проводников и извлекали их через ближайшую к диафрагме контрапертуру. К концам проводников подсоединяли РЧА-устройство, и под контролем торакоскопической камеры его бранши вводили в полость перикарда. При этом между браншами РЧА-устройства оказывались левые лёгочные вены и ЛП – его нижняя и верхняя стенки. Начинали процедуру РЧА стенки ЛП. Первоначально РЧА-устройство заводили в полость перикарда кривизной бранш вниз относительно позвоночника больного. Абляционные линии создавали с применением разработанной технологии формирования гомогенного рубца. После развития эффекта снижения времени достижения трансмуральности бранши зажима–аблятора размыкали, РЧА-устройство извлекали из плевральной полости. Производили переподключение РЧА-устройства к направителям так, чтобы в полости перикарда оно занимало позицию «кривизной бранш вверх» относительно позвоночника больного. В таком положении РЧА-устройство вводили в полость перикарда, и процедуру формирования абляционных линий повторяли. После завершения манипуляций со стороны левой плевральной полости инструменты извлекали, начинали левостороннюю однолёгочную вентиляцию лёгких и правосторонний этап РЧА стенки левого предсердия. По окончании выполнения РЧ воздействия ЛП становилось фрагментированным (Рисунок 2).

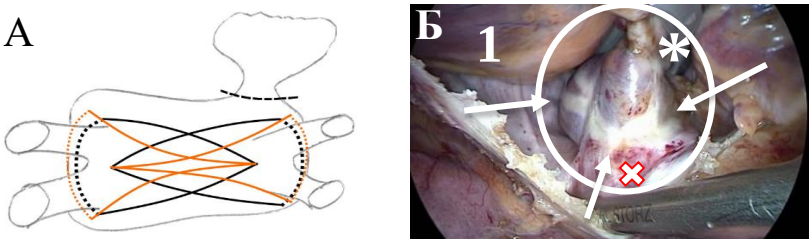

Рисунок 2 – Схема нанесения абляционных линий
А – итоговая схема сформированных линий. Б – интраоперационная фотография результата фрагментации левого предсердия (1-задня стенка правого желудочка; *-зажим-аблятор, бранши сомкнуты; х-коллектор левых лёгочных вен; стрелками указаны абляционные линии)

Торакоскопическая радиочастотная изоляция устьев лёгочных вен и задней стенки левого предсердия

Была модифицирована технология выполнения операции GALAXY [Doty J.R., 2012]. Модификации дано название **«торакоскопическая радиочастотная изоляция устьев лёгочных вен и задней стенки левого предсердия»**. Модификация отличалась от прототипа тем, что все абляционные линии сформированы по технологии РЧА воздействия на предсердия для формирования гомогенного рубца.

Торакоскопическая РЧ изоляция устьев лёгочных вен и задней стенки ЛП выполнена двадцати больным основной группы, составившим подгруппу II–Б.

***

Таким образом, выполненные больным основной группы торакоскопические операции «радиочастотной изоляции устьев лёгочных вен и задней стенки левого предсердия» и «радиочастотной фрагментации левого предсердия» отличалась друг от друга:

- объёмом радиочастотного повреждения стенки левого предсердия,
- общей площадью ткани левого предсердия, отграниченной от остального сердца непрерывной абляционной линией,
- наличием взаимно пересекающихся абляционных линий на задней стенке левого предсердия.

При этом общей для обеих этих операций была технология формирования абляционных линий.

Резекция ушка левого предсердия

Обязательным этапом каждой торакоскопической операции, выполненной всем 114 (100%) больным основной группы, была РУЛП (Рисунок 3).

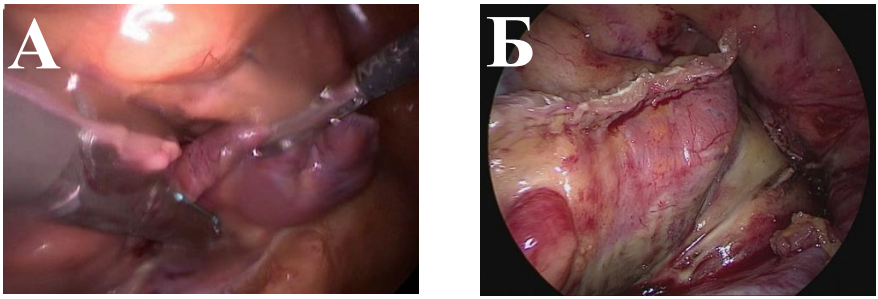

Рисунок 3 – Этапы резекции ушка левого предсердия
А. Интерпозиция основания ушка левого предсердия между браншами сшивающего аппарата; Б. Культя ушка левого предсердия

В условиях однолёгочной вентиляции правого лёгкого в левую плевральную полость вводили сшивающий аппарат, например, ECHELON™ FLEX™ (Ethicon, Johnson&Johnson, USA). Для РУЛП использовался эндоскопический сшивающий аппарат с кассетой длиной 60 мм и скрепками высотой 3,6, либо 4,1 мм. УЛП размещалось между браншами сшивающего аппарата. Бранши смыкались. После тщательного контроля отсутствия интерпозиции любых структур, за исключением УЛП, оно резецировалось.

Торакоскопическое радиочастотное абляционное эпикардиальное воздействие на анатомический субстрат типичного трепетания предсердий

Разработана технология эпикардиального воздействия на субстрат типичного ТП при выполнении операций торакоскопическим доступом, который состоит из создания абляционной линии, пересекающей петлю macro re-entry в области борозды Ватерстоуна (Рисунок 4-А) и из изоляции устья НПВ (Рисунок 4-Б).

Для создания абляционной линии, пересекающей борозду Ватерстоуна РЧА-устройство позиционировали таким образом, чтобы его концы в области их соединения с проводниками оказывались на уровне устьев правых ЛВ, при этом бранши РЧА-устройства выгнутой стороной направляли на область борозды Ватерстоуна и прилегающую к ней стенку правого предсердия. Затем браншами РЧА-устройства захватывали стенку правого предсердия вместе с эпикардиальной клетчаткой борозды Ватерстоуна. Абляционную линию формировали с применением разработанной технологии РЧ воздействия на предсердия для формирования гомогенного рубца.

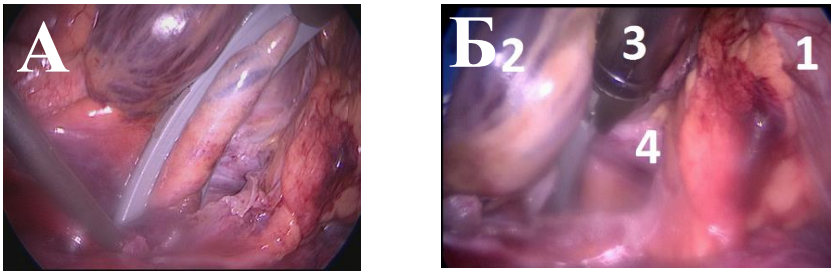

Рисунок 4 – Этапы абляционного эпикардиального воздействия на анатомический субстрат типичного трепетания предсердий.
А. Захват браншами радиочастотного абляционного устройства стенки правого предсердия и эпикардиальной клетчатки борозды Ватерстоуна
Б. Захват браншами зажима–аблятора устья нижней полой вены
1 – диафрагма; 2 – правое предсердие; 3 – радиочастотное абляционное устройство;
4 – нижняя полая вена

Для изоляции устья НПВ вдоль диафрагмальной поверхности сердца кпереди от НПВ в полость перикарда вводили дополнительный проводник. Коннекторы РЧА-устройства соединяли с проводниками, расположенными кзади и кпереди от НПВ. Будучи введёнными в полость перикарда бранши РЧА-устройства оказывалась направленными выгнутой стороной в сторону правого предсердия. Наносили серию РЧ воздействий до развития эффекта стойкого снижения времени достижения трансмуральности. Во избежание выраженных нарушений гемодинамики всякий раз после достижения трансмуральности бранши РЧА-устройства размыкались. Общее количество воздействий было ограничено развитием эффекта стойкого снижения времени достижения трансмуральности.

Описанной технологией дополнена операция торакоскопическая радиочастотная фрагментация левого предсердия у 13 больных основной группы (Подгруппа II-А, Совокупность 2, Тип 2).

Эндокардиальная криобаллонная абляция устьев лёгочных вен

Операции выполняли под местной анестезией всех областей пункции 0,5% раствором новокаина, в условиях управляемой антикоагуляции достигаемой внутривенным введением гепарина из расчёта 100 Ед/кг. В первую очередь пунктировали левую подключичную вену и производили установку в неё интродьюсера 7 Fr. Через просвет интродьюсера в правое предсердие и далее в коронарный синус проводили диагностический 10-ти полюсный катетер. Далее пунктировали правую и левую общие бедренные вены. По методике Сельдингера в левую общую бедренную вену устанавливали интродьюсер 8 Fr, в правую общую бедренную вену устанавливали транссептальный интродьюсер. Через просвет

интродьюсера 8 Fr установленного в левую общую бедренную вену в верхушку правого желудочка устанавливали Abl катетер. Под рентген-контролем, в области овальной ямки межпредсердной перегородки выполняли пункцию межпредсердной перегородки и в ЛП проводили интродьюсер. Далее выполняли электрофизиологическое исследование и контрастирование ЛВ с целью изучения их анатомии. Затем последовательно выполняли антральную изоляцию УЛВ с использованием криоаблятора. Абляционное воздействие на ткани устья каждой ЛВ осуществляли однократно. Температура воздействия минус 42-45 градусов Цельсия. Длительность каждой пликации – 180 секунд. Одновременно проводили Abl стимуляцию диафрагмального нерва с целью исключения его травмирования. Первичными конечными точками операции являлась электрическая изоляция УЛВ, а также наличие блоков входа и выхода в УЛВ.

Эндокардиальная криобаллонная абляция УЛВ выполнена всем больным группы сравнения (N=369, 100%).

Методы статистической обработки полученного материала

Исследование выполнялось с соблюдением принципов доказательной медицины. Статистическая обработка материала выполнялась с использованием программного обеспечения SPSS версии 23 (SPSS, Chicago, IL, USA). Категориальные переменные представлены в виде частот (N) и процентов (%). Непрерывные переменные представлены в виде медианы с указанием в скобках минимального и максимального значений диапазона (Me (min; max)). Для качественных переменных групповые различия оценивались с помощью двухстороннего точного F-теста Фишера (two-tailed Fisher exact test). Для количественных переменных различия, в двух независимых группах оценивались с помощью непараметрического статистического критерия – U-критерия Манна-Уитни (Mann – Whitney). Сравнение медиан количественных характеристик в трёх независимых группах выполнено методом ANOVA Краскела—Уоллиса (Kruskal — Wallis). Влияние предикторов на развитие клинически значимого события оценивалось с помощью множественной логистической регрессии. Прогностический анализ зависимости наступления клинически значимого события от времени его наступления выполнялся методом Каплана–Мейера (Kaplan-Meier). Для сравнения двух кривых выживаемости использован логарифмический ранговый критерий (log-rank test). Влияние предикторов рецидива ФП оценивалось с помощью унивариантной логистической регрессии (унивариантный анализ) и полиноминальной логистической регрессии, ROC-анализа и искусственных нейронных сетей (многослойный перцептрон). Сравнение ROC-кривых осуществлялось методом De-Long. С целью достижения однородности групп больных по анализируемым общепринятым предикторам

исхода эндокардиальной операции выполнена псевдорандомизация (psm[1]) с использованием метода поиска «ближайшего соседа» (калипер = 0,01*sigma; совпадения – 1:1). Принятый критический уровень статистической значимости (p) менее 5%.

ОСНОВНЫЕ РЕЗУЛЬТАТЫ ПРОВЕДЁННОГО ИССЛЕДОВАНИЯ

Интраоперационный критерий качества формирования абляционной линии

Для решения задачи разработки технологии РЧА воздействия на стенку предсердий для формирования гомогенного рубца было проведено гистологическое исследование абляционных линий, сформированных тремя различными технологиями. Абляционные линии формировались на УЛП, резецированном у 9 включённых в исследование пациентов. Все больные были с непароксизмальной ФП. РУЛП выполняли с помощью сшивающего аппарата. При этом в полости УЛП оставалась кровь. Тотчас после резекции на каждом УЛП формировались три непересекающиеся друг с другом абляционные линии. Для формирования каждой абляционной линии всё УЛП размещали между браншами РЧА-устройства. Таким образом, на каждом вошедшем в исследование УЛП воспроизведено эпикардиальное воздействие на дупликатуру стенки ЛП, содержащего в просвете кровь. Аналогичным образом с применением того же оборудования формировали абляционные линии на стенке ЛП в процессе обоих видов торакоскопических операций больным основной группы. Исследование проводилось двойным слепым методом: морфолог, проводивший исследование, не знал какой технологией сформированы линии. Исследовано 450 гистологических срезов.

Характеристика технологий формирования абляционных линий и результат их гистологического исследования:

Технология №1 (три ушка левого предсердия) – для формирования абляционной линии осуществляли одно РЧ воздействие. Воздействие завершали после сигнала генератора РЧ энергии о достижении трансмуральности.

В результате при изучении 150 гистологических срезов девяти абляционных линий, сформированных на макропрепаратах УЛП, полученных с применением технологии 1 было установлено, что повреждённые клетки располагались субэпикардиально и занимали 1/3 – 1/2 толщи стенки предсердия. При этом, миокардиоциты расположенные субэндокардиально, оставались без повреждения (Рисунок 5).

---

[1] Propensity score matching (анг.) – сопоставление оценки склонности. Статистический метод, обозначаемый в русскоязычной литературе термином «псевдорандомизация»

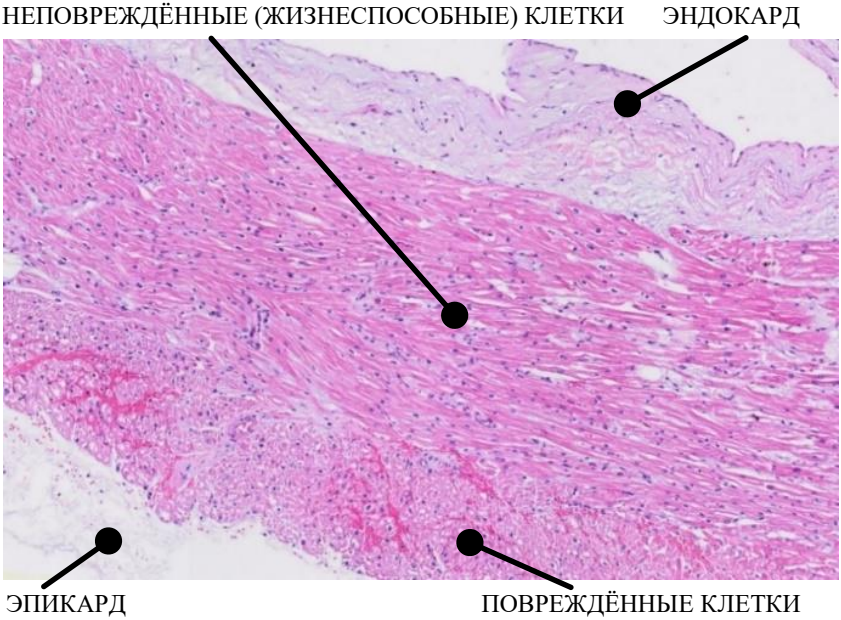

Рисунок 5 – Технология №1. Гистологическое исследование абляционных линий. Неполноценная абляционная линия. Микрофото. Окраска: гематоксилин и эозин. Увеличение: х100

Технология №2 (три УЛП) – для формирования абляционной линии осуществляли три РЧ воздействия. Каждое воздействие завершали после сигнала генератора РЧ энергии о достижении трансмуральности, однако бранши РЧА-устройства между каждым из воздействий не разжимали. В результате изучения 150 гистологических срезов девяти абляционных линий, сформированных с применением технологии №2, было установлено, что повреждённые клетки также, как и в микропрепаратах с абляционными линиями, полученными технологией №1 располагались субэпикардиально и занимали 2/3–3/4 толщи стенки предсердия. При этом субэндокардиальные слои миокарда оставались без повреждения (Рисунок 6).

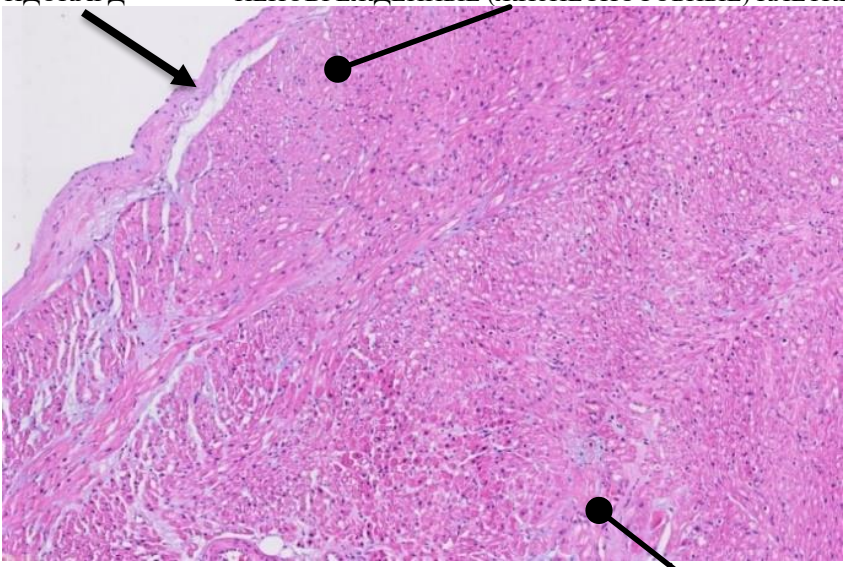

Рисунок 6 – Технология №2. Гистологическое исследование абляционных линий. Неполноценная абляционная линия. Микрофото. Окраска: гематоксилин и эозин. Увеличение: х100

Технология №3 (три УЛП) – для формирования абляционной линии РЧ воздействия осуществляли до тех пор, пока не развивался **эффект стойкого снижения времени достижения трансмуральности**. «Стойким» считали повторяющееся не менее трёх раз подряд снижение времени достижения трансмуральности на 15–20% относительно времени достижения трансмуральности в результате первого РЧ воздействия в серии. Каждое РЧ воздействие завершали после сигнала генератора РЧ энергии о достижении трансмуральности. Между каждым из РЧ воздействий бранши РЧА-устройства не разжимали и не смещали. Изучено 150 гистологических срезов девяти абляционных линий, полученных с применением технологии №3. Жизнеспособных клеток в границах сформированного повреждения не обнаружено ни в одном микропрепарате (Рисунок 7, Рисунок 8).

Сделано заключение, что при увеличении количества эпикардиальных РЧ воздействий на дупликатуру стенки УЛП, содержащего в просвете кровь, происходит увеличение общего количества повреждённых клеток по направлению от эпикарда к эндокарду. При этом сигнализация генератора РЧ энергии о достигнутой трансмуральности не является признаком того, что сформирована абляционная линия, в границах которой отсутствуют жизнеспособные клетки.

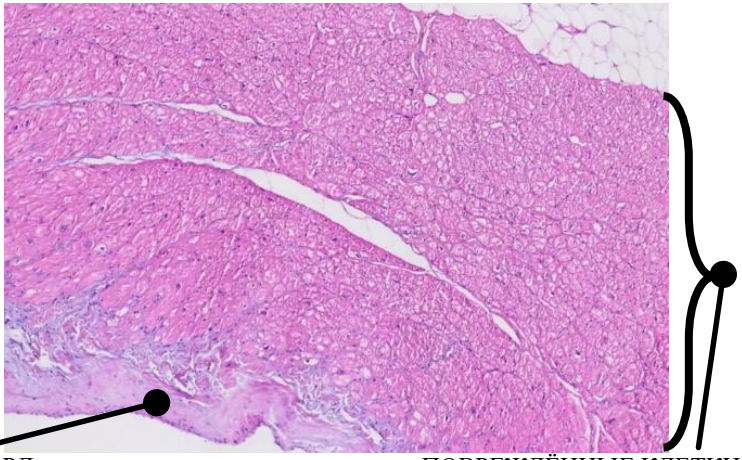

Рисунок 7 – Технология №3. Гистологическое исследование абляционных линий. Полноценная абляционная линия. Микрофото. Окраска: гематоксилин и эозин. Увеличение: x100

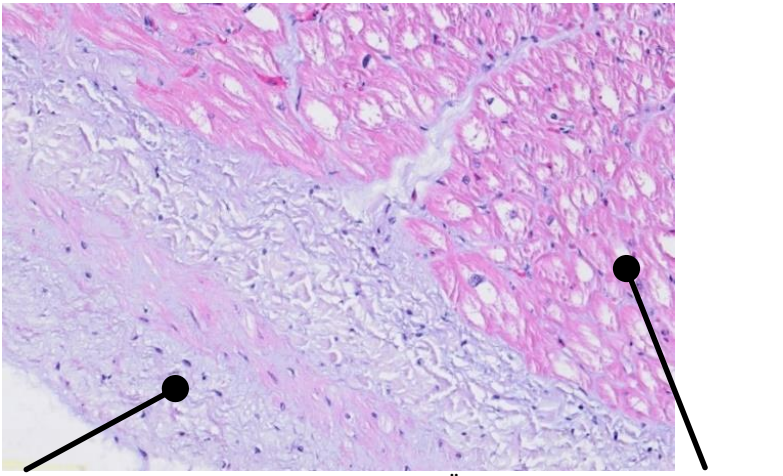

Рисунок 8 – Технология №3. Гистологическое исследование абляционных линий. Полноценная абляционная линия. Микрофото. Окраска: гематоксилин и эозин. Увеличение: x900

Таким образом, главным критерием «качества» сформированной абляционной линии следует считать не сигнализацию РЧ генератора о достигнутой

трансмуральности повреждения, а развитие эффекта стойкого снижения времени достижения трансмуральности в результате серии РЧ воздействий на одну и ту же область стенки левого предсердия при условии, что воздействия наносились без разжатия и без смещения бранш зажима–аблятора.

В сформированных таким образом абляционных линиях отсутствуют жизнеспособные клетки стенки предсердия. Следовательно, такую абляционную линию можно назвать **полноценной**, так как рубец, образующийся на месте формирования такой линии – **гомогенен** (не содержит жизнеспособных клеток стенки предсердия).

Общая характеристика выполненных торакоскопических операций

Больным основной группы было выполнено два вида хирургических вмешательств:

1) Подгруппа II-А: торакоскопическая РЧ **фрагментация** левого предсердия (N=94).
2) Подгруппа II-Б: торакоскопическая РЧ **изоляция** УЛВ и задней стенки левого предсердия (N=20).

В результате выполненных операций ни у одного из больных, включённых в исследование, не разилось специфических осложнений, ассоциированных с увеличением объёма хирургической агрессии.

Общая характеристика выполненных хирургических вмешательств, представлена в Таблице 2.

Таблица 2 – Сравнительная характеристика хирургических вмешательств, выполненных больным основной группы (N=114; 100%)

Характеристика	Подгруппа II-А (N=94, 83%)	Подгруппа II-Б (N=20, 17%)	P
Длительность операции, мин	153 (93; 277)	138 (100; 201)	0,3
Общее время абляции, мин	38 (24; 55)	32 (14; 52)	0,004
Длительность пребывания в палате реанимации, сут.	1 (1; 2)	1 (1; 2)	0,9
Общая длительность пребывания в стационаре, сут.	4 (3; 7)	4 (3; 8)	0,9

Таким образом, статистически значимое увеличение хирургической агрессии (p=0,004) у больных подгруппы II-А не повлияло на утяжеление течения послеоперационного периода.

Результаты применения различных хирургических технологий лечения больных с фибрилляцией предсердий

Непосредственный и отдалённый результат хирургического лечения был изучен у всех включённых в исследование больных.

Непосредственно после операции СР восстановлен 369 (100%) больным группы сравнения и 111 (97%) больным основной группы (p=0,01).

Трём больным основной группы непосредственно после операции и далее, до окончания третьих суток после операции восстановить СР не удалось. Все пациенты основной группы с сохраняющейся ФП относились к подгруппе II-Б (p=0,005).

Для изучения целесообразности отсроченного восстановления СР трое больных подгруппы II-Б, которым не удалось восстановить СР в течение первых трёх суток после операции, были госпитализированы после окончания «слепого» периода. После насыщения амиодароном (инфузионная форма) и коррекции гипокалиемии была выполнена электрическая кардиоверсия. Всем трём больным восстановлен СР. В процессе дальнейшего наблюдения (длительность наблюдения 13, 32 и 53 месяца соответственно) ФП у этих трёх больных не рецидивировала ни разу.

Ранний послеоперационный период (0-90 дней).

В течение «слепого» периода подтверждённые инструментально пароксизмы ФП развились у 89 больных (24%) группы сравнения и у 9 больных (8%) основной группы (p<0,0001) (Рисунок 9).

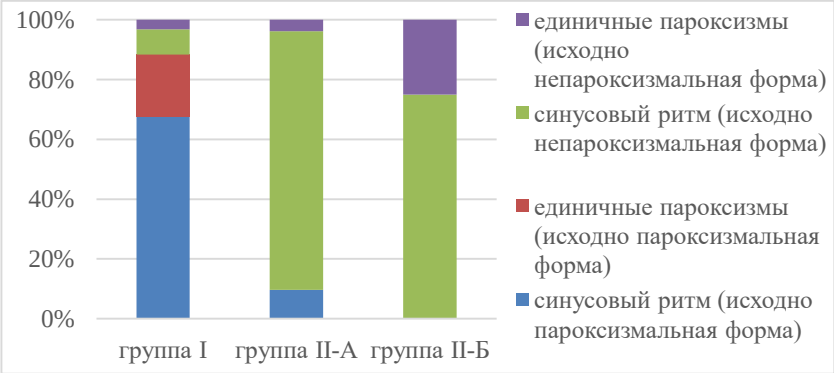

Рисунок 9 – Единичные пароксизмы фибрилляции предсердий в течение "слепого" периода у больных, включённых в исследование (N=483, 100%)
Группа I – криобаллоная абляция УЛВ
Группа II-А – торакоскопическая РЧ фрагментация левого предсердия
Группа II-Б – торакоскопическая РЧ изоляция задней стенки ЛП и УЛВ

При этом из девяти больных основной группы пять относились к подгруппе II-Б, четыре – к подгруппе II-А (p=0,008). У всех больных основной группы с диагностированными единичными пароксизмами ФП до операции была непароксизмальная ФП.

Среди больных группы сравнения с пароксизмальной ФП (N=326, 100%), единичные пароксизмы в течение «слепого» периода развились у 77 (27%) человек. Среди больных

группы сравнения с непароксизмальной ФП (N=43, 100%) единичные пароксизмы в течение «слепого» периода развились у 12 (28%) человек.

После коррекции антиаритмической терапии пароксизмы ФП прекратились у всех девяти больных основной группы. Однако двум из них потребовалась имплантация постоянного ЭКС в связи с диагностированным синдромом слабости синусового узла.

Среди больных группы сравнения к моменту окончания «слепого» периода пароксизмы ФП регистрировались у 27 (7%) больных. Все эти 27 больных до операции были с пароксизмальной формой ФП.

Таким образом, было сделано промежуточное заключение о том, что:

- Операции группы торакоскопической эпикардиальной РЧА стенки ЛП эффективнее операции криобаллонной абляции УЛВ, так как, несмотря на то, что по суммарной оценке клинического состояния больные, которым выполнялись торакоскопические операции были тяжелее (в вопросе прогнозирования раннего рецидива ФП):
  - После торакоскопических операций пароксизмы ФП развивались только у больных с непароксизмальной формой аритмии. При этом после криобаллонной абляции УЛВ единичные пароксизмы ФП развивались с одинаковой частотой у больных с пароксизмальной и у больных с непароксизмальной ФП (p=0,6);
  - После торакоскопических операций пароксизмы ФП были обратимы и прекращались в результате коррекции антиаритмической терапии. При этом по окончании «слепого» периода после криобаллонной абляции УЛВ у 27 больных продолжали рецидивировать пароксизмы ФП несмотря на коррекцию антиаритмической терапии.
- Из двух сравниваемых технологий выполнения операций торакоскопической эпикардиальной РЧА стенки ЛП наиболее эффективной следует признать торакоскопическую РЧ **фрагментацию** ЛП, так как после неё единичные пароксизмы ФП в «слепом» периоде развивались реже, чем после торакоскопической РЧ **изоляции** УЛВ и задней стенки ЛП (p=0,008).
- Исходную форму ФП не следует считать единственным критерием выбора объёма воздействия на стенку левого предсердия, так как:
  - В группе сравнения единичные пароксизмы ФП после операции возникали одинаково часто у тех больных, у которых до операции была пароксизмальная и тех, у которых была непароксизмальная форма ФП (p=0,6);
  - У всех больных группы сравнения с сохраняющимися к концу «слепого» периода пароксизмами до операции была пароксизмальная ФП. Другими словами, эти больные относились к Категории-2 (p=0,03).

Отдалённый послеоперационный период (длительность наблюдения 36 (12; 57) месяцев).

После окончания слепого периода **всем больным основной группы** были **отменены антиаритмические препараты.**

Возврат к исходной форме ФП произошёл у 4 больных основной группы (3,5%). При этом всем этим четырём больным выполнена операция торакоскопическая РЧ изоляция УЛВ и задней стенки левого предсердия (подгруппа II-Б). Ещё у 5 больных подгруппы II-Б в течение отдалённого послеоперационного периода были зарегистрированы единичные пароксизмы ФП, развившиеся на фоне интоксикационного синдрома, сопровождавшего инфекционное заболевание. Среди больных, которым выполнена операция торакоскопическая РЧ фрагментация ЛП (подгруппа II-А) рецидива ФП в отдалённом послеоперационном периоде не произошло ни у одного человека. Среди больных группы сравнения рецидив ФП произошёл у 86 (23%) человек. Из них возврат к исходной форме ФП – у 50 больных; прогрессирование формы ФП – у 36 больных. Прогностический анализ зависимости свободы рецидива ФП от вида выполненного вмешательства представлен на Рисунке 10.

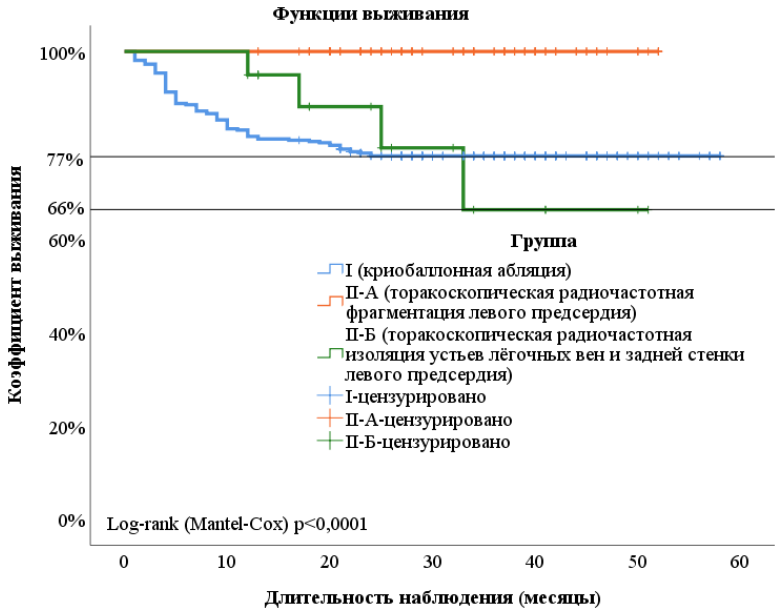

Рисунок 10 – Анализ вероятности рецидива ФП в отдалённом послеоперационном периоде (медиана наблюдения 36 (12; 57) месяцев) в зависимости от вида выполненного хирургического вмешательства (Каплан-Майер)

Попарное сравнение отдалённых результатов применения различных хирургических технологий лечения больных с ФП представлено в Таблице 3.

Полученные данные свидетельствуют о схожести результатов хирургического лечения больных группы сравнения (криобаллонная абляция УЛВ) и больных подгруппы II-Б основной группы (торакоскопическая РЧ изоляция УЛВ и задней стенки ЛП).

Таблица 3 – Попарное сравнение результатов различных технологий хирургического лечения больных с пароксизмальной и непароксизмальной формами фибрилляции предсердий. Отдалённый послеоперационный период

Технология операции / Форма фибрилляции предсердий		F	p
Группа II-А (непароксизмальная форма)	Группа II-Б (непароксизмальная форма)	147	<0,001
Группа I (непароксизмальная форма)	Группа II-А (непароксизмальная форма)	398	<0,001
Группа II-Б (непароксизмальная форма)	**Группа I (непароксизмальная форма)**	**3**	**0,1**
Группа II-А (пароксизмальная форма)	Группа I (пароксизмальная форма)	23	<0,001
Группа II-Б (непароксизмальная форма)	**Группа I (пароксизмальная форма)**	**0,3**	**0,6**

Общая эффективность всех изучаемых видов торакоскопической эпикардиальной РЧА стенки ЛП оказалась выше, чем эффективность криобаллонной абляции УЛВ (Рисунок 11).

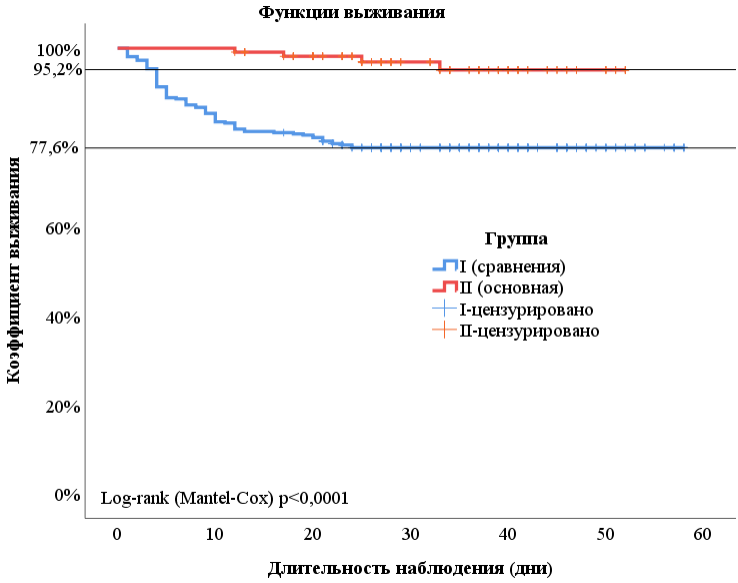

Рисунок 11 – Анализ вероятности рецидива ФП в отдалённом послеоперационном периоде (медиана наблюдения 36 (12; 57) месяцев) в зависимости от типа выполненной операции (Каплан-Майер)

Полученные результаты позволили сделать заключение о том, что:

1) Посредством операции торакоскопической РЧ фрагментации ЛП возможно достичь большей свободы от рецидива ФП в отдалённом послеоперационном периоде, чем после операции криобаллонной абляции УЛВ вне зависимости от исходной формы ФП ($p<0,0001$);

2) Результат операции торакоскопической РЧ изоляции УЛВ и задней стенки ЛП статистически значимо не отличается от результата криобаллонной абляции УЛВ (II-Б/I Категория-1: $p=0,1$; II-Б/I Категория-2: $p=0,6$).

Таким образом, операция торакоскопическая радиочастотная фрагментация левого предсердия, выполненная с использованием технологии формирования гомогенного рубца – это тактическое решение проблемы долгосрочного сохранения синусового ритма на фоне отмены антиаритмических препаратов через три месяца после операции у больных, единственным заболеванием которых является фибрилляция предсердий.

Факторы риска рецидива фибрилляции предсердий среди больных, перенёсших антиаритмическую операцию

Методом искусственных нейронных сетей (многослойный перцептрон) выполнено ранжирование общепринятых предикторов рецидива ФП у больных группы сравнения. Проанализированы такие предикторы как:

- объём ЛП,
- передне-задний размер ЛП,
- фракция выброса ЛЖ,
- длительность общего анамнеза ФП,
- возраст,
- индекс массы тела,
- наличие сахарного диабета,
- наличие периферического атеросклероза.

Предикторами, нормализованная важность которых была более 70%, оказались объём ЛП, возраст пациента, фракция выброса ЛЖ, длительность общего анамнеза ФП. Установлено, что ведущим фактором риска (наиболее важным предиктором) рецидива ФП является объём ЛП (Рисунок 12).

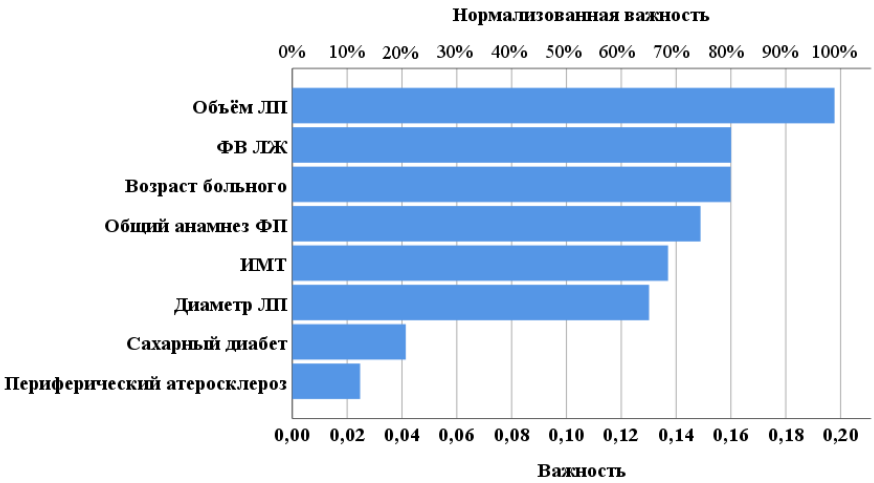

Рисунок 12 – Результат нейросетевого анализа: важность предикторов рецидива ФП у больных группы сравнения

Включённые в аналитическую модель, построенную на базе больных группы сравнения, эти предикторы позволили предсказать 90,3% благоприятных исходов при высоком уровне чувствительности/специфичности. Полученная модель предсказала 100% благоприятных исходов. Однако оказалось, что она несостоятельна в вопросе предсказания неблагоприятных исходов (Рисунок 13).

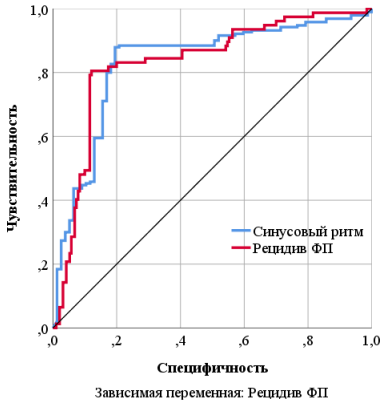

Рисунок 13 – ROC-анализ чувствительности и специфичности построенной модели прогноза операции у больных группы сравнения. Площадь под каждой из кривых = 0,837

Другими словами, ни один из общепризнанных предикторов не оказывал влияния на рецидив ФП у больных группы сравнения, что было подтверждено как унивариантным анализом (Таблица 4), так и логистическим регрессионным анализом с включением в модель всех предикторов, чья нормализованная важность превысила 70% (Таблица 5).

Таблица 4 – Унивариантный анализ изолированного влияния каждого отдельного предиктора на рецидив ФП у больных группы сравнения

Предиктор	ОШ	95%ДИ ОШ		p
Объём левого предсердия	1,0	0,984	1,017	0,98
Фракция выброса левого желудочка	1,0	0,954	1,049	0,99
Возраст больного	0,992	0,968	1,016	0,5
Общий анамнез фибрилляции предсердий	0,995	0,99	1,004	0,4

Таблица 5 – Логистический регрессионный анализ влияния совокупности предикторов на рецидив ФП у больных группы сравнения (-2Log-правдоподобие=386,4)

Предиктор	ОШ	95%ДИ ОШ		p
Объём левого предсердия	1,0	0,984	1,017	0,96
Фракция выброса левого желудочка	1,0	0,953	1,049	0,99
Возраст больного	0,999	0,974	1,025	0,9
Общий анамнез фибрилляции предсердий	0,995	0,99	1,001	0,5

Влияние этих же предикторов на рецидив ФП было изучено у больных основной группы (Таблица 6, Таблица 7).

Таблица 6 – Унивариантный анализ изолированного влияния отдельных предикторов на рецидив ФП у больных основной группы

Предиктор	ОШ	95%ДИ ОШ		p
Объём левого предсердия	1,032	0,997	1,069	0,08
Фракция выброса левого желудочка	0,981	0,848	1,134	0,8
Возраст больного	1,081	0,927	1,261	0,3
Общий анамнез фибрилляции предсердий	0,999	0,985	1,014	0,9

Таблица 7 – Логистический регрессионный анализ влияния совокупности предикторов на рецидив ФП у больных основной группы (-2Log-правдоподобие=358,7)

Предиктор	ОШ	95%ДИ ОШ		p
Объём левого предсердия	0,999	0,98	1,019	0,95
Фракция выброса левого желудочка	0,999	0,999	1,051	0,99
Возраст больного	1,006	0,98	1,032	0,7
Общий анамнез фибрилляции предсердий	0,997	0,992	1,001	0,2

Сделано промежуточное заключение о том, что показания к выбору технологии хирургического лечения больных с ФП, были установлены корректно, однако, на рецидив ФП, по всей видимости, влияли дополнительные факторы.

Одним из таких общепризнанных факторов является распространение морфологического субстрата ФП за пределы лёгочных вен (Atienza. F., 2007; Waks J. W., 2014), что сегодня труднодоступно для изучения у больных in vivo. Кроме того, свидетельством этому не всегда является изменение формы ФП на непароксизмальную. Тем не менее, выявленные закономерности косвенно указывали на степень фиброза стенки ЛП. Для подтверждения этого предположения выполнена псевдорандомизация (psm) основной группы и группы сравнения (калипер = 0,01*sigma; совпадения – 1:1) (Таблица 8).

Таблица 8 – Сравнительная клинико-демографическая характеристика больных групп I и II после псевдорандомизации (psm)

Клиническая характеристика	**Группа I-psm (N=73; 50%)**	**Группа II-psm (N=73; 50%)**	**p**
	N (%)/Me (min; max)		
Женский пол, больные	23 (32%)	19 (26%)	0,6
Гипертоническая болезнь, больные	57 (78%)	67 (92%)	0,03
Возраст, лет	59 (23; 75)	58 (30; 73)	0,3
Общий анамнез фибрилляции предсердий, мес	60 (12; 240)	67 (6; 485)	0,5
Сахарный диабет, больные	10 (14%)	8 (11%)	0,8
Риск ТЭО, CHA_2DS_2-VASc, баллы	2 (0; 6)	2 (1;6)	0,6
Ожирение (индекс массы тела ≥ 30)	50 (69%)	43 (59%)	0,3
Индекс массы тела, кг/м^2	30 (21; 34)	30 (23;42)	0,3
Атеросклероз периферических артерий, больные	39 (53%)	42 (58%)	0,7
Амиодарон-индуцированные осложнения, больные	9 (12%)	16 (22%)	0,2
Анамнез эндокардиальных операций, больные	20 (27%)	18 (25%)	0,9
Из них РЧА КТИ, больные	16 (22%)	11 (15%)	0,4
Фракция выброса левого желудочка (по Симпсону), %	58 (42; 73)	58 (38; 67)	0,2
Передне-задний размер ЛП, мм	43 (33; 45)	42 (32; 54)	0,2
Объём ЛП, мл	73 (32; 109)	74 (45; 128)	0,5
Индексированный объём ЛП, мл/м^2	37 (15; 52)	37 (23; 64)	0,5

Отобрано 73 больных из группы I и 73 больных из группы II. Благодаря выполненной псевдорандомизации достигнута однородность групп больных по анализируемым общепринятым предикторам исхода эндокардиальной операции (объём ЛП, фракция

выброса левого желудочка, возраст больного, общий анамнез фибрилляции предсердий). Сравнительная клинико-демографическая характеристика больных групп I и II до псевдорандомизации представлена в Таблице 1 на странице 11.

Таким образом, оказалось, что после выполненной псевдорандомизации группа II-psm оказалась тяжелее только по такой характеристике как гипертоническая болезнь (p=0,03), которая, согласно выполненному нейросетевому анализу, не входит в число факторов риска рецидива ФП.

В результате анализа характера течения отдалённого периода оказалось, что при медиане длительности наблюдения 33 (12; 57) месяца среди пациентов группы I-psm (криобаллоная абляция) рецидив ФП произошёл у 21 человека, среди группы II-psm (торакоскопическая РЧА стенки левого предсердия) – у одного человека (Рисунок 14).

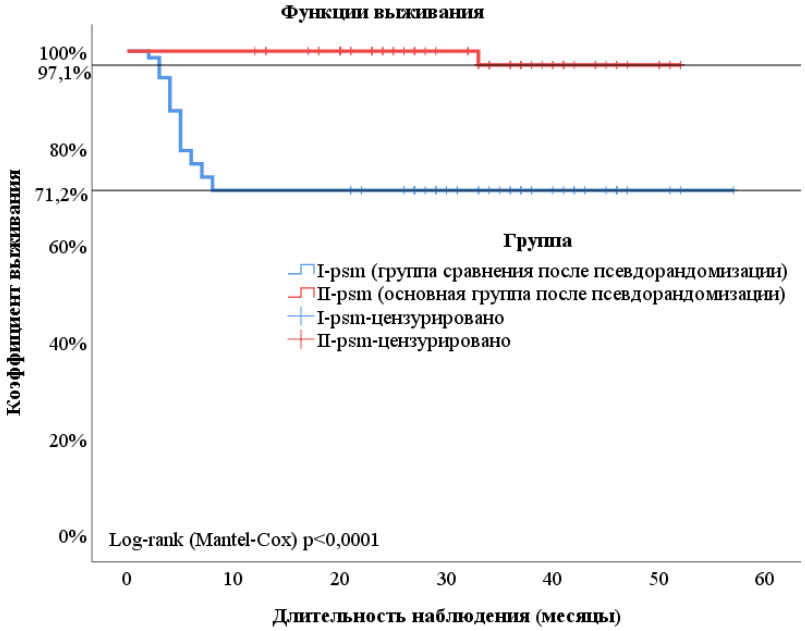

Рисунок 14 – Анализ вероятности рецидива ФП в отдалённом послеоперационном периоде у больных групп I-psm и II-psm (Каплан-Майер)

Таким образом, было сделано промежуточное заключение о большей эффективности операции торакоскопической РЧА стенки ЛП по сравнению с эффективностью операции криобаллонной абляции УЛВ в вопросе длительного сохранения СР.

Торакоскопическая радиочастотная фрагментация левого предсердия у больных с сочетанием непароксизмальной ФП и ХСН

В исследование включено 16 больных основной группы (14%). Все эти больные характеризовались:

1) ХСН с промежуточной (N=14, 88%) или низкой (N=2, 12%) фракцией выброса левого желудочка;
2) Длительность анамнеза ФП превышала длительность анамнеза ХСН;
3) Согласно медицинской документации ухудшение функции ЛЖ и прогрессирование клинической картины ХСН происходило постепенно на фоне персистирующей ФП.

Эти больные выделены в Совокупность-1. До операции все эти больные относились к категории высокого риска безуспешности применения стратегии контроля ритма сердца (Таблица 9).

Таблица 9 – Клинико-демографическая характеристика больных с сочетанием хронической сердечной недостаточности и непароксизмальной фибрилляции предсердий (N=16, 100%)

Характеристика	**N (%)/Me(min; max)**
Мужской пол, больные	15 (94%)
Возраст, лет	59 (44; 63)
Гипертоническая болезнь (систолическое АД≥140 мм.рт.ст.), больные	11 (69%)
Ожирение 1 степени, больные	7 (44%)
Индекс массы тела	30 (23; 35)
Длительность анамнеза фибрилляции предсердий, мес	62 (5; 195)
Длительность отсутствия синусового ритма, мес	11 (5; 36)
Длительно персистирующая фибрилляция предсердий, больные	8 (50%)
Риск тромбоэмболических осложнений (CHA_2DS_2-VASc), баллов	2 (1; 3)
Конечно-диастолический объём левого желудочка, мл	141 (94; 275)
Конечно-систолический размер левого желудочка, мм	58 (48; 69)
Передне-задний размер левого предсердия, мм	47 (39; 67)
Объём левого предсердия, мл	95 (67; 141)
Индексированный объём левого предсердия, мл/м^2	48 (32; 70)
Тест 6-минутной ходьбы, метров	329 (270; 420)
NT-proBNP, пг/мл	1073 (500; 4395)
Фракция выброса левого желудочка по Симпсону, %	45 (38; 49)

В результате операции СР был восстановлен 100% больных Совокупности-1.

Медиана длительности наблюдения в послеоперационном периоде составила 30 (13; 50) месяцев.

До операции все эти больные принимали индивидуально подобранную максимально возможную терапию, направленную на купирование явлений ХСН. Медикаментозная терапия включала различные сочетания препаратов следующих групп: β-адреноблокаторы, диуретики, ингибиторы ангиотензин-превращающего фермента, блокаторы рецепторов к ангиотензину II, антагонисты альдостерона.

В послеоперационном периоде все эти больные продолжили приём подобранной до операции терапии с добавлением амиодарона и коррекцией дозы β-адреноблокаторов под контролем ЧСС. Амиодарон отменён 100% больных через 3 месяца после операции. В течение всего периода наблюдения у всех больных Совокупности-1 сохранялся СР. За время наблюдения у всех без исключения больных наблюдалось обратное развитие клиники ХСН что проявлялось увеличением фракции выброса левого желудочка, увеличением проходимого расстояния во время теста 6–минутной ходьбы, уменьшении уровня NT-proBNP (Таблица 10).

Таблица 10 – Изменение выраженности хронической сердечной недостаточности

Характеристика	**До операции**	**≥ 12 месяцев после операции**	**p**
Тест 6-минутной ходьбы, м	329 (270; 420)	459 (400; 506)	**<0,001**
NT-proBNP, пг/мл	1073 (500; 4395)	200 (86; 381)	**<0,001**
Фракция выброса левого желудочка по Симпсону, %	45 (38; 49)	59 (50; 64)	**<0,001**

По мере регресса клинической картины ХСН производилась коррекция назначенной терапии. К 9 месяцу после операции каждый из больных получал только β-адреноблокаторы и монокомпонентную антигипертензивную терапию (ингибиторы ангиотензин-превращающего фермента или блокаторы рецепторов к ангиотензину II). Причиной коррекции листа назначений послужило исчезновение показаний к приёму прочих препаратов.

Таким образом, было подтверждено, что восстановление и стабилизация СР являются необходимыми условиями регресса ХСН, развившейся на фоне существующей ФП. При этом торакоскопическая РЧ фрагментация левого предсердия является операцией выбора для больных с сочетанием ФП и прогрессирующей ХСН на фоне безуспешности применения стратегии контроля частоты сердечных сокращений и безуспешности применения эндокардиальных технологий контроля ритма сердца.

Тактика хирургического лечения при сочетании типичного трепетания и фибрилляции предсердий

В соответствии с клиническими рекомендациями всем больным группы сравнения при выявлении у них сочетания ФП и типичного (истмус-зависимого) ТП в первую очередь была выполнена эндокардиальная абляция КТИ.

Из 114 больных основной группы у 47 (41%) было сочетание типичного ТП и ФП (Совокупность-2), что подтверждено инструментальными методами диагностики.

Из них:

1) 15 больных до выполнения торакоскопической антиаритмической операции перенесли эндокардиальную РЧА КТИ (Совокупность-2, тип 1)

2) Для 32 больных первой в жизни антиаритмической операцией стала торакоскопическая эпикардиальная РЧА стенки ЛП. Из них:

a. 13-ти больным одномоментно выполнена операция РЧ воздействия на анатомический субстрат типичного ТП (Совокупность-2, тип 2)

b. 19-ти больным выполнена изолированная торакоскопическая РЧ фрагментация ЛП (Совокупность-2, тип 3).

В течении всего периода наблюдения от момента окончания операции среди больных Совокупности 2, тип 1, рецидив типичного ТП развился у одного пациента.

Среди больных Совокупности 2, тип 2 рецидив типичного ТП не произошёл ни у одного пациента. Хирургических осложнений не было.

Среди пациентов Совокупности 2, тип 3 рецидив ТП произошёл у 8 больных.

Результат попарного сравнения результата различных хирургических технологий, применённых для лечения пациентов с сочетанием ФП и типичного ТП, приведён в Таблице 11.

Таблица 11 – Попарное сравнение результатов применения различных технологий хирургического лечения больных Совокупности-2

Технология хирургического лечения		Test	ν	SE	z	p
ТИП 3	ТИП 2	Log-rank	-3.552	1.398	-2.540	0.011
ТИП 3	ТИП 1	Log-rank	-3.212	1.491	-2.155	0.031
ТИП 2	***ТИП 1***	***Log-rank***	***0.464***	***0.499***	***0.931***	***0.352***

Тип 1 – эндокардиальная РЧ абляция КТИ выполнена в первую очередь
Тип 2 – торакоскопическая эпикардиальная РЧ абляция стенки ЛП + РЧ воздействие на анатомический субстрат типичного ТП
Тип 3 – изолированная операция торакоскопической РЧ фрагментации ЛП

Таким образом, при сравнении результатов лечения больных с сочетанием ФП и ТП

установлено, что результат выполнения разработанной операции торакоскопической абляции устья НПВ и тканей борозды Ватерстоуна статистически значимо не отличается от результата выполнения первоочередной эндокардиальной абляции КТИ. При этом выполнение разработанной операции не сопровождается развитием специфических осложнений, связанных с увеличением объёма абляционного воздействия.

Прогностический анализ эффективности всех изучаемых тактических приёмов хирургического лечения больных с сочетанием типичного ТП и ФП представлен на Рисунке 15.

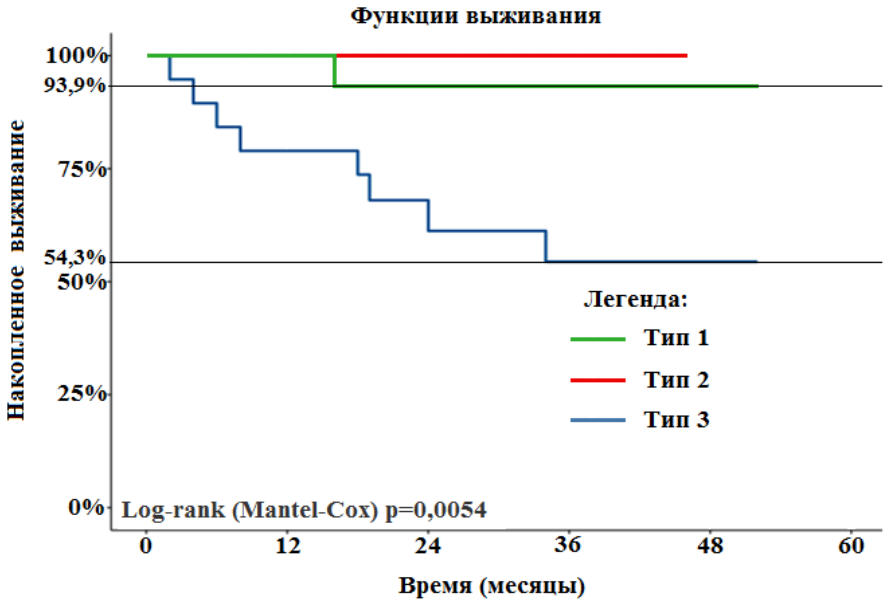

Рисунок 15 – Анализ вероятности рецидива типичного трепетания предсердий (Каплан-Майер, при расчёте значений «p» использована поправка Bonferroni)
Тип 1 – в первую очередь выполнена эндокардиальная РЧА кава–трикуспидального истмуса, затем – операция торакоскопической эпикардиальной РЧА стенки ЛП;
Тип 2 – первой в жизни антиаритмической операцией стала торакоскопическая эпикардиальная РЧА стенки ЛП в сочетании с РЧ воздействием на анатомический субстрат типичного трепетания предсердий;
Тип 3 – выполнена изолированная операция торакоскопической РЧ фрагментации ЛП.

Антикоагулянтная терапия после операций торакоскопической эпикардиальной радиочастотной абляции стенки левого предсердия

Протокол антикоагулянтной терапии не противоречащий современным рекомендательным документам строго соблюдался от момента выполнения операции до окончания «слепого» периода. **После окончания «слепого» периода антикоагулянтные препараты были отменены всем больным основной группы.**

Разработанная в исследовании стратегия антикоагулянтной терапии заключалась в:

1) отмене антикоагулянтной терапии перед операцией в сроки, рекомендованные производителем каждого конкретного антикоагулянтного препарата;
2) выполнении торакоскопической эпикардиальной РЧА стенки ЛП проводилось без антикоагулянтной терапии;
3) возврату к антикоагулянтной терапии в течение первых 6 часов после операции;
4) регулярному приёму антикоагулянтных препаратов в течение первых 90 дней после операции;
5) отмене антикоагулянтной терапии после окончания «слепого» периода.

Назначенную антикоагулянтную терапию в строгом соответствии с принятым в клинике протоколом вплоть до окончания «слепого» периода принимало 103 пациента (90%).

По различным немедицинским причинам 11 больных (10%) прекратили приём антикоагулянтных препаратов в раннем послеоперационном периоде. У четырёх из них развилось острое нарушение мозгового кровообращения (ОНМК) (Log-Rank (Mantel-Cox) $p<0,001$):

* транзиторная ишемическая атака (1 больной) – вторые сутки после операции;
* ишемический инсульт на вторые (2 больных) и двадцатые (1 больной) сутки после операции.

Общим для всех больных с развившимся в «слепом» периоде ОНМК было:

1) ни у одного из этих больных до операции ТЭО не было;
2) всем больным была выполнена операция торакоскопическая РЧ фрагментация ЛП и РУЛП (подгруппа II-А);
3) развитие ОНМК произошло в течение «слепого» периода через 1–2 дня после прекращения приёма антикоагулянтных препаратов;
4) развитие ОНМК произошло на фоне синусового ритма.

После развившегося ТЭО все больные вновь начали приём антикоагулянтных препаратов.

Согласно принятой в клинике стратегии медикаментозного сопровождения всем больным основной группы антикоагулянтные препараты были отменены после окончания «слепого» периода.

В течение всего времени наблюдения после окончания «слепого» периода ТЭО не

развились ни у одного больного. Больным группы сравнения антикоагулянтная терапия начата через 6-12 часов после операции. В течение «слепого» периода от назначенной антикоагулянтной терапии по различным немедицинским причинам отказались 26 больных (7%). Развития клинически значимых ТЭО в течение «слепого» периода не произошло ни у одного больного группы сравнения.

После окончания «слепого» периода всем больным группы сравнения рекомендовано продолжение антикоагулянтной терапии. Однако, вопреки предписанию врачей, к моменту контрольного обследования 147 (40%) больных группы сравнения отказались от приёма антикоагулянтной терапии. Из них у 8 больных (5%) на фоне рецидива ФП развилось ОНМК, закончившееся летальным исходом для 2 пациентов. Среди больных группы сравнения, соблюдавших предписание врачей об антикоагулянтной терапии, ТЭО зафиксированы не были. Таким образом, после отмены антикоагулянтной терапии ТЭО статистически значимо чаще развивались среди больных группы сравнения (p=0,01).

Методом логистической регрессии изучена значимость различных факторов риска развития ТЭО в послеоперационном периоде. В статистическую модель включены такие факторы риска как вид выполненной операции, приверженность рекомендациям по приёму антикоагулянтных препаратов, риск ТЭО рассчитанный по CHA_2DS_2-VASc, ритм сердца в послеоперационном периоде. Оказалось, что при прогнозировании риска развития ТЭО в послеоперационном периоде наибольшую статистическую значимость у больных основной группы имеет прекращение приёма антикоагулянтных препаратов в течение «слепого» периода. У больных группы сравнения – отмена антикоагулянтных препаратов после окончания «слепого» периода (Таблицы 12 и 13).

Таблица 12 – Результат логистического регрессионного анализа: значимость предикторов развития тромбоэмболических осложнений в «слепом» периоде после операции

Хакрактеристика	ОШ	95% ДИ ОШ		p
Выполнена торакоскопическая эпикардиальная радиочастотная абляция стенки левого предсердия	**5,162**	**1,923**	**14,055**	**0,007**
Выполнена криобаллонная абляция УЛВ	0,871	0,712	1,236	0,9
Приверженность к приёму антикоагулянтных препаратов (больные группы II)	**12,529**	**6,342**	**37,051**	**0,001**
Приверженность к приёму антикоагулянтных препаратов (больные группы I)	1,005	0,793	1,028	0,7
Нарушение ритма сердца в послеоперационном периоде	0,811	0,768	1,074	0,05
CHA_2DS_2-VASc	0,772	0,571	1,038	0,14

Таблица 13 – Результат логистического регрессионного анализа: значимость предикторов развития тромбоэмболических осложнений в отдалённом послеоперационном периоде

Хакрактеристика	ОШ	95% ДИ ОШ		p
Выполнена торакоскопическая эпикардиальная радиочастотная абляция стенки левого предсердия	**0,153**	**0,092**	**0,451**	**0,001**
Выполнена криобаллонная абляция УЛВ	**9,025**	**3,281**	**12,218**	**0,001**
Приверженность к приёму антикоагулянтных препаратов (больные группы II)	0,284	0,113	1,163	0,24
Приверженность к приёму антикоагулянтных препаратов (больные группы I)	**27,025**	**19,114**	**48,101**	**0,001**
Ритм сердца в послеоперационном периоде	0,802	0,652	1,251	0,3
CHA_2DS_2-VASc	0,782	0,273	1,116	0,1

Полученные результаты позволяют сделать заключение о том, что выполненная торакоскопическая эпикардиальная абляция стенки левого предсердия в сочетании с РУЛП позволяет безопасно отменить антикоагулянтные препараты после окончания «слепого» периода. Однако, в течение «слепого» периода необходим непрерывный приём антикоагулянтов во избежание тромботической эмболии источником которой может оказаться эндокардиальная поверхность в областях, соответствующих нанесённому эпикардиально РЧ воздействию.

Общие результаты лечения больных с ФП

Выработанная стратегия хирургического лечения больных с ФП, заключающаяся в применении операции в объёме **торакоскопическая радиочастотная фрагментация левого предсердия,** выполняемая с применением **технологии формирования гомогенного рубца** и резекции ушка левого предсердия, позволяет достичь статистически значимо лучших результатов по сравнению с криобаллонной абляцией УЛВ и торакоскопической радиочастотной изоляцией УЛВ и задней стенки левого предсердия ($p<0,001$) (Таблица 14).

Таблица 14 – Общие результаты лечения больных с ФП

Группа	Форма ФП	Всего больных (N=483, 100%)	Рецидив ФП	
			Окончание «слепого» периода (3 месяца)	Отдалённый период 36 (12; 57) месяцев
I криобаллонная абляция УЛВ	Пароксизмальная	326	27 (8%)	62 (19%)
	Непароксизмальная	43	0	24 (56%)
II-А радиочастотная фрагментация ЛП	Пароксизмальная	10	0	0
	Непароксизмальная	84	0	0
II-Б радиочастотная изоляция задней стенки ЛП и УЛВ	Непароксизмальная	20	0	4 (20%)

Выводы

1) Эффективность операции радиочастотной фрагментации левого предсердия зависит от качества формируемых абляционных линий. Качество линий определяется прежде всего достижением полного отсутствия жизнеспособных клеток в зоне абляционного воздействия и формирующимся в результате такого воздействия гомогенным рубцом. Для формирования гомогенного рубца следует пользоваться разработанной технологией радиочастотного абляционного воздействия на предсердия.

2) Операция торакоскопической радиочастотной абляции стенки левого предсердия, выполненная по протоколу «фрагментации» вместо протокола «изоляции», позволяет без увеличения количества специфических осложнений добиться стабилизации синусового ритма в отдалённом послеоперационном периоде у всех больных вне зависимости от степени тяжести фибрилляции предсердий ($p<0,001$).

3) Больным с фибрилляцией предсердий через три месяца после резекции ушка левого предсердия, выполненной в рамках операции торакоскопической эпикардиальной радиочастотной абляции стенки левого предсердия возможна отмена антикоагулянтной терапии, что не приводит к увеличению риска тромбоэмболических осложнений ($p<0,001$).

4) Выполнение торакоскопической радиочастотной фрагментации левого предсердия больным с сочетанием фибрилляции предсердий и прогрессирующей хронической сердечной недостаточности позволяет стабилизировать синусовый ритм и добиться регресса клиники сердечной недостаточности до I степени по NYHA в течение одного года после операции у 100% больных.

5) Торакоскопическую радиочастотную фрагментацию левого предсердия необходимо дополнять абляционным воздействием на устье нижней полой вены и эпикардиальную клетчатку борозды Ватерстоуна тем больным с сочетанием непароксизмальной фибрилляции и типичного трепетания предсердий, кому первым этапом не была выполнена эндокардиальная абляция кава-трикуспидального истмуса. При таком подходе к лечению частота рецидивов трепетания предсердий минимальна, а результат торакоскопической операции сопоставим с общепринятой тактикой первоочередной эндокардиальной абляции кава-трикуспидального истмуса (p=0,352).

6) После операции торакоскопической радиочастотной фрагментации левого предсердия больным с сохраняющейся фибрилляцией предсердий целесообразно восстанавливать синусовый ритм с помощью электрической кардиоверсии тотчас после окончания «слепого» периода, так как процесс формирования гомогенного рубца стенки предсердия продолжается до 3 месяцев.

7) Для достижения длительной свободы от фибрилляции предсердий и снижения риска развития её типичных осложнений оптимальной технологией является торакоскопическая радиочастотная фрагментация левого предсердия в сочетании с резекцией ушка левого предсердия, выполненная с применением разработанной технологии радиочастотного абляционного воздействия на предсердия для формирования гомогенного рубца.

Практические рекомендации

1) Формирование гомогенного рубца в результате радиочастотного воздействия при создании абляционной линии на стенке предсердия достижимо путём повторения РЧ воздействия без смещения и без разжатия бранш биполярного зажима–аблятора такое количество раз, которое необходимо для развития эффекта стойкого снижения времени достижения трансмуральности. «Стойким» необходимо считать снижение времени достижения трансмуральности на 15–20%, повторяющееся не менее трёх раз подряд, относительно времени достижения трансмуральности в результате первого радиочастотного воздействия в серии.

2) Для снижения риска тромбоэмболических осложнений и отказа от антикоагулянтных препаратов через 90 дней после операции у больных с фибрилляцией предсердий необходимо при выполнении торакоскопической эпикардиальной радиочастотной абляции стенки левого предсердия рутинно выполнять резекцию ушка левого предсердия.

3) У больных с хронической сердечной недостаточностью, развившейся на фоне непароксизмальной фибрилляцией предсердий, методом выбора необходимо считать операцию торакоскопической радиочастотной фрагментации левого предсердия. Это

позволяет стабилизировать синусовый ритм и добиться снижения функционального класса сердечной недостаточности.

4) При определении стратегии хирургического лечения больных с сочетанием типичного трепетания и фибрилляции предсердий необходимо первоочередное выполнение эндокардиальной абляции кава-трикуспидального истмуса, а вторым этапом – выполнение торакоскопической радиочастотной фрагментации левого предсердия. При первоочередном выполнении торакоскопической операции необходимо дополнять протокол радиочастотной фрагментации левого предсердия эпикардиальным радиочастотным воздействием на стенку правого предсердия близ устья нижней полой вены и на эпикардиальную клетчатку борозды Ватерстоуна.

5) Если больному с фибрилляцией предсердий не удаётся восстановить синусовый ритм в течение первых 3 суток после операции торакоскопической радиочастотной фрагментации левого предсердия, то необходимо назначение антиаритмических препаратов III класса по классификации Vaughan Williams на три месяца («слепой» период). Электрическую кардиоверсию необходимо предпринять через три месяца после операции – после окончания «слепого» периода.

Список патентов на изобретение, патентов на полезную модель и работ, опубликованных по теме диссертации

1) Трубчатый проводник для позиционирования зажима-аблятора при выполнении радиочастотной фрагментации левого предсердия : патент на полезную модель № 187374 Российской Федерации : МПК A61B 17/00(2006.01), A61M 39/12(2006.01) / Вачев С.А.; Вачев С.А. – № 2018122706 ; заявлен 21.06.2018 ; опубликован 04.03.2019.

2) Способ устранения типичного трепетания предсердий при выполнении торакоскопических операций, направленных на лечение фибрилляции предсердий : патент на изобретение № 2703847 Российской Федерации : МПК A61B 18/02 (2006.01) / Вачев С.А.; Вачев С.А. – № 2018140756 ; заявлен 19.11.2018 ; опубликован 22.10.2019.

3) Способ экспозиции передневерхней и задней стенок левого предсердия при выполнении торакоскопических операций по поводу фибрилляции предсердий патент на изобретение № 2665127 Российской Федерации : МПК A61B 17/00 (2006.01) / Вачев С.А.; Вачев С.А. – № 2017129528 ; заявлен 18.08.2017 ; опубликован 28.08.2018.

4) Пиданов О.Ю. Торакоскопическая аблация в России для лечения пациентов с изолированной формой фибрилляции предсердий / Пиданов О.Ю., Богачев-Прокофьев, А.В., Елесин Д.А. [и др.] // Патология кровообращения и кардиохирургия. – 2018. – Т. 22. № 2. – С.14-21.

5) Вачев С.А. Хирургическое лечение фибрилляции предсердий: технология выполнения

торакоскопической радиочастотной фрагментации левого предсердия / С.А., Богачев-Прокофьев А.В., Зотов А.С. [и др.] // Ангиология и сосудистая хирургия. – 2019. – Т. 25. № 4. – С.146-158.

6) Вачев С.А. Этапное хирургическое лечение пациентов, страдающих непароксизмальной формой фибрилляции в сочетании с истмус-зависимым трепетанием предсердий / Вачев С.А., Королев С.В., Зотов А.С. [и др.] // Вестник аритмологии. – 2020. – Т. 27. № 1 (99). – С.30-33.

7) Вачев С.А. Характер восстановления синусового ритма после торакоскопической радиочастотной фрагментации левого предсердия / Вачев С.А., Зотов А.С., Степанова М.А. [и др.] // Клиническая физиология кровообращения. - 2020. - Т. 17. № 2. - С.99-106.

8) Вачев С.А. Изолированная торакоскопическая резекция ушка левого предсердия / Вачев С.А., Зотов А.С., Троицкий А.В.// Кардиология и сердечно-сосудистая хирургия. – 2020. – Т. 13. № 3. – С.249-252.

9) Вачев С.А. Отсроченное восстановление синусового ритма после торакоскопической радиочастотной фрагментации левого предсердия: клинические наблюдения / Вачев С.А., Королев С.В., Зотов А.С. [и др.]//Клиническая практика.-2020.-Т.11. № 4.- С.90-95.

10) Zotov A. Thoracoscopic pulmonary vein and left atrial posterior wall isolation combined with left atrial appendage resection in patients with long-standing persistent atrial fibrillation / Zotov A., Vachev S., Borisov D. [et al.] // Brazilian Journal of Cardiovascular Surgery. – 2020. – Vol. 35. № 1. – P.22-27.

11) Zotov A. Simultaneous thoracoscopic approach in a patient with long-standing persistent atrial fibrillation and primary lung cancer: the first described case / Zotov A., Vachev S., Borisov D. [et al.] // Brazilian Journal of Cardiovascular Surgery.-2020.-Vol.35. №5. P.841-843.

12) Вачев С.А. Торакоскопическая хирургия в лечении пациентов с пароксизмальной формой фибрилляции предсердий / Вачев С.А., Королев С.В., Конев А.В. [и др.] // Кардиология и сердечно-сосудистая хирургия. – 2021. – Т. 14. № 1. – С. 20-25.

13) Вачев С.А. Объективная и субъективная оценка рецидива фибрилляции предсердий после операции криобаллонная аблация устьев лёгочных вен / Вачев С.А., Королев С.В., Дупик Н.В. [и др.] // Клиническая практика. – 2021. – Т.12. № 2. – С. 47-53

14) Вачев С.А. Антикоагулянтная терапия у больных с фибрилляцией предсердий после резекции ушка левого предсердия / Вачев С.А., Зотов А.С., Степанова М.А. [и др.] // Кардиология и сердечно-сосудистая хирургия. – 2021. – Т.14. № 3. – С. 190-194.

15) Зотов А.С. Новый подход в лечении пациентов с ишемической болезнью сердца и фибрилляцией предсердий / Зотов А.С., Вачев С.А., Сахаров Э.Р. [и др.] // Вестник национального медико-хирургического центра им.Н.И.Пирогова.-2021.-Т.16.№2.-С.33-38.

16) Вачев С.А. Морфологическая оценка радиочастотных абляционных линий миокарда левого ушка сердца у пациентов с фибрилляцией предсердий / Вачев С.А., Забозлаев Ф.Г.,

Низаметдинова Д.Р. // Морфологические ведомости. – 2021. – Т. 29. № 3. – С.74-79.
17) Зотов А.С. Изолированная торакоскопическая резекция ушка левого предсердия – технические аспекты, непосредственные и отдаленные результаты, экономическая эффективность метода / Зотов А.С., Вачев С.А., Пиданов О.Ю. [и др.] // Анналы аритмологии. – 2021. – Т.18. №2. – 114-122.

СПИСОК СОКРАЩЕНИЙ

КТИ – кава-трикуспидальный истмус
ЛП – левое предсердие
НПВ – нижняя полая вена
ОНМК – острое нарушение мозгового кровообращения
РУЛП - резекция ушка левого предсердия
РЧ – радиочастотный
РЧА – радиочастотная абляция
РЧА-устройство – радиочастотное абляционное устройство
СР – синусовый ритм
ТП – трепетание предсердий
ТЭО – тромбоэмболические осложнения
УЛВ – устья лёгочных вен
УЛП – ушко левого предсердия
ФП – Фибрилляция предсердий
ХСН – хроническая сердечная недостаточность
psm – псевдорандомизация