ФЕДЕРАЛЬНОЕ ГОСУДАРСТВЕННОЕ БЮДЖЕТНОЕ НАУЧНОЕ УЧРЕЖДЕНИЕ «РОССИЙСКИЙ НАУЧНЫЙ ЦЕНТР ХИРУРГИИ ИМЕНИ АКАДЕМИКА Б.В.ПЕТРОВСКОГО»

На правах рукописи

Таджибова Ирейхан Магамедовна

МЕХАНИЧЕСКИЕ АНАСТОМОЗЫ С ПИЩЕВОДОМ

14.01.17 – Хирургия

ДИССЕРТАЦИЯ

на соискание ученой степени кандидата медицинских наук

Научный руководитель:

доктор медицинских наук

Шестаков Алексей Леонидович

Москва, 2022

ОГЛАВЛЕНИЕ

ОГЛАВЛЕНИЕ.....2
СПИСОК ИСПОЛЬЗОВАННЫХ СОКРАЩЕНИЙ.....4
ВВЕДЕНИЕ.....5
ГЛАВА 1......11
ОБЗОР ЛИТЕРАТУРЫ.....11
1.1. Историческая справка.....11
1.2. Обзор современных сшивающих аппаратов.....15
1.3. Вопросы безопасности использования хирургических степлеров.....17
1.4. Факторы риска осложнений при формировании пищеводных анастомозов.....19
1.5. Технические аспекты формирования пищеводных анастомозов.....25
1.6. Реконструктивные вмешательства при операциях на пищеводе.....27
ГЛАВА 2 МАТЕРИАЛ И МЕТОДЫ ИССЛЕДОВАНИЯ.....36
2.1 Протокол исследования.....36
2.2 Общая характеристика клинических наблюдений.....40
2.3 Клиническая характеристика пациентов, перенесших эзофагопластику (1 группа).....41
2.4 Клиническая характеристика пациентов, перенесших гастрэктомию (2 группа).....49
2.5 Предоперационное обследование пациентов.....52
2.6 Особенности предоперационной подготовки.....54
2.7 Особенности послеоперационного ведения.....54
2.8 Методы статистической обработки данных.....56
ГЛАВА 3 ТЕХНИЧЕСКИЕ АСПЕКТЫ ОПЕРАТИВНЫХ ВМЕШАТЕЛЬСТВ И НАЛОЖЕНИЯ АНАСТОМОЗОВ С ПИЩЕВОДОМ.....58
3.1 Хирургические вмешательства по поводу доброкачественных и злокачественных заболеваний пищевода у больных первой группы.....58
3.2 Технические аспекты вмешательств и методики формирования анастомозов с шейным отделом пищевода у больных первой группы.....62
3.3 Хирургические вмешательства по поводу злокачественных заболеваний желудка у больных второй группы.....69
3.4 Технические аспекты вмешательств и методики формирования анастомозов с абдоминальным отделом пищевода.....71
ГЛАВА 4 АНАЛИЗ РЕЗУЛЬТАТОВ СРАВНИТЕЛЬНОГО ИССЛЕДОВАНИЯ ФОРМИРОВАНИЯ МЕХАНИЧЕСКИХ АНАСТОМОЗОВ С ПИЩЕВОДОМ.....74
4.1 Результаты хирургического лечения больных первой группы с формированием анастомозов с шейным отделом пищевода.....74

4.1.1. Результаты хирургического лечения больных 1 группы с формированием механического анастомоза (подгруппа 1.1) 74
4.1.2. Результаты хирургического лечения больных 1 группы с формированием ручного анастомоза (подгруппа 1.2) 79
4.1.3. Сравнительная оценка результатов лечения больных первой группы.....82
4.2 Результаты хирургического лечения больных второй группы с формированием анастомозов с абдоминальным отделом пищевода.....88
4.2.1. Результаты хирургического лечения больных 2 группы с формированием механического анастомоза (подгруппа 2.1) 88
4.2.2 Результаты хирургического лечения больных 2 группы с формированием ручного анастомоза (подгруппа 2.2) 89
4.2.3 Сравнительная оценка результатов лечения больных второй группы.....90
4.3 Анализ факторов риска развития несостоятельности анастомозов с пищеводом 93
ЗАКЛЮЧЕНИЕ.....96
ВЫВОДЫ 104
ПРАКТИЧЕСКИЕ РЕКОМЕНДАЦИИ 106
СПИСОК ИСПОЛЬЗОВАННОЙ ЛИТЕРАТУРЫ.....107

СПИСОК ИСПОЛЬЗОВАННЫХ СОКРАЩЕНИЙ

ИК - искусственное кровообращение

ИМТ - индекс массы тела

ОРИТ - отделение реанимации и интенсивной терапии

ЭГА - эзофагогастроанастомоз

ЭКА - эзофагоколоанастомоз

ЭЭА – эзофагоэнтероанастомоз

ECCG - Esophagectomy Complications Consensus Group

GIA - gastrointestinal anastomosis

ВВЕДЕНИЕ

Актуальность и степень разработанности темы исследования

Хирургическое лечение ряда злокачественных и доброкачественных заболеваний пищевода, а также рака желудка, нередко требует частичного или полного удаления этих органов с последующим их пластическим замещением [1,20,29,63,74]. Несмотря на значительный технологический рост и внедрение новых методик в торакоабдоминальной хирургии и онкологии хирургии при этих операциях сохраняется высокий риск развития послеоперационных осложнений и летальных исходов. Причинами являются высокая травматичность данных операций, значимая продолжительность самого вмешательства и анестезии, зачастую высокая кровопотеря и иные факторы, влияющие на степень хирургического стресс-ответа и возможности послеоперационной реабилитации конкретного пациента.

Важными и по сей день нерешенными проблемами остаются осложнения со стороны анастомозов, формируемых с пищеводом в разных его отделах. Несостоятельность этих анастомозов, в свою очередь, приводит к развитию тяжелых местных гнойно-септических осложнений, свищей, нагноений послеоперационных ран и прочих, а также потенциально опасна с точки зрения риска развития генерализованной инфекции, сепсиса и иных, требующих продолжительного и сложного лечения [32,36,46,55], при этом проведенные исследования говорят о 10-15% вероятности развития несостоятельности анастомозов, а в отдельных работах этот показатель достигает 35% [31-34]. Существует проблема и отдаленных сроков после вмешательства – стриктура анастомоза, как правило увязанная с неблагополучием раннего послеоперационного периода. В этой связи продолжение исследований и внедрение

практических методов, направленных на повышение надежности анастомозов с пищеводом, представляется чрезвычайно важным.

Одним из направлений решения этой важной проблемы основано на применении аппаратных способов наложения соустий с пищеводом с использованием специальных хирургических аппаратов (степлеров). Методические аспекты и практика выполнения механических пищеводных анастомозов крайне скудны, доля таких операций, в отличие от аналогичных на кишечнике, незначительна, как в отечественной, так и в зарубежной хирургии. Эта ситуация обусловлена, с одной стороны, устоявшейся традицией ручного шва при наложении соустья с пищеводом, с другой – особенностями формирования механического шва, разнообразием видов сшивающих аппаратов, материала и форм применяемых скрепок, параметров, определяющих оптимальную компрессию сшиваемых тканей и многими другими аспектами [27]. Кроме того, возможность использования степлера определяется и состоянием анастомозируемых органов с ограничениями его применения при их воспалительных или фиброзных изменениях [66].

Таким образом, основной проблемой, ограничивающей применение аппаратного шва у больных злокачественными и доброкачественными заболеваниями пищевода и раком желудка следует считать не отсутствие в арсенале хирурга сшивающих аппаратов, а скорее недостаток алгоритмов их применения при наложении соустий с пищеводом при выполнении различных вмешательств, а также убедительных подтверждений эффективности такого применения. Во многом лишь поэтому ручной шов пищеводных анастомозов продолжает сохранять лидирующие позиции во многих хирургических и онкологических клиниках несмотря на признаваемые всеми недостатки, обусловленные зависимостью качества выполнения этого этапа операции от опыта хирурга, продолжительностью его выполнения, сложностью контроля, особенно в труднодоступных зонах

операционного поля [72,74], что, несомненно, повышает риск развития послеоперационных осложнений.

Исходя из вышеизложенного можно сделать вывод о необходимости глубокого изучения проблемы формирования механических анастомозов с пищеводом у больных доброкачественными и злокачественными заболеваниями пищевода и желудка.

Цель работы

Улучшение результатов хирургического лечения пациентов с доброкачественными и злокачественными заболеваниями пищевода и раком желудка, путем внедрения аппаратных (механических) способов формирования пищеводных соустий.

Задачи исследования

1. Обосновать возможность применения хирургических сшивающих аппаратов для наложения анастомозов с различными отделами пищевода.
2. Провести сравнительную оценку ручных и механических способов наложения соустий с пищеводом в раннем послеоперационном периоде.
3. Изучить факторы риска несостоятельности пищеводных анастомозов, выполненных механическим и ручным способами.
4. Оценить частоту развития осложнений и клинические характеристики функциональных возможностей механических анастомозов с пищеводом в отдалённые сроки после вмешательства.

Научная новизна работы

Впервые в Российской Федерации на основании большого клинического опыта выполнена сравнительная оценка результатов лечения больных, оперированных по поводу доброкачественных и

злокачественных заболеваний пищевода и рака желудка, с формированием анастомозов пищевода ручным и аппаратным (механическим) способами.

Впервые проведена оценка технических и функциональных параметров механических анастомозов как с цервикальным, так и с абдоминальным отделами пищевода, а также в зависимости от вида анастомозируемого с пищеводом органа.

Изучена частота развития несостоятельности анастомоза и продемонстрированы преимущества аппаратного шва у больных, оперированных с использованием механической техники наложения соустья с пищеводом.

В рамках проведенного исследования проведено изучение отдаленных результатов применения механического шва у больных, оперированных по поводу доброкачественных и злокачественных заболеваний пищевода. Показана высокая эффективность этой технологии для профилактики развития послеоперационных стриктур анастомоза, а также повышения качества жизни больных.

Практическая значимость работы

Представлены теоретические и практические результаты лечения достаточного числа пациентов с доброкачественными и злокачественными заболеваниями пищевода, в лечении которых была использована методика субтотальной резекции органа с последующей эзофагопластикой и наложением линейного аппаратного анастомоза из цервикального доступа, а также пациентов с раком желудка, перенесших гастрэктомию с формированием, преимущественно, циркулярного эзофагоэнтероанастомоза механическим швом. Обоснованы технические аспекты наложения аппаратных анастомозов с разными отделами пищевода и с различными органами, используемыми для

реконструктивной операции. Сформулированы практические подходы к выполнению этих этапов хирургических вмешательств.

Основные положения, выносимые на защиту

1. Аппаратные механические анастомозы с пищеводом, формируемые в различных его отделах, как у больных доброкачественными, так и злокачественными заболеваниями пищевода, и раком желудка, являются эффективной и безопасной альтернативой ручной технике наложения соустий, достоверно сокращая продолжительность данного этапа хирургического вмешательства.
2. Использование сшивающих аппаратов при наложении эзофагогастро- и эзофагоколоанастомозов при выполнении эзофагопластики, а также эзофагоэнтероанастомоза как этапа гастрэктомии достоверно сокращает частоту несостоятельности соустья в сравнении с ручным вариантом вмешательства.
3. Аппаратные механические анастомозы с пищеводом характеризуются меньшей частотой развития стриктур соустий в отдаленные сроки после хирургического вмешательства.

Апробация работы

Материалы и основные тезисы диссертации представлены и обсуждены на:

- конференции «Повреждения и свищи пищевода», НИИ им. Н.В. Склифосовского (Москва, 2019),
- VIII Конгрессе московских хирургов (Москва, 2021),
- VII Конгрессе хирургов Казахстана, (Алматы, 2021),
- Всероссийской конференции молодых ученых «Современные тренды в хирургии», НМИЦ хирургии А.В. Вишневского (Москва, 2022),

- XVIII Международной Бурденковской научной конференции, ВГМУ им. Н.Н. Бурденко (Воронеж, 2022).

Реализация результатов работы

Результаты выполненного исследования и разработанные принципы лечения больных доброкачественными и злокачественными заболеваниями пищевода и раком желудка, перенесшие хирургическое лечение с формированием механических и ручных соустий, внедрены в практическую работу отделения торако-абдоминальной хирургии и онкологии ФГБНУ «Российский научный центр хирургии им. акад. Б.В. Петровского».

Публикации по теме диссертации

По диссертационному материалу опубликовано 4 статьи в научно-медицинских печатных изданиях, рецензируемых ВАК и Scopus, 7 тезисов, получен 1 патент на изобретение.

Структура и объем диссертации

Материалы диссертационной работы изложены на 118 страницах, проиллюстрированы 17 рисунками и 51 таблицей. Диссертация состоит из введения, 4 глав, в том числе обзора литературы, материалов и методов исследований, результатов, заключения, выводов, практических рекомендаций, списка использованной литературы. В список литературы включен 91 источник, из них 6 отечественных и 85 иностранных авторов.

Реализация результатов работы

Диссертационная работа выполнена в отделении торако-абдоминальной хирургии и онкологии ФГБНУ «Российский научный центр хирургии им. акад. Б.В. Петровского».

ГЛАВА 1.

ОБЗОР ЛИТЕРАТУРЫ

1.1. Историческая справка

Первые данные о пищеводном анастомозе были упомянуты в 1877 году, когда J.N.Czerny впервые выполнил у человека резекцию цервикального отдела пищевода с наложением двухрядного анастомоза [1,3]. В 1901 году В.Д.Добромыслов впервые доложил о резекции грудного отдела пищевода с наложением анастомоза двухрядным шелковым швом. В 1907 году C.Roux впервые описал способ замены пищевода тонкой кишкой, а в 1911 году G.Kelling опубликовал данные о применении толстой кишки в качестве трансплантата после резекции пищевода с применением подкожного доступа [2]. В 1913 году F.Torek выполнил удаление пищевода трансторакальным способом у пациента с раком пищевода, сформировав при этом эзофаго- и гастростому [3]. В 1920 году M. Kirschner первый успешно сформировал эзофагогастроанастомоз на шее с антеторакальным проведением трансплантата [1]. Способ резекции пищевода через торакотомию и лапаротомию с наложением эзофагогастроанастомоза был впервые предложен Ivor Lewis в 1946 году, а K.C. McKeown в 1976 году описал способ пластики пищевода из трех доступов – торакотомию, лапаротомию, цервикотомию. К тому времени ручные способы анастомозирования были единственным вариантом реконструкции желудочно-кишечного тракта.

О механическом шве в хирургии впервые заговорили в начале прошлого века. Профессор H.Hultl и инженер-механик V.Fisher из Венгрии разработали в 1908 году сшивающий аппарат, который накладывал шов в 4 ряда посредством металлических скоб П-образной формы [4]. К 1909 году была успешно проведена 21 операция при помощи степлера, были показаны преимущества механического типа шва, его герметичность и высокая скорость выполнения. Однако степлер Hultl не получил должного признания из-за громоздкости: его вес составлял более 3,5 кг и требовал около 2 часов на сборку. Начиная с 20х годов прошлого века

активизировалась работа по разработке и созданию сшивающих аппаратов с улучшенными характеристиками. Именно тогда A.Petz сконструировал степлер, предназначенный для ушивания культи кишки и желудка П-образными скобами [5]. Данный степлер широко применялся в хирургии до середины 1960-х годов, тогда произошло внедрение улучшенных образцов, прототипов советских хирургических степлеров.

Существенным продвижением в развитии сшивающей хирургической аппаратуры явились труды ученых и специалистов Научно-исследовательского и испытательного института экспериментальной хирургической аппаратуры и инструментов МЗ СССР в середине XX века. Коллектив советских врачей и инженеров под началом В.Ф. Гудова разработал и применил в клинических условиях циркулярный сосудосшивающий аппарат (ССА) [6]. Этот аппарат использовали в 1948 году П.И.Андросов и С.С.Юдин для решения важного на тот момент вопроса по улучшению кровоснабжения мобилизованного тонкокишечного трансплантата анастомозированием питающей его сосудистой аркады с внутренней грудной артерией. В 1950 году с использованием ССА была выполнена эзофагопластика по Ру-Герцену-Юдину [7]. Впоследствии в 1954 году был сконструирован улучшенный и компактный АСЦ (аппарат сосудосшивающий циркулярный), позволяющий сшивать сосуды диаметром от 1,5 до 20 мм. В 1961 году при помощи АСЦ-4 В.И.Попов и В.И.Филин провели первую свободную пересадку фрагмента тонкой кишки по замещению шейного отдела пищевода [8].

В середине прошлого столетия коллектив специалистов в составе Б.С.Боброва, Ю.Я.Грицмана, С.И.Бабкина, Т.В.Калининой и В.С.Косулина разработал целый ряд автоматических степлеров, предназначенных для ушивания просвета органа (УКБ - ушиватель культи бронха, УЖК - ушиватель культи желудка), наложения желудочно-кишечных анастомозов (НЖКА). Опыт использования степлеров при 1663 хирургических операциях на желудке обобщил Ю.Я.Грицман, отметив снижение на две трети летальных исходов, чем при операциях с ручным выполнением швов. По его словам, хорошие результаты

были обусловлены сокращением времени хирургических вмешательств и улучшению технической базы [9].

В 1957 году А.Н.Бурцев представил степлер для создания циркулярных пищеводно-кишечных соустий, ставший прототипом для более совершенных степлеров, таких как ПКС-25 (пищеводно-кишечное соустье, 25 мм – диаметр аппарата). Широкое внедрение циркулярных сшивающих аппаратов СПТУ (сшиватель пищеварительного тракта универсальный), КЦ-28 (кишечный циркулярный, 28 мм) произошло в 1960-х годах, что привело к существенному упрощению формирования анастомозов в таких областях с ограниченным доступом, как грудная полость, малый таз, заметно уменьшило частоту несостоятельности наложенных швов. Усовершенствованные аппараты СК-60 (сшиватель кишки, 60 мм), СЖК-60 (сшиватель желудок-кишка, 60 мм) показали свои преимущества в отсутствии необходимости вскрытия просвета органа при его резекции (например, резекции желудка) и наложении анастомозов, что позволяло проводить работу в асептических условиях [10]. И, наконец, специально для создания пищеводных анастомозов по методу конец-в-конец был разработан аппарат СПН-7 [6].

Советские сшивающие аппараты охотно использовались также и в других странах. Французский хирург J.N.Maillard с группой соавторов в своих работах по наложению пищеводных анастомозов применяли советские степлеры, убедившись в существенном снижении числа несостоятельных анастомозов [11]. К такому убеждению пришли и J.E.Molina с соавт. из университетской клиники Минессоты, США, которые применили циркулярные степлеры при резекции кардии у 9 пациентов и установили отсутствие несостоятельности анастомоза и развития его стриктуры [12]. Результаты использования российского аппарата СПТУ при выполнении гастрэктомии, резекции нижней трети пищевода и проксимальной части желудка освещали Y. Sannohe с соавт. из Японии, показав частоту развития несостоятельности анастомозов в 8,7%, стриктуры в 4,3% случаев [13].

В США впервые с советскими степлерами начал работать хирург M.Ravitch [14,15], который, находясь в командировке в СССР увидел двойной скрепочный шов культи бронха в клинике торакальной хирургии Н.М.Амосова. M.Ravitch провел эксперименты на собаках с использованием советских степлеров и в 1959 году представил результаты на обществе университетских хирургов. Помимо интереса со стороны коллег-хирургов, презентация M.Ravitch привлекла внимание предпринимателей, которые сочли данное направление перспективным. В результате сотрудничества M.Ravitch и предпринимателя L.Hirsch в 1964 году была создана United States Surgical Corporation (USSC). Были использованы дизайны советских степлеров для разработки прототипа из нержавеющей стали, который имел крючковидный конец, который помещался в область ушивания, отдел для картриджа и зажим. Устройство функционировало успешно: его можно было использовать в абдоминальной и торакальной хирургии, он обеспечивал минимальную кровопотерю и уменьшение времени операции. Авторы внесли улучшения в дизайны степлеров, которые используются и в настоящее время. Под маркой Auto Suture продукция USSC стала распространяться по всему миру, и придуманные к ней акронимы (TA - thoraco-abdominal; GIA - gastrointestinal-anastomosis; EEA - end-to-end anastomosis) до сих пор являются частью повседневного хирургического словаря. Кроме того, авторами проводилось обучение хирургов основным принципам работы с хирургическими степлерами. Данная стратегия оказалась вполне успешной, количество пациентов возросло с 20000 до 700000, компания вышла на рынок Европы. Успех USSC неизбежно привлек конкурентов. В 1977 году Ethicon (Johnson & Johnson) начал производить свои хирургические степлеры. В 1998 году USSC была приобретена холдингом Tyco Healthcare, который впоследствии в 2007 году стал мировым лидером, известным как Covidien.

Свой опыт выполнения различных операций на пищеводе с использованием степлеров M.Ravitch и F.Steichen представили в работе «Mechanical Sutures in Esophageal Surgery» (1980), в которой было отмечено значительное упрощение целого ряда технически сложных этапов [16]. Авторы использовали аппарат GIA

для отсечения органов, для формирования пищеводных анастомозов применяли циркулярный аппарат EEA, для ушивания рассеченного места органа – TA-55. Об успешном применении степлеров для наложения желудочно-кишечных и пищеводно-желудочных анастомозов в те годы широко сообщали и другие ученые. F.C.Nance при помощи циркулярного сшивающего аппарата сформировал разного рода анастомозы желудочно-кишечного тракта (конец-в-конец, конец-в-бок, бок-в-бок), не отметив ни одного случая несостоятельности [17]. R.J.Donnelly с соавт., используя тот же степлер, выполнили 100 механических анастомозов также без несостоятельности [18]. Группа авторов во главе с F. Fekete резюмировала 6 летний опыт формирования 400 механических пищеводных анастомозов, в частности, 268 эзофагогастро- (220 внутригрудных и 48 шейных), 83 эзофагоеюно- и 49 эзофагоколоанастомозов с общим числом летальных исходов 9,2%, из них 3% из-за несостоятельности анастомозов. Они заключили, что формирование аппаратных анастомозов снижает частоту несостоятельности и летальности [19].

С развитием малоинвазивной хирургии степлеры были модифицированы и интегрированы в эндоскопическую хирургию (Endo-GIA, Endo-TA), что в дальнейшем привело к изменению способов выполнения традиционных и разработке совершенно новых хирургических техник с целью улучшения результатов лечения пациентов.

Таким образом, сшивающие аппараты прочно заняли место в торакоабдоминальной хирургии. Развитие медицинских технологий, внедрение малоинвазивных хирургических способов привело к усовершенствованию степлеров, однако, вопросы безопасности и целесообразности их применения остаются актуальными и сейчас.

1.2. Обзор современных сшивающих аппаратов

Основные требования, предъявляемые на сегодняшний день к хирургическому механическому шву это создание достаточного просвета анастомоза, при сохранении оптимального кровоснабжения тканей и отсутствии

натяжения при их сопоставлении, надежный гемостаз и, как следствие, предотвращение несостоятельности швов и формирования свища. Для достижения вышеназванных целей в современной хирургии пищевода и желудка используются следующие аппараты:

• ***Линейные сшивающие аппараты*** используются для прошивания и закрытия просвета органа или сосуда с формированием двухрядного шва (в сосудистых линейных степлерах - трехрядного) при помощи скобок, расположенных в шахматном порядке, что важно для сохранения местного кровообращения. Высота скобок у большинства степлеров фиксирована, но у некоторых производителей могут регулироваться в зависимости от толщины тканей. Данные аппараты оснащены кассетами, которые можно сменить несколько раз во время операции. Длина линий скобок составляет от 30 до 90 мм, а высота скобок варьирует от 2,5 до 4,8 мм в зависимости от типа прошиваемой ткани: сосудистой – 2,5 мм, кишечной стенки — 3,5 мм, желудка или утолщенных тканей — 4,8 мм.

• ***Аппараты для наложения линейного шва анастомоза*** имеют интрегрированное режущее устройство. С их помощью обеспечивается формирование четырехрядного шва с одномоментным рассечением ткани между двумя внутренними линиями скобок. Этот вид степлеров применяется для пересечения и одномоментного ушивания обоих концов полого органа (например, кишки, бронха) или сосуда, а также для формирования анастомоза по типу «бок-в-бок». За одну операцию можно несколько раз сменить кассеты и выполнить прошивания. Высота скобок фиксирована, колеблется от 1,0 до 2,0 мм в зависимости от кассеты, длина линии скобок от 55 до 100 мм. Для минимально инвазивной хирургии были разработаны специальные эндоскопические степлеры, снабженные прямыми и артикуляционными кассетами, позволяющими расположить их в любой плоскости. Длина рабочей части аппаратов - 45 и 60 мм, высота закрытой скобки в зависимости от типа ткани варьирует от 0,75 до 2,3 мм.

• ***Циркулярные сшивающие аппараты*** предназначены для формирования циркулярных анастомозов. Принцип работы заключается в создании

циркулярного двухрядного шва с одновременной резекцией ткани во время прошивания. Высота скобок вариабельна и выбирается в зависимости от толщины ткани. Циркулярные степлеры используются для создания анастомозов пищевода, желудка и кишки типов «конец-в-конец» или «конец-в-бок». Диаметр головки аппаратов колеблется от 21 до 33 мм.

1.3. Вопросы безопасности использования хирургических степлеров.

В настоящее время вопрос о целесообразности применения сшивающих аппаратов для наложения пищеводных анастомозов продолжает оставаться актуальным. Преимущества механических анастомозов очевидны, это герметичность и асептичность операционного поля, уменьшение времени операций, степени травмы и воспалительной реакции тканей, а также удобство доступа при вмешательствах в узких, труднодоступных анатомических областях [20,21].

В то же время, анализ послеоперационных осложнений говорит о необходимости дополнительных исследований устройств и принципов работы степлеров с оценкой опасных жизнеугрожающих ситуаций, как следствие их дефектов. В 2004 году в США на основании базы данных Управления по контролю за качеством продуктов и лекарств (Food and Drug Administration, FDA, USA), содержащей доклады клиницистов об осложнениях, связанных с медицинскими процедурами (Manufacturer and User Facility Device Experience, MAUDE), были обобщены результаты использования степлеров за 9-летний период [22]. Было показано, что причиной осложнений в основном стали дефекты работы степлеров: недостаточное прошивание тканей, пересечение тканей без прошивания, деформация скоб, поломка инструментов и прочее. Кроме того, было установлено, что не разработаны научные принципы оптимального применения хирургических степлеров, в частности их взаимодействия с биологическими компонентами организма [23, 24]. Как следствие, в 2019 году было сообщено о росте числа осложнений, связанных с использованием сшивающих аппаратов. Анализ 41000 случаев использования хирургических

степлеров за период с 2011 по 2018 гг. установил более 32000 случаев их неисправностей, 9000 случаев серьезных осложнений и 366 летальных исходов.

При оценке рисков при использовании хирургических аппаратов были выявлены осложнения, связанные с:

- дефектами/поломками сшивающих степлеров;
- деформацией скоб, расхождением линии скрепочного шва
- выбором размеров скоб, несоответствующих толщине ткани;
- негативной реакцией тканей;
- инфекцией при неправильной стерилизации устройства.

Было установлено, что подобные ошибки увеличивают время операции и нередко требуют повторных вмешательств, приводя к сепсису, кровотечению, формированию свищей, рецидиву злокачественных заболеваний. Особенно проблемными являются поломки степлеров в эндоскопической хирургии, зачастую требующие конверсии доступа. S.O. Makanyengo с соавт. упомянули дефект работы линейного степлера, с которым столкнулись при выполнении лапароскопической рукавной резекции [25], когда аппарат пересек ткань при помощи встроенного ножа, но не наложил ряд скоб, с развитием внутрибрюшного кровотечения.

Большое значение для получения качественного шва имеют формирующие его скобы, как правило, фиксированной высоты. Некоторые модели сшивателей заряжаются скобками с изменяемой высотой, подбираемой соответственно типу ткани во время операции. Для правильного заживления линии шва необходимо учесть размер высоты скобы в закрытом состоянии исходя из неодинаковой толщины стенок органов желудочно-кишечного тракта (например, желудок). При большей высоте закрытой скобы есть вероятность возникновения дефекта механического шва, его несостоятельности и кровотечения, при малом - возникает ишемия, некроз тканей в области анастомоза [26]. Оптимально корректное сшивание предполагает необходимое время компрессии тканей [27], однако ее степень зависит, также, от состояния сшиваемых тканей, обусловленного

возрастом, сопутствующими заболеваниями, проведенной лекарственной и иной терапией и пр.

Если в начале эры сшивающих аппаратов скобки изготавливались из серебра и стали, то сегодня используется титан и его сплавы, обеспечивающие оптимальную биосовместимость и минимум воспалительной реакции тканей. Снижается толщина скобок, получили свое развитие и биодеградируемые скобы. В последние годы созданы скобы на основе высокоочищенного магниевого сплава, продемонстрировавшие отсутствие воспалительной реакции в течение 9 недель после операции и хорошую герметичность анастомоза [28].

Резюмируя, можно заключить, что для снижения риска осложнений, связанных с неисправностью хирургических степлеров, необходимо проводить их дальнейший анализ, в том числе, клинический по целому ряду показателей (характеристика сформированного механического шва для каждого типа степлера, измерение давления, силы срабатывания степлеров, оценка прочности линии шва, гемостаза и пр.).

1.4. Факторы риска осложнений при формировании пищеводных анастомозов.

Несостоятельность пищеводного анастомоза после эзофагопластики - одно из наиболее серьезных и потенциально смертельных осложнений. Последствиями могут быть не только септические осложнения (медиастинит, перитонит, нагноения раны на шее), но также и фибрилляция предсердий, пневмония, дыхательная недостаточность, необходимость в повторной операции или интубации дыхательных путей, которые ведут к увеличению сроков госпитализации и послеоперационной летальности [29,30] достигающей, по данным литературы, 35% [31-33]. Исследование 7595 случаев эзофагопластики показало, что несостоятельность анастомозов составляет около 10,6%, а в группах шейных и внутригрудных анастомозов - 12,3% и 9,3% соответственно [34].

Несостоятельность анастомозов приводит к серьезным последствиям не только в раннем послеоперационном периоде, но также и в отдаленном,

способствуя формированию стриктуры анастомоза и развитию дисфагии. В этой ситуации особое значение придается изучению причин, предрасполагающих факторов, мер предотвращения этого осложнения и способам ведения пациента в послеоперационном периоде.

Общество по изучению осложнений эзофагэктомии (Esophagectomy Complications Consensus Group, ECCG) определило термин «несостоятельность» как дефект всех слоев пищевода, анастомоза, линии шва или трансплантата, независимо от метода выявления [35], предложив три типа несостоятельности анастомоза (таблица 1). Известна классификация несостоятельности эзофагогастроанастомоза (таблица 2) Общества изучения хирургической инфекции (Surgical Infection Study Group), модифицированная T. Lerut с соавт. [36].

Клинические проявления несостоятельности анастомоза варьируются от полного отсутствия симптомов до фульминатного сепсиса, что зависит от таких факторов, как область расположения анастомоза, возможность дренирования очага, ограничение области несостоятельности и иных. Первыми признаками являются лихорадка, лейкоцитоз, повышение уровня С-реактивного белка в анализах крови, тахикардия. При несостоятельности шейного анастомоза предвестниками являются гиперемия, индурация кожных покровов, флюктуация в области раны, наличие в ране слюны, воздуха. В отдельных случаях инфекция может попасть в грудную полость, вызывая развитие медиастинита, абсцессов, трахеопищеводного свища. Такие признаки чаще проявляются при резекции пищевода трансторакальным способом, по сравнению с трансхиатальным, что объясняют различием в диссекции париетальной плевры [37].

Таблица 1. Классификация несостоятельности пищеводных анастомозов, ECCG, 2015

Типы	Описание
I	Локальный дефект, не требующий вмешательств, медикаментозного лечения или изменения диеты
II	Локализованный дефект, требующий малых вмешательств (ведение открытой раны, дренирование или установка стента)
III	Локализованный дефект, требующий оперативного лечения

Таблица 2. Классификация несостоятельности анастомозов

Grade	Несостоятельность	Определение	Лечение
I	Рентгенологическая	• Нет клинических признаков • Диагноз рентгенологический	• Не требует изменения лечения
II	Клинически малая	• Малые клинические признаки (воспаление п/о раны на шее, серома) • Выявленная рентгенологически несостоятельность внутригрудного анастомоза • Лихорадка, лейкоцитоз	• Исключение питания через рот • Антибактериальная терапия • Дренирование раны • Установка дренажа под рентгенологическим контролем
III	Клинически большая	• Выраженная несостоятельность анастомоза, требующая хирургического лечения • Малая несостоятельность + сепсис	• Установка стента • Хирургическая обработка раны • Ревизия анастомоза
IV	Некроз трансплантата	• Сепсис	• Удаление трансплантата

Несостоятельность внутриплеврального анастомоза проявляется болями в груди, сильной одышкой из-за бронхопневмонии, медиастинита, дыхательной недостаточности, скоплением жидкости в плевральной полости. Для выявления несостоятельности анастомоза рутинно проводят эзофагографию с контрастным

препаратом, как правило, водорастворимым. Компьютерная томография с контрастированием позволяет четко визуализировать область шеи, грудной клетки, брюшной полости, выявляя не только несостоятельность анастомоза, но также и другие патологические жидкостные скопления, которые необходимо дренировать. Некоторые хирурги выступают за рутинное проведение эзофагогастродуоденоскопии, как альтернативы контрастной рентгеноскопии, считая, что данное исследование не оказывает травмирующего действия на сформированный анастомоз, позволяя выявить ишемизированные участки или расхождение швов анастомоза, некроз трансплантата. Кроме того, эндоскопия показана пациентам с затруднением глотания и на ИВЛ [38].

Заживление пищеводных анастомозов обусловлено системными и местными факторами (таблица 3).

Таблица 3. Факторы, влияющие на заживление пищеводных анастомозов

Факторы	Примеры
Системные	• Выраженная недостаточность питания • Гиповолемия/гипотензия • Сердечно-сосудистые заболевания • Хроническая почечная недостаточность • Прием глюкокортикостероидов • Сахарный диабет • Курение • Системная химиотерапия
Местные	• Недостаточность кровоснабжения (артериального и венозного) • Поражение трансплантата (травма/воспалительные заболевания) • Избыточная компрессия тканей • Инфекция • Лучевая терапия

• ***Системные факторы***

Большинство пациентов - кандидатов на удаление пищевода - истощены ввиду дисфагии, анорексии из-за злокачественного поражения, недавней химио- или лучевой терапии, нарушения моторики [39]. Влияние предоперационного нутритивного статуса дискутируется и, по данным литературы, должно

учитываться при выделении группы высокого риска развития несостоятельности анастомозов. Индекс массы тела, уровень общего белка и альбумина относят к предикторам послеоперационных осложнений при лечении рака пищевода [40]. Снижение массы тела более чем на 20% от исходного, уровень сывороточного альбумина менее 3 г/дл - наиболее часто применяемые критерии. Есть данные о прямой корреляции низкого уровня сывороточного альбумина и осложнений после эзофагэктомии [41].

Необходимость и продолжительность дополнительной нутритивной поддержки перед операцией остается предметом споров. Считается, что энтеральное или парентеральное введение дополнительных пищевых добавок должно оказать благоприятное влияние на заживление анастомозов и снижение числа несостоятельности. По мнению ряда авторов, целесообразно наложение питательной гастростомы/еюностомы при невозможности полноценного питания через рот.

Одним из важных аспектов является коррекция гиповолемии перед операцией для минимизации спазма сосудов и улучшения кровоснабжения трансплантата. Предикторами несостоятельности анастомозов в ретроспективном анализе 137 пациентов после панкреатоэктомий, эзофагоэктомий или колэктомий явились низкий уровень сывороточного альбумина (менее 35 г/л), анемия (Нв менее 80 г/л), гипотензия, инотропные препараты и гемотрансфузии [42]. Риск несостоятельности был выше в 4 раза при приеме инотропов и в 3 раза – с пониженным АД.

В исследовании Общества торакальных хирургов было выявлено, что ожирение, сердечная недостаточность, ишемическая болезнь сердца, артериальная гипертензия, сахарный диабет, почечная недостаточность, курение, продолжительность операции более 5 часов, тип оперативного вмешательства влияют на состоятельность анастомозов [33]. Другое ретроспективное исследование из Великобритании показало, что на частоту несостоятельности эзофагогастроанастомоза влияют ИМТ и неоадъювантная химиотерапия, а также низкий уровень сывороточного альбумина [43].

• ***Местные факторы.***

Наиболее важными факторами, влияющими на прочность анастомоза, являются кровоснабжение трансплантата и отсутствие натяжения в области соустья [44]. Кровоснабжению пищевода обычно не придают большого значения ввиду сегментарного строения его артериальной системы, венозного оттока и выраженной сосудистой сети подслизистой оболочки остающейся его части.

Механическое повреждение и ишемия обусловливают повышенную экспрессию эндотелиального фактора роста сосудов (ЭФРС), который играет ключевую роль в неоангиогенезе. Связываясь с рецепторами на эндотелиоцитах, он вызывает их рост, пролиферацию, что в итоге ведет к образованию новых сосудов. Физиологические эффекты ЭФРС включают повышение проницаемости сосудов и вазодилатацию. Фактор роста фибробластов, специфический полипептид, также стимулирующий ангиогенез, а кроме того, имеющий рецепторы к фибробластам и гладкомышечным клеткам стенок сосудов. Трансформирующий фактор роста участвует в ангиогенезе, а также во всех фазах заживления анастомоза, регулируя экспрессию цитокинов и синтез коллагенов 1 и 3 типов. Данные факторы роста вызывают экспрессию металлопротеиназ, которые участвуют в деградации компонентов внеклеточного матрикса [54].

Обильное кровоснабжение желудка в первую очередь становится основанием выбора в его пользу при замещении пищевода. После мобилизации желудка кровоснабжение его дна ухудшается из-за пересечения коротких артерий желудка, левой желудочной и правой желудочно-сальниковой артерий [45]. Область дна желудка, часто используемая для анастомозирования, ишемизируется вследствие мобилизации желудка, что становится причиной плохого заживления соустья. Таким образом, необходима осторожность для сохранения адекватного кровоснабжения дна из бассейнов правой желудочно-сальниковой и правой желудочных артерий и вен. Препятствуют заживлению анастомоза предшествующие операции на желудке с развитием хронического воспаления и нарушением его кровоснабжения. Серьезным предиктором несостоятельности является неоадъювантная химиолучевая терапия рака пищевода [46].

1.5. Технические аспекты формирования пищеводных анастомозов

В настоящее время известно множество техник формирования пищеводных анастомозов (конец-в-конец, конец-в-бок и бок-в-бок), включающих ручные способы (непрерывный или узловой, однорядный или двухрядный, рассасывающиеся и нерассасывающиеся швы), механические (циркулярные и линейные швы) и гибридные техники, сочетающие ручные и механические швы. При любой технике основной принцип успешного исхода заключается в формировании анастомоза с захватом всех слоев стенок пищевода и трансплантата без натяжения и отсечением лишних тканей.

Сравнению техник формирования анастомозов посвящен ряд исследований. В мета-анализе X.F. Deng продемонстрировал низкую частоту несостоятельности анастомозов, выполненных линейными сшивающими аппаратами в сравнении с ручными [47]. Иной мета-анализ этих авторов не выявил различий по частоте несостоятельности при использовании циркулярных и линейных степлеров [48], при этом частота несостоятельности шейных анастомозов была выше, чем внутригрудных, независимо от техники исполнения.

На состоятельность соустья влияет, также, путь проведения трансплантата. При исследовании результатов трансхиатальной эзофагэктомии с расположением трансплантата в заднем средостении у 1030 пациентов была зафиксирована несостоятельность анастомоза в 13% случаев, у 7 пациентов с загрудинным проведением желудочного трансплантата частота несостоятельности составила 86% [49]. В качестве причин рассматривают увеличение длины трансплантата при его расположении за грудиной, относительное отсутствие окружающих мягкотканных структур, поверхностное расположение анастомоза. При расположении трансплантата в заднем средостении анастомоз подкреплен сзади превертебральной фасцией, латерально – футляром сонной артерии, спереди – мембранозной частью трахеи, что предохраняет его от внутреннего избыточного давления.

Относительно недавно было установлено, что на процесс заживления анастомоза влияет микробиота. Систематический обзор 8 рандомизированных исследований, включающий 1668 пациентов выявил, что частота несостоятельности анастомоза значительно ниже у пациентов, перенесших периоперационную деконтаминацию желудочно-кишечного тракта по сравнению с группой, получавшей только системную антибиотикопрофилактику. Оральная деконтаминация снизила риск несостоятельности анастомоза независимо от локализации анастомоза в верхнем или нижнем отделе ЖКТ [50].

Для предотвращения несостоятельностей анастомозов хирургами применяются различные способы. Как было отмечено, ишемия области анастомоза играет ключевую роль в заживлении раны, исходя из этого ряд хирургов используют так называемое ишемическое прекондиционирование, заключающееся в частичном пересечении питающих сосудов в области дна желудка перед удалением пищевода для улучшения микроциркуляции желудка («феномен задержки») [51]. Время между частичной деваскуляризацией и последующей эзофагопластикой остается предметом дискуссий составляя, по данным литературы, от 4-5 до 30 дней [52,53]. Другим способом профилактики несостоятельности является использование лоскута сальника на ножке (оментопластика) [55-58]. Развитие получили биологические герметики (фибриновый клей), их применение продемонстрировало снижение числа несостоятельности пищеводных анастомозов [59].

Несостоятельность пищеводного анастомоза остается существенной проблемой при реконструкции ЖКТ после резекции пищевода, несмотря на улучшение понимания механизмов заживления анастомозов, возможность оптимизации факторов риска, совершенствование хирургических, эндоскопических техник.

1.6. Реконструктивные вмешательства при операциях на пищеводе

• ***Реконструктивные операции при эзофагопластике.***

В настоящее время описано множество способов восстановления непрерывности ЖКТ после резекции пищевода, они классифицируются по типу трансплантата (желудок, тонкая и толстая кишка), локализации пищеводного анастомоза (шейный или внутригрудной), методу сшивания (ручные и механические с применением циркулярных и линейных степлеров) [60]. В 2017 году было опубликовано международное исследование по хирургии рака пищевода и пищеводно-желудочного перехода, в котором, путем опроса практикующих хирургов, были рассмотрены современные хирургические тенденции. В 2014 году 95% респондентов предпочитали использовать для замещения пищевода желудочный трансплантат, 54% выполняли анастомоз на шее, 46% - в плевральной полости; 64% опрошенных использовали ручные техники, остальные 36% - аппаратные методики, для наложения внутриплевральных анастомозов 77% предпочитали механический шов [61].

Техника ручных анастомозов занимает много времени, и качество исполнения зависит от опыта оперирующего хирурга. Тем не менее, многие специалисты предпочитают ручной шов для наложения соустья с пищеводом считая, что при использовании аппаратов не достигается достаточного гемостаза и герметичности [62]. Кроме того, механический шов не используется при наличии рубцовых изменений тканей, воспалительных процессов и пр. Выбор способа наложения соустья, подбор оптимального оборудования и техники продолжает обсуждаться.

Многолетняя практика формирования пищеводных анастомозов конец-в-конец на шее с использованием циркулярных степлеров сократила время наложения анастомоза, обеспечила его герметичность, позволила сформировать анастомоз определенного диаметра [63,64]. Наряду с этим было отмечено, что циркулярные анастомозы предопределяют высокую частоту образования стриктур, коррелирующая с диаметром степлера [65,66,67], так как

внутрипросветный механический шов разделяет слизистый слой, способствуя вторичному рубцеванию линии анастомоза. Со временем результаты новых исследований дали основание опровергнуть эту гипотезу. В частности, J. Wang с соавт. исследовали результаты формирования циркулярных анастомозов на шее степлерами 21 мм (n=69) и 25 мм (n=93) при операции McKeown, используя метод псевдорандомизации (n=57 в каждой группе) [68]. При оценке осложнений, кровопотери, койко-дней значимых различий между группами не было выявлено.

Для повышения качества операций были предложены способы формирования анастомозов при помощи линейных степлеров. В 1998 году J.M. Collard первым внедрил полумеханический способ формирования соустья между задними стенками шейного отдела пищевода желудочного трансплантата по типу бок-в-бок при помощи линейного степлера, с наложением непрерывного ручного шва на переднюю стенку с частотой несостоятельности 6% [69]. Данный способ минимально травматичен за счет отсутствия натяжения тканей, с максимальным сохранением кровоснабжения трансплантата, возможностью получения анастомоза большего диаметра, в частности, при сравнении с триангулярными линейными и циркулярными анастомозами, у которых размер просвета зависит от исходного диаметра пищевода [70]. В 2000 году M.B. Orringer [71] представил свою модификацию данной техники, которая заключалась в формировании анастомоза бок-в-бок на шее между задней стенкой пищевода и передней стенкой желудочного трансплантата с использованием механического шва (overlap-метод). По сравнению с ручными и механическими циркулярными такие анастомозы показали высокую степень надежности, меньшее количество случаев несостоятельностей (2,7% по данным M.B. Orringer). Со временем было предложено множество вариантов анастомоза Collard. Из последних можно выделить модификацию K. Sugimura с соавт., которые описали механический вариант анастомоза J.M. Collard [72]. Сравнивая с контрольной группой ручных анастомозов, они заключили, что частота несостоятельности была сопоставима, однако наблюдалось значительное снижение числа стриктур в основной группе.

Основное ограничение использования данного способа – короткий шейный отдел пищевода (меньше 4 см).

Безусловно, каждый способ имеет свои преимущества и недостатки, по их сравнению проведено немало исследований, но результаты остаются противоречивыми. S.H. Blackmon с соавт. [73] в свое исследование включили 214 пациентов, которым была выполнена эзофагопластика по поводу рака пищевода. Путем псевдорандомизации 69 пациентов они сравнили три техники формирования внутригрудных пищеводных анастомозов: ручную и механические с использованием линейных и циркулярных степлеров (по 23 в каждой группе). Не было выявлено статистически значимых различий по частоте несостоятельности анастомозов во всех трех группах (4,3%, 8,7% и 4,3% соответственно), наибольшее число стриктур было в группе ручных анастомозов (34,8%, в группах механических анастомозов - 8,7%). При анализе результатов операций у 147 пациентов группы механических циркулярных анастомозов не выявлено связи между размером степлера и возникновением стриктуры. Было заключено, что наиболее предпочтительны механические варианты анастомозов в конфигурации бок-в-бок.

Th.N. Price в 2013 году представил расширенный обзор техник формирования анастомозов у 432 пациентов [74], в том числе 62% внутриплевральных и 38% шейных, с использованием линейных степлеров в 60%, модифицированного способа Collard в 16%, ручного в 13% и циркулярного швов в 11% случаев. Несостоятельность III и IV степеней по шкале осложнений Clavien-Dindo была выявлена у 4,6% пациентов группы линейных степлеров, у 7% – ручных, у 6,2% – циркулярных анастомозов и у 3% – в модификации Collard. Авторы заключили, что число клинически значимых несостоятельностей шейных и внутриплевральных анастомозов сопоставимы, ручные анастомозы более склонны к несостоятельности, а механические способы с использованием линейных степлеров связаны с меньшим риском развития стриктур анастомозов.

D. Zhou с коллегами в 2015 году опубликовали первый мета-анализ по сравнению результатов формирования пищеводно-желудочных анастомозов при

помощи циркулярных и линейных степлеров, в который включили 5 крупных исследований разных авторов; всего было рассмотрено 840 пациентов (523 – линейные и 317 – циркулярные). Согласно полученным данным, несостоятельность анастомозов была отмечена во всех группах, достоверных различий между ними не было. Частота возникновения стриктур анастомозов была значительно ниже в группе применения линейных степлеров [48].

В последнее время с внедрением минимально-инвазивных техник операций предметом обсуждения являются не только способы наложения пищеводных анастомозов, но и их локализация. Шейный и внутриплевральный пищеводные анастомозы имеют широко распространение, и каждый имеет свои преимущества. Исторически формирование шейного пищеводного анастомоза было введено в практику ввиду катастрофических последствий несостоятельности внутриплеврального анастомоза, при котором летальность достигала 60%. В 2016 году проведено открытое рандомизированное мультицентровое сравнительное исследование шейных и внутриплевральных анастомозов после малоинвазивных эзофагопластик [75]. Внутриплевральный анастомоз показал низкую частоту несостоятельности и стриктуры, что объясняется сохранением обильной васкуляризации этой зоны. Кроме того, сегодня существенно выросли возможности лечения несостоятельности внутриплеврального анастомоза. Все это является основанием для выбора в его пользу в условиях эндоскопической хирургии.

Способ эзофагопластики по McKeown с формированием анастомоза с пищеводом на шее является методом выбора при раке средней трети пищевода ввиду таких особенностей, как отсутствие местного рецидива и возможность контролировать несостоятельность анастомоза. В ряде стран (Япония, Китай и др.) данный способ наиболее распространен в лечении заболеваний пищевода [76].

При невозможности формирования желудочного трансплантата (при сочетанных ожогах пищевода и желудка, его деформации) альтернативами являются толстая и тонкая кишка. Толстокишечная эзофагопластика оправдана и

при кардиоэзофагеальном раке для предотвращения рецидива заболевания. Выделяют первичную толстокишечную пластику, сразу после резекции пищевода и вторичную при некрозе трансплантата, критических стриктурах и т.д. [77]. Толстокишечная пластика имеет как достоинства, так и недостатки, к которым относят наличие или развитие местной патологии кишки, утрату функции абсорбции, что приводит к диарее, риск растяжения и удлинения трансплантата, с потребностью повторного хирургического вмешательства [78]. Кроме того, проблемы толстокишечной эзофагопластики обусловлены вариабельностью сосудистой анатомии. При толстокишечной эзофагопластике формируется шейный эзофагоколоанастомоз, трансплантат проводится на шею в заднем средостении и загрудинно. Так как просвет кишки шире, чем пищевода, важно добиться четкого сопоставления краев трансплантата и культи пищевода с захватом слизистой оболочки.

Пластику пищевода тонкой кишкой впервые описал Ру в 1907 году. Сторонники этого способа отмечают обильное кровоснабжение, диаметр просвета, близкий к диаметру пищевода, а также протяженность тонкой кишки, что позволяет сформировать трансплантат необходимой длины [79]. К недостаткам данного трансплантата относится формирование избыточных петель, с нарушением его функции. Для улучшения кровоснабжения кишки возможно наложение микрососудистых анастомозов с внутренней грудной артерией, что, по мнению ряда ученых, безопасно и выполнимо в случаях неудач с иными типами пластик [80].

Таким образом, в результате множества проведенных исследований по методам реконструкции верхних отделов ЖКТ были разработаны различные способы формирования пищеводных анастомозов с применением механического шва. Результаты их использования неоднозначны и требуют дальнейшего изучения. Для замещения пищевода предпочтение отдается желудочному трансплантату, при вторичной эзофагопластике выбором является толстокишечный. На сегодняшний день нет крупных рандомизированных

исследований по изучению результатов формирования механических эзофагоколоанастомозов.

• ***Реконструктивные операции при гастрэктомии.***

Рак желудка занимает 3 место среди ведущих причин онкологической смертности во всем мире [81, 82]. Хирургическое лечение с лимфодиссекцией относится к основным, минимально-инвазивные способы выполнения гастрэктомии при ранних формах рака желудка предпочитают 50% хирургов, в то время как при местно-распространенных – только 33%. За последние 6 лет процент хирургов, применяющих ручной шов для наложения эзофагоеюноанастомоза вырос до 16%, большинство же использует механический: 61% - циркулярный, 23% - линейный.

При гастрэктомии реконструкция путем наложения механического циркулярного эзофагоеюноанастомоза является стандартом. Ее отличительный момент – фиксация головки сшивающего аппарата в абдоминальный отдел пищевода кисетным швом, особенно сложный при лапароскопическом доступе. Эта процедура осложняется при глубоком расположении операционного поля, особенно у тучных пациентов, что нередко становится причиной расширения оперативного доступа. Во избежание таких проблем хирурги прибегают к интракорпоральному анастомозу, однако, при данной процедуре возникает техническая проблема закрепления головки степлера в культе пищевода кисетным швом под контролем лапароскопа. Множество авторов предложили способы упрощения этого этапа, например, Sh. Takiguchi предложил формировать кисетный шов аппаратом Endostitch [83], Sh. Usui адаптировал инструмент для наложения кисетного шва к условиям лапароскопии [84], T. Matsuda описал способ наложения ручного шва на культю пищевода [85]. В литературе описан способ наложения экстракорпорального кисетного шва при помощи стандартного иглодержателя через мини-лапаротомный доступ, но он также имеет недостаток в виде узкого оперативного доступа [86]. Для эффективного формирования эзофагоеюноанастомоза были разработаны циркулярные аппараты для трансорального наложения швов, впервые примененные при лапароскопической

гастрэктомии O. Jeong и Y.K. Park [87], и не нашедшие, тем не менее, широкого применения ввиду их стоимости, риска бактериального заражения брюшной полости и повреждения слизистой пищевода. Исходя из этих данных было показано, что линейные степлеры для формирования пищеводных анастомозов имеют явные преимущества [88]. Основным ограничением их использования является недостаточная длина культи пищевода, его втяжение в грудную полость, ограничение края ушивания и натяжение области анастомоза, что в может вести к несостоятельности. По этой причине некоторые специалисты не рекомендуют накладывать анастомоз линейными степлерами при поражении верхней трети желудка, кардиоэзофагеального перехода и нижней трети пищевода. В 2010 году K. Inaba описал новый overlap-метод эзофагоеюностомии, отметив его безопасность и положительные результаты операций [89].

По мнению ряда хирургов, анастомозы, наложенные при помощи линейных степлеров, демонстрируют меньшее количество послеоперационных осложнений. K.K. Chang сообщил о результатах сравнения линейных эзофагоеюноанастомозов по типу бок-в-бок с ушиванием энтеротомии ручным швом (модифицированный Orringer) с ручными. При рентгенологической оценке несостоятельности эзофагоеюноанастомозов, их число было меньше в группе механических швов (2,5% vs 6,3%), при этом без клинических проявлялений. Частота стриктур составила 3,1% в группе ручных и 2,5% в группе механических анастомозов [90]. В 2016 году K. Chen опубликовал 7-и летний опыт лапароскопических гастрэктомий и сравнил 4 техники формирования анастомозов [91]. Результаты отображены в таблице 4.

Авторы рекомендуют тот или иной способ анастомозирования исходя из локализации опухоли, однако, окончательный выбор остается за оперирующим хирургом. Дельтаобразные и линейные анастомозы по типу бок-в-бок накладывали при поражениях тела и дна желудка. При раке кардии накладывали анастомозы конец-в-бок при помощи циркулярных степлеров при условии негативного края резекции. Также было заключено, что при наличии у хирурга

большого опыта в лапароскопической хирургии методом выбора могут быть ручные способы.

Таблица 4. Результаты применения техник формирования анастомозов (K. Chen с соавт., 2016)

	Техника 1 (n=18)	**Техника 2 (n=22)**	**Техника 3 (n=31)**	**Техника 4 (n=10)**
Время операции, мин	305,6	266,8	297,9	278,0
Этап анастомозирования, мин	57,5	40,0	67,2	39,0
Несостоятельность, n	1	-	-	-
Стриктура, n	1	2	-	-

Техники: 1 – циркулярные механические анастомозы, 2 – анастомозы по типу бок-в-бок с применением линейных степлеров, 3 – ручные анастомозы по типу бок-в-бок, 4 – дельтаобразные анастомозы с применением линейных степлеров.

Формирование анастомозов с пищеводом остается ключевым моментом операций, включающих реконструкцию верхних отделов ЖКТ, ввиду предрасположенности к развитию специфических осложнений. Несостоятельность пищеводных анастомозов является одной из ведущих причин послеоперационной летальности, а стриктура влияет на качество жизни пациентов. На благоприятное заживление пищеводных анастомозов оказывают влияние множество факторов, среди них техника формирования анастомоза считается основным. Поэтому хирурги находятся в постоянном поиске оптимального способа наложения анастомоза для устранения осложнений, связанных с ним. Проведенные за последние десятилетия исследования показали, что нет идеальной техники, и что нужно еще больше исследований по этому вопросу для достижения консенсуса.

Хирургические степлеры широко используются для наложения анастомозов между органами желудочно-кишечного тракта, что обусловлено рядом преимуществ механического шва: герметизм, простота выполнения, сокращение времени операции, асептичность операционного поля, минимальная реакция тканей. Однако описаны и существенные недостатки механических анастомозов, которые могут привести к серьезным осложнениям в раннем и отдаленном

послеоперационном периодах. Большинство авторов в своих наблюдениях указывают на проблемы, связанные со сложностью контроля за наложением механического соустья, что может привести либо к недостаточному сопоставлению краев анастомозируемых органов, либо, напротив, к избыточному их сдавлению с развитием ишемии тканей по линии шва. В обоих случаях существенно возрастает риск несостоятельности анастомоза в раннем послеоперационном периоде, особенно при формировании на шее. Проблемой отдаленных сроков после вмешательства являются рубцовые стриктуры пищеводных анастомозов, риск развития которых, по мнению некоторых авторов, увеличивается при использовании механического шва. Авторы обосновывают свою точку зрения ригидностью определенных видов подобных анастомозов (например, циркулярных с использованием неабсорбируемых скобок), что не позволяет им формироваться с сохранением достаточного просвета. Кроме того, возможны дополнительные сложности и риски при лечении рубцовых стриктур механических анастомозов с использованием баллонной дилатации или эндоскопического бужирования.

Ввиду отсутствия крупных рандомизированных клинических исследований нет убедительных доказательств, и даже в нынешнюю эпоху роботизированной хирургии все еще продолжаются дискуссии по поводу техник анастомозирования. Безусловно, качественный современный послеоперационный уход за пациентами сыграл значимую роль в улучшении общих результатов эзофагэктомии, но пищеводный анастомоз остается ахиллесовой пятой этой операции. В связи с этим необходимо больше исследований и сотрудничества экспертов для улучшения клинических результатов.

ГЛАВА 2
МАТЕРИАЛ И МЕТОДЫ ИССЛЕДОВАНИЯ

2.1 Протокол исследования

Объект исследования

Протокол настоящего исследования основан на оценке результатов хирургического лечения пациентов с заболеваниями пищевода и желудка, оперированных с использованием различных технологий формирования анастомоза с пищеводом.

Критерии включения больных в исследование:

- плановая резекция пищевода с одномоментной эзофагопластикой;
- отсроченная реконструктивная пластика пищевода у больных, ранее перенесших его удаление;
- плановая гастрэктомия с реконструкцией на петле по Ру;
- наложение анастомоза с пищеводом с использованием механического или ручного шва;
- высокая комплаентность больного;
- письменное информированное согласие больного на участие в исследовании.

Критерии невключения больных в исследование:

- экстренное хирургическое вмешательство;
- невозможность наблюдения пациента в течение 12 месяцев после операции;
- низкая комплаентность пациента;
- наличие письменного отказа больного от исследования.

Критерии исключения больных из исследования:

- полумеханический способ формирования анастомозов с пищеводом;
- отклонение от протокола исследования;
- желание пациента выйти из данного исследования.

Дизайн настоящего исследования:

В настоящее одноцентровое нерандомизированное исследование на ретроспективно-проспективной основе было включено 109 пациентов, отобранных согласно критериям включения и перенесших плановое хирургическое вмешательство по поводу доброкачественных и злокачественных заболеваний пищевода и желудка. Всем больным была выполнена эзофагопластика, либо гастрэктомия с формированием механических, либо ручных анастомозов с пищеводом. Исследование было основано на непосредственной клинической оценке состояния больных и результатов их лечения, а также анализе данных медицинских архивов. Основной задачей данного исследования была сравнительная оценка использования механического шва при формировании анастомозов с пищеводом.

Методологические аспекты исследования

Для реализации целей и задач настоящего исследования научному анализу подвергались такие параметры, как пол и возраст пациентов, индекс массы тела по Кетле (ИМТ), наличие и характер сопутствующих заболеваний, лабораторные показатели (общий белок, альбумин, гемоглобин).

Оценку соматического статуса осуществляли в соответствии с индексом коморбидности Charlson (Charlson Comorbidity Index, CCI). Анестезиологический риск (таблица 5) оценивали в соответствии со шкалой Американского общества анестезиологов (American Society of Anesthesiologists, ASA). Стадирование рака проводили по классификации TNM-8 (2017 года).

Таблица 5. Классификация физического статуса пациентов по шкале Американского общества анестезиологов (обновленная, 2020 г.)

ASA	Определение	Примеры
I	Здоровый пациент	Здоровый, не курящий, мало употребляющий алкоголь.
II	Пациент с незначительным системным заболеванием	Незначительные заболевания без существенных функциональных отклонений. Пациент курит, алкоголь употребляет умеренно. Ожирение (30<ИМТ<40 кг/м^2). Хорошо контролируемые сахарный диабет / артериальная гипертензия. Незначительное легочное заболевание
III	Пациент с тяжелым системным заболеванием	Значительные функциональные ограничения; одно или несколько заболеваний от средней до тяжелой степени. Нелеченые сахарный диабет или артериальная гипертензия, хроническая обструктивная болезнь легких, морбидное ожирение (ИМТ≥40 кг/м^2), активный гепатит, алкогольная зависимость или злоупотребление алкоголем, имплантированный кардиостимулятор, умеренное снижение фракции выброса, терминальная почечная недостаточность с регулярно проводимым плановым диализом, наличие в анамнезе (>3 мес) инфаркта миокарда, инсульта, транзиторной ишемической атаки или коронарного стентирования
IV	Пациент с тяжелым системным заболеванием, представляющим реальную угрозу для жизни	Недавние (<3 мес) инфаркт миокарда, инсульт, транзиторная ишемическая атака или коронарное стентирование, сохраняющаяся кардиальная ишемия или тяжелая дисфункция клапанов сердца, значительное снижение фракции выброса, шок, сепсис, синдром диссеминированного внутрисосудистого свертывания, респираторный дистресс-синдром или терминальная почечная недостаточность с нерегулярным диализом
V	Пациент, который, не выживет без операции	Разрыв брюшной/грудной аневризмы, политравма, интракраниальное кровоизлияние со смещением структур головного мозга, ишемия кишечника при сопутствующей выраженной кардиальной патологии или мультиорганной/системной дисфункции
VI	Пациент с констатированной смертью мозга (донор)	

Характеристика интраоперационных параметров основывалась на сравнительной оценке продолжительности операции в целом, а также непосредственно этапа формирования пищеводных анастомозов. Послеоперационный анализ включал изучение продолжительности пребывания в ОРИТ, сроков проведения рентгенологического обследования пищеводных анастомозов, частоты развития осложнений в раннем и отдаленном послеоперационных периодах.

При анализе несостоятельности пищеводных анастомозов использовалась модифицированная шкала Общества по изучению хирургической инфекции (Surgical Infection Study Group). Остальные осложнения были классифицированы в соответствии со шкалой Clavien-Dindo (таблица 6).

Таблица 6. Классификация хирургических осложнений по Clavien-Dindo

Степень	Определение
I	Любые отклонения от нормального послеоперационного течения, не требующие медикаментозного лечения или хирургического, эндоскопического, радиологического вмешательства. Терапевтическое лечение, лечение раневой инфекции
II	Требуется лечение в виде гемотрансфузии, энтерального или парентерального питания
III	Требуется хирургическое, эндоскопическое или радиологическое вмешательство
IIIa	Вмешательство без общего обезболивания
IIIb	Вмешательство под общим обезболиванием
IV	Жизнеугрожающие осложнения (включая осложнения со стороны ЦНС), требующие интенсивной терапии, наблюдения в отделении реанимации, резекции органа
IVa	Недостаточность одного органа
IVb	Полиорганная недостаточность
V	Смерть больного

Результаты лечения в отдаленном периоде изучали через 6 месяцев и далее после операции, прибегая к непосредственному вызову и обследованию больных, а также анкетированию по специальному опроснику оценки качества жизни, в том

числе прибегая к телефонному опросу. Важной составляющей оценки функции анастомозов с пищеводом явилось изучение развития их рубцовых стриктур. Стриктурой анастомоза считали стеноз I степени и выше по классификации стриктур пищевода и пищеводных анастомозов Ю.И. Галлингера и Э.А. Годжелло (1999). Кроме того, в отдаленные сроки после вмешательства проводилась оценка качества жизни и самочувствия пациентов на основании разработанного опросника.

Место проведения исследования:

Клинической базой проведения исследования явилось отделение торако-абдоминальной хирургии и онкологии ФГБНУ «РНЦХ имени академика Б.В. Петровского», г. Москва.

Время проведения исследования:

Результаты хирургического лечения вышеназванных групп больных были обобщены за период с марта 2013 года по февраль 2022 года.

2.2 Общая характеристика клинических наблюдений

Для реализации цели и задач данного исследования 109 пациентов с заболеваниями пищевода и желудка были распределены на две группы, в зависимости от вида выполненного планового хирургического вмешательства. В пределах этих групп были выделены подгруппы, в которые вошли больные с механическим и ручным вариантами наложения пищеводных анастомозов.

Первую группу составили больные, оперированные по поводу доброкачественных и злокачественных заболеваний пищевода, которым была выполнена субтотальная резекция пищевода с одномоментной эзофагопластикой, либо отсроченное реконструктивное вмешательство в связи с ранее удаленным пищеводом, с наложением механического (подгруппа 1.1), либо ручного анастомоза (подгруппа 1.2) с пищеводом из цервикального доступа. Во вторую группу вошли больные раком желудка, перенесшие гастрэктомию с

реконструкцией на петле по Ру с формированием механического (подгруппа 2.1) или ручного (подгруппа 2.2) эзофагоэнтероанастомоза.

Распределение больных в указанных группах и подгруппах показано на рисунке 1.

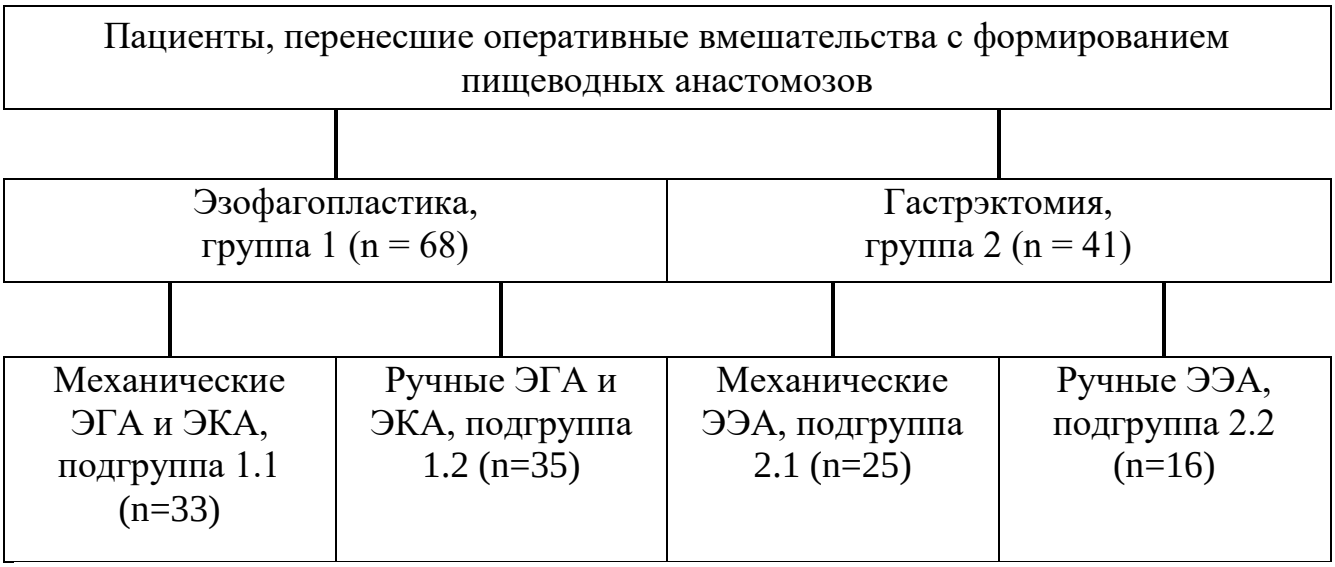

ЭГА – эзофагогастроанастомоз; ЭКА – эзофагоколоанастомоз; ЭЭА - эзофагоэнтероанастомоз

Рисунок 1. Распределение больных по группам сравнения

2.3 Клиническая характеристика пациентов, перенесших эзофагопластику (1 группа)

В данную группу был объединено 68 пациентов, в подгруппу 1.1 вошло 33 (48,5%) пациента, в подгруппу 1.2 – 35 (51,5%) пациентов. Медиана возраста в подгруппе 1.1 составила 59,5 лет (от 21 до 77 лет), в подгруппе 1.2 - 46 лет (от 22 до 72 лет). Сравнительная характеристика клинических параметров у больных первой группы представлена в таблице 7.

При анализе таблицы можно видеть, что в обеих группах превалировали женщины (63,7% в подгруппе 1.1 и 54,3% в подгруппе 1.2). Расчет ИМТ показал одинаковое соотношение больных с нормальной массой тела, но, в подгруппе 1.2 количество больных с дефицитом массы тела было больше из-за преобладания пациентов с рубцовыми стриктурами пищеводами и нарушением перорального питания (6,1% в подгруппе 1.1 и 22,8% в подгруппе 1.2), в то время как в подгруппе 1.1 были пациенты и с ожирением (12,1%). При оценке

анестезиологического риска, при сравнении подгрупп, превалировал класс III (72,7 в подгруппе 1.1 и 65,7% в подгруппе 1.2).

Таблица 7. Сравнительная характеристика клинических параметров больных 1 группы

Параметр	Подгруппа 1.1	Подгруппа 1.2	*p*
Всего	33	35	
Мужчины/женщины	12:21	16:19	
Возраст, ср. значение (min-max)	56,1±2,4 (21–77)	46,5±13,1 (22–72)	0,003*
Альбумин, г/л			
25-29,9	2	2	0,9
30-34,9	10	8	0,1
>35	21	25	0,2
Общий белок, г/л			
<50	1	1	0,9
50-54,9	3	1	0,1
55-60	3	2	0,4
>60	26	31	0,27
Гемоглобин, г/л			
90-120	12	12	0,85
>120	21	23	0,52
ИМТ, (кг/м^2)			
<16	–	2	0,2
16–18,49	2	6	0,12
18,5–24,9	16	19	0,70
25–29,9	13	9	0,34
30–34,9	3	–	0,24
35–40	1	–	1
ASA			
II	6	9	0,1
III	24	23	0,1
IV	3	3	0,2
Индекс коморбидности (баллы)			
0	8	9	0,73
1	2	6	0,12
2	2	7	0,06
3	7	4	0,22
4	5	7	0,71
5	4	-	0,11
6	5	2	0,14

*Расчет при помощи критерия Манна-Уитни

В нижеприведенной таблице 8 представлены диагнозы, явившиеся показаниями к оперативным вмешательствам в 1 группе.

Таблица 8. Основные диагнозы у больных 1 группы

Диагноз	Подгруппа 1.1	Подгруппа 1.2	*p*
Рак пищевода	14 (42,4%)	2 (5,7%)	<0,001
Стриктура пищевода	6 (18,2%)	20 (57,1%)	0,001
Кардиоспазм 3–4 ст.	9 (27,3%)	8 (22,8%)	0,67
Функционирующие эзофагостома/гастростома	3 (9,1%)	4 (11,4%)	0,75
Множественные дивертикулы пищевода	1 (2,7%)	–	0,30
Пищеводно–респираторный свищ	–	1 (2,8%)	0,33

В подгруппе 1.1 пациентов с раком пищевода было больше (42,4% vs 5,7%), две пациентки из этой подгруппы перенесли 6 курсов ПХТ после гастрэктомии, для оперативного лечения в отделение поступили по поводу рецидива рака эзофагоэнтероанастомоза. В подгруппе 1.2 преобладало число пациентов, страдающих стриктурой пищевода (57,1% vs 18,2%), всем им ранее проводились курсы бужирования стриктур, ввиду неэффективности принято было решение о проведении эзофагопластики.

Детальная характеристика этой группы пациентов приводится в таблице 9.

Таблица 9. Характеристика больных раком пищевода 1 группы

Параметр	Подгруппа 1.1 (n=14)	Подгруппа 1.2 (n=2)
Локализация (отдел)		
средне-грудной	7 (50%)	-
нижне-грудной	6 (42,8%)	-
КЭР (Siewert I)	1 (7,2%)	1 (50%)
Клиническая стадия (аденокарцинома)		
IIb	2 (14,4%)	-
III	4 (28,6%)	-
IVa	-	1 (50%)
Клиническая стадия (плоскоклеточный рак)		
II	4 (28,6%)	1 (50%)
III	2 (14,4%)	-
IVa	2 (14,4%)	-
Дифференцировка		
G1	2 (14,4%)	-
G2	11 (78,6%)	2 (100%)
G3	1 (7,2%)	-

В таблице 10 приведена структура и частота встречаемости основных сопутствующих заболеваний у больных 1 группы, при сравнении группы значимо не различались. В общей структуре сопутствующих заболеваний преобладали болезни сердечно-сосудистой системы.

Таблица 10. Сопутствующие заболевания у больных 1 группы

Сопутствующая патология	Подгруппа 1.1	Подгруппа 1.2	*p*
Ишемическая болезнь сердца	12 (36,4%)	8 (22,8%)	0,22
Сахарный диабет	3 (9,1%)	4 (11,4%)	0,75
Гипертоническая болезнь	12 (36,4%)	8 (22,8%)	0,22
Хроническая обструктивная болезнь легких	2 (6,1%)	1 (2,8%)	0,69
Желчнокаменная болезнь	4 (12,1%)	2 (5,7%)	0,93
Железодефицитная анемия	9 (25%)	7 (20%)	0,48
Посттромбофлебитический синдром	2 (6,1%)	1 (2,8%)	0,69
Мультифокальный атеросклероз	12 (36,4%)	7 (20%)	0,13
Пищеводно-респираторный свищ	1 (3,1%)	4 (11,4%)	0,18

Пациенты с удаленным ранее пищеводом поступали, соответственно, со сформированными эзофагостомой и гастростомой. В подгруппе 1.1 таких пациентов было 3 (9,1%), таблица 11.

Таблица 11. Показания к удалению пищевода в подгруппе 1.1

Пациенты	Показание
С., 38 л.	Разрыв пищевода
Р., 63 года	Несостоятельность швов пищевода после удаления ГИСО* пищевода
П., 68 лет.	Несостоятельность культи пищевода после оперативного лечения по поводу ущемленной грыжи ПОД**, некроз стенки желудка

*ГИСО – гастроинтестинальная стромальная опухоль, **ПОД – пищеводное отверстие диафрагмы.

Первому пациенту пищевод был удален в результате его спонтанного разрыва (синдром Бурхаве). Пациентке с ущемленной грыжей ПОД, некрозом стенки желудка в анамнезе была проведена операция в объеме проксимальной

субтотальной резекции желудка, наложения гастростомы. Послеоперационный период был осложнен несостоятельностью швов культи пищевода, отграниченным перитонитом, медиастинитом, по поводу чего была выполнена релапаротомия, субтотальная резекция пищевода с выведением эзофагостомы на шее, повторная гастростомия, дренирование средостения.

У ряда пациентов в анамнезе были оперативные вмешательства на органах грудной клетки и брюшной полости (таблица 12):

Таблица 12. Ранее перенесенные операции в подгруппе 1.1

Пациент	Показания	Операция	Осложнение
С., 58 л.	Кардиоспазм 4 ст.	Лапароскопическая задняя крурорафия, эзофагокардиомиотомия, фундопликация по Дору	нет
В., 63 г.	Протяженная ожоговая стриктура пищевода	Лапаротомия, гастроеюностомия по Ру, гастростомия по Кадеру	Пищеводно-медиастинальный свищ
Р., 63 г.	ГИСО нижней трети пищевода	Лапаротомия, удаление ГИСО нижней трети пищевода, фундопликация по методике РНЦХ	Несостоятельность швов пищевода, сепсис-ассоциированная кардиомиопатия
Ш., 63 г.	Кардиоспазм 3 ст.	Кардиомиотомия по Геллеру	нет
П., 68 л.	Ущемленная ГПОД	Лапаротомия, проксимальная субтотальная резекция желудка, гастростомия	Несостоятельность швов культи пищевода, медиастинит
С., 57 л.	Рак кардиального отдела желудка, cT2N1M0.	Гастрэктомия с резекцией нижней трети пищевода, холецистэктомия	Нет
Х., 64 г.	Рак нижней трети пищевода cT2N0M0, II стадия.	Гастрэктомия с резекцией нижней трети пищевода, холецистэктомия	Нет

В этой подгруппе обращает на себя внимание пациентка, которой ранее была удалена ГИСО нижней трети пищевода и сформирована антирефлюксная

манжета по методике РНЦХ. Послеоперационный период осложнился несостоятельностью швов пищевода, была выполнена релапаротомия, субтотальная трансхиатальная резекция пищевода, эзофагостомия, гастростомия, санация и дренирование заднего средостения и брюшной полости. На 16-е сутки после первой операции был выявлен острый инфаркт миокарда 2 типа передне-перегородочно-верхушечной локализации, в дальнейшем развились сепсис-ассоциированная кардиомиопатия, легочно-сердечная недостаточность, острый респираторный дистресс-синдром. На фоне комплексного лечения в условиях ОРИТ состояние пациентки было стабилизировано.

В подгруппе 1.2 было 4 пациента, которым ранее выполнялась резекция пищевода (таблица 13).

Таблица 13. Показания к удалению пищевода в подгруппе 1.2

Пациенты	Показание
Р., 61 г	Несостоятельность швов пищевода после дивертикулэктомии
Г., 71 г.	Аортально-пищеводно-легочный свищ
З., 46 л.	Разрыв пищевода после бужирования
С., 40 л.	Гигантская саркома Юинга заднего средостения с прорастанием пищевода и перикарда

Здесь наибольший интерес представляет пациент, у которого после эндоваскулярного лечения аневризмы грудного отдела аорты сформировался аортально-легочный свищ. Пациент поступал в экстренном порядке в отделение торакальной хирургии РНЦХ с жалобами на кашель с выделением крови, при проведении диагностической бронхоскопии развилось легочное кровотечение с выделением более 1500 мл алой крови. Пациенту была проведена экстренная операция в объеме нижней лобэктомии слева, ликвидации аортально-легочного свища. На 7-е сутки после операции у пациента вновь развилось легочное кровотечение, по данным МСКТ выявлен второй свищ - аорто-пищеводно-легочный. По жизненным показаниям решено было провести комбинированное оперативное лечение в условиях ИК. Было выполнено удаление стент-графта

аорты, протезирование нисходящего отдела аорты синтетическим протезом, субтотальное удаление пищевода с выведением гастростомы и эзофагостомы.

В структуре перенесенных ранее операций в данной подгруппе преобладали вмешательства на органах грудной клетки, их объем описан в нижеприведенной таблице 14.

В данной подгруппе пациентке с гигантской саркомой Юинга заднего средостения была проведена симультанная операция с участием торакальных хирургов. Пациентке с протяженной стриктурой гортаноглотки, пищевода, желудка IV ст. за полгода был выполнен первый этап эзофагопластики толстой кишкой – перевязка 2-й сигмовидной артерии с целью улучшения васкуляризации толстокишечного трансплантата. Пациент С., 54 лет поступал на плановую операцию – загрудинную эзофагопластику толстокишечным трансплантатом по поводу рубцовой стриктуры пищевода, однако, после интубации и начала ИВЛ, на операционном столе у пациента случился спонтанный пневмоторакс из-за разрыва эмфизематозной буллы с развитием в дальнейшем массивной гематомы нижней доли левого легкого, что потребовало его резекции и отсрочки эзофагопластики.

В 1.1 подгруппе 5 (14,2%) пациентам до оперативного лечения проводились курсы эндоскопического бужирования стриктуры пищевода, ввиду отсутствия эффективности им была показана эзофагопластика. В подгруппе 1.2 таких пациентов было 6 (17,14%), у двух из них были разрывы при попытках бужирования пищевода с последствиями в виде медиастинита.

Таблица 14. Перенесенные операции в подгруппе 1.2

Пациенты	Показание	Операции	Осложнение
С., 40 л.	Гигантская саркома Юинга заднего средостения	Торакотомия, удаление саркомы Юинга с резекцией грудного отдела пищевода, резекция перикарда, нижняя лобэктомия слева, клипирование грудного лимфатического протока	Нет
Г., 71 г.	Аортально-пищеводно-легочный свищ	Торакотомия, разобщение аортально-пищеводно-легочного свища, нижняя лобэктомия слева, удаление стент-графта аорты, протезирование нисходящей грудной аорты	Нет
К., 55 л.	Дивертикул средней трети пищевода	Лапароскопическая дивертикулэктомия	Пищеводно-респираторный свищ
К., 60 л.	Ятрогенный разрыв пищевода	Правосторонняя торакотомия, дренирование правой плевральной полости, лапаротомия, гастростомия	Нет
Л., 46 л.	Рубцовая деформация верхней трети трахеи	Трахеостомия	Нет
З., 24 г.	Протяженная сочетанная ожоговая стриктура гортаноглотки, пищевода, желудка IV ст.	Лапаротомия, реконструкция еюностомы по Ру, перевязка 2-й сигмовидной артерии, холецистэктомия	Нет
С., 54 г.	Спонтанный пневмоторакс; напряженная гематома нижней доли левого легкого	ВАТС*, сублобарная резекция нижней доли левого легкого	Нет

*ВАТС – видеоассистированная торакоскопия

Кроме того, части больных критической стриктурой пищевода и дисфагией с целью энтерального питания в предоперационном периоде была сформирована гастростома (таблица 15).

Таблица 15. Стомированные пациенты 1 группы

Тип стомы	Подгруппа 1.1	Подгруппа 1.2
Гастростома	8	12
Эзофагостома	4	4

2.4 Клиническая характеристика пациентов, перенесших гастрэктомию (2 группа)

В данную группу вошли пациенты со злокачественным поражением желудка. Основные параметры больных этой группы представлены в таблице 16.

Таблица 16. Сравнительная характеристика клинических параметров больных 2 группы

Параметр	Подгруппа 2.1	Подгруппа 2.2	*p*
Всего	25	16	
Мужчины/женщины	16:9	13:3	
Возраст, ср. (min-max)	61,2±1,9 (37–74)	63,3±3,1 (48–79)	0,63
ИМТ, (кг/м^2)	31,3±11,5	28,1±13,3	0,85
18,5–25	9	9	0,2
25–30	9	7	0,62
30–35	4	–	0,10
35–40	3	–	0,15
Альбумин, г/л			
25-30	2	1	0,83
30-35	8	4	0,63
>35	15	11	0,57
Общий белок, г/л			
<50	-	1	0,21
50-60	6	2	0,15
>60	19	12	0,35
Гемоглобин			
<120	10	6	0,57
>120	15	10	0,41
ASA			
1	1	–	0,42
2	8	3	0,35
3	14	11	0,7
4	2	3	0,05
Индекс коморбидности (баллы)			
2	1	-	0,42
3	4	1	0,35
4	7	1	0,14
5	2	1	0,83
6	5	9	0,01
7	4	1	0,35
8	2	3	0,31

При оценке сопутствующей патологии в этой группе также преобладали больные сердечно-сосудистыми заболеваниями, что следует из таблицы 17. В подгруппе 2.1 обращало на себя внимание наличие пациентов с циррозом печени класса А по классификации Child-Pugh, в одном случае алкогольной этиологии, в остальных – вирусной (HCV). У 9 пациентов из этой группы, а именно у 4 (25%) в подгруппе 2.2 и у 5 (20%) в подгруппе 2.1 рак желудка осложнился желудочно-кишечным кровотечением, по поводу чего выполнялся эндоскопический гемостаз. Двум (8%) пациентам подгруппы 2.1 проводилась коррекция постгеморрагической анемии тяжелой (Hb 55 г/л) и средней степени тяжести (Hb 76 г/л) путем переливания эритроцитарной массы.

Таблица 17. Сопутствующие заболевания у больных 2 группы

Сопутствующая патология	**Подгруппа 2.1**	**Подгруппа 2.2**	***p***
Мультифокальный атеросклероз	13 (52%)	9 (56,3%)	0,57
ИБС	13 (52%)	10 (62,5%)	0,87
ГБ	12 (48%)	6 (37,5%)	0,5
НРС	4 (16%)	4 (25%)	0,47
ОНМК	1 (4%)	1 (6,3%)	0,74
ХОБЛ	4 (16%)	1 (6,3%)	0,35
БА	1 (4%)	-	0,41
ЖКБ	2 (8%)	1 (6,3%)	0,83
СД	4 (16%)	4 (25%)	0,35
ЖДА	10 (18,5%)	7 (12,5%)	0,68
ПТФС	2 (8%)	1 (6,3%)	0,83
Цирроз печени	3 (12%)	-	0,15
ХБП	1 (4%)	1 (6,3%)	0,74

Несколько пациентов из этой группы перенесли оперативные вмешательства по поводу кардиальной патологии, объем оперативных вмешательств и их распределение по подгруппам указаны в таблице 18.

Таблица 18. Перенесенные операции в группе 2.

Пациент	Подгруппа	Операция	Осложнение
Б., 71 г.	2.1	Протезирование брюшного отдела аорты от 2010г. Протезирование грудного отдела аорты от 12.04.2021 г стент-графтом “Valiant Thoracic” VAMF4242C200TE	Нет
Д., 68 л.	2.1	Протезирование аортального клапана механическим протезом St. Jude Medical – 21 мм, протезирование митрального клапана механическим протезом St. Jude Medical – 27 мм, криоабляция устья легочных вен, ушивание ушка левого предсердия, маммарокоронарное шунтирование (левой внутренней грудной артерией) передней нисходящей артерии в условиях искусственного кровообращения и кровяной кардиоплегии по DelNido	Нет
Ф., 71 г.	2.1	Лапароскопическая холецистэктомия . Лапаротомия, санация и ревизия брюшной полости по поводу кровотечения. Герниопластика передней брюшной стенки сетчатым протезом от 2015 года	Кровотечение
Ш., 79 л.	2.1	Лапаротомия, резекция аневризмы инфраренального отдела аорты, линейное протезирование инфраренального отдела аорты синтетическим протезом	Нет
В., 51 г.	2.2	Стентирование ПКА по поводу Q - образующего инфаркт миокарда нижней стенки. Операция двойного МКШ без ИК	Нет
П., 77 л.	2.2	Стентирование ПКА. Резекция аневризмы брюшной аорты, линейное протезирование инфраренального отдела брюшной аорты синтетическим протезом 20 мм	Нет
Х., 62 г	2.2	Флебэктомия БПВ слева	Нет

Стадирование рака желудка осуществлялось по классификации TNM (8-я редакция, 2017 г.). Клиническая стадия (cTNM) устанавливалась по результатам инструментальных исследований, окончательная стадия (pTNM) - по результатам гистологического исследования операционного материала при отсутствии отдалённых метастазов (таблица 19).

Таблица 19. Клиническое стадирование рака желудка у пациентов 2 группы

Параметр	Подгруппа 2.1	Подгруппа 2.2
Локализация (отдел)		
Тело	11 (44%)	4 (25%)
антральный	1 (4%)	-
КЭР (Siewert III)	13 (52%)	12 (75%)
Гистологическое строение опухоли		
1. Аденокарцинома	19 (76%)	13 (81,3%)
2. Плоскоклеточный рак	6 (24%)	3 (18,8%)
Клиническое стадирование		
I	8 (32%)	3 (18,8%)
IIa	2 (8%)	5 (31,3%)
IIb	6 (24%)	2 (12,5%)
III	6 (24%)	2 (12,5%)
IVa	1 (4%)	1 (6,3%)
IVb	2 (8%)	3 (18,8%)
Дифференцировка		
G1	1 (4%)	1 (6,3%)
G2	16 (64%)	10 (62,5%)
G3	8 (32%)	5 (31,3%)

2.5 Предоперационное обследование пациентов

Пациенты обеих групп перед операцией проходили стандартное комплексное обследование с оценкой лабораторных показателей (общий анализ крови и мочи, биохимический анализ крови, коагулограмма, группа крови с фенотипированием, резус-фактор, онкомаркеры при наличии показаний), результатов инструментальных исследований (электрокардиография, спирометрия, рентгенография/МСКТ органов грудной клетки), функционального,

нутритивного и соматического статуса. Всем пациентам проводилась эзофагогастродуоденоскопия с биопсией при наличии показаний, рентгеноскопия пищевода и желудка, ультразвуковое исследование органов брюшной полости и малого таза. При планировании толстокишечной эзофагопластики проводилась колоноскопия, ирригография для оценки состояния ободочной кишки.

Пациенты с онкологическими заболеваниями обсуждались на онкологических консилиумах, во всех случаях было получено гистологическое подтверждение диагноза. Во второй группе нескольким пациентам (12,2%) проводилась неоадъювантная химиотерапия (таблица 20).

Таблица 20. Неоадъювантная химиотерапия

Параметр / Пациент	Подгруппа	Схема ХТ	Количество курсов	Степень патоморфоза	Сроки до операции, мес
К., 63 г	2.1	TPF*	4	2	3
К., 67 л.	2.1	XELOX**	6	2	4
П., 63 г.	2.1	FLOT	14	2	12
Л., 69 л.	2.2	XELOX+ герцептин FOLFOX***(без оксалиплатина)	19 19	2	24
Л., 62 г.	2.1	FLOT	4	2	3

*доцетаксел, цисплатин, 5-фторурацил, **капецитабин, оксалиплатин, ***лейковорин, 5-фторурацил, оксалиплатин.

С целью выявления отдаленных метастазов проводилась магнитно-резонансная томография брюшной полости и малого таза (в группе 1 - 16 пациентам (22,5%), в группе 2 - 41 пациенту (100%)), а также позитронно-эмиссионная томография (5 пациентов, 11,1%). По показаниям пациентам с локализацией рака в средней трети пищевода (6 пациентов, 17,1%) выполнялась диагностическая бронхоскопия. Для визуализации лимфоузлов, границ опухоли и определения инвазии в окружающие органы в ряде случаев (4 пациента, 11,4%) использовали эндоскопическое ультразвуковое исследование. В зависимости от характера сопутствующих заболеваний пациенты были консультированы профильными специалистами (эндокринолог, кардиолог, ангиохирург, невролог), проводились дополнительные лабораторные и инструментальные обследования

(гликозилированный гемоглобин, эхокардиография, холтеровское мониторирование артериального давления, ультразвуковое ангиосканирование сосудов нижних конечностей).

2.6 Особенности предоперационной подготовки

В рамках применяемой в отделении программы ускоренного выздоровления (ПУВ) проводилась соответствующая подготовка пациентов перед хирургическим лечением. Прежде всего, перед госпитализацией проводился скрининг недостаточности питания. Для этого были использованы значения ИМТ и такие лабораторные показатели, как гемоглобин, общий белок, альбумин, трансферрин, сывороточное железо. В случае выявления нутритивной недостаточности (при значениях ИМТ менее 18,5 кг/м2, уровня альбумина - менее 30 г /л, снижении массы тела на 10% за последние 6 месяцев) проводилась коррекция путем назначения лечебного питания в виде сипинга или через зонд. Далее, в целях исключения длительного голодания и развития инсулинорезистентности у пациентов периоперационно проводилась преднагрузка углеводами за 2-3 часа до операции за счет специальных напитков с высоким их содержанием. Для профилактики инфекционных осложнений и несостоятельности эзофагоколоанастомозов проводилась механическая подготовка толстой кишки, а также предоперационная антибиотикопрофилактика (цефалоспорин III поколения + противопротозойный препарат). При выявлении железодефицитной анемии назначались препараты железа с последующим контролем лабораторных показателей. Обязательной была профилактика тромбоэмболических осложнений путем использования эластической компрессии 2 класса и низкомолекулярных гепаринов. Для ускоренного восстановления после операции у больных не применялись седативные препараты, анксиолитики.

2.7 Особенности послеоперационного ведения

Первые часы после операции пациентов наблюдали и экстубировали в отделении реанимации и интенсивной терапии (ОРИТ), там же удаляли

назогастральный зонд (в случае его интраоперационной установки). В первые часы после операции проводилась парентеральная инфузионная терапия, начиная с первых суток осуществлялось энтеральное питание через наложенную во время операции энтеростому со скоростью 25-45 мл/час. Перевод пациента в палату хирургического отделения осуществляли на 1-2 сутки. После рентгенологического исследования с приемом контрастного препарата per os при отсутствии признаков несостоятельности анастомоза начинали дробное сипинговое пероральное питание 100 мл/сут с последующим нарастанием его объема. При выявлении несостоятельности анастомоза (примеры несостоятельности представлены на рис. 2) продолжали кормление больного через энтеростому.

Рисунок 2. Несостоятельность анастомоза на шее (указана стрелкой)

Динамику заживления анастомоза отслеживали при помощи контрольной рентгеноскопии. Для купирования болевого синдрома использовался принцип мультимодальной анальгезии, подразумевающий назначение нестероидных противовоспалительных препаратов (ингибиторов ЦОГ-2) и опиоидного синтетического анальгетика. В течение 24 часов с момента оперативного вмешательства удаляли мочевой катетер Фолея. На 2-3 сутки удалялись дренажи из плевральной и брюшной полости при количестве отделяемого менее 200 мл. Параллельно проводились мероприятия по ускоренной активизации пациента.

В отдаленном послеоперационном периоде (от 6 до 12 месяцев) пациенты проходили контрольные рентгенологические и эндоскопические исследования для исключения стеноза области анастомоза. Отслеживание результатов лечения проводилось путем анкетирования пациентов с использованием универсального опросника (таблица 21), что было особенно актуально при нахождении пациентов в других регионах страны. Ответ на каждый вопрос предлагалось отметить на визуально-аналоговой шкале (0 – не беспокоит, 1 - иногда, 2 - умеренно, 3 - всегда).

Таблица 21. Опросник для анкетирования пациентов

Симптомы	Баллы
1.Как часто Вас беспокоит изжога (ощущение жжения в груди)?	**0** 1 2 3
2.Как часто беспокоит Вас отрыжка с кислым или горьким привкусом?	**0** 1 2 3
3.Как часто Вас беспокоит кашель?	**0** 1 2 3
4.Беспокоит ли Вас тошнота, рвота?	**0** 1 2 3
5.Как часто беспокоит Вас затруднение глотания твердой пищи?	**0** 1 2 3
6.Как часто беспокоит Вас боль в горле при глотании?	**0** 1 2 3
7.Как часто беспокоит Вас боль в верхней части живота или под ложечкой? (подразумеваются все виды болей)	**0** 1 2 3
8.Как часто беспокоит Вас чувство распирания, переполнения, вздутие живота?	**0** 1 2 3
9.Как часто беспокоят Вас запоры (затруднение при попытках опорожнить кишечник)?	**0** 1 2 3
10. Как часто беспокоит Вас снижение аппетита?	**0** 1 2 3

2.8 Методы статистической обработки данных

Материалы исследования были подвергнуты статистической обработке с использованием методов параметрического и непараметрического анализа. Накопление, корректировка, систематизация исходной информации и визуализация полученных результатов осуществлялись в электронных таблицах Microsoft Office Excel 2016. Статистический анализ проводился с использованием программы IBM SPSS Statistics v.26 (разработчик – IBM Corporation).

Количественные показатели оценивались на предмет соответствия нормальному распределению, для этого использовался критерий Шапиро-Уилка ($n<50$). Совокупности количественных показателей, распределение которых отличалось от нормального, описывались при помощи значений медианы (Me) и нижнего и верхнего квартилей (Q1-Q3). Номинальные данные описывались с указанием абсолютных значений и процентных долей. При сравнении средних величин в нормально распределенных совокупностях количественных данных рассчитывался t-критерий Стьюдента. Полученные значения t-критерия Стьюдента оценивались путем сравнения с критическими значениями. Для сравнения независимых совокупностей в случаях отсутствия признаков нормального распределения данных использовался U-критерий Манна-Уитни. Различия показателей считались статистически значимыми при уровне значимости $p<0,05$.

ГЛАВА 3
ТЕХНИЧЕСКИЕ АСПЕКТЫ ОПЕРАТИВНЫХ ВМЕШАТЕЛЬСТВ И НАЛОЖЕНИЯ АНАСТОМОЗОВ С ПИЩЕВОДОМ

3.1 Хирургические вмешательства по поводу доброкачественных и злокачественных заболеваний пищевода у больных первой группы

В настоящее время в отделении торако-абдоминальной хирургии и онкологии ФГБНУ «РНЦХ имени академика Б.В. Петровского» применяются несколько способов эзофагопластики. Предпочтительным для проведения первичной пластики пищевода является способ McKeown, выполняемый из трех доступов с использованием желудка в качестве трансплантата и формированием эзофагогастроанастомоза на шее. С 2013 года, когда в Центре хирургии впервые была выполнена минимально-инвазивная эзофагопластика, при отсутствии противопоказаний рутинно выполняется этап мобилизации грудного отдела пищевода торакоскопическим доступом и этап мобилизации желудочного трансплантата доступом лапароскопическим. В ряде случаев, при технической невозможности лапароскопической мобилизации трансплантата проводятся гибридные вмешательства.

Загрудинная шунтирующая пластика пищевода толстокишечным трансплантатом является операцией выбора после неудачной первичной эзофагопластики (критическая стриктура, некроз трансплантата, пищеводно-респираторный свищ), а также при невозможности формирования желудочного трансплантата (деформация из-за ранее наложенной гастростомы, ожога), наличии спаечного процесса.

В нижеприведенной таблице 22 представлены оперативные вмешательства, выполненные больным первой группы.

Таблица 22. Характер оперативных вмешательств в первой группе больных

Операция	Подгруппа 1.1 (n=33)	Подгруппа 1.2 (n=35)
Эзофагопластика из 3-х доступов с эзофагогастроанастомозом:	26	18
*мини-инвазивная**	*18*	*9*
*гибридная***	*8*	*6*
открытая	-	*3*
Эзофагопластика из 3-х доступов с эзофагоколоанастомозом:	2	4
гибридная	*1*	*3*
открытая	*1*	*1*
ЗШППТК	5	9
Трансхиатальная	–	4

*торакоскопия+лапароскопия, в т.ч. робот-ассистированная торакоскопия+лапароскопия
** торакоскопия+лапаротомия, ЗШППТК- загрудинная шунтирующая пластика пищевода толстой кишкой

До внедрения в практику минимально-инвазивных методик пластика пищевода по McKeown выполнялась традиционным открытым способом, также использовался и трансхиатальный доступ, чем объясняется отсутствие данных техник в подгруппе 1.1. Показаниями к трансхиатальной эзофагэктомии у 2 пациентов были кардиоспазм 4 ст. (у 1 из них разрыв пищевода после попытки каардиодилатации), у 1 – кардиоэзофагельный рак cT3N2M0 G2 (умеренно дифференцированная аденокарцинома) IIIB стадия, Siewert 2, еще у 1 - пищеводно-респираторный свищ, сформировавшийся вследствие несостоятельности швов после проведенной ранее лапароскопической дивертикулэктомии.

Открытая резекция пищевода из трех доступов в подгруппе 1.2 была выполнена пациенту с протяженной ожоговой стриктурой и ранее наложенной гастростомой. Было принято решение об открытой трансторакальной мобилизации пищевода в связи с перенесенным ранее воспалительным заболеванием легких (туберкулез).

Распределение техник оперативных вмешательств по годам указано на рисунке 3. В категорию открытой эзофагопластики были включены техники, выполняемые из трех доступов (торакотомия, лапаротомия, цервикотомия), трансхиатального доступа, а также загрудинная шунтирующая пластика. С 2017 года постепенно увеличилось количество мини-инвазивных операций и последние годы их число превалирует над гибридными. Снижение общего объема оперативных вмешательств за 2020 и 2021 гг. было обусловлено временным прекращением плановых госпитализаций в связи с карантинными мероприятиями по поводу новой коронавирусной инфекции.

Рисунок 3. Динамика хирургических вмешательств в 2016-2021 гг.

Ряду больных в описываемых подгруппах были выполнены сочетанные операции. Характер сочетанных вмешательств, наиболее чаще выполненных в группе 1 отображен на диаграмме (рисунок 4).

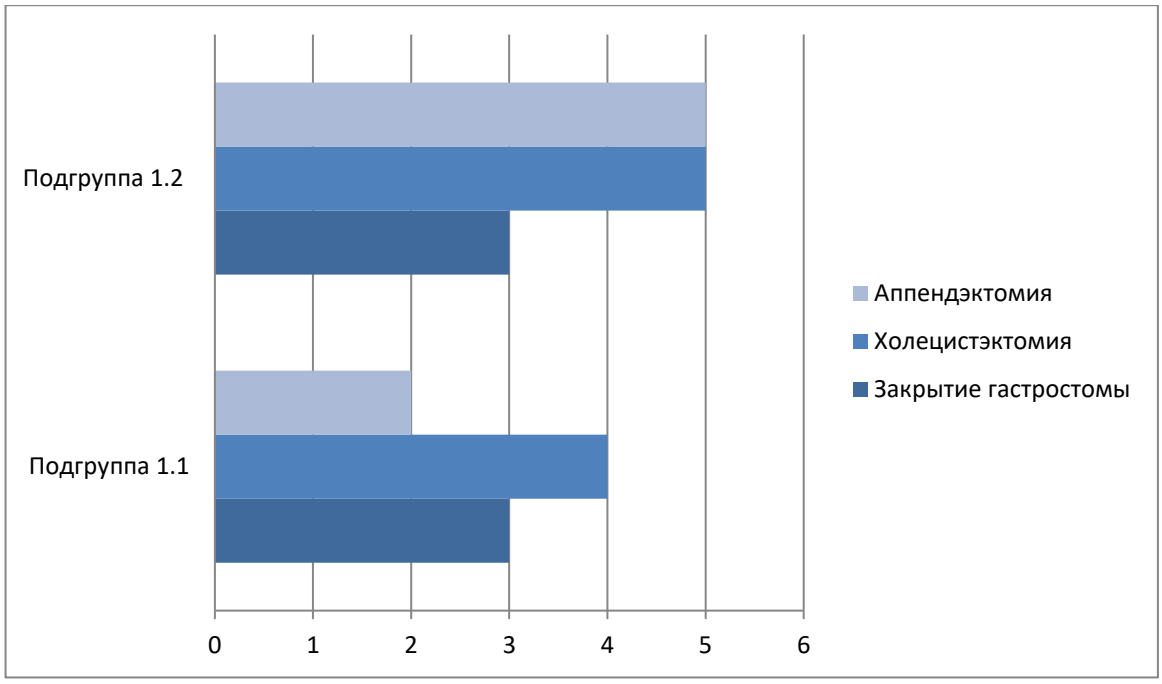

Рисунок 4. Характер сочетанных вмешательств у больных 1 группы

В подгруппе 1.1 у 1 (2,7%) пациента с кардиоэзофагеальным раком I типа по Siewert мобилизация желудка была дополнена резекцией его проксимальных отделов. Еще 1 (2,7%) пациенту с раком пищевода при торакоскопической мобилизации грудного отдела пищевода была выполнена резекция нижней доли правого легкого ввиду прорастания опухоли в околопищеводную клетчатку и выраженного спаечного процесса. У 1 (2,7%) пациентки из-за наличия в анамнезе нескольких оперативных вмешательств на органах брюшной полости сформировалась послеоперационная вентральная грыжа передней брюшной стенки, по поводу которой была выполнена передняя сепарационная пластика по Рамирес с использованием сетчатого импланта.

В подгруппе 1.2 одной пациентке (2,9%) с протяженной ожоговой стриктурой пищевода ввиду выраженного спаечного процесса в области гортаноглотки, невозможности формирования анастомоза с шейным отделом пищевода, оперативное вмешательство было выполнено совместно с хирургами-оториноларингологами, путем использования микрохирургической техники при помощи лазерного скальпеля были иссечены спайки в области подскладочных пространств с формированием площадки для наложения анастомоза.

3.2 Технические аспекты вмешательств и методики формирования анастомозов с шейным отделом пищевода у больных первой группы

Основные технические аспекты хирургических вмешательств у больных первой группы приведены далее.

Тораколапароскопическая эзофагопластика из трех доступов по McKeown.

Положение пациента на операционном столе лежа на животе «prone position» или полулежа на левом боку «hemiprone position», дополнительно подкладывается валик ниже уровня угла лопатки для расширения межреберных промежутков с противоположной стороны. Анестезиологическое пособие - сбалансированная многокомпонентная анестезия с ИВЛ, раздельная интубация бронхов, однолегочная вентиляция.

Первым этапом выполнялась торакоскопия с установкой портов в типичных точках (рис. 5). В пищевод вводили толстый назогастральный зонд. Операция начиналась с прошивания дуги непарной вены при помощи сшивающе-режущего эндоскопического аппарата, высота скобок в закрытом состоянии 1,0 мм (рис. 6). Блуждающие нервы пересекались ниже уровня карины для сохранения адекватной иннервации. Пищевод мобилизовали при помощи L-образного монополярного электрода или ультразвукового диссектора, брали на держалку для осуществления лучшей тракции. Выделение грудного отдела пищевода с окружающей клетчаткой и лимфатическими узлами единым блоком выполнялось у всех пациентов с раком пищевода, осуществлялась билатеральная медиастинальная лимфодиссекция 3F. Грудной лимфатический проток у этих больных выделялся и клипировался выше уровня диафрагмы. По окончании данного этапа дренировали плевральную полость, возобновлялась вентиляция правого легкого, пациента переводили в положение на спину и производили переинтубацию дыхательных путей.

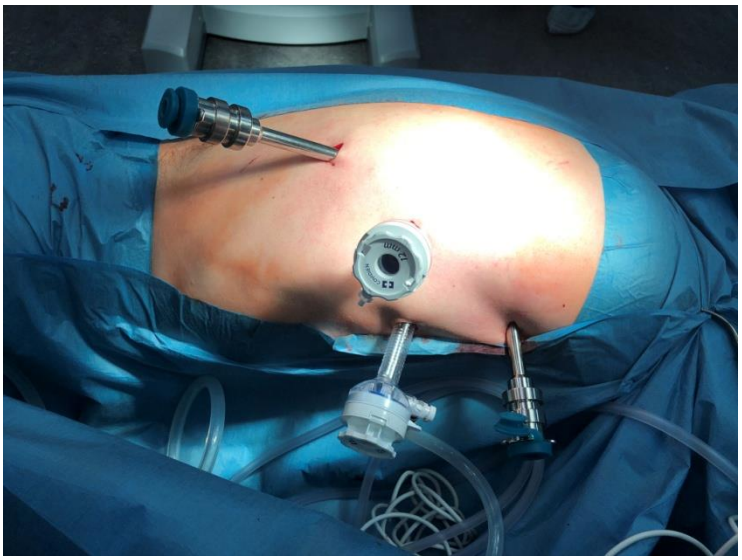

Рисунок 5. Расположение портов при торакоскопии

Рисунок 6. Этап пересечения дуги v. azygos (интраоперационная фотография)

Лапароскопический этап выполняли при расположении пациента в позиции Тренделенбурга. Производилась ревизия органов брюшной полости, сосудов желудка, подтверждалась четкая пульсация перигастральной сосудистой дуги по большой кривизне желудка (бассейн a. gastroepiploica dextra). При помощи ультразвукового диссектора желудок мобилизовали по большой и малой кривизнам с сохранением сосудистой аркады на правой желудочно-сальниковой и, в ряде случаев, правой желудочной артериях, короткие артерии желудка пересекались. У онкологических пациентов осуществлялась лимфодиссекция в объеме D2. К моменту окончания мобилизации желудка параллельно вторая бригада хирургов приступала к третьему шейному этапу.

Доступ на шее выполняли по внутреннему краю m. sternocleidomastoideus sinister, мобилизация шейного отдела пищевода проводилась с визуализацией левого возвратно-гортанного нерва. После удаления зонда пищевод прошивали и пересекали линейным режуще-сшивающим степлером. К этому времени первая бригада производила минилапаротомный доступ над пупком длиной 4-5 см, через который извлекался комплекс желудок-пищевод. При помощи линейных степлеров 55 мм и 75 мм формировался трансплантат 4 см диаметром, длинной около 40 см, линия аппаратного шва перитонизировалась непрерывным швом при помощи синтетического рассасывающегося материала (рисунки 7 и 8).

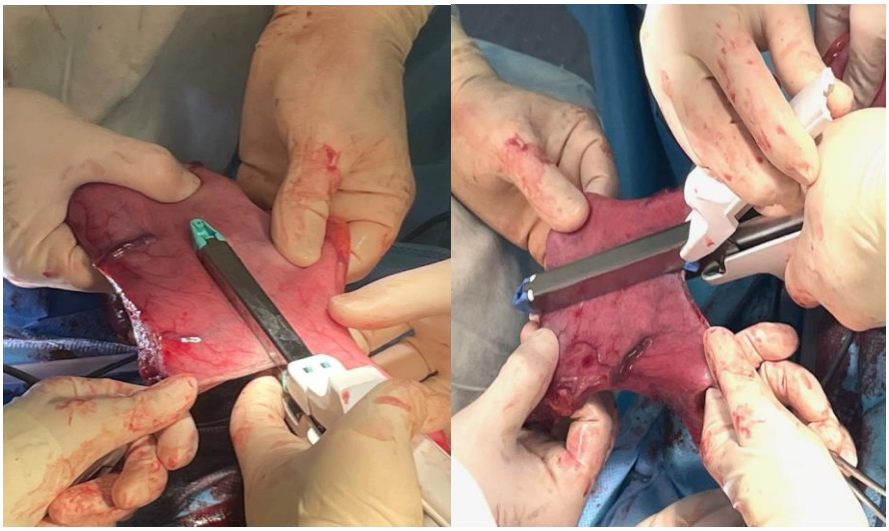

Рисунок 7. Формирование желудочного трансплантата

Рисунок 8. Желудочный трансплантат, окончательный вид.

Желудочный трансплантат проводился на шею через заднее средостение и формировался ручной или механический анастомоз с культей пищевода, в трансплантат устанавливался тонкий зонд. Операция завершалась формированием микроеюностомы по Витцелю-Айзельсбергу и дренированием брюшной полости.

По аналогичному протоколу проводились гибридные оперативные вмешательства, включавшие торакоскопический и лапаротомный доступы (26,7%), либо робот-ассистированный торакоскопический этап (использовался РХК da Vinci Si, рис.9) в сочетании с лапароскопически-ассистированным (13,8%).

Рисунок 9. Робот-ассистированный торакоскопический этап.

<u>Загрудинная пластика пищевода толстокишечным трансплантатом</u>

Положение пациента на операционном столе лежа на спине. Доступ – срединная лапаротомия. При наличии гастростома отсекалась от передней брюшной стенки, отверстие в желудке ушивалось двухрядным непрерывным швом (3/0). Далее производилась мобилизация ободочной кишки. После предварительного измерения необходимой длины, пробного пережатия сосудов и убеждения в удовлетворительной пульсации сосудистой аркады на всем протяжении формировался трансплантат в антиперистальтической позиции на a. colica media в случае использования левой половины толстой кишки и в изоперистальтической позиции при использовании правых отделов толстой кишки на a. colica dextra. Непрерывность толстой кишки восстанавливалась

двухрядным анастомозом «конец-в-конец» (3/0), ушивалась брыжейка. Дистальный конец толстокишечного трансплантата проводился позади желудка и формировался анастомоз с антральным отделом желудка двухрядным непрерывным швом (3/0). При помощи ложек Юдина формировался загрудинный тоннель. Путем разреза на шее вдоль внутреннего края m. sternocleidomastoideus sinister осуществлялся доступ к шейному отделу пищевода, в дальнейшем производилась его мобилизация. Трансплантат проводился за грудиной на шею, формировался эзофагоколоанастомоз по типу конец-в-конец. В конце операции на 25 см дистальнее связки Трейтца. устанавливалась микроеюностома по Витцелю-Айзельсбергу.

Эзофагопластика из трех доступов открытым способом.

Вмешательство выполнялось в латеральном положении пациента из торакотомного доступа в пятом межреберье справа, эзофагэктомия проводилась по описанной ранее схеме. После завершения этапа плевральная полость дренировалась и ушивалась, пациенту придавалось положение лежа на спине.

Далее выполнялась лапаротомия, производилась мобилизация желудка, формировался трансплантат. При невозможности использования желудка (рубцовая деформация, прерывание перигастральной дуги в области ранее сформированной гастростомы) выполнялась толстокишечная эзофагопластика в антиперистальтической позиции на a. colica media. После выполнения цервикального доступа мобилизованный шейный отдел пищевода пересекался при помощи линейного сшивающего аппарата, после проведения трансплантата формировался анастомоз на шее. Операция завершалась установкой микроеюностомы.

Трансхиатальная эзофагопластика

Доступ – верхняя срединная лапаротомия с ревизией органов брюшной полости. Пересекались связки левой доли печени, мембрана Лаймера-Бертелли, абдоминальный отдел пищевод мобилизовали и брали на держалку. Выполнялась сагиттальная диафрагмотомия с прошиванием и перевязкой диафрагмальной вены. Далее передняя стенка пищевода отделялась тупым и острым путем от

перикарда, бифуркации и мембранозной чести трахеи. Мобилизовалась задняя поверхность пищевода от предпозвоночной фасции и аорты, боковые стенки по возможности низводились для перевязки с последующим пересечением.

Далее выполнялась мобилизация желудка с перевязкой коротких артерий, левой желудочно-сальниковой желудочной артерий и сохранением большой перигастральной дуги правой желудочно-сальниковой артерии. При раке желудка выполнялась лимфодиссекция по ходу общей печеночной, селезеночной артерий, в области чревного ствола. Желудок пересекался в области кардии на 5 см от краев опухоли, проводилось срочное гистологическое исследование края резекции. При помощи линейных сшивающих аппаратов длиной 60, 75 и 100 мм формировалась изоперистальтическая желудочная трубка с питанием на правой желудочно-сальниковой артерии длиной около 40 см.

Разрезом на шее вдоль внутреннего края m. sternocleidomastoideus sinister осуществлялся доступ к шейному отделу пищевода. После мобилизации при помощи сшивающего аппарата пищевод отсекался, далее он удалялся через лапаротомный разрез. Желудочный трансплантат проводился на шею, формировался эзофагогастроанастомоз на тонком назоинтестинальном зонде. Операцию заканчивали установкой микроеюностомы.

В дальнейшем описываются основные аспекты формирования анастомозов с пищеводом из цервикального доступа.

Аппаратная техника наложения анастомоза

В подгруппе 1.1 применялась техника формирования четырехугольного анастомоза с использованием 3 линейных эндостеплеров (количество рядов скобочного шва 4, высота закрытой скобки 1,5 мм, длина скобочного шва 45 мм, цветовая маркировка кассеты синяя). Задняя стенка трансплантата сопоставлялась с задней стенкой культи пищевода путем наложения двух адаптирующих узловых швов по краям. Далее отсекался избыток трансплантата, в культю пищевода и трансплантат вводили бранши сшивающего аппарата для формирования V-образной задней стенки анастомоза механическим швом (рисунок 10). В трансплантат проводили 14 Fr назогастральный зонд.

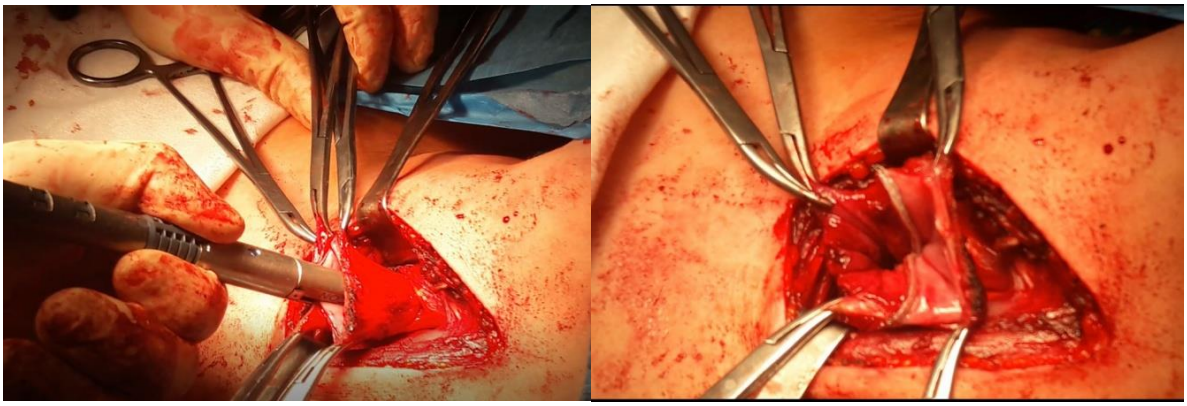

Рисунок 10. Формирование задней стенки анастомоза

Переднюю стенку анастомоза формировали с помощью двух линейных эндостеплеров, прошивая под углом эвертированным механическим швом (рис. 11) Углы швов погружали П-образными швами с использованием синтетического рассасывающегося полифиламентного шовного материала (рисунок 12).

Рисунок 11. Формирование передней стенки анастомоза

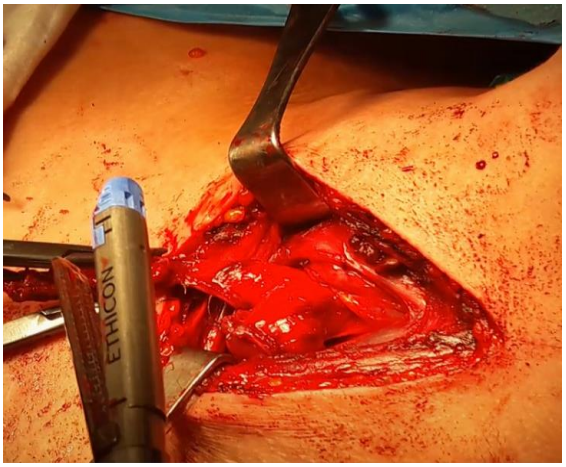

Рисунок 12. Окончательный вид механического анастомоза

В двух случаях толстокишечной эзофагопластики применялась техника наложения циркулярного эзофагоколоанастомоза по типу "конец-в-бок" при помощи циркулярных сшивающих аппаратов диаметром 25 мм и 29 мм (двухрядный скобочный шов, высота скобок в закрытом состоянии регулируемая от 1,0 до 2,5 мм). Головка сшивающего аппарата фиксировалась в культе пищевода при помощи кисетного шва, далее сшивающий аппарат проводился в трансплантат и формировался двухрядный циркулярный эзофагоколоанастомоз. Учитывая малое число подобных наблюдений, из дальнейшего сравнительного анализа они были исключены.

Ручная техника наложения анастомоза

У больных подгруппы 1.2 после проведения трансплантата на шею и отсечения его избытка узловыми швами адаптировались анастомозируемые концы культи пищевода и трансплантата. Задняя стенка анастомоза формировалась по типу «конец в конец» однорядным непрерывным швом через все слои с использованием синтетического рассасывающегося полифиламентного шовного материала (4/0). В трансплантат устанавливался 14 Fr назогастральный зонд. Передняя стенка анастомоза формировалась аналогичным образом (рисунок 13).

Рисунок 13. Окончательный вид ручного анастомоза

3.3 Хирургические вмешательства по поводу злокачественных заболеваний желудка у больных второй группы

При выполнении гастрэктомии у больных злокачественным новообразованием желудка (группа 2) нами использовалось несколько

хирургических методик (рисунок 14), их технические характеристики приведены в следующем разделе. Все минимально-инвазивные операции у больных 2 группы были выполнены в подгруппе 2.1. Для наложения механических эзофагоеюноанастомозов были использованы аппараты диаметром 25 мм (n=17, 68%) и 29 мм (n=8, 32%), количество рядов скобочного шва – 2, высота ножек открытых скоб 5,5 мм, в закрытом состоянии регулируемая от 1,0 до 2,5 мм.

Рисунок 14. Техники гастрэктомии во второй группе больных

Большинство операций в данной группе носили симультанный характер, виды этих вмешательств показаны на рисунке 15.

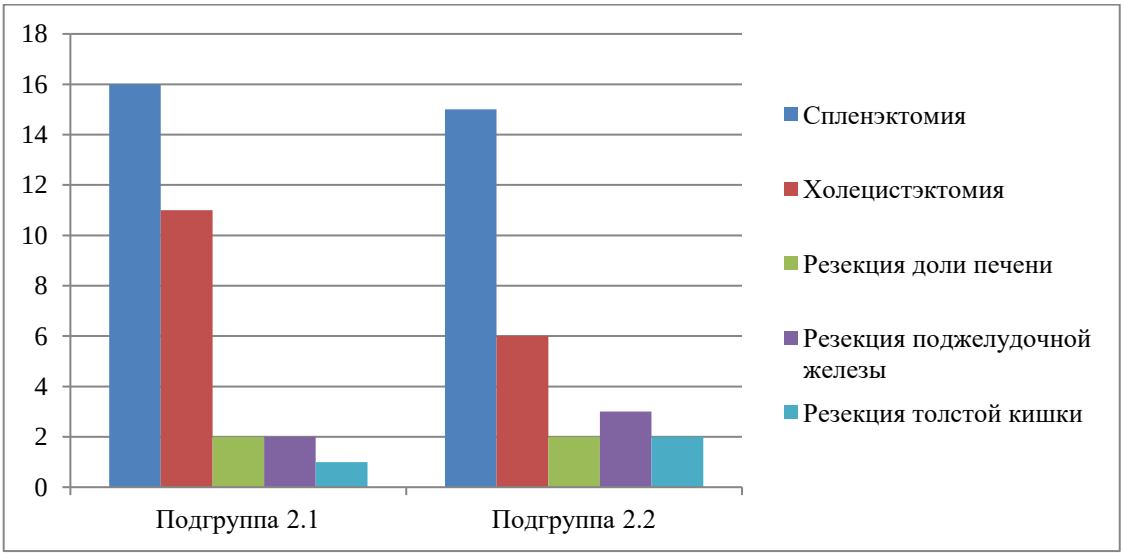

Рисунок 15. Симультанные операции у больных второй группы

3.4 Технические аспекты вмешательств и методики формирования анастомозов с абдоминальным отделом пищевода

Технические аспекты выполненных у больных второй группы операций приведены в данном разделе.

Гастрэктомия открытым доступом

Доступ – верхнесрединная лапаротомия. Производилась ревизия печени, селезенки, толстой и тонкой кишки, брюшины на предмет выявления метастазов опухоли, канцероматоза, асцита. Далее осуществлялась ревизия желудка, пальпаторно определялась локализация, протяженность опухоли, наличие прорастания в окружающие структуры. После подтверждения резектабельности опухоли начиналась мобилизация абдоминального отдела пищевода и желудка. Пересекались и лигировались все питающие сосуды – правая и левая желудочные, правая желудочно-сальниковая артерия и вена, селезеночные вена и артерия. Пищевод пересекался при помощи линейного сшивающего аппарата, отступя от края опухоли на 4-5 см. Двенадцатиперстная кишка отсекалась линейным сшивающим аппаратом 60 мм на 2 см ниже привратника, ее культя укрывалась двумя полукисетными и 4 узловыми швами. Выполнялась стандартная лимфаденэктомия по ходу общей печеночной артерии, селезеночной артерии, в проекции чревного ствола и по ходу гепатодуоденальной связки. Формировалась петля тощей кишки по Ру, отступя на 60 см от связки Трейтца кишка пресекалась с наложением двухрядного энтероэнтероанастомоза «конец в бок» синтетическим рассасывающимся полифиламентным швом (4/0). Далее приступали к реконструктивному этапу операции, формировали эзофагоэнтероанастомоз механическим или ручным способом. Проводился контроль герметичности анастомоза с использованием раствора метиленового синего.

Гастрэктомия лапароскопическим доступом

При выполнении лапароскопической гастрэктомии устанавливались порты в типичных точках (рисунок 16). После наложения карбоксиперитонеума в надпупочной области устанавливался троакар 10 мм, в брюшную полость

вводилась камера, проводилась ревизия внутренних органов, брюшины на предмет канцероматоза. При наличии спаечного процесса проводили адгезиолизис. Мобилизовывались тело и пилорический отдел желудка с пересечением a. et v. gastroepiploica dext. и a. et v. gastrica dext. На 1 см дистальнее пилорического сфинктера выделялась двенадцатиперстная кишка, далее она пересекалась линейным сшивающе-режущим аппаратом. Желудок мобилизовали по задней стенке с клиппированием и пересечением правой и левой желудочных артерий. При выделения эзофагокардиального перехода пересекались ветви блуждающего нерва. Последовательно выделалась нижняя треть пищевода, на 1 см выше гастро-эзофагеального перехода производилось пересечение пищевода лапароскопически линейным сшивающе-режущим аппаратом. Выполнялась лимфодиссекция по ходу ветвей чревного ствола: печёночной и селезёночной артерий, производилась резекция большого сальника. Через мини-лапаротомный доступ извлекались препараты. Открытым способом выделялась и пересекалась начальная часть тощей кишки, формировался эзофагоеюноанастомоз по типу «конец-в-бок». Слепой конец тощей кишки к анастомозу герметизировался линейным сшивающим аппаратом. На уровне 45 см от пищеводно-тонкокишечного анастомоза формировался межкишечный анастомоз по Ру при помощи линейного сшивающе-режущего аппарата.

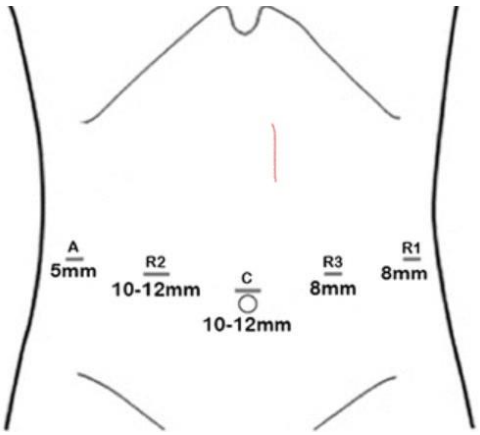

Рисунок 16. Схема расстановки портов при выполнении лапароскопической гастрэктомии.

Аппаратная техника наложения эзофагоэнтероанастомоза

В подгруппе 2.1 после формирования кишечной петли по Ру головка циркулярного сшивающего аппарата фиксировалась в пищеводе с помощью кисетного шва проленом 3/0 (вручную, либо при помощи кисетного зажима). Петля кишки по Ру проводилась через окно в брыжейке толстой кишки, циркулярный сшивающий аппарат вводился через отводящий конец тонкой кишки на 4 см, далее по противобрыжеечному краю формировался эзофагоеюноанастомоз «конец-в-бок» циркулярным сшивающим аппаратом. После удаления аппарата культя тощей кишки прошивалась линейным сшивающим аппаратом с последующим укрытием скрепочного шва непрерывным серо-серозным швом.

Одному пациенту после лапароскопической гастрэктомии эзофагоэнтероанастомоз был выполнен при помощи линейных эндостеплеров, в связи с этим не был включен в исследование.

Ручная техника наложения эзофагоэнтероанастомоза

В подгруппе 2.2 после формирования и выделения петли по Ру аналогично описанному ранее, адаптировали анастомозируемые концы культи пищевода и тонкой кишки. Формировался однорядный анастомоз по типу «конец в конец» узловыми швами через все слои с использованием синтетического рассасывающегося полифиламентного шовного материала.

Для оценки герметичности анастомозов с пищеводом использовали разработанный в отделении метод с метиленовым синим. При выявлении за пределами шва метиленового синего проводилась дополнительная герметизация участка с последующей повторной оценкой герметичности.

ГЛАВА 4
АНАЛИЗ РЕЗУЛЬТАТОВ СРАВНИТЕЛЬНОГО ИССЛЕДОВАНИЯ ФОРМИРОВАНИЯ МЕХАНИЧЕСКИХ АНАСТОМОЗОВ С ПИЩЕВОДОМ

4.1 Результаты хирургического лечения больных первой группы с формированием анастомозов с шейным отделом пищевода

4.1.1. Результаты хирургического лечения больных 1 группы с формированием механического анастомоза (подгруппа 1.1)

На основе приведенного во второй главе протокола исследования были оценены основные интраоперационные и послеоперационные параметры у больных доброкачественными и злокачественными заболеваниями пищевода, перенесших эзофагопластику с формированием анастомоза из цервикального доступа.

Таблица 23. Продолжительность основных этапов операций у больных подгруппы 1.1

Параметр	Продолжительность, мин	Диапазон (мин-макс), мин
Эзофагопластика из 3-х доступов с эзофагогастроанастомозом:		
мини-инвазивная	396,5±32,3	250-690
гибридная	494,6±29,7	295-630
Эзофагопластика из 3-х доступов с эзофагоколоанастомозом*:		
гибридная	440	-
открытая	405	-
ЗШППТК	389,00±19,4	330-435
Этап формирования анастомоза	19,5±1,04	10-35

Из приведенной таблицы можно видеть, что продолжительность хирургических вмешательств, в том числе выполненных из видеоэндоскопического доступа была достаточно продолжительной, в то время как этап наложения механического анастомоза занял не более 4-5% от всего времени операции.

Кровопотеря в данной группе больных была малозначима, составив, в среднем, 212±16,7 мл при мини-инвазивных, 343±19,4 мл – при открытых, 280±18,5 мл – при гибридных вмешательствах.

Интраоперационные осложнения были отмечены у одного (2,7%) пациента. На этапе торакоскопии во время мобилизации грудного отдела пищевода возник линейный разрыв мембранозной части трахеи, дефект был ушит интракорпоральным швом из видеоэндоскопического доступа, дополнительно шов был герметизирован фибриновым клеем. При контроле аэростаза поступления воздуха в рану не отмечалось. В послеоперацинном периоде при контрольных рентгенологических обследованиях данных за пневмоторакс не обнаружено, состояние пациента оставалось стабильным, дренаж из плевральной полости был удален на 2-е сутки после операции. Несостоятельности пищеводного анастомоза у данного пациента не было.

Энтеральное питание через микроеюностому осуществлялось в первые сутки после операции в отделении реанимации и интенсивной терапии. Переход к питанию через рот начинали после выполнения контрольной рентгеноскопии пищеводного анастомоза с использованием водорастворимого контраста и при отсутствии рентгенологических признаков несостоятельности анастомоза. Сроки выполнения контрольной рентгеноскопии и начала приема жидкости и пищи показаны в таблице 24.

Таблица 24. Контроль заживления анастомозов и начала перорального питания у больных подгруппы 1.1

Параметр	П/о сут., M±m	Диапазон (min-max)
Контроль анастомоза	3,7±0,2	2 - 5
Начало приема жидкости	5,1±0,8	2 - 25
Начало приема пищи	6,7±0,9	3 - 25

Несостоятельность пищеводного анастомоза была выявлена у 6 больных подгруппы 1.1, что составило 16,6%. Распределение больных в зависимости от типа несостоятельности анастомоза показаны в таблице 25.

Таблица 25. Анализ осложнений в раннем послеоперационном периоде (ECCG, 2015)

Несостоятельность пищеводного анастомоза	Количество	%
Тип 1 (бессимптомная)	2	5,7
ЭГА	*1*	*2,8*
ЭКА	*1*	*2,8*
Тип 2 (клинически малая)	4	11,1
ЭГА	*3*	*8,5*
ЭКА	*1*	*2,8*

Можно видеть, что у 2 пациентов этой группы (5,7%) несостоятельность была выявлена рентгенологически в виде нитевидного затека на шее, клинических симптомов не было, тактика ведения заключалась в отсрочке перорального питания, наблюдении с последующим контролем заживления анастомоза. Таким образом, значимые проявления несостоятельности пищеводного анастомоза были у 4 пациентов (11,1%) в виде лихорадки, нагноения раны на шее и истечения из нее слюны. После комплексной терапии с назначением антибиотиков широкого спектра действия, инфузий электролитов, дополнительного энтерального питания через микроеюностому, ежедневных перевязок с дренированием раны на шее была достигнута положительная динамика, к моменту выписки у пациентов было восстановлено пероральное питание в полном объеме. Исключением стала одна пациентка, у которой при контрольной рентгеноскопии все еще выявлялись признаки затека контрастного вещества, в связи с чем было продолжено питание через гастростому.

В зависимости от степени тяжести несостоятельности и сроков заживления анастомозов сроки перорального питания колебались от 7 до 25 суток. Двое больных (несостоятельность анастомоза 1 типа) приступили к питанию per os через неделю после контроля, выполненного на 3 сутки после вмешательства, еще одна пациентка – на 18-е сутки после операции (рентгенологический контроль на 5-е сутки после операции). Двум пациентам пероральное питание было разрешено на 25-е сутки после операции (рентгенологический контроль на 3-и сутки после

операции). У одной пациентки интраоперационно решено было оставить гастростому для питания, учитывая выраженную коморбидность, перенесенные ранее оперативные вмешательства и высокий риск возникновения несостоятельности пищеводного анастомоза. В ходе наблюдения в отделении в течение 30 суток при контрольных исследованиях полного заживления анастомоза выявлено не было.

Структура остальных осложнений, развившихся у 7 (21,2%) больных подгруппы 1.1 в послеоперационном периоде приведена в таблице 26. Наиболее тяжело протекали осложнения у пациентов с соматически отягощенным анамнезом.

Таблица 26. Послеоперационные осложнения в подгруппе 1.1 (больные с несостоятельностью соустья исключены)

Осложнения	Количество	Степень тяжести	*k*, %
Нагноение операционной раны	3	I-II	8,3
Пневмония	4	II	11,1
Повреждение возвратно-гортанного нерва	1	II	2,7
Окклюзивный тромбоз подключичной и яремной вен справа	2	II	5,8
Эмпиема плевры	1	IIIb	2,7
Гемоторакс	1	IIIb	2,7
Острая дыхательная недостаточность	2	IVa	5,8

У одной пациентки (2,7%) послеоперационный период осложнился правосторонним гемотораксом, проводилась торакоскопическая ревизия, санация, дренирование правой плевральной полости, при ревизии пищеводного анастомоза данных за несостоятельность на момент операции не было выявлено. В дальнейшем у пациентки отмечалась острая дыхательная недостаточность, проводилась продленная ИВЛ. Из-за возникшего окклюзивного тромбоза правой подключичной вены, правой яремной вены терапия была дополнена препаратами низкомолекулярного гепарина. При ультразвуковом контроле на фоне терапии отмечалась положительная динамика в виде полной реканализации вен. При дальнейшем наблюдении на 18 сутки выявлен затек контрастного вещества за

пределы анастомоза (тип 2), проводилось консервативное лечение с положительной динамикой, анастомоз зажил, выписана с улучшением на 30-е сутки после операции. Повреждение возвратно-гортанного нерва у 1 (2,7%) пациентки проявилось в виде осиплости голоса, данное осложнение имело преходящий характер через 2 недели с момента операции, изменения тактики ведения не потребовалось.

Больные с несостоятельностью анастомоза 2 типа, не приступившие к пероральному питанию в сроки от 7 до 10 суток после операции, при условии их удовлетворительного состояния были выписаны для продолжения лечения в амбулаторных условиях с осуществлением питания через энтеростому/гастростому и регулярного рентгенологического контроля состояния анастомоза в условиях РНЦХ им. Б.В. Петровского. Далее, по мере заживления несостоятельности шва анастомоза и возобновления питания через рот стомы удаляли. Летальных исходов в группах не было.

Продолжительность пребывания пациентов в ОРИТ и в стационаре представлена в нижеприведенной таблице 27.

Таблица 27. Сроки пребывания в стационаре пациентов подгруппы 1.1

Койко-дни	Продолжительность, M±m	Диапазон
ОРИТ	1,4±0,11	1-4
Общий койко-день	15,5±1,40	8-40

При анализе отдаленных результатов хирургических вмешательств в первую очередь оценивали частоту развития стриктур пищеводных анастомозов, принимая за стриктуру сужение просвета соустья менее 1 см. В подгруппе 1.1 стриктура анастомоза с шейным отделом пищевода была выявлена у 3 больных (9,7%), из них у двоих ранее была несостоятельность. У описанной выше пациентки с гемотораксом и несостоятельностью анастомоза через год возникла критическая стриктура анастомоза, из-за чего была повторно оперирована вследствие неэффективности бужирования. Все остальные случаи стриктур были

разрешены путем проведения поддерживающих курсов бужирования под эндоскопическим контролем.

4.1.2. Результаты хирургического лечения больных 1 группы с формированием ручного анастомоза (подгруппа 1.2)

В подгруппе 1.2 первой группы половину составляли открытые вмешательства, отмечалось одинаковое распределение между малоинвазивными и гибридными операциями, продолжительность их была больше по сравнению с открытыми.

Продолжительность хирургических вмешательств у больных подгруппы 1.2 показана в таблице 28. Можно видеть, что этап наложения анастомоза составил от 11 до 14% от всего времени операции. Интраоперационных осложнений в данной подгруппе больных не было**.**

Таблица 28. Продолжительность основных этапов операций у больных подгруппы 1.2

Параметр	Медиана, мин	Диапазон (мин-макс), мин
Эзофагопластика из 3-х доступов с эзофагогастроанастомозом:		
мини-инвазивная	*558,8±26,3*	*435–660*
открытая	*540,3±34,6*	*480-600*
гибридная	*498,6±17,4*	*440-540*
Эзофагопластика из 3-х доступов с эзофагоколоанастомозом:		
гибридная	*585,0±86,1*	*425-710*
*открытая**	*580*	-
ЗШППТК	403,3±16,2	310-460
Трансхиатальная	360±31,8	300–420
Этап формирования анастомоза	34,7±0,4	30-38

Кровопотеря в среднем составила 266,7±16,6 мл при мини-инвазивных, 353,0±12,5 мл – при открытых, 310±10,5 мл – при гибридных вмешательствах.

Время заживления анастомозов на шее и начала перорального энтерального питания у больных подгруппы 1.2 представлены в таблице 29.

Таблица 29. Контроль заживления анастомозов и начала перорального питания у больных подгруппы 1.2

Параметр	Среднее	Диапазон (min-max)
Контроль анастомоза (сут.)	5,3±1,2	3–6
Начало приема жидкости (сут.)	11,5±8,5	3–40
Начало приема пищи (сут.)	12,1±8,6	4–40

Несостоятельность пищеводного анастомоза на шее была выявлена у 13 больных подгруппы 1.2, что составило 37,1%. Распределение больных по типу несостоятельности соустья показано в таблице 30.

Таблица 30. Анализ осложнений в раннем послеоперационном периоде у больных подгруппы 1.2 (ECCG, 2015)

Несостоятельность пищеводного анастомоза	Количество	%
Тип 1 (бессимптомная)	3	8,5
ЭГА	*1*	*2,9*
ЭКА	*2*	*5,7*
Тип 2 (клинически малая)	9	25,7
ЭГА	*5*	*14,3*
ЭКА	*4*	*11,4*
Тип 3 (клинически большая), *ЭКА*	1	2,9

Двум пациентам (5,7%) с несостоятельностью пищеводных анастомозов без клинических проявлений (тип 1) проводилось динамическое наблюдение и питание через энтеростому. Пероральное питание было начато на 17-е и 19-е сутки после операции при подтверждении заживления анастомоза, к этому моменту больные уже находились на амбулаторном лечении. Большинство несостоятельностей соустий относились к типу 2, в зависимости от сроков заживления анастомозов пероральное питание у данных пациентов было начато на 20-26 сутки после вмешательства. У одной пациентки (2,9%) несостоятельность была выявлена на 10 сутки, в динамике при контрольной рентгеноскопии затек уменьшился. Еще у одного пациента из этой группы через 2

месяца выявилось вздутие избыточной петли толстокишечного трансплантата на шее, клинически проявлявшееся дисфагией, несостоятельности ЭКА ранее не было. По этому поводу ему была выполнена резекция избыточной петли трансплантата (около 5 см), сформирован однорядный эзофагоколоанастомоз узловыми швами. В дальнейшем осложнений не наблюдалось.

У 1 (2,9%) пациента после субтотальной резекции пищевода из трех доступов, пластики пищевода левой половиной толстой кишки послеоперационный период осложнился несостоятельностью эзофагоколоанастомоза, на фоне терапии явления несостоятельности купированы. В течение 2 месяцев после операции несколько раз рецидивировал наружный свищ на шее, в связи с этим пациенту выполнена местная пластика пищевода, иссечение наружного свища (тип 3). Послеоперационный период далее протекал без особенностей.

Некроз трансплантата с образованием его дефекта на основании рентгенологических и эндоскопических исследований был выявлен у одного пациента (2,9%). На фоне консервативной терапии удалось добиться рубцевания дефекта, но, в дальнейшем, через 2,5 месяца сформировалась критическая стриктура анастомоза, по поводу которой была выполнена повторная пластика пищевода. Другие осложнения наблюдались в целом у 16 (45,75) больных, их характер представлен в таблице 31.

Таблица 31. Послеоперационные осложнения в подгруппе 1.2

Осложнения	Количество	Степень тяжести	*k*, %
Серома операционной раны	9	II	25,7
Пневмония	4	II	11,4
Эмпиема плевры	1	II	2,9
Гнойный бронхит	2	II	5,8
Парез ЖКТ	1	II	2,9
Пневмоторакс	1	IIIb	2,9
Острая дыхательная недостаточность	2	IVa	5,8

Острая дыхательная недостаточность (ОДН) отмечалась первые послеоперационные дни у 2 (5,8%) пациентов. У одного пациента после

трансхиатальной пластики пищевода причиной ОДН был левосторонний пневмоторакс, по поводу которого проводилось дренирование плевральной полости, при контрольной рентгенографии левое легкое было расправлено, через 3 суток дренаж был удален. У другой пациентки, страдающей длительно сахарным диабетом 2 типа и ожирением 1 ст., ОДН была разрешена путем продления ИВЛ до 2 суток, после чего на фоне нормализации сатурации крови кислородом была произведена экстубация дыхательных путей. Инфекционные осложнения были разрешены консервативно на фоне антибактериальной терапии. Летальных исходов в данной подгруппе не было.

Сроки лечения пациентов этой группы в ОРИТ и в стационаре представлена в таблице 32.

Таблица 32. Сроки пребывания в стационаре пациентов подгруппы 1.2

Продолжительность	M±m	Диапазон
Койко-дни в ОРИТ	2,3±0,13	1-5
Койко-дни общ.	21,0±1,5	10-45

В отдаленные сроки после проведенного вмешательства стриктуры анастомозов на шее были выявлены у 7 больных (20%) этой подгруппы. Всем им в послеоперационном периоде были проведены курсы амбулаторного бужирования с положительным клиническим эффектом.

4.1.3. Сравнительная оценка результатов лечения больных первой группы

В данном разделе приведены основные интраоперационные и послеоперационные сравнительные характеристики результатов лечения больных доброкачественными и злокачественными заболеваниями пищевода, перенесших эзофагопластику с формированием анастомоза из цервикального доступа (таблица 33).

Таблица 33. Сравнительный анализ интраоперационных параметров

Параметр	Подгруппа 1.1	Подгруппа 1.2	p

Эзофагопластика из 3-х доступов с эзофагогастроанастомозом:			
мини-инвазивная	396,5±32,3	558,8±26,3	0,01
гибридная	494,6±29,7	498,6±17,4	0,76
ЗШППТК	389,0±19,4	403,3±16,2	0,46
Этап формирования анастомоза	19,5±1,04	34,7±0,4	<0,001

При анализе данных, представленных в таблице, в подгруппе 1.1 можно видеть существенное и достоверное сокращение как общего времени вмешательства, так и этапа анастомозирования. Однако, в случае гибридных операций из 3-х доступов и ЗШППТК результаты были статистически не значимы.

Сравнительный анализ сроков рентгенологического контроля анастомозов на шее представлен в таблице 34. По мере накопления опыта формирования цервикальных анастомозов, а также при последующем убеждении в надежности механического шва было принято решение сократить сроки рентгенологического контроля с 5-х до 3-х послеоперационных суток, что наиболее ярко наблюдается в подгруппе 1.1.

Таблица 34. Сроки контроля заживления анастомозов и начала перорального питания

Параметр	Подгруппа 1.1	Подгруппа 1.2	p
Рентген-контроль, п/о сут	3,64±1,05	5,34±1,23	0,001
Начало приема жидкости, п/о сут	6,22±6,14	11,26±8,57	0,007
Начало приема пищи, п/о сут	6,78±5,65	12,14±8,59	0,004

Число несостоятельностей пищеводных анастомозов было достоверно выше в подгруппе 1.2, причем в обеих изучаемых подгруппах отмечалось одинаковое распределение между эзофагогастро- и эзофагоколоанастомозами (таблица 35).

Таблица 35. Сравнительный анализ несостоятельности в зависимости от типа трансплантата

Несостоятельность анастомоза	Подгруппа 1.1	Подгруппа 1.2	*p*
Эзофагогастроанастомоз	3 (9,1%)	6 (17,2%)	0,007
Эзофагоколоанастомоз	3 (9,1%)	7 (20%)	0,005
Всего	6 (18,2%)	13 (37,2%)	0,008

По степени тяжести преобладали клинически малые несостоятельности, которые были разрешены на фоне антибактериальной терапии, дренирования раны на шее (таблица 36).

Таблица 36. Сравнительный анализ несостоятельности цервикальных анастомозов у больных первой группы (ECCG, 2015)

Степени	Подгруппа 1.1	Подгруппа 1.2	*p*
Тип I	2	2	0,9
Тип II	4	10	0,05
Тип III	-	1	0,3

Сравнительная характеристика иных осложнений у больных исследуемых подгрупп показана в таблице 37.

Таблица 37. Сравнительная оценка послеоперационных осложнений у больных первой группы (больные с несостоятельностью соустья исключены)

Другие осложнения	Подгруппа 1.1	Подгруппа 1.2	*p*
Серома послеоперационной раны	2 (5.5%)	3 (8.5%)	0,73
Пневмония	4 (11,1%)	2 (5.7%)	0,06
Эмпиема плевры	1 (2.7%)	1 (2.8%)	0,12
Острая дыхательная недостаточность	1 (2.7%)	1 (2.8%)	0,12
Парез ЖКТ	–	1 (2.8%)	0,3
Гемоторакс	1 (2.7%)	–	0,29
Окклюзивный тромбоз подключичной и яремной вен справа	1 (2.7%)	–	0,29

Достоверных различий между группами по частоте встречаемости основных осложнений выявлено не было.

Сравнительный анализ сроков госпитализации и пребывания в ОРИТ представлены в таблице 38.

Таблица 38. Сравнительный анализ сроков госпитализации и пребывания в ОРИТ в 1 группе

Койко-дни	Подгруппа 1.1	Подгруппа 1.2	p
ОРИТ	1,4±0,11	2,3±0,13	0,001
Всего	15,5±1,40	21,0±1,5	0,001

При проведении сравнительного анализа частоты развития стриктур анастомозов было отмечено их достоверно меньшее число в подгруппе аппаратных анастомозов (9,1% vs 20,0% соответственно, p=0,02). Для восстановления проходимости области анастомоза всем пациентам проводились курсы поддерживающего бужирования. В двух случаях, по одному пациенту в каждой подгруппе, ввиду отсутствия положительной динамики и развития критической стриктуры анастомоза была выполнена повторная эзофагопластика с использованием толстокишечного трансплантата.

Распределение пациентов со стриктурой пищеводного анастомоза в зависимости от типа трансплантата указано на рисунке 17.

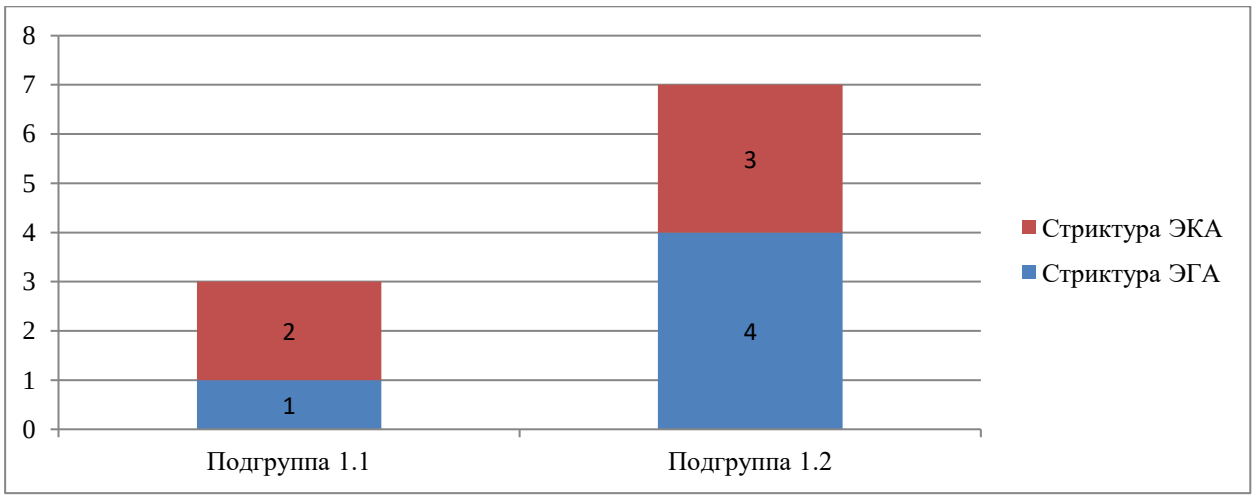

Рисунок 17. Распределение стриктур анастомозов в зависимости от типа трансплантата

Можно видеть, что частота формирования стриктур у пациентов, перенесших эзофагоколопластику (25,0% в подгруппе 1.1 и 33,3% в подгруппе

1.2) была выше, чем при использовании желудка (3,6% в подгруппе 1.1 и 11,5% в подгруппе 1.2), что, по-видимому, объясняется худшими условиями кровоснабжения анастомозируемого участка трансплантата. Результаты раннего и отдаленного послеоперационного периода, связанные с формированием анастомозов с пищеводом на шее, представлены в таблице 39.

Таблица 39. Осложнения, связанные с пищеводными анастомозами на шее

Исходы	**Подгруппа 1.1**		**Подгруппа 1.2**	
Несостоятельность / Стриктура	Есть	Нет	Есть	Нет
Есть	2	1	3	4
Нет	4	26	10	18

Анализ на наличие корреляции стриктуры анастомозов с несостоятельностью в обеих подгруппах показал отсутствие достоверной связи между ними (ОШ 12,5, 95% ДИ 0,908-172,084, p=0,06; ОШ 1,35, 95% ДИ 0,250-7,278, p=0,72).

В группе были отслежены результаты отдаленного послеоперационного периода начиная с 6 месяцев после операции, максимальный срок составил 4 года. В каждой подгруппе было опрошено по 30 респондентов. Путем телефонного обзвона и анкетирования пациентов были получены данные, касающиеся общего самочувствия и качества жизни (таблица 40).

Затруднение глотания твердой пищи наиболее часто отмечали пациенты подгруппы 1.2, носили постоянный характер в 6,6% в подгруппе 1.1 и 13,3% в подгруппе 1.2 в связи со стриктурами анастомозов. Боли в горле при этом периодически возникали у 16,6% в каждой подгруппе. У большинства опрошенных в раннем послеоперационном периоде отмечалось чувство быстрого насыщения во время еды, поэтому, после при выписке им было рекомендовано частое, дробное питание малыми порциями 5-6 раз в день. Чувство распирания,

вздутия в животе, а также учащение стула у больных возникали при несоблюдении этих условий и не были постоянными.

Таблица 40. Оценка общего самочувствия и качества жизни в пациентов группы 1

Параметр	Варианты ответов	Подгруппа 1.1 (*n=30*)	Подгруппа 1.2 (*n=30*)	*p*
Как часто Вас беспокоит изжога (ощущение жжения в груди)?	**0**	13	12	0,017
	1	8	9	
	2	5	4	
	3	4	5	
Как часто беспокоит Вас отрыжка с кислым или горьким привкусом?	**0**	10	7	0,69
	1	15	7	
	2	3	10	
	3	2	6	
Как часто Вас беспокоит кашель?	**0**	24	22	0,007
	1	6	8	
	2	-	-	
	3	-	-	
Беспокоит ли Вас тошнота, рвота?	**0**	28	26	0,3
	1	2	4	
	2	-	-	
	3	-	-	
Беспокоит ли Вас затруднение глотания твердой пищи?	**0**	24	17	0,7
	1	3	7	
	2	1	2	
	3	2	4	
Беспокоит ли Вас боль в горле при глотании?	**0**	25	25	0,15
	1	5	4	
	2	-	1	
	3	-	-	
Беспокоит ли Вас боли в животе?	**0**	30	30	-
	1	-	-	
	2	-	-	
	3	-	-	
Беспокоит ли Вас чувство распирания, переполнения, вздутие живота?	**0**	13	15	<0,001
	1	14	10	
	2	3	5	
	3	-	-	

4.2 Результаты хирургического лечения больных второй группы с формированием анастомозов с абдоминальным отделом пищевода

4.2.1. Результаты хирургического лечения больных 2 группы с формированием механического анастомоза (подгруппа 2.1)

Продолжительность выполненных операций и этапов формирования анастомоза с пищеводом представлены в таблице 41.

Таблица 41. Продолжительность основных этапов операций у больных подгруппы 2.1

Характер перенесенных операций	Продолжительность, мин	Диапазон (мин-макс), мин
Гастрэктомия		
Открытая	296,2±19,8	169–550
Мини-инвазивная	296,8±20,2	265–340
Этап формирования анастомоза	14,4±0,8	10–25

Кровопотеря при открытых операциях составила 340,0±10,6 мл, мини-инвазивных – 300 мл. Рентгенологический контроль заживления анастомоза проводился в среднем на 4-е сутки после гастрэктомии (таблица 42).

Таблица 42. Контроль заживления анастомозов и начала перорального питания у больных подгруппы 2.1

Параметр	П/о сутки	Диапазон, мин–макс
Контроль анастомоза	4,0±0,3	1–7
Время начала приема жидкости	4,5±0,4	1–12
Время начала приема пищи	5,3±0,5	1–13

Несостоятельность анастомоза была выявлена у 1 (4%) пациента на 3-и сутки после операции при выполнении рентгенологического контроля. Наличие симптомов перитонита на следующие сутки послужило поводом к проведению релапаротомии, санации и дренирования брюшной полости, дополнительно был установлен зонд в отводящую тонкую кишку с целью декомпрессии. Динамика заживления анастомоза в дальнейшем положительная, послеоперационный

период протекал гладко, на 12-е сутки после операции пациенту разрешено было принимать жидкую пищу. Помимо несостоятельности, в данной подгруппе у 7 пациентов наблюдались другие осложнения (таблица 43).

Таблица 43. Другие осложнения, классифицированные по шкале Clavien-Dindo

Осложнения	Количество	Степень тяжести	*k*, %
Серома операционной раны	3	II	12,0
Пневмония	4	II	16,0
Гидроторакс	1	II	4,0
Внутрибрюшное кровотечение	1	IIIb	4,0

Обращает на себя внимание пациент после гастрэктомии, спленэктомии открытым способом, у которого развилось внутрибрюшное кровотечение на 3-и сутки после операции, что потребовало экстренной релапаротомии, остановки кровотечения. Ревизия области анастомоза выявила отсутствие его несостоятельности. При дальнейшем наблюдении состояние пациента без отрицательной динамики, был выписан на 13-е сутки после операции.

Сроки лечения в ОРИТ и весь госпитальный период составили в среднем 1,3±0,9 суток и 11,9±0,6 суток соответственно.

4.2.2 Результаты хирургического лечения больных 2 группы с формированием ручного анастомоза (подгруппа 2.2)

В этой подгруппе все операции были выполнены открытым способом, основные параметры хирургического лечения больных подгруппы 2.2 представлены в таблице 44.

Таблица 44. Продолжительность основных этапов операций у больных подгруппы 2.2

Параметр	M±m	Диапазон (мин-макс)
Гастрэктомия (мин)	269,5±22,1	165–425
Этап формирования эзофагоеюноанастомоза, (мин)	43,2±1,3	35–55
Кровопотеря, (мл)	331,3±15,1	200–400

Сроки заживления анастомоза и начала перорального питания пациентов в среднем указаны в таблице 45.

Таблица 45. Контроль заживления анастомозов

Параметр	П/о сутки	Диапазон, мин–макс
Контроль анастомоза	6,8±0,4	4–11
Время начала приема жидкости	12,7±2,8	5–40
Время начала приема пищи	13,5±2,8	6–41

Несостоятельность эзофагоеюноанастомоза была отмечена у 5 пациентов (31,3%). Из них 1 пациенту с симптомами перитонита была выполнена повторная операция, включающая санацию и дренирование левого поддиафрагмального пространства. В послеоперационном периоде проводился контроль заживления анастомоза, пациент получал питание через энтеростому. Наблюдалась положительная динамика, пероральное питание было возобновлено на 23-и сутки после операции. Остальные случаи несостоятельности не потребовали повторных оперативных вмешательств и были разрешены консервативно.

Тяжесть других осложнений в подгруппе не превышала grade II, способы их разрешения представлены в таблице 46.

Таблица 46. Послеоперационные осложнения и методы лечения

Осложнения	n, %	Лечение	Исход
Нагноение послеоперационной раны	3 (12%)	антибиотики, дренирование раны	улучшение
Обострение панкреатита	2 (8%)	октреотид	улучшение
Плеврит	2 (8%)	антибиотики	улучшение
Пароксизмы фибрилляции предсердий	1 (4%)	амиодарон	улучшение

Сроки лечения в ОРИТ и весь госпитальный период составили в среднем 2,2±0,2 суток и 27,7±3,1 суток соответственно.

4.2.3 Сравнительная оценка результатов лечения больных второй группы

Основные исследуемые параметры лечения обобщены ниже (таблица 47).

Таблица 47. Сравнительный анализ результатов лечения больных 2 группы

Показатель	Подгруппа 2.1	Подгруппа 2.2	*p*
Продолжительность операции, мин	296,2±19,8	269,5±22,1	0,99
Этап анастомоза, мин	14,4±0,4	43,2±1,3	<0,001
Кровопотеря, мл	340,0±10,6	331,3±15,1	0,75
Контроль анастомоза, п/о сут	4,0±0,3	6,8±0,4	0,003
Питание per os, п/о сут	5,3±0,5	13,5±2,8	0,009
Несостоятельность анастомоза, n (%)	1 (4%)	5 (31,3%)	0,016
Стриктура анастомоза, n (%)	-	2 (12,5%)	0,7

Продолжительность этапа формирования анастомоза была значимо меньше в подгруппе 2.1. Общая продолжительность открытых гастрэктомий и кровопотеря были меньше в подгруппе 2.2, различия были статистически незначимы (p>0,05).

Сроки контроля механических анастомозов были уменьшены почти на 3-е суток по сравнению с ручными, в связи с этим в подгруппе 2.1 отмечалось достоверное сокращение сроков начала перорального питания пациентов и их дальнейшей реабилитации.

В подгруппе 2.2 число несостоятельных эзофагоеюноанастомозов было больше, с учетом степени тяжести большинство из них были разрешены консервативно.

Проведенное исследование отдаленных результатов не выявило развития стриктур эзофагоеюноанастомозов в подгруппе 2.1. У больных подгруппы 2.2 со сформировавшимися стриктурами были успешно проведены курсы бужирования. В этой же подгруппе реконструкция анастомоза потребовалось одному пациенту после гастрэктомии по поводу КЭР cT4N2M1 в связи с возникновением дисфагии через 2 года после операции и подозрением на стриктуру анастомоза. Интраоперационно был выявлен рецидив опухоли и сдавление области анастомоза извне.

Сравнительный анализ сроков госпитализации и пребывания пациентов в ОРИТ показал их сокращение в подгруппе 2.1, различия были статистически значимы (таблица 48). Исследование результатов отдаленного послеоперационного периода указано в таблице 49.

Таблица 48. Сравнительный анализ сроков госпитализации и пребывания в ОРИТ во 2 группе

Койко-дни	Подгруппа 2.1	Подгруппа 2.2	p
ОРИТ	1,3±0,9	2,2±0,2	0,001
Всего	11,9±0,6	27,7±3,1	0,006

Таблица 49. Оценка общего самочувствия и качества жизни в пациентов группы 2

Параметр	Варианты ответов	Подгруппа 1.1 (*n=20*)	Подгруппа 1.2 (*n=10*)	*p*
Как часто Вас беспокоит изжога (ощущение жжения в груди)?	**0**	8	5	>0,05
	1	7	3	
	2	3	1	
	3	2	1	
Как часто беспокоит Вас отрыжка с кислым или горьким привкусом?	**0**	6	5	<0,05
	1	10	2	
	2	3	2	
	3	1	1	
Как часто Вас беспокоит кашель?	**0**	17	8	>0,05
	1	3	2	
	2	-	-	
	3	-	-	
Беспокоит ли Вас тошнота, рвота?	**0**	18	9	>0,05
	1	2	1	
	2	-	-	
	3	-	-	
Беспокоит ли Вас боли в животе?	**0**	17	8	>0,05
	1	3	2	
	2	-	-	
	3	-	-	
Беспокоит ли Вас чувство распирания, переполнения, вздутие живота?	**0**	18	9	>0,05
	1	2	1	
	2	-	-	

	3	-	-	

Анализируя результаты, приведенные в таблице, можно видеть, что у части пациентов (56,6% в подгруппе 1.1 и 60% в подгруппе 1.2) наблюдаются явления диспепсии (изжога, отрыжка, тошнота), но возникновение их в большинстве своем носит периодический характер (иногда – 26,6% и 30%, умеренно – 16,6% и 13,3%), в основном, после погрешности в диете. При возникновении симптомов рефлюкса на фоне антисекреторной и прокинетической терапии отмечалось улучшение состояния пациентов.

Таким образом, функциональные характеристики механических анастомозов не уступали таковым при использовании ручного шва как при наложении соустья на шее, так и в брюшной полости.

4.3 Анализ факторов риска развития несостоятельности анастомозов с пищеводом

Для исследования факторов риска несостоятельности пищеводных анастомозов были изучены показатели альбумина, общего белка, гемоглобина, ИМТ, наличие сопутствующих заболеваний, отсроченное реконструктивное вмешательство, использование толстокишечного трансплантата, а также результаты интраоперационной пробы на герметичность анастомозов. Техника проведения пробы на герметичность была внедрена в клиническую практику отделения с октября 2017 года, соответственно, при оценке корреляции данного параметра с частотой развития несостоятельности соустья в анализ не были включены пациенты, оперированные до этого периода.

Результаты анализа больных первой группы представлены ниже (таблица 50). Шансы развития несостоятельности анастомоза при выполнении отсроченных реконструктивных операций, а также при использовании толстокишечного трансплантата были выше в подгруппах ручных анастомозов, но различия были статистически не значимы (p=0,27; p=0,12). При выявлении отрицательной пробы на герметичность и укреплении анастомоза

дополнительными швами риски несостоятельности были ниже в обеих подгруппах (95% ДИ 0,004-0,371, p=0,005; 95% ДИ 0,010-0,563, p=0,012).

Таблица 50. Факторы риска несостоятельности анастомозов на шее

Параметр	Подгруппа	Да	Нет	ОШ	95% ДИ	p
Альбумин <30 г/л	1.1*	2	31	-	-	-
	1.2	2	33	0,57	0,033-9,898	0,7
Общий белок <60 г/л	1.1	7	26	1,43	0,139-14,695	0,76
	1.2	4	31	0,47	0,058-3,887	0,49
Гемоглобин <120 г/л	1.1	12	21	0,5	0,084-2,992	0,4
	1.2	12	23	0,74	0,178-3,129	0,68
ИМТ <18,5 кг/м²	1.1	2	31	0,19	0,010-3,610	0,27
	1.2	8	27	0,5	0,101-2,477	0,39
Коморбидность	1.1	20	13	1,0	0,153-6,531	1,0
	1.2	22	13	1,12	0,272-4,509	0,89
Отсроченная эзофагопластика	1.1	3	30	2,5	0,188-33,17	0,48
	1.2	5	30	3,0	0,43-20,95	0,27
Толстокишечный трансплантат	1.1	7	26	0,7	0,068-7,201	0,76
	1.2	13	22	3,1	0,738-13,11	0,12
Герметичность шва анастомоза (проба)	1.1	25	4	0,04	0,004-0,371	0,005
	1.2	13	10	0,075	0,010-0,563	0,012

*не было несостоятельности анастомозов у пациентов с дефицитом альбумина в данной подгруппе

Результаты анализа факторов несостоятельности анастомозов с пищеводом в группе гастрэктомии представлена в таблице 51.

Таблица 51. Факторы риска несостоятельности анастомозов в брюшной полости

Параметр	Подгруппа	Да	Нет	ОШ	95% ДИ	p
Альбумин <30 г/л	2.1	2	23	0,5	0,125-1,999	0,12
	2.2*	1	15	-	-	-
Общий белок <60 г/л	2.1	6	19	0,25	0,41-1,515	0,13
	2.2 *	1	15	-	-	-
Гемоглобин <120 г/л	2.1	10	15	0,9	0,732-1,107	0,8
	2.2	6	10	0,025	0,001-0,504	0,01
Операции в анамнезе	2.1	3	22	1,5	0,674-3,339	0,24
	2.2	4	12	15	1,933-140,8	0,03
Коморбидность (ССЗ)	2.1	22	3	0,95	0,087-1,044	0,12
	2.2	13	3	0,8	0,061-12,88	0,9

	2.1	12	13	0,9	0,789-1,080	0,9
Стадия рака ≥III	2.2	8	7	1,8	0,210-15,407	0,5

*не было несостоятельности у больных с дефицитом

Несостоятельности не было у пациентов, перенесших неодъювантную химиотерапию, соответственно, данный параметр не был включен в анализ. Общий показатель индекса коморбидности не оказал влияния на частоту развития несостоятельности анастомоза, однако проведение детального исследования показало, что риски возникновения несостоятельности были выше в подгруппе ручных анастомозов у пациентов с железодефицитной анемией (95% ДИ 0,011-0,998, p=0,01), а также после перенесенных операций по поводу сердечно-сосудистой патологии (95% ДИ 1,933-140,8, p=0,03).

ЗАКЛЮЧЕНИЕ

В основу настоящего проспективно-ретроспективного нерандомизированного исследования положен анализ результатов лечения 109 пациентов с заболеваниями пищевода и желудка, перенесших оперативные вмешательства в ФГБНУ «РНЦХ им. акад. Б.В. Петровского» за период с 2013 по 2022 гг. Критериями включения в исследование стали резекция пищевода с первичной эзофагопластикой, либо отсроченная реконструктивная операция после удаления пищевода с наложением анастомоза с пищеводом из цервикального доступа, плановая гастрэктомия с реконструкцией на петле по Ру, формирование пищеводных анастомозов ручным и механическим способами, согласие пациентов на участие в исследовании. Из исследования были исключены пациенты, которые: перенесли оперативные вмешательства с формированием анастомоза с пищеводом на шее полумеханическим, а также механическим циркулярным способами, не имели возможности наблюдения в течение 6 месяцев после операции, отказались от участия в исследовании. С учетом вышеизложенных критерий пациенты были распределены на 2 группы, которые в свою очередь подразделились на 2 подгруппы:

- 1-я группа (n=68), в которую вошли пациенты, перенесшие эзофагопластику с формированием цервикальных пищеводных анастомозов механическим (1.1 подгруппа – основная, n=33) и ручным (1.2 подгруппа – контрольная, n=35) способами за период с 2015 по 2022 гг.;
- 2-я группа, в которую были включены пациенты, перенесшие гастрэктомию с реконструкцией на петле по Ру (n=41) и наложением анастомозов с пищеводом в брюшной полости с использованием механического (2.1 подгруппа – основная, n=25) и ручного (2.2 подгруппа – контрольная, n=16) швов за период с 2013 по 2022 гг.

В предоперационном периоде всем пациентам проводилось комплексное обследование с оценкой результатов лабораторных и инструментальных исследований, функционального, нутритивного и соматического статуса при

участии узкопрофильных специалистов; проводилась коррекция сопутствующей патологии и профилактика инфекционных и тромбоэмболических осложнений в послеоперационном периоде. Пациенты с онкологическими заболеваниями обсуждались на онкологических консилиумах.

Сравнительная клиническая характеристика пациентов в обеих группах включала анализ пола, возраста, ИМТ, лабораторных показателей (общий белок, альбумин, гемоглобин), анестезиологического риска, сопутствующих заболеваний с оценкой соматического статуса, ранее перенесенных оперативных вмешательств.

В 1-ой группе средний возраст пациентов в подгруппе 1.1 составил 56,1±2,4 (21–77), в подгруппе 1.2 - 46,5±13,1 (22–72). Показаниями к проведению операций в данной группе были стриктуры пищевода (ожоговые, пептические, рубцовые), рак пищевода, терминальные стадии кардиоспазма, отсутствие пищевода, а также множественные дивертикулы пищевода в одном случае. В общей структуре диагнозов превалировали доброкачественные заболевания пищевода (66,1%). В подгруппе 1.1 пациентов с раком пищевода было больше (42,4% vs 5,7%), неоадъювантная ХТ проводилась только двум пациенткам из данной подгруппы. Средние значения ИМТ показали одинаковое соотношение больных с нормальной массой тела в исследуемых подгруппах. Показатели альбумина, общего белка и гемоглобина меньше пороговых значений были сопоставимы в обеих подгруппах ($p>0,05$). При оценке анестезиологического риска в обеих подгруппах превалировал класс III (72,7% в подгруппе 1.1 и 65,7% в подгруппе 1.2).

Анализ сопутствующих заболеваний установил преобладание сердечно-сосудистых заболеваний (ИБС, ГБ, атеросклероз), а также железодефицитной анемии в обеих группах. У пациентов с удаленным пищеводом в анамнезе (10,3%), а также с критической стриктурой пищевода (29,4%) для энтерального питания использовалась гастростома.

Распределение перенесенных ранее операций в группах показало преимущественное их выполнение через лапаротомный доступ в подгруппе 1.1 и через торакотомию в подгруппе 1.2.

Всем пациентам в 1-ой группе были проведены реконструктивные вмешательства в виде первичной эзофагопластики в объеме субтотальной резекции пищевода с его последующим замещением желудочным/толстокишечным трансплантатом и вторичной эзофагопластики с использованием толстокишечного трансплантата. Для создания механических анастомозов с пищеводом из цервикального доступа использовалась техника четырехугольного анастомоза с использованием трех линейных эндостеплеров. Ручные пищеводные анастомозы накладывались при помощи однорядного непрерывного шва синтетическим полифиламентным материалом.

При мобилизации толстокишечного трансплантата в обязательном порядке проводилась аппендэктомия (при ее отсутствии в анамнезе). В случаях злокачественного поражения пищевода резекция дополнялась билатеральной медиастинальной и шейной лимфодиссекцией. Операции заканчивались установкой микроеюностомы по Витцелю-Айзельсбергу с целью проведения энтерального питания в первые сутки после операции, установкой страховочных дренажей – в правой плевральной полости (1), в правом подпеченочном пространстве (1), под левый купол диафрагмы (1).

Во 2-ой группе в подгруппе 2.1 средний возраст пациентов составил 61,2±1,9 (37–74), в подгруппе 2.2 – 63,3±3,1 (48–79). Показаниями к оперативным вмешательствам были рак тела желудка и пищеводно-желудочного перехода (Siewert II и III). Для клинического стадирования использовалась классификация TNM-8 (8-я редакция, 2017 г.), пациентов с I стадией в подгруппе 2.1 было 8 (32%), в подгруппе 2.2 – 3 (18,8%). Также в подгруппе 2.1 преобладало количество пациентов с III стадией рака – 6 (24%) пр. 2 (12,5%). Рак желудка IV стадии был у 3 (12%) пациентов в подгруппе 2.1 и у 4 (25%) в подгруппе 2.2. Неоадъювантная химиотерапия проводилась 6 (14,6%) пациентам из этой группы.

Значения ИМТ, альбумина, общего белка были сопоставимы в сравниваемых подгруппах ($p>0,05$).

При оценке коморбидности также в данной группе преобладали сердечно-сосудистые заболевания, в подгруппе 2.2 четырем пациентам (25%) были ранее

выполнены оперативные вмешательства по их поводу. Обращало на себя внимание наличие пациентов (12%) с циррозом печени (класса А по Child-Pugh) в подгруппе 2.1. Всего в данной группе 9 пациентов имели осложненное течение рака желудка в виде желудочно-кишечного кровотечения, 2 (8%) пациентам из подгруппы 2.1 проводилась коррекция постгеморрагической анемии перед операцией. При анализе статуса по шкале ASA также в группе преобладал класс III, подгруппе 2.1 таких больных было 14 (56%), в подгруппе 2.1 - 11 (68,5%). Класс II был отмечен у 8 (32%) в подгруппе 2.1 и у 3 (18,8%) в подгруппе 2.2, а пациентов с классом IV в подгруппе 2.1 было 2 (8%), в подгруппе 2.2 – (18,8%).

Гастрэктомия в данной группе выполнялась традиционным открытым, лапароскопическим и робот-ассистированным способами, причем, мини-инвазивные методики были использованы в подгруппе 2.1 (12%). Операции также дополнялись D2-лимфодиссекцией, завершались формированием микроеюностомы по по Витцелю-Айзельсбергу.

Механические эзофагоеюноанастомозы формировались экстракорпорально при помощи циркулярных степлеров диаметрами 25 мм и 29 мм по типу «конец-в-бок», ручные – однорядными узловыми швами.

В послеоперационном периоде в первые сутки после операции пациенты наблюдались в ОРИТ, проводилось парентеральное питание, далее они переводились в хирургическое отделение. Проводился контроль пищеводных анастомозов при помощи приема контрастного препарата per os, при выявлении признаков несостоятельности продолжалось питание через энтеростому с последующим отслеживанием динамики заживления анастомоза при помощи контрольной рентгеноскопии. Через 6 месяцев после операции проводился контроль отдаленных результатов лечения.

Для оценки эффективности выполнения механических анастомозов в группах оценивались продолжительность операций и этапов выполнения анастомозов, время начала перорального питания, сроки пребывания в стационаре, осложнения в послеоперационном периоде, связанные как с

анастомозами (несостоятельность), так и с другими системами органов, тяжесть которых оценивалась по шкале хирургических осложнений Clavien-Dindo.

При сравнении и статистической обработке показателей основных клинических параметров было установлено отсутствие значимых различий между сравниваемыми подгруппами, за исключением диагнозов, явившихся показаниями к операциям в первой группе (в подгруппе 1.1 злокачественные заболевания преобладали (42,4% пр. 5,7%)) и характера проведенных операций в двух группах – в подгруппах механических анастомозов количество мини-инвазивных операций было больше (18 (54,5%) в подгруппе 1.1 и 9 (25,7%) в подгруппе 1.2; 5 (20%) только в подгруппе 2.1).

Одним из оснований использования механического шва было стремление к сокращению послеоперационных осложнений, связанных с несостоятельностью анастомозов, что обретало особое значение при наличии у пациентов потенциальных факторов риска, негативно влияющих на заживление анастомозов (сердечно-сосудистые заболевания, недостаточность питания, наличие оперативных вмешательств в анамнезе, проведение неоадъювантной химиолучевой терапии).

При сравнении полученных интраоперационных результатов было отмечено статистически значимое снижение общей продолжительности операций, этапов формирования пищеводных анастомозов в группах механических анастомозов ($p < 0,001$), что в итоге привело к сокращению сроков пребывания пациентов на ИВЛ.

Результаты статистического анализа между группами по частоте осложнений в раннем послеоперационном периоде имели тенденцию к статистической значимости ($p < 0,05$). Анализируя частоту отдельных осложнений, следует отметить, что в группах ручных анастомозов наблюдалась более высокая частота несостоятельности пищеводных анастомозов ($p < 0,01$), большая часть клинически значима (тип 2 и 3). Пациентам после резекции пищевода проводилась пластика желудочным, либо толстокишечным трансплантатом, различий в частоте несостоятельности между данными типами

анастомозов не наблюдалось. В группе ручных цервикальных анастомозов выявлено 13 (37,2%) случаев несостоятельности, из них 7 (20%) эзофагоколоанастомозов, 6 (17,2%) эзофагогастроанастомозов; в группе механических – 6 (18,2%) случаев несостоятельностей, по 3 (9,1%) каждого вида анастомоза (p = 0,007 и p = 0,005 соответственно). В подгруппе 1.1 все случаи несостоятельности были разрешены консервативно, оперативных вмешательств по их поводу не было. В подгруппе 1.2 у одного пациента с отсутствием положительной динамики заживления эзофагоколоанастомоза и постоянным рецидивом наружного свища на шее ситуация была разрешена местной пластикой анастомоза на шее. Частота других осложнений (пневмония, нагноение послеоперационной раны, ОДН) была сопоставимой при сравнительном анализе двух подгрупп цервикальных пищеводных анастомозов (p > 0,05). Обращало на себя внимание наличие повторной операции в подгруппе 1.1 по поводу гемоторакса справа.

Подсчет числа стриктур в отдаленном послеоперационном периоде показал меньшее их количество в подгруппе 1.1 (n=3, 9,1%) по сравнению с подгруппой 1.2 (n=7, 20%), различие статистически значимо. В половине случаев у пациентов ранее были несостоятельности анастомозов, однако, при детальном анализе корреляции между ними не было выявлено. Хирургическое вмешательство для ликвидации критической стриктуры потребовалось в каждой подгруппе по одному разу. В остальных случаях эффект был достигнут бужированием.

Анализ осложнений в раннем послеоперационном периоде у пациентов после гастрэктомии также показал снижение числа несостоятельностей механических анастомозов (4% в подгруппе 2.1 и 31,3% в подгруппе 2.2, p = 0,016). В подгруппе 2.2 одному пациенту проводилось повторное оперативное вмешательство по поводу последствий несостоятельности ЭЭА (перитонит), в дальнейшем послеоперационный период протекал гладко. В подгруппе 2.1 релапаротомия потребовалась в экстренном порядке одному пациенту ввиду развития внутрибрюшного кровотечения, несостоятельности анастомоза при этом не было. Остальные случаи несостоятельности были разрешены консервативно. В

отдаленном послеоперационном периоде имели место стриктуры эзофагоеюноанастомозов в подгруппе 2.2 (n=2, 12,5%), все случаи были успешно разрешены бужированием.

По результатам регрессионного анализа в 1 группе было установлено, что проведение интраоперационной оценки герметичности анастомозов способствует сокращению несостоятельности в послеоперационном периоде. Во 2 группе были выявлены высокие риски несостоятельности ручных анастомозов у пациентов с железодефицитной анемией (95% ДИ 0,011-0,998, p=0,01) и с перенесенными операциями по поводу сердечно-сосудистой патологии (95% ДИ 1,933-140,8, p=0,03).

В послеоперационном периоде исследовались сроки контроля заживления анастомозов. При сравнении в подгруппах было отмечено, что за последние 4 года наблюдается их сокращение в среднем на 3 суток. Такая тенденция связана с как с накоплением опыта, так и с убеждением в прочности и надежности механического шва в ранние послеоперационные сутки, что в итоге способствовало раннему возобновлению перорального питания. Медианы сроков начала перорального питания в подгруппах механических анастомозов составили 4 суток (p<0,001). При полном восстановлении питания через рот пациентам удаляли микроеюностомы в стационаре перед выпиской либо амбулаторно.

По срокам госпитализации и пребывания в ОРИТ отмечалось статистически значимое сокращение койко-дней в подгруппах механических анастомозов (p=0,001). При отсутствии осложнений медиана госпитального периода в подгруппе 1.1 составила 9 суток, в подгруппе 1.2 – 16,5; в подгруппе 2.1 медиана составила 11 суток, в подгруппе 2.2 – 24.

Начиная с 6 месяцев (максимальный срок 5 лет) после проведенного реконструктивного вмешательства проводилось исследование функциональных параметров отдаленного послеоперационного периода и качества жизни пациентов на основании результатов контрольных обследований и анкетирования по специальному опроснику. В первой группе было опрошено 60 пациентов (по 30 из каждой подгруппы), предметом изучения была дисфагия. Анализ показал

преимущественное распределение функционально положительных результатов среди пациентов, которые заключались в редком появлении или полном отсутствии дисфагии (90% в подгруппе 1.1 и 80% в подгруппе 1.2). У остальной части пациентов дисфагия наблюдалась умеренно и в некоторых случаях постоянно, это было связано с формированием у них стриктуры анастомоза на шее. Во второй группе было опрошено 30 пациентов (20 в подгруппе 2.1 и 10 в подгруппе 2.2), у них анализировались симптомы рефлюкса и диспепсии. Результаты в данной группе также были склонны к функционально положительным, у 80% из каждой подгруппы практически отсутствовали указанные симптомы. Другие явления диспепсии (тошнота, дискомфорт в области живота, нарушение стула) возникали иногда, чаще всего при нарушении диеты.

ВЫВОДЫ

1. Использование сшивающих аппаратов при наложении анастомоза с шейным отделом пищевода при выполнении эзофагопластики, а также с абдоминальным отделом пищевода при гастрэктомии, является эффективной и безопасной альтернативой ручной технике наложения соустья.
2. Применение аппаратного механического шва обеспечивает сокращение времени наложения линейного анастомоза с шейным отделом пищевода в 1,8 раза и циркулярного механического эзофагоэнтероанастомоза в 3 раза в сравнении с ручной техникой оперирования. Техника аппаратного соустья снижает риск развития несостоятельности в раннем послеоперационном периоде при формировании цервикального анастомоза в 2,2 раза и анастомоза в брюшной полости в 7,7 раза.
3. Наличие у больных в анамнезе оперативных вмешательств по поводу заболеваний сердечно-сосудистой системы, а также железодефицитных состояний увеличивает вероятность развития несостоятельности ручных эзофагоэнтероанастомозов ($p=0,01$). Риск развития несостоятельности ручного анастомоза с шейным отделом пищевода повышается при выполнении отсроченных реконструктивных операций, а также при использовании толстокишечного трансплантата (различия не были статистически значимы). Статистически значимых факторов риска, влияющих на частоту несостоятельности механических анастомозов, в настоящем исследовании выявлено не было.
4. В отдаленные сроки после хирургического вмешательства (от 6 месяцев и далее) аппаратные механические анастомозы с шейным отделом пищевода демонстрируют снижение частоты развития стриктур соустий до 9,1%, по сравнению с ручным способом формирования шва анастомоза (20%). В группе больных, перенесших гастрэктомию, стриктуры аппаратных анастомозов в настоящем исследовании выявлены не были.

5. У больных, оперированных с использованием аппаратного механического шва, отмечены лучшие клинические характеристики функциональных возможностей соустья с пищеводом в отдалённые сроки после операции, сравнительно с больными, у которых была применена ручная техника наложения анастомоза.

ПРАКТИЧЕСКИЕ РЕКОМЕНДАЦИИ

1. При наложении анастомоза с пищеводом из цервикального доступа как завершения эзофагопластики целесообразно использовать технику формирования четырехугольного анастомоза с использованием 3 линейных эндостеплеров (45 мм). Формирование механического эзофагоэнтероанастомоза при выполнении гастрэктомии на петле по Ру требует применения циркулярного аппаратного степлера с диаметром головки не менее 25 мм.
2. Для оценки герметичности пищеводных анастомозов важен тщательный осмотр приводящей и отводящей частей при иссечении ножом циркулярного (кольцевого) степлера. Проведение пробы на герметичность шва анастомоза во время операции позволяет прогнозировать и достоверно свести к минимуму возникновение несостоятельности.
3. В случае развития несостоятельности механического аппаратного анастомоза, подтвержденной при контрольном рентгенологическом исследовании, в подавляющем большинстве случаев показано консервативное лечение.
4. Основным способом лечения больных стриктурами механических анастомозов является бужирование. Показания к выполнению повторной реконструктивной операции возникают лишь в случае неэффективности или невозможности бужирования.

СПИСОК ИСПОЛЬЗОВАННОЙ ЛИТЕРАТУРЫ

1. Методы реконструкции пищевода, Л.Д. Роман, А.М. Карачун, К.Г. Шостка, И.П. Костюк. ПРАКТИЧЕСКАЯ ОНКОЛОГИЯ • Т. 4, № 2 – 2003, 99-108
2. Kelling, G. (1911). Esophagoplasty with help of the transverse colon. *Zentralbl Chir*, *38*(1209), I91.
3. Torek, F. (1913). The First Saccessful Case of the Thoracic Portion of the Oesophagus for Carcinoma. *Surg Gynec Obst*, *16*, 614.
4. Robicsek F, Konstantinov I. Humer Hultl: the father of the surgical stapler. J Med Biogr 2001; 9: 16–9
5. Oláh A. Aladár Petz, the inventor of the modern surgical staplers. Surgery. 2008;143(1):146-147. https://doi.org/10.1016/j.surg.2007.02.005
6. Богопольский Павел Майорович, Глянцев С.П. К истории создания хирургических сшивающих аппаратов // Клиническая и экспериментальная хирургия. 2014. №3 (5). URL: https://cyberleninka.ru/article/n/k-istorii-sozdaniya-hirurgicheskih-sshivayuschih-apparatov
7. Андросов П. И. Механический шов в хирургии сосудов. - М.: Медгиз, 1960.
8. Филин В. И. Попов В. И. Восстановительная хирургия пищевода. - Л.: Медицина, 1973.
9. Грицман Ю. Я. Хирургические сшивающие аппараты и их клиническое применение. Каталог. -М.: Внешторгиздат, 1976 г., 215 с.
10. SUTURING INSTRUMENTS FOR ANASTOMOSIS IN GASTROINTESTINAL SURGERY. É. M. Akopov and P. M. Postolov UDC 615.472.2.03:616.33/34-089.84/ Акопов Э. М. и Постолов П. М. Сшивающие аппараты для наложения анастомозов в желудочно кишечной хирургии, Мед. техника, № 5, с. 24, 1981.
11. Maillard JN, Goyer B, Lortat-Jacob JL. Comparaison chez l'homme des anastomoses oesophagogastriguesá la pince PKS 25 eá la suture [Comparison in humans of esophagogastric anastomosis with the PKS 25 stapler and with sutures]. Ann Chir. 1971;25(11):569-573.

12. Molina J. E., Lawton B. R., Avance D. Use of circumferential stapler in reconstruction following resections for carcinoma of the cardia. // Ann. Thorac. Surg. 1981. T. 31. № 4. C. 325–328

13. Sannohe Y, Hiratsuka R, Doki K, Inutsuka S, Hirano M. Mechanical suture methods in esophago-gastrointestinal anastomosis. Jpn J Surg. 1979;9(4):313-321. https://doi.org/10.1007/BF02468631

14. Akopov, A., Artioukh, D. Y., & Molnar, T. F. (2021). Surgical Staplers: The History of Conception and Adoption. The Annals of thoracic surgery, 112(5), 1716–1721. https://doi.org/10.1016/j.athoracsur.2021.03.107.

15. RAVITCH, M. M., BROWN, I. W., & DAVIGLUS, G. F. (1959). Experimental and clinical use of the Soviet bronchus stapling instrument. Surgery, 46(1), 97–108.

16. Steichen FM, Ravitch MM. Mechanical sutures in esophageal surgery. Ann Surg. 1980;191(3):373-381. doi:10.1097/00000658-198003000-00019

17. Nance F. C. (1979). New techniques of gastrointestinal anastomoses with the EEA stapler. Annals of surgery, 189(5), 587–600. https://doi.org/10.1097/00000658-197905000-00008

18. Donnelly, R. J., Sastry, M. R., & Wright, C. D. (1985). Oesophagogastrectomy using the end to end anastomotic stapler: results of the first 100 patients. Thorax, 40(12), 958–959. https://doi.org/10.1136/thx.40.12.958

19. Fekete, F., Gayet, B., Place, S., & Biagini, J. (1989). Four hundred esophageal anastomoses with a stapler. International surgery, 74(2), 69–72.

20. Bonavina L. (2021). Progress in the esophagogastric anastomosis and the challenges of minimally invasive thoracoscopic surgery. Annals of translational medicine, 9(10), 907. https://doi.org/10.21037/atm.2020.03.66

21. Liu, Q. X., Min, J. X., Deng, X. F., & Dai, J. G. (2014). Is hand sewing comparable with stapling for anastomotic leakage after esophagectomy? A meta-analysis. World journal of gastroenterology, 20(45), 17218–17226. https://doi.org/10.3748/wjg.v20.i45.17218

22. Brown, S. L., & Woo, E. K. (2004). Surgical stapler-associated fatalities and adverse events reported to the Food and Drug Administration. *Journal of the American College of Surgeons*, *199*(3), 374–381. https://doi.org/10.1016/j.jamcollsurg.2004.05.264
23. Chekan, E., & Whelan, R. L. (2014). Surgical stapling device-tissue interactions: what surgeons need to know to improve patient outcomes. *Medical devices (Auckland, N.Z.)*, *7*, 305–318. https://doi.org/10.2147/MDER.S67338
24. Chekan, E., Whelan, R. L., & Feng, A. H. (2013). Device-tissue interactions: a collaborative communications system. Annals of surgical innovation and research, 7(1), 10. https://doi.org/10.1186/1750-1164-7-10
25. Makanyengo, S. O., & Thiruchelvam, D. (2020). Literature Review on the Incidence of Primary Stapler Malfunction. Surgical innovation, 27(2), 229–234. https://doi.org/10.1177/1553350619889274
26. Elariny, H., González, H., & Wang, B. (2005). Tissue thickness of human stomach measured on excised gastric specimens from obese patients. Surgical technology international, 14, 119–124.
27. Nakayama, S., Hasegawa, S., Nagayama, S., Kato, S., Hida, K., Tanaka, E., Itami, A., Kubo, H., & Sakai, Y. (2011). The importance of precompression time for secure stapling with a linear stapler. Surgical endoscopy, 25(7), 2382–2386. https://doi.org/10.1007/s00464-010-1527-7
28. Wu, H., Zhao, C., Ni, J., Zhang, S., Liu, J., Yan, J., Chen, Y., & Zhang, X. (2016). Research of a novel biodegradable surgical staple made of high purity magnesium. Bioactive materials, 1(2), 122–126. https://doi.org/10.1016/j.bioactmat.2016.09.005
29. Zaninotto, G., & Low, D. E. (2016). Complications after esophagectomy: it is time to speak the same language. Diseases of the esophagus : official journal of the International Society for Diseases of the Esophagus, 29(6), 580–582. https://doi.org/10.1111/dote.12375
30. Ben-David, K., Sarosi, G. A., Cendan, J. C., Howard, D., Rossidis, G., & Hochwald, S. N. (2012). Decreasing morbidity and mortality in 100 consecutive minimally invasive esophagectomies. Surgical endoscopy, 26(1), 162–167. https://doi.org/10.1007/s00464-011-1846-3

31. Mboumi, I. W., Reddy, S., & Lidor, A. O. (2019). Complications After Esophagectomy. The Surgical clinics of North America, 99(3), 501–510. https://doi.org/10.1016/j.suc.2019.02.011
32. Kassis, E. S., Kosinski, A. S., Ross, P., Jr, Koppes, K. E., Donahue, J. M., & Daniel, V. C. (2013). Predictors of anastomotic leak after esophagectomy: an analysis of the society of thoracic surgeons general thoracic database. The Annals of thoracic surgery, 96(6), 1919–1926. https://doi.org/10.1016/j.athoracsur.2013.07.119
33. Chen, C., & Jiang, H. (2021). The assessment of intraoperative technique-related risk factors and the treatment of anastomotic leakage after esophagectomy: a narrative review. Journal of gastrointestinal oncology, 12(1), 207–215. https://doi.org/10.21037/jgo-21-45
34. Jones, C. E., & Watson, T. J. (2015). Anastomotic Leakage Following Esophagectomy. Thoracic surgery clinics, 25(4), 449–459. https://doi.org/10.1016/j.thorsurg.2015.07.004
35. Low, D. E., Alderson, D., Cecconello, I., et al. (2015). International Consensus on Standardization of Data Collection for Complications Associated With Esophagectomy: Esophagectomy Complications Consensus Group (ECCG). Annals of surgery, 262(2), 286–294. https://doi.org/10.1097/SLA.0000000000001098
36. Lerut, T., Coosemans, W., Decker, G., De Leyn, P., Nafteux, P., & van Raemdonck, D. (2002). Anastomotic complications after esophagectomy. Digestive surgery, 19(2), 92–98. https://doi.org/10.1159/000052018
37. van Heijl, M., van Wijngaarden, A. K., Lagarde, S. M., Busch, O. R., van Lanschot, J. J., & van Berge Henegouwen, M. I. (2010). Intrathoracic manifestations of cervical anastomotic leaks after transhiatal and transthoracic oesophagectomy. The British journal of surgery, 97(5), 726–731. https://doi.org/10.1002/bjs.6971
38. Fujiwara, H., Nakajima, Y., Kawada, K., Tokairin, Y., Miyawaki, Y., Okada, T., Nagai, K., & Kawano, T. (2016). Endoscopic assessment 1 day after esophagectomy for predicting cervical esophagogastric anastomosis-relating complications. Surgical endoscopy, 30(4), 1564–1571. https://doi.org/10.1007/s00464-015-4379-3

39. Poziomyck, A. K., Weston, A. C., Lameu, E. B., Cassol, O. S., Coelho, L. J., & Moreira, L. F. (2012). Preoperative nutritional assessment and prognosis in patients with foregut tumors. Nutrition and cancer, 64(8), 1174–1181. https://doi.org/10.1080/01635581.2012.721157
40. Kruhlikava, I., Kirkegård, J., Mortensen, F. V., & Kjær, D. W. (2017). Impact of Body Mass Index on Complications and Survival after Surgery for Esophageal and Gastro-Esophageal-Junction Cancer. Scandinavian journal of surgery : SJS : official organ for the Finnish Surgical Society and the Scandinavian Surgical Society, 106(4), 305–310. https://doi.org/10.1177/1457496916683097
41. Goh, S. L., De Silva, R. P., Dhital, K., & Gett, R. M. (2015). Is low serum albumin associated with postoperative complications in patients undergoing oesophagectomy for oesophageal malignancies?. Interactive cardiovascular and thoracic surgery, 20(1), 107–113. https://doi.org/10.1093/icvts/ivu324
42. Choudhuri, A. H., Uppal, R., & Kumar, M. (2013). Influence of non-surgical risk factors on anastomotic leakage after major gastrointestinal surgery: Audit from a tertiary care teaching institute. International journal of critical illness and injury science, 3(4), 246–249. https://doi.org/10.4103/2229-5151.124117
43. Escofet, X., Manjunath, A., Twine, C., Havard, T. J., Clark, G. W., & Lewis, W. G. (2010). Prevalence and outcome of esophagogastric anastomotic leak after esophagectomy in a UK regional cancer network. Diseases of the esophagus : official journal of the International Society for Diseases of the Esophagus, 23(2), 112–116. https://doi.org/10.1111/j.1442-2050.2009.00995.x
44. Fumagalli, U., Melis, A., Balazova, J., Lascari, V., Morenghi, E., & Rosati, R. (2016). Intra-operative hypotensive episodes may be associated with post-operative esophageal anastomotic leak. Updates in surgery, 68(2), 185–190. https://doi.org/10.1007/s13304-016-0369-9
45. Zehetner, J., DeMeester, S. R., Alicuben, E. T., Oh, D. S., Lipham, J. C., Hagen, J. A., & DeMeester, T. R. (2015). Intraoperative Assessment of Perfusion of the Gastric Graft and Correlation With Anastomotic Leaks After Esophagectomy. Annals of surgery, 262(1), 74–78. https://doi.org/10.1097/SLA.0000000000000811

46. Koëter, M., Kathiravetpillai, N., Gooszen, J. A., van Berge Henegouwen, M. I., Gisbertz, S. S., van der Sangen, M. J., Luyer, M. D., Nieuwenhuijzen, G. A., & Hulshof, M. C. (2017). Influence of the Extent and Dose of Radiation on Complications After Neoadjuvant Chemoradiation and Subsequent Esophagectomy With Gastric Tube Reconstruction With a Cervical Anastomosis. International journal of radiation oncology, biology, physics, 97(4), 813–821. https://doi.org/10.1016/j.ijrobp.2016.11.054
47. Deng, X. F., Liu, Q. X., Zhou, D., Min, J. X., & Dai, J. G. (2015). Hand-sewn vs linearly stapled esophagogastric anastomosis for esophageal cancer: a meta-analysis. World journal of gastroenterology, 21(15), 4757–4764. https://doi.org/10.3748/wjg.v21.i15.4757
48. Zhou, D., Liu, Q. X., Deng, X. F., Min, J. X., & Dai, J. G. (2015). Comparison of two different mechanical esophagogastric anastomosis in esophageal cancer patients: a meta-analysis. Journal of cardiothoracic surgery, 10, 67. https://doi.org/10.1186/s13019-015-0271-4
49. Orringer, M. B., Marshall, B., & Iannettoni, M. D. (2001). Transhiatal esophagectomy for treatment of benign and malignant esophageal disease. World journal of surgery, 25(2), 196–203.
50. Roos, D., Dijksman, L. M., Tijssen, J. G., Gouma, D. J., Gerhards, M. F., & Oudemans-van Straaten, H. M. (2013). Systematic review of perioperative selective decontamination of the digestive tract in elective gastrointestinal surgery. The British journal of surgery, 100(12), 1579–1588. https://doi.org/10.1002/bjs.9254
51. Kechagias, A., van Rossum, P., Ruurda, J. P., & van Hillegersberg, R. (2016). Ischemic Conditioning of the Stomach in the Prevention of Esophagogastric Anastomotic Leakage After Esophagectomy. The Annals of thoracic surgery, 101(4), 1614–1623. https://doi.org/10.1016/j.athoracsur.2015.10.034
52. Perry, K. A., Banarjee, A., Liu, J., Shah, N., Wendling, M. R., & Melvin, W. S. (2013). Gastric ischemic conditioning increases neovascularization and reduces inflammation and fibrosis during gastroesophageal anastomotic healing. Surgical endoscopy, 27(3), 753–760. https://doi.org/10.1007/s00464-012-2535-6

53. Heger, P., Blank, S., Diener, M. K., Ulrich, A., Schmidt, T., Büchler, M. W., & Mihaljevic, A. L. (2017). Gastric Preconditioning in Advance of Esophageal Resection-Systematic Review and Meta-Analysis. *Journal of gastrointestinal surgery : official journal of the Society for Surgery of the Alimentary Tract*, *21*(9), 1523–1532. https://doi.org/10.1007/s11605-017-3416-z
54. Siegal, S. R., Parmar, A. D., Haisley, K. R., Tieu, B. H., Schipper, P. H., Hunter, J. G., & Dolan, J. P. (2018). Gastric Ischemic Conditioning Prior to Esophagectomy Is Associated with Decreased Stricture Rate and Overall Anastomotic Complications. Journal of gastrointestinal surgery : official journal of the Society for Surgery of the Alimentary Tract, 22(9), 1501–1507. https://doi.org/10.1007/s11605-018-3817-7
55. Zhou, D., Liu, Q. X., Deng, X. F., Zheng, H., Lu, X., Dai, J. G., & Jiang, L. (2018). Anastomotic reinforcement with omentoplasty reduces anastomotic leakage for minimally invasive esophagectomy with cervical anastomosis. Cancer management and research, 10, 257–263. https://doi.org/10.2147/CMAR.S145917
56. Wiggins, T., Markar, S. R., Arya, S., & Hanna, G. B. (2015). Anastomotic reinforcement with omentoplasty following gastrointestinal anastomosis: A systematic review and meta-analysis. Surgical oncology, 24(3), 181–186. https://doi.org/10.1016/j.suronc.2015.06.011
57. Tuo, G., Jin, G., Pang, Y., Wang, W., Zhu, X., Zhang, H., Yang, Y., Wu, P., & Zhu, Z. (2020). Omentoplasty Decreases Leak Rate After Esophagectomy: a Meta-analysis. Journal of gastrointestinal surgery : official journal of the Society for Surgery of the Alimentary Tract, 24(6), 1237–1243. https://doi.org/10.1007/s11605-019-04284-z
58. Chen, L., Liu, F., Wang, K., & Zou, W. (2014). Omentoplasty in the prevention of anastomotic leakage after oesophagectomy: a meta-analysis. European journal of surgical oncology : the journal of the European Society of Surgical Oncology and the British Association of Surgical Oncology, 40(12), 1635–1640. https://doi.org/10.1016/j.ejso.2014.07.038
59. Plat, V. D., Bootsma, B. T., van der Wielen, N., van der Peet, D. L., & Daams, F. (2019). Autologous Activated Fibrin Sealant for the Esophageal Anastomosis: A

Feasibility Study. The Journal of surgical research, 234, 49–53. https://doi.org/10.1016/j.jss.2018.08.049
60. Herron, R., & Abbas, G. (2021). Techniques of Esophageal Anastomoses for Esophagectomy. The Surgical clinics of North America, 101(3), 511–524. https://doi.org/10.1016/j.suc.2021.03.012
61. Haverkamp, L., Seesing, M. F., Ruurda, J. P., Boone, J., & V Hillegersberg, R. (2017). Worldwide trends in surgical techniques in the treatment of esophageal and gastroesophageal junction cancer. Diseases of the esophagus : official journal of the International Society for Diseases of the Esophagus, 30(1), 1–7. https://doi.org/10.1111/dote.12480
62. Wang, W. P., Gao, Q., Wang, K. N., Shi, H., & Chen, L. Q. (2013). A prospective randomized controlled trial of semi-mechanical versus hand-sewn or circular stapled esophagogastrostomy for prevention of anastomotic stricture. World journal of surgery, 37(5), 1043–1050. https://doi.org/10.1007/s00268-013-1932-x
63. Yuan, Y., Wang, K. N., & Chen, L. Q. (2015). Esophageal anastomosis. Diseases of the esophagus : official journal of the International Society for Diseases of the Esophagus, 28(2), 127–137. https://doi.org/10.1111/dote.12171
64. Sugimachi, K., Ohno, S., Maekawa, S., Mori, M., Kuwano, H., & Ueo, H. (1990). Safety of EEA staplers for anastomosis between upper esophagus and the gastric tube. Journal of surgical oncology, 43(1), 40–44. https://doi.org/10.1002/jso.2930430111
65. West, P. N., Marbarger, J. P., Martz, M. N., & Roper, C. L. (1981). Esophagogastrostomy with the EEA stapler. Annals of surgery, 193(1), 76–81. https://doi.org/10.1097/00000658-198101000-00013
66. Allen, W., Wells, C. I., Greenslade, M., Bissett, I. P., & O'Grady, G. (2018). Association Between Circular Stapler Diameter and Stricture Rates Following Gastrointestinal Anastomosis: Systematic Review and Meta-analysis. World journal of surgery, 42(10), 3097–3105. https://doi.org/10.1007/s00268-018-4606-x
67. Hosoi, T., Abe, T., Uemura, N., Higaki, E., Kawai, R., Kawakami, J., An, B., Nagino, M., & Shimizu, Y. (2019). The Impact of Circular Stapler Size on the

Incidence of Cervical Anastomotic Stricture After Esophagectomy. World journal of surgery, 43(7), 1746–1755. https://doi.org/10.1007/s00268-019-04938-8
68. Wang, J., Yao, F., Yao, J., Xu, L., Qian, J. L., & Shan, L. M. (2020). 21- versus 25-mm Circular Staplers for Cervical Anastomosis: A Propensity-Matched Study. The Journal of surgical research, 246, 427–434. https://doi.org/10.1016/j.jss.2019.09.021
69. Collard, J. M., Romagnoli, R., Goncette, L., Otte, J. B., & Kestens, P. J. (1998). Terminalized semimechanical side-to-side suture technique for cervical esophagogastrostomy. The Annals of thoracic surgery, 65(3), 814–817. https://doi.org/10.1016/s0003-4975(97)01384-2 y
70. Tsuji, T., Ojima, T., Nakamori, M., Nakamura, M., Katsuda, M., Hayata, K., Kitadani, J., Maruoka, S., Shimokawa, T., & Yamaue, H. (2019). Triangulating stapling vs functional end-to-end stapling for cervical esophagogastric anastomosis after esophagectomy for thoracic esophageal cancer: study protocol for a randomized controlled trial. Trials, 20(1), 83. https://doi.org/10.1186/s13063-019-3201-2
71. Orringer, M. B., Marshall, B., & Iannettoni, M. D. (2000). Eliminating the cervical esophagogastric anastomotic leak with a side-to-side stapled anastomosis. The Journal of thoracic and cardiovascular surgery, 119(2), 277–288. https://doi.org/10.1016/S0022-5223(00)70183-8
72. Sugimura, K., Miyata, H., Matsunaga, T., Asukai, K., Yanagimoto, Y., Takahashi, Y., Tomokuni, A., Yamamoto, K., Hirofumi, A., Nishimura, J., Motoori, M., Wada, H., Takahashi, H., Yasui, M., Omori, T., Ohue, M., & Yano, M. (2018). Comparison of the modified Collard and hand-sewn anastomosis for cervical esophagogastric anastomosis after esophagectomy in esophageal cancer patients: A propensity score-matched analysis. Annals of gastroenterological surgery, 3(1), 104–113. https://doi.org/10.1002/ags3.12220
73. Blackmon, S. H., Correa, A. M., Wynn, B., Hofstetter, W. L., Martin, L. W., Mehran, R. J., Rice, D. C., Swisher, S. G., Walsh, G. L., Roth, J. A., & Vaporciyan, A. A. (2007). Propensity-matched analysis of three techniques for intrathoracic esophagogastric anastomosis. The Annals of thoracic surgery, 83(5), 1805–1813. https://doi.org/10.1016/j.athoracsur.2007.01.046

74. Price, T. N., Nichols, F. C., Harmsen, W. S., Allen, M. S., Cassivi, S. D., Wigle, D. A., Shen, K. R., & Deschamps, C. (2013). A comprehensive review of anastomotic technique in 432 esophagectomies. The Annals of thoracic surgery, 95(4), 1154–1161. https://doi.org/10.1016/j.athoracsur.2012.11.045
75. van Workum, F., Bouwense, S. A., Luyer, M. D., Nieuwenhuijzen, G. A., van der Peet, D. L., Daams, F., Kouwenhoven, E. A., van Det, M. J., van den Wildenberg, F. J., Polat, F., Gisbertz, S. S., Henegouwen, M. I., Heisterkamp, J., Langenhoff, B. S., Martijnse, I. S., Grutters, J. P., Klarenbeek, B. R., Rovers, M. M., & Rosman, C. (2016). Intrathoracic versus Cervical ANastomosis after minimally invasive esophagectomy for esophageal cancer: study protocol of the ICAN randomized controlled trial. Trials, 17(1), 505. https://doi.org/10.1186/s13063-016-1636-2
76. Li, Z., Liu, C., Liu, Y., Yao, S., Xu, B., & Dong, G. (2020). Comparisons between minimally invasive and open esophagectomy for esophageal cancer with cervical anastomosis: a retrospective study. Journal of cardiothoracic surgery, 15(1), 128. https://doi.org/10.1186/s13019-020-01182-3
77. Reslinger, V., Tranchart, H., D'Annunzio, E., Poghosyan, T., Quero, L., Munoz-Bongrand, N., Corte, H., Sarfati, E., Cattan, P., & Chirica, M. (2016). Esophageal reconstruction by colon interposition after esophagectomy for cancer analysis of current indications, operative outcomes, and long-term survival. Journal of surgical oncology, 113(2), 159–164. https://doi.org/10.1002/jso.24118
78. Yasuda, T., & Shiozaki, H. (2011). Esophageal reconstruction with colon tissue. Surgery today, 41(6), 745–753. https://doi.org/10.1007/s00595-011-4513-3
79. Blackmon, S. H., Correa, A. M., Skoracki, R., Chevray, P. M., Kim, M. P., Mehran, R. J., Rice, D. C., Roth, J. A., Swisher, S. G., Vaporciyan, A. A., Yu, P., Walsh, G. L., & Hofstetter, W. L. (2012). Supercharged pedicled jejunal interposition for esophageal replacement: a 10-year experience. The Annals of thoracic surgery, 94(4), 1104–1113. https://doi.org/10.1016/j.athoracsur.2012.05.123
80. Barzin, A., Norton, J. A., Whyte, R., & Lee, G. K. (2011). Supercharged jejunum flap for total esophageal reconstruction: single-surgeon 3-year experience and outcomes

analysis. Plastic and reconstructive surgery, 127(1), 173–180. https://doi.org/10.1097/PRS.0b013e3181f95a36

81. Bray, F., Ferlay, J., Soerjomataram, I., Siegel, R. L., Torre, L. A., & Jemal, A. (2018). Global cancer statistics 2018: GLOBOCAN estimates of incidence and mortality worldwide for 36 cancers in 185 countries. CA: a cancer journal for clinicians, 68(6), 394–424. https://doi.org/10.3322/caac.21492

82. Gertsen, E. C., Brenkman, H., Haverkamp, L., Read, M., Ruurda, J. P., & van Hillegersberg, R. (2021). Worldwide Practice in Gastric Cancer Surgery: A 6-Year Update. Digestive surgery, 38(4), 266–274. https://doi.org/10.1159/000515768

83. Takiguchi, S., Sekimoto, M., Fujiwara, Y., Miyata, H., Yasuda, T., Doki, Y., Yano, M., & Monden, M. (2005). A simple technique for performing laparoscopic purse-string suturing during circular stapling anastomosis. Surgery today, 35(10), 896–899. https://doi.org/10.1007/s00595-005-3030-7

84. Usui, S., Nagai, K., Hiranuma, S., Takiguchi, N., Matsumoto, A., & Sanada, K. (2008). Laparoscopy-assisted esophagoenteral anastomosis using endoscopic purse-string suture instrument "Endo-PSI (II)" and circular stapler. Gastric cancer : official journal of the International Gastric Cancer Association and the Japanese Gastric Cancer Association, 11(4), 233–237. https://doi.org/10.1007/s10120-008-0481-8

85. Matsuda, T., Iwasaki, T., Mitsutsuji, M., Hirata, K., Tsugawa, D., Sugita, Y., Shimada, E., & Kakeji, Y. (2015). A Simple and Reliable Method for Intracorporeal Circular-Stapled Esophagojejunostomy Using a Hand-Sewn Over-and-Over Suture Technique in Laparoscopic Total Gastrectomy. Annals of surgical oncology, 22 Suppl 3, S355. https://doi.org/10.1245/s10434-015-4541-0

86. Kinoshita, T., Oshiro, T., Ito, K., Shibasaki, H., Okazumi, S., & Katoh, R. (2010). Intracorporeal circular-stapled esophagojejunostomy using hand-sewn purse-string suture after laparoscopic total gastrectomy. Surgical endoscopy, 24(11), 2908–2912. https://doi.org/10.1007/s00464-010-1041-y

87. Jeong, O., & Park, Y. K. (2009). Intracorporeal circular stapling esophagojejunostomy using the transorally inserted anvil (OrVil) after laparoscopic

total gastrectomy. Surgical endoscopy, 23(11), 2624–2630. https://doi.org/10.1007/s00464-009-0461-z

88. Uyama, I., Sugioka, A., Fujita, J., Komori, Y., Matsui, H., & Hasumi, A. (1999). Laparoscopic total gastrectomy with distal pancreatosplenectomy and D2 lymphadenectomy for advanced gastric cancer. Gastric cancer : official journal of the International Gastric Cancer Association and the Japanese Gastric Cancer Association, 2(4), 230–234. https://doi.org/10.1007/s101200050069

89. Inaba, K., Satoh, S., Ishida, Y., Taniguchi, K., Isogaki, J., Kanaya, S., & Uyama, I. (2010). Overlap method: novel intracorporeal esophagojejunostomy after laparoscopic total gastrectomy. Journal of the American College of Surgeons, 211(6), e25–e29. https://doi.org/10.1016/j.jamcollsurg.2010.09.005

90. Chang, K. K., Patel, M. S., & Yoon, S. S. (2017). Linear-Stapled Side-to-Side Esophagojejunostomy with Hand-Sewn Closure of the Common Enterotomy After Prophylactic and Therapeutic Total Gastrectomy. Journal of gastrointestinal surgery : official journal of the Society for Surgery of the Alimentary Tract, 21(4), 712–722. https://doi.org/10.1007/s11605-016-3326-5

91. Chen, K., Pan, Y., Cai, J. Q., Xu, X. W., Wu, D., Yan, J. F., Chen, R. G., He, Y., & Mou, Y. P. (2016). Intracorporeal esophagojejunostomy after totally laparoscopic total gastrectomy: A single-center 7-year experience. World journal of gastroenterology, 22(12), 3432–3440. https://doi.org/10.3748/wjg.v22.i12.3432