Федеральное государственное бюджетное научное учреждение
«Российский научный центр хирургии имени академика Б.В. Петровского»

На правах рукописи

Сумбаев Антон Александрович

СРАВНИТЕЛЬНАЯ ОЦЕНКА РОБОТ-АССИСТИРОВАННЫХ И ЛАПАРОСКОПИЧЕСКИХ ОПЕРАЦИЙ НА ПРЯМОЙ КИШКЕ

14.01.17 – хирургия

Диссертация на соискание ученой степени
кандидата медицинских наук

Научный руководитель:
Беджанян Аркадий Лаврентьевич
доктор медицинских наук

Москва
2022

ОГЛАВЛЕНИЕ

ВВЕДЕНИЕ ...3

ГЛАВА 1. ОБЗОР ЛИТЕРАТУРЫ..8

1.1 История развития малоинвазивной хирургии...8

1.2 Эпидемиология и принципы хирургического лечения рака прямой кишки...13

1.3 Технические особенности робот-ассистированных операций на прямой кишке...16

1.4 Сравнение робот-ассистированного и лапароскопического подходов.....21

ГЛАВА 2. МАТЕРИАЛЫ И МЕТОДЫ ИССЛЕДОВАНИЯ.....28

2.1 Методология исследования.....28

2.2 Общая характеристика пациентов.....30

2.3 Предоперационное ведение пациентов.....35

2.4 Интраоперационный период.....38

2.5 Технические аспекты робот-ассистированных и лапароскопических хирургических вмешательств на прямой кишке.....40

2.6 Ведение пациентов в послеоперационном периоде.....53

2.7 Статистическая обработка данных.....56

ГЛАВА 3. СРАВНИТЕЛЬНЫЙ АНАЛИЗ РЕЗУЛЬТАТОВ РОБОТ-АССИСТИРОВАННЫХ И ЛАПАРОСКОПИЧЕСКИХ РЕЗЕКЦИОННЫХ ВМЕШАТЕЛЬТСВ НА ПРЯМОЙ КИШКЕ.....58

3.1 Интраоперационные результаты лапароскопических и робот-ассистированных хирургических вмешательств.....58

3.2 Послеоперационные результаты лапароскопических и робот-ассистированных хирургических вмешательств.....63

ГЛАВА 4. ОБСУЖДЕНИЕ ПОЛУЧЕННЫХ РЕЗУЛЬТАТОВ..... 70

ЗАКЛЮЧЕНИЕ.....78

ВЫВОДЫ.....82

ПРАКТИЧЕСКИЕ РЕКОМЕНДАЦИИ.....83

СПИСОК СОКРАЩЕНИЙ И УСЛОВНЫХ ОБОЗНАЧЕНИЙ.....84

СПИСОК ЛИТЕРАТУРЫ.....86

ВВЕДЕНИЕ

Актуальность темы исследования

Колоректальный рак является одним из наиболее распространенных злокачественных новообразований во всем мире, входя в тройку самых часто диагностируемых типов рака с учетом обоих полов. В структуре мировой онкологической заболеваемости колоректальный рак находится на третьем месте среди мужчин (после рака легких и предстательной железы) и на втором месте среди женщин (после рака молочной железы). Среди причин онкологической смертности рак толстой кишки занимает 3 место как у мужчин (после рака легкого и печени), так и у женщин (после рака молочной железы и легкого). На фоне разнонаправленной динамики заболеваемости по странам и регионам во всем мире в целом все ещё наблюдается увеличение ежегодного прироста новых случаев рака толстой кишки [29, 130]. Более того, обращает на себя внимание тенденция к росту заболеваемости колоректальным раком у лиц младше 50 лет [124]. При этом у молодых людей отмечается более частое поражение дистальных отделов толстой кишки (левая половина ободочной и прямая кишка) [2, 31, 67].

Хирургическая резекция остается неотъемлемым и основополагающим компонентом в процессе комплексного лечения колоректального рака. В течение нескольких последних десятилетий высокотехнологичные разработки в хирургии позволили широко использовать малоинвазивные методики, представленные лапароскопическим и робот-ассистированным доступами, как альтернативу обширному открытому вмешательству в хирургическом лечении колоректальных заболеваний.

По сравнению с открытыми, лапароскопические операции при колоректальном раке позволяют улучшить краткосрочные результаты путем снижения количества послеоперационных осложнений, уменьшения интраоперационной кровопотери и послеоперационной боли, а также более быстрого восстановления после операции и сокращения пребывания в стационаре. Ближайшие и отдаленные онкологические результаты при лапароскопических

вмешательствах схожи с таковыми при открытых операциях по поводу рака толстой кишки, что подтверждается многими исследованиями [57, 68, 70, 72, 111].

Среди различных видов оперативных вмешательств операции при злокачественных новообразованиях прямой кишки особенно сложны и требовательны, поскольку необходимо выполнить резекцию единым блоком с окружающей мезоректальной клетчаткой и фасцией без повреждения последней. При диссекции в пресакральном пространстве также важно сохранить проходящие здесь нервные стволы вегетативной нервной системы мочеполовых органов, работая при этом в узкой полости малого таза. Именно здесь особенно проявляются трудности лапароскопической техники, такие как ограниченный диапазон движений из-за инструментов с прямой рабочей частью, нестабильное и в основном двухмерное изображение, а также эффект опоры на троакар с инверсией движения рук хирурга и рабочей части лапароскопического инструмента [18].

Роботизированные хирургические системы da Vinci (Intuitive Surgical Inc., Саннивейл, Калифорния) были разработаны для преодоления ограничений лапароскопической хирургии за счет стабильного трехмерного изображения с камеры, управляемой оперирующим хирургом, гибких рабочих частей инструментов, передающих движения рук хирурга, что вместе с фильтрацией физиологического тремора и масштабированием движений делает манипуляции более точными и эргономичными [141]. Вскоре после появления роботизированные хирургические системы стали применяться и в колоректальной хирургии, и количество ежегодно выполняемых робот-ассистированных вмешательств во всем мире, в том числе и в России, неуклонно растет [122, 147].

По данным производителя роботизированных систем da Vinci (компании Intuitive Surgical Inc.) на конец 2021 года во всем мире насчитывалось около 6500 роботизированных хирургических систем da Vinci, в том числе 34 системы в России. Всего выполнено 10 миллионов робот-ассистированных операций во всем мире, начиная с первых в 2000 году. В России с 2007 года выполнено свыше 23 тысяч робот-ассистированных оперативных вмешательств [147]. Увеличение использования робота как в колоректальной хирургии, так и во многих других

хирургических специальностях находит отражение в библиометрических данных. Так, ежегодно во всем мире увеличивается количество публикаций по роботизированной хирургии от серии случаев и обзоров с мета-анализами до международных рандомизированных исследований [33]. Однако исследований по робот-ассистированной колоректальной хирургии в русскоязычной литературе встречается крайне мало.

Цель исследования

Провести сравнительный анализ технических аспектов и результатов робот-ассистированной и лапароскопической методик резекции при вмешательствах на прямой кишке.

Задачи исследования

1. Проанализировать технические преимущества и недостатки робот-ассистированной и лапароскопической методик при операциях на прямой кишке.
2. Изучить влияние расстановки портов на ход операции при робот-ассистированных резекционных вмешательствах на прямой кишке.
3. Провести сравнительный анализ течения раннего послеоперационного периода у пациентов после лапароскопических и робот-ассистированных оперативных вмешательств на прямой кишке.
4. Определить факторы, ассоциированные с развитием осложнений в раннем послеоперационном периоде после операций на прямой кишке с применением сравниваемых малоинвазивных технологий.

Научная новизна

На основании выполненного сравнительного анализа интраоперационных и непосредственных послеоперационных результатов лапароскопической и робот-ассистированной методик резекций прямой кишки уточнены технические особенности, преимущества и недостатки сравниваемых малоинвазивных методик. Определена оптимальная схема расстановки портов для робот-ассистированной передней резекции прямой кишки при высоких локализациях опухоли.

В ходе проведенного регрессионного анализа установлены факторы, ассоциированные с развитием послеоперационных осложнений после робот-ассистированных и лапароскопических резекционных вмешательств на прямой кишке.

Практическая значимость

Продемонстрирована эффективность и безопасность исследуемых минимально инвазивных методик при хирургическом лечении рака прямой кишки и ректосигмоидного перехода. Установлено, что робот-ассистированные вмешательства способствуют более прецизионной работе и качественной лимфодиссекции.

Полученные результаты могут быть использованы в многопрофильных учреждениях, выполняющих робот-ассистированные и лапароскопические оперативные вмешательства, для оптимизации хирургического лечения пациентов с злокачественными новообразованиями прямой кишки и ректосигмоидного отдела толстой кишки.

Положения, выносимые на защиту

1. Робот-ассистированные и традиционные лапароскопические резекционные вмешательства на прямой кишке являются эффективными и безопасными методами малоинвазивного хирургического лечения рака прямой кишки и ректосигмоидного перехода, обеспечивая низкие показатели конверсии в лапаротомию и развития тяжелых послеоперационных осложнений.

2. Технические возможности роботизированных хирургических систем способствуют более прецизионной и эргономичной работе, что приводит к улучшению непосредственных клинических послеоперационных результатов после робот-ассистированных резекционных вмешательств на прямой кишке.

3. Выбор оптимальной схемы расстановки портов при робот-ассистированных операциях по поводу рака прямой кишки и ректосигмоидного отдела позволяет сократить количество троакарных доступов без ущерба для эргономики и качества выполнения хирургического вмешательства.

Апробация результатов

Апробация работы проведена 20 мая 2022 года на смежной конференции отделений торакоабдоминальной хирургии и онкологии, абдоминальной хирургии и онкологии-I, абдоминальной хирургии и онкологии-II, отделения анестезиологии-реанимации I Федерального государственного бюджетного научного учреждения «Российский научный центр хирургии имени академика Б.В. Петровского».

Публикации по теме диссертации

По теме диссертации опубликованы 3 научных статьи в рецензируемых изданиях, в которых должны быть опубликованы основные результаты диссертаций на соискание ученой степени кандидата наук.

Объем и структура диссертации

Диссертация изложена на 102 страницах машинописного текста и состоит из введения, 4 глав, заключения, выводов, практических рекомендаций, списка сокращений и условных обозначений и списка литературы. Научная работа содержит 14 таблиц и иллюстрирована 15 рисунками. Список литературы включает 10 отечественных и 138 зарубежных источников.

ГЛАВА 1. ОБЗОР ЛИТЕРАТУРЫ

1.1 История развития малоинвазивной хирургии

На протяжении всей истории хирургии, в том числе и минимально инвазивной, хирурги старались усовершенствовать методы лечения пациентов и минимизировать оперативную травму. За последние несколько десятков лет, благодаря прогрессивному развитию различных технологий и подходов, предлагаемых для лечения известных заболеваний, были достигнуты огромные успехи как в области минимально инвазивной хирургии в целом, так и в колоректальной хирургии.

Лапароскопия произвела революцию в хирургии за последние три десятилетия. Первая лапароскопическая аппендэктомия была описана K. Semm в 1982 году, тогда как первые лапароскопические холецистэктомии были впервые выполнены E. Mühe в 1985 году, а затем Ph. Mouret в 1987 году [28]. Эти события оказались очень значимы и произвели революцию в хирургическом лечении острого аппендицита и заболеваний желчевыводящих путей, облегчив послеоперационный период для пациентов, что в конечном счете привело к признанию лапароскопического подхода в качестве «золотого стандарта» для холецистэктомии и аппендэктомии. Были выявлены преимущества лапароскопии перед традиционной открытой хирургией, которые включают уменьшение послеоперационной боли, меньшее количество осложнений в ране и со стороны дыхательной системы (вследствие более быстрой активизации пациентов), более быстрое разрешение послеоперационного пареза ЖКТ, меньшее количество спаек в брюшной полости, сокращение пребывания в стационаре, хороший косметический результат и снижение затрат по сравнению с лапаротомией [50, 120].

Благодаря этим и другим последующим историческим событиям, лапароскопический метод стал применяться всё шире и позднее был признан «золотым стандартом» для оперативного лечения большинства заболеваний в хирургии общего профиля. Результаты первых лапароскопических

колоректальных операций были описаны в литературе двумя независимыми авторами в 1991 г. D. Fowler и соавт. представили два случая лапароскопической резекции сигмовидной кишки с подробным описанием методики [50]. M. Jacobs и соавт. опубликовали первую серию 20 лапароскопически-ассистированных резекций толстой кишки (правосторонняя гемиколэктомия, резекция сигмовидной кишки, низкая передняя резекция прямой кишки) как при доброкачественных, так и при злокачественных заболеваниях. Авторы сделали вывод, что лапароскопический подход был осуществим и безопасен, несмотря на продолжающееся развитие и изучение данного метода [65].

Внедрение лапароскопического подхода в колоректальную хирургию было сопряжено с некоторыми трудностями, обусловленными техническими особенностями колоректальных операций. Эти особенности включают необходимость одновременно оперировать в разных областях брюшной полости, трудности контроля сосудов, удаление относительно крупных патологических препаратов (при злокачественных новообразованиях) и необходимость формирования анастомозов. Такие манипуляции требовали сложных инструментов, увеличения времени работы и продолжительности обучения [10, 131]. Кроме того, имелись многочисленные опасения относительно онкологических результатов после лапароскопической резекции по поводу рака ободочной и прямой кишки, а именно способности выполнить адекватную лимфодиссекцию и частоты метастазирования в места расположения троакаров.

Первые сообщения о чрезвычайно высокой частоте имплантационных метастазов в области введения троакаров (до 21%) ставили под сомнение онкологическую безопасность лапароскопического подхода при колоректальном раке и препятствовали его принятию [25, 32]. Последующие исследования установили, что чрезмерные показатели были, вероятно, отражением кривой обучения и некорректной хирургической техники. Среди 2737 пациентов, перенесших лапароскопические операции на толстой кишке по поводу злокачественных новообразований и включенных в литературный обзор O. Zmora соавт., частота метастазирования в области расположения портов составила менее

1%, что сопоставимо с частотой метастатического поражения послеоперационной раны при открытом доступе [98, 146].

Помимо очевидных преимуществ также был выявлен и ряд недостатков лапароскопического метода, что отчасти послужило толчком к разработке и внедрению роботизированных технологий в хирургию. Большинство авторов считает, что эра роботизированной хирургии началась с Y. Kwoh и коллег, которые в 1985 году использовали роботизированную систему UNIMATION PUMA 200 для проведения нейрохирургических биопсий головного мозга с высокой точностью [80, 82, 131, 135]. Через несколько лет B. Davies и соавт. использовали ту же систему для трансуретральной резекции предстательной железы (ТУРП) [38]. Впоследствии на основе PUMA 200 была разработана система PROBOT, предназначенная специально для проведения ТУРП. Первой роботизированной хирургической системой, одобренной «Управлением по санитарному надзору за качеством пищевых продуктов и медикаментов» (FDA) США, стала в 1992 году ортопедическая система ROBODOC® (Integrated Surgical Systems Inc., Сакраменто, Калифорния), которая использовалась при эндопротезировании тазобедренного сустава с целью повышения точности фрезерования вертлужной впадины по запрограммированной до операции схеме [35]. Эти первые роботизированные системы показали потенциал подобных устройств для улучшения хирургических вмешательств.

В 1993 году компанией Computer Motion был разработан роботизированный манипулятор под названием AESOP® (автоматическая эндоскопическая система для оптимального позиционирования), состоящий из роботизированной руки, которая удерживает эндоскоп, и компьютерной системы с голосовым управлением для хирурга [118]. На основе этого манипулятора та же компания в 1998 году выпустила роботизированную систему ZEUS®, которая уже состояла из трёх прикрепленных к операционному столу роботизированных манипуляторов и консоли хирурга, с которой осуществлялось управление манипуляторами посредством джойстиков [71].

В 1995 году F. Moll and R. Young основали компанию Intuitive Surgical в Калифорнии и разработали новую роботизированную хирургическую систему MONA – прототип da Vinci®. Эта система, аналогично системе ZEUS®, работала по принципу «ведущий-ведомый», но в отличие от последней уже имела семь степеней свободы движения инструментов, имея возможность повторять движения руки хирурга. 3 марта 1997 года в Бельгии Himpens и Cadière, используя хирургическую систему MONA, выполнили первую роботизированную холецистэктомию 72-летнему пациенту [58]. Первая версия хирургической системы da Vinci® (Intuitive Surgical Inc., Саннивейл, Калифорния) с тремя роботизированными “руками” стала доступной в Европе в январе 1999 года и получила одобрение FDA (Управление по санитарному надзору за качеством пищевых продуктов и медикаментов, США) в июле 2000 года. Сначала она в основном применялась в кардиохирургии [93], для холецистэктомии и фундопликации [54], затем постепенно началось использование в других областях хирургии. Первые робот-ассистированные операции на толстой кишке были описаны в 2001 году P. Weber и соавт. (сигмоидэктомия и правосторонняя гемиколэктомия) [138].

Роботизированный хирургический комплекс da Vinci® состоит из трех компонентов (Рисунок 1):

- консоль хирурга (включает бинокулярную систему стереоскопического зрения, два джойстика для управления манипуляторами робота и педальный блок);
- консоль пациента (колонна с роботизированными шарнирными манипуляторами, удерживающими камеру и эндоскопические инструменты);
- стойка визуализации (включает инсуффлятор, источник света, двойную камеру, монитор для передачи двухмерного изображения операционного поля и электрохирургическую аппаратуру).

Все три компонента соединены системой волоконно-оптических кабелей [61].

Компании Computer Motion и Intuitive Surgical объединились в 2003 году, и последующие инновации и улучшения были сосредоточены на платформе da Vinci®. К настоящему времени уже было выпущено несколько поколений роботизированного хирургического комплекса da Vinci® (da Vinci S, da Vinci Si HD, da Vinci X, da Vinci Xi), каждое из которых было усовершенствовано, позволив выполнять более высокотехнологичные операции и расширить области применения роботизированных систем в хирургии.

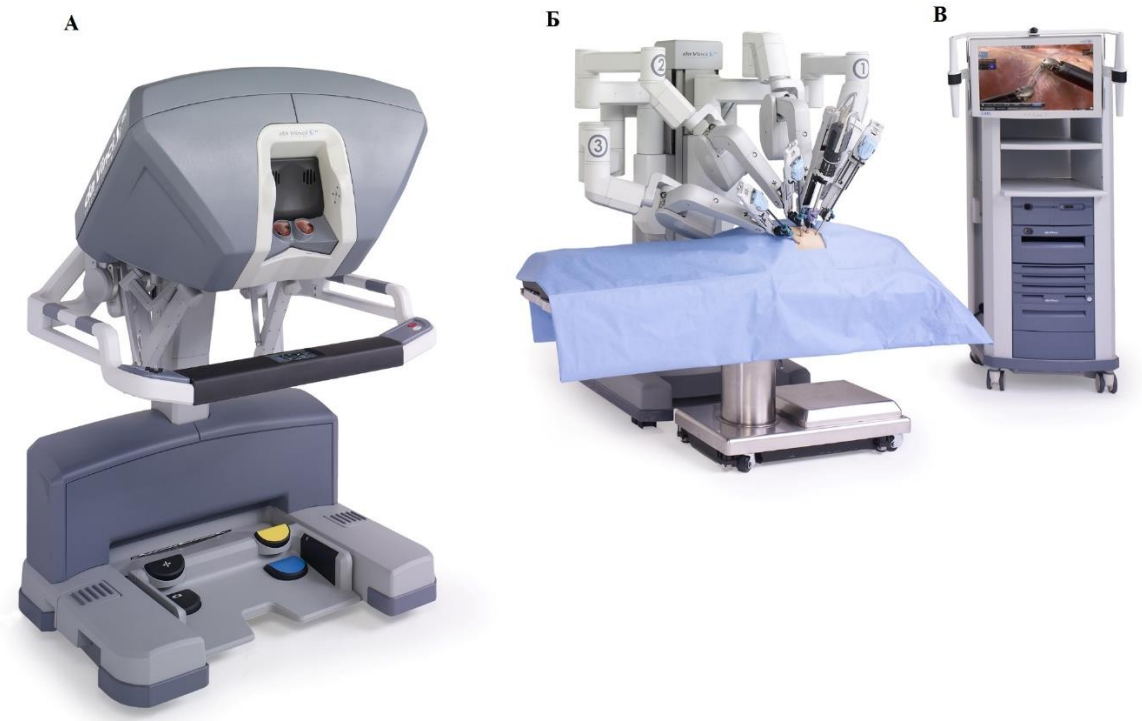

Рисунок 1 – Компоненты роботизированного хирургического комплекса da Vinci Si

Примечание: А – консоль хирурга; Б – консоль пациента; В – стойка визуализации. Изображение предоставлено официальным представителем компании Intuitive Surgical в России

История развития малоинвазивной хирургии насчитывает уже более ста лет. На заре своего развития лапароскопические вмешательства, как и любая новая методика, воспринимались с критикой и опасением относительно их безопасности. Последующие исследования показали эффективность, безопасность и определенные преимущества лапароскопического метода перед открытой хирургией, благодаря чему малоинвазивные технологии стали широко применятся

в хирургическом лечении различной патологии. Роботизированная хирургия возникла в результате естественной и закономерной эволюции малоинвазивной хирургии, предлагая решения для ее ограничений. Эта технология находится в постоянном развитии и продолжает всё больше применяться в различных областях хирургии. Однако необходимы дальнейшие научные исследования, чтобы понять и оценить все преимущества и недостатки этой отрасли хирургии.

1.2 Эпидемиология и принципы хирургического лечения рака прямой кишки

На сегодняшний день колоректальный рак (КРР) является весьма распространенной и актуальной проблемой, что требует своевременных и эффективных мер по предупреждению, раннему выявлению и лечению данного заболевания. Согласно базе данных GLOBOCAN Всемирной организации здравоохранения на 2020 год в мире среди обоих полов КРР находится на третьем месте по заболеваемости (после молочной железы у женщин и рака легких) и на втором месте по смертности от онкологических заболеваний (после рака легкого). Прирост заболеваемости за 2020 год составил более 1,9 млн случаев, смертности – 935 тыс. случаев [130].

Во всем мире имеются заметные географические различия показателей заболеваемости и смертности от КРР. Самые высокие показатели заболеваемости отмечаются в Австралии и Новой Зеландии, Европе и Северной Америке, а самые низкие показатели – в Африке и Южной и Центральной Азии [49, 63]. Вероятно, эти географические различия связаны с особенностями национальной кухни и образа жизни, воздействием экологии, при неотъемлемом влиянии генетической предрасположенности. По данным на 2020 год в России в структуре общей онкологической заболеваемости рак ободочной кишки располагается на 4 месте (39,8 тыс. случаев в год), рак прямой кишки и ректосигмоидного соединения – на 7 месте (28,3 тыс. случаев в год). В структуре онкологической смертности рак ободочной кишки занимает 3 место (23,5 тыс. в год), рак прямой кишки и ректосигмоидного соединения – 7 место (около 16 тыс. в год) [6].

Хирургический метод является ключевым элементом в лечении рака толстой кишки и в зависимости от стадии заболевания может применяться как самостоятельно, так и в составе комбинированного лечения в сочетании с химио- и/или лучевой терапией. Основной целью оперативного лечения является полное удаление злокачественного новообразования с сохранением, когда это возможно, непрерывности кишечника и целостности сфинктерного аппарата прямой кишки. Кроме того, в хирургическом лечении рака прямой кишки, как и других локализаций, принципиально важно достижение гистологически отрицательных краев резекции и выполнение адекватной лимфодиссекции [7, 24].

При раке прямой кишки минимальное достаточное расстояние от края опухоли до проксимальной гистологически отрицательной границы резекции составляет 5 см, что минимизирует рецидив опухоли в области анастомоза, а также необходимо для удаления путей лимфооттока и формирования анастомоза в условиях адекватного кровоснабжения [97].

В отношении местного рецидива опухоли и дальнейшей выживаемости еще более важным является дистальный край резекции (ДКР), а именно отсутствие опухолевого роста на границе резекции. Kim Y.W. и соавт. в своем проспективном исследовании выявили статистически значимую связь гистологически положительного ДКР с более высокой частотой рецидива опухоли в области анастомоза [78]. Также Leo и соавт. исследовали прогностическую роль ДКР при хирургическом лечении рака дистальных отделов прямой кишки и выявили значительную разницу в частоте местных рецидивов и выживаемости между пациентами с положительным и отрицательным дистальным краем ($p = 0,031$). Однако не было обнаружено значимых различий между пациентами с отрицательными ДКР расстоянием <1 см в сравнении с ≥ 1 см ($p = 0,106$) [84]. По рекомендациям Национальной комплексной онкологической сети (NCCN) для адекватного удаления мезоректальной клетчатки при локализации опухолей в верхней или средней трети прямой кишки необходимо расположение ДКР на 4-5 см ниже дистального края опухоли. Но при раке нижней трети прямой кишки расстояние в 1–2 см от опухоли может быть приемлемо, если отсутствие

опухолевого роста на границе резекции подтверждено интраоперационным гистологическим исследованием [23]. При выборе дистальной границы резекции прямой кишки необходимо достичь компромисса между обеспечением онкологической безопасности и максимальным сохранением сфинктера.

В хирургическом лечении рака прямой кишки при выполнении тотальной мезоректумэктомии не менее важным является гистологически подтвержденное отсутствие опухолевого роста в циркулярном крае резекции (ЦКР). Понятие адекватного ЦКР является спорным и различается у разных авторов, однако наиболее распространенным и принятым определением отрицательного ЦКР является расстояние >1 мм от наиболее глубокого проникновения опухоли или пораженного лимфоузла до резецированного края [23]. Обнаружение опухолевых клеток в ЦКР является наиболее сильным предиктором местных рецидивов, отдаленных метастазов, а также низкой безрецидивной выживаемости [23, 26, 109]. Предоперационная МРТ позволяет с высокой долей достоверности оценить вовлеченность циркулярной границы резекции (плоскость мезоректальной фасции) в опухолевый процесс, что можно использовать при установлении показаний для неоадьювантной химиолучевой терапии [21, 112].

В зависимости от расположения, размера первичной опухоли и клинической стадии применяются различные подходы к хирургическому лечению рака прямой кишки. При ранних стадиях (T_{is}, T_1) небольших (<3 см) высоко- и умереннодифференцированных новообразований, отсутствии признаков поражения регионарных лимфоузлов возможны локальные операции, включающие трансанальную локальную резекцию прямой кишки и трансанальную эндоскопическую микрохирургию. При более распространенных опухолях, не соответствующих вышеописанным критериям, показаны трансабдоминальные резекционные вмешательства. В случае локализации опухоли в ректосигмоидном переходе и верхнеампулярном отделе прямой кишки возможно выполнение передней резекции прямой кишки с частичной мезоректумэктомией и формированием колоректального анастомоза. При опухолях средне- и нижнеампулярного отдела прямой кишки выполняется низкая передняя резекция

прямой кишки (тотальная мезоректумэктомия) с колоанальным анастомозом. Брюшно-промежностная экстирпация прямой кишки показана при поражении анального сфинктера и мышцы, поднимающей задний проход, а также в случае, когда сфинктеросохраняющая резекция может привести к потере функции анального сфинктера [1, 22, 23].

1.3 Технические особенности робот-ассистированных операций на прямой кишке

Многие мультиквадрантные оперативные вмешательства в колоректальной хирургии (право- и левосторонняя гемиколэктомия, резекция сигмовидной кишки, передняя резекция прямой кишки и др.) выполнимы с использованием стандартного лапароскопического подхода. Лапароскопическая техника позволяет совершать широкую амплитуду движений и одновременно работать в разных областях брюшной полости без дополнительных затрат времени и ресурсов, что делает её, в некоторой степени, более удобной в подобных вмешательствах относительно роботизированной техники. Тем не менее лапароскопической методике присущи и свои недостатки [87], включающие в себя двухмерную визуализацию (хотя 3-D платформы становятся все более доступными), нестабильное и зависимое от ассистента изображение, плохую эргономику (инструменты с прямой фиксированной рабочей частью) и усиленный эффект тремора. Эти проблемы еще более актуальны при работе в узких ограниченных пространствах, таких как малый таз, что делает лапароскопические операции на прямой кишке (например, низкая передняя резекция, полное мезоректальное удаление) особенно трудными.

Роботизированная хирургия может преодолеть трудности операций на органах малого таза (в том числе прямой кишке), возникающие при лапароскопическом подходе. Роботизированный хирургический комплекс da Vinci®, наиболее распространенный и используемый в настоящее время, обеспечивает трехмерное, контролируемое хирургом, стабильное изображение операционного поля, а также хорошую эргономику и фильтрацию

физиологического тремора. Благодаря гибкому шарнирному соединению с технологией EndoWrist, роботизированные инструменты имеют 7 степеней свободы, что является наиболее важным технологическим преимуществом для точной диссекции и наложения интракорпоральных швов при операциях в узком пространстве малого таза (в частности, при выполнении ТМЭ) [141]. H. Baik и соавт. проанализировали анатомические и клинические факторы, влияющие на качество послеоперационного патологического препарата при раке прямой кишки. Они установили, что размер таза является прямым фактором, влияющим на качество резецированной прямой кишки при ТМЭ [62].

У роботизированных хирургических систем также имеются технические недостатки. Одним из них является отсутствии тактильной обратной связи, что может негативно сказываться на тканях и шовном материале во время тракции. Однако это может быть компенсировано визуальным контролем по мере накопления опыта хирургом. Другой недостаток – это увеличенное время операции, обусловленное процессом докинга (стыковки) консоли пациента, которое также может быть минимизировано с опытом операционной бригады [3].

Обычно в роботизированной ректальной хирургии общепризнанными являются две методики: гибридная и полностью роботизированная [87]. Гибридная методика подразумевает применение лапароскопической и роботизированной техник, используемых на разных этапах операции. При полностью роботизированной методике вся операция выполняется с использованием роботизированного хирургического комплекса, осуществляя при этом однократный или двойной (с изменением положения операционного стола и манипуляторов) докинг.

Ряд хирургов используют и описывают гибридную методику со схожим расположением троакаров (Рисунок 2). 12-мм порт для роботического лапароскопа располагается несколько выше и правее пупка, 8-мм троакар для 1-й роботизированной руки устанавливается между оптическим троакаром и правой передней верхней подвздошной остью, два других 8-мм троакара для 2-й и 3-й рук располагаются по линии между оптическим троакаром и левой передней верхней

подвздошной остью с соблюдением расстояния 8-10 см между троакарами. Ассистентский порт устанавливается выше и латеральнее оптического параумбиликального троакара по правой среднеключичной линии. На первом этапе эти троакары используются для лапароскопической мобилизации левых отделов ободочной кишки и сосудистой изоляции резецируемого участка с опухолью, а на втором этапе осуществляется докинг консоли пациента и выполняется роботизированный этап операции – диссекция в полости малого таза для полной или частичной мезоректумэктомии (в зависимости от локализации опухоли). Авторы отмечают, что такая методика операций осуществима и безопасна при опухолях прямой кишки [19, 40, 107].

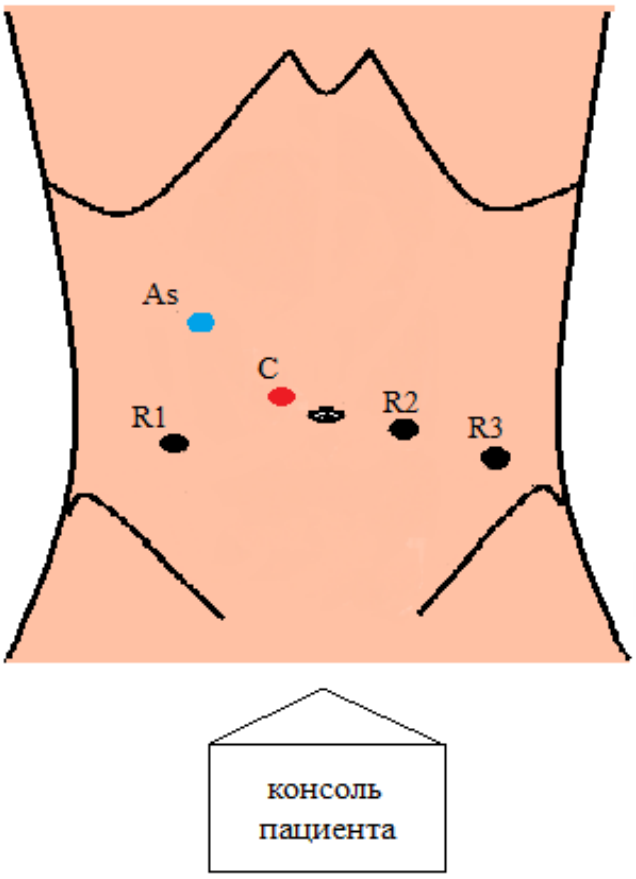

Рисунок 2 – Схема расстановки портов для гибридной методики вмешательств на прямой кишке (схема адаптирована из статьи [40])

Примечание: C – порт 12 мм для камеры; As – порт 12 мм для ассистента; R1-R3 – порты 8 мм для роботических манипуляторов

Последнее время колоректальные хирурги все чаще используют полностью роботизированную методику, стараясь подобрать оптимальное расположение портов для минимизации конфликтов между манипуляторами и выполнения однократного докинга. J. Ahmed и соавт. описали технику однократной стыковки с изменением положения роботизированных рук и переустановкой троакаров (Рисунок 3).

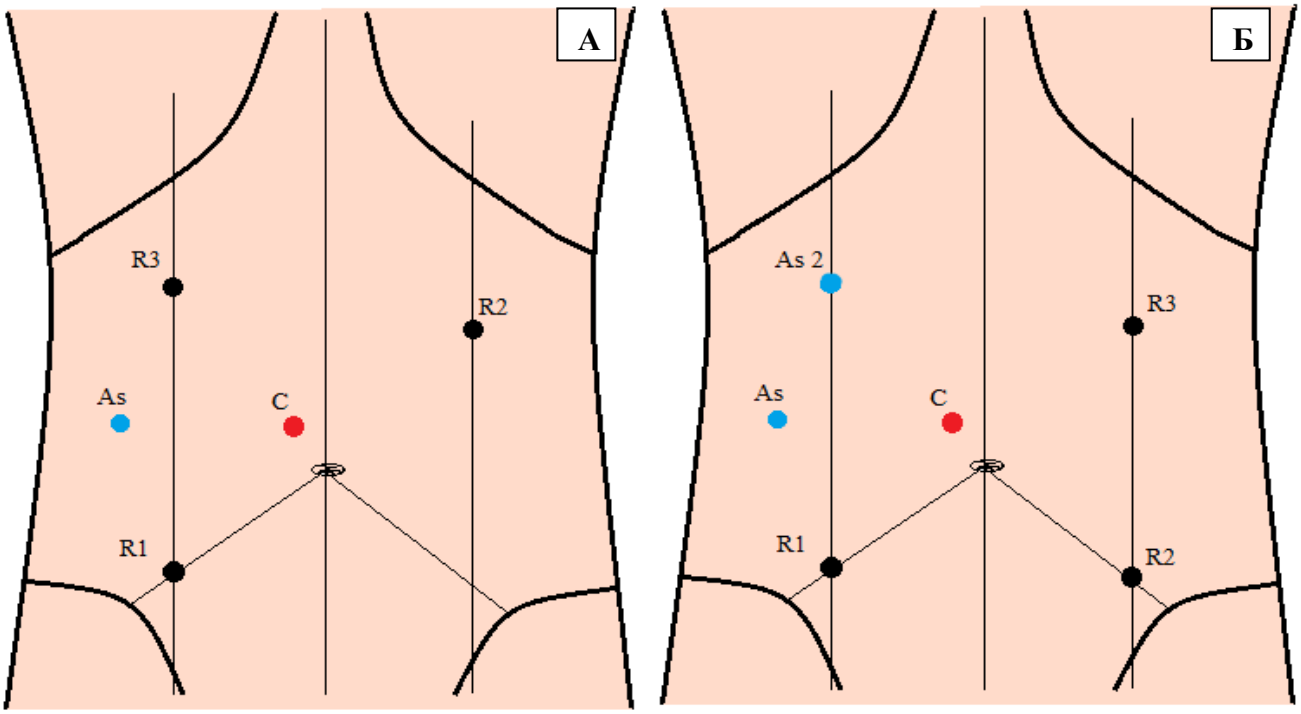

Рисунок 3 – Схема расстановки портов для полностью роботизированной методики вмешательств на прямой кишке (схема адаптирована из статьи [12])

Примечание: А – расположение портов для сосудистой изоляции, и мобилизации нисходящей ободочной и сигмовидной кишки; Б – расположение портов для мобилизации прямой кишки; С – порт 12 мм для камеры; As – порт 12 мм для ассистента; As 2 – порт 5 мм для ассистента; R1-R3 – порты 8 мм для роботических манипуляторов

Оптический троакар располагался параумбиликально, аналогично вышеописанной гибридной методике, R1 порт – в правой подвздошной области, R3 порт – в правом подреберье по среднеключичной линии, R2 порт – в левом подреберье по среднеключичной линии. Ассистентский троакар устанавливался латеральнее между R1 и R2 портами. Для работы в области малого таза роботизированная рука №3 перемещалась на порт R2, а новый порт и рука №2 были

переустановлены в левую подвздошную область (зеркально R1). Авторы сообщили, что за счет изменений в расположении троакаров их метод позволяет работать в различных областях без каких-либо технических трудностей, а также является безопасным, выполнимым и простым в освоении. Кроме того, такой подход сокращает время операции по сравнению с гибридным методом или двойным докингом [12].

С.В. Поздняков и соавт. в ходе своего исследования выполнили 26 робот-ассистированных операций на прямой кишке (23 по поводу злокачественного новообразования). Из них 10 операций выполнялось с использованием гибридной методики, а 16 было выполнено полностью роботизированным методом. При этом расстановка троакаров была схожа с описанной выше в исследовании J. Ahmed и соавт. Авторы отметили, что точность манипуляций при роботизированной методике обеспечивает хорошее качество мезоректумэктомии и сохранность тазовых нервных сплетений [9].

Тем не менее нет единого мнения о технических стандартах роботизированной хирургии при раке прямой кишки. Европейской академией роботизированной колоректальной хирургии (EARCS) было проведено консенсусное исследование, в ходе которого были установлены рекомендательные технические стандарты роботизированной ТМЭ при раке прямой кишки. В исследовании приняли участие 24 эксперта из 10 разных стран со средним опытом роботизированной колоректальной хирургии 6 лет. На основании этого консенсуса была принята стандартная схема расстановки троакаров для роботизированной системы da Vinci Si (Intuitive Surgical Inc., Саннивейл, Калифорния, США), аналогичная той, что описана ранее для полностью роботизированной методики с изменением расположения троакаров R2 и R3 и однократным докингом. При этом консоль пациента также размещалась под углом 45° у левого бедра пациента [92].

Таким образом, технические возможности роботизированных хирургических систем могут способствовать преодолению ограничений лапароскопического подхода при операциях на прямой кишке и других органах малого таза. Наличие стандарта по расположению троакаров может облегчить обучение и сравнение

результатов между различными центрами. Однако он носит рекомендательный характер, и некоторые опытные хирурги достигают отличных результатов в хирургическом лечении, используя различную технику оперативных вмешательств. Поэтому каждый хирург может модифицировать те или иные методики, находя оптимальный вариант для удобства и достижения лучшего результата.

1.4 Сравнение робот-ассистированного и лапароскопического подходов

Во всем мире продолжает увеличивается доля оперативных вмешательств, выполняемых с использованием малоинвазивных методов. В частности, как в мире, так и в России ежегодно увеличивается количество роботизированных операций в колоректальной хирургии [79, 119, 147]. Однако роботизированная хирургия – это новая, революционная и постоянно развивающаяся технология. С момента её становления не прекращаются дискуссии о преимуществах и недостатках по сравнению с лапароскопическим и другими методами. Эти вопросы постоянно освещаются в различных исследованиях и публикациях.

Актуальным остается вопрос скорости овладения навыками робот-ассистированной хирургии. Ряд исследований посвящен сравнению кривых обучения при роботизированном и традиционном лапароскопическом подходе в колоректальной хирургии. Большинство авторов в своих исследованиях, основанных на многомерном статистическом анализе, разделяют кривую обучения роботизированной колоректальной хирургии на 3 фазы. При этом 1 фаза (начальная), по данным разных публикаций, включает в себя от 25 до 44 оперативных вмешательств, достаточных для достижения технической компетенции. После этого хирурги готовы к выполнению все более сложных с технической точки зрения вмешательств [74, 104, 142].

J.S. Park и соавт. в своем исследовании сделали вывод, что кривая обучения робот-ассистированной хирургии короче, так как роботизированная хирургическая система позволяет преодолеть технические трудности, присущие лапароскопическому методу [107]. Однако, по данным E.J. Park и соавт. кривые

обучения для обоих методов схожи. У роботизированного подхода имеется ряд технических преимуществ перед лапароскопическим методом, которые могли бы сократить кривую обучения. В то же время, отсутствие тактильной обратной связи, необходимость адаптации к роботизированной системе на начальном этапе и способности устанавливать троакары без конфликта роботизированных манипуляторов могут нивелировать эти преимущества. Этими причинами, по мнению авторов, и может быть объяснено сходство кривых обучения [105].

Наиболее схожим и стабильным краткосрочным результатом среди метаанализов и рандомизированных контролируемых исследований, касающихся робот-ассистированной и лапароскопической колоректальной хирургии, является большая продолжительность роботизированных оперативных вмешательств. По результатам наиболее крупного международного рандомизированного клинического исследования ROLARR [66], сравнивающего робот-ассистированный и лапароскопический методы при хирургическом лечении рака прямой кишки, средняя продолжительность операций в роботизированной группе была на 37,5 минут больше, чем в лапароскопической (298,5 против 261 минут соответственно). При этом опыт хирургов составил в среднем 91 лапароскопическую и 50 робот-ассистированных аналогичных операций. Наряду с опытом хирурга, на продолжительность и выполнимость робот-ассистированной операции влияет поколение и технические возможности роботизированного хирургического комплекса. L. Morelli и соавт. [94] сообщили о значительно меньшей продолжительности тотальной мезоректумэктомии при использовании роботизированной системы нового поколения da Vinci Xi по сравнению с da Vinci Si. Кроме того, в их исследовании полностью роботизированная операция была выполнима в 100% случаев с применением системы da Vinci Xi, и только в 40% случаев – с использованием da Vinci Si. В своем систематическом обзоре по роботизированной хирургии прямой кишки T. Mak и др. так же установили, что робот-ассистированные операции (среднее время 281,8 минут) продолжительнее лапароскопических (среднее время 242,6 минут). По мнению большинства авторов

эта разница обусловлена затратой времени на докинг и замену инструментов при робот-ассистированных операциях [87].

Еще один часто оцениваемый в сравнительных исследованиях краткосрочный показатель – интраоперационная кровопотеря. В серии опубликованных метаанализов наблюдается достоверно меньшая кровопотеря при робот-ассистированных операциях по сравнению как с лапароскопическими [36, 83], так и с открытыми [125]. Так же L. Li и соавт. в своем метаанализе выявили более низкую кровопотерю при роботизированных операциях, однако разница не была статистически значимой [85]. Наряду с этим, F. Feroci и др. на основании анализа 111 случаев не выявили различий в объеме кровопотери при робот-ассистированных и лапароскопических ТМЭ [46]. Учитывая вышеописанное, необходимы дальнейшие исследования для уточнения наличия или отсутствия преимуществ роботизированного метода с точки зрения интраоперационной кровопотери.

При лапароскопических операциях в малом тазу, помимо ограниченного анатомического пространства, дополнительные технические сложности создает выраженное висцеральное ожирение пациентов. По данным A. Shiomi и соавт. [123] кровопотеря в роботизированной группе у пациентов с ожирением составила 10,5 мл и 10,0 мл у пациентов без ожирения, при этом разница была не существенная (p=0,83). Тогда как в лапароскопической группе статистически значимо (p=0,02) меньшая кровопотеря была у пациентов без ожирения, чем у пациентов с ожирением (13 мл против 34 мл). Кроме того, J. Harr и др. [55] при анализе базы данных для сравнения роботизированного и лапароскопического подходов отметили, что робот-ассистированные колоректальные операции у пациентов с ожирением связаны с меньшей частотой переходов на лапаротомию, более коротким послеоперационным пребыванием в стационаре и меньшим риском длительного послеоперационного пареза кишечника. Стоит отметить, что описанные результаты могут свидетельствовать о преимуществе роботизированных технологий для технически сложных операций у пациентов с ожирением.

Незапланированные интраоперационные переходы от традиционной лапароскопической или робот-ассистированной операции к открытой хирургии ставят под сомнение осуществимость и безопасность метода. Поэтому расчет и анализ такого параметра как коэффициент конверсии является важным для оценки безопасности и возможности использования роботизированных технологий в конкретной области хирургии. Оценка риска конверсии в лапаротомию, при робот-ассистированных и лапароскопических операциях, стала основной целью упомянутого выше исследования ROLARR. D. Jayne и др. [66] получили статистически не значимо (p=0,16) более низкий коэффициент конверсии в роботизированной группе (8,1%), чем в лапароскопической (12,2%). Однако в результате анализа подгрупп, частота конверсии оказалась значимо ниже у мужчин в робот-ассистированной группе (8,7%) по сравнению с лапароскопической (16%, p=0,04). В целом более высокий риск перехода на лапаротомию имели пациенты с ожирением, пациенты мужского пола и пациенты, перенесшие низкую переднюю резекцию прямой кишки, по сравнению с брюшно-промежностной резекцией. Авторы сделали вывод, что коэффициент конверсии при робот-ассистированных операциях (по сравнению с лапароскопическими) меньше у хирургов с большим опытом в роботизированной хирургии, независимо от их обычного лапароскопического опыта. В то же время в большинстве систематических обзоров и метаанализов говорится о более низком коэффициенте конверсии при робот-ассистированных операциях по сравнению с лапароскопическими [36, 83, 85, 100, 113].

N. Hoshino и др. провели исследование по оценке качества систематических обзоров, в которых сообщалось о более низком коэффициенте конверсии при робот-ассистированных операциях по сравнению с лапароскопическими. С помощью инструмента AMSTAR-2 качество приведенных в обзорах данных было оценено как низкое или критически низкое. Авторы пришли к выводу, что для оценки эффективности роботизированной ректальной хирургии необходимы качественные систематические обзоры, включающие высококачественные исследования в сочетании с адекватной методологией [59].

Одним из самых серьезных осложнений в колоректальной хирургии является несостоятельность анастомоза. Особенно высокий риск несостоятельности анастомоза у пациентов с низкой локализацией и поздней стадией опухоли прямой кишки [51, 108]. В литературе можно встретить несколько вариантов определения несостоятельности анастомоза. Поэтому отсутствием (до определенного времени) единого консенсусного понятия несостоятельности кишечного анастомоза можно частично объяснить значительные различия этого показателя в клинических исследованиях [30]. Для достоверного сравнения имеющихся исследований Международной группой по изучению рака прямой кишки в 2010 году были опубликованы рекомендации, в которых даны определение и классификация степени тяжести несостоятельности анастомоза. Согласно этим рекомендациям, несостоятельность анастомоза следует определять как дефект стенки кишечника в месте анастомоза (включая швы и линии скобок неоректальных резервуаров), ведущий к сообщению между внутри- и внепросветным отделами [115].

Несколько недавних мета-анализов не выявили значимых различий в частоте несостоятельности анастомозов между робот-ассистированными и лапароскопическими [100, 114], а также между лапароскопическими, роботизированными и открытыми операциями по поводу рака прямой кишки [125]. Масштабное рандомизированное исследование так же показало сопоставимые результаты относительно несостоятельности анастомоза между робот-ассистированной (12,2%) и лапароскопической (9,9%) группами [66]. Тем не менее есть сравнительно небольшие исследования, демонстрирующие меньшее количество послеоперационных осложнений при робот-ассистированных операциях. Так S. Baik и соавт. [20] сообщили, что частота серьезных послеоперационных осложнений после низкой передней резекции прямой кишки, включая несостоятельность анастомоза, составила 5,4% в роботизированной группе по сравнению с 19,3% в лапароскопической (p=0,025). Но результаты таких исследований стоит интерпретировать с осторожностью, учитывая различный характер выборки пациентов. В этом отношении рандомизированные клинические исследования имеют несомненное методологическое преимущество,

положительно сказываясь на реальной оценке эффективности того или иного хирургического метода.

При хирургическом лечении рака прямой кишки онкологические результаты, такие как наличие или отсутствие опухолевого роста в краях резекции и количество удаленных лимфоузлов, имеют значение для прогноза местного рецидива и патологоанатомического стадирования опухолевого процесса. Многие клинические исследования и мета-анализы, сравнивающие робот-ассистированные и лапароскопические вмешательства при раке прямой кишки, демонстрируют отсутствие различий в гистопатологических результатах между этими двумя подходами [27, 66, 137]. Однако имеется ряд опубликованных работ, по результатам которых при робот-ассистированных ТМЭ с препаратом удалялось достоверно больше лимфоузлов, чем при лапароскопических [46, 117, 121].

Одним из наиболее важных факторов, влияющих на качество жизни оперированных по поводу рака прямой кишки пациентов, является мочеполовая функция и функция анального сфинктера (после сфинктеросохраняющих операций). Несмотря на множество факторов риска нарушения этих функций у оперированных пациентов (возраст, неоадьювантная химиолучевая терапия, стадия опухоли, психосоциальные факторы и др.) [56, 129, 133], интраоперационное повреждение тазового вегетативного нервного сплетения все же считается основной причиной [43, 89]. За функции мочеполовой системы отвечают симпатические нервы, исходящие из верхнего гипогастрального сплетения, и парасимпатические нервы, относящиеся к тазовому нервному сплетению. Повреждение симпатических нервных стволов приводит к дизурии и нарушениям эякуляции, в то время как повреждение парасимпатических нервов является причиной нарушения сокращения детрузора мочевого пузыря и эректильной дисфункции у пациентов мужского пола [101]. Возможно, качественное 3D изображение операционного поля, 7 степеней свободы роботизированных инструментов, улучшенная эргономика при робот-ассистированных операциях могут способствовать более прецизионной диссекции тканей в малом тазу и сохранению нервных стволов.

В ретроспективном обзоре S.Y. Park и соавт. показали, что при робот-ассистированной резекции прямой кишки происходит более быстрое восстановление сексуальной функции через 3 и 6 месяцев после операции (p = 0,006 и p = 0,016 соответственно) по сравнению с лапароскопической резекцией [110]. J.Y. Kim и соавт. сравнили функцию мочеиспускания у пациентов после робот-ассистированной и лапароскопической ТМЭ. Через 3 месяца после операции в робот-ассистированной группе мочеиспускание было нарушено меньше, чем в лапароскопической (p = 0,036). Однако через 1 год после операции различий между двумя группами не было [76].

Таким образом, лапароскопические и робот-ассистированные оперативные вмешательства обладают всеми преимуществами малоинвазивной хирургии, способствуя уменьшению операционной травмы, послеоперационных осложнений и боли, более быстрому восстановлению после операции по сравнению с открытой хирургией. Традиционная лапароскопическая методика в колоректальной хирургии позволяет работать одновременно в различных областях брюшной полости с широкой амплитудой движения инструментов и удобна при мультиквадрантных операциях, но имеет ограничения при работе в узкой полости малого таза. Как показывают литературные данные, по сравнению лапароскопическими робот-ассистированные вмешательства более продолжительны, однако за счет ряда технологических преимуществ представляются более удобными и эффективными при манипуляциях в ограниченных пространствах, таких как малый таз.

ГЛАВА 2. МАТЕРИАЛЫ И МЕТОДЫ ИССЛЕДОВАНИЯ

2.1 Методология исследования

Дизайн исследования

Выполненная работа представляет собой двуцентровое проспективное нерандомизированное исследование, включающее 64 пациента, которым в период с сентября 2019 года по апрель 2021 года последовательно были выполнены резекционные вмешательства на прямой кишке с формированием аппаратного колоректального анастомоза. Все пациенты были разделены на 2 группы – в основную группу вошел 31 пациент, которым резекции прямой кишки были выполнены робот-ассистированным способом, в группу сравнения – 33 пациента, которым оперативные вмешательства выполнялись лапароскопическим способом.

Распределение пациентов по группам и выбор методики оперативного вмешательства осуществляли на основании технической доступности оборудования (прежде всего роботизированной системы), наличия квоты на робот-ассистированное хирургическое лечение и согласия пациента на предлагаемый способ оперативного вмешательства. Мы проводили с пациентами подробную беседу об особенностях хирургической операции в целом, а также каждой из предлагаемых методик (робот-ассистированной и лапароскопической). Пациенты перед операцией подписывали добровольное информированное согласие на операцию и участие в исследовании.

В соответствии с целью исследования был проведен сравнительный анализ результатов лечения пациентов с новообразованиями прямой кишки и ректосигмоидного перехода, оперированных с использованием представленных хирургических методов. В качестве первичной конечной точки была выбрана частота послеоперационных осложнений. Вторичными конечными точками являлись: радикальность оперативных вмешательств, включающая количество удаленных с препаратом лимфоузлов и отсутствие опухолевого роста в границах резекции, продолжительность операции, объем кровопотери, коэффициент

конверсии, сроки удаления дренажей и количество послеоперационных койко-дней. Дизайн исследования представлен на Рисунке 4.

Рисунок 4 – Дизайн исследования

Место проведения исследования

Все 33 операции в группе сравнения и 16 робот-ассистированных операций в основной группе были выполнены в ФГБНУ «Российский научный центр хирургии имени акад. Б.В. Петровского», который явился основной базой проведения исследования. Оставшиеся 15 робот-ассистированных вмешательств были выполнены на базе ГБУЗ «Городская клиническая больница №31» Департамента здравоохранения города Москвы.

Критерии включения пациентов в исследование:

- возраст старше 18 лет;
- наличие верифицированной злокачественной опухоли прямой кишки или ректосигмоидного перехода;
- выполнение лапароскопической или робот-ассистированной резекции прямой кишки с формированием аппаратного колоректального анастомоза;
- согласие пациента на участие в исследовании.

Проведение неоадьювантной химиолучевой терапии и формирование разгрузочной илео- или колостомы не являлись критериями исключения.

Критерии исключения пациентов из исследования:

- отказ пациента от исследования на любом этапе;
- осложненные опухоли (перфорация, абсцесс);
- декомпенсация сопутствующих заболеваний;
- ОИМ, ОНМК в анамнезе за 6 месяцев и менее до госпитализации;
- планируемый лапаротомный доступ.

Время проведения исследования

Данное исследование, включая разработку его дизайна, статистическую обработку и анализ полученных результатов, выполнялось с сентября 2019 года по апрель 2022 года.

2.2 Общая характеристика пациентов

Не было существенных различий в сравниваемых группах по возрасту пациентов, гендерному признаку и ИМТ (Таблица 1).

Таблица 1 – Распределение пациентов по полу, возрасту и ИМТ

Параметр	**Группа**		**p**
	Основная (n=31)	**Контрольная (n=33)**	
Возраст, M ± SD	63,3 ± 9,9	63,3 ± 9,4	0,63
Медиана ИМТ (Q1-Q3)	27 (24,1-29)	27 (24-29)	0,07
Ожирение	8 (25,8%)	6 (18,2%)	0,89
Пол:			
мужчины	16 (51,6%)	15 (45,5%)	0,80
женщины	15 (49,4%)	18 (54,5%)	

Средний возраст составил более 63 лет в обеих группах (63,3 ± 9,9 лет в основной группе и 63,3 ± 9,4 в контрольной). Медиана ИМТ в основной и

контрольной группах составила 27 кг/м^2 (Q1-Q3 = 24-29 кг/м^2). Степень ожирения определялась в соответствии с рекомендациями ВОЗ [148]. Пациентов с ожирением (ИМТ ≥ 30 кг/м^2) в группе робот-ассистированных операций было 8 (25,8%), все их них были с ожирением I степени. Число пациентов с ожирением в группе лапароскопических вмешательств составило 6 (18,2%), среди них 3 (9,1%) было с ожирением I степени, 2 пациента (33,3%) с ожирением II степени, и 1 пациент (16,7%) с ожирением III степени. Число пациентов мужского пола в основной группе составило 16 (51,6%), женщин – 15 (49,4%). В группе сравнения было 15 (45,5%) мужчин и 18 (54,5%) женщин.

У большинства пациентов в обеих группах присутствовала одно и более сопутствующее заболевание. В группе роботизированных оперативных вмешательств сопутствующая патология наблюдалась у 29 (93,5%) пациентов, в группе лапароскопических операций – у 27 (81,8%). Характер сопутствующей патологии в сравниваемых группах и распределение пациентов по физическому статусу ASA представлены в Таблице 2.

Установлено следующее распределение заболеваний по системам органов: 22 (71,0%) пациента в основной и 26 (78,8%) пациентов в контрольной группах с заболеваниями сердечно-сосудистой системы (артериальная гипертензия, ИБС, распространенный атеросклероз, ХСН, нарушение ритма и проводимости, врожденный порок сердца); с патологией со стороны дыхательной системы (бронхиальная астма, ХОБЛ) 2 (6,5%) и 5 (15,2%) пациентов в основной и контрольной группах соответственно; болезни ЖКТ (хронический калькулезный холецистит и полипы желчного пузыря, гастродуоденит, полипоз и дивертикулярная болезнь толстой кишки, язвенная болезнь 12-перстной кишки) наблюдались у 10 (32,3%) пациентов в основной группе и у 7 (21,2%) в группе сравнения; 16 (51,6%) пациентов в основной и 17 (51,5%) пациентов в контрольной группах страдали прочими сопутствующими заболеваниями (варикозная болезнь вен нижних конечностей, ХИГМ, ХБП, ДГПЖ, миома матки и др.). Кроме того, 5 (16,1%) пациентов в робот-ассистированной группе и 4 (12,1%) пациента в лапароскопической группе злоупотребляли курением. У 12 (38,7%) пациентов в

основной и у 15 (45,5%) пациентов в контрольной группах в анамнезе присутствовало как минимум 1 оперативное вмешательство на органах брюшной полости.

Таблица 2 – Распределение пациентов по сопутствующей патологии и физическому статусу ASA

Параметр	**Группа**		**p**
	Основная (n=31)	**Контрольная (n=33)**	
Сопутствующая патология:			
сердечно-сосудистая система	22 (71,0%)	26 (78,8%)	0,32
дыхательная система	2 (6,5%)	5 (15,2%)	0,27
ЖКТ	10 (32,3%)	7 (21,2%)	0,32
прочие	16 (51,6%)	17 (51,5%)	0,81
всего пациентов с сопутствующей патологией	29 (93,5%)	27 (81,8%)	0,16
Предшествовали операции в брюшной полости	12 (38,7%)	15 (45,5%)	0,59
Класс ASA:			
I	3 (9,7%)	1 (3,0%)	0,09
II	21 (67,7%)	18 (54,6%)	
III	7 (22,6%)	14 (42,4%)	
Курение	5 (16,1%)	4 (12,1%)	0,65

Наблюдалось следующее распределение в сравниваемых группах по физическому статусу ASA (Американского общества анестезиологов) [44]. В основной группе I классу соответствовало 3 (9,7%) пациента, II классу – 21 (67,7%) пациент и III классу – 7 (22,6%) пациентов. В группе сравнения 1 (3,0%) пациент относился к I классу, 18 (54,6%) пациентов – к II классу и 14 (42,4%) пациентов – к III классу.

Уровнем локализации опухоли в прямой кишке определялся объем выполняемой операции – передняя резекция или низкая передняя резекция (тотальная мезоректумэктомия) прямой кишки. Локализация нижнего края опухоли была следующей (Таблица 3). Больше всего пациентов было с опухолью ректосигмоидного перехода. Такое расположение опухоли было у 13 (41,9%) пациентов в группе робот-ассистированных операций и у 14 (42,4%) пациентов в группе лапароскопических вмешательств. В верхнеампулярном отделе прямой кишки опухоль локализовалась у 6 (19,4%) и 8 (24,3%) пациентов в основной и контрольной группах соответственно. С опухолью среднеампулярного отдела прямой кишки в робот-ассистированной группе было 10 (32,3%) пациентов, в лапароскопической группе – 7 (21,2%) пациентов. Количество пациентов с опухолями нижнеампулярного отдела прямой кишки в обеих группах было меньше всего. В основной группе с такой локализацией опухоли было 2 (6,4%) пациента, в группе сравнения – 4 (12,1%) пациента.

Таблица 3 – Локализация опухолей

Параметр	**Группа**		**p**
	Основная (n=31)	**Контрольная (n=33)**	
Локализация опухоли			
ректосигмоидный переход	13 (41,9%)	14 (42,4%)	0,96
верхнеампулярный отдел	6 (19,4%)	8 (24,3%)	0,64
среднеампулярный отдел	10 (32,3%)	7 (21,2%)	0,32
нижнеампулярный отдел	2 (6,4%)	4 (12,1%)	0,44

В группе робот-ассистированных операций было выполнено 19 передних и 12 низких передних резекций прямой кишки. В лапароскопической группе сравнения выполнено 22 передних, 10 низких передних резекций прямой кишки и 1 брюшно-анальная резекция прямой кишки (Таблица 4).

Таблица 4 – Распределение пациентов по выполненным операциям и онкологическому статусу

Параметр	**Группа**		**p**
	Основная (n=31)	**Контрольная (n=33)**	
Операция:			
ПРПК	19 (61,3%)	22 (66,7%)	0,53
НПРПК	12 (38,7%)	10 (30,3%)	
БАРПК		1 (3,0%)	
pT стадия			
0	2 (6,4%)	5 (15,2%)	0,32
1	1 (3,2%)	0	
2	10 (32,3%)	9 (27,3%)	
3	18 (58,1%)	18 (54,5%)	
4	0	1 (3,0%)	
Неоадьювантная химиолучевая терапия	5 (16,1%)	9 (27,3%)	0,29
MRF+	1 (3,2%)	3 (9,1%)	0,34
EMVI+	2 (6,4%)	3 (9,1%)	0,69
EMLN+	2 (6,4%)	4 (12,1%)	0,44

Распространенность опухолевого процесса у пациентов в сравниваемых группах представлена в Таблице 4. У 1 (3,2%) пациента в роботизированной группе и у 3 (9,1%) пациентов в группе лапароскопии, по данным предоперационной МРТ, в опухолевый процесс была вовлечена мезоректальная фасция. Экстрамуральная венозная инвазия имелась у 2 (6,4%) пациентов в основной и у 3 (9,1%) пациентов в контрольной группах, а поражение экстрамуральных лимфатических узлов было выявлено у 2 (6,4%) и 4 (12,1%) пациентов в основной и контрольной группах соответственно.

Перед началом лечения все пациенты обсуждались на заседаниях онкологического консилиума. Неоадьювантная химиолучевая терапия

проводилась 5 (16,1%) пациентам в группе робот-ассистированных операций и 9 (27,3%) пациентам в группе лапароскопических вмешательств. Местное распространение опухолевого процесса по pT критерию, в соответствии с классификацией TNM, в сравниваемых группах было следующим. С pT0 стадией было 2 (6,4%) пациента в основной и 5 (15,2%) пациентов в контрольной группах. Из группы робот-ассистированных операций в первом случае при гистологическом исследовании удаленного препарата была установлена ворсинчатая аденома с дисплазией высокой степени, во втором случае – аденокарцинома in situ. В лапароскопической группе у 4 пациентов с pT0 стадией был полный лечебный патоморфоз после неоадьювантной химиолучевой терапии, у 1 пациента установлена тубулярно-ворсинчатая аденома с высокой степенью дисплазии. С pT1 стадией был только 1 (3,2%) пациент в основной группе. Стадия pT2 установлена у 10 (32,3%) пациентов в основной и у 9 (27,3%) пациентов в контрольной группах. У 18 (58,1% и 54,5%) пациентов в обеих группах морфологическая картина соответствовала pT3 стадии. В группе лапароскопических операций 1 (3,0%) пациент был с pT4 стадией, у которого опухоль прорастала в стенку мочевого пузыря на протяжении около 1 см, и было возможно выполнение резекции лапароскопически.

2.3 Предоперационное ведение пациентов

Все пациенты на догоспитальном этапе проходили стандартный перечень лабораторных и инструментальных исследований: клинический и биохимический анализы крови; клинический анализ мочи; коагулограмма; исследования крови на вирусные гепатиты В и С, сифилис, ВИЧ; ЭКГ; консультация терапевта. С целью оценки характера и распространенности опухолевого процесса выполнялись: колоноскопия с биопсией и гистологическим исследованием, КТ органов грудной и брюшной полостей, МРТ малого таза.

Пациентам с сопутствующей патологией при необходимости проводились дополнительные исследования. При патологии со стороны дыхательной системы выполнялось исследование ФВД. При наличии сопутствующей сердечно-

сосудистой патологии проводились ЭхоКГ, УЗДГ сосудов нижних конечностей и брахиоцефальных артерий, консультация кардиолога. Пациентам с ИБС (стабильная стенокардия, перенесенный ИМ, коронарное стентирование/шунтирование) выполнялись анализ крови на липидный спектр, стресс-ЭхоКГ с физической нагрузкой. В случае нарушения у пациента ритма и проводимости сердца выполнялось суточное мониторирование ЭКГ по Холтеру, а пациентам с некоррегированной АГ – суточное мониторирование АД и УЗДГ почечных артерий. При необходимости назначалась консультация других смежных специалистов. В случае выявления гемодинамически значимых артериальных стенозов коронарного и/или каротидного бассейнов, а также пороков сердца, пациент направлялся на консультацию сердечно-сосудистого хирурга для решения вопроса о превентивной коррекции или реваскуляризации.

Всем пациентам при поступлении определяли группу крови, резус-фактор и фенотип эритроцитов, фиксировали уровень общего белка и альбумина, гемоглобина, гематокрит, количество эритроцитов и лейкоцитов в крови. При необходимости проводилась коррекция анемии средней и тяжелой степени путем трансфузии эритроцитарной массы перед или во время операции. Особенно такая коррекция показана пациентам с ИБС, поскольку дефицит кислорода в тканях, вследствие низкого уровня гемоглобина, повышает риск развития интра- и послеоперационных кардиальных осложнений.

Перед операцией пациентам назначался следующий режим питания. Соблюдение бесшлаковой диеты с началом минимум за 2 дня до госпитализации. Прекращение приема твердой пищи за 12 часов до операции. Прекращение употребления жидкости за 2 часа до операции.

Для механической подготовки кишечника к операции использовались осмотические слабительные препараты. Стандартно применялись препараты «Лавакол» и «Фосфо-сода», но и использование альтернативных средств («Мовипреп», «Пикопреп», «Эзиклен» и др.) по желанию пациентов было также возможно. В отдельных случаях, при наличии признаков частичной обтурационной кишечной непроходимости, подготовка кишки осуществлялась более длительной

бесшлаковой диетой и дробным (в течении 3-5 дней) приемом малых доз слабительных препаратов. Иногда у таких пациентов и вовсе отказывались от применения слабительных средств, используя только очистительные клизмы.

В ходе осмотра пациентов при поступлении проводилось пальцевое ректальное исследование для оценки локализации и распространенности опухоли (в случае доступности на высоте пальца). По совокупности данных колоноскопии, МРТ органов малого таза и пальцевого ректального исследования устанавливалась локализация опухоли по отделам прямой кишки. Поражение нижнеампулярного отдела считалось при расположении нижнего края опухоли на расстоянии менее 5 см от внутреннего края анального сфинктера, среднеампулярного отдела – от 5 до 10 см от анального края, и верхнеамуллярного отдела – от 10 до 15 см от анального края. Опухоли, нижний край которых располагался на расстоянии от 15 до 17 см выше анального края расценивались как ректосигмоидные.

При резекционных вмешательствах по поводу рака прямой кишки, особенно при локализациях в средне- и нижнеампулярном отделах, а также постлучевых изменениях тканей после неоадьювантной лучевой терапии, существует высокая вероятность формирования разгрузочной илеостомы. Поэтому в ходе беседы с пациентами перед операцией мы уделяли немаловажное значение вопросам о возможном формировании временной стомы, качестве жизни с ней и аспектах ухода. Также проводили предоперационную разметку наиболее подходящих для стомы мест на передней брюшной стенке, стремясь минимизировать развитие парастомальных грыж и повысить доступность и удобство самостоятельного ухода пациентом за стомой.

Профилактика тромбоэмболических осложнений играет важную роль в хирургическом лечении онкологических пациентов. Мы придерживались многокомпонентной профилактики венозных тромбоэмболических осложнений, включающей в себя раннюю активизацию пациентов, эластическую компрессию нижних конечностей и использование низкомолекулярных гепаринов. При отсутствии варикозного расширения вен нижних конечностей использовался профилактический компрессионный трикотаж 1 класса компрессии (18-21

мм.рт.ст). В случае присутствия у пациента варикозной болезни вен нижних конечностей, применялся трикотаж 2 класса компрессии (23-32 мм.рт.ст.). Низкомолекулярные гепарины («Эниксум», «Клексан» и др. препараты согласно инструкции) вводились в профилактических дозах с первой инъекцией за 12 часов до операции. В случае рецидивирующих кровотечений из опухоли мы избегали назначения низкомолекулярных гепаринов до операции и начинали введение, при отсутствии противопоказаний, в первые часы после операции.

С целью предупреждения инфекционных послеоперационных осложнений проводилась стандартная антибактериальная профилактика по следующей схеме: цефазолин 2 грамма + метронидазол 500 мг внутривенно или амоксициллин/клавуланат 1,2 грамма внутривенно за 30 мин до кожного разреза. При наличии у пациента в анамнезе аллергической реакции на антибиотики пенициллинового ряда и/или цефалоспорины, применялась альтернативная схема профилактики с использованием метронидазола 500 мг + ципрофлоксацина 400 мг внутривенно капельно за 30 мин до кожного разреза.

2.4 Интраоперационный период

Все оперативные вмешательства выполнялись под общей комбинированной анестезией в условиях миоплегии и ИВЛ. При согласии пациента и отсутствии противопоказаний проводилась сочетанная анестезия с эпидуральным блоком (уровень Th_{11}-Th_{12} – L_1-L_2). Эпидуральный компонент анестезии применялся у 20 (64,5%) пациентов в основной группе и у 23 (69,7%) в группе сравнения (p=0,67). Для опорожнения мочевого пузыря и контроля за диурезом перед началом операции всем пациентам устанавливался трансуретральный мочевой катетер Фолея. Также проводилась установка назогастрального зонда с целью удаления избытка воздуха и эвакуации содержимого желудка. Для профилактики интраоперационной гипотермии использовались системы конвекционного обогрева пациента, состоящие из обогревающего устройства и матраса.

Положение пациента на операционном столе как при лапароскопических, так и при робот-ассистированных вмешательствах было на спине с приведенными

вдоль тела руками, а также разведенными до 20-25° и согнутыми в коленных и тазобедренных (около 10°) суставах ногами, фиксированными раздельными регулируемыми держателями-упорами типа «сапожки». При робот-ассистированных операциях левая нога пациента опускалась в крайнее нижнее положение с целью предотвращения столкновения с манипуляторами робота и травмирования. Дополнительно фиксация пациента осуществлялась путем установки упора под правое плечо. Операционный стол позиционировался в положение Тренделенбурга с углом наклона 15-30° и поворотом на правый бок до 10-15°.

В ходе операции фиксировались следующие параметры: локализация опухоли; продолжительность оперативного вмешательства; время, потраченное на стыковку консоли пациента роботизированного хирургического комплекса; количество установленных портов; проведение гемотрансфузии; объем кровопотери; причина конверсии в лапаротомию (если осуществлялась) и интраоперационные осложнения; количество использованных во время операции наркотических обезболивающих; количество установленных дренажей брюшной полости.

Продолжительность операции определяли как время от первого кожного разреза до завершающего кожного шва. Время докинга (стыковки) консоли пациента мы рассчитывали от первого разреза кожи до установки всех роботизированных инструментов в манипуляторы и передачи управления на консоль хирурга. При этом время, затраченное на докинг, при подсчете входило в общую продолжительность робот-ассистированных оперативных вмешательств. Расчет объема кровопотери производился путем подсчета пропитанных марлевых салфеток, из расчета 1 салфетка ≈ 10 мл. К этому прибавляли объем содержимого емкости вакуумного аспиратора и вычитали объема введенного в брюшную полость физиологического раствора (если вводился) с точностью до 10 мл.

На протяжении операции мы придерживались принципа целенаправленной инфузионной терапии. В начале операции всем пациентам устанавливался центральный венозный катетер. Использовался гемодинамический мониторинг, а

также динамический контроль электролитного и кислотно-щелочного состава крови. Исходя из получаемых данных проводилась инфузия сбалансированных электролитных и коллоидных растворов (стерофундин, калия и магния аспарагинат, гелофузин и др.).

2.5 Технические аспекты робот-ассистированных и лапароскопических хирургических вмешательств на прямой кишке

Все оперативные вмешательства (лапароскопические и робот-ассистированные) в каждом из учреждений были выполнены одной бригадой хирургов. Для робот-ассистированных операций использовалась роботизированная хирургическая система da Vinci Si HD (Intuitive Surgical Inc., Саннивейл, Калифорния, США. Лапароскопические вмешательства выполнялись с использованием лапароскопической стойки KARL STORZ HD (KARL STORZ Endoskope, Туттлинген, Германия).

Позиционирование робота и расстановка портов при робот-ассистированных операциях

При выполнении робот-ассистированных операций мы использовали полностью роботизированную методику с однократной стыковкой консоли пациента (single-docking). В случаях локализации опухоли в средне- и нижнеампулярном отделах прямой кишки при расстановке троакаров мы основывались на Европейском консенсусе по стандартизации роботизированной тотальной мезоректумэктомии [92]. Консоль пациента при стыковке располагалась у левой ноги пациента под углом 45° к операционному столу. Общий план операционной с участниками робот-ассистированных вмешательств представлен на Рисунке 5.

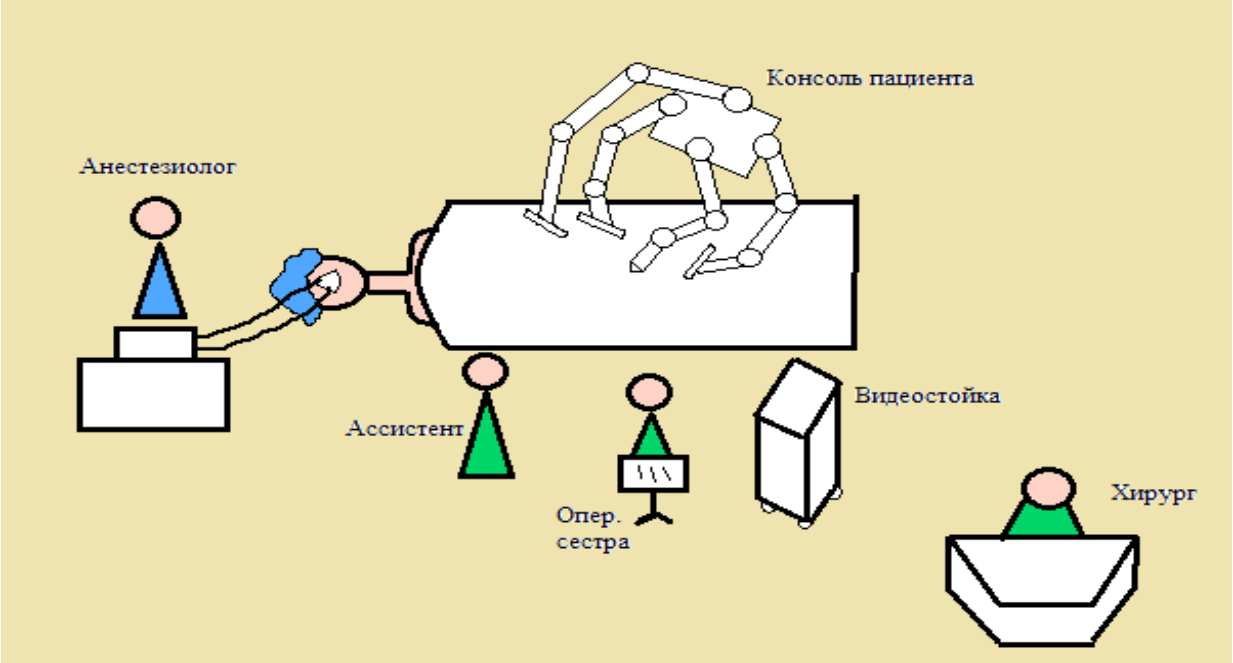

Рисунок 5 – Схема операционной при робот-ассистированных оперативных вмешательствах (схема автора)

После безопасного доступа при помощи иглы Вереша в брюшную полость инсуфлировался CO_2 до 12-14 мм.рт.ст. Далее устанавливался первый оптический (для камеры робота) 12 мм порт, располагающийся на 1,5-2 см выше и правее пупка или по правому контуру пупка, после чего выполнялась обзорная лапароскопия и под визуальным контролем устанавливались остальные троакары. Если у пациента в анамнезе были операции на брюшной полости и высока вероятность спаечного процесса, то доступ в брюшную полость для первого троакара осуществляли послойно под контролем зрения (по Хассону).

Порт 8 мм для роботического манипулятора R1 располагался в правой подвздошной области в точке пересечения правой среднеключичной линии и линии, соединяющей пупок с правой передней верхней подвздошной остью. Следующий 8 мм порт для роботической руки R2 устанавливался в левом подреберье чуть медиальнее места пересечения левой среднеключичной линии и линии, соединяющей пупок с серединой левой реберной дуги. Порт 8 мм для роботической руки R3 располагался в правом подреберье около правой среднеключичной линии и края правой реберной дуги. Ассистентский 12 мм порт устанавливали латеральнее и между портами R1 и R3 (с соблюдением

триангуляции). Такое расположение троакаров использовали для сосудистой изоляции и мобилизации нисходящей ободочной и сигмовидной кишки (Рисунок 6, А).

Для этапа мобилизации прямой кишки и работы в малом тазу роботический троакар R3 переставляли в левую подвздошную область (зеркально троакару R1). К этому троакару репозиционировали роботизированный манипулятор R2 из левого подреберья, а манипулятор R3 из правого подреберья – на место манипулятора R2 в левое подреберье. Оставшийся доступ в правом подреберье при необходимости использовали под дополнительный 5 мм ассистентский троакар (Рисунок 6, Б).

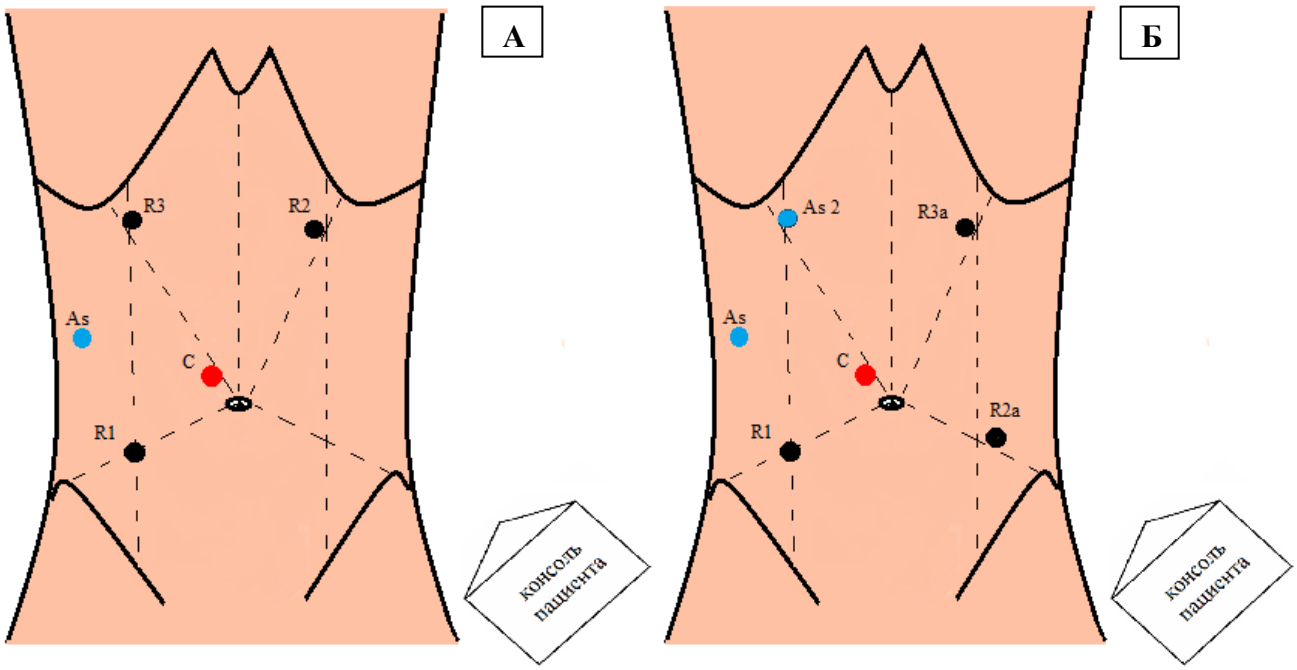

Рисунок 6 – Схема расположения портов, рекомендованная европейским консенсусом для робот-ассистированных ТМЭ (схема адаптирована из статьи [92])

Примечание: А – расположение портов для сосудистой изоляции, и мобилизации нисходящей ободочной и сигмовидной кишки; Б – расположение портов для мобилизации прямой кишки; С – порт 12 мм для камеры; As – порт 12 мм для ассистента; As 2 – порт 5 мм для ассистента; R1-R3(a) – порты 8 мм для роботических манипуляторов

Из всего спектра возможных инструментов мы использовали монополярные изогнутые ножницы (Monopolar curved scissors) в манипуляторе R1 для правой руки хирурга, изогнутый биполярный зажим (Maryland bipolar forceps) в манипуляторе R3 для левой руки хирурга и окончатый зажим (ProGrasp forceps) в манипуляторе R2 для переменной левой руки хирурга. Через ассистентский порт работали мягким кишечным зажимом для создания дополнительной тракции и контртракции, лапароскопическим клип-аппликатором и, при необходимости, аспиратором. Используемые нами роботические инструменты представлены на Рисунке 7.

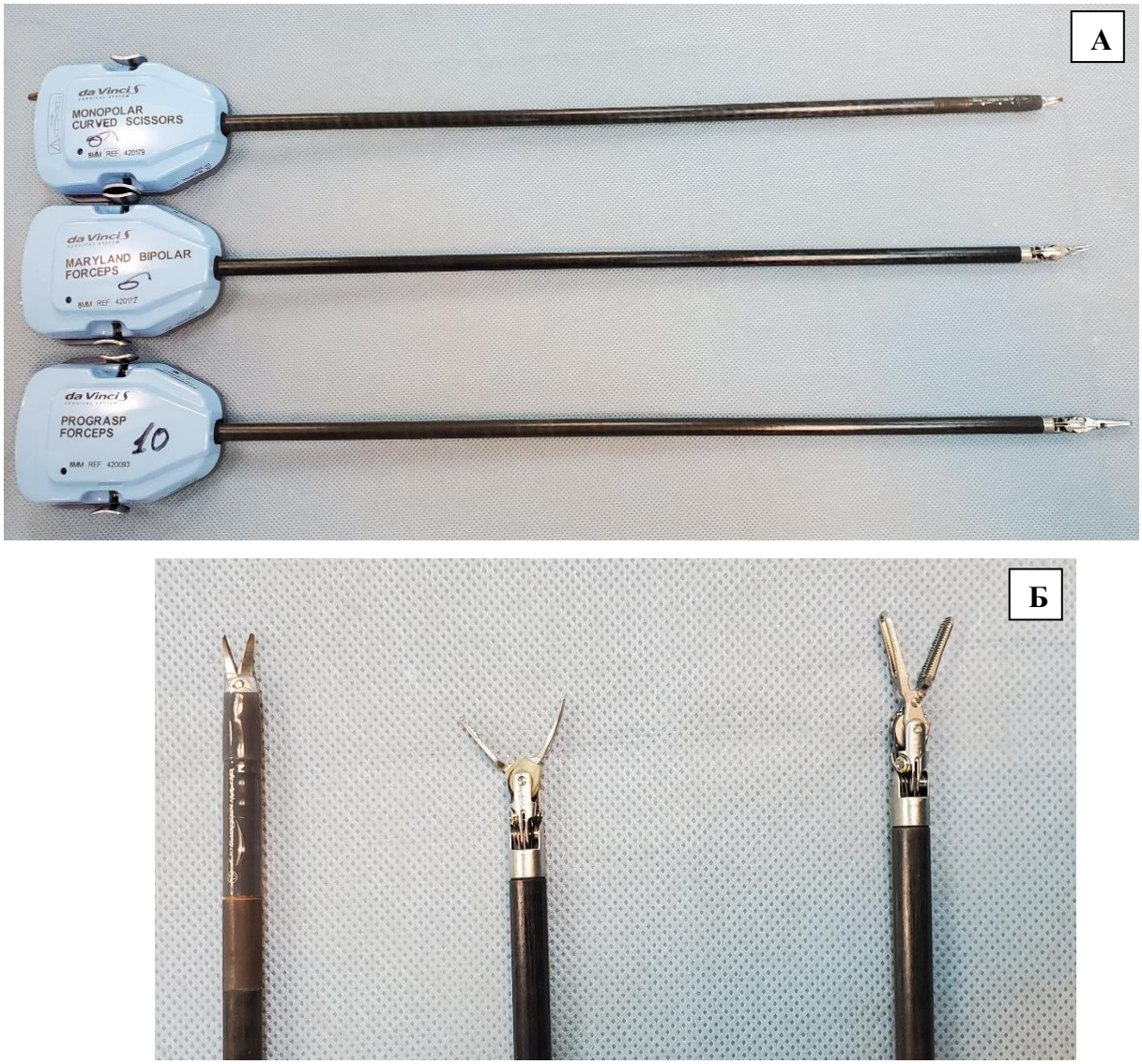

Рисунок 7 – Используемые роботические инструменты

Примечание: А – общий вид инструментов; Б – рабочие части инструментов; сверху вниз и слева направо - монополярные изогнутые ножницы, изогнутый биполярный зажим, окончатый зажим

Для случаев локализации опухоли в верхнеампулярном отделе прямой кишки, а также в ректосигмоидном отделе толстой кишки мы использовали несколько модифицированную схему расстановки троакаров, отличную от предложенной европейским консенсусом. Оптический, ассистентский троакар и порт для роботического манипулятора R1 располагались так же, как и в вышеописанной схеме. Далее порт для манипулятора R2 устанавливался по средней линии на середине расстояния между пупком и мечевидным отростком грудины (или чуть ниже, в зависимости от комплекции пациента). Для манипулятора R3 порт располагался по левой среднеключичной линии на 3-4 см ниже края реберной дуги. В этих случаях изогнутый биполярный зажим находился в манипуляторе R2 (рабочая левая рука хирурга), а окончатый зажим в манипуляторе R3 (переменная левая рука хирурга). Из такого положения троакаров выполняли как сосудистую изоляцию с мобилизацией нисходящей ободочной и сигмовидной кишки, так и мобилизацию прямой кишки. Модифицированная схема расстановки троакаров представлена на Рисунке 8.

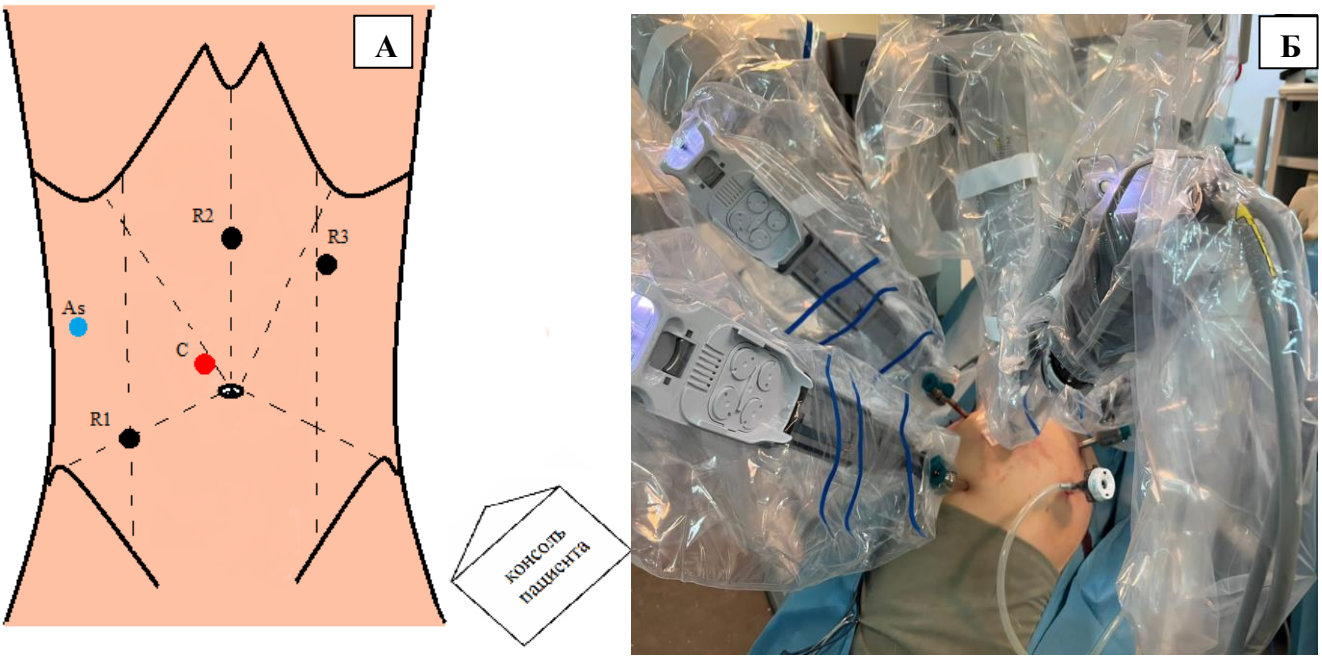

Рисунок 8 – Модифицированная схема расположения портов (рисунок и фото автора)

Примечание: А – схема расположения портов; Б – консоль пациента, состыкованная с установленными по схеме портами

Техника робот-ассистированных вмешательств на прямой кишке

На первом этапе, используя мягкий кишечный зажим ассистента, мы перемещали большой сальник и петли тонкой кишки краниально и латерально вправо, чтобы обнажить париетальную брюшину над аортой до связки Трейца и у основания брыжейки сигмовидной кишки. На этом этапе манипулятор R2 с окончатым зажимом использовали для статичной тракции сигмовидной кишки с брыжейкой с целью создания экспозиции. Манипуляторы R1 и R3 (R1 и R2 в модифицированной схеме) работали как активные правая и левая руки хирурга. Далее при помощи монополярных изогнутых ножниц рассекали париетальную брюшину вдоль аорты от бифуркации последней каудально до связки Трейца краниально с обнажением основания нижней брыжеечной артерии.

В случае локализации опухоли в ректосигмоидном переходе или верхнеампулярном отделе прямой кишки и выполнении частичной мезоректумэктомии, мы клипировали и пересекали нижнюю брыжеечную артерию сразу у основания. В этом случае и ствол нижней брыжеечной вены пересекали у нижнего края поджелудочной железы.

Если опухоль локализовалась в средне- или нижнеампулярном отделах прямой кишки и выполнялось полное мезоректальное иссечение, с целью сохранения кровоснабжения в проксимальной культе кишки мы выполняли лимфодиссекцию вдоль ствола нижней брыжеечной артерии с последующим её клипированием и пересечением дистальнее отхождения левой ободочной артерии. При этом нижнюю брыжеечную вену или её ветвь пересекали на том же уровне, что и артерию. Интраоперационная картина после пересечения ствола нижней брыжеечной артерии представлена на Рисунке 9.

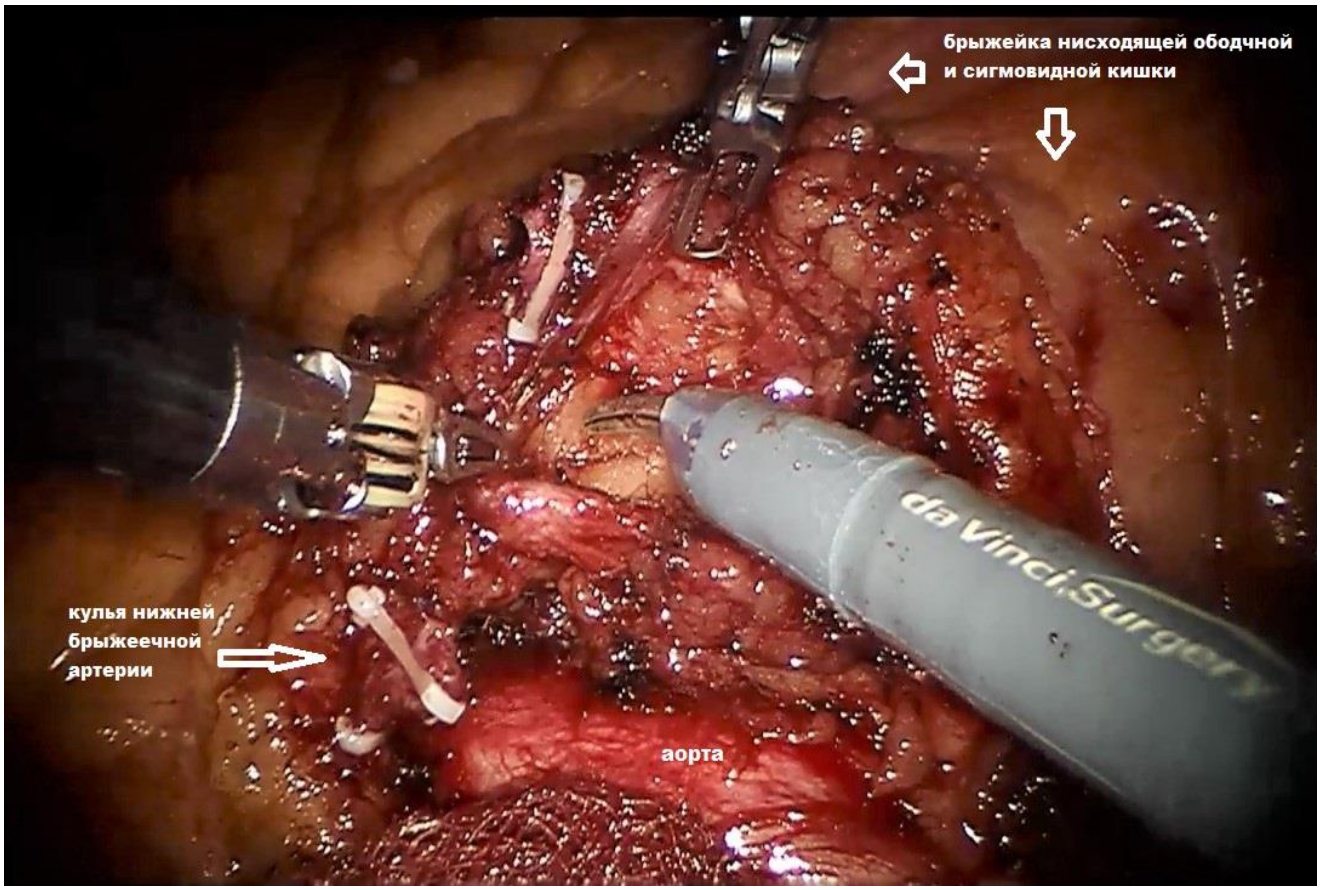

Рисунок 9 – Интраоперационная картина после пересечения нижней брыжеечной артерии и начала медиально-латеральной мобилизации нисходящей ободочной и сигмовидной кишки

Далее производилась медиально-латеральная и латерально-медиальная мобилизация нисходящей ободочной и сигмовидной кишки (Рисунок 10). При этом следует отметить, что при робот-ассистированных вмешательствах мы отчетливо визуализировали нервные стволы брыжеечного и гипогастрального нервных сплетений, что помогало нам их сохранить. Мобилизация селезеночного изгиба ободочной кишки выполнялась не у всех пациентов. В случае избыточной длины сигмовидной кишки и свободного низведения в малый таз предполагаемой проксимальной границы резекции селезеночный изгиб не мобилизовали.

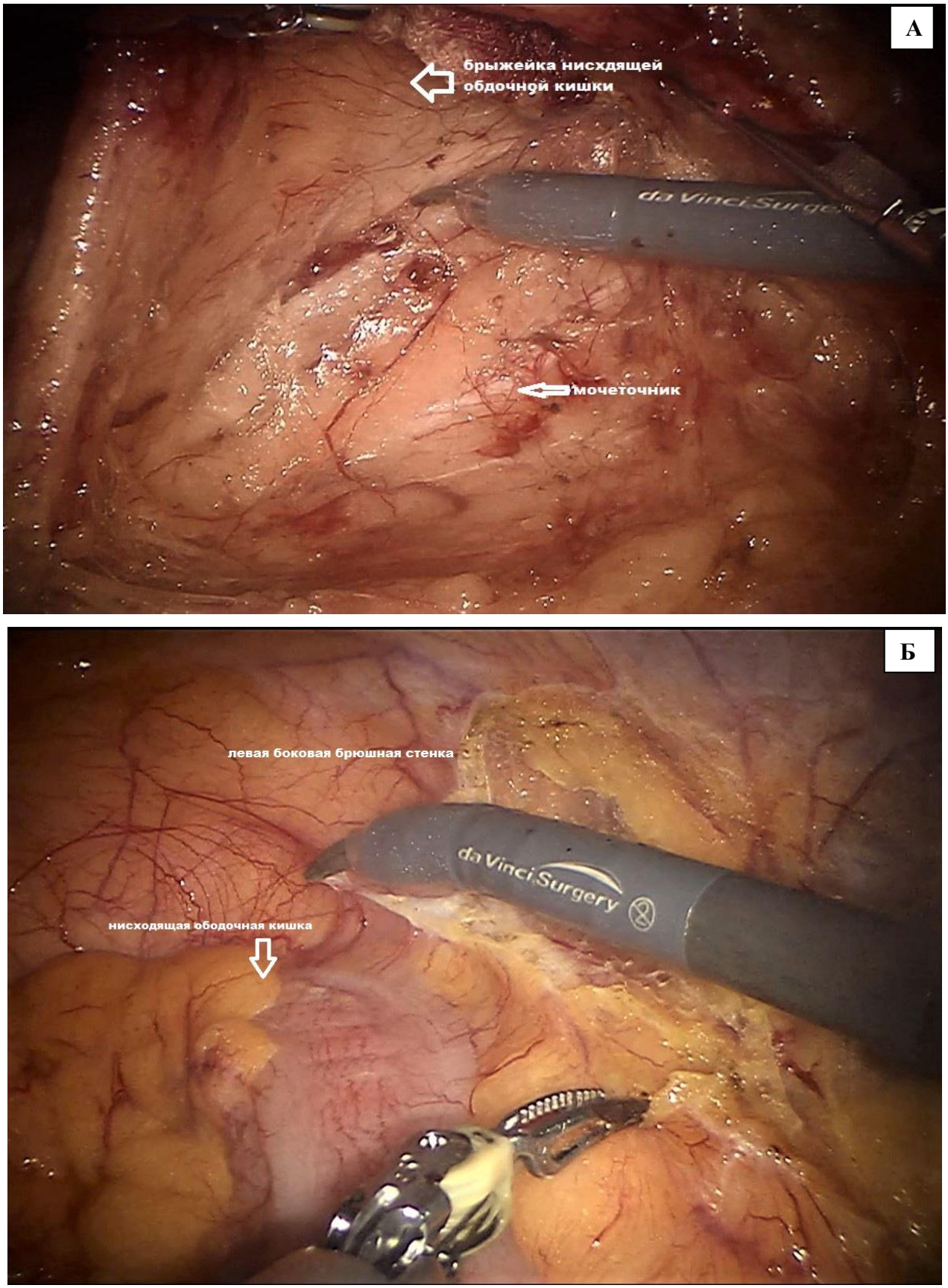

Рисунок 10 – Мобилизация нисходящей ободочной и сигмовидной кишки

Примечание: А- медиально-латеральная мобилизация; Б – латерально-медиальная мобилизация

Далее приступали к мобилизации прямой кишки. При этом манипуляторы R1 и R3 (R1 и R2 в модифицированной схеме) оставались активными (правая и левая руки хирурга), а манипулятор R2 (R3 в модифицированной схеме) продолжал использоваться для контртракции и создания экспозиции. Диссекцию мезоректума начинали с задней поверхности по пресакральному пространству, продвигаясь максимально каудально. Здесь нам удавалось визуализировать и сохранить стволы гипогастральных нервов, смещая их кзади к пресакральной фасции (Рисунок 11). При высоко расположенных опухолях (ректосигмоидный переход или верхнеампулярный отдел прямой кишки) выполняли частичную (парциальную) мезоректумэктомию, спускаясь на 5 см ниже дистального края опухоли. При опухоли средне- и нижнеампулярного отделов прямой кишки выполняли полное мезоректальное иссечение, спускаясь до мышц тазового дна и минимум на 1 см дистальнее нижнего края опухоли.

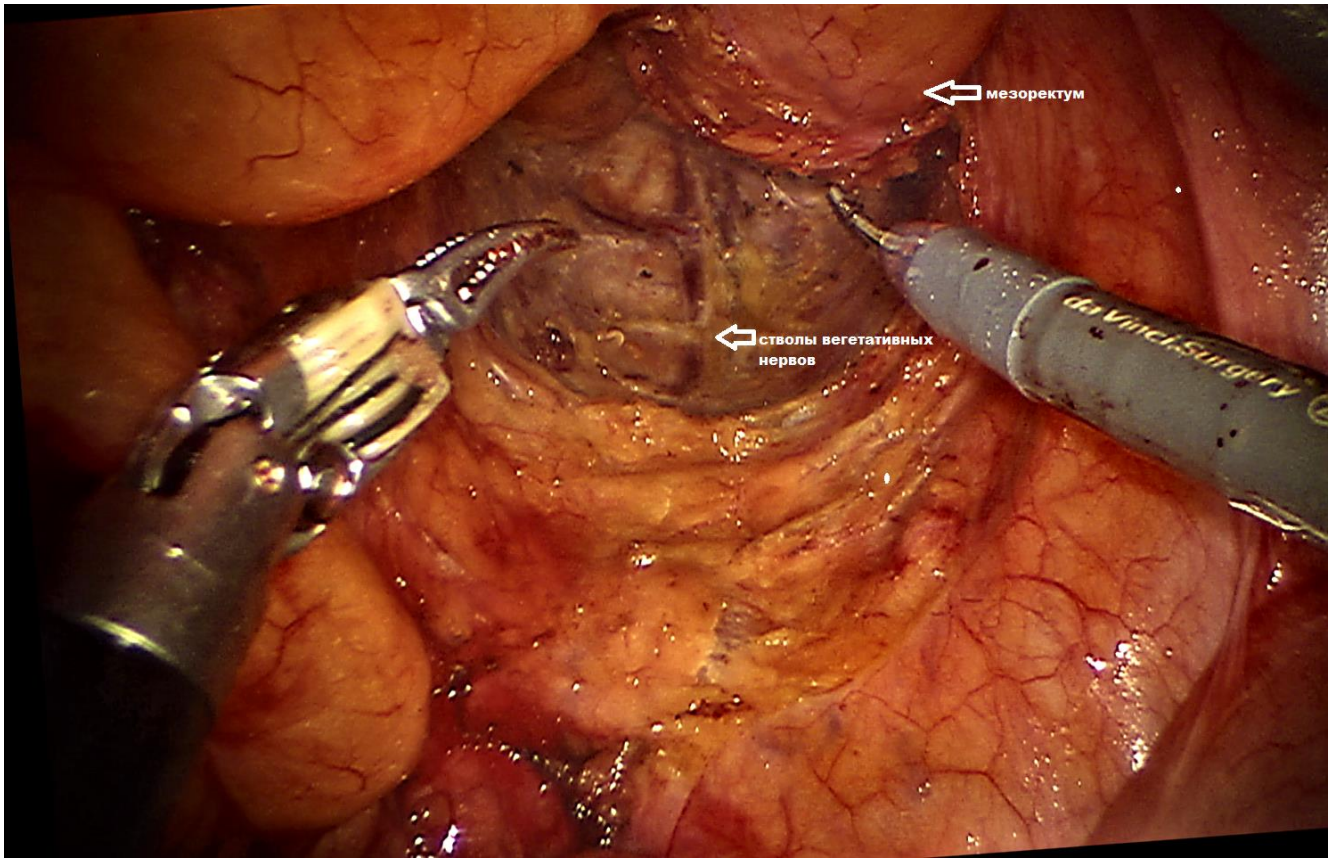

Рисунок 11 – Диссекция по задней полуокружности прямой кишки

Затем попеременно переходили к диссекции по правой и передней полуокружности прямой кишки, заканчивая левой стенкой (Рисунок 12). Для облегчения доступа к передней полуокружности подвешивали к передней брюшной стенке матку у женщин и париетальную брюшину с ретропузырной клетчаткой у мужчин. При этом роботизированную «руку» R2 (R3 в модифицированной схеме) с окончатым зажимом использовали для подъема брюшины прямокишечно-маточной складки у женщин или пузырно-прямокишечной складки у мужчин, обеспечивая дополнительное пространство для мобилизации передней поверхности прямой кишки.

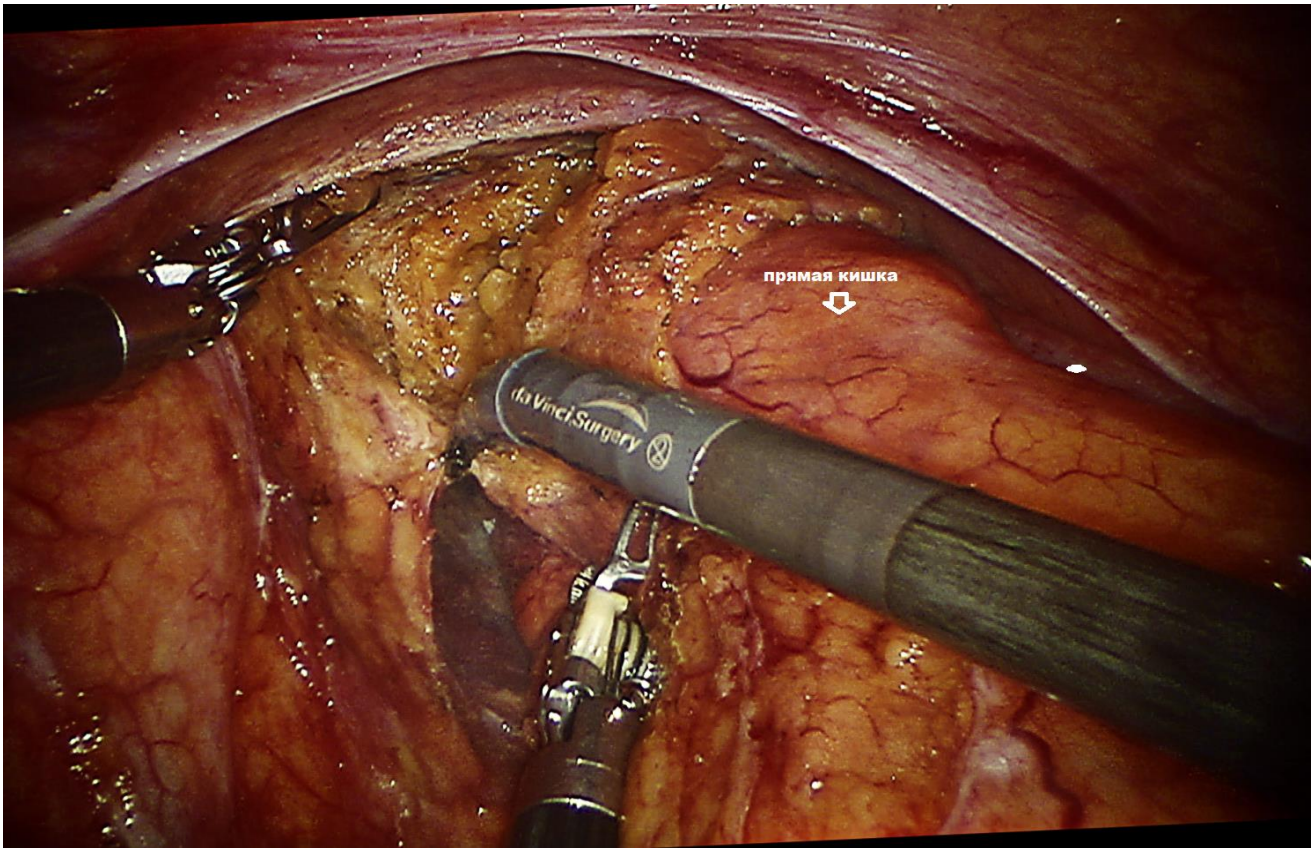

Рисунок 12 – Диссекция вдоль левой стенки прямой кишки

В зависимости от технической возможности и удобства пересечение прямой кишки по дистальной границе резекции выполняли интракорпорально через порт ассистента с помощью эндоскопического линейного сшивающе-режущего аппарата Echelon Flex (Ethicon Endo-Surgery, США) или после надлобковой

минилапаротомии при помощи изогнутого сшивающе-режущего аппарата Contour (Ethicon Endo-Surgery, США). Пересечение кишки по проксимальной границе резекции производили преимущественно экстракорпорально после минилапаротомии и выведения резецируемого сегмента кишки на переднюю брюшную стенку. Пересекали кишку между зажимом для формирования кисетного шва Purse String Clamp (Ethicon Endo-Surgery, США) и кишечным зажимом.

После отстыковки консоли пациента следующим этапом выполняли минилапаротомию (8-9 см) с целью извлечения патологического препарата и введения в проксимальную культю головки циркулярного сшивающего аппарата. В большинстве случаев мы осуществляли горизонтальный доступ в надлобковой области. Реже, при локализации опухоли в ректосигмоидном переходе, верхнеампулярном отделе прямой кишки и высоком уровне анастомоза, мини-доступ был нижнесрединным. Защита краев раны осуществлялась путем установки порта-ретрактора для ручного ассистирования Endopath Dextrus (Ethicon Endo-Surgery, США).

После удаления резецированного сегмента кишки в проксимальную культю заводили головку циркулярного сшивающего аппарата PROXIMATE ILS, 29 мм (Ethicon Endo-Surgery, США). Далее формировали циркулярный десцендоректальный или сигморектальный анастомоз конец-в-конец под визуальным контролем через сформированный мини-доступ или посредством роботической камеры после закрытия крышкой порта для ручного ассистирования и повторного формирования карбоксиперитонеума (Рисунок 13). Качество анастомоза оценивали по непрерывности колец кишечной стенки, резецированных циркулярным аппаратом. Контроль на герметичность осуществляли с помощью воздушно-пузырьковой пробы. В конце операции всем пациентам устанавливали силиконовый дренаж в полость малого таза.

При выполнении тотальной мезоректумэктомии и формировании анастомоза на уровне 5 см и ниже от анального края, мы заканчивали операцию формированием превентивной петлевой илеостомы по Торнболлу. Кроме того, у некоторых пациентов наблюдалась умеренная гипертрофия стенки приводящей

петли толстой кишки, обусловленная хронической частичной толстокишечной непроходимостью на фоне стенозирующей опухоли. В таких случаях мы так же выполняли превентивную илеостомию.

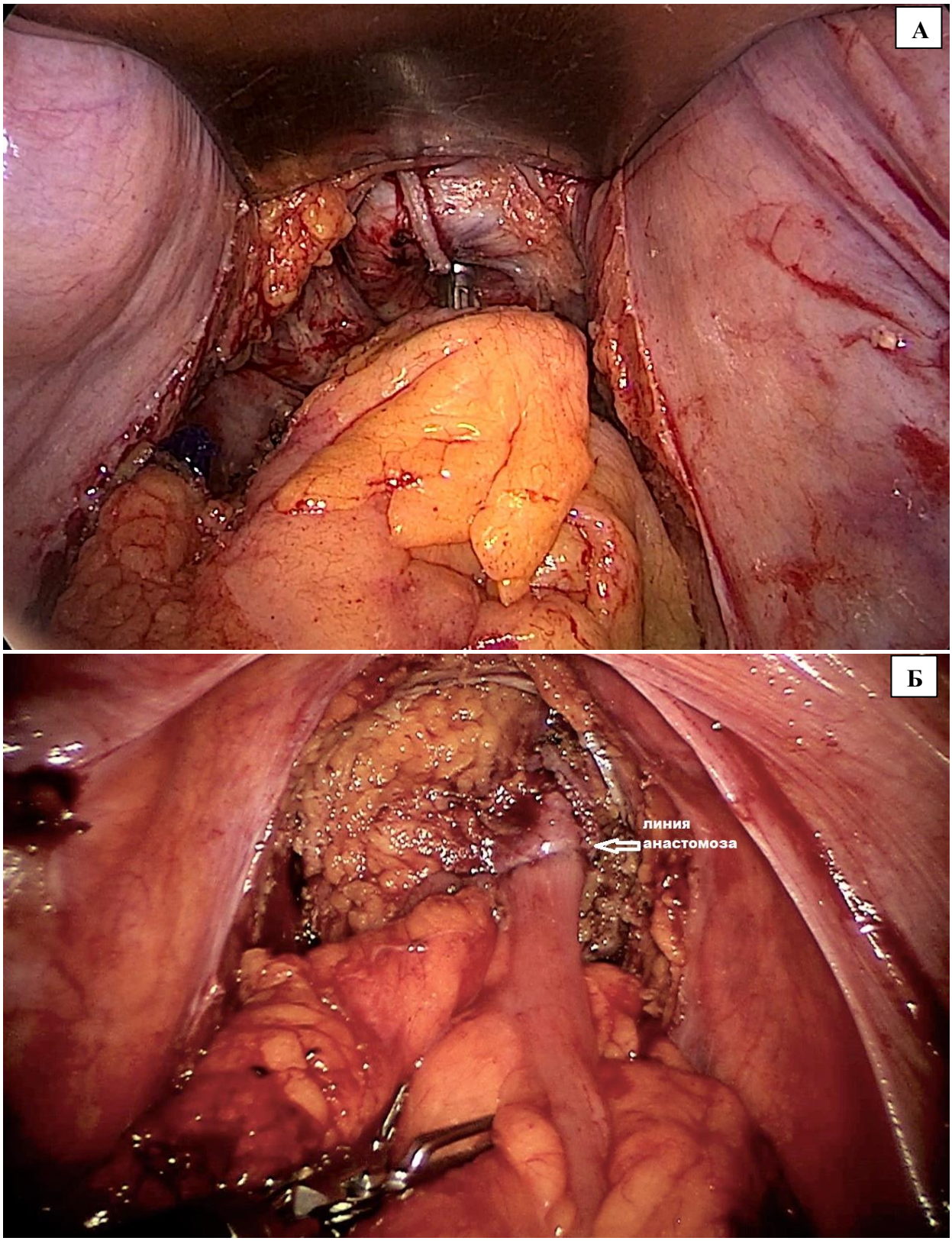

Примечание: А – формирование анастомоза: Б – вид сформированного анастомоза

Рисунок 13 – Формирование аппаратного колоректального анастомоза

Техника лапароскопических вмешательств на прямой кишке

Лапароскопические оперативные вмешательства мы выполняли с использованием 4 троакаров. Оптический 10 мм троакар устанавливали по средней линии сразу выше пупка. Основной рабочий троакар L1 для правой руки хирурга располагали в правой подвздошной области примерно по среднеключичной линии. Точку для этого порта выбирали индивидуально у каждого пациента после обзорной лапароскопии. В случае низкой локализации опухоли и узкого таза, что особенно актуально у пациентов мужского пола, данный троакар смещали медиальнее от среднеключичной линии, чтобы минимизировать столкновение с правой стенкой малого таза при мобилизации правой полуокружности прямой кишки. Следующий троакар L2 5 мм для левой руки хирурга устанавливали в правой боковой области несколько медиальнее среднеключичной линии, исключая конфликт с камерой. Троакар L_A 5 мм для ассистента располагался в левой боковой области передней брюшной стенки, зеркально троакару L2.

При лапароскопических оперативных вмешательствах, так же, как и при робот-ассистированых, применялась стандартная техника ТМЭ и включала следующие этапы:

- сосудистая изоляция с пересечением нижних брыжеечных артерии и вены;
- медиальная и латеральная мобилизация нисходящей ободочной и сигмовидной кишки с брыжейкой (при необходимости мобилизация селезеночного изгиба ободочной кишки);
- мобилизация прямой кишки с мезоректальной клетчаткой и пересечение кишки по дистальной границе резекции;
- мини-лапаротомный доступ, защита краев раны и пересечение кишки по проксимальной границе резекции;
- формирование циркулярного аппаратного десцендо- или сигморектального анастомоза.

На этапах сосудистой изоляции и мобилизации нисходящей и сигмовидной кишки в качестве основного инструмента хирурга использовались ультразвуковые ножницы Harmonic ACE+ с технологией адаптации к тканям (Ethicon Endo-Surgery, США). При мобилизации прямой кишки диссекцию преимущественно по задней полуокружности выполняли с помощью монополярного изогнутого крючка. Кроме этого, для создания тракции и контртракции ассистентом и хирургом использовались лапароскопические мягкие кишечные зажимы. Разгрузочную петлевую илеостому, как и при робот-ассистированных операциях, формировали по вышеописанным показаниям.

2.6 Ведение пациентов в послеоперационном периоде

В послеоперационном периоде мы придерживались стратегии ускоренной реабилитации. После операции все пациенты до полного пробуждения находились под наблюдением в отделении реанимации и интенсивной терапии. При гладком течении послеоперационного периода на следующий день осуществлялся перевод в профильное отделение. Таким образом большинство пациентов находились в отделении реанимации не более суток.

С целью ранней мобилизации через 3-4 часа после операции пациентам разрешали садиться в постели при помощи медицинского персонала. К концу первых суток, после перевода в палату профильного отделения, разрешали самостоятельно вставать с постели, ходить в пределах палаты с учетом адаптации вестибулярного и мышечного аппаратов. В случае нахождения пациента в отделении интенсивной терапии более суток ввиду отягощенного коморбидного статуса, требующего дополнительного контроля и коррекции, при отсутствии противопоказаний мы начинали активизацию в пределах постели в палате интенсивной терапии. В целом мы уделяли большое внимание обучению пациентов в послеоперационном периоде. Важно научить их правильно вставать с постели и ложиться обратно, чтобы уменьшить напряжение передней брюшной стенки, тем самым снизив болевые ощущения и риск развития послеоперационных вентральных грыж. Ранняя активизация является одним из компонентов

профилактики тромбоэмболических венозных осложнений. Наряду с этим, для профилактики венозных тромбозов мы продолжали эластическую компрессию нижних конечностей в течение всего периода госпитализации, а также применение низкомолекулярных гепаринов по схеме.

В послеоперационном периоде мы использовали продленную эпидуральную анестезию с помощью индивидуальных помп и инфузии 0,2% раствора Наропина со скоростью 4-6 мл в час. Кроме того, применялись нестероидные противовоспалительные препараты (кеторолак, кетопрофен, анальгин и др.) в комбинации, при необходимости, с раствором парацетамола. Большинство пациентов в нашем исследовании были лицами пожилого возраста (средний возраст в обеих группах 63 года), поэтому с целью профилактики когнитивных нарушений мы старались, по возможности, избегать назначения наркотических обезболивающих в послеоперационном периоде. Кроме того, отказ от опиоидов служит профилактикой послеоперационной тошноты и рвоты, которую мы дополняли введением ондансетрона и метоклопрамида.

Также в рамках ускоренной реабилитации мы придерживались раннего начала энтерального питания. Через 2 часа после операции разрешался первый прием жидкости в объеме 200 мл. Через 6 часов после операции возможно начало приема сбалансированных смесей для энтерального питания («Нутрикомп Стандарт», «Нутридринк» и др.) в объеме 200 мл. Также с первых суток разрешался пероральный прием лекарственных препаратов. Через сутки с момента операции объем принимаемой жидкости не ограничивался, разрешался прием энтеральных смесей по 200 мл 2 раза в сутки. Начиная со 2 суток после операции пациенты переходили на диету №4 на 3-5 дней, с постепенным переходом к обычному рациону.

Назогастральный зонд в основном удаляли на операционном столе по окончании операции. При наличии повышенного объема желудочного отделяемого к концу операции зонд оставляли и затем удаляли в течение первых суток. Мочевой катетер удаляли в первые сутки после операции. Исключение составляли пациенты, находившиеся в отделении реанимации и интенсивной терапии более 24

часов, а также пациенты с низкими колоректальными анастомозами. В первом случае мочевой пузырь был катетеризирован до перевода в профильное отделение, во втором случае – в течение 48-72 часов после операции. При гладком течении послеоперационного периода и отсутствии необходимости внутривенной инфузии в больших объемах, центральный венозный катетер удаляли на 2-3 сутки. Удаление эпидурального катетера происходило на 3-4 сутки после операции. Дренаж из полости малого таза удаляли при общем объеме серозного отделяемого не более 100 мл за сутки.

Диагностику несостоятельности анастомоза в послеоперационном периоде проводили на основании совокупности клинической картины, лабораторных и инструментальных данных. Определяли уровень прокальцитонина и С-реактивного белка в сыворотке крови на 2 сутки после операции. Пороговыми значениями для прокальцитонина считали 1,5 нг/мл, для С-реактивного белака – 140 мг/л с тенденцией к снижению. Кроме того, выполняли клинический анализ крови с контролем уровня лейкоцитов и сдвига лейкоцитарной формулы влево. При наличии клинической картины (болевые ощущения в нижних отделах живота, повышение температуры тела), а также превышении пороговых значений прокальцитонина и С-реактивного белка, выполняли КТ органов брюшной полости с целью подтверждения или исключения несостоятельности анастомоза.

Выписка пациентов из стационара после операции осуществлялась при соблюдении следующих критериев:

- самостоятельное поддержание пациентом водно-электролитного баланса с пероральным приемом необходимого для этого количества жидкости;
- отсутствие потребности в инъекционных обезболивающих препаратах и адекватный самостоятельный контроль болевых ощущений (возможен пероральный прием нестероидных противовоспалительных препаратов);
- отсутствие осложнений со стороны брюшной полости и послеоперационных ран, а в случае возникновения – их купирование;
- удаление всех дренажей брюшной полости;

- нормальная температура тела и отсутствие значимых отклонений в лабораторных показателях;
- восстановление нормального пассажа по желудочно-кишечному тракту с достижением регулярного самостоятельного стула или адекватного функционирования разгрузочной стомы (при наличии), а также отсутствие послеоперационной тошноты и рвоты;
- восстановление двигательной активности пациента и способность к самообслуживанию, возможно, с помощью родственников (индекс Бартела 70-100 баллов).

2.7 Статистическая обработка данных

Накопление и систематизация полученных данных исследования проводились в программе Microsoft Office Excel 2019 (Microsoft Corporation, Редмонд, США). Статистическая обработка и анализ накопленных данных выполнялись с использованием программного обеспечения STATISTICA версии 13.3 (StatSoft, Талса, США).

Количественные данные (возраст пациентов, ИМТ, количество удаленных лимфоузлов и др.) представлялись в виде средних значений со стандартным отклонением (± SD) для параметрических переменных или в виде медианы с межквартильным размахом (Q1-Q3) для непараметрических переменных. Качественные данные (пол, выполненная операция, осложнения и прочее) выражались в виде чисел и процентов. Сравнение полученных данных в исследуемых группах проводилось с использованием t-критерия Стьюдента для параметрических количественных переменных и U-критерия Манна-Уитни для непараметрических количественных переменных. Качественные переменные сравнивались с использованием критерия χ^2 или точного критерия Фишера. Значение $p < 0,05$ считалось статистически значимым.

Кроме того, был выполнен унивариантный и мультивариантный логистический регрессионный анализ факторов, которые могут оказать влияние на развитие послеоперационных осложнений или быть взаимосвязаны с последними.

Результаты представили в виде отношения шансов (ОШ) с 95% доверительными интервалами (95%ДИ).

ГЛАВА 3. СРАВНИТЕЛЬНЫЙ АНАЛИЗ РЕЗУЛЬТАТОВ РОБОТ-АССИСТИРОВАНЫХ И ЛАПАРОСКОПИЧЕСКИХ РЕЗЕКЦИОННЫХ ВМЕШАТЕЛЬСТВ НА ПРЯМОЙ КИШКЕ

3.1 Интраоперационные результаты лапароскопических и робот-ассистированных хирургических вмешательств

Как показано на Рисунке 14, было выполнено 12 (39%) робот-ассистированных операций с расстановкой троакаров по стандартизированной европейским консенсусом схеме и репозиционированием двух портов. Другие 19 (61%) робот-ассистированных операций выполнялись с использованием модифицированной схемы расположения троакаров.

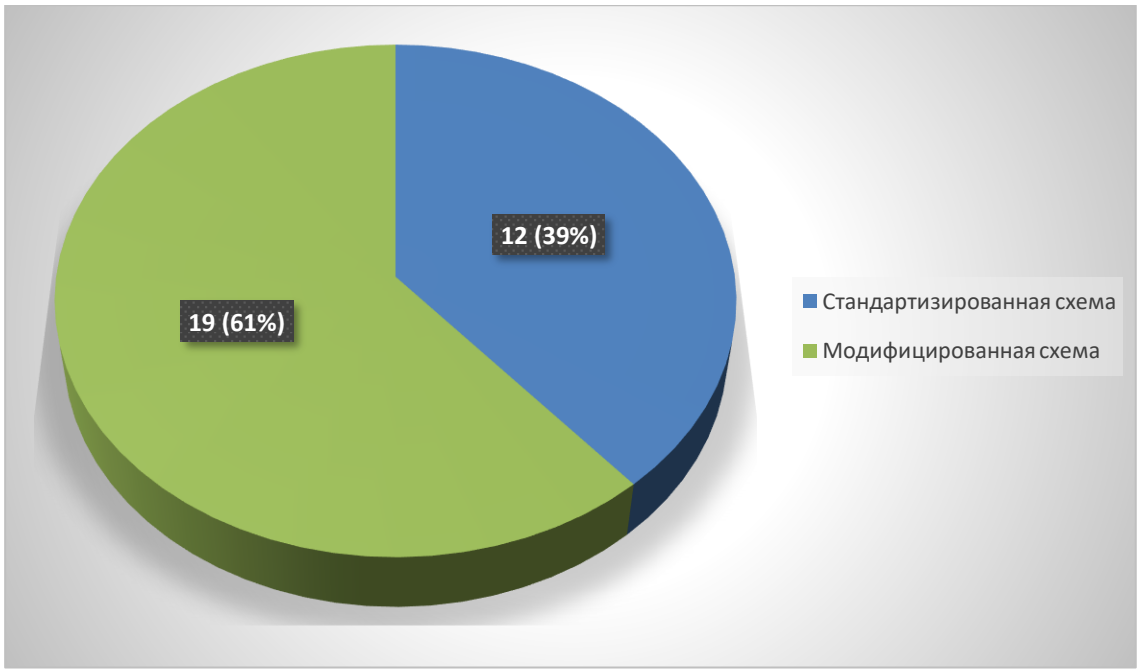

Рисунок 14 – Распределение робот-ассистированных вмешательств в зависимости от схемы расстановки троакаров

При стандартизированной схеме устанавливалось 6 троакаров, при модифицированной схеме – 5 (Таблица 5). В случае расстановки портов по модифицированной схеме требовалось достоверно меньше суммарного времени для докинга и репозиционирования троакаров, чем при расстановке по стандартизированной схеме (14,7 ± 3,2 минут против 22,3 ± 5,7 минут, p=0,0004).

Таблица 5 – Сравнение стандартизированной и модифицированной схем расстановки портов при робот-ассистированных вмешательствах на прямой кишке

Параметр	**Стандартизированная схема (n=12)**	**Модифицированная схема (n=19)**	**p**
Количество портов	6	5	-
Суммарная продолжительность докинга и репозиционирования портов (мин), M ± SD	22,3 ± 5,7	14,7 ± 3,2	0,0004

Продолжительность операций в сравниваемых группах представлена в Таблице 6. Средняя продолжительность операции статистически значимо была больше на 38 мин в группе робот-ассистированных вмешательств (263 ± 95 минуты против 225 ± 72 минут, p=0,025). При этом время, затраченное на докинг консоли пациента, в среднем составило 15 минут.

Таблица 6 – Продолжительность операций

Параметр	**Группа**		**p**
	Основная (n=31)	**Контрольная (n=33)**	
Средняя продолжительность операции (мин), M ± SD	263 ± 95	225 ± 72	0,025
Медиана продолжительности докинга, мин (Q1-Q3)	15 (12-18)	-	

Как видно на графике (Рисунок 15), при средней продолжительности докинга 15 минут, затраченное на этот этап время колебалось от минимального значения 10 минут до максимального 35 минут. Большая продолжительность данного этапа была, в основном, у пациентов со спаечным процессом в брюшной полости, обусловленным предшествующими оперативными вмешательствами. В таких случаях требовалось дополнительное время на адгезиолизис через один

ассистентский или роботический порт для безопасной установки под контролем зрения остальных трокаров.

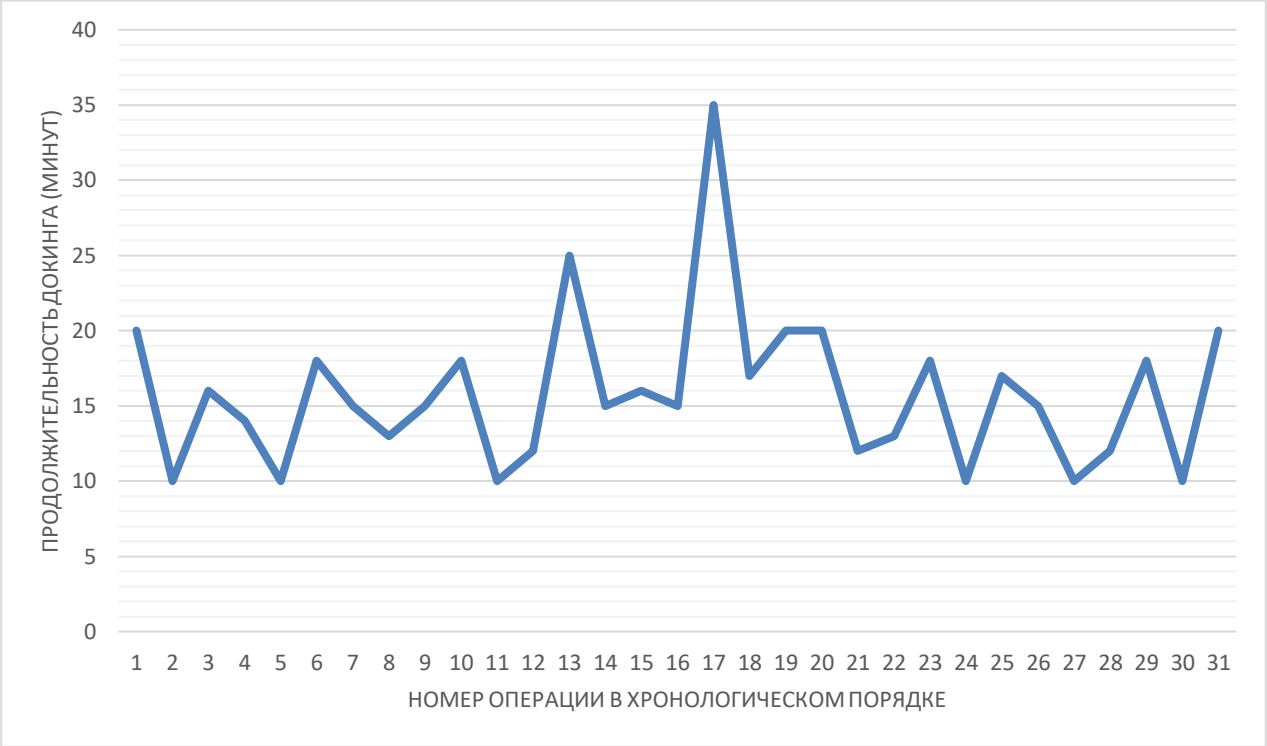

Рисунок 15 – График продолжительности докинга консоли пациента при робот-ассистированных оперативных вмешательствах

Результаты объема интраоперационного наркотического обезболивания, средней кровопотери и частоты конверсии представлены в Таблице 7. Во время роботизированных операций потребовалось достоверно большее количество (мг) наркотического обезболивающего препарата (фентанила), чем во время лапароскопических вмешательств (0,8 ± 0,2 мг и 0,6 ± 0,1 мг соответственно, p=0,0003). Медиана интраоперационной кровопотери в основной группе составила 50 мл, в контрольной группе – 55 мл, разница не была статистически значимой (p=0,49). Частота конверсии в лапаротомию существенно не отличались между сравниваемыми группами (p >0,05). Среди всех оперативных вмешательств было всего 3 перехода на лапаротомию за время исследования: 2 (6,1%) случая в группе лапароскопических операций и 1 (3,2%) случай в группе робот-ассистированных вмешательств.

Таблица 7 – Интраоперационное обезболивание, кровопотеря и частота конверсии в лапаротомию

Параметр	Группа		p
	Основная (n=31)	Контрольная (n=33)	
Кол-во наркотических анальгетиков (мг) во время операции, M ± SD	0,8 ± 0,2	0,6 ± 0,1	0,0003
Медиана кровопотери, мл (Q1-Q3)	50 (50-100)	55 (50-92,5)	0,49
Конверсия (лапаротомия)	1 (3,2%)	2 (6,1%)	0,17

Первый случай конверсии в контрольной группе возник у пациента с выраженным висцеральным ожирением. В ходе лимфодиссекции у ствола нижней брыжеечной артерии возникло кровотечение, контролировать которое лапароскопическим путем ввиду затрудненной визуализации из-за ожирения было невозможно и потребовалось выполнение лапаротомии. Во втором случае у пациента был местнораспространенный опухолевый процесс в крайне узкой полости малого таза, что затрудняло лапароскопическим доступом мобилизовать прямую кишку с мезоректальной клетчатой в пределах неизмененных тканей и без повреждения окружающих структур. Для адекватного контроля опухоли и окружающих структур операция была продолжена из лапаротомного доступа.

У одного пациента в основной группе после выполнения нижнесрединной мини-лапаротомии для извлечения препарата и пересечения кишки по проксимальной границе резекции было выявлено, что длины проксимальной культи недостаточно для низведения в малый таз и формирования анастомоза без натяжения. Ввиду крайне выраженного спаечного процесса в левых отделах брюшной полости, безопасно выполнить мобилизацию селезеночного изгиба ободочной кишки робот-ассистированно было невозможно, и мини-лапаротомный доступ был расширен до средне-нижнесрединной лапаротомии.

В Таблице 8 представлены одновременно выполненные резекции других органов, помимо прямой кишки, а также количество пациентов, которым была сформирована разгрузочная стома.

Таблица 8 – Резекции прочих органов и превентивные стомы в сравниваемых групах

Параметр	**Группа**		**p**
	Основная (n=31)	**Контрольная (n=33)**	
Резекция других органов во время операции	4 (12,9%)	4 (12,1%)	0,92
Разгрузочная стома	14 (45,2%)	15 (45,5%)	0,98

Превентивные илеостомы были сформированы у 14 (45,2%) пациентов в группе робот-ассистированных операций и у 15 (45,5%) пациентов в группе лапароскопических вмешательств.

В каждой из сравниваемых групп во время резекционного вмешательства на прямой кишке 4 пациентам были выполнены резекция или удаление, по различным причинам, других органов или структур. В основной группе одной пациентке была выполнена резекция участка матки и париетальной тазовой брюшины по причине интимного прилежания к опухоли и перифокальной воспалительной инфильтрации, истинного прорастания по результатам гистологического исследования выявлено не было. Второму пациенту в аналогичном случае так же выполнена резекция париетальной брюшины. Двум другим пациенткам выполнено симультанное удаление кистозно-измененного яичника в одном случае и желчного пузыря по причине хронического калькулезного холецистита в другом случае.

В контрольной группе у одного пациента также резецирован вовлеченный в перифокальное воспаление участок париетальной брюшины (без истинного прорастания). Второму пациенту выполнена полностенная резекция задней стенки мочевого пузыря размерами 1,5 х 2 см, в которую прорастала опухоль, что было

подтверждено результатами гистологического исследования. Третьей пациентке была выполнена симультанная резекция кистозно измененного участка яичника. Четвертой пациентке проводилась атипичная резекция печени с интраоперационно выявленным 4 мм очаговым образованием.

Как продемонстрировано в Таблице 9, в группе робот-ассистированных вмешательств не было ни одной интраоперационной трансфузии крови или её компонентов. Однако следует отметить, что с целью коррекции анемии 2 пациентам из основной группы проводились трансфузии эритроцитарной массы на этапе предоперационной подготовки.

Таблица 9 – Интраоперационные гемотрансфузии

Параметр	**Группа**		**p**
	Основная (n=31)	**Контрольная (n=33)**	
Переливание СЗП	0	2 (6,1%)	0,16
Переливание эритроцитарной взвеси	0	1 (3,0%)	0,33

2 (6,1%) пациентам в группе лапароскопических вмешательств во время операции потребовалось переливание СЗП вследствие повышенной кровоточивости тканей и необходимости коррекции плазменного звена гемостаза. Еще 1 (3,0%) пациенту с анемией средней тяжести во время лапароскопической операции по решению анестезиолога проводилась трансфузия дозы эритроцитарной взвеси, с целью профилактики увеличения анемии в послеоперационном периоде на фоне инфузионной терапии.

3.2 Послеоперационные результаты лапароскопических и робот-ассистированных хирургических вмешательств

В послеоперационном периоде восстановление моторики кишечника оценивалось по началу отхождения газов, срокам первого стула после операции, а

при наличии у пациентов разгрузочной стомы – по срокам начала функционирования стомы. Не было различий между сравниваемыми группами по срокам начала отхождения газов (1,4 ± 0,5 сутки после операции в обеих группах, p=0,82). В нашем исследовании первый стул и начало функционирования стомы в основной группе происходили в более ранние сроки после операции, чем в группе сравнения (2,7 ± 0,7 и 1,7 ± 0,8 сутки против 3,2 ± 1,6 и 2,2 ± 1,4 суток соответственно). Однако такая разница не была статистически достоверной (p>0,05). Сроки восстановления моторики кишечника в послеоперационном периоде представлены в Таблице 10.

Таблица 10 - Сроки восстановления моторики кишечника после операции.

Параметр	**Группа**		**p**
	Основная (n=31)	**Контрольная (n=33)**	
Начало отхождения газов (сутки после операции), M ± SD	1,4 ± 0,5	1,4 ± 0,5	0,82
Первый стул (сутки после операции), M ± SD	2,7 ± 0,7	3,2 ± 1,6	0,25
Начало работы стомы (сутки после операции), M ± SD	1,7 ± 0,8	2,2 ± 1,4	0,28

Сроки удаления дренажей и выписки из стационара после операции показаны в Таблице 11. Критерием удаления дренажа было количество отделяемого менее 100 мл. Последний дренаж из брюшной полости после робот-ассистированных операций удаляли, в среднем, на 1,5 суток раньше, чем после лапароскопических вмешательств (3,1 ± 1,5 суток против 4,4 ± 1,9 суток). Разница является статистически достоверной (p=0,002). послеоперационный койко-день в основной группе был достоверно короче, чем в контрольной группе (7,1 ± 2,8 суток против 8,3 ± 3,1 суток, p=0,043).

Таблица 11 – Сроки удаления дренажей и выписки пациентов из стационара

Параметр	Группа		p
	Основная (n=31)	**Контрольная (n=33)**	
Удаление послед. дренажа (сутки после операции), M ± SD	3,1 ± 1,5	4,4 ± 1,9	0,002
Послеоперационный койко-день, M ± SD	7,1 ± 2,8	8,3 ± 3,1	0,043

Развившиеся в послеоперационном периоде осложнения представлены в Таблице 12 и систематизированы согласно общепринятой классификации Clavien-Dindo [41].

Таблица 12 – Послеоперационные осложнения

Осложнение	Группа		p
	Основная (n=31)	**Контрольная (n=33)**	
Парез кишечника	2 (6,5%)	4 (12,1%)	0,44
Раневая инфекция	1 (3,2%)	3 (9,1%)	0,34
Кровотечение из области анастомоза	0	1 (3,0,%)	0,33
Несостоятельность анастомоза	0	0	
Пациентов с Clavien I-II	**3 (9,7%)**	**7 (21,2%)**	0,21
Пациентов с Clavien III-IV	**0**	**0**	
Пациентов с Clavien V	**0**	**0**	

Все послеоперационные осложнения в обеих группах относились к I-II степени по Clavien-Dindo. Осложнений III-V степени не было. В основной группе осложнения развились у 3 (9,7%) пациентов, в контрольной группе – у 7 (21,2%) пациентов. Однако различия между сравниваемыми группами не были статистически значимы (p>0,05). Послеоперационный парез кишечника развился у 2 (6,5%) пациентов в основной и у 4 (12,1%) пациентов в контрольной группах. Во всех случаях парез разрешился в течение 1-3 суток при помощи консервативной

прокинетической терапии, некоторым пациентам устанавливался назогастральный зонд.

Инфицирование послеоперационной раны произошло у 1 (3,2%) пациента после робот-ассистированной операции и у 3 (9,1%) пациентов после лапароскопических операций. В контрольной группе у 1 пациента развилось 2 осложнения: парез кишечника и инфицирование послеоперационной раны. Во всех случаях инфекция локализовалась в пределах подкожной жировой клетчатки. У всех пациентов раневая инфекция была купирована путем ежедневных перевязок с местной санацией ран антисептическими растворами. Еще у 1 (3,0%) пациентки в лапароскопической группе на 2 сутки после операции было отмечено умеренное кровотечение из зоны колоректального анастомоза, которое не потребовало проведения гемотрансфузии и было успешно купировано консервативной гемостатической терапией. Следует отметить, что среди всех участников исследования несостоятельность анастомоза не была зафиксирована ни у одного пациента.

Сравнительные результаты патоморфологического исследования удаленного препарата в исследуемых группах представлены в Таблице 13. Оценивались проксимальный, дистальный, периферический края резекции на предмет микроскопического наличия опухолевых клеток (полнота резекции), а также количество удаленных лимфатических узлов.

Таблица 13 – Патоморфологические результаты

Параметр	**Группа**		**p**
	Основная (n=31)	**Контрольная (n=33)**	
Количество удаленных лимфоузлов, M ± SD	16,2 ± 8,8	12,2 ± 8,9	0,045
Количество пораженных лимфоузлов, M ± SD	3,1 ± 2,3	6,1 ± 4,9	0,085
Резекция R0	31 (100%)	32 (96,7%)	0,33

При робот-ассистированных операциях среднее количество удаленных с препаратом лимфатических узлов было больше, чем при лапароскопических, и составило 16,2 ± 8,8 шт. В свою очередь, при лапароскопических вмешательствах в среднем с препаратом удалялось 12,2 ± 8,9 лимфоузлов. При этом различие между сравниваемыми группами было статистически значимым (p=0,045). Среди удаленных регионарных лимфоузлов в среднем 3,1 ± 2,3 шт в основной группе и 6,1 ± 4,9 шт в группе сравнения были поражены метастазами опухоли (p=0,085). Разница в статусе резекции между группами была не существенной (p=0,33), однако резекция R0 была у всех пациентов в группе робот-ассистированных операций и у 32 из 33 пациентов в группе лапароскопических вмешательств. В 1 случае в лапароскопической группе был выявлен очаг роста аденокарциномы по дистальной границе резекции.

Ни в одной из сравниваемых групп не было повторных госпитализаций, повторных оперативных вмешательств и летальных исходов в течение 30 суток от момента основной операции.

Также нами был выполнен логистический регрессионный анализ факторов, которые могут оказать влияние на развитие послеоперационных осложнений или быть взаимосвязаны с последними (Таблица 14).

В результате проведенного унивариантного регрессионного анализа было установлено достоверное влияние продолжительности операции и коэффициента конверсии в лапаротомию на частоту развития послеоперационных осложнений. Чем больше продолжительность операции и частота конверсии, тем выше риск развития послеоперационных осложнений. В свою очередь, осложнения статистически значимо увеличивали длительность нахождения пациентов в стационаре после операции. В ходе мультивариантного анализа статистически значимая взаимосвязь послеоперационных осложнений сохранилась только с продолжительностью операции и количеством послеоперационных койко-дней.

Таблица 14 – Унивариантный и мультивариантный анализ факторов, ассоциированных с послеоперационными осложнениями

Фактор	Унивариантный анализ				Мультивариантный анализ		
	ОШ	**95% ДИ нижний**	**95% ДИ верхний**	**Р**	**95% ДИ нижний**	**95% ДИ верхний**	**Р**
Возраст	1,0008	0,018	0,405	0,38			
ИМТ	1,01	0,05	0,5	0,49			
Пол	2,22	0,09	0,10	0,24			
Класс ASA	1,10	0,08	0,11	0,25			
Курение	0,30	0,37	0,29	0,54			
Сопутствующая патология	2,31	0,19	0,18	0,27			
Операция	0,20	0,33	0,38	0,62			
ХЛТ	0,82	0,53	0,48	0,14			
pT стадия	1,18	0,12	0,26	0,81			
Робот-ассистированное вмешательство	1,07	0,08	0,42	0,56			
Продолжительность операции	1,42	0,004	0,69	0,008	0,13	0,55	0,0016
Кровопотеря	1,41	0,0007	0,09	0,26			
Конверсия	0,004	1,45	0,57	0,004	0,008	0,399	0,06
Послеоперационный койко-день	0,43	0,09	0,53	0,007	0,16	0,57	0,0006
Кол-во удаленных лимфоузлов	1,007	0,007	0,14	0,35			
Кол-во наркотических аналгетиков во время операции	0,72	0,007	0,27	0,92			
Удаление последнего дренажа	0,66	0,07	0,27	0,65			

Таким образом, по результатам нашего исследования при робот-ассистированных оперативных вмешательствах с патологическим препаратом удалялось достоверно больше лимфатических узлов, чем при лапароскопических. Все робот-ассистированные операции были выполнены радикально со статусом резекции R0. В 1 случае после лапароскопической операции был выявлен опухолевый рост в дистальном крае резецированного препарата, хотя разница не была статистически достоверной. Было установлено преимущество робот-ассистированных вмешательств перед лапароскопическими в сокращении сроков удаления дренажа из брюшной полости и продолжительности нахождения в стационаре после операции. Робот-ассистированные операции были достоверно продолжительнее лапароскопических. По объему интраоперационной кровопотери, коэффициенту конверсии и частоте послеоперационных осложнений исследуемые методики были сопоставимы.

ГЛАВА 4. ОБСУЖДЕНИЕ ПОЛУЧЕННЫХ РЕЗУЛЬТАТОВ

Развитие минимально инвазивной хирургии изменило подход к хирургическому лечению колоректальных заболеваний, позволив хирургам в более удобных условиях выполнять, а пациентам переносить сложные колоректальные резекции. Роботизированные вмешательства, как еще один метод малоинвазивной хирургии, были разработаны для преодоления присущих лапароскопическим операциям трудностей и продолжают все шире использоваться во всем мире. Но наряду с достижениями и преимуществами этой технологии ей все еще присущи и некоторые недостатки, например большая продолжительность операций и высокая стоимость [134]. Однако последний фактор является предметом дальнейших дискуссий.

В нашем исследовании средняя продолжительность робот-ассистированных операций была больше лапароскопических, что соответствует результатам ряда других ранее проведенных исследований [8, 39, 46, 64, 126]. Более того, полученная нами разница (38 мин) совпадает с различием продолжительности (37,5 мин) робот-ассистированных и лапароскопических колоректальных операций в крупном рандомизированном исследовании ROLARR [66]. В то же время некоторые авторы продемонстрировали схожее время операции при роботизированных и лапароскопических вмешательствах на прямой кишке [16, 37, 106]. Стоит отметить, что значительный вклад в продолжительность робот-ассистированных вмешательств вносит процесс докинга – стыковки и расстыковки консоли пациента с установленными троакарами [14, 17]. Так, A. D'Annibale и соавт., не установившие разницы в продолжительности робот-ассистированных и лапароскопических ТМЭ, сделали вывод, что именно техника однократной стыковки робота («single docking») позволила сократить время роботизированных оперативных вмешательств [37]. Помимо хирургической техники, как показывают исследования, роботизированные хирургические системы последнего поколения (da Vinci Xi) обеспечивают меньшее время робот-ассистированных резекций прямой кишки по сравнению с системами da Vinci Si [15, 95]. Затраченное нами на

докинг время (в среднем 15 минут) оказалось меньше, чем в некоторых отечественных и зарубежных исследованиях [8, 48], но больше, чем в работе Park и соавт [105].

Техника однократной стыковки робота и схема расположения портов, рекомендованная европейским консенсусом, во всех случаях предусматривает перестановку троакаров для работы в области малого таза [92]. При попытке мобилизации ректосигмоидного отдела толстой кишки без репозиционирования троакаров (из первоначального их расположения), мы сталкивались с конфликтом роботических манипуляторов. Поэтому в случае высокой локализации опухоли (ректосигмоидный переход и верхнеампулярный отдел прямой кишки) и отсутствия необходимости глубоко спускаться в малый таз, мы устанавливали порты для манипуляторов R2 и R3 с некоторыми отличиями от стандартной схемы, принятой европейским консенсусом. Такая расстановка портов позволяла нам в указанных случаях выполнить все этапы операции без репозиционирования троакаров и конфликта роботических манипуляторов. Таким образом мы минимизировали травму передней брюшной стенки, осуществляя на один трокарный доступ меньше, и не затрачивали время на репозиционирование троакаров с роботическими манипуляторами. Схожую с использованной нами схему расположения троакаров описывают в своей работе J. Megevand и соавт [91].

На продолжительность робот-ассистированных вмешательств оказывает влияние предшествующий опыт выполнения хирургом как роботизированных, так и лапароскопических операций. По результатам разных исследований, продолжительность начальной фазы кривой обучения робот-ассистированной колоректальной хирургии (до достижения компетенции хирурга) составляет от 13 до 44 последовательных вмешательств, со средним показателем, по данным R. Jiménez-Rodríguez и соавт., 29,7 случаев [69, 96, 104, 140]. Некоторые российские и зарубежные авторы полагают, что продолжительность робот-ассистированных операций может быть уменьшена по мере повышения опыта хирургической бригады [3, 128]. А при большом лапароскопическом опыте колоректальной хирургии кривая обучения робот-ассистированной ТМЭ может быть существенно

короче до достижения таких же результатов, как и при лапароскопической технике [99].

По результатам нашего исследования, во время робот-ассистированных операций было использовано достоверно большее количество наркотических обезболивающих препаратов, чем во время лапароскопических. R. Tolstrup и соавт. продемонстрировали в своем исследовании значительно меньшее интраоперационное использование наркотических анальгетиков при робот-ассистированных резекциях прямой кишки по сравнению с лапароскопическими. Однако в обеих группах не использовалась эпидуральная анестезия, а также в публикации не говорится о продолжительности хирургических вмешательств [132]. Авторы другого исследования, сравнивающего потребность в наркотическом обезболивании при робот-ассистированных и лапароскопических операциях на органах брюшной полости, не выявили различия между сравниваемыми группами в отношении количества использованных в ходе операции наркотических анальгетиков. При этом продолжительность робот-ассистированных операций была больше, а эпидуральный блок не применялся [88]. В нашем исследовании большее количество интраоперационно использованных наркотических обезболивающих в основной группе закономерно связано с большей продолжительностью робот-ассистированных вмешательств. Кроме того, эпидуральный компонент анестезии в основной группе использовался реже, чем в группе сравнения (9 (29%) пациентов против 23 (69,7%)). Хотя это различие статистически не значимо, но все же может обусловливать разницу в объеме интраоперационного наркотического обезболивания.

Сравнение интраоперационной кровопотери при робот-ассистированных и лапароскопических вмешательствах в колоректальной хирургии присутствует во многих публикациях. В некоторых исследованиях и проведенных мета-анализах сообщается о достоверно меньшей кровопотере при робот-ассистированных операциях по сравнению с аналогичными лапароскопическими вмешательствами [45, 83, 90, 143, 144]. В нашей работе средняя кровопотеря во время операций не отличалась между сравниваемыми группами. При этом она была схожей или

меньшей по сравнению с другими исследованиями, которые также не выявили разницы в кровопотере между роботизированными и лапароскопическими вмешательствами [4, 46, 85, 106, 117]. Отсутствие различия по данному показателю в нашем исследовании мы связываем со схожими, отработанными этапами и хирургической техникой как робот-ассистированных, так и лапароскопических вмешательств, выполняемых одной бригадой хирургов. Однако в качестве основного инструмента для диссекции тканей при робот-ассистированных операциях мы использовали монополярные изогнутые ножницы (monopolar curved scissors), а при лапароскопических - ультразвуковые ножницы Harmonic ACE+ (Ethicon Endo-Surgery, США).

Переход с малоинвазивного вмешательства (лапароскопического или робот-ассистированного) на лапаротомию увеличивает продолжительность нахождения в стационаре после операции, повышает частоту инфицирования послеоперационных ран, а также негативно сказывается на отдаленных онкологических результатах пациентов, оперированных по поводу рака прямой кишки [53, 102]. Большинство имеющихся как отдельных исследований, так и мета-анализов демонстрируют более низкий коэффициент конверсии при робот-ассистированных колоректальных операциях по сравнению с лапароскопическими [36, 90, 100, 113, 139]. По результатам международного рандомизированного исследования ROLARR, основной целью которого было сравнение роботизированных и лапароскопических вмешательств по поводу рака прямой кишки именно с точки зрения частоты конверсии в лапаротомию, не было выявлено статистической разницы между этими двумя методами [66]. Однако при повторном анализе результатов, с поправкой на кривую обучения, авторами было установлено преимущество робот-ассистированной методики перед лапароскопической в отношении частоты конверсии [34].

Мы не получили статистически значимого различия коэффициента конверсии между сравниваемыми группами ($p>0,05$), хотя фактически данный показатель был несколько ниже в основной группе, чем в группе сравнения (3,2% и 6,1% соответственно). Аналогично не было разницы между робот-

ассистированными и лапароскопическими группами и в ряде других исследований [8, 11, 46, 121]. Вероятнее всего такой результат связан с небольшим, а в некоторых исследованиях и выраженно различным размером выборок.

Авторы многих исследований сходятся в выводах о том, что восстановление функции кишечника после робот-ассистированных колоректальных операций происходит быстрее, чем после аналогичных лапароскопических вмешательств [8, 60, 86, 134]. Нами не было выявлено существенной разницы между группами по срокам начала отхождения газов, первого стула после операции, а также работы стомы у стомированных пациентов. Полученные результаты находят отражение и в некоторых других ранее проведенных исследованиях [42, 46, 145]. Как робот-ассистированные, так и лапароскопические операции относятся к минимально-инвазивным хирургическим вмешательствам, которые, как известно, обладают рядом преимуществ в краткосрочных результатах перед открытыми операциями, включая более раннее функциональное восстановление ЖКТ [81]. Поэтому отсутствие существенной разницы в отношении скорости восстановления моторики кишечника между сравниваемыми нами методиками вполне логично. Преимущества робот-ассистированных вмешательств, описанные в представленных выше исследованиях, могут быть связаны с постоянным развитием и совершенствованием этого направления малоинвазивной хирургии, что позволяет получать новые результаты.

Развитие послеоперационных осложнений играет важную роль в оценке безопасности того или иного метода оперативного вмешательства. Частота осложнений после операции в нашем исследовании была сопоставима в обеих группах. В большинстве подобных проспективных и ретроспективных исследований, включая ROLARR, также не было выявлено существенных различий в частоте послеоперационных осложнений при робот-ассистированных и лапароскопических вмешательствах [4, 8, 60, 66, 77, 145].

После робот-ассистированных оперативных вмешательств выписка пациентов осуществлялась в среднем на 1 сутки раньше, чем после лапароскопических ($p<0,05$). Полученные нами результаты подтверждаются

многими другими ранее проведенными исследованиями, в которых послеоперационной койко-день также был короче после робот-ассистированного хирургического лечения рака прямой кишки [27, 46, 52, 103, 127]. Одним из критериев выписки пациентов из стационара является удаление дренажа из брюшной полости. Мы удаляли дренаж при объеме серозного отделяемого менее 100 мл, и сроки удаления последнего дренажа были достоверно короче в группе робот-ассистированных операций. Полагаем, что прецизионная техника робот-ассистированных вмешательств и, следовательно, меньшая травматизация тканей могут обусловливать сокращение отделяемого по дренажу и более раннее его удаление, что способствует, среди прочего, сокращению послеоперационного койко-дня. В схожем исследовании S. Ye и соавт. так же получили более короткие сроки удаления тазового дренажа после робот-ассистированных операций по сравнению с лапароскопическими [145].

Нами не было зафиксировано ни одной несостоятельности анастомоза. При этом стоит отметить, что у 45% пациентов в каждой группе была сформирована разгрузочная илеостома с минимальным сроком до её закрытия 8 недель. У таких пациентов, в сочетании с адекватной предоперационной подготовкой кишечника, микронесостоятельность анастомоза может не проявляться клинически или лабораторно и быть не диагностирована. В нашем исследовании ни в одной из групп не было повторных незапланированных госпитализаций, операций и летальных исходов в течение 30 дней после операции. В некоторых аналогичных исследованиях, сравнивающих данные показатели, не было выявлено статистически значимой разницы между группами пациентов после робот-ассистированных и лапароскопических вмешательств [27, 103].

По нашим результатам среднее количество удаленных с препаратом лимфатических узлов было больше при робот-ассистированных оперативных вмешательствах. Литературные данные на этот счет не однозначны. В ряде схожих с нашим исследований при робот-ассистированных операциях удалялось также больше лимфоузлов, чем при лапароскопических [46, 117, 121, 127]. Однако большинство научных работ, включая международное сравнительное

исследование ROLLAR, демонстрируют схожее количество удаленных лимфоузлов как при робот-ассистированных, так и при лапароскопических колоректальных хирургических вмешательствах [4, 5, 8, 27, 60, 66]. Так же, как и F. Ferrara и соавт. [47], мы полагаем, что выполнению качественной лимфодиссекции при робот-ассистированных операциях могут способствовать трехмерное изображение высокой четкости, возможность увеличения операционного поля в реальном времени и удобство выполнения тонких манипуляций. В своем недавнем исследовании J. Kim и соавт. продемонстрировали преимущества лапароскопической навигации и обзора при робот-ассистированных операциях на прямой кишке по сравнению с лапароскопическими, проведя компьютерный анализ получаемого с камер интраоперационного изображения [75].

В задачи нашего исследования не входило сравнение изучаемых методик с точки зрения экономической составляющей. Однако следует затронуть этот немаловажный аспект роботизированной колоректальной хирургии, считающийся одним из её недостатков. Большинство исследований, затрагивающих эту тему, демонстрируют более высокую стоимость робот-ассистированных операций по сравнению с лапароскопическими [13, 73, 116]. Безусловно, непосредственно на приобретение роботизированного хирургического комплекса da Vinci в настоящее время требуется больше затрат, чем на покупку стойки, укомплектованной необходимым для традиционной лапароскопической хирургии оборудованием. Однако следует учитывать, что в общую стоимость хирургического лечения помимо оборудования входят еще и затраты на саму операцию, ведение неосложненного послеоперационного периода и коррекцию возможных послеоперационных осложнений. Так, B. Ielpo и соавт. в своем исследовании установили, что непосредственные операционные затраты больше при робот-ассистированных вмешательствах по поводу рака прямой кишки, по сравнению с лапароскопическими. Тем не менее, общая стоимость лечения пациента была одинаковой как при роботизированном, так и при лапароскопическом способах выполнения операций [64]. Также V. Vasudevan и соавт. не выявили статистически

значимого различия в общих расходах между робот-ассистированными и лапароскопическими колоректальными оперативными вмешательствами [136]. Более того, как показывают исследования, использование для ТМЭ более нового поколения робота da Vinci Xi позволяет еще больше снизить затраты на лечение и расходные материалы по сравнению с поколением da Vinci Si, особенно по мере накопления опыта хирургической бригадой [95].

ЗАКЛЮЧЕНИЕ

На сегодняшний день колоректальный рак остается существенной проблемой здравоохранения во всем мире, занимая одну из лидирующих позиций в структуре онкологической заболеваемости и смертности. Актуальность ранней диагностики и своевременного эффективного лечения колоректального рака особенно возрастает на фоне тенденции к смещению роста заболеваемости в сторону лиц молодого возраста (моложе 50 лет) [124]. В современном комплексном и междисциплинарном подходе к лечению рака толстой кишки хирургическое вмешательство является ключевым и наиболее эффективным методом.

В хирургическом лечении колоректального рака лапароскопические операции, по сравнению с открытыми, обладают всеми преимуществами малоинвазивной хирургии (уменьшение послеоперационной боли, меньшая кровопотеря, сокращение послеоперационных осложнений и койко-дней) и при этом не уступают в онкологических результатах [57, 68, 70]. Однако в хирургии рака прямой кишки, связанной с работой в такой анатомически сложной области, как малый таз, лапароскопические вмешательства сопряжены с техническими трудностями из-за ограниченного диапазона движений инструментов, нестабильного и зависимого от ассистента изображения, а также усиленного эффекта физиологического тремора.

Роботизированные хирургические системы da Vinci (Intuitive Surgical Inc., Саннивейл, Калифорния) были разработаны для преодоления ограничений лапароскопической хирургии за счет инструментов с гибкой рабочей частью, повторяющей движения кисти хирурга, трехмерного контролируемого хирургом изображения и фильтрации физиологического тремора. Активное применение роботизированных технологий в различных областях хирургии, в том числе и колоректальной, подтверждается неуклонным ростом ежегодно выполняемых робот-ассистированных оперативных вмешательств [122, 147].

Целью нашего исследования было проведение сравнительного анализа непосредственных результатов робот-ассистированной и традиционной

лапароскопической техник резекции при раке прямой кишки и ректосигмоидного отдела толстой кишки.

В период с сентября 2019 года по апрель 2021 года 64 пациентам, включенным в исследование, последовательно были выполнены резекционные вмешательства на прямой кишке с формированием аппаратного колоректального анастомоза. Все пациенты были разделены на 2 группы – 31 пациент в основную группу, которым резекции прямой кишки были выполнены робот-ассистированным способом, и 33 пациента в группу сравнения, которым оперативные вмешательства выполнялись лапароскопическим способом.

На догоспитальном этапе все пациенты проходили стандартный перечень лабораторных и инструментальных исследований, необходимых перед операцией. С целью оценки характера и распространенности опухолевого процесса выполнялись: колоноскопия с биопсией и гистологическим исследованием, КТ органов грудной и брюшной полостей, МРТ малого таза. Исследуемые группы пациентов были сопоставимы по клинико-демографическим характеристикам.

При робот-ассистированных операциях мы применяли полностью роботизированную методику с однократной стыковкой консоли пациента (single-docking). При этом для случаев локализации опухоли в ректосигмоидном переходе и верхнеампулярном отделе прямой кишки, когда отсутствовала необходимость работать глубоко в малом тазу, несколько изменяли схему расстановки троакаров, предложенную европейским консенсусом хирургов. Это позволило нам в указанных случаях выполнить все этапы операции без репозиционирования троакаров, минимизируя травму передней брюшной стенки и экономя время перестановке портов. Всего в группе робот-ассистированных операций было выполнено 19 передних и 12 низких передних резекций прямой кишки. В лапароскопической группе сравнения выполнено 22 передних, 10 низких передних резекций прямой кишки и 1 брюшно-анальная резекция.

Как и в большинстве предыдущих исследований, сравнивающих робот-ассистированные и лапароскопические вмешательства при колоректальном раке, в нашей работе робот-ассистированные операции были продолжительнее

лапароскопических (263 против 225 мин, p=0,025). При этом не было статистически значимых различий между группами в объеме интраоперационной кровопотери, коэффициенте конверсии в лапаротомию, а также скорости восстановления моторики кишечника. Послеоперационные осложнения развились у 4 (12,9%) пациентов после робот-ассистированных вмешательств и у 8 (24,2%) пациентов после лапароскопических. Все они относились к I степени по классификации Clavien-Dindo. Однако разница между сравниваемыми группами не была статистически значимой (p>0,05).

Удаление последнего дренажа из брюшной полости в основной группе происходило в среднем на 1,5 суток раньше, чем в группе сравнения (p=0,002). Так же и послеоперационный койко-день после робот-ассистированных операций был достоверно короче, чем в после лапароскопических (p=0,043). Повторных 30-дневных незапланированных госпитализаций, экстренных операций, 30-дневной летальности, а также несостоятельности анастомоза не было ни в одной из сравниваемых групп.

Как показали результаты гистологического исследования, при робот-ассистированных операциях среднее количество удаленных с препаратом лимфатических узлов было больше, чем при лапароскопических (16,19 против 12,21). При этом различие между сравниваемыми группами было статистически значимым (p=0,045).

В ходе проведенного регрессионного унивариантного анализа было выявлено достоверное влияние продолжительности операции и частоты конверсии в лапаротомию на частоту послеоперационных осложнений, что так же статистически значимо коррелировало с длительностью нахождения в стационаре после операции. При мультивариантном анализе статистически значимая взаимосвязь послеоперационных осложнений установлена только с продолжительностью операции и количеством послеоперационных койко-дней.

Таким образом робот-ассистированные резекционные вмешательства на прямой кишке осуществимы, безопасны и не уступают в непосредственных результатах аналогичным лапароскопическим операциям, а также могут устранить

большинство недостатков лапароскопической хирургии. Пока, по нашим данным, робот-ассистированные операции продолжительнее лапароскопических, но мы рассчитываем, что время будет уменьшаться по мере накопления опыта хирургической бригадой. Роботизированная колоректальная хирургия – новое, актуальное и совершенствующееся направление в развитии малоинвазивной хирургии, которое нуждается в дальнейших масштабных исследованиях.

ВЫВОДЫ

1. Робот-ассистированные вмешательства по сравнению с лапароскопическими демонстрируют свои преимущества в более качественной визуализации благодаря 3D оптике и возможности увеличивать изображение, в возможности более прецизионно выделять сосудистые структуры, сохраняя нервные проводящие пути и сплетения, а также увеличивают точность движения рук хирурга за счет нивелирования естественного тремора.

2. Модификация схемы расстановки портов, рекомендованной европейским консенсусом в 2018 году для робот-ассистированных вмешательствах на прямой кишке, позволяет достоверно сократить продолжительность докинга (p=0,0004) и выполнить все этапы операции без репозиционирования троакаров и манипуляторов роботизированной системы.

3. Частота осложнений в раннем послеоперационном периоде в группах достоверно не различалась (9,7% против 21,2%, p=0,21). В исследуемых группах несостоятельностей анастомоза не наблюдалась. Достоверной разницы в частоте послеоперационного пареза кишечника (6,5% против 12,1%, p=0,44), раневой инфекции (3,2% против 9,1%, p=0,34) также не было. Повторных госпитализаций и летальных исходов в 30-дневный период после лапароскопических и робот-ассистированных вмешательств не зафиксировано. Количество удаленных лимфоузлов после робот-ассистированных вмешательств было достоверно больше по сравнению с лапароскопическими операциями. Отмечено достоверно более ранее удаление дренажа из брюшной полости (3,06 против 4,4 суток; p=0,002) и сокращение продолжительности послеоперационного койко-дня после робот-ассистированных операций (7,13 против 8,33 суток; p=0,043).

4. Послеоперационные осложнения после вмешательств на прямой кишке были ассоциированы с продолжительностью оперативного вмешательства (p=0,08) и конверсией в лапаротомию (p=0,004). В случае развития осложнений отмечено достоверное увеличение послеоперационного койко-дня (p=0,007). При мультивариантном анализе продолжительность операции была единственным фактором (ДИ 0,13-0,55; p=0,0016), влияющим на развитие осложнений.

ПРАКТИЧЕСКИЕ РЕКОМЕНДАЦИИ

1. При технической возможности рекомендуется применять робот-ассистированную методику в хирургии прямой кишки, так как благодаря трехмерному и стабильному изображению высокой четкости, инструментам с имитацией движения рук хирурга и фильтрации физиологического тремора, роботизированные хирургические системы позволяют прецизионно работать в труднодоступных анатомических областях.

2. Модификация рекомендованной европейским консенсусом схемы расстановки троакаров представляется более удобной для выполнения робот-ассистированных резекционных вмешательств на прямой кишке.

3. Снижение продолжительности оперативных вмешательств и коэффициента конверсии в лапаротомию при операциях на прямой кишке может способствовать сокращению частоты послеоперационных осложнений и послеоперационного койко-дня.

СПИСОК СОКРАЩЕНИЙ И УСЛОВНЫХ ОБОЗНАЧЕНИЙ

АГ – артериальная гипертензия

АД – артериальное давление

БАРПК – брюшно-анальная резекция прямой кишки

ВОЗ – Всемирная организация здравоохранения

ДГПЖ – доброкачественная гиперплазия предстательной железы

ДИ – доверительный интервал

ДКР – дистальный край резекции

ЖКТ – желудочно-кишечный тракт

ИБС – ишемическая болезнь сердца

ИВЛ – искусственная вентиляция легких

ИМ – инфаркт миокарда

ИМТ – индекс массы тела

КРР – колоректальный рак

КТ – компьютерная томография

МРТ – магнитно-резонансная томография

НПРПК – низкая передняя резекция прямой кишки

ОИМ – острый инфаркт миокарда

ОНМК – острое нарушение мозгового кровообращения

ОШ – отношение шансов

ПРПК – передняя резекция прямой кишки

СЗП – свежезамороженная плазма

ТМЭ – тотальная мезоректумэктомия

ТУРП – трансуретральная резекция предстательной железы

УЗДГ – ультразвуковая допплерография

ФВД – функция внешнего дыхания

ХБП – хроническая болезнь почек

ХИГМ -хроническая ишемия головного мозга

ХЛТ – химиолучевая терапия

ХСН – хроническая сердечная недостаточность

ЦКР – циркулярный край резекции

ЭКГ – электрокардиография

ЭхоКГ – эхокардиография

ASA - American Society of Anesthesiologists (Американское общество анестезиологов)

EARCS - European Academy of Robotic Colorectal Surgery (Европейская академия роботизированной колоректальной хирургии)

EMLN – extramural lymph nodes (экстрамуральные лимфатические узлы)

EMVI – extramural vascular invasion (экстрамуральная сосудистая инвазия)

MRF – mesorectal fascia (мезоректальная фасция)

ROLARR – Robotic vs Laparoscopic Resection for Rectal cancer (роботизированная и лапароскопическая резекция при раке прямой кишки)

СПИСОК ЛИТЕРАТУРЫ

1. Ананьев В. С., Артамонова Е. В., Ачкасов С. И., Сидоров Д. В., Шелыгин Ю. А. Клинические рекомендации. Рак прямой кишки. / В. С. Ананьев, Е. В. Артамонова, С. И. Ачкасов, Д. В. Сидоров, Ю. А. Шелыгин, 2018. 56 с.

2. Волков Н. М. Рак у молодых: опухоли желудочно-кишечного тракта // Практическая онкология. 2017. № 2 (18). С. 197–205.

3. Гладышев, Д. В., Котив, Б. Н., Беляев, А. М., Карачун, А. М., Мурашко Р. А. Российский многоцентровой опыт выполнения робот-ассистированных операций у больных раком прямой кишки // Онкологическая колопроктология. 2017. № 3 (7). С. 16–24.

4. Гладышев Д. В., Коваленко С. А., Моисеев М. Е., Гнедаш С. С., Карачун А. М., Котив Б. Н., Шелегетов Д. С. Сравнительный анализ непосредственных результатов хирургического лечения рака ободочной кишки с использованием лапароскопических и робот-ассистированных оперативных вмешательств // Вопросы онкологии. 2015. № 6 (61). С. 937–940.

5. Казанцева М. В., Мурашко Р. А., Уваров И. Б., Каушанский В. Б. Сравнительная оценка непосредственных результатов робот-ассистированных и лапароскопических операций при колоректальном раке // Российский онкологический журнал. 2016. № 1–2 (21). С. 32–37.

6. Каприн А.Д., Старинский В.В., Шахзадова А.О. Злокачественные новообразования в России в 2020 году (заболеваемость и смертность) / Каприн А.Д., Старинский В.В., Шахзадова А.О., 2021. 252 с.

7. Карпов О. Э., Максименков А. В., Степанюк И. В., Левчук А. Л., Назаров В. А., Стойко Ю. М. Лапароскопические и роботические технологии в лечении больных раком прямой кишки // Вестник Национального медико-хирургического Центра им. Н.И. Пирогова. 2016. № 2 (11). С. 49–53.

8. Мурашко Р. А., Ермаков Е. А., Уваров И. Б. Робот-ассистированные и лапароскопические операции при колоректальном раке: кривая обучения и непосредственные результаты // Тазовая хирургия и онкология. 2017. № 3 (7). С.

25–34.

9. Поздняков С. В., Атрощенко А. О., Хатьков И. Е., Данилов М. А., Абдулатипова З. М., Чудных С. М., Стрельцов Ю. А., Егоров В. С., Саакян Г. Г. Непосредственные результаты выполнения робот-ассистированных резекций прямой кишки при доброкачественных и злокачественных новообразованиях // Эндоскопическая хирургия. 2017. № 4 (23). С. 20–25.

10. Хатьков И. Е., Барсуков Ю. А., Атрощенко А. О., Алиев В. А., Кузьмичев Д. В., Тамразов Р. И., Гордеев С. С. История развития лапароскопической хирургии // Онкологическая колопроктология. 2012. № 2. С. 35–39.

11. Abdel Jalil S., Abdel Jalil A. A., Groening R., Biswas S. Robotic Versus Laparoscopic Colorectal Resection: Are We There Yet? // Cureus. 2021. № 11 (13).

12. Ahmed J., Siddiqi N., Khan L., Kuzu A., Parvaiz A. Standardized technique for single-docking robotic rectal surgery // Colorectal Disease. 2016. Т. 18. № 10. С. O380–O384.

13. Al-Mazrou A. M., Baser O., Kiran R. P. Propensity Score-Matched Analysis of Clinical and Financial Outcomes After Robotic and Laparoscopic Colorectal Resection // Journal of Gastrointestinal Surgery. 2018. № 6 (22). С. 1043–1051.

14. AlAsari S., Min B. S. Robotic Colorectal Surgery: A Systematic Review // ISRN Surgery. 2012. (2012). С. 1–12.

15. Aliyev V., Arslan N. C., Goksoy B., Guven K., Goksel S., Asoglu O. Is robotic da Vinci Xi® superior to the da Vinci Si® for sphincter-preserving total mesorectal excision? Outcomes in 150 mid-low rectal cancer patients // Journal of Robotic Surgery. 2022.

16. Allemann P., Duvoisin C., Mare L. Di, Hübner M., Demartines N., Hahnloser D. Robotic-Assisted Surgery Improves the Quality of Total Mesorectal Excision for Rectal Cancer Compared to Laparoscopy: Results of a Case-Controlled Analysis // World Journal of Surgery. 2016. № 4 (40). С. 1010–1016.

17. Araujo S. E. A., Seid V. E., Klajner S. Robotic surgery for rectal cancer: Current immediate clinical and oncological outcomes // World Journal of Gastroenterology : WJG. 2014. № 39 (20). С. 14359.

18. Baek J. H., Pastor C., Pigazzi A. Robotic and laparoscopic total mesorectal excision for rectal cancer: A case-matched study // Surgical Endoscopy. 2011. № 2 (25). С. 521–525.

19. Baik S. H., Lee W. J., Rha K. H., Kim N. K., Sohn S. K., Chi H. S., Cho C. H., Lee S. K., Cheon J. H., Ahn J. B., Kim W. H. Robotic total mesorectal excision for rectal cancer using four robotic arms // Surgical Endoscopy and Other Interventional Techniques. 2008. № 3 (22). С. 792–797.

20. Baik S. H., Kwon H. Y., Kim J. S., Hur H., Sohn S. K., Cho C. H., Kim H. Robotic versus laparoscopic low anterior resection of rectal cancer: Short-term outcome of a prospective comparative study // Annals of Surgical Oncology. 2009.

21. Battersby N. J., How P., Moran B., Stelzner S., West N. P., Branagan G., Strassburg J., Quirke P., Tekkis P., Pedersen B. G., Gudgeon M., Heald B., Brown G. Prospective validation of a low rectal cancer magnetic resonance imaging staging system and development of a local recurrence risk stratification model: The mercury II study // Annals of Surgery. 2016. № 4 (263). С. 751–760.

22. Benson A. B., Venook A. P., Al-Hawary M. M., Cederquist L., Chen Y. J., Ciombor K. K., Cohen S., Cooper H. S., Deming D., Engstrom P. F. [и др.]. Rectal cancer, version 2.2018 clinical practice guidelines in Oncology // JNCCN Journal of the National Comprehensive Cancer Network. 2018. Т. 16. № 7. С. 874–901.

23. Benson A. B., Venook A. P., Al-Hawary M. M., Chen Y. J., Ciombor K. K., Cohen S., Cooper H. S., Grem J. L., Hoffe S., Hunt S. NCCN Clinical Practice Guidelines in Oncology. Rectal cancer. Version 6.2020 // NCCN.org.

24. Berardi R., Maccaroni E., Onofri A., Morgese F., Torniai M., Tiberi M., Ferrini C., Cascinu S. Locally advanced rectal cancer: The importance of a multidisciplinary approach // World Journal of Gastroenterology. 2014. № 46 (20). С. 17279–17287.

25. Berends F. J., Kazemier G., Bonjer H. J., Lange J. F. Subcutaneous metastases after laparoscopic colectomy // The Lancet. 1994.

26. Bernstein T. E., Endreseth B. H., Romundstad P., Wibe A. What is a safe distal resection margin in rectal cancer patients treated by low anterior resection without preoperative radiotherapy? // Colorectal Disease. 2012.

27. Bilgin I. A., Bas M., Aytac E., Benlice C., Esen E., Kirbiyik E., Kiziltas C., Aghayeva A., Ozben V., Hamzaoglu I., Karahasanoglu T., Baca B. Operative and long-term oncological outcomes in patients undergoing robotic versus laparoscopic surgery for rectal cancer // International Journal of Medical Robotics and Computer Assisted Surgery. 2020. № 6 (16). С. 1–10.

28. Blum C., Adams D. Who did the first laparoscopic cholecystectomy // Journal of Minimal Access Surgery. 2011.

29. Bray F., Ferlay J., Soerjomataram I., Siegel R. L., Torre L. A., Jemal A. Global cancer statistics 2018: GLOBOCAN estimates of incidence and mortality worldwide for 36 cancers in 185 countries // CA: A Cancer Journal for Clinicians. 2018. № 6 (68). С. 394–424.

30. Chadi S. A., Fingerhut A., Berho M., DeMeester S. R., Fleshman J. W., Hyman N. H., Margolin D. A., Martz J. E., McLemore E. C., Molena D., Newman M. I., Rafferty J. F., Safar B., Senagore A. J., Zmora O., Wexner S. D. Emerging Trends in the Etiology, Prevention, and Treatment of Gastrointestinal Anastomotic Leakage // Journal of Gastrointestinal Surgery. 2016.

31. Chou C. L., Chang S. C., Lin T. C., Chen W. S., Jiang J. K., Wang H. S., Yang S. H., Liang W. Y., Lin J. K. Differences in clinicopathological characteristics of colorectal cancer between younger and elderly patients: An analysis of 322 patients from a single institution // American Journal of Surgery. 2011. № 5 (202). С. 574–582.

32. Cirocco W. C., Schwartzman A., Golub R. W. Abdominal wall recurrence after laparoscopic colectomy for colon cancer // Surgery. 1994.

33. Connelly T. M., Malik Z., Sehgal R., Byrnes G., Coffey J. C., Peirce C. The 100 most influential manuscripts in robotic surgery: a bibliometric analysis // Journal of Robotic Surgery. 2020. № 1 (14). С. 155–165.

34. Corrigan N., Marshall H., Croft J., Copeland J., Jayne D., Brown J. Exploring and adjusting for potential learning effects in ROLARR: A randomised controlled trial comparing robotic-assisted vs. standard laparoscopic surgery for rectal cancer resection // Trials. 2018. № 1 (19).

35. Cowley G. Introducing «Robodoc». A robot finds his calling--in the operating room.

// Newsweek. 1992.

36. Cui Y., Li C., Xu Z., Wang Y., Sun Y., Xu H., Li Z., Sun Y. Robot-assisted versus conventional laparoscopic operation in anus-preserving rectal cancer: A meta-analysis // Therapeutics and Clinical Risk Management. 2017.

37. D'Annibale A., Pernazza G., Monsellato I., Pende V., Lucandri G., Mazzocchi P., Alfano G. Total mesorectal excision: A comparison of oncological and functional outcomes between robotic and laparoscopic surgery for rectal cancer // Surgical Endoscopy. 2013. № 6 (27). С. 1887–1895.

38. Davies B. L., Hibberd R. D., Ng W. S., Timoney A. G., Wickham J. E. A. The Development of a Surgeon Robot for Prostatectomies // Proceedings of the Institution of Mechanical Engineers, Part H: Journal of Engineering in Medicine. 1991. № 1 (205). С. 35–38.

39. Davis B. R., Yoo A. C., Moore M., Gunnarsson C. Robotic-assisted versus laparoscopic colectomy: Cost and clinical outcomes // Journal of the Society of Laparoendoscopic Surgeons. 2014. № 2 (18). С. 211–224.

40. Desouza A. L., Prasad L. M., Marecik S. J., Blumetti J., Park J. J., Zimmern A., Abcarian H. Total mesorectal excision for rectal cancer: The potential advantage of robotic assistance // Diseases of the Colon and Rectum. 2010. № 12 (53). С. 1611–1617.

41. Dindo D., Demartines N., Clavien P. A. Classification of surgical complications: A new proposal with evaluation in a cohort of 6336 patients and results of a survey // Annals of Surgery. 2004. Т. 240. № 2. С. 205–213.

42. Donlon N. E., Nugent T. S., Free R., Hafeez A., Kalbassi R., Neary P. C., O'Riordain D. S. Robotic versus laparoscopic anterior resections for rectal and rectosigmoid cancer: an institutional experience // Irish Journal of Medical Science. 2022. № 2 (191). С. 845–851.

43. Dowswell G., Ismail T., Greenfield S., Clifford S., Hancock B., Wilson S. Men's experience of erectile dysfunction after treatment for colorectal cancer: Qualitative interview study // BMJ (Online). 2011.

44. Doyle D. J., Garmon E. H. American Society of Anesthesiologists Classification (ASA Class) / D. J. Doyle, E. H. Garmon, StatPearls Publishing, 2018.

45. Erguner I., Aytac E., Boler D. E., Atalar B., Baca B., Karahasanoglu T., Hamzaoglu I., Uras C. What have we gained by performing robotic rectal resection? evaluation of 64 consecutive patients who underwent laparoscopic or robotic low anterior resection for rectal adenocarcinoma // Surgical Laparoscopy, Endoscopy and Percutaneous Techniques. 2013. № 3 (23). С. 316–319.

46. Feroci F., Vannucchi A., Bianchi P. Pietro, Cantafio S., Garzi A., Formisano G., Scatizzi M. Total mesorectal excision for mid and low rectal cancer: Laparoscopic vs robotic surgery // World Journal of Gastroenterology. 2016.

47. Ferrara F., Piagnerelli R., Scheiterle M., Mare G. Di, Gnoni P., Marrelli D., Roviello F. Laparoscopy Versus Robotic Surgery for Colorectal Cancer: A Single-Center Initial Experience // Surgical Innovation. 2016. № 4 (23). С. 374–380.

48. Fiorillo C., Quero G., Menghi R., Cina C., Laterza V., Sio D. De, Longo F., Alfieri S. Robotic rectal resection: oncologic outcomes // Updates in Surgery. 2021. № 3 (73). С. 1081–1091.

49. Fitzmaurice C., Allen C., Barber R. M., Barregard L., Bhutta Z. A., Brenner H., Dicker D. J., Chimed-Orchir O., Dandona R., Dandona L. [и др.]. Global, regional, and national cancer incidence, mortality, years of life lost, years lived with disability, and disability-adjusted life-years for 32 cancer groups, 1990 to 2015: A Systematic Analysis for the Global Burden of Disease Study Global Burden // JAMA Oncology. 2017.

50. Fowler D. L., White S. A. Laparoscopy–assisted sigmoid resection // Surgical Laparoscopy and Endoscopy. 1991.

51. Fukada M., Matsuhashi N., Takahashi T., Imai H., Tanaka Y., Yamaguchi K., Yoshida K. Risk and early predictive factors of anastomotic leakage in laparoscopic low anterior resection for rectal cancer // World Journal of Surgical Oncology. 2019. № 1 (17).

52. Gorgun E., Ozben V., Costedio M., Stocchi L., Kalady M., Remzi F. Robotic versus conventional laparoscopic rectal cancer surgery in obese patients // Colorectal disease : the official journal of the Association of Coloproctology of Great Britain and Ireland. 2016. № 11 (18). С. 1063–1071.

53. Gouvas N., Georgiou P. A., Agalianos C., Tzovaras G., Tekkis P., Xynos E. Does

Conversion to Open of Laparoscopically Attempted Rectal Cancer Cases Affect Short- and Long-Term Outcomes? A Systematic Review and Meta-Analysis // Journal of Laparoendoscopic and Advanced Surgical Techniques. 2018. T. 28. № 2. C. 117–126.

54. Hanisch E., Markus B., Gutt C., Schmandra T. C., Encke A. [Robot-assisted laparoscopic cholecystectomy and fundoplication--initial experiences with the Da Vinci system]. // Der Chirurg; Zeitschrift fur alle Gebiete der operativen Medizen. 2001.

55. Harr J. N., Haskins I. N., Amdur R. L., Agarwal S., Obias V. The effect of obesity on laparoscopic and robotic-assisted colorectal surgery outcomes: an ACS-NSQIP database analysis // Journal of Robotic Surgery. 2018.

56. Heriot A. G., Tekkis P. P., Fazio V. W., Neary P., Lavery I. C., Rothenberger D. A., Enker W. E., Petrelli N. J. Adjuvant radiotherapy is associated with increased sexual dysfunction in male patients undergoing resection for rectal cancer: A predictive model 2005.

57. Hida K., Okamura R., Sakai Y., Konishi T., Akagi T., Yamaguchi T., Akiyoshi T., Fukuda M., Yamamoto S., Yamamoto M., Nishigori T., Kawada K., Hasegawa S., Morita S., Watanabe M. Open versus Laparoscopic Surgery for Advanced Low Rectal Cancer: A Large, Multicenter, Propensity Score Matched Cohort Study in Japan // Annals of Surgery. 2018. № 2 (268). C. 318–324.

58. Himpens J., Leman G., Cadiere G. B. Telesurgical laparoscopic cholecystectomy. // Surgical endoscopy. 1998.

59. Hoshino N., Sakamoto T., Hida K., Sakai Y. Robotic versus laparoscopic surgery for rectal cancer: an overview of systematic reviews with quality assessment of current evidence // Surgery Today. 2019.

60. Hu D. P., Zhu X. L., Wang H., Liu W. H., Lv Y. C., Shi X. L., Feng L. L., Zhang W. S., Yang X. F. Robotic-assisted versus conventional laparoscopic surgery for colorectal cancer: Short-term outcomes at a single center // Indian journal of cancer. 2021. № 2 (58). C. 225–231.

61. Hubert J. Chirurgie urologique assistée par robot : principes généraux // Annales d’Urologie. 2007. T. 41. № 6. C. 298–305.

62. Hyuk Baik S., Kyu Kim N., Young Lee K., Kook Sohn S., Hwan Cho C., Jin Kim M.,

Kim H., Shinn R. K. Factors influencing pathologic results after total mesorectal excision for rectal cancer: Analysis of consecutive 100 cases // Annals of Surgical Oncology. 2008. № 3 (15). С. 721–728.

63. IARC New Global Cancer Data: GLOBOCAN 2018 | UICC // International Agency for Research on Cancer. 2018.

64. Ielpo B., Duran H., Diaz E., Fabra I., Caruso R., Malavé L., Ferri V., Nuñez J., Ruiz-Ocaña A., Jorge E., Lazzaro S., Kalivaci D., Quijano Y., Vicente E. Robotic versus laparoscopic surgery for rectal cancer: a comparative study of clinical outcomes and costs // International Journal of Colorectal Disease. 2017. № 10 (32). С. 1423–1429.

65. Jacobs M., Verdeja J. C., Goldstein H. S. Minimally invasive colon resection (laparoscopic colectomy) // Surgical Laparoscopy and Endoscopy. 1991.

66. Jayne D., Pigazzi A., Marshall H., Croft J., Corrigan N., Copeland J., Quirke P., West N., Rautio T., Thomassen N., Tilney H., Gudgeon M., Bianchi P. Pietro, Edlin R., Hulme C., Brown J. Effect of robotic-assisted vs conventional laparoscopic surgery on risk of conversion to open laparotomy among patients undergoing resection for rectal cancer: the ROLARR randomized clinical trial // JAMA - Journal of the American Medical Association. 2017. № 16 (318). С. 1569–1580.

67. Jeong M. A., Kang H. W. Early-onset Colorectal Cancer // The Korean journal of gastroenterology = Taehan Sohwagi Hakhoe chi. 2019. Т. 74. № 1. С. 4–10.

68. Jeong S. Y., Park J. W., Nam B. H., Kim S., Kang S. B., Lim S. B., Choi H. S., Kim D. W., Chang H. J., Kim D. Y. [и др.]. Open versus laparoscopic surgery for mid-rectal or low-rectal cancer after neoadjuvant chemoradiotherapy (COREAN trial): Survival outcomes of an open-label, non-inferiority, randomised controlled trial // The Lancet Oncology. 2014. № 7 (15). С. 767–774.

69. Jiménez-Rodríguez R. M., Rubio-Dorado-Manzanares M., Díaz-Pavón J. M., Reyes-Díaz M. L., Vazquez-Monchul J. M., Garcia-Cabrera A. M., Padillo J., la Portilla F. De Learning curve in robotic rectal cancer surgery: current state of affairs // International Journal of Colorectal Disease. 2016. Т. 31. № 12. С. 1807–1815.

70. Juo Y.-Y., Hyder O., Haider A. H., Camp M., Lidor A., Ahuja N. Is Minimally Invasive Colon Resection Better Than Traditional Approaches? // JAMA Surgery. 2014.

№ 2 (149). С. 177.

71. Kalan S., Chauhan S., Coelho R. F., Orvieto M. A., Camacho I. R., Palmer K. J., Patel V. R. History of robotic surgery // Journal of Robotic Surgery. 2010. Т. 4. № 3. С. 141–147.

72. Kang S. B., Park J. W., Jeong S. Y., Nam B. H., Choi H. S., Kim D. W., Lim S. B., Lee T. G., Kim D. Y., Kim J. S. [и др.]. Open versus laparoscopic surgery for mid or low rectal cancer after neoadjuvant chemoradiotherapy (COREAN trial): Short-term outcomes of an open-label randomised controlled trial // The Lancet Oncology. 2010. № 7 (11). С. 637–645.

73. Kim C. W., Baik S. H., Roh Y. H., Kang J., Hur H., Min B. S., Lee K. Y., Kim N. K. Cost-Effectiveness of Robotic Surgery for Rectal Cancer Focusing on Short-Term Outcomes // Medicine (United States). 2015. № 22 (94). С. e823.

74. Kim H. J., Choi G. S., Park J. S., Park S. Y. Multidimensional analysis of the learning curve for robotic total mesorectal excision for rectal cancer: Lessons from a single surgeon’s experience // Diseases of the Colon and Rectum. 2014. № 9 (57). С. 1066–1074.

75. Kim J. S., Piozzi G. N., Kwak J., Kim J., Kim T., Choo J., Yang G., Lee T. H., Baek S. J., Kim J., Kim S. H. Quality of laparoscopic camera navigation in robot-assisted versus conventional laparoscopic surgery for rectal cancer: An analysis of surgical videos through a video processing computer software // The International Journal of Medical Robotics and Computer Assisted Surgery. 2022.

76. Kim J. Y., Kim N. K., Lee K. Y., Hur H., Min B. S., Kim J. H. A comparative study of voiding and sexual function after total mesorectal excision with autonomic nerve preservation for rectal cancer: Laparoscopic versus robotic surgery // Annals of Surgical Oncology. 2012.

77. Kim M. J., Park S. C., Park J. W., Chang H. J., Kim D. Y., Nam B. H., Sohn D. K., Oh J. H. Robot-assisted Versus Laparoscopic Surgery for Rectal Cancer: A Phase II Open Label Prospective Randomized Controlled Trial 2018.

78. Kim Y. W., Kim N. K., Min B. S., Huh H., Kim J. S., Kim J. Y., Sohn S. K., Cho C. H. Factors associated with anastomotic recurrence after total mesorectal excision in rectal

cancer patients // Journal of Surgical Oncology. 2009. № 1 (99). С. 58–64.

79. Kwak J. M., Kim S. H. Robotic surgery for rectal cancer: An update in 2015 // Cancer Research and Treatment. 2016.

80. Kwoh Y. S., Hou J., Jonckheere E. A., Hayati S. A Robot with Improved Absolute Positioning Accuracy for CT Guided Stereotactic Brain Surgery // IEEE Transactions on Biomedical Engineering. 1988. № 2 (35). С. 153–160.

81. Lacy A. M., García-Valdecasas J. C., Delgado S., Castells A., Taurá P., Piqué J. M., Visa J. Laparoscopy-assisted colectomy versus open colectomy for treatment of non-metastatic colon cancer: A randomised trial // Lancet. 2002.

82. Leal Ghezzi T., Campos Corleta O. 30 Years of Robotic Surgery // World Journal of Surgery. 2016. № 10 (40). С. 2550–2557.

83. Lee S. H., Kim D. H., Lim S. W. Robotic versus laparoscopic intersphincteric resection for low rectal cancer: a systematic review and meta-analysis // International Journal of Colorectal Disease. 2018.

84. Leo E., Belli F., Miceli R., Mariani L., Gallino G. F., Battaglia L., Vannelli A., Andreola S. Distal clearance margin of 1 cm or less: A safe distance in lower rectum cancer surgery // International Journal of Colorectal Disease. 2009. № 3 (24). С. 317–322.

85. Li L., Zhang W., Guo Y., Wang X., Yu H., Du B., Yang X., Luo Y. Robotic Versus Laparoscopic Rectal Surgery for Rectal Cancer: A Meta-Analysis of 7 Randomized Controlled Trials // Surgical Innovation. 2019.

86. Liao G., Li Y. B., Zhao Z., Li X., Deng H., Li G. Robotic-assisted surgery versus open surgery in the treatment of rectal cancer: The current evidence // Scientific Reports. 2016. (6).

87. Mak T. W. C., Lee J. F. Y., Futaba K., Hon S. S. F., Ngo D. K. Y., Ng S. S. M. Robotic surgery for rectal cancer: A systematic review of current practice // World Journal of Gastrointestinal Oncology. 2014. № 6 (6). С. 184.

88. Mangalath A. S., Kumar L., Sawant A. B., Kesavan R., Ravindran G., Sunil R. Comparison of analgesic requirements in robot-assisted versus conventional laparoscopic abdominal surgeries // Journal of Anaesthesiology Clinical Pharmacology. 2021. № 1

(37). С. 79–84.

89. Masui H., Ike H., Yamaguchi S., Oki S., Shimada H. Male sexual function after autonomic nerve-preserving operation for rectal cancer // Diseases of the Colon and Rectum. 1996.

90. Matsuyama T., Endo H., Yamamoto H., Takemasa I., Uehara K., Hanai T., Miyata H., Kimura T., Hasegawa H., Kakeji Y., Inomata M., Kitagawa Y., Kinugasa Y. Outcomes of robot-assisted versus conventional laparoscopic low anterior resection in patients with rectal cancer: propensity-matched analysis of the National Clinical Database in Japan // BJS open. 2021. № 5 (5).

91. Mégevand J. L., Lillo E., Amboldi M., Lenisa L., Ambrosi A., Rusconi A. TME for rectal cancer: consecutive 70 patients treated with laparoscopic and robotic technique—cumulative experience in a single centre // Updates in Surgery. 2019. № 2 (71). С. 331–338.

92. Miskovic D., Ahmed J., Bissett-Amess R., Gómez Ruiz M., Luca F., Jayne D., Figueiredo N., Heald R. J., Spinoglio G., Parvaiz A. European consensus on the standardization of robotic total mesorectal excision for rectal cancer // Colorectal Disease. 2019. № 3 (21). С. 270–276.

93. Mohr F. W., Falk V., Diegeler A., Walther T., Gummert J. F., Bucerius J., Jacobs S., Autschbach R. Computer-enhanced «robotic» cardiac surgery: Experience in 148 patients // Journal of Thoracic and Cardiovascular Surgery. 2001.

94. Morelli L., Guadagni S., Franco G. Di, Palmeri M., Caprili G., D'Isidoro C., Cobuccio L., Marciano E., Candio G. Di, Mosca F. Use of the new da Vinci Xi® during robotic rectal resection for cancer: a pilot matched-case comparison with the da Vinci Si® // International Journal of Medical Robotics and Computer Assisted Surgery. 2017.

95. Morelli L., Franco G. Di, Lorenzoni V., Guadagni S., Palmeri M., Furbetta N., Gianardi D., Bianchini M., Caprili G., Mosca F., Turchetti G., Cuschieri A. Structured cost analysis of robotic TME resection for rectal cancer: a comparison between the da Vinci Si and Xi in a single surgeon's experience // Surgical Endoscopy. 2019. № 6 (33). С. 1858–1869.

96. Nasseri Y., Stettler I., Shen W., Zhu R., Alizadeh A., Lee A., Cohen J., Barnajian M.

Learning curve in robotic colorectal surgery // Journal of Robotic Surgery. 2021. № 3 (15). С. 489–495.

97. Nelson H., Petrelli N., Carlin A., Couture J., Fleshman J., Guillem J., Miedema B., Ota D., Sargent D. Guidelines 2000 for colon and rectal cancer surgery // Journal of the National Cancer Institute. 2001.

98. Nelson H., Sargent D. J., Wieand H. S., Fleshman J., Anvari M., Stryker S. J., Beart R. W., Hellinger M., Flanagan R., Peters W., Ota D. A Comparison of Laparoscopically Assisted and Open Colectomy for Colon Cancer // New England Journal of Medicine. 2004.

99. Odermatt M., Ahmed J., Panteleimonitis S., Khan J., Parvaiz A. Prior experience in laparoscopic rectal surgery can minimise the learning curve for robotic rectal resections: a cumulative sum analysis // Surgical Endoscopy. 2017. № 10 (31). С. 4067–4076.

100. Ohtani H., Maeda K., Nomura S., Shinto O., Mizuyama Y., Nakagawa H., Nagahara H., Shibutani M., Fukuoka T., Amano R., Hirakawa K., Ohira M. Meta-analysis of robot-assisted versus laparoscopic surgery for rectal cancer // In Vivo. 2018.

101. Ozeki S., Maeda K., Hanai T., Masumori K., Katsuno H., Takahashi H. Effects of robotic rectal surgery on sexual and urinary functions in male patients // Surgery Today. 2016.

102. Parascandola S. A., Hota S., Tampo M. M. T., Sparks A. D., Obias V. The Impact of Conversion to Laparotomy in Rectal Cancer: A National Cancer Database Analysis of 57574 Patients // American Surgeon. 2020. № 7 (86). С. 811–818.

103. Park C. H., Bae S. U., Jeong W. K., Baek S. K. Early and late clinico-pathologic outcomes of minimally invasive total mesorectal excision for rectal cancer: A propensity score-matched comparison of robotic and laparoscopic approaches // International Journal of Medical Robotics and Computer Assisted Surgery. 2021. № 6 (17).

104. Park E. J., Kim C. W., Cho M. S., Baik S. H., Kim D. W., Min B. S., Lee K. Y., Kim N. K. Multidimensional analyses of the learning curve of robotic low anterior resection for rectal cancer: 3-phase learning process comparison // Surgical Endoscopy. 2014. № 10 (28). С. 2821–2831.

105. Park E. J., Kim C. W., Cho M. S., Kim D. W., Min B. S., Baik S. H., Lee K. Y., Kim

N. K. Is the learning curve of robotic low anterior resection shorter than laparoscopic low anterior resection for rectal cancer?: A comparative analysis of clinicopathologic outcomes between robotic and laparoscopic surgeries // Medicine (United States). 2014.

106. Park E. J., Cho M. S., Baek S. J., Hur H., Min B. S., Baik S. H., Lee K. Y., Kim N. K. Long-term oncologic outcomes of robotic low anterior resection for rectal cancer // Annals of Surgery. 2015. № 1 (261). С. 129–137.

107. Park J. S., Choi G. S., Lim K. H., Jang Y. S., Jun S. H. Robotic-assisted versus laparoscopic surgery for low rectal cancer: Case-matched analysis of short-term outcomes // Annals of Surgical Oncology. 2010. № 12 (17). С. 3195–3202.

108. Park J. S., Choi G. S., Kim S. H., Kim H. R., Kim N. K., Lee K. Y., Kang S. B., Kim J. Y., Lee K. Y., Kim B. C., Bae B. N., Son G. M., Lee S. Il, Kang H. Multicenter analysis of risk factors for anastomotic leakage after laparoscopic rectal cancer excision: The Korean laparoscopic colorectal surgery study group // Annals of Surgery. 2013.

109. Park J. S., Huh J. W., Park Y. A., Cho Y. B., Yun S. H., Kim H. C., Lee W. Y., Chun H. K. A circumferential resection margin of 1 mm is a negative prognostic factor in rectal cancer patients with and without neoadjuvant chemoradiotherapy // Diseases of the Colon and Rectum. 2014.

110. Park S. Y., Choi G. S., Park J. S., Kim H. J., Ryuk J. P. Short-term clinical outcome of robot-assisted intersphincteric resection for low rectal cancer: A retrospective comparison with conventional laparoscopy // Surgical Endoscopy. 2013.

111. Pas M. H. G. M. van der, Haglind E., Cuesta M. A., Fürst A., Lacy A. M., Hop W. C. J., Bonjer H. J. Laparoscopic versus open surgery for rectal cancer (COLOR II): Short-term outcomes of a randomised, phase 3 trial // The Lancet Oncology. 2013. № 3 (14). С. 210–218.

112. Patel U. B., Taylor F., Blomqvist L., George C., Evans H., Tekkis P., Quirke P., Sebag-Montefiore D., Moran B., Heald R., Guthrie A., Bees N., Swift I., Pennert K., Brown G. Magnetic resonance imaging-detected tumor response for locally advanced rectal cancer predicts survival outcomes: MERCURY experience // Journal of Clinical Oncology. 2011.

113. Phan K., Kahlaee H. R., Kim S. H., Toh J. W. T. Laparoscopic vs. robotic rectal

cancer surgery and the effect on conversion rates: a meta-analysis of randomized controlled trials and propensity-score-matched studies // Techniques in Coloproctology. 2019.

114. Prete F. P., Pezzolla A., Prete F., Testini M., Marzaioli R., Patriti A., Jimenez-Rodriguez R. M., Gurrado A., Strippoli G. F. M. Robotic Versus Laparoscopic Minimally Invasive Surgery for Rectal Cancer: A Systematic Review and Meta-analysis of Randomized Controlled Trials // Annals of Surgery. 2018.

115. Rahbari N. N., Weitz J., Hohenberger W., Heald R. J., Moran B., Ulrich A., Holm T., Wong W. D., Tiret E., Moriya Y., Laurberg S., Dulk M. den, Velde C. van de, Büchler M. W. Definition and grading of anastomotic leakage following anterior resection of the rectum: A proposal by the International Study Group of Rectal Cancer // Surgery. 2010.

116. Ramji K. M., Cleghorn M. C., Josse J. M., MacNeill A., O'Brien C., Urbach D., Quereshy F. A. Comparison of clinical and economic outcomes between robotic, laparoscopic, and open rectal cancer surgery: early experience at a tertiary care center // Surgical Endoscopy. 2016. № 4 (30). С. 1337–1343.

117. Rouanet P., Bertrand M. M., Jarlier M., Mourregot A., Traore D., Taoum C., Forges H. de, Colombo P. E. Robotic Versus Laparoscopic Total Mesorectal Excision for Sphincter-Saving Surgery: Results of a Single-Center Series of 400 Consecutive Patients and Perspectives // Annals of Surgical Oncology. 2018. № 12 (25). С. 3572–3579.

118. Sackier J. M., Wooters C., Jacobs L., Halverson A., Uecker D., Wang Y. Voice activation of a surgical robotic assistant // American Journal of Surgery. 1997. № 4 (174). С. 406–409.

119. Schootman M., Hendren S., Ratnapradipa K., Stringer L., Davidson N. O. Adoption of robotic technology for treating colorectal cancer // Diseases of the Colon and Rectum. 2016.

120. Senagore A. J., Luchtefeld M. A., MacKeigan J. M., Mazier W. P. Open colectomy versus laparoscopic colectomy: Are there differences? // American Surgeon. 1993.

121. Serin K. R., Gultekin F. A., Batman B., Ay S., Kapran Y., Saglam S., Asoglu O. Robotic versus laparoscopic surgery for mid or low rectal cancer in male patients after neoadjuvant chemoradiation therapy: comparison of short-term outcomes // Journal of

Robotic Surgery. 2015. № 3 (9). С. 187–194.

122. Sheetz K. H., Claflin J., Dimick J. B. Trends in the Adoption of Robotic Surgery for Common Surgical Procedures // JAMA Network Open. 2020. № 1 (3).

123. Shiomi A., Kinugasa Y., Yamaguchi T., Kagawa H., Yamakawa Y. Robot-assisted versus laparoscopic surgery for lower rectal cancer: the impact of visceral obesity on surgical outcomes // International Journal of Colorectal Disease. 2016.

124. Siegel R. L., Torre L. A., Soerjomataram I., Hayes R. B., Bray F., Weber T. K., Jemal A. Global patterns and trends in colorectal cancer incidence in young adults // Gut. 2019. № 12 (68). С. 2179–2185.

125. Simillis C., Lal N., Thoukididou S. N., Kontovounisios C., Smith J. J., Hompes R., Adamina M., Tekkis P. P. Open Versus Laparoscopic Versus Robotic Versus Transanal Mesorectal Excision for Rectal Cancer: A Systematic Review and Network Meta-analysis // Annals of Surgery. 2019.

126. Škrovina M., Macháčková M., Martínek L., Benčurik V., Dosoudil M., Bartoš J., Anděl P., Hlavíková H. Resekce rekta s totální excizí mezorekta - laparoskopický versus robotický přístup // Rozhledy v chirurgii : mesicnik Ceskoslovenske chirurgicke spolecnosti. 2021. № 11 (100). С. 527–532.

127. Somashekhar S. P., Deshpande A. Y., Ashwin K. R., Gangasani R., Kumar R., Shetty S. Comparative Evaluation of the Short-Term Treatment Outcomes Between Open, Laparoscopic- and Robotic-Assisted Surgical Approaches for Rectal Cancer Treatment // Indian Journal of Surgical Oncology. 2020. № 4 (11). С. 649–652.

128. Spinoglio G., Summa M., Priora F., Quarati R., Testa S. Robotic colorectal surgery: First 50 cases experience // Diseases of the Colon and Rectum. 2008. № 11 (51). С. 1627–1632.

129. Sun V., Grant M., Wendel C. S., McMullen C. K., Bulkley J. E., Herrinton L. J., Hornbrook M. C., Krouse R. S. Sexual Function and Health-Related Quality of Life in Long-Term Rectal Cancer Survivors // Journal of Sexual Medicine. 2016.

130. Sung H., Ferlay J., Siegel R. L., Laversanne M., Soerjomataram I., Jemal A., Bray F. Global Cancer Statistics 2020: GLOBOCAN Estimates of Incidence and Mortality Worldwide for 36 Cancers in 185 Countries // CA: A Cancer Journal for Clinicians. 2021.

№ 3 (71). С. 209–249.

131. Tebala G. D. History of colorectal surgery: A comprehensive historical review from the ancient Egyptians to the surgical robot // International Journal of Colorectal Disease. 2015. Т. 30. № 6. С. 723–748.

132. Tolstrup R., Funder J. A., Lundbech L., Thomassen N., Iversen L. H. Perioperative pain after robot-assisted versus laparoscopic rectal resection // International Journal of Colorectal Disease. 2018. № 3 (33). С. 285–289.

133. Traa M. J., Roukema J. A., Vries J. De, Rutten H. J. T., Langenhoff B., Jansen W., Oudsten B. L. Den Biopsychosocial predictors of sexual function and quality of sexual life: A study among patients with colorectal cancer // Translational Andrology and Urology. 2015.

134. Trastulli S., Cirocchi R., Desiderio J., Coratti A., Guarino S., Renzi C., Corsi A., Boselli C., Santoro A., Minelli L., Parisi A. Robotic versus laparoscopic approach in colonic resections for cancer and Benign diseases: Systematic review and meta-Analysis // PLoS ONE. 2015. Т. 10. № 7.

135. Valero R., Ko Y. H., Chauhan S., Schatloff O., Sivaraman A., Coelho R. F., Ortega F., Palmer K. J., Sanchez-Salas R., Davila H., Cathelineau X., Patel V. R. Cirugía robótica: Historia e impacto en la enseñanza // Actas Urologicas Espanolas. 2011. № 9 (35). С. 540–545.

136. Vasudevan V., Reusche R., Wallace H., Kaza S. Clinical outcomes and cost–benefit analysis comparing laparoscopic and robotic colorectal surgeries // Surgical Endoscopy. 2016. № 12 (30). С. 5490–5493.

137. Wang X., Cao G., Mao W., Lao W., He C. Robot-assisted versus laparoscopic surgery for rectal cancer: A systematic review and meta-analysis // Journal of Cancer Research and Therapeutics. 2020. № 5 (16). С. 979–989.

138. Weber P. A., Merola S., Wasielewski A., Ballantyne G. H., Delaney C. P. Telerobotic-assisted laparoscopic right and sigmoid colectomies for benign disease // Diseases of the Colon and Rectum. 2002.

139. Wells L. E., Smith B., Honaker M. D. Rate of conversion to an open procedure is reduced in patients undergoing robotic colorectal surgery: A single-institution experience

// Journal of Minimal Access Surgery. 2020. № 3 (16). С. 229–234.

140. Wong S. W., Ang Z. H., Crowe P. The learning curve to attain surgical competency in robotic colorectal surgery // ANZ Journal of Surgery. 2022.

141. Xiong B., Ma L., Zhang C., Cheng Y. Robotic versus laparoscopic total mesorectal excision for rectal cancer: a meta-analysis of eight studies // Journal of Surgical Research. 2014. № 2 (188). С. 404–414.

142. Yamaguchi T., Kinugasa Y., Shiomi A., Sato S., Yamakawa Y., Kagawa H., Tomioka H., Mori K. Learning curve for robotic-assisted surgery for rectal cancer: use of the cumulative sum method // Surgical Endoscopy. 2015. № 7 (29). С. 1679–1685.

143. Yamaguchi T., Kinugasa Y., Shiomi A., Tomioka H., Kagawa H., Yamakawa Y. Robotic-assisted vs. conventional laparoscopic surgery for rectal cancer: short-term outcomes at a single center // Surgery Today. 2016. № 8 (46). С. 957–962.

144. Yang Y., Wang F., Zhang P., Shi C., Zou Y., Qin H., Ma Y. Robot-assisted versus conventional laparoscopic surgery for colorectal disease, focusing on rectal cancer: A meta-analysis // Annals of Surgical Oncology. 2012. № 12 (19). С. 3727–3736.

145. Ye S. P., Zhu W. Q., Liu D. N., Lei X., Jiang Q. G., Hu H. M., Tang B., He P. H., Gao G. M., Tang H. C., Shi J., Li T. Y. Robotic-vs laparoscopic-assisted proctectomy for locally advanced rectal cancer based on propensity score matching: Short-term outcomes at a colorectal center in China // World Journal of Gastrointestinal Oncology. 2020. № 4 (12). С. 424–434.

146. Zmora O., Gervaz P., Wexner S. D. Trocar site recurrence in laparoscopic surgery for colorectal cancer: Myth or real concern? // Surgical Endoscopy. 2001.

147. Intuitive | da Vinci | Robotic Surgical Systems // Intuitive Surgical [Электронный ресурс]. URL: https://www.intuitive.com/en-us/products-and-services/da-vinci (дата обращения: 09.05.2022).

148. Obesity: preventing and managing the global epidemic. Report of a WHO consultation. // World Health Organization - Technical Report Series. 2000. (894).