На правах рукописи

Шаталова Дарья Владимировна

ХИРУРГИЧЕСКОЕ ЛЕЧЕНИЕ ПАЦИЕНТОВ С КРИТИЧЕСКОЙ ИШЕМИЕЙ НИЖНИХ КОНЕЧНОСТЕЙ ПОСЛЕ СТЕНТИРОВАНИЯ АРТЕРИЙ НИЖНИХ КОНЕЧНОСТЕЙ.

14.01.26 – Сердечно-сосудистая хирургия

АВТОРЕФЕРАТ

диссертации на соискание ученой степени
кандидата медицинских наук

Москва – 2020г.

Работа выполнена в Федеральном государственном бюджетном образовательном учреждении высшего образования Первого Московского государственного медицинского университета им. И.М. Сеченова Министерства здравоохранения Российской Федерации (Сеченовский Университет).

Научный руководитель:
Гавриленко Александр Васильевич
Доктор медицинских наук, профессор, Академик РАН

Официальные оппоненты:
Червяков Юрий Валентинович - доктор медицинских наук, профессор
Государственное бюджетное учреждение здравоохранения Ярославской области «Областная клиническая больница», врач сердечно-сосудистый хирург
Шиповский Владимир Николаевич - доктор медицинских наук, профессор
Государственное бюджетное учреждение здравоохранения города Москвы «Городская клиническая больница имени Д. Д. Плетнева Департамента здравоохранения города Москвы», заведующий рентгенохирургическим отделением

Ведущая организация:
Федеральное государственное бюджетное учреждение «Институт хирургии имени А. В. Вишневского» Министерства здравоохранения Российской Федерации
Защита состоится «____»_____2020 г. в_____ часов на заседании Диссертационного совета (Д.001.027.01) при Федеральном государственном бюджетном научном учреждении «Российский научный центр хирургии имени академика Б.В. Петровского» по адресу: 119991, г. Москва, ГСП-1, Абрикосовский пер, 2.

С диссертацией можно ознакомиться в библиотеке и на сайте ФГБНУ «Российский научный центр хирургии им. академика Б.В. Петровского», http://www.med.ru

Автореферат разослан «___» _____2020 г.

Ученый секретарь диссертационного совета

Доктор медицинских наук Никода Владимир Владимирович

ОБЩАЯ ХАРАКТЕРИСТИКА РАБОТЫ

Актуальность проблемы:

На протяжении многих десятков лет сердечно-сосудистые заболевания остаются одной из основных причин смерти в России (Чазова И.Е., Ощепкова Е.В.,2015). Значительную часть среди них составляет поражение магистральных и периферических сосудов. Критическая ишемия нижних конечностей (КИНК) встречается в 500-1000 случаев на 1 млн. населения (Norgren L., 2007). В России ежедневно выполняют около 30 ампутаций нижних конечностей на 100000 человек. Причиной 50% всех ампутаций является окклюзирующие заболевания артерий нижних конечностей (Зудин А.М. 2014).

На протяжении многих десятков лет открытые реконструктивные операции оставались «золотым стандартом» в лечении пациентов с КИНК (Покровский А.В. 2014, Гавриленко А.В. 2017).

Однако, стратегия лечения больных КИНК за последнее десятилетие претерпела значительные изменения. Усовершенствование качества эндоваскулярных расходных материалов (баллонов, проводников, катетеров и стентов), сегодня позволяет чаще применять эндовскуляные методы реваскуляризации в лечении больных с КИНК (Талов Н.А., 2012).

Успех реконструкции зависит от локализации, протяженности и распространенности патологического процесса, степени выраженности ишемии нижней конечности, наличия сопутствующей патологии (сопутствующие заболевания, которые могут влиять на продолжительность жизни и проходимость зоны реконструкции) и вида планируемой реконструктивной операции (Национальные рекомендации по ведению пациентов с заболеваниями артерий нижних конечностей, 2019).

Общая доля повторных реконструктивно-восстановительных операций, после первичного эндоваскулярного вмешательства, остается достаточно высокой. Это связано с развитием сосудистых осложнений в отдаленном периоде и естественным прогрессированием атеросклеротического процесса

в периферическом русле (Регеда Р.А., 2010). При выполнении повторного хирургического вмешательства после проведенного ранее стентирования артерий нижних конечностей, техника выполнения значительно более травматична (Быковский А.В., 2015).

Таким образом, проблема выбора оптимальной хирургической тактики лечения пациентов с клинической картиной критической ишемии нижних конечностей после стентирования артерий нижних конечностей является актуальной и представляет научно-практический интерес.

Цель исследования. Улучшить результаты хирургического лечения больных с критической ишемией нижних конечностей после проведенного ранее стентирования артерий нижних конечностей.

Задачи исследования:

1. Сравнить эффективность ближайших результатов эндоваскулярного, открытого и гибридного методов лечения больных с КИНК после стентирования артерий нижних конечностей.

2. Сравнить эффективность отдаленных результатов эндоваскулярного, открытого и гибридного методов лечения больных с КИНК после стентирования артерий нижних конечностей

3. Проанализировать особенности хирургического лечения при выполнении открытой реконструкции в области ранее установленного стента.

4. Изучить и сравнить ближайшие результаты открытого метода хирургического лечения пациентов с КИНК после стентирования артерий нижних конечностей с результатами первичной открытой реконструкции у пациентов с КИНК.

5. Изучить и сравнить отдаленные результаты открытого метода хирургического лечения пациентов с КИНК после стентирования артерий нижних конечностей с результатами первичной открытой реконструкции у пациентов с КИНК.

Научная новизна:

Впервые в нашей стране проанализированы результаты различных методов хирургического лечения пациентов с КИНК после стентирования артерий нижних конечностей.

Доказана эффективность различных методов хирургического лечения пациентов с КИНК после проведенного ранее стентирования артерий нижних конечностей.

При анализе результатов открытого метода хирургического лечения пациентов с КИНК после проведенного ранее стентирования артерий нижних конечностей впервые проанализированы особенности выполнения открытой реконструкции, в зоне ранее установленного стента.

Практическая значимость.

На основании данных ангиографии, МСКТ-ангиографии артерий нижних конечностей внедрена в клиническую практику персонализация подхода при выборе конкретного метода хирургического лечения (открытого, эндоваскулярного и гибридного) у пациентов с КИНК после стентирования артерий нижних конечностей.

Результаты исследования показали высокую клиническую эффективность первично выполненной открытой хирургической реконструкции у пациентов с КИНК по сравнению с группой пациентов с КИНК, которым выполнили открытую реконструкцию после проведенного ранее стентирования артерий нижних конечностей.

Положения, выносимые на защиту:

1. Для выбора метода хирургического лечения пациентов с КИНК после стентирования артерий нижних конечностей необходимо персонализировать подход, учитывая: наличие сопутствующей патологии, анатомические особенности строения артериальной стенки (степень выраженности кальциноза), проведенные ранее эндоваскулярные реконструкции, распространенность и локализацию атеросклеротического процесса,

состояние регионарной гемодинамики и микроциркуляции, состояние дистального русла.

2. При анализе ближайших и отдаленных результатов хирургического лечения пациентов с КИНК после стентрования артерий нижних конечностей доказана одинаковая эффективность сравниваемых методов хирургического лечения.

3. Хирургическое лечение пациентов с КИНК после проведенного ранее стентирования артерий нижних конечностей сопряжено с возникновением ряда особенностей технического выполнения открытой операции по сравнению с первичной реконструктивной операцией.

Внедрение результатов исследования

Разработанный индивидуальный подход к выбору вида хирургического лечения пациентов с критической ишемией нижних конечностей после стентирования артерий нижних конечностей внедрен в клиническую практику отделения хирургии сосудов ФГБНУ «РНЦХ им. академика Б.В. Петровского».

Апробация работы. Диссертационная работа апробирована 29 января 2019 г. на объединенной конференции отделения сосудистой хирургии ФГБНУ «РНЦХ им. акад. Б.В. Петровского» (Директор – академик РАН Ю.В. Белов) и на кафедре госпитальной хирургии лечебного факультета ФГАОУ ВО Первый Московский государственный медицинский университет имени И. М. Сеченова Министерства здравоохранения Российской Федерации (зав. кафедрой –академик РАН Ю.В. Белов) (протокол № 5).

Основные положения диссертации доложены: XIX, XXI, XXII, XXIV Всероссийском съезде сердечно-сосудистых хирургов (2013, 2015, 2016, 2018); XXIX, XXX, XXXI, XXXIII Международной конференции Российского общества ангиологов и сосудистых хирургов (2014, 2015, 2015, 2017); IX, X Ежегодная Международная конференция. Гибридные технологии в лечении сердечно-сосудистых заболеваний (2018, 2019);

Публикации. По результатам выполненных исследований опубликовано 16 работ, 6 из них в изданиях, входящих в перечень ведущих рецензируемых журналов и изданий, рекомендованных ВАК.

Структура, объем диссертации. Диссертация изложена на 115 страницах машинописного текста, состоит из введения, 4 глав, заключения, выводов, практических рекомендаций и списка литературы, который включает 117 источников, в том числе 50 отечественных и 67 зарубежных. Диссертация иллюстрирована 9 таблицами, 50 рисунками.

ОСНОВНОЕ СОДЕРЖАНИЕ РАБОТЫ

Клиническая характеристика больных

В исследование было включено 140 пациентов с клинической картиной критической ишемии нижних конечностей. Из них у 116 (83%) пациентов в анамнезе была уже проведена эндоваскулярная реконструкция – стентирование артерий нижних конечностей. И 24 (17%) пациента с клинической картиной критической ишемии нижних конечностей, без оперативного лечения в анамнезе. Возраст пациентов варьировал от 46 до 87 лет, средний возраст пациентов составил 66,4±1,3 лет. Количество женщин- 14 (10.0%), мужчин - 126 (90%) пациентов.

В зависимости от локализации патологического процесса пациенты были разделены на три группы. В первую группу (группа I) вошли 52 (37%) пациента с КИНК после проведенного ранее стентирования артерий нижних конечностей с локализацией атеросклеротического поражения выше паховой связки.

Вторую группу (группа II) составили 64 (46%) пациента с КИНК после проведенного ранее стентирования артерий нижних конечностей с локализацией атеросклеротического поражения ниже паховой связки.

Группу III составили 24 пациента (17%), которым выполнена первично открытая хирургическая реваскуляризация артерий нижних конечностей по поводу наличия клинической картины критической ишемии нижних

конечностей с локализаций атеросклеротического поражения ниже паховой связки.

В зависимости от вида проведенного повторно хирургического лечения, первые две группы были разделены на 3 подгруппы.

Группу I-а (n=18) составили пациенты с локализацией поражения выше паховой связки, методом хирургического лечения было выполнение эндоваскулярной реконструкции. Группу I-в (n=14) вошли пациенты с локализацией поражения выше паховой связки, методом хирургического лечения было выполнение открытой реконструкции, и группу I-с (n=20) составили пациенты с локализацией поражения выше паховой связки, методом хирургического лечения было выполнение гибридной реконструкции.

В группу II-а (n=19) включены пациенты с локализацией атеросклеротического поражения ниже паховой связки, методом хирургического лечения было выполнение эндоваскулярной реконструкции. Группу II-в (n=23) составили пациенты с локализацией поражения ниже паховой связки, методом хирургического лечения было выполнение открытой реконструкции, и группу II-с (n=22) вошли пациенты с локализацией поражения ниже паховой связки, методом хирургического лечения было выполнение гибридной реконструкции.

У 46 пациента (33 %) в анамнезе сахарный диабет 2 типа. Артериальная гипертензия наблюдается у 78 (55.6%) пациентов. У многих пациентов встречается мультифокальный характер атеросклеротического процесса с вовлечением, как и коронарного, так и каротидного бассейнов. Пациенты с тяжелой сопутствующей патологией, такой как наличие 2 или 3 функционального класса стенокардии напряжения или перенесенного острого нарушения мозгового кровообращения, или инфаркта миокарда в течение 3 месяцев, подвергались малоинвазивному методу реваскуляризации артерий нижних конечностей - эндоваскулярной или гибридной реконструкции. Пациентам с хронической почечной недостаточностью и

высоким риском развития контраст индуцированной нефропатией, выполнялась открытая хирургическая операция.

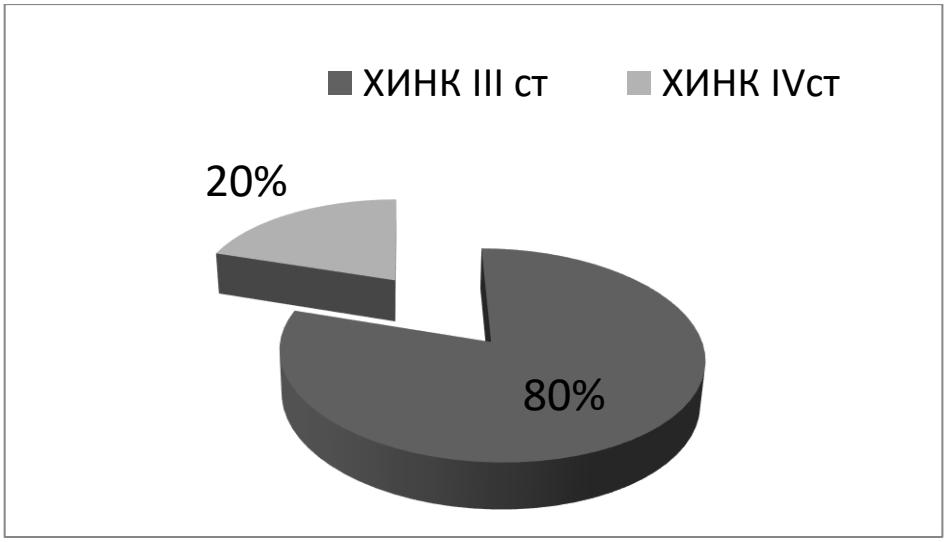

Рисунок 1 - Распределение пациентов по степени ишемии нижних конечностей (n=140).

В группу I включено 11 (8%) пациентов с трофическими дефектами, в группе II - 13 (9%) пациентов. В III группе пациентов с нарушенной трофикой было 4 пациента (3%).

Методы обследования пациентов с критической ишемией нижних конечностей:

При поступлении пациента в стационар проводилась оценка клинической картины проявления заболевания при помощи: измерения дистанции безболевой ходьбы, наличие/отсутствие трофических дефектов, наличие/отсутствие болей в икроножных мышцах в покое, учитывались проводимые ранее реконструктивные вмешательства. Всем пациентам при поступлении в отделение выполняли стандартные инструментальные и лабораторные исследования. Для диагностики локализации и протяженности атеросклеротического поражения артерий нижних были использованы УЗДГ с дуплексным сканированием, ангиография артерий нижних конечностей или МСКТ-ангиография. Оценка микроциркуляции у пациентов с наличием трофических изменений кожных покровов нижних конечностей проведена при помощи транскутанной оксиметрии.

Исходные значения инструментальных методов исследования пациентов при поступлении:

Среднее значение ЛПИ до выполнения артериальной реконструкции колебались от 0,28 до 0,51. Средний показатель дистанции безболевой ходьбы до выполнения оперативного лечения во всех группах не превышал показатель более 20 метров.

Выбор каждого предлагаемого метода реваскуляризации артерий нижних конечностей осуществлялся при помощи персонализации подхода. В зависимости от локализации и протяженности патологического процесса, наличия коллатеральных ветвей, вовлеченность в патологический процесс ранее проведенной эндоваскулярной реконструкции, наличия дистального русла, выраженности кальциноза сосудистой стенки и наличия сопутствующей патологии пациенту предлагались различные варианты хирургического лечения. Стентирование или баллонная ангиопластика подвздошных артерий (n=18) выполнялась пациентам у которых были: односторонние или двусторонние стенозы/окклюзии ОПА; односторонний или двусторонний единичный короткий (до 10 см) стеноз/окклюзия НПА не распространяющиеся в ОБА; диффузные множественные стенозы с вовлечением ОПА и НПА.

Бифуркационное /линейное аорто-бедренное шунтирование (n=14) было предложено пациентам с локализациями поражения: односторонние стенозы НПА, распространяющиеся в ОБА; односторонние окклюзии НПА, вовлекающие устья внутренних подвздошных артерий и/или ОБА; при выраженном кальцинозе НПА без или с вовлечением устья внутренних подвздошных артерий и/или ОБА; при окклюзии инфраренальной аорты; диффузном поражение, вовлекающее аорту и обе подвздошные артерии и ОБА; односторонние стенозы/окклюзии ОПА и НПА (протяженность более 10 см).

Гибридные реконструкции пациентам с КИНК предложены при многоуровневом атеросклеротическом поражении с вовлечением в процесс как подвздошно-бедренного, так и бедренно-подколенного сегментов. Наиболее часто встречаемым поражением были гемодинамически значимый стеноз ОПА/НПА и субокклюзия ГБА, таким пациентам выполняли баллонную ангиопластику и стентирование подвздошных артерий и профундопластику (n=15). Стентированный ранее участок артерии нижней конечности мог быть как вовлечен в патологический процесс, при его локализации в подвздошных сосудах, так и нет, при его локализации в ПБА или дистальнее.

При выраженном кальцинозе стенок подвздошных артерий и высоком операционном риске, учитывая наличие тяжелой сопутствующей патологии, некоторым пациентам была выполнена закрытая петлевая эндартерэктомия с последующим стентированием подвздошных артерий (n=5).

Стентирование/баллонная ангиопластика бедренно-тибиального сегмента (n=19) выполнена у пациентов с локализацией поражения: единичный стеноз/ окклюзия ПБА (менее 25 см); единичные стенозы подколенной артерии; изолированное поражение артерий голени. БПШ (n=40) выше/ниже щели коленного сустава синтетическим протезом/аутовенной было выполнено при протяженном атеросклеротическом процессе ПБА (более 25 см), выраженном кальцинозе артериальной стенки ПБА или технической невозможности проведения эндоваскуляной реваскуляризации в месте рестеноза, ранее установленного стента. Профундопластика (n=7) выполнялась в случае наличия субокклюзии ГБА. Гибридные реконструкции (n=22) пациентам с критической ишемий нижних конечностей были выполнены при многоуровневом атеросклеротическом поражении с вовлечением в процесс бедренно-тебиального сегмента. При наличии гемодинамически значимого стеноза ПБА и субокклюзии ГБА, выполняли баллонную ангиопластику/стентирование ПБА и профундопластику. При этом

стентированный ранее участок артерии нижней конечности мог быть, как вовлечен в патологический процесс, при его локализации в ПБА, так и нет, при его локализации в подвздошно-бедренном сегменте. Также часто выполняемая гибридная реконструкция – БПШ и баллонная ангиопластика дистального сегмента (артерий голени).

Таблица 1 – Виды оперативного лечения.

Виды операции:	Количество (N= 140):
Стентирование/баллонная ангиопластика (БАП) подвздошного сегмента	n= 18 (Группа I-а, n= 18) пациенты с локализацией поражения выше паховой связки.
Бифуркационное/линейное аорто-бедренное шунтирование	n= 14 (Группа I-в, n= 14) пациенты с локализацией поражения выше паховой связки.
Профундопластика + БАП/стентирование подвздошного сегмента	n= 15 (Группа I-с, n= 20) пациенты с локализацией поражения выше паховой связки.
Петлевая эндартерэктомия + БАП/стентирование подвздошного сегмента	n= 5 (Группа I-с, n= 20) пациенты с локализацией поражения выше паховой связки.
Стентирование/БАП бедренно-подколенно-тибиального сегмента	n= 19 (Группа II-а, n= 19) пациенты с локализацией поражения ниже паховой связки.
Профундопластика	n=7 выполнена при локализации патологического процесса ниже паховой связки: у 3 пациентов из группы II-в (n=23); у 4 пациентов из группы III (n=24).
Бедренно-подколенное шунтирование (БПШ)	n= 40 выполнена при локализации патологического процесса ниже паховой связки: у 20 пациентов из группы II-в (n=23); у 20 пациентов из группы III (n=24).
Петлевая эндартерэктомия/ профундоплатика/БПШ + БАП/ стентирование бедренно-подколенно-тибиального сегмента	n= 22 (Группа II-с, n=22) пациенты с локализацией атеросклеротического поражения ниже паховой связки.

Следует отдельно акцентировать внимание, что не у всех 116 пациентов, с КИНК после стентирования артерий нижних конечностей, стентированный ранее участок был вовлечен в патологический процесс. У 44 (38%) из 116 пациентов с проведенным ранее в анамнезе стентированием артерий нижних конечностей, причиной КИНК была в развитие рестеноза/тромбоза в зоне

ранее имплантированного стента. У 72 (62%) пациентов с КИНК и стентированием в анамнезе артерий нижних конечностей, непосредственной причиной развития КИНК было прогрессирование атеросклеротического процесса.

Методы статистической обработки: Результаты клинических исследований обработаны на персональном компьютере с использованием программы Excel 2010 и обрабатывались с помощью статистической аналитической программы SPSS Statistics. Использовались методы непараметрической статистики. Описательные статистики представлены в виде среднего значения ($M = \Sigma/n$), и стандартного отклонения от генеральной совокупности (σ).

Для сравнения нескольких независимых выборок использовался непараметрический критерий Краскела-Уоллиса. С целью сравнения двух не связанных выборок использовался критерий Манна-Уитни. С целью сравнения качественных показателей использовался критерий хи-квадрат Пирсона. Различия считались статистически значимы при значение $p<0,05$.

РЕЗУЛЬТАТЫ ИССЛЕДОВАНИЯ

Оценка ближайших результатов эндоваскулярного, открытого и гибридного методов хирургического лечения пациентов с КИНК после стентирования артерий нижних конечностей.

Оценка ближайших результатов исследования проводилась в срок до 3 месяцев. В этот срок проводилось наблюдение за качеством жизни пациентов, клиническим состоянием оперированных нижних конечностей, наличием болей в покое и при физической нагрузке. Данные оценивались при помощи дуплексного сканирования артерий нижних конечностей, показателя ЛПИ и транскутанного напряжения кислорода у пациентов имеющих трофический дефект. Операцию считали успешной в том случае, если исчезали боли в покое, устранялась или уменьшалась перемежающаяся хромота, отмечалось потепление кожных покровов нижних конечностей,

отмечалась тенденция к заживлению трофического дефекта, улучшалось качество жизни пациента.

Всем 116 пациентам с КИНК после стентирования артерий нижних конечностей через 3 месяца после проведенного повторного оперативного лечения было выполнено дуплексное сканирование артерий нижних конечностей с расчетом показателя ЛПИ. Отмечался существенный прирост показателей ЛПИ и ДБХ по сравнению с показателями при поступлении.

При сравнении показателей ЛПИ и ДБХ между различными методами хирургического лечения (эндоваскулярного, открытого и гибридного) больных с КИНК после проведенного ранее стентирования артерий нижних конечностей достоверной разницы результатов в течение 3 месяцев наблюдения не получено ($p > 0,05$). В течение 3 месяцев наблюдения за пациентами не было ни одного случая ампутации нижней конечности. Проходимость проведенной повторной реконструкции составила 100% показатель.

У 16 пациентов (67%) регистрировали состояние микроциркуляции в стадии компенсации и у 8 пациентов (23%) состояние микроциркуляции было в стадии субкомпенсации. Отмечалась положительная тенденция к заживлению трофических дефектов в виде уменьшения их в размере, появление грануляционной ткани по краям ран.

Оценка отдаленных результатов эндовакулярного, открытого и гибридного методов хирургического лечения пациентов с КИНК после стентирования артерий нижних конечностей

В течение 12 месяцев после проведенной повторной реконструкции были оценены результаты лечения всех 116 пациентов. В течение 1 года наблюдения летальных исходов не было.

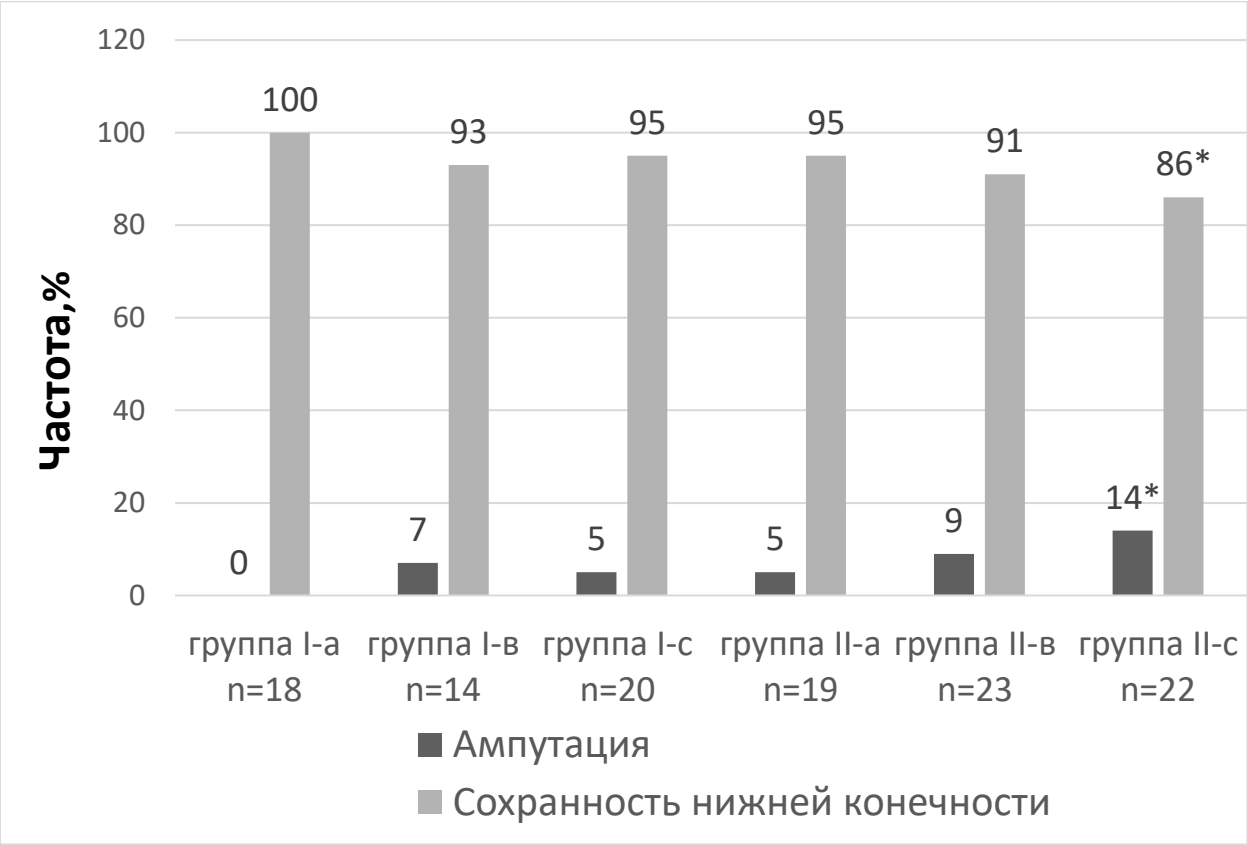

Рисунок 2 – Отдаленные результаты эндовакулярного, открытого и гибридного методов хирургического лечения пациентов с КИНК после стентирования артерий нижних конечностей.

Примечание: * - Проведено сравнение показателей частоты ампутации и сохранности нижних конечностей внутри каждой группы пациентов с КИНК после стентирования артерий нижних конечностей, между разными видами хирургического лечения (открытого, эндоваскулярного, гибридного). Отмечается статистическая значимость в группе с локализацией атеросклеротического поражения ниже паховой связки при выполнении гибридной реконструкции ($p < 0,05$) по сравнению с группами с локализацией атеросклеротического поражения ниже паховой связки, методами хирургического лечения которых были выполнения открытой и эндоваскуляной операций.

Необходимость в проведении большой ампутации на уровне верхней трети бедра в течение года наблюдения в группе I была у 2 (4%) пациентов, что значительно ниже при сравнении с группой II, где большая ампутация выполнена у 6 (9%) пациентов. Сохранность нижних конечностей в группе I - 96% показатель, в группе II - 91%. Сравнение показателей ампутации и сохранности нижней конечности между разными видами хирургического лечения (открытого, эндоваскулярного, гибридного) пациентов с КИНК после стентирования артерий нижних конечностей показало, что наибольшая необходимость в проведении большой ампутации и соответственно

наименьший показатель сохранности нижней конечности наблюдались в группе II-с. Потребность в проведении большой ампутации на уровне верхней трети бедра в группе II-с была у 3 (14%) пациентов. Это объясняется многоуровневым атеросклеротическим поражением, с вовлечением дистального русла.

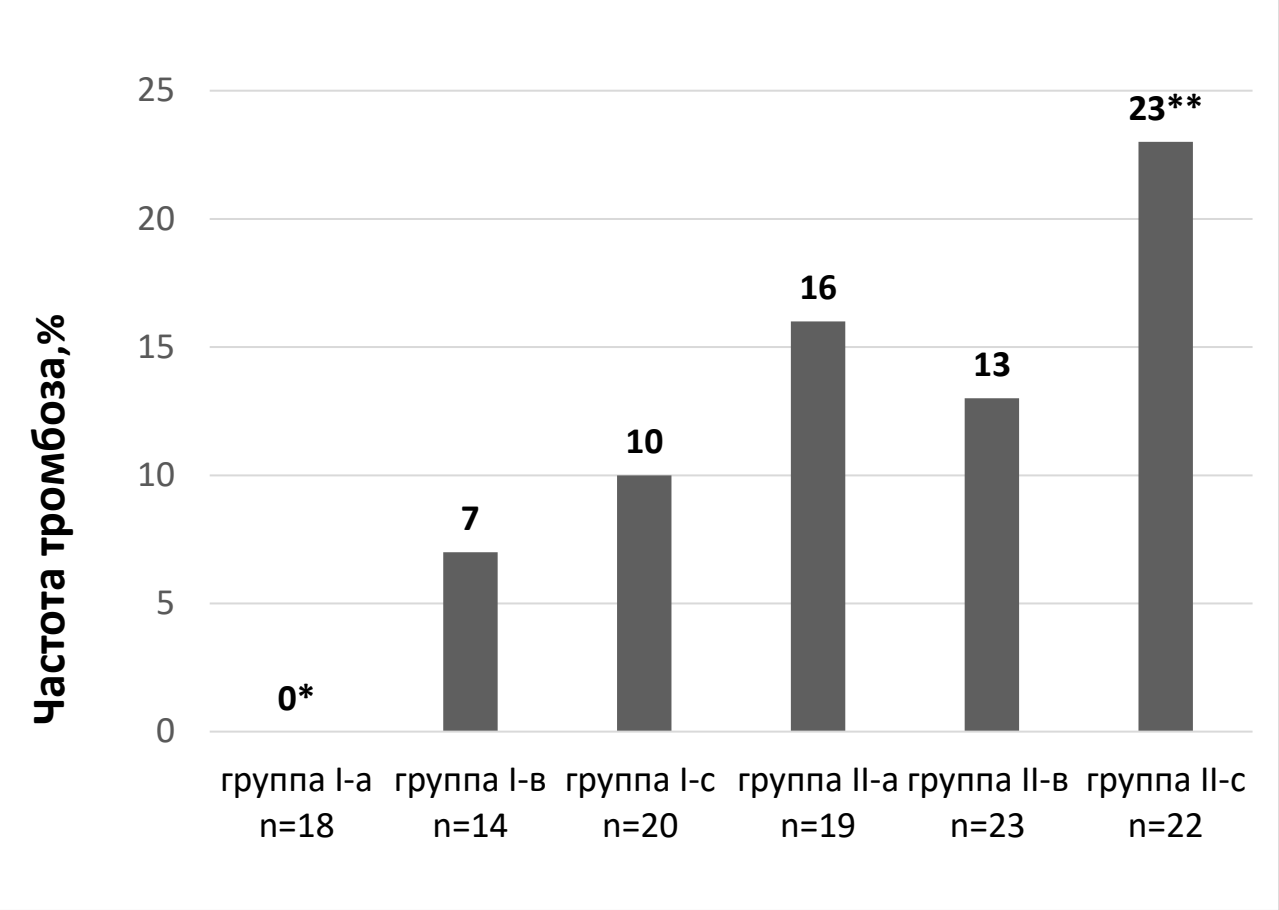

Рисунок 3 – Сравнение частоты тромбозов зоны повторной реконструкции в течение 12 месяцев наблюдения у пациентов с КИНК после стентирования артерий нижних конечностей

Примечание: * - При сравнении показателя частоты тромбоза внутри каждой группы пациентов с КИНК после стентирования артерий нижних конечностей, между разными видами хирургического лечения (открытого, эндоваскулярного, гибридного) отмечается статистическая значимость показателя в группе с локализацией атеросклеротического поражения выше паховой связки при выполнении эндоваскудярной реконструкции ($p < 0,05$) по сравнению с группами с локализацией атеросклеротического поражения выше паховой связки, методами хирургического лечения которых были выполнения открытой и гибридной операций.

** - При сравнении показателя частоты тромбоза внутри группы II между разными видами хирургического лечения (открытого, эндоваскулярного, гибридного) отмечается статистическая значимость показателя в группе с локализацией атеросклеротического поражения ниже паховой связки при выполнении гибридной реконструкции ($p < 0,05$) по сравнению с группами с локализацией атеросклеротического поражения ниже паховой связки, методами хирургического лечения которых были выполнения открытой и эндоваскулярной операций

Показатель частоты тромбозов зоны повторной реконструкции через 12 месяцев у пациентов с КИНК после стентирования артерий нижних конечностей в группе I варьирует от 0% до 10%, а в группе II - от 13% до 23% (рисунок3).

В группе I с локализацией атеросклеротического процесса выше паховой связки при выполнении повторного эндоваскулярного лечения (группа I-а) не было зафиксировано ни одного случая тромбоза (0%) реконструкции. При выполнении открытой операции в группе I-в тромбоз реконструкции наблюдался у 1 (7%) пациента, а группе I-с, которым выполнена повторно гибридная реконструкция, тромбоз наблюдался у 2 (10%) пациентов ($p < 0,05$). В группе II с локализацией атеросклеротического процесса ниже паховой связки при выполнении повторного эндоваскулярного лечения (группа II-а) зафиксировано 3 (16%) случая тромбоза реконструкции в течение одного года наблюдения, в группе II-в тромбоз реконструкции наблюдался у 3 (13%) пациентов, а группе II-с - у 5 (23%) пациентов, что достоверно выше, чем в предыдущих группах ($p < 0,05$).

При сравнении показателей ЛПИ и ДБХ у пациентов с КИНК после стентирования артерий нижних конечностей между различными методами хирургического лечения (эндоваскулярного, открытого и гибридного) достоверной разницы результатов в течение 12 месяцев наблюдения не получено ($p >0,05$).

У 20 пациентов оценивали состояние микроциркуляции в стадии компенсации. При оценке эффективности лечения у 108 пациентов из 116, отмечена положительная динамика клинической картины КИНК, в виде увеличение толерантности к физической нагрузке и заживления трофических дефектов.

Всего из 116 пациентов, необходимость в проведении хирургического вмешательства (доступа) потребовалось 79 пациентам, что составило 68%.

Увеличение или смещение типичного хирургического доступа к сосудистому пучку вследствие непосредственной близости стояния стента в зоне реконструкции потребовалась 10 пациентам (13%). У 4 пациентов (5%) это неизбежно привело к повреждению лимфатических сосудов и появлению лимфореи в зоне послеоперационной раны. У 2-х пациентов (2,5%) в позднем послеоперационном периоде, на фоне лимфореи произошло инфицирование раны. Выделение у 7 пациентов (9%) ранее стентированной артерии из спаечного процесса привело к повышенной кровоточивости тканей в зоне операции. При выполнении одномоментной гибридной реконструкции в условиях одной операционной или же при работе на артериях в непосредственной близости в зоне имплантированного ранее стента, в случае его проходимости, необходимо помнить об ограничение использования сосудистых зажимов. В 3 (4%) случаях при необходимости временно пережать кровоток в непосредственной близости стояния стента, была использована петля, сформированная из силиконовой держалки.

Сравнительная оценка ближайших и отдаленных результатов открытого метода хирургического лечения пациентов с КИНК после стентирования артерий нижних конечностей (группа II-в) с результатами первичной открытой реконструкции у пациентов с КИНК (группа III).

При анализе результатов лечения хирургического пациентов из III группы (n=24), в ближайшем послеоперационном периоде проходимость зоны реконструкции составила 100% показатель.

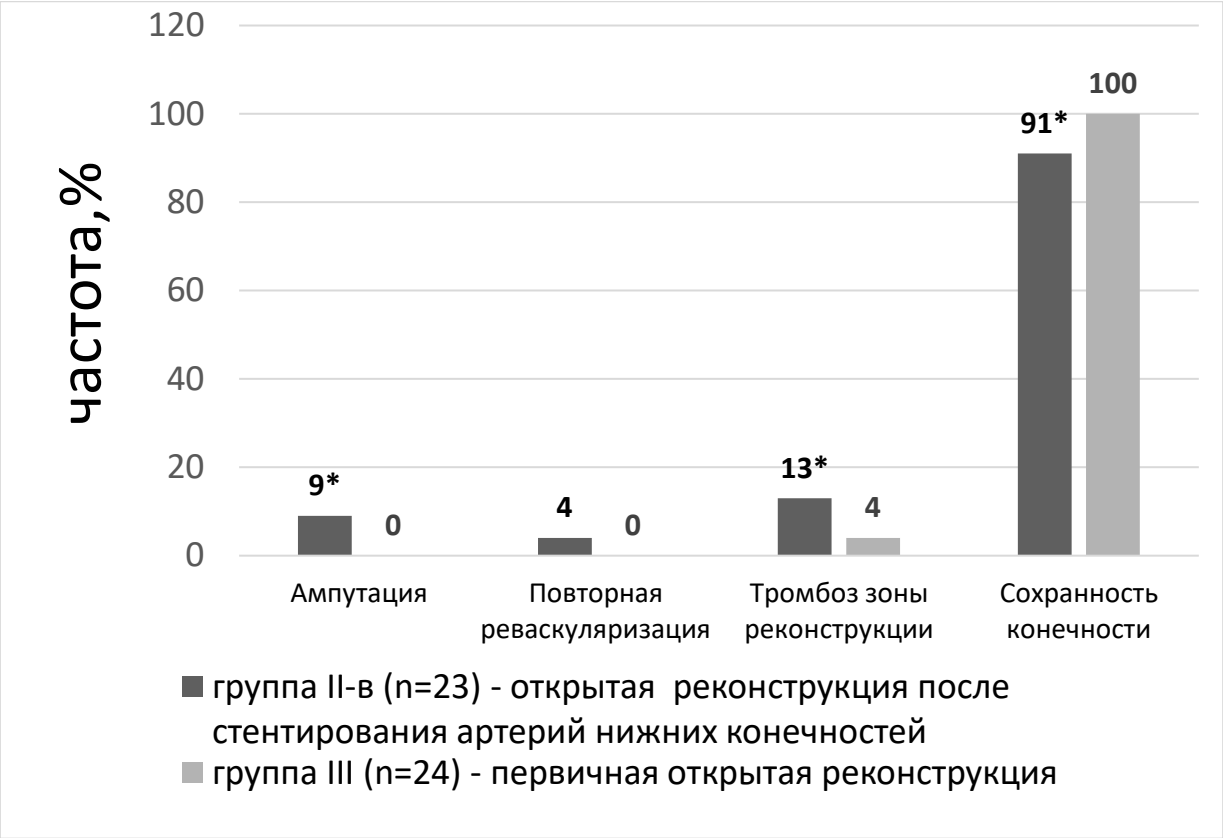

Рисунок 4- Сравнение отдаленных результатов реконструкции у пациентов группы II- в и группы III.
Примечание: *p<0.05 – статистическая значимость при сравнении показателей ампутации, частоты тромбоза и показателя сохранности нижней конечности в отдаленном периоде наблюдения между группой II-в и группой III.

В течение 12 месяцев наблюдения, показатель частоты тромбоза зоны реконструкции составляет 4% в группе пациентов с КИНК, открытая реконструкция которым была выполнена первично. В группе пациентов с КИНК, открытую реконструкцию которым выполнили после проведенного стентирования артерий нижних конечностей, этот показатель достоверно выше - 13% (p <0,05).

У пациентов с КИНК, которым выполнили открытую реконструкцию после стентирования артерий нижних конечностей, показатель сохранности нижних конечности составляет 91%. Это же показатель оказался достоверно ниже при сравнении с таковым же в группе пациентов с КИНК, открытую реконструкцию, которым выполнили первоначально.

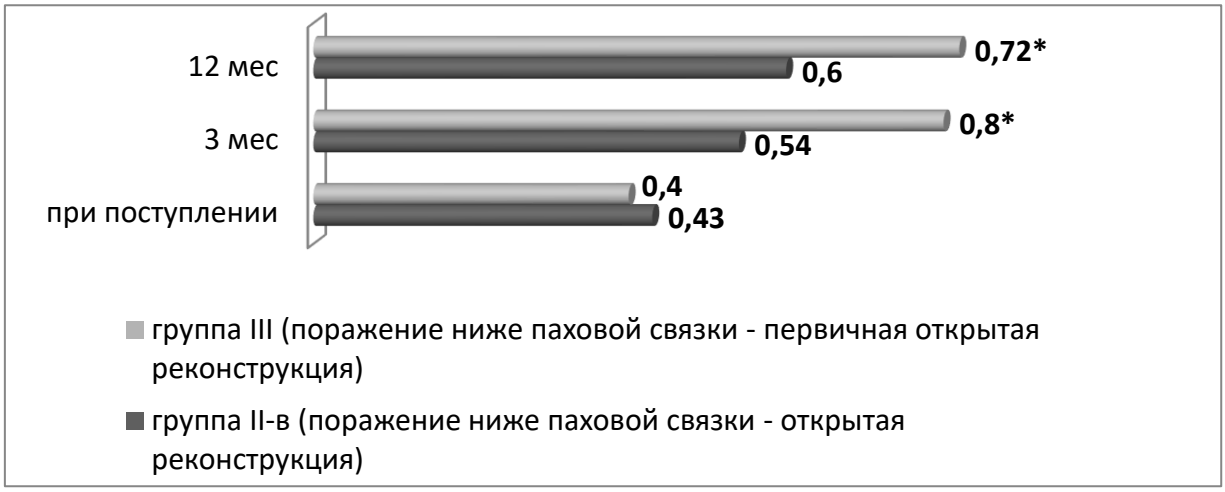

Рисунок 5 - Динамика ЛПИ в группах открытого метода хирургического лечения пациентов с КИНК после стентирования артерий и первичной открытой операцией.
Примечание: *p – статистическая значимость при сравнении среднего показателя ЛПИ в ближайшем и отдаленном периодах наблюдения между группой II-в и группой III.

Таким образом, при оценке результатов в ближайшем и отдаленном периодах показатель ЛПИ выше у пациентов с КИНК, которым открытая реконструкция выполнена первично по сравнению с пациентами, открытая реконструкция которым выполнена после проведенного ранее стентирования артерий нижних конечностей ($p < 0,05$).

Достоверной статистической значимости при сравнении средних величин показателя дистанции безболевой ходьбы между группами открытого хирургического лечения у пациентов с КИНК после стентирования (группа II-в) и пациентами с КИНК, которым первоначально выполнена открытая реконструкция (группа III) в течение года наблюдения после выполнения открытой хирургической операции нет.

ВЫВОДЫ:

1. Ближайшие результаты хирургического лечения пациентов с критической ишемией нижних конечностей после стентирования артерий нижних конечностей, вне зависимости от вида выполненной повторной реконструкции (эндоваскулярного или открытого вмешательства, гибридной операции), показывают одинаковую эффективность лечения ($p>0,05$). Проходимость проведенной повторной реконструкции во всех группах составила 100% показатель.

2. При анализе отдаленных результатов хирургического лечения пациентов с КИНК после стентирования артерий нижних конечностей с локализацией атеросклеротического поражения ниже паховой связки, показатель частоты ампутации при проведении гибридной реконструкции составляет 14 %. Данный показатель оказался достоверно выше, в сравнении с группами пациентов, у которых методом выбора хирургического лечения были эндоваскулярная или открытая операции, 5% и 9% соответственно ($p<0,05$).

3. В группе пациентов с КИНК после стентирования артерий нижних конечностей с локализацией атеросклеротического поражения выше паховой связки при выполнении эндоваскулярной реконструкции не было ни одного случая тромбоза реконструкции. Данный показатель в группах с локализацией атеросклеротического поражения выше паховой связки, методами хирургического лечения которых были открытая и гибридная операции, составляет – 7% и 10%, соответственно ($p <0,05$).

Показатель частоты тромбоза в группе пациентов с КИНК после стентирования артерий нижних конечностей с локализацией атеросклеротического поражения ниже паховой связки, при гибридной реконструкции равен 23%, при открытой операции - 13%, при эндоваскулярной реконструкции - 16% ($p <0,05$).

4. Проведение открытой реконструкции в проекции стояния стента сопряжено с некоторыми трудностями хирургического лечения: увеличение хирургического доступа, ограничение использования сосудистых зажимов, повышенная кровоточивость в области послеоперационной раны, трудность выделения сосудистого сегмента из рубцовой ткани, диссекция интимы.

5. В ближайшем и отдаленном периодах наблюдения показатель ЛПИ достоверно больше в группе пациентов с КИНК, реконструкция которым выполнена первично (группа III),по сравнению с таковым в группе пациентов

с КИНК, открытая реконструкция которым выполнена после проведения стентирования артерий нижних конечностей (группа II-в) ($p < 0,05$).

6. Показатель частоты тромбоза зоны реконструкции в отдаленном периоде наблюдения за пациентами с КИНК, которым была выполнена открытая реконструкция первично - составляет 4%. В группе пациентов с КИНК, открытую реконструкцию которым выполнили после проведенного стентирования артерий нижних конечностей, этот же показатель достигает 13% ($p <0,05$).

В течение 12 месяцев наблюдения за пациентами показатель сохранности нижних конечностей в группе пациентов с КИНК, которым выполнили открытую реконструкцию после стентирования артерий нижних конечностей - составляет 91%. В группе пациентов с КИНК, открытую реконструкцию которым выполнили первоначально, не было ни одного случая большой ампутации.

ПРАКТИЧЕСКИЕ РЕКОМЕНДАЦИИ:

- Современные технологии позволяют персонализировать подход при выборе вида хирургического лечения пациентов с КИНК после стентирования артерий нижних конечностей, при помощи визуализации зоны поражения на дооперационном этапе. Необходимо учитывать: наличие сопутствующей патологии; анатомические особенности строения артериальной стенки (выраженность кальциноза); проведенные ранее эндоваскулярные операции, степень их «заинтересованности» в проведении повторной реконструкции; локализацию и распространение патологического процесса; состояние регионарной гемодинамики и микроциркуляции, дистального русла.

- Пациентам с КИНК после стентирования артерий нижних конечностей при наличии короткой протяженности патологического процесса (подвздошно-бедренный сегмент менее 10 см, бедренно-подколенный сегмент менее 25 см) рекомендовано выполнение повторной эндоваскулярной реконструкции.

- Методом выбора лечения пациентов с КИНК после стентирования артерий нижних конечностей при пролонгированной протяженности патологического процесса (подвздошно-бедренный сегмент более 10 см, бедренно-подколенный сегмент более 25 см) является открытая реваскуляризация.

- Рекомендовано проведение гибридной реконструкции при выборе метода хирургического лечения пациентов с КИНК после стентирования артерий нижних конечностей при наличии многоуровневого атеросклеротического поражения.

- Проведение открытого хирургического вмешательства в близости стояния стента сопряжено с некоторыми трудностями хирургического лечения: увеличение хирургического доступа, ограничение использования сосудистых зажимов, вероятность инфицирования, повышенная кровоточивость в области послеоперационной раны, выделение сосуда из рубцовой ткани, диссекция интимы.

Список работ, опубликованных по теме диссертации.

1 Гавриленко А.В. Особенности хирургического лечения больных с атеросклеротическими поражениями артерий нижних конечностей после осложнений эндоваскулярного вмешательства./ Гавриленко А.В., **Шаталова Д.В**.// Анналы хирургии- Т. 2- 2014г.- стр. 37-40.

2 Гавриленко А.В. Результаты открытых реконструктивных вмешательств на ранее стентированом участке артерий у пациентов с критической ишемией нижних конечностей./Гавриленко А.В., Котов А.Э., **Шаталова Д.В.** //Диагностическая и интервенционная радиология.-Т.9- № 1- 2015г.- стр 34-38.

3 Гавриленко А.В. Результаты хирургических реваскуляризаций у больных после стентирования артерий нижних конечностей./Гавриленко А.В., Котов А.Э., **Шаталова Д.В**.//Ангиология и сосудистая хирургия.-Т. 22- №1- 2016г.- стр. 165-169.

4 Гавриленко А.В. Лечение больных с критической ишемией нижних конечностей: эндоваскулярные методы или реконструктивные операции./

Гавриленко А.В., Кравченко А.А., **Шаталова Д.В.**//Ангиология и сосудистая хирургия.-Т. 23- № 3.- 2017г.-стр.145-150.

5 Гавриленко А.В. Результаты хирургического лечения пациентов с критической ишемией нижних конечностей с осложнениями эндоваскулярного вмешательства./Гавриленко А.В., Кравченко А.А., **Шаталова Д.В.**//Кардиология и сердечно-сосудистая хирургия.-Т.10(1)-2017г.-стр.47-50.

6 Гавриленко А.В. Повторные реконструкции после эндоваскулярного вмешательства у больных с критической ишемией нижних конечностей./ Гавриленко А.В., Кравченко А.А., **Шаталова Д.В**.//Ангиология и сосудистая хирургия.-Т.23-№4.-2017г.-стр. 118-121.

Список сокращений:

БАП – баллонная ангиопластика

БПШ – бедренно-подколенное шунтирование

БПС – бедренно-подколенный сегмент

ГБА – глубокая бедренная артерия

ДБХ – дистанция безболевой ходьбы

КИНК – критическая ишемия нижних конечностей

ЛПИ – лодыжечно-плечевой индекс

НПА – наружная подвздошная артерия

ОБА – общая бедренная артерия

ОПА – общая подвздошная артерия

ПБА – поверхностная бедренная артерия

ПоА – подколенная артерия

ХИНК –хроническая ишемия нижних конечностей