Федеральное государственное бюджетное образовательное учреждение
высшего профессионального образования
Московский государственный университет имени М.В. Ломоносова

На правах рукописи

РАКИНЦЕВ
ВЛАДИСЛАВ СЕРГЕЕВИЧ

ЛЕЧЕНИЕ БОЛЬНЫХ ПЕРВИЧНЫМИ СРЕДИННЫМИ ГРЫЖАМИ ПЕРЕДНЕЙ БРЮШНОЙ СТЕНКИ НА ФОНЕ ДИАСТАЗА ПРЯМЫХ МЫШЦ ЖИВОТА

14.01.17 – Хирургия

Диссертация на соискание ученой степени кандидата медицинских наук

Научный руководитель:
доктор медицинских наук
Юрасов Анатолий Владимирович

Москва 2021

ОГЛАВЛЕНИЕ

ВВЕДЕНИЕ ……4
ГЛАВА 1. ДИАСТАЗ ПРЯМЫХ МЫШЦ ЖИВОТА И ЕГО РОЛЬ В ФОРМИРОВАНИИ ПЕРВИЧНЫХ СРЕДИННЫХ ГРЫЖ (обзор литературы)..11
1.1 Диастаз прямых мышц живота: определение, эпидемиология, этиопатогенез, клиника, диагностика ……...……...…11
1.2 Взаимосвязь диастаза прямых мышц живота и первичных срединных грыж передней брюшной стенки ……..…….……....22
1.3 Методы лечения больных первичными срединными грыжами на фоне диастаза прямых мышц живота ……..……..…….….....25
Глава 2. МАТЕРИАЛЫ И МЕТОДЫ ИССЛЕДОВАНИЯ …….…...42
2.1 Общая методология исследования…….....42
2.2 Методика предоперационного обследования больных первичными срединными грыжами на фоне диастаза прямых мышц живота …..…….……..44
2.3 Характеристика клинических групп больных…….....46
2.4 Техника хирургического лечения больных первичными срединными грыжами на фоне диастаза прямых мышц живота …….……..……...53
2.4.1 Техника выполнения открытой ретромускулярной реконструкции передней брюшной стенки ……53
2.4.2 Основы техники выполнения эндоскопической экстраперитонеальной реконструкции …….……55
2.5 Методика оценки результатов хирургического лечения больных первичными срединными грыжами на фоне диастаза прямых мышц живота ……..……57
2.6 Методы статистического анализа …….…….……63
Глава 3. РЕЗУЛЬТАТЫ И ОБСУЖДЕНИЕ ….……...65
3.1 Особенности эндоскопической техники лечения больных первичными срединными грыжами на фоне диастаза прямых мышц живота…….……....65

3.1.1 Особенности техники выполнения эндоскопической экстраперитонеальной реконструкции …….……..…65
3.1.2 Пути выхода из нестандартных ситуаций, возможных при выполнении эндоскопической экстраперитонеальной реконструкции …….……76
3.1.3 Симультанные операции при эндоскопической экстраперитонеальной реконструкции ……..83
3.1.4 Продолжительность эндоскопической экстраперитонеальной реконструкции в контексте освоения методики ……90
3.2 Результаты оперативного лечения больных первичными срединными грыжами на фоне диастаза прямых мышц живота на раннем этапе послеоперационного периода. Сравнительная оценка переносимости эндоскопической экстраперитонеальной реконструкции и открытой ретромускулярной пластики …..…98
3.3 Сравнительный анализ отсроченных результатов оперативного лечения больных первичными срединными грыжами на фоне диастаза прямых мышц живота ……...110
3.4 Преимущества и ограничения клинического применения эндоскопической экстраперитонеальной реконструкции для лечения больных первичными срединными грыжами на фоне диастаза прямых мышц живота ……116
ЗАКЛЮЧЕНИЕ ……...123
ВЫВОДЫ ……131
ПРАКТИЧЕСКИЕ РЕКОМЕНДАЦИИ …….132
СПИСОК СОКРАЩЕНИЙ И УСЛОВНЫХ ОБОЗНАЧЕНИЙ …….……134
СПИСОК ЛИТЕРАТУРЫ ……..136
ПРИЛОЖЕНИЕ ……...155
Приложение 1 …….…155
Приложение 2 ……..157
Приложение 3 ……..158
Приложение 4 ……..159

ВВЕДЕНИЕ

Актуальность темы исследования и степень её разработанности

Диастаз прямых мышц живота (ДПМЖ) – патологическое состояние, характеризующееся расширением и истончением белой линии живота, а в тяжелых формах – всего мышечно-апоневротического каркаса передней брюшной стенки, вплоть до спигелиевой линии. Анализ предрасполагающих факторов (многоплодные, многоводные, повторные беременности; бронхиальная астма; хронический обструктивный бронхит; хроническая ишурия; морбидное ожирение) свидетельствует о высокой распространённости диастаза в популяции. В частности, более чем у половины пациентов (60 %) с первичными срединными грыжами (ПСГ), обращавшихся к хирургу, выявлен ДПМЖ [27, 124]. Вариантов герниопластик ПСГ на фоне ДПМЖ множество [1, 7, 73–75, 79, 85, 89, 90, 92, 94, 96, 10, 104, 115, 121, 122, 125, 127, 130, 133–135, 11, 144, 150, 154, 157, 161, 164, 173, 174, 184, 14, 15, 21, 53, 64, 68]. Однако единого стандарта лечения пациентов с ПСГ на фоне ДПМЖ нет. Как правило, эффективно только одномоментное хирургическое лечение заболеваний, а изолированная герниопластика приводит к более чем 30 % рецидивов [8, 27, 124, 167]. Для ликвидации ПСГ на фоне ДПМЖ разработаны надежные открытые методики протезирующих пластик, в частности ретромускулярная реконструкция [1, 7, 64, 86, 90, 130]. Актуальным вопросом современной герниологии является поиск сопоставимой по надежности и эффективности малоинвазивной операции. Преследуется цель достижения максимального косметического эффекта и облегчения переносимости вмешательства. Для этого в современную герниологическую практику активно внедряют различные малоинвазивные методики [10, 11, 115, 125, 127, 144, 150, 161, 164, 169, 173, 184, 73–75, 79, 94, 96, 97, 104]. Одним из перспективных вариантов является эндоскопическая экстраперитонеальная реконструкция (ЭЭР) доступом extended-view Totally ExtraPeritoneal (eTEP).

К основным преимуществам этого метода относятся: сохранение принципов протезирующей пластики без избыточного натяжения тканей; анатомически оправданная локализация эндопротеза; теоретическая возможность симультанной ликвидации грыжевых дефектов передней брюшной стенки вне зависимости от их локализации. Кроме того, ЭЭР представляет собой эндоскопический вариант ставшей уже классической открытой ретромускулярной реконструкции передней брюшной стенки [8, 86, 99, 180], что предполагает объединение в нём достоинств обоих подходов: сочетание надежности и эффективности с косметичностью и легкой переносимостью для больного. Однако эта хирургическая технология, предложенная в 2002 году Miserez M. [133], до сих пор мало распространена, очевидно, в связи с большим количеством технических и методологических особенностей. Результаты применения ЭЭР доложены лишь в единичных статьях [10, 71, 74, 127, 152, 156], при этом научные работы, сравнивающие ранние и отдаленные результаты лечения больных ПСГ на фоне ДМПЖ открытым и эндоскопическим способом, в доступных источниках не найдены. Таким образом, сравнительный анализ результатов лечения больных ПСГ на фоне ДМПЖ методами ЭЭР и открытой реконструкции актуален.

Цель исследования

Улучшить результаты лечения больных первичными срединными грыжами на фоне диастаза прямых мышц живота путём внедрения в хирургическую практику эндоскопической экстраперитонеальной реконструкции передней брюшной стенки.

Задачи исследования

1. Внедрить в клиническую практику и изучить технические особенности выполнения эндоскопической экстраперитонеальной реконструкции передней брюшной стенки.

2. Оценить результаты лечения больных первичными срединными грыжами на фоне диастаза прямых мышц живота с использованием методов открытой и эндоскопической экстраперитонеальной реконструкции с ретромускулярным размещением эндопротеза.

3. Сформулировать критерии выбора эндоскопической или открытой ретромускулярной реконструкции для лечения больных первичными срединными грыжами на фоне диастаза прямых мышц живота.

Научная новизна

Впервые проанализированы технические особенности ЭЭР и нюансы подготовки операционной, даны конкретные рекомендации по выполнению отдельных этапов операции и преодолению возможных технических сложностей.

Впервые проведена оценка ранних и отдалённых результатов клинического применения ЭЭР в сравнении с открытой реконструкцией передней брюшной стенки при лечении больных первичными срединными грыжами на фоне диастаза прямых мышц живота.

Разработан метод оценки темпа активизации больных после операции и модифицирована система учёта количества требуемых анальгетиков для корректного сравнительного анализа результатов хирургического лечения.

Теоретическая и практическая значимость исследования

Сформулирована методология клинического применения и освоения ЭЭР у больных ПСГ на фоне ДПМЖ. Детализированы техника и порядок выполнения каждого этапа ЭЭР. В процессе исследования были разработаны тактические варианты действий в нестандартных ситуациях, развитие которых возможно при выполнении вмешательства. Обозначены спектр требуемого оборудования и особенности организации работы в операционной, сформирован образец технологической карты операции ЭЭР (см. приложение 4), который может быть в дальнейшем использован в других клиниках при внедрении этой технологии.

Разработан и апробирован метод оценки темпа активизации больных после хирургического лечения, что позволило изучить степень переносимости произведенных операций.

В результате проспективного сравнительного исследования сформулированы рекомендации к клиническому применению ЭЭР у больных ПСГ на фоне ДПМЖ, а также предложены критерии выбора эндоскопической и открытой методики ретромускулярной пластики.

Методология и методы исследования

Работа выполнена на кафедре общей и специализированной хирургии факультета фундаментальной медицины ФГБОУ ВО «МГУ имени М.В. Ломоносова».

Исследование построено по проспективному принципу и включает наблюдение 93-х пациентов с ПСГ на фоне ДПМЖ, поступавших в хирургическое отделение ЧУЗ «ЦКБ «РЖД-Медицина» в 2018–2019 гг., разделенных на две клинические группы: к первой (группа исследования) отнесли 45 больных, которым была выполнена ЭЭР, ко второй (группа сравнения) – 48 пациентов, перенесших открытую реконструкцию с ретромускулярным размещением сетчатого имплантата.

Ранние результаты оценены в первые 6 месяцев послеоперационного периода.

Для получения отдаленных результатов больных наблюдали не менее 1 года с момента операции. Сравнительный анализ степени тяжести переносимости открытой и эндоскопической реконструкции произведен по следующим параметрам: уровень послеоперационного болевого синдрома; объём необходимой анальгетической терапии; темп активизации; уровень качества жизни по данным анкетирования (функциональные ограничения и косметический дискомфорт); характер и число осложнений, рецидивов. Предоперационно, а также на протяжении всего послеоперационного периода (ежемесячно первые 3 месяца, затем

через 6 месяцев и через 1 год) состояние передней брюшной стенки контролировали ультрасонографически, используя линейный датчик в В-режиме. Наличие или отсутствие рецидива грыжевого выпячивания и диастаза контролировали клинически, подтверждая данными УЗИ. Осложнения оценивали по классификации Clavien-Dindo [100], серомы – по классификации Morales-Conde [136].

Статистическая обработка данных произведена с учетом характера их распределения. В качестве математических инструментов использованы пакет программ «Microsoft Office 2015» и свободно распространяемая программа «jamovi 1.0.7.0». С целью проверки гипотезы о нормальности распределения применены частотные гистограммы, тесты Shapiro-Wilk и Levene's, графики квантиль-квантиль. При низкой вероятности нормальности распределения признака применены непараметрические критерии. Использованы такие критерии как: Student`s и Welch`s t, Mann-Whitney U, Wilcoxon W, χ^2. При сравнении более двух групп применен статистический дисперсионный анализ ANOVA (ANalysis Of VAriance), критерий Fisher's. Различия признаны достоверными при уровне значимости $p \leq 0,05$.

Внедрение результатов исследования

Результаты исследования применяются в практической деятельности хирургического отделения ЧУЗ «ЦКБ «РЖД-Медицина» г. Москва и отделения торако-абдоминальной хирургии и онкологии ФГБНУ «Российский научный центр хирургии имени академика Б.В. Петровского». Кроме того, результаты исследования используются в учебной работе кафедры общей и специализированной хирургии факультета фундаментальной медицины ФГБОУ ВО «МГУ имени М.В. Ломоносова».

Положения, выносимые на защиту

1. Лечение больных первичными срединными грыжами на фоне диастаза прямых мышц живота одинаково эффективно методами открытой и

эндоскопической ретромускулярной реконструкции: не различается по количеству и тяжести осложнений, не приводит к рецидиву заболевания.

2. Больные после эндоскопической экстраперитонеальной реконструкции быстрее восстанавливают прежний уровень физической активности, при этом отмечают меньший болевой синдром и нуждаются в меньшем количестве анальгетиков в первые 5 суток послеоперационного периода по сравнению с пациентами после открытой ретромускулярной реконструкции передней брюшной стенки.
3. Эндоскопическая экстраперитонеальная реконструкция предпочтительнее открытой ретромускулярной реконструкции у больных первичными срединными грыжами на фоне диастаза прямых мышц живота при необходимости симультанного устранения сочетанных грыж передней брюшной стенки и (или) при потребности одномоментной лапароскопической коррекции болезней органов брюшной полости.
4. Эндоскопическая экстраперитонеальная реконструкция предпочтительна для больных первичными срединными грыжами на фоне диастаза прямых мышц живота, нацеленных на максимальный косметический результат.

Личный вклад соискателя

Автором произведены поиск и анализ современной научной литературы по изучаемой проблематике и обоснована актуальность темы исследования. Автор сформировал и изучил клинические группы больных, участвовал в качестве ассистента или хирурга во всех оперативных вмешательствах, проводил послеоперационное лечение всех больных после ЭЭР и проанализировал полученные результаты (сбор, обобщение и статистическая обработка данных).

Апробация работы

Основные результаты исследования доложены на IV Всероссийском съезде герниологов «Актуальные вопросы герниологии 2019» (Москва, 2019), Общероссийском хирургическом Форуме-2020, а также на совместной научной конференции отделения торако-абдоминальной хирургии и онкологии ФГБНУ «РНЦХ им. акад. Б.В. Петровского» и кафедр общей и специализированной хирургии ФФМ МГУ имени М.Ф. Ломоносова и госпитальной хирургии ФГАОУ ВО Первый МГМУ им. И.М. Сеченова от 20 апреля 2021 года.

По материалам диссертации опубликовано 7 научных работ, в том числе 3 – в изданиях, рекомендованных Высшей аттестационной комиссией Министерства образования и науки Российской Федерации для публикации основных научных результатов диссертаций на соискание ученых степеней доктора и кандидата медицинских наук.

Структура и объем диссертации

Диссертация изложена на 160 страницах машинописного текста, содержит 19 таблицу, 36 рисунков. Структура диссертации традиционная: введение, обзор литературы, материалы и методы, результаты и обсуждение, заключение, выводы, практические рекомендации, список сокращений, список литературы, приложение. Список литературы включает 187 источников, в том числе 65 отечественных и 122 иностранных.

ГЛАВА 1
ДИАСТАЗ ПРЯМЫХ МЫШЦ ЖИВОТА И ЕГО РОЛЬ В ФОРМИРОВАНИИ ПЕРВИЧНЫХ СРЕДИННЫХ ГРЫЖ (обзор литературы)

1.1 Диастаз прямых мышц живота: определение, эпидемиология, этиопатогенез, клиника, диагностика

Диастаз прямых мышц живота – патологическое состояние, характеризующееся истончением и расширением белой линии живота, а в тяжелых формах – всего мышечно-апоневротического комплекса передней брюшной стенки, вплоть до полулунной линии.

Реальная распространенность ДПМЖ в популяции достоверно неизвестна. Причиной тому служит отсутствие общепризнанных, стандартизированных критериев диагностики ДПМЖ [160], а также подходящей рубрикации в МКБ-10. Крупных когортных научных работ, посвященных изучению ДПМЖ, не найдено. Однако можно сформировать суждение о распространенности ДПМЖ, опираясь на его патогенез. Этиопатогенез ДПМЖ многогранен, наиболее часто к формированию диастаза приводит сочетание эпизодов повышения внутрибрюшного давления и «слабости» передней брюшной стенки (врожденные или приобретенные анатомо-морфологические отклонения) [27, 49, 147]. Избыточное давление в брюшной полости является основным фактором возникновения как ДПМЖ, так и грыж передней брюшной стенки. Однако для формирования ДПМЖ длительность повышения внутрибрюшного давления имеет большее значение, чем эпизоды его чрезмерного (производящего) увеличения [2]. Так, к наиболее значимым факторам риска возникновения ДПМЖ можно отнести: беременность, морбидное ожирение, хронические болезни легких с синдромом бронхообструкции, склонность к запорам, ишурию, тяжелый физический труд [19, 40, 42, 80, 137, 163, 177, 186]. Потенцируют производящее действие

избыточного внутрибрюшного давления: дисплазия соединительной ткани; нарушение иннервации передней брюшной стенки; детренированность мышц брюшного пресса; длительный прием антиагрегантов, кортикостероидов и других иммуносупрессоров [61, 167].

ДПМЖ преимущественно выявляют в возрасте 25–55 лет, чаще у женщин (72,1 %), чем у мужчин (27,9 %) [49]. Его распространенность в женской популяции больше в связи с физиологической необходимостью беременности и родов. У 24–70 % женщин на различных сроках после беременности выявляют ДПМЖ [117, 137, 163, 181]. Через 1 год после родов ДПМЖ диагностировали в 32,6 % наблюдений [177], что объясняется комплексом физиологических процессов, сопровождающих беременность, помимо увеличения давления в брюшной полости:

— увеличение растяжимости тканей из-за ферментативных и гормональных изменений;
— увеличение изгиба позвоночного столба в поясничном отделе (гиперлордоз);
— изменение угла наклона таза.

Перечисленные выше физиологические изменения ослабляют переднюю брюшную стенку и способствуют формированию ДПМЖ [117, 137, 162, 163, 177, 181]. Кроме того, риск развития диастаза увеличивают многоплодные, многоводные, повторные беременности. По данным Федеральной службы государственной статистики, в 2016 году родилось 1,893 миллиона человек, что в полтора раза больше, чем в 1999 год. При этом многоплодные беременности были выявлены у 1,5–2,5 % рожениц [39], а всё большее внедрение вспомогательных репродуктивных технологий в последние 15–20 лет ещё увеличило их распространенность [36]. Количество беременностей, осложненных многоводием, также растёт, их доля в популяции находится в пределах от 6 % до 9,8 % [33, 38, 47, 58]. Таким образом, рост рождаемости, числа многоплодных беременностей и случаев

многоводия косвенно свидетельствуют о значительной распространенности ДПМЖ среди женщин.

Другими значительно распространенными в популяции причинами повышения внутрибрюшного давления являются хроническая обструктивная болезнь легких (ХОБЛ) и бронхиальная астма. Непосредственную роль в патогенезе ДПМЖ и ПСГ играют хронический кашель и эпизоды экспираторной одышки. Глобальная инициатива по ХОБЛ (GOLD) и Всемирная организация здравоохранения указывают на значительную (8,4–15,0 % в популяции) и увеличивающуюся распространенность ХОБЛ. Так, на 2010 год количество больных ХОБЛ достигло 384 миллионов [107]. Эпидемиологическая ситуация с бронхиальной астмой аналогичная: количество больных на протяжении 10 лет находится на уровне около 300 миллионов (Глобальная инициатива по лечению и профилактике бронхиальной астмы (GINA)) [108].

Синдром раздраженной толстой кишки сопровождается регулярными эпизодами повышения давления в брюшной полости, что может быть обусловлено и хронической диареей, и обстипацией. Частота его встречаемости, по данным разных авторов, значительно варьирует (9–48 %) [88, 113, 126]. Однако, без сомнения, распространенность синдрома раздраженной кишки в развитых странах высока [3, 98]. В частности, в США на 2005 год зарегистрировано 30 миллионов таких пациентов, у 40 % обследованных заболевание сопровождалось синдромом обстипации [3, 98].

Морбидное ожирение сопровождается формированием постоянного субкомпенсированного синдрома повышения внутрибрюшного давления за счёт увеличения объема висцерального жира, гепатомегалии, гастромегалии. Помимо этого, избыточная масса тела увеличивает нагрузку на мышечно-апоневротический каркас живота при движениях и в вертикальном положении. Кожно-жировой «фартук», гипертрофия которого наблюдается практически у всех больных морбидным ожирением, создаёт дополнительную нагрузку на переднюю брюшную стенку [65]. Весь этот комплекс факторов приводит к перерастяжению белой

линии и способствует формированию ДПМЖ и вентральных грыж [80, 186]. Количество больных морбидным ожирением существенно увеличивается в последние несколько десятилетий [112]. В частности, с 1992 года по 2002 год среди мужчин таких пациентов стало на 55,6 % больше, а среди женщин – на 45,3 % (Всемирная федерация диабета) [112].

Хроническая ишурия также увеличивает риск формирования ДПМЖ за счёт постоянного повышения внутрибрюшного давления из-за сохранения остаточной мочи и эпизодов избыточного натуживания [145]. Основной причиной ишурии является аденома предстательной железы, которой страдают 60 % мужчин в возрасте более 60 лет [145].

Неправильно организованный, тяжелый физический труд в юности нередко приводит к перерастяжению передней брюшной стенки, что особенно значимо для несформировавшегося организма [4, 19, 42, 62]. С другой стороны, физический труд у взрослых при его правильной организации и регулярности ведет к укреплению передней брюшной стенки [19, 20, 40].

Одним из основных факторов, уменьшающих устойчивость передней брюшной стенки к повышению внутрибрюшного давления, является дисплазия соединительной ткани [30, 78]. В основе этой группы заболеваний лежит снижение прочности соединительной ткани из-за уменьшения содержания в ней определенных видов коллагена и нарушения их соотношения [29]. Для освещения факторов риска формирования ДПМЖ достаточно разделять дисплазии соединительной ткани на дифференцированные (ДДСТ) и недифференцированные (НДСТ) [28].

Синдромы Марфана и Элерса-Данло встречаются в популяции чаще других видов ДДСТ, при этом и они являются редкими болезнями. В частности, синдром Марфана регистрируется в 1–2 наблюдениях на 5000 человек по данным зарубежных авторов [77, 149]. Отечественные ученые указывают на ещё более редкую встречаемость – 1:10000–1:20000 [9, 29]. Синдром Элерса-Данло по данным различных авторов распространен от 1:5000 до 1:560000 [30, 34]. В связи со

столь редкой встречаемостью, ДДСТ не является эпидемиологически значимым фактором риска формирования ДПМЖ.

Иным образом обстоит ситуация с эпидемиологией НДСТ. Для пациентов с НДСТ однозначно характеры общие фенотипические черты: гиперэластичность кожи, гипермобильность суставов, плоскостопие, кифосколиоз, варикозная болезнь нижних конечностей, геморрой, пролапс митрального клапана. Однако наследование этого синдрома зависит от изменений множества генов, которые вариабельны и чётко не определены. Основными точками приложения мутаций, обусловливающих НДСТ, являются: пространственная организация коллагена, структура белково-углеводных комплексов, протеиназы, коллагеназы [31, 78]. Поэтому в зависимости от использованных критериев диагностики разные авторы указывают на распространенность НДСТ в популяции от 8 % до 86 % [6, 12, 13, 18, 43]. Вероятно, клинически значимые проявления НДСТ встречаются у 20–25 % населения при её диагностике по комплексу симптомов [28, 30]. В качестве пусковых факторов дисплазии могут выступать условия окружающей среды и образ жизни. Одним из них является дефицит магния [43, 45]. Гипомагниемия провоцирует усугубление НДСТ и как следствие увеличение частоты осложненного течения беременности [32]. Проявления НДСТ полисистемны, что обусловлено присутствием соединительной ткани в каждом органе человека. Снижение прочности соединительной ткани приводит к гипотрофии мышц, в том числе передней брюшной стенки, что способствует растяжению белой линии живота. Исследование Blotta R.M. демонстрирует значимую фоновую коллагенопатию у больных ДПМЖ по сравнению с женщинами с нормальной передней брюшной стенкой [78]. Влияние НДСТ на грыжеобразование убедительно доказано в исследовании Федосеева А.В. [61], а близость механизмов формирования ПСГ и ДПМЖ позволяет распространить эти результаты и на больных с диастазом.

Дезорганизации соединительной ткани также способствует табакокурение. В Российской Федерации к нему привержены 59,0 % мужчин и 22,8 %

женщин. В процессе тления табака выделяются агрессивные поллютанты, которые приводят в действие металлопротеиназы соединительной ткани. Это нарушает соотношение фракций коллагена, увеличивая его растяжимость [167].

Таким образом, анализ предрасполагающих факторов позволил выделить значительную популяционную группу, в которой риск формирования ДПМЖ очень высок, что косвенно указывает и на существенный уровень распространенности диастаза.

В патогенезе ДПМЖ необходимо выделить два основных компонента: снижение тонуса мышц передней брюшной стенки и её общее растяжение. Белая линия состоит из соединительной такни, и неспособна активно противодействовать растяжению передней брюшной стенки. Эту задачу выполняют мышцы живота [4, 118]. Деформация миофасциальных структур происходит при несоответствии компенсаторных возможностей передней брюшной стенки (эластичность, тонус) воздействию факторов агрессии (чрезмерные физические нагрузки, избыточное внутрибрюшное давление). Растяжение апоневротических структур приводит к дисбалансу в работе мышц, меняются углы приложения сил их сокращения [147]. Косые мышцы растягивают переднюю брюшную стенку в поперечном направлении, а прямые не могут этому полноценно противодействовать, так как уже расположены в анатомически невыгодной позиции [14]. Поперечные мышцы при отсутствии должной тренированности также не компенсируют происходящие патологические изменения [70]. В итоге, произошедшее смещение прямых мышц живота приводит к их гипотрофии, растяжению в поперечном и продольном направлениях [147]. Дисфункция мускулатуры увеличивает нагрузку на белую линию, что усугубляет ДПМЖ, формируется «порочный круг». Потеря передней брюшной стенкой каркасной функции приводит к поясничному гиперлордозу и компенсаторному гипертонусу m. erector spinae [5]. Дополнительная нагрузка на позвоночный столб и мышцы спины проявляется люмбалгией [151]. Кроме того, ДПМЖ тяжелой степени может сопровождаться ограничениями движений туловища. Таким образом, степень миофасциальной

деформации во многом определяет клиническую картину. Проявлением ДПМЖ может быть как умеренный косметический дискомфорт, так и потеря трудоспособности [27, 147, 151].

Пациенты с ДПМЖ могут отмечать дискомфорт, различные по интенсивности и характеру боли преимущественно в эпи-, мезогастрии, а иногда в спине, ощущение тяжести в животе, диспепсические явления (тошнота, метеоризм, запоры) или не предъявлять жалоб [27, 49, 151]. Выраженность симптоматики зависит от степени ДПМЖ и продолжительности заболевания. В исследованиях Баркова Б.А. (1958 г.) рентгенологически доказаны явления спланхноптоза у больных с выраженным ДПМЖ (II и III вид по Баркову Б.А.) с развернутой клинической картиной [5]. Уровень болевого синдрома в основном определяется степенью дисгармоничности работы мышц брюшного пресса и спины [151]. Необходимо отметить, что ведущими жалобами женщин с ДПМЖ после беременности, относящихся к одной из наиболее приверженных к лечению групп больных, являются косметический дискомфорт и неудовлетворенность функциональным состоянием передней брюшной стенки [103, 117, 179]. В этом контексте нельзя не учитывать значимость эстетической составляющей лечения ДПМЖ.

Обследование больного на предмет ДПМЖ традиционно необходимо начинать с осмотра. Дугообразное выпячивание передней брюшной стенки будет выявляться в положении стоя практически всегда, в том числе и на начальных стадиях ДПМЖ. При прогрессировании диастаза тонус передней брюшной стенки теряется полностью, формируется «отвислый» живот [49].

В клинической практике основным диагностическим критерием ДПМЖ является появление килевидного выпячивания по срединной линии передней брюшной стенки при её напряжении [49]. Оценить этот симптом позволяет сокращение мышц брюшного пресса, для чего больной должен лёжа на спине несколько приподнять голову и надплечья. Диагностический тест по выявлению килевидного выпячивания является скрининговым, но не будет показательным

при компенсированных формах ДПМЖ (минимальное расхождение прямых мышц или их хорошая тренированность). Не выявленный фоновый ДПМЖ у больных первичными срединными грыжами передней брюшной стенки будет причиной выбора не самой оптимальной хирургической тактики [124, 167]. Важным диагностическим тестом является способность пациента втягивать переднюю брюшную стенку (что демонстрирует функциональные возможности поперечных мышц живота). С прогрессированием заболевания пациент утрачивает эту возможность совсем.

Основным объективным критерием диагностики ДПМЖ является увеличение расстояния между прямыми мышцами живота (ПМЖ) в их расслабленном состоянии [2, 5, 72]. Именно непосредственное измерение ширины белой линии определяет корректность поставленного диагноза. Однако, используя лишь физикальные методы и измерительную ленту, это далеко не всегда можно сделать точно, в частности, у больных ожирением. Выявить корректную ширину диастаза позволяют лучевые методы диагностики (УЗИ, МСКТ, МРТ). Подвести итог по полученным объективным данным позволит выбор подходящей классификации ДПМЖ.

Систематизировать больных с ДПМЖ можно по этиологическому принципу, по локализации диастаза и по степени расхождения ПМЖ. Построенная по этиологическому принципу классификация Nahas F.X. (2001 г.) является, по сути, алгоритмом выбора абдоминопластики в соответствии с типом ДПМЖ [143]. Эта система для использования в общехирургической практике не подходит, так как этиопатогенез – не решающий фактор выбора варианта операции. Поэтому классификация Nahas F.X. представляет скорее академический интерес, чем практический.

Локализация диастаза относительно пупочного кольца и его протяженность являются определяющими для пластической хирургии, так как это важно для выбора метода коррекции нарушения. В связи с этим получила распространение классификация Rath A.M. (1996 г.), построенная на вариативности

нормальной ширины белой линии в зависимости от уровня измерения и возраста больного [158]. Эта классификация основана на экспериментальном исследовании биологических моделей (трупов), целью которого было изучить механические параметры (упругость, эластичность, прочность) тканей белой линии в зависимости от её ширины и возраста человека. Выявленные значения ширины нормальной белой линии были приняты за пограничные. Расстояние между ПМЖ более табличных величин следует считать отклонением от нормы и расценивать как заболевание, исходя из концепции Rath A.M.

Beer G.M. (2009 г.) сформулированы критерии постановки диагноза ДПМЖ, которые базируются на суждении о нормальной ширине белой линии на разных уровнях [72]. Целью исследования было изучить параметры нормальной анатомии передней брюшной стенки. Были обследованы 150 нерожавших женщин, результаты научной работы признаны и широко используются в клинической практике в странах Америки и Европы. Критерии Beer G.M. не позволяют разделить больных ДПМЖ на группы, что несколько ограничивает их применение.

Систематизацию больных ДПМЖ также изучали российские хирурги. Больший акцент сосредоточен на степени расхождения прямых мышц живота и тонусе передней брюшной стенки в целом. В доступной литературе найдены работы по ранжированию ДПМЖ Аскерханова Р.П. и Баркова Б.А. [2, 49]

В основу классификации Аскерханова Р.П. (1962 г.) положена идея о том, что тяжесть ДПМЖ определяется шириной белой линии. Для получения корректного результата измерение необходимо производить в расслабленном состоянии передней брюшной стенки на расстоянии 3 см выше пупочного кольца (табл. 1) [2].

Таблица 1 – Классификация ДПМЖ Аскерханова Р.П.

Степень ДПМЖ	Расстояние между прямыми мышцами живота в расслабленном состоянии, мм
I	22–50
II	51–80
III	>80

Использование классификации Аскерханова Р.П. даёт возможность ранжировать больных. Степень диастаза соотносится с клинической картиной, выраженностью предъявляемых больным жалоб. Однако строгие числовые критерии разделения больных по степени тяжести не позволяют учесть индивидуальные антропометрические параметры пациента. Этот дефицит компенсируют классификации, основанные на оценке клинической картины и локального статуса в целом, в частности, система ранжирования ДПМЖ Баркова Б.А. (1962 г.) [5].

Классификация Баркова Б.А. очевидно больше всего подходит для клинического применения, но отсутствие чётких критериев исключает её использование в исследованиях. Основной причиной является субъективность и значительная вариативность интерпретации учитываемых в ней критериев.

Проблема систематизации ДПМЖ остается нерешенной до настоящего времени, что доказывается формированием в 2019 г. рабочей группы под эгидой германского и международного герниологических обществ (German Hernia Society (GHS) и The International Endohernia Society (IEHS)). В результате их деятельности был создан рабочий вариант классификации ДПМЖ, включающий более 8 групп критериев [160]. Предложенная Reinpold W. и соавторами классификация очень подробна и в большей степени предназначена для научных исследований. В клинической практике целесообразно применение отдельных её пунктов.

Таким образом, общепризнанных диагностических критериев ДПМЖ и рекомендаций к ранжированию больных нет. Основываясь на патофизиологии и клинических проявлениях, можно заключить: ДПМЖ – патологическое состояние, причиняющее косметический и (или) функциональный дискомфорт больному, вызванное растяжением и истончением белой линии живота.

При обследовании больных ДПМЖ инструментальные методы диагностики используются для уточнения и подтверждения диагноза. Основой их задачей является визуализировать в аксиальной плоскости переднюю брюшную стенку. Наиболее оправдано клинически и экономически использование УЗИ. Однако могут быть также применены МСКТ и МРТ. Преимущества ультрасонографии известны: мобильность, относительная простота, отсутствие лучевой нагрузки и инвазии, умеренная стоимость. Корректную ширину белой линии можно получить, измерив расстояние между медиальными краями ПМЖ на 3 см выше пупочного кольца линейным датчиком в В-режиме, при этом передняя брюшная стенка должна быть расслаблена [2, 72]. Методом непосредственной оценки функционального состояния мышц является электромиография [56]. Однако, ультрасонография позволяет исследовать состояние мышц передней брюшной стенки, так как объём (толщина) мышечной ткани соотносится с силой и трофикой мышц, соответственно, подходит для оценки их функционального состояния. Кроме того, ультрасонографическая регистрация толщины ПМЖ была успешна использована с этой целью в других исследованиях [165, 172]. Нормальная толщина ПМЖ по данным Жебровского В.В. составляет (10,6±0,6) мм [27]. В исследовании Лечиева И.У. получены сопоставимые данные: толщина ПМЖ у мужчин находится в пределах (10,5±0,8) мм, а у женщин – (8,9±0,1) мм [41]. Кроме того, УЗИ позволяет попутно комплексно обследовать переднюю брюшную стенку (паховые промежутки, пупочное кольцо, спигелиевая линия) и органы брюшной полости.

МСКТ и МРТ дают наиболее достоверные сведения о состоянии передней брюшной стенки [23, 51], им в меньшей мере свойственна

операторозависимость, чем УЗИ. Недостатками обоих методов являются: относительно высокая стоимость одного обследования; стационарность; возможен субъективный дискомфорт для больного (длительное неподвижное положение, интенсивный шум, ограниченное замкнутое пространство). Кроме того, применение МСКТ сопровождается лучевой нагрузкой, что оправдано и целесообразно при обследовании пациентов с ДПМЖ и большими вентральными грыжами, но не с малыми и средними ПСГ [51].

1.2 Взаимосвязь диастаза прямых мышц живота и первичных срединных грыж передней брюшной стенки

Общность этиологии ПСГ передней брюшной стенки и ДПМЖ общепризнана [27, 49, 147]. И в том, и в другом случае основным производящим фактором является повышение внутрибрюшного давления на фоне ослабленности передней брюшной стенки. Эта важная общая черта позволяет использовать опыт изучения и лечения первичных срединных грыж передней брюшной стенки в отношении ДПМЖ и наоборот.

Белая линия живота (linea alba) претерпевает патологические изменения как при ПСГ, так и при ДПМЖ. В исследованиях анатома Дёшина А.А. (1902 г.) отмечена важность индивидуальных различий морфогенеза белой линии для патогенеза срединных грыж [22]. Ученый предлагает разделить белые линии живота на 2 типа: 1) белая линию сформирована из сухожильных волокон, тесно прилегающих друг к другу, образуя гладкую структуру; 2) белая линия содержит различной величины промежутки между волокнами, её образующими. Так, по мнению Дёшина А.А., предиктором формирования ПСГ и ДПМЖ является именно второй тип строения белой линии. В современных исследованиях выявляют схожие факторы, приводящие к ДПМЖ и ПСГ. Учёные, изучающие эту проблему, указывают на значимость особенностей морфологии linea alba на разных уровнях [59, 69, 168]. В эпигастральной области соединительнотканные волокна перитенония (оболочка сухожилия), в основном имеют поперечное

направление, и реже продольное, переплетаясь между собой. Здесь доля коллагеновых волокон значительно больше, чем эластических. Переплетение волокон организовано наиболее сложно, они разветвляются, переходят из одного слоя в другой, образуя надежную структуру. Такое строение белой линии минимизирует риск её патологического растяжения и формирования ДПМЖ и ПСГ в эпигастрии. Коллагеновые волокна также являются основной составляющей мезогастральной части белой линии. Однако направлены они продольно. Эта анатомическая зона наименее устойчива к механическим воздействиям (растяжение, разрыв, расслоение), что обусловлено мембранозным строением и относительно малой толщиной. Дополнительные слабые места создают артерии, перфорирующие белую линию (наиболее выражены параумбиликально). Ниже дугообразной линии доля коллагеновых волокон снижается, диаметр их также становится меньше. Однако расстояния между волокнами тоже становится меньше, а направление снова переходит в поперечное. Строение белой линии ниже пупочного кольца не исключает формирования там грыжевых выпячиваний и ДПМЖ, но на этом уровне она более устойчива к нагрузкам, чем в мезогастрии; значительную часть воздействий компенсируют близко расположенные друг к другу ПМЖ. [35]

Тоскин К.Д., Жебровский В.В. (1990 г.) утверждают, что в формировании ПСГ первичным является расширение и растяжение белой линии, из-за чего в ней образуются «…анатомические неустройства в виде ромбовидных щелей…» [57]. Следующий за этим процесс образования грыжи описан многократно: формируется предбрюшинная липома, перерастающая в скрытую эпигастральную грыжу (hernia epirastrica occulti), а за тем и в истинное грыжевое выпячивание [57]. Гиреев Г.И. в своих исследованиях аргументирует важность физиологического состояния ПМЖ для устойчивости передней брюшной стенки к повреждающим факторам [15]. При декомпенсации работы мышц, нагрузка перераспределяется на апоневротические структуры (влагалища прямых мышц, белую линию), оказываясь для них чрезмерной. Происходит повреждение безмышечных

компонентов передней брюшной стенки под воздействием высокого внутрибрюшного давления и «…тяги боковых мышц живота…» [26], что приводит к формированию ДПМЖ и уже вслед за этим грыжевого выпячивания.

Клинические данные подтверждают патофизиологические гипотезы: так, ДПМЖ выявляется у 45–60 % пациентов, обращающихся к хирургу по поводу ПСГ, причем, как правило, эффективно только одномоментное хирургическое лечение заболеваний, а изолированная герниопластика приводит к более чем 30 % рецидивов. [27, 124, 167]. Таким образом, ПСГ на фоне ДПМЖ необходимо расценивать как единую проблему передней брюшной стенки, требующую симультанного подхода в лечении.

Величина грыжи – одна из основных её характеристик, что привело к созданию различных классификаций на основе этого признака. Европейское общество герниологов (European Hernia Society, EHS) предлагает ранжировать пациентов, опираясь на точное измерение диаметра грыжевого дефекта и его локализацию [140]. У этой классификации есть свои положительные и отрицательные стороны. Она удобна для объективной оценки размера грыжи, особенно при измерении параметров инструментальными методами (УЗИ, МСКТ). В дальнейшем легко производить учёт, статистическую обработку собранных данных, но существуют и негативные моменты. Эта классификация не учитывает объем грыжевого выпячивания, который может значительно варьировать при одном и том же диаметре грыжевых ворот. Кроме того, в одну классификационную категорию попадают все пациенты с большими грыжевыми выпячиваниями (ширина грыжевых ворот больше 4 см). Как следствие, не учитываются различия клинической картины, состояния пациентов, что при значительных объемах ПСГ влияет исход лечения [153]. Конечно, гигантские и обширные первичные грыжевые выпячивания встречаются не часто. Ими можно пренебречь в классификации, но не в клинической практике. Всё это учитывает классификация Тоскина К.Д. и соавторов (1990 г.), сформулированная для послеоперационных грыж, но много лет успешно используемая и для первичных [57].

Таким образом, ПСГ часто возникают на фоне ДПМЖ. Этот факт определяет особенности диагностики и тактику последующего лечения, так как сочетание ДПМЖ с ПСГ является абсолютным показанием к операции.

1.3 Методы лечения больных первичными срединными грыжами на фоне диастаза прямых мышц живота

ДПМЖ не является истинным грыжевым выпячиванием, соответственно, нет абсолютных медицинских показаний для оперативного вмешательства у больных с изолированным диастазом, что поддерживает интерес пациентов к консервативным методам его коррекции. Исследования эффективности лечебной физкультуры у пациентов с ДПМЖ свидетельствуют об уменьшении расстояния между прямыми мышцами живота в напряженном состоянии на фоне терапии [66, 119, 179, 183]. Одним из вариантов является программа J. Tupler, которая уже более 20 лет успешно применяет систему упражнений Tupler Technique [91]. Исследования, оценивающие эффективность этого метода, регулярно рассматриваются на съездах Американского Герниологического Общества (American Hernia Society). Кроме того, программа Tupler Technique официально была представлена на всемирной конференции герниологов в Милане (2015 г.). Нерандомизированное исследование демонстрирует доказательно лучшие результаты применения системы упражнений J. Tupler у женщин после беременности по сравнению с контрольной группой: расстояние между ПМЖ в сокращенном состоянии уменьшилось в 4 раза [70]. Длительность программы 18 недель, за это время происходит постепенная тренировка мышц брюшного пресса, начиная с поперечной мышцы живота. Первые 6 недель это исключительно щадящие нагрузки (прогулки, велотренажер). На этом этапе неспецифические физические упражнения призваны обеспечить возвращение тонуса поперечной мышцы живота, что является определяющим в поддержании физиологической формы передней брюшной стенки. Далее программа подразумевает интенсивные

физические нагрузки и применение бандажей для достижения значимого стабильного эффекта компенсации ДПМЖ за счёт гармоничной работы мышц.

С результатами неинвазивного лечения ДПМЖ нельзя не считаться, врачи лечебной физкультуры добиваются улучшения качества жизни пациентов и увеличения удовлетворенности внешним видом передней брюшной стенки. Однако фактически существующее расширение белой линии этими способами ликвидировать нельзя, что может сказаться на отдаленном результате. Исследования методов лечебной физкультуры основаны на наблюдении женщин с диастазом типа A и B по Nahas (на фоне беременности), возможность экстраполировать эти результаты на пациентов с ДПМЖ типа C и D сомнительна. Кроме того, по данным Emanuelsson P., 87% пациентов не удовлетворены эффектом физиотерапевтических программ в связи с сохранением выпячивания и функциональных ограничений передней брюшной стенки [103].

Консервативный метод лечения (лечебная физкультура) является предпочтительным для женщин с ДПМЖ типов A и B по Nahas, готовым к длительным, систематическим, интенсивным физическим нагрузкам, а также для больных, категорически не приемлющих оперативное вмешательство. Также очевидна целесообразность применения физиотерапевтических методов в комплексе с хирургическими.

В настоящее время хирургическая операция – это единственный способ полностью ликвидировать ДПМЖ. Однако показания для оперативного вмешательства по поводу ДПМЖ относительные. Ущемления органа брюшной полости в диастазе быть не может, соответственно, прямого риска развития жизнеугрожающих осложнений нет. Наиболее часто ДПМЖ протекает с маловыраженной симптоматикой или вовсе без клинических проявлений. По данным Тальмана И.М. и Крымова А.П. менее 5 % пациентов даже со сформировавшимися грыжами белой линии отмечали хоть какие-либо симптомы [37]. Однако эти исследования включали исключительно молодых мужчин. В то же время, длительно существующий ДПМЖ 3-й степени по Аскерханову Р.П. или 3-го

вида по Баркову Б.А. приводит к серьезной дезорганизации мышечно-апоневротических структур передней брюшной стенки, а затем к патологическому перераспределению нагрузки на опорно-двигательный аппарат. Такие варианты ДПМЖ осложняются искривлением позвоночного столба, в частности, формированием поясничного гиперлордоза, что сопровождается интенсивным болевым синдромом, ограничением подвижности, вплоть до потери трудоспособности. Поэтому показанием для оперативного лечения изолированного ДПМЖ являются функциональные ограничения, боли и (или) неудовлетворенность пациента внешним видом передней брюшной стенки.

Показания к операции при изолированном диастазе не абсолютны, так как ДПМЖ не приводит к жизнеугрожающим осложнениям. Хирургическое лечение ДПМЖ без сопутствующей срединной грыжи целесообразно лишь при соблюдении ряда условий [87, 135, 151, 177]:

1) возможность пациента полноценно осознать риски и последствия предлагаемого оперативного вмешательства;
2) приверженность больного к оперативному методу лечения;
3) минимальный коморбидный фон, соответственно, умеренный риск оперативно-анестезиологического пособия (ASA I–II);
4) отсутствие в планах беременностей;
5) стойкая компенсация хронических заболеваний, служащих факторами риска развития ДПМЖ (ХОБЛ, БА, морбидное ожирение, СРК, хроническая ишурия);
6) функциональные ограничения, боли и (или) неудовлетворенность пациента внешним видом передней брюшной стенки.

Представленные выше обобщенные рекомендации по тактике лечения изолированного ДПМЖ во многом совпадают с Шведскими Национальными Рекомендациями (Swedish National Guidelines) [87], которые являются единственными опубликованными на данный момент. Однако, Carlstedt A. и соавторы указывают на необходимость курса физиотерапии (минимум 6 месяцев) перед

принятием решения о целесообразности операции. Этот подход может быть применен для женщин с ДПМЖ после беременности, но вероятно неэффективен для пациентов с другими типами диастазов и невозможен для больных с тяжелыми, декомпенсированными формами заболевания [103].

Наличие у пациента с ДПМЖ срединной грыжи делает показания к оперативному лечению абсолютными. Сочетание ДПМЖ с ПСГ кардинально меняет тактику хирургического лечени: эффективна только одномоментная ликвидация дефектов, а изолированная герниопластика приводит к более чем 30 % рецидивов [8, 27, 124, 167].

В обзоре проанализированы данные различных исследований, далеко не каждое характеризуется желаемым уровнем достоверности. Для увеличения научной ценности работы, применен методологический индекс для нерандомизированных исследований (Methodological index for non-randomized studies (MINORS)) (см. приложение 1) [175].

Проследить логику эволюции методов оперативного лечения пациентов с ПСГ на фоне ДПМЖ, а также векторы их развития целесообразно в историческом аспекте. У истоков хирургии ДПМЖ стоял Championniere L. (1899 г.), который предложил ликвидировать расхождение ПМЖ двумя рядами вворачивающих швов без вхождения в брюшную полость. Близкий к этому способ описан Koontz D. (1962 г.). Метод заключается в сопоставлении ПМЖ специфическими апоневротическими швами (рис. 1) [14].

Рисунок 1 – Шов по Koontz D. *Источник: Воскресенский В.В., Горелик С. Л. Хирургия грыж брюшной стенки. – М.: «Медицина», 1965. – 61 с.*

Gersuny R. в этот же исторический период предлагал иссекать расширенную белую линию, проникая в брюшную полость, а затем ушить сформированный дефект. Параллельно разрабатывали и дуплицирующие операции. Например, метод Мартынова А.В. (1922 г.) (рис. 2), предполагает выполнение лапаротомии по медиальному краю левой прямой мышцы живота, затем ушивание задних стенок влагалищ ПМЖ между собой, таким образом, ликвидируя диастаз.

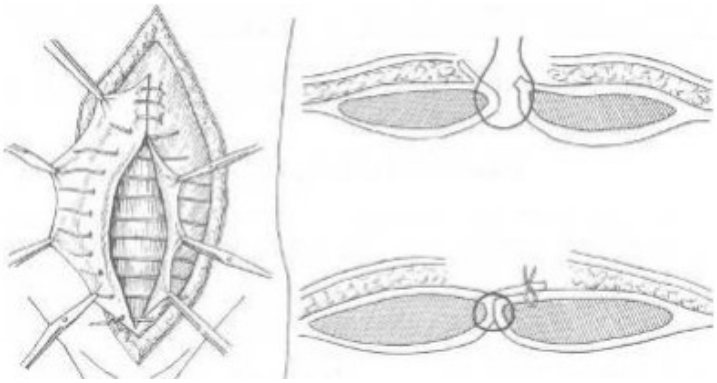

Рисунок 2 – Операция по Мартынову А.В. при расхождении прямых мышц живота. *Источник: Воскресенский В.В., Горелик С. Л. Хирургия грыж брюшной стенки. – М.: «Медицина», 1965. – 60 с.*

Линию шва укрепляют сформированным из расширенной белой линии лоскутом, сшивая его с собственной фасцией левой ПМЖ [14].

Реконструктивные методики (Maydle K., 1886 г.; Напалков Н.И. 1908 г.) начали развивать в этот же исторический период. Обе аутопластические реконструкции начинают с вхождения в ретромускулярное пространство по медиальному краю ПМЖ. Диастаз ликвидируют, ушивая края передних листков влагалищ ПМЖ. Для формирования единого ретромускулярного пространства соединяют швами латеральные края передних листков собственной фасции ПМЖ. Судить о результатах применения и истинной доле рецидивов аутопластических методик конца XIX и первой половины XX века не представляется возможным в связи с отсутствием достоверной информации в доступных литературных источниках.

Современные операции без эндопротеза базируются на реконструкции передней брюшной стенки с созданием дупликатуры. В качестве примера применения пластики собственными тканями стоит обратить внимание на исследования Гиреева Г.И. (1997 г.) и Ranney B. (1990 г.) [15, 157]. Реконструкция передней брюшной стенки происходит путём формирования дупликатуры задних листков собственной фасции ПМЖ. Отсроченные результаты оба автора оценивают через 2 года, рецидивов выявлено не было. Однако широкого распространения эти методы не получили. Сравнимые результаты в исследованиях других авторов не найдены. Вероятной причиной может служить сомнительная возможность соблюдения принципа ненатяжной пластики. Стоит отметить, что MINORS для исследований Гиреева Г.И. и Ranney B. составил 3 балла и 5 баллов (из 16 баллов), соответственно.

Методики устранения ДПМЖ лапароскопическим доступом без реконструкции и установки эндопротеза (исключительно ушивание) также применяли [150, 164, 173, 174]. Эти научные работы основаны на наблюдении от 1 до 37 больных, поэтому судить о достоверности выборок не представляется возможным. Рецидивов авторы не отмечают. В послеоперационном периоде больные

указывали на существенный болевой синдром. Эти методики представляются функционально необоснованными, их эффективность и надежность взывает сомнения (MINORS 4/16).

Ограниченные возможности аутопластических операций привели к внедрению протезирующих герниопластик. Исследование Салахова Х.С. (1991 г.) убедительно демонстрирует необходимость применения эндопротезов. Нагрузка на один шов при пластиках дефектов белой линии собственными тканями составляет (3,1±0,8) кг, а при ликвидации грыж других локализаций (2,6±0,7) кг [50]. Так, операции по поводу пупочной грыжи без сетчатого эндопротеза приводят к рецидивам в 15–40 % наблюдений [27, 92]. Закономерный итог – герниопластика должна быть выполнена с минимальным натяжением сшиваемых тканей, чему способствует применение имплантатов [147], аналогичный принцип следует соблюдать при ликвидации ДПМЖ.

Герниопластики с установкой имплантата над апоневрозом распространены [7, 53, 68, 89, 90, 134]. При этом, ещё Жебровский В.В. и соавторы (1996 г.) сформулировали недостатки таких операций: медленная адаптация тканей к трансплантату; частое образование сером [25]. Эти тезисы подтверждают и более современные исследования. В частности, Angio L.G. и соавторы (2007 г.), применяя методику с размещением эндопротеза над апоневрозом, отмечают возникновение сером в 7 % случаев, однако рецидивов за период наблюдения (2 года) не отмечают (MINORS 8/16) [68]. Mommers E.H.H. (2017 г.), используя схожую методику, указывает на присоединение раневой инфекции в 5,8 % наблюдений, выявление сером у 10,3 % больных, рецидив грыжи у 1,8 % пациентов (MINORS 9/16) [134].

Открытые операции с размещением эндопротеза в экстраперитонеальное пространство (между париетальной брюшиной и задним листком влагалища ПМЖ) широкого не распространены, что вероятно связано с анатомической необоснованностью доступа в столь глубокий слой и дополнительными техническими трудностями при наличии других вариантов. Но Privet B.J. (2016 г.) и

соавторы продемонстрировали возможность использования и этой модификации протезирующей герниопластики, выполнив 173 операции больным ПСГ на фоне ДПМЖ, при этом осложнений не отмечено, рецидивы выявлены в 1,7 % наблюдений, MINORS 4/16 [154].

Реконструкция передней брюшной стенки с размещением сетчатого эндопротеза ретромускулярно распространена широко и общепризнана [23, 54, 64, 86]. Преимущественно используются широкие эндопротезы, которые устанавливаются в объединенное влагалище прямых мышц. Создание общего фасциального футляра для ПМЖ имеет физиологический смысл, маневр позволяет мышцам беспрепятственно сближаться в процессе сокращения, занимая нормальное, функционально выгодное положение. Были попытки модификации этой методики для больных с изолированным ДПМЖ, в частности Дерюгина М.С. предлагала усиливать шов путём ретромускулярного размещения микропористой полиэстеровой ленты, что дало 4 % рецидивов [21] и подтвердило целесообразность применения широких эндопротезов. Эта методика применена в исследованиях Юрасова А.В. (2014 г.), Matei O.A. (2004 г.) [64, 130]. И в том, и в другом исследовании получены хорошие ранние результаты. Послеоперационные осложнения выявлены в 5% наблюдений, лишь у 1% больных они классифицированы как IIIa тип по Clavien-Dindo. Отсроченные результаты этих исследований в доступных источниках не найдены, MINORS 5/16 и 3/16 соответственно. Но результаты применения аналогичной методики представлены в научной работе Алексеева А.К. и соавторов (2004 г.): рецидивов грыж не выявлено [1].

Из всех существующих методов ретромускулярная реконструкция передней брюшной стенки вероятно наиболее обоснована, так как:

1) эндопротез расположен в наиболее безопасной позиции с точки зрения риска инфекционных осложнений, так как отграничен от раны;

2) эндопротез создаёт опору для ПМЖ, усиливая заднюю стенку объединенного ретромускулярного пространства;

3) ПМЖ возвращаются в физиологически выгодную позицию, обеспечивая надежный функциональный результат.

Результаты успешного применения ретромускулярной реконструкции демонстрируют масштабные многоцентровые исследования. Мета-анализ Timmermans L. и соавторов (2014 г.) подтверждает, что наблюдений, осложненных раневой инфекцией области хирургического вмешательства при ретромускулярной реконструкции, меньше по сравнению с надапоневротическими методиками (отношение шансов 2,42) [180]. В процессе рандомизированного исследования Demetrashvili Z. и соавторы выявили 22,1 % и 50,0 % раневых осложнений, 16,9 % и 41 % сером после пластик с ретромускулярным и подкожным расположением сетчатого имплантата соответственно [99], что подтверждает преимущества расположения эндопротеза под ПМЖ. Данных о статистически значимом различии в уровне рецидивов не найдено [99, 180].

Среди пациентов с ДПМЖ большую долю (более 60 %) составляют женщины после родов [49, 117, 137, 163, 181], для которых важно достижение максимального косметического и функционального результата, помимо эффективности и надежности оперативного лечения. Это подтверждается возрастающими требованиями к результатам оперативного лечения и объясняет рост распространенности малоинвазивных методик и интереса к ним хирургического сообщества [10, 11, 133, 152, 161, 73–75, 115, 121, 125, 127, 128]. Уменьшая длину разреза, возникает необходимость применять различные подъемники, ранорасширители, эндоскопическую ассистенцию для обеспечения визуализации. Примером использования элеваторов передней брюшной стенки в малоинвазивной герниологии является методика ELAR (Endoscopic-assisted linea alba reconstruction), предложенная Köckerling F. и соавт. в 2016 г. [121]. Этот вариант ликвидации изолированного ДПМЖ или его сочетания с ПСГ по своей сути повторяет открытые герниопластики по Chevrel J.P. и Белоконева В.И. [53, 89]. Чтобы оценить преимущества и недостатки ELAR, необходимо рассмотреть основные технические особенности операции. Ликвидацию пупочной грыжи производят из

стандартного продольного доступа, огибающего пупочное кольцо и продленного вверх на 2–3 см. Далее при помощи видеоэндоскопического инструментария производят рассечение передних листков влагалищ ПМЖ, обеспечивая визуализацию за счёт элевации надапоневротических структур передней брюшной стенки. Медиальные лоскуты передних листков собственной фасции ПМЖ сшивают между собой, тем самым ликвидируя ДПМЖ, а между латеральными лоскутами фиксируют эндопротез. В итоге имплантат размещен над апоневрозом. Отсроченные результаты (период наблюдения 1 год) применения операций ELAR у 30 пациентов и ранние результаты у 110 больных следующие: 6,4 % раневых осложнений; 4,8 % сером, сохраняющихся по истечении 30-ти дней после операции; 20,8 % наблюдений с хроническим болевым синдромом; рецидивов нет (MINORS 4/16) [121, 122]. Однако исследование Kler A. [120] демонстрирует удручающую статистику применения ELAR, в 90,5 % наблюдений потребовалось повторное вмешательство для устранения осложнения, основным поводом были серомы (80,9 % наблюдений). Таким образом, метод не зарекомендовал себя как воспроизводимый, прослеживается характерный недостаток всех методик onlay – высокий риск формирования сером.

Идеи операций ELAR и Rives-Stoppa [86] были модифицированы Schwarz J., Reinpold W. и Bittner R. в эндоскопически ассистированную ретромускулярную реконструкцию передней брюшной стенки из мини-доступа (Endoscopically Assisted Minimally or Less-open Sublay (EMILOS) Repair) [169]. Авторы предлагают выполнять дугообразный разрез над пупком длиной 5–6 см, из которого производят обработку грыжевого выпячивания, используя стандартные технологии открытой хирургии. Затем формируют единое ретромускулярное пространство, рассекая задние листки влагалищ ПМЖ по линии их перехода в белую линию, при помощи эндоскопического инструментария. Визуализацию производят, применяя удлиненные подъемники и однопортовую эндоскопическую систему (single-port technology). В сформированное единое ретромускулярное пространство размещают эндопротез. В 2019 г. авторы сообщили о 615 наблюдениях

выполнения EMILOS у больных послеоперационными вентральными грыжами и 1074 – ПСГ, прошедших через Германский регистр грыж «Herniamed» [161]. Эффективность и надежность метода, предложенного Reinpold W., очевидны (количество рецидивов менее 0,5 %, осложнений – 1,2 %), так как эта герниопластика по своей сути аналогична ставшей уже классической открытой ретромускулярной реконструкции. Однако авторы в своём исследовании не оценивают косметический результат. Опираясь на доступные данные о технике операции (открытый доступ, значительная тракция краев раны), можно предполагать возникновение косметического дискомфорта, сравнимого с открытой реконструкцией.

Таким образом, операции из мини-доступа с эндоскопической ассистенцией надежны, так как, по сути, повторяют отработанные открытые герниопластики. Их косметический эффект выше, чем традиционных, и внедрение эндоскопических технологий позволяет ожидать улучшение переносимости вмешательства, снижение количества раневых осложнений [135].

Начать обзор эндоскопических герниопластик целесообразно с уточнения существующий терминологии. Применение термина «эндоскопическая герниопластика» является более корректным, так как, используя термин «лапароскопическая герниопластика», остаётся неохваченной целая группа интерстициальных операций (без вхождения в брюшную полость). Развитие эндоскопических технологий в герниологии началось в Соединенных Штатах Америки и Западной Европе, закономерно, что и терминология исходит оттуда.

Лапароскопические методики ликвидации грыжевого дефекта и ДПМЖ различаются по локализации эндопротеза: внутрибрюшинная (Intra-Peritoneal Onlay Mesh (IPOM), чрезбрюшинная интраперитонеальная пластика) и экстраперитонеальная (TransAbdominal PrePeritoneal (TAPP) sublay, чрезбрюшинная экстраперитонеальная пластика). Технология IPOM применима для коррекции ПСГ на фоне ДПМЖ, а также изолированного диастаза [184]. Эта методика реализуется путём установки композитного неадгезивного сетчатого имплантата

непосредственно на пристеночную брюшину. Есть две основные модификации чрезбрюшинных интраперитонеальных пластик: с ушиванием дефектов передней брюшной стенки (IPOM Plus) и без их ушивания (IPOM). Для ликвидации ПСГ на фоне ДПМЖ методом TAPP лапароскопически мобилизуют ретромускулярные пространства, затем выполняют пластику дефектов апоневроза и устанавливают эндопротез в предбрюшинную позицию, то есть целостность париетальной брюшины восстанавливают [96, 144]. Эта методика оправдана при послеоперационных грыжах, когда без вхождения в брюшную полость выполнить герниопластику невозможно.

IPOM применяют широко из-за её умеренной технической сложности, однако результаты не вполне приемлемы. Так, проанализированные литературные источники указывают на отсутствие рецидивов, инфекционных осложнений области хирургического вмешательства, однако 10 % больных отмечали существенный болевой синдром в период до 6 месяцев после вмешательства, а у 3 % пациентов боль приобрела хронический характер [150, 164, 173, 184]. Кроме того, были единичные наблюдения формирования троакарных грыж. Необходимо отметить, что IPOM, особенно без ушивания дефектов апоневроза, не позволяет восстановить функционально выгодную позицию ПМЖ. Эффект пластики обеспечивает широкий имплантат, который распределяет внутрибрюшное давление, снижая его воздействие на белую линию живота. Это создаёт условия для уменьшения выпячивания. Выполняя IPOM Plus, ПМЖ сближают без предварительной мобилизации, что закономерно приводит к существенному натяжению тканей, а значит увеличивает послеоперационный болевой синдром. Кроме того, стоимость неадгезивных имплантатов с материалами для их фиксации выше, чем непокрытых полипропиленовых эндопротезов. MINORS в исследованиях результатов лечения больных ПСГ на фоне ДПМЖ методикой IPOM составил от 5-ти до 9-ти баллов из 16 баллов.

В последние годы в хирургическую практику лечения пациентов с ПСГ на фоне ДПМЖ успешно входят эндоскопические герниопластики

(интерстициальные), которые не подразумевают вхождения в брюшную полость. В этой группе выделяют два основных типа операций: Endoscopic onlay plasty и extended-view Totally ExtraPeritoneal (eTEP) patch plasty.

Эндоскопические герниопластики с надапоневротическим размещением эндопротеза (onlay) применяют уже более 20 лет [79, 104], однако их распространение нельзя назвать широким [73, 94, 115]. Основная причина этого заключается в высокой частоте формирования послеоперационных сером (23–27 % наблюдений), которые нуждаются в продолжительном (3 месяца и более), инвазивном лечении [73, 94, 115]. Частота рецидивов грыжевого выпячивания и ДПМЖ после эндоскопических onlay пластик составляет 2 %, MINORS 11/16.

Технология TEP изначально применена для ликвидации паховых грыж. Эта методика подразумевает формирование искусственной экстраперитонеальной полости в паховой области. Недостатками TEP являются: малый, без возможности расширения, объём пространства для манипуляций; ограничение вариантов изменения расстановки портов; значительные сложности продолжения операции после непреднамеренной перфорации париетальной брюшины и карбоксиперитонеума. Минимизировать вышеперечисленные недостатки позволил расширенный экстраперитонеальный доступ (extended-view TEP или eTEP) [97]. Его суть состоит в возможности создания доступа к преперитонеальному слою из любой точки в проекции ПМЖ через ретромускулярное пространство. Тем самым eTEP обеспечивает большие объём и площадь для операционного приёма, позволяет выбирать оптимальную локализацию портов. Применение доступа eTEP даёт возможность выполнять реконструкцию передней брюшной стенки с ретромускулярной (экстраперитонеальной) установкой сетчатого эндопротеза для ликвидации дефектов белой линии живота, что объединяет преимущества открытой операции Rives-Stoppa и эндоскопических методик. Эти вмешательства получили в англоязычной литературе наименование eTEP Sublay или eTEP Rives-Stoppa [74, 127, 144].

Первое сообщение о выполнении эндоскопической экстраперитонеальной

реконструкции (ЭЭР) доступом eTEP при срединных грыжах передней брюшной стенки было в 2002 году [133]. Miserez M. и соавторы опубликовали приемлемые результаты (1 случай рецидива; период наблюдения 5,5 месяца). Результаты последующего опыта применения eTEP при сочетании ПСГ с ДПМЖ опубликованы только в 2018 году [74, 85]. Исследование Belyansky I. [74] несколько популяризировало метод, и eTEP у больных ПСГ на фоне ДПМЖ начали внедрять в хирургическую практику в разных странах. В настоящее время применение ЭЭР нельзя назвать широко распространённым, однако прослеживается тенденция к увеличению интереса герниологического сообщества к эндоскопическим интерстициальным операциям (растёт количество публикаций, тематических съездов и конференций) [71, 75, 115, 127, 128, 152, 156]. Результаты ЭЭР у различных авторов различаются в исследованиях, построенных на смешанных выборках (первичные и послеоперационные грыжи), и включающих начальный этап кривой обучения, где можно наблюдать значительное количество осложнений (до 10 %), рецидивов (до 4,8 %) [71, 156]. В работах хирургов со значительным опытом (более 120 операций), результаты успешны (повторные операции потребовались в менее 2,5 % наблюдений, рецидивы зафиксированы у 1,5 % больных) [128, 152]. ЭЭР также входит в практику отечественной хирургии. Результаты Бурдакова В.А. и соавторов (с 2016 г.) необходимо признать весьма успешными, несмотря на включение в исследование ещё на начальных этапах кривой обучения пациентов как с первичными, так и с послеоперационными грыжами – рецидивов грыж не отмечено (n=100; медиана наблюдения 10,4 месяца) [10, 11]. Авторы указывают на следующие осложнения послеоперационного периода: кровотечение в ретромускулярное пространство (1 наблюдение, потребовавшее повторной операции); серома грыжевого мешка в 2-х наблюдениях (купированы пункционно в течение 2-х месяцев); инфицирование троакарной раны (1 наблюдение); хронический (более 6 месяцев) болевой синдром (2 пациента) [10, 11]. Относительно медленное внедрение eTEP в общехирургическую практику лечения больных ПСГ на фоне ДПМЖ, по-видимому, связано со

значительным количеством технических нюансов и особенностей подготовки к вмешательству. Так, для успешного выполнения ЭЭР необходимо специфическое обеспечение операционной и индивидуальное планирование каждого вмешательства (в ряде случаев с предоперационной разметкой под контролем УЗИ). Особенности техники манипуляций в ограниченном пространстве, отсутствие привычных анатомических ориентиров создают относительные (но вполне преодолимые) сложности на этапах освоения методики, а первый неудачный опыт интерстициальных операций отталкивает многих хирургов от дальнейшего изучения ЭЭР. Обоснованная детализированная методология, очевидно, позволит снизить влияние опыта на воспроизводимость эндоскопической реконструкции доступом eTEP, а также уменьшить уровень осложнений, повторных операций, рецидивов.

Существенным фактором, технически осложняющим операции доступом eTEP с установкой сетчатого эндопротеза sublay (ЭЭР) при больших ДПМЖ и ПСГ, является значительное натяжение сшиваемых тканей. Эта особенность характерна и для открытых герниопластик, но при эндоскопических пособиях дополнительную нагрузку в момент формирования шва создаёт давление нагнетаемого газа. Необходимо подчеркнуть важность выявления пациентов с высокой вероятностью дефицита пластического материала на этапе предоперационного планирования. Для этого в хирургии больших вентральных грыж разработаны достоверные методики, основанные на вычислении соотношения объёмов брюшной полости и грыжевого мешка по данным МСКТ [24, 54, 178]. Однако у больных с диастазами 3-й степени по Аскерханову Р.П. даже с малыми или средними грыжами при попытке реконструкции передней брюшной стенки вероятен дефицит пластического материала. Путей решения обозначенной проблемы в хирургии больших вентральных грыж разработано несколько:

1. Предоперационная подготовка;
   a. предоперационный прогрессивный пневмоперитонеум [67, 131, 185];

б. предварительное введение в мышцы передней брюшной стенки ботулотоксина А [102, 187];

в. комбинированное применение пневмоперитонеума и ботулотоксина А [83];

2. Оперативные методики;

а. Сепарационная пластика передней брюшной стенки;

б. Коррекция передней брюшной стенки;

в. Установка композитного покрытого эндопротеза в позицию inlay.

Не все обозначенные методики будут оптимальными для пациентов с ПСГ на фоне ДПМЖ. В частности, применение прогрессивного предоперационного перитонеума связано с высоким риском осложнений [109, 114, 139, 159]. Методика инвазивна и, вероятно, оправдана исключительно для больных гигантскими послеоперационными грыжами. Использование ботулотоксина А для подготовки к операции пациентов с ПСГ на фоне ДПМЖ требует предварительного изучения, так как на практике не применялось, но теоретически возможно.

Применение оперативной методики, позволяющей компенсировать дефицит пластического материала, является основным признанным тактическим решением обозначенной проблемы [23, 24, 51, 129, 146, 147, 182]. В задачи данного исследования не входит детальное изучение вопроса выбора каждой из них (сепарационные пластики, коррекция передней брюшной стенки). Однако, учитывая первоначальный доступ в ретромускулярное пространство, при ЭЭР оправдана задняя сепарационная пластика TAR (Transversus Abdominis muscle Release), предложенная в 2012 г. Novitsky Y.W. и соавт. [146], а именно её эндоскопический вариант – eTEP TAR [129]. Кроме того, решение о необходимости TAR может быть принято интраоперационно: после выполнения этапа мобилизации можно без дополнительной подготовки приступить к задней сепарации. Дополнение эндоскопической реконструкции задней сепарацией разрешает сохранить принцип пластики sublay, а также значительно расширяет возможности метода, позволяя ликвидировать большие послеоперационные, боковые грыжи и

дефекты спигелиевой линии. В ситуации, когда по каким-либо причинам выполнение TAR невозможно (противопоказано пролонгирование эндотрахеальной комбинированной анестезии с ИВЛ, например у больных с морбидным ожирением; отсутствует необходимый опыт операционной бригады), вариантом завершения операции может стать установка композитного эндопротеза с покрытием без полного его отграничения от органов брюшной полости.

Таким образом, анализ современной литературы позволяет утверждать, что реальная распространенность ДПМЖ в популяции высока, особенно среди лиц с грыжами передней брюшной стенки (до 60 %) и женщин после родов (до 70%). Однако клинически выраженный изолированный диастаз, требующий хирургической коррекции, встречается редко. В основном эти наблюдения относились к послеродовым формам ДПМЖ, когда консервативные методы лечения (лечебная физкультура) оказались неэффективны. Вариантов операций при ПСГ на фоне ДПМЖ множество, как традиционных открытых, так и малоинвазивных. Единого стандарта выбора вмешательства нет, однако очевидна целесообразность одномоментной ликвидации грыжи и диастаза. Среди открытых методик наиболее надёжной признана ретромускулярная реконструкция передней брюшной стенки. Её малоинвазивным аналогом является ЭЭР. Полагаем, что эта методика имеет преимущества по косметическому результату, легче переносится пациентом по сравнению с открытой операцией, что делает внедрение и исследование ЭЭР чрезвычайно актуальным.

ГЛАВА 2
МАТЕРИАЛЫ И МЕТОДЫ ИССЛЕДОВАНИЯ

2.1 Общая методология исследования

Научная работа выполнена на кафедре общей и специализированной хирургии факультета фундаментальной медицины ФГБОУ ВО «МГУ имени М.В. Ломоносова» на базе хирургического отделения ЧУЗ «ЦКБ «РЖД-Медицина» в 2018–2019 гг. В исследование включено 93 клинических наблюдения пациентов с ПСГ на фоне ДПМЖ. Больные оперированы одним коллективом хирургов (4 хирурга с различным стажем работы от 2-х лет до 41-го года) с соблюдением единой техники операций и применением сбалансированной комбинированной анестезии с искусственной вентиляцией легких.

Критериями включения больных в исследование являлось наличие клинически и инструментально подтвержденной ПСГ на фоне ДПМЖ, а также их добровольное информированное согласие на использование данных в работе.

Критериями исключения являлись: возраст до 18 лет, системные заболевания соединительной ткани (системная красная волчанка, склеродермия и др.); онкологические заболевания; госпитализация по экстренным показаниям, в том числе с ущемлением грыжи; отсутствие согласия больного на использование его данных в работе.

Все пациенты получали исчерпывающую информацию о существующих методах лечения больных ПСГ на фоне ДПМЖ, о возможных последствиях, исходах и осложнениях каждого из них. Больным разъясняли риски отказа от оперативного лечения и недостатки изолированной герниопластики без ликвидации ДПМЖ. После проведенной беседы пациенты подписывали информированное согласие на хирургическое лечение и участие в исследовании в соответствии с Хельсинкской декларацией (Хельсинки, Финляндия, 1964 г.).

Совершенствование методов лечения больных ПСГ на фоне ДПМЖ актуально, в связи с чем было решено изучить и внедрить относительно новую технологию ЭЭР [10, 71, 74, 127, 152, 156], так как существующие исследования только косвенно показывают её преимущества относительно признанной и надежной открытой ретромускулярной реконструкции передней брюшной стенки [8, 86, 99, 180]. Для выявления достоинств и недостатков ЭЭР исследование было построено по принципу проспективного сравнения клинических результатов применения этих методик. Операции не отличаются по своей сути, что позволило предположить такую же эффективность эндоскопической реконструкции, как открытой. Кроме того, ЭЭР теоретически сопровождается меньшей травмой передней брюшной стенки, чем её открытый аналог, что дало возможность ожидать лучшей переносимости вмешательства для больного.

В 2018 году, планируя внедрение новой специфической технологии (ЭЭР), начали формировать контрольную группу. В неё было включено 48 больных ПСГ на фоне ДПМЖ, перенесших открытую реконструкцию передней брюшной стенки с ретромускулярным размещением сетчатого имплантата. Одновременно шла подготовка к внедрению ЭЭР, её осуществление стало возможным в 2019 году, когда все особенности вмешательства были учтены. С этого момента все больные ПСГ на фоне ДПМЖ оперированы эндоскопически (ЭЭР). Так, в период с 2019 года по 2020 год была сформирована исследуемая группа, в которую вошли 45 больных. Таким образом, часть больных включены в исследование ещё на этапе освоения ЭЭР, что ставит исследуемую группу в более «жёсткие» условия по сравнению с контрольной.

Вариант перенесенной операции (ЭЭР или открытая ретромускулярная реконструкция передней брюшной стенки) послужил единственным фактором формирования групп.

Медиана наблюдения в группе исследования составила 14 месяцев (8–18 месяцев), в контрольной группе – 25 месяцев (20–32 месяца).

2.2 Методика предоперационного обследования больных первичными срединными грыжами на фоне диастаза прямых мышц живота

Все пациенты, включенные в исследование, обследованы амбулаторно по стандартному протоколу в объеме: общеклинические анализы крови и мочи; биохимический анализ крови (глюкоза, общий белок, общий билирубин, аланин-аминотрансфераза, аспартат-аминотрансфераза, калий, натрий, креатинин, мочевина); коагулограмма; исследование крови на маркеры вирусных гепатитов В и С, вируса иммунодефицита человека, сифилиса; группа крови и резус-фактор; электрокардиография (ЭКГ); рентгенография органов грудной клетки; УЗИ органов брюшной полости; ЭГДС; консультации врача-терапевта, анестезиолога-реаниматолога. Спектр обследования расширяли при необходимости уточнения коморбидного статуса больного (ЭХО-КГ, СМАД, холтеровское мониторирование ЭКГ, ФВД; исследование уровня гликированного гемоглобина, С-пептида; консультации специалистов). Кроме стандартного обследования, до и после операции производили оценку качества жизни по шкале Quality of Life (EuraHSQoL), предложенной EHS (European Hernia Society) [142], включающей в себя три блока вопросов. Задача первого – оценить уровень боли в области грыжевого выпячивания или оперативного вмешательства (0–30 баллов). Вопросы второго призваны выявить степень ограничения активности вследствие грыжевого выпячивания или операции (0–40 баллов). В третьем блоке пациенты указывают уровень косметического дискомфорта, обусловленного состоянием передней брюшной стенки (0–20 баллов). Чем выше показатель в первом и втором блоке, тем выше уровень болевого синдрома и ограничения активности соответственно. Косметическая удовлетворённость тем выше, чем меньше показатель третьего блока. Адаптированный вариант анкеты на русском языке представлен ниже (рис. 3).

1. Боль в области грыжевого выпячивания												
	0 = нет боли 10 = невыносимая боль											
Боль в покое (положение лежа)	0	1	2	3	4	5	6	7	8	9	10	
Боль при физической активности (прогулки, езда на велосипеде, занятия спортом)	0	1	2	3	4	5	6	7	8	9	10	
Боль, которую вы отмечали за последнюю неделю	0	1	2	3	4	5	6	7	8	9	10	
2. Ограничение активности вследствие боли или дискомфорта в области грыжевого выпячивания												
	0 = нет ограничения 10 = активность невозможна											
Ограничения во время повседневной активности (работа по дому)	0	1	2	3	4	5	6	7	8	9	10	X
Ограничения при умеренной физической активности (прогулки, езда на велосипеде)	0	1	2	3	4	5	6	7	8	9	10	X
Ограничения при занятии спортом	0	1	2	3	4	5	6	7	8	9	10	X
Ограничения при выполнении тяжелой работы	0	1	2	3	4	5	6	7	8	9	10	X
	X = если у Вас нет данных активностей											
3. Удовлетворенность внешним видом												
	0 = всё устраивает 10 = выпячивание уродует											
Форма вашего живота	0	1	2	3	4	5	6	7	8	9	10	
Место грыжевого выпячивания	0	1	2	3	4	5	6	7	8	9	10	

Рисунок 3 – Опросник EuraHSQol (перевод с английского). *Источник: Muysoms F.E., Vanlander A., Ceulemans R., Kyle-Leinhase I., Michiels M., Jacobs I., Pletinckx P., Berrevoet F. A prospective, multicenter, observational study on quality of life after laparoscopic inguinal hernia repair with ProGrip laparoscopic, self-fixating mesh according to the European Registry for Abdominal Wall Hernias Quality of Life Instrument // Surgery. – 2016. - № 160(5). – С. 1344-1357.*

Всем пациентам предоперационно проводили УЗИ передней брюшной стенки. Использовали линейный датчик в В-режиме (аппарат SonoScape S6). В обязательном порядке оценивали: расстояние между медиальными краями прямых мышц живота на 3 см выше пупочного кольца; размеры грыжевых ворот и выпячивания; толщину прямых мышц. На основании полученных данных уточняли степень ДПМЖ по классификации Аскерханова Р.П. (1962 г.) и размер грыжевого дефекта для ранжирования пациентов по EHS (2009 г.). Оценка толщины

ПМЖ позволяла установить уровень их гипотрофии, а в послеоперационном периоде изучить влияние операции на функциональное состояние мускулатуры. Помимо этого, пациентам, которым предстояла ЭЭР, под ультрасонографическим контролем маркировали основные анатомические ориентиры (рис. 4). Предоперационная разметка позволила точно локализовать троакары в оптимальные позиции, её главной задачей было отметить края ПМЖ.

Рисунок 4 – Предоперационная разметка (обозначены края прямых мышц живота)

2.3 Характеристика клинических групп больных

Исследуемую группу сформировали из 45 больных (48,4 % от совокупности), перенесших ЭЭР, из которых 27 мужчин (60 %), 18 женщин (40 %). Контрольная группа была сформирована из 48 пациентов (51,6 % от совокупности), оперированных методом открытой ретромускулярной реконструкции передней брюшной стенки. В выборку вошли 29 мужчин (60,4 %) и 19 женщин (39,6 %) (табл. 2).

Таблица 2 – Гендерное соотношение в группах

Пол	Исследуемая группа		Контрольная группа	
	Абсолютное значение	%	Абсолютное значение	%
Мужчины	27	60	29	60,4
Женщины	18	40	19	39,6
χ^2	0,003			
p	0,954			

Проведенный статистический анализ позволил заключить, что группы не различались по гендерному соотношению (χ^2=0,003, p=0,954).

Возраст пациентов исследуемой группы был в пределах от 24 лет до 67 лет, медиана – 45 лет, 25-й процентиль – 36 лет, 75-й – 57 лет. Медиана возраста пациентов контрольной группы составила 53,5 года, 25-й процентиль – 41 год, 75-й – 58 лет. Средний возраст в группе сравнения был значимо больше (p=0,03, Student`s t=-2,15, Levene`s F=0,134 и Shapiro-Wilk W=0,976), чем в исследуемой группе (51,3±12 лет и 46±11,8 лет, соответственно). Однако, несмотря на это, основу обеих групп составили пациенты трудоспособного (молодого и среднего в соответствии с классификацией ВОЗ) возраста, 84,4 % и 75 % соответственно (табл. 3).

Таблица 3 – Распределение больных на возрастные группы в соответствии с классификацией ВОЗ

Возраст	Исследуемая группа		Контрольная группа	
	Абсолютное значение	%	Абсолютное значение	%
Молодой, 18–44 лет	22	48,9	13	27,1
Средний, 45–59 лет	16	35,55	23	47,9
Пожилой, 60–74 лет	7	15,55	12	25
χ^2	2,75			
p	0,097			

Распределение больных по возрастным группам, рекомендуемым ВОЗ, позволило признать статистические различия по возрасту между пациентами, перенесшими ЭЭР и открытую реконструкцию, клинически незначимыми (χ^2=2,75, p=0,097).

Оценка антропометрических параметров пациентов произведена по индексу массы тела (ИМТ) и соматическому типу по Черноруцкому М.В. [44]. Критерием определения соматотипа больного являлась величина реберного угла. Больные с межреберным углом менее 90° были отнесены к астеникам, равным 90° – нормостеникам, более 90° – гиперстеникам (табл. 4) [44, 55].

Таблица 4 – Характеристика групп по антропометрическим параметрам

Антропометрический параметр		Исследуемая группа	Контрольная группа	p
ИМТ, кг/м2		29,26±5,14	30,77±4,7	0,143
Соматический тип, %	Астеники	8,9	16,7	0,187
	Нормостеники	60	50	
	Гиперстеники	31,1	33,3	

По типу телосложения группы однородны (χ^2=3,35, p=0,187). При сравнении групп по ИМТ достоверных различий не получено (Student`s t=-1,148, p=0,143; Levene`s F=0,359 и Shapiro-Wilk W=0,99). Исследуемые выборки однородны по основным антропометрическим параметрам.

Оценка коморбидного статуса пациентов произведена в соответствии с рекомендациями Европейского Общества Герниологов (EHS) [141]. В исследуемой совокупности чаще всего встречались артериальная гипертензия и различные болезни сердца. Кроме того, высок суммарный процент сопутствующих хронических заболеваний, объединенных в единую смешанную подгруппу (хронический гастрит, язвенная болезнь желудка или двенадцатиперстной кишки, хронические заболевания вен, тугоухость, зоб, дивертикулярная болезнь ободочной кишки,

остеохондроз и другие). Объединение столь разнообразных болезней в одну категорию обосновано низкой значимостью каждого из них в отдельности для лечения больного ПСГ на фоне ДПМЖ и данного исследования. Оценка тяжести и степени компенсации сопутствующих заболеваний произведена в соответствии с рекомендациями EHS по шкале SOC (Start Of Care) в баллах от 0 до 4. Ранжирование по SOC подразумевает следующую систему: отсутствию каких-либо клинических проявлений соответствует 0 баллов; заболевание не требует медикаментозного или хирургического лечения – 1 балл; менее 4-х обострений за год – 2 балла; более 4-х обострений за год – 3 балла; прогрессирующее заболевание – 4 балла. По результатам проведенного анализа более чем у половины больных обеих групп выявлены сопутствующие заболевания, требующие врачебного вмешательства менее 4-х раз за 1 год (табл. 5).

Таблица 5 – Коморбидный статус больных ПСГ на фоне ДПМЖ

Коморбидный фон	Исследуемая группа (n=45)				Контрольная группа (n=48)				p (Mann-Whitney U)
	Абсолютное значение	%	SOC, баллы		Абсолютное значение	%	SOC, баллы		
			Максимум	Медиана			Максимум	Медиана	
Болезни сердца	7	15,6	3	0	8	16,7	4	0	0,764
Артериальная гипертензия	12	26,7	3	0	21	43,8	3	0	0,154
Сахарный диабет	4	8,9	2	0	5	10,4	2	0	0,931
Болезни дыхательной системы	3	6,7	2	0	5	10,4	3	0	0,522
Болезни печени	1	2,2	2	0	2	4,2	1	0	0,624
Болезни выделительной системы	6	13,3	3	0	3	6,3	2	0	0,389
Другие заболевания	10	22,2	2	0	14	29,2	2	0	0,584
Сочетание нескольких заболеваний	12	26,7	5	2	17	35,4	11	1	0,997

Больных с сопутствующими заболеваниями в исследуемой группе было 29 (64,4 %), а в контрольной – 31 (64,6 %), по характеру коморбидного фона группы однородны (χ^2=2,99, p=0,886). Медиана суммарного значения SOC для пациента равна 2 баллам в исследуемой группе и 1 баллу в контрольной (различия незначимы p≥0,1 по критерию Mann-Whitney U). Таким образом, основу групп составили больные категорий ASA I–II (95,6 % в исследуемой группе и 93,8 % в контрольной), что благоприятно для проведения планового оперативного лечения. Больных категории ASA III было двое в группе ЭЭР и трое в группе открытой ретромускулярной реконструкции (χ^2=0,152, p=0,927).

Тип грыжевого выпячивания оценен в соответствии с классификацией EHS (2009 г.) (табл. 6).

Таблица 6 – Распределение больных по типу грыжевого выпячивания (EHS 2009 г.)

Тип грыжи	Исследуемая группа		Контрольная группа	
	Абсолютное значение	%	Абсолютное значение	%
Пупочная	39	86,7	45	93,7
Эпигастральная	2	4,4	2	4,2
Сочетанные	4	8,9	1	2,1
χ^2	4,51			
p	0,105			

Клинические группы являлись однородными по типу грыжевого выпячивания (χ^2=4,51, p=0,105).

Оценка размера грыжи также произведена в соответствии с классификацией EHS (2009 г.) (табл. 7).

Таблица 7 – Распределение больных по размеру грыжевого выпячивания (EHS 2009 г.)

Размер грыжи	Исследуемая группа		Контрольная группа	
	Абсолютное значение	%	Абсолютное значение	%
Малые	22	48,9	12	25
Средние	18	40	22	45,8
Большие	5	11,1	14	29,2
χ^2	16,1			
p	<0,001			

Разница долей малых и больших грыж в группах статистически значимо отличалась (χ^2=16,1, p<0,001), однако размеры грыжи не являлись определяющим фактором при выборе варианта герниопластики, тем более, что разница между малой и большой грыжей по классификации EHS в ряде наблюдений не превышала 2,5 см. Такая разница размеров грыжевого дефекта не определяла нюансы течения операции и послеоперационного периода. Кроме того, при сравнении групп непосредственно по величине грыжевого дефекта достоверных различий не выявлено (Mann-Whitney U=973, p=0,412; медианы 22 мм и 29,5 мм, максимальные значения 68 мм и 87 мм, в группе исследования и контрольной, соответственно).

Степень диастаза прямых мышц живота оценена по классификации Аскерханова Р.П. [2] (табл. 8).

Таблица 8 – Распределение больных по степени ДПМЖ

Степень ДПМЖ	Исследуемая группа		Контрольная группа	
	Абсолютное значение	%	Абсолютное значение	%
1 степень	37	82,2	42	87,5
2 степень	8	17,8	6	12,5
χ^2	0,65			
p	0,42			

Величина ДПМЖ у больных перенесших ЭЭР и открытую ретромускулярную реконструкцию достоверно не отличалась (χ^2=0,65, p=0,42).

Анализ групп по типу ДПМЖ произведен в соответствии с классификацией Nahas F. [143] (табл. 9).

Таблица 9 – Распределение больных по типу ДПМЖ

Тип ДПМЖ	Исследуемая группа		Контрольная группа	
	Абсолютное значение	%	Абсолютное значение	%
A	4	8,9	7	14,6
B	5	11,1	3	6,2
C	25	55,6	25	52,1
D	11	24,4	13	27,1
χ^2	2,99			
p	0,394			

Клинические группы по типу диастаза являлись однородными (χ^2=2,99, p=0,394).

Симультанные операции выполняли в каждой группе. В группе исследования было 5 одномоментных вмешательств (11,1 %): 3 лапароскопические холецистэктомии по поводу хронического калькулезного холецистита; 1 секторальная резекция молочной железы по поводу фиброаденомы; 1 экстраперитонеальная герниопластика (eTEP) по поводу двухсторонней паховой грыжи. В группе сравнения симультанно оперировано 2 больных (4,2 %): 1 пластика по Lichtenstein по поводу косой паховой грыжи, 1 герниопластика sublay по поводу послеоперационной боковой грыжи. Больные, нуждающиеся в симультанном оперативном лечении, несмотря на их малочисленность, не были исключены из исследования, так как принципиально важным являлось изучить возможность и особенности выполнения одномоментных операций (в частности лапароскопических) при ЭРР. Кроме того, пациентам с сочетанными грыжами передней брюшной стенки расширенная экстраперитонеальная мобилизация позволяет совершать одномоментные герниопластики без дополнительных доступов в

отличии от открытой реконструкции. Клиническое значение этого требовало изучения.

Таким образом, оценив клинические группы по основным параметрам (пол, возраст, сопутствующие заболевания, ИМТ, тип телосложения, размер и тип ПСГ на фоне ДПМЖ), можно заключить, что выборки были однородными. И в той и другой группе преобладали пациенты с пупочной грыжей малого и среднего размера на фоне диастаза прямых мышц живота 1 степени. Дальнейшее сравнение результатов открытого и эндоскопического хирургического лечения возможно и целесообразно.

2.4 Техника хирургического лечения больных первичными срединными грыжами на фоне диастаза прямых мышц живота

2.4.1 Техника выполнения открытой ретромускулярной реконструкции передней брюшной стенки

Открытая ретромускулярная реконструкция (операция Rives-Stoppa) заняла прочные позиции как в хирургии первичных, так и послеоперационных вентральных грыж, техника её выполнения досконально изучена и отработана [8, 23, 54, 64, 86, 147]. Основным принципом операции является создание объединенного влагалища ПМЖ и укрепление его задней стенки сетчатым эндопротезом. В процессе исследования пациентам контрольной группы открытую ретромускулярную реконструкцию выполняли с соблюдением единой методологии (рис. 5).

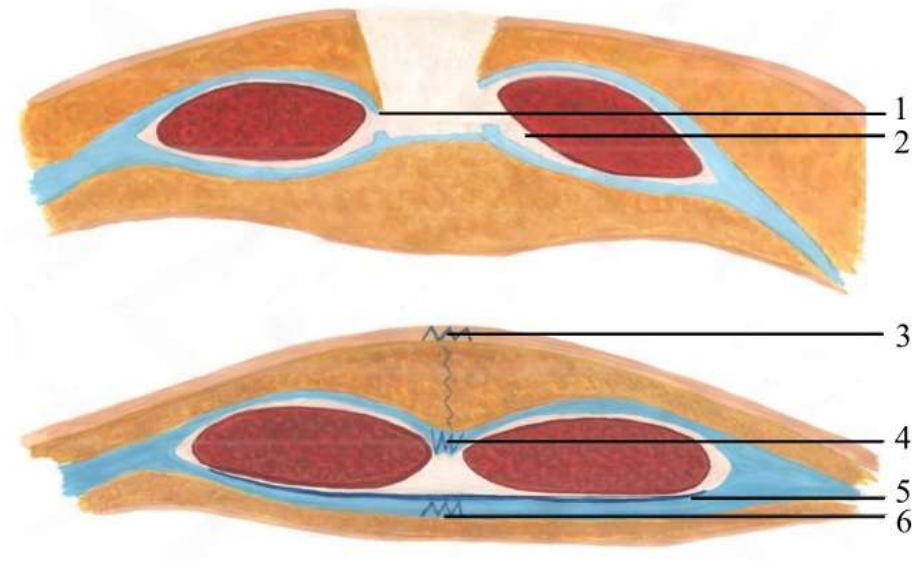

Рисунок 5 – Последовательность основных этапов открытой ретромускулярной реконструкции.
1 – линия рассечения влагалища правой ПМЖ; 2 – левое ретромускулярное пространство; 3 – шов кожи; 4 – шов передних листков объединенного влагалища ПМЖ; 5 – эндопротез; 6 – шов задних листков объединенного влагалища ПМЖ.

Кожу и подкожную клетчатку рассекали верхнесрединным продольным доступом, начиная на 2–3 см ниже мечевидного отростка и заканчивая уровнем пупочного кольца, не огибая его. Затем выделяли грыжевой мешок без вскрытия его полости. На этапе мобилизации рассекали передние листки собственной фасции ПМЖ в области их перехода в белую линию без вхождения в брюшную полость, тем самым объединяя ретромускулярные пространства (см. рис. 5). Затем формировали единую заднюю стенку путём сшивания медиальных краёв передних листков влагалищ ПМЖ между собой. Этим же швом погружали грыжевой мешок с его содержимым в брюшную полость. В созданное объединённое ретромускулярное пространство устанавливали эндопротез и фиксировали его по периметру к задней стенке непрерывным швом монофиламентной полипропиленовой нитью. Надсеточное пространство дренировали однопросветной силиконовой трубкой диаметром 6 мм с целью контроля гемостаза в раннем послеоперационном периоде. Передние листки влагалищ ПМЖ сшивали между собой

непрерывным швом. Таким образом реализовали реконструкцию передней брюшной стенки с размещением сетчатого имплантата в положении sublay.

2.4.2 Основы техники выполнения эндоскопической экстраперитонеальной реконструкции

Основной идеей ЭЭР является эндоскопическое воспроизведение принципов открытой ретромускулярной реконструкции, из чего следует сохранение всех тех же этапов и достижение аналогичного результата – пластика без натяжения с протезированием передней брюшной стенки широким имплантатом в положении sublay (рис. 6).

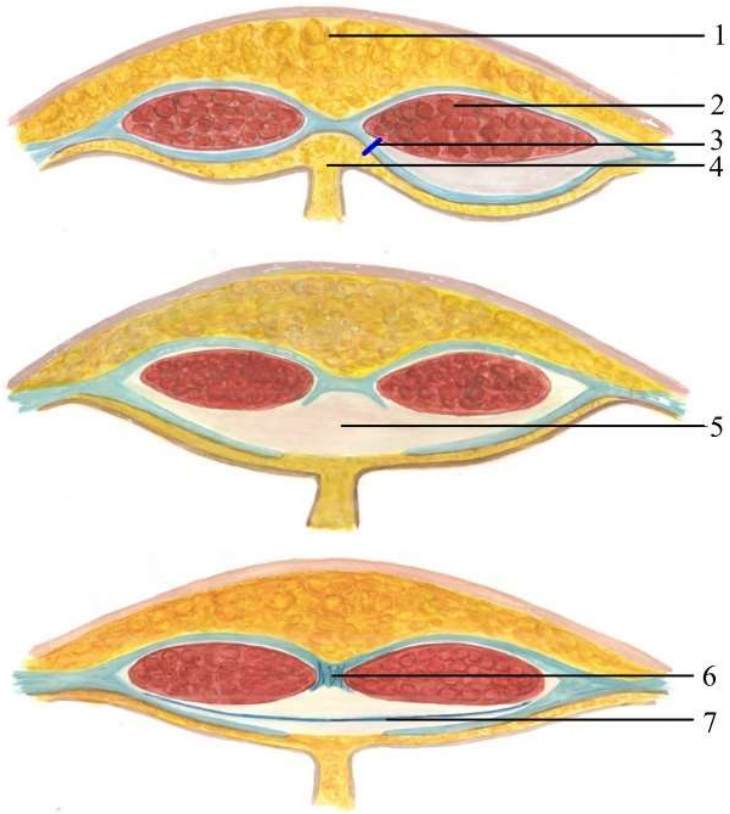

Рисунок 6 – Последовательность основных этапов ЭЭР.
1 – подкожная жировая клетчатка; 2 – m. rectus abdominis sinister; 3 – линия рассечения заднего листка влагалища левой ПМЖ; 4 – предбрюшинная клетчатка; 5 – объединенные ретромускулярные и предбрюшинное пространства; 6 – линия шва передних листков влагалищ ПМЖ; 7 – сетчатый эндопротез.

Первичный доступ (порт I) производили в левое ретромускулярное пространство (рис. 7). Далее мобилизовали ПМЖ от реберной дуги до лона, только после этого устанавливали порт II.

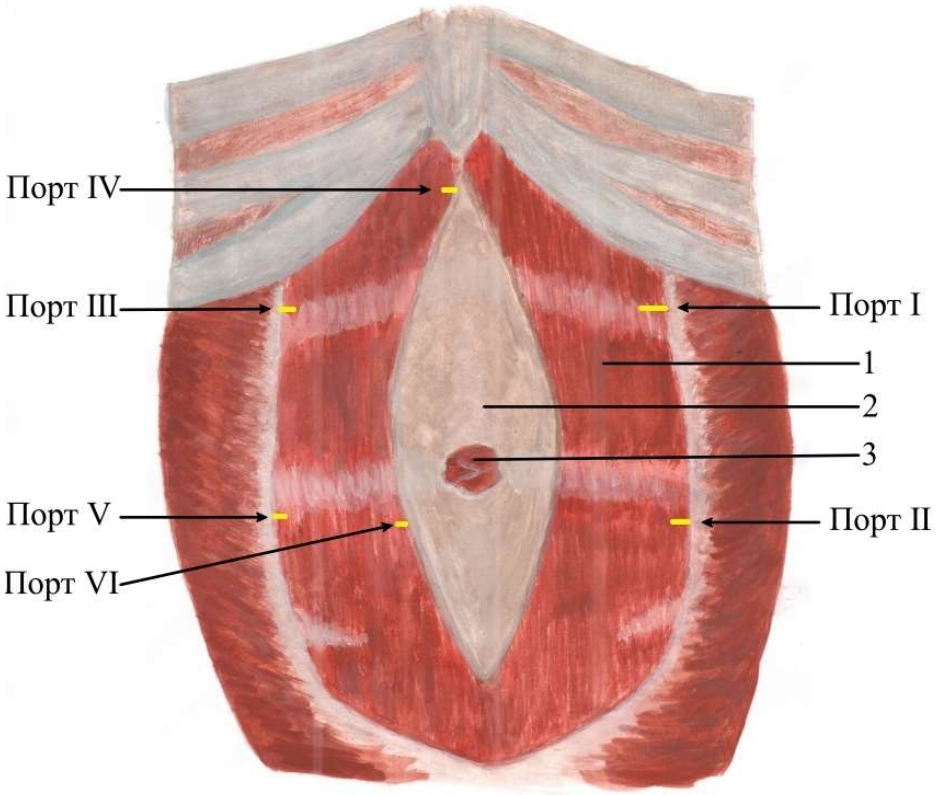

Рисунок 7 – Локализация портов относительно основных анатомических ориентиров.

1 – m.rectus abdominis sinister; 2 – расширенная белая линия; 3 – пупочная грыжа.

Затем объединяли левое и правое ретромускулярные пространства. Для этого переносили телескоп в порт II, рассекали задний листок влагалища левой ПМЖ, отступив 5–7 мм от его перехода в белую линию (см. рис. 6), таким образом, производили доступ в предбрюшинное пространство. Далее, двигаясь вдоль растянутой белой линии, достигали наружной поверхности заднего листка влагалища правой ПМЖ, рассекая его, производили доступ в правое ретромускулярное пространство (см. рис. 6). Устанавливали порты III и IV через латеральный и медиальный края правой ПМЖ. Производили окончательный этап мобилизации

(оптика в порт III), включая пространство Retzius. Затем грыжевой мешок выделяли из сращения и погружали в брюшную полость вместе с его содержимым.

Реконструктивно-пластический этап начинали с ликвидации диастаза в его нижней трети и грыжевого дефекта непрерывным швом, затем устанавливали V и VI порты через латеральный и медиальный края правой ПМЖ на уровне пупка, и из них заканчивали ликвидацию диастаза. При наличии дефектов брюшины ушивали их, достигая герметичности экстраперитонеальной полости. В сформированное пространство устанавливали сетчатый эндопротез (см. рис. 6), а над ним дренажную трубку с целью контроля гемостаза в раннем послеоперационном периоде.

ЭЭР – операция, производимая в искусственно созданной полости в толще передней брюшной стенки, соответственно, большая часть работы происходит в условиях ограниченного пространства, по этой причине возникает значительное количество технических особенностей. Результатам изучения техники ЭЭР и аргументации предлагаемой методологии посвящен раздел 3.1 данного исследования.

2.5 Методика оценки результатов хирургического лечения больных первичными срединными грыжами на фоне диастаза прямых мышц живота

Ранние результаты хирургического лечения оценивали в период до 6 месяцев после операции, а отдаленные после наблюдения больного на протяжении не менее 1 года. Состояние больных после операции прослеживали по следующим критериям: интенсивность болевого синдрома и объём требуемой анальгетической терапии; темп активизации; функциональное состояние передней брюшной стенки и наличие синдрома хронической боли; косметическая удовлетворенность состоянием передней брюшной стенки; физикальный и ультрасонографический локальный статус; характер осложнений и наличие рецидива.

Уровень болевого синдрома детально исследован непосредственно после операции (первые 5 суток) на стационарном этапе реабилитации больного. Его оценка произведена по визуально-аналоговой шкале (ВАШ) от 0 до 10 баллов [110, 170]. Отсутствие боли приравнивали к 0 баллов, её максимальную интенсивность – к 10 баллам. Каждому пациенту перед операцией была выдана анкета (рис. 8) и проведена беседа о принципах её заполнения.

		Уровень болевого синдрома (0-10, ВАШ)	Стандартное обезболивание отделения (кеторолак / кетопрофен)	Трамадол *	Промедол *	ЭПК (+/-; чистый / фентанил) *	Температура
1-е сутки	00:00 – 12:00						
	12:00 – 00:00						
2-е сутки	00:00 – 12:00						
	12:00 – 00:00						
3-е сутки	00:00 – 12:00						
	12:00 – 00:00						
3-е сутки	00:00 – 12:00						
	12:00 – 00:00						
4-е сутки	00:00 – 12:00						
	12:00 – 00:00						
5-е сутки	00:00 – 12:00						
	12:00 – 00:00						

Графы со знаком «*» - заполняет только врач

Рисунок 8 – Анкета уровня боли, анальгезии, термометрии.

Боль по ВАШ оценена минимум 2 раза в сутки с 1-го по 5-й день послеоперационного периода, для дальнейшего анализа использовали наибольший показатель.

Потребность в послеоперационной анальгезии оценена по количеству и уровню введенных обезболивающих препаратов за 1-5 сутки после операции [81]. Анальгетическая терапия ранжирована в соответствии с рекомендациями ВОЗ (рис. 9) [84].

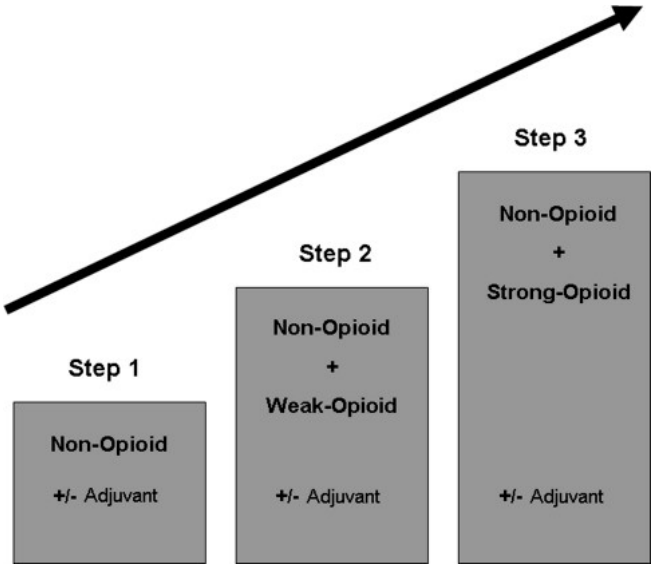

Рисунок 9 – Протокол ВОЗ ступенчатой анальгетической терапии. *Источник: Brock M, Kunkel P, Papavero L. Lumbar microdiscectomy: subperiosteal versus transmuscular approach and influence on the early postoperative analgesic consumption // Eur Spine J. – 2008. – №17(4). – С. 518–522.*

Терапии 1-го уровня соответствует применение неопиоидных обезболивающих препаратов. Непосредственно в исследовании использовали препараты из группы нестероидных противовоспалительных средств (НПВС). Анальгетической терапии присваивали уровень 2 при необходимости назначать «слабые» опиоиды, в рамках исследования в этой категории был использован только трамадол. Третий уровень терапии предусматривает комбинацию препаратов, включающую «сильные» опиоиды (промедол, фентанил).

Объём проведенной послеоперационной анальгезии оценен в баллах. Однако назначение препаратов в рамках базовой терапии (введение НПВС до двух раз за 24 часа в 1-3 сутки после операции), а также обезболивание по требованию в день операции (до 12 часов после операции) баллами не оценивали. Непосредственно в день оперативного вмешательства обезболивание производили по принципу превентивной многокомпонентной терапии, которую в разных комбинациях составляли как ненаркотические препараты (НПВС, трамадол), так и наркотические (промедол, фентанил). Каждое применение неопиоидных

анальгетиков более двух раз за 24 часа в 1-3 сутки послеоперационного периода или назначение их позднее 3-х суток оценивали в $\frac{1}{3}$ балла (терапия 1-го уровня) [81]. В зависимости от поставок лекарственных средств в клинику, в разные периоды времени применяли либо кетопрофен, либо кеторолак. Кетопрофен вводили в дозе 100 мг внутримышечно (в/м) до двух раз в сутки. Кеторолак 30 мг назначали также парентерально (в/м) не более двух раз за 24 часа. Дополнительно применяли: диклофенак 75 мг в/м, ацетаминофен 1000 мг внутривенно (в/в), метамизол натрия 1000 мг в/м. Назначение терапии 2-го уровня (каждое введение трамадола 100 мг в/м) оценено как $\frac{2}{3}$ балла [81]. В качестве терапии третьего уровня был использован промедол, введение 20 мг которого приравнено к 1 баллу [81]. Таким образом, баллы присваивали за каждое введение анальгетиков сверх базовой терапии, которая подразумевала обезболивание по требованию в день операции и применение препаратов 1 уровня в 1-3 сутки после вмешательства до двух раз за 24 часа. Назначение препаратов 1-го уровня соответствовало $\frac{1}{3}$ балла, 2-го уровня – $\frac{2}{3}$ балла, 3-го уровня – 1 баллу.

Части больных контрольной группы (22,92 %) требовалось применение продленной эпидуральной анестезии. Её применяли больным с большими грыжами, которым выполняли открытую ретромускулярную реконструкцию передней брюшной стенки (по классификации EHS 2009 [140]). Оригинальная методика оценки объёма анальгетической терапии M. Brock [81] не учитывает этот вид обезболивания, что потребовало её адаптации. Для этого каждые сутки перфузионного введения анестетиков в эпидуральное пространство приравнены к 1 баллу, а в комбинации с опиоидами (фентанил) – к $1\frac{2}{3}$ балла. Эта модификация позволила сравнить группы целиком без дополнительной их дифференцировки, и в дальнейшем применима для оценки объёма обезболивания в различных областях хирургической практики.

Тяжесть восстановления после операции отражает темп возврата к привычному объёму физической активности [142, 176]. В раннем послеоперационном периоде (1-5 сутки) фиксировали время (в часах), проведенное больным в движении, таким образом определяли степень активизации пациента по суммарной продолжительности ходьбы за сутки. С каждым больным до операции была проведена беседа и инструктаж по ведению дневника двигательной активности (см. приложение 2). Пациенты фиксировали все эпизоды активизации (выход из палаты, посещение санитарной комнаты, прогулки и др.) с указанием их продолжительности. Затем данные дневников были обработаны и получены суммарные значения продолжительности двигательной активности за первые 5 дней послеоперационного периода.

На протяжении всего стационарного этапа послеоперационного периода оценивали состояние больного клинически (физикально) в соответствии с установленным федеральным стандартом [48]. Значительное внимание уделяли контролю послеоперационного гемостаза. При осмотре больного оценивали: цвет, влажность кожного покрова и слизистых; частоту сердечных сокращений и дыхательных движений; артериальное давление; локальный статус передней брюшной стенки; а также другие регламентированные федеральным стандартом параметры [48]. В том числе с целью ранней диагностики кровотечения учитывали количество и характер отделяемого, поступающего по дренажу. Необходимо отметить, что секвестрация тканевой жидкости и лимфы с геморрагическим компонентом в надсеточное пространство является закономерной особенностью течения ближайшего послеоперационного периода после ретромускулярных пластик [27, 101]. Количество отделяемого и период экссудации зависят от характера и объема вмешательства [17, 101]; если количество содержимого, поступившего из надсеточного пространства, значимо (на 2 стандартных отклонения) превышало среднее по совокупности за сутки ((122±29) мл за сутки), то наблюдение признавали осложненным кровотечением. Послеоперационных кровотечений без поступления значимого количества отделяемого по дренажу не было. Таким

образом, при получении по дренажу отделяемого объёмом более 180 мл, ситуацию расценивали как послеоперационное кровотечение и начинали комплекс гемостатических мероприятий. В первую очередь применяли консервативные методы: увеличение компрессии передней брюшной стенки эластическим бандажом, локальную гипотермию, введение гемостатических лекарственных средств (транексамовая кислота, этамзилат). Этого комплекса мероприятий по остановке кровотечения было достаточно для достижения устойчивого гемостаза во всех наблюдениях.

Помимо физикального осмотра производили ультрасонографический контроль области операции (жидкостные скопления, кровотечения, гематомы, состоятельность шва, толщина прямых мышц, положение эндопротеза и дренажа). В обязательном порядке выполняли УЗИ на 1-е, 3-е, 5-е, 14-е сутки, далее каждый месяц в течение 3-х месяцев, затем через 6 и 12 месяцев. Методика проведения УЗИ после операции не отличалась от предоперационной (линейный и конвексный датчики в В-режиме). Толщину ПМЖ по данным УЗИ использовали в качестве критерия оценки трофических и функциональных послеоперационных изменений по аналогии с исследованиями других авторов [27, 41, 165]. За нормальное значение толщины ПМЖ у мужчин принято (10,5±0,8) мм, а у женщин – (8,9±0,1) мм [41].

Наличие или отсутствие рецидива грыжевого выпячивания и диастаза контролировали клинически, подтверждая данными УЗИ. Период наблюдения составил от 8 месяцев до 2,9 лет, его медиана в группе исследования – 14 месяцев, а в контрольной группе – 28 месяцев. Осложнения оценивали по классификации Clavien-Dindo [100]. Осложнения типа I расценивали как легкой степени тяжести, типа II – средней степени тяжести, а типа III и выше – тяжелые.

Послеоперационные серомы классифицированы в соответствии с рекомендациями EHS по Morales-Conde [136].

Дополнительно в послеоперационном периоде проведено анкетирование по EuraHSQol (1-й, 3-й, 6-й и 12-й месяц). Как и перед операцией, оценена

интенсивность болевого синдрома, тенденция к его хронизации, уровень функционального и косметического дискомфорта. Оценочная шкала EuraHSQol, несмотря на все преимущества и универсальность, не слишком тонко разграничивает болевую и близкую к ней симптоматику (дискомфорт, ощущение инородного тела, онемение, парестезии). Для восполнения этого недостатка при осмотрах производили подробный сбор жалоб пациента, относящихся к перенесенной операции, учитывали время возникновения и разрешения симптома, его интенсивность по ВАШ (см. приложение 3). Эти данные использованы для оценки уровня и характера хронического болевого синдрома. Пациентам при наличии жалоб предлагали выбрать наиболее точный их эквивалент: боль; онемение или парестезии; ощущение инородного тела; дискомфорт. Далее ранжировали интенсивность симптома по ВАШ в баллах от 0 до 10 и отмечали период его разрешения.

2.6 Методы статистического анализа

Статистический анализ занимает весомое место в работе. С его помощью решены задачи корректного описания полученных в исследовании данных, проверки достоверности различий выборок и взаимного влияния переменных. Построение гистограмм, диаграмм и графиков произведено для наглядного представления и графической оценки данных [16, 46]. Частотные гистограммы визуально характеризуют плотность и форму распределения признака, позволяют сделать предварительные заключения и указывают направление дальнейшей статистической обработки. Диаграммы Tukey (графики типа box plot) наглядно демонстрируют взаимоотношение среднего, его стандартного отклонения и медианы, что особенно важно при работе с малыми выборками. Точечные гистограммы и линии регрессии применены для оценки корреляции переменных. Круговые диаграммы использованы при работе с долями.

Статистической обработке подвергнуты малые и средние выборки. Из этого следует высокая вероятность получить отличающееся от нормального

математическое распределение, а значит применение параметрических критериев ограничено [16]. Для проверки гипотезы о нормальности распределения использован комплекс методов, произведено построение частотных гистограмм, графиков квантиль-квантиль, применены тесты Shapiro-Wilk и Levene's. Эти расчеты позволили аргументированно применить параметрические статистические критерии (Student, Welch) или отказаться от них и использовать непараметрические (Mann-Whitney, Wilcoxon). При сравнении более двух групп применен статистический анализ ANOVA (ANalysis Of VAriance), критерий f Fisher's. При регрессионном анализе в основном использован коэффициент rho Spearman`s, а не r Pearson`s, также по причине небольших размеров выборок. Достоверность различия долей проверена с применением критерия χ^2 [16, 46]. Различия признаны достоверными при уровне значимости $p \leq 0,05$. Математические расчеты и построение графиков, гистограмм произведено с использованием пакета программ «Microsoft Office 2015» и свободно распространяемой программы «jamovi 1.0.7.0».

ГЛАВА 3
РЕЗУЛЬТАТЫ И ОБСУЖДЕНИЕ

3.1 Особенности эндоскопической техники лечения больных первичными срединными грыжами на фоне диастаза прямых мышц живота

3.1.1 Особенности техники выполнения эндоскопической экстраперитонеальной реконструкции

Возможность и безопасность выполнения ЭЭР у больных ПСГ на фоне ДПМЖ обеспечиваются техническим оснащением операционной, рациональной укладкой больного, грамотной предоперационной разметкой, соблюдением этапности и технических особенностей вмешательства.

Основная особенность доступа eTEP и ЭЭР в частности состоит в эндоскопическом объединении ретромускулярных и предбрюшинного пространств без вхождения в брюшную полость или с минимальным контактом с ней (см. рис. 6). Ключевым приемом создания единой полости является переход из одного ретромускулярного пространства в другое, что в англоязычной литературе получило наименование «crossover». Существует два способа выполнения «crossover» (далее – этап перехода): верхний и нижний. Первый вариант подразумевает переход в эпигастрии (под мечевидным отростком в проекции прикрепления серповидной связки печени), второй – в гипогастрии (ниже дугообразной линии и пупочного кольца через пространство Retzius). На этапе освоения методики выполнить нижний переход технически сложнее, чем верхний. Основной причиной тому служит больший риск создания непреднамеренного карбоксиперитонеума вследствие перфорации париетальной брюшины. В такой ситуации внутрибрюшное давление не позволяет создать достаточное искусственное пространство в толще передней брюшной стенки, что значительно нарушает ход дальнейшего вмешательства. ЭЭР с верхним вариантом объединения пространств под прямыми мышцами живота также может сопровождаться обозначенными выше

отклонениями. Однако анатомические особенности верхней трети белой линии (подлежащая серповидная связка печени, наличие заднего листка влагалища ПМЖ на этом уровне) делают верхний переход (crossover) более безопасным от перфорации париетальной брюшины. Таким образом, ЭЭР с верхним вариантом объединения ретромускулярных пространств легче воспроизводима и более предпочтительна для освоения eTEP, поэтому в исследовании представлен её анализ.

Безопасно и квалифицировано выполнять ЭЭР позволяло понимание задач и анатомо-топографических особенностей каждого этапа операции, но также были выявлены существенные нюансы оснащения операционной и предоперационной подготовки. В ходе операции приходилось многократно изменять направление операционного действия и визуализации (либо в сторону головы, либо к ногам), что требовало беспрепятственного перемещения хирургов вокруг операционного стола (рис. 10).

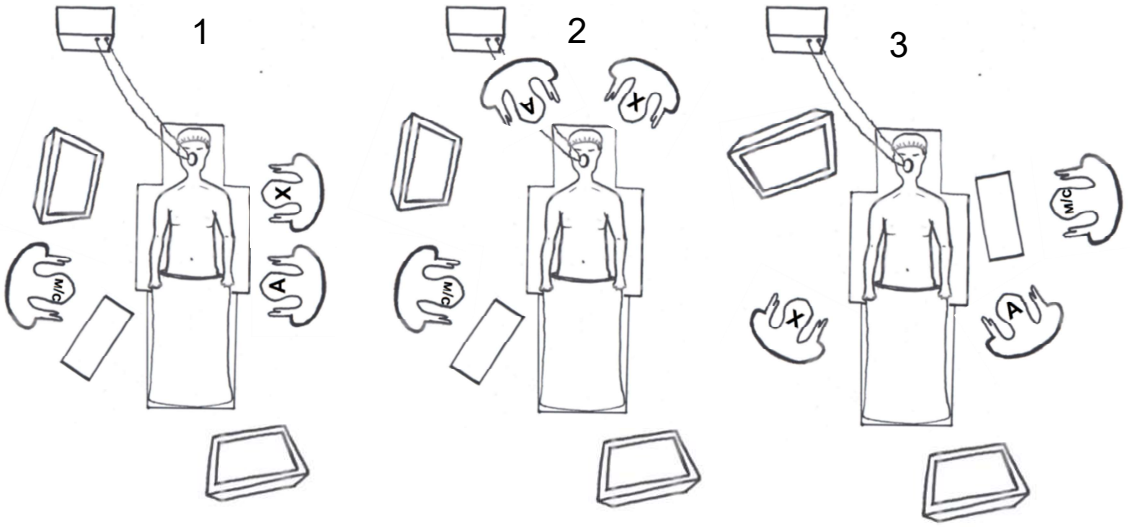

Рисунок 10 – Положение операционной бригады на разных этапах операции.
1 – доступ в левое ретромускулярное пространство, «crossover». 2 – этапы мобилизации, реконструкции в нижней и средней трети белой линии. 3 – работа в верхней трети белой линии. «Х» - оперирующий хирург; «А» - ассистент; «м/с» - операционная сестра.

Создать оптимальные условия работы в таком режиме позволял ряд приёмов. Во-первых, оборудование, обеспечивающее анестезиологическое пособие, было максимально дистанцировано за счёт удлинения инфузионной системы и трубок наркозного аппарата. Во-вторых, руки пациента приведены, голова укрыта стерильным операционным бельем. В-третьих, подключен второй, параллельно работающий, монитор. Один экран размещали у правого плеча пациента, второй – слева в ножном конце. Всё это позволяло эргономично оперировать из любой требуемой позиции и в нужном направлении.

Выполнение ЭЭР происходит в заведомо ограниченном интерстициальном пространстве, что требовало постоянного уровня достаточной миорелаксации. Эпизоды сокращения мышц брюшного пресса могут привести к дислокации троакаров, повреждению париетальной брюшины и органов брюшной полости, нарушению хода вмешательства. В связи с этим на этапе подготовки к ЭЭР с врачом-анестезиологом обсуждали особенности операции, указывали на потребность беспрепятственного перемещения вокруг операционного стола, на важность стабильного уровня медикаментозного расслабления мышц. Для контроля тонуса скелетной мускулатуры желательно применение нейро-мышечного мониторинга [93].

Следующее, что необходимо учесть при подготовке к ЭЭР – это выбор троакаров. Основные этапы операции происходят в толще передней брюшной стенки, соответственно, её толщина будет определять глубину работы. В большинстве ситуаций (92,2 % наблюдений исследуемой группы) все интраоперационные манипуляции происходили на глубине менее 5 см от поверхности кожи, что делало целесообразным применение коротких портов (75 мм). Установив троакар в ретромускулярное пространство, необходимо предотвратить как его непреднамеренное перемещение в глубину (риск перфорации париетальной брюшины, создания карбоксиперитонеума), так и обратно в подкожную клетчатку. Использование ребристых и баллонных троакаров позволяло облегчить эту задачу. Кроме того, для выполнения ЭЭР необходим как минимум один порт

сечением 10-12 мм. Он требовался для введения эндопротеза (оптимальная позиция – порт I) (см. рис. 7). Диаметр троакаров II и III зависел от наличия оптики диаметром 5 мм, если она была, использовали порты сечением 5 мм. Пример технологической карты ЭЭР представлен в приложении 4, где обозначен спектр оборудования и расходных материалов, требуемых для стандартной операции.

Укладка пациента на операционный стол содействовала выполнению основных этапов операции. Оптимальным положением очевидно является экстензия в поясничном отделе позвоночника (угол 140–160º), что позволяло максимально снизить поперечное натяжение передней брюшной стенки, дополнительной её тракции в продольном направлении и максимального сближения ПМЖ. Это способствовало успешной мобилизации, так как растянутые вдоль фасциальные футляры ПМЖ безопаснее рассекать. А чем слабее поперечное натяжение и ближе друг к другу ПМЖ, тем меньше усилий требовалось при затягивании нитей на этапе реконструкции.

Переходя непосредственно к анализу особенностей техники выполнения операции, необходимо отметить, что погрешности в выборе локализации портов могут стать причиной нарушения всего дальнейшего хода вмешательства (раздел 3.1.2.). Положение троакара I должно позволять манипулировать на всём протяжении ретромускулярного пространства от мечевидного отростка до пространства Retzius. При этом для правшей оптимально выполнять доступ во влагалище именно левой ПМЖ, так как на дальнейших этапах это позволяло оперирующему хирургу комфортно действовать основными инструментами (иглодержатель, ножницы, крючок) правой рукой (см. рис. 10). Основные манипуляции происходили вдоль медиального края ПМЖ, соответственно, чем дальше от него был порт, тем больше был угол обзора и выше степень свободы движения инструментом. Таким образом, оптимальным является доступ по латеральному краю левой ПМЖ. Чтобы точно определить проекцию ПМЖ на коже, наносили разметку под контролем УЗИ предоперационно (медиальный и латеральный края ПМЖ) (см. рис. 4). Кроме того, положение порта I должно позволять выполнить

этап перехода из левого в правое ретромускулярное пространство (верхний «crossover») в месте, наиболее безопасном от непреднамеренного вхождения в брюшную полость. Такой областью является верхняя треть белой линии, где слой предбрюшинной клетчатки толще за счёт подлежащей серповидной связки печени. Ещё одним условием выбора позиции порта I являлось отсутствие препятствий со стороны реберной дуги при движениях троакара. Для этого отступали от неё вниз 2 см (рис. 11).

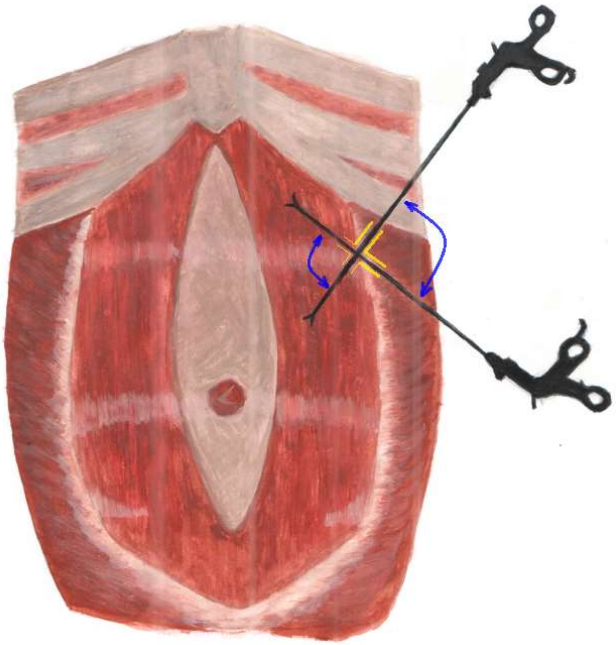

Рисунок 11 – Локализация порта I и возможность работы из него

Устанавливать порт I в ретромускулярное пространство рационально, используя оптический троакар. Оптический порт обеспечивал вхождение в требуемый слой передней брюшной стенки под контролем зрения, что повышало надежность, безопасность и скорость выполнения этого этапа. Их применение предусматривает использование прямой (0°) оптики, однако достаточной визуализации достигали и косой (30°) оптикой, которая необходима на последующих этапах операции. После прохождения троакаром ПМЖ начинали инсуффляцию газа (давление 12–15 мм. рт. ст.), создавая первичную полость. Далее

продолжали мобилизацию левого ретромускулярного пространства непосредственно телескопом, контролируя основные ориентиры (рис. 12).

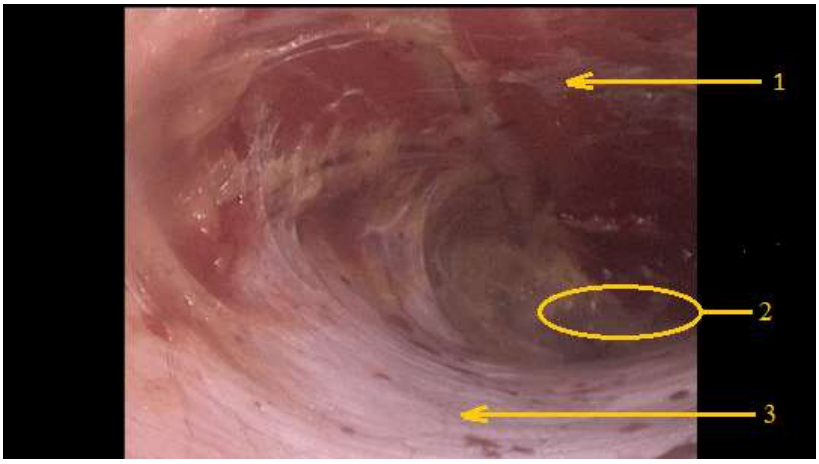

Рисунок 12 – Эндоскопическая картина левого ретромускулярного пространства. 1 – m. rectus abdominis sinister; 2 – пространство Retzius; 3 –задний листок влагалища левой ПМЖ

ПМЖ должна быть визуализирована в верхней части операционного поля, задний листок – в нижней, между ними – рыхлые сращения, разделяемые эндоскопом и газом. Минимизировать риск кровотечения, травмы нервов, перфорации париетальной брюшины позволял следующий принцип мобилизации: первыми движениями проходили по задней поверхности ПМЖ максимально каудально к лону, далее обратными дугообразными движениями разрушали сращения между мышцей и задним листком, смещая нервы и сосуды к мышце и латерально.

Наиболее безопасно устанавливать порт II позволяла предшествующая максимальная мобилизация левого ретромускулярного пространства. Точку доступа выбирали, опираясь на следующие принципы: оптимальный угол между инструментами 60º; угол операционного действия 30–60º; части инструмента, условно разделённые передней брюшной стенкой, должны соотноситься между собой как 1:1 [105]. Приблизиться к этому идеальному положению позволял

доступ на уровне пупочного кольца по латеральному краю ПМЖ. Однако в дальнейшем через троакар II необходимо визуализировать операционное поле при ушивании верхней трети диастаза, а затем дренировать пространство над эндопротезом, что делало наиболее оптимальным смещение его ниже уровня пупочного кольца на 1–2 см. Кроме того, книзу ПМЖ расширяются, что позволяло уставить порт латеральнее и достичь более высокого уровня косметичности.

Следующим этапом необходимо объединить левое и правое ретромускулярные пространства через предбрюшинное. Основной сложностью является сохранить целостность искусственно созданной полости, то есть не перфорировать париетальную брюшину. Переход выполняли максимально краниально, вдоль медиального края ПМЖ, что наиболее безопасно. Для сохранения ориентира и пластического материала отступали 5–7 мм от линии перехода переднего листка влагалища ПМЖ в задний, что в дальнейшем облегчало ушивание диастаза, а также предотвращало вхождение в подкожную клетчатку и брюшную полость (рис. 13).

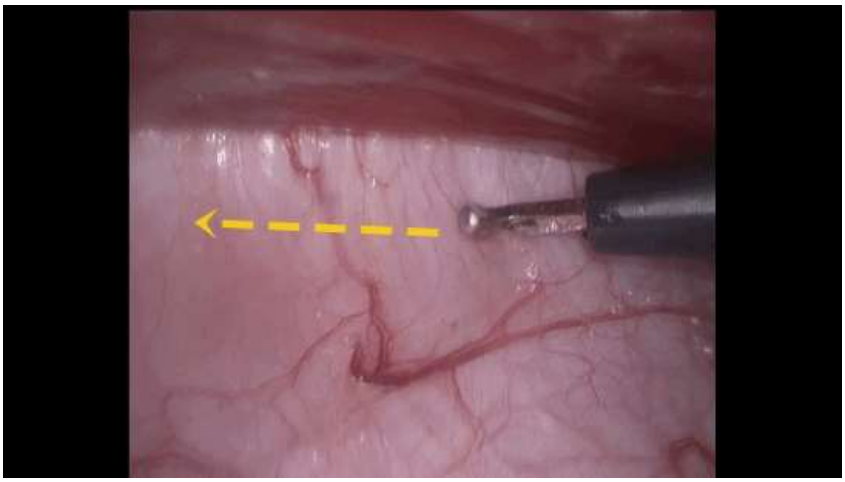

Рисунок 13 – Линия рассечения заднего листка левой ПМЖ (непосредственно этапа перехода)

Задний листок рассекали в режиме «Резание» («Cut», «Max» и т.д.), что безопаснее, так как при применении различных режимов коагуляции

подлежащие ткани «втягиваются» в инструмент, что может привести к повреждению париетальной брюшины (см. раздел 3.1.2.), часто отделяемой от фасции ПМЖ скудным слоем клетчатки (особенно у астеничных больных). Также необходимо помнить, что толщина предбрюшинной жировой ткани уменьшается при приближении к параумбиликальной области, поэтому на данном этапе рассекали задний листок левой ПМЖ, не доходя 2–3 см до пупочного кольца. Преследуя ту же цель – сохранить целостность искусственной полости, выполняли последующую мобилизацию вдоль растянутой белой линии, не погружаясь в предбрюшинную клетчатку. Обнажив влагалище правой ПМЖ, рассекали задний листок симметрично контрлатеральному.

Техника выполнения следующего этапа операции – создание пространства для установки портов III, IV (мобилизация правой ПМЖ) – имеет непосредственное отражение в уровне послеоперационной боли и парестезий. В области мобилизации располагаются передние кожные ветви межреберных нервов (rami cutanei anteriores nn. intercostalis (Th 7–11) и ramus cutaneous anterior n. subcostalis (Th12)) (рис. 14).

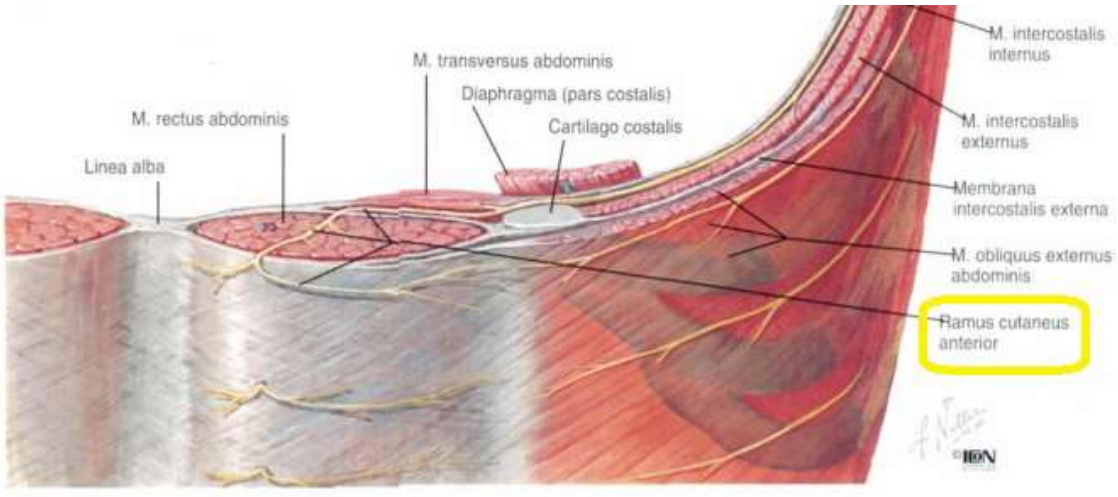

Рисунок 14 – Иннервация стенок туловища (с изменениями автора). Источник: Атлас анатомии человека, Неттер Ф. Уч. пос.-атлас / Под ред. Бартоша Н.О.; Пер. с англ. Киясова А.П. – М.: ГЕОТАР-МЕД, 2003. – 600 с.: ил.
Примечание. Желтой рамкой выделен указатель на кожные передние ветви межреберных нервов.

При создании полости в верхней трети влагалища правой ПМЖ движения направлены практически вдоль нервных ветвей, что увеличивает риск их травмы. При медиальном прохождении нервов невозможно создать адекватное пространство для реконструкции без их пересечения или перемещения. Оптимальным вариантом является отделение нервных волокон от заднего листка и смещение их к ПМЖ, что и производили. В итоге они располагались над сетчатым эндопротезом. Их травма – минимальна, а боли, парестезии, дискомфорт, возникающие у части больных в послеоперационном периоде, в среднем в течение полугода разрешались (медиана 6 месяцев) (см. раздел 3.3.).

Требования к позиции троакара III те же, что и для порта I. Доступ производили симметрично справа или несколько латеральнее (под контролем камеры была возможность пройти непосредственно по наружному краю правой ПМЖ). Через порт IV происходила работа основными инструментами (в правой руке хирурга) при мобилизации после перехода и при наложении шва. По аналогии с принципами открытой хирургии, иглодержатель располагали под практически нулевым углом к линии шва (белой линии), а иглу – под углом 90º. Соблюсти эти требования и рабочий угол 30–60º с инструментами в порте I позволял доступ через верхнемедиальную часть правой ПМЖ с отступом около 2 см вниз от реберной дуги (см. рис. 7). Такая позиция при наложении шва аргументирована ещё в классических работах Созон-Ярошевича А.Ю. (1954 г.) [52].

После перехода телескопом в порт III хирург сталкивается с ограниченным углом обзора операционного поля. Увеличить пространство для манипуляций и чётко увидеть линии рассечения задних листков влагалищ ПМЖ помогала мобилизация правой ПМЖ тем же способом, что уже была выполнена с левой стороны. Оптикой проходили параллельно ПМЖ сквозь сращения до лона, далее обратными дугообразными движениями разрушали их.

В завершении этапа мобилизации переднюю брюшную стенку разделяли на два компонента: передний (ПМЖ с передними листками их влагалищ и вышележащими тканями) и задний (задние листки влагалищ ПМЖ, поперечная

фасция, брюшина). Для этого продолжали работу в предбрюшинном слое, чего достигали, рассекая левый и правый задние листки собственной фасции ПМЖ поочередно книзу (визуализация из порта III). Обработка грыжевого мешка часто приводила к вхождению в брюшную полость (23 наблюдения, 51,1 %), поэтому её выполняли после завершения основной мобилизации, когда карбоксиперитонеум практически не влиял на визуализацию.

Резюмируя особенности этапа мобилизации при ЭЭР, нужно отметить, что разделять ткани в анатомическом слое целесообразно преимущественно телескопом или другим инструментом с неострым концом, то есть нет необходимости применять инструменты для рассечения или коагуляции тканей. Разделению тканей также содействует нагнетаемый газ при сохранении герметичности интерстициальной полости.

Адекватно выполненная мобилизация и обоснованный выбор позиции портов обеспечивал оптимальные условия для реконструктивного этапа. Непрерывный шов, ликвидирующий диастаз, оптимально формировать длинной (от 45 см), устойчивой к распусканию, нерассасывающейся, монофиламентной нитью, её использовали во всех наблюдениях (n=45). В устройстве этого шовного материала предусмотрена петля диаметром (2–3) мм на свободном конце, предназначенная для фиксации начала шва. Применяя двумерную систему визуализации, интракорпорально продеть иглу в петлю не всегда (на этапе освоения ЭЭР) получалось желаемо быстро, что неоправданно увеличивало продолжительность операции. Поэтому начали формировать петлю большего диаметра экстракорпорально, не до конца проводя нить через существующее отверстие, и фиксировали начало шва через неё. Применение длинной нити в эндоскопии ведёт к образованию нежелательных перехлёстов, петель, узлов, что усугубляется ограниченным экстраперитонеальным пространством и использованием монофиламентного шовного материала. Поэтому, зафиксировав начало шва, перемещали всю нить в правую часть пространства Retzius, а в дальнейшем повторяли этот приём после промежуточных протягиваний. Этот алгоритм, очевидно, помог сократить

продолжительность наложения шва, минимизируя перебирание нити инструментами (см. раздел 3.1.3).

Ушивание апоневроза по направлению снизу-вверх (телескоп установлен в порт III, иглодержатель – порт IV, зажим или диссектор – порт I) в определенный момент (при приближении к мечевидному отростку) становилось невозможным, тогда устанавливали троакары V и VI. Создать оптимальные условия для наложения интракорпорально шва позволяли доступы по медиальному и латеральному краю правой ПМЖ на уровне пупочного кольца. Телескоп переносили в порт II (оптический разворот) и получали возможность манипулировать в проекции верхней трети белой линии живота из позиции практически симметричной предыдущей. Ушив диастаз, натяжение париетальной брюшины ослабевало, что важно при необходимости восстановления её целостности

ЭЭР не подразумевает ушивание задних листков влагалищ прямых мышц между собой, что отличает её от открытой реконструкции. Однако это не изменяло биомеханику и функциональность передней брюшной стенки. Роль заднего листка брал на себя сетчатый эндопротез, прорастающий соединительной тканью. При этом ЭЭР не сопровождается дополнительным стягиванием тканей заднего компонента передней брюшной стенки, что в полной мере соответствует принципу герниопластики без натяжения. Вероятно, это отличие от открытой реконструкции в комплексе с меньшей травматичностью эндоскопического доступа может способствовать более легкой переносимости ЭЭР для больного.

Успешно установить эндопротез позволяло точное определение размеров созданной полости. Существуют разные подходы к решению этой задачи: введение в экстраперитонеальное пространство измерительной ленты; применение пункционной чрескожной разметки. Можно выбирать любой вариант, главное перекрыть имплантатом всю зону мобилизации. В исследовании использовали перкутанное введение игл для внутримышечных инъекций под углом 90° в подготовленную полость и по полученным ориентирам моделировали эндопротез. Для точного размещения сетчатого имплантата маркировали его середину по

верхнему и нижнему краю. Эндопротез не фиксировали, так как он точно выполнял контуры созданной полости и после десуффляции прижимался внутрибрюшным давлением.

Контроль гемостаза в ближайшем послеоперационном периоде осуществляли за счёт дренирования надсеточного пространства. Дренаж удаляли на 2-е – 3-е сутки при устойчивой тенденции к снижению секвестрации жидкости в надсеточное пространство.

3.1.2 Пути выхода из нестандартных ситуаций, возможных при выполнении эндоскопической экстраперитонеальной реконструкции

Выполнение ЭЭР может сопровождаться рядом особенностей, выходящих за рамки стандартной техники операции, проанализированной выше, что обусловлено индивидуальными различиями анатомии, малым опытом подобных операций, техническими погрешностями.

Одним из ключевых этапов операции является установка первого троакара в ретромускулярное пространство, что может сопровождаться следующими отклонениями: введение порта в другой анатомический слой, перфорация париетальной брюшины, позиция троакара в ретромускулярном пространстве не оптимальна.

Введение порта вне ретромускулярного пространства происходит из-за его установки латеральнее спигелиевой линии между косыми мышцами вплоть до поперечной. Наиболее частыми причинами этого служат погрешности предоперационной разметки или чрезмерный уклон троакара в сторону при его продвижении. Впоследствии мобилизация будет ошибочно начата в другом межмышечном пространстве или сразу произойдёт вхождение в брюшную полость. Профилактикой этого является корректная предоперационная разметка, которую обеспечивает ультрасонографический контроль. Грамотно выбрав точку доступа, необходимо направлять стилет под прямым углом к передней брюшной стенке, тогда траектория его движения будет кратчайшей. Двигаясь в направлении

ретромускулярного пространства, должно быть чётко визуализировано последовательное прохождение переднего листка влагалища ПМЖ (плотная белесая структура с поперечно ориентированными соединительнотканными волокнами), затем самой мышцы (продольные мышечные волокна). После этого, начав инсуффляцию газа (давление 12–15 мм. рт. ст.), становится виден задний листок собственной фасции ПМЖ (белесая структура с поперечными соединительнотканными волокнами, переходящая латерально в m. transversus abdominis). Постоянный контроль указанных анатомических ориентиров позволит распознать искомый слой, а в случае несоответствия интраоперационной картины представленному выше описанию, необходимо удостовериться в правильности выбранной точки доступа и направления движения троакара, при необходимости их скорректировать.

Перфорация париетальной брюшины и создание карбоксиперитонеума является серьёзной погрешностью установки порта I. Профилактику этого нужно начинать с создания адекватного кожного доступа для введения троакара. Кожа не должна создавать сопротивление при его введении, однако стремление к максимальной косметичности операции часто приводит к отступлению от этого правила. В результате возможен «провал» троакара в брюшную полость из-за потребовавшегося избыточного давления и вращения инструмента. Помимо адекватного кожного разреза, не надо забывать о необходимости правильного удержания инструмента в руке хирурга (рис. 15).

Рисунок 15 – Удержание троакара в руке хирурга.

Примечание. Указательный палец контролирует и ограничивает продвижение стилета или оптического троакара.

Помимо повреждения париетальной брюшины троакаром, возможна её перфорация при мобилизации левого ретромускулярного пространства. Чтобы этого избежать, необходимо помнить, что манипуляции в создаваемой интерстициально полости должны быть максимально безопасными. Сохранить её герметичность позволяет соблюдение протокола мобилизации, обозначенного в предыдущем разделе (см. раздел 3.1.1).

Чаще всего дефект париетальной брюшины визуализировать трудно ввиду его малых размеров. В ситуации, когда ретромускулярная полость не увеличивается в объеме или коллабируется, при этом инсуффлятор работает исправно и троакар не мигрировал в подкожную жировую клетчатку, нужно думать о непреднамеренном карбоксиперитонеуме. Попытки продолжить работу в этом влагалище ПМЖ приводят к неоправданному увеличению продолжительности операции из-за недостаточной визуализации в ограниченном пространстве, трудностей дифференцировки анатомических структур. В итоге растет риск

интраоперационных осложнений. В этой ситуации целесообразно максимально эвакуировать введенный в брюшную полость газ и начать выполнение операции с контрлатеральной стороны (позиция порта III), так как карбоксиперитонеум не позволит создать адекватную интерстициальную полость. Именно поэтому обоснована предоперационная разметка обеих ПМЖ. Данный технический прием потребовалось выполнить у 1 больного, что позволило закончить ЭЭР из 6 доступов и не привело к интраоперационным и послеоперационным осложнениям.

Возможны ситуации, когда ретромускулярную полость удалось адекватно мобилизовать, установить порт II, но позиция порта I оказывается не оптимальной для дальнейших действий. При его локализации слишком близко к пупочному кольцу (низко) или к белой линии (медиально) угол обзора будет такой, что выполнить этап перехода (crossover) в желаемой области (краниальная часть белой линии) будет либо небезопасно, либо невозможно. А расположив порт высоко (менее 2 см от реберной дуги), движения инструментами будут ограничены. Несколько улучшить условия работы позволяет увеличение интерстициальной полости за счёт дополнительного разделения сращений в краниальной части ретромускулярного пространства. Целесообразно выполнить это непосредственно оптикой, которая на этот момент уже перенесена в порт II. Мобилизация краниальной части ретромускулярного пространства возможна и инструментом через порт I, но это потребует подтягивания троакара с риском его миграции в подкожную клетчатку. В исследуемой группе во всех 45 наблюдениях вне зависимости от позиции порта I выполняли тотальную первичную мобилизацию ретромускулярного пространства.

Максимально возможная мобилизация ретромускулярного пространства не всегда может улучшить ситуацию. Если угол обзора остаётся неоптимальным и (или) инструмент перекрывает область манипуляций, то наиболее оправданным шагом будет введение второго инструмента через дополнительный троакар (диаметр 5 мм) между первыми двумя по латеральному краю левой ПМЖ. Это позволит изменить угол операционного действия, создать дополнительную

тракцию заднего листка влагалища ПМЖ для адекватного выполнения этапа перехода. Установка дополнительного троакара также поможет, если манипуляции инструментом через порт I ограничены его медиальным положением или реберной дугой.

Приступая к этапу перехода (crossover), необходимо помнить, что созданная интерстициальная полость ещё мала и непреднамеренный карбоксиперитонеум значительно повлияет на визуализацию. Если повреждение париетальной брюшины на этом этапе произошло, что определяется по сокращению объема полости, то для выхода из сложившейся ситуации будет оправдана установка дополнительного троакара между первым и вторым портами. Введенный дополнительный инструмент даёт возможность хирургу обеспечить натяжение рассекаемых тканей, отдавливая задний листок влагалища ПМЖ книзу, и поддерживать достаточную визуализацию.

В исследуемой группе на этапе перехода дополнительный троакар диаметром 5 мм в левое ретромускулярное пространство устанавливали в 4-х наблюдениях (8,9 %). Это позволило завершить ЭЭР без конверсии доступа, а также избежать интраоперационных осложнений.

Выполнение реконструктивного этапа операции (ликвидация диастаза) может сопровождаться избыточным натяжением тканей при их сшивании, что затрудняет затягивание нити и ведет к её разрыву, либо к прорезыванию швов. Важно прогнозировать эту ситуацию на этапе предоперационного планирования [24, 54, 178] и учесть необходимость расширения объёма операции до сепарационной пластики или вовсе изменить хирургическую тактику. Однако риск относительного дефицита пластического материала существует и у пациентов с малыми и средними ПСГ на фоне ДПМЖ 1-2 степени. Наибольшее натяжение тканей апоневроза возникает на уровне пупочного кольца и (или) в области грыжевого дефекта. В этой ситуации полезна контролируемая десуффляция с исходного рабочего давления 12–15 мм. рт. ст. до 4–7 мм. рт. ст. Это не ухудшит визуализацию, поскольку задний компонент брюшной стенки полностью

мобилизован и опускается под собственным весом, а натяжение тканей ушиваемого апоневроза ослабнет. Помимо этого, надо помнить о необходимости адекватной миорелаксации на реконструктивном этапе операции. Оценить ее полноту позволяет использование нейро-мышечного мониторинга [93].

Контролируемую десуффляцию применяли на реконструктивном этапе у всех 45 больных исследуемой группы. В 6 наблюдениях (13,3 %), несмотря на это, произошёл преждевременный разрыв нити при протягивании. Формирование шва продолжали непосредственно с места разрыва лигатуры, что было возможно благодаря использованию нити, устойчивой к распусканию.

Перед тем как приступить к установке эндопротеза, необходимо удостоверится, что он не будет контактировать с органами брюшной полости, то есть проверить целостность париетальной брюшины. В исследуемой группе избежать её перфорации удалось только в 17 наблюдениях (37,8 %). Важно, что у 23 больных (51,1 %) париетальная брюшина была повреждена при выделении грыжевого мешка, что не сопровождалось коллабированием экстраперитонеального пространства и нарушением хода вмешательства. Ушивали дефекты диаметром более 10 мм (15 больных, 33,3 %), при меньших размерах это не требовалось (13 наблюдений, 28,9 %).

Восстановлению целостности париетальной брюшины способствует предварительное ушивание апоневроза, так как ликвидация диастаза и медиализация ПМЖ уменьшают натяжение заднего компонента передней брюшной стенки. Силовую нагрузку шов брюшины не несет. Несмотря на это, ушивание дефекта париетальной брюшины может сопровождаться дефицитом пластического материала и прорезыванием шва. В исследуемой группе такая ситуация возникала при ширине дефекта более 5 см (5 наблюдений, 11,1 %). Для снижения натяжения брюшины применяли следующие приёмы: снижали давление инсуффляции до 4–7 мм. рт. ст., и ушивали дефект не в продольном, а в поперечном направлении. Если эти мероприятия неэффективны, то увеличить площадь лоскутов париетальной брюшины можно, выполнив сепарационную пластику.

При нехватке пластического материала заднего компонента передней брюшной стенки оптимальным представляется применение TAR [146], что потребовалось в одном наблюдении исследуемой группы. Полноценная задняя сепарация на всём протяжении с обеих сторон необходима не во всех случаях. После рассечения поперечной мышцы на уровне дефекта брюшины целесообразно проверить, насколько компенсирован дефицит тканей, этого было достаточно для отграничения органов брюшной полости от эндопротеза в наблюдении, которое вошло в данное исследование. Если выполнение TAR технически невозможно (недостаток опыта операционной бригады; противопоказано пролонгирование эндотрахеальной комбинированной анестезии с ИВЛ, например, у больных с морбидным ожирением), теоретически возможным выходом может стать использование не полипропиленового, а композитного эндопротеза, предусматривающего возможность его контакта с внутренними органами. Однако такой способ завершения ЭЭР в исследовании не применяли, вопрос требует дополнительного изучения. Наблюдений, где не удалось ликвидировать дефект париетальной брюшины, в исследовании не было.

Установка эндопротеза является финальным этапом пластики. Его размер соответствует конфигурации экстраперитонеальной полости (в среднем 30 см в длину, 15 см в ширину), что отменяет необходимость в его фиксации. Учитывая большой размер, адекватно расправить сетчатый имплантат на этапе освоения методики удаётся не всегда. В этой ситуации в первую очередь убеждались, что он не развернут на 90°, для чего производили предварительную маркировку середин верхнего и нижнего краёв эндопротеза. Другой причиной может быть неадекватно большой размер имплантата относительно имеющейся полости. Оптимальным решением будет извлечь эндопротез и повторно моделировать его экстракорпорально, что потребовалось сделать в одном наблюдении. Наличие троакара диаметром 12 мм позволило беспрепятственно это осуществить.

При расправлении эндопротеза не всегда сразу удаётся расположить его в желаемой позиции, избыточно перетягивая его вверх или вниз. Для

профилактики этого можно воспользоваться следующим алгоритмом установки сетчатого имплантата: перемещаем его нижний край максимально низко в пространство Retzius, а затем укладываем верхнюю часть в требуемое положение. Такой подход позволил расправить имплантат в два этапа без лишних манипуляций в 42 наблюдениях (93,3 %). Также возможна фиксация нижнего или верхнего края эндопротеза одинарным швом, что может быть методом выбора на этапе освоения ЭЭР. Приём был использован у двух больных исследуемой группы.

3.1.3 Симультанные операции при эндоскопической экстраперитонеальной реконструкции

В герниологии симультанные вмешательства признаны целесообразными, рациональными, и выполняются как при открытой реконструкции, так и при малоинвазивных герниопластиках [111, 138, 147, 148, 155]. ЭЭР не является исключением и может сочетаться с другими герниопластиками или с вмешательствами на внутренних органах.

При сочетанных грыжах передней брюшной стенки эндоскопический экстраперитонеальный доступ (eTEP) позволяет производить одномоментные герниопластики, однако при этом необходимо учитывать ряд технических особенностей. Наличие нескольких ПСГ, например пупочной и эпигастральной грыж, практически не вносит изменений в стандартный план ЭЭР. Главной особенностью при этом будет более трудоёмкий этап перехода (значительная вероятность раннего карбоксиперитонеума) и высокий риск создания существенного дефекта париетальной брюшины.

Единое пространство, созданное под ПМЖ, позволяет хирургу манипулировать как на белой линии, так и в паховом промежутке. Это даёт возможность ликвидировать сопутствующие паховые грыжи без введения дополнительных портов, задействовав троакары II, V и VI, установленные для ЭЭР, что наглядно демонстрирует следующее клиническое наблюдение.

Больной Г., 33 лет, поступил в хирургическое отделение ЧУЗ «ЦКБ «РЖД-Медицина» 11.07.2019 г. с диагнозом сочетанные пупочная, эпигастральная и двухсторонняя прямая паховая грыжи малых размеров (EHS, 2009) на фоне диастаза прямых мышц живота 1 степени (45 мм). Пациент нормостенического соматотипа, ИМТ 30,7 кг/м^2, без сопутствующих заболеваний.

Одномоментная экстраперитонеальная герниопластика доступом eTEP выполнена 12.07.2019 г. Единственным отличием от стандартной для ЭЭР расстановки портов был выбор троакара диаметром 10 мм в позицию VI (медиальный край правой ПМЖ на уровне пупочного кольца) (рис. 16).

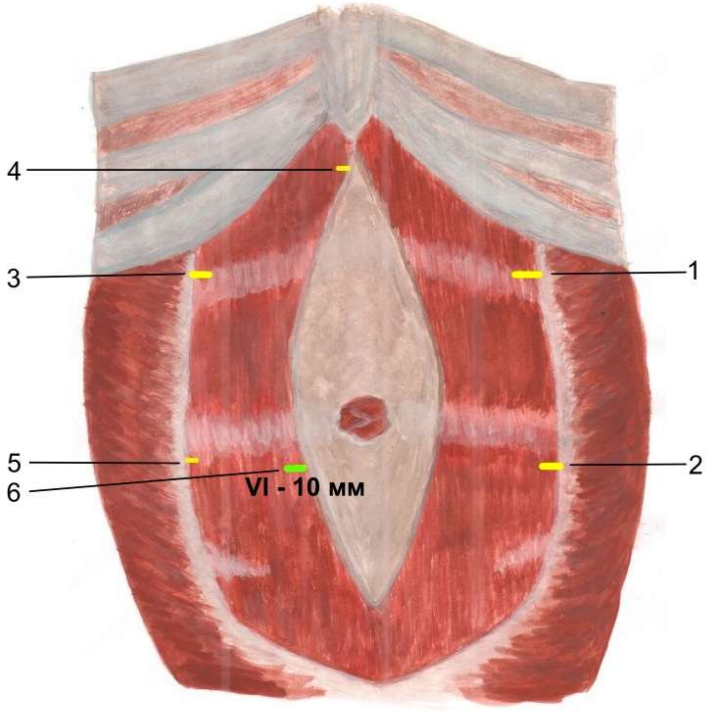

Рисунок 16 – Расстановка троакаров при выполнении симультанной ЭЭР и паховой экстраперитонеальной герниопластики.
1 – порт I (12 мм); 2 – порт II (10 мм); 3 – порт III (10 мм); 4 – порт IV (5 мм); 5 – порт V (5 мм); 6 – порт VI (10 мм).

Порт VI диаметром 10 мм был необходим для размещения в нём телескопа при работе в паховой области. Экстраперитонеальное пространство

мобилизовано от реберных дуг до паховых связок без вхождения в брюшную полость, выделены семенные канатики, визуализированы лонные бугорки. Пупочный (2×1,5×1,5 см) и эпигастральный (1,5×1,5×1,5 см) грыжевые мешки выделены, погружены в брюшную полость без перфорации париетальной брюшины. Растянутая в проекции прямых паховых грыж (4×2,5×2,5 см – правая и 4× 2×2 см – левая) поперечная фасция фенестрирована для профилактики парапротезных жидкостных скоплений. Таким образом, подготовлено пространство для установки эндопротезов.

Единый полипропиленовый имплантат размером 24 см на 10 см установлен в паховые области, фиксирован к лонному бугорку полигликолидной нитью 2/0 USP (рис. 17).

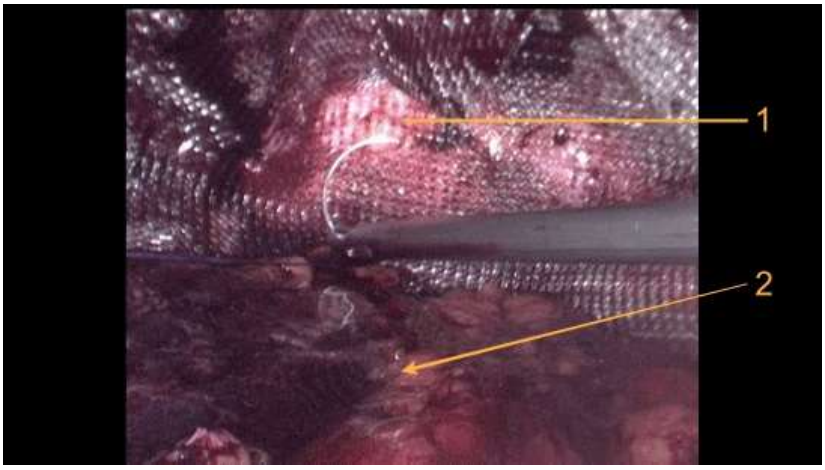

Рисунок 17 – Установка эндопротеза в паховую область.
1 – лонный бугорок; 2 – предпузырная клетчатка.

После завершения паховой герниопластики был ликвидирован диастаз непрерывным швом нитью из полибутэстера 0 USP, устойчивой к распусканию. Затем срединная часть передней брюшной стенки протезирована полипропиленовым сетчатым имплантатом размером 25 см на 15 см (рис. 18).

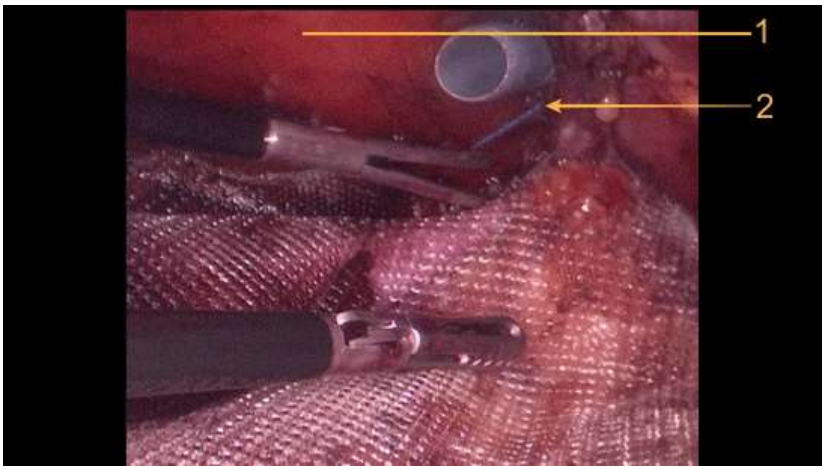

Рисунок 18 – Установка эндопротеза в ретромускулярную срединную позицию. 1 – m. rectus abdominis dexter; 2 – верхний уровень шва, ликвидирующего ДПМЖ.

Надсеточное пространство дренировано силиконовой трубкой диаметром 24 Fr. Интраоперационных осложнений не отмечено. Вмешательство длилось 150 минут.

На вторые сутки послеоперационного периода, несмотря на симультанную пластику четырёх грыжевых дефектов и ДПМЖ, максимальный уровень боли по ВАШ оценен больным в 4 балла, а на пятые – всего в 2 балла. При этом индекс объёма анальгетической терапии составил 0,33 балла, что соответствует одному дополнительному введению НПВС за первые 5 дней после операции. Больной активизирован в пределах отделения на 2-е сутки после операции. Дренаж удален на 3-е сутки. Больной выписан на 5-е сутки в удовлетворительном состоянии.

Наблюдение больного в отдаленном послеоперационном периоде (до 15 месяцев) продемонстрировало отсутствие осложнений и рецидива заболеваний (расстояние между ПМЖ по данным УЗИ через 1 год равнялось 16 мм). Основным симптомом, причиняющим дискомфорт после вмешательства, было ощущение инородного тела в проекции белой линии максимальной интенсивностью 4 балла по ВАШ, продолжительностью 3 месяца. Косметический эффект операции через 1 год оценен больным в 2 балла. Это в 8 раз лучше дооперационной оценки состояния передней брюшной стенки (17 баллов).

Клиническое наблюдение демонстрирует универсальность расширенного экстраперитонеального доступа у больных сочетанными грыжами передней брюшной стенки на фоне ДПМЖ. Как ЭЭР, так и паховая герниопластика выполнены полноценно, с соблюдением стандартов каждого вмешательства в отдельности. Расширенный экстраперитонеальный доступ позволил без дополнительного рассечения тканей, мобилизуя структуры исключительно в анатомическом слое, установить широкий эндопротез в паховую позицию. У больных с двусторонней паховой грыжей возможно применение двух изолированных имплантатов, однако это требует дублирования процедуры их введения и установки, большего количества точек фиксации, а значит, увеличивает длительность операции.

Выбранная очередность интраоперационных действий не случайна. Если первым этапом ликвидировать диастаз, сократится объём интерстициальной полости, а дальнейшая работа потребует поддержания в ней высокого давления, что создаст дополнительную нагрузку на шов. Помимо этого, выполнение первым этапом паховой герниопластики не вызывает технических неудобств при дальнейшей ликвидации ПСГ на фоне ДПМЖ.

Таким образом, приведенное клиническое наблюдение подтверждает возможность ликвидации срединных и сопутствующих паховых грыж на фоне ДПМЖ без расширения операционного доступа, обеспечивая минимальную степень инвазии и хорошие послеоперационные результаты.

Экстраперитонеальный доступ также позволяет производить симультанную пластику ДПМЖ, срединных и боковых грыж, но подход к боковым грыжевым воротам осуществляется путем выполнения TAR с соответствующей стороны. В исследуемой группе таких наблюдений не было, но возможность этих одномоментных операций продемонстрирована другими авторами [51, 129, 146]. Таким образом, доступ eTEP универсален при сочетанных грыжах передней брюшной стенки.

Доступ в экстраперитонеальное пространство не противоречит возможности симультанного оперативного лечения заболеваний органов брюшной полости. Гармоничное сочетание экстраперитонеальной герниопластики и лапароскопической холецистэктомии демонстрирует следующее клиническое наблюдение.

Больной Ф., 43 лет, поступил в хирургическое отделение ЧУЗ «ЦКБ «РЖД-Медицина» 10.04.2019 г. с диагнозом пупочная грыжа больших размеров (EHS, 2009) на фоне диастаза прямых мышц живота 2 степени (55 мм), желчнокаменная болезнь, хронический калькулезный холецистит. Пациент гиперстенического соматотипа, ИМТ 36,7 кг/м^2, с сопутствующими сахарным диабетом 2 типа, ожирением II степени (рис. 19).

Рисунок 19 – Больной Ф., 1 – до операции, 2 – через 12 месяцев после операции.

ЭЭР и симультанная лапароскопическая холецистэктомия выполнены 11.04.2019. Порты установлены стандартным для ЭЭР образом (см. рис. 7). Операция начата с экстраперитонеальной мобилизации. После объединения пространства позади ПМЖ париетальная брюшина перфорирована диссектором в проекции порта II, создан карбоксиперитонеум. Это позволило безопасно продвинуть троакары II, III, IV (см. рис. 7) в брюшную полость, а уже затем

установить дополнительный порт (диаметр 10 мм), не контактирующий с ретромускулярной полостью. Наличие последнего принципиально важно для дальнейшего извлечения удаленного органа и постановки дренажа без контакта с экстраперитонеальным пространством. Доступ для дополнительного порта произведен по передней подмышечной линии на 2 см ниже реберной дуги.

Выполнена типичная холецистэктомия от шейки, желчный пузырь извлечен через доступ в правом подреберье по передней подмышечной линии, дренировано подпеченочное пространство. По окончании холецистэктомии троакары возвращены в интерстициальное пространство для выполнения реконструктивного этапа. Диастаз ликвидирован непрерывным швом нитью из полибутэстера 0 USP, устойчивой к распусканию. Затем ушиты дефекты париетальной брюшины рассасывающейся нитью из полигликоната 2/0 USP. Установлен полипропиленовый эндопротез размером 30 см на 17 см, дренировано надсеточное пространство. Вмешательство длилось 180 минут, интраоперационных осложнений не было.

В раннем послеоперационном периоде (1–5 сутки после операции) болевой синдром был умеренный (3 балла по ВАШ со вторых суток) и соответствовал индексу объема анальгетической терапии 0,66 балла (однократное введение трамадола 100 мг в/м помимо базовой терапии). Больной активизирован в пределах отделения на 2-е сутки после операции, тогда же удалён дренаж из подпеченого пространства. На 3-е сутки прекращено дренирование надсеточного пространства. Больной выписан на 5-е сутки в удовлетворительном состоянии.

Наблюдение в течение одного года показало отсутствие послеоперационных осложнений и рецидива заболеваний, не отмечено явлений хронического болевого синдрома. Эстетическим результатом пациент удовлетворен, уровень косметического дискомфорта через 1 год равен 1 баллу.

Такого рода вмешательства подразумевают лапароскопический и эндоскопический этапы, и определить их последовательность принципиально важно. Выбор представленной выше методологии позволил безопасно производить

мобилизацию в герметичной интерстициальной полости, используя содействие нагнетаемого газа. А на этапе реконструкции карбоксиперитонеум, созданный для холецистэктомии, уже не приводил к техническим сложностям, так как предварительно было полностью мобилизовано экстраперитонеальное пространство. Кроме того, интерстициальная полость не контактировала с удаленным органом и его содержимым, что важно для профилактики контаминации эндопротеза. Больной с сопутствующими метаболическими расстройствами, усугубляющими течение раневого процесса, перенес оперативное лечение без инфекционных осложнений области хирургического вмешательства.

В группе исследования 3 (6,7 %) ЭЭР осуществлено одномоментно с лапароскопической холецистэктомией, их средняя продолжительность составила (172±38,2) мин. (среднее время изолированной ЭЭР (148±38,4) мин.). Таким образом, выполнение симультанной холецистэктомии увеличивает продолжительность вмешательства в среднем на 24 минуты.

Строгое соблюдение заранее спланированных этапов операции определяет принципиальную возможность выполнения симультанных полостных операций и ЭЭР с сохранением минимальной инвазивности. Этот опыт вполне можно экстраполировать на лечение пациентов с другими заболеваниями органов брюшной полости, нуждающихся в плановых лапароскопических операциях.

3.1.4 Продолжительность эндоскопической экстраперитонеальной реконструкции в контексте освоения методики

На момент исследования ЭЭР применялась в клинике 1,5 года, соответственно, период формирования исследуемой группы частично пришёлся на начальный этап кривой обучения. Для сравнения, открытая реконструкция используется в практике хирургического отделения ЧУЗ «ЦКБ «РЖД-Медицина» более 15 лет, технические детали операции изучены и отработаны досконально, получены стабильные хорошие результаты [8, 54, 64, 86]. Средняя длительность ЭЭР составила (148±38,4) минут. В других независимых исследованиях

представлены схожие результаты: в смешанных выборках, состоящих из пациентов с первичными и послеоперационными срединными грыжами, средняя продолжительность операции составила 218,9 минут и 146 минут [11, 115], а с применением роботических технологий – 198 минут и 138,5 минут [75, 125]. Открытая реконструкция занимала существенно меньше времени, чем ЭЭР, так в контрольной группе средняя длительность вмешательства была (62,4±14,9) минут (p<0,001 по t-критерию Welch`s и U-критерию Mann-Whitney). Однако необходимо учитывать потребность освоения эндоскопической методики при её относительной технической сложности. Кроме того, в процессе изучения методики произошло сокращение длительности ЭЭР, что коррелирует с опытом выполнения операции (rho= -0,378, p=0,01) (рис. 20).

Рисунок 20 – Корреляция времени операции и опыта её выполнения (p=0,01)

Опыта выполнения восьми ЭЭР было достаточно, чтобы значимо сократить среднюю длительность операции до (101,2±17,1) минут (p<0,01 по U-критерию Mann-Whitney). Схожие результаты получены и в других исследованиях: средняя продолжительность вмешательства даже в смешанной выборке

(первичные и послеоперационные грыжи) устанавливается на уровне в 112,2 минут (от 40 до 180 минут) при накоплении большего опыта (100 операций) [10]. Дисперсионный анализ времени, затраченного на вмешательство хирургами различной квалификации со стажем работы от 2-х лет до 41-го года, не показал статистически значимых различий (p=0,207 по критерию Fisher`s) (рис. 21). Использование параметрического критерия возможно, так как тест Leven`s на равенство дисперсий указывает на низкую вероятность математического распределения отличного от нормального (F=0,57, p=0,54).

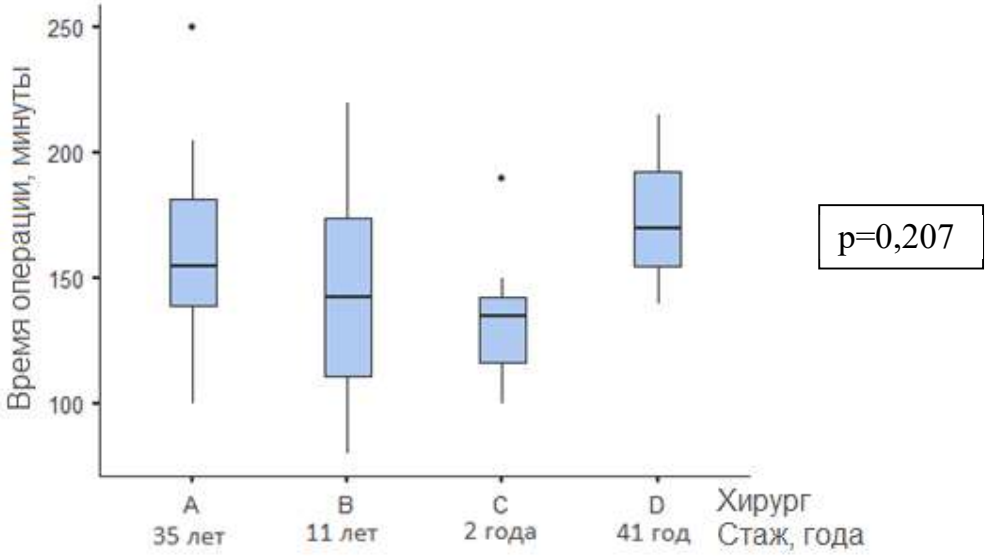

Рисунок 21 – Длительность ЭЭР у разных хирургов (p=0,207 по критерию Fisher`s)

Важно, что хирург с малым стажем работы после двадцати ассистенций уверенно самостоятельно выполняет ЭЭР с наименьшим стандартным отклонением средней продолжительности вмешательства (Хирург С, стаж 2 года, средняя длительность операции составила (134,4±28,5) минут) (табл. 10).

Таблица 10 – Сравнение длительности ЭЭР у разных хирургов (p=0,207 по критерию Fisher`s)

Хирурги	Стаж работы, года	Количество операций	Выборочное среднее	p (Fisher`s)
A	35	12	161,7±39,2	0,207
B	11	22	141,8±39,5	
C	2	8	134,4±28,5	
D	41	3	175,0±37,8	

Таким образом, ЭЭР доступна для освоения хирургами различной квалификации при наличии базовых навыков выполнения лапароскопических операций (аппендэктомия, холецистэктомия, паховая ТАР герниопластика).

Анализ графика, представленного на рисунке 20, показывает, что в ряде случаев вмешательство продолжалось значительно больше среднего времени (p<0,001 по критерию t Student`s). Наблюдения, где операция длилась более 150 минут, были проанализированы. Сформирована выборка из 13 больных. Выделены основные причины, предрасполагающие к увеличению длительности операции: начальный этап «кривой обучения», низкий ИМТ, ограниченный объем ретромускулярного пространства, вмешательства на органах брюшной полости в анамнезе (рис. 22).

Рисунок 22 – Факторы, способствующие увеличение времени ЭЭР (χ^2=25,0, p<0,001)

Недостаток опыта выполнения ЭЭР (менее 8 операций) закономерно ведет к увеличению продолжительности операции ($p<0,001$). По этой причине в исследуемой группе длительность операции превышала среднюю (148 минут) у 6 больных (46%). Влияние опыта на продолжительность эндовидеохирургических герниопластик подтверждается и данными литературы [76, 123, 132].

Интереснее обратить внимание на взаимосвязь антропометрических параметров больного и длительности ЭЭР. Особенностью ЭЭР является выполнение этапа перехода (crossover) и дальнейшей мобилизации в предбрюшинной жировой клетчатке. Её дефицит повышает риск перфорации париетальной брюшины. Если повреждение происходит на этапе перехода, то ход операции нарушается и её продолжение требует действий, описанных выше (раздел 3.1.2). В ситуациях, когда париетальная брюшина перфорирована при дальнейшей мобилизации, могут возникнуть сложности на этапе ушивания полученного дефекта. Всё это увеличивает продолжительность вмешательства.

Значимая перфорация брюшины на этапе мобилизации ретромускулярного пространства после выполнения «crossover» произошла у 2 больных (15,5 %) исследуемой выборки ($n=13$, где продолжительность операции была более 150 минут). В обоих наблюдениях это привело к существенному увеличению длительности операций (185 минут и 250 минут; $p<0,001$ по критерию t Student`s) в результате сложностей, возникших при ушивании дефекта париетальной брюшины. У одной больной женского пола, 34-х лет, с ИМТ 19,8 кг/м^2, дефект на уровне пупочного кольца размерами 6×9 см удалось ликвидировать непрерывным швом нитью из полигликоната 2/0 USP в поперечном направлении на фоне десуффляции до 4-6 мм. рт. ст. Продолжительность ЭЭР составила 185 минут. У другой больной потребовалось выполнение частичной задней сепарационной пластики, что продемонстрировано в следующем клиническом наблюдении.

Больная Б. женского пола, 34-х лет, ИМТ 16,5 кг/м^2, поступила в хирургическое отделение ЧУЗ «ЦКБ «РЖД-Медицина» 20.02.2019 г. с диагнозом пупочная грыжа средних размеров (EHS, 2009) на фоне тотального (выше и ниже

пупочного кольца) ДПМЖ 1 степени, тип А по Nahas (сформировавшийся после беременности). Основному заболеванию сопутствовала только миопия умеренной степени.

ЭЭР выполнена 21.02.2019, расстановка троакаров была стандартная – 6 портов (см. рис. 7). Доступ в левое ретромускулярное пространство произвели оптическим троакаром, была создана первичная полость, что позволило приступить к этапу перехода. В процессе «crossover» было отмечено практически полное отсутствие предбрюшинной жировой клетчатки, несмотря на это, ретромускулярные пространства удалось объединить без вхождения в брюшную полость и установки дополнительного порта. Однако при дальнейшей мобилизации париетальная брюшина всё же была значительно повреждена в проекции пупочного кольца (дефект 7×12 см) (рис. 23).

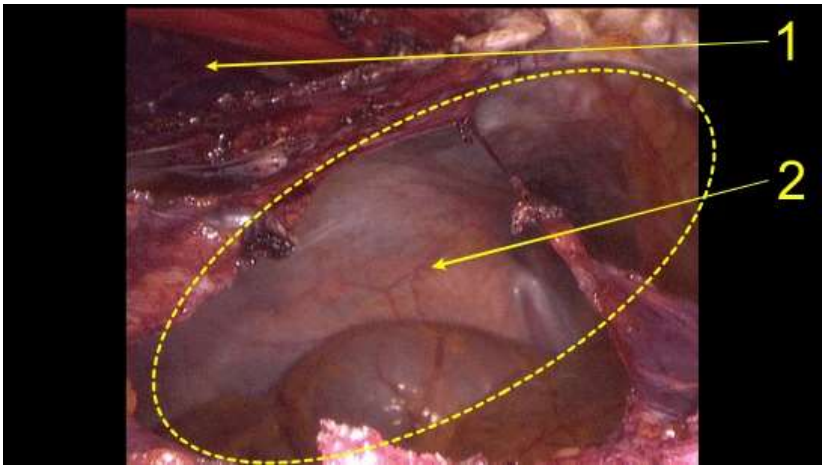

Рисунок 23 – Дефект париетальной брюшины, созданный на этапе мобилизации. 1 – левое ретромускулярное пространство; 2 – брюшная полость.

Путём десуффляции и наложения шва в поперечном направлении свести края дефекта брюшины не удалось. Было принято решение компенсировать дефицит пластического материала методом задней сепарации. TAR на всём протяжении прикрепления поперечных мышц живота не потребовался, так как задачей было только увеличить площадь лоскута париетальной брюшины для

ликвидации её дефекта. Сепарацию выполнили в проекции дефекта с одной стороны, что позволило изолировать брюшную полость от полипропиленового эндопротеза непрерывным швом нитью из полигликоната 2/0 USP (рис. 24).

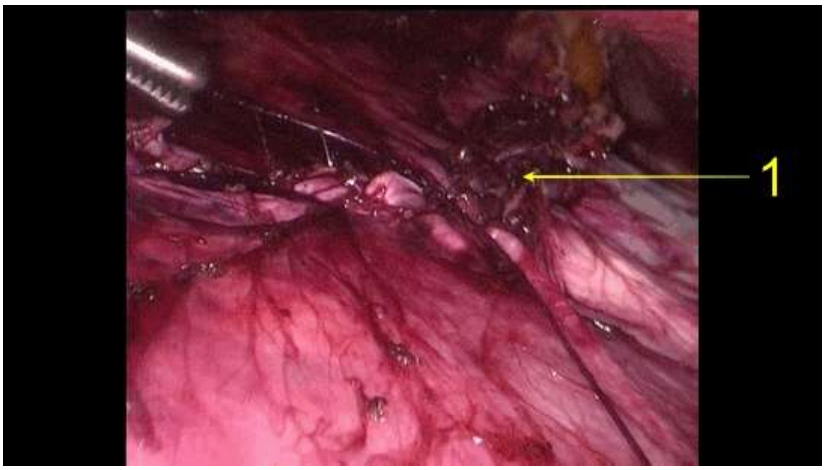

Рисунок 24 – Дефект париетальной брюшины ушит.
1 – шов париетальной брюшины.

В сформированную экстраперитонеальную полость установлен сетчатый полипропиленовый эндопротез размерами 25×15 см без фиксации, над ним размещён силиконовый дренаж 24 Fr для контроля гемостаза. Продолжительность операции составила 250 минут при средней (148±38,4) минут.

В послеоперационном периоде значимых отклонений от среднего сравниваемых критериев (уровень боли, объём анальгезии, темп активизации, качество жизни по EuraHSQol и др.) у больной не было. Осложнений и рецидива заболеваний за период наблюдения (17 месяцев) не выявлено. Степень удовлетворенности внешним видом передней брюшной стенки через год после операции возросла с 13 баллов до 1 балла по EuraHSQol. Представленное наблюдение убедительно демонстрируют влияние толщины слоя предбрюшинной жировой клетчатки на ход ЭЭР, а также возможность применения TAR сепарации при сложностях ушивания больших дефектов париетальной брюшины стандартными приёмами, что закономерно увеличивает длительность операции.

Анализ влияния ИМТ на продолжительность операции показал, что у больных с ИМТ менее 22 кг/м^2 достоверно увеличивается длительность ЭЭР (Student`s t=2,25, p=0,029).

Антропометрические параметры, безусловно, влияют на конфигурацию ретромускулярных пространств. В зависимости от тренированности передней брюшной стенки и индивидуальных особенностей, фасциальные футляры ПМЖ могут быть широкими (растянутыми, распластанными) или узкими, ригидными или эластичными. Состояние самих ПМЖ также индивидуально, так, в исследуемой совокупности наблюдений их толщина до операции составляла от 5 мм до 12 мм. Соответственно, при мобилизации ретромускулярных пространств и инсуффляции их газом, формировались полости разного объема и конфигурации, что интраоперационно проявлялось различиями размеров операционного поля.

У двух больных с относительно развитой мускулатурой передней брюшной стенки (толщина ПМЖ 9 мм и 12 мм при средней (7,25±1,71) мм) длительность ЭЭР была более 150 минут в связи с техническими трудностями на этапе мобилизации. От части, это может объяснить небольшой опыт экстраперитонеальных герниопластик (менее 8 операций на момент наблюдения), но в тоже время инсуффляция газа в ретромускулярное пространство и создание первичной полости были ограничены, что в дальнейшем затрудняло визуализацию и манипуляции. Это привело к перфорации париетальной брюшины на этапе объединения пространств под ПМЖ, что закономерно увеличило длительность операций (175 минут и 180 минут). Данные других исследований указывают, что при выходе хирурга на плато «кривой обучения» (40 операций) [123, 132], влияние индивидуальных анатомических факторов, в частности состояние ПМЖ, нивелируется.

Таким образом, ещё на этапе предоперационного планирования необходимо учитывать индивидуальные анатомические особенности больного (ИМТ, состояние мускулатуры передней брюшной стенки) и в обозначенных выше

ситуациях включать в операционную бригаду хирурга, имеющего достаточный опыт эндоскопических экстраперитонеальных герниопластик.

На продолжительность ЭЭР оказывают влияние ранее перенесенные вмешательства на органах брюшной полости. Среди больных с продолжительностью вмешательства выше средней такая ситуация была у 3 больных (23 %). Ранее им были выполнены лапароскопические аппендэктомия (1 больной) и холецистэктомия (2 больных). Рубцы после троакарного доступа над пупочным кольцом создавали сложности при формировании экстраперитонеальной полости, что привело к перфорации брюшины с образованием ее широкого дефекта. Его ликвидация закономерно увеличила длительность ЭЭР. Опираясь на представленные наблюдения, можно утверждать, что у пациентов, ранее перенесших полостные операции доступом в проекции ПМЖ и (или) белой линии, продолжительность ЭЭР может быть 150 минут и более.

Таким образом, у всех 13 больных повреждение париетальной брюшины привело к значительному увеличению длительности вмешательства относительно среднего. Факторами риска увеличения продолжительности операции являются начальный этап «кривой обучения», низкий ИМТ, ограниченный объем ретромускулярных пространств и перенесенные вмешательства на органах брюшной полости.

3.2 Результаты оперативного лечения больных первичными срединными грыжами на фоне диастаза прямых мышц живота на раннем этапе послеоперационного периода. Сравнительная оценка переносимости эндоскопической экстраперитонеальной реконструкции и открытой ретромускулярной пластики

Болевой синдром, который во многом определяет степень удовлетворенности пациента лечением, является важной характеристикой течения раннего послеоперационного периода. Больные исследуемой группы отмечали

существенно меньшую интенсивность боли в первые 5 суток после ЭЭР ($p \leq 0{,}003$ по критерию Mann-Whitney U) (табл. 11).

Таблица 11 – Болевой синдром у больных после эндоскопической и открытой реконструкций в раннем послеоперационном периоде (1–5 сутки), балл по ВАШ

Период времени, сутки	Исследуемая группа. Медиана боли, балл	Контрольная группа. Медиана боли, балл	p (Mann-Whitney U)
1 сутки	7	8	0,003
2 сутки	5	7	<0,001
3 сутки	3	6	<0,001
4 сутки	2	4	<0,001
5 сутки	1	2	<0,001

Для статистической оценки выбран непараметрический критерий Mann-Whitney U, так как проведенный анализ свидетельствует, что вероятность нормального распределения данных мала (тесты Shapiro-Wilk и Levene's, $p \leq 0{,}01$).

В первые сутки болевой синдром был интенсивный в обеих группах. Выявленная статистически достоверная разница клинически незначима (по ВАШ медиана равна 7 и 8 баллам в исследуемой и контрольной группе, соответственно) (рис. 25).

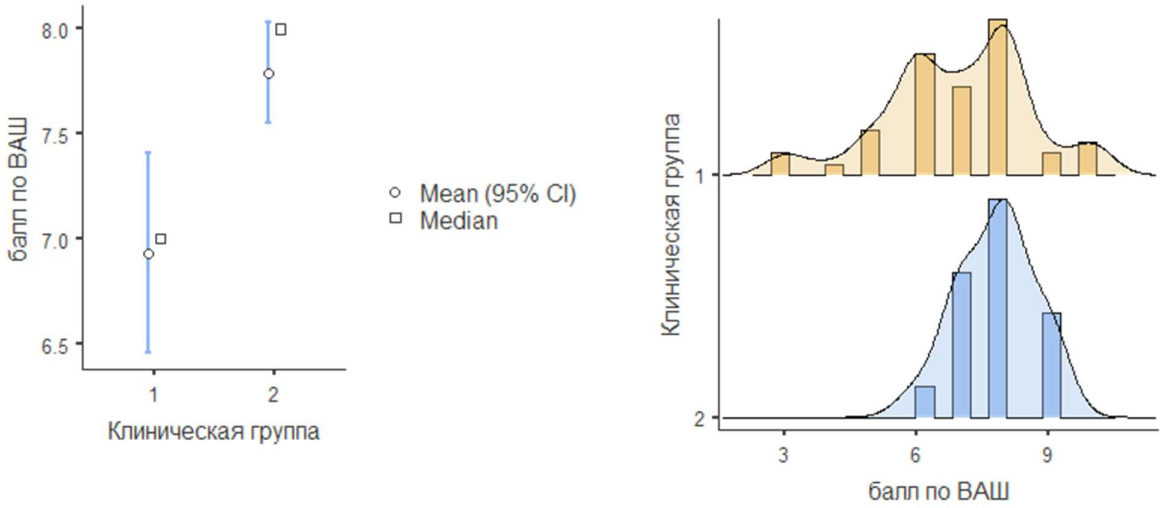

Рисунок 25 – Диаграмма Tukey (слева), частотная гистограмма (справа) интенсивности болевого синдрома в 1-е сутки после операции (p=0,003 по критерию Mann-Whitney U). 1 – исследуемая группа (n=45); 2 – контрольная группа (n=48).

На вторые сутки у пациентов после ЭЭР отмечено существенное снижение уровня боли (медиана 5 баллов; p<0,001 по критерию по критерию Mann-Whitney U) (рис. 26).

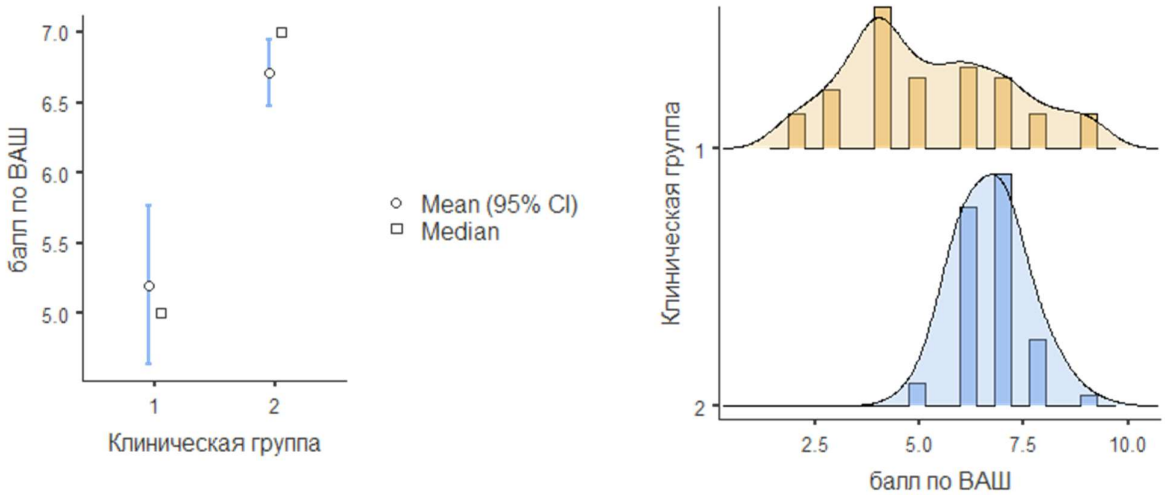

Рисунок 26 – Диаграмма Tukey (слева), частотная гистограмма (справа) интенсивности болевого синдрома на 2-е сутки после операции (p<0,001 по критерию Mann-Whitney U). 1 – исследуемая группа (n=45); 2 – контрольная группа (n=48).

У пациентов, перенесших открытую реконструкцию, интенсивный болевой синдром (медиана 6 баллов) сохранялся вплоть до третьих суток после операции, в отличие от больных после ЭЭР (p<0,001 по критерию Mann-Whitney U) (рис. 27).

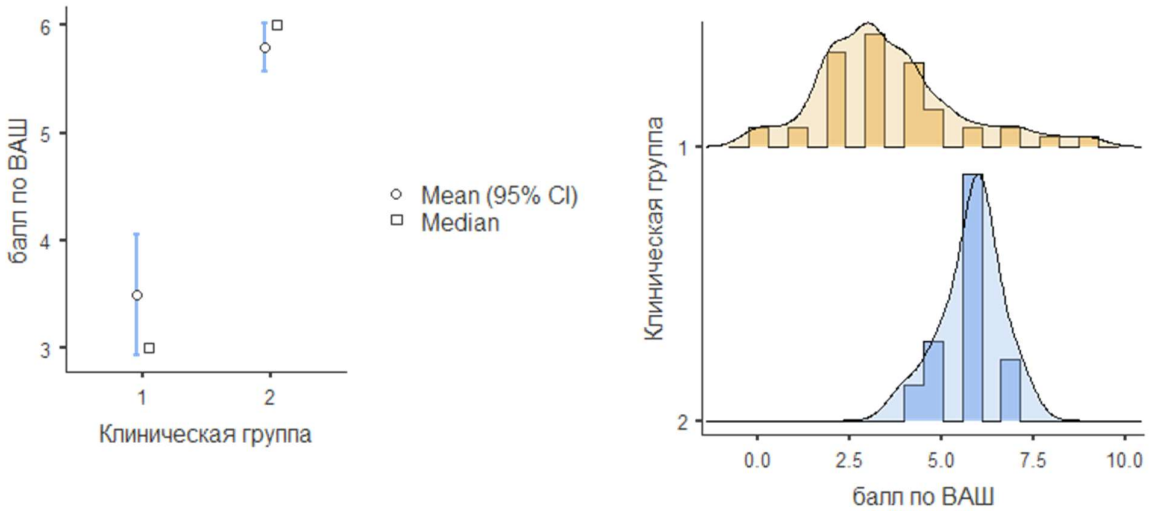

Рисунок 27 – Диаграмма Tukey (слева), частотная гистограмма (справа) интенсивности болевого синдрома на 3-е сутки после операции (p<0,001 по критерию Mann-Whitney U). 1 – исследуемая группа (n=45); 2 – контрольная группа (n=48).

К 5-м суткам болевой синдром регрессировал до умеренных значений у всех больных (см. табл. 11). На этом сроке послеоперационного периода клинических различий по уровню боли между группами не было, несмотря на полученную статистически достоверную разницу. Анализ динамики болевого синдрома, позволяет утверждать, что, больные после ЭЭР отмечали клинически значимо меньшую интенсивность боли, чем пациенты контрольной группы, на 2-4 сутки после операции (p≤0,003 по критерию Mann-Whitney U).

Интенсивность болевого синдрома напрямую связана с темпом послеоперационной активизации больного. Пациенты с высоким уровнем боли (7–8 баллов по ВАШ) большую часть времени были вынуждены соблюдать постельный

режим, позволяя себе находиться в движении лишь незначительную часть суток (медиана 2,2 часа в исследуемой группе и 1,5 часа в контрольной) (табл. 12).

Таблица 12 – Оценка темпа активизации больных после эндоскопической и открытой реконструкций в раннем послеоперационном периоде

Период времени, сутки	Исследуемая группа. Медиана продолжительности активности, часы	Контрольная группа. Медиана продолжительности активности, часы	p (Mann-Whitney U)
1 сутки	2,2	1,5	<0,001
2 сутки	4,1	2,5	<0,001
3 сутки	5,4	3,2	<0,001
4 сутки	5,9	4,7	<0,001
5 сутки	6,4	5,9	<0,001

Для оценки достоверности использован непараметрический критерий в связи с низкой вероятностью нормального распределения данных (тесты Shapiro-Wilk и Levene's, $p \leq 0,361$).

Часть больных после открытой реконструкции (11 наблюдений – 22,9 %,) нуждалась в продлении эпидуральной анестезии, что дополнительно ограничивало их мобильность. Напротив, пациенты после ЭЭР на вторые сутки (медиана боли 5 баллов) существенно легче активизировались ($p<0,001$ по критерию Mann-Whitney U, медиана продолжительности активности 4,1 часа), в сравнении с больными контрольной группы на том же сроке послеоперационного периода (медиана боли 7 баллов, медиана продолжительности активности 2,5 часа) (рис. 28).

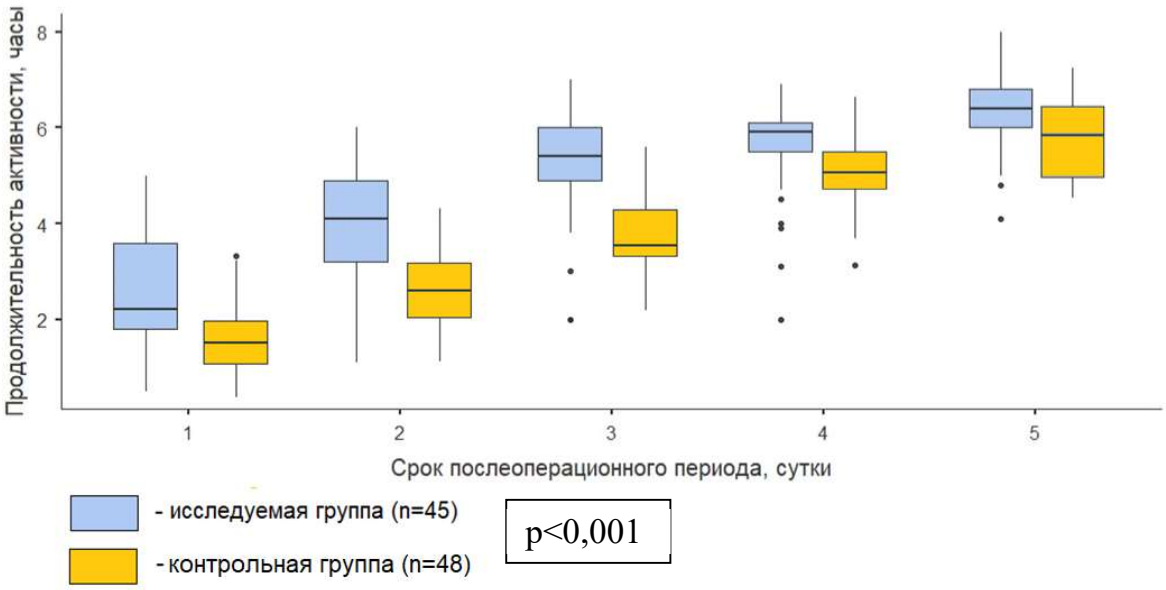

Рисунок 28 – Диаграмма Tukey темпа активизации в раннем послеоперационном периоде (p<0,001 по критерию Mann-Whitney U)

В обеих группа прослежена сильная обратная корреляция интенсивности боли и продолжительности активности (Spearman's rho_1=-0,939, Spearman's rho_2=-0,975 при p<0,001). Пациенты через день после эндоскопической реконструкции способны свободно передвигаться без негативных ощущений, и не нуждаются в эпидуральной анестезии, а для обеспечения анальгезии им достаточно введения НПВС в 98,3 % наблюдений.

При превосходстве исследуемой группы над контрольной по темпу активизации, объем необходимой анальгезии с 1-х по 5-е сутки был в 8 раз меньше после ЭЭР (p<0,001 по критерию Mann-Whitney U) (табл. 13). Применение непараметрического критерия Mann-Whitney U оправдано высокой вероятностью отклонения распределения от нормального (тесты Shapiro-Wilk и Levene's, p<0,001).

Таблица 13 – Оценка объёма необходимой анальгетической терапии в раннем послеоперационном периоде (1–5 сутки)

Объём анальгезии, балл	Исследуемая группа	Контрольная группа	p (Mann-Whitney U)
25-й процентиль	0	2	<0,001
Медиана	0,3	2,45	
75-й процентиль	0,3	3	

Полученные данные позволяют заключить, что среднестатистическому больному после ЭЭР помимо базового обезболивания (два раза в 1–3 сутки) необходимо всего одно дополнительное введение НПВС в первые 5 дней после операции. Пациенты после открытой реконструкции передней брюшной стенки нуждаются в значимо большем объёме анальгезии на тех же сроках послеоперационного периода (применение опиоидов и (или) эпидуральной анестезии).

Больные переносят эндоскопическую реконструкцию легче, чем открытую по следующим параметрам раннего послеоперационного периода (1–5 сутки): болевой синдром, темп активизации, объём требуемой анальгетической терапии ($p<0,001$). Вероятными причинами этого могут быть меньшая травма кожного покрова и отсутствие шва рассеченных задних листков влагалищ ПМЖ при ЭЭР.

Реабилитация больного после ЭЭР быстрее ($p<0,001$), чем после открытой реконструкции, что имеет практическое значение. Пациенты с устойчивым гемостазом, отсутствием респираторных и гемодинамических нарушений, не ограниченные болевым синдромом выше среднего, не нуждаются в продолжении стационарного лечения, что происходит на 3–4 сутки после ЭЭР. Это наблюдение находит подтверждение у американских коллег, которые публикуют данные о средней продолжительности госпитализации пациента после ЭЭР в пределах от 0,7 суток до 1,8 суток [74, 125]. Таким образом, состояние больного на 3–4 сутки с момента операции (после удаления дренажа) позволяет завершить стационарный этап лечения при наличии отработанной системы амбулаторного мониторинга.

Дальнейшее наблюдение показало, что пациенты уже через 2–3 месяца после операции отмечают существенное улучшение состояния по сравнению с исходным (до вмешательства) (рис. 29).

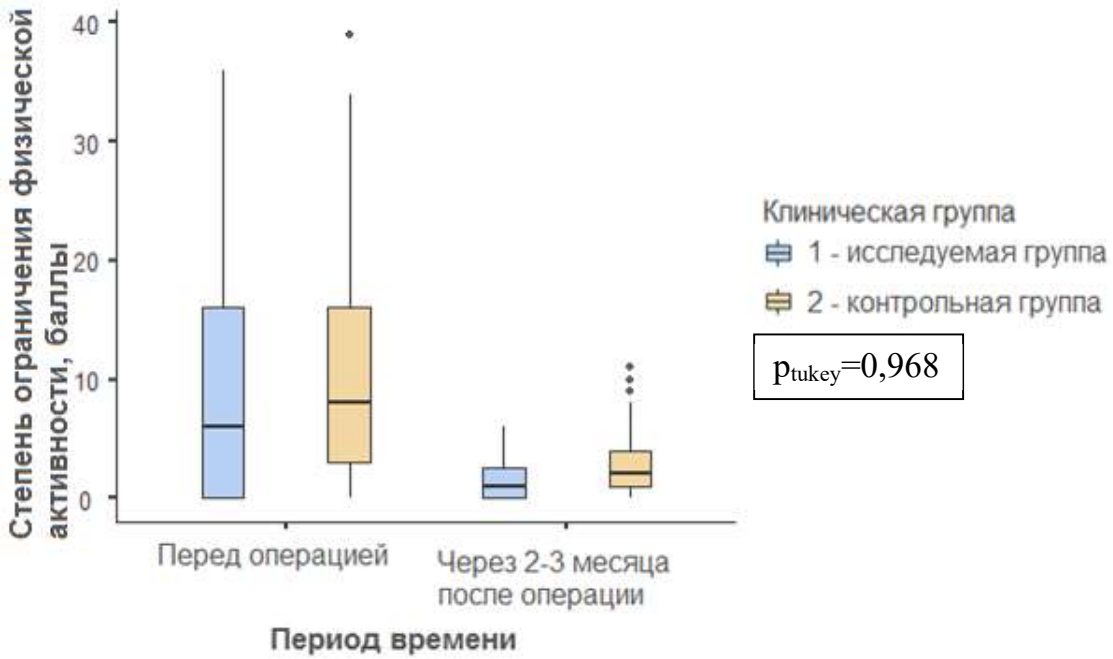

Рисунок 29 – Уровень ограничения физической активности до операции и в раннем послеоперационном периоде по данным анкетирования ($p_{tukey(активность)}$=0,968)

Известно, что в период от 3-х недель до 4-х месяцев у больных, перенесших ретромускулярную пластику, возможно появление преходящих болевых ощущений низкой интенсивности различного характера, дискомфорта, парестезий, онемения [60]. Эти субъективные жалобы и уровень ограничения активности оценены анкетой EuraHSQol (см. рис. 3). Достоверных различий между группами не выявлено ($p_{tukey(боль)}$=0,978 и $p_{tukey(активность)}$=0,968) (рис. 30).

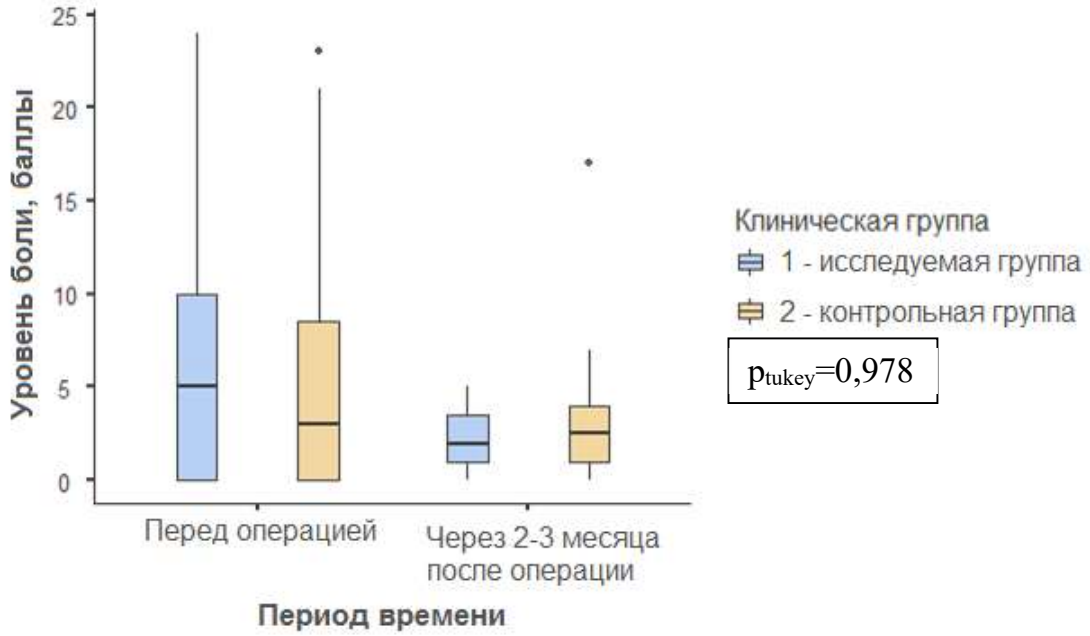

Рисунок 30 – Болевой синдром до операции и в раннем послеоперационном периоде по данным анкетирования ($p_{tukey(боль)}$=0,978)

Уровень болевой симптоматики и ограничения физической активности через 2-3 месяца значимо снизился в обеих группах по сравнению с дооперационными значениями ($p_{tukey(боль)}$≤0,002 и $p_{tukey(активность)}$≤0,001), что подтверждает целесообразность применения ретромускулярных пластик для лечения больных ПСГ на фоне ДПМЖ.

Эффективность операции, как и удовлетворенность пациента, определяются, в том числе, частотой и характером осложнений. В процессе настоящего исследования не было отмечено возникновения каких-либо интраоперационных осложнений (в том числе обсуждаемых в современных научных публикациях – травма мочевого пузыря, кишки; кровотечение в ретромускулярное пространство) [10, 11, 74]. Кровопотеря во время операции составила (54,5±10,7) мл и (60±9,5) мл в исследуемой и контрольной группах соответственно. По этим параметрам группы однородны, дальнейшего анализа не требуют. Осложнения тяжелой степени (выше IIIa типа по Clavien-Dindo), которые подразумевают

хирургическое вмешательство под общей анестезией, в обеих группах отсутствовали (табл. 14).

Таблица 14 – Осложнения послеоперационного периода

Тип осложнения	После ЭЭР		После открытой реконструкции	
	Абсолютное число	%	Абсолютное число	%
Малые кровотечение по дренажу, купированные консервативно (II тип)	2	4,4	1	2,1
Серома 0b (I тип)	3	6,7	2	4,2
Серома IV (IIIа тип)	0	0	1	2,1
Всего	5	11,1	4	8,4
χ^2 (внутригрупповое распределение)	90		144	
p	<0,001		<0,001	
χ^2 (межгрупповое распределение)	1,63			
p	0,653			

Анализ представленных данных показал отсутствие статистически значимых различий в соотношении осложнений легкой и средней степени тяжести между группами (I–IIIа тип) (χ^2=1,63, p=0,653) (рис. 31).

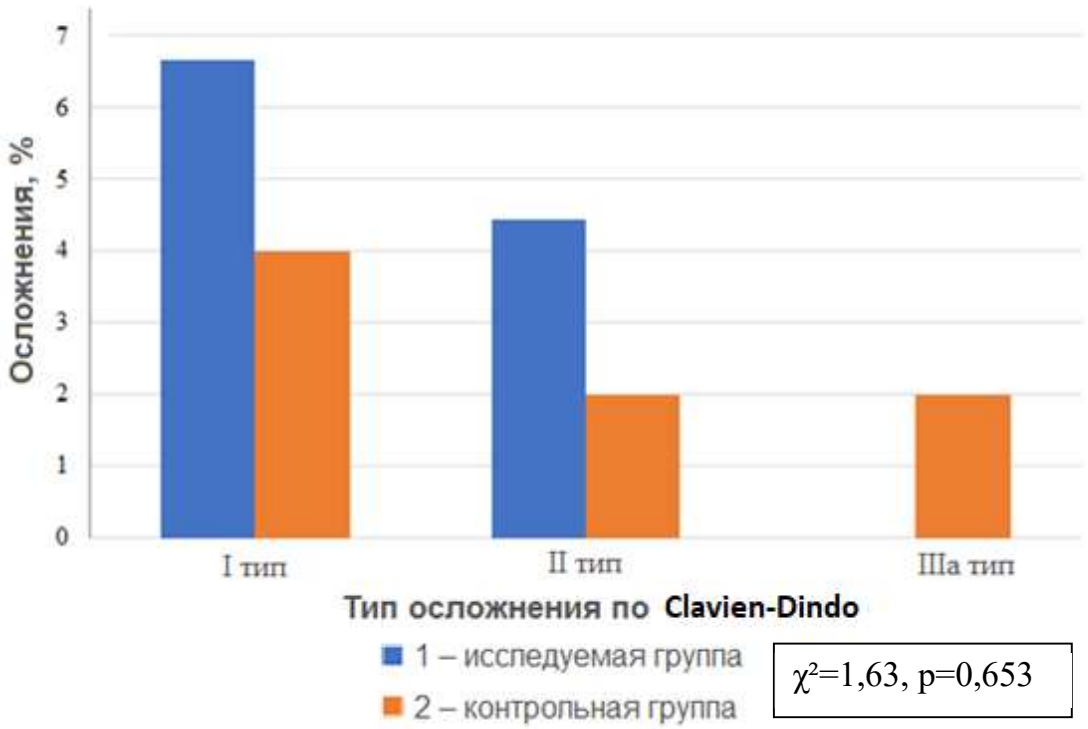

Рисунок 31 – Осложнения послеоперационного периода по Clavien-Dindo (χ^2=1,63, p=0,653)

Наиболее часто выявляемым осложнением послеоперационного периода были серомы (p<0,001), всего 6 наблюдений (7,52 %) (см. табл. 14). Большинство из них были субклиническими (3 наблюдения после ЭЭР и 2 – после открытой реконструкции), диагностированы только ультрасонографически (тип 0b по классификации сером [136], рекомендованной EHS; тип I по Clavien-Dindo). Максимальный объем сером типа 0b составил 25 мл, причем во всех наблюдениях отмечено постепенное сокращение жидкостных скоплений, вплоть до полной регрессии к 6-му месяцу реабилитации. Лишь у одного больного контрольной группы выявлена серома IV типа (55 мл), которая была купирована за 5 месяцев пункционного лечения (тип IIIa по Clavien-Dindo) и достоверно признана статистически не значимой (χ^2=1,63, p=0,653).

Малые кровотечения отмечены в двух наблюдениях после ЭЭР и в одном после открытой реконструкции. Количество отделяемого, поступившего по дренажу за 1-е сутки, было от 185 мл до 210 мл с содержанием гемоглобина (50,52±9,04) г/л, что было трактовано как кровотечение. Значимого снижения уровня гемоглобина крови (Δ6±3 г/л), клинических признаков анемии (потливость, бледность кожных покровов, тахикардия, тахипное, гипотония и т.д.) не наблюдали. Своевременно начатые консервативные мероприятия позволили достигнуть гемостаза. Использованы следующие методы остановки кровотечения: усилена компрессия передней брюшной стенки бандажом; применена локальная гипотермия; назначены гемостатические парентеральные препараты (транексамовая кислота, этамзилат). Дренирование было продлено до 4-х суток для контроля рецидива кровотечения и профилактики формирования жидкостных скоплений в надсеточном пространстве. Динамический ультразвуковой контроль подтвердил достижение устойчивого гемостаза, отсутствие жидкостных скоплений и гематом. Пациенты были выписаны на 5-е сутки в удовлетворительном состоянии со стандартными рекомендациями по реабилитации. Эти малые кровотечения были расценены как осложнения II типа по Clavien-Dindo (легкой степени), так как не потребовали хирургического гемостаза.

Таким образом, ЭЭР представляется эффективным и безопасным малоинвазивным методом лечения больных ПСГ на фоне ДПМЖ. Все отклонения течения послеоперационного периода (I–II тип по Clavien-Dindo) были выявлены и купированы в первые 6 месяцев после вмешательства. Операция соответствует ожиданиям больного, а осложнения редки и имеют низкую градацию по классификации Clavien-Dindo.

3.3 Сравнительный анализ отсроченных результатов оперативного лечения больных первичными срединными грыжами на фоне диастаза прямых мышц живота

На сроке более 1 года после операции обследован 31 больной после ЭЭР (68,9 %) и 38 пациентов контрольной группы (79,2 %). Рецидив не выявлен ни у одного больного. Таким образом, операции сопоставимы по основным критериям оценки исхода лечения (осложнения (см. раздел 3.2), рецидивы), их можно называть эффективными и исследовать по дополнительным параметрам.

Диастаз успешно ликвидирован во всех наблюдениях – среднее значение расстояния между ПМЖ (уровень – 3 см над пупочным кольцом), измеренное ультрасонографически через 12 месяцев после вмешательства, составило (14,5±3,6) мм в группе исследования и (16,0±3,54) мм в контрольной группе, различия статистически незначимы (Student`s t=-1,71, p=0,091) (рис. 32).

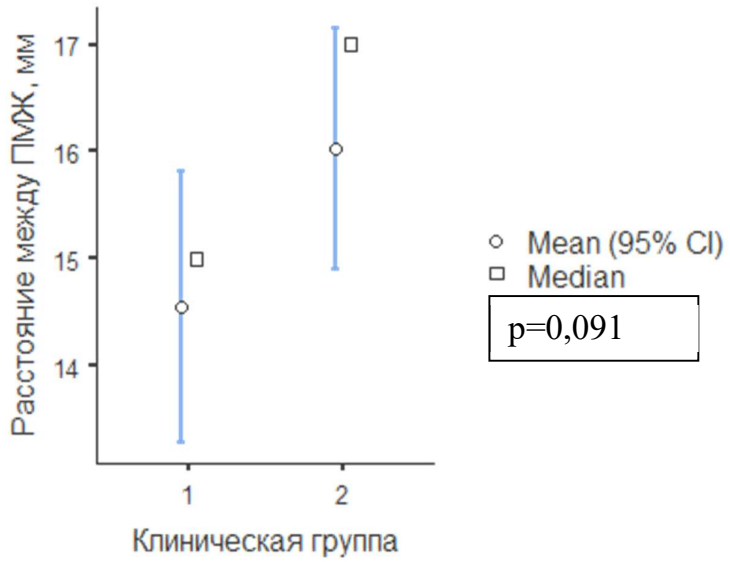

Рисунок 32 – Расстояние между ПМЖ после оперативного лечения, мм (Student`s t=-1,71, p=0,091).

1 – исследуемая группа (после ЭЭР, n=31), 2 – контрольная группа (после открытой реконструкции, n=38).

Максимальное значение ДПМЖ за всё время послеоперационного наблюдения не превышало 20 мм (при норме до 22 мм) [2, 72], то есть у всех больных (n=69) медиализация мышц состоятельна. Полагаем, что одномоментная ликвидация диастаза и грыжевого дефекта является не только профилактикой рецидива, но и дополнительным фактором, позволяющим мышцам передней брюшной стенки адекватно и гармонично включиться в работу. Изучение функционального состояния ПМЖ до и после операции показало, что характерная для ДПМЖ мышечная гипотрофия регрессирует уже через 6 месяцев после операции в обеих группах ($p_{tukey} \leq 0{,}004$), а через год приближается к нормальным значениям (10,5 мм у мужчин и 8,9 мм у женщин [27, 41]) (табл. 15).

Таблица 15 – Толщина ПМЖ до и через 1 год после операции по данным УЗИ

Толщина ПМЖ, мм	Норма	До операции	После ЭЭР	После открытой реконструкции
Мужчины	10,5±0,8	7,8±1,6	10,1±0,9	9,4±1,3
Женщин	8,9±0,2	6,2±1,1	8,3±1,4	7,8±1,2
p_{tukey} (сравнение с дооперационным состоянием)	—	—	<0,001	0,004

Примечание. За нормальные значения толщины ПМЖ взяты данные исследований Жебровского В.В. [27], Лечиева И.У. [41].

Полученное в исследовании улучшение трофики ПМЖ как после открытой, так и после эндоскопической ретромускулярной реконструкции передней брюшной стенки согласуется с исследованиями других авторов, применявших электромиографию, компьютерную томографию в качестве диагностического метода [23, 56]. При этом значимых различий в состоянии ПМЖ после ЭЭР и открытой реконструкции не выявлено ($p_{tukey} \geq 0{,}7$), что подтверждает сопоставимость обсуждаемых оперативных методик.

Положительная динамика объективных показателей функционального состояния передней брюшной стенки до и после операции находит косвенное подтверждение при оценке клинического состояния больных анкетой EuraHSQol. Так 71,1 % пациентов исследуемой группы и 87,5 % в контрольной группе до вмешательства отмечали ограничения в физической активности (повседневная работа и (или) занятия физической культурой). Через год после операции у большинства больных (80 % после ЭЭР, 72,5 % после открытой реконструкции) жалобы на функциональный дискомфорт отсутствовали, а у остальных пациентов имели низкую интенсивность (медиана 0 в обеих группах) и существенно регрессировали за время наблюдения (p_{tukey}<0,001) (рис. 33).

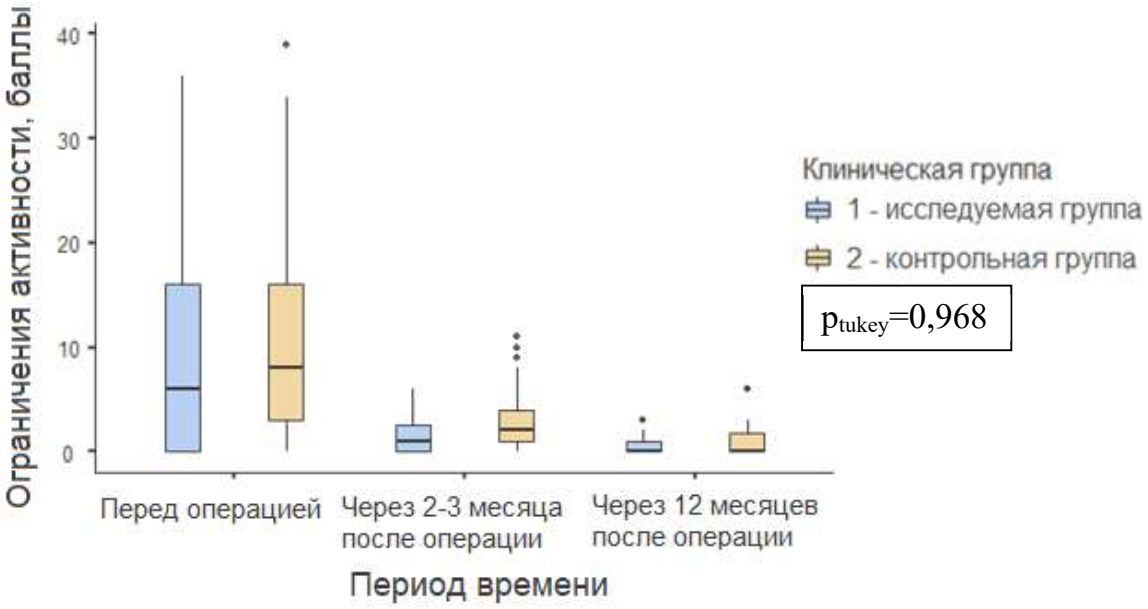

Рисунок 33 – Ограничения физической активности до операции и в отсроченном периоде по данным анкетирования EuraHSQol ($p_{tukey(активность)}$=0,968)

Улучшение функционального состояния передней брюшной стенки происходит как после открытой, так и после эндоскопической реконструкции (достоверные различия между группами отсутствуют, $p_{tukey(активность)}$=0,968). Такой

результат недостижим без одномоментной ликвидации грыжи и медиализации ПМЖ, что подтверждают другие исследования [23, 56].

На отдалённых сроках (более года) после герниопластики принципиально наличие или отсутствие хронической боли. До операции в области грыжевого выпячивания её отмечали 66,7 % пациентов (рис. 34).

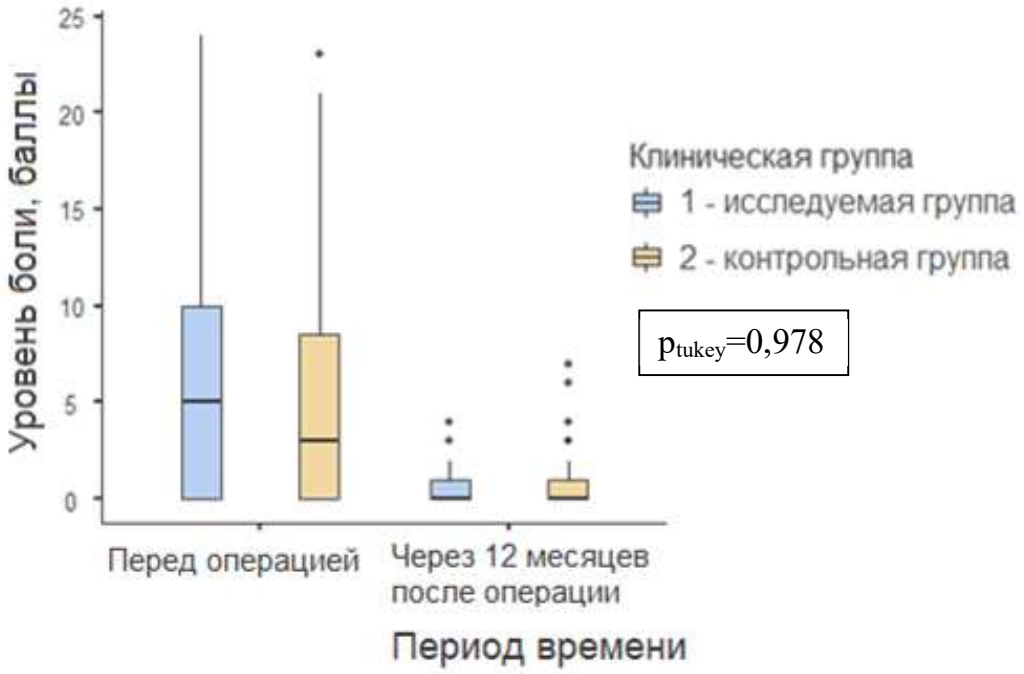

Рисунок 34 – Болевой синдром до операции и в отдаленном периоде по данным анкетирования EuraHSQol ($p_{tukey(боль)}$=0,978)

Через год после вмешательства больные в обеих группах (нет межгрупповых различий $p_{tukey(боль)}$=0,978) указывают на значимо меньший (p_{tukey}<0,001) хронический болевой синдром в области пупочного кольца и белой линии (медиана 0 в обеих группах).

Важно дифференцировать характер хронического болевого синдрома до и после вмешательства. Если до операции пациенты отмечают преходящие боли, в основном связанные с физической нагрузкой, то после основная часть больных

(61,3 % в исследуемой группе и 56,7 % в контрольной группе) жалуется на парестезии, дискомфорт, онемение (рис. 35) (p<0,001).

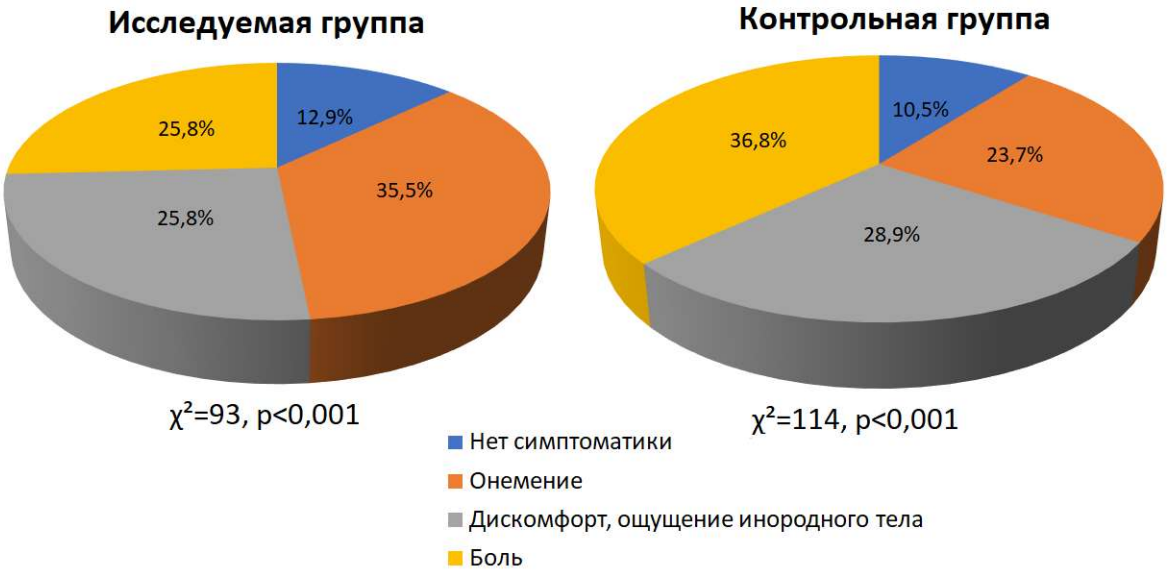

Рисунок 35 – Ведущий симптом у больных после эндоскопической и открытой реконструкций

Очевидно, что возникновение различных парестезий и дискомфорта обусловлено особенностями техники ретромускулярных пластик, так как мобилизация при этих методиках невозможна без контакта с чувствительными кожными ветвями межреберных нервов (rami cutanei anteriores nn. intercostalis (Th 7-11) et nn. subcostalis (Th12)) (см. раздел 3.1.1). Эта симптоматика была умеренной интенсивности (медиана 3 балла), не влияла на физическую активность больных, не требовала применения анальгетиков или других средств, возникала периодически. Онемение и дискомфорт регрессировали в среднем через 5–6 месяцев, хроническая боль – через 2,5 месяца после ЭЭР и через 6 месяцев после открытой реконструкции (различия не достоверны p_{tukey}=0,102). Проведенный анализ демонстрирует отсутствие значимой разницы в частоте встречаемости различных симптомов после эндоскопической и открытой реконструкций (χ^2=1,62, p=0,656).

Кроме того, группы однородны по интенсивности и продолжительности ведущей жалобы (p_{tukey}>0,1 по всем сравнениям) (табл. 16).

Таблица 16 – Интенсивность и продолжительность ведущего симптома послеоперационного периода

Ведущий симптом	Клиническая группа	Выборочное среднее интенсивности, баллы	p_{tukey}	Выборочное среднее продолжительности, месяцы	p_{tukey}
Боль	1	3,00±1,07	1	3,00±1,69	0,102
	2	3,23±1,17		6,31±2,5	
Дискомфорт, парестезии	1	2,63±1,06	1	5,25±2,71	0,958
	2	2,64±0,92		6,27±2,45	
Онемение	1	3,09±1,45	1	5,82±2,89	1
	2	3,00±1,00		6,11±3,06	

Примечание: 1 – исследуемая группа (после ЭЭР), 2 – контрольная группа (после открытой реконструкции).

Таким образом, больные хорошо перенесли обе операции и большинство через полгода жалоб не отмечали.

Для пациентов, помимо отсутствия рецидива и осложнений, устранения дооперационных функциональных ограничений, связанных с наличием грыжи и диастаза, важен косметический эффект операции, особенно молодых женщин, у которых ПСГ на фоне ДПМЖ развились после родов. Именно эта категория больных настойчиво ставит вопрос о возможности эндоскопического выполнения пластики передней брюшной стенки. Оценка косметического результата по данным анкетирования EuraHSQol представлена на рисунке 36.

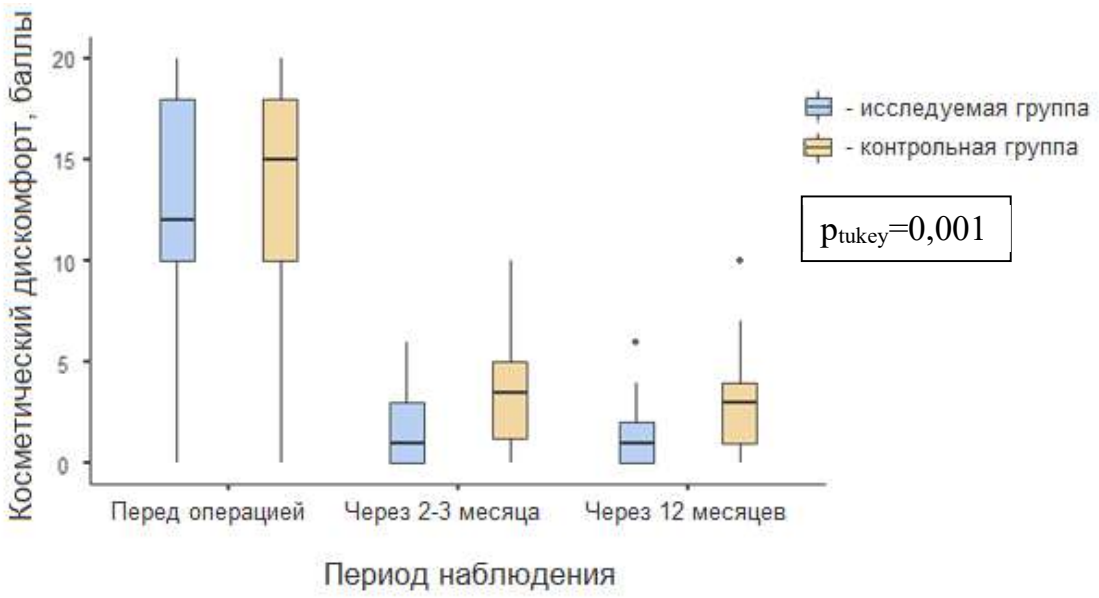

Рисунок 36 – Косметический дискомфорт до и после операции по данным анкетирования EuraHSQol (p_{tukey}=0,001)

Проспективный анализ показал, что в обеих группах после выполнения операции косметическая удовлетворенность пациентов существенно возросла (p_{tukey}<0,001), но после ЭЭР больные оценивают состояние своей передней брюшной стенки достоверно лучше относительно контрольной группы (p_{tukey}=0,001). Соответственно, эндоскопическая реконструкция будет предпочтительным вариантом лечения ПСГ на фоне ДПМЖ для больных, которые заинтересованы в максимальном косметическом результате операции.

3.4 Преимущества и ограничения клинического применения эндоскопической экстраперитонеальной реконструкции для лечения больных первичными срединными грыжами на фоне диастаза прямых мышц живота

Эндоскопическая и открытая реконструкции передней брюшной стенки аналогичны по своей сути, а их применение демонстрирует отсутствие различий по основным показателям отдаленного послеоперационного периода (рецидивы,

осложнения, уровень хронической боли, функциональный результат), что делает особенно актуальным формулирование критериев выбора между ними.

Больные после ЭЭР существенно быстрее активизируются, отмечают достоверно меньший болевой синдромом и нуждаются в значимо меньшем объёме анальгетической терапии, чем пациенты после открытой ретромускулярной реконструкции передней брюшной стенки (см. раздел 3.2 данного исследования). Эти подтверждённые в процессе исследования преимущества ЭЭР необходимо учитывать при выборе операции.

При сравнении степени удовлетворённости пациентов состоянием передней брюшной стенки через 1 год после операции в исследуемой группе выявлены лучшие результаты, чем в контрольной (p_{tukey}=0,001). Это позволяет рекомендовать ЭЭР для лечения больных ПСГ на фоне ДПМЖ, которым важен максимальный эстетический эффект операции. Одной из категорий таких пациентов являются женщины с ДПМЖ после родов.

Другим важным фактором выбора между открытым и эндоскопическим методом является возможность выполнения одномоментных операций. Целесообразность симультанных вмешательств в герниологии доказана, и при открытой реконструкции они всегда выполняются [147, 148]. При сочетанных грыжах передней брюшной стенки эндоскопический экстраперитонеальный доступ (eTEP) позволяет осуществлять одномоментные герниопластики, ограничиваясь минимальным количеством портов, а значит, сохраняя малую инвазивность операции. В частности, в группе исследования есть наблюдение успешной одномоментной ликвидации ПСГ на фоне ДПМЖ и двухсторонней паховой грыжи из стандартного доступа (6 портов), что указывает на принципиальную возможность таких симультанных операций. В противоположность этому, при устранении ПСГ на фоне ДПМЖ методом открытой ретромускулярной реконструкции, любые варианты симультанных герниопластик требуют дополнительных доступов для работы в паховой области. Такие наблюдения демонстрируют преимущество универсальности доступа eTEP, а расширив мобилизацию задней сепарацией (TAR)

[146], возможна ликвидация больших срединных послеоперационных, боковых грыж, а также дефектов спигелиевой линии. Полагаем, что эндоскопический экстраперитонеальный доступ обладает высоким потенциалом, степень его универсальности требует дальнейшего изучения, но уже на данном этапе можно рассматривать ЭЭР как более предпочтительную операцию при сочетании ПСГ на фоне ДПМЖ с грыжами передней брюшной стенки других локализаций.

При выборе между открытой и эндоскопической реконструкцией необходимо отдельно рассмотреть больных с заболеваниями, требующими одномоментного внутрибрюшного вмешательства. У пациентов с выраженной спаечной болезнью брюшины (PAI (peritoneal adhesion index) 15 баллов и более [95]) выполнение лапароскопических вмешательств ограничено [82, 106], и оптимальным будет выбор лапаротомного доступа, а значит и открытой реконструкции передней брюшной стенки. У больных с отсутствием обоснованных причин подозревать интенсивный спаечный процесс выполнение ЭЭР и симультанной лапароскопической операции безусловно целесообразно и позволяет сохранить малую инвазивность вмешательства. В группе исследования 3 ЭЭР (6,7 %) осуществлены одномоментно с лапароскопической холецистэктомией, при этом устанавливали один дополнительный порт диаметром 10 мм в правом подреберье по передней подмышечной линии. Наблюдение пациентов после симультанных ЭЭР и лапароскопической холецистэктомии продемонстрировало воспроизводимость таких операций, отсутствие различий в течении послеоперационного периода (уровень боли, темп активизации), количестве и характере осложнений по сравнению с изолированной реконструкцией. Этот опыт вполне можно экстраполировать на больных с другими заболеваниями органов брюшной полости, нуждающихся в плановых лапароскопических операциях.

Эндоскопическая герниопластика, безусловно, предпочтительна у больных метаболическим синдромом, сахарным диабетом и морбидным ожирением [63, 166]. Эти пациенты имеют значительно больший риск развития раневых осложнений и инфицирования имплантата, что подтверждают исследования в

различных областях хирургической практики, в том числе и в герниологии [116, 171]. Техника выполнения ЭЭР не подразумевает кожных разрезов в проекции шва апоневроза, порты устанавливают через мышцы, что способствует «кулисному» закрытию раны после извлечения троакара, соответственно, риск нагноения области пластики минимален даже при инфицировании кожи и подлежащей клетчатки. Кроме того, после троакарных доступов нет значительной травмы подкожно-жировой клетчатки, в ней не формируются полости, а значит нет субстрата для раневой инфекции. За время наблюдения (медиана 14 месяцев) не отмечено ни одного раневого осложнения в исследуемой группе, в том числе у больных с сопутствующими сахарными диабетом (8,89 %) и морбидным ожирением (15,56 %). Результаты других исследований также подтверждают низкий риск инфекции области хирургического вмешательства при пластиках доступом eTEP и ЭЭР в частности [10, 127, 128, 152].

Выполнение ЭЭР требует соблюдения ряда технических условий, которые необходимо учитывать при выборе варианта герниопластики. В отличие от открытой при эндоскопической реконструкции, необходимо придать больному положение разгибания в поясничном отделе позвоночника. Пациентам с определенными патологическими изменениями позвоночного столба это противопоказано (грыжи межпозвонковых дисков, спондилолистез, травмы в анамнезе и др.). Существуют категории больных, для которых разгибание позвоночного столба просто невозможно без нанесения травмы, в частности при анкилозирующем спондилите и выраженном кифозе. Кроме того, пациентам с системными заболеваниями и эндокринопатиями, приводящими к остеопорозу, создание экстензии в позвоночнике на длительное время опасно компрессионными переломами. В итоге очерчивается круг заболеваний и состояний, при которых оптимальная для ЭЭР укладка сопровождается высоким риском для больного.

Еще одним фактором, ограничивающим применение ЭЭР, являются относительные противопоказания к анестезии с искусственной вентиляцией легких. Абсолютных противопоказаний к комбинированной эндотрахеальной анестезии

с ИВЛ на данный момент нет, однако условия, ограничивающие её применение, увеличивающие целесообразность выбора проводниковых методов обезболивания, существуют. К ним относятся врожденные или приобретенные анатомические особенности верхних дыхательных путей и лицевого скелета, осложняющие интубацию трахеи: малоподвижность височно-нижнечелюстного сустава; новообразования и аномалии развития рта и глотки; стриктуры гортани, трахеи. Кроме того, факторами в пользу выбора спинально-эпидуральной анестезии будут хронические заболевания нижних дыхательных путей и легких (тяжелые формы бронхиальной астмы и хронической обструктивной болезни легких, бронхоэктатическая болезнь и др.). Поэтому в ситуациях, когда проводниковый метод анестезии безопаснее, лучше отказаться от ЭЭР в пользу открытой реконструкции.

На выбор варианта пластики также влияют особенности техники выполнения ЭЭР. Объединение ретромускулярных пространств происходит через предбрюшинную клетчатку, чем меньше её толщина, тем сложнее безопасно, без вхождения в брюшную полость, выполнить операцию. ИМТ – это параметр, который позволяет прогнозировать технические сложности при ЭЭР. ИМТ менее 22 кг/м^2 предвещает увеличение частоты ранней перфорации брюшины и длительности операции (Student`s t=2,25, p=0,029). Однако технические сложности, возникшие интраоперационно у астеничных больных группы исследования (8,89 % наблюдений), не привели к осложнениям и не сказались на результатах лечения. Кроме того, фактором, ограничивающим выполнение ЭЭР, может быть рубцовый процесс вокруг ПМЖ (травмы, операции в анамнезе). В исследуемой выборке таких наблюдений не было, но учитывая, что этап мобилизации необходимо начинать именно из ретромускулярного пространства, важно принимать это во внимание при предоперационном планировании. Таким образом, низкий ИМТ не является абсолютным поводом для отказа от ЭЭР, однако на этапе освоения метода будет целесообразным включение в операционную бригаду хирурга с достаточным опытом подобных вмешательств. В таблице 17 представлены

критерии, позволяющие обоснованно выбрать открытый или эндоскопический вариант реконструкции у больных ПСГ на фоне ДПМЖ.

Таблица 17 – Критерии выбора эндоскопической или открытой реконструкции передней брюшной стенки

№	Критерий	ЭЭР	Открытая ретромускулярная реконструкция
1	Важны минимальные уровень боли и объём анальгетической терапии, скорейшая активизации в раннем послеоперационном периоде (1–5 сутки)	✓	✕
2	Необходимо устранение сочетанных грыж передней брюшной стенки	✓	✕
3	Сопутствующие сахарный диабет, морбидное ожирение, метаболический синдром	✓	✕
4	Заинтересованность в максимальном косметическом результате операции	✓	✕
5	Необходимо и возможно устранение сопутствующих заболеваний органов брюшной полости лапароскопически	✓	✕
6	Необходима симультанная операция на органах брюшной полости на фоне выраженного спаечного процесса PAI>15 баллов	✕	✓
7	ИМТ больного менее 22 кг/м^2 при опыте хирурга менее 8 ЭЭР	✕	✓
8	Анестезиологические противопоказания к комбинированной эндотрахеальной анестезии с ИВЛ	**Выбор не возможен!**	✓
9	Больному противопоказано положение на операционном столе с разгибанием позвоночного столба	**Выбор не возможен!**	✓

Примечание. ✓ – выбор предпочтителен; ✕ – выбор не оправдан; PAI - peritoneal adhesion index (индекс спаечного процесса брюшной полости); ИМТ – индекс массы тела; ИВЛ – искусственная вентиляция легких.

Совокупность представленных данных свидетельствует, что ЭЭР – эффективный малоинвазивный метод лечения больных ПСГ на фоне ДПМЖ. Операция доступна для освоения хирургами разной квалификации и соответствует ожиданиям больного. Осложнения после ЭЭР редки и имеют низкую градацию по

классификации Clavien-Dindo. ЭЭР обладает значимыми преимуществами перед открытой ретромускулярной реконструкцией в уровне послеоперационной боли, темпе активизации, косметическом результате. Однако есть ряд ограничений применения метода, связанных с положением больного на операционном столе и потребностью в комбинированной эндотрахеальной анестезии с ИВЛ. Опыт проведения ЭЭР при ПСГ на фоне ДПМЖ позволяет рекомендовать её как альтернативу открытой реконструкции, особенно для пациентов, страдающих сахарным диабетом, морбидным ожирением, нуждающихся в симультанном оперативном лечении нескольких грыж передней брюшной стенки и заболеваний органов брюшной полости, а также заинтересованных в максимальном косметическом результате.

ЗАКЛЮЧЕНИЕ

Диастаз прямых мышц живота – часто встречающееся патологическое состояние передней брюшной стенки, о реальной распространенности которого судить сложно. ДПМЖ выявляется у (45–60) % пациентов, обращающихся к хирургу по поводу первичной срединной грыжи передней брюшной стенки. Однако существует категория больных, которые нуждаются в медицинской помощи и при изолированном ДПМЖ.

ДПМЖ без сопутствующей ПСГ в большинстве случаев протекает субклинически (без явной симптоматики). Основными жалобами больных являются косметическая неудовлетворенность состоянием передней брюшной стенки, снижением её функциональных возможностей. Однако при диастазах 2–3 степени по Аскерханову Р.П. с потерей тонуса и значительной деформацией мышечно-апоневротических структур могут присоединяться такие симптомы как: дискомфорт, тупые незначительной интенсивности боли преимущественно в эпи-, мезогастрии, ощущение тяжести в животе, диспепсические явления (тошнота, метеоризм, запоры), боли в спине. Это связано с патологическим перераспределением нагрузки на мышцы туловища в вертикальном положении, изменением конфигурации и объема брюшной полости. Абсолютных показаний к оперативному лечению больных с изолированным ДПМЖ нет. Вопрос о хирургическом лечении имеет смысл рассматривать при наличии комплекса условий:

1) возможность пациента полноценно осознать риски и последствия предлагаемого оперативного вмешательства;
2) приверженность больного к оперативному методу лечения;
3) минимальный коморбидный фон, соответственно, умеренный риск оперативно-анестезиологического пособия (ASA I–II);
4) отсутствие в планах беременностей;

5) стойкая компенсация хронических заболеваний, служащих факторами риска развития ДПМЖ и грыж передней брюшной стенки (ХОБЛ, БА, морбидное ожирение, СРК, хроническая ишурия);
6) функциональные ограничения, боли и (или) неудовлетворенность пациента внешним видом передней брюшной стенки.

В ситуациях, когда хотя бы одно из выше указанных условий не соблюдено, показано применение методов лечебной физкультуры. Консервативным путём нельзя ликвидировать ДПМЖ, однако за счёт сбалансированной тренировки мышц туловища можно достичь компенсации симптоматики, расширения функциональных возможностей, улучшения внешнего вида передней брюшной стенки.

Иным образом обстоит ситуация при развитии на фоне ДПМЖ грыжи передней брюшной стенки, тогда необходимость операции сомнений не вызывает, причем, как правило, эффективно только одномоментное хирургическое лечение заболеваний, а изолированная герниопластика приводит к более чем 30 % рецидивов. В настоящее время признанным эффективным методом лечения больных ПСГ на фоне ДПМЖ является открытая реконструкция передней брюшной стенки с размещением сетчатого эндопротеза ретромускулярно (операция Rives-Stoppa). Однако всё чаще больные активно задают вопрос о возможности выполнения малоинвазивной (эндоскопической или лапароскопической) операции. Закономерно растет и интерес хирургов к этому виду вмешательств, одним из которых является эндоскопическая экстраперитонеальная реконструкция передней брюшной стенки доступом eTEP. Эта малораспространенная хирургическая технология, предложенная в 2002 году Miserez M., результаты применения которой представлены в единичных исследованиях, является эндоскопическим вариантом ставшей уже классической, открытой ретромускулярной реконструкции передней брюшной стенки, что делает возможным их сопоставление для оценки целесообразности более широкого внедрения ЭЭР.

С целью улучшения результатов лечения пациентов с ПСГ на фоне ДПМЖ проведено проспективное исследование, включающее 93 наблюдения, разделенные на две клинические группы. Первая (группа исследования) состоит из больных, оперированных методом ЭЭР (n=45), вторая (группа сравнения) сформирована из пациентов, которым выполнена открытая реконструкция с ретромускулярным размещением сетчатого имплантата (n=48). Исследуемые группы однородны. Включены все пациенты с ПСГ на фоне ДПМЖ, поступавшие в хирургическое отделение ЧУЗ «ЦКБ «РЖД-Медицина» с января 2018 года по декабрь 2019 года. Критериями исключения являлись: возраст до 18 лет, системные заболевания соединительной ткани (системная красная волчанка, склеродермия и др.), онкологические заболевания, госпитализация по экстренным показаниям, ущемление грыжи. С января по декабрь 2018 года всем пациентам выполняли открытую реконструкцию. В январе 2019 года в клинике была внедрена ЭЭР, с этого момента все больные оперированы по этой методике. Других факторов выбора метода лечения, а соответственно, и принципов формирования клинических групп не было.

Первоначально проанализированы нюансы предоперационной подготовки к ЭЭР и каждый этап вмешательства. Сформулированы основные особенности ЭЭР:

1) ограниченное пространство операционного действия;
2) потребность изменять направление операционного действия вплоть до 180°;
3) отсутствие привычных анатомических ориентиров.

Выявленные особенности позволили обозначить дополнительные требования к операционной:

1) два параллельно функционирующих монитора;
2) операционный стол с возможностью создать положение разгибания в поясничном отделе позвоночника;
3) удлиненные трубки наркозного аппарата и инфузионные системы, для дистанцирования анестезиологического оборудования.

В обязательный порядок предоперационной подготовки внесена разметка основных анатомических ориентиров под контролем УЗИ, что позволило выбирать оптимальную локализацию портов.

Ход вмешательства детализирован, изучены особенности техники выполнения ЭЭР, стандартизирована и обоснована расстановка троакаров относительно анатомических ориентиров.

Работа в ограниченном пространстве требует строго регламентированной расстановки портов для соблюдения оптимальных углов и соотношений частей инструментов. Порт I целесообразно устанавливать в проекции латерального края левой ПМЖ на 2 см ниже реберной дуги, что обеспечивает оптимальные углы операционного действия. Начинать операцию для правшей оправданно именно с левого влагалища ПМЖ, так как на дальнейших этапах это позволяет оперирующему хирургу комфортно манипулировать основными инструментами (крючок, ножницы, иглодержатель) правой рукой. Целесообразно использовать оптический троакар, что даёт возможность под контролем зрения поставить порт именно в ретромускулярный слой.

Порт II устанавливали через латеральный край левой ПМЖ ниже уровня пупка на (1–2) см. Латеральный край правой ПМЖ на 2 см ниже реберной дуги является оптимальной позицией порта III. Порт IV устанавливали через медиальный край правой ПМЖ, отступив 2 см вниз от реберной дуги. Доступы для портов V и VI производили на уровне пупочного кольца по медиальному и латеральному краю правой ПМЖ. Для максимально безопасного и эффективного выполнения каждого этапа операции обозначены их технические особенности (табл. 18).

Таблица 18 – Технические особенности этапов ЭЭР

Этап операции	Технические особенности
Мобилизация левого ретромускулярного пространства	Мобилизация непосредственно телескопом возвратными дугообразными движениями
Переход из левого в правое ретромускулярное пространство (верхний «crossover»)	1) Начинать в эпигастрии под мечевидным отростком в проекции серповидной связки печени; 2) Рассекать задний листок влагалища ПМЖ, отступая (5–7) мм от линии его перехода в передний; 3) Мобилизовать предбрюшинное пространство непосредственно вдоль расширенной белой линии, как можно дальше от париетальной брюшины; 4) Прецизионно сохранять нервные ветви, перфорирующие ПМЖ в латеральной трети.
Окончание этапа мобилизации	1) Максимально мобилизовать задние листки ПМЖ, только после этого обрабатывать грыжевой мешок; 2) Производить мобилизацию до пространства Retzius
Реконструктивный этап	1) Первоначально ликвидировать диастаз, затем ушивать дефекты париетальной брюшины; 2) Формируя шов, производить контролируемую десуффляцию; 3) Моделировать эндопротез экстракорпорально и индивидуально (на основе измерения).

Детализация особенностей ЭЭР и стандартизация техники её выполнения позволила хирургам с различным стажем работы достичь статистически не различающихся результатов (p=0,207 по критерию Fisher`s).

Проанализированы факторы, влияющие на сложность технического выполнения операции, опираясь на наблюдения (n=13), где длительность ЭЭР была более 150 минут. Наибольшее влияние закономерно оказывал опыт выполнения ЭЭР (46 %). Кроме того, на ход вмешательства влияют антропометрические особенности больного (ИМТ ниже 22 кг/м^2, малый объем ретромускулярного пространства) – 31 % наблюдений. Эти индивидуальные анатомические параметры являются достоверными прогностическими факторами ранней и широкой перфорации париетальной брюшины. Также длительность ЭЭР была больше у больных, перенесших в анамнезе операции на органах брюшной полости (23 %).

Анализ результатов раннего послеоперационного периода (до 6 месяцев) показал, что пациенты переносят ЭЭР значимо легче, чем открытую реконструкцию ($p \leq 0{,}003$). У больных за первые 5 суток после эндоскопической операции отмечен более высокий темп активизации ($p \leq 0{,}003$), меньший болевой синдром ($p \leq 0{,}003$), а также эти пациенты нуждались в меньшем количестве анальгетиков ($p < 0{,}001$) по сравнению с контрольной группой. При этом, осложнений средней и тяжелой степени (выше II уровня по Clavien-Dindo) после ЭЭР не выявлено, как и значимой разницы в количестве осложнений легкой степени при сопоставлении с группой после открытой пластики.

Наблюдение пациентов более 1 года продемонстрировало отсутствие рецидивов заболеваний после открытой и эндоскопической реконструкций по данным физикального осмотра и УЗИ. Максимальное значение расстояния между ПМЖ через 12 месяцев – 20 мм, то есть во всех наблюдениях медиализация мышц состоятельна. Кроме того, после операций происходило значимое утолщение ПМЖ ($p < 0{,}001$), что говорит о восстановлении трофики мышц, улучшении их функционального состояния.

Клиническая оценка отсроченных результатов (от 6 месяцев и более) с применением опросника EuraHSQol демонстрирует достоверное улучшение состояния пациентов относительно исходного в обеих группах ($p_{tukey(боль)} \leq 0{,}002$, $p_{tukey(активность)} \leq 0{,}001$ и $p_{tukey(косметический\ дискомфорт)} \leq 0{,}001$). Медиана уровня хронической

послеоперационной боли и ограничения активности через год равняется 0 баллов в обеих группах. Для более детальной оценки послеоперационного хронического болевого синдрома, произведена дифференцированная оценка дискомфорта, парестезий, онемения по продолжительности и интенсивности. Однако и этот анализ не выявил значимых различий между группами ($p_{tukey} \geq 0,1$).

Различия между клиническими группами по большинству изучаемых параметров отсроченного послеоперационного периода отсутствовали, однако с достоверностью p=0,001 можно судить о меньшем косметическом дискомфорте у пациентов после ЭЭР. Это позволяет рекомендовать ЭЭР больным, ориентированным на максимальный эстетический результат.

Подтверждена целесообразность ЭЭР у больных ПСГ на фоне ДПМЖ с сочетанными грыжами передней брюшной стенки. Симультанное устранение нескольких ПСГ практически не меняет ход стандартной операции, не требует дополнительных этапов. Паховые грыжи можно ликвидировать, используя уже установленные для устранения ПСГ порты, а дополнительная мобилизация сводится к выделению грыжевого мешка в паховом промежутке. Пластика боковых грыж и дефектов спигелиевой линии требует расширения ЭЭР TAR сепарацией.

Выполнение ЭЭР также рационально больным ПСГ на фоне ДПМЖ с сопутствующими заболеваниями органов брюшной полости, требующими лапароскопической коррекции. В такой ситуации важно удостовериться в отсутствии выраженного спаечного процесса брюшины (PAI<15 баллов) и соблюсти оптимальную последовательность интерстициального и лапароскопического этапов. На примере больных хроническим калькулезным холециститом и ПСГ на фоне ДПМЖ продемонстрирована целесообразность начала операции с полной мобилизации экстраперитонеального пространства, затем выполнения стандартной холецистэктомии и завершения вмешательства реконструктивным этапом. Такая последовательность манипуляций позволила при мобилизации использовать содействие газа, нагнетаемого в герметичную интерстициальную полость. Кроме

того, отсутствовал непосредственный контакт экстраперитонеального пространства с удалённым органом и его содержимым.

ЭЭР также предпочтительна для больных ПСГ на фоне ДПМЖ с сопутствующими сахарным диабетом, ожирением, метаболическим синдромом. Малая инвазивность операции минимизирует риск инфекционных осложнений области хирургического вмешательства.

Ограничивают применение ЭЭР противопоказания к интубации трахеи и положению на операционном столе с разгибанием позвоночного столба. Кроме того, открытая ретромускулярная реконструкция будет оптимальна у больных ПСГ на фоне ДПМЖ и заболеваниями органов брюшной полости на фоне выраженного спаечного процесса (PAI≥15 баллов).

Таким образом, при сравнении ЭЭР и открытой ретромускулярной реконструкции установлено, что внедрение эндоскопической методики в практику позволяет улучшить результаты лечения больных ПСГ на фоне ДПМЖ. Преимуществами эндоскопического экстраперитонеального доступа являются приемлемый для больного косметический результат, универсальность при сочетанных грыжах передней брюшной стенки. Кроме того, пациенты легче переносят ранний послеоперационный период ЭЭР, что проявляется меньшим болевым синдромом и более высоким темпом восстановления физической активности.

ВЫВОДЫ

1. Успех внедрения эндоскопической экстраперитонеальной реконструкции определяется соблюдением деталей оснащения операционной, точной разметкой операционного поля и правильной укладкой больного, а также чётким следованием протоколу операции.
2. Послеоперационный период эндоскопической экстраперитонеальной реконструкции, выполненной больным первичными срединными грыжами на фоне диастаза прямых мышц живота, характеризуется более высоким темпом восстановления физической активности пациентов, меньшим болевым синдром и количеством потребовавшихся анальгетиков по сравнению с открытой ретромускулярной реконструкцией; частота послеоперационных осложнений и рецидивов заболевания не различается.
3. У больных первичными срединными грыжами на фоне диастаза прямых мышц живота выполнение эндоскопической экстраперитонеальной реконструкции имеет преимущества по сравнению с открытой ретромускулярной реконструкцией в косметическом результате, а также при необходимости одномоментного устранения сочетанных грыж передней брюшной стенки и (или) при потребности симультанной лапароскопической коррекции болезней органов брюшной полости.
4. Больным первичными срединными грыжами на фоне диастаза прямых мышц живота нецелесообразно выполнение эндоскопической экстраперитонеальной реконструкции при необходимости сочетанных внутрибрюшных операций на фоне выраженного спаечного процесса брюшины, а также при противопоказаниях к комбинированной эндотрахеальной анестезии с искусственной вентиляцией легких и ограниченных возможностях разгибания позвоночного столба, когда рационально применение открытой ретромускулярной реконструкции.

ПРАКТИЧЕСКИЕ РЕКОМЕНДАЦИИ

1. Для внедрения эндоскопической экстраперитонеальной реконструкции в лечебном учреждении необходимо дополнительно оснастить операционную следующим оборудованием (см. приложение 4):
   а) два параллельно функционирующих монитора;
   б) операционный стол с возможностью создания положения разгибания в поясничном отделе позвоночника;
   в) удлиненные трубки наркозного аппарата и инфузионной системы для дистанцирования оборудования от операционного стола.
2. Условием успешной эндоскопической экстраперитонеальной реконструкции является адекватный доступ, для его осуществления необходимо стандартизировать расстановку троакаров (табл. 19).

Таблица 19 – Локализация троакаров при эндоскопической экстраперитонеальной реконструкции

Номер порта	Локализация доступа
I	латеральный край левой ПМЖ на 2 см ниже реберной дуги
II	латеральный край левой ПМЖ ниже уровня пупочного кольца на 1–2 см
III	латеральный край правой ПМЖ на 2 см ниже реберной дуги
IV	медиальный край правой ПМЖ на 2 см ниже реберной дуги
V	уровень пупочного кольца по латеральному краю правой ПМЖ
VI	уровень пупочного кольца по медиальному краю правой ПМЖ

3. Использование оптического троакара позволяет под контролем зрения безопасно выполнить доступ в ретромускулярное пространство, что особенно

важно на этапе освоения эндоскопической экстраперитонеальной реконструкции.

4. При эндоскопической экстраперитонеальной реконструкции шов, ликвидирующий диастаз, рационально формировать монофиламентной нерассасывающейся нитью, устойчивой к распусканию.
5. На реконструктивном этапе эндоскопической экстраперитонеальной реконструкции контролируемая десуффляция до 4–7 мм. рт. ст. позволит значительно снизить натяжение сшиваемых тканей, но практически не повлияет на визуализацию.
6. Фиксация нижнего края эндопротеза узловым швом облегчает его установку и предотвращает смещение, что важно при освоении методики.
7. На этапе освоения эндоскопической экстраперитонеальной реконструкции у больных с ИМТ менее 22 кг/м^2 возможна ранняя и широкая перфорация брюшины, поэтому целесообразно включать в операционную бригаду хирурга с достаточным опытом подобных вмешательств.

СПИСОК СОКРАЩЕНИЙ И УСЛОВНЫХ ОБОЗНАЧЕНИЙ

БА – бронхиальная астма

ВАШ – визуально-аналоговая шкала

в/в – внутривенное введение

в/м – внутримышечное введение

ВОЗ – Всемирная организация здравоохранения

ДДСТ – дифференцированная дисплазия соединительной ткани

ДПМЖ – диастаз прямых мышц живота

ИВЛ – искусственная вентиляция легких

ИМТ – индекс массы тела

МКБ-10 – международная классификация болезней 10-го пересмотра

МРТ – магнитно-резонансная томография

МСКТ – мультиспиральная компьютерная томография

НДСТ – недифференцированная дисплазия соединительной ткани

НПВС – нестероидные противовоспалительные средства

ПМЖ – прямые мышцы живота

СМАД – суточное мониторирование артериального давления

СРК – синдром раздраженной кишки

ПСГ – первичная срединная грыжа

США – Соединенные Штаты Америки

УЗИ – ультразвуковое исследование

ФВД – исследование функции внешнего дыхания

ХОБЛ – хроническая обструктивная болезнь легких

ЦНС – центральная нервная система

ЭГДС – эзофагогастродуоденоскопия

ЭКГ – электрокардиография

ЭХО-КГ – эхокардиография

ЭЭР – эндоскопическая экстраперитонеальная пластика

ANOVA – ANalysis Of Variance

ASA - система классификации физического статуса пациентов Американского общества анестезиологов (ASA physical status classification system)

ELAR – Endoscopic-assisted linea alba reconstruction

eTEP – extended-view Totally ExtraPeritoneal

EHS – European Hernia Society (Европейское общество герниологов)

EuraHSQoL – шкала качества жизни (Quality of Life scale), предложенная EHS (European Hernia Society)

GHS – German Hernia Society

GINA – Global Initiative for Asthma (Глобальной инициативы по лечению и профилактике бронхиальной астмы)

GOLD – Global Initiative for Chronic Obstructive Lung Disease (Глобальная Инициатива по лечению хронической обструктивной болезни легких)

IPOM – Intra-Peritoneal Onlay Mesh

IEHS – International Endohernia Society

EMILOS – Endoscopically Assisted Minimally or Less-open Sublay Repair

MINORS – Methodological index for non-randomized studies

PAI – peritoneal adhesion index (индекс спаечного процесса брюшной полости)

SOC – Start Of Care

TAPP – TransAbdominal PrePeritoneal

TAR – Transversus Abdominis muscle Release

USP – United States Pharmacopeia (обозначение условного размера толщины нити)

СПИСОК ЛИТЕРАТУРЫ

1. Алексеев А.К. Хирургическое лечение послеоперационных вентральных грыж с использованием современных технологий: Дис. … канд. мед. наук. – Москва, 2004. – 178 с.

2. Аскерханов Р.П. О патогенезе и лечении диастаза прямых мышц живота // Советская медицина. – 1962. – № 11. – С. 68–75.

3. Баранская Е.К. Синдром раздраженного кишечника: диагностика и лечение // Consilium Medicum. – 2000. – № 2. – С. 7.

4. Барков Б.А. Методы оперативного лечения диастазов прямых мышц живота: Дис. ... д-ра мед. наук. – Архангельск–Москва, – 1956.

5. Барков Б.А. Клиника, классификация и оперативное лечение диастазов прямых мышц живота // Советская медицина. – 1959. – № 11. – С. 71.

6. Беленький А.Г. Гипермобильность суставов и гипермобильный синдром: распространённость и клинико–инструментальная характеристика: Автореф. дис. ... д-ра мед. наук. – Москва, 2004. – 51 с.

7. Белоконев В.И., Пономарева Ю.В., Пушкин С.Ю. и др. Передняя протезирующая герниопластика комбинированным способом при больших и гигантских вентральных грыжах // Хирургия. Журнал им. Н.И. Пирогова. – 2018. – № 5. – С. 45–50.

8. Благовестнов Д.А., Упырев А.В., Срукова А. Роль и место протезирующих методов пластики передней брюшной стенки в хирургии первичных срединных грыж // Вестник новых медицинских технологий. – 2011. – Т. 18 (1). – С. 153–155.

9. Бочков Н.П. Клиническая генетика: Учебник. – 2-е изд., перераб. и доп.– М.: ГЭОТАР-Мед, 2002. – 14–17 с.

10. Бурдаков В.А., Зверев А.А., Макаров С.А. и др. Эндоскопический экстраперитонеальный подход в лечении пациентов с первичными и

послеоперационными вентральными грыжами // Эндоскопическая хирургия. – 2019. – Т. 25 (4). – С. 34–40.
11. Бурдаков В.А., Матвеев Н.Л., Уханов А.И. Эволюция методов эндоскопической вентральной герниопластики // Московский хирургический журнал. – 2018. – № 3. – С. 61.
12. Верещагина Г.Н. Системная дисплазия соединительной ткани. Клинические синдромы, диагностика, подходы к лечению: методическое пособие для врачей. – Новосибирск: НГМУ, 2008. – 37 с.
13. Викторова И.А. Методология курации пациентов с дисплазией соединительной ткани семейным врачом в аспекте профилактики ранней и внезапной смерти: автореф. Дис. ... д-ра мед. наук. – Омск, 2004. – 41 с.
14. Воскресенский В.В., Горелик С.Л. Хирургия грыж брюшной стенки. – М.: Медицина, 1965. – 60–61 с.
15. Гиреев Г.И., Загиров У.З., Шахназаров А.М. Лечение грыж белой линии и диастаза прямых мышц живота // Хирургия. – 1997. – № 7. – С. 58–61.
16. Гланц С. Медико–биологическая статистика: пер. с англ. – М.: Практика; 1998. – 459 с.
17. Головин Р.В., Никитин Н.А. Оценка результатов различных способов комбинированной протезирующей пластики и критерии прогнозирования развития ранних раневых осложнений при послеоперационных вентральных грыжах срединной локализации // Современные технологии в медицине. – 2015. – №7 (2). – С. 105–112.
18. Головской Б.В., Усольцева Л.В., Ховаева Я.В.и др. Особенности клинического проявления дисплазии соединительной ткани у лиц трудоспособного возраста // Клиническая медицина. 2002. – №12. – С. 39–41.
19. Голяницкий И.А. Социальный патогенез грыж брюшной стенки // Труды 17 съезда российских хирургов. – М., 1925. – С. 466–470.
20. Гориневская В.В. Роль конституциональных и социальных факторов в этиологии грыж передней брюшной стенки и профилактики рецидивов.

Материалы 19 съезда российских хирургов. – М., 1928. – С. 320–328.
21. Дерюгина М.С. Метод хирургического лечения диастаза прямых мышц живота // Вестник хирургии им. И.И. Грекова. – 2001. – Т. 160 (3). – С. 77–78.
22. Дешин А.А. Анатомия пупочной области применительно к развитию так называемых пупочных грыж: Дис. … д-ра. мед. наук. – Москва, 1902. – 342 с.
23. Ермолов А.С., Благовестнов Д.А., Алексеев А.К. и др. Новые технологии в хирургическом лечении срединных вентральных грыж // Трудный пациент. – 2005. – № 10 (11). – С. 10–11.
24. Ермолов А.С., Благовестнов Д.А., Алексеев А.К. Хирургическое лечение пациентов с большими и гигантскими послеоперационными вентральными грыжами // Хирургия. Журнал им. Н.И. Пирогова. – 2019. – № 9. – С. 38–43.
25. Жебровский В.В., Тоскин К.Д., Ильченко Ф.Н. и др. Двадцатилетний опыт лечения ПОВГ // Вестник хирургии им. И.И. Грекова. – 1996. – № 3. – С. 105–108.
26. Жебровский В.В., Ильченко Ф.Н. Атлас операций при грыжах живота. — С.: Эльиньо, 2004. – 316 с.
27. Жебровский В.В., Эльбашир Т.М. Хирургия грыж живота и эвентраций. – Симферополь: Бизнес–Информ, 2002. 150–188 с.
28. Земцовский Э.В. Диагностика и лечение дисплазии соединительной ткани // Мед. вестн. – 2006. – № 11 (354). – С. 13.
29. Кадурина Т.И. Наследственные коллагенопатии (клиника, диагностика, лечение, диспансеризация). – СПб.: Невский диалект, 2000. – 86–87 с.
30. Кадурина Т.И., Горбунова В.Н. Дисплазия соединительной ткани: руководство для врачей. – СПб.: Элби–Спб, 2009. – 704 с.
31. Кадурина Т.И., Горбунова В.Н. Современные представления о дисплазии соединительной ткани // Казанский медицинский журнал. – 2007. Т. 88 (5). – С. 2–5.
32. Керимкулова Н.В., Никифорова Н.В., Владимирова И.С. и др. Влияние недифференцированной дисплазии соединительной ткани на исходы

беременности и родов. Комплексное обследование беременных с дисплазией соединительной ткани с использованием методов интеллектуального анализа данных // Земский врач. 2013. – №2 (19). – С. 34–38.

33. Киселевич М.Ф., Киселевич М.М., Киселевич В.М. и др. Течение беременности и родов у женщин с многоводием // Научные ведомости Белгородского государственного университета. Серия: Медицина. Фармация. – 2013, – Т. 24 (25) № 168. – С. 137–140.

34. Козлова С.И., Демикова Н.С. Наследственные синдромы и медико–генетическое консультирование. – 3–е изд. – М.: Товарищество научных изданий КМК, Авторская академия, 2007. – 236 с.

35. Кошев В.И. Недостаточность механизмов функциональной мышечной защиты слабых мест брюшных стенок и грыжеобразование // Вестник герниологии / под ред. А.Д. Тимошина, А.Л. Шестакова. – М., 2006. – Вып. 2. – С. 108–117.

36. Краснопольский В.И., Новикова С.В., Цивцивадзе Е.Б. и др. Ведение беременности и родов при многоплодной беременности // Альманах клинической медицины. – 2015. – № 37. – С. 32–40.

37. Крымов А.П. Учение о грыжах. – СПб.: Практическая медицина, 1911. – 510 с.

38. Кулавский Е.В. Особенности течения беременности и родов при многоводии: автореф. Дис. ... к-та мед. наук. – Уфа, 2004. – 13 с.

39. Кэмпбелл С., Лиз К. Акушерство от десяти учителей: пер. с англ. – М.: МИА; 2004. – 464 с.

40. Ланда А.И. К этиологии эпигастральных грыж // Новый хирургический архив. 1929 – № 8. – С. 171–183.

41. Лечиев И.У. Вариантная анатомия мышц передней брюшной стенки по данным ультразвукового исследования // Астраханский медицинский журнал. – 2010. – № 5 (2). С. 50–52.

42. Напалков Н.И. О грыжах белой линии // Материалы 8 съезда российских

хирургов. – М., 1909. – Т. 25. – С. 28–29.
43. Нечаева Г.И., Яковлев В.М., Конев В.П. Дисплазия соединительной ткани: основные клинические синдромы, формулировка диагноза, лечение // Лечащий врач. – 2008. – № 2. – С. 22–28.
44. Никитюка Б.А., Чтецова В.П. Морфология человека. – М. : Изд-во Моск. ун-та, 1990. – 344 с.
45. Острополец С.С. К проблеме дисплазии соединительной ткани в патологии сердечно–сосудистой системы у детей // Здоровье ребенка. – 2007. – № 4. – С. 15–20.
46. Петри А., Сэбин К. Наглядная медицинская статистика: пер. с англ. – 3–е изд., перераб. и доп. – М.: ГЭОТАР–Медиа; 2019. – 216 с.
47. Побединский Н.М., Ботвин М.А., Кирющенков А.П. Многоводие: диагностика и лечение // Акушерство и гинекология – 2004. – № 1. – С. 7–9.
48. Приказ Министерства здравоохранения Российской Федерации от 15 ноября 2012 г. № 922н "Об утверждении Порядка оказания медицинской помощи взрослому населению по профилю “хирургия”.
49. Рехачев В.П. Послеоперационные вентральные грыжи. Диастазы прямых мышц живота. – Архангельск: Изд. Центр Архангельской государственной медицинской академии, 1999. – 145–161 с.
50. Салахов Х.С., Сафин И.А., Нартаймаков М.А.и др. Особенности лечения больших грыж живота после верхней срединной лапаротомии // Клин. хир. – 1991. – № 2. – С. 16–18.
51. Самарцев В.А., Гаврилов В.А., Паршаков А.А. и др. Задняя сепарационная герниопластика TAR при послеоперационных вентральных грыжах W3 // Пермский медицинский журнал. – 2017. – № 34 (1). – С. 35–42.
52. Созон-Ярошевич А.Ю. Анатомо-клинические обоснования хирургических доступов к внутренним органам. – М.: Изд-во Медгиз, 1954. – 179 с.
53. Способ герниопластики при срединных грыжах живота: пат. 2123292 рос. Федерация № 95108583/14 заявл. 27.02.97; опубл. 20.09.99, Бюл. № 6. – 3 с.

54. Способ лечения больных срединными вентральными грыжами: пат. 2275172 рос. Федерация № 2004121038/14А; заявл. 09.07.2004; опубл. 10.01.2006, Бюл. № 01. – 2 с.

55. Струтынский А.В., Баранов А.П., Ройтберг Г.Е., Гапоненков Ю.П. Основы семиотики заболеваний внутренних органов. – М. : МЕДпресс–информ, 2011. – 304 с.

56. Тимошин А.Д., Шестаков А.Л., Загорулько О.И.и др. Оценка функции мышц передней брюшной стенки после герниопластики // Бюллетень сибирской медицины. – 2007. – № 6 (3). – С. 62–64.

57. Тоскин К.Д., Жебровский В.. Грыжи брюшной стенки. – М.: Медицина, 1990. – 269 с.

58. Ушницкая Е.К., Орджоникидзе Н.В., Ушницкая Е.К. Современные представления о многоводии // Акушерство и гинекология – 2004. – № 2. – С. 68.

59. Федосеев А.В., Муравьев С.Ю., Бударев В.Н.и др. Морфофункциональная характеристика белой линии живота с позиции герниолога // Наука молодых – Eruditio Juvenium. – 2015. – № 4. – С. 73–81.

60. Федосеев А.В., Муравьёв С.Ю. Качество жизни больных после грыжесечения в отдаленном послеоперационном периоде // Хирургическая практика. – 2016. – № 4. – С. 10–14.

61. Федосеев А.В., Чекушин А.А. Недифференцированная дисплазия соединительной ткани как один из возможных механизмов образования наружных вентральных грыж // Российский медико–биологический вестник имени академика И.П. Павлова. – 2010. – № 3. – С. 125–130.

62. Шафер И.И. Выбор оперативного вмешательства при паховой грыже на основании функциональной характеристики мышц брюшного пресса // Вестник хирургии. – 1952. – Т. 72(4). – С. 39–44.

63. Шестаков А.Л., Инаков А.Г., Цховребов А.Т. Результаты различных вариантов пластики передней брюшной стенки у больных с вентральными

грыжами и факторы, оказывающие на них влияние // Научные ведомости БелГУ. Серия: Медицина. Фармация. – 2017. – Т. 19 (268). – С. 98–108.
64. Юрасов А.В., Абовян Л.А., Курашвили Д.Н.и др. Ближайшие результаты оперативного лечения больных с пупочными грыжами, сочетающимися с диастазом прямых мышц живота // Московский хирургический журнал. – 2014. – № 5(39). – С. 5–9.
65. Юрасов А.В., Олейничук А.С. Роль дерматолипэктомии в лечении вентральных грыж у пациентов, имеющих избыточную массу тела и ожирение // Анналы хирургии. – 2008. – № 6. – С. 20–22.
66. Acharry N., Kutty R.K. Abdominal exercise with bracing, a therapeutic efficacy in reducing diastasis–recti among postpartal females. // International Journal of Physiotherapy and Research. – 2015. – Vol. 3 (2). – P. 999–1005.
67. Agnew S.P., Small W., Wang E., et al. Prospective Measurements of Intra–Abdominal Volume and Pulmonary Function After Repair of Massive Ventral Hernias With the Components Separation Technique // Annals of Surgery. – 2010. – Vol. 251 (5). – P. 981–988.
68. Angiò L.G., Piazzese E., Pacilè V., et al. The surgical treatment of the diastasis recti abdominis: an original technique of prosthesis repair of the abdominal wall. // Il Giornale di chirurgia. – 2007. – Vol. 28 (5). – P. 187–198.
69. Askar O.M. Aponeurotic Hernias: Recent Observations upon Paraumbilical and Epigastric Hernias // Surgical Clinics of North America. – 1984. – Vol. 64 (2). – P. 315–333.
70. Awad M., Morsy M., Mohamed M., Gabr A. Efficacy of Tupler Technique on Reducing Post Natal Diastasis Recti: A Controlled Study // British Journal of Applied Science & Technology. – 2016. – Vol. 12 (1). – P. 1–8.
71. Baig S., Priya P. Extended totally extraperitoneal repair (eTEP) for ventral hernias: Short–term results from a single centre // Journal of Minimal Access Surgery. – 2019. – Vol. 15 (3). – P. 198.
72. Beer G.M., Schuster A., Seifert B., et al. The normal width of the linea alba in

nulliparous women // Clinical Anatomy. – 2009. – Vol. 22 (6). – P. 706–711.
73. Bellido Luque J., Bellido Luque A., Valdivia J., et al. Totally endoscopic surgery on diastasis recti associated with midline hernias. The advantages of a minimally invasive approach. Prospective cohort study // Hernia. – 2015. – Vol. 19 (3). – P. 493–501.
74. Belyansky I., Daes J., Radu V.G., et al. A novel approach using the enhanced–view totally extraperitoneal (eTEP) technique for laparoscopic retromuscular hernia repair // Surgical Endoscopy. – 2018. – Vol. 32 (3). – P. 1525–1532.
75. Belyansky I., Reza Zahiri H., Sanford Z., et al. Early operative outcomes of endoscopic (eTEP access) robotic–assisted retromuscular abdominal wall hernia repair // Hernia. – 2018. – Vol. 22 (5). – P. 837–847.
76. Berardi G., Aghayan D., Fretland Å.A., et al. Multicentre analysis of the learning curve for laparoscopic liver resection of the posterosuperior segments // BJS. – 2019. – Vol. 106 (11). – P. 1512–1522.
77. Bie S. De, Paepe A. De, Delvaux I., et al. Marfan Syndrome in Europe // Community Genetics. – 2004. – Vol. 7 (4). – P. 216–225.
78. Blotta R., Costa S., Trindade E., et al. Collagen I and III in women with diastasis recti // Clinics. – 2018. – Vol. 73.
79. Bostwick I.J., Eaves I.F., Nahai F. Endoscopic plastic surgery. – St. Louis: Quality Medical Publishing, Inc., 1995. – 584 p.
80. Brauman D. Diastasis Recti: Clinical Anatomy // Plastic and Reconstructive Surgery. – 2008. – Vol. 122 (5). – P. 1564–1569.
81. Brock M., Kunkel P., Papavero L. Lumbar microdiscectomy: subperiosteal versus transmuscular approach and influence on the early postoperative analgesic consumption // European Spine Journal. – 2008. – Vol. 17 (4). – P. 518–522.
82. Broek R.P.G. ten, Krielen P., Saverio S. Di, et al. Bologna guidelines for diagnosis and management of adhesive small bowel obstruction (ASBO): 2017 update of the evidence–based guidelines from the world society of emergency surgery ASBO working group // World Journal of Emergency Surgery. – 2018. –

Vol. 13 (1). – P. 24.
83. Bueno–Lledó J., Torregrosa A., Ballester N., et al. Preoperative progressive pneumoperitoneum and botulinum toxin type A in patients with large incisional hernia // Hernia. – 2017. – Vol. 21 (2). – P. 233–243.
84. Cancer pain relief: with a guide to opioid availability. – Genève: Organisation mondiale de la Santé. World Health Organization, 1987. 80 p.
85. Capitano S. Totally extraperitoneal approach for ventral hernia // Surgical Endoscopy. – 2018. – Vol. 32 (3). – P. 1585–1585.
86. Carbonell A.M. Rives–Stoppa Retromuscular Repair. – Cham: Springer International Publishing, 2016. – P. 107–115.
87. Carlstedt A., Bringman S., Egberth M., et al. Management of Diastasis of the Rectus Abdominis Muscles: Recommendations for Swedish National Guidelines // Scandinavian Journal of Surgery. – 2020. – P. 145–149.
88. Celebi S., Acik Y., Deveci S.E. Epidemiological features of irritable bowel syndrome in a Turkish urban society // Journal of Gastroenterology and Hepatology. – 2004. – Vol. 19 (7). – P. 738–743.
89. Chevrel J.P. [The treatment of large midline incisional hernias by “overcoat” plasty and prothesis (author’s transl)]. // La Nouvelle presse medicale. – 1979. – Vol. 8 (9). – P. 695–696.
90. Chevrel J.P., Dilin C., Morquette H. Treatment of median abdominal hernia by muscular autograft and pre–musculo–aponeurotic prosthesis. Apropos of 50 cases. // Chirurgie; memoires de l’Academie de chirurgie. – 1986. – Vol. 112 (9). – P. 616–622.
91. Chiarello C.M., Falzone L.A., McCaslin K.E., et al. The Effects of an Exercise Program on Diastasis Recti Abdominis in Pregnant Women // Journal of Women’s Health Physical Therapy. – 2005. – Vol. 29 (1). – P. 11–16.
92. Christoffersen M.W., Helgstrand F., Rosenberg J., et al. Long–term recurrence and chronic pain after repair for small umbilical or epigastric hernias: a regional cohort study // The American Journal of Surgery. – 2015. – Vol. 209 (4). – P. 725–

732.
93. Claudius C., Viby–Mogensen J., Warner D.S., Warner M.A. Acceleromyography for Use in Scientific and Clinical Practice // Anesthesiology. – 2008. – Vol. 108 (6). – P. 1117–1140.
94. Claus C.M.P., Malcher F., Cavazzola L.T., et al. Subcutaneous onlay laparoscopic approach (SCOLA) for ventral hernia and rectus abdominis diastasis repair: technical description and initial results. // ABCD. Arquivos Brasileiros de Cirurgia Digestiva (São Paulo). – 2018. – Vol. 31 (4). – P. 1–5.
95. Coccolini F., Ansaloni L., Manfredi R., et al. Peritoneal adhesion index (PAI): proposal of a score for the “ignored iceberg” of medicine and surgery // World Journal of Emergency Surgery. – 2013. – Vol. 8 (1). – P. 6.
96. Costa T.N., Abdalla R.Z., Santo M.A., et al. Transabdominal midline reconstruction by minimally invasive surgery: technique and results // Hernia. – 2016. – Vol. 20 (2). – P. 257–265.
97. Daes J. The enhanced view–totally extraperitoneal technique for repair of inguinal hernia // Surgical Endoscopy. – 2012. – Vol. 26 (12). – P. 3693–3694.
98. Dalrymple J., Bullock I. Diagnosis and management of irritable bowel syndrome in adults in primary care: summary of NICE guidance // BMJ. – 2008. – Vol. 336 (7643). – P. 556–558.
99. Demetrashvili Z., Pipia I., Loladze D., et al. Open retromuscular mesh repair versus onlay technique of incisional hernia: A randomized controlled trial // International Journal of Surgery. – 2017. – Vol. 37. – P. 65–70.
100. Dindo D., Demartines N., Clavien P.–A. Classification of Surgical Complications // Annals of Surgery. – 2004. – Vol. 240 (2). – P. 205–213.
101. Dougherty S.H., Simmons R.L. The biology and practice of surgical drains part I // Current Problems in Surgery. – 1992. – Vol. 29 (8). – P. 567–623.
102. Elstner K.E., Jacombs A.S.W., Read J.W., et al. Laparoscopic repair of complex ventral hernia facilitated by pre–operative chemical component relaxation using Botulinum Toxin A // Hernia. – 2016. – Vol. 20 (2). – P. 209–219.

103. Emanuelsson P., Gunnarsson U., Dahlstrand U., et al. Operative correction of abdominal rectus diastasis (ARD) reduces pain and improves abdominal wall muscle strength: A randomized, prospective trial comparing retromuscular mesh repair to double–row, self–retaining sutures // Surgery. – 2016. – Vol. 160 (5). – P. 1367–1375.
104. Faria Corrêa M.A. Videoendoscopic Subcutaneous Techniques for Aesthetic and Reconstructive Plastic Surgery // Plastic and Reconstructive Surgery. – 1995. – Vol. 96 (2). – P. 446–453.
105. Fingerhut A., Hanna G.B., Veyrie N., et al. Optimal trocar placement for ergonomic intracorporeal sewing and knotting in laparoscopic hiatal surgery // The American Journal of Surgery. – 2010. – Vol. 200 (4). – P. 519–528.
106. Fugazzola P., Coccolini F., Nita G.E., et al. Validation of peritoneal adhesion index as a standardized classification to universalize peritoneal adhesions definition // Journal of Peritoneum (and other serosal surfaces). – 2017 – Vol. 2 (61). – P. 62–69.
107. Global Initiatative for chronic Obstructive Lung Disease. Global Strategy for the Diagnosis, Management and Prevention of Chronic Obstructive Pulmonary Disease.– www.goldcopd.org, 2020. – 140 p.
108. Global Initiatative for Asthma. Global Strategy for Asthma Management and Prevention. – www.ginasthma.org, 2021. – 215 p.
109. Hamer D.B., Duthie H.L. Pneumoperitoneum in the Management of Abdominal Incisional Hernia // British Journal of Surgery. – 1972. – Vol. 59 (5). – P. 372–375.
110. Hawker G.A., Mian S., Kendzerska T. et al. Measures of adult pain: Visual Analog Scale for Pain (VAS Pain), Numeric Rating Scale for Pain (NRS Pain), McGill Pain Questionnaire (MPQ), Short–Form McGill Pain Questionnaire (SF–MPQ), Chronic Pain Grade Scale (CPGS), Short Form–36 Bodily Pain Scale (SF // Arthritis Care & Research. – 2011. – Vol. 63 (S11). – P. 240–252.
111. Hayakawa S., Hayakawa T., Inukai K., et al. Simultaneous transabdominal preperitoneal hernia repair and laparoscopic cholecystectomy: A report of 17 cases // Asian Journal of Endoscopic Surgery. – 2019. – Vol. 12 (4). – P. 396–400.

112. Hu G., Lindström J., Jousilahti P., et al. The Increasing Prevalence of Metabolic Syndrome among Finnish Men and Women over a Decade // The Journal of Clinical Endocrinology & Metabolism. – 2008. – Vol. 93 (3). – P. 832–836.
113. Hungin A.P.S., Chang L., Locke G.R., et al. Irritable bowel syndrome in the United States: prevalence, symptom patterns and impact // Alimentary Pharmacology and Therapeutics. – 2005. – Vol. 21 (11). – P. 1365–1375.
114. Johnson W.C. Preoperative progressive pneumoperitoneum in preparation for repair of large hernias of the abdominal wall // The American Journal of Surgery. – 1972. – Vol. 124 (1). – P. 63–68.
115. Juárez Muas D.M. Preaponeurotic endoscopic repair (REPA) of diastasis recti associated or not to midline hernias // Surgical Endoscopy. – 2019. – Vol. 33 (6). – P. 1777–1782.
116. Kao A.M., Arnold M.R., Augenstein V.A., et al. Prevention and Treatment Strategies for Mesh Infection in Abdominal Wall Reconstruction // Plastic and Reconstructive Surgery. – 2018. – Vol. 142. – P. 149–155.
117. Keeler J., Albrecht M., Eberhardt L., et al. Diastasis Recti Abdominis // Journal of Women's Health Physical Therapy. – 2012. – Vol. 36 (3). – P. 131–142.
118. Kehrer F.A. Bauchaht bei laparotomies // Lbl. F. Jynak. – 1896. – № 44. – P. 1122–1126.
119. Khandale S., Hande D. Effects of abdominal exercises on reduction of diastasis recti in postnatal women // IJHSR. – 2016. – Vol. 6 (6). – P. 182–191.
120. Kler A., Wilson P. Total endoscopic–assisted linea alba reconstruction (TESLAR) for treatment of umbilical/paraumbilical hernia and rectus abdominus diastasis is associated with unacceptable persistent seroma formation: a single centre experience // Hernia. – 2020. – Vol. 24 (6). – P. 1379–1385.
121. Köckerling F., Botsinis M.D., Rohde C., Reinpold W. Endoscopic–Assisted Linea Alba Reconstruction plus Mesh Augmentation for Treatment of Umbilical and/or Epigastric Hernias and Rectus Abdominis Diastasis – Early Results // Frontiers in Surgery. – 2016. – Vol. 3 (27). – P. 1–6.

122. Köckerling F., Botsinis M.D., Rohde C., et al. Endoscopic–assisted linea alba reconstruction // European Surgery. – 2017. – Vol. 49 (2). – P. 71–75.
123. Köckerling F., Sheen A.J., Berrevoet F., et al. The reality of general surgery training and increased complexity of abdominal wall hernia surgery // Hernia. – 2019. – Vol. 23 (6). – P. 1081–1091.
124. Köhler G., Luketina R.–R., Emmanuel K. Sutured Repair of Primary Small Umbilical and Epigastric Hernias: Concomitant Rectus Diastasis Is a Significant Risk Factor for Recurrence // World Journal of Surgery. – 2015. – Vol. 39 (1). – P. 121–126.
125. Kudsi O.Y., Gokcal F. Lateral approach totally extraperitoneal (TEP) robotic retromuscular ventral hernia repair // Hernia. – 2021 – Vol. 25 (1). – P. 211–222.
126. L. Agréus, N. J. Talley K.S. Identifying Dyspepsia and Irritable Bowel Syndrome: The Value of Pain or Discomfort, and Bowel Habit Descriptors // Scandinavian Journal of Gastroenterology. – 2000. – Vol. 35 (2). – P. 142–151.
127. Li B., Qin C., Bittner R. Totally endoscopic sublay (TES) repair for midline ventral hernia: surgical technique and preliminary results // Surgical Endoscopy. – 2020. – Vol. 34 (4). – P. 1543–1550.
128. Lu R., Addo A., Ewart Z., et al. Comparative review of outcomes: laparoscopic and robotic enhanced–view totally extraperitoneal (eTEP) access retrorectus repairs // Surgical Endoscopy. – 2020. – Vol. 34 (8). – P. 3597–3605.
129. Martin–del–Campo L.A., Weltz A.S., Belyansky I., et al. Comparative analysis of perioperative outcomes of robotic versus open transversus abdominis release // Surgical Endoscopy. – 2018. – Vol. 32 (2). – P. 840–845.
130. Matei O.–A., Runkel N. A novel technique of midline mesh repair for umbilical hernia associated with diastasis recti. // Surgical technology international. – 2014. – Vol. 24. – P. 183–187.
131. Mcadory R.S., Cobb W.S., Carbonell A.M. Progressive preoperative pneumoperitoneum for hernias with loss of domain. // The American surgeon. – 2009. – Vol. 75 (6). – P. 504–509.

132. Merola G., Cavallaro G., Iorio O., et al. Learning curve in open inguinal hernia repair: a quality improvement multicentre study about Lichtenstein technique // Hernia. – 2020. – Vol. 24 (3). – P. 651–659.
133. Miserez M., Penninckx F. Endoscopic totally preperitoneal ventral hernia repair // Surgical Endoscopy And Other Interventional Techniques. – 2002. – Vol. 16 (8). – P. 1207–1213.
134. Mommers E.H.H., Leenders B.J.M., Leclercq W.K.G., et al. A modified Chevrel technique for ventral hernia repair: long–term results of a single centre cohort // Hernia. – 2017. – Vol. 21 (4). – P. 591–600.
135. Mommers E.H.H., Ponten J.E.H., Omar A.K. Al, et al. The general surgeon's perspective of rectus diastasis. A systematic review of treatment options // Surgical Endoscopy. – 2017. – Vol. 31 (12). – P. 4934–4949.
136. Morales–Conde S. Erratum to: A new classification for seroma after laparoscopic ventral hernia repair // Hernia. – 2013. – Vol. 17 (1). – P. 153–153.
137. Mota P.G.F. da, Pascoal A.G.B.A., Carita A.I.A.D., Bø K. Prevalence and risk factors of diastasis recti abdominis from late pregnancy to 6 months postpartum, and relationship with lumbo–pelvic pain // Manual Therapy. – 2015. – Vol. 20 (1). – P. 200–205.
138. Muroya D., Sato S., Okabe M., et al. Simultaneous laparoscopic total extraperitoneal inguinal hernia repair and laparoscopic appendectomy for Amyand's hernia: a case report // Journal of Medical Case Reports. – 2019. – Vol. 13 (1). – P. 195.
139. Murr M.M., Mason E.E., Scott D.H. The Use of Pneumoperitoneum in the Repair of Giant Hernias // Obesity Surgery. – 1994. – Vol. 4 (4). – P. 323–327.
140. Muysoms F.E., Miserez M., Berrevoet F., et al. Classification of primary and incisional abdominal wall hernias // Hernia. – 2009. – Vol. 13 (4). – P. 407–414.
141. Muysoms F.E., Deerenberg E.B., Peeters E., et al. Recommendations for reporting outcome results in abdominal wall repair // Hernia. – 2013. – Vol. 17 (4). – P. 423–433.

142. Muysoms F.E., Vanlander A., Ceulemans R., et al. A prospective, multicenter, observational study on quality of life after laparoscopic inguinal hernia repair with ProGrip laparoscopic, self–fixating mesh according to the European Registry for Abdominal Wall Hernias Quality of Life Instrument // Surgery. – 2016. – Vol. 160 (5). – P. 1344–1357.

143. Nahas F.X. An Aesthetic Classification of the Abdomen Based on the Myoaponeurotic Layer // Plastic and Reconstructive Surgery. – 2001. – Vol. 108 (6). – P. 1787–1795.

144. Nguyen D.K., Chen D.C. Laparoendoscopic stapled rives stoppa sublay technique for extraperitoneal ventral hernia repair // European Surgery. – 2017. – Vol. 49 (4). – P. 175–179.

145. Novara G., Galfano A., Gardi M., et al. Critical Review of Guidelines for BPH Diagnosis and Treatment Strategy // European Urology Supplements. – 2006. – Vol. 5 (4). – P. 418–429.

146. Novitsky Y.W., Elliott H.L., Orenstein S.B., et al. Transversus abdominis muscle release: a novel approach to posterior component separation during complex abdominal wall reconstruction // The American Journal of Surgery. – 2012. – Vol. 204 (5). – P. 709–716.

147. Novitsky Y.W. Hernia Surgery. – Cham: Springer International Publishing, 2016. – 530 p.

148. Orr N.T., Davenport D.L., Roth J.S. Outcomes of simultaneous laparoscopic cholecystectomy and ventral hernia repair compared to that of laparoscopic cholecystectomy alone // Surgical Endoscopy. – 2013. – Vol. 27 (1). – P. 67–73.

149. Paepe A. De, Devereux R.B., Dietz H.C., et al. Revised diagnostic criteria for the Marfan syndrome // American Journal of Medical Genetics. – 1996. – Vol. 62 (4). – P. 417–426.

150. Palanivelu C., Rangarajan M., Jategaonkar P.A., et al. Laparoscopic repair of diastasis recti using the ‘Venetian blinds’ technique of plication with prosthetic reinforcement: a retrospective study // Hernia. – 2009. – Vol. 13 (3). – P. 287–292.

151. Parker M.A., Millar L.A., Dugan S.A. Diastasis Rectus Abdominis and Lumbo–Pelvic Pain and Dysfunction–Are They Related? // Journal of Women's Health Physical Therapy. – 2009. – Vol. 33 (2). – P. 15–22.
152. Penchev D., Kotashev G., Mutafchiyski V. Endoscopic enhanced–view totally extraperitoneal retromuscular approach for ventral hernia repair // Surgical Endoscopy. – 2019. – Vol. 33 (11). – P. 3749–3756.
153. Petro C.C., O'Rourke C.P., Posielski N.M., et al. Designing a ventral hernia staging system // Hernia. – 2016. – Vol. 20 (1). – P. 111–117.
154. Privett B.J., Ghusn M. Proposed technique for open repair of a small umbilical hernia and rectus divarication with self–gripping mesh // Hernia. – 2016. – Vol. 20 (4). – P. 527–530.
155. Quezada N., Maturana G., Pimentel E., et al. Simultaneous TAPP inguinal repair and laparoscopic cholecystectomy: results of a case series // Hernia. – 2019. – Vol. 23 (1). – P. 119–123.
156. Radu V.G., Lica M. The endoscopic retromuscular repair of ventral hernia: the eTEP technique and early results // Hernia. – 2019. – Vol. 23 (5). – P. 945–955.
157. Ranney B. Diastasis recti and umbilical hernia causes, recognition and repair. // South Dakota journal of medicine. – 1990. – Vol. 43 (10). – P. 5–8.
158. Rath A., Attali P., Dumas J., et al. The abdominal linea alba: an anatomo–radiologic and biomechanical study // Surgical and Radiologic Anatomy. – 1996. – Vol. 18 (4). – P. 281–288.
159. Raynor R.W., Guercio L.R.M. Del The place for pneumoperitoneum in the repair of massive hernia // World Journal of Surgery. – 1989. – Vol. 13 (5). – P. 581–585.
160. Reinpold W., Köckerling F., Bittner R., et al. Classification of Rectus Diastasis—A Proposal by the German Hernia Society (DHG) and the International Endohernia Society (IEHS) // Frontiers in Surgery. – 2019. – Vol. 6 (1). – P. 1–6.
161. Reinpold W., Schröder M., Berger C., et al. Mini– or Less–open Sublay Operation (MILOS) // Annals of Surgery. – 2019. – Vol. 269 (4). – P. 748–755.

162. Rett M., Braga M., Bernardes N., et al. Prevalência de diástase dos músculos retoabdominais no puerpério imediato: comparação entre primíparas e multíparas // Brazilian Journal of Physical Therapy. – 2009. – Vol. 13 (4). – P. 275–280.
163. Roshan A., Khyati B., Ujwal Y. Prevalence Of Diastasis Of Rectus Abdominis Muscle In Immediate Post–Partum Women Of Urban And Rural Areas // EJPRM. – 2016. – Vol. 3 (5). – P. 460–462.
164. Sahoo M.R., A.T. K. Laparoscopic plication and mesh repair for diastasis recti: A case series // International Journal of Case Reports and Images. – 2014. – Vol. 5 (9). – P. 610.
165. Santos R., Valamatos M.J., Mil–Homens P., et al. Muscle thickness and echo–intensity changes of the quadriceps femoris muscle during a strength training program // Radiography. – 2018. – Vol. 24 (4). – P. 75–84.
166. Schlosser K.A., Arnold M.R., Otero J., et al. Deciding on Optimal Approach for Ventral Hernia Repair: Laparoscopic or Open // Journal of the American College of Surgeons. – 2019. – Vol. 228 (1). – P. 54–65.
167. Schumpelick V., Fitzgibbons R.J. Recurrent Hernia. – Berlin, Heidelberg: Springer Berlin Heidelberg, 2007. – 433 p.
168. Schumpelick V., Kingsnorth A.N. Incisional Hernia. – Berlin, Heidelberg: Springer Berlin Heidelberg, 1999. – 511 p.
169. Schwarz J., Reinpold W., Bittner R. Endoscopic mini/less open sublay technique (EMILOS)—a new technique for ventral hernia repair // Langenbeck's Archives of Surgery. – 2017. – Vol. 402 (1). – P. 173–180.
170. Scott J., Huskisson E.C. Graphic representation of pain // Pain. – 1976. – Vol. 2 (2). – P. 175–184.
171. Sereysky J., Parsikia A., Stone M.E., et al. Predictive factors for the development of surgical site infection in adults undergoing initial open inguinal hernia repair // Hernia. – 2020. – Vol. 24 (1). – P. 173–178.
172. Shamsi M., Sarrafzadeh J., Jamshidi A., et al. The effect of core stability and general exercise on abdominal muscle thickness in non–specific chronic low back

pain using ultrasound imaging // Physiotherapy Theory and Practice. – 2016. – Vol. 32 (4). – P. 277–283.

173. Shirah B., Shirah H. The effectiveness of polypropylene mesh in the open and laparoscopic repair of divarication of the recti. // J Med Imp Surg. – 2016. – Vol. 1. – P. 105.

174. Siddiky A.H., Kapadia C.R. Laparoscopic plication of the linea alba as a repair for diastasis recti – a mesh free approach // Journal of Surgical Case Reports. – 2010. – Vol. 2010 (5). – P. 3.

175. Slim K., Nini E., Forestier D., et al. Methodological index for non–randomized studies (MINORS): development and validation of a new instrument // ANZ Journal of Surgery. – 2003. – Vol. 73 (9). – P. 712–716.

176. Smart N.J., White P., Allison A.S., et al. Deviation and failure of enhanced recovery after surgery following laparoscopic colorectal surgery: early prediction model // Colorectal Disease. – 2012. – Vol. 14 (10). – P. 727–734.

177. Sperstad J.B., Tennfjord M.K., Hilde G., et al. Diastasis recti abdominis during pregnancy and 12 months after childbirth: prevalence, risk factors and report of lumbopelvic pain // British Journal of Sports Medicine. – 2016. – Vol. 50 (17). – P. 1092–1096.

178. Tanaka E.Y., Yoo J.H., Rodrigues A.J., et al. A computerized tomography scan method for calculating the hernia sac and abdominal cavity volume in complex large incisional hernia with loss of domain // Hernia. – 2010. – Vol. 14 (1). – P. 63–69.

179. Thabet A.A., Alshehri M.A. Efficacy of deep core stability exercise program in postpartum women with diastasis recti abdominis: a randomised controlled trial. // Journal of musculoskeletal & neuronal interactions. – 2019. – Vol. 19 (1). – P. 62–68.

180. Timmermans L., Goede B. de, Dijk S.M. van, et al. Meta–analysis of sublay versus onlay mesh repair in incisional hernia surgery // The American Journal of Surgery. – 2014. – Vol. 207 (6). – P. 980–988.

181. Turan V., Colluoglu C., Turkyilmaz E., et al Prevalence of diastasis recti abdominis in the population of young multiparous adults in Turkey. // Ginekologia

polska. – 2011. – Vol. 82 (11). – P. 817–21.
182. Vorst A.L., Kaoutzanisv C., Carbonell A.M. Evolution and advances in laparoscopic ventral and incisional hernia repair // World Journal of Gastrointestinal Surgery. – 2015. – Vol. 7 (11). – P. 293–305.
183. Walton L.M., Costa A., LaVanture D., et al. The effects of a 6 week dynamic core stability plank exercise program compared to a traditional supine core stability strengthening program on diastasis recti abdominis closure, pain, oswestry disability index (ODI) and pelvic floor disability index score // Physical Therapy and Rehabilitation. – 2016. – Vol. 3 (1). – P. 3.
184. Wiessner R., Vorwerk T., Tolla–Jensen C., et al. Continuous Laparoscopic Closure of the Linea Alba with Barbed Sutures Combined with Laparoscopic Mesh Implantation (IPOM Plus Repair) As a New Technique for Treatment of Abdominal Hernias // Frontiers in Surgery. – 2017. – Vol. 4. – P. 62.
185. Willis S., Schumpelick V. Use of progressive pneumoperitoneum in the repair of giant hernias // Hernia. – 2000. – Vol. 4 (2). – P. 105–111.
186. Yumuk V., Tsigos C., Fried M., et al. European Guidelines for Obesity Management in Adults // Obesity Facts. – 2015. – Vol. 8 (6). – P. 402–424.
187. Zendejas B., Khasawneh M.A., Srvantstyan B., et al. Outcomes of Chemical Component Paralysis Using Botulinum Toxin for Incisional Hernia Repairs // World Journal of Surgery. – 2013. – Vol. 37 (12). – P. 2830–2837.

ПРИЛОЖЕНИЕ

Приложение 1

Methodological index for non-randomized studies (MINORS) Slim K. и соавторы (2003) [175] (перевод автора)

№	Характеристика
1	Четко сформулированная цель: рассматриваемый вопрос должен быть точным и актуальным в свете имеющейся литературы
2	Последовательное включение пациентов: все пациенты, потенциально пригодные для включения (удовлетворяющие критериям включения), были включены в исследование в течение периода исследования (без случаев исключения или сведений о причинах исключения).
3	Проспективный сбор данных: данные были собраны в соответствии с протоколом, установленным до начала исследования.
4	Результаты соответствуют цели и задачам исследования: однозначное объяснение критериев, используемых для оценки основного результата. Результат должен соответствовать цели исследования. Кроме того, результаты должны оцениваться на основе возможности применения в лечении.
5	Беспристрастная оценка результатов: слепая оценка объективных результатов и двойная слепая оценка субъективных результатов. В противном случае следует указать причины не ослепления.
6	Период наблюдения соответствует целям исследования: период наблюдения должен быть достаточной длительности, чтобы оценить основной результат и возможные осложнения.
7	«Потеря» пациентов в период наблюдения менее 5%: все пациенты должны отслеживаться в период наблюдения. В противном случае доля, «потерянных» пациентов не должна превышать долю, отслеженных в период наблюдения.
8	Предварительный расчет объема выборок: выявляемые различия, должны быть представлены с доверительны интервалом 95%; в соответствии с ожидаемой частотой события должен быть оценен уровень статистической значимости и силы при сравнении.

Окончание приложения 1

Дополнительные критерии в случае сравнительного исследования	
9	Адекватная контрольная группа: применение в контрольной группе «золотого стандарта» диагностики или лечения в соответствие с доступными опубликованными данными.
10	Одновременный набор выборок: контрольная и изучаемая группы должны исследоваться в течение одного и того же периода времени (без сравнения с архивными данными).
11	Базовая эквивалентность групп: группы должны быть однородными. Должны отсутствовать факторов, которые могли бы повлиять на интерпретацию результатов.
12	Адекватный статистический анализ: соответствие статистических данных типу исследования, рассчитанным доверительным интервалам.

Примечание. По каждому пункту присваиваются баллы: 0 – не сообщается; 1 – сообщено, но неадекватно; 2 – сообщается должным образом. Максимальная оценка составляет 16 баллов для не сравнительных исследований и 24 балла для сравнительных исследований.

Приложение 2

Суточный дневник темпа активизации

Дата: _____. Ф.И.О._____

№	Продолжитель-ность, часы	Тип физической активности (ходьба, подъём с кровати, посещение сан. узла и т.п.)	Уровень боли в этот момент (0-10), баллы
1			
2			
3			
4			
5			
6			
7			
8			
9			
10			
11			
12			
13			
14			
15			
16			
17			
18			
19			
20			
21			
22			
23			
24			
25			
26			
27			
28			
29			
30			

Приложение 3

Опросник хронической болевой и близкой к ней симптоматики отдаленного послеоперационного периода (заполняется врачом)

Параметр	**Ответ**
Период заполнения, месяц	
Ведущий симптом: 0 - отсутствует 1 - боль 2 - дискомфорт, ощущение инородного тела 3 - онемение, парестезии	
Период возникновения, месяц	
Интенсивность (0-10), баллы	
Период разрешения симптома, месяц	

Приложение 4

Пример технологической карты эндоскопической экстраперитонеальной реконструкции

Наименование	Единицы измерения	Количество
Оборудование		
Стол операционный многофункциональный	штуки	1
Операционный осветитель бестеневой	штуки	2
Модуль фиксации и контроля изображения	штуки	1
Эндоскопическая камера	штуки	1
Лапароскоп (оптика жесткая стекло-линзовая 30°, 31 см)	штуки	1
Кабель осветительный	штуки	1
Источник света эндоскопический	штуки	1
Инсуфлятор эндоскопический	штуки	1
Видеомонитор медицинский	штуки	2
Аппарат электрохирургический с моно- и биполярным режимами	штуки	1
Аппарат ультразвуковой высокоэнергетический	штуки	1
Мебель для операционной (столы, столики, ведра, подоны)	комплект	1
Инструменты		
Корнцанг прямой	штуки	3
Цапка	штуки	5
Рукоятка скальпеля	штуки	1
Пинцет хирургический	штуки	1
Пинцет анатомический	штуки	1
Иглодержатель Гегара-Ольсена	штуки	1
Троакар 5 мм	штуки	3
Троакар 10 мм	штуки	2
Стилет для троакара 5 мм	штуки	1
Стилет для троакара 5 мм	штуки	1

Окончание приложения 4

Оптический троакар 12 мм (троакар серии Visiport)	штуки	1
Иглодержатель эндоскопический 31 см	штуки	1
Эндоклинч (граспер) 31 см	штуки	1
Щипцы эндоскопические прямые мягкие 31 см	штуки	1
Эндоножницы 31см изогнутые	штуки	1
Эндодиссектор 31см с коагуляцией	штуки	1
Ножницы ультразвуковые	штуки	1
Расходные материалы		
Беретки одноразовые	штуки	4
Маски операционные	штуки	4
Бахилы из нетканого материала	пары	4
Халат стерильный одноразовый	штуки	3
Комплект для ограничения операционного поля стер	штуки	1
Перчатки хирургические стерильные	пары	3
Перчатки не стерильные	пары	3
Лезвие одноразовое №23	штуки	1
Чехол стер. для эндоскопических кабелей 17*200	штуки	1
Шприц одноразовый 10 мл	штуки	2
Фильтр вирусо-бактериальный Стеривент мини с CO2 портом	штуки	1
ЛАВСАН 10335 п/э плетеная неокр. 2/0 75см, игла HR30	штуки	1
ЛАВСАН 11173 п/э плетеная неокр. 2 75см, игла HR40	штуки	1
VLOCL0325 V-LOC 180 2/0 GRN 45 см, игла GS21 1/2	штуки	1
VLOCN1126 V-LOC*PBT 0 BLU 45 см, игла GS22 1/2	штуки	2
PGA RESORBA 2/0 70 см, игла HR27 1/2	штуки	1
Полипропиленовый сетчатый эндопротез 30*30 см	штуки	1
Дренажная трубка 24 Fr	штуки	1

Примечание. Все кабели и трубки систем, обеспечивающих анестезиологическое и хирургическое пособие, оптимально использовать удлиненными на (1-2) м.