ФГБНУ «РОССИЙСКИЙ НАУЧНЫЙ ЦЕНТР ХИРУРГИИ имени академика Б.В. Петровского»

На правах рукописи

Петрова Юлия Николаевна

Оценка функции левого и правого желудочков у пациентов с ишемической митральной недостаточностью по данным векторного анализа и деформации миокарда: непосредственные и отдаленные результаты хирургического лечения

14.01.13 - лучевая диагностика, лучевая терапия

Диссертация на соискание ученой степени кандидата медицинских наук

Научный руководитель:
Доктор медицинских наук **Кулагина Т.Ю.**

Москва - 2022 год

Оглавление

ВВЕДЕНИЕ 4
ГЛАВА I. Современные методы оценки функции левого и правого желудочков. (Обзор литературы) 9
ГЛАВА II. МАТЕРИАЛЫ И МЕТОДЫ 30
2.1 Характеристика клинических наблюдений 30
2.2 Дизайн исследования 30
2.3 Характеристика пациентов 32
2.4 Методы обследования пациентов 35
2.4.1. Методика проведения комплексного эхокардиографического исследования 35
2.4.2 Методика постобработки изображений с помощью серошкального стрейна (2D-Speckle Tracking Imaging) 41
2.4.3 Методика постобработки изображений в программе MultiVox 42
2.5 Статистический анализ и обработка полученных результатов 47
ГЛАВА III. РЕЗУЛЬТАТЫ ИССЛЕДОВАНИЙ 49
3.1 Функция левого и правого желудочков у пациентов с ишемической болезнью сердца с митральной недостаточностью до операции 49
3.1.1 Эхокардиографические параметры у больных ишемической болезнью сердца с митральной недостаточностью до операции 49
3.1.2 Векторный, диаграммный метод и оценка деформации у пациентов с ишемической болезнью сердца с митральной недостаточностью до операции 53
3.2 Функция левого и правого желудочков у пациентов с ишемической болезнью сердца с митральной недостаточностью после операции 61
3.2.1 Эхокардиографические параметры у больных ишемической болезнью сердца с митральной недостаточностью после операции 61
3.2.2 Векторный, диаграммный метод и оценка деформации у пациентов с ишемической болезнью сердца с митральной недостаточностью после операции 63

3.3 Клинические наблюдения 74
ЗАКЛЮЧЕНИЕ 87
ВЫВОДЫ 101
ПРАКТИЧЕСКИЕ РЕКОМЕНДАЦИИ 102
СПИСОК СОКРАЩЕНИЙ 103
СПИСОК ЛИТЕРАТУРЫ 105

ВВЕДЕНИЕ

Актуальность проблемы

Ишемическая болезнь сердца (ИБС) – одна из наиболее злободневных медико-социальных проблем современности. Несмотря на эффективную профилактику и лечение ИБС, она по-прежнему является главной причиной смертности населения во многих экономически развитых странах [1-3]. Инфаркт миокарда (ИМ), осложняющийся развитием ишемической митральной недостаточности (ИМН), в значительной степени ухудшает клинический прогноз и течение заболевания [4]. Распространенность осложнений варьирует от 40 до 50% по данным различных авторов [5-9]. Пятилетняя выживаемость у пациентов с ИМН составляет от 25 до 60% [10].

В течении и исходе многих сердечно-сосудистых заболеваний особую роль играет правый желудочек (ПЖ) [11-13]. Практически у 50% пациентов, перенесших ИМ задней стенки левого желудочка (ЛЖ), возникает ишемия миокарда ПЖ [14]. Риск смерти у больных с бивентрикулярной недостаточностью выше на 10-15% в год в сравнении с левожелудочковой хронической сердечной недостаточностью (ХСН). Поэтому для обеспечения раннего и оптимального лечения актуальной задачей является ранняя доклиническая диагностика правосторонней СН [15, 16].

Эхокардиография (ЭхоКГ) является наиболее широко применяемым в практике методом диагностики функции ЛЖ и ПЖ, также позволяющим оценить анатомию и функцию митрального клапана (МК) [17-19]. Современным методом изучения функции миокарда является оценка деформации как левого, так и правого желудочков [20-26].

Однако в литературе практически нет работ по исследованию биомеханики сокращения ЛЖ и ПЖ у пациентов с коронарной патологией, осложненной недостаточностью МК. Данное направление является актуальной проблемой, которая напрямую связана с результатами лечения и прогнозом жизни в послеоперационном периоде.

Цель исследования: разработать диагностические подходы и оценить функцию миокарда левого и правого желудочка у пациентов с ишемической болезнью сердца, осложненной митральной недостаточностью по векторному анализу и деформации миокарда.

Задачи исследования:

1. Изучить основные количественные показатели функции левого и правого желудочков у пациентов с ишемической болезнью сердца, осложненной митральной недостаточностью, на основании векторного анализа и деформации миокарда.
2. Оценить состояние и функцию миокарда левого и правого желудочков по скоростям смещения миокарда, скоростям изменения объема, скоростям изменения длинной оси и деформации миокарда до и после хирургического лечения.
3. Сопоставить диагностические параметры в ближайшем и отдаленном послеоперационном периодах по результатам биомеханики сокращения желудочков сердца

Научная новизна работы

Настоящее исследование является первой диссертационной работой по неинвазивной оценке гемодинамики и функции правого и левого желудочков с использованием оценки деформации миокарда, диаграммного и векторного методов анализа у пациентов ИБС с ИМН. Изучены и разработаны новые количественные показатели функции левого и правого желудочков сердца с учетом межжелудочкового взаимодействия у больных с коронарным дефицитом и митральной недостаточностью ишемического генеза. Получены новые научные данные через построение диаграмм и регистрацию скоростей изменения объемов, скоростей изменения длинной оси, характеризующие процессы восстановления биомеханики в ближайшем и отдаленном послеоперационном периодах. Методически разработано сочетание изменений количественных показателей, отражающих биомеханику сокращения и расслабления миокарда. Изучена и доказана роль неинвазивных показателей правожелудочково-артериального

сопряжения в ранней доклинической оценке недостаточности правого желудочка до и после хирургического лечения.

Практическая значимость работы

Проведенное исследование позволяет составить более точное представление о взаимосвязи левого и правого желудочков по данным биомеханики и деформации миокарда у больных ИБС, осложненной митральной недостаточностью. Использование структурно-геометрических параметров левого и правого желудочков наравне с функциональными показателями позволяет более точно оценить их функцию.

Положения, выносимые на защиту

1. Диаграммный и векторный методы анализа, оценка деформации миокарда позволяют оценить функции, процессы ремоделирования левого и правого желудочков у пациентов с ишемической болезнью сердца до и после хирургического лечения.
2. Создан алгоритм оценки функции миокарда левого и правого желудочков по данным векторного анализа, диаграммам «поток-объем» и «поток - площадь» и метода оценки деформации миокарда у больных недостаточностью митрального клапана.
3. Наиболее точными критериями оценки восстановления латентной дисфункции ПЖ являются параметры правожелудочково-артериального сопряжения TAPSE/СДЛА и LScвПЖ/СДЛА.

Внедрение в клиническую практику. Результаты исследования внедрены в клиническую практику работы отдела клинической физиологии, инструментальной и лучевой диагностики, отделения интенсивной терапии и отделения лечения ишемической болезни сердца ФГБНУ «Российский научный центр хирургии имени академика Б.В. Петровского», а также в процесс обучения ординаторов, аспирантов и курсантов на базе НОЦ ФГБНУ «РНЦХ им. акад. Б.В. Петровского». Результаты диссертационной работы отображены в соответствии с НИР на тему: «Создание информационной платформы для поддержки принятия

решений в диагностике и лечении больных с патологией сердечно-сосудистой системы и онкологии», № 0394-2020-0007. Срок выполнения 2022 г.

Степень достоверности определяется достаточным количеством обследованных пациентов в выборке исследования, выбора адекватных методов обследования пациентов, применением корректных методов статистической обработки полученных данных.

Апробация работы. Результаты работы доложены на XX Ежегодной сессии Научного Центра сердечно - сосудистой хирургии им. А.Н. Бакулева с Всероссийской конференцией молодых ученых 2016 год. XXIII Всероссийский съезд сердечносо-судистых хирургов, НЦССХ им. А.Н. Бакулева, 27-30 ноября, 2017. Российском национальном конгрессе кардиологов 2019, Екатеринбург, 24–26 сентября 2019 года, XIII Всероссийской научно-практической конференции «Функциональная диагностика» 25-27 мая 2021 года. Апробация работы состоялась на совместной конференции отдела клинической физиологии, инструментальной и лучевой диагностики в присутствии сотрудников других подразделений ФГБНУ «РНЦХ им. акад. Б.В. Петровского» 19 мая 2022 года.

Публикации. По теме диссертации опубликовано 13 научных работы, из них 4 статьи в рецензируемых журналах, рекомендованных Высшей аттестационной комиссией Министерства образования Российской Федерации для публикаций основных результатов диссертаций на соискание ученой степени кандидата медицинских наук.

Личное участие автора в получении результатов. По изучаемой проблеме соискателем самостоятельно проанализирована отечественная и зарубежная литература, проведена постобработка ультразвуковых изображений с получением новых параметров и создана электронная база данных. Автором проведена статистическая обработка материала и сопоставление полученных результатов с литературными данными. На основании проведенного исследования соискателем сформулированы выводы, разработаны практические рекомендации, внедренные в практику Отдела клинической физиологии и инструментальной диагностики.

Объем и структура работы. Диссертация изложена на 120 страницах машинописного текста и состоит из введения, обзора литературы, описания материалов и методов исследования, главы результатов собственных исследований, заключения, выводов, практических рекомендаций, списка использованной литературы. Работа иллюстрирована 18 таблицами и 39 рисунками. Указатель использованной литературы содержит 118 библиографических источников, в том числе 26 отечественных и 92 иностранных публикаций.

ГЛАВА I. Современные методы оценки функции левого и правого желудочков. (Обзор литературы)

В последние годы частота встречаемости митральной недостаточности (МН) в популяции существенно возрастает. Особое место занимает ишемическая МН, по своему определению относящаяся к вторичной. Характерной особенностью ИМН является отсутствие изменений створок клапана и хорд, а механизмом преимущественно служит дисбаланс между закрывающими и тянущими силами, приложенными к клапану, вторично к изменениям в геометрии ЛЖ. Более 60 % случаев ИМН развивается после инфаркта миокарда. Митральная регургитация осложняет течение ИБС у 10–20% больных, ассоциируется с неблагоприятным прогнозом после острого инфаркта миокарда и последующей реваскуляризации. МН является в настоящее время второй по частоте клапанной патологией после аортального стеноза, однако выходит на первое место у лиц старше 55 лет [27]. Вторичная МН наблюдается почти у половины пациентов, перенесших трансмуральный инфаркт миокарда, и у 3-13% она может быть тяжелой. Тяжелая МН выявляется у каждого четвертого пациента с дилатационной кардиомиопатией [28]. Определяющим вопросом в принятии решения о проведении хирургической коррекции МН является определение тяжести регургитации. В 2003 г. эхокардиографические критерии тяжелой МН были определены как EROA > 0,4 см^2, объем регургитации > 60 мл и фракция регургитации > 50% [29].

В рекомендациях 2014 года по лечению болезней клапанов сердца критерии для определения тяжелой МН были уменьшены [30] по сравнению с ранее принятыми параметрами 2003 г. [29]. Согласно рекомендациям Американского колледжа кардиологов тяжелая митральная недостаточность диагностировалась при: EROA > 0,2 см^2, объем регургитации > 30 мл и фракция регургитации > 50%. В рекомендациях 2017 [31] порог для определения тяжелой степени МН вновь был повышен и вернулся к параметрам 2003 года. Все эти изменения вызваны необходимостью выявления параметров, позволяющих определить показания для

хирургической коррекции МН. Этот вопрос до сих пор остается открытым и поиск новых параметром продолжается. В работе Саидовой М.А. для определения тяжести МН применена трехмерная чреспищеводная эхокардиография, позволяющая оценить в деталях геометрические, включая объемные, а также функциональные показатели митрального клапана [21].

В рекомендациях по лечению пациентов с поражением клапанов сердца выделяют 4 степени вторичной митральной недостаточности (Таблица 1) [31, 32].

До сих пор нет единого мнения к определению показаний к хирургической коррекции МН. Хирургические вмешательства рекомендуются пациентам с тяжелой МН совместно с аортокоронарным шунтированием (АКШ) или другими кардиохирургическими вмешательствами. Хирургический подход должен быть индивидуален исходя из опыта клиники и оперирующих хирургов. Тактика лечения пациентов с тяжелой МН представлена на рисунке 1 [19].

Рекомендации европейской ассоциации кардиологов по лечению пациентов с вторичной МН [19].

Вмешательство на МК рекомендовано только пациентам с тяжелой МН, у которых симптомы остаются, несмотря на оптимальную медикаментозную терапию, включая при необходимости, имплантацию вспомогательных устройств, решение должно приниматься совместно с кардиохирургами (*класс рекомендаций I, уровень доказательности B*)

Пациенты с коронарной патологией или другими заболеваниями сердца

Операция на клапане рекомендована пациентам, перенесшим АКШ или другие операции на сердце (*класс рекомендаций I, уровень доказательности B*)

У симптомных пациентов, признанных кардиологической бригадой неоперабельными, следует рассматривать возможность проведения стентирования коронарных артерий (КА), возможно с последующим транскатетерным протезированием МК, в случае сохранения тяжелой МН (*класс рекомендаций IIa, уровень доказательности C*)

Таблица 1 - Степени тяжести вторичной митральной недостаточности

Стадия	Определение	Анатомия клапана	Гемодинамика клапана	Изменения ЛЖ	Симптомы
A	Риск МН	Неизмененные створки, фиброзное кольцо, подклапанные структуры у пациента с ИБС или кардиомиопатией	S MP/S ЛП< 20% VC<0.3см	Нормальный или умеренно дилатированный ЛЖ с зонами нарушения регионарной сократимости Первичное поражение миокарда с дилатацией и систолической дисфункцией ЛЖ	Могут быть симптомы, связанные с ишемией или СН, уменьшающиеся после реваскуляризации и соответствующей медикаментозной терапии
B	Прогрессирующая МН	Нарушения регионарной сократимости стенок ЛЖ с легким тентингом створок МК Дилатация кольца с легким нарушением кооптации створок МК	EROA <0,20 см^2 MIRV< 30 мл RF<50%	Нарушения регионарной сократимости со сниженной систолической функцией ЛЖ Дилатация и систолическая дисфункция ЛЖ вследствие первичного поражения миокарда	Могут быть симптомы, связанные с ишемией или СН, с улучшением после реваскуляризации и соответствующей медикаментозной терапии
C	Бессимптомная тяжелая МН	Нарушения регионарной сократимости и/или дилатация ЛЖ с выраженным тентингом створок МК • Дилатация кольца с выраженным нарушением кооптации створок МК	EROA ≥0,20 см^2 MIRV ≥30 мл RF ≥50%	Нарушения регионарной сократимости со сниженной систолической функцией ЛЖ Дилатация и систолическая дисфункция ЛЖ вследствие первичного поражения миокарда	Могут быть симптомы, связанные с ишемией или СН, с улучшением после реваскуляризации и соответствующей медикаментозной терапии
D	Симптомная тяжелая МН	Нарушения регионарной сократимости и/или дилатация ЛЖ с выраженным тентингом створок МК • Дилатация кольца с выраженным нарушением кооптации створок МК	EROA ≥0,20 см2 MIRV ≥30 мл RF ≥50%	Нарушения регионарной сократимости со сниженной систолической функцией ЛЖ Дилатация и систолическая дисфункция ЛЖ вследствие первичного поражения миокарда	Симптомы СН обусловленные МН сохраняются даже после реваскуляризации и оптимизации медикаментозной терапии Снижение толерантности к физической нагрузке • Одышка при физической нагрузке

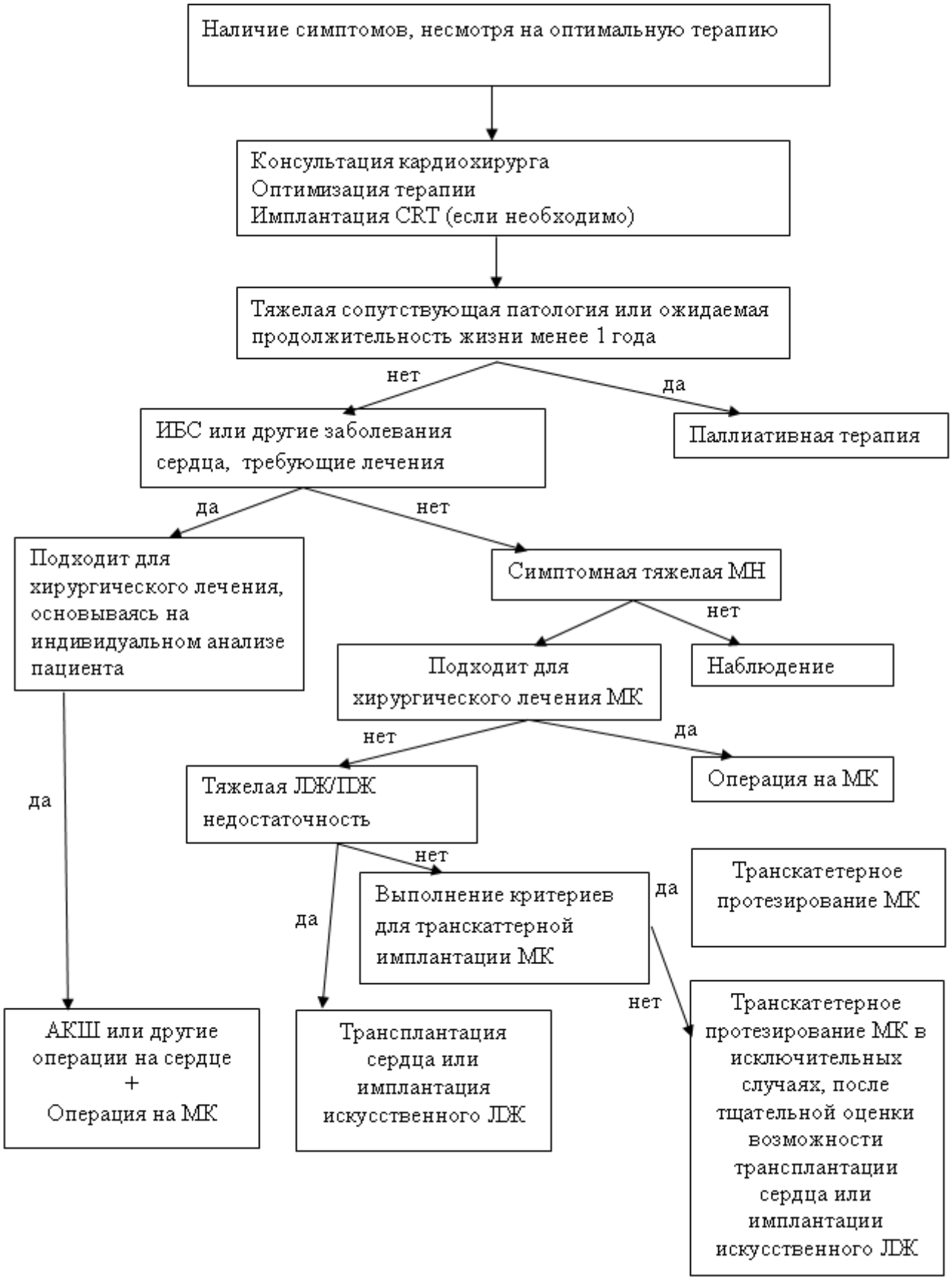

Рисунок 1 - Тактика лечения пациентов с тяжелой вторичной митральной недостаточностью

У пациентов с вторичной ишемической МН в клинической картине может преобладать симптоматика ИБС [28].

Наиболее широко используемым и принятым эхокардиографическим параметром оценки систолической функции ЛЖ является фракция выброса (ФВ), определяемая как отношение ударного объема к конечному диастолическому объему ЛЖ. Этот параметр является одним из наиболее часто используемых критериев у пациентов с сердечной недостаточностью и включен в клинические рекомендации [33]. Эхокардиографически ФВ ЛЖ исторически оценивалась с помощью М-режима и 2D-эхокардиографии, а затем с помощью 2D и 3D режимов на основе объемной оценки. Использование линейного метода ограничено популяцией здоровых лиц. Европейская ассоциация сердечно-сосудистой визуализации и Американское общество эхокардиографии рекомендуют оценивать ФВ ЛЖ в 2D режиме, с помощью модифицированного метода дисков Симпсона, получая объемы ЛЖ из апикальных 4- и 2-камерных позиций, или, альтернативно, при возможности, с помощью 3D-эхокардиографии [34].

Хотя ФВ как показатель систолической функции ЛЖ имеет широкое применение, он также имеет ряд недостатков. Двумерная оценка ФВ, основанная на методе дисков Симпсона, имеет порой недостаточную воспроизводимость, ввиду сложности воспроизведения эталонных плоскостных изображений, и ошибка измерения, априори заложенная в методе, составляет 5%. Как показывает практика, динамические изменения 2D ФВ менее 10% не всегда отражают фактическое изменение систолической функции ЛЖ [35]. Что ограничивает использование этого параметра при оценке пациентов в динамике. Для оценки ФВ необходимо изображение хорошего качества, как для ручного, так и для автоматического отслеживания границы эндокарда. Метод Симпсона основан на предположении, что ЛЖ имеет эллипсовидную форму. При использовании трехмерной эхокардиографии расчет ФВ происходит при определении его полного объема. Хотя ФВ ЛЖ, измеренная в 3D, более воспроизводима, чем 2D, но по-прежнему зависит от хорошего качества изображения и тяжелее определяется при более низком пространственном и временном разрешении, чем

2D-изображения в целом. Более высокая временная вариабельность 2D ФВ делает полуавтоматический 3D ФВ с более высокой внутри и межвидовой воспроизводимостью, более подходящей для серийной оценки систолической функции ЛЖ[35].

Одним из последних важных ограничений является неопределенная значимость измерений ФВ ЛЖ, близких к нормальным. При значении выше 40–45% ФВ не коррелирует с симптомами, не влияет на прогноз [36] и не предлагает рекомендации по лечению, хотя значительная систолическая дисфункция все еще может быть определена при использовании более чувствительных методов [37]. Важное значение имеет оценка диастолической функции сердца у пациентов с сохранной ФВ [38].

Деформация миокарда описывает деформацию, происходящую во время сердечного цикла в продольной, поперечной и радиальной плоскостях. Эти векторы возникают из-за различно ориентированных миофибрилл разных слоев (эпикард, миокард, эндокард), приводя к скручиванию верхушки против часовой стрелки, а базальных отделов по часовой стрелке, приводя к торсионному сокращению желудочков [39, 40]. Деформация - это безразмерный показатель изменения длины между двумя точками, определяется по формуле: Деформация (ε) = L - Lo / Lo (где Lo = базовая длина, L = длина после деформации). Измерение скорости деформации (изменение деформации во времени) является точным, если возможно получение изображений с высоким временным разрешением. Использование определение деформации хорошо изучено у пациентов с ишемической болезнью сердца и особенно полезно в острых случаях, когда ФВ сохранена или при отсутствии зон гипокинеза. Поскольку при ишемии страдают субэндокардиальные продольно ориентированные мышечные волокна, что приводит к изменению раннего систолического удлинения и постсистолического укорочения, вследствие чего снижается параметр деформации, свидетельствующий о наличии ишемии [41]. В работе Eek C, et al. [42] было продемонстрировано, что деформации при инфаркте миокарда, была более чувствительна, чем ЭКГ. Кроме того, было показано, что GLS (global longitudinal

strain (глобальная продольная деформация)) лучше, чем ФВ в прогнозировании общей смертности и размера рубцового повреждения после инфаркта миокарда [43]. T. Yingchoncharoen et al при проведении метаанализа 24 исследований с участием 2597 человек определили нормальные контрольные значения для GLS от 15,9% до 22,1% (в среднем 19,7%; 95% ДИ: от 20,4 до 18,9%) [44]. При проведении метаанализа 33 исследований с участием 2346 пациентов Vien T, et al определили нормальные значения GLS при проведении 3D STE от -15,80% до -23,40% (среднее, -19,05%; 95% ДИ, от -18,18% до -19,93%; I^2 = 99,0%) [24].

Снижение ФВ является предиктором ухудшения сердечно-сосудистых исходов [36, 45]. Существует обратная зависимость между ФВ и уровнем смертности от всех причин, это плато с ФВ от 40% до 45%, при которой ФВ не отражает летальность [36]. Несмотря на это, пациенты с сердечной недостаточностью имеют одинаковый уровень смертности в течение 1 года независимо от того, сохранна ФВ или снижена [46]. В противоположность этому, GLS является предиктором летального исхода, у пациентов со сниженной ФВ [47, 48]. В работе Пирцхалава С.Д. с соавторами была показа значимость оценки деформации миокарда при проведении нагрузочных тестов [20]. При проведении метаанализа 5721 пациента в 16 исследованиях различных сердечных заболеваний T. Stanton et al подтвердили, что GLS является более сильным прогностическим фактором, чем ФВ, для общей смертности и сочетания сердечной смерти, госпитализации с сердечной недостаточностью и нарушений ритма сердца [49].

Хирургическое лечение бессимптомной тяжелой митральной регургитации, в соответствии с рекомендациями, включает ФВ ЛЖ с целью вмешательства до того, как разовьется ЛЖ недостаточность. Однако ФВ плохо отражает сократительную функцию ЛЖ при МН, что определяется "сверхнормальным" порогом ФВ ЛЖ (≤60) [32]. При тяжелой первичной МН предоперационное нарушение GLS (< 18%) является сильным независимым предиктором послеоперационной дисфункции левого желудочка (ФВ < 50%) независимо от предоперационной ФВ [50, 51].

GLS в последнее время приобретает все более широкое применение. В работе Santoro было показано, что GLS является сильным признаком повреждения миокарда при МН [52].

Однако на прогноз и качество жизни влияет не только нарушение функции ЛЖ, но и ПЖ.

В настоящее время доказано, что правожелудочковая недостаточность играет большую роль в формировании сердечной недостаточности, не только совместно с левожелудочковой недостаточностью, но и изолированно. Причем изолированная недостаточность ПЖ имеет менее благоприятный прогноз, чем изолированная недостаточность ЛЖ.

На протяжении длительного времени левожелудочковая недостаточность была предметом повышенного интереса исследователей, в то время как дисфункции ПЖ уделялось мало внимания [53]. Анатомия ПЖ и некоторые его функции впервые были описаны в 1628 году Harvay W. Исследователями недооценивалась значимость ПЖ в производительности сердца, функция ПЖ описывалась как пассивный проводник, соединяющий правое предсердие (ПП) и легочную артерию (ЛА) [54]. Это было связано с несовершенством методов диагностики дисфункции ПЖ, механизмов ее развития и способов ее коррекции. В основном это из-за технических сложностей оценки ПЖ: сложное анатомическое строение, сложное определение границы эндокарда из-за выраженной трабекулярности миокарда ПЖ.

Тем не менее, все чаще признается роль ПЖ в течении и исходе многих сердечно-сосудистых заболеваний [11, 12]. Ишемия миокарда ПЖ возникает до 50% пациентов с инфарктом миокарда ЛЖ [14]. Кроме того, размеры и функция ПЖ тесно связаны с возникновением симптомов и течением многих заболеваний. В связи с чем, комплексная и точная оценка ПЖ приобретает все большее значение.

Совершенствование таких диагностических технологий, как эхокардиография, компьютерная томография, позволило по новому исследовать и оценивать диагностическую значимость функции ПЖ. Признано, что изменение

функции ПЖ играет большую роль в патогенезе хронической сердечной недостаточности (ХСН) [55], а также имеет большое значение в прогнозе и выборе тактики хирургического лечения [56, 57]. В работе Никитюк Т.Г., представлен алгоритм диагностики ПЖ у пациентов с приобретенными пороками сердца и ишемической болезнью сердца с использованием ЭКГ, трансторакальной ЭхоКГ на разных этапах хирургического лечения. В исследовании, проведенном Кокшеневой И.В., было показано, что декомпенсация ПЖ у пациентов с ИБС может проявляться изменением размеров, снижением глобальной и локальной систолической функции, нарушением диастолической функции ПЖ [58]. В настоящее время доказано, что развивающаяся правожелудочковая недостаточность имеет большое значение в тактике хирургической коррекции, прогнозе заболевания.

Основные причины недостаточности ПЖ могут быть разделены на две основные группы: при перегрузке давлением и перегрузке сопротивлением.

ПЖ имеет сложную структуру и форму. В отличие от эллипсовидного ЛЖ, ПЖ имеет треугольную форму при продольном сечении, и форму полумесяца, при поперечном. Форма ПЖ зависит от положения МЖП, которая в норме выгнута в сторону ПЖ как в систолу, так и в диастолу [59]. Толщина стенки ПЖ меньше ЛЖ и в норме составляет до 0,4 см. Анатомически ПЖ разделен на два отдела. Синус – получающий кровь из правого предсердия и выносящий тракт, изгоняющий кровь в ЛА. Миокард обоих желудочков состоит из нескольких слоев мышц, образующих трехмерные сети волокон. Nihoyannopoulos и Ho в 2006 году описали, что ПЖ в основном состоит из двух мышечных слоев: поверхностного и глубокого [59]. Поверхностные волокна расположены по окружности, проходят параллельно межжелудочковой борозде по направлению к верхушке и соединяются с мышечным слоем левого желудочка. Глубокие мышечные волокна ПЖ продольно ориентированы от основания к верхушке, в отличие от ЛЖ, где глубокие мышечные волокна расположены циркулярно. Сокращение выносящего тракта более продолжительно. Функционально ПЖ также отличается от ЛЖ. Ввиду структурной организации волокон миокарда его

сокращение в основном определяется продольным укорочением [60]. Он имеет более короткий период изоволюмического сокращения и расслабления. Кроме того ПЖ более чувствителен к перегрузке объемом и сопротивлением по сравнению с ЛЖ [61]. Межжелудочковое взаимодействие играет важную роль в дисфункции ПЖ. Систолическое межжелудочковое взаимодействие главным образом реализуется через МЖП. Экспериментальные исследования на животных показали, что около 20 – 40% систолической функции и ударного объема ПЖ – результат сокращения ЛЖ. В диастолическом межжелудочковом взаимодействии важную роль играет ограниченная перикардиальная полость.

Миокардиальный кровоток в ЛЖ диастолический, в то время как при отсутствии тяжелой ПЖ гипертрофии или перегрузки давлением, кровоток в ПЖ происходит как во время систолы, так и диастолы, что является основным механизмом защиты ПЖ от ишемического повреждения.

Так же относительная устойчивость ПЖ к ишемическому повреждению может быть обоснована меньшим потреблением кислорода; более обширной системой кровоснабжения и способностью увеличивать экстракцию кислорода.

Нарушение функции ПЖ может привести к сердечной недостаточности, аритмии, шоку и смерти в отсутствие какого-либо изменения пред и постнагрузки, а так же в отсутствии повреждения ЛЖ [62, 63].

Легочная гипертензия является наиболее частой причиной дисфункции ПЖ. При возрастании общего легочного сосудистого сопротивления (ЛСС) происходит увеличение объема и давления диастолического наполнения, что сопровождается снижением фракции выброса и ударного объема ПЖ. В ответ на повышение сосудистого сопротивления в малом круге кровообращения, для поддержания ударного объема, происходит дилатация полости ПЖ. В свою очередь, дилатация ПЖ сопровождается парадоксальным движением межжелудочковой перегородки, в результате чего меняется геометрия полости ЛЖ, что ведет за собой уменьшение его размеров и снижает эффективность работы.

Для оценки функции ПЖ первым этапом чаще всего выполняется рентгенография органов грудной клетки. ПЖ лучше всего рассматривать в боковой проекции, где можно зарегистрировать расширение его полости. ПЖ занимает 40% нижнего грудного пространства. Расширение ПЖ может привести к ротации сердца кзади. Также при проведении рентгенографии могут быть диагностированы другие патологические процессы, в том числе пневмония, отек легких, интерстициальные заболевания легких, увеличение ПП и ЛЖ. При выявлении каких-либо отклонений при выполнении рентгенографии, часто следующим этапом служит эхокардиография.

Совершенствование технологий и расширение клинических знаний позволяет ЭхоКГ получить широкое распространение в диагностической медицине. Анализ значимости функции ПЖ в увеличении заболеваемости и смертности требует дальнейшего совершенствования критериев оценки ПЖ. Учитывая доступность, портативность, отсутствие риска облучения, трансторакальная ЭхоКГ остается методом выбора у пациентов с подозрением на правожелудочковую дисфункцию.

Оценить функцию ПЖ с помощью ЭхоКГ не так просто, в силу его сложной структуры, загрудинного расположения, взаимосвязи с левым желудочком. Не смотря на то, что дисфункция ПЖ играет важную роль в заболеваемости и смертности пациентов с сердечной недостаточность. В настоящее время нет единого подхода к ЭхоКГ оценке ПЖ ввиду отсутствия рекомендаций [64].

Применение различных ЭхоКГ методик, таких как М и В режим, а также допплеровское сканирование, тканевой допплер, определение деформации миокарда, использование 3D ЭхоКГ позволяют определить количественные и качественные характеристики ПЖ. В основном для оценки ПЖ используют четырехкамерную позицию из апикального доступа и исследование из парастернальной позиции по длинной оси правого желудочка [18].

Учитывая сложную геометрию ПЖ оценить его отделы в одной двумерной плоскости нельзя. Первоначальный анализ ПЖ, как правило, основан на визуальном сравнении с размером ЛЖ. Нормальным считается размер ПЖ, когда

он меньше чем две трети ЛЖ; незначительно увеличенным, когда он больше чем две трети ЛЖ, но меньше его; умеренно увеличенный, когда он примерно равен ЛЖ; и значительно увеличенный, когда он превосходит ЛЖ [64, 65].

Правый желудочек более трабекулярный, чем левый. Толщина стенки ПЖ у взрослого здорового человека 3-5 мм, гипертрофией миокарда считается толщина стенки > 5 мм [12]. Следует отметить, что в норме стенка ПЖ трудно дифференцируется, а при гипертрофии миокарда ПЖ стенка визуализируется достаточно четко.

Измерение объема ПЖ с применением 2D эхокардиографии, учитывая строение ПЖ, приводит к недооценке регистрируемых параметров, использование 3D позволяет производить измерение объема без перевода диаметров и областей, тем самым преодолевая ограничения 2D эхокардиографии [62]. Нормы индексированных объемов ПЖ: конечный диастолический объем у мужчин 87 мл/м^2 и 74 мл/м^2 у женщин. Конечный систолический объем у мужчин 44 мл/м^2 и 36 мл/м^2 у женщин [34].

Структурная организация миокардиальных волокон ПЖ имеет сложную трехмерную архитектонику, большая часть волокон ориентирована в продольном направлении, чем и объясняется то, что сокращение ПЖ в основном происходит в продольном направлении [55, 62]. Для точной оценки систолической функции ПЖ рекомендуется использовать комплексный подход с определением нескольких параметров: TAPSE (систолическая экскурсия фиброзного кольца трикуспидального клапана), пика систолической волны (S’) фиброзного кольца трикуспидального клапана и базального сегмента свободной стенки ПЖ, скорости изменения давления в правом желудочке (dP/dt) [12, 64].

TAPSE определяется как систолическая экскурсия фиброзного кольца трикуспидального клапана измеренная в М-режиме. TAPSE является чувствительным и воспроизводимым индексом для первоначальной диагностики функции ПЖ. Значения TAPSE имеют корреляционную связь с фракцией выброса ПЖ, определенную с помощью магнитно-резонансной томографии (МРТ) [66]. Нормальное значение TAPSE составляет > 16 мм. [64, 67]. Было показано что у

пациентов с TAPSE ≤ 16 мм продолжительность госпитализации при острой сердечной недостаточности была больше по сравнению с пациентами у которых TAPSE >16мм [68]. Следует отметить, что TAPSE остается одномерным показателем, отражающим регионарную (базальную) систолическую функцию ПЖ, на который влияет деформация ПЖ, при которой движение фиброзного кольца может быть менее динамичным. Также TAPSE является пользователь зависимым показателем [67, 69]. Однако, Gigorro R показал, что для оценки функции ПЖ после кардиохирургических операций возможно использование TAPSE и планиметрической фракцией изменения площади (ФИП) ПЖ [70]. Отмечено, что отношение TAPSE к систолическому давлению в легочной артерии отражает прогностическую значимость у пациентов с сердечной недостаточностью, по сравнению с изолированным использованием TAPSE, было показано, что отношение < 0,36 мм/мм рт.ст. свидетельствует о более высоком уровне смертности данных пациентов [67].

Для оценки систолической функции ПЖ так же используется регистрация пика систолической волны фиброзного кольца трикуспидального клапана. Пик S' регистрируют в четырех камерной позиции из апикального доступа, и проводят измерения на фиброзном кольце трикуспидального клапана и боковой стенке ПЖ с применением тканевого допплеровского исследования (ТДИ) в импульсно-волновом и цветовом режимах. Импульсно-волновой режим является более надежным, чем цветовой режим и имеет более высокое временное разрешение, [66] а S' является одним из надежных и воспроизводимых показателем оценки систолической функции ПЖ, имеющим положительную корреляционную связь с фракцией выброса ПЖ, вычисленной с помощью МРТ [71]. Нижняя граница нормы 9,5 см/с [64, 72]. Скорость пика S’ определенная с помощью ТДИ, применяют в качестве маркера вовлечения ПЖ в остром и отдаленном периоде после ИМ [73]. При этом следует отметить, что S' зависит от частоты [74].

Еще одним показателем систолической функции ПЖ является фракция укорочения, вычисляемая путем измерения диаметра выносящего тракта ПЖ в конце диастолы и конце систолы. Нормы для данного параметра не установлены и

имеют широкий диапазон нормальных значений 43% ± 18% [64, 75]. Основным ограничением в измерении фракции укорочения ПЖ является плохая визуализация передней стенки ПЖ. Кроме того, нет никаких установленных ориентиров для ориентации оси изображения в выходном тракте ПЖ. ФИП ПЖ, вычисленная в четырехкамерной позиции, является более надежным параметром. Она определяется как разность между конечной диастолический и систолической площадью, разделенной на конечную диастолическую площадь и умноженной на 100. Следует отметить, что ФИП ПЖ, полученная при проведении эхокардиографического исследования, коррелирует с ФИП ПЖ, полученной с помощью магнитно - резонансной томографии. Нижняя граница нормы составляет 35% [64, 76].

Скорость изоволюмического сокращения в ПЖ (dP/dt) представляет напряжение миокарда и может быть использована для оценки его систолической функции. Нормальные значения dP/dt 350 - 400 мм рт.ст./сек. [64]. Этот параметр имеет положительную корреляционную связь с TAPSE и может быть использован у пациентов с подозрением на патологию ПЖ [77].

Диастолическая дисфункция ПЖ является маркером ранней или начальной его дисфункции. Она часто предшествует систолической дисфункции [78]. Оценка диастолической функции ПЖ основывается на исследовании потока трикуспидального клапана с помощью импульсно-волнового допплеровского режима (регистрируют пики раннего (E) и позднего (A) наполнения ПЖ) и оценки движения фиброзного кольца трикуспидального клапана (ФК ТК) (пик ранней диастолы E’) с помощью ТДИ. Кроме того, о диастолической дисфункции ПЖ может свидетельствовать изменение размеров и площади ПП [17].

Диастолическая дисфункция классифицируется как легкая, если отношение E/A < 0,8 (нарушение релаксации, тип 1); умеренная, если E/A составляет от 0,8 до 2,1 и E/E '> 6 (псевдонормальный; тип 2); и тяжелая, если E/A > 2,1 и время замедления составляет < 120 мс (рестриктивный, тип 3) [34, 64, 79, 80].

Для комплексной оценки ПЖ с помощью ЭхоКГ, также необходима оценка размера ПП и давления в нем, транстрикуспидального потока, потока и давления в ЛА [60].

Оценка размеров ПП производится из четырехкамерной позиции из апикального доступа. Измеряется поперечник: от боковой стенки ПП к межпредсердной перегородке; и длинник: от свода ПП до трикуспидального клапана. Верхние границы нормы 4,4 и 5,3 см соответственно. Верхняя граница нормы площади ПП (П ПП) 18 см^2 [64]. Следует отметить, что размер ПП коррелирует с клиническими данными при легочной артериальной гипертензии (ЛАГ)[81].

Давление в ПП оценивают путем измерения диаметра нижней полой вены (НПВ) и способности ее коллабировать на вдохе. При диаметре НПВ, < 2,1 см, коллабирующей во время вдоха > чем на 50 %, давление в ПП считается нормальным (0-5 мм рт.ст.). Если диаметр НПВ > 2,1 см, и коллабирует менее чем на 50% , то давление в ПП высокое (~ 15 мм рт.ст.). В неопределенных случаях, когда диаметр и способность коллабировать на вдохе, давление в ПП имеет промежуточное значение 8 мм рт.ст. [64, 82].

Минимальная трикуспидальная регургитация является физиологической и присутствует практически у всех здоровых индивидуумов. Однако, при ее увеличении, она становится патологической и коррелирует со структурными и функциональными нарушениями ПП и ПЖ [83]. Для оценки тяжести трикуспидальной регургитации используют определение площади струи регургитации. Струя площадью < 5 см^2 незначительная регургитация, от 6 до 10 см^2 – умеренная, и > 10 см^2 - тяжелая регургитация. Кроме того, ширина vena contracta > 6,5 мм, как правило, наблюдается при тяжелой регургитации [83]. Поток трикуспидальной регургитации наиболее часто используется для оценки систолического давления в ЛА, при отсутствии органического поражения клапана. Трудности в оценке трикуспидальной регургитации обычно связаны с плохой локацией [74].

Артериальная легочная гипертензия диагностируется при повышении среднего давления в легочной артерии более 25 мм рт.ст. [84]. Давление в легочной артерии, определенное с помощью потока недостаточности трикуспидального клапана не является точной [85]. В связи с чем, для определения давления в легочной артерии необходимо использовать другие параметры. Использование времени ускорения потока легочной артерии является более надежным показателем, а значение < 105 мс может навести на мысль о ЛАГ. Для лучшего определения повышения давления в ЛА необходим комплексный подход. Индексируемый объем ПЖ > 34 мл/м^2 у мужчин и > 27 мл/м^2 у женщин, ФИП ПЖ < 32%, TAPSE < 16, могут быть проявлением легочной гипертензии [64].

Использование двухмерной эхокардиографии для оценки функции ПЖ имеют ограничения ввиду его сложного пространственного расположения и геометрической формы. В связи с чем, в последнее время активно развиваются новые подходы к оценке ПЖ, такие как 3D эхокардиография и изучение деформации с помощью спекл – трекинг эхокардиографии [86, 87].

3D эхокардиографическое исследование ПЖ является методом выбора для оптимальной оценки ПЖ при кардиомиопатиях, дефекте межпредсердной перегородки, аномалии Эбштейна и тетраде Фалло [84, 88].

Нормальным считается значение ФИП ПЖ, рассчитанное с помощью 3D ЭхоКГ 45 - 50% [34, 64]. Основные ограничения использования 3D ЭхоКГ это неудовлетворительная локация и нарушения ритма сердца.

С технической точки зрения 3D требует другого более усовершенствованных технических и программных решений, по сравнению с той, которая используется для обычной ЭхоКГ, наиболее часто используемой позицией является четырехкамерная из апикального доступа. Границы, полученные при использовании полуавтоматического режима необходимо корректировать вручную, а после получения и отображения конечного диастолического и конечного систолического размеров, длинной оси, объемов ПЖ анализ можно производить в автоматическом режиме. Можно получить большое количество

осевых срезов, как в сагиттальной, так и во фронтальной плоскостях. Расчет объемов происходит с использованием метода дисков. Определяются конечный диастолический и систолический объема ПЖ с последующим расчетом ФВ [89]. В работе M. Kidawa было показано, что ФИП ПЖ, измеренная с помощью 3D ЭхоКГ < 51% позволяет диагностировать инфаркт миокарда ПЖ с чувствительностью 91% и специфичностью 80% [90]. Y. Nagata с соавторами показали, что объемы ПЖ и ФИП ПЖ, оцененные с помощью 3D ЭхоКГ, хорошо коррелируют с соответствующими значениями, полученными с помощью МРТ. ФИП ПЖ, определенная с помощью 3D ЭхоКГ, имеет хорошую прогностическую значимость в оценке смертности и других сердечно-сосудистых осложнений, также позволяет стратифицировать пациентов в оценке риска последующих сердечных событий [91].

Относительно новым методом оценки функции ПЖ является изучении деформации, с помощью спекл-трекинг ЭхоКГ, позволяющей посегментно оценить функцию ПЖ. Сложность данного метода заключается в алгоритме обработке серошкальных изображений, по разному реализованному в приборах разных производителей, чем и может объясняться большое количество значение одних и тех же параметров. Поэтому наиболее практичным является определение продольной деформации (longitudinal strain-LS) [92].

Оценку систолической продольной деформации и скорости деформации ПЖ производят из четырехкамерной позиции, апикального доступа с применением спекл-трекинг ЭхоКГ, что позволяет в режиме реального времени отслеживать движения миокарда покадрово. Расчет LS происходит при анализе региональной деформации и скорости деформации и выражается в виде среднего значения ± стандартное отклонение [92]. По мнению Kannan и соавторов показатели LS > 25% позволяет с достоверностью 81% прогнозировать ФИП ПЖ > 50% [93].

В 2010 году были опубликованы рекомендации по оценке функции ПЖ, в которых применение этих показателей в рутинной практике не рекомендуется, учитывая очень широкий разброс норм этих показателей [64] в связи с

усовершенствованием технического обеспечения, появляется все больше работ, направленных на изучение ПЖ с помощью новых методик.

Нормальные значения глобальной продольной деформации и деформации свободной стенки ПЖ -24,5 +-3,8 и 28,5+-4,8%, значения глобальной деформации свободной стенки ПЖ > -20% может свидетельствовать о нарушении его функции [94].

Guendouz и соавторы в 2012 году, показали, что значение LS ниже 21% у пациентов с ХСН позволяет выявить пациентов с высоким риском развития сердечно - сосудистых осложнений [95]. Ряд авторов определяли данный параметр у пациентов с легочной артериальной гипертензией, и показали, что LS < 19,4% позволяет выявить пациентов с высоким риском сердечно - сосудистых осложнений [96, 97].

Martin Hutyra с соавторами в своем исследовании доказали, что анализ деформации свободной стенки ПЖ превосходит традиционные ЭхоКГ маркеры продольной функции ПЖ при диагностике рубцовых изменений ПЖ. Пиковая продольная деформация свободной стенки ПЖ -15,8% может быть критерием ранней диагностики рубца ПЖ [98]. В работе Park S. было показано что пациенты с глобал-стрейн ≥15,5% имели значительно более низкую 5-летнюю выживаемость и более низкую выживаемость без сердечно-сосудистых осложнений [23]. Глобал-стрейн показал лучшую чувствительность и специфичность, в оценке функции ПЖ по сравнению с ФИП ПЖ и TAPSE у пациентов с нижним ИМ [23]. После проведения многопараметрического анализа ФИП ПЖ и деформация ПЖ имели большую прогностическую значимость в оценке результатов коронарной ангиопластики после острого инфаркта миокарда (ОИМ) [43]. Однако в работе Wang Y. было показано, что глобал-стрейн ПЖ у пациентов с замедлением контрастирования при коронарографии определяет нарушение диастолической функции ПЖ, в то время как систолической, нет [99]. Голухова Е.З. с соавт провели анализ 12 статей, в результате проведенной работы, полученные результаты подчеркивают высокую независимую прогностическую ценность деформации правого желудочка в качестве предиктора

неблагоприятного исхода или событий, связанных с прогрессированием правожелудочковой дисфункции у пациентов с ЛГ [22].

Оценка деформации свободной стенки ПЖ является выполнимым, простым в исполнении методом и может использоваться в качестве предиктора правожелудочковой сердечной недостаточности, клинического ухудшения и смертности у пациентов, уже проходящих специфическое лечение ЛАГ [100]. Показатель продольной деформации ПЖ является инновационным и особенно многообещающим инструментом, который дает более точную информацию о сложной региональной и глобальной механике ПЖ [101, 102].

Структурно-функциональная перестройка миокарда происходит под влиянием различных причин, таких как непосредственное повреждение миокарда и/или соединительно-тканных структур, коронарной недостаточности, перегрузках объемом и давлением, развитии гипертрофии [103]. Однако, важно понимать, что процессы ремоделирования не могут затрагивать только ЛЖ или МЖП, вовлечение ПЖ практически всегда присутствует, но недостаточно изучено и является сложной диагностической задачей [104]. Развитие концепции о межжелудочковом взаимодействии, выражающейся во взаимном влиянии сократимости, пред- и постнагрузки желудочков друг на друга, их взаимосвязи и взаимозависимости в систолу и диастолу кардиоцикла продолжает исследование, проведенное Лоскутовой А.С., Саидовой М.А. с соавторами [105]. Работа посвящена изучению вовлеченности ПЖ в патологический процесс при гипертонической болезни (ГБ) с помощью новых ЭхоКГ технологий, и конкретно серошкального двухмерного стрейна. Авторы выявили следующие закономерности: в группе здоровых лиц деформация свободной стенки ПЖ составила -28,7(5,3)%; тогда как у больных гипертонической болезнью 3 степени была ниже и составила -24,5(7,9)%. Авторы полагают, что одним из возможных механизмов, приводящих к дисфункции ПЖ при ГБ, может быть опосредованное через МЖП гемодинамическое влияние ЛЖ, функционирующего при повышенной постнагрузке. Поражение правой коронарной артерии часто сопровождается ишемическим повреждением ПЖ, являющегося причиной

ухудшения прогноза у этих пациентов. Поэтому поиск параметров, позволяющих определить степень повреждения ПЖ, был и остается актуальной задачей в кардиологии и эхокардиографии.

В настоящее время особое внимание уделяется новейшим технологиям в ЭхоКГ, позволяющим судить о деформационных свойствах миокарда, их влиянии на насосную и глобальную систолическую функцию левых и правых отделов сердца.

Данное направление является актуальной проблемой, которая напрямую связана с результатами лечения и прогнозом жизни в послеоперационном периоде.

***

Сохранение ИБС как ведущей причины в структуре летальности во многих, в том числе развитых, странах мира является глобальной и злободневной проблемой современного здравоохранения. Прогресс в профилактике и лечении ИБС с одной стороны снижает летальность, а с другой приводит к повышению доли пациентов с осложненным течением заболевания и худшим прогнозом в плане выживаемости. К последним относятся больные с ИМН. Изучение литературных источников показало актуальность обсуждаемой проблемы, наличие объективных сложностей в лечении таких пациентов, отсутствие единых подходов к тактике ведения.

Современные диагностические технологии в оценке функции левых и правых отделов сердца, миокарда желудочков позволяют приблизиться к достаточно точному выявлению дисфункции. Однако, отсутствуют алгоритмы и единые подходы к проведению комплексного обследования больных с осложненными формами ИБС. В последние годы возрастает интерес к определению функции ПЖ, в том числе при ИБС, что обусловлено его большой ролью и влиянием на течение многих сердечно - сосудистых заболеваний. Сложные функциональные нарушения у пациентов с нарушением сократительной способностью миокарда

возникающие в результате недостаточности коронарного кровообращения и осложняющиеся развитием клапанной, приводят к нарушению насосной функции ЛЖ. Одновременно с этим изменяется движение межжелудочковой перегородки, проявляющееся нарушением межжелудочкового взаимодействия левых и правых отделов сердца. При этом большинство авторов описывают изолированное нарушение функции ЛЖ у пациентов с ИМН практически не освещая вопрос функционального взаимодействия правого и левого желудочков.

Таким образом, проведенный анализ литературных источников свидетельствует о возрастающем интересе к неинвазивной оценке функции ПЖ и поиску новых параметров оценки ЛЖ. Несмотря на растущий интерес к функции и состоянию ПЖ, наличие большого количества исследуемых показателей, до сих пор нет единого мнения о тех из них, что наиболее точно позволят определить наличие дисфункции ПЖ и оценить ее изменения после проведения хирургического лечения. Таким образом, остается необходимость в поиске новых методов и параметров для оценки функции ЛЖ и ПЖ и их взаимосвязи у пациентов с осложненным течением ИБС на разных этапах хирургического лечения.

ГЛАВА II. МАТЕРИАЛЫ И МЕТОДЫ

2.1 Характеристика клинических наблюдений

Диссертационная работа основана на ретроспективном анализе клинико-диагностических данных и результатов постобработки ультразвуковых изображений сердца (архив лаб. электрофизиологии и нагрузочных тестов, зав. д.м.н. Т.Ю. Кулагина) пациентов с различными формами ИБС, пролеченных в «РНЦХ им. акад. Б.В. Петровского» с 2010 по 2020 гг.

Обследован 71 пациент (53 мужчины), средний возраст составил 67 ± 9 лет, с ишемической болезнью сердца, перенесших Q-образующий инфаркт миокарда, осложненный развитием митральной недостаточностью. Пациентов с другой этиологией МН (врожденной, инфекционной, миксоматозной, ревматической, вследствие идиопатических заболеваний миокарда) в исследование не включали.

В настоящем исследовании всем пациентам проводилась реваскуляризация миокарда в необходимом объеме, с выполнением реконструктивных операций на МК.

Все больные в соответствии с этапами наблюдения были разделены на три группы: **1 группа** - больные ИМН до операции; **2 группа** - больные ИМН в раннем (7–14 дней) послеоперационном периоде; **3 группа** - больные ИМН в отдаленном (12-18 мес.) периоде после хирургического лечения.

2.2 Дизайн исследования

Данное исследование является одноцентровым, ретроспективным, неконтролируемым с произвольным способом формирования исследуемых групп.

Всеми пациентами было дано согласие на участие в исследовании, обработку данных и результатов лечения с целью дальнейшего использования в проспективном анализе. Исследование одобрено локальным этическим комитетом ГНЦ РФ ФГБНУ «РНЦХ им. акад. Б.В. Петровского». Дизайн исследования представлен на рисунке 2.

Объект исследования	**Пациенты ИБС с Q инфарктом миокарда, осложненным митральной недостаточностью (n - 71)**
Критерии включения	✓ ИБС ✓ Нарушение локальной систолической функции ЛЖ ✓ Наличие ишемической МН ✓ Оптимальная эхолокация ЛЖ и ПЖ
Критерии исключения	✓ Поражение митрального клапана неишемического генеза ✓ Наличие сочетанного поражения клапанов ✓ Нарушения ритма сердца (ФП, частая предсердная и желудочковая экстрасистолия)
Методы исследования	✓ Трансторакальная ЭхоКГ ✓ Постобработка изображений • Spekle tracking Imaging • Векторный анализ и диаграммный метод «поток – обьем», «Поток – площадь»
Этапы исследования	I Группа – до операции II Группа – ранний послеоперационный период (7-14 дней) III Группа – отдаленный период (12-18 месяцев)

Рисунок 2 - Дизайн исследования

Ишемическая МН диагностировалась при наличии недостаточности МК, имеющей в основе ишемический генез, подтвержденный по анамнестическим, клиническим и инструментальным данным.

Критерии включения

- ✓ наличие у пациентов ИБС
- ✓ нарушение локальной систолической функции левого желудочка
- ✓ митральная недостаточность, диагностированная по данным ЭхоКГ
- ✓ оптимальная эхолокация ЛЖ и ПЖ (частота кадров в динамических сериях ультразвуковых изображений не менее 45-50 кадров в секунду)

Критерии исключения

- ✓ неудовлетворительная эхолокация ЛЖ и ПЖ

- ✓ недостаточная частота кадров в динамических сериях ультразвуковых изображений (менее 50 кадров в секунду)
- ✓ соединительнотканная дисплазия (миксоматозная дегенерация створок, пролапс створок МК, с отрывом хорд передней и/или задней створок МК)
- ✓ инфекционный эндокардит МК
- ✓ ревматизм
- ✓ сопутствующий порок аортального клапана
- ✓ постоянная и персистирующая форма фибрилляции предсердий, частая желудочковая и предсердная экстрасистолия, нарушения проводимости
- ✓ МН при дилатационной кардиомиопатии вследствие митральной анулоэктазии
- ✓ МН, связанная с аномальным систолическим движением передней створки МК на фоне гипертрофической кардиомиопатии

2.3 Характеристика пациентов

Исследуемую группу составил 71 пациент (53 мужчин (75%), 18 женщин (25%)) с ИБС, перенесших Q – образующий ИМ, осложненной развитием митральной недостаточности в возрасте от 41 до 85 лет (средний возраст составил 67 ± 9 лет).

Распределение пациентов по возрасту было нормальным, о чем свидетельствует гистограмма распределения пациентов (Рисунок 3).

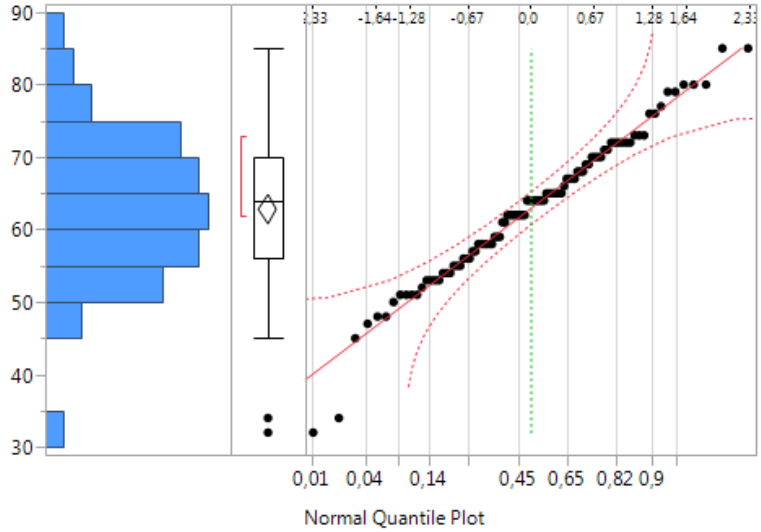

Рисунок 3 - Гистограмма распределения пациентов по возрасту во всех исследуемых группах

Основную группу составили пациенты в возрасте от 50 до 75 лет.

Клиническая характеристика обследованных пациентов приведена в таблице 2.

Таблица 2 -Характеристика пациентов, включенных в исследование

	ИБС с МН (n-71)
Возраст, лет M(SD)	64 (9)
Мужчины, n(%)	53 (75)
Женщины, n(%)	18(25)
I ФК, n (%)	-
II ФК, n (%)	-
III ФК, n (%)	40 (56)
IV ФК, n (%)	31 (44)
МН 1 степени, n (%)	-
МН 2 степени, n (%)	18 (25)
МН 3 степени, n (%)	44 (62)
МН 4 степени, n (%)	9 (13)

Тяжесть состояния пациентов оценивали, определяя функциональный класс (ФК) по Нью-Йоркской классификации (NYHA). Следует отметить, что пациенты с осложненным течением ИБС относились к III – IV ФК. Гемодинамически

значимая ИМН диагностирована у всех больных с преобладанием 3 и 4 степени в 75% случаев (2 ст. ИМН - 18 (25%), 3 ст. ИМН - 44(62%), 4 ст. ИМН - 9 (13%).

Все пациенты были обследованы согласно протоколу, принятому в РНЦХ: осмотр, лабораторные данные, коронароангиография, ЭКГ, суточное мониторирование ЭКГ, ЭхоКГ, рентгенография органов грудной клетки, дуплексное сканирование периферических сосудов.

По результатам селективной коронароангиографии 46,8% пациентов имели многососудистое поражение коронарных артерий (КА) и хроническую ишемию миокарда, поражение ствола левой КА было у 52,2%, поражение в бассейне правой КА выявлено в 100% случаев. У всех пациентов в анамнезе был Q-образующий ИМ, причем преобладал Q-ИМ с вовлечением задней стенки ЛЖ (66,3%), в 43,7% случаев диагностирован Q-ИМ нижней стенки ЛЖ.

Сопутствующая патология пациентов, включенных в работу, представлена в таблице 3

Таблица 3 - Распределение сопутствующей патологии у обследованных пациентов

Нозология	**ИБС с МН (n - 71)**
Дислипидемия	67 (93%)
Гипертоническая болезнь	48 (67%)
Атеросклероз аорты	42 (59%)
Сахарный диабет	23 (33%)
Язвенная болезнь желудка	23 (33%)
Гипотиреоз	16 (22%)
Варикозное расширение вен нижних конечностей	16 (22%)
Хроническая обструктивная болезнь легких	11 (15%)

При анализе полученных данных было выявлено, что наиболее часто встречающейся во всех группах сопутствующей патологией была артериальная гипертензия, атеросклероз аорты и дислипидемия.

После проведения полного общеклинического и инструментального обследования принимали решение о виде оперативного лечения.

Всем пациентам была выполнена реваскуляризация миокарда в виде коронарного шунтирования (КШ) в сочетании с пластикой (63%) или протезированием МК. Коронарный (первый) этап операции выполнили на работающем сердце без искусственного кровообращения (ИК) у 38% больных, в условиях параллельной перфузии у 21%, в условиях ИК, холодовой и фармакологической кардиоплегии у 41%, вмешательства на МК (второй этап) проводили в условиях ИК, холодовой и фармакологической кардиоплегии. Большей части больных (50) выполнена органосохраняющая операция на МК с использованием пластики опорным кольцом, 21 больному выполнено протезирование МК (механическими - 20 и биологическим - 1 протезами).

2.4 Методы обследования пациентов

2.4.1. Методика проведения комплексного эхокардиографического исследования

Дооперационные и послеоперационные исследования проводили в лаборатории электрофизиологии и нагрузочных тестов (заведующая д.м.н. Т.Ю. Кулагина) отдела клинической физиологии, инструментальной и лучевой диагностики.

Трансторакальную ЭхоКГ выполняли на всех этапах наблюдения по стандартной методике в соответствии с протоколом, принятым в «РНЦХ им. акад. Б. В. Петровского», на ультразвуковых сканерах экспертного класса VIVID – E9, VIVID – E7 (GE HC, USA) мультичастотным матричным датчиком M5S с использованием записи ЭКГ и сохранением исследования в память рабочей станции ECHOPAC 9 для последующих расчетов. Определяли анатомо-функциональные параметры сердца: размеры и объемы желудочков и предсердий с индексацией к площади поверхности тела (ППТ); фракцию выброса ЛЖ, индекс локальной сократимости (ИЛС) ЛЖ, фракцию изменения площади ПЖ, скорости кровотоков на митральном и трикуспидальном клапанах, скорость движения фиброзного кольца трикуспидального клапана, оценивали давление в малом круге кровообращения, и степень регургитации на МК, ТК

Перед исследованием проводилось измерение артериального давления (АД). Серии статических и динамических изображений (длительностью не менее трех кардиоциклов) сохраняли в памяти рабочей страницы “Echopac” (GE USA), затем экспортировали в базу данных персонального компьютера для анализа в разработанной программе MultiVox (разработка РНЦХ им. Б.В. Петровского совместно с МГУ им. М.В. Ломоносова) [106].

Оценка систолической функции левого желудочка. Для оценки систолической функции ЛЖ определяли конечный систолический (КСО) и конечный диастолический (КДО) объемы ЛЖ, фракцию выброса ЛЖ определяли по методу дисков или модифицированному методу Sympson с помощью метода Biplane. Полученные данные КДО и КСО были соотнесены с полом и площадью поверхности тела и получены индексированные показатели: КДО инд и КСО инд.

Анализ локальной сократимости проводили с использованием 18-ти сегментной модели ЛЖ, с последующим определением индекса локальной сократимости. Если сегмент сокращался нормокинезе – 1балл, гипокинез – 2 балла, акинез – 3 балла, дискинез – 4 балла. ИЛС высчитывали путем сложения баллов исходя из сокращения сегментов ЛЖ и делением на 18.

Оценка диастолической функции левого желудочка. Для оценки диастолической функции ЛЖ оценивали пиковую скорость трансмитрального кровотока в фазу быстрого наполнения ЛЖ (пик Е, м/с), максимальную скорость потока в фазу позднего предсердного наполнения (пик А, мм/с), индекс Е/А, время замедления раннего диастолического наполнения (DT), время изоволюмического расслабления (IVRT), скорость диастолического движения латеральной и септальной частей фиброзного кольца МК, определенную с применением ТДИ (е’, м/с) с вычислением среднего арифметического значения и расчетом среднего соотношения Е/е’, скорость потока трикуспидальной недостаточности (ТН), определенную в постоянно-волновом допплеровском режиме и расчетом индексированного объема левого предсердия (Vинд ЛП).

Алгоритм оценки диастолической функции ЛЖ представлен на рисунке 4[43].

Рисунок 4 - Алгоритм оценки диастолической функции левого желудочка у пациентов со сниженной фракцией выброса

Оценка степени митральной недостаточности. Оценку тяжести ИМН проводили в соответствии с рекомендациями Американского эхокардиографического общества и Европейской эхокардиографической ассоциации, а также на основании критериев, приведенных в отечественных руководствах по эхокардиографии [31, 32]. Для оценки МН рекомендован интегративный подход, включающий качественные, полуколичественные и количественные измерения МН (помимо количественной оценки размеров ЛЖ и ЛП). Качественные: морфология митрального клапана, площадь струи регургитации, схождение потока МН, оценка потока МН в непрерывно-волновом допплеровском режиме. Полуколичественные: ширина Vena contracta, оценка потока в легочных венах, оценка трансмитрального потока, отношение TVI митрального и аортального клапанов. Количественные: радиус проксимальной части струи регургитации (PISA), эффективная площадь отверстия регургитации

(EROA), объем регургитации, фракция митральной регургитации. Оценка тяжести МН по рекомендациям европейского общества ЭхоКГ представлена в таблице 4 [31].

Таблица 4 - Оценка степени митральной недостаточности

	I степень	II степень	III степень	IV степень
Vena contracta, см	< 0.3	0.3-0.69	0.3-0.69	≥0.7
EROA, мм^2	<20	20-29	30-39	≥40(может быть >30, если площадь отверстия элептической формы
Объем регургитации, мл/удар	<30	30-44	45-59	≥60 (может быть ≥45, при низкоскоростном потоке)
Фракция регургитации, %	<30	30-39	40-49	≥50

Определение размеров и объемов предсердий. Определение объема ЛП проводили в 4-х и 2-х камерной позиции по методу дисков. Измерения размеров правого предсердия проводили из апикальной 4-х камерной позиции в конце диастолы. Площадь правого предсердия измеряли в конце систолы желудочков.

Давление в правом предсердии оценивали по диаметру нижней полой вены и степени ее спадения на вдохе.

Оценка систолической функции правого желудочка. Измеряли фракцию изменения площади правого желудочка в апикальной 4-х камерной позиции. Для вычисления ФИП ПЖ измеряли конечную систолическую (КСП ПЖ) и конечную диастолическую (КДП ПЖ) площадь ПЖ, для чего проводили оконтуривание эндокарда ПЖ от края фиброзного кольца трикуспидального клапана, вдоль эндокарда свободной стенки ПЖ, к верхушке, затем обратно к фиброзному кольцу вдоль эндокарда межжелудочковой перегородки, в конце систолы (Рисунок 5 А) и конце диастолы (Рисунок 5 Б).

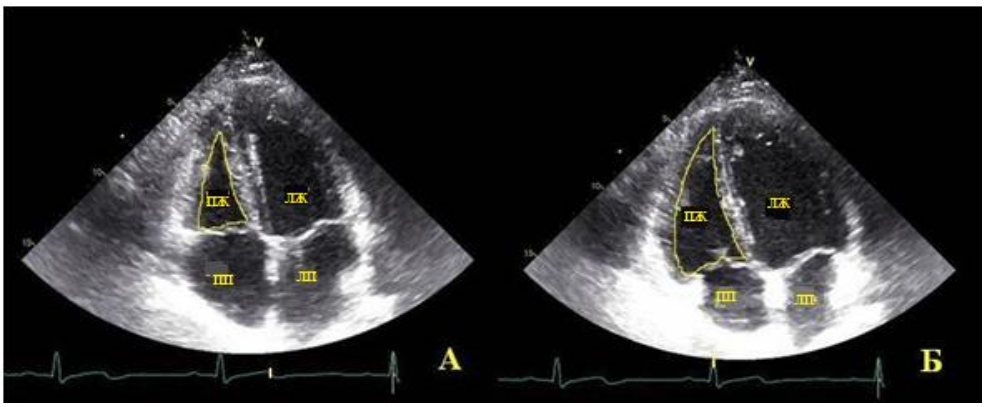

Рисунок 5 - Эхокардиографические изображения сердца из апикального доступа, В - режим, 4-ех камерная позиция в норме. ЛЖ- левый желудочек, ПЖ- правый желудочек, ЛП, ПП - правое предсердие. Желтой линией очерчена граница эндокарда правого желудочка А - в систолу, Б - в диастолу, желтой отсечкой на ЭКГ обозначена фаза сердечного сокращения

ФИП ПЖ = ((КДП ПЖ – КСП ПЖ)/ КДП ПЖ)*100%. Фракция изменения площади рекомендуется для количественной оценки систолической функции ПЖ [46].

Систолическая скорость и амплитуда движения фиброзного кольца трикуспидального клапана коррелируют с глобальной сократимостью желудочка. В режиме ТДИ регистрировали кривую скорости движения кольца трикуспидального клапана, при этом контрольный объем ставился на или ниже (со стороны желудочка) фиброзного кольца трикуспидального клапана (Рисунок 6).

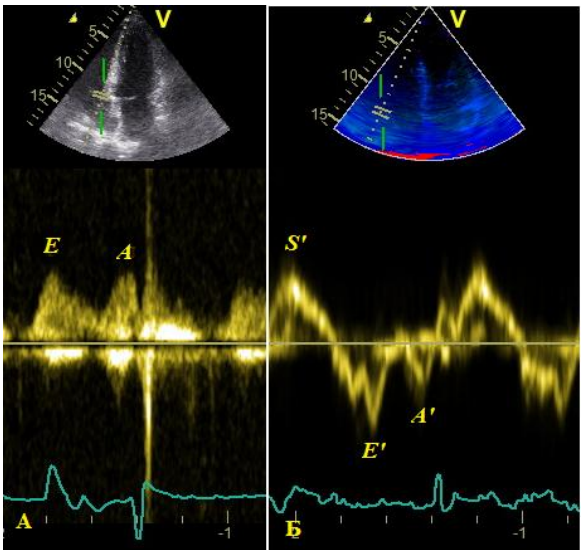

Рисунок 6 - Апикальный доступ, четырехкамерная позиция. **А** – режим импульсно-волнового допплеровского сканирования потока трикуспидального клапана в норме: Е – пик ранней диастолы, А – пик поздней диастолы. **Б** – режим тканевого допплеровского сканирования латеральной области фиброзного кольца трикуспидального клапана в норме: S’ – пик систолической волны продольного движения латеральной части фиброзного кольца трикуспидального клапана в систолу; Е’ - пик ранней диастолы; А’ - пик поздней диастолы

Для оценки систолической функции правого желудочка измерялся пик систолической волны (S’) фиброзного кольца трикуспидального клапана и базального сегмента свободной стенки ПЖ (VSфктк). Снижение этого показателя < 10 см/с свидетельствовало о нарушении функции ПЖ.

Оценка диастолической функции правого желудочка. Для оценки диастолической функции ПЖ оценивали пик ранней диастолы E’. Основными параметрами диастолической дисфункции ПЖ являлись: отношения пиков E/A диастолического потока на трикуспидальном клапане, а также отношение E/E’, где E’ – пик ранней диастолы при исследовании латеральной части фиброзного кольца трикуспидального клапана с помощью импульсно-волнового тканевого допплера. Нарушение диастолы ПЖ диагностировались при: E/A < 0,8 – незначительное нарушение диастолы; при E/A от 0,8 до 2,1 и E/E’ > 6 – псевдонормальный кровоток; E/A > 2,1 свидетельствовало о рестриктивном наполнении ПЖ.

Оценка среднего систолического давления в легочной артерии. Среднее давление в легочной артерии (СрДЛА) определяли по временным параметрам систолического потока в легочной артерии (Kitabatake A, 1983). Измерения проводили в режиме импульсно-волнового допплера. Для анализа кровотока в выносящем тракте ПЖ и в легочной артерии использовали парастернальную короткую ось на уровне аортального клапана.

Контрольный объем устанавливали в ПЖ под створками клапана легочной артерии. Определяли отношение времени ускорения потока (AT) в выносящем тракте ПЖ к времени выброса (ET). Зная отношение AT/ET, определяли среднее давление в легочной артерии: Lg (PAPmean) =-2,8г(AT/ET)+2,4

Также, для оценки СрДЛА были использованы следующие формулы: срДЛА = 79 – (0,45*AT), при AT > 120msec; срДЛА = 90 – (0,62*AT), при AT < 120 msec, где AT (acceleration time) – время ускорения потока в ЛА. Диагностическим критерием повышения давления в легочной артерии является повышение СрДЛА выше 20-25 mmHg в покое и выше 30 mmHg при физической нагрузке [47].

Оценка пикового систолического давления в легочной артерии. При отсутствии обструкции выносного тракта ПЖ и/или стеноза клапана ЛА систолическое давление в легочной артерии (СДЛА) равно давлению в ПЖ, которое может быть рассчитано как сумма максимального систолического градиента на ТК (PGrTR) и давления в ПП. Согласно упрощенному уравнению Бернулли PGrTR = $4V_2$, где V – скорость ТН, определенная в режиме постоянно-волновой допплерографии. Давление в ПП определяли в зависимости от диаметра нижней полой вены и ее способности коллабировать на вдохе. Если диаметр НПВ < 21 мм и на вдохе коллабирует > 50%, то давление в ПП 0-5 мм рт.ст., если диаметр НПВ > 21 мм и на вдохе колабирует < 50%, то давление в ПП повышено и составляет 10-20 мм рт.ст. Выделяют три степени повышения давления в ЛА I при СДЛА 30-50 мм рт.ст. II, при СДЛА 50-80 мм рт.ст, III, при СДЛА > 80 мм рт.ст. [47].

2.4.2 Методика постобработки изображений с помощью серошкального стрейна (2D-Speckle Tracking Imaging)

Оценка деформации левого желудочка. Оценку деформации ЛЖ производили путем постобработки изображений, полученных из апикального доступа в 4-х и 2-х камерной позиции (Рисунок 7) на рабочей станции Echopac 7 (GE). Выбирался временной интервал кардиоцикла от зубца R на ЭКГ, после оконтуривания эндокард и определения толщины изучаемого участка программное обеспечение автоматически разбивало ЛЖ на 6 сегментов и автоматическим расчетом глобальной продольной деформации ЛЖ.

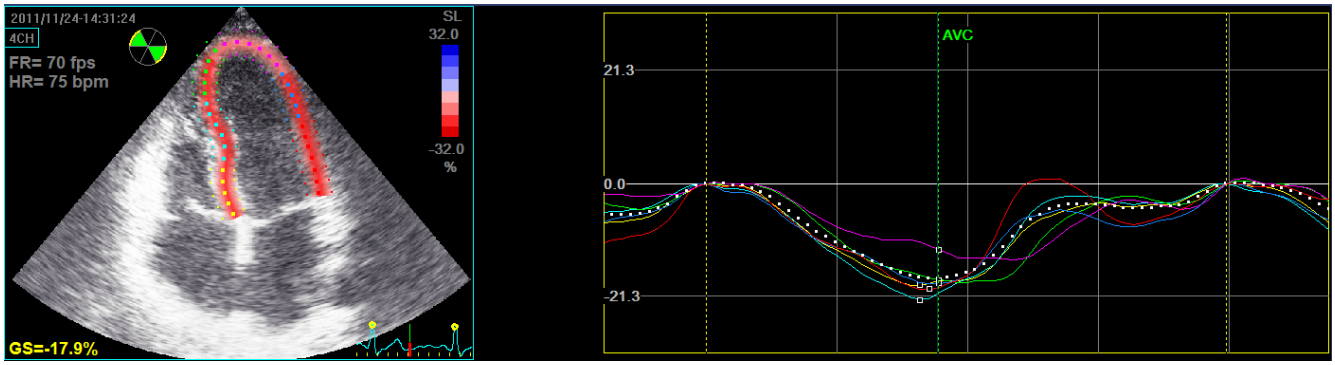

Рисунок 7 - Оценка деформации миокарда левого желудочка

Оценка деформации правого желудочка. Оценку деформации ПЖ (Рисунок 8) проводили путем постобработки изображений из апикального доступа, 4-х камерной позиции на рабочей станции Echopac 7 (GE). Временной интервал, так же, как и для оценки ЛЖ, выбирали от зубца R на ЭКГ. ПЖ был разделен на шесть сегментов (на базальном, среднем и апикальном уровнях), с последующим построением шести соответствующих кривых зависимости деформации от времени.

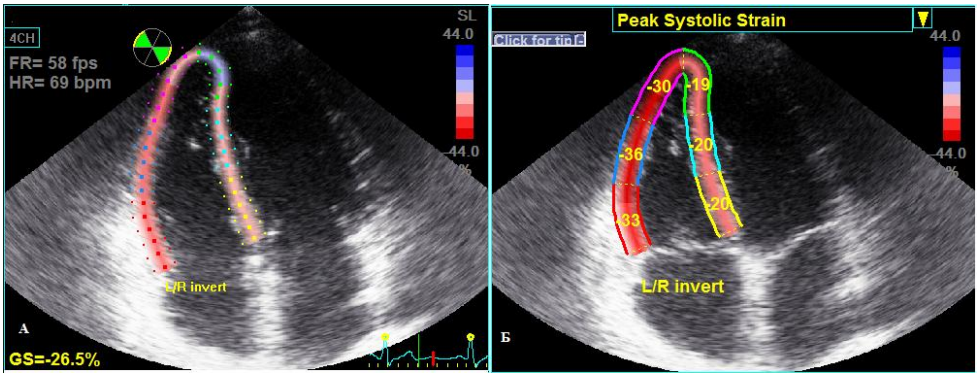

Рисунок 8 - Оценка деформации миокарда правого желудочка: **А** - общая продольная деформация, **Б** - пиковая продольная деформация миокарда свободной стенки правого желудочка и межжелудочковой перегородки, рассчитанная на уровне базального, среднего и верхушечного отделов

Оценивали общую продольную деформацию ПЖ (LSобщ ПЖ) (Рисунок 8 А) и продольную деформация свободной стенки ПЖ (Рисунок 8 Б), рассчитанная путем усреднения трех региональных пиковых систолических деформаций свободной стенки на базальном, среднем и уровне верхушки (LSсв ПЖ) [34].

2.4.3 Методика постобработки изображений в программе MultiVox

Серошкальные изображения левого и правого желудочков, сохраненные в цифровом формате DICOM, экспортировали в базу данных персонального компьютера для последующего (off-line) анализа в разработанной программе MultiVox. Для обработки и анализа выбирали 4-х камерную апикальную позицию, позволяющую визуализировать и анализировать оба желудочка одновременно.

Из числа записанных и сохраненных кинопетель выбирали оптимальный по качеству изображения кардиоцикл, после чего выполняли оконтуривание эндокарда левого и правого желудочков, покадрово отслеживая соответствие

проведенной линии границе эндокарда. После чего, при необходимости проводили корректировку положения точек в каждом кадре, чтобы контур оставался гладким в тех сегментах, где визуализация была не очень удовлетворительной. После получения оптимального изображения разбивали ЛЖ на шесть сегментов (три сегмента боковой стенки и три сегмента МЖП), а правый – на четыре сегмента (два сегмента свободной стенки и два сегмента МЖП). Программа позволяет последовательно обрабатывать левый и правый желудочек из одного кардиоцикла и получать данные о работе сердца за одно сокращение. Таким образом, в полуавтоматическом интерактивном режиме получали изображения скоростей смещения миокарда (ССМ) левого и правого желудочков одновременно (Рисунок 9, Рисунок 10).

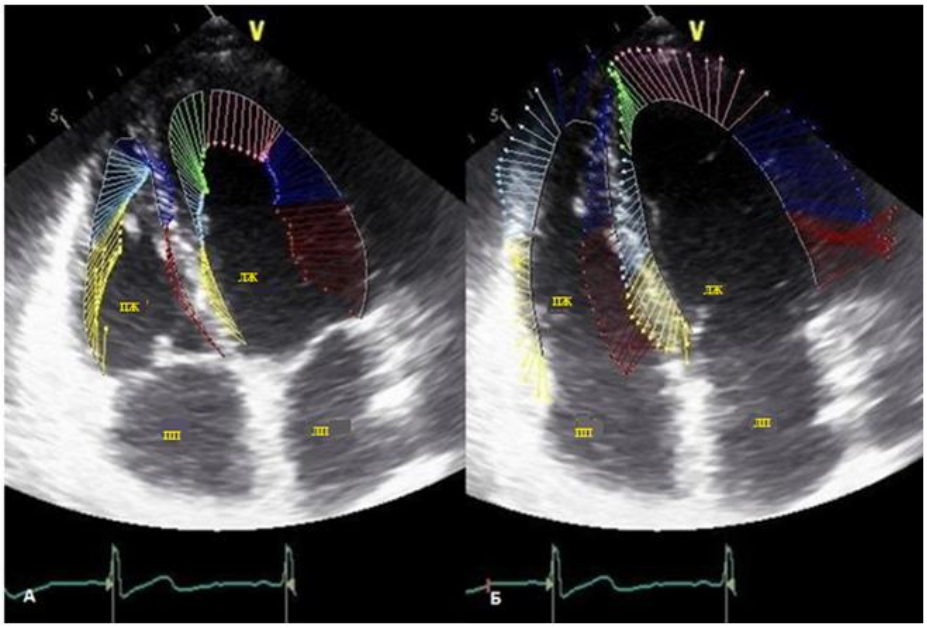

Рисунок 9 - Скорости смещения сегментов миокарда левого и правого желудочков у здорового волонтера за один кардиоцикл (А) - в систолу, (Б) – в диастолу; ПЖ– правый желудочек, ЛЖ – левый желудочек; ПП – правое предсердие; ЛП – левое предсердие. Цветом обозначены сегменты левого желудочка: желтый - базальный сегмент задней части межжелудочковой перегородки; голубой - средний сегмент задней части межжелудочковой перегородки; зеленый - верхушечный сегмент задней части межжелудочковой перегородки; розовый - верхушечный сегмент боковой стенки; синий - средний сегмент боковой стенки; красный - базальный сегмент боковой стенки. Сегменты правого желудочка: желтый - базальный сегмент свободной стенки; голубой - верхушечный сегмент свободной стенки; синий - верхушечный сегмент межжелудочковой перегородки; красный - базальный сегмент межжелудочковой перегородки. Белой отсечкой на электрокардиограмме обозначена фаза кардиоцикла

На рисунке 10 представлено построение графического изображения скоростей смещения миокарда, одновременно правого и левого желудочков, синхронизированные с ЭКГ. Это позволяет определить количественное значение скорости смещения миокарда сегмента ЛЖ и ПЖ в любой момент времени. Оценить работу желудочков в систолу и диастолу, определить локализацию поражения миокарда желудочков.

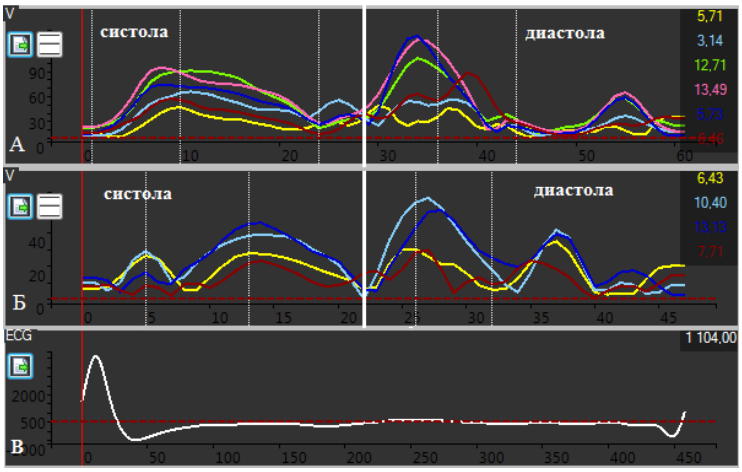

Рисунок 10 - Графическое изображение скоростей смещения сегментов миокарда за один кардиоцикл у здорового волонтера: **А** – левого желудочка, **Б** – правого желудочка. Цвет кривых соответствует цвету сегментов, указанных на рисунке 9. **В** – запись электрокардиограммы. Белый вертикальный маркер на рис. А, Б - разделяет систолическую и диастолическую фазы

В программе предусмотрен режим расчета, для ЛЖ автоматически (метод дисков) рассчитывался конечный диастолический объем и конечный систолический объем, для ПЖ – конечная диастолическая площадь и конечная систолическая площадь. На основании векторного анализа (за один кардиоцикл) выстраивали обобщающие диаграммы: для ЛЖ - «поток-объем», связывающую объем и скорость изменения объема во времени; для ПЖ - «поток-площадь», связывающую площадь и скорость изменения площади во времени, позволяющие оценить глобальную функцию желудочков.

Построение диаграммы «поток-объем» для ЛЖ и «поток-площадь» для ПЖ полностью соответствует фазовой структуре сердечного цикла (Рисунок 11).

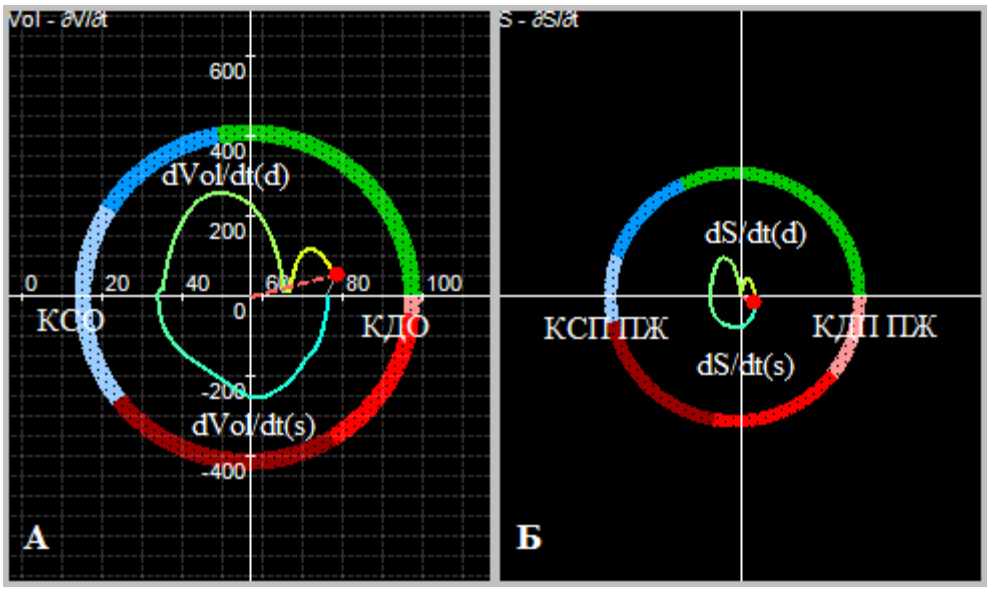

Рисунок 11 - Диаграммы «поток-объем» для левого желудочка (А) и «поток-площадь» для правого желудочка (Б), полученные у здорового волонтера. А – по горизонтальной оси – объем (V), по вертикальной оси – скорость изменения объема (dVol/dt); обозначения: КДО – конечный диастолический объем левого желудочка, КСО – конечный систолический объем левого желудочка. dVol/dt(s) – скорость изменения объема левого желудочка в систолу, dVol/dt(d) – скорость изменения объема левого желудочка в диастолу. Б - по горизонтальной оси – площадь (S), по вертикальной оси – скорость изменения площади (dS/dt); обозначения: КДП ПЖ– конечная диастолическая площадь правого желудочка. КСП ПЖ – конечная систолическая площадь правого желудочка. Для обеих диаграмм направление движения по часовой стрелке, цветовая гамма: красный цвет – систола, голубой – ранняя диастола, зеленый – поздняя диастола и сокращение предсердий

На диаграмме отмечены основные фазы кардиоцикла: нижняя часть диаграммы – систола желудочков, где кривая отражает скорость изменения объема ЛЖ в течение систолы (dVol/dt(s)), а для ПЖ кривая скорости изменения площади в систолу (dS/dt(s)); верхняя часть диаграммы – диастола, представленная кривыми скорости изменения объема (для ЛЖ) и площади (для ПЖ), состоящая из фаз ранней и поздней диастолы.

Самая нижняя точка на систолической кривой соответствует скорости максимального изменения объема ЛЖ во время изгнания крови в аорту (dVol/dt(s)) (Рисунок 11 А). Аналогично для ПЖ самая нижняя точка на систолической части кривой соответствует максимальной скорости изменения площади ПЖ во время изгнания крови в ЛА (Рисунок 11 Б). Самая верхняя точка на диастолической кривой в фазу раннего наполнения отражает скорость максимального изменения объема ЛЖ в диастолу (dVol/dt(d)) (Рисунок 11 А) и площади ПЖ (dS/dt(d)) во время его заполнения (Рисунок 11 Б).

Анализ и оценку работы ПЖ проводили одновременно с оценкой ЛЖ, изучаемые диаграммы, полученные при оценке одного кардиоцикла синхронизировали по кривым ЭКГ.

У здоровых людей на диаграмме «поток-объем» максимальное систолическое изменение потока и объема крови приходятся на фазу ранней систолы. Диастолические изменения потока и объема при наполнении ЛЖ наблюдаются преимущественно в фазу ранней диастолы или пассивного всасывания, при этом на долю систолы предсердий приходится не более 20% от КДО ЛЖ.

На диаграмме «поток-площадь» максимальное систолическое изменение потока и площади ПЖ, так же как и для левого, приходится на фазу ранней систолы, а диастолическое изменение потока и площади при наполнении ПЖ преимущественно наблюдается в фазу ранней диастолы.

Диаграммы «поток-объем» и «поток-площадь» обладают качественной и количественной информацией, отражающей функцию миокарда и клапанного аппарата сердца. К числу таких критериев, присутствующих в диаграммах, относятся отклонения участков диаграммы, соответствующих заполнению и изгнанию крови из желудочков.

На диаграмме «поток-объем», разница между конечным диастолическим и конечным систолическим объемами характеризует величину ударного выброса. Для ПЖ на диаграмме «поток-площадь» разница между конечной диастолической и конечной систолической площадью характеризует величину ударного выброса ПЖ. Физический смысл диаграмм подразумевает эквивалент работы сердца за сердечный цикл.

Для оценки функции ЛЖ использовали следующие параметры:

- скорости изменения объема ЛЖ в систолу (dVol/dt(s)) и в диастолу (dVol/dt(d));

- скорости изменения длинной оси в систолу (dLA/dt(s)) и диастолу (dLA/dt(d));

- суммы нормальных скоростей ЛЖ в систолу (суммаVn(s)), и в диастолу (сумма Vn(d)).

Для оценки функции ПЖ использовали:

- скорости изменения площади ПЖ в систолу (dS/dt(s)) и в диастолу (dS/dt(d));

- скорости изменения длинной оси ПЖ в систолу (dLA/dt(s)) и диастолу (dLA/dt(d));

- суммы нормальных скоростей ПЖ в систолу (суммаVn(s)), и в диастолу (сумма Vn(d));

- скорости смещения сегментов ПЖ V1 – базальный сегмент свободной стенки ПЖ, V2 – верхушечный сегмент свободной стенки ПЖ, V3 – верхушечный сегмент межжелудочковой перегородки, V4 – базальный сегмент межжелудочковой перегородки.

2.5 Статистический анализ и обработка полученных результатов

Статистическую обработку данных проводили с использованием принятых стандартных методов при помощи пакета программного обеспечения Statistica 10,0 (StatSoft, Inc., США) и JMP -7 (США) с определением основных статистических характеристик для количественных данных: среднее (M), медиана (Me), стандартное отклонение (SD), интерквартильная широта. Сравнение нормально распределенных количественных признаков проводили с применением t-критерия Стьюдента, в случаях отсутствия нормального закона применяли дисперсионный анализ Краскела-Уоллиса с указанием уровня значимости (p). Различия считали статистически значимыми при $p<0,05$. При значениях p менее одной сотой обозначения ставили до третьего знака ($p = 0,000$). Для выявления взаимосвязей между анализируемыми признаками и наблюдениями проводили корреляционный анализ с вычислением парных коэффициентов корреляции Пирсона (r) и уровня значимости (p). При значениях r по абсолютной величине (без учета знака) больше чем 0,95, считали, что между параметрами существует

практически линейная зависимость (прямая при положительном r и обратная при отрицательном). Если коэффициент корреляции r находился в диапазоне от 0,75 до 0,95, говорили о сильной степени связи между параметрами, при $r < 0,4$ считали, что взаимосвязь между параметрами выявить не удалось. Далее коэффициенты корреляции приведены с соответствующими им значениями достигнутого уровня значимости.

ГЛАВА III. РЕЗУЛЬТАТЫ ИССЛЕДОВАНИЙ

3.1 Функция левого и правого желудочков у пациентов с ишемической болезнью сердца с митральной недостаточностью до операции

При ИБС снижение ФВ связано в первую очередь с первичным поражением миокарда ЛЖ. Нарушение сократимости миокарда ЛЖ и его дилатация при ИБС зависят главным образом от площади рубцовой зоны после перенесенного инфаркта миокарда. Весьма важную роль играет объем митральной регургитации в развитии симптомов заболевания и расстройств гемодинамики при относительной недостаточности МК, развивающейся при ИБС.

Ишемическая МН является маркером геометрических нарушений ЛЖ, а не собственно патологией МК. По мнению Бузиашвили Ю.И. ИМН развивается вследствие нарушения сократимости одного и более сегментов при наличии значимого поражения коронарного русла и является сложным многофакторным состоянием, при котором патологический процесс начинается в миокарде и приводит к вторичным изменениям подклапанного аппарата и створок МК [109].

3.1.1 Эхокардиографические параметры у больных ишемической болезнью сердца с митральной недостаточностью до операции

В данном разделе рассмотрены данные пациентов ИБС с МН до операции, которую составил 71 пациент (53 мужчин, 18 женщин) в возрасте от 41 до 85 лет (средний возраст составил 67 ± 9 лет).

Результаты гемодинамических и эхокардиографических параметров приведены у пациентов до операции представлены в таблице 5.

Таблица 5 - Основные гемодинамические и эхокардиографические параметры до операции

Показатель	Mean	Std.Dev	Median	Minimum	Maximum
Гемодинамические и антропометрические параметры					
ЧСС, уд/мин	71	14	69	50	111
САД, мм рт.ст.	112	17	115	70	170
ДАД, мм рт.ст.	71	9	70	45	100
СрДЛА, мм рт.ст.	30	12	27	12	60
СДЛА, мм рт.ст.	48	20	42	18	105
TAPSE/СДЛА	0,46	0,2	0,47	0,15	1,5
Левые отделы сердца					
КДО, мл	150	37	139	71	313
КДО инд, мл/м^2	75	17	71	40	168
КСО, мл	80	31	78	30	207
ФВ ЛЖ, %	46	10	45	27	66
ИЛС	1,7	0,4	1,1	1,1	2,7
V ЛП, мл	85	24	85	46	185
V инд ЛП, мл/м^2	45	14	45	24	90
Правые отделы сердца					
КДП ПЖ, см^2	20	7	18	12	43
КДП индПЖ, см^2/м^2	10	3	10	6	22
КСП ПЖ, см^2	13	6	13	7	39
КСП инд ПЖ, см^2/м^2	7	2	6	3	18
TAPSE, мм	19	4	19	8	28
VSфктк, см/с	15	2	14	10	20
ФИП ПЖ, %	35	9	36	19	54
V ПП, мл	50	20	49	21	157
V инд ПП, мл/м^2	27	12	26	12	73

До хирургического лечения у подавляющего большинства пациентов отмечалось снижение систолического артериального давления. О перегрузке левых камер сердца давлением свидетельствует увеличение объемов ЛЖ и ЛП, в том числе и индексированных к ППТ. У большинства пациентов отмечалось умеренное снижение ФВ ЛЖ, умеренная или выраженная ЛГ.

Развитие ЛГ на фоне снижения систолической функции ЛЖ и вторичной МН повышает постнагрузку для ПЖ, формируя его дисфункцию различной степени выраженности. Средне значение ФИП ПЖ у пациентов с ИМН на нижней границе нормы, при этом статистически значимых различий TAPSE и VSфктк, также характеризующих систолическую функцию ПЖ получено не было.

Связь между геометрией и функцией ремоделированных камер сердца и тяжестью состояния больных с ИМН оценили по конечному диастолическому объему ЛЖ и ФВ (Рисунок 12)

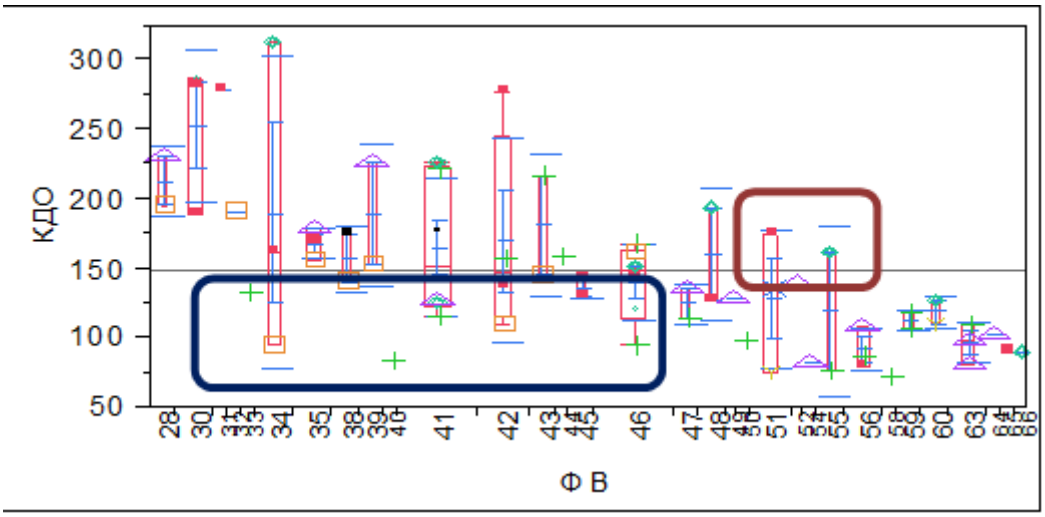

Рисунок 12 - Бивариантный анализ взаимосвязи конечного диастолического объема (КДО) ЛЖ и фракции выброса (ФВ) у больных ишемической митральной недостаточностью до операции

Анализ показал, что нет линейного соответствия увеличения КДО ЛЖ в ответ на снижение ФВ, у целого ряда больных наблюдается нормальный или незначительно повышенный КДО при снижении ФВ менее 46% (синий контур), при этом у других пациентов из нашей выборки видим увеличение КДО свыше 140 мл при почти неизмененной ФВ ЛЖ (коричневый контур). Для ПЖ оценили связь ФИП с ФК (NYHA).

Выполнен анализ распределения пациентов по взаимосвязи между ФВ ПЖ и функциональным классом (Рисунок 13).

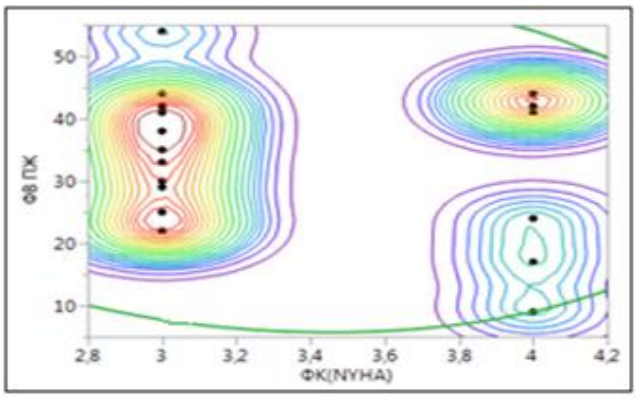

Рисунок 13 - Бивариантный анализ взаимосвязи фракции изменения площади ПЖ (ФВ ПЖ) и функционального класса (ФК) у больных ишемической митральной недостаточностью до операции

Для ПЖ бивариантный анализ не показал связи тяжести ХСН по ФК и насосному коэффициенту ФИП ПЖ, и в III ФК и в IV ФК были пациенты как с резко сниженной (менее 30%) ФИП, так и практически не отличающейся от нормальных референсных значений (более 40%).

Наряду с систолической была выявлена и диастолическая дисфункция обоих желудочков. Преобладал 2 тип диастолической дисфункции ЛЖ, и первый тип ПЖ 1 типа, тяжелая диастолическая дисфункция обоих желудочков наблюдалась в 3% наблюдений.

* * *

До хирургического лечения у всех больных отмечались признаки умеренно тяжелой и тяжелой ХСН: снижение систолического артериального давления, умеренная или выраженная легочная гипертензия, увеличение объемов и размеров, в том числе индексированных к ППТ, левых и правых отделов сердца, снижение ФВ ЛЖ и фракции изменения площади ПЖ. Гемодинамическую значимость объемной перегрузки подтверждает объем регургитации на МК свыше 45 мл за ударный выброс.

Однако, несмотря на наличие систолических и диастолических нарушений у пациентов ИБС с МН, примененные нами методы статистического анализа для поиска взаимосвязей и взаимозависимостей между анализируемыми параметрами, отчетливых корреляций не установили. В связи с чем, для поиска и выявления ранних маркеров дисфункции ПЖ, ее взаимосвязи с функцией ЛЖ нами были применены методы постобработки изображений.

3.1.2 Векторный, диаграммный метод и оценка деформации у пациентов с ишемической болезнью сердца с митральной недостаточностью до операции

Для поиска новых параметров, позволяющих диагностировать нарушение функции ПЖ, и дополнительной тонкой оценки межжелудочкового взаимодействия нами были применены технологии серошкального двухмерного стрейна, векторный и диаграммный методы анализа, результаты которого представлены в таблице 6.

Таблица 6 - Данные показателей деформации, векторного анализа, диаграммного метода

Показатель	Mean	Std.Dev	Median	Minimum	Maximum
Левый желудочек					
GS4к	-11,4	3,8	-10,8	-2,8	-19,1
GS2к	-11,5	3,7	-11,3	-3,8	-23,8
GS, средн	-11,4	3,5	-11,3	-3,4	-21,3
dVol/dt(s), см^3/с	251	65	240	164	443
dVol/dt(d), см^3/с	271	84	253	148	449
dLA/dt (s), мм/с	46	13	44	13	86
dLA/dt (d), мм/с	48	16	47	14	86
суммVn(s), мм/с	18,2	4,9	17,6	8,7	33,1
суммVn(d), мм/с	19,3	6,8	18,0	6,0	48,0
Правый желудочек					
LSсвПЖ	-15,2	6,0	-14,0	-7,0	-32,0
LSобщПЖ	-15,1	4,2	-15,0	-6,0	-27,0
LSсвПЖ/СДЛА	0,5	0,2	0,5	0,2	1,3
dS/dt(s), см^2/с	29	11	27	12	63
dS/dt(d), см^2/с	27	13	26	7	66
dLA/dt (s),мм/с	76	27	75	24	142
dLA/dt (d), мм/с	73	26	70	24	144
суммVn(s), мм/с	9,6	5,5	10,2	0,7	21,8
суммVn(d), мм/с	6,9	4,6	7,5	0,2	27,1
V1(s), мм/с	28,5	12,6	30,0	4,5	60,0
V2(s), мм/с	20,7	8,2	20,8	5,3	42,3
V3(s), мм/с	21,8	10,9	20,4	4,5	63,6
V4(s), мм/с	21,4	7,9	19,0	9,0	39,9
V1(d), мм/с	28,2	14,1	27,4	3,8	62,3
V2(d), мм/с	18,9	9,8	17,6	2,0	52,5
V3(d), мм/с	20,4	10,5	18,3	1,1	43,5
V4 (d), мм/с	19,9	10,4	18,5	5,3	53,1

Как видно из таблицы 6 новые методы оценки систолической и диастолической функции желудочков выявили значимое ухудшение по целому ряду параметров, характеризующих левый и правый желудочки, у больных с осложненным течением ИБС. Информативными для правых и левых отделов оказались глобальная продольная деформация, отмечено снижение показателя деформации ПЖ, причем более выраженное в его свободной стенке. По данным векторного анализа нами было выявлено значительное снижение скорости изменения длинной оси, как в систолу, так и в диастолу по сравнению с нормой [110]. Также было выявлено снижение сумм ССМ как ЛЖ, так и ПЖ – до 20 % по сравнению с нормой [111]. Причем степень снижения не зависела от степени выраженности ИМН. На рисунке 14 представлено распределение пациентов по сумме ССМ ЛЖ в систолу (Рисунок 14 А) и сумме ССМ ПЖ (Рисунок 14 Б) в диастолу. Отмечалось снижение ССМ и отсутствие связи со степенью МН у всех больных, что может свидетельствовать о преимущественном влиянии коронарного дефицита на миокард обоих желудочков.

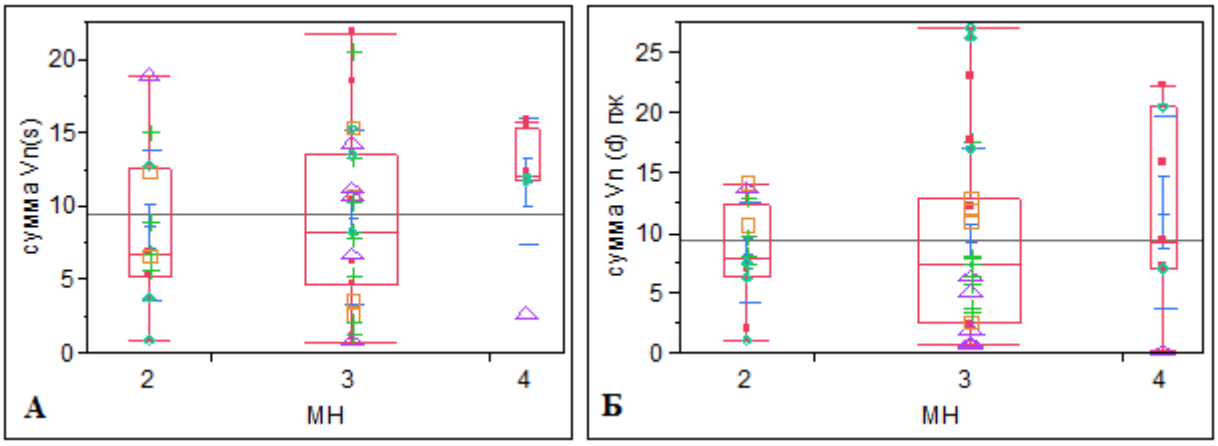

Рисунок 14 - Однофакторный анализ взаимосвязи суммы нормальных скоростей смещения миокарда (Vn(s)) левого желудочка **(А)** и суммы нормальных скоростей смещения миокарда (Vn(d)) правого желудочка **(Б)** и степени митральной недостаточности

Векторный анализ позволяет проводить количественную оценку локальной функции сегментов ПЖ за сердечный цикл. На графике скоростей смещения миокарда ПЖ (Рисунок 15) обращает на себя внимание выраженное снижение скоростей смещения сегментов свободной боковой стенки ПЖ как в систолу, так и в диастолу, несовпадение пиков скоростей смещения сегментов в систолу,

отсутствие двух пиков в фазу диастолы, что говорит о систолической и диастолической дисфункции ПЖ у больных ИБС с ИМН в сравнении с неосложненным течением [112].

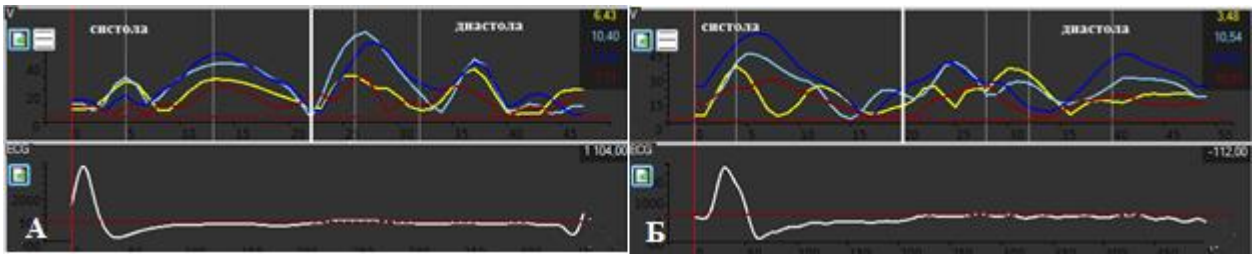

Рисунок 15- Графики скоростей смещения миокарда правого желудочка, синхронизированные с ЭКГ (нижний график) за сердечный цикл: А – неосложненное течение ИБС; Б – ИБС с ишемической митральной недостаточностью. Цвет кривых соответствует цвету сегментов правого желудочка на рисунке 9. Сегменты правого желудочка: желтый - базальный сегмент свободной стенки; голубой - верхушечный сегмент свободной стенки; синий - верхушечный сегмент межжелудочковой перегородки; красный - базальный сегмент межжелудочковой перегородки

Рабочие диаграммы, полученных в ходе постобработки двухмерных ЭхоКГ изображений ПЖ, наглядно иллюстрируют выявленные отличия между пациентами с осложненным и неосложненным течением ИБС (Рисунок 16).

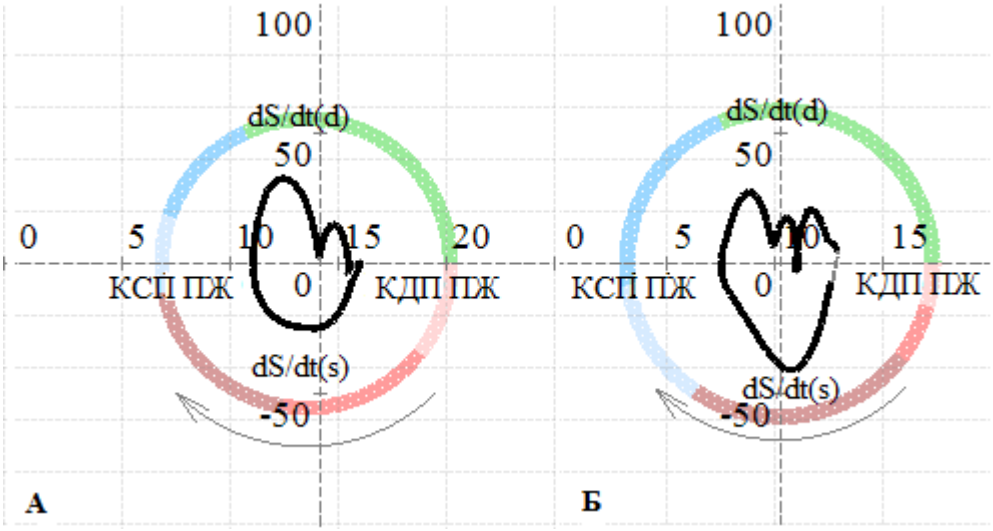

Рисунок 16 - Диаграмма «поток-площадь» для правого желудочка: А – неосложненное течение ИБС. Б – ИБС с МН. По оси абсцисс — площадь правого желудочка, см^2; по оси ординат — скорость изменения площади, см^2/с. Над осью абсцисс - период диастолы, под осью - период систолы

При осложненном развитием МН течении ИБС (Рисунок 16 Б) отмечается наибольшее изменение кривой в диастолу в виде уплощения, выравнивания пиков, что отражает диастолическую дисфункцию ПЖ, участок кривой в систолу

более острый и глубокий чем у больного ИБС (Рисунок 16 А), что может свидетельствовать о наличии выраженной регургитации на трехстворчатом клапане и объемной перегрузке ПЖ при осложненном течении ИБС. Таким образом, это наблюдение показывает наличие как систолической, так и диастолической дисфункции ПЖ у больных с постинфарктным кардиосклерозом и МН.

Параметры деформации левого (GLScредн) и правого (LSобщ) желудочков не показали статистически значимых взаимосвязей с геометрическими и функциональными параметрами противоположных желудочков.

Данные векторного анализа позволили выявить следующие закономерности межжелудочкового взаимодействия (Таблица 7).

Таблица 7 - Результаты пирсоновского корреляционного анализа показателей векторного анализа и геометрическими показателями желудочков

Показатель	КДП инд ПЖ	КСП инд ПЖ	КДО ЛЖ
dVol/dt(s)	r=0,63 p=0,000	r=0,60 p=0,001	-
dVol/dt(d)	r=0,62 p=0,000	r=0,56 p=0,002	-
dS/dt(s)	-	-	r=0,42 p=0,025
dS/dt(d)	-	-	r=0,45 p=0,015

Интегральный показатель систолической и диастолической функций ЛЖ в виде скорости изменения объема (dVol/dt) показал умеренную корреляцию с конечной систолической и конечной диастолической площадью ПЖ у больных ИБС с МН. Скорость изменения площади ПЖ (dS/dt), оцениваемая в систолу и диастолу, показала статистически значимую умеренную корреляционную связь с КДО ЛЖ. Эти наблюдения обнадеживают и подчеркивают важность поиска новых параметров межжелудочкового взаимодействия с помощью новых методов оценки функции миокарда.

Традиционно больных ХСН расценивают как больных с преобладанием левожелудочковой недостаточности. Этому вопросу уделено очень большое внимание в мировой научной литературе, посвящено большое количество

международных многоцентровых исследований, получены доказательные результаты по оценке дисфункции ЛЖ в том числе у больных с коронарным генезом СН. Однако на сегодняшний день оценка функции ПЖ становится крайне важной диагностической задачей, поскольку именно бивентрикулярная недостаточность определяет прогноз выживаемости и смертности у больных ХСН. Целый ряд исследователей применял дополнительные эхокардиографические методы постанализа, а именно оценку деформации для выявления степени поражения миокарда ПЖ при той или иной патологии. Так в работе M. Hutyra и др. [98] была показана целесообразность использования продольной деформации (LScв ПЖ) ПЖ наряду с данными о нестабильности гемодинамики и ЭКГ при оценке рубцового поражения миокарда ПЖ после острого нижнего ИМ с подъемом ST и последующим стентированием инфаркт связанной правой КА. Авторы выделили три группы пациентов в соответствии со значениями LScв ПЖ: 1 группа - нормальные значения деформации (LScв ПЖ <-20%), 2 группа - гибернирующий миокард (исходный уровень LScв ПЖ > -20%, на 5 -ый день после стентирования LScв ПЖ < -20%) и 3 группа - рубцовые изменения ПЖ (без изменений LScв ПЖ > -20%). Было показано, что LScв ПЖ > -15,8% имел чувствительность 92% и специфичность 83% при прогнозировании рубцовых изменений ПЖ (AUC 0,93). Верификацию наличия рубцового поражения миокарда проводили по МРТ с гадолинием, проведенным пациентам спустя месяц после имплантации голометаллического стента. В данной работе авторы также указывают на то, что LScв ПЖ превосходит TAPSE и TVI в определении наличия рубца ПЖ. Это согласуется с нашими данными: проанализированные TAPSE и TVI (VSфктк) не выявили отличия между изучаемыми группами. Показатели деформации миокарда ПЖ, представленные в работе M. Hutyra и др., коррелируют с полученными нами результатами. В группе больных неосложненного течения ИБС LScв ПЖ < -20%, (-21,8(3,5)), тогда как в группе больных ИБС, осложненной ИМН, деформация значимо снижена и составляет -15,9 (6,5). Подтверждают это и результаты векторного анализа, проведенного нами для количественной оценки локальной функции сегментов

ПЖ. Определяется выраженное снижение скоростей сокращения сегментов свободной боковой стенки ПЖ как в систолу, так и в диастолу, диссинхрония сокращения сегментов в систолу, отсутствие двух пиков в фазу диастолы, что говорит о систолической и диастолической дисфункции ПЖ у больных ИБС с ИМН. Это может свидетельствовать о вовлечении определенной части миокарда ПЖ в патологический процесс и формировании очагов фиброза при осложненном течении ИБС, приводящее к нарушению механики сокращения и расслабления миокарда ПЖ.

Детальному изучению деформационных свойств миокарда ЛЖ и папиллярных мышц у больных с ИМН с помощью тканевой миокардиальной допплерографии посвящена работа Бузиашвили Ю.И. с соавт. [109]. Показано, что «показатели продольной систолической деформации миокарда в группе больных с ИБС без ишемической МР также были снижены по всем анализируемым стенкам ЛЖ в сравнении с нормативными значениями, но в меньшей степени, чем у больных с ишемической МР, что соответствует полученным нами данным при оценке параметров функции миокарда ЛЖ методами серошкального стрейна и векторного анализа.

Структурно-функциональная перестройка миокарда происходит под влиянием различных причин, таких как непосредственное повреждение миокарда и/или соединительно-тканных структур, коронарной недостаточности, перегрузках объемом и давлением, развитии гипертрофии [103]. Однако, важно понимать, что процессы ремоделирования не могут затрагивать только ЛЖ или МЖП, вовлечение ПЖ практически всегда присутствует, но недостаточно изучено и является сложной диагностической задачей [104]. Развитие концепции о межжелудочковом взаимодействии, выражающейся во взаимном влиянии сократимости, пред- и постнагрузки желудочков друг на друга, их взаимосвязи и взаимозависимости в систолу и диастолу кардиоцикла продолжает исследование, проведенное Лоскутовой А.С., Саидовой М.А. с соавторами [113]. Работа посвящена изучению вовлеченности ПЖ в патологический процесс при гипертонической болезни с помощью новых ЭхоКГ технологий, и конкретно

серошкального двухмерного стрейна. Авторы выявили следующие закономерности: в группе здоровых лиц деформация свободной стенки ПЖ составила -28,7 (5,3)%; тогда как у больных гипертонической болезнью 3 степени была ниже и составила -24,5 (7,9)%. И в том, и в другом случае это более высокие показатели, чем у больных ИБС, которые мы получили. Возможно, коронарная недостаточность оказывает более выраженное влияние на миокард и его деформационные свойства. Авторы полагают, что одним из возможных механизмов, приводящих к дисфункции ПЖ при ГБ, может быть опосредованное через МЖП гемодинамическое влияние ЛЖ, функционирующего при повышенной постнагрузке.

Как мы уже указывали выше, поражение правой коронарной артерии часто сопровождается ишемическим повреждением ПЖ, являющегося причиной ухудшения прогноза у этих пациентов. Поэтому поиск параметров, позволяющих определить степень повреждения ПЖ, был и остается актуальной задачей в кардиологии и эхокардиографии.

Наибольшее применение получили определение систолической экскурсии плоскости трикуспидального кольца в М-режиме (TAPSE) и в импульсно-волновом тканевом допплеровском режиме - скорости систолической волны фиброзного кольца трикуспидального клапана (VSфктк). Значения VSфктк для диагностики нарушений функции ПЖ у ряда авторов различны: < 11,5 см/с, с чувствительностью 90% и специфичностью 85% [90], < 12 см/с, с чувствительностью 81% и специфичностью 82% [114], < 13 см/сек с чувствительностью 89% и специфичностью 71% [73]. При этом все эти значения ниже, полученных в нашем исследовании (14 см/с). Однако следует отметить, что практически все авторы включили в свои исследования пациентов, перенесших ИМ в зоне правой коронарной артерии с вовлечением ПЖ. В работе Alam M, Wardell J с соавторами [115] представлены данные функции ПЖ у больных с нижним ИМ в сравнении со здоровыми лицами и больными с передним ИМ. TAPSE было значительно ниже у пациентов с ИМ, чем у пациентов без него (17 и 22,7 мм, p<0,001). Данные этого исследования хорошо согласуются с

полученными в нашей работе данными (19 и 21, $p>0.05$) в силу похожести популяционной выборки.

***

Таким образом, в результате проведенного анализа доказана информативность новых методов оценки функционального состояния миокарда в выявлении скрытой дисфункции у больных ХСН со сниженной ФВ ЛЖ Глобальная продольная деформация, оцененная с помощью метода спекл-трекинга выявила снижение сократимости миокарда как ЛЖ, так и ПЖ, причем более выраженное в его свободной стенке. Диаграммный метод выявляет характерные изменения систолической и диастолической кривой на диаграммах «поток - объем» и «поток - площадь», кроме того дает количественную оценку снижения систолической и диастолической функции ЛЖ через показатели скорости изменения объема ЛЖ и скорости изменения длинной оси ЛЖ. Снижение скоростей изменения площади ПЖ, скоростей смещения сегментов (векторный анализ), наличие дисинхронии сокращения сегментов ПЖ определило скрытую систолическую и диастолическую дисфункцию ПЖ у больных ИБС с ИМН.

3.2 Функция левого и правого желудочков у пациентов с ишемической болезнью сердца с митральной недостаточностью после операции

3.2.1 Эхокардиографические параметры у больных ишемической болезнью сердца с митральной недостаточностью после операции

В данной главе представлены результаты сравнительного анализа данных пациентов с осложненным течением ИБС, включенных в исследование. Все пациенты были обследованы перед проведением хирургического лечения и на 7-10 сутки после проведения операции и через 12-18 месяцев после операции.

Результаты сравнительного анализа гемодинамических и эхокардиографических параметров представлены в таблице 8.

Таблица 8 - Гемодинамические и эхокардиографические параметры пациентов с осложненным течением ИБС до операции в сравнении с ранним и отдаленным послеоперационными периодами

Показатель	Группа 1	Группа 2	Группа 3	P		
				[1] -[2]	[1] -[3]	[2] -[3]
Гемодинамические параметры						
ЧСС, уд/мин	71 (14)	83 (13)	73 (14)	0,003	0,675	0,03
САД, мм рт.ст.	112 (17)	112 (19)	128 (21)	0,40	0,025	0,03
ДАД, мм рт.ст.	71 (9)	70 (8)	75 (10)	0,27	0,515	0,126
СрДЛА, мм рт.ст.	30 (12)	28 (10)	24 (10)	0,614	0,04	0,218
СДЛА, мм рт.ст.	48 (20)	39 (10)	37 (16)	0,143	0,02	0,689
Левые отделы сердца						
КДО, мл	150 (37)	133 (48)	131 (43)	0,286	0,191	0,908
КДОинд, мл/м^2	75 (17)	70 (24)	71 (26)	0,351	0,308	0,950
КСО, мл	80 (31)	79 (31)	75 (34)	0,601	0,364	0,810
ФВ ЛЖ, %	46 (10)	44 (10)	47 (11)	0,552	0,514	0,350
V ЛП, мл	85 (24)	91 (30)	81 (25)	0,740	0,256	0,250
V инд ЛП, мл/м^2	45 (14)	46 (13)	44 (14)	0,968	0,474	0,564
Правые отделы сердца						
КДП ПЖ, см^2	20 (7)	21,1 (6)	22 (6)	0,661	0,374	0,758
КДП инд ПЖ, см^2/м^2	10 (3)	11,4 (3)	12 (3)	0,383	0,163	0,833
КСП ПЖ, см^2	13 (6)	14,6 (6)	14 (5)	0,326	0,721	0,566
КСП инд ПЖ, см^2/м^2	7(2)	7,7 (3)	7 (2)	0,244	0,528	0,567
TAPSE, мм	19 (4)	14 (4)	18 (2)	0,(0)	0,128	0,(0)
VSфктк, см/с	15 (2)	11 (3)	10 (2)	0,(0)	0,(0)	0,841
ФИП ПЖ, %	35 (9)	34 (10)	37 (7)	0,368	0,455	0,229
V ПП, мл	50 (20)	43 (17)	50 (19)	0,075	0,427	0,241
V инд ПП, мл/м^2	27 (12)	22 (10)	26 (11)	0,04	0,284	0,288

Обращает на себя внимание, что после проведения реваскуляризации миокарда и проведения коррекции недостаточности МК, уже в ранний послеоперационный период происходит не только статистически значимое уменьшение степени митральной регургитации, но и прослеживается тенденция к нормализации объемов ЛЖ, КДО ЛЖ уменьшается в среднем с 150 мл до 133 мл в раннем послеоперационном периоде и до 131 мл в отдаленном периоде. ФВ ЛЖ не изменилась ни в раннем, ни в отдаленном периоде. При этом было отмечено некоторое снижение ФИП ПЖ, а также статистически значимое снижение показателей, характеризующих систолическую функцию ПЖ TAPSE и VSфктк, вероятнее всего, связанное с интраоперационным повреждением миокарда. Несмотря на снижение давления в ЛА практически сразу после проведенного хирургического вмешательства и устранения объемной перегрузки ЛП статистически значимым это стало только в отдаленном периоде (12-18 мес.), что наглядно демонстрирует диаграмма на рисунке 17.

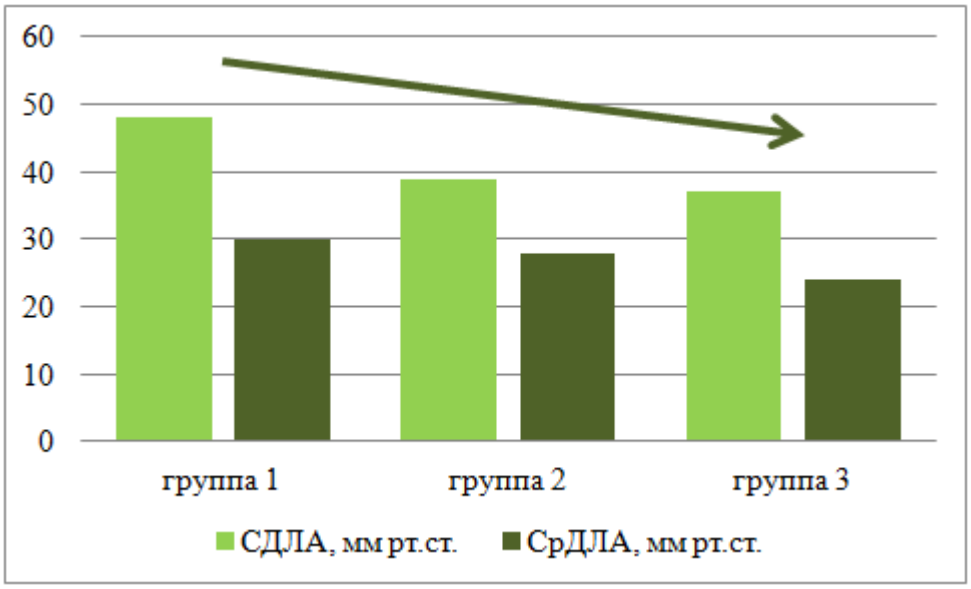

Рисунок 17 – динамика изменения давления в легочной артерии. СДЛА – систолическое давление в легочной артерии, СрДЛА – среднее давление в легочной артерии

3.2.2 Векторный, диаграммный метод и оценка деформации у пациентов с ишемической болезнью сердца с митральной недостаточностью после операции

В данной главе представлены результаты сравнительного анализа данных постобработки ультразвуковых изображений, полученных в раннем и отдаленном послеоперационном (Таблица 9).

Таблица 9 - Результаты анализа деформации миокарда, векторного и диаграммного методов обследования у пациентов с осложненным течением ИБС до операции, в раннем и отдаленном периодах

Показатель	Группа 1	Группа 2	Группа 3	p		
				[1] -[2]	[1] -[3]	[2] -[3]
Левый желудочек						
GS4к	-11,4 (3,8)	-8,4 (3,3)	-9,7 (3,7)	0,003	0,70	0,268
GS2к	-11,5 (3,7)	8,0 (3,4)	-9,5 (2,9)	0,001	0,03	0,153
GS, средн	-11,4 (3,5)	8,3 (3,1)	-9,6 (3,2)	0,001	0,04	0,197
dVol/dt(s), $см^3/с$	251 (65)	208 (60)	215 (51)	0,03	0,03	0,748
dVol/dt(d), $см^3/с$	271 (84)	193 (60)	211 (76)	0,001	0,01	0,455
dLA/dt (s), мм/с	46 (13)	40 (15)	42 (12)	0,133	0,282	0,594
dLA/dt (d), мм/с	48 (16)	36 (9)	39 (9)	0,004	0,02	0,261
суммVn(s), мм/с	18,2 (4,9)	16,4 (6,0)	16,8 (4,5)	0,266	0,291	0,837
суммVn(d),мм/с	19,3 (6,8)	14,3 (5,0)	16,0 (3,5)	0,01	0,03	0,249
Правый желудочек						
LSсвПЖ	-15,2 (6,0)	-14,5 (5,5)	-14,7 (6,9)	0,676	0,775	0,916
LSобщПЖ	-15,1 (4,2)	-14,7 (4,9)	-15,5 (5,3)	0,731	0,721	0,631
dS/dt(s), $см^2/с$	29 (11)	33 (9)	30 (11)	0,242	0,799	0,386
dS/dt(d), $см^2/с$	27(13)	32 (11)	29 (14)	0,251	0,803	0,448
dLA/dt (s),мм/с	76 (27)	86 (39)	65 (23)	0,258	0,092	0,04
dLA/dt (d), мм/с	73 (26)	51 (14)	54 (19)	0,004	0,003	0,676
суммVn(s), мм/с	9,6 (5,5)	10,8 (5,5)	10,0 (5,9)	0,465	0,813	0,656
суммVn(d), мм/с	6,9 (4,6)	12,2 (5,2)	11,7 (7,3)	0,182	0,233	0,833
V1(s), мм/с	30,0 (7,7-43,3)	19,8 (13,2-35,1)	23,3 (16,3-45,1)	0,125	0,471	0,347
V2(s), мм/с	20,8 (10,6-29,9)	21,3 (12,4-27,0)	19,5 (11,9-27,6)	0,800	0,980	0,798
V3(s), мм/с	20,4 (7,6-37,9)	18,7 (8,0-30,6)	17,2 (10,0-29,8)	0,500	0,317	0,884
V4(s), мм/с	19,0 (12,9-34,5)	21,4 (11,7-28,3)	18,7 (8,7-28,0)	0,781	0,150	0,182
V1(d), мм/с	27,4 (11,2-50,1)	22,1 (18,1-36,0)	24,3 (11,6-49,9)	0,416	0,573	0,755
V2(d), мм/с	17,6 (7,6-31,6)	17,3 (10,6-34,9)	17,1 (11,1-26,6)	0,987	0,958	0,976
V3(d), мм/с	18,3 (7,6-36,1)	16,8 (10,1-26,2)	15,8 (7,8-26,7)	0,286	0,145	0,818
V4 (d), мм/с	18,5 (6,6-34,4)	21,3 (9,6-38,0)	19,8 (10,9-28,1)	0,497	0,788	0,663

Обращает на себя внимание статистически значимое снижение показателей деформации ЛЖ в раннем послеоперационном периоде, свидетельствующие о послеоперационной травме миокарда. Через год после хирургического вмешательства показатели деформации несколько увеличиваются, но при этом остаются статистически значимо ниже показателей до операции. Аналогично этому происходят изменения в миокарде ПЖ, диагностированные с помощью диаграммного метода анализа.

На приведенных ниже диаграммах «поток-объем» для ЛЖ на этапах лечения (Рисунок 18) наблюдаются характерные для ИБС с МН особенности. До операции - увеличение КДО и КСО, монофазный диастолический поток, сглаженность и двухфазность систолической кривой; в раннем послеоперационном периоде - уменьшение объемов ЛЖ, двухфазность кривой диастолы (отчетливые волны раннего и позднего наполнения), нормализация формы систолической кривой; в отдаленном периоде - восстановление соотношения пиковых значений dVol/dt в систолу и диастолу и пропорции диастолических волн.

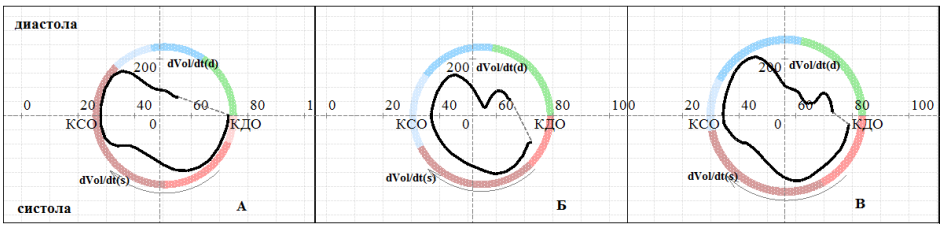

Рисунок 18 - Диаграмма "Поток - Объем" с обозначением фаз сердечного цикла: по оси абсцисс – значения объема левого желудочка в мл; по оси ординат – скорость изменения объема в мл/с у больного ишемической болезнью сердца с гемодинамически значимой митральной недостаточностью (**А**) – до операции, (**Б**) – в раннем послеоперационном периоде, (**В**) – в отдаленном периоде

На диаграммах «поток-площадь» для ПЖ (Рисунок 19) выявлены следующие изменения: до операции - смещение систолического пика dS/dt(s) влево, равновеликие волны диастолического наполнения; в раннем послеоперационном периоде - сохраняющееся смещение систолического пика влево, преобладание волны позднего диастолического наполнения; в отдаленном периоде - сохранение систолических нарушений, восстановление формы кривой и количественных значений в диастолу.

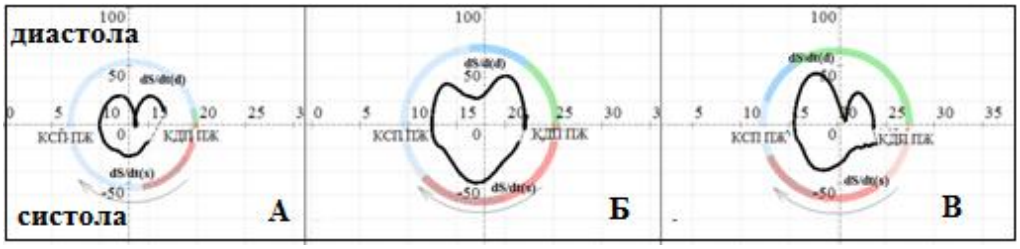

Рисунок 19 - Диаграмма "Поток - площадь" с обозначением фаз сердечного цикла: по оси абсцисс – значения площади правого желудочка в см^2; по оси ординат – скорость изменения площади в см^2/с у больного ишемической болезнью сердца с гемодинамически значимой митральной недостаточностью (**А)** – до операции, **(Б)** – в раннем послеоперационном периоде, **(В)** – в отдаленном периоде

Обращает на себя внимание, что восстановительные процессы начинаются с диастолы как в левом, так и в правом желудочке, с постепенным через 12-18 месяцев вовлечением систолы и нормализацией соотношения изменений объема камер сердца за цикл. Такой подход через обобщенную оценку процессов сокращения и расслабления миокарда после реваскуляризации и коррекции объемной перегрузки дает новое представление о течении восстановительного периода у больных с коронарной недостаточностью и ИМН.

Для выявления корреляционных связей мы проанализировали такие параметры, как ИЛС, серошкальный стрейн и ФВ, были выявлены следующие связи (Таблица 10).

Таблица 10 - Результаты пирсоновского корреляционного метода оценки параметров левого желудочка

	Группа 1	Группа 2	Группа 3
ИЛС vs ФВ	-0,76 p=,000	-0,66 p=,010	-0,77 p=,000
GS vs ФВ	0,71 p=,000	0,76 p=,001	0,84 p=,000
GS vs ИЛС	-0,58 p=,000	-0,63 p=,009	-0,68 p=,001

У пациентов с ишемической МН на дооперационном этапе была выявлена обратная статистически значимая связь средней силы между ИЛС и ФВ ЛЖ, ИЛС и деформацией миокарда (GS) и прямая связь средней силы между насосным коэффициентом (ФВ) и сократимостью (GS). При последующем наблюдении на всех этапах хирургического лечения выявленные взаимосвязи сохранились как по

силе, так и по характеру (прямая, обратная). Выявленные закономерности (в рамках изучаемой выборки) позволяют сделать вывод о том, что значимое (30% и более) нарушение локальной (ИЛС) и глобальной (GS) сократимости оказывают влияние на насосный коэффициент (ФВ) ЛЖ и, в конечном итоге, на сердечный выброс у больных с гемодинамически значимой МН как на дооперационном этапе, так и после максимально возможной реваскуляризации миокарда и коррекции МН. Это наблюдение свидетельствует о длительном (более 12-18 мес.) сохранении ХСН не менее II-III ФК.

Как уже указывалось ранее, параметры постобработки ультразвуковых изображений и новые методы анализа позволяют приблизиться к оценке собственно сократимости через деформацию миокарда и различные скоростные показатели. На рисунке 20 в сравнительном ключе представлены диаграммы рассеяния, отражающие корреляционные связи между деформацией (GS) и скоростью изменения длинной оси ЛЖ (dLA/dt) в систолу и диастолу у больных ИБС неосложненного течения ИБС до лечения [112], больных ИБС с ИМН до лечения и в отдаленном периоде.

Нами были выявлены следующие закономерности: в группе ИБС взаимосвязи между глобальной продольной деформацией ЛЖ (GS) и скоростью изменения длинной оси ЛЖ не было установлено ни в систолу, ни в диастолу. У пациентов с ишемической МН была выявлена связь средней степени между GS и dLA/dt как в систолу, так и в диастолу, при этом в отдаленном периоде сохраняется связь в систолу, а в диастолу связь пропадает. Ранее представленные данные (Таблица 9) описывают изменение различных показателей постобработки как ЛЖ, так и ПЖ на этапах лечения. Скорость изменения длинной оси ЛЖ характеризует в большей степени биомеханику изменения ремоделированного ЛЖ и наблюдаемый феномен (Рисунок 20) может свидетельствовать о постепенном восстановлении диастолической функции ЛЖ.

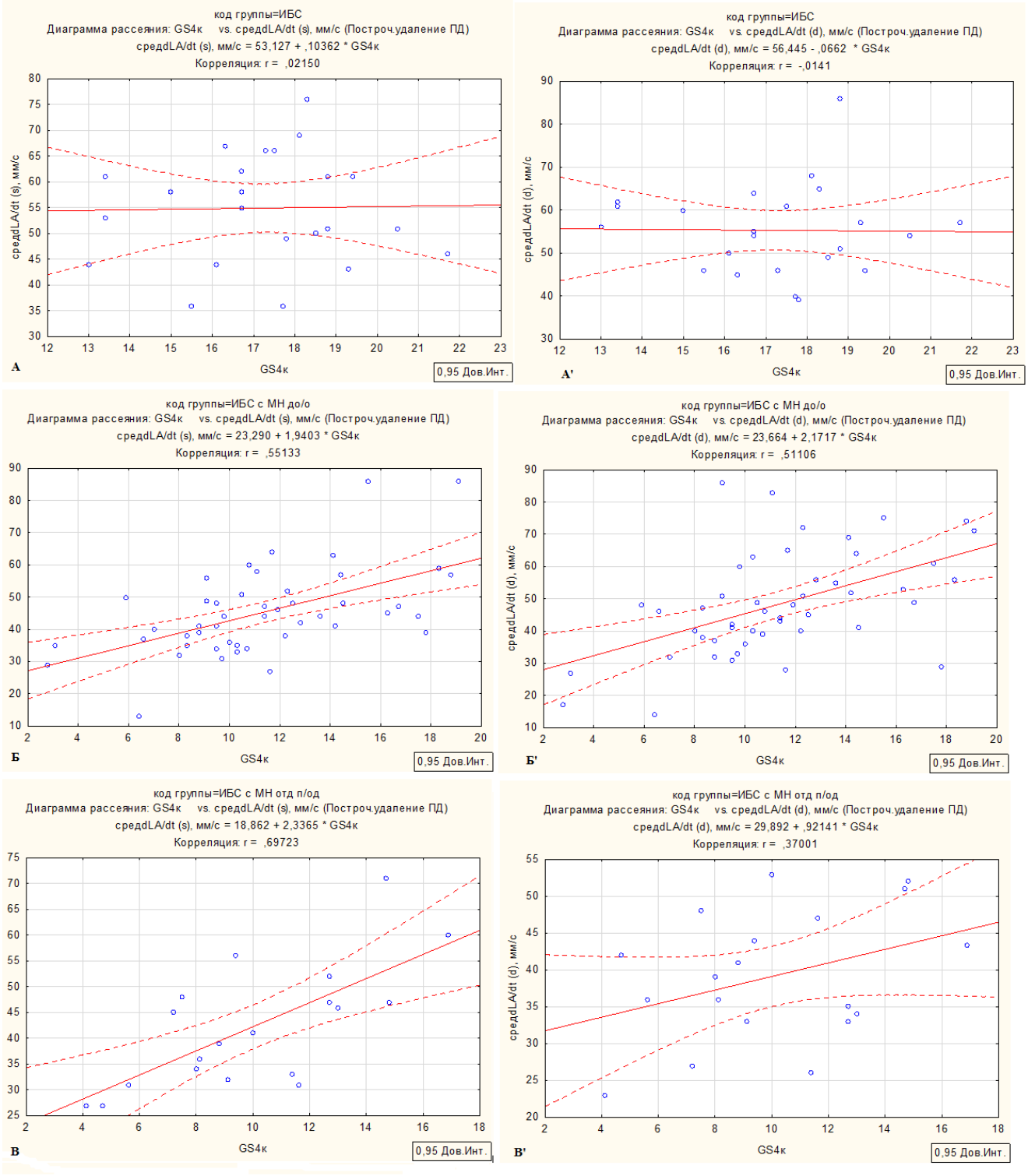

Рисунок 20 - Результаты пирсоновского анализа GS4к и скоростью изменения длинной оси левого желудочка в группе ИБС в систолу - **А,** в диастолу - **А';** в группе ИБС с МН до/о в систолу – **Б**, в диастолу – **Б'**, в группе ИБС с МН в отдаленном периоде в систолу – **В**, в диастолу – **В'**

Взаимосвязь геометрических и функциональных параметров ПЖ, определенная с помощью корреляционной матрицы представлена в таблице 11.

Таблица 11- Результаты пирсоновского анализа деформации свободной стенки ПЖ

	ИБС	Группа 1	Группа 2	Группа 3
LScвПЖ vs КДП ПЖ	-0,5195 p=,011	-0,1329 p=,280	-0,2467 p=,324	-0,6913 p=,001
LScвПЖ vs КСП ПЖ	-0,4544 p=,029	-0,1916 p=,117	-0,3526 p=,151	-0,6439 p=,002
LScвПЖ vs КДП инд ПЖ	-0,6287 p=,001	-0,1559 p=,204	-0,1386 p=,622	-0,5836 p=,007
LScвПЖ vs V ПП	-0,5738 p=,004	-0,0749 p=,547	-0,0191 p=,948	-0,5683 p=,014

В анализ были включены данные пациентов ИБС с неосложненным течением. Были выявлены взаимосвязи средней силы между деформацией свободной стенки ПЖ и размерами ПЖ в систолу и диастолу, а также объемом ПП. Тогда как у пациентов с ишемической МН до операции, в раннем послеоперационном периоде их не было, но уже через 12 месяцев после операции регистрируется связь средней силы, как и у пациентов с неосложненным течением. Этот факт можно расценивать как восстановление латентной дисфункции ПЖ в отдаленном периоде после хирургического лечения.

На выявление скрытой правожелудочковой дисфункции, ухудшающей прогноз и течение основного заболевания у больных ХСН со сниженной ФВ, увеличением размеров левых отделов сердца, был проведен следующий анализ.

Не всегда напрямую зарегистрированные анатомо-функциональные показатели на этапах лечения могут отражать подчас скрытую неявную динамику улучшения/ухудшения течения патологических процессов. Изменения, происходящие в биологических системах, подвержены влиянию многих нередко разнонаправленных факторов и не подчиняются линейным законам. Интегральные показатели, отобранные с учетом патофизиологии и гемодинамики, могут быть информативнее и доказательнее. В качестве таких параметров выбраны отношение TAPSE и LScвПЖ к систолическому давлению в ЛА. (Таблица 12, Рисунок 21).

Таблица 12 - сравнение отношения TAPSE и LScвПЖс систолическим давлением в легочной артерии на различных этапах хирургического лечения

	Группа 1	**Группа 2**	**Группа 3**	**p**		
				[1]-[2]	**[1]-[3]**	**[2]-[3]**
TAPSE/СДЛА	0,43(0,17)	0,41(0,15)	0,56(0,22)	0,233	0,196	0,013
LScвПЖ/СДЛА	0,31(0,15)	0,43(0,21)	0,47(0,27)	0,423	0,171	0,654

Хорошо известно, что на функцию ПЖ влияет функция ЛЖ не только непосредственно через МЖП, являющейся общей стенкой обоих желудочков, но и опосредованно через повышение давления в системе ЛА, поэтому использование параметров, отражающих правожелудочково-артериальное сопряжение может быть информативным и полезным в оценке правых отделов сердца. В качестве показателей сократимости выбраны продольный стрейн свободной стенки ПЖ (LScвПЖ) и TAPSE (суррогат продольного укорочения волокон ПЖ) и систолическое давление в ЛА (СДЛА), отражающее постнагрузку (силу, создаваемую ПЖ).

Обращает на себя внимание снижение почти в два раза обоих показателей у больных ИБС с МН по сравнению с нормой (0,7-0,9). Далее на этапах лечения отмечается рост соотношения TAPSE/СДЛА в отдаленном периоде и плавное неуклонное повышение LScвПЖ/СДЛА.

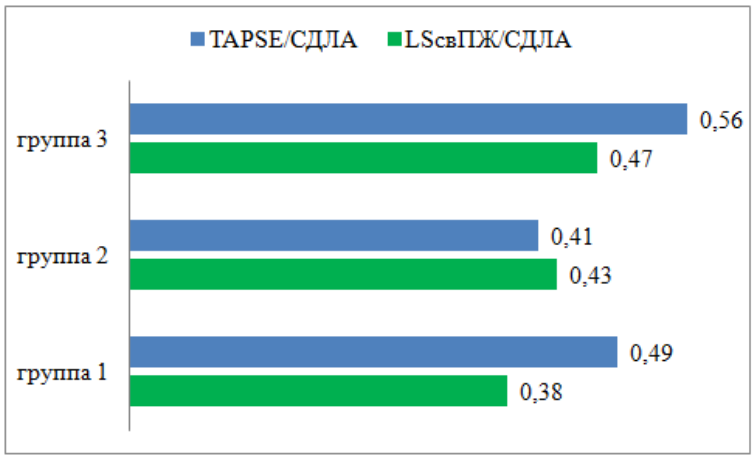

Рисунок 21 - Сравнение динамики показателей TAPSE/СДЛА и LScвПЖ/СДЛА у больных ИБС с МН на различных этапах хирургического лечения

Диаграмма на рисунке 21 дает наглядное представление о динамике выбранных интегральных показателей в сравнительном плане.

Следует отметить, что изучение неинвазивных показателей правожелудочково-артериального сопряжения в виде TAPSE/СДЛА и LSсвПЖ/СДЛА является достаточно новым направлением в диагностической кардиологии.

В последние годы, во многом благодаря достижением в медикаментозной терапии, использовании специальных вспомогательных устройств (искусственный ЛЖ, сердечно-ресинхронизирующие системы, имплантируемые кардиовертеры) риск смертности у больных с ХСН смещается от левосторонней к правосторонней СН, которая является последней стадией заболевания. Поэтому крайне важно распознавать пациентов с повышенным риском развития конечной стадии правосторонней СН до ее наступления, чтобы обеспечить раннее и оптимальное лечение. Небольшой ряд исследований был посвящен оценке диагностических и прогностических возможностей показателей сократимости ПЖ и правожелудочково-артериального сопряжения у пациентов различных нозологий. Так, в одной из работ итальянских авторов [67] было показано, что соотношение TAPSE/СДЛА по сравнению с изолированными показателями TAPSE, E/e’, ФК (NYHA) обладает более высокой предсказательной силой выживаемости у больных с СН, как с сохранной ФВ, так и со сниженной ФВ. В качестве порогового значения авторы использовали TAPSE/СДЛА < 0,36 мм/мм рт.ст.

В другом исследовании авторы показали наличие обратной корреляции индекса TAPSE/СДЛА со смертностью от всех причин с оптимальным порогом 0,49 мм/мм рт.ст. Возраст, ИБС, ФВ ЛЖ и площадь ПП были другими независимыми предикторами смертности от всех причин в исследовании популяции пациентов с недостаточностью ТК более чем умеренной степени [15].

В исследовании Pestelli et all. [16] под наблюдением находилось 200 пациентов, госпитализированных с СН (медиана наблюдения составила 2,7 года), 82 из которых умерли. У не выживших были значительно более низкие TAPSE/СДЛА, TAPSE x pACT и TAPSE/TRV, чем у выживших (0,31 против 0,40 мм/мм рт. ст., 130 против 156 см·мс, 5,0 против 5,8 мс соответственно).

Особый интерес представляет собой изучение популяции больных с ЛАГ. Этому вопросу было посвящено исследование польских авторов, [13] также включившее в анализ прогнозирования ухудшения состояния и летальности показатель TAPSE/СДЛА. За период наблюдения в 58 месяцев было показано что, пациенты с TAPSE/СДЛА ниже 0,25 мм/мм рт.ст. имели худший прогноз (p= 0,001). Таким образом, авторы предлагают эхокардиографическую оценку TAPSE/СДЛА в качестве простого, надежного, неинвазивного прогностического параметра для комплексной оценки гемодинамической адаптации у пациентов с ЛАГ.

Возможностям эхокардиографической оценки скрытой дисфункции ПЖ (ДПЖ) у больных с вторичной МН перед операцией транскатетерной замены МК посвящена следующая работа [116]. Дисфункция ПЖ была выявлена у 25,8% больных с соотношением TAPSE/СДЛА < 0,27 мм/мм рт.ст. из 817 пациентов с тяжелой степенью вторичной МН, включенных в исследование. После операции все пациенты показали значительное улучшение ФК (NYHA), среди лиц с выявленной дисфункцией ПЖ наблюдалась тенденция к более низкой частоте ФК I или II после операции. Показатели выживаемости через 1 и 2 года были ниже среди пациентов с ДПЖ (70,2% против 84,0% соответственно; p<0,001 и 53,4% против 73,1% соответственно; p<0,001). При многофакторном анализе сниженное соотношение TAPSE/СДЛА было сильным предиктором смертности (отношение шансов: 1,62; 95% доверительный интервал: 1,14–2,31; p = 0,007).

И наконец, в самых недавно проведенных исследованиях в анализ помимо отношения TAPSE/СДЛА был добавлен параметр LSсвПЖ/СДЛА [117, 118].

Авторы справедливо указывают на ограничения по применению TAPSE, являющегося по сути отражением движения базального сегмента ПЖ. Метод спекл-трекинга с оценкой деформации LSсвПЖ лишен этого недостатка и точнее отражает региональную и глобальную сократимость ПЖ. В цитируемых работах указывается на возможность использования новых индексов (TAPSE/СДЛА, LSсвПЖ/СДЛА) в комплексной оценке стратификации риска перехода к

бивентрикулярной недостаточности у больных ХСН со сниженной ФВ ЛЖ (пороговое значение для LScвПЖ/СДЛА < 0,5).

* * *

Таким образом, результаты проведенного нами исследования выявили следующие закономерности.

Хирургическое лечение больных ИБС с ИМН, включающее в себя не только максимально возможную реваскуляризацию миокарда, но и коррекцию МН, уже в раннем послеоперационном периоде приводит не только к статистически значимому уменьшению степени МН, но намечает тенденцию к нормализации объемов ЛЖ. Гемодинамические эффекты операции проявляются в снижении давления в малом круге кровообращения, статистически значимо в отдаленном периоде (12-18 мес.). Практически у всех пациентов отмечается некоторое снижение ФИП ПЖ, а также статистически значимое снижение TAPSE и VSфктк, обусловленное интраоперационным повреждением миокарда на фоне скрытой дисфункции ПЖ. Миокардиальная дисфункция, оцененная методами спекл-трекинг, векторным анализом, подтверждает усиление дисфункции ЛЖ в раннем послеоперационном периоде и замедленное восстановление в отдаленном. Динамика изменений деформационных свойств ЛЖ по данным диаграммного метода анализа аналогична. Показатели деформации миокарда ПЖ (исходно сниженные) статистически не отличались на этапах хирургического лечения.

Восстановление функции ремоделированного ЛЖ является отсроченным во времени и наблюдается в отдаленном периоде первоначально через восстановление биомеханики диастолического расслабления (dLA/dt).

На постепенное восстановление латентной дисфункции ПЖ после хирургического лечения указывают параметры правожелудочково-артериального сопряжения TAPSE/СДЛА (от 0,43 мм/мм рт.ст. к 0,56 мм/мм рт.ст.) и LScвПЖ/СДЛА (от 0,31 к 0,47).

Таким образом, следует расценивать больных ИБС с ИМН, как особую группу больных с бивентрикулярной ХСН, гемодинамически выраженной

левожелудочковой СН и скрытой правожелудочковой СН. Для ЛЖ это доказано значимым (30% и более) нарушением локальной (ИЛС) и глобальной (GS) сократимости, оказывающими влияние на насосный коэффициент (ФВ) ЛЖ и, в конечном итоге, на сердечный выброс у больных с гемодинамически значимой МН как на дооперационном этапе, так и после максимально возможной реваскуляризации миокарда и коррекции МН. Для ПЖ - доказано через снижение параметров ФИП ПЖ, TAPSE и VSфктк, TAPSE/СДЛА, LSсвПЖ/СДЛА.

Это наблюдение свидетельствует о длительном (более 12-18 мес) сохранении ХСН не менее II-III ФК у этой группы пациентов и, несомненно, требует пристального внимания за контролем медикаментозной терапии в послеоперационном периоде для улучшения прогноза после хирургического лечения.

3.3 Клинические наблюдения

Клинический пример 1.

Пациент Г., 68 лет находился в отделении хирургии ишемической болезни сердца «Российского научного центра хирургии им. акад. Б.В. Петровского» с диагнозом: Атеросклероз. ИБС. Крупноочаговый постинфарктный кардиосклероз. Аневризма левого желудочка. Стенокардия напряжения III ФК. Постинфарктная митральная недостаточность 3 степени. НК 2Б. Пароксизмальная желудочковая тахикардия.

Трансторакальная эхокардиография: У пациента зарегистрировано выраженное снижение глобальной систолической функции левого желудочка (при определении ФВ по методу Симпсона КДО и КСО ЛЖ составили 333 и 220 мл, УО-113 мл, ФИ-34%.). Нарушение локальной сократимости миокарда (локальная аневризма в области задней, нижней стенки ЛЖ с распространением на базальный уровень боковой стенки) (Рисунок 22). Дилатация левых отделов сердца (КДР – 8,6 см, ЛП (из парастернальной позиции по длинной оси ЛЖ) – 5,0 см, 5,1 х 6,1 см (из апикальной позиции), небольшая гипертрофия миокарда ЛЖ (задняя стенка – 0,5 см, межжелудочковая перегородка – 1,1 см).

Дилатация правых отделов: правое предсердие 5,0 см х 6,0 см (из апикальной позиции); правый желудочек: ВТПЖ – 3,6 см; Vфктк 6 см/с. П ПП – 25 см^2. КДП ПЖ – 29 см^2. КСП ПЖ 17 см^2. ФВ ПЖ 41%.

Митральная регургитация 4 ст., эксцентричная струя регургитации, шириной у основания 13 мм, Sрег 9,9 см^2, Sлп 28,4 см^2, отношение площадей - 34,9 %. (Рисунок 23).

Трикуспидальная недостаточность 2 - 3 ст. Е/А ПЖ 2,3. Е/Е’ ПЖ 6,9.

Недостаточность клапана легочной артерии 0-1 степени.

СДЛА 45 мм рт.ст. Коэффициент Кирклина 0,38. Легочная гипертензия 2 ст.

Пациенту выполнено оперативное вмешательство в объеме: маммарокоронарное шунтирование передней нисходящей артерии левой внутренней грудной артерией, аутовенозное аортокоронарное шунтирование 2-й

боковой ветви огибающей артерии, пластика трикуспидального клапана по Де-Вега на работающем сердце в условиях параллельного искусственного кровообращения. Тромбэктомия из левого желудочка, геометрическая реконструкция полости ЛЖ синтетической заплатой "Васкутек", пластика фиброзного кольца митрального клапана опорным кольцом Carbomedics 28 в условиях искусственного кровообращения.

После операции по данным эхокардиографии гемодинамические параметры на опорном кольце «Carbomedics – 28» были в пределах нормы. Vmax 1.34 m/c, PGr 7.7/3.4 mmHg, Sмо 3.0 см^2

Рисунок 22 - Апикальный (верхушечный) доступ, сечение по длинной оси левого желудочка В-режим. Аневризма нижней стенки левого желудочка. ЛЖ – левый желудочек, ЛП – левое предсердие

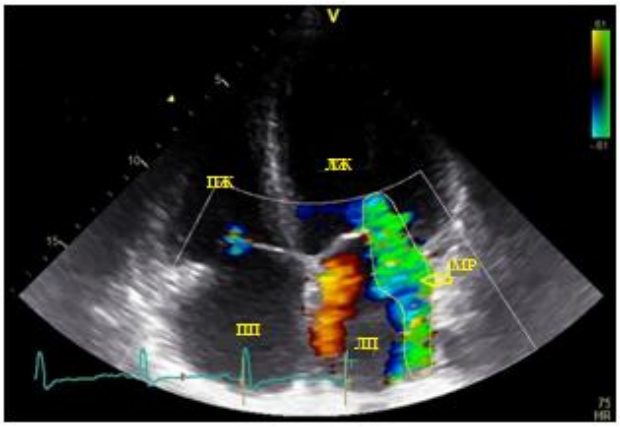

Рисунок 23 - Эхокардиографическое изображение сердца в режиме цветового допплеровского сканирования, четырехкамерная позиция. ПЖ - правый желудочек, ЛЖ - левый желудочек, ПП - правое предсердие, ЛП - левое предсердие, стрелкой указан высокоскоростной эксцентричный поток (зеленого цвета) митральной регургитации– МР

Основные гемодинамические и ЭхоКГ показатели пациента Г. до операции и на этапах хирургического лечения представлены в таблице 13.

Таблица 13 - Основные гемодинамические и ЭхоКГ показатели пациента Г. до операции и на этапах хирургического лечения представлены

Показатель	До операции	Ранний п/о период	Отдаленный период
ФК	III		II
Гемодинамические параметры			
ЧСС, уд/мин	79	86	68
САД, мм рт.ст.	120	120	150
ДАД, мм рт.ст.	80	60	90
СДЛА, мм рт.ст.	45	32	30
Левые отделы сердца			
КДО, мл	313	240	237
КСО, мл	207	160	142
ФВ ЛЖ, %	34	33	40
V инд ЛП, мл/м^2	40	49	50
Правые отделы сердца			
КДП ПЖ, см^2	29	30	17
TAPSE, мм	18	12	17
VSфктк, см/с	22	11	11
ФИП ПЖ, %	41	41	42
V инд ПП, мл/м^2	45	16	22

До операции снижена как глобальная, так и локальная систолическая функция ЛЖ. После проведения реваскуляризации и устранения МН в отдаленном периоде происходит улучшение систолической функции ЛЖ (увеличение ФВ).

У пациента была сохранной ФИП ПЖ на всех этапах хирургического лечения, при этом было отмечено снижение показателей TAPSE и VSфктк в раннем послеоперационном периоде и увеличение их через год после операции. После устранения объемной перегрузки уже в раннем послеоперационном периоде отмечается нормализация давления в ЛА.

Результаты анализа деформации миокарда ЛЖ и ПЖ, определенные с помощью метода серошкального стрейна представлены на рисунке 24.

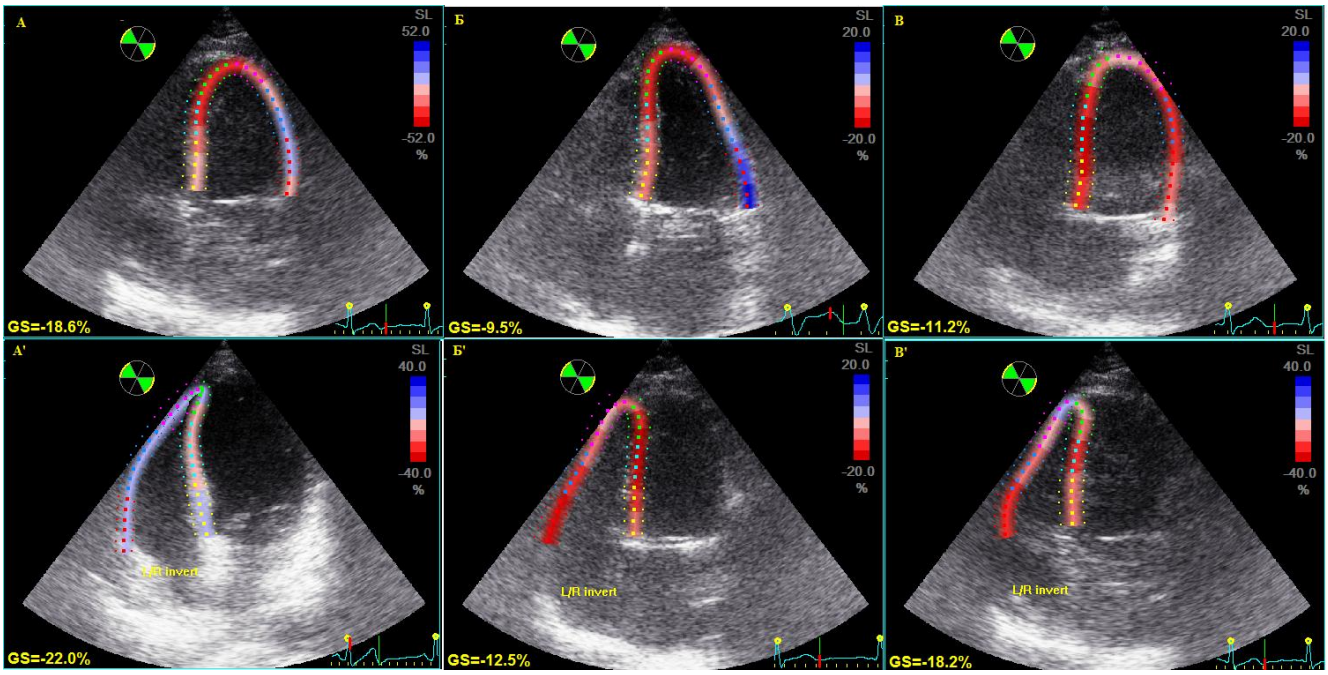

Рисунок 24 - Деформация миокарда левого желудочка - верхний ряд, правого желудочка - нижний ряд пациента Г. **А, А'** - до операции, **Б, Б'** - ранний послеопрационный период, **В, В'** - отдаленный период

Обращает на себя внимание снижение показателей деформации ЛЖ до операции (Рисунок 24 А,). В раннем послеоперационном периоде показатели деформации ЛЖ и ПЖ снижаются практически в два раза (Рисунок 24 Б, Б’), что свидетельствует о послеоперационной травме миокарда. Через год после хирургического вмешательства показатели деформации миокарда несколько увеличиваются, но при этом остаются ниже показателей до операции, что говорит о том, что восстановления миокарда ЛЖ и ПЖ не происходит через год после оперативного лечения.

Результаты диаграммного метода анализа пациента Г. представлены на рисунке 25, рисунке 26.

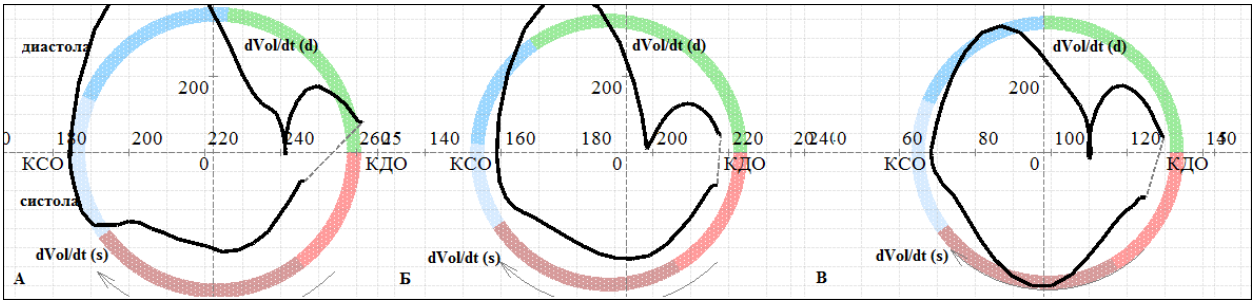

Рисунок 25 - Диаграмма "поток - объем" пациента Г **А** - до операции; **Б** - ранний послеоперационный период, **В** - отдаленный период

До операции отмечается увеличение КДО и КСО ЛЖ, сглаженность и двухфазность систолической кривой; в раннем послеоперационном периоде отмечается уменьшение объемов ЛЖ, двухфазность кривой диастолы (отчетливые волны раннего и позднего наполнения), нормализация формы систолической кривой; в отдаленном периоде - восстановление соотношения пиковых значений dVol/dt в систолу и диастолу и пропорции диастолических волн.

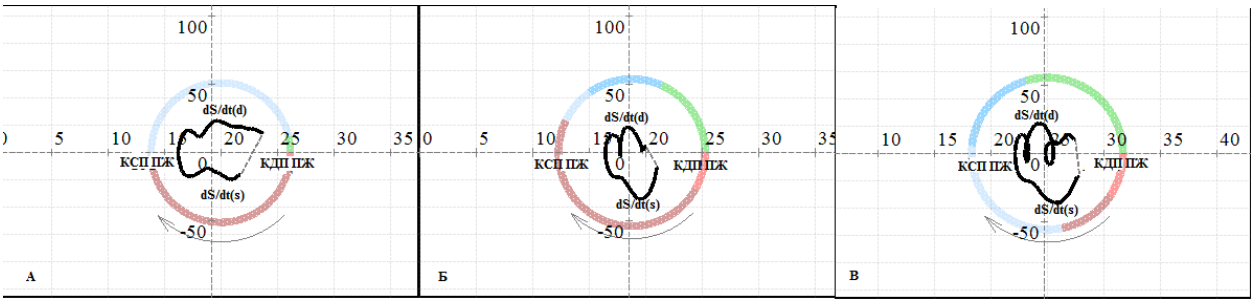

Рисунок 26 - Диаграмма "поток - площадь" пациента Г **А** - до операции; **Б** - ранний послеоперационный период, **В** - отдаленный период

Анализ диаграмм ПЖ позволяет диагностировать нарушение как систолической, так и диастолической функции ПЖ у пациента Г. (Рисунок 26 А): отмечается наибольшее изменение кривой в диастолу в виде уплощения, выравнивания пиков, отмечается приближение контура кривой в период систолы и диастолы к горизонтальной оси, при этом величины dS/dt(s) и dS/dt(d) уменьшаются. В раннем послеоперационном периоде (Рисунок 26 Б) отмечается формирование пиков диастолы, преобладает пика поздней диастолы, происходит формирование пика систолы ПЖ. В отдаленном периоде (Рисунок 26 В) мы видим нормализацию формы кривой в диастолу, что может свидетельствовать о нормализации диастолической функции ПЖ.

Графическое изображение скоростей смещения левого и правого желудочков на различных этапах хирургического лечения представлены на рисунке 27.

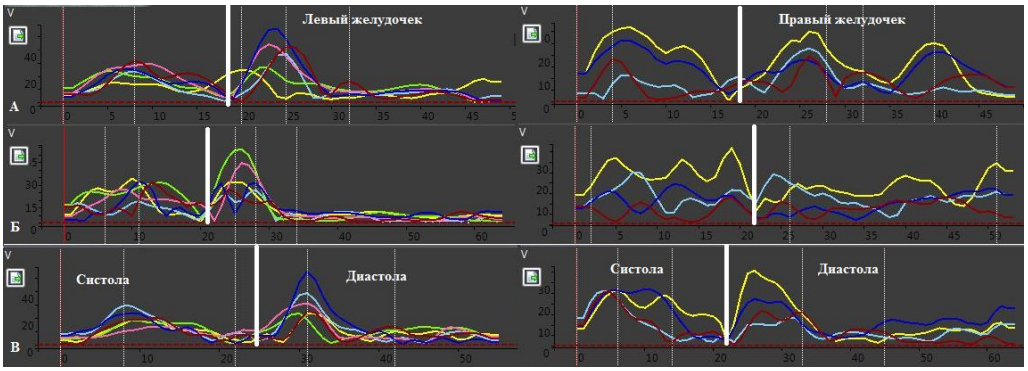

Рисунок 27 - Скорости смещения миокарда левого желудочка пациента Г. слева - левого желудочка, справа – правого желудочка, **А** - до операции, **Б** - ранний послеоперационный период, **В** - отдаленный период

При анализе скоростей смещения ЛЖ до операции (Рисунок 27 А) обращает на себя внимание, сглаженность пиков в фазу систолы, снижение значений скоростей смещения сегментов в систолу и раннюю диастолу, выраженное снижение ССМ сегментов в фазу поздней диастолы. В раннем послеоперационном периоде (Рисунок 27 Б), отмечается асинхронное сокращение сегментов, преимущественно в систолу. В отдаленном периоде (Рисунок 27 В) наблюдается синхронизация пиков ССМ, увеличение скоростей смещения в систолу и позднюю диастолу.

До проведения хирургического лечения на графиках скоростей смещения сегментов ПЖ обращает на себя внимание выраженное асинхронное сокращение сегментов, сглаженность систолического и диастолических пиков. В раннем послеоперационном периоде отмечается увеличение асинхронности сокращения сегментов, снижение скоростей смещения миокарда в фазу поздней диастолы. В отдаленном периоде, формируется систолический пик сокращения сегментов, а также формирование пика ранней диастолы, отмечается увеличение скоростей смещения миокарда. Что может свидетельствовать о тенденции к нормализации систолической и диастолической функции ПЖ.

Для оценки функции ПЖ были проанализированы параметры TAPSE/СДЛА и LSсвПЖ/СДЛА (Таблица 14).

Таблица 14 - отношения TAPSE и LSсвПЖ с систолическим давлением у пациента Г. на различных этапах хирургического лечения

	До операции	**Ранний п/о период**	**Отдаленный период**
TAPSE/СДЛА	0,40	0,38	0,57
LSсвПЖ/СДЛА	0,49	0,39	0,60

До операции показатели TAPSE/СДЛА и LSсвПЖ/СДЛА снижены, что говорит о нарушении функции ПЖ, в раннем послеоперационном периоде показатель TAPSE/СДЛА практически не изменяется, в то время как LSсвПЖ/СДЛА снижается на 20%. В отдаленном периоде TAPSE/СДЛА отмечается увеличение показателей выше дооперационного периода.

После хирургического лечения (реваскуляризации миокарда, пластики фиброзного кольца МН) у пациента с III ФК, сниженной ФВ ЛЖ, легочной гипертензией, уже в раннем послеоперационном периоде отмечается уменьшение объемов ЛЖ, снижение давления в ЛА. Через год после оперативного вмешательства ФК изменился с III на II, ФВ ЛЖ увеличилась с 34 до 40%, улучшилось функциональное состояние ПЖ. Отмечается нормализация кривых «поток - объем», «поток - площадь».

Клинический пример 2.

Пациент Е., 67 лет находился в отделении хирургии ишемической болезни сердца ФГБНУ «Российского научного центра хирургии им. акад. Б.В. Петровского» с диагнозом: Атеросклероз. ИБС Стенокардия напряжения III ФК. Постинфарктный кардиосклероз. Митральная недостаточность 3 степени. Трикуспидальная недостаточность 2 степени. Легочная гипертензия 2 степени. Артериальная гипертензия 3 степени 3 стадии риск 4. Смешанный зоб 2 степени. Субклинический гипотиреоз.

По данным селективной коронароангиографии выявлены 90% стеноз огибающей артерии в среднем отделе и 60% в дистальном, 90% стеноз передней межжелудочковой артерии на границе среднего и проксимального участка, 75% стеноз дистального отдела правой коронарной артерии.

Пациент систематически не принимал назначенную терапию.

ЭхоКГ: синусовый ритм, ЧСС 50 уд/мин, АД 160/80 мм рт.ст. Снижение глобальной и локальной систолической функции левого желудочка (ФВ по методу Симпсона КДО и КСО ЛЖ составили 278 и 192 мл, УО- 86 мл, ФИ - 31%, акинез верхушечных сегментов, гипо-акинез базального и среднего сегмента нижней стенки, гипокинез средних сегментов задней и боковой стенок ЛЖ).

Митральная регургитация 3 ст. (Рисунок 28)

СДЛА 50 мм рт.ст. Коэффициент Кирклина 0,31. Легочная гипертензия 2 ст.

Пациенту выполнено оперативное вмешательство: маммарокоронарный анастомоз с ДА, протезирование митрального клапана (биопротез Hancock II-29).

После операции по данным эхокардиографии гемодинамические параметры на биологическом протезе Hancock II-29 были в пределах нормы. Vmax 1.9 m/c, PGr 15,8/6,8 mmHg, Sмо 3,4 см^2

Основные гемодинамические и ЭхоКГ показатели пациента Е. до операции и на этапах хирургического лечения представлены в таблице 15.

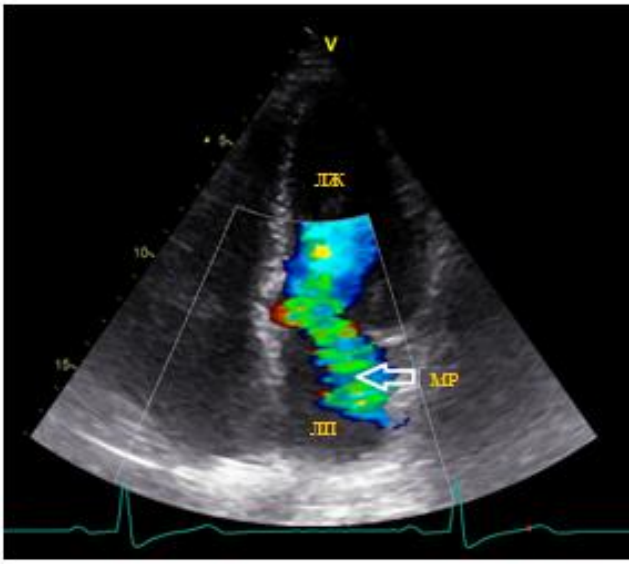

Рисунок 28 - Эхокардиографическое изображение сердца пациента Е. в режиме цветового допплеровоского сканирования, четырехкамерная позиция. ЛЖ - левый желудочек, ЛП - левое предсердие, МР – митральная недостаточность

Таблица 15 - Основные гемодинамические и ЭхоКГ показатели пациента Ш. до операции и на этапах хирургического лечения представлены

Показатель	До операции	Ранний п/о период	Отдаленный период
ФК	III	-	III
Гемодинамические параметры			
ЧСС, уд/мин	50	52	90
САД, мм рт.ст.	160	100	90
ДАД, мм рт.ст.	80	70	60
СДЛА, мм рт.ст.	50	47	45
Левые отделы сердца			
КДО, мл	278	295	291
КСО, мл	192	216	210
ФВ ЛЖ, %	31	28	28
ИЛС	1,9	1,9	2,0
V инд ЛП, мл/м^2	72	71	83
Правые отделы сердца			
КДП ПЖ, см^2	29	29	35
КСП ПЖ, см^2	18	19	24
TAPSE, мм	17	14	14
VSфктк, см/с	18	15	10
ФИП ПЖ, %	38	34	31
V инд ПП, мл/м^2	24	33	39

До операции снижена как глобальная, так и локальная систолическая функция ЛЖ, о чем свидетельствует снижение ФВ ЛЖ и увеличение показателя ИЛС. В раннем послеоперационном периоде происходит некоторое снижение ФВ ЛЖ, сохраняющееся и в отдаленном периоде. ФИП ПЖ была сохранное до операции, при этом отмечено ее снижение в раннем послеоперационном периоде, так же как и значения TAPSE и VSфктк, оставшиеся без динамики в отдаленном периоде.

Результаты оценки деформации миокарда левого и правого желудочков представлены на рисунке 29, рисунке 30.

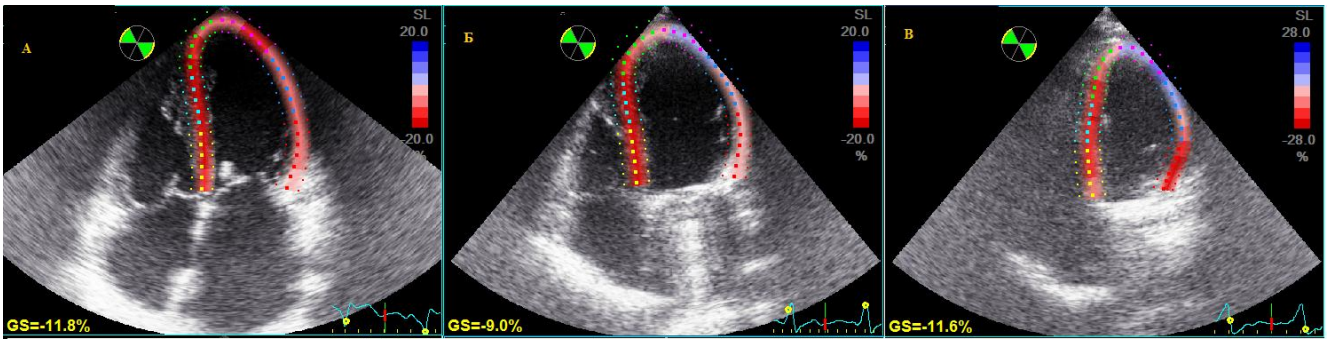

Рисунок 29 - Глобальная продольная деформация миокарда левого желудочка пациента Е **А** - до операции, **Б** - ранний послеоперационный период, **В** - отдаленный период (значения деформации указаны в нижнем левом углу)

Обращает на себя внимание снижение показателей деформации миокарда ЛЖ до операции (-11,8) (Рисунок 29 А). Еще большее снижение показателей деформации миокарда ЛЖ отмечается в раннем послеоперационном периоде (-9,0) (Рисунок 29 Б), что свидетельствует о послеоперационной травме миокарда. Через год после хирургического вмешательства показатели деформации становятся равными со значениями до операции (-11,6) (Рисунок 29 Г).

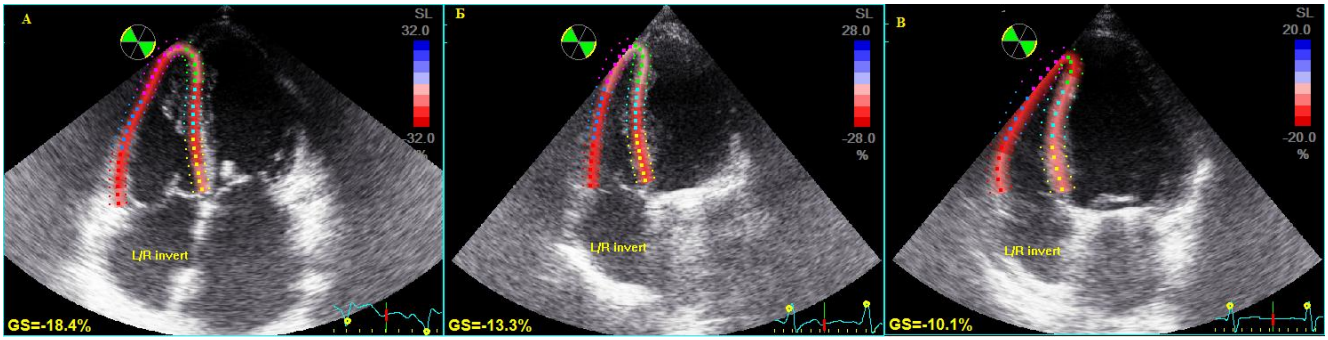

Рисунок 30 – Общая продольная деформация миокарда правого желудочка пациента Ш **А** - до операции, **Б** - ранний послеоперационный период, **В** - отдаленный период

По данным стандартной ЭхоКГ нарушений систолической функции ПЖ выявлено не было, при этом обращает на себя внимание сниженные показатели деформации миокарда ПЖ, сохраняющиеся на всех этапах хирургического лечения (Рисунок 30).

Результаты диаграммного метода анализа представлены на рисунке 31, рисунке 32.

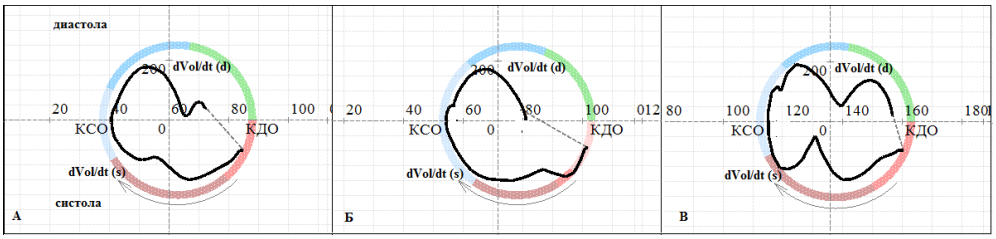

Рисунок 31 - Диаграмма «поток – объем» пациента Е. **А** - до операции, **Б** - ранний послеоперационный период, **В** - отдаленный период

Диаграмма «поток-объем» наглядно демонстрирует проявление систолической и диастолической дисфункции ЛЖ (Рисунок 31 А) – двухфазность систолического пика, увеличение и расширение пика диастолы, пик поздней диастолы практически отсутствует. В раннем послеоперационном периоде отмечается отсутствие пика поздней диастолы (Рисунок 31 Б), отмечается уменьшение объемов ЛЖ. В отдаленном периоде (Рисунок 31 В) отмечается формирование двух диастолических пиков.

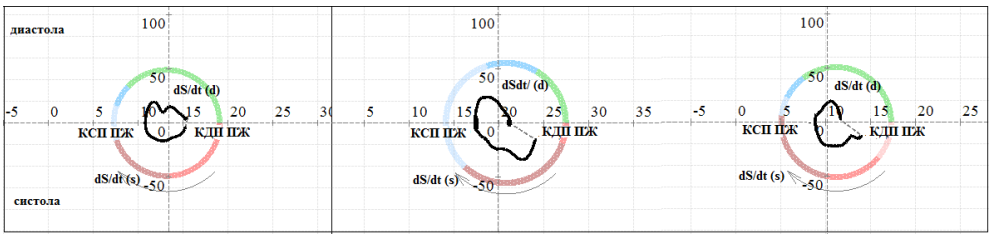

Рисунок 32 - Диаграмма «поток – площадь» пациента Е. **А** - до операции, **Б** - ранний послеоперационный период, **В** - отдаленный период

У пациента Е. на диаграммах «поток-площадь» до операции (Рисунок 32 А) отмечается наибольшее изменение кривой в диастолу в виде уплощения, выравнивания пиков, что отражает диастолическую дисфункцию ПЖ. В раннем послеоперационном периоде (Рисунок 32 Б) отмечается исчезновение второго диастолического пика, как и в диаграмме ЛЖ. В отдаленном периоде (Рисунок 32 В) отмечается тенденция к нормализации систолической части диаграммы.

Графическое изображение скоростей смещения левого и правого желудочков на различных этапах хирургического лечения представлены на рисунке 33.

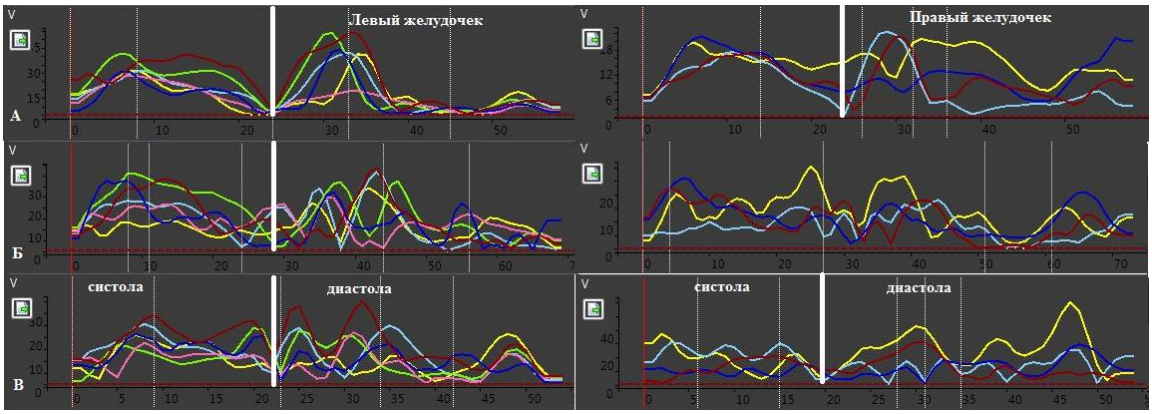

Рисунок 33 - Скорости смещения миокарда пациента Е. левого желудочка – слева, правого желудочка – слева, **А** - до операции, **Б** - ранний послеоперационный период, **В** - отдаленный период

При анализе скоростей смешения ЛЖ до операции (Рисунок 33 А) обращает на себя внимание, сглаженность пика в фазу систолы, асинхронное сокращение сегментов в период ранней диастолы, отсутствии пика поздней диастолы. В раннем послеоперационном периоде (Рисунок 33 Б), отмечается выраженное асинхронно сокращение сегментов как в систолу, так и в диастолу, что вероятнее всего связано с послеоперационным повреждение миокарда. В отдаленном периоде (Рисунок 33 В) сохраняется асинхронное сокращение сегментов, более выраженное в фазу диастолы, при этом можно отметить формирование пика поздней диастолы.

До проведения хирургического лечения на графиках скоростей смещения сегментов ПЖ обращает на себя внимание выраженное асинхронное сокращение верхушечных сегментов, отсутствие диастолических пиков. В раннем послеоперационном периоде так же, как и в ЛЖ асинхронность сокращения сегментов увеличивается. В отдаленном периоде сохраняется асинхронность сокращения сегментов, при этом так же, как и в ЛЖ формируется пик поздней диастолы.

Оценка функции ПЖ была произведена с помощью показателей правожелудочково-артериального сопряжения TAPSE/СДЛА и LScвПЖ/СДЛА (Таблица 16)

Таблица 16 - отношения TAPSE и LScвПЖ с систолическим давлением у пациента Е. на различных этапах хирургического лечения

	До операции	**Ранний п/о период**	**Отдаленный период**
TAPSE/СДЛА	0,34	0,29	0,31
LScвПЖ/СДЛА	0,36	0,28	0,22

До операции отмечается выраженное снижение показателей TAPSE/СДЛА и LScвПЖ/СДЛА, ниже пороговых значений предложенными различными авторами в качестве предикторов неблагоприятных исходов у больных с различными заболеваниями сердечно-сосудистой системы (от 0,27 до 0,40 для TAPSE/СДЛА; и < 0,5 для LScвПЖ/СДЛАД). В раннем послеоперационном периоде отмечается еще большее снижение показателей, сохраняющееся и в отдаленном периоде.

У пациента с многососудистым поражением коронарного русла и вовлечением дистальных отделов, после реваскуляризации миокарда и коррекции недостаточности МК, в отдаленном периоде мы не наблюдаем выраженного улучшения состояния, сохраняется III ФК (NYHA). Для таких пациентов с выраженным коронарным дефицитом на фоне дистального поражения крайне важна тактика послеоперационного ведения и наблюдения. В улучшении функционального состояния у подобных больных очень большую роль играет не только адекватное хирургическое лечение (реваскуляризация, коррекция МН), но и строгое соблюдение больными назначенной, комплексной терапии сердечной недостаточности в соответствии с последними Рекомендациями ОССН.

К сожалению, нередко наблюдается низкая приверженность пациентов к приему комплексной терапии. Регистрация крайне низких значений показателей TAPSE/СДЛА и LScвПЖ/СДЛА до операции может помочь в выявлении наиболее тяжелой группы пациентов и коррекции тактики ведения на всех этапах лечения.

ЗАКЛЮЧЕНИЕ

МН является в настоящее время второй по частоте клапанной патологией после аортального стеноза, однако выходит на первое место у лиц старше 55 лет. Вторичная МН наблюдается почти у половины пациентов, перенесших инфаркт миокарда. У пациентов с хронической ИМН проявления сердечной недостаточности более выражены, а прогноз менее благоприятный по сравнению с пациентами с неосложненным течением ИБС.

В течении и исходе многих сердечно-сосудистых заболеваний особую роль играет ПЖ. Практически у 50% пациентов, перенесших ИМ задней ЛЖ, возникает ишемия миокарда ПЖ. Риск смерти у больных с бивентрикулярной недостаточностью выше на 10-15% в год в сравнении с левожелудочковой ХСН. Поэтому для обеспечения раннего и оптимального лечения актуальной задачей является ранняя доклиническая диагностика правосторонней СН. Исследование посвящено неинвазивной оценке гемодинамики и функции правого и левого желудочков с использованием оценки деформации миокарда, диаграммного и векторного методов анализа у пациентов с ИБС, осложненной митральной недостаточностью.

Цель данного исследования: разработать диагностические подходы и оценить функцию миокарда левого и правого желудочков у пациентов с ишемической болезнью сердца, осложненной митральной недостаточностью по векторному анализу и деформации миокарда.

Поцикловый анализ работы сердца с помощью построения рабочих диаграмм является высокоинформативным методом исследования гемодинамики в норме и при патологии. В данной работе для оценки функции ПЖ был использован метод оценки деформации, а также применен алгоритм диагностики, позволяющий оценивать функцию ПЖ по диаграммам «поток-площадь» и скоростям смещения миокарда. Диаграмма «поток-площадь» позволяет оценить глобальную функцию ПЖ, а векторный анализ количественно характеризует локальную сократимость.

В исследование включены данные обследования 71 больного, пролеченных в «РНЦХ им. акад. Б.В. Петровского» с 2010 по 2020 гг. Средний возраст пациентов составил 67±9 лет, мужчины составили 53 человека (75%), женщины - 18 (25%). Все обследованные больные по тяжести состояния принадлежали к III (56%) и IV (44%) ФК классификации ХСН (NYHA). По результатам селективной коронароангиографии 46,8% пациентов имели многососудистое поражение коронарных артерий и хроническую ишемию миокарда, поражение ствола левой КА было у 52,2%, поражение в бассейне правой КА выявлено в 100% случаев. У всех пациентов в анамнезе был Q-образующий ИМ, причем преобладал Q-ИМ с вовлечением задней стенки ЛЖ (66,3%), в 43,7% случаев диагностирован Q-ИМ нижней стенки ЛЖ.

Гемодинамически значимая ИМН диагностирована у всех больных с преобладанием 3 и 4 степени в 75% случаев. 2 степень ИМН - 18 (25%), 3 степень ИМН - 44(62%), 4 степень ИМН - 9 (13%).

Всем пациентам была выполнена реваскуляризация миокарда в виде коронарного шунтирования в сочетании с пластикой (63%) или протезированием МК. Коронарный (первый) этап операции выполнили на работающем сердце без искусственного кровообращения у 38% больных, в условиях параллельной перфузии у 21%, в условиях ИК, холодовой и фармакологической кардиоплегии у 41%, вмешательства на МК (второй этап) проводили в условиях ИК, холодовой и фармакологической кардиоплегии. Большей части больных (50) выполнена органосохраняющая операция на МК с использованием пластики опорным кольцом, 21 больному выполнено протезирование МК (механическими - 20 и биологическим - 1 протезами).

Все больные в соответствии с этапами наблюдения были разделены на три группы: **1 группа** - больные ИМН до операции; **2 группа** - больные ИМН в раннем (7–14 дней) послеоперационном периоде; **3 группа** - больные ИМН в отдаленном (12-18 мес.) периоде после хирургического лечения.

Дооперационные и послеоперационные исследования проводили в лаборатории электрофизиологии и нагрузочных тестов (заведующая д.м.н. Т.Ю.

Кулагина) отдела клинической физиологии, инструментальной и лучевой диагностики.

Трансторакальную ЭхоКГ выполняли на всех этапах наблюдения по стандартной методике в соответствии с протоколом, принятым в «РНЦХ им. акад. Б. В. Петровского», на ультразвуковых сканерах экспертного класса VIVID – E9, VIVID – E7 (GE HC, USA) мультичастотным матричным датчиком M5S с использованием записи ЭКГ и сохранением исследования в память рабочей станции ECHOPAC 9 для последующих расчетов. Определяли анатомо-функциональные параметры сердца: размеры и объемы желудочков и предсердий с индексацией к площади поверхности тела; фракцию выброса ЛЖ, индекс локальной сократимости ЛЖ, фракцию изменения площади ПЖ, скорости кровотоков на митральном и трикуспидальном клапанах, скорость движения фиброзного кольца трикуспидального клапана, оценивали давление в малом круге кровообращения, и степень регургитации на МК, ТК

Перед исследованием проводилось измерение артериального давления. Серии статических и динамических изображений (длительностью не менее трех кардиоциклов) сохраняли в памяти рабочей страницы “Echopac” (GE USA), затем экспортировали в базу данных персонального компьютера для анализа в разработанной программе MultiVox (разработка ФГБУ «РНЦХ имени акад. Б.В. Петровского» РАМН совместно с МГУ имени М.В. Ломоносова). После выбора оптимального по качеству изображения кардиоцикла выполняли оконтуривание эндокарда ПЖ, покадрово отслеживая соответствие проведенной оконтуривающей линии с линией границы эндокарда. Регистрировали скорости смещения миокарда в базальных и верхушечных отделах правого желудочка. Автоматически рассчитывали изменения конечной диастолической площади и конечной систолической площади ПЖ в течение сердечного цикла с построением диаграммы «поток-площадь», связывающей площадь и скорость изменения площади во времени.

Статистическую обработку полученных результатов проводили с применением прикладного пакета статистических программ. Непрерывные

данные представлены как M ± SD, для сравнения изучаемых групп при нормальном распределении признака использовали t-критерий Стьюдента. Для анализа взаимосвязи количественных нормально распределенных признаков использовали параметрический корреляционный метод Пирсона. Различия считали статистически значимыми при $p<0,05$.

Динамика основных эхокардиографичских показателей представлена в таблице 17

Таблица 17 - Динамика основных эхокардиографических и гемодинамических показателей у пациентов с неосложненным и осложненным течением ишемической болезни сердца до и после операции

Показатель	Группа 1	Группа 2	Группа 3	p		
				[1]-[2]	[1]-[3]	[2]-[3]
Гемодинамически параметры						
ЧСС, уд/мин	71 (14)	83 (13)	73 (14)	**0,003**	0,675	**0,032**
САД, мм рт.ст.	112 (17)	112 (19)	128 (21)	**0,403**	**0,025**	**0,028**
ДАД, мм рт.ст.	71 (9)	70 (8)	75 (10)	0,267	0,515	0,126
СрДЛА, мм рт.ст.	30 (12)	28 (10)	24 (10)	0,614	**0,042**	0,218
СДЛА, мм рт.ст.	48 (20)	39 (10)	37 (16)	0,143	**0,024**	0,689
Левые отделы						
КДО, мл	150 (37)	133 (48)	131 (43)	0,286	0,191	0,908
КДОинд, мл/м^2	75 (17)	70 (24)	71 (26)	0,351	0,308	0,950
КСО, мл	80 (31)	79 (31)	75 (34)	0,601	0,364	0,810
ФВ ЛЖ, %	46 (10)	44 (10)	47 (11)	0,552	0,514	0,350
ИЛС	1,7 (0,4)	1,7 (0,4)	1,7 (0,5)	0,749	0,612	0,555
Объем МР, мл	45(8)	20 (7)	23 (8)	**0,000**	**0,000**	0,051
V ЛП, мл	150 (37)	133 (48)	131 (43)	0,968	0,474	0,564
V инд ЛП, мл/м^2	46 (14)	46 (13)	44 (14)	0,661	0,374	0,758
Правые отделы						
КДП ПЖ, см^2	20 (7)	21 (6)	22 (6)	0,383	0,163	0,833
КДПинд ПЖ, см^2/м^2	10 (3)	11 (4)	12 (3)	0,326	0,721	0,566
КСП ПЖ, см^2	13 (6)	15 (6)	14 (5)	0,244	0,528	0,567
КСП инд ПЖ, см^2/м^2	7(2)	8 (3)	7 (2)	**0,000**	0,128	**0,000**
TAPSE, мм	19 (4)	14 (4)	18 (2)	**0,000**	**0,000**	0,841
VSфктк, см/с	15 (2)	11 (3)	10 (2)	0,368	0,455	0,229
ФИП ПЖ, %	35 (9)	34 (11)	37 (7)	0,075	0,427	0,241
V ПП, мл	50 (20)	43 (17)	50 (19)	**0,041**	0,284	0,288
V инд ПП, мл/м^2	27 (12)	22 (10)	26 (11)	0,383	0,163	0,833

Нами зарегистрировано снижение цифр системного артериального давления, увеличение объемов левого и площадей правого желудочков, умеренное снижение показателей насосной функции как левого, так и правого желудочков. У пациентов с осложненным течением ИБС снижена как глобальная, так и локальная систолическая функция ЛЖ, о чем свидетельствует снижение ФВ ЛЖ и увеличение показателя ИЛС. Гемодинамически значимая объемная перегрузка левых отделов сердца при ИМН является дополнительным фактором, приводящим к увеличению объемов ЛЖ и ЛП. Объемы ЛЖ и ЛП, в том числе индексированные к ППТ. После проведения реваскуляризации миокарда и проведения коррекции недостаточности МК, уже в ранний послеоперационный период происходит не только статистически значимое уменьшение степени митральной регургитации, но и прослеживается тенденция к нормализации объемов ЛЖ (Рисунок 34).

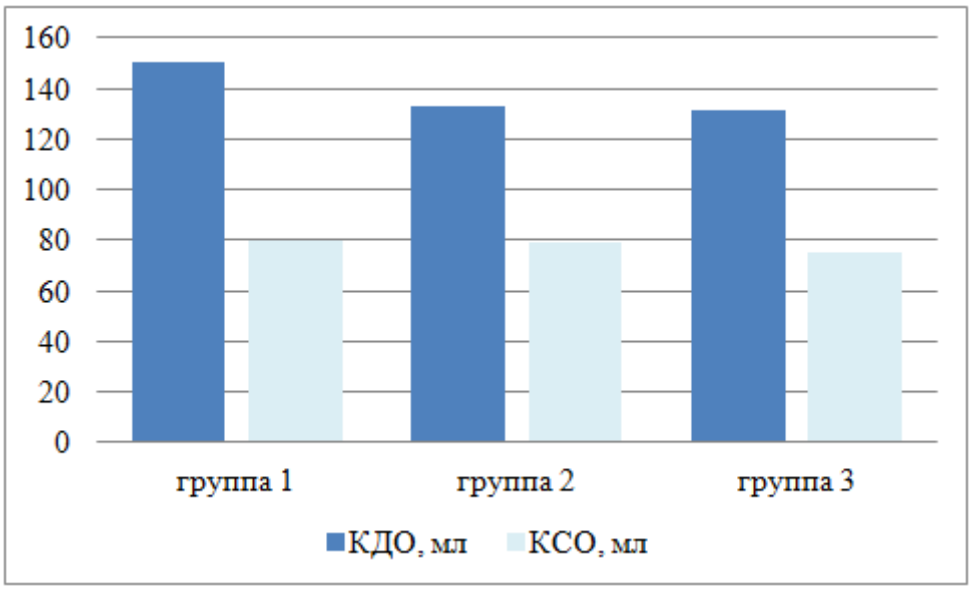

Рисунок 34 - Объемы левого желудочка у пациентов с ИБС осложненной МН на разных этапах хирургического лечения

Прямым следствием хронической МН является увеличение не только объема, но и давления в ЛП. Повышенное давление в ЛП постепенно опосредованно через малый круг кровообращения приводит к ЛГ. У обследованных пациентов с ИМН зарегистрировано статистически значимое повышение СрДЛА и СДЛА.

Несмотря на снижение давления в ЛА практически сразу после проведенного хирургического вмешательства и устранения объемной перегрузки ЛП статистически значимым это стало только в отдаленном периоде (12-18 мес.), но при этом остается статистически значимо выше, чем у пациентов с неосложненным течением ИБС.

Развитие ЛГ на фоне снижения систолической функции ЛЖ и вторичной МН повышает постнагрузку на ПЖ, формируя его дисфункцию различной степени выраженности. У пациентов с ИМН до операции статистически значимо снижена ФИП ПЖ, при этом статистически значимых различий TAPSE и VSфктк, также характеризующих систолическую функцию ПЖ получено не было. После проведения хирургической коррекции МН было отмечено некоторое снижение ФИП ПЖ, а также статистически значимое снижение показателей, характеризующих систолическую функцию ПЖ TAPSE и VSфктк, вероятнее всего, связанное с интраоперационным повреждением миокарда. Однако, несмотря на наличие систолических и диастолических нарушений у пациентов ИБС с МН, примененные нами методы статистического анализа для поиска взаимосвязей и взаимозависимостей между анализируемыми параметрами, отчетливых корреляций не установили. В связи с чем, для поиска и выявления ранних маркеров дисфункции ПЖ, ее взаимосвязи с функцией ЛЖ нами были применены методы постобработки изображений (Таблица 18)

Таблица 18- Результаты векторного, диаграммного методов анализа и метода Speckle tracking Imaging у пациентов с ИБС

Показатель	**Группа 1**	**Группа 2**	**Группа 3**	**p**		
				[1]-[2]	[1]-[3]	[2]-[3]
Левый желудочек						
GS4к	-11,4 (3,8)	-8,4 (3,3)	-9,7 (3,7)	**0,003**	0,070	0,268
GS2к	-11,5 (3,7)	-8,0 (3,4)	-9,5 (2,9)	**0,001**	**0,029**	0,153
GS, средн	-11,4 (3,5)	-8,3 (3,1)	-9,6 (3,2)	**0,001**	**0,040**	0,197
dVol/dt(s), см^3/с	251 (65)	208 (60)	215 (51)	**0,025**	**0,026**	0,748
dVol/dt(d), см^3/с	271 (84)	193 (60)	211 (76)	**0,001**	**0,007**	0,455
dLA/dt (s), мм/с	46 (13)	40 (15)	42 (12)	0,133	0,282	0,594
dLA/dt (d), мм/с	48 (16)	36 (9)	39 (9)	**0,004**	**0,015**	0,261
суммVn(s), мм/с	18,2 (4,9)	16,4 (6,0)	16,8 (4,5)	0,266	0,291	0,837
суммVn(d), мм/с	19,3 (6,8)	14,3 (5,0)	16,0 (3,5)	**0,009**	**0,030**	0,249

Продолжение таблицы 18

Показатель	**Группа 1**	**Группа 2**	**Группа 3**	**p**		
				[1]-[2]	[1]-[3]	[2]-[3]
Правый желудочек						
LSсвПЖ	-15,2 (6,0)	-14,5 (5,5)	-14,7 (6,9)	0,676	0,775	0,916
LSобщПЖ	-15,1 (4,2)	-14,7 (4,9)	-15,5 (5,3)	0,731	0,721	0,631
dS/dt(s), см^2/с	29 (11)	33 (9)	30 (11)	0,242	0,799	0,386
dS/dt(d), см^2/с	27(13)	32 (11)	29 (14)	0,251	0,803	0,448
dLA/dt (s),мм/с	76 (27)	86 (39)	65 (23)	0,258	0,092	**0,041**
dLA/dt (d), мм/с	73 (26)	51 (14)	54 (19)	**0,004**	**0,003**	0,676
суммVn(s), мм/с	9,6 (5,5)	10,8 (5,5)	10,0 (5,9)	0,465	0,813	0,656
суммVn(d), мм/с	6,9 (9,6)	12,2 (5,2)	11,7 (7,3)	0,182	0,233	0,833

Глобальная продольная деформация, оцененная с помощью метода спекл-трекинга выявила снижение показателей деформации как ЛЖ, так и ПЖ, причем более выраженное в его свободной. Данные изменения сохраняются и в отдаленном периоде, что может говорить о том, что восстановления миокарда как левого, так и правого желудочков не происходит и через 12-18 месяцев. Что также может быть проиллюстрировано данными векторного анализа (Рисунок 35)

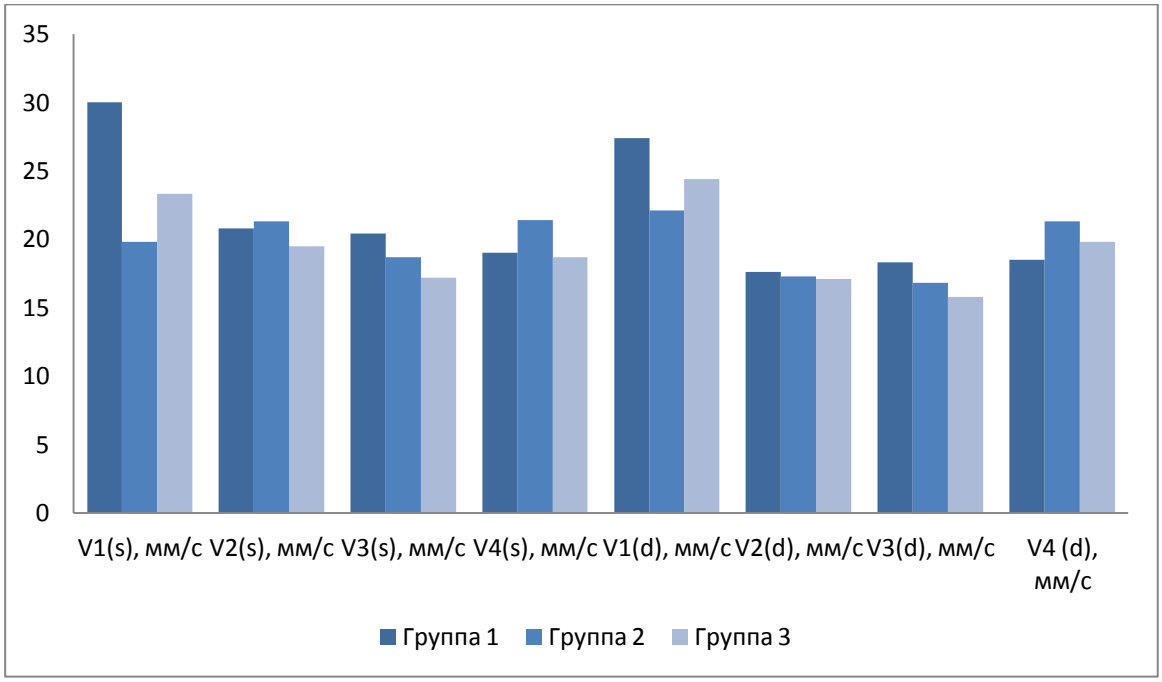

Рисунок 35 - Скорости смещения миокарда правого желудочка в систолу и диастолу на этапах хирургического лечения

Отмечено снижение ССМ ПЖ как в систолу, так и в диастолу до операции, при этом они остаются сниженными как в раннем послеоперационном периоде, так и через год после оперативного вмешательства. Наиболее выраженное в

снижение скоростей смещения миокарда в области межжелудочковой перегородки. Следует отметить, что в первую очередь происходит восстановление скоростей базальных сегментов свободной стенки ПЖ в систолу и свободной стенки и межжелудочковой перегородки в диастолу.

Также отмечено статистически значимое снижение скоростей изменения объема ЛЖ и скорости изменения длинной оси у пациентов с ИМН, позволяющие говорить о систоло-диастолических нарушений в ЛЖ, что согласуется с результатами, полученными в работах Кулагиной Т.Ю. с соавторами о том, что показатель скорости изменения объема ЛЖ в диастолу dVol/dt(d), может служить маркером развития диастолической дисфункции ЛЖ.

Графическое представление ССМ позволяет провести не только количественную оценку движения миокарда в каждом сегменте, но и выявить диссинергию сокращения по времени наступления пиков ССМ (Рисунок 36). Хроническая недостаточность коронарного кровообращения приводит к стойкой гипоперфузии и диссоциации сокращения миокарда, проявляющейся в наблюдаемой диссинхронии сокращения и снижении значений ССМ не только в гипо- и акинетичных сегментах ЛЖ, но и в относительно незатронутых сегментах ПЖ.

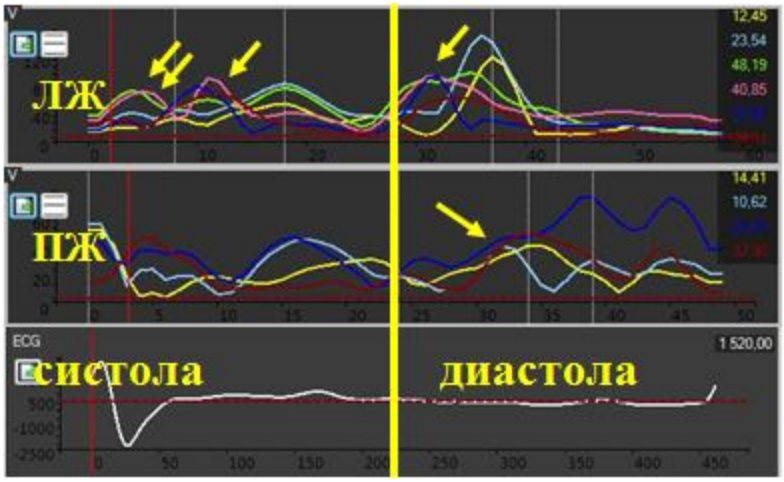

Рисунок 36 - Графики скоростей смещения миокарда левого и правого желудочков сердца, синхронизированные с ЭКГ у больного ишемической болезнью сердца с гемодинамически значимой митральной недостаточностью до операции. 4-х камерная апикальная позиция. Стрелки указывают на асинхронность сокращения сегментов

На приведенных ниже диаграммах «поток-объем» для ЛЖ до операции (Рисунок 37 А) наблюдается увеличение объемов ЛЖ, монофазный диастолический поток, сглаженность и двухфазность систолической кривой; в раннем послеоперационном периоде (Рисунок 37 Б) отмечается уменьшение объемов ЛЖ, формируются отчетливые волны раннего и позднего наполнения в диастолу, происходит нормализация формы систолической кривой; в отдаленном периоде (Рисунок 37 В) - восстановление соотношения пиковых значений dVol/dt в систолу и диастолу и пропорции диастолических волн.

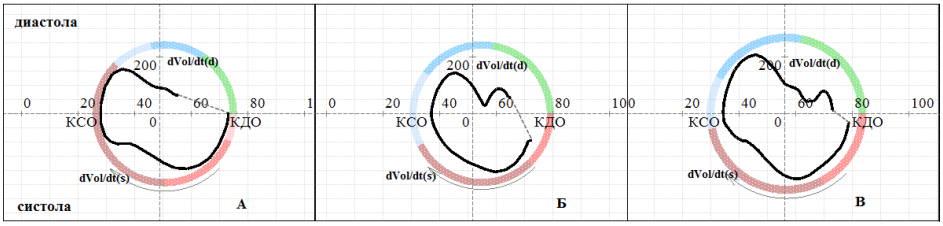

Рисунок 37 - Диаграмма «поток – объем» с обозначением фаз сердечного цикла: по оси абсцисс – значения объема левого желудочка в мл; по оси ординат – скорость изменения объема в мл/с у больного ишемической болезнью сердца с гемодинамически значимой митральной недостаточностью (**А**) – до операции, (**Б**) – в раннем послеоперационном периоде, (**В**) – в отдаленном периоде

На диаграмме «поток-площадь» для ПЖ до операции (Рисунок 38 А) отмечается смещение систолического пика dS/dt(s) влево, волны диастолического наполнения равновеликие; в раннем послеоперационном периоде (Рисунок 38 Б) сохраняется смещение систолического пика влево, преобладает волна позднего диастолического наполнения; в отдаленном периоде (Рисунок 38 В) сохраняются систолические нарушения, но при этом происходит восстановление формы кривой и количественных значений в диастолу.

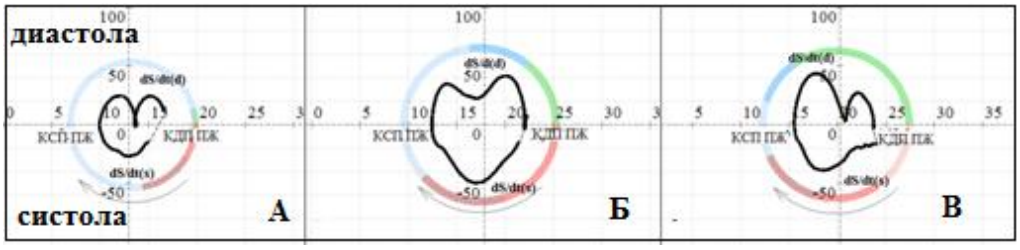

Рисунок 38 - Диаграмма «поток – площадь» с обозначением фаз сердечного цикла: по оси абсцисс – значения площади правого желудочка в см^2; по оси ординат – скорость изменения площади в см^2/с у больного ишемической болезнью сердца с гемодинамически значимой митральной недостаточностью (**А**) – до операции, (**Б**) – в раннем послеоперационном периоде, (**В**) – в отдаленном периоде

Обращает на себя внимание, что восстановительные процессы начинаются с диастолы как в левом, так и в правом желудочке, с постепенным через 12-18 месяцев вовлечением систолы и нормализацией соотношения изменений объема камер сердца за цикл. Такой подход через обобщенную оценку процессов сокращения и расслабления миокарда после реваскуляризации и коррекции объемной перегрузки дает новое представление о течении восстановительного периода у больных с коронарной недостаточностью и ИМН

Оценка межжелудочкового взаимодействия посредством новых параметров функции миокарда с помощью корреляционного анализа показала следующие закономерности. Параметры деформации левого (GSсредн) и правого (LSобщ) желудочков не показали статистически значимых взаимосвязей с геометрическими и функциональными параметрами противоположных желудочков. В то же время интегральный показатель систолической функции ЛЖ dVol/dt(s) показал умеренную корреляцию с КСПинд ПЖ (r = 0,60; p = 0,001) и КДПиндПЖ (r = 0,63; p = 0,000), так же, как и интегральный показатель диастолической функций ЛЖ в виде скорости изменения объема dVol/dt(d) показал умеренную корреляцию с конечной с КСПинд ПЖ (r = 0,56; p = 0,002) и КДПиндПЖ (r = 0,62; p = 0,000) у больных ИБС с МН. Скорость изменения площади ПЖ (dS/dt), оцениваемая в систолу и диастолу, показала статистически значимую умеренную корреляционную связь с КДО ЛЖ: dS/dt(s) (r = 0,42; p = 0,025) , dS/dt(d) (r = 0,45; p = 0,015). Таким образом, интегральные показатели систолической и диастолической функции ЛЖ и ПЖ, полученные с помощью диаграммного метода, могут служить биомаркерами межжелудочкового взаимодействия у больных ИБС с МН.

Так же следует отметить, что у пациентов на дооперационном этапе была выявлена обратная статистически значимая связь между ИЛС и ФВ ЛЖ (r=-0,76; p=0,000), ИЛС и деформацией миокарда (GS)(r=-0,58; p=0,000) и прямая связь между насосным коэффициентом (ФВ) и сократимостью (GS)(r=0,71; p=0,000). При последующем наблюдении на всех этапах хирургического лечения выявленные взаимосвязи сохранились как по силе, так и по характеру (прямая,

обратная) (Таблица 10). Выявленные закономерности (в рамках изучаемой выборки) позволяют сделать вывод о том, что значимое (30% и более) нарушение локальной (ИЛС) и глобальной (GS) сократимости оказывают влияние на насосный коэффициент (ФВ) ЛЖ и, в конечном итоге, на сердечный выброс у больных с гемодинамически значимой МН как на дооперационном этапе, так и после максимально возможной реваскуляризации миокарда и коррекции МН. Это наблюдение свидетельствует о длительном (более 12-18 мес) сохранении ХСН не менее II-III ФК.

У пациентов с ишемической МН до операции была выявлена связь средней степени между GS и dLA/dt как в систолу (r = 0,51; p = 0,000), так и в диастолу (r = 0,55; p = 0,000), при этом в отдаленном периоде сохраняется связь в систолу(r = 0,71; p=0,001), а в диастолу связь пропадает(r=0,47; p=0,038), (как и у пациентов с неосложненным течением ИБС, у которых взаимосвязи между глобальной продольной деформацией ЛЖ (GS) и скоростью изменения длинной оси ЛЖ не было установлено ни в систолу, ни в диастолу), что может свидетельствовать о постепенном восстановлении диастолической функции ЛЖ.

Для оценки кросс-корреляций сравнили показатели функции и размеров ПЖ в изучаемых группах. Во 2-ой группе связи между деформацией свободной стенки ПЖ и площадью ПЖ не было, но уже через 12-18 месяцев после операции регистрируется связь средней силы между деформацией свободной стенки ПЖ и площадью ПЖ в систолу (r=0,69; p=0,001) и диастолу (r=0,64; p=0,002), а также объемом ПП (r=0,57; p=0,014). Этот факт можно расценивать как восстановление латентной дисфункции ПЖ в отдаленном периоде после хирургического лечения.

Не всегда напрямую зарегистрированные анатомо-функциональные показатели на этапах лечения могут отражать подчас скрытую неявную динамику улучшения/ухудшения течения патологических процессов. Изменения, происходящие в биологических системах, подвержены влиянию многих нередко разнонаправленных факторов и не подчиняются линейным законам. Интегральные показатели, отобранные с учетом патофизиологии и гемодинамики, могут быть информативнее и доказательнее. В качестве таких параметров

выбраны отношение TAPSE и LScвПЖ к систолическому давлению в ЛА (Рисунок 39). Использование параметров, отражающих правожелудочково-артериальное сопряжение может быть информативным и полезным в оценке правых отделов сердца.

Следует отметить, что изучение неинвазивных показателей правожелудочково-артериального сопряжения в виде TAPSE/СДЛА и LScвПЖ/СДЛА является достаточно новым направлением в диагностической кардиологии.

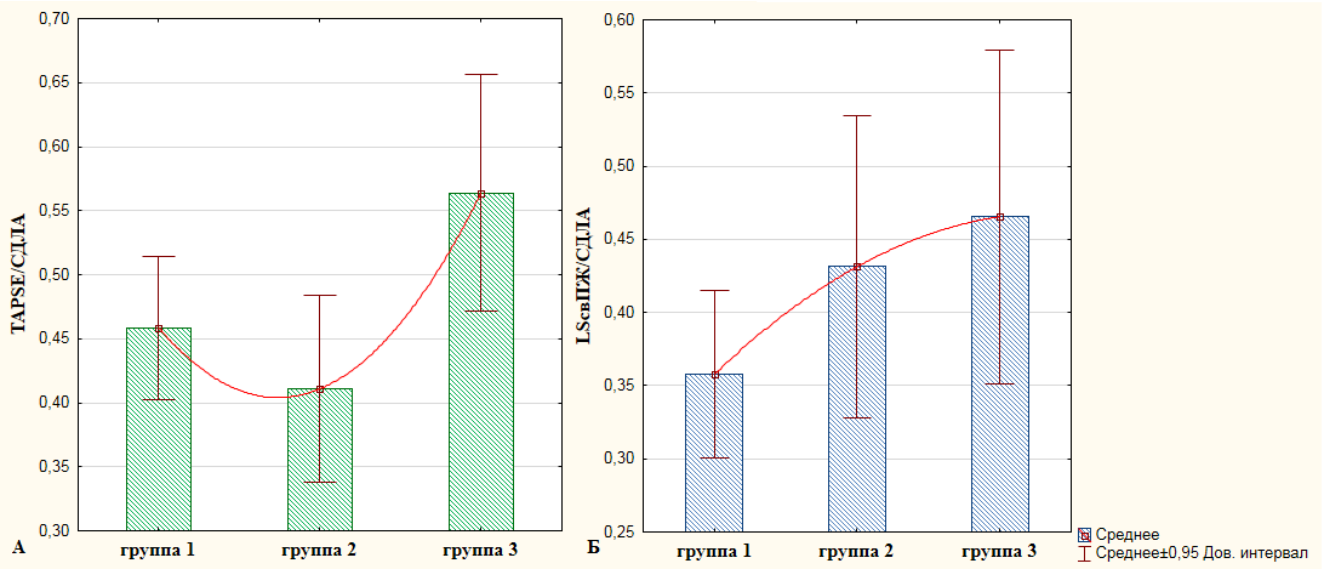

Рисунок 39–сравнение динамики показателей **А** - TAPSE/СДЛА и **Б** - LScвПЖ/СДЛА ИБС с МН на разных этапах хирургического лечения

Обращает на себя внимание снижение в два и более раза TAPSE/СДЛА (0,43(0,17) vs 0,7-0,9 в норме) и LScвПЖ/СДЛА (0,31(0,15) vs 0,7-0,9 в норме) у больных 1 группы. Далее на этапах лечения отмечается рост соотношения TAPSE/СДЛА в отдаленном периоде и плавное неуклонное повышение LScвПЖ/СДЛА в раннем и отдаленном периодах.

В литературе при рассмотрении новых индексов в качестве предикторов неблагоприятных исходов у больных с различными заболеваниями сердечно-сосудистой системы (ХСНснФВ, ЛАГ, АС и др.) в качестве пороговых значений выбирали: от 0,27 до 0,40 для TAPSE/СДЛА; и < 0,5 для LScвПЖ/СДЛА.

В последние годы, во многом благодаря достижением в медикаментозной терапии, использовании специальных вспомогательных устройств

(искусственный ЛЖ, сердечно-ресинхронизирующие системы, имплантируемые кардиовертеры) риск смертности у больных с ХСН смещается от левосторонней к правосторонней СН, которая является последней стадией заболевания. Поэтому крайне важно распознавать пациентов с повышенным риском развития конечной стадии правосторонней СН до ее наступления, чтобы обеспечить раннее и оптимальное лечение.

Таким образом, результаты проведенного нами исследования выявили следующие закономерности.

Хирургическое лечение больных ИБС с ИМН, включающее в себя не только максимально возможную реваскуляризацию миокарда, но и коррекцию МН, уже в раннем послеоперационном периоде приводит не только к статистически значимому уменьшению степени МН, но намечает тенденцию к нормализации объемов ЛЖ. Гемодинамические эффекты операции проявляются в снижении давления в малом круге кровообращения, статистически значимо в отдаленном периоде (12-18 мес.). Практически у всех пациентов отмечается некоторое снижение ФИП ПЖ, а также статистически значимое снижение TAPSE и VSфктк, обусловленное интраоперационным повреждением миокарда на фоне скрытой дисфункции ПЖ. Миокардиальная дисфункция, оцененная методами спекл-трекинг, векторным анализом, подтверждает усиление дисфункции ЛЖ в раннем послеоперационном периоде и замедленное восстановление в отдаленном. Динамика изменений деформационных свойств ЛЖ по данным диаграммного метода анализа аналогична. Показатели деформации миокарда ПЖ (исходно сниженные) статистически не отличались на этапах хирургического лечения.

Восстановление функции ремоделированного ЛЖ является отсроченным во времени и наблюдается в отдаленном периоде первоначально через восстановление биомеханики диастолического расслабления (dLA/dt).

На постепенное восстановление скрытой дисфункции ПЖ после хирургического лечения указывают параметры правожелудочково-артериального сопряжения TAPSE/СДЛА (от 0,43. к 0,56) и LScвПЖ/СДЛА (от 0,31 к 0,47).

Таким образом, следует расценивать больных ИБС с ИМН, как особую группу больных с бивентрикулярной ХСН, гемодинамически выраженной левожелудочковой СН и скрытой правожелудочковой СН. Для ЛЖ это доказано значимым (30% и более) нарушением локальной (ИЛС) и глобальной (GS) сократимости, оказывающими влияние на насосный коэффициент (ФВ) ЛЖ и, в конечном итоге, на сердечный выброс у больных с гемодинамически значимой МН как на дооперационном этапе, так и после максимально возможной реваскуляризации миокарда и коррекции МН. Для ПЖ - доказано через снижение параметров ФИП ПЖ, TAPSE и VSфктк, TAPSE/СДЛА, LSсвПЖ/СДЛА.

Это наблюдение свидетельствует о длительном (более 12-18 мес.) сохранении ХСН не менее II-III ФК у этой группы пациентов и, несомненно, требует пристального внимания за контролем медикаментозной терапии в послеоперационном периоде для улучшения прогноза после хирургического лечения.

ВЫВОДЫ

1. Разработан алгоритм диагностики количественной оценки функции левого и правого желудочков сердца по данным векторного анализа, диаграммного метода и деформации миокарда у пациентов ИБС, осложненной недостаточностью митрального клапана, на всех этапах хирургического лечения.
2. Восстановление коронарного кровообращения и нормализация потоков крови через митральный клапан не сопровождаются нормализацией кинетики миокарда левого и правого желудочков непосредственно в госпитальном периоде, что отражается отсутствием динамики деформации и суммы скоростей смещения миокарда как в систолу, так и в диастолу.
3. Критерием оценки функции миокарда правого желудочка служит динамика суммы скоростей смещения миокарда, увеличивающихся в систолу на 4%, а в диастолу на 42% в отдаленном послеоперационном периоде.
4. Скорость изменения объема и длинной оси левого желудочка и скорость изменения площади правого желудочка в период сердечного цикла служат параметрами оценки глобальной функции миокарда и обратного ремоделирования камер сердца после устранения дефицита коронарного кровообращения и перегрузки желудочков объемом.
5. Одними из наиболее значимых предикторов оценки функции сердца у больных с недостаточностью коронарного кровообращения и перегрузкой сердца объемом служат биомаркеры правожелудочково-артериального сопряжения: TAPSE/СДЛА - изменяется в отдаленном периоде на 27% по сравнению с исходом, а LSобщ ПЖ/СДЛА - на 34%.

ПРАКТИЧЕСКИЕ РЕКОМЕНДАЦИИ

1. Протокол комплексного эхокардиографического обследования больных с ишемической митральной недостаточностью необходимо дополнить определением показателей векторного и диаграммного методов анализа и деформации миокарда ЛЖ и ПЖ.
2. Для оценки восстановления гемодинамики и функции миокарда ЛЖ у больных ИМН до операции, в раннем и отдаленном послеоперационном периодах необходимо оценивать глобальную продольную деформацию (GLS), скорости изменения объемов (dVol/dt), скорости изменения длинной оси (dLA/dt) в систолу и диастолу.
3. Для оценки восстановления гемодинамики и функции миокарда ПЖ у больных ИМН до операции, в раннем и отдаленном послеоперационном периодах необходимо оценивать: общую продольную деформацию (LSобщ ПЖ), деформацию свободной стенки ПЖ (LSсв ПЖ), скорости изменения площадей (dS/dt), скорости изменения длинной оси (dLA/dt) в систолу и диастолу, а также определять скорости смещения миокарда.
4. Оценка значений правожелудочково-артериального сопряжения TAPSE/СДЛА и LSсвПЖ/СДЛА позволяет диагностировать постепенное восстановление латентной дисфункции ПЖ после хирургического лечения.

СПИСОК СОКРАЩЕНИЙ

dLA/dt(d)	скорости изменения длинной оси в диастолу
dLA/dt(s)	скорости изменения длинной оси в систолу
dS/dt(d)	скорость изменения площади правого желудочка в диастолу
dS/dt(s)	скорость изменения площади правого желудочка в систолу
dVol/dt(d)	скорость изменения объема левого желудочка в диастолу
dVol/dt(s)	скорость изменения объема левого желудочка в систолу
GLS	global longitudinal strain (глобальная продольная деформация)
LS общ ПЖ	продольная деформация правого желудочка общая
LS св ПЖ	продольная деформация свободной стенки правого желудочка
TAPSE	tricuspid annular plane systolic excursion (скорости движения фиброзного кольца трикуспидального клапана)
VSфктк	скорость пика S’ фиброзного кольца трикуспидального клапана, определенная с помощью тканевого допплера
АКШ	аортокоронарное шунтирование
ВТПЖ	выходной тракт правого желудочка
ДЗЛК	давление заклинивания легочных капилляров
ДПЖ	дисфункция правого желудочка
ИБС	ишемическая болезнь сердца
ИЛС	индекс локальной сократимости
ИМН	ишемическая митральная недостаточность
КА	коронарная артерия
КДО	конечный диастолический объем
КДП ПЖ	конечная диастолическая площадь правого желудочка
КДР	конечный диастолический размер
КСО	конечный систолический объем
КСП ПЖ	конечная систолическая площадь правого желудочка
ЛА	легочная артерия

ЛАГ	легочная артериальная гипертензия
ЛГ	легочная гипертензия
ЛЖ	левый желудочек
ЛП	левое предсердие
ЛСС	легочное сосудистое сопротивление
МЖП	межжелудочковая перегородка
МК	митральный клапан
МН	митральная недостаточность
МРТ	магнитно-резонансная томография
МСКТ	мультиспиральная компьютерная томография
НПВ	нижняя полая вена
ОИМ	острый инфаркт миокарда
ПЖ	правый желудочек
ПП	правое предсердие
ППТ	площадь поверхности тела
СДЛА	систолическое давление в легочной артерии
СрДЛА	среднее давление в легочной артерии
ССЗ	сердечно-сосудистые заболевания
ССМ	скорость смещения миокарда
сумма Vn(d)	суммы нормальных скоростей ЛЖ в диастолу
сумма Vn(s)	суммы нормальных скоростей ЛЖ в систолу
ТДИ	тканевое допплеровское исследование
ТК	трикуспидальный клапан
ТН	трикуспидальная недостаточность
ТЭЛА	тромбоэмболия легочной артерии
ФВ	фракция выброса
ФИП ПЖ	фракция изменения площади правого желудочка
ФК	функциональный класс
ХСН	хроническая сердечная недостаточность

СПИСОК ЛИТЕРАТУРЫ

1. Стабильная ишемическая болезнь сердца. Клинические рекомендации 2020. Российский кардиологический журнал. 2020;25(11):4076. doi:10.15829/1560-4071-2020-4076. doi:10.15829/1560-4071-2020-4076
2. Российский статистический ежегодник. 2020: Стат.сб./Росстат. - Р76 М., 2020 – 700 с.
3. Virani, S.S., Heart Disease and Stroke Statistics—2020 Update: A Report from the American Heart Association./ S.S. Virani, A. Alonso, E.J. Benjamin [et al.]// Circulation. 2020;141:e139–e596. DOI: 10.1161/CIR.0000000000000757
4. Báez-Ferrer, N, Clinical manifestations, diagnosis, and treatment of ischemic mitral regurgitation: A review./ N. Báez-Ferrer, MM Izquierdo-Gómez, B. Marí-López [et al.]// Journal of Thoracic Disease. 2018;10(12):6969-6986. doi:10.21037/jtd.2018.10.64
5. Борисов И.А. Современные представления о митральной недостаточности ишемического генеза/ И.А. Борисов, В.В. Крылов, В.В Далинин// Клиническая медицина. 2015;93(12):5-12.
6. Sarkar, K. Ischemic mitral regurgitation : the way ahead is a step back/ K. Sarkar, P. Soumya //Indian Journal of Thoracic and Cardiovascular Surgery. 2020:50-52.
7. Sannino, A.Survival and Cardiovascular Outcomes of Patients With Secondary Mitral Regurgitation A Systematic Review and Meta-analysis./ A. Sannino, RL Smith, GG Schiattarella [et al.]// JAMA Cardiology. 2017;2(10):1130-1139. doi:10.1001/jamacardio.2017.2976
8. Bouma, W. Ischemic Mitral Regurgitation Treatments After Mitral Annuloplasty/ W. Bouma, I.J. Wijdh-den Hamer, J.H. Gorman, [et al.]// The Annals of Thoracic Surgery. 2018;106(1):313. doi:10.1016/j.athoracsur.2018.01.029
9. Sandoval. Y. Contemporary Management of Ischemic Mitral Regurgitation: A Review./ Y. Sandoval, P. Sorajja, K.M. Harris// The American Journal of Medicine. 2018;131(8):887-895. doi:10.1016/j.amjmed.2018.01.048
10. Карева Ю. Е. Отдаленная выживаемость пациентов с ишемической болезнью сердца после хирургической коррекции умеренной ишемической

митральной недостаточности/ Ю. Е. Карева, В. У Эфендиев, С. С. Рахмонов, [и др.]// Кардиология. 2019;59(9):13-19. doi:10.18087/cardio.2019.9.2635

11. Apostolakis, S. The right ventricle in health and disease: Insights into physiology, pathophysiology and diagnostic management/ S. Apostolakis, S. Konstantinides// Cardiology. 2012;121(4):263-273. doi:10.1159/000338705
12. Valsangiacomo Buechel, E.R. Imaging the right heart: The use of integrated multimodality imaging/ E.R Valsangiacomo Buechel, L.L. Mertens// European Heart Journal. 2012;33(8):949-960. doi:10.1093/eurheartj/ehr490
13. Kazimierczyk, R. Clinical Medicine Echocardiographic Assessment of Right Ventricular-Arterial Coupling in Predicting Prognosis of Pulmonary Arterial Hypertension Patients/ R. Kazimierczyk, E. Kazimierczyk, M. Knapp, [et al.]// Journal of Clinical Medicine. 2021;10. doi:10.3390/jcm10132995
14. Kakouros, N. Right ventricular myocardial infarction: Pathophysiology, diagnosis, and management/ N. Kakouros, D. V. Cokkinos// Postgraduate Medical Journal. 2010; 86(1022):719-728. doi:10.1136/pgmj.2010.103887
15. Saeed, S. The tricuspid annular plane systolic excursion to systolic pulmonary artery pressure index: Association with all-cause mortality in patients with moderate or severe tricuspid regurgitation/ S. Saeed, J. Smith, K. Grigoryan [et al.]// International Journal of Cardiology. 2020;317:176-180. doi:10.1016/j.ijcard.2020.05.093
16. Pestelli, G. New measures of right ventricle-pulmonary artery coupling in heart failure: An all-cause mortality echocardiographic study/ G. Pestelli, A. Fiorencis, F. Trevisan [et al.]// International Journal of Cardiology. 2021;329:234-241. doi:10.1016/j.ijcard.2020.12.057
17. Рыбакова М.К. Практичское руководство по ультразвуковой диагностике. Эхокардиография/ М.К. Рыбакова, М.Н. Алехин, В.В. Митьков// М.: издательский дом Видар-М, 2008. - 512с.
18. Седов В.П. Клиническая Эхокардиография. Практическое Руководство/ В.П. Седов// М.: Геотар - Медиа, 2021. - с. 144.
19. Serbia, C. 2021 ESC / EACTS Guidelines for the management of valvular heart

disease/ C. Serbia, S.B. Germany, J.B. Germany [et al.]// European Heart Journal. 2021:1-72. doi:10.1093/eurheartj/ehab395

20. Пирцхалава С.Д. Изменения деформации миокарда левого желудочка у больных ишемической болезнью сердца при стресс-эхокардиографии С.Д. Пирцхалава., Э.У. Асымбекова, Н.К. Ахмедярова, А.З. Рахимов, В.Ю. Бузиашвили, Э.Ф. Тугеева, С.Т. Мацкеплишвили Ю.И. Бузиашвили// Клиническая физиология кровообращения. 2018;15 (4):249-260.
21. Саидова М.А. Ишемическая митральная недостаточность: алгоритм эхокардиографического обследования, место трехмерной чреспищеводной эхокардиографии/ М. А. Саидова, А. М. Андрианова// Кардиология 2020;60(2):54-60. doi:10.18087/cardio.2020.2.n839
22. Голухова Е. З. Продольная деформация свободной стенки правого желудочка по данным спекл-трекинг эхокардиографии как прогностический критерий неблагоприятных исходов/ Е. З. Голухова, И. В. Сливнева, М.Л. Мамалыга, Д. И. Марапов, М. Н. Алехин [и др.]//Российский кардиологический журнал. 2021;26(4):4417. doi:10.15829/1560-4071-2021-4417
23. Park, S.J. Impaired RV global longitudinal strain is associated with poor long-term clinical outcomes in patients with acute inferior STEMI/ S.J. Park, J.H. Park, H.S. Lee [et al.]//JACC: Cardiovascular Imaging. 2015;8(2):161-169. doi:10.1016/j.jcmg.2014.10.011
24. Truong, V.T. Normal Ranges of Left Ventricular Strain by Three-Dimensional Speckle-Tracking Echocardiography in Adults: A Systematic Review and Meta-Analysis/ V.T. Truong, H.T. Phan, N.P.Khanh [et al.]// Journal of the American Society of Echocardiography. 2019;32(12):1586-1597.e5. doi:10.1016/j.echo.2019.07.012
25. Kim, J. Tissue-based markers of right ventricular dysfunction in ischemic mitral regurgitation assessed via stress cardiac magnetic resonance and three-dimensional echocardiography/ J. Kim, J. Alakbarli, B. Yum [et al.]//The International Journal of Cardiovascular Imaging. 2019;35(4):683-693.

doi:10.1007/s10554-018-1500-4

26. Oikonomou, E.K. Assessment of Prognostic Value of Left Ventricular Global Longitudinal Strain for Early Prediction of Chemotherapy-Induced Cardiotoxicity: A Systematic Review and Meta-analysis/ E.K. Oikonomou, D.G. Kokkinidis, P.N. Kampaktsis [et al.]// JAMA Cardiology. 2019;4(10):1007-1018. doi:10.1001/jamacardio.2019.2952
27. Iung, B. Epidemiology of Acquired Valvular Heart Disease/ B. Iung, A. Vahanian// Canadian Journal of Cardiology. 2014;30(9):962-970. doi:10.1016/J.CJCA.2014.03.022
28. Asgar, A.W. Secondary Mitral Regurgitation in Heart Failure: Pathophysiology, Prognosis, and Therapeutic Considerations/ A.W. Asgar, M.J. Mack, G.W. Stone // Journal of the American Society of Echocardiography. 2015;65(12):1231-1248. doi:10.1016/J.JACC.2015.02.009
29. Zoghbi, W.A. Recommendations for Evaluation of the Severity of Native Valvular Regurgitation with Two-dimensional and Doppler Echocardiography/ W.A. Zoghbi, M. Enriquez-Sarano, E. Foster [et al.]//Journal of the American Society of Echocardiography. 2003;16(7):777-802. doi:10.1016/S0894-7317(03)00335-3
30. Nishimura, R.A. 2014 AHA/ACC guideline for the management of patients with valvular heart disease: A report of the American college of cardiology/American heart association task force on practice guidelines/ R.A. Nishimura, C.M. Otto, R.O. Bonow [et al.]// Journal of the American Society of Echocardiography. 2014;63(22). doi:10.1016/j.jacc.2014.02.536
31. Baumgartner, H 2017 ESC/EACTS Guidelines for the Management of Valvular Heart Disease/ H . Baumgartner, V. Falk, J.J. Bax [et al.]// European Heart Journal Vol 38.; 2017. doi:10.1093/eurheartj/ehx391
32. Nishimura, R.A. 2017 AHA/ACC Focused Update of the 2014 AHA/ACC Guideline for the Management of Patients With Valvular Heart Disease: A Report of the American College of Cardiology/American Heart Association Task Force on Clinical Practice Guidelines/ R.A. Nishimura, C.M. Otto, R.O. Bonow [et al.]// Journal of the American Society of Echocardiography. 2017;70(2):252-289.

doi:10.1016/J.JACC.2017.03.011

33. Ponikowski, P. 2016 ESC Guidelines for the diagnosis and treatment of acute and chronic heart failure/ P. Ponikowski, A.A. Voors, S.D. Anker [et al.]//European Heart Journal. 2016;37(27):2129-2200m. doi:10.1093/eurheartj/ehw128
34. Lang, R.M. Recommendations for cardiac chamber quantification by echocardiography in adults: An update from the American Society of Echocardiography and the European Association of Cardiovascular Imaging/ R.M. Lang, L.P. Badano, M.A. Victor [et al.]//Journal of the American Society of Echocardiography. 2015;28(1):1-39.e14. doi:10.1016/j.echo.2014.10.003
35. Thavendiranathan, P.Reproducibility of Echocardiographic Techniques for Sequential Assessment of Left Ventricular Ejection Fraction and Volumes: Application to Patients Undergoing Cancer Chemotherapy/ P. Thavendiranathan, A.D. Grant, T. Negishi [et al.]// Journal of the American Society of Echocardiography. 2013;61(1):77-84. doi:10.1016/J.JACC.2012.09.035
36. Curtis, J.P. The association of left ventricular ejection fraction, mortality, and cause of death in stable outpatients with heart failure/ J.P. Curtis, S.I. Sokol, Y.Wang [et al.]// Journal of the American Society of Echocardiography. 2003;42(4):736-742. doi:10.1016/S0735-1097(03)00789-7
37. Cikes, M. Beyond ejection fraction: An integrative approach for assessment of cardiac structure and function in heart failure/ M. Cikes, S.D. Solomon// European Heart Journal. 2016;37(21):1642-1650. doi:10.1093/eurheartj/ehv510
38. Овчинников А.Г. Диастолическая трансторакальная стресс-эхокардиография с дозированной физической нагрузкой в диагностике сердечной недостаточности с сохраненной фракцией выброса: показания, методология, интерпретация результатов/ А.Г Овчинников., Ф.Т. Агеев., М.Н Алёхин [и др.]//Кардиология. 2020;60(12):48-63. doi:10.18087/cardio.2020.12.n1219
39. Esch, B.T. Left ventricular torsion and recoil: Implications for exercise performance and cardiovascular disease// B.T. Esch, E.R. Warburton// Journal of Applied Physiology. 2009;106(2):362-369. doi:10.1152/japplphysiol.00144.2008
40. Buckberg, G. Cardiac mechanics revisited: The relationship of cardiac architecture

to ventricular function/ G. Buckberg, J.E. Hoffman, A. Mahajan, S. Saleh, C. Coghlan// Circulation. 2008;118(24):2571-2587. doi:10.1161/CIRCULATIONAHA.107.754424

41. Smedsrud, M.K. Duration of Myocardial Early Systolic Lengthening Predicts the Presence of Significant Coronary Artery Disease/ M.K. Smedsrud, S. Sarvari, K.H. Haugaa [et al.]// Journal of the American Society of Echocardiography. 2012;60(12):1086-1093. doi:10.1016/J.JACC.2012.06.022
42. Eek, C. Strain echocardiography predicts acute coronary occlusion in patients with non-ST-segment elevation acute coronary syndrome/ C. Eek, B. Grenne, H. Brunvand [et al.]// European Journal of Echocardiography. 2010;11(6):501-508. doi:10.1093/ejechocard/jeq008
43. Antoni, M.L. Prognostic value of right ventricular function in patients after acute myocardial infarction treated with primary percutaneous coronary intervention/ M.L. Antoni, W.C. Scherptong, J.Z. Atary [et al.]// Circulation: Cardiovascular Imaging. 2010;3(3):264-271. doi:10.1161/CIRCIMAGING.109.914366
44. Yingchoncharoen, T. Normal ranges of left ventricular strain: A meta-analysis/ T.Yingchoncharoen, S . Agarwal, Z.B. Popović, T.H. Marwick// Journal of the American Society of Echocardiography. 2013;26(2):185-191. doi:10.1016/j.echo.2012.10.008
45. Gottdiener, J.S. Outcome of Congestive Heart Failure in Elderly Persons: Influence of Left Ventricular Systolic Function/ J.S. Gottdiener, R.L. Mcclelland, R. Marshall [et al.]// Annals of Internal Medicine. 2002:631-640.
46. Bhatia, R.S. Outcome of Heart Failure with Preserved Ejection Fraction in a Population-Based Study/ R.S. Bhatia, J.V. Tu., D.S. Lee [et al.]// The New England Journal of Medicine. 2006;355(3):260-269. doi:10.1056/nejmoa051530
47. Zhang, K.W. Strain improves risk prediction beyond ejection fraction in chronic systolic heart failure/ K.W. Zhang, B. French, A. May Khan [et al.]// Journal of the American Heart Association. 2014;3(1). doi:10.1161/JAHA.113.000550
48. Sengeløv, M. Global Longitudinal Strain is a Superior Predictor of All-Cause Mortality in Heart Failure with Reduced Ejection Fraction/ M . Sengeløv, P.G.

Jørgensen, J.S. Jensen [et al.]// JACC: Cardiovascular Imaging. 2015;8(12):1351-1359. doi:10.1016/j.jcmg.2015.07.013

49. Stanton, T. Prediction of all-cause mortality from global longitudinal speckle strain: Comparison with ejection fraction and wall motion scoring/ T. Stanton, R.Leano, T.H. Marwick//Circulation: Cardiovascular Imaging. 2009;2(5):356-364. doi:10.1161/CIRCIMAGING.109.862334
50. Witkowski, T.G. Global longitudinal strain predicts left ventricular dysfunction after mitral valve repair/ T.G. Witkowski, J.D. Thomas, P.J.Debonnaire [et al.]// European Heart Journal Cardiovasc Imaging. 2013;14(1):69-76. doi:10.1093/ehjci/jes155
51. Citro, R. Global longitudinal strain predicts outcome after MitraClip implantation for secondary mitral regurgitation/ R. Citro, C. Baldi, P. Lancellotti [et al.]// Journal of Cardiovascular Medicine. 2017;18(9):669-678. doi:10.2459/JCM.0000000000000526
52. Santoro, C. Global longitudinal strain is a hallmark of cardiac damage in mitral regurgitation: the Italian arm of the European Registry of mitral regurgitation (EuMiClip)/ C. Santoro, M.Galderisi, R. Esposito [et al.]//Cardiovasc Ultrasound. 2019;7:1-10.
53. Zaffran, S. Right ventricular myocardium derives from the anterior heart field/ S.Zaffran, R.G. Kelly, S.M. Meilhac, M.E. Buckingham, N.A. Brown//Circulation Research. 2004;95(3):261-268. doi:10.1161/01.RES.0000136815.73623.BE
54. Rigolin, V.H.The forgotten chamber: The importance of the right ventricle/ V.H. Rigolin, P.A. Robiolio, J.S. Wilson [et al.]//Catheterization and Cardiovascular Diagnosis. 1995;35(1):18-28. doi:10.1002/ccd.1810350105
55. Haddad, F. Right ventricular function in cardiovascular disease, part I: Anatomy, physiology, aging, and functional assessment of the right ventricle/ F. Haddad, S.A. Hunt, D.N. Rosenthal, D.J.Murphy//Circulation. 2008;117(11):1436-1448. doi:10.1161/CIRCULATIONAHA.107.653576
56. Никитюк Т.Г. Неинвазивная оценка функции правого желудочка у больных с приобретенными пороками сердца и ишемической болезнью сердца до и

после хирургического лечения: диссертация ... кандидата медицинских наук : 14.00.44/Никитюк Татьяна Геннадьевна. – М., 2005.- 121 с.

57. Кузнецова Л.М.Эхокардиография в оценке функции правого желудочка/ Л.М. Кузнецова, В.А. Сандриков//Кардиология. 2009;2:63-65.
58. Кокшенева И.В. Дисфункция Миокарда Правого Желудочка: Структурно-функциональные особенности и клиническое значение у больных ишемической болезнью сердца кардиохирургического профиля Автореф. дис. ... д-ра мед наук. 14.00.06/ Кокшенева Инна Валерьевна – М., 2007.
59. Ho, S.Y. Anatomy, echocardiography, and normal right ventricular dimensions/ S.Y. Ho, P. Nihoyannopoulos// Heart. 2006;92(SUPPL. 1):2-14. doi:10.1136/hrt.2005.077875
60. Ling, L.F. Echocardiographic assessment of right ventricular function: How to account for tricuspid regurgitation and pulmonary hypertension/ L.F. Ling, T.H. Marwick//JACC: Cardiovascular Imaging. 2012;5(7):747-753. doi:10.1016/j.jcmg.2011.08.026
61. Redington, A.N. Changes in the pressure-volume relation of the right ventricle when its loading conditions are modidified/ A.N. Redington, M.L. Rigby, E.A. Shinebourne, P.J.Oldershaw//British Heart Journal. 1990;63(1):45-49. doi:10.1136/hrt.63.1.45
62. Sugeng, L. Multimodality Comparison of Quantitative Volumetric Analysis of the Right Ventricle/ L. Sugeng, V. Mor-Avi, L .Weinert [et al.]//JACC: Cardiovascular Imaging. 2010;3(1):10-18. doi:10.1016/j.jcmg.2009.09.017
63. Абдрахманова А.И., Амирова Н.Б. Инфаркт миокарда правого желудочка во врачебной практике/ А.И. Абдрахманова, Н.Б. Амирова// Вестник современной клинической медицины. 2016;9(3):62-69. doi:10.20969/vskm.2016.9(3).62-69
64. Rudski, L.G. Guidelines for the Echocardiographic Assessment of the Right Heart in Adults: A Report from the American Society of Echocardiography. Endorsed by the European Association of Echocardiography, a registered branch of the European Society of Cardiology/ L.G. Rudski, W.W. Lai, J. Afilalo [et

al.]//Journal of the American Society of Echocardiography. 2010;23(7):685-713. doi:10.1016/j.echo.2010.05.010

65. Warnes, CA. Adult Congenital Heart Disease. Importance of the Right Ventricle/ C.A. Warnes// Journal of the American Society of Echocardiography. 2009;54(21):1903-1910. doi:10.1016/j.jacc.2009.06.048
66. Kjaergaard, J. Evaluation of right ventricular volume and function by 2D and 3D echocardiography compared to MRI/ J. Kjaergaard, C.L. Petersen, A. Kjaer [et al.] // European Journal of Echocardiography. 2006;7(6):430-438. doi:10.1016/j.euje.2005.10.009
67. Guazzi, M. Tricuspid annular plane systolic excursion and pulmonary arterial systolic pressure relationship in heart failure: An index of right ventricular contractile function and prognosis/ M. Guazzi, F. Bandera, G . Pelissero [et al.] //American Journal of Physiology - Heart and Circulatory Physiology. 2013;305(9). doi:10.1152/ajpheart.00157.2013
68. Yamin, P.P. Right ventricular dysfunction as predictor of longer hospital stay in patients with acute decompensated heart failure: A prospective study in Indonesian population/ P.P. Yamin, S.B. Raharjo, K.P. Putri, N. Hersunarti//Cardiovasc Ultrasound. 2016;14(1):1-7. doi:10.1186/s12947-016-0069-0
69. Kopecna, D. Interobserver reliability of echocardiography for prognostication of normotensive patients with pulmonary embolism/ D. Kopecna, S. Briongos, H. Castillo [et al.]// Cardiovasc Ultrasound. 2014;12(1):1-7. doi:10.1186/1476-7120-12-29
70. Garcia G.R. Evaluation of right ventricular function after cardiac surgery: The importance of tricuspid annular plane systolic excursion and right ventricular ejection fraction/ G.R. Garcia, C.E. Renes, S.J. Mayordomo//The Journal of Thoracic and Cardiovascular Surgery. 2016;152(2). doi:10.1016/j.jtcvs.2016.04.041
71. Wang, J. Comparison of Novel Echocardiographic Parameters of Right Ventricular Function with Ejection Fraction by Cardiac Magnetic Resonance/ J.

Wang, K. Prakasa, C. Bomma [et al.]// Journal of the American Society of Echocardiography. 2007;20(9):1058-1064. doi:10.1016/j.echo.2007.01.038

72. Нарцисова Г.П. Роль правого желудочка в патологии сердечно-сосудистой системы/ Г.П. Нарцисова Патология кровообращения и кардиохирургия. 2014;18(1):32-36.
73. Witt, N. Tricuspid annular velocity assessed by doppler tissue imaging as a marker of right ventricular involvement in the acute and late phase after a first st elevation myocardial infarction/ N. Witt, M. Alam, L. Svensson, B.A. Samad// Echocardiography. 2010;27(2):139-145. doi:10.1111/j.1540-8175.2009.00985.x
74. Howard, L.S. Echocardiographic assessment of pulmonary hypertension: Standard operating procedure/ L.S. Howard, J. Grapsa, D. Dawson [et al.]//European Respiratory Review. 2012;21(125):239-248. doi:10.1183/09059180.00003912
75. Lindquist, P. Right ventricular outflow-tract fractional shortening: An applicable measure of right ventricular systolic function/ P. Lindquist, M.Henein, E. Kazzam// European Journal of Echocardiography. 2003;4(1):29-35. doi:10.1053/euje.2002.0177
76. Pavlicek, M. Right ventricular systolic function assessment: Rank of echocardiographic methods vs. cardiac magnetic resonance imaging/ M. Pavlicek, A. Wahl, T. Rutz [et al.]// European Journal of Echocardiography. 2011;12(11):871-880. doi:10.1093/ejechocard/jer138
77. Demirko, S. Sağlikli bireylerde sağ ventrikül sistolik fonksiyonlarinin dp/dt ile değerlendirilmesi: Gözlemsel bir çalişma/ S. Demirko, M. Ünlü, Z. Arslan [et al.]// Anadolu Kardiyoloji Dergisi. 2013;13(2):103-107. doi:10.5152/akd.2013.032
78. Shojaeifard, M. Normal reference values of tissue doppler imaging parameters for right ventricular function in young adults: A population based study/ M. Shojaeifard, M. Esmaeilzadeh, M. Maleki [et al.]//Research in Cardiovascular Medicine. 2013;2(4):160. doi:10.5812/cardiovascmed.9843
79. Sallach, J.A. Right Atrial Volume Index in Chronic Systolic Heart Failure and Prognosis/ J.A. Sallach, H.W. Tang, A.G. Borowski [et al.]//JACC:

Cardiovascular Imaging. 2009;2(5):527-534. doi:10.1016/j.jcmg.2009.01.012

80. Рыбакова М.К.Комплексная эхокардиографическая оценка систолической и диастолической функции левого и правого желудочков в нормк. ультразвуковая и функциональная диагностика. М.К. Рыбакова, В.В. Митьков, М.А. Платова// Ультразвуковая и функциональная диагностика 2005;4:64-73.
81. Grünig, E. Reference values for and determinants of right atrial area in healthy adults by 2-dimensional echocardiography/ E. Grünig, P. Henn, A. D'Andrea [et al.] // Circulation: Cardiovascular Imaging. 2013;6(1):117-124. doi:10.1161/CIRCIMAGING.112.978031
82. Brennan, J.M. Reappraisal of the Use of Inferior Vena Cava for Estimating Right Atrial Pressure/ J.M. Brennan, J.E. Blair, S. Goonewardena [et al]//Journal of the American Society of Echocardiography. 2007;20(7):857-861. doi:10.1016/j.echo.2007.01.005
83. Badano, L.P. Assessment of functional tricuspid regurgitation/ L.P. Badano, D. Muraru, M. Enriquez-Sarano//European Heart Journal. 2013;34(25):1875-1884. doi:10.1093/eurheartj/ehs474
84. Galiè, N. ESC/ERS Guidelines for the diagnosis and treatment of pulmonary hypertension/ N. Galiè, M. Humbert, J.L. Vachiery [et al.]// European Heart Journal. 2016;37(1):67-119. doi:10.1093/eurheartj/ehv317
85. Fisher, M.R. Accuracy of doppler echocardiography in the hemodynamic assessment of pulmonary hypertension/ M.R. Fisher, P.R. Forfia, E.Chamera [et al.]//American Journal of Respiratory and Critical Care Medicine. 2009;179(7):615-621. doi:10.1164/rccm.200811-1691OC
86. Tamborini, G. Feasibility of a New Generation Three-Dimensional Echocardiography for Right Ventricular Volumetric and Functional Measurements/ G. Tamborini, D. Brusoni, J.E. Torres Molina [et al.]//American Journal of Cardiology. 2008;102(4):499-505. doi:10.1016/j.amjcard.2008.03.084
87. Van Der Zwaan, H.B. Right ventricular quantification in clinical practice: Two-dimensional vs. three-dimensional echocardiography compared with cardiac

magnetic resonance imaging/ H.B. Van Der Zwaan, M.L. Geleijnse, J.S. McGhie [et al.]// European Journal of Echocardiography. 2011;12(9):656-664. doi:10.1093/ejechocard/jer107

88. Grapsa, J. Assessment of Right Ventricular Structure and Function in Pulmonary Hypertension/ J. Grapsa, D. Dawson, P. Nihoyannopoulos// Journal of Cardiovascular Ultrasound. 2011;19(3):115. doi:10.4250/jcu.2011.19.3.115
89. Mor-Avi, V. Three-Dimensional Echocardiographic Evaluation of the Heart Chambers: Size, Function, and Mass/ V. Mor-Avi, R.M. Lang//Cardiology Clinics. 2007;25(2):241-251. doi:10.1016/j.ccl.2007.05.003
90. Kidawa, M. Real-time 3D echocardiography and tissue Doppler echocardiography in the assessment of right ventricle systolic function in patients with right ventricular myocardial infarction/ M. Kidawa, K. Chizyński, M. Zielińska [et al.]//European Heart Journal Cardiovasc Imaging. 2013;14(10):1002-1009. doi:10.1093/ehjci/jes321
91. Nagata, Y. Prognostic Value of Right Ventricular Ejection Fraction Assessed by Transthoracic 3D Echocardiography/ Y. Nagata, C.C. Wu, Y. Kado [et al.]//Circulation: Cardiovascular Imaging. 2017;10(2). doi:10.1161/CIRCIMAGING.116.005384
92. Geyer, H. Assessment of Myocardial Mechanics Using Speckle Tracking Echocardiography: Fundamentals and Clinical Applications/H. Geyer, G. Caracciolo, H. Abe [et al.]//Journal of the American Society of Echocardiography. 2010;23(4):351-369. doi:10.1016/j.echo.2010.02.015
93. Kannan, A. Role of Strain Imaging in Right Heart Disease: A Comprehensive Review/ A. Kannan, C. Poongkunrana, M. Jayaraja, R. Janardhanan// Journal of Clinical Medicine Research. 2014;6(5):309-313. doi:10.14740/jocmr1842w
94. Morris, D.A. Normal range and usefulness of right ventricular systolic strain to detect subtle right ventricular systolic abnormalities in patients with heart failure: a multicentre study/ D.A. Morris, M. Krisper, S. Nakatani [et al.]//European Heart Journal Cardiovasc Imaging. 2017;18(2):212-223. doi:10.1093/ehjci/jew011
95. Guendouz, S. Prognostic significance and normal values of 2D strain to assess

right ventricular systolic function in chronic heart failure/ S. Guendouz S. Rappeneau, J. Nahum [et al.]// Circulation Journal. 2012;76(1):127-136. doi:10.1253/circj.CJ-11-0778

96. Fukuda, Y. Utility of right ventricular free wall speckle-tracking strain for evaluation of right ventricular performance in patients with pulmonary hypertension/ Y. Fukuda, H. Tanaka, D. Sugiyama [et al.]// Journal of the American Society of Echocardiography. 2011;24(10):1101-1108. doi:10.1016/j.echo.2011.06.005
97. Motoji, Y. Efficacy of right ventricular free-wall longitudinal speckle-tracking strain for predicting long-term outcome in patients with pulmonary hypertension/ Y. Motoji, H. Tanaka, Y. Fukuda [et al.]// Circulation Journal. 2013;77(3):756-763. doi:10.1253/circj.CJ-12-1083
98. Hutyra, M. Echocardiographic assessment of global longitudinal right ventricular function in patients with an acute inferior ST elevation myocardial infarction and proximal right coronary artery occlusion/ M. Hutyra, T. Skála, D. Horák [et al.]// The International Journal of Cardiovascular Imaging. 2015;31(3):497-507. doi:10.1007/s10554-014-0573-y
99. Wang, Y. Assessment of left and right ventricular diastolic and systolic functions using two-dimensional speckle-tracking echocardiography in patients with coronary slow-flow phenomenon/ Y. Wang, C. Ma, Y. Zhang [et al.]// PLOS One. 2015;10(2):1-13. doi:10.1371/journal.pone.0117979
100. Kemal, H.S. Right ventricular free-wall longitudinal speckle tracking strain in patients with pulmonary arterial hypertension under specific treatment/ H.S. Kemal, M. Kayikcioglu, H. Kultursay [et al.]// Echocardiography. 2017;34(4):530-536. doi:10.1111/echo.13472
101. Smolarek, D.Echocardiographic evaluation of right ventricular systolic function: The traditional and innovative approach/D. Smolarek, M. Gruchała, W. Sobiczewski//Cardiol J. 2017;24(5). doi:10.5603/CJ.a2017.0051
102. Samarai, D. Global longitudinal strain correlates to systemic right ventricular function/ D. Samarai, S.L. Ingemansson, R. Gustafsson R [et al.]// Cardiovasc

Ultrasound. 2020;18(1):1-6. doi:10.1186/s12947-020-0186-7

103. Сандриков В.А. Дисфункция миокарда. Адаптация и деадаптация сердца/ В.А. Сандриков, Т.Ю. Кулагина, Е.Ю. Ван, Е.В. Березина, С.Л Дземешкевич// в книге «Ультразвуковые и Лучевые Технологии в Клинической Практике», Под Редакцией Сандрикова В.А., Фисенко, Е.П., Кулагиной Т.Ю., М.: «СТРОМ»; 2012:71-82.
104. Сандриков В.А. Современные эхокардиографические методы оценки правого желудочка/ В.А. Сандриков, Е.В. Березина, Т.Ю. Кулагина, Е.Ю. Ван// в книге «Ультразвуковые и Лучевые Технологии в Клинической Практике», Под Редакцией Сандрикова В.А., Фисенко Е.П., Кулагиной Т.Ю., М.: «СТРОМ». ; 2012:45-54.
105. Лоскутова А.С. Эхокардиографическая оценка дисфункции правого желудочка сердца в сравнении с левым у пациентов с гипертонической болезнью/ А.С. Лоскутова, М.А. Саидова, В.Н. Шитов, А.Н Рогоза// Сердце журнал для практикующих врачей. 2013;12(5(73)).
106. Сандриков В.А. Способ диагностики недостаточности сократительной функции миокарда/ В.А. Сандриков, Т.Ю. Кулагина, В.А. Гаврилов [и др.] - Патент на изобретение № 2354301 от 10.10.2007.
107. Nagueh, S.F. Recommendations for the Evaluation of Left Ventricular Diastolic Function by Echocardiography : An Update from the American Society of Echocardiography and the European Association of Cardiovascular Imaging/ S.F. Nagueh, O.A. Smiseth, C.P. Appleton [et al.]//Journal of the American Society of Echocardiography. 2016;29(4):277-314. doi:10.1016/j.echo.2016.01.011
108. Белевская А.А. Возможности эхокардиографии в диагностике легочной гипертензии и оценке ремоделирования сердца/ А.А. Белевская, З.Х. Дадачева, М.А. Саидова, Т.В. Мартынюк, И.Е. Чазова// Лечебно дело. 2015:111-121.
109. Бузиашвили Ю.И. Деформация миокарда левого желудочка и папиллярных мышц митрального клапана у больных с ишемической болезнью сердца и ишемической митральной регургитацией/ Ю.И. Бузиашвили, И.В.

Кокшенева, Э.У. Асымбекова [и др.]// Кардиология и сердечно-сосудистая хирургия. 2019;12(2):100-109.

110. Кулагина, Т.Ю. Теория и практика в оценке дисфункции миокарда у больных кардиохирургического профиля: дис. …д-ра мед. наук: 14.01.05, 14.01.26/Кулагина Татьяна Юрьевна.-М., 2014.
111. Березина Е.В. Функция правого желудочка у больных с декомпенсацией кровообращения до и после хирургического лечения: дис. …к-та мед.наук: 14.01.13, 14.01.26/ Березина Елена Владимировна. – М., 2013.
112. Кулагина Т.Ю. Оценка функции правого и левого желудочков и взаимодействия между ними у пациентов с ишемической болезнью сердца, осложненной митральной недостаточностью / Т.Ю. Кулагина, В.А. Сандриков, Е.Ю. Ван, Р.З. Зябирова, Ю.Н. Петрова// Кардиология. 2022. Т. 62. № 1. С 46-56
113. Лоскутова А.С. Эхокардиографическая оценка дисфункции правого желудочка сердца в сравнении с левым у пациентов с гипертонической болезнью/ А.С. Лоскутова, М.А. Саидова, В.Н. Шитов, А.Н. Рогоза//Сердце журнал для практикующих врачей. 2013;Том 12, №5(73):316-319.
114. Özdemir, K. New parameters in identification of right ventricular myocardial infarction and proximal right coronary artery lesion/ K. Özdemir, B.B. Altunkeser, A. Içli [et al.]// Chest. 2003;124(1):219-226. doi:10.1378/chest.124.1.219
115. Alam, M. Right ventricular function in patients with first inferior myocardial infarction: Assessment by tricuspid annular motion and tricuspid annular velocity/ M. Alam, J. Wardell, E. Andersson [et al.]// Am Heart J. 2000;139(4):710-715. doi:10.1016/S0002-8703(00)90053-X
116. Karam, N. Impact of Right Ventricular Dysfunction on Outcomes After Transcatheter Edge-to-Edge Repair for Secondary Mitral Regurgitation/ N. Karam, L. Stolz, M. Orban M [et al.]// JACC: Cardiovascular Imaging. 2021;14(4):768-778. doi:10.1016/j.jcmg.2020.12.015

117. Mandoli, G.E. New echocardiographic indices of shift to biventricular failure to optimize risk stratification of chronic heart failure/ G.E. Mandoli, M.C. Pastore, G.Benfari [et al.]// ESC Hear Fail. 2021;9:476-485. doi:10.1002/ehf2.13722

118. Vizzardi, E. Right Ventricular Deformation and Right Ventricular-Arterial Coupling in Patients with Heart Failure Due to Severe Aortic Stenosis Undergoing TAVI: Long-Term Results/ E.Vizzardi, M. Gavazzoni, E. Sciatti [et al.]// American Journal of Cardiovasculare Disease 2020;10(3):150-163