ФЕДЕРАЛЬНОЕ ГОСУДАРСТВЕННОЕ БЮДЖЕТНОЕ НАУЧНОЕ УЧРЕЖДЕНИЕ
РОССИЙСКИЙ НАУЧНЫЙ ЦЕНТР ХИРУРГИИ
ИМ. АКАДЕМИКА Б.В. ПЕТРОВСКОГО

На правах рукописи

ПЕНЯЕВА ЭЛЛА ИГОРЕВНА

КОНТРАСТ-УСИЛЕННОЕ УЛЬТРАЗВУКОВОЕ ИССЛЕДОВАНИЕ ПРИ ОПУХОЛЕВЫХ ПОРАЖЕНИЯХ ПЕЧЕНИ

ДИССЕРТАЦИЯ
на соискание ученой степени кандидата медицинских наук

14.01.13 – лучевая диагностика, лучевая терапия

Научный руководитель:
доктор медицинских наук
Камалов Юлий Рафаэльевич

Москва – 2021

ОГЛАВЛЕНИЕ

ВВЕДЕНИЕ…….…….…. 3

ГЛАВА 1. ОБЗОР ЛИТЕРАТУРЫ……..….. 8

1.1 Эпидемиология опухолей печени…….…….…. **8**

1.2 Мультипараметрическое ультразвуковое исследование при опухолях печени…….……..... **11**

1.3 Возможности методов лучевой визуализации с применением контрастного усиления при опухолях печени……..... **16**

1.4 Контраст-усиленное ультразвуковое исследование при опухолях печени…….…… **18**

ГЛАВА 2. МАТЕРИАЛ И МЕТОДЫ……..……. 28

2.1 Методика проведения исследования…….……. **28**

2.2 Общая характеристика клинических наблюдений……... **38**

2.3 Методика статистического анализа. …….. **47**

ГЛАВА 3. РЕЗУЛЬТАТЫ И ИХ ОБСУЖДЕНИЕ ……..... 50

3.1 Результаты анализа качественных параметров контраст-усиленного ультразвукового исследования в дифференциальной диагностике опухолевых образований печени……. **50**

3.2 Результаты анализа количественных параметров контраст-усиленного ультразвукового исследования в дифференциальной диагностике опухолевых образований печени. ……..... **75**

3.3 Результаты оценки возможностей контраст-усиленного ультразвукового исследования в выявлении метастазов в печени……..... **83**

3.4 Обсуждение результатов…….. **85**

ЗАКЛЮЧЕНИЕ……..... 91

ВЫВОДЫ…….. 97

ПРАКТИЧЕСКИЕ РЕКОМЕНДАЦИИ……... 98

СПИСОК СОКРАЩЕНИЙ И УСЛОВНЫХ ОБОЗНАЧЕНИЙ…..……..... 100

СПИСОК ЛИТЕРАТУРЫ…….. 102

ПРИЛОЖЕНИЕ А……... 126

ПРИЛОЖЕНИЕ Б……... 128

ВВЕДЕНИЕ

Актуальность темы

Распространённость злокачественных заболеваний неуклонно возрастает. По данным Каприна А. Д. (2020), в 2019 году «грубый» показатель заболеваемости злокачественными новообразованиями на 2,5 % превысил показатели 2018 года, составляя 436,1 на 100 000 населения, за 10 лет прирост составил 24,32 % [18, 49]. Также отмечен прирост заболеваемости злокачественными новообразованиями печени и внутрипечёночных желчных протоков (код С22 по МКБ), который за 10 лет составил 48,13 % со среднегодовым темпом 3,81 %, уступая по этому показателю лишь раку щитовидной железы [18]. Метастатическое поражение печени (МПП) выявляется в 20–30 раз чаще первичного рака печени и встречается с частотой до 50 % в зависимости от локализации первичной опухоли [12, 34, 201].

Несмотря на усовершенствование и повышение доступности для населения методов лучевой визуализации, таких как ультразвуковые исследования (УЗИ), рентгеновская (мультиспиральная) компьютерная (МСКТ) и магнитно-резонансная (МРТ) томография [40, 50], в настоящее время почти в 80 % случаев диагноз первичного рака печени устанавливается на 3–4 стадиях заболевания, что приводит к высокой летальности в течение года после установления диагноза [18, 49]. МСКТ и МРТ с контрастным усилением обладают высоким диагностическим потенциалом при опухолевых образованиях печени (ООП), однако их применение в ряде случаев ограничено за счёт риска развития нефропатии и аллергоподобных реакций при применении йодсодержащих контрастных препаратов, воздействия ионизирующего излучения при МСКТ, наличия кардиостимуляторов и металлоконструкций в теле пациента при МРТ, кроме того, у ряда пациентов исследование невозможно в связи с боязнью замкнутого пространства [5, 6, 27, 40]. Несмотря на широкое распространение для обследования органов брюшной полости традиционного УЗИ, возможности его в дифференциальной диагностике опухолей печени ограничены, методики цветового допплеровского и энергетического картирования недостаточно чувствительны в оценке микроваскуляризации опухолей [24, 117, 190]. Таким образом, поиск дополнительных информативных и доступных методов своевременного выявления и точной дифференциальной диагностики ООП остаётся одной из актуальных проблем лучевой визуализации в онкологии.

Разработка ультразвуковых контрастных препаратов (УЗКП) второго поколения расширила диагностические возможности УЗИ в выявлении и дифференциальной диагностике ООП [62, 63, 84, 85, 98]. В последние десятилетия в зарубежной литературе большое внимание уделялось разработке критериев дифференциальной диагностики ООП и поиску возможностей улучшения

диагностической точности контраст-усиленного УЗИ (КУ-УЗИ) [63, 67, 69, 70, 75, 77, 78, 80–83, 90, 92, 96, 138]. Совершенствование технологий КУ-УЗИ, получение новых данных о возможностях применения метода приводят к необходимости периодического пересмотра «Рекомендаций по проведению и клиническому применению контраст-усиленного ультразвукового исследования печени» Европейской (EFSUMB) и Мировой (WFUMB) федераций специалистов ультразвуковой диагностики в медицине и биологии, последние из которых были опубликованы в 2020 году [63, 84, 85, 98].

В результате отсутствия регистрации УЗКП второго поколения на территории Российской Федерации в течение длительного времени для отечественных исследователей и практических врачей КУ-УЗИ является достаточно новым методом диагностики. Не определено место КУ-УЗИ в протоколе обследования пациентов с очаговой патологией печени на территории Российской Федерации, что явилось обоснованием для выполнения данного исследования [40, 50].

Степень разработанности темы

Клиническое применение УЗКП второго поколения в диагностике и выявлении ООП за рубежом началось достаточно давно [63, 64, 155, 196]. Поэтому подавляющее большинство работ, посвящённых возможностям КУ-УЗИ при ООП, принадлежит зарубежным авторам. Большинство из них сообщают о высокой диагностической точности КУ-УЗИ в диагностике ООП при выявлении типичных признаков контрастирования, описанных в Рекомендациях и Руководствах WFUMB и EFSUMB [75, 77, 78, 81, 83, 88, 89, 90, 92, 96]. Но нерешённым остаётся вопрос диагностики ООП с отсутствием типичных признаков контрастирования [62, 69, 75, 89, 95, 96, 119, 124, 141], а также вопрос целесообразности и диагностической значимости количественного анализа параметров контрастного усиления, встречающегося у немногих авторов [70, 134, 148, 165, 172]. В обновленной версии «Рекомендаций по проведению и клиническому применению контраст-усиленного ультразвукового исследования печени» (2020) отсутствуют указания на возможность использования анализа кривых «время-интенсивность» для дифференциальной диагностики ООП [98]. В последние годы опубликовано большое количество работ, посвящённых возможностям оценки качественных характеристик КУ-УЗИ при ООП и месту КУ-УЗИ в алгоритме обследования пациентов, что свидетельствует о сохраняющейся актуальности поиска дополнительных критериев диагностики ООП, и только единичные работы, посвящённые анализу количественных характеристик КУ-УЗИ, демонстрирующие широкий диапазон значений и высокую вариабельность оцениваемых параметров [76, 105, 119, 148, 149, 150, 165, 191, 200]. Возможности количественного анализа КУ-УЗИ в дифференциальной диагностике ООП не определены, оцениваемые параметры не стандартизированы, не указаны их пороговые значения. В связи с длительным отсутствием

регистрации УЗКП второго поколения на территории РФ отечественные работы, посвящённые возможностям КУ-УЗИ при обследовании печени, немногочисленны, часто носят обзорный характер, посвящены оценке только качественных параметров КУ-УЗИ, многие сконцентрированы только на диагностике метастатического поражения печени [1, 2, 7, 21, 28, 29, 32, 33, 44, 47, 52, 56]. Все вышесказанное обусловило необходимость дальнейшего изучения диагностических возможностей КУ-УЗИ при ООП, определило цель и задачи данного исследования.

Цель исследования

На основании анализа качественных и количественных параметров контраст-усиленного ультразвукового исследования печени установить его возможности в выявлении и дифференциальной диагностике опухолей печени.

Задачи исследования

1. Разработать и оценить при контраст-усиленном ультразвуковом исследовании типичные качественные характеристики в зависимости от фаз контрастирования и пороговые количественные показатели на основе кривых «время-интенсивность» различных типов опухолей печени, определить их дифференциально-диагностические возможности при разных опухолях печени.
2. Создать алгоритм и определить возможности контраст-усиленного ультразвукового исследования в выявлении метастазов печени.
3. Оценить диагностические возможности контраст-усиленного ультразвукового исследования в алгоритме применения различных методов лучевой диагностики для дифференциальной диагностики опухолевых поражений печени.

Научная новизна

Впервые в России на большом клиническом материале стандартизирована методология выполнения качественного и количественного КУ-УЗИ при ООП. Доказана высокая диагностическая точность качественного КУ-УЗИ для дифференциальной диагностики доброкачественных (ДООП) и злокачественных (ЗООП) образований печени, а также для дифференциальной диагностики различных типов ООП. Установлена полезность применения количественного КУ-УЗИ для дифференциальной диагностики ООП в случаях сомнительных результатов качественного КУ-УЗИ. Определено место КУ-УЗИ в алгоритме лучевых методов диагностики при ООП. Определена оптимальная дозировка контрастного препарата у различных групп пациентов, определены диагностические возможности применения КУ-УЗИ для

дифференциальной диагностики ООП, определены дополнительные качественные критерии дифференциальной диагностики ООП, выделены информативные количественные показатели КУ-УЗИ и определены их пороговые значения для дифференциальной диагностики различных типов ООП, предложен диагностический алгоритм при оценке количественных показателей КУ-УЗИ. Проведено сравнение возможностей УЗИ, КУ-УЗИ и динамической МСКТ в выявлении метастазов в печени.

Практическая значимость исследования

Результаты проведённого исследования расширяют диагностические возможности УЗИ в диагностике опухолевых образований печени и позволяют сократить количество исследований с воздействием ионизирующего излучения и нефротоксичных контрастных препаратов, проводить дифференциальную диагностику ООП и поиск метастазов в печени у пациентов с противопоказаниями к МСКТ и МРТ с внутривенным контрастированием, а также в отсутствие технической возможности применения МСКТ и МРТ, что приводит к уменьшению сроков обследования, сокращению количества лучевых методов исследования и инвазивных процедур. Результаты проведённой работы могут быть использованы в профессиональной деятельности врачей УЗД, онкологов при обследовании пациентов с опухолевыми образованиями печени.

Положения, выносимые на защиту

1. Применение контрастных препаратов значительно повышает возможности УЗИ в выявлении и дифференциальной диагностике опухолевых образований печени.
2. Анализ количественных параметров КУ-УЗИ при ООП является полезным дополнением к качественному КУ-УЗИ, способствуя повышению информативности этих исследований.
3. КУ-УЗИ может использоваться для выявления метастазов в печени в качестве первоначального метода инструментального обследования.
4. Оптимальная дозировка контрастного вещества зависит от класса, используемого УЗ-сканера и в большинстве случаев для пациентов без диффузных заболеваний печени составляет 1,2 мл; для пациентов с диффузными заболеваниями печени (стеатоз, выраженный фиброз или цирроз печени) – 2,4 мл.

Апробация материалов диссертации

Основные результаты работы были доложены и обсуждены на VII Съезде Российской ассоциации специалистов ультразвуковой диагностики в медицине (2015), Научно-практической конференции «Редкие наблюдения и ошибки инструментальной диагностики» (2017), XII Всероссийском национальном конгрессе лучевых диагностов и терапевтов «Радиология-2018», I

Всероссийском научно-образовательном конгрессе с международным участием «Онкорадиология, лучевая диагностика и терапия», II Всероссийском научно-образовательном конгрессе с международным участием «Онкорадиология, лучевая диагностика и терапия», VIII Съезде Российской ассоциации специалистов ультразвуковой диагностики в медицине (РАСУДМ) (с международным участием).

Апробация работы состоялась на совместном заседании научно-практической конференции и совета по апробации кандидатских диссертаций ФГБНУ «Российский научный центр хирургии им. академика Б. В. Петровского» 20 марта 2019 г.

По теме диссертации опубликовано 10 научных работ, в том числе 4 – в рецензируемых научных медицинских изданиях, рекомендуемых Высшей аттестационной комиссией Министерства образования и науки Российской Федерациии для публикации материалов диссертаций и 2 монографии.

Внедрение результатов исследования

Результаты исследования применяются в практической деятельности отделения ультразвуковой диагностики ЧУЗ «КБ «РЖД-Медицина» г.Ярославль» и лаборатории ультразвуковой диагностики ФГБНУ «РНЦХ им. акад. Б. В. Петровского».

Структура и объем диссертации

Диссертация изложена на 129 страницах и состоит из введения, 3 глав, заключения, выводов, практических рекомендаций, списка сокращений и условных обозначений, списка использованной литературы и приложения. Работа содержит 29 таблиц и иллюстрирована 48 рисунками. Список литературы включает 211 источников, из которых 62 публикации на русском и 149 публикации на английском языке.

ГЛАВА 1. ОБЗОР ЛИТЕРАТУРЫ

1.1 Эпидемиология опухолей печени

Распространённость онкологических заболеваний неуклонно возрастает, увеличившись за последнее десятилетие с 1897,0 до 2675,4 на 100 000 населения. Заболеваемость злокачественными новообразованиями печени также увеличилась с 4,7 до 6,2 на 100 тыс. населения в 2011–2019 гг. [49]. Повышение доступности для населения методов лучевой визуализации и разрешающей способности диагностической техники приводит к увеличению частоты выявления опухолей печени [15]. Однако гистологические типы ООП, а соответственно, и подходы к их лечению достаточно разнообразны. Классификация опухолей печени Всемирной организации здравоохранения в обновлённой – пятой редакции (2019) претерпела ряд изменений по сравнению с предыдущим изданием 2010 года [100, 197]. Так, классификация опухолей печени включена в раздел «Опухоли пищеварительного тракта» (Приложение А, Таблица А.1), а не строго специфичные по строению опухоли классифицированы в общих главах [38, 100]. Гемангиомы печени, рассматриваемые ранее как мезенхимальные доброкачественные опухоли, отнесены в новой редакции к сосудистым и периваскулярным опухолям. Фокальная нодулярная гиперплазия и гепатоцеллюлярные аденомы ранее классифицировались в разделе эпителиальные гепатоцеллюлярные доброкачественные опухоли [38, 197]. В обновленной редакции гепатоцеллюлярные аденомы вынесены в отдельный раздел доброкачественных гепатоцеллюлярных опухолей, ряд опухолеподобных образований был удален из классификации [38]. Фокальная нодулярная гиперплазия в классификации отсутствует, но упоминается в тексте, т. к. является вторым по частоте доброкачественным очаговым образованием печени [38, 100, 197].

Среди злокачественных опухолей печени до 90 % составляет метастатическое поражение, которое при аутопсии выявляется у 30–50 % пациентов, умерших от злокачественных опухолей различных локализаций, наиболее часто метастазы колоректального рака, рака желудка, рака поджелудочной железы, реже – метастазы рака лёгких, молочной железы, пищевода, двенадцатиперстной кишки, по данным А. В. Борсукова и соавт. (2004), С. Р. Зогот и Р. Ф. Акберова (2013) [8, 19, 34, 65].

Согласно мировой статистике за 2020 г., первичный рак печени занимает шестое место по распространенности среди злокачественных новообразований (4,7 %) и третье место (8,3 %) среди причин смертности от рака с общим соотношением смертности к заболеваемости 0,92 [186,

202]. В 2020 году в мире зарегистрировано 906 000 новых случаев рака печени и 830 000 смертей от него, что значительно превышает показатели 2012 года [186].

Из всех, впервые выявленных в России, случаев первичного рака печени радикальному лечению подлежали 1280 (19,4 %) пациента, как правило, это связано с тем, что на момент установления диагноза 1–2 стадии были выявлены у 14,9 % больных, 3 и 4 стадии – у 23,6 и 57,6 %, соответственно, что говорит о поздней диагностике, несмотря на незначительный рост числа больных с 1–2 стадиями по сравнению с 2012–2016 гг. [49]. Летальность в течение года от момента установления диагноза составила 66,5 %, «грубый» показатель смертности – 7,11 на 100. тыс. населения (зарегистрировано 10 430 смертей). Показатель морфологического подтверждения диагноза в среднем по России составил 68,9 %, наиболее высокие показатели зарегистрированы на территории Ярославской, Мурманской, Магаданской областей – 95–100 % [18, 49].

Более чем в 80 % случаев первичный рак печени представлен гепатоцеллюлярными карциномами (ГЦК) [65, 186, 201]. Главным фактором риска развития ГЦК является наличие цирроза печени любой этиологии, наибольший риск имеют пациенты с вирусными гепатитами [65, 135, 143]. Другими факторами риска по развитию ГЦК являются воздействие афлатоксинов, хронический токсический гепатит, неалкогольная жировая болезнь печени (НАЖБП), наследственный гемохроматоз, дефицит α-1-антитрипсина [4, 39, 66, 186, 201].

Холангиокарциномы (ХЦК) менее распространены, их развитию способствует воздействие токсинов, наличие желчных аномалий и воспалительных холангиопатий, НАЖБП, алкогольного гепатита, хронических вирусных гепатитов В и С, клонорхоза, описторхоза [15, 65, 73, 179, 211]. Заболеваемость внутрипечёночной ХЦК у мужчин выше, чем у женщин, и составляет 0,9–1,3 и 0,4–0,7 случаев на 100 тыс. населения в год, соответственно [15].

Редкими типами первичных раков печени являются интрадуктальные папиллярные муцинозно-кистозные, мезенхимальные, смешанные гепатохолангиоцеллюлярные опухоли, гепатобластомы у детей [58, 104].

Среди доброкачественных ООП наиболее распространены гемангиомы (ГА), которые встречаются у 20 % населения – по данным аутопсий и у 5 % – по данным методов визуальной диагностики в качестве «случайных находок при обследовании по поводу неспецифических жалоб» [30, 59]. Гемангиомы чаще выявляются у женщин, чем у мужчин, в соотношении 1:1,2–1:6, преимущественно в возрасте 30–50 лет [30, 59]. Их рассматривают как врождённую опухоль, рост которой подвержен влияниям гормональных факторов, таких как беременность, применение стероидов и эстрогенов, однако их роль как этиологических факторов достоверно не установлена [30, 59, 113].

Второе место по распространённости среди доброкачественных образований печени занимает фокальная нодулярная гиперплазия (ФНГ) с частотой выявления до 0,4–3 %, по данным аутопсий, в 90 % случаев встречающаяся у женщин, преимущественно в возрасте 35–50 лет [30]. Принято рассматривать ФНГ как результат пролиферативной клеточной реакции на аберрантную дистрофию артерий и другие состояния, связанные с артериальными повреждениями [30]. Кроме того, существует мнение о роли повышенной концентрации эндогенного эстрогена, приёма пероральных контрацептивов и беременности в её развитии, росте и повышении риска кровотечений, однако в настоящий момент такая связь достоверно не установлена [30].

Гепатоцеллюлярные аденомы (ГЦА) являются редкими доброкачественными опухолями печени с распространённостью 0,001–0,004 % и чаще встречаются у женщин 35–40 лет [30, 113]. В качестве этиологических факторов рассматривают приём пероральных контрацептивов у женщин и анаболических стероидов и андрогенов у мужчин с повышением риска пропорционально увеличению дозы и длительности применения препаратов (в 30–40 раз), а также тирозинемию, сахарный диабет, наследственность, анемию Фанкони, гликогенолиз, ожирение и метаболический синдром [11, 30, 113]. В классификации опухолей Всемирной организации здравоохранения (2019) выделяют следующие подтипы ГЦА: лишённые активности HNF-1α (подтип ГЦА-Я), воспалительные аденомы (подтип ГЦА-В), ранее классифицируемые как телеангиоэктатическая форма ФНГ и β-катенин-активированные ГЦА (β-ГЦА), В-катенин-активированные воспалительные ГЦА [38, 100]. Порядка 10 % ГЦА остаются неклассифицированными, среди которых выделена подгруппа shГЦА (от англ. «Sonic hedgehog»), сопровождающаяся высоким риском кровотечений [127, 163].

Выбор тактики лечения и ведения пациентов, а также прогноз у пациентов с различными типами опухолей печени в большой мере зависит от точности и своевременности диагностики. Барселонская система стадирования гепатоцеллюлярного рака классифицирует ГЦК на 5 стадий от очень ранней до терминальной [10, 57]. Она учитывает как размеры поражения, так и распространённость опухолевого процесса, функциональное состояние печени и объективный статус пациента [10]. По данной классификации, к очень ранней стадии (0) относят солитарный узел размером менее 2 см, рак in situ, к ранней стадии (A) – солитарный узел менее 5 см или до 3 узлов размерами до 3 см без распространения на магистральные сосуды печени. ГЦК, выявленные на данных стадиях, считаются потенциально операбельными. После резекции, трансплантации или абляции опухоли пятилетняя выживаемость у пациентов с очень ранней и ранней стадиями ГЦК составляют 80–90 % и 50–70 %, соответственно [10, 57]. Также данная классификация выделяет 3 стадии неоперабельных ГЦК: промежуточную (B), распространённую (C) и терминальную (D) [10]. Выживаемость на промежуточной стадии ГЦК без лечения составляет 16 месяцев, увеличиваясь до 19–210 месяцев после проведения трансартериальной

химиоэмболизации [10, 57]. На поздней стадии средняя продолжительность жизни после установления диагноза составляет 6 месяцев [57, 201]. У пациентов с метастатическим поражением печени (МПП) прогноз 5-летней выживаемости улучшается только при условии резекции всех метастатических очагов, критериями резектабельности которых является возможность их полной резекции с учётом отрицательного хирургического края, сохранения двух смежных сегментов печени, сосудов и желчного дренажа от них при сохранении адекватного объёма печени после резекции [13–15]. Поэтому ранняя и точная диагностика ООП и в настоящее время является важной задачей методов лучевой визуализации в онкологии.

ФНГ и ГА, согласно рекомендациям Европейской ассоциации по изучению болезней печени (EASL), при отсутствии клинической симптоматики в лечении не нуждаются вследствие отсутствия риска малигнизации и низкой частоты осложнений [30]. Хирургическая резекция ГЦА показана у мужчин вне зависимости от их подтипа, а у женщин – при размерах <5 см или тенденции к росту [30].

Надёжность методов лабораторной диагностики в настоящее время не доказана. Определение уровня альфафетопротеина при ГЦК, CA 19-9 и раково-эмбрионального антигена являются лишь вспомогательными методами [10, 125, 145].

Поэтому в настоящее время стандартом выявления и дифференциальной диагностики ООП являются методы лучевой визуализации [49]:

1. мультипараметрическая ультразвуковая диагностика;
2. мультиспиральная компьютерная томография;
3. магнитно-резонансная томография;
4. методы ядерной визуализации (позитронно-эмиссионная компьютерная томография, однофотонная эмиссионная компьютерная томография).

1.2 Мультипараметрическое ультразвуковое исследование при опухолях печени

Мультипараметрическая ультразвуковая диагностика (МПУЗД) является важным, широко применяемым методом оценки структуры печени в повседневной практике. Благодаря высокому пространственному и временному разрешению, применению цветного допплеровского (ЦДК) и энергетического картирования (ЭК), спектральной импульсно-волновой допплерографии (СИД) оценка состояния паренхимы и наличия ООП возможна и без применения ультразвуковых контрастных препаратов [49]. Обладая достаточно высокой чувствительностью, УЗИ в В-режиме характеризуется невысокой специфичностью за счёт высокой вариабельности ультразвуковых признаков различных ООП, также результат трансабдоминального УЗИ печени зависит от условий сканирования, качества ультразвуковой аппаратуры, состояния паренхимы печени и

опыта врача-диагноста и в настоящее время используется чаще как метод скрининга [30, 39, 61, 104, 117, 168]. Основную информацию получают в В-режиме, а другие ультразвуковые технологии (тканевые гармоники, методики энергетического и цветового допплеровского картирования, спектральной импульсно-волновой допплерографии, построение трёхмерных изображений, различные виды эластографии и Fusion) носят вспомогательный характер благодаря улучшению визуализации либо получению дополнительной информации [24, 49, 147]. Основными методиками оценки кровотока являются ЭК, ЦДК и СИД. Их используют для получения дополнительной диагностической информации о наличии патологической васкуляризации, артериовенозных шунтов, увеличении скоростных показателей кровотока со снижением показателей периферического сопротивления, характерных для злокачественных ООП, оценки степени инвазии опухоли в сосуд или степени деформации сосуда образованием [23, 24, 146]. Однако, по мнению В. Г. Лелюк и С. Э. Лелюк (2000), патологический внутриопухолевый кровоток определяется только в небольшом проценте наблюдений, а в большинстве случаев внутриопухолевый и перифокальный кровоток характеризуется обычными спектральными и скоростными характеристиками, вследствие чего количественная оценка кровотока не может служить надёжным критерием дифференциальной диагностики опухолей печени [35].

Несмотря на развитие технологий, улучшающих визуализацию при рутинном УЗ-исследовании, Ю. Р. Камалов (2000), H. Trillaud et al. (2009), I. Willits et al. (2015) указывают на невозможность дифференциальной диагностики доброкачественных и злокачественных ООП, а также различных типов ООП при исследовании без использования контрастных препаратов [24, 190, 199]. По данным J. Hu et al. (2020), показатели чувствительности, специфичности, точности, положительного предсказательного значения и отрицательного предсказательного значения традиционного УЗИ составили 82,56 %, 68,06 %, 75,96 %, 75,53 % и 76,56 %, соответственно, а в сочетании с использованием эластографии сдвиговой волной – 87,14 %, 76,81 %, 82,91 %, 82,98 % и 82,81 %, соответственно [117]. Основные ультразвуковые признаки наиболее распространённых образований печени представлены в Таблице 1 [25, 40].

УЗИ демонстрирует наибольшую чувствительность и специфичность в диагностике простых кист печени – 95-100 %, однако при появлении внутри кисты густого содержимого, пристеночного компонента внутренних перегородок диагностика затрудняется [36, 45, 51, 131]. Согласно Клиническим рекомендациям EASL по ведению пациентов с доброкачественными опухолями печени (2016), при отсутствии заболеваний печени и злокачественных новообразований у пациента при выявлении типичных ультразвуковых признаков гемангиомы печени для постановки диагноза достаточно УЗИ [30]. Однако специфичность УЗИ значительно снижается в случае атипичных форм гемангиом печени: крупных, с неоднородной

эхоструктурой, с гипоэхогенным ободком, кальцинированных и гиалинизированных, кистозных и мультилокулярных, «на ножке» и других [24, 30].

Таблица 1 – Ультразвуковые признаки наиболее распространенных очаговых образований печени [25, 40].

Тип ООП	Характерные ультразвуковые признаки
Простые кисты	Контуры: чёткие, ровные. Форма округлая. Структура однородная. Эхогенность: анэхогенное. ЦДК, ЭК: аваскулярное
Сложные кисты	Контуры: чёткие, неровные. Структура неоднородная. Форма: округлая, неправильная. Эхогенность: от анэхогенной до гиперэхогенной ЦДК, ЭК: аваскулярное, может встречаться контрастирование перегородок Дополнительные признаки: утолщение стенки, гиперэхогенные перегородки, кальцинаты
Типичные гемангиомы	Контуры: чёткие, ровные. Форма округлая. Структура однородная. Эхогенность: гиперэхогенное. Размер до 3 см. ЦДК, ЭК: аваскулярное Дополнительные признаки: эффект дистального псевдоусиления эхосигнала.
ФНГ	УЗ картина неспецифична. Размеры 1-20 см. Контуры могут быть нечёткими. Эхогенность от пониженной до повышенной. ЦДК и ЭК: сосудистый рисунок «спицы колеса». Дополнительные признаки: центральный рубец.
ГЦА	УЗ картина неспецифична. Контуры: чёткие ровные. Эхогенность может быть различной. Эхоструктура чаще однородна. ЦДК, ЭК: картина неспецифична, могут определяться внутриопухолевые сосуды. Дополнительные признаки: могут визуализироваться гипо- и анэхогенные участки.
ГЦК	Узловая форма: Одиночное образование, эхогенность различная, эхоструктура неоднородна, иногда с гиперэхогенными перетяжками, либо многоузловое образование, состоящее из конгломерата узлов различной эхогенности. Диффузно-узловая форма: множественные узлы различной эхогенности и эхоструктуры по всему объему печени, Диффузная форма: узлы четко не визуализируются, структура печени неоднородная, крупноочаговая.
ХЦК	Внепеченочные: расширение общего желчного протока, иногда с возможностью визуализации опухоли в его просвете. Гилюсные ХЦК: образование повышенной эхогенности, в проекции ворот печени, опухолевое утолщение стенок желчных протоков с деформацией просвета, изменение билиарной архитектоники. Внутрипеченочная ХЦК: структура неоднородна, контуры нечёткие, Дополнительные признаки: расширение внутрипеченочных желчных протоков
Метастазы	Более специфичная УЗ картина: образования типа бычий глаз или мишень Менее специфичные признаки: Гиперэхогенные, изоэхогенные метастазы, возможной деформацией капсулы или сосудов; Гипо- и анэхогенные метастазы; с участками некроза; кистозно-солидные и солидно-кистозные метастазы, кальцинированные, смешанной эхогенности

УЗ-картина других доброкачественных ООП может быть достаточно разнообразной. По данным K. Shamsi et al. (1993), M. di Stasi et al. (1996), C. Bartolozzi et al. (1997), S. Hussain et al. (2004), специфичный для ФНГ центральный рубец визуализируется только в 19–47 % случаев [68, 93, 121, 171].

В исследовании G. Vidili et al. (2020) в 100 % случаев ФНГ выявлена центральная питающая артерия с характерным низкорезистентным спектром кровотока, а сосудистый рисунок «спицы колеса» – только в 40 % случаев, также авторы отметили наличие венозного спектра в 77,8 % случаев [193]. Кроме того, K. Numata et al. (1997) и S. Gaiani et al. (2000) указывают на возможность выявления радиального сосудистого рисунка в случае крупных метастазов в печени, сходного с таковым при ФНГ [110, 146]. В исследовании G. Bonney et al. (2007) получена низкая точность традиционного УЗИ в диагностике ФНГ, правильно диагностированы были только 8 из 27 случаев [71]. Вследствие значительной вариабельности УЗ-картины, дифференциальная диагностика ФНГ и ГЦА от других типов ООП только по данным традиционной эхографии сложна, а часто и невозможна [24, 122].

Метастазы в печени характеризуются многообразием визуальной картины при всех методах визуализации. Чувствительность и специфичность УЗИ в диагностике метастазов в печени, по данным различных авторов, составляют 40–85% и 60–88%, соответственно [44, 50, 77, 156]. По данным Ю. Р. Камалова (2000), при проведении предоперационного УЗИ были выявлены только 4,1 % ООП размерами <10 мм, 44,4 % – размерами 10–15 мм, 100 % – диаметром более 16 мм при сравнении с результатами интраоперационного УЗИ. Наибольшие сложности представляет диагностика изо- и анэхогенных метастазов [24]. По мнению А. В. Борсукова и Т. Г. Морозовой (2017), исследование в В-режиме и режиме ЦДК в диагностике МПП неспецифично, его результаты не коррелируют с данными МСКТ [9].

Диагностические возможности УЗИ при ХЦК ограничены и во многом зависят от локализации опухоли. В исследовании Т. Ю. Данзановой (2015), внутрипечёночно расположенные опухоли при эхографии визуализировались в 100 % случаев, при локализации в области ворот печени (хиларные, гилюсные) – в 69,4 % случаев, при дистальной локализации – только в 37,5 % случаев [15]. Кроме того, на возможность визуализации ХЦК влияет тип роста, который может быть массивным, экзофитным, перипротоково-инфильтрирующим, полиповидным внутрипротоковым и смешанным [15, 37, 48, 207]. По данным Ю. Р. Камалова (2000), Т. Ю. Данзановой (2015), патогномоничные ультразвуковые признаки внутрипечёночной ХЦК, позволяющие дифференцировать её от других злокачественных ООП, отсутствуют [15, 24].

Ультразвуковая картина ГЦК также неспецифична и зависит от формы опухоли. Выделяют диффузную и узловую формы, подразделяя узловую форму на подтипы, имеющие, по данным авторов, определённое прогностическое значение: тип одиночного узла, тип одиночного узла с

пролиферацией в окружающие области, тип множественных узлов, тип сливающихся множественных узлов [162]. При небольших размерах ГЦК (<3 см) на ранней стадии дифференциальная диагностика с другими типами опухолевых и псевдоочаговых образований печени может быть невозможна, эхоструктура опухоли отчётливее визуализируются по мере увеличения её размеров [15, 24]. Данные относительно диагностической точности УЗИ при ГЦК неоднозначны, по данным Colli A. et al. (2006), у пациентов группы риска чувствительность составляет 60 %, специфичность – 97 %, а по данным метаанализа Singal A. et al. (2009), – 94 % и 94 %, соответственно, снижаясь в случае ранних форм ГЦК до 63 % [86, 177]. В своей работе N. C. Yu et al. (2011) указывают на вариабельность диагностической точности УЗИ при ГЦК в зависимости от размеров образования. Так, при размерах образования менее 20 мм точность составила 46 %, а более 40 мм – 85 % [210]. По данным H. X. Xu et al. (2008), чувствительность, специфичность, точность традиционного УЗИ в диагностике ГЦК размерами менее 2 см составили 28,6 %, 94,5 % и 63,5 %, соответственно [204].

Для стандартизации и снижения субъективности оценки разрабатываются единые диагностические алгоритмы. Для скрининга среди пациентов с высоким риском развития ГЦК специалистами Американской коллегии радиологов (ACR) был предложен диагностический алгоритм US LI-RADS, подразделяющий выявленные ООП на 3 категории [192]:

- US-1 (отрицательная) – образования с абсолютной уверенностью в их доброкачественности (простые кисты, локальный жировой гепатоз вблизи ложа желчного пузыря, ранее подтверждённые гемангиомы);
- US-2 (промежуточная) – ООП, требующие контрольного исследования через короткий промежуток времени (ООП менее 10 мм в диаметре, без уверенности в их доброкачественности);
- US-3 (положительная) – все образования диаметром более 10 мм, без уверенности в их доброкачественности или новые венозные тромбозы.

Таким образом, учитывая низкую специфичность и отсутствие надёжных критериев дифференциальной диагностики при стандартном УЗИ, у пациентов с наличием факторов риска по развитию ГЦК все ООП без уверенности в их доброкачественности (US-2) и образования из категории US-3 требуют дополнительного обследования методами лучевой визуализации с применением контрастных препаратов [192, 200].

1.3 Возможности методов лучевой визуализации с применением контрастного усиления при опухолях печени

Выявление и дифференциальная диагностика ООП при использовании методов лучевой визуализации с применением контрастных препаратов (КП) основаны на оценке особенностей васкуляризации различных ООП и нормальной паренхимы печени. Оценка производится в различные фазы: до введения контрастного вещества, в артериальную, венозную и отсроченную фазы. Согласно стандартам выполнения МСКТ, в случае выявления очаговых и инфильтративных изменений в печени при отсутствии серьёзных противопоказаний к применению рентгеноконтрастных КП исследование без внутривенного болюсного контрастирования выполняться не может [50]. С помощью МРТ при правильной оценке различных последовательностей возможна достоверная оценка простых кист, большинства кавернозных гемангиом, жировой инфильтрации без применения контрастирования, однако во всех остальных случаях отказ от применения КП может привести к диагностическим ошибкам [42, 50]. Для диагностики используются экстрацеллюлярные КП: для МСКТ – йодсодержащие рентгеноконтрастные препараты, для МРТ – парамагнетики на основе гадолиния и гепатоспецифический КП на основе гадоксетовой кислоты (Gd-EOB-DTPA). Особенностью последнего является контрастное усиление аналогично другим КП на первом этапе с возможностью активного поглощения гепатоцитами в гепатоспецифическую фазу, составляющую 10–20 мин после введения, благодаря чему лишенные Купферовских клеток ООП не контрастируются и чётко дифференцируются на фоне равномерного контрастирования паренхимы печени [40, 50]. Преимуществом динамических МСКТ и МРТ является возможность оценки распространённости опухоли, сосудистой инвазии, поражения абдоминальных лимфоузлов и наличия отдалённых метастазов, благодаря чему эти методики широко используются для диагностики и стадирования первичных опухолей печени. Недостатками методов являются наличие нефротоксичности, воздействие ионизирующего излучения (при МСКТ), невозможность немедленной оценки ООП и проведения исследования у постели больного, невозможность проведения исследования у пациентов с ожирением или наличием металлоконструкций, водителей ритма и др. систем регуляции (для МРТ) [20, 21, 27, 40, 50].

Классическим признаком злокачественных ООП является вымывание КП в портальную и позднюю фазу [15, 40, 50, 55, 120]. При выявлении типичных признаков чувствительность, специфичность и точность МРТ в диагностике ГЦК достигают 100 %, 91,7 % и 97,1 %, соответственно [15]. Однако, по данным J. M. Lee и B. I. Choi (2011), Б. М. Медведевой и А. Б. Лукьянченко (2012, 2013), А. А. Трефилова и соавт. (2014), в зависимости от выраженности цирроза, наличия асцита и степени дифференцировки опухоли при малых размерах образования

чувствительность МРТ и МСКТ снижается [41–43, 53, 136]. По данным Тумановой У. Н. (2013), при МСКТ степень контрастирования ГЦК в различные фазы зависит от степени дифференцировки опухоли [54]. В ряде случаев в просвете воротной вены может визуализироваться опухолевый тромб с артериальным усилением. Для стандартизации выполнения и описания изменений при обследовании пациентов с высоким риском развития ГЦК прибегают к алгоритму LI-RADS (Liver Imaging Reporting and Data System), подразделяющему ООП, не подвергавшиеся какой-либо терапии, на категории соответственно подозрительности в отношении ГЦК [138]. К категории LR5 (определённо ГЦК) относят образования размерами 10–19 мм с наличием двух из следующих признаков: артериальное гиперусиление, вымывание УЗКП или наличие капсулы либо одного из указанных признаков в случае ООП ≥ 20 мм [138]. По данным Y. Y. Kim et al. (2018), чувствительность и специфичность категорий LR-5 и LR-5V (опухолевый тромб) в диагностике ГЦК составила 60,5 и 97,3 %, соответственно, а при дополнительном включении в анализ образований группы LR-M (злокачественное, не ГЦК) в диагностике злокачественных ООП – 68,9 и 100 %, соответственно [126]. Клинические рекомендации по ведению гепатоцеллюлярной карциномы (2018) Европейской ассоциации по изучению печени и Европейской организации по изучению и лечению рака (EASL-EORTC) допускают установление окончательного диагноза ГЦК у пациентов с циррозом печени только по результатам неинвазивных методов диагностики [104].

При МСКТ с в/в контрастированием для выявления МПП наибольшую чувствительность имеет портальная фаза за счёт низкой рентгеновской плотности метастазов по отношению к окружающей паренхиме в результате вымывания КП [40]. Несмотря на высокую чувствительность и специфичность, в выявлении метастазов печени МСКТ уступает МРТ [40, 50]. МРТ считается «золотым стандартом» диагностики метастазов, особенно при применении гепатоспецифичных КП (ГСКП) с чувствительностью 100 %, специфичностью – 93,8 %, точностью – 95,7 % [40, 42, 128]. Преимуществом МСКТ является применение режима сосудистой реконструкции, позволяющего визуализировать сосудистую архитектонику печени при определении резектабельности метастазов и планировании операции [161].

По данным K. Brown et al. (2014) и Y. Ghouri et al. (2015), МСКТ способна диагностировать внутрипечёночную ХЦК в 74 % случаев [74, 112]. Точность МСКТ с контрастным усилением в диагностике внепечёночной ХЦК достигает 92 %, а в определении портальной и артериальной инвазии и поражения лимфоузлов – 86 %, 93 % и 84 %, соответственно [16]. Магнитно-резонансная холангиопанкреатография обладает высокой диагностической точностью в диагностике внепечёночных ХЦК, кроме того, при применении этого метода возможно произвести трёхмерную реконструкцию системы желчных протоков, определить локализацию, стадию и возможность резекции ХЦК с точностью до 95 % [16]. При МРТ оценка сосудистой

инвазии возможна с чувствительностью и специфичностью 73–78 % и 91–93 %, соответственно, выявление метастазов и увеличения лимфатических узлов – с точностью до 66 % [16].

Доброкачественные образования печени при исследовании методами визуализации с применением контрастного усиления в подавляющем большинстве случаев характеризуются отсутствием вымывания КП [40]. Методики МРТ и МСКТ с контрастным усилением имеют высокую диагностическую точность 90–100 % при выявлении типичных признаков гемангиом печени, таких как появление в артериальную фазу периферического контрастирования в виде «пятен» с их увеличением в портальную фазу и центростремителным заполнением объёма образования в отсроченную фазу [15, 30, 40, 164, 169]. Согласно «Стандартам проведения лучевых исследований в онкологии» в случаях нетипичных, быстро или медленно накапливающих КП, кальцинированных или гиалинизированных (склерозированных) гемангиом, кистозных, «на ножке», имеющих уровень «жидкость–жидкость» или связанных с ретракцией капсулы методы визуализации, в том числе МРТ, менее надежны [50, 87]. В диагностике ФНГ чувствительность и специфичность МРТ при использовании гадобеновой кислоты составляет 92,0–96,9 %, гадоксетовой кислоты – 91–100 % [185]. В случае ГЦА, по данным ряда авторов, визуальная картина соответствует подтипу опухоли, чувствительность и специфичность МРТ в диагностике ГЦА-Я – 87–91 и 89–100 %, соответственно, в диагностике ГЦА-В – 85–88 и 88–100 %, соответственно, а в случае β-ГЦА МР-признаки неспецифичны [30, 195]. Сложности возникают в случае вымывания КП в венозную и отсроченную фазу, чаще встречающегося в случае подтипа ГЦА-Я, а также в случае неклассифицируемых и β-ГЦА, что затрудняет дифференциальную диагностику с ГЦК [30].

В диагностике ООП применяются также методы радионуклидной диагностики – позитронно-эмиссионная томография (ПЭТ) и однофотонно-эмиссионная томография (ОФЭКТ), при которых диагностика основана на детекции и оценке метаболизма введённых в организм соединений, меченных радионуклидами [50, 188]. При ПЭТ диагностические изображения имеют более высокое пространственное разрешение и качество изображения, чем при ОФЭКТ, и, следовательно, лучшие возможности в диагностике небольших ООП [50, 188].

1.4 Контраст-усиленное ультразвуковое исследование при опухолях печени

Вследствие длительного отсутствия регистрации в РФ современных УЗКП в нашей стране КУ-УЗИ является относительно новым методом ультразвуковой диагностики. Первые эксперименты по улучшению визуализации при УЗИ предпринимались с 1968 года (Gramiak R. и Shah R. M.) с использованием нестандартизированных УЗКП [62, 170]. Однако такие средства не могли обеспечить требуемого диагностического эффекта. Первые коммерчески доступные

контрастные препараты появились спустя почти 20 лет, но и они отличались коротким временем циркуляции в кровеносном русле вследствие разрушения при преодолении кардиопульмонального барьера [62]. У российских исследователей был опыт применения «Левовиста» (Schering, Germany), в т. ч. для диагностики опухолей печени и других органов, но исследования проводились в основном с применением режима ЦДК, при использовании которого оценка микроваскуляризации невозможна [22, 26, 46, 60]. В течение более 10 лет за рубежом происходило интенсивное развитие ультразвукового исследования с контрастным усилением, усовершенствовались УЗКП и режимы контрастной визуализации, в России развития в данном направлении не происходило. «Левовист» не обладал достаточной стабильностью и длительностью циркуляции в кровеносном русле, способными обеспечить получение достаточной диагностической информации, а современный УЗКП «Соновью» (Bracco Swiss CA, Switzerland), зарегистрированный в 2001 году, до 2014 года не имел регистрации на территории РФ. Важным преимуществом «Соновью» является устойчивость в кровеносном русле, что обеспечило продолжительность исследования до 5–6 минут, достаточную для оценки всех параметров контрастирования [62, 84]. Активным компонентом УЗКП «Соновью» является инертный нетоксичный, плохо растворимый в водных средах газ – гексафторид серы (SF6) в фосфолипидной оболочке с образованием микропузырьков, концентрация которых в готовой суспензии составляет 8 мкг/мл [62]. Малые размеры микропузырьков, близкие к размерам эритроцитов, обеспечивают возможность проникновения УЗКП с током крови в самые мелкие кровеносные сосуды, в т. ч. капилляры, без распространения за пределы кровеносного русла, что отличает его от парамагнетиков и рентгеноконтрастных препаратов [62, 99]. Специализированные «контраст-специфичные» режимы позволяют зарегистрировать отражённые от микропузырьков нелинейные УЗ-сигналы, усилить их, а также подавить или вычесть отражённые от тканей линейные УЗ-сигналы, обеспечивая возможность оценки микроваскуляризации, недоступной оценке методиками ЦДК и ЭК [62]. Высокая безопасность УЗКП, хорошая переносимость и низкая частота возникновения нежелательных реакций продемонстрированы в серии исследований из 23 188 введений препарата, в которых тяжёлые нежелательные реакции отмечены в двух случаях (0,0086 %), а летальных исходов не зарегистрировано [154]. Для проведения КУ-УЗИ не требуется предварительного анализа функционального состояния печени и почек, т. к. УЗКП не имеют нефро-, кардио- или гепатотоксических эффектов, что позволяет выполнять исследование у пациентов с почечной недостаточностью и гипертиреозом [62, 99]. КУ-УЗИ может проводиться в лечебно-профилактических учреждениях (ЛПУ), не оснащённых МРТ и МСКТ, а также, благодаря мобильности ультразвуковых сканеров, у постели больного. В настоящее время возраст пациента до 18 лет является противопоказанием к применению УЗКП «Соновью», однако данные о его

применении в Европе для диагностики образований печени в педиатрической практике по системе «off-label» свидетельствуют о хорошей переносимости исследования и отсутствии побочных эффектов при высокой диагностической точности, о чём свидетельствует официальная позиция EFSUMB, опубликованная в 2017 году [56, 176]. В исследовании, включающем 19 центров и 1463 ребёнка, сообщается об отсутствии побочных реакций у 98,9 % детей, у 0,4 % пациентов наблюдались лёгкие реакции, включающие тахикардию, эритему, тошноту, рвоту, головную боль и гипотонию, а также ступороподобную реакцию, у 0,3 % пациентов – среднетяжёлые реакции гиперчувствительности, потребовавшие введения лекарственных препаратов, в 0,2 % пациентов наблюдались тяжёлые реакции гиперчувствительности с потерей сознания у 2 из них, возникшие в период от 43 до 180 секунд после введения УЗКП, которые были успешно купированы [97]. В США УЗКП «Соновью» под торговым названием «Lumason» одобрен к применению для проведения КУ-УЗИ при очаговых образованиях печени в педиатрической практике. В Европе и России использование любых лекарственных препаратов не по назначению в педиатрической практике остается актуальной проблемой, поскольку многие лекарства не подлежат рандомизированным исследованиям у детей и, как следствие, не имеют разрешения для применения у пациентов, не достигших возраста 18 лет [97, 176]. Единичные исследования указывают на возможность применения КУ-УЗИ в период беременности [175]. Так, T. Geyer et al. (2020) при исследовании 5 беременных пациенток сообщают об отсутствии побочных реакций, а также об отсутствии контрастного усиления тканей плода. Отсутствие побочных реакций со стороны матери и плода отмечено также в исследовании V. Schwarze et al. (2019) [111, 167]. Но согласно официальной инструкции к «Соновью», в настоящее время применение УЗКП во время беременности не рекомендуется в связи с отсутствием достаточных клинических данных. Исследования на животных не показали вредного воздействия на течение беременности, эмбриональное/фетальное развитие, процесс родов или послеродовое развитие.

Несмотря на длительное применение УЗКП за рубежом, по сей день актуальным остается вопрос оптимальной дозировки у различных групп пациентов, т. к. избыточная доза вызывает появление артефактов в артериальную фазу исследования (акустические тени, перенасыщение эхосигнала), а недостаточная затруднит оценку эффекта вымывания, ослабленного контрастирования и может служить причиной неправильной диагностики [99]. Неправильно подобранная дозировка УЗКП является ограничением для анализа кривых «время-интенсивность» [94]. В настоящее время многие исследователи допускают применение 1,2 мл «Соновью» при исследовании печени, несмотря на то, что в литературе чаще встречается дозировка 2,4 мл [99, 194]. По мнению H. P. Weskott (2014), для печени оптимальной дозировкой является от 1,0 до 2,4 мл «Соновью», факторами, влияющими на выбор оптимальной дозы,

являются телосложение пациента, локализация зоны интереса, класс используемого оборудования, настройки режима КУ-УЗИ, частота сканирования [62].

Дифференциальная диагностика опухолей печени при КУ-УЗИ, как и при других методах лучевой визуализации с контрастным усилением, основана на оценке динамики накопления, распределения и вымывания УЗКП из опухоли по сравнению с неизмененной паренхимой в сосудистые фазы, отражающие «двойное» кровоснабжение печени [31, 98]:

1) артериальную (10–20 с – 30–45 с от инъекции УЗКП);
2) портальную (30–45 с – 120 с);
3) позднюю (после 120 с).

Возможностям КУ-УЗИ в дифференциальной диагностике ООП посвящено большое количество работ, в том числе несколько крупных мультицентровых исследований [130, 160, 178, 181, 183, 189, 190, 203, 205, 206]. Высокий потенциал КУ-УЗИ в дифференциальной диагностике ООП с чувствительностью 85–98 %, специфичностью 86–97 %, точностью 88–99 % отмечен в работах L. Romanini et al. (2007), D. Strobel et al. (2008), F. Tranquart et al. (2009), H. Trillaud et al. (2009), I. Sporea et al. (2014), R. Sirli et al. (2015), но вместе с тем авторы указывают на сложность, а часто и невозможность диагностики ООП с отсутствием типичных признаков контрастирования [160, 178, 181, 183, 189, 190]. Как и при других методах лучевой визуализации, вымывание УЗКП в позднюю и венозную фазу специфично для злокачественных ООП, а при наличии метастазов наблюдается практически в 100 % случаев, вне зависимости от интенсивности и характера контрастирования в артериальную фазу [98, 124, 160, 178, 181, 183, 189, 190]. Сложности возникают при диагностике высокодифференцированных ГЦК, которые в поздней фазе могут быть изоконтрастированы [62, 72, 83, 98, 208]. Сообщается о зависимости появления и выраженности вымывания УЗКП при ГЦК от размера и степени дифференцировки опухоли [108, 123, 137, 208]. В исследовании B. Boozari et al. (2011) отмечено, что начало вымывания УЗКП при ГЦК, как правило, отмечается после 60 с, а в четверти случаев – после 180 с от введения УЗКП, выраженность его при ГЦК слабее, чем при метастазах или других первичных опухолях печени [72]. В работе I. de Sio et al. (2014) вымывание УЗКП, определяемое ранее 55 секунд указывало на злокачественные ООП (за исключением ГЦК) с чувствительностью – 100 %, специфичностью – 98,3 %, точностью – 98,3 %, а после 55 с – ГЦК с точностью 92,8 % [92]. С учетом возможного отсутствия вымывания УЗКП при высокой степени дифференцировки опухоли, у пациентов с высоким риском развития ГЦК для оценки и описания ООП при КУУЗИ была разработана система CEUS LI-RADS, классифицирующая ООП на пять 5 категорий, соответственно вероятности ГЦК [79]. К категории «определённо ГЦК (CEUS LR-5)» относят ООП размером ≥10 мм с полным или неполным артериальным гиперконтрастированием и

поздним (≥ 60 с) мягким вымыванием УЗКП [79]. По мнению разработчиков алгоритма, данные критерии практически исключают возможность ложноотрицательной диагностики ГЦК [151, 200]. К категории «вероятно ГЦК (CEUS LR-4)» относят ООП размером ≥20 мм без артериального гиперконтрастирования, либо ООП ≤10 мм с гиперконтрастированием и поздним мягким вымыванием, либо ≥10 мм с гиперконтрастированием без вымывания любого типа. В отдельную категорию CEUS LR-M выделены злокачественные ООП негепатоцеллюлярной природы, для которых характерно периферическое кольцевидное гиперконтрастирование в артериальную фазу с быстрым (<60 с) выраженным вымыванием УЗКП в портальную фазу [79, 151, 200]. Однако в некоторых работах при высокой чувствительности КУ-УЗИ при применении данного алгоритма определяется невысокая специфичность. Так, в исследовании B. Schellhaas et al. (2016) точность CEUS LI-RADS (категории CEUS LR-4 и LR-5) в диагностике злокачественных опухолей печени составила 93,5 % при ретроспективном анализе и 95,1 % – при проспективном анализе, но несмотря на высокую чувствительность, специфичность в диагностике гепатоцеллюлярных карцином достаточно низкая – 66,6 % [166]. Данные о диагностической точности КУ-УЗИ в диагностике ГЦК достаточно противоречивы, по данным L. D. Chen et al. (2010), чувствительность и специфичность составили 86 и 94 %, W. Luo et al. (2010) – 93 и 92 %; A. Martie et al (2011) – 76 и 50 %, соответственно; по данным K. Mita et al. (2010), в диагностике ГЦК размерами до 2 см – 68 и 50 %, соответственно [82, 139, 141, 144].

В серии исследований L.D. Chen et al. (2008, 2010, 2018) показано, что эффект вымывания при ХЦК появляется раньше и более выражен по сравнению с ГЦК, а характер контрастирования зависит от формы опухоли [80–82]. Узловые холангиокарциномы на протяжении артериальной фазы демонстрируют периферическое кольцевидное контрастирование, сходное с таковым при МПП, реже наблюдается гиперконтрастирование как однородное, так и неоднородное, неоднородное гипоконтрастирование – наименее характерно [80–82]. Для инфильтративной формы характерно неоднородное контрастирование различной интенсивности. При внутрипротоковых ХЦК в артериальную фазу определяется однородное гиперконтрастирование отграниченного внутрипротокового образования и локальная дилатация неконтрастированных желчных протоков [80–82]. Однако дифференциальная диагностика различных типов первичных опухолей печени по сей день остается актуальной проблемой [80–82]. В исследовании S.K. Shin et al. (2018) в качестве дифференциально диагностического критерия между ГЦК и ХЦК предложено использование временного интервала между максимальной интенсивностью контрастного усиления и началом вымывания УЗКП [173]. При ХЦК этот интервал был значимо меньше (≤14 с), при ГЦК больше (≥ 25 с), чувствительность, специфичность, ППЗ и ОПЗ 91,1 %, 83,3 %, 97,6 % и 55,6 %, соответственно. Однако такой метод оценки является достаточно субъективным.

Метастазы печени в портальную и позднюю фазу характеризуются быстрым (ранее 60 с) и выраженным вымыванием (эффект «перфорации») [1, 2, 7, 44, 77, 85, 90, 129, 133, 174]. Однако в исследовании Y. Dong et al. (2017) в некоторых случаях при метастазах размерами менее 20 мм эффект вымывания отсутствовал и определялся лишь спустя 120 с и более от момента введения УЗКП [102]. В артериальную фазу определяются различия в контрастировании гипер- и гиповаскулярных метастазов с наличием артериального гипер- или гипоконтрастирования, соответственно, иногда контрастирование более выражено на периферии образования [85, 89, 98, 124, 155]. В некоторых случаях кистозных метастазов контрастное усиление объёма образования не определяется, что затрудняет дифференциальную диагностику с простыми кистами и абсцессами печени. В этих случаях, по данным M. Danila et al. (2010), наблюдается контрастирование по периферии – кольцевидное контрастное усиление [91]. КУ-УЗИ обладает высоким потенциалом в диагностике МПП: чувствительность и специфичность – 98 и 88 %, по данным T. Albrecht et al. (2003); 80 и 98 % – по данным L.P. Larsen et al. (2007); 95,8 и 83,3 % – по данным V. Cantisani et al. (2010); 90,8 и 84,5 % – по данным K. Shiozawa et al. (2017), 100 и 97,1 % – по данным T. Bartolotta et al. (2017) [64, 67, 77, 133, 174]. Другие авторы указывают на меньшую диагностическую точность КУ-УЗИ в диагностике МПП: чувствительность и специфичность, по данным R. Konopke et al. (2007), составили 84 и 84 %, по данным E. Quaia et al. (2006) – 83 и 84 % [129, 156]. Сложности вызывает проведение КУ-УЗИ при множественных очагах в печени, т. к. невозможно оценить образования, расположенные в различных плоскостях сканирования, за одно исследование [62].

Доброкачественные ООП характеризуются сохранением изо- или гиперконтрастирования в портальную и позднюю фазы («устойчивое» контрастирование), а характер контрастирования в артериальную фазу различается в зависимости от типа ООП [98, 168]. По данным C. F. Dietrich et al. (2007), M. Danila et al. (2016), от 80 до 98 % морфологически верифицированных гемангиом печени характеризуются периферическим «глобулярным» контрастным усилением в артериальной фазе с прогрессирующим центростремительным заполнением, которое может быть как полным, так и неполным [90, 95]. Однако L. Fang et al. (2019) отметили подобный тип контрастирования только в 68,3 % случаев гемангиом, а в других случаях диагностика была затруднена [107]. Трудности возникают в случае малых (<15 мм) или крупных (>40 мм) гемангиом, а также при наличии в образовании артериовенозных шунтов, когда вследствие высокоскоростного кровотока наблюдаетсябыстрое гиперконтрастирование, в таких случаях дифференциальная диагностика с ФНГ, ГЦА или ГЦК невозможна [62, 95]. По данным F. Tranquart et al. (2008), КУ-УЗИ в диагностике гемангиом обладает чувствительностью 85 % и специфичностью 94 % [189]. M. Danila et al., (2016), M. Huang et al. (2018) сообщают о случаях

вымывания УЗКП в позднюю венозную фазу при гемангиомах печени, и низкой диагностической точности КУ-УЗИ – 59,1 % в диагностике атипичных гемангиом печени [90, 118].

ФНГ характеризуется выраженной гиперперфузией, что при КУ-УЗИ проявляется быстрым центробежным гиперконтрастированием в артериальную фазу, полное контрастирование образования наступает ещё до начала контрастирования паренхимы печени, а также наблюдается типичный рисунок «спицы колеса» [62, 98, 96, 152]. На фоне устойчивого изо- или гиперконтрастирования в портальную и позднюю фазы может визуализироваться гипоконтрастированный центральный рубец. По данным M. Soussan et al. (2010), использование КУ-УЗИ предпочтительнее, чем МРТ, при исследовании образований размерами менее 3 см, сочетание МРТ с КУ-УЗИ повышает диагностическую точность в диагностике ФНГ при отсутствии характерных МР-признаков [180].

Гепатоцеллюлярные аденомы при КУ-УЗИ в артериальную фазу гиперконтрастированы с изоконтрастированием или гипоконтрастированием в позднюю фазу, что существенно затрудняет дифференциальную диагностику с ГЦК [98]. По данным A.F. Manichon et al. (2012), характер контрастирования аденом печени зависит от их подтипа [140]. По данным J. Gregory et al. (2017), в случае aHNF-1 и воспалительных ГЦА вымывания, как правило, не наблюдается, тогда как в случае β-катенин-активированных и неклассифицированных ГЦА наличие вымывания в позднюю фазу часто встречается [115].

В случаях, когда не наблюдаются характерные для определенного типа опухолей качественные прихнаки КУ-УЗИ дифференциальная диагностика их затрудняется. В исследовании DEGUM (2008), при обследовании 1349 пациентов типичные варианты контрастирования ООП были выявлены в большинстве, но не в 100 % случаев, точность КУ-УЗИ в дифференциальной диагностике ООП составила 90,3 %, для доброкачественных ООП диагностическая точность составила 83,1 %, для злокачественных ООП – 95,8 %, что было сопоставимо с МСКТ и МРТ [182]. Авторами было предложено использовать КУ-УЗИ перед проведением МСКТ для сокращения числа ионизирующих исследований и неоправданных биопсий. Диагностическая точность КУ-УЗИ зависела от размеров образования и составляла: чувствительность – 96,5 %, специфичность – 86 %, точность – 92,2 %, ППЗ – 96,5 %, ОПЗ – 96,4 % для образований размером более 2 см и 93,3 %, 75,9 %, 84,5 % 91,5 % и 94,7 %, соответственно, для образований менее 2 см [182].

Параметры контрастного усиления различных доброкачественных и злокачественных ООП в соответствии с рекомендациями WFUMB представлены в Приложении Б, Таблица Б.1.

Таким образом, поиск решений, направленных на повышение диагностической информативности КУ-УЗИ, в случае неоднозначных результатов анализа качественных параметров КУ-УЗИ представляет актуальную задачу. Возможность использования

количественного анализа КУ-УЗИ для дифференциальной диагностики ООП оценена в работах M. Dill-Macky et al. (2002), C. Huang-Wei et al. (2006), E. Quaia et al. (2006), X. Q. Pei et al. (2012,2013), P. B. Oliviera et al. (2013), авторы отмечают лучшую воспроизводимость исследования, снижение субъективности оценки и большую надежность результатов [101, 119, 148, 149, 150, 157].

Количественный анализ при КУ-УЗИ основан на анализе кривых «время-интенсивность», показывающих соотношение накопления/выведения УЗКП в зоне интереса и времени, что отражает особенности перфузии опухоли, недоступной оценке при традиционном УЗИ. Построение и анализ кривых «время-интенсивность» происходит автоматически в режиме постобработки с помощью программного обеспечения производителя ультразвукового оборудования или производителя УЗКП (например, VueBox TM, Bracco, Италия; Sonoliver, ImageArenaTM TomTec Imaging Systems, Германия).

Анализ количественных параметров КУ-УЗИ (анализ кривых «время-интенсивность) в основном используется как метод оценки эффективности лечения опухолей печени при химиотерапии или абляции [134]. Возможности применения анализа количественных параметров КУ-УЗИ для дифференциальной диагностики ООП спорны, оцениваемые параметры кривых не стандартизированы, не выделены наиболее информативные из них и их пороговые значения для дифференциальной диагностики как доброкачественных и злокачественных ООП, так и их типов [70, 148, 165, 172]. Сложности разработки единых пороговых значений связаны с различием параметров, анализируемых при использовании программного обеспечения УЗ-сканеров, а также с различием единиц измерения для одних и тех же параметров, например, пиковой интенсивности (дБ, проценты, условные единицы).

В случае, когда программное обеспечение анализирует не исходные данные, а записанное изображение, значения количественных параметров могут зависеть от исходных настроек режима сканирования [62]. X. Q. Pei et al. (2013) получили статистически значимые различия по времени наступления, максимальной интенсивности, скорости нарастания контрастного усиления и времени до пика интенсивности между ФНГ и ГЦК, параметры, характеризующие время вымывания контрастного препарата в этом исследовании, не оценивались [150]. В исследовании D. Wildner et al. (2018) при сравнении ФНГ, ГЦК и метастазов в печени количественно показали, что в случае ФНГ вымывание начинается позже и выражено слабее, чем при злокачественных опухолях печени, а в случае метастазов время начала вымывания было значимо меньше, а интенсивность вымывания – значимо больше, чем при ГЦК [198]. В своем исследовании X. Q. Pei et al. (2012) указывают на различия во времени вымывания УЗКП в зависимости от степени дифференцировки опухоли, в случае высокодифференцированных ГЦК оно было наибольшим и уменьшалось по пропорционально снижению дифференцировки [149].

В исследовании P. B. Oliveira et al. (2013) получены достоверные различия между ГЦК, МПП, ФНГ и ГА по количественным параметрам, характеризующим поступление УЗКП в образование в артериальную фазу [148]. При оценке перфузии ГЦК с помощью количественного анализа КУ-УЗИ J. Schaible et al. (2019) получили достоверные отличия показателей в центре образования, на периферии и в паренхиме печени [165]. Выявлено, что при ГЦК время достижения пиковой интенсивности контрастного усиления (TTP) в центральных отделах образования значимо меньше, чем в периферических (19,93 и 22,94 с, соответственно). Также достоверно отличались показатели площади под кривой (AUC), характеризующей перфузию в зоне интереса, показатели AUC в образовании были значимо выше, чем в паренхиме печени [165]. По мнению авторов, применение количественного анализа повышает диагностическую точность КУ-УЗИ. Проведенные исследования демонстрируют высокий потенциал анализа кривых «время-интенсивность», но, учитывая малое количество наблюдений в проведенных исследованиях, рекомендации по применению метода в дифференциальной диагностике ООП не могут быть даны, что обуславливает необходимость продолжения исследований с увеличением выборки пациентов. В настоящее время нет отечественных работ по применению анализа кривых «время – интенсивность» в дифференциальной диагностике ООП.

Актуальной проблемой онкологии является также выявление всех очагов в печени при МПП. По данным H. P. Wescott (2014), независимо от метода визуализации на обнаружение метастазов в печени влияют размер опухоли, их субкапсулярное расположение, эхогенность по отношению к паренхиме печени и границы опухоли (чем меньше размер опухоли, тем меньше она отличается от паренхимы печени) [62]. По данным различных авторов, использование УЗКП способствует повышению чувствительности УЗИ в выявлении МПП с 69–77% до 90–96% при использовании МСКТ или МРТ с контрастным усилением и/или интраоперационного УЗИ в качестве референсного метода [64, 77, 132, 133, 153, 158, 187]. Сложности в выявлении ООП возникают при наличии диффузных изменений паренхимы печени. Так, по мнению Wescott H. P. (2014), применение УЗКП не способно компенсировать затухание эхосигнала при НАЖБП, но в исследовании T. Bartolotta et al. (2017) у пациентов со стеатозом печени, без данных о наличии метастазов по результатам УЗИ, при КУ-УЗИ у 10,8 % (437) пациентов были выявлены метастазы в печени размером 5–10 мм, чувствительность КУ-УЗИ в выявлении метастазов в печени составила 100 % при использовании МРТ с контрастным усилением в качестве референсного метода [62, 67].

Несмотря на широкие возможности КУ-УЗИ в диагностике ООП, существуют и недостатки метода, главным из которых является невозможность дифференциальной диагностики образований, лежащих в разных плоскостях сканирования, за одно введение УЗКП и поиск отдалённых метастазов [62, 98]. На территории РФ место КУ-УЗИ в диагностическом алгоритме

у пациентов с ООП на сегодняшний день не определено, отечественные работы, посвящённые возможностям КУ-УЗИ при патологии печени, единичны, часть из них носит обзорный характер [1, 2, 3, 7, 21, 27, 29, 32, 33, 44, 47, 52, 56]. Несмотря на высокую диагностическую значимость КУ-УЗИ, отмеченную в работах различных авторов, имеющиеся ограничения обуславливают актуальность поиска новых диагностических критериев для повышения диагностической точности КУ-УЗИ, оценки места и возможности применения КУ-УЗИ в диагностических алгоритмах в условиях системы здравоохранения РФ.

ГЛАВА 2. МАТЕРИАЛ И МЕТОДЫ

2.1 Методика проведения исследования

Исследование проводилось в четыре этапа:

1) Ультразвуковое исследование в В-режиме с использованием методик ЦДК, ЭК и СИД, по результатам которого оценивались условия сканирования, состояние паренхимы печени, определялось наличие ООП, их количество и расположение, эхоструктура и васкуляризация, выбирались ООП, подлежащие КУ-УЗИ, и оптимальная плоскость сканирования;
2) Ультразвуковое исследование ООП с применением контрастного препарата «Соновью» с одновременной видеофиксацией полученного изображения, анализ качественных характеристик контрастирования;
3) Постобработка полученного изображения (покадровый анализ видеопетли, построение кривых «время-интенсивность», анализ количественных характеристик контрастирования;
4) Построение информационной базы и статистический анализ полученных данных.

2.1.1 Методика проведения стандартного ультразвукового исследования печени

УЗИ печени проводилось пациентам утром натощак, после стандартной предварительной подготовки с исключением из рациона за 2-3 дня до исследования продуктов, способствующих газообразованию. Исследования проводили на УЗ сканерах Mindray DC-8 (Mindray, Китай), Logiq S8 (GE, США), Philips EPIQ 7 (Philips, Нидерланды), SonoScape S9 (Sonoscape, Китай), HITACHI Ascendus (Hitachi, Япония) с использованием конвексных мультичастотных датчиков 3-5 МГц. Сканирование всего объёма печени проводилось преимущественно во время задержки дыхания на максимальном вдохе полипозиционно посегментарно с различными углами наклона датчика.

При проведении стандартного УЗИ оценивались:

1) Условия сканирования: возможность удовлетворительной визуализации структуры печени без наличия артефактов; осуществлялся поиск оптимального акустического доступа;
2) Состояние печени: её размеры и контуры, эхогенность и однородность эхоструктуры, сосудистый рисунок и состояние внутрипечёночных желчных протоков;
3) При наличии ООП: подсчитывалось их количество, уточнялось расположение с учётом долевого и сегментарного строения печени, оценивались их эхогенность и эхоструктура, чёткость и ровность контуров, анатомо-топографические

взаимоотношения с окружающими структурами (деформация сосудистого рисунка печени, желчных протоков, контура печени);

4) Наличие васкуляризации выявленных ООП и её тип, согласно методике, предложенной Ю. Р. Камаловым (2000), по которой аваскулярными считались образования, в которых сосудистых сигналов не зарегистрировано, гиповаскулярными – при выявлении 1 сосуда с артериальным спектром кровотока или 1–2 с венозным, гиперваскулярными – при выявлении двух и более сосудов с артериальным или 3 и более с венозным спектром кровотока [25].

При выявлении нескольких образований с идентичными УЗ-характеристиками, расположенных в разных плоскостях сканирования, для проведения КУ-УЗИ выбиралось образование, имеющее оптимальные условия сканирования (непрерывная визуализация ООП в зоне сканирования при ровном неглубоком дыхании, более поверхностное расположение ООП в зоне сканирования при отсутствии артефактов и шумов), либо образование, планируемое к проведению пункционной биопсии. В случаях различия ультразвуковых характеристик ООП по результатам стандартного УЗИ КУ-УЗИ проводилось для каждого из них отдельно. В результате к проведению второго этапа – процедуры КУ-УЗИ – были допущены пациенты с выявленными ООП, с удовлетворительными условиями сканирования без противопоказаний к применению УЗКП, планируемые к дальнейшему обследованию другими методами лучевой визуализации. При неудовлетворительных условиях сканирования, наличии противопоказаний к проведению КУ-УЗИ, отказе от участия в исследовании пациенты не были допущены ко второму этапу. Добровольное информированное согласие на проведение КУ-УЗИ было получено у всех пациентов непосредственно перед проведением исследования.

2.1.2 Методика ультразвукового исследования с применением контрастного препарата «Соновью»

Всем пациентам, допущенным ко второму этапу исследования, было выполнено контраст-усиленное ультразвуковое исследование печени. В качестве УЗКП использовали препарат «Соновью» (Bracco Suisse SA, Швейцария). Подготовка к исследованию была стандартной для проведения ультразвукового исследования органов брюшной полости. КУ-УЗИ проводили в специализированном режиме для исследований с применением контрастных препаратов на ультразвуковых сканерах Logiq S8 (GE, США), EPIQ 7 (Philips, Нидерланды), S9 (SonoScape, Китай), Ascendus (Hitachi, Япония), S2000 (Siemens Healthineers, Германия) с использованием конвексных мультичастотных датчиков 3–5 МГц, большая часть исследований выполнена на сканере DC-8 (Mindray, Китай). Использование специализированных режимов (сканирование при

низком механическом индексе (МИ 0,08–0,12) обеспечивает стабильность микропузырьков в ультразвуковом поле в течение времени, достаточного для оценки перфузии в зоне интереса в различные сосудистые фазы (до 5–6 мин). УЗКП «Соновью» представляет собой набор для приготовления суспензии для инъекций. Приготовление контрастного препарата производилось непосредственно перед проведением исследования путём добавления во флакон с леофилизатом растворителя и неинтенсивного встряхивания в течение 20–30 сек, в результате было получено 4,8 мл готовой к использованию суспензии – однородной мутной жидкости молочного цвета. Согласно инструкции, она могла быть использована в течение 6 часов после растворения, перед набором препарата флакон встряхивали для ресуспендирования пузырьков. При неправильном приготовлении суспензии или избыточном давлении на поршень шприца под воздействием высокого давления микропузырьки разрушаются, а суспензия становится прозрачной [62].

Во избежание появления артефактов или недостаточного контрастирования ООП важно было определить оптимальную дозировку УЗКП в зависимости от условий сканирования. На фоне диффузных изменений паренхимы увеличивается затухание УЗ-сигнала с уменьшением глубины проникновения, что требует увеличения МИ в зоне интереса, при этом в зоне сканирования создается акустическое давление, идентичное давлению в неизмененной паренхиме при низком МИ, что может потребовать увеличения дозировки УЗКП [94]. Кроме того, в ходе исследования нами было отмечено, что дозировка контрастного препарата зависит от УЗ-сканера, так, для ряда приборов в большинстве случаев дозировка 1,2 мл была оптимальной, в то время как на других УЗ-сканерах практически во всех случаях требовалось увеличение дозировки до 2,4 мл (Рисунок 1). В нашем исследовании дозировка «Соновью» зависела от состояния окружающей паренхимы печени и класса используемого оборудования и составляла 1,2 мл УЗКП и 5 мл раствора NaCl 0,9 % для исследования ООП на фоне неизменённой или незначительно изменённой паренхимы печени (107 исследований) при использовании УЗ-сканеров высокого класса, а в случаях диффузных изменений паренхимы печени с выраженным затуханием эхосигнала или при использовании УЗ-сканеров среднего класса – 2,4 мл и 10 мл раствора NaCl 0,9 % (11 исследований). Во избежание разрушения микропузырьков, УЗКП в кубитальную вену предплечья вводили быстро, не форсируя давление на поршень шприца. Диаметр периферического венозного катетера – не менее 20G. В связи с затруднённым венозным доступом в одном случае введение УЗКП осуществлялось через центральный венозный катетер, однако в этом случае время поступления УЗКП в зону интереса сокращается. Повторная инъекция УЗКП потребовалась в 17 случаях, из них в 6 случаях её необходимость была обусловлена недостаточным контрастным усилением ООП и паренхимы печени или его полным отсутствием в результате неправильно выбранной дозировки УЗКП либо

его паравазального введения, при этом в зоне введения контрастного препарата в толще мышечно-апоневротического слоя визуализировалось скопление УЗКП (Рисунок 2).

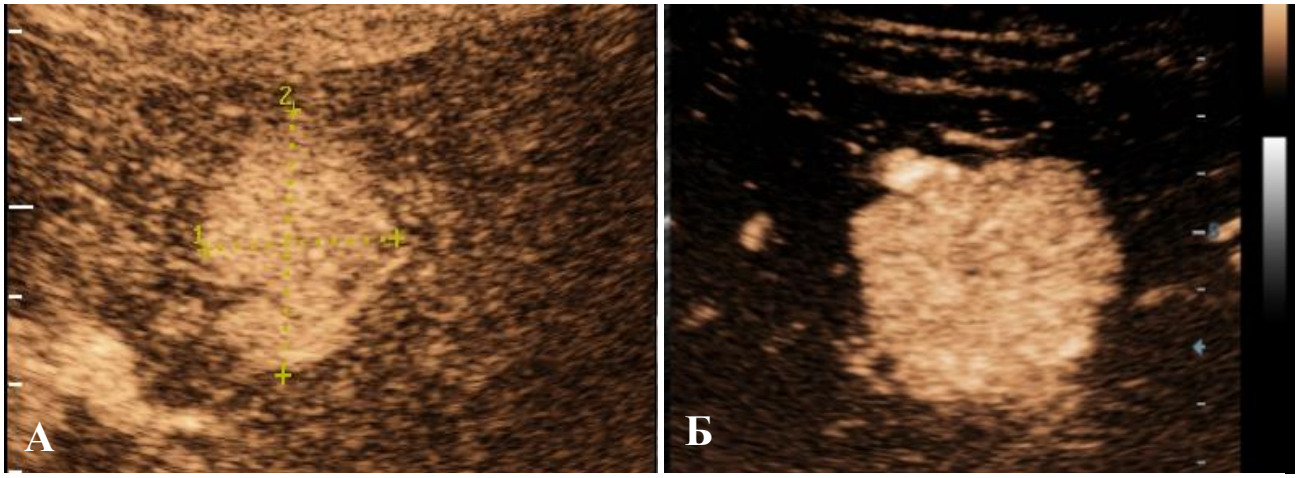

Рисунок 1 – КУУЗИ при фокальной нодулярной гиперплазии печени. Качество визуализации эффекта контрастирования в артериальную фазу на УЗ сканере среднего класса при использовании 2,4 мл УЗКП (а) и высокого класса при использовании 1,2 мл УЗКП (б) у одного и того же пациента

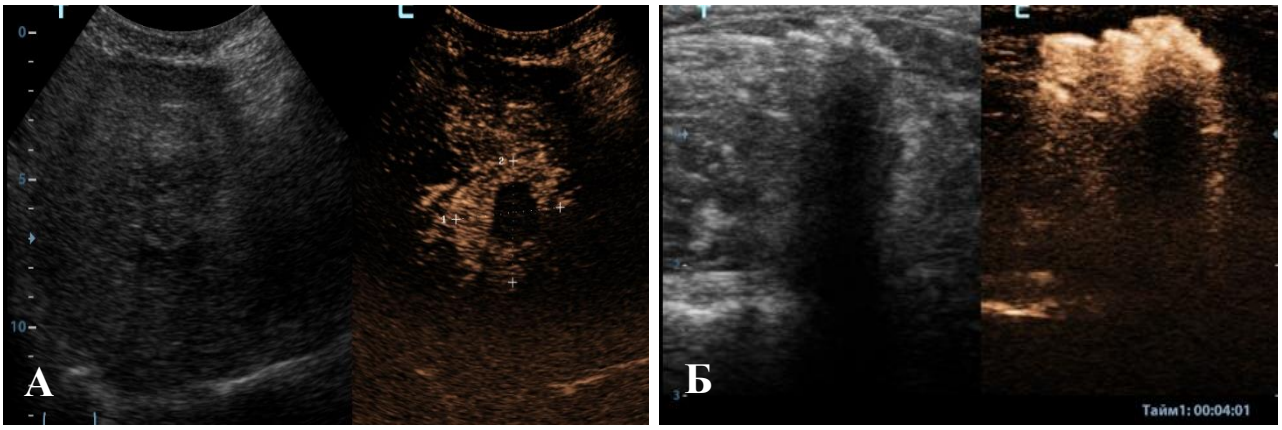

Рисунок 2 – Недостаточное контрастирование ООП (ГЦК) и паренхимы печени (а) на фоне частичного паравазального введения УЗКП, который визуализируется подкожно в зоне локтевого сгиба (б)

В трёх других случаях возникла необходимость повторной оценки артериальной фазы в результате смещения ООП из зоны сканирования в момент появления контрастного усиления, что делало невозможной оценку характера заполнения ООП контрастом. В 8 случаях повторное введение обусловлено необходимостью исследования ООП, лежащих в разных плоскостях сканирования. Перед повторным введением УЗКП выдерживалась 15–20-минутная пауза для

полного разрушения микропузырьков, уже циркулирующих в крови, что обусловлено периодом полувыведения препарата, а общая дозировка УЗКП не превышала 1 флакон, как предписано управлением по контролю качества пищевых продуктов и медикаментов Соединенных Штатов Америки (US FDA) [94].

Методика проведения КУ-УЗИ предусматривает два варианта сканирования ООП. Во время интервального сканирования запись стартует в момент попадания УЗПК в зону интереса и длится около минуты, захватывая пик контрастирования, затем через паузы, каждые 30–60 с, продолжается серия коротких записей, позволяющая регистрировать эффект вымывания и снизить разрушение микропузырьков [94, 99].

При непрерывном варианте сканирование и запись производятся от момента введения УЗКП до момента вымывания УЗКП из образования или выраженного снижения контрастирования паренхимы печени. Во всех проведённых исследованиях мы использовали непрерывный вариант сканирования ООП с началом отсчёта времени и записи кинопетли в момент введения УЗКП до 240–300 секунд либо до регистрации выраженного вымывания контрастного препарата из ООП.

Выбор такой техники сканирования был обусловлен рядом факторов:

- начать запись при появлении первых эхосигналов от УЗКП в образовании достаточно сложно, в некоторых записях этот момент не зафиксирован, а следовательно, и характерный рисунок контрастирования (периферическое центростремительное заполнение при гемангиомах, «спицы колеса» при ФНГ) при гиперваскулярных образованиях;
- при интервальном сканировании образование, изоконтрастированное в портальную и позднюю фазу, на фоне паренхимы печени терялось, в т. ч. при «серошкальной» визуализации вследствие низкого МИ. Переход в стандартный В-режим провоцировал усиленное разрушение микропузырьков в УЗ-поле, таким образом, оценить контрастирование образования в портальную и позднюю фазы не представлялось возможным и для корректной оценки контрастирования во все сосудистые фазы требовалось повторное введение УЗКП;
- в случае прерывного варианта сканирования построение кривых «время-интенсивность», полностью отражающих динамику контрастирования зоны интереса, невозможно, а следовательно, невозможен количественный анализ вымывания УЗКП.

При исследовании с применением УЗКП одновременно транслировалось изображение в В-режиме в одной части экрана и изображение в контраст-специфичном режиме в другой, что обеспечивало эффективный контроль положения ООП в зоне сканирования.

При проведении КУ-УЗИ соблюдались обязательные требования – отчетливая визуализация опухолевого образования в зоне сканирования на всём протяжении исследования с

расположением зоны фокуса ниже зоны ООП, компрессия датчиком на переднюю брюшную стенку была умеренной. Исследования проводили без полной задержки дыхания при равномерном неглубоком дыхании пациента во избежание снижения поступления УЗКП в большой круг кровообращения вследствие повышения давления в малом круге кровообращения [62, 99]. Кроме того, при задержке дыхания на глубоком вдохе велика вероятность смещения ООП из зоны сканирования в момент возобновления дыхания.

Методика разрушения микропузырьков (Flash) может применяться для повторной оценки характера накопления контраста образованием без повторного введения УЗКП. При использовании этой функции происходит кратковременное воздействие ультразвуковыми волнами высокой интенсивности, за счёт чего микропузырьки в зоне сканирования разрушаются. В своей работе мы эту функцию использовали редко, т. к. при разрушении микропузырьков количественный анализ и оценка степени вымывания контраста из ООП и окружающей паренхимы не представляются возможными, а при применении Flash после начала вымывания степень контрастирования ООП значительно снижается, что не позволяет оценить параметры накопления в полной мере.

В ряде случаев для объективизации исследования может быть использовано параметрическое картирование качественных и временных характеристик контрастирования (Рисунок 3). В результате постобработки полученных данных на экране отображается параметрическая карта, на которой зоны окрашиваются различными цветами в зависимости от времени появления контраста или интенсивности отраженного эхосигнала. Подобное картирование может быть полезным в случаях быстро накапливающих контраст ООП, когда при визуальной оценке невозможно оценить характер накопления УЗКП образованием.

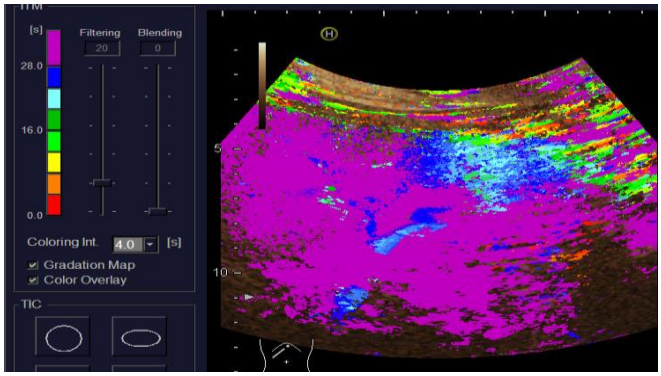

Рисунок 3 – Гепатоцеллюлярная аденома. Параметрическое картирование КУ-УЗИ. Произведено окрашивание зон соответственно времени появления контрастирования, соответственно шкале в левой части экрана: печеночные артерии и опухоль печени контрастируются раньше окружающей паренхимы печени

2.1.3 Методика анализа качественных характеристик ультразвукового исследования с применением контрастного препарата «Соновью»

Согласно Рекомендациям EFSUMB и WFUMB, качественные параметры контрастирования образований печени оценивались в артериальную, портальную и позднюю сосудистые фазы, отражающие кровоснабжение печени печёночной артерией и портальной веной [63, 84, 85, 98]. Эхограммы контрастирования неизменённой паренхимы печени в каждую из фаз представлены на Рисунке 4.

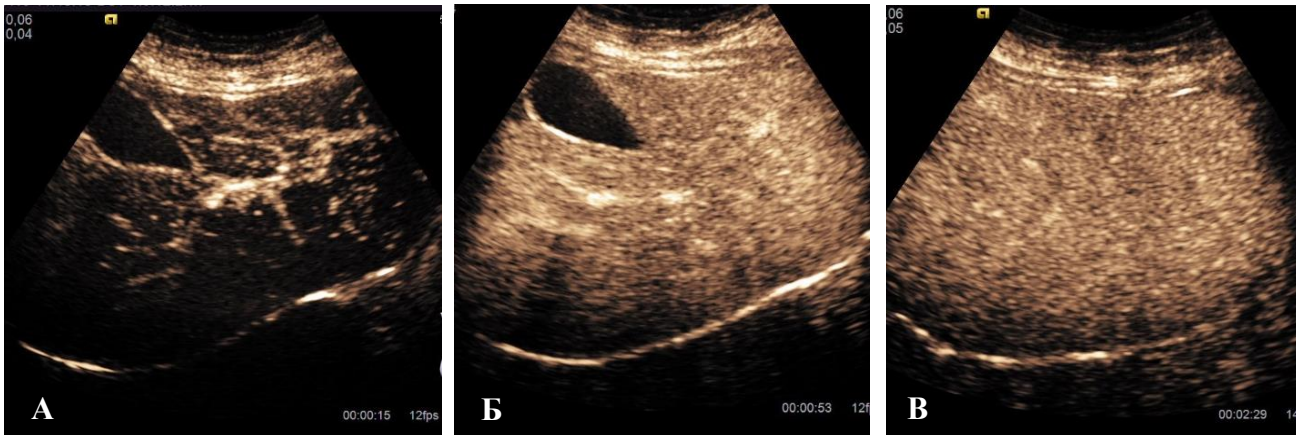

Рисунок 4 – Контрастирование печени в раннюю артериальную (а), портальную (б) и позднюю (в) сосудистые фазы

При анализе качественных характеристик КУ-УЗИ очаговые образования печени оценивались по следующим параметрам:

1. Интенсивность контрастного усиления ОПП в артериальную фазу:
   - отсутствие;
   - гипоконтрастирование;
   - изоконтрастирование;
   - гиперконтрастирование.
2. Интенсивность контрастного усиления ОПП в портальную фазу:
   - отсутствие;
   - гипоконтрастирование;
   - изоконтрастирование;
   - гиперконтрастирование.
3. Интенсивность контрастного усиления ОПП в позднюю фазу:
   - отсутствие;

- гипоконтрастирование;
- изоконтрастирование;
- гиперконтрастирование.

4. Скорость заполнения образования УЗКП в артериальную фазу:
   - быстрое (ранее 20 сек);
   - медленное (после 20 сек).
5. Тип заполнения образования УЗКП в артериальную фазу:
   - диффузное;
   - центробежное;
   - центростремительное.
6. Однородность заполнения образования УЗКП:
   - однородное;
   - неоднородное.
7. Наличие дополнительных признаков:
   - рисунок «спицы колеса»;
   - периферическое глобулярное (узловое) контрастирование (ПГК);
   - периферическое кольцевидное гиперконтрастирование (ПКК).

В позднюю фазу проводилось последовательное посегментарное сканирование всего объёма печени для выявления дополнительных ООП, с записью видеопетли и последующей маркировкой всех выявленных очагов в режиме постобработки.

2.1.4 Методика количественного анализа ультразвукового исследования с применением контрастных препаратов

Следующим этапом исследования являлся анализ количественных параметров КУ-УЗИ, который производился при помощи встроенного программного обеспечения УЗ сканера. Критерием отбора пациентов для этого этапа служили: выполнение КУ-УЗИ с использованием УЗ-сканера DC-8 (Mindray, Китай), непрерывная визуализация ООП на протяжении всего исследования, отсутствие резких смещений ООП в зоне сканирования. Для анализа отобрали фрагменты записи от момента инъекции УЗКП до вымывания его из образования, в которых образование визуализировалось непрерывно, без резких смещений. В случае отсутствия вымывания, анализировали фрагменты записи длительностью 240-300 с. При выявлении у пациента свыше одного ООП с идентичными качественными характеристиками контрастирования выбиралось наиболее удобное для оценки, либо образование, которое

планировалось к проведению пункционной биопсии. Окно опроса (ROI) захватывало максимум площади ООП (Рисунок 5а). Автоматическая функция отслеживания движения компенсировала смещение образования при дыхании пациента, перемещая ROI одновременно с выбранной зоной интереса.

Построение кривой «время-интенсивность», характеризующей соотношение интенсивности отражённого эхосигнала в окне опроса в децибелах (дБ, ось ординат) ко времени в секундах (с, ось абсцисс) и отображение соответствующей ей таблицы с числовыми значениями анализируемых параметров, производилось автоматически (Рисунок 5б). Показатель GOF (goodness of fit) характеризует точность усреднения кривой, показатели GOF <0,85 служили критерием исключения из исследования.

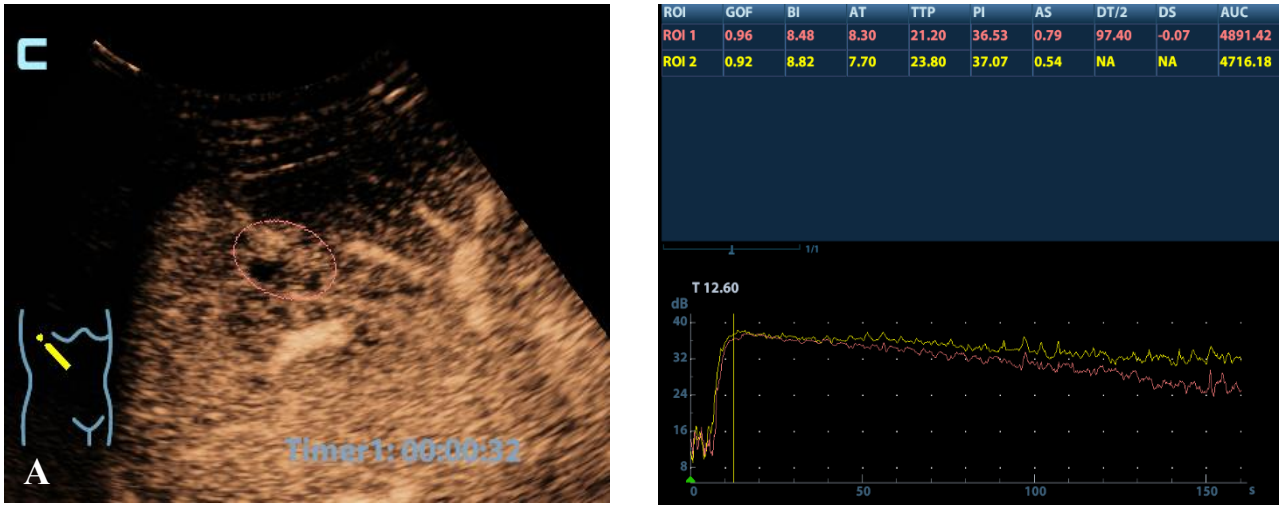

Рисунок 5 – Расположение ROI на ООП (а), кривая время-интенсивность для ООП (розовый) и неизмененной паренхимы печени (желтый), с соответствующими значениями количественных параметров в таблице (б)

Возможности встроенного программного обеспечения позволяют анализировать 8 количественных параметров КУ-УЗИ. Значения базовой интенсивности (BI, дБ) при анализе не учитывались, т. к. они отражают интенсивность отражённого эхосигнала до введения УЗКП. Показатели площади под кривой «время-интенсивность» (AUC) зависят от продолжительности записанной кинопетли, поэтому были исключены из анализа. Итоговый анализ проводился по следующим параметрам:

1. время появления контрастного усиления AT, с (arrival time) – момент времени, когда начинает расти интенсивность контрастного усиления;

2. скорость подъема кривой AS, дБ/с (ascending slope) – скорость нарастания интенсивности контрастного усиления, наклон на участке между начальной точкой перфузии и максимумом;
3. время до пика интенсивности TTP, с (time to peak) – момент времени, когда интенсивность контрастного усиления достигает максимального значения;
4. пик интенсивности PI, дБ (peak intensity) – максимальная интенсивность контрастного усиления;
5. время полувыведения DT/2, с (descending time/2) – момент времени, когда интенсивность контрастного усиления снижается до половины максимального значения;
6. скорость снижения кривой DS, дБ/с (descending slope) – скорость снижения интенсивности контрастного усиления, наклон кривой при снижении интенсивности контрастного усиления.

На Рисунке 6 представлено графическое отображение указанных параметров на кривой «время-интенсивность».

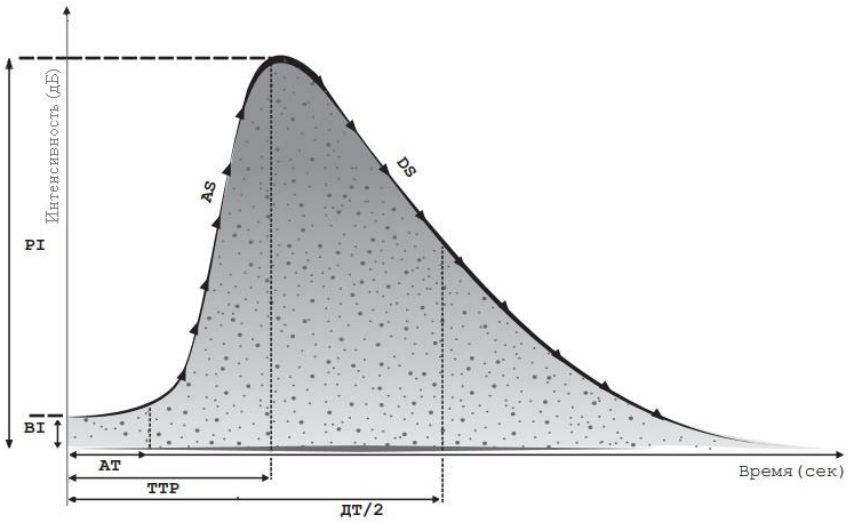

Рисунок 6 – Схематичное изображение кривой "время-интенсивность" и основных количественных параметров контрастирования

2.1.5 Методика выявления метастазов в печени при ультразвуковом исследовании с применением контрастных препаратов

Сканирование всего объема печени у пациентов с подозрением на МПП для поиска дополнительных ООП выполнялось после оценки качественных характеристик КУ-УЗИ и начиналось после появления эффекта вымывания в «целевом» образовании. Выполнялось последовательное сканирование каждого сегмента печени с одновременной видеофиксацией

полученного изображения. В режиме постобработки записанный видеоклип повторно анализировался, количество и расположение ООП, выявленных при КУ-УЗИ, сравнивались с результатами УЗИ без контрастного усиления и МСКТ с в/в контрастированием.

2.2 Общая характеристика клинических наблюдений

Работа основана на анализе результатов ретро- и проспективного сопоставления данных КУ-УЗИ с использованием УЗКП «Соновью» и комплексного обследования пациентов с опухолевыми образованиями печени, проходившими диагностику и лечение на базе ЧУЗ «Клиническая больница «РЖД-Медицина» г.Ярославль» и ФГБНУ «Российский научный центр хирургии имени академика Б. В. Петровского» (г. Москва) в период с 01.10.2014 по 11.11.2018. Всего с сентября 2014-го по ноябрь 2018 года на базе ЧУЗ «Клиническая больница «РЖД-Медицина» г. Ярославль» было проведено 134 КУ-УЗИ 125 пациентам с ООП или подозрением на наличие ООП, в ФГБНУ «Российский научный центр хирургии имени академика Б. В. Петровского» (г. Москва) проведено 23 КУ-УЗИ 20 пациентам. Из исследования были исключены 36 пациентов, отказавшиеся от дальнейшего обследования либо проходившие обследование и лечение за пределами Ярославской области и не предоставившие результатов дополнительного обследования. Еще 4 пациента не учитывались при проведении статистического анализа в связи с редкостью выявленной патологии. Итоговую группу исследования составили 105 пациентов в возрасте 18–89 лет, средний возраст (Mean±SD) 52,94±14,77 лет с 114 исследованными ООП. Среди них мужчин было 49 (46,67 %), средний возраст 55,53±14,86 лет, женщин – 56 (53,33 %), средний возраст 51,01±15,31 год. Пациенты распределялись по возрастным группам достаточно равномерно, с преобладанием в группе злокачественных ООП мужчин 51–70 лет, а в группе доброкачественных ООП – женщин в возрасте 31–40 лет и 51–60 лет (Рисунки 7 и 8). Размеры образований составили от 5 до 167 мм, средний размер образований (Mean±SD) - 38,01±31,51 мм. Всем пациентам выполнялось стандартное ультразвуковое исследование печени в В-режиме с применением методик ЦДК, ЭК и СИД, ультразвуковое исследование печени с применением контрастного препарата «Соновью», а также МСКТ или МРТ печени с в/в контрастированием. На момент проведения КУ-УЗИ диагноз был установлен у 22 пациентов, остальным пациентам окончательный диагноз устанавливался на основании результатов дополнительного исследования после проведения КУ-УЗИ. Гистологически диагноз подтвержден в 65 случаях (22 случая (32,3 %) ДООП и 43 случая (93,5 %) ЗООП), из них по результатам аутопсии в 9 случаях, по результатам гистологического исследования послеоперационного материала в 20 случаях, по результатам прицельной биопсии в 36 случаях. В остальных случаях диагноз установлен на основании результатов

дополнительного обследования (МСКТ или МРТ с контрастным усилением) и данных динамического наблюдения в течение двух лет и более. Компьютерную томографию с контрастным усилением препаратом «Йопамиро» 100 мл (Bracco Swiss SA, Швейцария) проводили с использованием 64-срезового компьютерного томографа Definity AS (Siemens, Германия) по стандартной методике. Магнитно-резонансная томография с контрастным усилением проводилась в сторонних диагностических центрах по выбору пациентов, с последующим предоставлением результатов исследования.

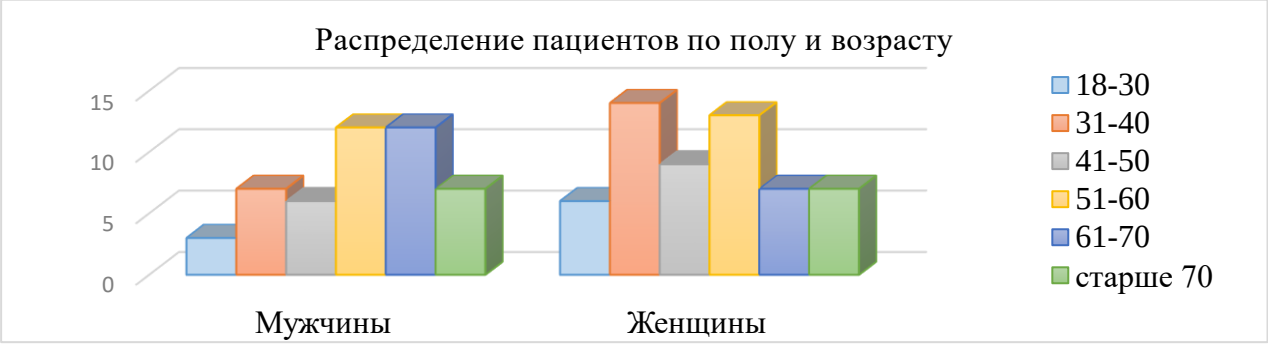

Рисунок 7 – Распределение пациентов по полу и возрасту

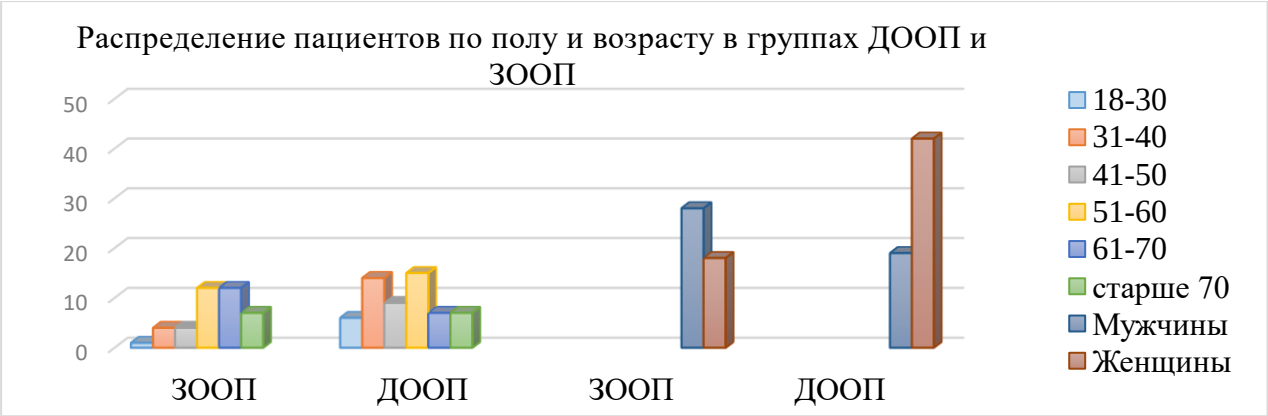

Рисунок 8 – Распределение пациентов в группах ДООП и ЗООП по полу и возрасту

По результатам комплексного исследования основании комплексного исследования простые кисты выявлены у 9 пациентов, гемангиомы – у 27, фокальная нодулярная гиперплазия – у 10, гепатоцеллюлярные аденомы – у 10, метастазы в печени – у 29, гепатоцеллюлярные карциномы – у 12, холангиокарциномы –у 4. У одного пациента выявлено сочетание кист печени и гемангиомы, еще у двух сочетание гемангиомы и фокальной нодулярной гиперплазии, и у одного сочетание гемангиом и метастазов в печени. Общее распределение исследованных образований представлено в Таблице 2. Среди редких морфологических типов были выявлены

гидатидный эхинококкоз печени – 1, альвеолярный эхинококкоз печени – 1, псевдовоспалительная миофибробластическая опухоль – 1, болезнь Кароли – 1, которые были исключены из статистического анализа в связи с недостаточным объемом выборки.

В группе пациентов со злокачественными ООП преобладали мужчины (60,86 %), возраст пациентов 30-89 лет (средний возраст 60,30±13,46 лет). В группе пациентов с доброкачественными ООП возраст пациентов составил 18-76 лет (средний возраст 47,70±13,76 лет), среди них преобладали женщины (64,70 %). Распределение морфологических типов злокачественных и доброкачественных ООП представлено на Рисунке 9.

Таблица 2 – Распределение различных типов злокачественных и доброкачественных ООП, представленное в виде абсолютных и относительных частот

Тип ЗООП	Абсолютная частота	Относительная частота (%)
ГЦК (гепатоцеллюлярная карцинома)	12	10,25
Холангиоцеллюлярные карциномы	4	3,42
Метастазы в печень	30	25,64
- колоректального рака	15	*50
- рака желудка	3	*10
- рака легкого	3	*10
- рака поджелудочной железы	4	*13,33
- рака молочной железы	1	*3,33
- рака матки	1	*3,33
- без первичного очага	3	*10
Кисты печени	10	8,77
Гемангиомы	36	31,57
Фокально-нодулярная гиперплазия	12	10,52
Аденомы печени	10	8,77
Всего	114	100

*Распределение в группе МПП в зависимости от локализации первичного очага

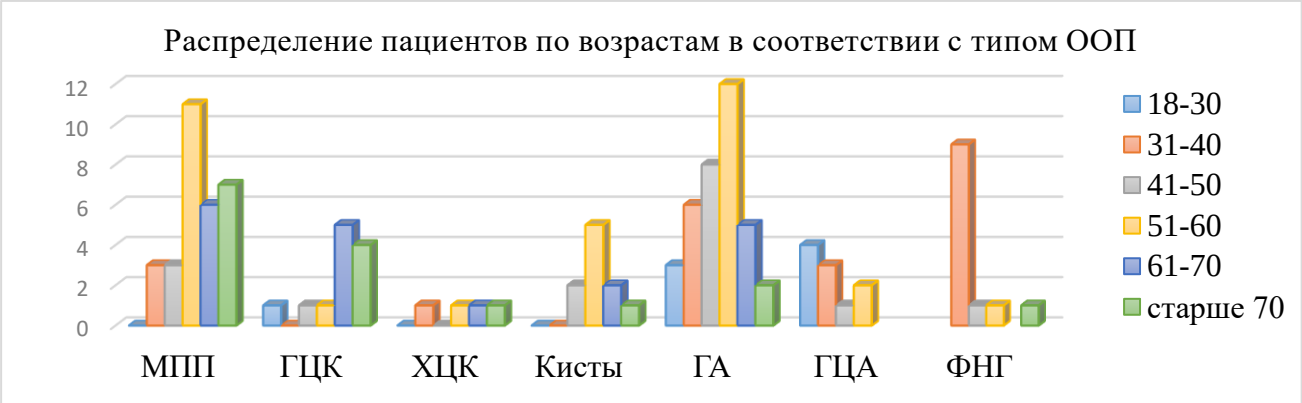

Рисунок 9 – Распределение пациентов по возрасту в группах различных типов ООП

Группу исследования при проведении количественного анализа составили 57 пациентов (32 (56,14%) женщин и 25 (44,76%) мужчин) в возрасте 25-72 лет (средний возраст 52,45±17,26 лет), у которых в результате комплексного исследования диагностированы: простые кисты – 5, гемангиомы – 12, ФНГ – 8, ГЦА – 9, метастазы в печени – 14 (из них метастазы колоректального рака – 10, метастазы рака желудка – 1, метастазы рака легкого – 2, метастазы рака матки – 1), ГЦК – 9.

Группу исследования ретроспективной оценки выявляемости метастазов в печени составили 22 пациента, из них метастазы колоректального рака – 15, метастазы рака желудка – 2, метастазы рака легкого – 1, метастазы рака поджелудочной железы – 2, метастазы в печени без первичного очага – 2). Возраст пациентов 35-81 лет (средний возраст 55,13±15,52 лет).

2.2.1 Характеристика пациентов с гепатоцеллюлярными карциномами

ГЦК выявлены у 12 пациентов и составили 26,09 % от всех злокачественных ООП. В большинстве случаев (83,33 %) были выявлены у мужчин, средний возраст пациентов составил 63,75±15,46 лет. В 9 из 12 случаев ГЦК были представлены одиночными образованиями, еще у 3 пациентов количество очагов было от 2 до 4. У 8 пациентов ООП располагались в правой доле печени, у 2 – в левой доле и у 2 пациентов определялось билобарное расположение. Размеры образований варьировались от 30 до 167 мм, средний размер 63,58±39,03 мм. У 10 из 12 пациентов ГЦК были представлены узловой формой – узловыми образованиями различной эхогенности неоднородной эхоструктуры. Чёткие неровные и нечёткие контуры встречались с одинаковой частотой. Гиперваскуляризация наблюдалась только в одном случае, в остальных отмечена гиповаскуляризация. Деформация сосудистого рисунка печени отмечена у 10 из 12 пациентов. В 8 из 12 случаев образования выявлены на фоне цирроза печени. По результатам проведённого трансабдоминального УЗИ было сделано заключение о наличии объёмного образования печени, в 9 случаях была предположена злокачественная природа образования, в 3 случаях результат был сомнительным (Рисунок 10).

В 4 случаях из 12 МСКТ/МРТ с контрастированием были проведены до КУ-УЗИ, однако врач, проводивший КУ-УЗИ, не имел доступа к результатам дообследования. Морфологическая верификация проведена во всех случаях. Хирургические вмешательства различного объема в соответствии с окончательным диагнозом выполнены 6 пациентам, 4 пациента признаны неоперабельными и 2 пациента отказались от дальнейшего лечения.

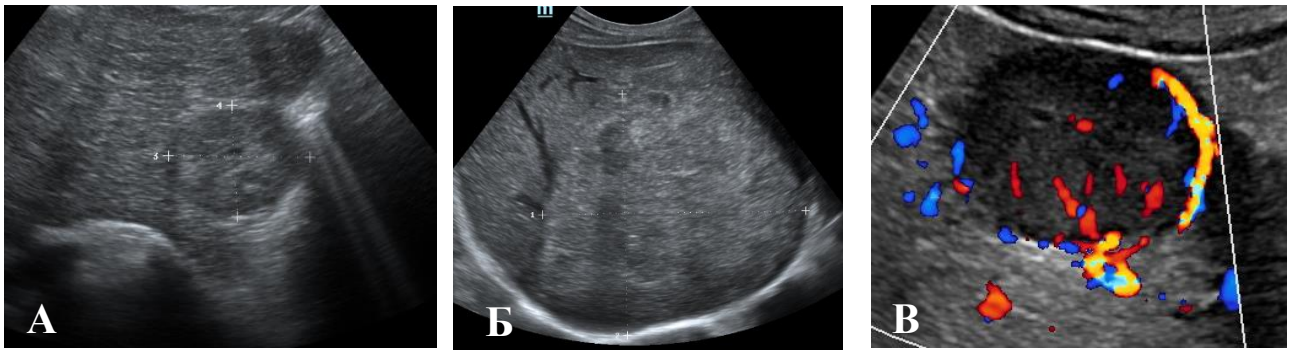

Рисунок 10 – Гепатоцеллюлярные карциномы в В-режиме (а,б) и в режиме ЦДК (в).

2.2.2 Характеристика пациентов с метастазами в печени

Метастазы в печени выявлены у 30 пациентов (65,21 % от всех случаев злокачественных ООП), среди них было 14 (46,7 %) женщин и 16 (53,3 %) мужчин. Возраст пациентов варьировался от 35 лет до 81 года, средний возраст 59,86±12,88 лет, наиболее часто метастазы в печени выявлялись в возрастной группе 51–60 лет. У 12 пациентов образования были одиночными, в 13 случаях выявлялись от 2 до 5 образований, в 5 случаях образования были множественными (более 10). Размеры образований составили от 5 до 153 мм, средний размер – 40,93±28,23 мм. В 27 из 30 случаев (90 %) метастазы имели неоднородную эхоструктуру, были гипоэхогенными в 16 случаях (53,33 %), изоэхогенными в 6 случаях (20 %), гиперэхогенными в 8 случаях (26,67 %). У 16 пациентов (53,33 %) контуры образований были нечёткими, а у 14 (46,67 %) – чёткими, из них контуры были неровными у 8 пациентов, ровными – у 6, примеры представлены на Рисунке 11. В режиме ЦДК в 10 случаях кровоток не определялся и в 20 случаях отмечена гиповаскуляризация образованний. У 8 пациентов до проведения КУ-УЗИ не было данных о наличии онкологических заболеваний. Морфологическая верификация проведена в 28 из 30 случаев (93,33%), во всех случаях выполнена МСКТ или МРТ с контрастным усилением. По результатам проведённого исследования пациентам были выполнены хирургические вмешательства различного объёма в 8 случаях, в 4 случаях пациенты отказались от проведения хирургических вмешательств, остальные получали химиотерапию.

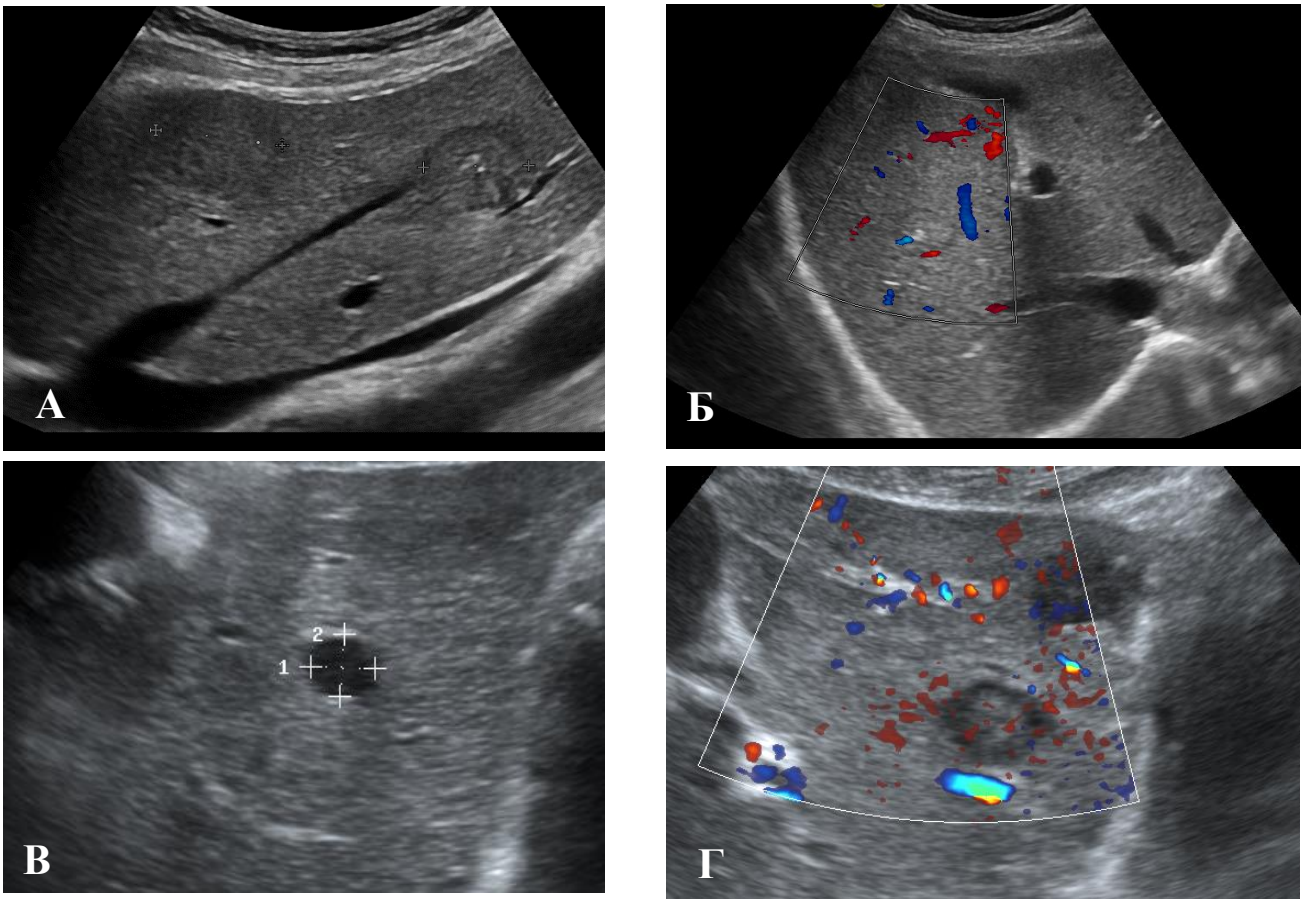

Рисунок 11 – Метастазы колоректального рака в печени В-режим (а, в) и режим ЦДК (б,г)

2.2.3 Характеристика пациентов с холангиокарциномами

ХЦК были выявлены у 4 пациентов (2 женщин и 2 мужчин), в возрасте 35–65 лет, средний возраст 53,75±11,35 лет. В одном случае ХЦК была представлена изоэхогенным аваскулярным образованием в просвете общего желчного протока, с нечёткими контурами и признаками билиарной гипертензии (Рисунок 12). С учетом этих признаков была заподозрена ХЦК. В трех других случаях выявлены внутрипечёночные образования пониженной эхогенности неоднородной эхоструктуры с нечёткими контурами, гиповаскулярные. С учётом этих признаков было сделано предположение о наличии злокачественных ООП, однако провести дифференциальную диагностику внутри группы не представлялось возможным. Морфологическая верификация проведена в 3 из 4 случаев (75%).

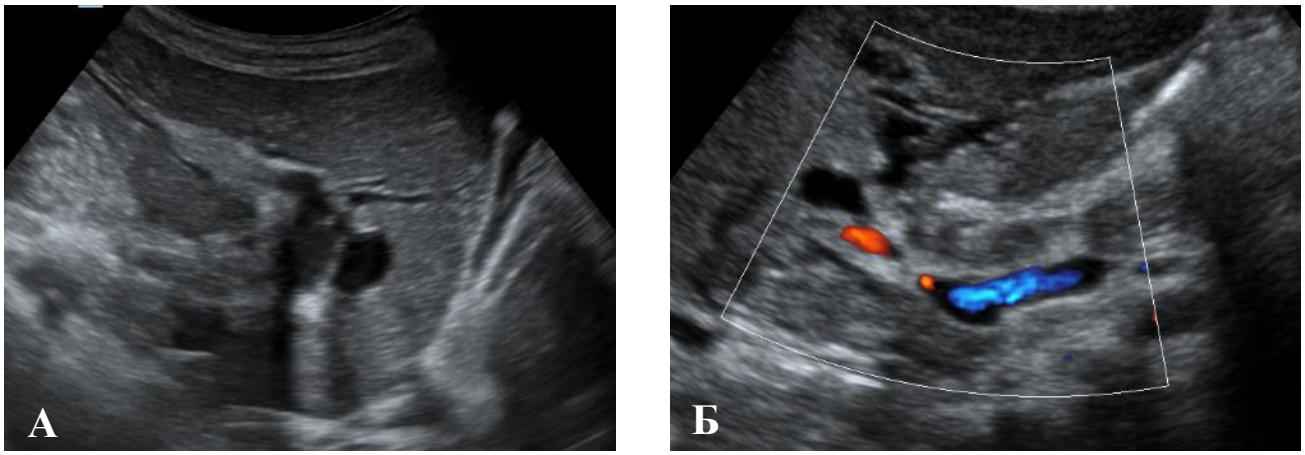

Рисунок 12 – Холангиоцеллюлярная карцинома. В проекции общего желчного протока визуализируется гипоэхогенное образование (а), аваскулярное в режиме ЦДК (б). Определяется расширение внутрипеченочных желчных протоков

2.2.4 Характеристика пациентов с гемангиомами печени

Гемангиомы печени составили 52,94 % от доброкачественных ООП, выявлены у 31 пациента (17 женщин и 14 мужчин) в возрасте 18–77 лет, средний возраст 47,09±12,96 лет. К анализу были приняты 36 образований, размерами 9-140 мм, средний размер 29,61±22,51 мм. У 19 пациентов гемангиомы были одиночными, у 8 пациентов выявлялись по 2 ООП, у 2 из них гемангиомы сочетались с ФНГ и у 1 – с кистой печени, у 3 пациентов выявлялось по 3 и более гемангиомы, у 1 пациента гемангиомы в печени были множественными и сочетались с метастазами рака лёгкого. У 23 пациентов (71,87 %) образования располагались в правой доле печени, у 1 пациента (3,12 %) в левой доле и у 8 (25 %) в правой и левой долях. Типичная ультразвуковая картина гемангиом печени в виде округлого гиперэхогенного образования размерами до 3 см с чёткими ровными контурами, с эффектом дистального псевдоусиления эхосигнала, аваскулярного в режимах ЦДК и ЭК выявлялась в 10 случаях. Размеры образований превышали 3 см в 10 случаях. Неоднородная эхоструктура образования определялась в 12 (33,33 %) случаях, однородная в 26 случаях. Гиперэхогенными были 20 гемангиом, гипоэхогенными – 12, изоэхогенными – 4. Нечёткость контуров выявлена в 5 случаях, неровность в 11 случаях. Примеры типичного и нетипичного изображения гемангиом печени в В-режиме представлены на Рисунке 13.

Таким образом, окончательный диагноз на основании выявления типичных признаков гемангиом печени по результатам стандартного УЗИ мог быть установлен только в 10 случаях, в остальных определить тип ООП по результатам стандартного УЗИ было невозможно. Оперативное лечение выполнено у трёх пациентов, пункционная биопсия у пяти пациентов.

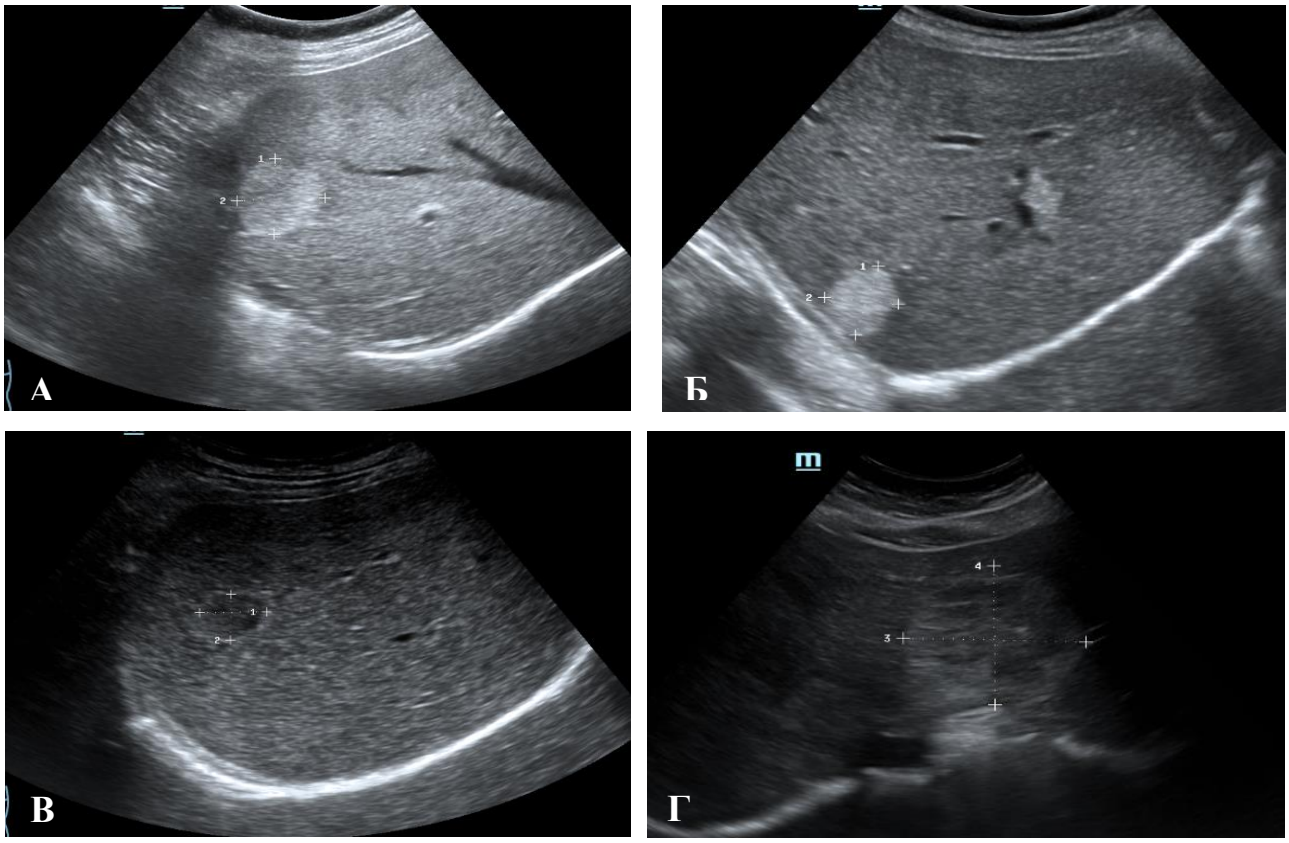

Рисунок 13 – Типичное (а, б) и атипичное (в, г) изображение гемангиом печени в В-режиме

2.2.5 Характеристика пациентов с фокальной нодулярной гиперплазией

Фокальная нодулярная гиперплазия была выявлена у 12 пациентов и составила 17,64 % от всех доброкачественных ООП, в 83,33 % случаев встречалась у женщин, возраст пациентов 32 – 76 лет, средний возраст 40,50±5,74 лет, наиболее часто выявлялась в возрастной группе 31-40 лет. Размеры образований составили от 28 до 82 мм, средний размер – 47,53±14,09 мм. В 10 случаях ФНГ была представлена одиночными образованиями, в 2 случаях сочеталась с гемангиомами печени. В 5 из 12 случаев образования были изоэхогенны паренхиме печени, имели нечёткие контуры, в одном из них образование визуализировалось неудовлетворительно на фоне паренхимы печени. Гиперваскуляризация с характерным сосудистым рисунком «спицы колеса» в режиме ЦДК определялась в 6 случаях. В 4 случаях образования были гипоэхогенны, с достаточно чёткими контурами, гиповаскулярны в режиме ЦДК (Рисунок 14). В двух случаях образования были гиперэхогенны с чёткими контурами, гиперваскулярны в режиме ЦДК. Гемигепатэктомия или сегментарная резекция печени с последующим гистологическим исследованием выполнена в 4 случаях, еще в 2 случаях выполнена толстоигольная пункционная биопсия. Во всех остальных случаях диагноз установлен на основании выявления типичных признаков по МСКТ/МРТ и данных динамического наблюдения.

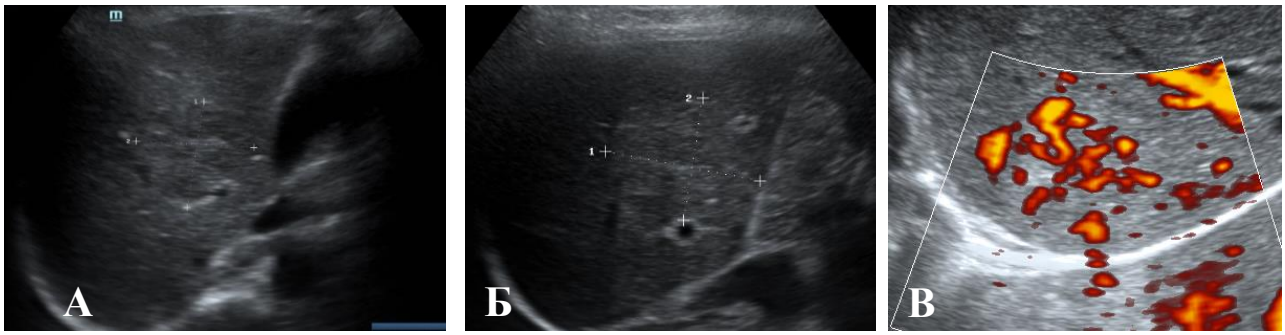

Рисунок 14 – Фокальная нодулярная гиперплазия печени. Изображение в В-режиме (а, б) и типичный сосудистый рисунок в режиме ЦДК (в)

2.2.6 Характеристика пациентов с гепатоцеллюлярными аденомами

ГЦА составили 14,71% от группы доброкачественных ООП, в 9 из 10 случаев выявлены у женщин, возраст пациентов составил 20-60 лет, 70% образований выявлены в возрастной группе 18-40 лет, средний возраст 35,51±14,90 лет. Размер образований определялся в пределах от 18 до 65 мм, средний размер 32,61±12,62 мм. Образования были гипоэхогенными в 8 случаях, изоэхогенными в 2 случаях (Рисунок 15). Контуры были чёткими в 8 случаях. В режиме ЦДК в отмечена гиперваскуляризация образований в семи случаях, гиповаскуляризация – в трех. Учитывая низкую распространенность ГЦА в популяции, в 7 из 10 случаев окончательный диагноз был установлен до проведения КУ-УЗИ, однако на момент проведения КУ-УЗИ, врач, проводивший исследование, не был с ними ознакомлен. Окончательный диагноз установлен на основании выявления типичных признаков по МРТ/МСКТ, с последующей морфологической верификацией или динамическим наблюдением в случае отказа пациентов от пункционной биопсии. Оперативное лечение с последующим гистологическим исследованием выполнено в 5 (50%) случаях.

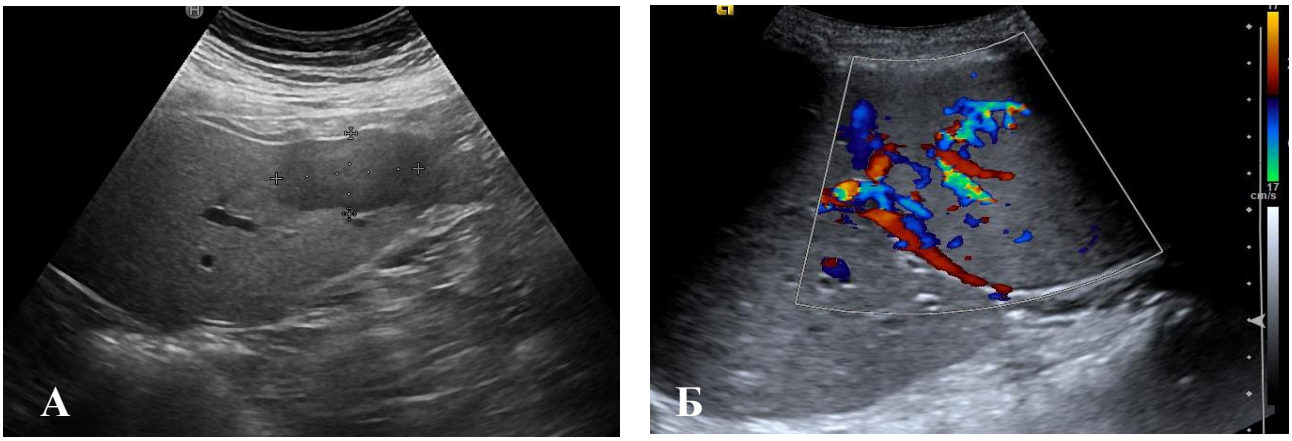

Рисунок 15 – Гепатоцеллюлярная аденома. Гипоэхогенное достаточно однородное образование в В-режиме (а), гиперваскуляризация в режиме ЦДК (б)

2.2.7 Характеристика пациентов с кистами печени

Кисты печени выявлены в 9,34 % случаев (14,71 % от всех доброкачественных ООП) с одинаковой частотой среди мужчин и женщин. Возраст пациентов составил 25–76 лет, средний возраст пациентов составил 57,3±14,31 лет. Размеры образований варьировали от 7 до 123 мм, средний размер 29,4±21,32 мм. У двух пациентов в просвете кист определялись внутренние перегородки и в одном случае – неоднородное содержимое кисты. У остальных пациентов кисты печени были представлены анэхогенными образованиями с чёткими контурами, аваскулярными в режиме ЦДК и ЭК. Диагноз установлен на основании динамического наблюдения и выявления типичных признаков простых кист при МРТ/МСКТ с контрастированием. Пункционная биопсия с последующим цитологическим исследованием выполнена в двух случаях кист печени. Примеры ультразвуковых изображений кист печени представлены на Рисунке 16.

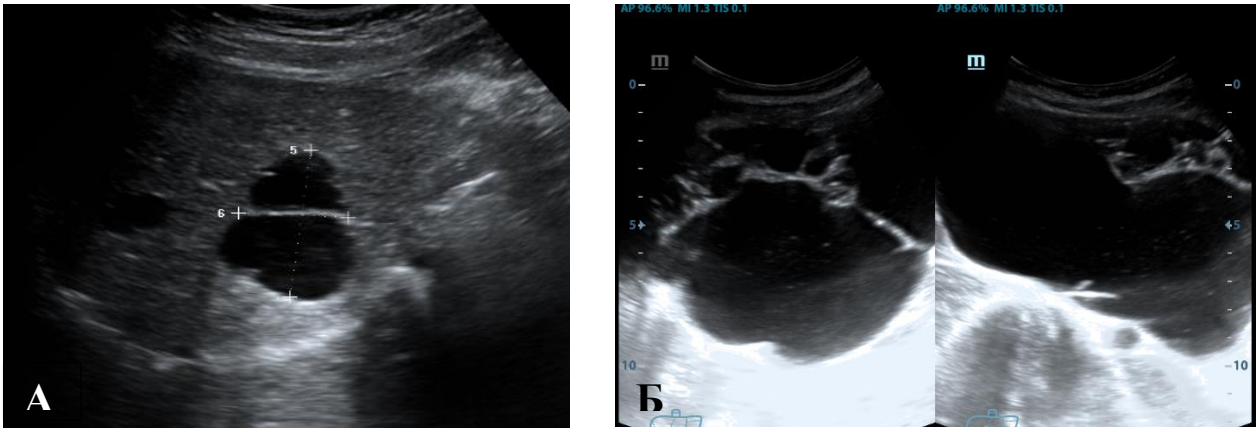

Рисунок 16 – Кисты печени в В-режиме

2.3 Методика статистического анализа

Статистический анализ наблюдений, включённых в исследование, проведён в соответствии с окончательным диагнозом. Результаты проведённых исследований были представлены таблицами, в столбцах которых указывались анализируемые признаки, а в строках – объекты исследования.

При разработке дизайна исследования производился поэтапный расчёт необходимого размера выборки, способного обеспечить заданную мощность исследования, с учётом статистических процедур, планируемых к применению в исследовании.

Согласно дизайну исследования, последовательность статистического анализа включала в себя ряд процедур, вытекающих из результатов предыдущих действий. Первым шагом стало

описание качественных данных. Для удобства интерпретации снимаемой информации последние были подвергнуты процедуре логического кодирования в системе «сотен». После чего проведена процедура описания таблиц частот с выделением как абсолютных, так и относительных частот, характеризующих переменные. На втором этапе статистического анализа осуществлялась проверка гипотез. Для сравнения качественных данных использовалась система сравнения ожидаемых и наблюдаемых частот с помощью разграничения таковых на основании критерия χ^2 (Хи-квадрат). Учитывая характер данных, статистика χ^2 дополнялась поправкой Йетса (Yates) либо точным двусторонним критерием Фишера (Fisher).

Для оценки диагностической точности качественных параметров производился расчёт чувствительности, специфичности, общей точности, положительного предсказательного значения (ППЗ) и отрицательного предсказательного значения (ОПЗ), для этого определялось количество истинно положительных результатов (ИП), истинно отрицательных результатов (ИО), ложноположительных результатов (ЛП), ложноотрицательных результатов (ЛО).

Чувствительность – доля положительных случаев, выявленных с помощью теста.

$$\text{Чувствительность} = \frac{\text{ИП}}{\text{ИП+ЛО}} * 100\ \%$$

Специфичность – доля отрицательных случаев, выявленных с помощью теста.

$$\text{Специфичность} = \frac{\text{ИО}}{\text{ИО+ЛП}} * 100\ \%$$

Общая точность – доля правильно определенных положительных и отрицательных случаев от общего числа набдюдений.

$$\text{Общая точность} = \frac{\text{ИП+ИО}}{\text{ИП+ИО+ЛП+ЛО}} * 100\ \%$$

Положительное предсказательное значение (ППЗ) – это доля пациентов с истинно положительными результатами теста от общего числа положительных тестов.

$$\text{ППЗ} = \frac{\text{ИП}}{\text{ИП+ЛП}} * 100\ \%$$

Отрицательное предсказательное значение (ОПЗ) – это доля пациентов с истинно отрицательными результатами теста от общего числа отрицательных тестов.

$$\text{ОПЗ} = \frac{\text{ИО}}{\text{ИО+ЛО}} * 100\ \%$$

Для поиска различий между количественными признаками, принимая во внимание количество анализируемых групп, использовался параметрический анализ вариаций (ANOVA) либо его непараметрический аналог по Крускалу-Уоллесу (Kruskal-Wallis ANOVA). Для детализации различий между группами прибегали к критерию Тьюки для выборок разного объёма. И для параметрических, и для непараметрических критериев уровень значимости различий выставлялся на 5 %, т. е. вероятность ошибки была $p \leq 0{,}05$. Вторым этапом стала

проверка количественных данных на характер распределения и его соответствие закону нормальности. Проверка осуществлялась с помощью теста Шапиро-Уилка (Shapiro-Wilk's). В случае соответствия закону нормального распределения данные описывались через среднее арифметическое, стандартное отклонение с указанием 95 % доверительных интервалов. В противном случае в описании прибегали к представлению данных через медиану, моду, верхний и нижний квартили. Для выяснения диагностической информативности выделенных предыдущим анализом переменных на следующем этапе статистического анализа прибегали к процедуре анализа характеристических кривых. Рассчитывались операционные характеристики значимых параметров и оценивалось их прогностическое соответствие требованиям ультразвуковой диагностики. При этом основной характеристикой пригодности к использованию являлся совокупный баланс площади под кривой AUC (Area Under Curve), индекса Юдена (Youden index), чувствительности и специфичности моделей на фоне баланса положительных и отрицательных значений отношения правдоподобия и прогностической ценности.

Статистическую обработку проводили с использованием пакета программ STATISTICA (Data analysis software system, StatSoft, Inc. 2014), версия 12.5, MedCalc Statistical Software, версия 15.8 (MedCalc Software bvba, Ostend, Belgium) в среде Windows.

ГЛАВА 3. РЕЗУЛЬТАТЫ ПРОВЕДЕННОГО ИССЛЕДОВАНИЯ

3.1 Результаты анализа качественных параметров контраст-усиленного ультразвукового исследования в дифференциальной диагностике опухолевых образований печени

Во всех случаях определялось удовлетворительное достаточно однородное равномерное контрастное усиление паренхимы печени, наступающее в артериальную фазу, постепенно нарастающее в портальную фазу и медленно снижающееся в позднюю фазу. В Таблице 3 и на диаграммах (Рисунки 17–22) представлено распределение 114 образований печени в виде абсолютных значений и частот в соответствии с анализируемыми качественными параметрами КУ-УЗИ как по группам, так и по их типам.

Таблица 3 – Распределение исследованных образований в соответствии с анализируемыми качественными параметрами по группам и типам.

Параметр	Доброкачественные ООП (n = 68)				Злокачественные ООП (n = 46)		
	Кисты n = 10	ГА n = 36	ФНГ n = 12	ГЦА n = 10	МПП n = 30	ГЦК n = 12	ХЦК n = 4
Интенсивность контрастирования ОПП в артериальную фазу							
Отсутствие	10 (100%)	-	-	-	-	-	-
Гипо -	-	18 (31 %)			17 (37 %)		
		18 (50%)	-	-	15 (50%)	1 (8,3 %)	1 (25%)
Изо-	-	1 (1,7 %)			4 (8,7 %)		
		1 (2,8%)	-	-	-	2 (16,7%)	2 (50%)
Гипер-	-	39 (67 %)			25 (54,3 %)		
		17 (47,2%)	12 (100%)	10 (100%)	15 (50%)	9 (75 %)	1 (25%)
Интенсивность контрастирования ОПП в портальную фазу							
Отсутствие	10 (100%)	-	-	-	-	-	-
Гипо -	-	3 (5,2 %)			36 (78,3 %)		
		3 (8,3%)	-	-	28 (93,3%)	4 (33,3%)	4 (100%)
Изо-	-	24 (41,4 %)			10 (21,7 %)		
		15 (41,7%)	6 (50%)	3 (30%)	2 (6,7%)	8 (66,7 %)	-
Гипер-	-	31 (53,4 %)			-		
		18 (50%)	6 (50%)	7 (70%)	-	-	-

Продолжение Таблицы 3

Параметр	Доброкачественные ООП (n = 68)				Злокачественные ООП (n = 46)		
	Кисты n = 10	ГА n = 36	ФНГ n = 12	ГЦА n = 10	МПП n = 30	ГЦК n = 12	ХЦК n = 4
Интенсивность контрастирования ОПП в позднюю фазу							
Отсутствие	10 (100%)	-	-	-	-	-	-
Гипо -		5 (8,6 %)			44 (95,6 %)		
	-	3 (5,5%)	-	2 (20%)	30 (100%)	10 (83,3%)	4 (100%)
Изо-		30 (51,7 %)			2 (4,4 %)		
	-	14 (38,9%)	8 (66,66%)	8 (80%)	-	2 (16,7%)	-
Гипер-		23 (32,7 %)					
	-	19 (52,7%)	4 (33,34%)	-	-	-	-
Тип заполнения ООП контрастом							
Центро-бежное	-	8 (13,8 %)			-		
		-	8 (66,7%)	-	-	-	-
Центро-стремит	-	30 (51,2 %)			-		
		30 (83,3%)	-		-	-	-
Диффузное	-	20 (34,5%)			46 (100 %)		
		6 (16,7%)	4 (33,3%)	10 (100%)	30 (100%)	12 (100%)	4 (100%)
Накопление УЗКП							
Быстрое	-	31 (53,4 %)			29 (63,0 %)		
		9 (25%)	12 (100%)	10 (100%)	25 (16,7%)	4 (33,3%)	-
Медленное	-	27 (46,6 %)			17 (37,0 %)		
		27 (75%)	-	-	5 (83,3%)	8 (66,7%)	4 (100%)
Однородность накопления							
Однородное	-	44 (75,9 %)			13 (28,3 %)		
		25 (69,4%)	11 (91,7%)	8 (80%)	7 (23,3%)	4 (33,3%)	2 (50%)
Неодно-родное	-	14 (24,1 %)			33 (71,7 %)		
		11 (30,6%)	1 (8,3%)	2 (20%)	23 (76,7%)	8 (66,7%)	2 (50%)
Дополнительные признаки							
Спицы колеса	-	-	3 (25%)	-	-	-	-
ПГК	-	28 (77,8%)	-	-	-	-	-
ПКК	-	-	-	-	19 (63,3%)	-	-

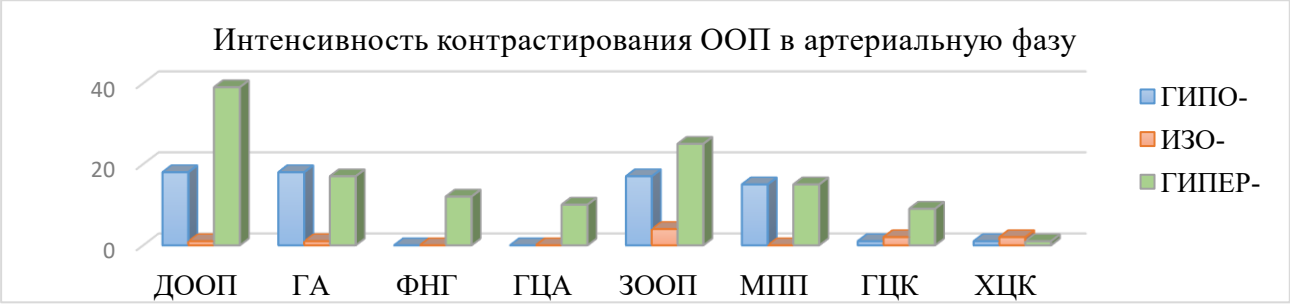

Рисунок 17 – Распределение ООП в соответствии с гистологическим типом и интенсивностью контрастирования в артериальную фазу

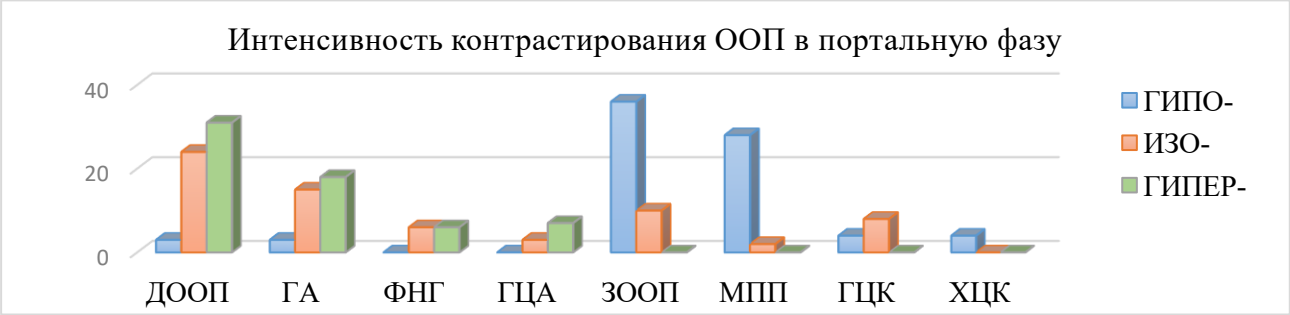

Рисунок 18 – Распределение ООП в соответствии с гистологическим типом и интенсивностью контрастирования в портальную фазу

Рисунок 19 – Распределение ООП в соответствии с гистологическим типом и интенсивностью контрастирования в позднюю фазу

Рисунок 20 – Распределение ООП в соответствии с гистологическим типом и типом заполнения УЗКП

Рисунок 21 – Распределение ООП в соответствии со скоростью заполнения ООП контрастом и их гистологическим типом

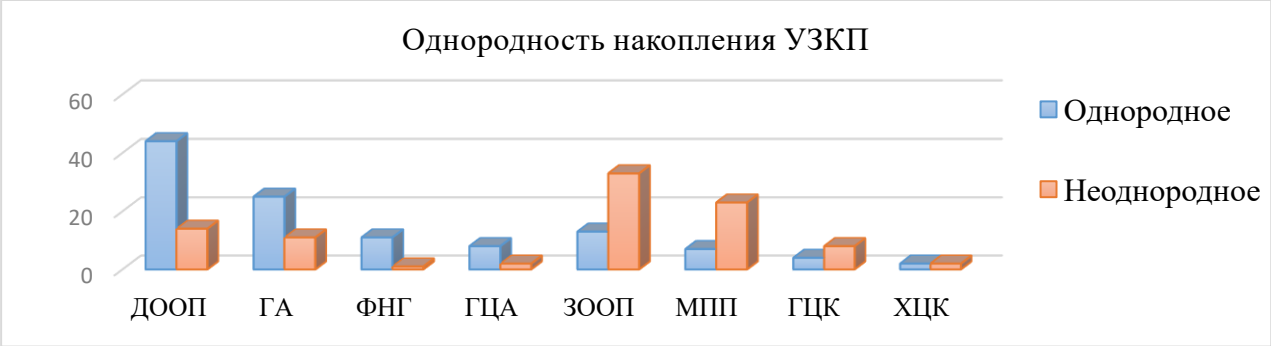

Рисунок 22 – Распределение ООП в соответствии с однородностью контрастирования и их гистологическим типом

3.1.1 Диагностика простых кист печени

Как видно из Таблицы 3, простые кисты печени демонстрировали отсутствие контрастного усиления во все фазы, вследствие чего были представлены неконтрастированными участками округлой формы с чёткими контурами, по размерам, форме и расположению идентичными изображению в В-режиме (Рисунок 23), что достоверно ($p \leq 0{,}001$) отличало их от всех других типов ООП (Таблица 4).

Таблица 4 – Результат множественных сравнений кист печени с другими типами ООП по исследуемым параметрам

Тест	Кисты/ ГЦК	Кисты/ МПП	Кисты/ ХЦК	Кисты/ ГА	Кисты/ ФНГ	Кисты/ ГЦА
Контрастирование в артериальную фазу	p≤0,001	p≤0,001	p≤0,001	p≤0,001	p≤0,001	p≤0,001
Контрастирование в портальную фазу	p≤0,001	p≤0,001	p≤0,001	p≤0,001	p≤0,001	p≤0,001
Контрастирование в позднюю фазу	p≤0,001	p≤0,001	p≤0,001	p≤0,001	p≤0,001	p≤0,001

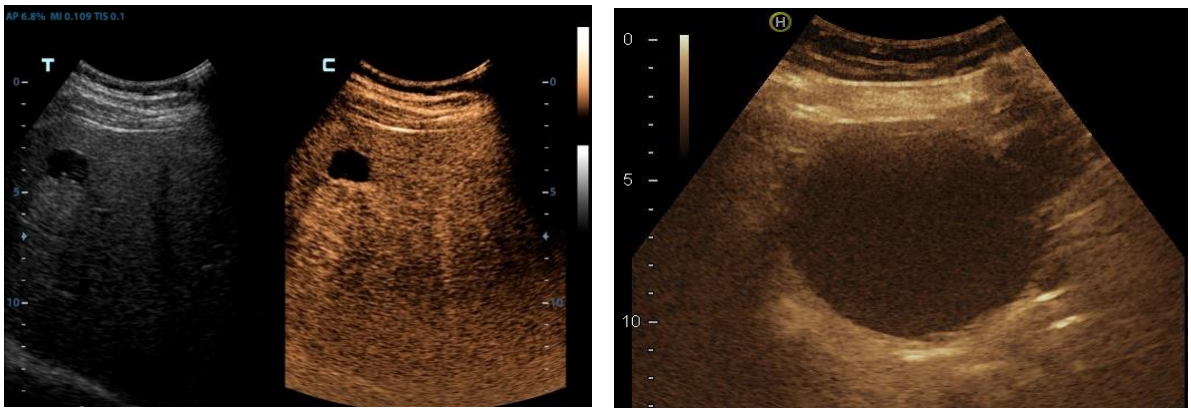

Рисунок 23 – КУ-УЗИ. Кисты печени представлены неконтрастируемыми образованиями с чёткими ровными контурами на фоне контрастированной паренхимы печени

3.1.2 Дифференциальная диагностика злокачественных и доброкачественных ООП

Первоочередной задачей исследования явилась оценка возможности дифференциальной диагностики групп доброкачественных и злокачественных образований печени с использованием качественных параметров КУ-УЗИ. Результаты множественных сравнений групп ДООП и ЗООП по наблюдаемым признакам представлены в Таблице 5.

Таблица 5 – Результат множественных сравнений доброкачественных и злокачественных ООП по исследуемым параметрам

Исследуемый параметр	Результат сравнений
Контрастирование в артериальную фазу	$p>0,05$ ($p \leq 0,001$*)
Контрастирование в портальную фазу	$p \leq 0,002$
Контрастирование в позднюю фазу	$p \leq 0,002$
Скорость заполнения образования УЗКП	$p>0,05$
Однородность контрастирования	$p \leq 0,05$
Тип контрастирования	$p \leq 0,001$

*Достоверность различий обусловлена включением в статистический анализ кист печени, неконтрастируемых во все фазы КУ-УЗИ. При исключении кист печени из статистического анализа достоверных различий по интенсивности контрастирования в артериальную фазу не выявлено

Как видно из Таблицы 5, при исключении из анализа кист печени достоверных отличий злокачественных от доброкачественных ООП по скорости заполнения и интенсивности контрастирования в артериальную фазу не выявлено: в большинстве наблюдений определялось

гиперконтрастирование, отмеченное в 67 % доброкачественных и 54,3 % злокачественных ООП, реже – гипоконтрастирование, отмеченное в 31 % доброкачественных и 37 % злокачественных ООП, изоконтрастирование встречалось наиболее редко – 1,7 и 8,7 %, соответственно.

Таким образом, в артериальную фазу статистически значимые отличия между группами ООП ($p \leq 0{,}001$) определялись только по типу и однородности контрастного усиления. Злокачественные ООП характеризовались диффузным контрастным усилением, отмеченным в 100 % случаев, и только в 34,5 % случаев доброкачественных ООП. Центробежное и центростремительное контрастирования ООП определялись только в случае доброкачественных ООП (13,8 и 52,1 %, соответственно). Неоднородное контрастное усиление встречалось в 71,7 % случаев злокачественных и только в 24,13 % доброкачественных ООП, чаще наблюдалось в случае ООП диаметром более 3 см за счёт зон гипоконтрастирования или отсутствия контрастирования. Однако диагностическая точность данных параметров в дифференциальной диагностике ДООП и ЗООП недостаточна для их самостоятельного использования (Таблица 6).

Выявлены достоверные отличия ДООП и ЗООП по интенсивности контрастного усиления в портальную и позднюю сосудистые фазы ($p \leq 0{,}002$), когда большинство злокачественных ООП становились гипоконтрастированными (78,3 и 95,6 %, соответственно фазам) по отношению к окружающей паренхиме, а доброкачественные ООП сохраняли изо- или гиперконтрастирование. Как видно из Таблицы 6, тест «Гипоконтрастирование в позднюю фазу – ЗООП» демонстрирует наибольшую диагностическую точность в дифференциальной диагностике доброкачественных и злокачественных ООП: чувствительность – 95,65 %, специфичность – 91,37 %, точность – 93,26 %, ППЗ – 89,79 %, ОПЗ – 96,36 %. Также для ООП чрезвычайно важно было установить, являлось ли гипоконтрастирование следствием вымывания УЗКП или дифференциальной диагностики являлось определение того, было ли гипоконтрастирование следствием недостаточного накопления УЗКП или возникало в результате его вымывания. В нашем исследовании гипоконтрастирование злокачественных ООП в портальную и позднюю фазы во всех случаях являлось следствием вымывания УЗКП, т. е. снижения интенсивности контрастного усиления после достижения пиковой интенсивности, даже в случае гипоконтрастированных во все фазы образований. При доброкачественных опухолях эффект вымывания обнаруживался лишь в 3 из 5 случаев и отмечался в позднюю фазу, а в двух других случаях гипоконтрастирование в позднюю фазу явилось следствием недостаточного контрастирования образования по отношению к окружающей паренхиме во все сосудистые фазы. Таким образом, тест «Вымывание УЗКП – ЗООП» демонстрирует лучшие показатели диагностической точности: чувствительность – 95,65 %, специфичность – 94,82 %, точность – 95,19 %, ППЗ – 93,61 %, ОПЗ – 96,49 %.

Таблица 6 – Показатели диагностической точности (%) различных качественных параметров контрастирования в диагностике злокачественных ООП

Тест	Ч-ть	Сп-ть	Точность	ППЗ	ОПЗ
Гипоконтрастирование в портальную фазу	78,26	94,82	87,5	92,30	84,61
Гипоконтрастирование в позднюю фазу	95,65	91,37	93,26	89,79	96,36
Вымывание УЗКП	95,65	94,82	95,19	93,61	96,49
Диффузное заполнение	100	65,10	80,76	69,69	100
Неоднородное контрастирование	71,73	75,86	74,04	70,21	77,19

Следующим этапом явился поиск дифференциально диагностических критериев для выявления различных типов ООП и оценка их диагностической точности.

3.1.3 Диагностика гепатоцеллюлярных карцином

При проведении множественных сравнений (Таблица 7) сохраняются достоверные отличия ГЦК по типу контрастирования в портальную и позднюю фазу от всех типов доброкачественных ООП ($p \leq 0,001$).

Таблица 7 – Результат множественных сравнений ГЦК с другими типами ООП по исследуемым параметрам

Тест	ГЦК/МПП	ГЦК/ХЦК	ГЦК/ГА	ГЦК/ФНГ	ГЦК/ГЦА
Контрастирование в артериальную фазу	$p \leq 0,02$	$p > 0,05$	$p \leq 0,02$	$p > 0,05$	$p > 0,05$
Контрастирование в портальную фазу	$p \leq 0,001$*		$p \leq 0,001$	$p \leq 0,001$	$p \leq 0,001$
Контрастирование в позднюю фазу	$p > 0,05$	$p > 0,05$	$p \leq 0,001$	$p \leq 0,001$	$p \leq 0,001$
Скорость заполнения ООП контрастом	$p \leq 0,01$	$p > 0,05$	$p > 0,05$	$p \leq 0,002$	$p \leq 0,002$
Однородность контрастирования	$p > 0,05$	$p > 0,05$	$p \leq 0,05$	$p \leq 0,05$	$p > 0,05$
Тип контрастирования	$p > 0,05$	$p > 0,05$	$p \leq 0,002$	$p \leq 0,002$	$p > 0,05$

*Сравнение с объединённой группой МПП и ХЦК

Однако в отличие от других типов злокачественных опухолей ГЦК в портальную фазу характеризовались изоконтрастированием (66,7 %), а доброкачественные ООП – гиперконтрастированием (53 %), при сравнении в группе ЗООП отмечены также достоверные отличия ГЦК от метастазов в печени и ХЦК ($p \leq 0,001$), которые демонстрировали гипоконтрастирование в 93,3 и 100 %, соответственно. Достоверных отличий от других ЗООП по типу контрастирования в позднюю фазу не выявлено ($p > 0,05$), ГЦК демонстрировали гипоконтрастирование, отмеченное в 83,3 % случаев, однако в отличие от метастазов печени и ХЦК гипоконтрастирование было более «мягким» и наступало чаще после 80–90-й секунды после введения УЗКП (Рисунки 24 и 25). Данные признаки были объединены в тест «Мягкое позднее вымывание УЗКП – ГЦК», который характеризовался чувствительностью – 83,33 %, специфичностью – 95,65 %, точностью – 94,23 %, ППЗ – 71,42 %, ОПЗ – 97,77 %.

Сложности диагностики возникли в 2 (16,66 %) случаях, когда ГЦК оставались изоконтрастированными в позднюю фазу, их размеры составили 3,36 и 5,4 см, в этих случаях выявлялась высокая степень дифференцировки опухоли (Рисунок 26). В нашем исследовании для ГЦК было характерно неоднородное контрастное усиление в 8 (66,7 %) случаях, что, вероятно, связано с большими размерами и низкой дифференцировкой опухолей, достоверные отличия по этому параметру выявлены только с гемангиомами и ФНГ. Однородное контрастирование ГЦК встречалось только в 4 (33,3 %) случаях. Также выявлены достоверные отличия ГЦК от метастазов в печени, ГЦА и ФНГ по скорости заполнения ООП контрастом, ГЦК характеризовались медленным заполнением, так же, как и гемангиомы печени, но в случае ГЦК заполнение было диффузным, а при гемангиомах печени – центростремительным. В 4 (33,33 %) случаях ГЦК определялось быстрое заполнение ООП контрастом.

Достоверных отличий ГЦК от других типов ООП по типу контрастирования в артериальную фазу не выявлено ($p > 0,05$): в большинстве случаев ГЦК характеризовались гиперконтрастированием в артериальную фазу, гипоконтрастирование выявлено только в одном случае, при наиболее крупной (15,2 см) низкодифференцированной ГЦК. Изоконтрастирование выявлено в 2 случаях, но даже в них за счёт выраженной неоднородности структуры образования хорошо визуализировались на фоне однородно контрастированной паренхимы печени. Диагностическая точность каждого из статистически значимых критериев в диагностике ГЦК представлена в Таблице 8.

Выделение дополнительного признака «Мягкое позднее вымывание УЗКП» позволило повысить специфичность и точность КУ-УЗИ в диагностике ГЦК с 58,69 и 61,53 % до 95,65 и 94,23 %, соответственно, позволяя проводить дифференциальную диагностику как в группе злокачественных ООП, так и с доброкачественными ООП. Относительно невысокая чувствительность обусловлена отсутствием эффекта вымывания в случае

высокодифференцированных карцином, что требует поиска дополнительных дифференциально-диагностических критериев.

Таблица 8 – Показатели диагностической точности (%) различных качественных параметров контрастирования в диагностике ГЦК

Тест	Ч-ть	Сп-ть	Точность	ППЗ	ОПЗ
Гипоконтрастирование в позднюю фазу	83,33	58,69	61,53	20,83	96,42
Мягкое позднее вымывание УЗКП	83,33	95,65	94,23	71,42	97,77
Неоднородность контрастирования	66,66	57,60	58,65	17,02	92,98
Медленное контрастирование	66,66	65,21	65,38	20,0	93,75
Медленное диффузное контрастирование	66,66	92,39	89,42	53,33	95,50

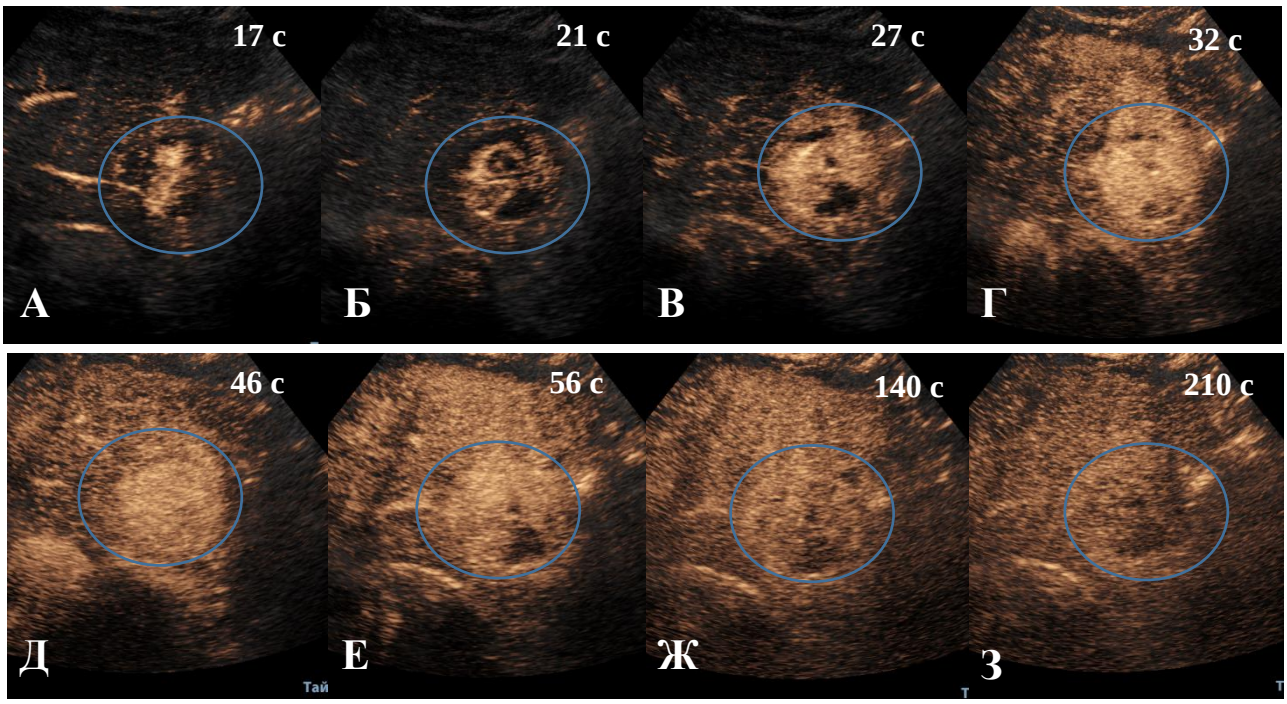

Рисунок 24 – Пациент Р, 54 г. Высокодифференцированная ГЦК на фоне цирроза печени – диффузное, неоднородное контрастирование в артериальную фазу (а-г), гиперконтрастирование в начале портальной фазы (д, е) с началом «мягкого» неравномерного вымывания УЗКП в начале поздной фазы (ж, з). Неоднородное ослабленное контрастирование паренхимы печени на фоне цирроза

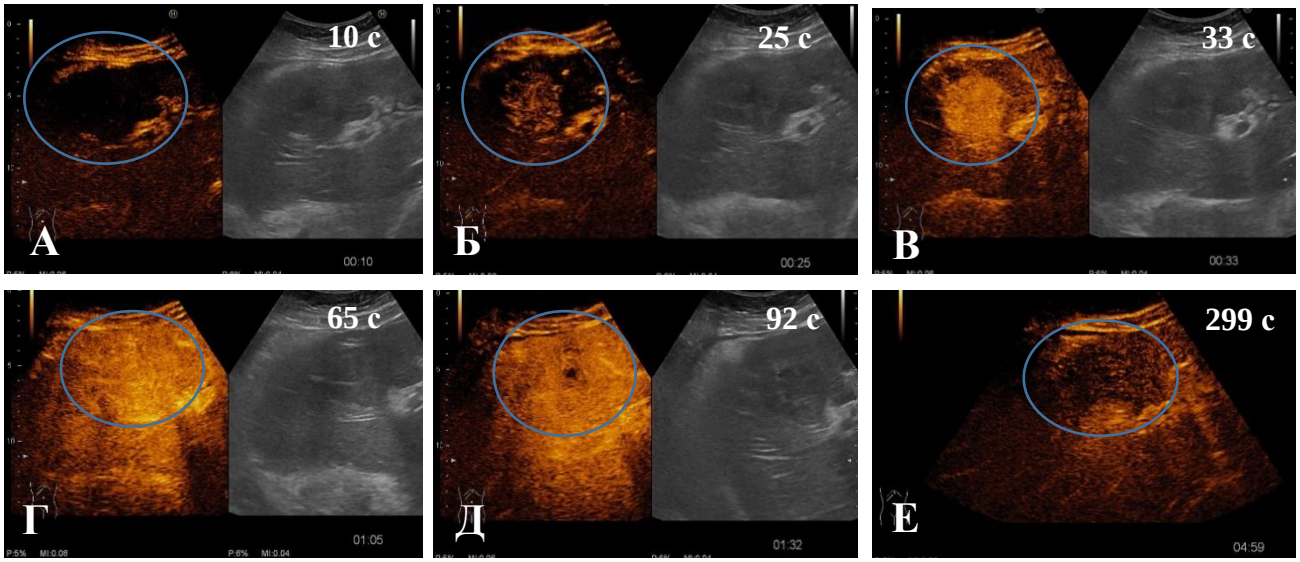

Рисунок 25 – Пациент Т., ГЦК в режиме КУУЗИ представлена в различные временные интервалы после введения УЗКП. Определяется гиперконтрастирование в артериальную фазу (а-в), изоконтрастирование в портальную фазу (г, д) и позднее гипоконтрастирование в портальную фазу (е)

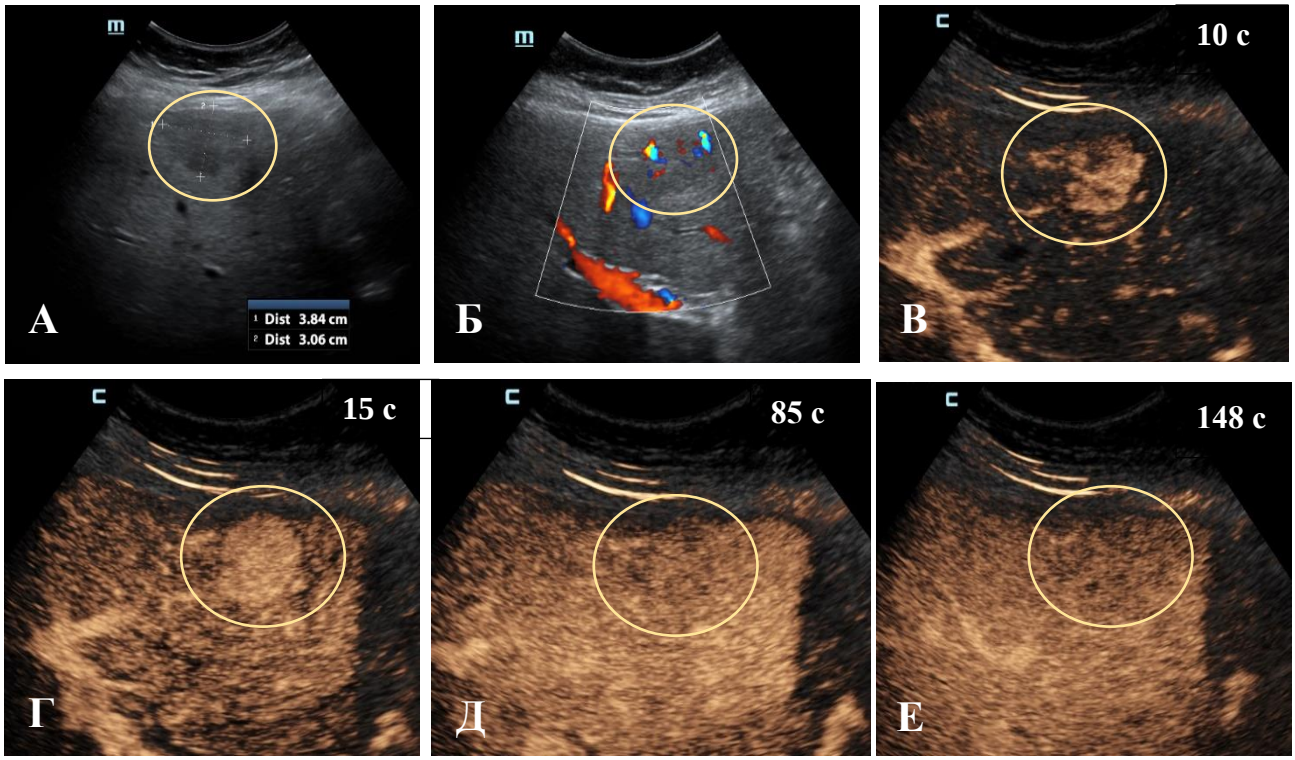

Рисунок 26 – Пациент С., 71 год. Высокодифференцированная ГЦК. Гипоэхогенное образование правой доли печени в В-режиме (а), васкуляризированное в режиме ЦДК (б), в начале артериальной фазы определяется неоднородное диффузное контрастирование (в), достигающее максимума к 15 секунде после введения УЗКП (г), изоконтрастированное в портальную (д) и позднюю (е) фазы

.3.1.4 Диагностика метастатического поражения печени

Вымывание УЗКП отмечено во всех случаях МПП. Но в отличие от ГЦК при МПП данный эффект наблюдался в конце артериальной или начале портальной фазы в 28 из 30 случаев (93,3 %), а в двух других случаях отмечался только в начале поздней фазы, и во всех случаях интенсивность вымывания УЗКП была более выражена по сравнению с ГЦК. Таким образом, основным отличием метастазов в печени от доброкачественных образований и ГЦК явилось гипоконтрастирование в портальную фазу ($p \leq 0{,}001$).

В артериальную фазу выявлены достоверные отличия МПП от ГЦК, ФНГ и ГЦА по признаку гипоконтрастирования ($p \leq 0{,}02$), отмеченного в 50 % случаев, а достоверных отличий от холангиокарцином и гемангиом печени не выявлено ($p > 0{,}05$). В отличие от гемангиом печени, при которых артериальному гипоконтрастированию сопутствовало прогрессивное накопление УЗКП в портальную и позднюю фазы, при метастазах гипоконтрастирование образований сопровождалось прогрессивным снижением интенсивности контрастного усиления. Дополнительный признак – периферическое кольцевидное контрастирование в артериальную фазу (Рисунок 27) – достоверно отличал МПП от всех других ООП ($p \leq 0{,}001$).

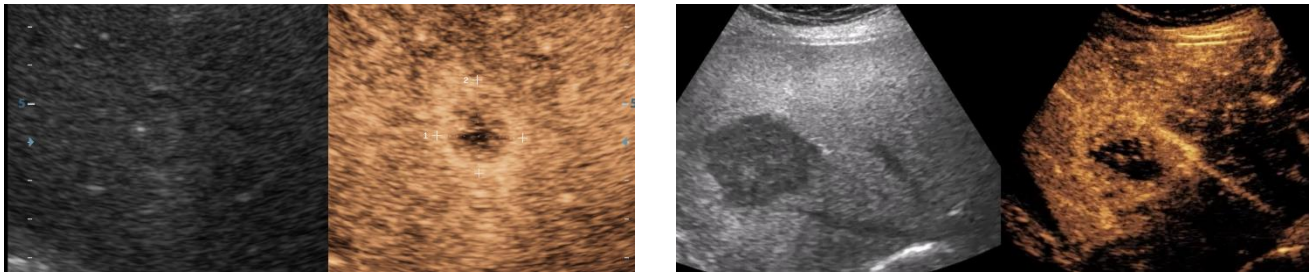

Рисунок 27 – Периферическое кольцевидное контрастирование в артериальную фазу при метастазах в печени

Гиперконтрастирование образований отмечено в 15 (50 %) случаях МПП, из них в 13 случаях гипоконтрастирование отмечено уже в начале портальной фазы. Результаты множественных сравнений МПП с другими типами ООП по исследуемым параметрам представлены в Таблице 9.

По скорости контрастирования МПП достоверно отличались от гемангиом печени и ГЦК ($p \leq 0{,}01$), демонстрирующих замедленное контрастирование с достижением максимума после 20-й секунды после введения УЗКП, а для метастазов было характерно быстрое заполнение образования контрастом, отмеченное в 25 из 30 случаев. Метастазы в печени достоверно

отличались от доброкачественных опухолей неоднородностью контрастирования (p≤0,05). Во всех случаях отмечалось диффузное заполнение ООП контрастом, что отличало МПП от гемангиом печени и ФНГ (p≤0,002), для которых было характерно центростремительное и центробежное контрастирование, соответственно. Диагностическая точность каждого из статистически значимых критериев, а также диагностическая точность КУ-УЗИ в диагностике МПП при сочетанном использовании критериев представлены в Таблице 10, примеры контрастирования МПП – на Рисунках 28 и 29.

Таблица 9 – Результаты множественных сравнений МПП с другими типами ООП по исследуемым параметрам

Тест	МПП/ГЦК	МПП/ХЦК	МПП/ГА	МПП/ФНГ	МПП/ГЦА
Контрастирование в артериальную фазу	p≤0,02	p>0,05	p>0,05	p≤0,01	p≤0,01
Контрастирование в портальную фазу	p≤0,001	p>0,05	p≤0,001	p≤0,001	p≤0,001
Контрастирование в позднюю фазу	p>0,05	p>0,05	p≤0,001	p≤0,001	p≤0,001
Скорость заполнения ООП контрастом	p≤0,01	p>0,05	p≤0,001	p>0,05	p>0,05
Однородность контрастирования	p>0,05	p>0,05	p≤0,05	p≤0,001	p≤0,001
Тип контрастирования	p>0,05	p>0,05	p≤0,002	p≤0,002	p>0,05
Периферическое кольце-видное контрастирование	p≤0,001	p≤0,01	p≤0,001	p≤0,001	p≤0,001

Таблица 10 – Диагностическая информативность (%) качественных параметров КУ-УЗИ в диагностике МПП

Тест	Ч-ть	Сп-ть	Точность	ППЗ	ОПЗ
Гипоконтрастирование в портальную фазу	93,33	85,13	87,5	71,79	96,92
Эффект вымывания в портальную фазу	93,33	89,18	90,38	77,77	93,33
Гипоконтрастирование в позднюю фазу	100	73,32	81,73	81,81	96,87
Периферическое кольцевидное контрастирование	63,33	100	93,26	100	87,05
Раннее выраженное вымывание УЗКП	93,33	94,59	94,23	87,50	97,22

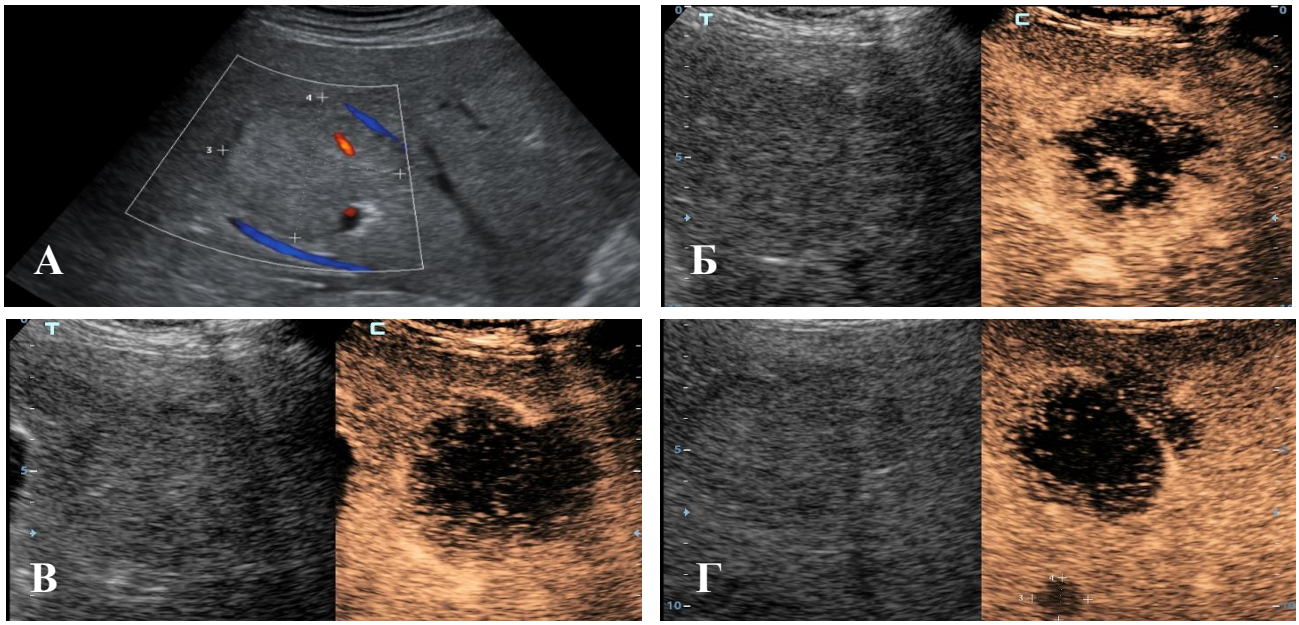

Рисунок 28 – Пациент Х, 52 г. Метастазы КРР в печень.В-режим и режим ЦДК (а). При КУ-УЗИ определяется характерный признак кольцевидного контрастного усиления в артериальную фазу (б), с последующим ранним вымыванием УЗКП в портальную фазу (б). В портальную и позднюю фазу определяются невизуализируемые в В-режиме метастазы

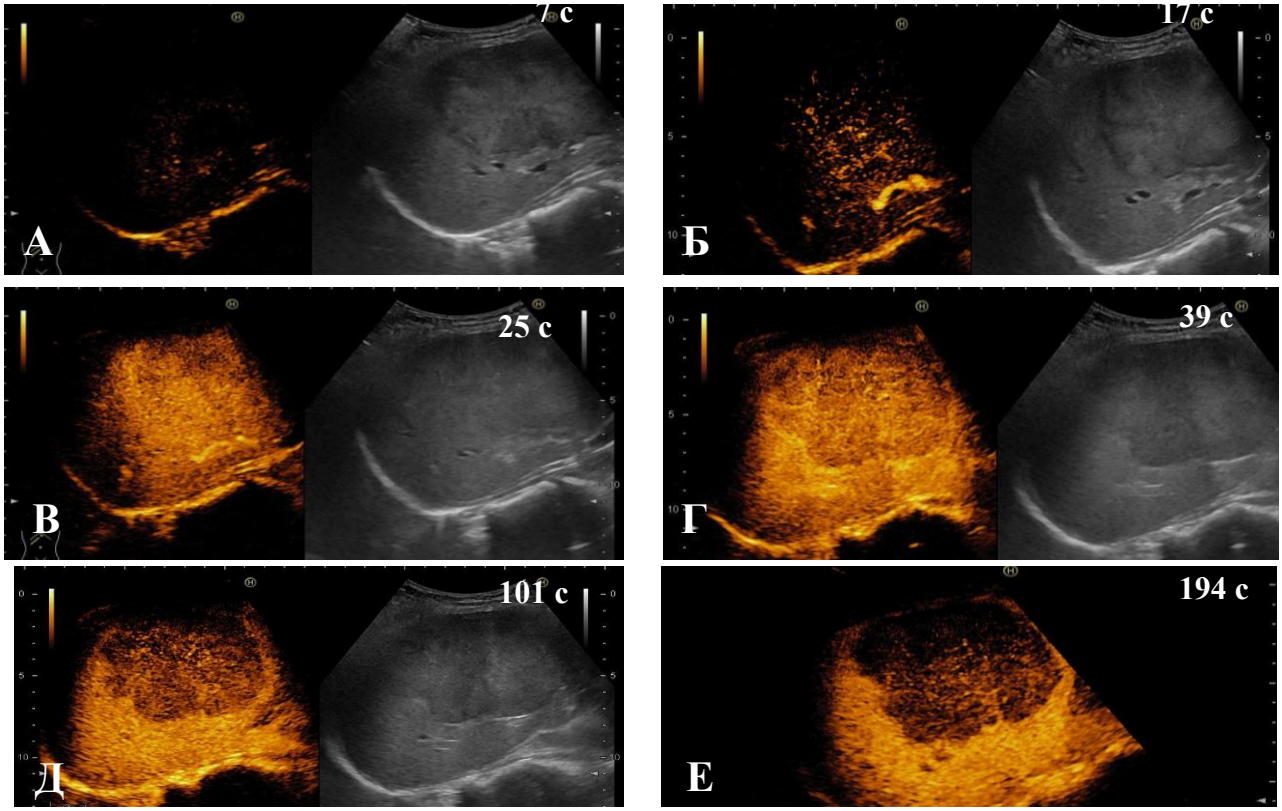

Рисунок 29 – Пациентка О., 52 г. Метастаз рака молочной железы в печень. Диффузное контрастирование в артериальную фазу (а-в), с началом вымывания УЗКП в конце артериальной фазы (г), в портальную (д) и позднюю (е) фазы – выраженное гипоконтрастирование

Приводим клинический пример эффективности применения КУ-УЗИ у пациентки онкологического профиля для дифференциальной диагностики МПП от других типов опухолей печени, данный пример не вошел в статистический анализ, т.к. результаты дообследования были получены после завершения обработки основного материала.

Клиническое наблюдение №1

Приводим клиническое наблюдение больной раком сигмовидной кишки с единичным метастазом в печени, у которой вторичный характер изменений в печени впервые удалось установить при помощи КУ-УЗИ.

Пациентка Г., 52 лет, обратилась в ЧУЗ «Клиническая больница «РЖД-Медицина» г.Ярославль» для прохождения ультразвукового исследования органов брюшной полости в связи с планируемым оперативным лечением по поводу рака сигмовидной кишки.

Пациентка считает себя больной около 5 месяцев, при проведении колоноскопии от 06.02.2017 выявлено новообразование: осмотр до циркулярной опухоли сигмовидной кишки, плотная, бугристая, кровоточивая, за неё эндоскопом пройти не удается. При гистологическом исследовании – умереннодифференцированная аденокарцинома. Планируется оперативное лечение. В архиве УЗИ органов брюшной полости данных о наличии очаговых образований в печени не было.

Ультразвуковое исследование от 14.02.2017. Печень не увеличена, КВР правой доли – 140 мм, толщина правой доли – 110 мм. В 6 сегменте лоцируется гиперэхогенное однородное образование с относительно ровными чёткими контурами 9*10*10 мм, аваскулярное, вне образования эхоструктура однородна, обычной эхогенности. Сосудистый рисунок не изменён. Расширение внутрипечёночных желчных протоков не определяется. Холедох не расширен, диаметром 3 мм. Воротная вена не расширена, диаметром 8 мм. Заключение: образование правой доли печени, УЗ-признаки гемангиомы.

Несмотря на выявление типичных ультразвуковых признаков гемангиомы печени, учитывая основной диагноз и отсутствие данных об очаговых образованиях печени в архиве УЗИ, пациентке было выполнено ультразвуковое исследование с контрастным усилением.

КУ-УЗИ печени от 17.02.2017. После в/в болюсного введения УЗКП «Соновью» 1,2 мл визуализируется быстрое гипоконтрастирование очагового образования в С6 размерами 10*10 мм в начале артериальной фазы с неярко выраженным периферическим кольцевидным контрастированием, снижающимся к концу артериальной фазы. Во все фазы сохраняется гипоконтрастирование по отношению к неизменённой паренхиме печени с быстрым вымыванием УЗКП в портальную и позднюю венозную фазы (Рисунок 30). В других отделах

печени участков измененной перфузии не выявлено. Заключение: Выявленные признаки контрастного усиления образования печени соответствуют метастазу в печени.

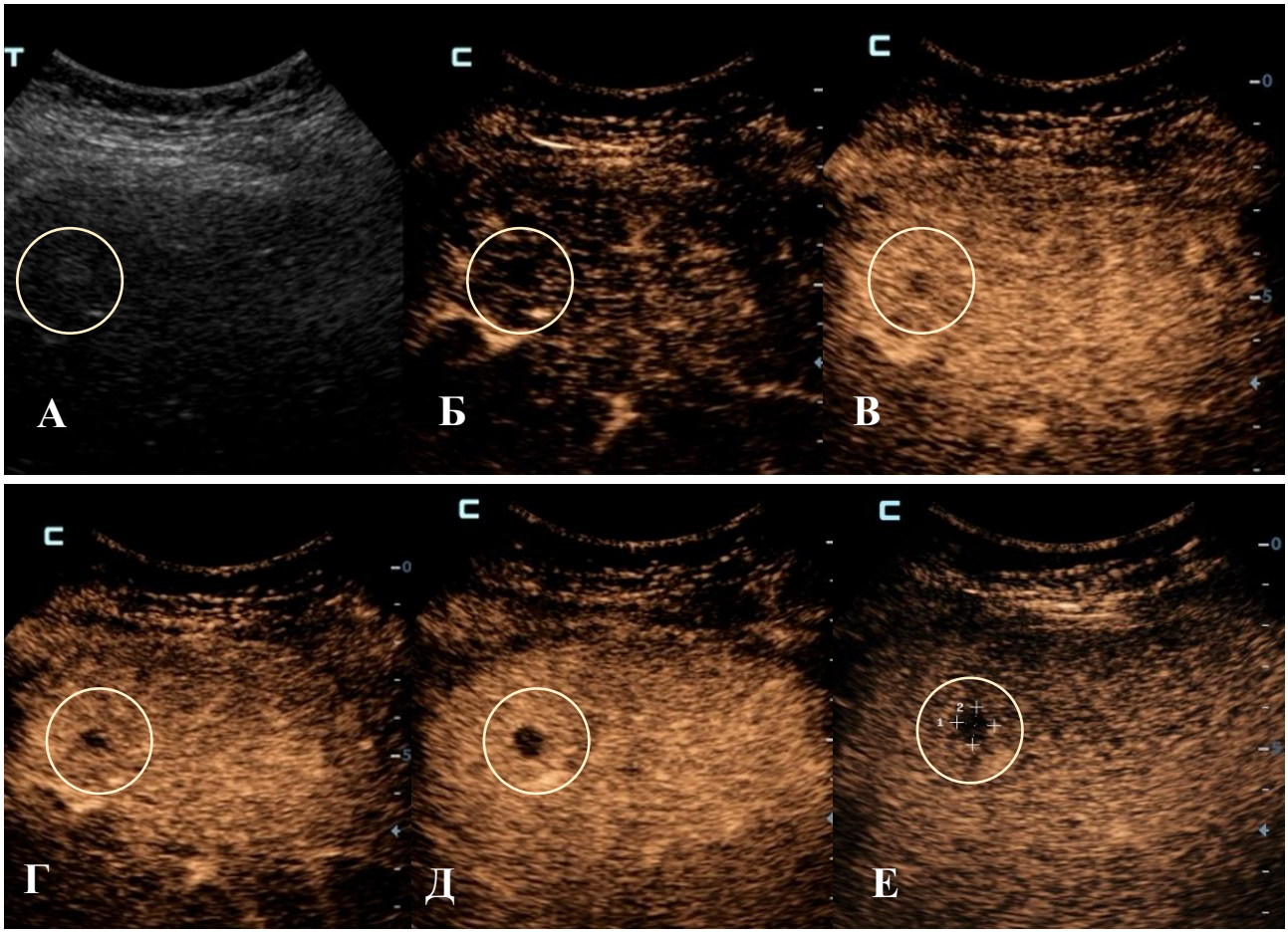

Рисунок 30 – Метастаз колоректального рака в печени (а). Гипоконтрастирование образования в С6 печени на протяжении всех сосудистых фаз (б-е), чётко определяется эффект вымывания УЗКП в портальную (д) и позднюю (е) фазы

В тот же день в стороннем диагностическом центре пациентке выполнено МРТ печени с контрастным усилением «Мультихэнс»: Печень в наибольшем сечении не увеличена, расположена обычно и имеет чёткие ровные контуры; структура не изменена. Выявлено очаговое образование печени на границе С6 и С7 размерами 10 мм с признаками гемангиомы. Внутри- и внепечёночные желчные протоки не расширены. Воротная и селезёночная вены не расширены.

Выполнено оперативное лечение 01.03.2017: резекция сигмовидной кишки с расширенной забрюшинной лимфаденэктомией, десцендоректальный анастомоз конец в конец.

Гистология: умереннодифференцированная темноклеточная аденокарцинома толстой кишки тубулярно-криброзного строения. Прорастает все слои стенки кишки, врастает в жировую

клетчатку и висцеральный листок брюшины. В краях резекции роста опухоли нет. В клетчатке в проекции опухоли определяются два лимфоузла, в одном из которых метастаз аденокарциномы, а также неинкапсулированные метастазы в клетчатку с участками периневральной инвазии pT4a pN1.

При формулировании окончательного диагноза данные КУ-УЗИ не были приняты во внимание, и с учётом данных МРТ и гистологического исследования операционного материала пациентке был установлен окончательный диагноз: Рак сигмовидной кишки T3N1M0 IIIб ст. 1 курс химиотерапии по схеме Fol Fox, 2 кл. гр. В дальнейшем лечение, химиотерапию и обследование пациентка проходила по месту жительства, по предоставленному заключению от 11.11.2019 пациентке выставлен диагноз рак сигмовидной кишки T3N1M2 IIIб ст., оперативное лечение в 2017 году. Прогрессирование МТС в печень, надключичные л/узлы слева, МТС в лёгкие. Susp МТС в кости. 2 кл. гр. По предоставленному протоколу МСКТ с в/в контрастированием «Ультравист 300» – 100 мл от 05.03.2020: печень не увеличена, плотность 56 едHU, структура неоднородная за счёт более 5 очагов в С8 размером до 19 мм, в С7 до 30 мм, на границе С6/С7 до 40 мм, в С4 16 мм с признаками метастазов в печени. Вены и протоки не расширены. Заключение: метастатическое поражение печени, прогрессирование.

Таким образом, данный клинический пример демонстрирует ограниченные возможности УЗИ без применения контрастных препаратов в дифференциальной диагностике ООП, особенно у пациентов онкологического профиля. КУ-УЗИ в данном случае явилось первым методом диагностики, установившим злокачественный характер ООП в печени, что в последующем было подтверждено другими методами лучевой визуализации с контрастным усилением

3.1.4 Диагностика холангиокарцином

Интенсивность контрастирования холангиокарцином в артериальную фазу была различной – в одном случае определялось гипоконтрастирование, в двух – изоконтрастирование, и еще в одном – гиперконтрастирование. Достоверные отличия ХЦК от доброкачественных образований выявлены по признаку гипоконтрастирования в портальную и позднюю фазы ($p \leq 0{,}001$), которое было выражено сильнее, чем при ГЦК. Однако малый удельный вес ХЦК не позволил выявить достоверные отличия от ГЦК по какому-либо признаку. Поздний характер контрастирования отличал ХЦК от метастазов в печени, ФНГ и ГЦА, а диффузный характер заполнения – от ГА и ФНГ. В связи с малым количеством наблюдений ХЦК показатели диагностической точности КУ-УЗИ в диагностике ХЦК не рассчитывались. Результаты сравнений холангиокарцином с другими типами ООП представлены в Таблице 11, примеры контрастирования холангиокарцином – на Рисунках 31 и 32.

Таблица 11 – Результаты множественных сравнений холангиокарцином с другими типами ООП по исследуемым параметрам

Тест	ХЦК/ГЦК	ХЦК/МПП	ХЦК/ГА	ХЦК/ФНГ	ХЦК/ГЦА
Контрастирование в артериальную фазу	p>0,05	p>0,05	p>0,05	p>0,05	p>0,05
Контрастирование в портальную фазу	p>0,05	p>0,05	p≤0,001	p≤0,001	p≤0,001
Контрастирование в позднюю фазу	p>0,05	p>0,05	p≤0,001	p≤0,001	p≤0,001
Скорость заполнения ООП контрастом	p>0,05	p≤0,05	p>0,05	p≤0,01	p≤0,01
Однородность контрастирования	p>0,05	p>0,05	p>0,05	p>0,05	p>0,05
Тип контрастирования	p>0,05	p>0,05	p≤0,002	p≤0,002	p>0,05

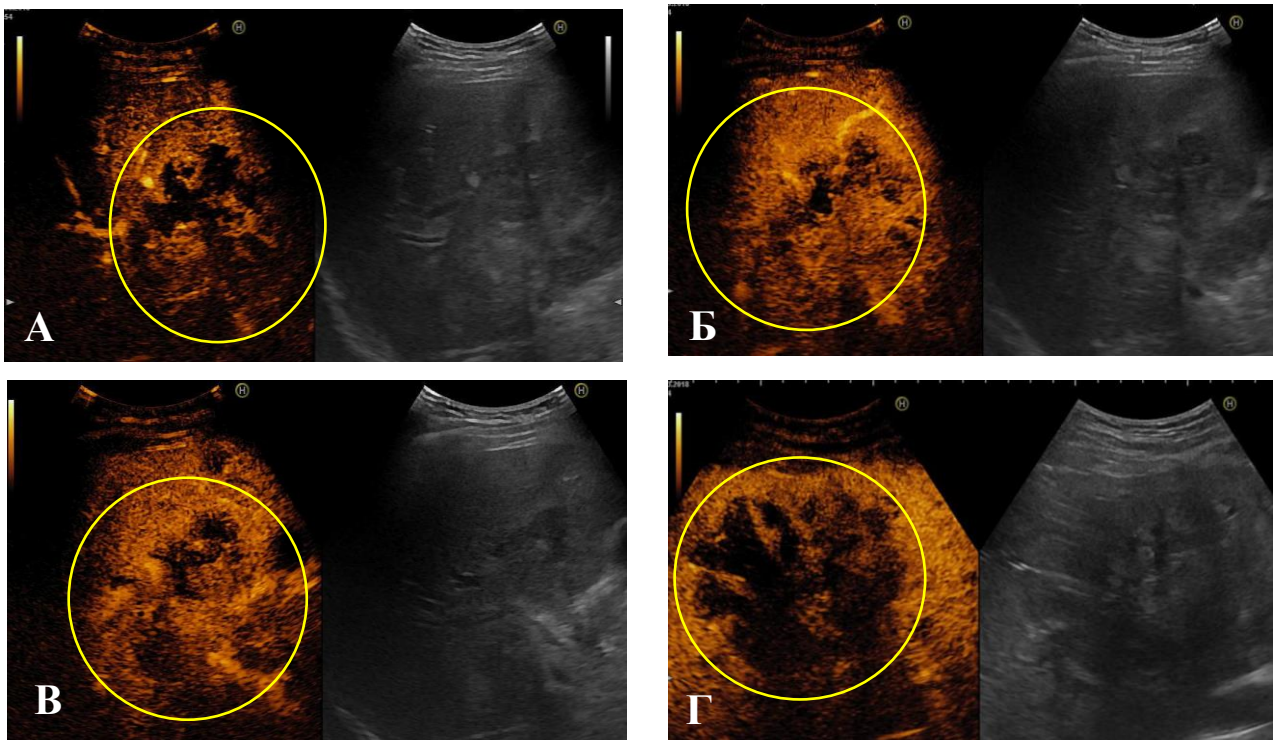

Рисунок 31 – Пациент П.,65 лет. Холангиокарцинома. Гипоконтрастирование в артериальную фазу (а) сменяется неоднородным изоконтрастированием в конце артериальной фазы(б), с последующим гипоконтрастированием в портальную (в) и позднюю фазы (г)

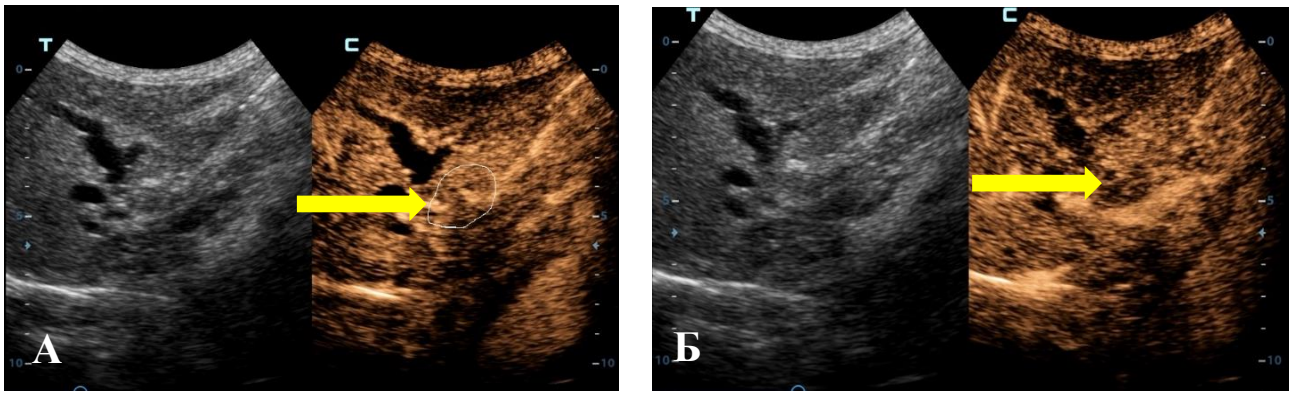

Рисунок 32 – Пациент Г, 76 лет. Холангиокарцинома. Изоконтрастирование образования в проекции ворот печени, кпереди от воротной вены в артериальную фазу (а), границы четко не определяются, в начале портальной фазы определяется эффект вымывания, гипоконтрастирование образования (б)

3.1.6 Диагностика гемангиом печени

В артериальную фазу гемангиомы печени достоверно отличались от ГЦК ($p \leq 0{,}02$), ФНГ и ГЦА ($p \leq 0{,}01$) гипоконтрастированием, которое наблюдалось в 50 % случаев (18 из 36 гемангиом). Образование считалось гипоконтрастированным в случае, если контрастное усиление большей части образования на протяжении артериальной фазы не сравнялось или не превысило интенсивность контрастирования паренхимы печени. Достоверных отличий от метастазов и ХЦК по признаку гипоконтрастирования не получено, однако при оценке характера заполнения ООП контрастом выявлены достоверные отличия гемангиом печени от всех других типов ООП по признаку периферического узлового (глобулярного) контрастного усиления (Рисунок 33) с постепенным заполнением объёма образования от периферии к центру ($p \leq 0{,}001$), наблюдаемого в 16 случаях гипоконтрастированных гемангиом, в то время как при ФНГ, ГЦА, ГЦК и ХЦК наблюдалось диффузное контрастирование всего объёма образования. В 2 случаях характерного центростремительного заполнения ООП не происходило и на протяжении всех сосудистых фаз гемангиомы были гипоконтрастированы с сохранением тонкого гиперконтрастированного ободка на периферии (Рисунок 34).

Гиперконтрастирование в артериальную фазу, наблюдаемое в 17 случаях, достоверно не отличало гемангиомы от других типов ООП, из них в 8 случаях было отмечено медленное заполнение ООП с периферическим узловым контрастным усилением. В 9 случаях – быстрое заполнение ООП контрастом, из которых в 3 случаях при покадровом анализе видеопетли выявлено типичное периферическое узловое контрастное усиление. Еще в 6 случаях заполнение было диффузным, что явилось причиной невозможности дифференциальной диагностики с ФНГ и ГЦА с учётом того, что такие ООП в позднюю фазу сохраняли гиперконтрастирование, ГЦК

был исключён из дифференциально-диагностического ряда. Таким образом, гемангиомы в печени достоверно отличались по скорости контрастного усиления от ФНГ, ГЦА и МПП. Однородно накапливающими считались гемангиомы, демонстрирующие однородность контрастного усиления хоты бы в одну из фаз (25 из 36 образований), что достоверно отличало гемангиомы от ГЦК и МПП ($p \leq 0,05$). Неоднородное контрастирование, отмеченное в 9 случаях, достоверно отличало гемангиомы печени от других доброкачественных ООП ($p \leq 0,001$). В большинстве случаев (35 из 36) эффекта вымывания в ходе исследования не отмечено, гипоконтрастирование явилось следствием недостаточного накопления УЗКП гемангиомами в 3 случаях в портальную фазу и в 2 случаях – в позднюю фазу. Таким образом, гемангиомы печени достоверно отличались изо- или гиперконтрастированием от МПП и ХЦК в портальную фазу и от всех типов злокачественных ООП и ГЦА – гиперконтрастированием в позднюю фазу.

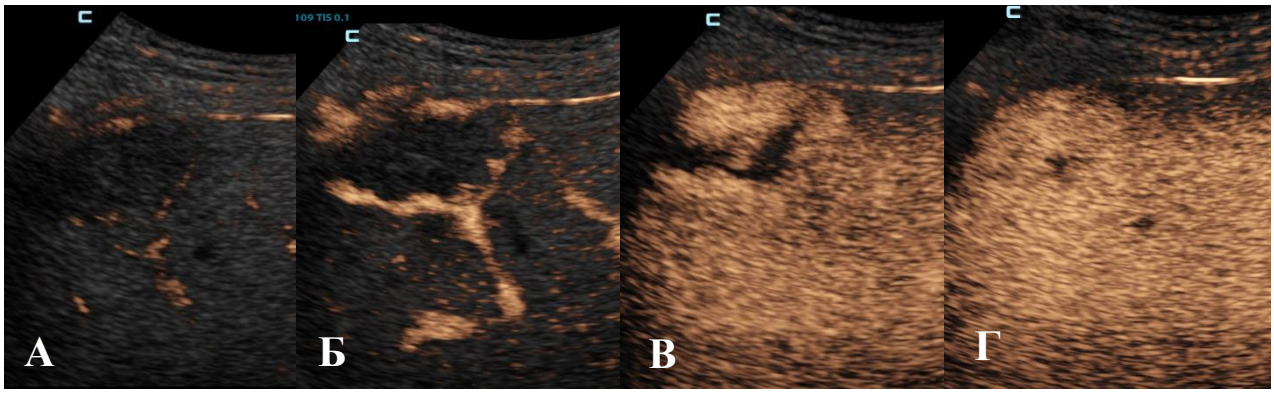

Рисунок 33 – Пациент К. Гемангиома печени. КУ-УЗИ. Типичное контрастирование гемангиомы печени. Периферическое узловое "глыбчатое" контрастирование с постепенным центростремительным заполнением образования в артериальную (а, б) и портальную (в) фазу без эффекта вымывания УЗКП в позднюю фазу (г).

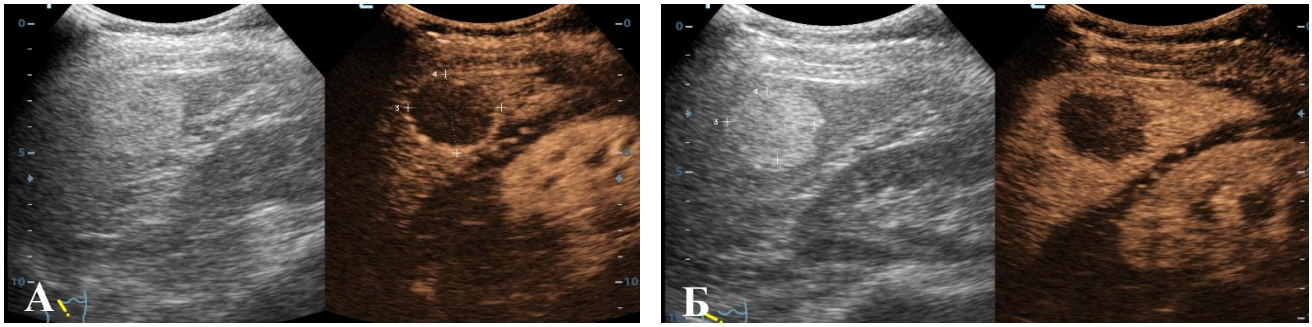

Рисунок 34 –Гиалинизированная гемангиома печени. Отсутствие контрастирования большей части образования с сохранением тонкого гиперконтрастированного ободка по периферии в артериальную (а) и портальную (б) фазы.

Результаты множественных сравнений ГА с другими типами ООП представлены в Таблице 12. Диагностическая точность каждого из параметров КУ-УЗИ в диагностике гемангиом печени представлена в Таблице 13.

Таблица 12 – Результаты множественных сравнений гемангиом печени с другими типами ООП по исследуемым параметрам

Тест	ГА/ГЦК	ГА/ХЦК	ГА/МПП	ГА/ФНГ	ГА/ГЦА
Контрастирование в артериальную фазу	p≤0,02	p>0,05	p>0,05	p≤0,01	p≤0,01
Контрастирование в портальную фазу	p≤0,001	p≤0,001	p≤0,001	p>0,05	p>0,05
Контрастирование в позднюю фазу	p≤0,001	p≤0,001	p≤0,001	p>0,05	p>0,05
Скорость заполнения ООП контрастом	p>0,05	p>0,05	p≤0,001	p≤0,001	p≤0,001
Однородность контрастирования	p≤0,05	p>0,05	p≤0,05	p≤0,001	p≤0,001
Тип контрастирования	p≤0,002	p≤0,002	p≤0,002	p≤0,002	p≤0,002
Периферическое узловое контрастирование	p≤0,001	p≤0,01	p≤0,001	p≤0,001	p≤0,001

Таблица 13 – Показатели диагностической информативности (%) различных параметров КУ-УЗИ в диагностике гемангиом печени

Тест	Ч-ть	Сп-ть	Точность	ППЗ	ОПЗ
Гипоконтрастирование в артериальную фазу	50,0	73,52	65,38	50	26,47
Медленное контрастное усиление	75,0	80,88	88,46	67,5	85,93
Периферическое узловое контрастирование	83,33	100	94,23	100	91,89

Таким образом, для диагностики гемангиом печени наиболее важными критериями являются наличие периферического узлового контрастного усиления и отсутствие вымывания контрастного препарата в портальную и позднюю венозную фазы. Сочетание этих признаков позволило установить правильный диагноз в 29 из 36 случаев гемангиом печени, еще в 1 случае наблюдалось периферическое узловое контрастное усиление, однако в позднюю фазу определялось вымывание УЗКП, в результате чего определялось «мягкое» гипоконтрастирование ООП, и, соответственно, достоверно исключить злокачественность не

представлялось возможным. В 6 случаях быстро диффузно накапливающих гемангиом было сделано заключение о наличии доброкачественного ООП, однако провести дифференциальную диагностику с другими типами доброкачественных ООП только по результатам анализа качественных параметров КУ-УЗИ было невозможно, что требовало продолжения исследований, направленных на повышение диагностической точности КУ-УЗИ в случае атипичных гемангиом печени. Нетипичные варианты контрастирования гемангиом представлены на Рисунках 35 и 36.

Рисунок 35 – Крупная гемангиома печени. Определяется гипоконтрастирование в артериальную (а), портальную (б) и позднюю (в) фазы, по контуру образования можно заметить едва заметное периферическое узловое контрастное усиление, с постепенным заполнением объема образования на протяжении портальной и поздней фаз

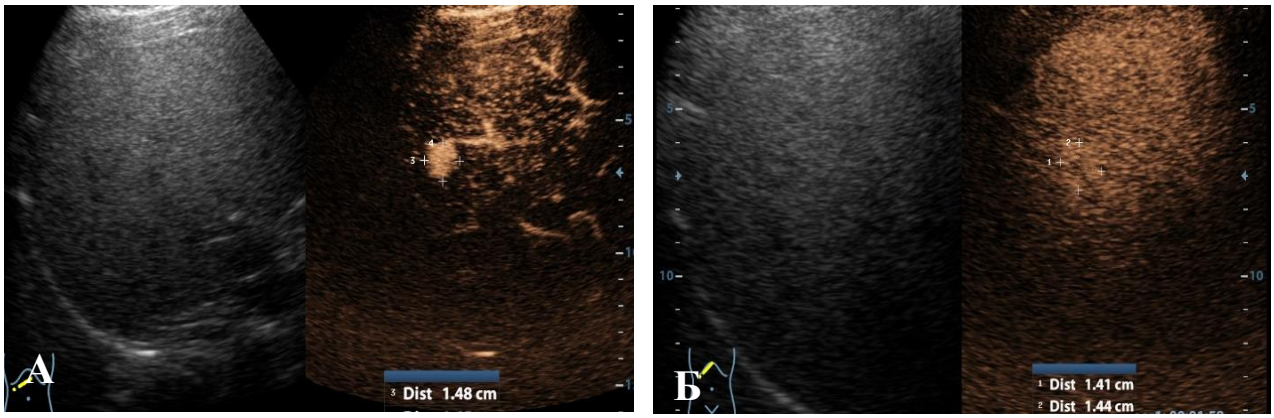

Рисунок 36 – Атипичная гемангиома печени малых размеров. Определяется быстрое однородное диффузное гиперконтрастирование в начале артериальной фазы (а), сохраняющееся на протяжении портальной (б) и поздней фаз

3.1.7 Диагностика фокальной нодулярной гиперплазии

Как видно из Таблицы 14, выявлены достоверные отличия ($p \leq 0,01$) по скорости контрастного усиления ФНГ от ГЦК и гемангиом печени. При ФНГ во всех случаях отмечалось быстрое гиперконтрастирование в артериальную фазу с полным заполнением образования контрастом до начала контрастирования паренхимы печени в 10 из 12 случаях (Рисунки 37 и 38).

В 4 случаях удалось зарегистрировать характерный сосудистый рисунок «спицы колеса», что достоверно отличало такие ФНГ от всех других ООП.

Таблица 14 – Результаты множественных сравнений ФНГ с другими типами ООП по исследуемым параметрам

Тест	ФНГ/ГЦК	ФНГ/ХЦК	ФНГ/МПП	ФНГ/ГА	ФНГ/ГЦА
Контрастирование в артериальную фазу	p>0,05	p>0,05	p≤0,01	p≤0,01	p>0,05
Контрастирование в портальную фазу	p≤0,001	p≤0,001	p≤0,001	p>0,05	p>0,05
Контрастирование в позднюю фазу	p≤0,001	p≤0,001	p≤0,001	p>0,05	p>0,05
Скорость заполнения ООП контрастом	p≤0,002	p≤0,01	p>0,05	p≤0,001	p>0,05
Однородность контрастирования	p≤0,05	p>0,05	p≤0,001	p≤0,001	p>0,05
Тип контрастирования	p≤0,002	p≤0,002	p≤0,002	p≤0,002	p≤0,002
«Спицы колеса»	p≤0,002	p≤0,002	p≤0,002	p≤0,002	p≤0,002

Рисунок 37 – Фокальная нодулярная гиперплазия печени, типичное центробежное заполнение контрастом (а), полное гиперконтрастирование ООП на фоне неконтрастированной паренхимы (б), гиперконтрастирование в портальную фазу

Достоверных отличий по степени контрастного усиления в артериальную фазу не выявлено. В портальную фазу, как и в случае других доброкачественных ООП, ФНГ сохраняли гиперконтрастирование (6 из 12 случаев) и изоконтрастирование (6 из 12 случаев), и, следовательно, достоверные отличия были выявлены только с МПП и ХЦК. В позднюю фазу гиперконтрастирование отмечено в 4 случаях, а изоконтрастирование – в 7 случаях ФНГ, что

позволило выявить достоверные отличия от всех типов злокачественных ООП. Кроме того, ФНГ достоверно отличались от всех типов ООП по типу заполнения ООП контрастом – центробежное заполнение выявлено в 8 случаях ФНГ. В большинстве случаев (11 из 12) ФНГ характеризовались однородным контрастированием, что отличало их от ГЦК и МПП ($p \leq 0{,}01$). Только в 1 случае ФНГ наблюдали «центральный рубец». Диагностическая точность значимых качественных признаков КУ-УЗИ для диагностики ФНГ представлена в Таблице 15.

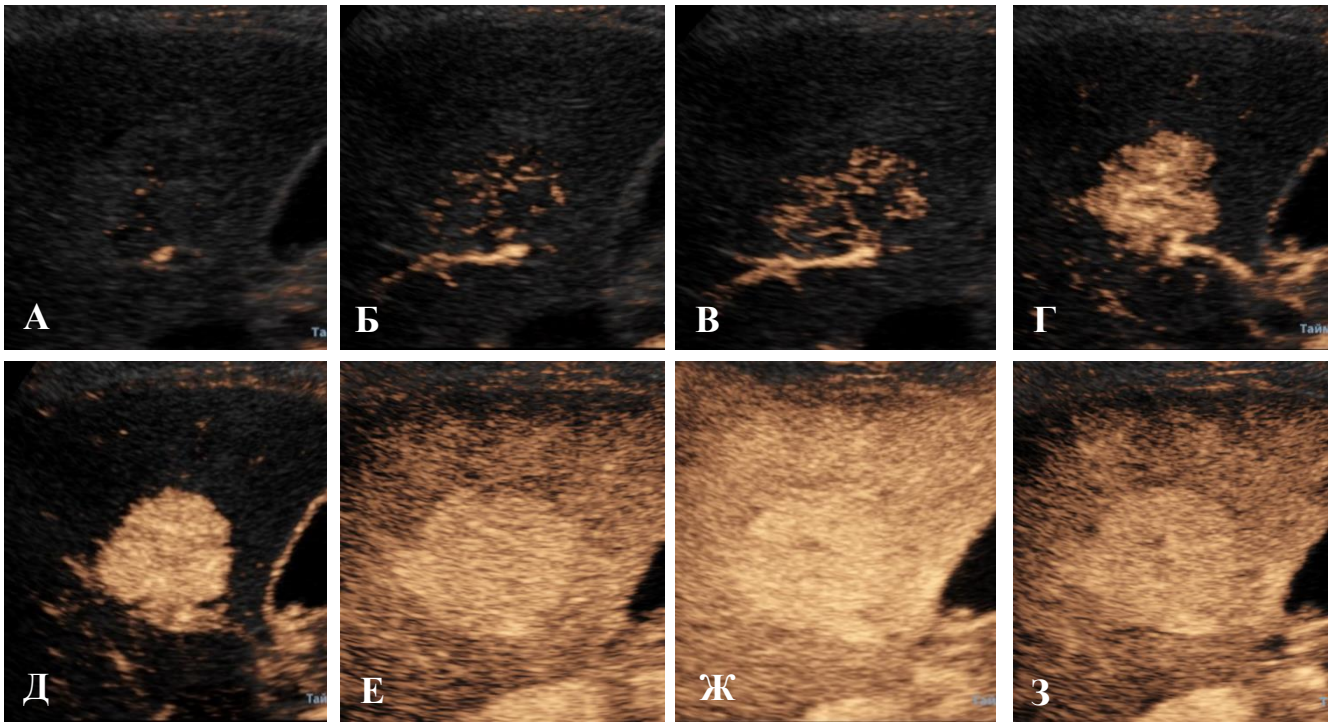

Рисунок 38 – Фокальная нодулярная гиперплазия печени, типичный характер контрастирования. Начало контрастирования из центра образования на 15 с после введения УЗКП (а), центробежное заполнение ООП с рисунком «спицы колеса» (б), гиперконтрастирование ООП на фоне неконтрастированной паренхимы (в-д), во все фазы гиперконтрастировано (е-з)

Таблица 15 – Значение диагностической информативности (%) различных параметров КУ-УЗИ в диагностике ФНГ

Тест	Ч-ть	Сп-ть	Точность	ППЗ	ОПЗ
«Спицы колеса»	33,33	100	92,30	100	92
Быстрое контрастирование	100	43,47	61,53	18,75	100
Центробежное заполнение	66,66	100	96,15	100	95,83

Таким образом, при выявлении характерного рисунка «спицы колеса» или центробежного заполнения ООП контрастом специфичность КУ-УЗИ в диагностике ФНГ может достигать 100 %, однако эти признаки обладают невысокой чувствительностью. Как и в случае других доброкачественных ООП, наибольшая точность в дифференциальной диагностике со злокачественными ООП наблюдается в позднюю фазу. Сложности возникают в группе доброкачественных ООП при дифференциальной диагностике диффузно заполняемых ФНГ с быстро накапливающими гемангиомами и ГЦА.

3.1.8 Диагностика гепатоцеллюлярных аденом

Для гепатоцеллюлярных аденом в артериальную фазу было характерно быстрое гиперконтрастирование, что достоверно отличало их от ГА ($p \leq 0{,}001$) и ГЦК ($p \leq 0{,}002$). В отличие от ФНГ при ГЦА во всех случаях наблюдалось диффузное контрастирование образования (Рисунки 39 и 40), из которых в 2 случаях при покадровом просмотре киноветли в режиме постобработки отмечалось незначительное усиление контрастирования на периферии образования, что могло быть расценено как центростремительное заполнение. Достоверные отличия по степени контрастного усиления в артериальную фазу выявлены только при сравнении ГЦА с гемангиомами и метастазами в печени, которые в 50 % случаев демонстрировали гипоконтрастирование в артериальную фазу, однако данный признак не может использоваться в качестве дифференциально-диагностического критерия вследствие низкой диагностической точности за счёт ГЦК, ФНГ, а также гиперконтрастированных гемангиом печени и метастазов. Результаты множественных сравнений ГЦА с другими типами ООП представлены в Таблице 16, показатели диагностической точности статистически значимых признаков – в Таблице 17.

Таблица 16 – Результаты множественных сравнений ГЦА с другими типами ООП по исследуемым параметрам

Тест	ГЦА/ГЦК	ГЦА/ХЦК	ГЦА/МПП	ГЦА/ГА	ГЦА/ФНГ
Контрастирование в артериальную фазу	$p>0{,}05$	$p>0{,}05$	$p \leq 0{,}03$	$p \leq 0{,}01$	$p>0{,}05$
Контрастирование в портальную фазу	$p \leq 0{,}001$	$p \leq 0{,}01$	$p \leq 0{,}001$	$p>0{,}05$	$p>0{,}05$
Контрастирование в позднюю фазу	$p \leq 0{,}001$	$p \leq 0{,}001$	$p \leq 0{,}001$	$p>0{,}05$	$p>0{,}05$
Скорость заполнения ООП контрастом	$p \leq 0{,}002$	$p>0{,}05$	$p>0{,}05$	$p \leq 0{,}001$	$p>0{,}05$
Однородность контрастирования	$p>0{,}05$	$p>0{,}05$	$p \leq 0{,}01$	$p>0{,}05$	$p>0{,}05$
Тип контрастирования	$p>0{,}05$	$p>0{,}05$	$p>0{,}05$	$p \leq 0{,}001$	$p>0{,}05$

Заполнение ООП контрастом происходило быстро, что достоверно отличало ГЦА от гемангиом печени, ГЦК и ХЦК. Контрастирование в 8 из 10 случаев было однородным, что достоверно отличало их от злокачественных ООП, неоднородное контрастирование выявлено в 2 случаях. Как и в случае других типов доброкачественных ООП, выявлены достоверные отличия по степени контрастного усиления с МПП и ХЦК в портальную фазу и со всеми типами злокачественных ООП в позднюю фазу. В портальную фазу отмечено изо- или гиперконтрастирование в 3 и 7 случаях, соответственно, которые в большинстве случаев к концу портальной и началу поздней фазы сменялись изоконтрастированием. За счет этого в портальной и поздней фазах ГЦА неудовлетворительно визуализировались на фоне окружающей паренхимы. В 2 случаях ГЦА отмечено слабовыраженное гипоконтрастирование спустя 240 с от введения УЗКП.

Таблица 17 – Показатели диагностической информативности (%) КУ-УЗИ в диагностике ГЦА

Тест	Ч-ть	Сп-ть	Точность	ППЗ	ОПЗ
Однородность контрастного усиления	33,33	100	92,30	100	92
Быстрое контрастное усиление	100	43,47	61,53	18,75	100
Изо или гиперконтрастирование в портальную фазу к ЗООП	100	78,26	82,75	54,54	100
Изо или гиперконтрастирование в позднюю фазу к ЗООП	91,66	95,65	96,55	85,71	95,83

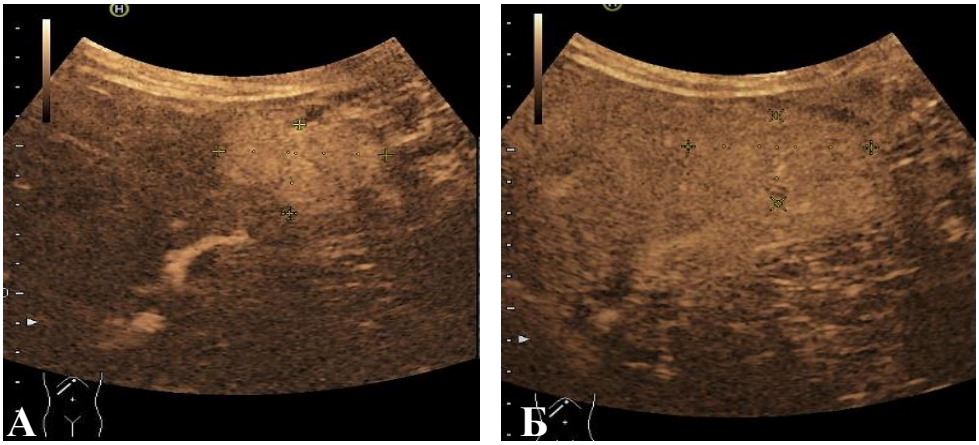

Рисунок 39 – Пациентка Т,42 г. Гепатоцеллюлярная аденома. Артериальная (а) и поздняя (б) фазы контрастирования. Диффузное гиперконтрастирование ООП без признаков вымывания УЗКП

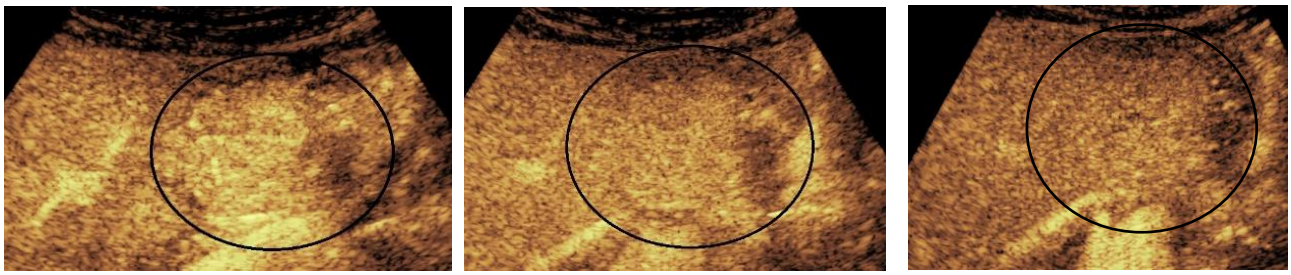

Рисунок 40 – Пациентка С. Гепатоцеллюлярная аденома. Артериальная (а), портальная (б) и поздняя (в) фазы контрастирования. Диффузное гиперконтрастирование ООП без признаков вымывания УЗКП

3.2 Результаты анализа количественных параметров контраст-усиленного ультразвукового исследования в дифференциальной диагностике опухолевых образований печени

При анализе кривых «время–интенсивность» для кист печени (n=5) отсутствие контрастирования образования подтверждалось формой кривой без периодов повышения и снижения интенсивности отраженного эхосигнала, в таблице на экране прибора количественные показатели не отображались (Рисунок 41), поэтому кисты печени не были включены в дальнейший анализ.

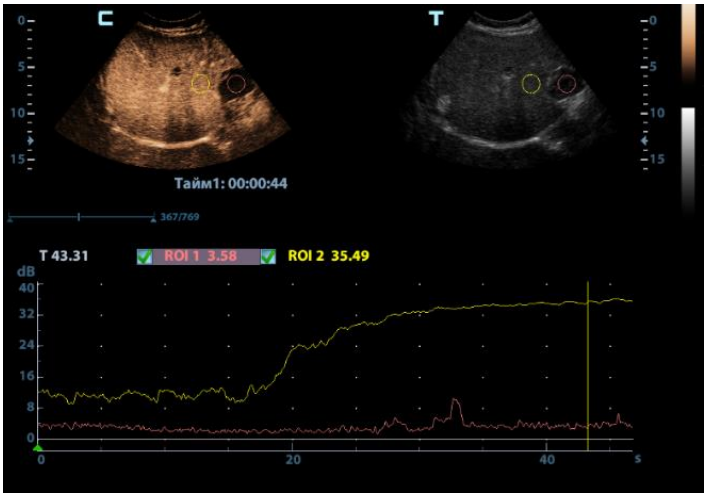

Рисунок 41 – Кривая «время-интенсивность» паренхимы печени (желтый цвет) демонстрирует фазу накопления УЗКП. Кривая «время-интенсивность» для кисты печени (розовый) демонстрирует отсутствие накопления УЗКП

В результате проведённого исследования были выделены количественные показатели, характерные для доброкачественных (n=29) и злокачественных (n=23) ООП (Таблицы 18 и 19).

По времени начала контрастирования в образовании (AT, с) и времени достижения пика интенсивности (TTP, с) различий между группами злокачественных и доброкачественных ООП не выявлено. Злокачественные ООП достоверно отличались от доброкачественных более низкими значениями времени полувыведения УЗКП (DT/2, с) и пиковой интенсивности (PI, дБ), более высокими значениями скорости снижения контрастного усиления (DS, дБ/с) ($p \leq 0,01$) и скорости накопления УЗКП ($p \leq 0,05$).

Таблица 18 – Описательные статистики по количественным параметрам КУ-УЗИ доброкачественных ООП (n=29), значения DS представлены в виде модуля

Параметр	Медиана	Стандартное отклонение	Среднее значение	Минимум	Максимум	25–75-й процентили	2,5–97,5-й процентили
AT, с	12,45	3,15	12,32	6,60	22,50	10,16–14,28	6,82–21,15
TTP, с	26,10	17,87	35,91	14,20	69,50	22,23–49,34	15,17–69,25
PI, дБ	35,57	3,56	35,11	22,90	39,25	33,79–36,60	24,25–39,20
AS, дБ/с	0,65	0,36	0,71	0,18	1,38	0,42–0,89	0,19–1,37
DT/2, с	182,36	24,45	180,20	124,97	231,00	163,97–194,36	127,44–230,77
DS, дБ/с	0,02	0,01	0,02	0,06	0,01	0,01–0,03	0,01–0,04

Таблица 19 – Описательные статистики по количественным параметрам КУ-УЗИ злокачественных ООП (n=23), значения DS представлены в виде модуля

Параметры	Медиана	Стандартное отклонение	Среднее значение	Минимум	Максимум	25–75-й процентили	2,5–97,5-й процентили
AT, с	13,25	2,95	12,68	7,20	19,31	10,64–14,13	7,27–19,18
TPP, с	25,49	5,67	24,32	13,00	37,40	20,83–27,79	5,15–37,04
PI, дБ	34,43	2,57	33,38	27,12	36,64	31,68–34,87	27,21–36,63
AS, дБ/с	0,84	0,39	0,95	0,35	1,97	0,73–1,18	0,35–1,94
DT/2, с	65,33	25,85	79,76	50,56	147,97	61,19–101,30	50,69–145,30
DS, дБ/с	0,11	0,06	0,13	0,32	0,04	0,08–0,19	0,04–0,31

В результате проведенного ROC-анализа выявлены недостаточно высокие показатели диагностической точности параметров PI и AS: при пороговом значении PI ≤ 34,90 дБ чувствительность и специфичность в диагностике ЗООП составили 78,3 % и 58,6 %,

соответственно (AUC – 0,699), при пороговом значении AS > 0,77 дБ/с – 69,6 и 69,0%, соответственно (AUC – 0,696). Высокая диагностическая точность выявлена для параметров DT/2 и DS: при пороговом значении DT/2 ≤ 112,45 с чувствительность и специфичность в диагностике ЗООП составили 95,7 и 100,0 % (AUC – 0,997), а при DS ≥ 0,060 дБ/с – 95,7 и 96,6% (AUC – 0,996), соответственно (Рисунок 42). С целью увеличения чувствительности параметра DT/2 в диагностике злокачественных опухолей до 100%, было установлено его пороговое значение ≤ 147,970, за счет чего специфичность снизилась до 93,1%.

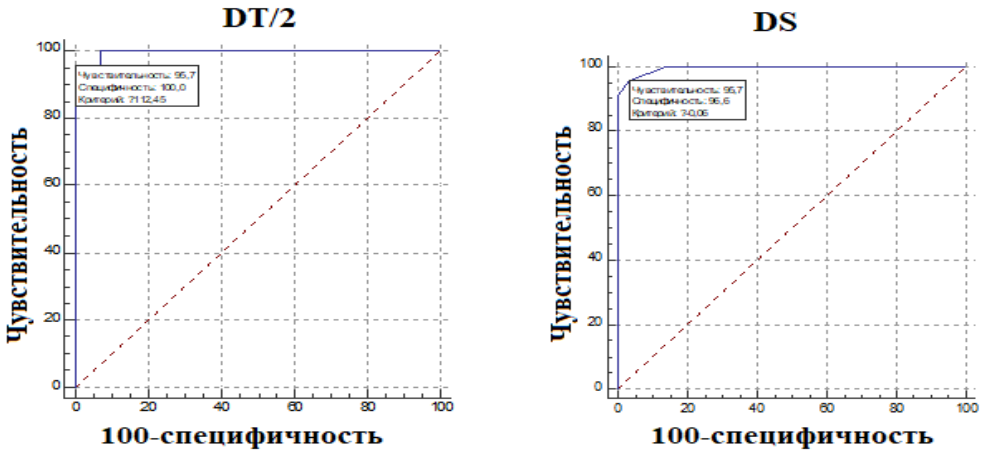

Рисунок 42 – ROC-кривые для показателей DT/2 и DS для диагностики злокачественных ООП

Также, был проведён сравнительный анализ количественных показателей с учётом типа образования в группах злокачественной и доброкачественной патологии, выделены характерные для различных типов ООП значения (Таблицы 20-25).

Таблица 20 – Описательные статистики различных ООП по времени появления контрастного усиления (AT, с)

ООП	n	Медиана	Стандартное отклонение	Среднее значение	Минимум	Максимум	25-75-й процентили	10-90-й процентили
ГА	12	13,84	3,50	13,80	7,57	22,50	11,85–14,75	10,15–17,60
ФНГ	8	11,37	2,53	10,89	6,60	13,56	9,08–13,03	7,29–13,46
ГЦА	9	11,20	2,53	11,64	8,34	16,51	10,01–12,61	8,81–15,71
ГЦК	9	13,70	3,10	14,41	8,50	19,31	13,25–16,62	10,40–18,63
МПП	14	11,97	2,34	11,58	7,20	14,40	9,87–13,47	8,06–14,29

Таблица 21 – Описательные статистики различных ООП по времени достижения пика интенсивности (TTP, с)

ООП	n	Медиана	Стандартное отклонение	Среднее значение	Минимум	Максимум	25-75-й процентили	10-90-й процентили
ГА	12	56,94	12,05	54,62	34,22	69,50	44,98–64,63	37,82–68,75
ФНГ	8	24,45	4,30	19,46	14,20	27,60	21,92–26,43	16,40–27,53
ГЦА	9	22,00	2,28	22,07	18,54	26,10	20,95–23,07	18,96–25,41
ГЦК	9	27,59	3,41	27,20	20,27	32,62	25,47–28,67	22,32–31,58
МПП	14	23,86	6,37	23,18	11,00	37,40	18,34–26,32	15,68–29,25

Таблица 22 – Описательные статистики различных ООП по пиковой интенсивности (PI, дБ)

ООП	n	Медиана	Стандартное отклонение	Среднее значение	Минимум	Максимум	25-75-й процентили	10-90-й процентили
ГА	12	33,45	4,17	32,94	22,90	37,90	31,04–35,89	27,11–37,54
ФНГ	8	38,48	1,71	37,77	34,30	39,25	36,84–39,01	34,94–39,19
ГЦА	9	35,23	1,79	37,65	32,75	38,44	34,52–36,98	33,37–38,07
ГЦК	9	34,22	1,96	33,75	31,42	36,58	31,88–34,98	31,49–36,46
МПП	14	34,51	2,96	33,15	27,12	36,64	31,52–34,90	28,27–36,20

Таблица 23 – Описательные статистики различных ООП по скорости нарастания контрастного усиления (AS, дБ/с)

ООП	n	Медиана	Стандартное отклонение	Среднее значение	Минимум	Максимум	25-75-й процентили	10-90-й процентили
ГА	12	0,42	0,16	0,41	0,18	0,67	0,28–0,54	0,21–0,66
ФНГ	8	0,76	0,28	0,85	0,56	1,28	0,64–1,06	0,58–1,27
ГЦА	9	0,98	0,36	0,98	0,35	1,38	0,74–1,35	0,50–1,37
ГЦК	9	0,72	0,18	0,67	0,35	0,84	0,57–0,81	0,39–0,84
МПП	14	1,07	0,38	1,13	0,52	1,97	0,89–1,32	0,74–1,66

Таблица 24 – Описательные статистики различных ООП по времени полувыведения УЗКП (DT/2, с)

ООП	n	Медиана	Стандартное отклонение	Среднее значение	Минимум	Максимум	25-75-й процентили	10-90-й процентили
ГА	12	190,75	20,12	188,42	135,97	215,70	184,18–199,60	161,61–209,57
ФНГ	8	170,34	28,95	186,41	162,80	231,00	166,11–212,27	163,22–230,70
ГЦА	9	163,20	18,91	163,75	124,97	188,49	153,76–176,30	135,91–186,11
ГЦК	9	106,49	17,38	107,37	90,32	147,97	94,49–112,43	90,54–133,76
МПП	14	61,81	8,83	62,02	50,56	82,34	54,80–65,25	52,15–76,71

Таблица 25 – Описательные статистики различных ООП по модулю скорости снижения интенсивности отраженного сигнала (DS, дБ/с)

ООП	n	Медиана	Стандартное отклонение	Среднее значение	Минимум	Максимум	25-75-й процентили	10-90-й процентили
ГА	12	0,02	0,01	0,02	0,01	0,04	0,01–0,02	0,01-0,03
ФНГ	8	0,02	0,01	0,02	0,01	0,04	0,01–0,03	0,01-0,04
ГЦА	9	0,03	0,02	0,03	0,01	0,06	0,02–0,04	0,01-0,05
ГЦК	9	0,08	0,02	0,07	0,04	0,09	0,07–0,08	0,05-0,09
МПП	14	0,17	0,06	0,16	0,09	0,32	0,12-0,18	0,01-0,22

Гемангиомы печени. Установлено, что гемангиомы печени достоверно отличаются ($p \leq 0,01$) от других ООП более высокими показателями времени до пика интенсивности (TTP, с) и более низкой скоростью подъема кривой, отражающей нарастание интенсивности контрастного усиления (AS, дБ/с). При пороговом значении TTP ≥ 32,62 с, в диагностике гемангиом печени чувствительность составила 97,5 %, специфичность – 100,0 % (AUC – 0,998), а при AS < 0,67 дБ/с – 77,5 и 100,0 %, соответственно (AUC – 0,934). ROC-кривые для показателей TTP и AS в диагностике гемангиом печени представлены на Рисунке 43. При пороговом значении TTP ≥ 27,6 с чувствительность и специфичность в диагностике гемангиом печени в группе доброкачественной патологии составили 100% (AUC – 1,000).

Также гемангиомы печени отличаются от ФНГ и ГЦА более поздним временем появления контраста в ООП (AT, с), меньшей пиковой интенсивностью (PI, дБ) и большим временем полувыведения УЗКП (DT/2, дБ/с), однако диагностическая информативность этих показателей недостаточна для самостоятельного использования этих параметров. При значении PI < 34,14 дБ

чувствительность составила 94,1%, специфичность – 58,3% (AUC – 0,804), при значении AT ≥ 11,2 с – 52,9 и 91,7 % (AUC – 0,752), при значении DT/2 ≥ 172,40 с – 64,7% и 91,7% (AUC – 0,745). ROC-кривые для данных параметров в диагностике гемангиом печени представлены на Рисунке 44.

Фокальная нодулярная гиперплазия. При сравнении ФНГ со всеми другими типами ООП установлено, что пиковая интенсивность контрастного усиления при ФНГ достоверно выше, чем при других опухолях печени. При пороговом значении PI ≥ 36,28 дБ, чувствительность данного параметра в диагностике ФНГ составила 81,80 %, специфичность – 87,50 % (AUC – 0,895).

Аденомы печени. Аденомы печени при сравнении со всеми другими типами доброкачественных ООП по количественным параметрам отличий не имели.

Метастазы в печени. При сравнении количественных показателей в группе злокачественных ООП было выявлено, что при метастазах в печени значение DS выше, а DT/2 ниже, чем в случае ГЦК (p≤0,01). При пороговом значении DT/2 ≤ 82,34 с чувствительность и специфичность параметров в диагностике МПП составили по 100,0% (AUC – 1,000); DS ≥ 0,09 дБ/с – 94,7 и 100,0% (AUC – 0,992), соответственно (Рисунок 45) Достоверных отличий по другим количественным показателям в группе злокачественных ООП выявлено не было.

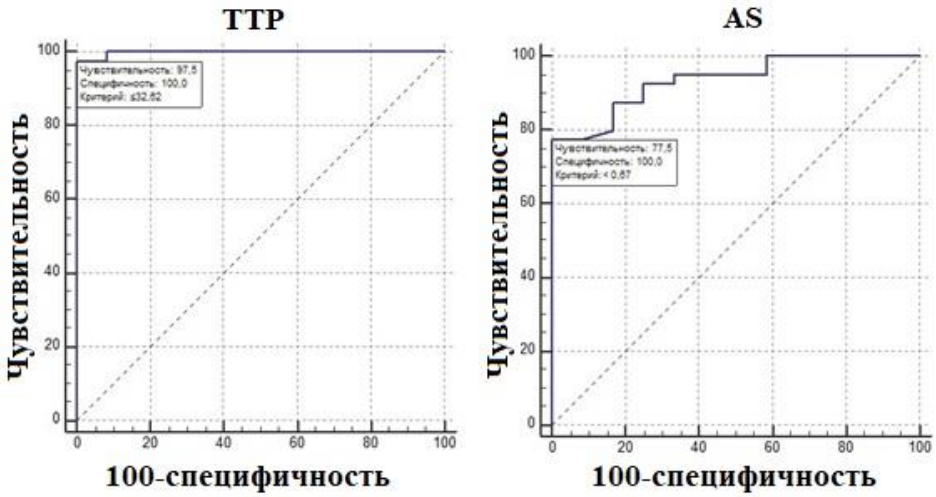

Рисунок 43 – ROC-кривые по параметрам TPI и AS для диагностики гемангиом печени

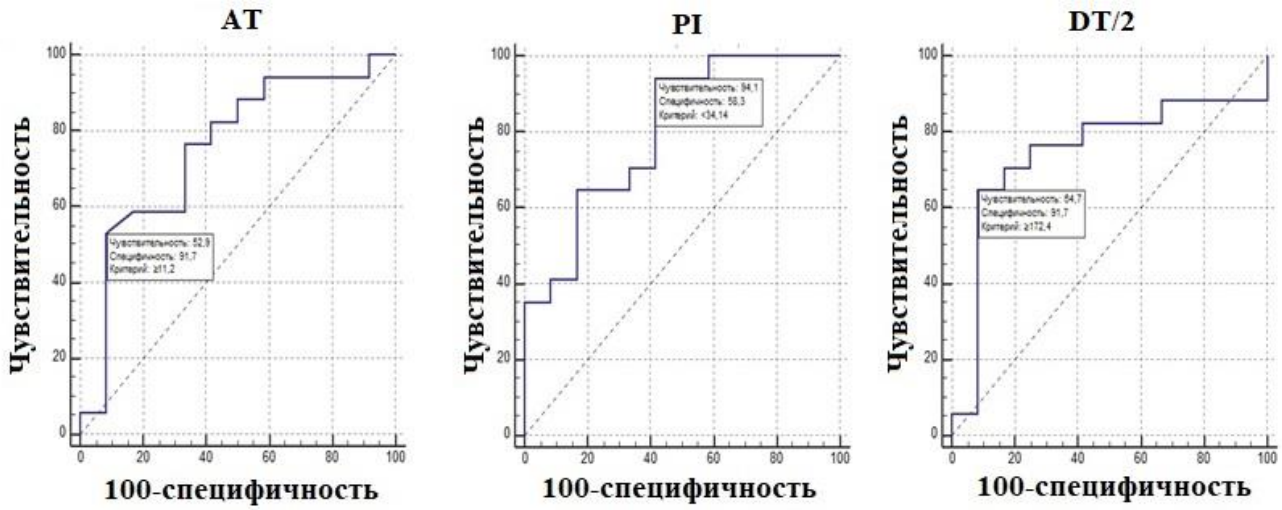

Рисунок 44 – ROC-кривые по параметрам AT, PI и DT/2 для диагностики гемангиом печени в группе доброкачественных ООП

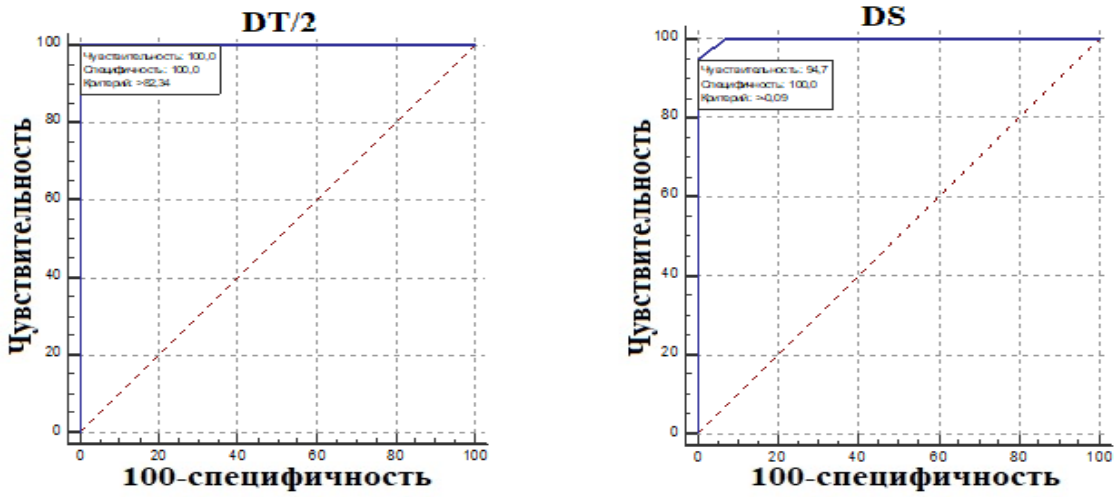

Рисунок 45 – ROC-кривые для показателей DT/2 и DS для диагностики метастазов в печени

В результате проведенного исследования нами предложена следующая схема принятия решения (Рисунок 46). На первом этапе ООП дифференцируются на доброкачественные и злокачественные с учетом DT/2 и DS. На втором этапе дифференцируются различные типы доброкачественных (с учетом TPI, AS и PI) и злокачественных (с учетом DT/2 и DS) ООП.

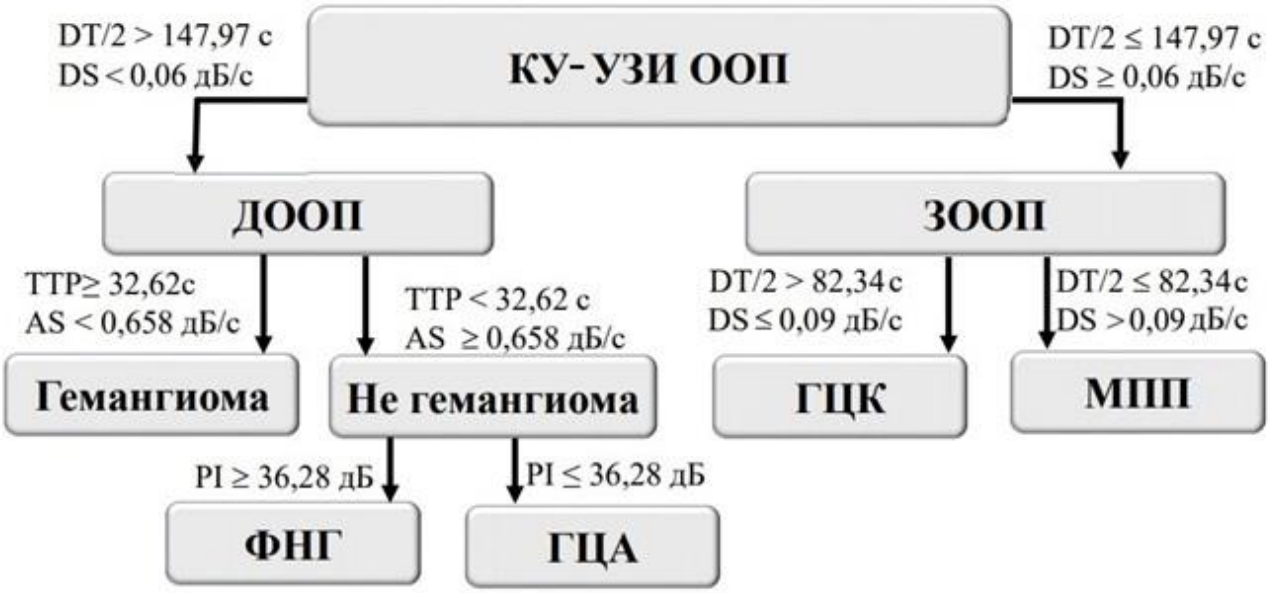

Рисунок 46 – Алгоритм дифференциальной диагностики ООП с использованием количественного анализа КУУЗИ

На Рисунке 47 представлен клинический пример дифференциальной диагностики ГЦК, а на Рисунке 48 диагностики гемангиомы печени в случае отсутствия типичных качественных признаков контрастирования.

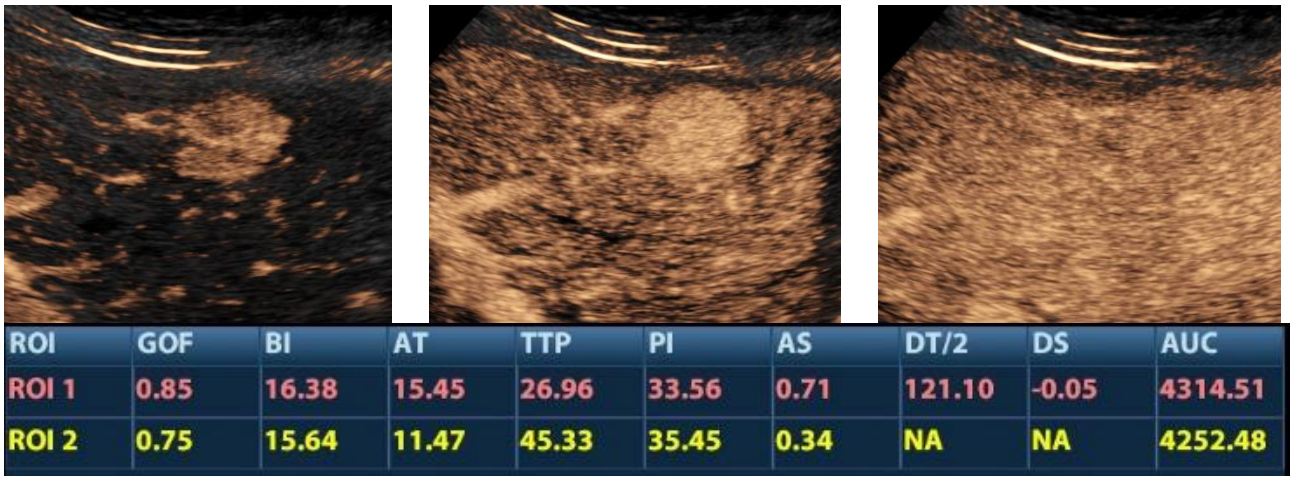

ROI	GOF	BI	AT	TTP	PI	AS	DT/2	DS	AUC
ROI 1	0.85	16.38	15.45	26.96	33.56	0.71	121.10	-0.05	4314.51
ROI 2	0.75	15.64	11.47	45.33	35.45	0.34	NA	NA	4252.48

Рисунок 47 – Образование печени. По результатам анализа качественных параметров КУУЗИ данных за вымывание УЗКП в портальную и позднюю фазы не получено. При проведении количественного анализа выявлены значения DT/2≤147,970 с (злокачественное), но DT/2>82,340 с (ГЦК). В результате гистологического исследования подтверждена высокодифференцированная ГЦК

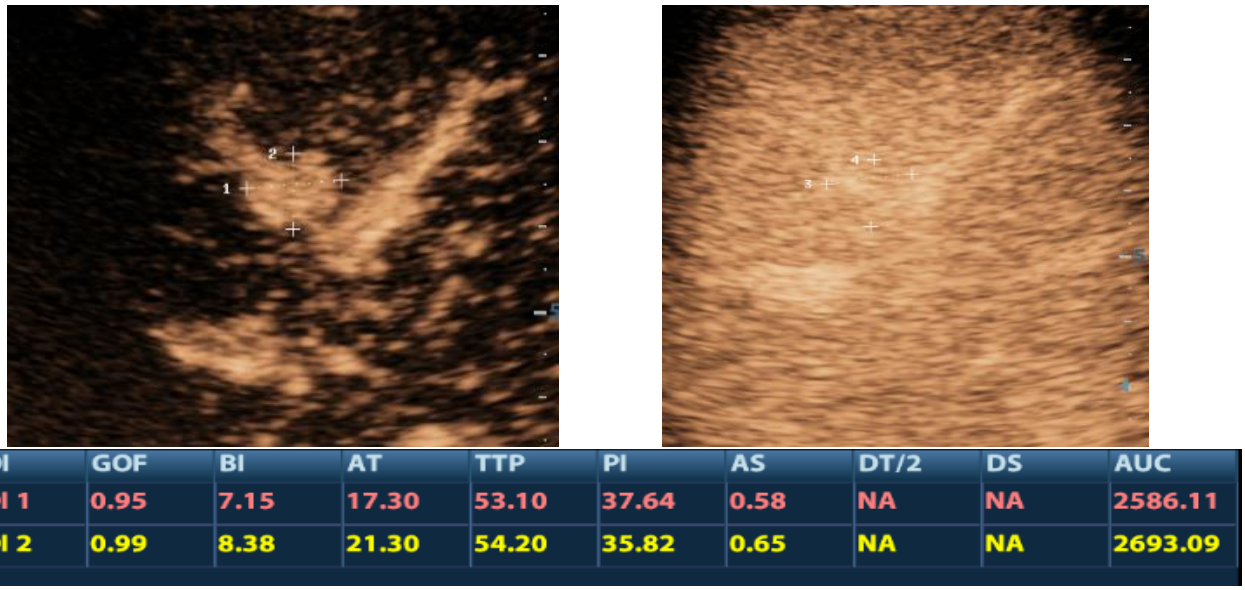

Рисунок 48 – Образование печени. По результатам анализа качественных параметров КУУЗИ в артериальную фазу типичного периферического узлового контрастирования не определяется. При проведении количественного анализа выявлены значения DT/2>147,970 с (доброкачественное, за время записи кинопетли (240 сек, вымывание не наступило)), TTP – 53,10 сек, что характерно для гемангиомы печени

3.3 Результаты оценки возможностей контраст-усиленного ультразвукового исследования в выявлении метастазов в печени

Минимальный диаметр образований, выявленных при КУ-УЗИ, – 0,5 см, МСКТ – 0,5 см, УЗИ – 0,8 см. Количество очагов при МПП, выявленных различными методами лучевой визуализации, представлены в Таблице 26.

Таблица 26 – Количество выявленных образований в печени у пациентов с МПП при использовании различных методов визуализации

Метод	Размер				
	<1 см	1-2 см	2-5 см	>5 см	Всего
УЗИ	49	56	39	5	148
КУ-УЗИ	69	69	39	5	182
МСКТ	72	70	39	5	186

Как видно из Таблицы 26, наибольшее число образований при МПП было выявлено при МСКТ с в/в контрастированием, несколько меньше – при КУ-УЗИ и наименьшее количество – при УЗИ. Наибольшие различия в количестве выявленных образований наблюдаются в группе субсантиметровых ООП, преимущественно в случае множественных метастазов печени. В группе образований размерами 1–2 см различия между КУ-УЗИ и МСКТ с КУ практически отсутствуют – при КУ-УЗИ не был выявлен только один очаг размером 12 мм при множественных метастазах в печени, расположенный в субдиафрагмальных отделах, а при УЗИ не были выявлены 14 образований. Различия в количестве выявленных ООП уменьшаются с увеличением размера образований. Так, в группе образований диаметром более 2 см различий между методами лучевой визуализации в количестве выявленных очагов не выявлено. Высокая чувствительность КУ-УЗИ в выявлении метастазов в печени обусловлена появлением эффекта вымывания УЗКП в портальную фазу, за счёт чего гипоконтрастированные образования хорошо визуализируются на фоне контрастированной паренхимы печени в портальную и позднюю фазы, а продолжительности портальной и поздней венозной фаз до полного разрушения УЗКП в печени в большинстве случаев достаточно для сканирования всего объёма паренхимы печени. Применение УЗКП позволило повысить чувствительность УЗИ в выявлении МПП с 79,56 до 97,84 %, в группе МПП размерами <1 см – с 64,47 до 95,83 %, в группе размерами 1–2 см – с 80 до 98,57 %, при использовании МСКТ с контрастным усилением в качестве референсного метода.

В результате оценки согласованности различных методов лучевой визуализации в выявлении МПП выявлены высокие коэффициенты согласованности КУ-УЗИ и МСКТ даже при размерах образований менее 1 см. Коэффициенты согласованности УЗИ с МСКТ и КУ-УЗИ возрастают по мере увеличения размера образований. Показатели коэффициентов межисследовательской согласованности представлены в Таблице 27.

Таблица 27 – Показатели коэффициентов согласованности различных методов лучевой визуализации в выявлении метастазов в печени

Метод	Размер				
	<1 см	1-2 см	2-5 см	>5 см	Всего
УЗИ/КУ-УЗИ	0,625 0,264-0,985	0,730 0,345-1,000	1,000	1,000	0,792 0,551-1,000
УЗИ/ МСКТ	0,540 0,180-0,901	0,705 0,333-1,000	1,000	1,000	0,746 0,499-0,992
КУ-УЗИ/МСКТ	0,913 0,818-1,000	0,972 0,915-1,000	1,000	1,000	0,957 0,913-1,000

3.4 Обсуждение результатов

В нашем исследовании при анализе качественных характеристик КУ-УЗИ выявлена высокая диагностическая точность в дифференциальной диагностике доброкачественных и злокачественных ООП: чувствительность – 95,65 %, специфичность – 93,10 %, точность – 94,23 %, что подтверждает данные многих авторов (Dietrich C. F. et al., 2007; Strobel D. et al., 2009,2011; Seitz K. et al., 2008; Tranquart F. (2008), Bartolotta T. V. (2010), Friedrich-Rust M. (2013)) и несколько превышает данные Guang Y. et al. (2011) – 88 % и 81 %, что может быть связано с большим удельным весом МПП в группе злокачественных ООП в нашем исследовании [67, 95, 96, 109, 116, 168, 183, 184, 189]. Появление вымывания КП при различных методах лучевой визуализации, по мнению Yang H.K. et al. (2019) и Долгушина М. Б. (2015), связано с меньшим объёмным кровотоком в злокачественных опухолях по сравнению с паренхимой печени [17, 208]. В результате проведённого исследования установлено, что наибольшей диагностической точностью в дифференциальной диагностике доброкачественных и злокачественных опухолей печени характеризуются параметры «интенсивность контрастного усиления в портальную и позднюю фазы», а именно, появление вымывания УЗКП. что полностью подтверждает данные Рекомендаций WFUMB (2020) [98]. Однако эффект вымывания УЗКП может отсутствовать, что чаще отмечается в случаях высокодифференцированных ГЦК и ГЦК малых размеров, что подтверждено в работах Forner A. et al. (2008), Leoni S. et al. (2010), Iavarone M. et al. (2010), Yang D. et al. (2018, 2019) [27, 108, 123, 137, 208, 209]. Отсутствие вымывания УЗКП объясняется особенностями гепатоканцерогенеза, при котором уменьшение доли портального кровотока в кровоснабжении опухоли происходит по мере её развития и снижения дифференцировки с развитием сети аберрантных артерий и печёночных синусоидов [142]. В нашем исследовании изоконтрастирование ГЦК на протяжении портальной и поздней фазы привело к ложноотрицательной диагностике при использовании только качественных параметров контрастного усиления. За счет однородного быстрого контрастирования образований в этих случаях было ошибочно сделано заключение о наличии ФНГ или ГЦА, по результатам гистологического исследования эти ООП являлись высокодифференцированными ГЦК. Меньшая интенсивность вымывания УЗКП в случае ГЦК, приводящая к «мягкому» позднему гипоконтрастированию связана с сохранением доли портального кровотока в кровоснабжении высокодифференцированных и умереннодифференцированных опухолей [17]. В нашем исследовании диагностическая точность в диагностике ГЦК составила: чувствительность – 83,33 %, специфичность – 95,65 %, общая точность – 94,23 %, что несколько превышает аналогичные показатели зарубежных авторов (88,8 %, 89,2 % и 91,3 %, соответственно), что может объясняться малым количеством наблюдений ГЦК и их крупными размерами [114]. Метастазы в процессе

КУ-УЗИ могут демонстрировать как гипоконтрастирование, так и гиперконтрастирование. Для гиперваскулярных метастазов характерно появление контрастного усиления в начале артериальной фазы, изо- или гиперконтрастирование по отношению к окружающей паренхиме печени, многие метастазы гиповаскулярны, и накопление УЗКП отмечается на периферии образования (кольцеобразное усиление). Таким образом, оценку особенностей васкуляризации предпочтительно производить в артериальную фазу, на фоне слабо контрастированной паренхимы печени. В портальной фазе контрастное усиление быстро спадает, и опухоль становится гипоконтрастированной. Быстрое выраженное вымывание УЗКП отражает особенности васкуляризации метастазов, снижение объёмного кровотока в них, а также выраженное снижение притока крови из системы воротной вены. В одном случае ложноположительной диагностики метастазов печени ООП на протяжении всего времени исследования оставалось гипоконтрастированным по отношению к неизменённой паренхиме, чётко определить характер заполнения образования не удалось, по данным толстоигольной пункционной биопсии, это образование являлось гемангиомой печени. В случае дифференциальной диагностики МПП и ХЦК, учитывая схожесть особенностей их контрастирования в портальную фазу, ориентировались на время контрастирования: в случае ХЦК контрастирование начиналось несколько позже. Показатели диагностической точности анализа качественных параметров КУ-УЗИ в диагностике метастатического поражения печени составили: чувствительность – 94,4 %, специфичность – 93,7 %, общая точность – 94,11%, что сопоставимо с данными литературы [67, 174]. ГЦА являются редкими доброкачественными опухолями печени, однако диагностика их очень важна исходя из серьезности их осложнений – разрыв опухоли с кровотечением, риск малигнизации в случае β-катенин-активированных ГЦА. На трудности дифференциальной диагностики ГЦА и ФНГ со злокачественными ООП указывают Dietrich C. F. et al. (2005), Weskott H. P. (2014), по их мнению, это связано с отсутствием притока крови из системы портальной вены в случае ГЦА и дегенеративными изменениями ФНГ, обуславливающими их гипоконтрастирование в поздней фазе [62, 96]. Слабое гипоконтрастирование в поздней фазе было отмечено нами в двух случаях, что не позволило достоверно дифференцировать эти ГЦА от ГЦК только по результатам качественного анализа, а при проведении количественного анализа в этом случае время полувыведения УЗКП было выше, чем при ГЦК. С учётом данных A. F. Manichon et al. (2012), J. Gregory et al. (2017) о зависимости характера контрастирования ГЦА от их подтипа, требуются дополнительные исследования, направленные на поиск дополнительных критериев диагностики [115, 140]. Описанное некоторыми авторами, центростремительное заполнение образования УЗКП в нашем исследовании четко не прослеживалось. Y. Dong et al. (2016) указывают на зависимость

появления такого типа контрастирования от размера образования – чаще оно наблюдается в случае крупных образований [103, 159].

Типичным признаком ФНГ является появление контрастирования в виде «спиц колеса» в раннюю артериальную фазу и гипоконтрастированный центральный рубец в позднюю фазу. В нашем исследовании центральный рубец отмечен только в одном случае, что может быть связано с малым количеством наблюдений. Типичными КУ-УЗИ признаками гемангиомы печени являются периферическое узловое контрастное усиление в артериальной фазе (74 %) и полное или частичное центростремительное заполнение в портальной и поздней венозной фазах [62]. При использовании данного признака в качестве дифференциально-диагностического критерия правильный диагноз был установлен в 100 % случаев (все ООП, при которых отмечался данный признак, являлись гемангиомами). Сложности возникали с гемангиомами размерами до 1,5 см с быстрым однородным гиперконтрастированием в артериальную фазу, в результате чего они были приняты за ФНГ или ГЦА. На подобные сложности указывает в своих работах C. F. Dietrich (2007) [95]. Также нехарактерное контрастное усиление было отмечено в случае крупной гемангиомы правой доли печени (диаметром 136 мм), при которой контрастное усиление наступило в артериальную фазу в виде тонкого ободка по периферии образования, на протяжении портальной фазы такой характер усиления сохранялся, и только в позднюю венозную фазу (после 3-й минуты) образование не полностью заполнилось контрастом. Выше описан случай ложноотрицательной диагностики гемангиомы печени, когда она была ошибочно принята за метастаз печени вследствие ее гипоконтрастирования на протяжении всего исследования. Чувствительность, специфичность и общая точность проведённого исследования составили 80,55 %, 100 %, 93,26 % для диагностики гемангиом, что соответствует данным других авторов – Dietrich C. F. (2007), Sirli R. (2011) [95, 178]. Вышеперечисленные ограничения КУ-УЗИ привели к необходимости разработки дополнительных дифференциально-диагностических критериев.

Наши данные подтверждают мнение Dill-Macky M. (2002), Wen Y. L. (2004) Quaia E. (2006), Huang-Wei C. (2006), Pei X. Q. (2012, 2013), Wildner D. (2017) о том, что количественный анализ контрастного усиления обеспечивает более объективные, надёжные результаты и позволяет проводить дифференциальную диагностику в случаях сомнительных результатов анализа качественных характеристик КУ-УЗИ [111, 119, 149, 150, 156, 196, 198]. По результатам проведённого нами исследования ранний характер вымывания УЗКП из злокачественных ООП подтверждается количественными параметрами DT/2 и DS, которые также позволяют дифференцировать ГЦК от метастазов в печени. В метастазах процесс вымывания протекает более интенсивно, в результате чего скорость снижения контрастного усиления (DS) при МПП максимальна (при использовании модуля параметра), а время полувыведения УЗКП (DT/2) – минимально. Эти данные косвенно подтверждаются алгоритмом CEUS LI-RADS, в котором в

отдельную группу LR-M (злокачественное ООП, не ГЦК) выделяются новообразования, в которых эффект вымывания наступает до 60-й секунды после введения УЗКП [80]. Количественные данные демонстрируют более быстрое вымывание УЗКП при ГЦК по сравнению с доброкачественными ООП. Таким образом, показатели DS и DT/2 позволяют достоверно дифференцировать доброкачественные и злокачественные ООП, а также дифференцировать различные типы злокачественных ООП. При пороговом значении DT/2≤82,34 в диагностике МПП чувствительность составила 100 %, специфичность – 100,0 % AUC – 1,000, а при DS <-0,090 дБ/с чувствительность – 94,7 %, специфичность – 100,0 % AUC – 0,992. Ограничением в этом случае явились небольшое число наблюдений и отсутствие при анализе количественных параметров холангиокарцином, которые демонстрируют сходные с МПП качественные характеристики КУ-УЗИ, таким образом, при дальнейших исследованиях показатели диагностической точности этих параметров могут несколько снизиться. Наши результаты сопоставимы с результатами исследования Shan Q.Y. et al. (2016), в котором злокачественным ООП соответствовало более быстрое время вымывания УЗКП (65,11±36,70 с) по сравнению с доброкачественными ООП (87,04±36,08 с), однако в этом исследовании злокачественные ООП характеризовались более высокими значениями максимальной интенсивности контрастного усиления, что, вероятно, обусловлено тем, что большинство доброкачественных ООП были представлены гемангиомами [172]. В исследовании Beyer L. P. et al. (2014) злокачественные ООП демонстрировали достоверно более низкий пик интенсивности контрастного усиления по сравнению с доброкачественными, при пороговом значении PI<33,34 дБ чувствительность в диагностике злокачественных ООП составила 92 %, специфичность – 100 %, AUC – 0,980 [70]. В нашем исследовании также выявлены достоверные различия по этому параметру между группами доброкачественных и злокачественных ООП. Однако, несмотря на близкое пороговое значение PI (≤34,90 дБ), тест характеризовался более низкими показателями диагностической точности (чувствительность в диагностике злокачественных ООП составила 78,3 %, специфичность – 58,6 %, AUC – 0,699). Поэтому для дифференциальной диагностики доброкачественных и злокачественных ООП мы предлагаем ориентироваться на показатели DT/2 и DS, демонстрирующие более высокую диагностическую точность. Кроме того, эти параметры позволяют проводить дифференциальную диагностику даже в том случае, когда визуально вымывание контрастного препарата не выявляется. Pei X. Q. et al. (2013) при сравнении ФНГ и ГЦР выявили более высокие значения максимума интенсивности (IMAX (maximum of intensity) – процентное отношение максимальной интенсивности в ООП к максимальной интенсивности в неизмененной паренхиме) при ФНГ (P < 0,014), однако при пороговом значении > 103,55 % чувствительность составила 90,9 %, специфичность – 43,5 %, AUC – 0,680 [150]. В нашем исследовании подобный показатель (PI) предложен к использованию в алгоритме

дифференциации доброкачественных ООП. Для диагностики ФНГ при пороговом значении PI≥36,280 дБ чувствительность составила 81,80 %, специфичность – 87,50 %, AUC – 0,895. L. P. Beyer et al. (2014) отмечают отсутствие достоверных различий злокачественных и доброкачественных ООП по времени достижения пика интенсивности (TTP) [70]. Наше исследование подтверждает эти данные и доказывает, что параметры TTP и AS имеют диагностическую значимость только при дифференциальной диагностике гемангиом печени от всех других типов ООП. Эти данные подтверждаются исследованием P. B. Oliviera et al. (2013), в котором гемангиомам печени соответствует TTP> 37,75 с, а минимальные значения TTP отмечены при ФНГ и ГЦК [148]. В случае кист печени применение количественного анализа позволяет достоверно определить отсутствие накопления УЗКП в зоне опроса.

Другим ограничением нашей работы по анализу количественных параметров КУ-УЗИ явилось использование программного обеспечения только УЗ-сканера DC-8 (Mindray, Китай), что не позволяет на сегодняшний день рекомендовать выявленные пороговые значения для использования на УЗ-сканерах других фирм-производителей. Кроме того, анализируемые параметры при анализе кривых «время-интенсивность» не стандартизированы, различаются у разных производителей техники, во многом результат зависит от способа обработки данных и усреднения кривых. Ещё одним ограничением явилось небольшое число пациентов с различными типами ООП, в результате чего были получены очень высокие показатели чувствительности и специфичности, можно ожидать, что при расширении выборки эти показатели несколько снизятся. Учитывая высокие показатели информативности, полученные в нашей работе, необходимо продолжение исследований с акцентированием внимания на пациентах, у которых типичные для различных типов ООП ультразвуковые признаки, в том числе качественные параметры КУ-УЗИ, не определяются.

В нашем исследовании показано, что КУ-УЗИ может использоваться для поиска дополнительных метастазов в печени, не выявленных при традиционном УЗИ. Наибольшие различия в количестве выявленных образований наблюдались в группе субсантиметровых ООП и в основном встречались при множественном характере образований. У одного из пациентов при традиционном УЗИ не были выявлены множественные изоэхогенные метастазы рака поджелудочной железы, что обусловило достаточно большие различия в количестве очагов. Наши данные подтверждают исследование Ковалевой Е. В. и соавт. (2018), в котором дополнительные метастазы были выявлены у 22 % пациентов [32]. Ограничением применения КУ-УЗИ для выявления ООП является отсутствие вымывания УЗКП в случае доброкачественных образований печени, за счёт чего они могут не дифференцироваться на фоне контрастированной паренхимы печени, а продолжительности артериальной фазы, когда наблюдаются максимальные различия, недостаточно для тщательного сканирования всего объёма паренхимы, как и в случае

ГЦК, при которой эффект вымывания может быть выражен слабо или отсутствовать. Несмотря на высокую чувствительность КУ-УЗИ в выявлении метастазов в печени, недостатком метода является невозможность выявления отдалённых метастазов.

ЗАКЛЮЧЕНИЕ

Ультразвуковое исследование является наиболее распространённым и доступным методом первичной диагностики опухолевых образований печени. Обладая высокой чувствительностью в выявлении ООП, возможности рутинного УЗИ в дифференциальной диагностике ООП ограниченны. Основными методами лучевой диагностики, широко применяемыми для дифференциальной диагностики ООП, по сей день остаются МСКТ и МРТ с в/в контрастированием.

Разработка контрастных препаратов второго поколения и их внедрение в повседневную практику врачей за рубежом позволили повысить диагностические возможности ультразвукового метода при исследовании ООП. Преимуществом КУ-УЗИ при исследовании печени являются отсутствие ионизирующего излучения, отсутствие гепато- и нефротоксичности, проведение исследования в режиме реального времени с возможностью повторения через короткие промежутки времени, возможность проведения процедуры у постели больного и у пациентов с противопоказаниями к МСКТ и МРТ. Наиболее широкое распространение этот метод приобрёл с 2001 года, когда был разработан контрастный препарат второго поколения «Соновью», обладающий большей устойчивостью при прохождении кардиопульмонального барьера, чем его предшественники «Эховист» (SHU454, Schering AG, Берлин, Германия) и «Левовист» (Schering, Germany). Внедрение контрастных препаратов второго поколения позволило повысить точность ультразвукового метода диагностики при ООП до 93–95 %. Однако до сих пор остается нерешённым вопрос дифференциальной диагностики ООП с отсутствием типичных признаков контрастирования и возможности применения анализа количественных параметров КУ-УЗИ.

Таким образом, целью данной работы было на основании анализа качественных и количественных параметров КУ-УЗИ печени установить его возможности в выявлении и дифференциальной диагностике ООП.

В процессе работы были изучены качественные параметры контрастирования различных ООП, выделены дифференциально-диагностические критерии для группы доброкачественных и злокачественных ООП, а также для каждого из типов ООП, оценена их диагностическая информативность. Изучены количественные параметры КУ-УЗИ для группы доброкачественных и злокачественных ООП, а также для каждого из типов ООП, выделены наиболее информативные из них, оценена их диагностическая информативность, предложен диагностический алгоритм. Оценены возможности КУ-УЗИ в выявлении МПП в сравнении с традиционным УЗИ и МСКТ с КУ.

Работа основана на анализе результатов ретро- и проспективного сопоставления данных ультразвукового исследования с применением контрастного препарата «Соновью» и комплексного обследования 105 пациентов в возрасте 18–89 лет (средний возраст 52,94±15,4 лет) с 114 исследованными опухолевыми образованиями печени, проходившими диагностику и лечение на базе ЧУЗ «Клиническая больница «РЖД-Медицина» г.Ярославль» и ФГБНУ «Российский научный центр хирургии имени академика Б. В. Петровского» (г. Москва) в период с 01.10.2014 по 11.11.2018. Среди них мужчин было 49 (46,67 %), женщин – 56 (53,33 %). Всем пациентам выполнялось стандартное ультразвуковое исследование печени в В-режиме с применением методик ЦДК и ЭК, ультразвуковое исследование печени с применением контрастного препарата «Соновью», а также МСКТ или МРТ печени с в/в контрастированием. Морфологическое исследование (прицельная биопсия) проведено в 22 случаях доброкачественных образований печени. Во всех остальных случаях доброкачественных ООП окончательный диагноз установлен на основании данных УЗИ и МСКТ/МРТ с контрастным усилением, и динамического наблюдения. Окончательный диагноз злокачественных ООП установлен на основании использования лучевых методов диагностики (УЗИ, МСКТ/МРТ с контрастным усилением), в 43 из 46 случаев в сочетании с морфологическим исследованием опухоли печени. Все исследованные образования были разделены на группы и подгруппы соответственно результатам комплексного исследования:

1. Доброкачественные ООП:
    - простые кисты (n-10);
    - гемангиомы (n-36);
    - фокальная нодулярная гиперплазия (n-12);
    - гепатоцеллюлярная аденома (n-10).
2. Злокачественные
    - метастазы в печени (n-30);
    - гепатоцеллюлярная карцинома (n-12);
    - холангиокарцинома (n-4).

Среди редких морфологических типов были выявлены гидатидный эхинококкоз печени – 1, альвеококкоз печени – 1, псевдовоспалительная миофибробластическая опухоль – 1, болезнь Кароли – 1, однако в связи с редкостью данной патологии они были исключены из статистического анализа.

Всем пациентам КУ-УЗИ проводили на сканерах Mindray DC-8 (Mindray, Китай), Logiq S8 (GE, США), Philips EPIQ 7 (Philips, Нидерланды), SonoScape S9 (SonoScape, Китай), Hitachi Ascendus (Hitachi, Япония), Siemens S2000 (Siemens Healthineers, Германия) с использованием

конвексных мультичастотных датчиков 3–5 МГц в специализированном режиме для исследований с применением контрастных препаратов (исследование в режиме реального времени с низким механическим индексом, МИ 0,08–0,12). Приготовление контрастного препарата производилось непосредственно перед проведением исследования согласно инструкции. С использованием периферического венозного катетера диаметром 20G необходимую дозу УЗКП вводили в кубитальную вену предплечья со скоростью примерно 1–2 мл/с. На выбор дозировки УЗКП влияли класс используемой аппаратуры и состояние окружающей паренхимы печени. В нашем исследовании при использовании УЗ-сканеров высокого класса на фоне неизменённой или незначительно изменённой паренхимы печени (107 исследований) доза УЗКП составила 1,2 мл с последующим введением 5 мл раствора NaCl 0,9 % и 2,4 мл с последующим введением 10 мл раствора NaCl 0,9 % при использовании УЗ-сканеров среднего класса или при наличии выраженных диффузных изменений паренхимы печени (11 исследований). В одном случае УЗКП вводили через центральный венозный катетер вследствие затруднённого венозного доступа. При проведении исследований во всех случаях мы использовали непрерывный вариант сканирования ООП с началом отсчёта времени и записи кинопетли в момент введения УЗКП до 240–300 секунд либо до регистрации выраженного вымывания контрастного препарата из ООП. Необходимыми условиями для успешного выполнения КУ-УЗИ являлись: возможность удовлетворительной визуализации ООП в поле сканирования в течение всего времени исследования, отсутствие компрессии датчиком на подлежащие ткани, расположение фокуса ниже зоны ООП. Исследования проводили при равномерном неглубоком дыхании пациента без полной задержки дыхания. Оценка качественных характеристик контрастного усиления производилась по отношению к неизменной паренхиме печени с учётом выделения трёх сосудистых фаз: артериальной, портальной, поздней венозной.

При анализе качественных характеристик контрастирования очаговые образования печени оценивались по следующим параметрам: интенсивности контрастного усиления ОПП в каждую из сосудистых фаз (с отсутствием контрастирования, гипоконтрастированные, изоконтрастированные, гиперконтрастированные), скорости и особенности наполнения ООП контрастным веществом в артериальную фазу, однородности заполнения контрастом объёма образования и наличию дополнительных признаков (сосудистый рисунок по типу «спиц колеса», периферическое узловое заполнение, периферическое кольцевидное гиперусиление).

По результатам проведённого анализа качественных характеристик были выявлены следующие дифференциально-диагностические критерии:

– простые кисты печени во все фазы контрастного усиления не имеют и представлены дефектами перфузии с чёткими контурами, по размерам, форме и расположению идентичными изображению в В-режиме, контрастирования перегородок не определяется ($p \leq 0{,}001$);

– доброкачественные ООП характеризуются однородным контрастированием в артериальную фазу и изо- или гиперконтрастированием по отношению к паренхиме печени в портальную и позднюю фазы контрастирования, злокачественные ООП характеризуются неоднородным контрастированием в артериальную фазу и гипоконтрастированием в портальную и позднюю венозную фазы ($p \leq 0{,}002$);

– в группе ЗООП ГЦК характеризуются изоконтрастированием в портальную фазу и «мягким» гипоконтрастированием в позднюю венозную фазу, однако в 16,7 % случаев ГЦК сохраняли изоконтрастирование, метастазы в печени характеризовались выраженным гипоконтрастированием уже в портальную фазу исследования ($p \leq 0{,}001$);

– в группе ДООП гемангиомы печени характеризуются периферическим узловым контрастным усилением ($p \leq 0{,}001$), однако такой тип контрастирования был отмечен только в 77,8 % случаев, в остальных случаях достоверно дифференцировать гемангиомы от других типов ДООП не представлялось возможным;

– ФНГ и ГЦА в артериальную фазу характеризовались гиперконтрастированием, в случае ГЦА заполнение ООП контрастом было диффузным, а в случае ФНГ – центробежным, дополнительный признак сосудистый рисунок по типу «спиц колеса» достоверно отличал ФНГ от других типов ООП ($p \leq 0{,}001$), однако встречался только в 25 % случаев ФНГ.

Из всех проведённых КУ-УЗИ количественный анализ выполнялся у 57 пациентов (32 (56,14 %) женщин и 25 (44,76 %) мужчин) в возрасте 25–72 лет (средний возраст 52,45±17,26 лет), исследование которым проводили на УЗ-сканере DC-8 (Mindray, Китай) с использованием встроенного программного обеспечения Contrast QA в режиме постобработки. В результате комплексного исследования диагностированы: простые кисты – 5, гемангиомы – 12, ФНГ – 8, ГЦА – 9, метастазы в печени – 14 (из них метастазы колоректального рака – 10, метастазы рака желудка – 1, метастазы рака лёгкого – 2, метастазы рака матки – 1), ГЦК – 9. К анализу были приняты сегменты кинопетли от момента введения УЗКП в венозное русло до момента полного вымывания УЗКП из образования, либо длительностью не менее 240–300 с в случае, если вымывание не наблюдалось, в которых ООП находилось в зоне сканирования всё время проведения исследования. Окно опроса (ROI) располагалось на ООП, захватывая максимум его площади, и смещалось синхронно с ООП при дыхательных движениях пациента. Результат оценки был представлен кривой «время-интенсивность». Оценивались следующие показатели: время появления контрастного усиления (AT, с), скорость подъема кривой, характеризующаяскорость нарастания контрастного усиления (AS, дБ/с), время до пика

интенсивности (TTP, с), пик интенсивности (PI, дБ), время полувыведения (DT/2, с), скорость снижения кривой, характеризующая скорость снижения контрастного усиления (DS, дБ/с).

В результате проведённого анализа были определены значения количественных показателей различных типов ООП, пороговые значения статистически значимых показателей для дифференциальной диагностики ДООП и ЗООП и различных типов ООП Mean±SD (95 %ДИ):

– злокачественные ООП характеризуются (p≤0,01) меньшим временем полувыведения УЗКП DT/2 – 79,76±25,84 с (50,69–145,30 с) с по сравнению с доброкачественными 180,20±24,44 с (127,44–230,77) с и большей скоростью снижения контрастного усиления 0,13±0,06 дБ/с, 0,04–0,31 дБ/с против 0,02±0,01 дБ/с; 0,01±0,04 дБ/с, пороговые значения для диагностики ЗООП – DT/2≤147,97 с, DS≥0,06 дБ/с;

– в группе злокачественных ООП метастазы печени характеризуются (p≤0,01) меньшим временем полувыведения УЗКП DT/2 62,02±8,83 с (52,15–76,71 с) и большей скоростью снижения контрастного усиления 0,16±0,06 дБ/с (0,10–0,22 дБ/с), чем ГЦК 107,37±17,38 с (90,54–133,76 с) и 0,07±0,02 дБ/с (0,05-0,09 дБ/с), пороговые значения для диагностики МПП – DT/2≤82,34 с, DS>0,09 дБ/с;

– в группе доброкачественных ООП гемангиомы печени характеризовались большим временем до пика интенсивности и меньшей скоростью накопления УЗКП: TTP – 54,61±12,05 с (37,82-68,75 с), AS – 0,41±0,16 дБ/с (0,21–0,66 дБ/с), пороговые значения для диагностики гемангиом печени – TTP≥32,62 с, AS≤0,67 дБ/с, а ФНГ наибольшими показателями пиковой интенсивности PI – 37,77±1,71 дБ (34,94–39,19 дБ) пороговое значение PI для диагностики ФНГ ≥36,28 дБ.

Результаты сравнительного анализа возможностей УЗИ, КУ-УЗИ и МСКТ с КУ в выявлении МПП демонстрируют высокие коэффициенты межисследовательской согласованности КУ-УЗИ и МСКТ с КУ во всех группах МПП. При сравнении возможностей традиционного УЗИ в выявлении МПП с КУ-УЗИ и МСКТ с КУ выявлены достаточно низкие коэффициенты согласованности УЗИ и КУ-УЗИ, УЗИ и МСКТ с КУ в группе образований размером до 1 см, и несколько выше – в группе образований размером 1–2 см. Выявлены высокие коэффициенты согласованности КУ-УЗИ и МСКТ даже при размерах образований менее 1 см. Применение УЗКП позволило повысить чувствительность УЗИ в выявлении МПП с 79,56 до 97,84 %, в группе МПП размерами <1 см – с 64,47 до 95,83 %, в группе размерами 1–2 см – с 80 до 98,57 %, при использовании МСКТ с контрастным усилением в качестве референсного метода.

С учётом высокой диагностической точности КУ-УЗИ в дифференциальной диагностике ООП в сочетании с быстротой выполнения процедуры, мобильностью диагностического оборудования, хорошей переносимостью УЗКП, отсутствием ионизирующего излучения считаем

целесообразным ввести КУ-УЗИ в протокол диагностического обследования у пациентов с впервые выявленными ООП и ранее выявленными доброкачественными ООП. Проведение КУ-УЗИ для дифференциальной диагностики ООП у пациентов с подозрением на метастатическое поражение печени считаем целесообразным только в случае противопоказаний к проведению МРТ/МСКТ с в/в контрастированием в связи с невозможностью обнаружения отдалённых метастазов.

Полученные в нашем исследовании данные подтверждают высокий потенциал применения методики КУ-УЗИ при обследовании пациентов с ООП в ЛПУ Российской Федерации, а также позволяют проводить дифференциальную диагностику образований без типичных признаков контрастирования.

ВЫВОДЫ

1. Анализ качественных характеристик контраст-усиленного ультразвукового исследования позволяет достоверно дифференцировать злокачественные и доброкачественные опухолевые поражения печени: эффект вымывания достоверно указывает на злокачественность опухолевого поражения печени, а отсутствие этого эффекта – на его доброкачественность (чувствительность – 95,6 %, специфичность – 93,1 %, точность – 94,23 %, предсказательное положительное значение – 91,66 %, отрицательное предсказательное значение – 96,42 %). Количественный анализ контраст-усиленного ультразвукового исследования на основе анализа кривых «время-интенсивность» позволяет повысить его диагностическую точность в дифференциальной диагностике доброкачественных и злокачественных опухолевых поражений печени.
2. Тип накопления ультразвукового контрастного препарата опухолевым поражением печени в артериальной фазе позволяет выполнять достоверное дифференцирование внутри групп доброкачественных и злокачественных опухолей печени. Также при количественном контраст-усиленном ультразвуковом исследовании установлено, что для злокачественных опухолевых поражений печени период полувыведения ультразвукового контрастного препарата равен (DT/2) ≤ 147,97 с (чувствительность – 100 %, специфичность – 93,1 %, AUC – 0,9975), а скорость снижения кривой (DS) ≥ 0,06 дБ/с (чувствительность – 95,65 % специфичность – 96,55 % AUC – 0,996). Для метастатического поражения печени характерными являются время полувыведения ультразвукового контрастного препарата (DT/2) ≤ 82,34 с (чувствительность – 100 %, специфичность – 100,0 % AUC – 1,000) и скорость снижения кривой (DS) > 0,09 дБ/с (чувствительность – 94,7 %, специфичность – 100,0 % AUC – 0,992). В группе доброкачественных опухолей печени для гемангиом характерно время до пика интенсивности (TTP) ≥ 32,62 с (чувствительность – 97,5 %, специфичность – 100,0 %, AUC – 0,998), а скорость подъема кривой (AS) ≤ 0,67 дБ/с (чувствительность – 77,5 %, специфичность – 100,0 %, AUC – 0,934); для фокальной нодулярной гиперплазии характерно значение пиковой интенсивности контрастного усиления (PI) ≥ 36,28 дБ (чувствительность 81,80 %, специфичность – 87,50 % AUC – 0,895).
3. Применение контраст-усиленного ультразвукового исследования позволяет существенно повысить диагностическую точность скринингового ультразвукового исследования в выявлении метастатического поражения печени с 79,56 до 97,84 %.
4. Применение контраст-усиленного ультразвукового исследования оправданно для характеризации опухолевого поражения печени после его выявления при первичном стандартном ультразвуковом исследовании, а также при сомнительных результатах других лучевых методов исследования.

ПРАКТИЧЕСКИЕ РЕКОМЕНДАЦИИ

1. У пациентов с впервые выявленным при стандартном ультразвуковом исследовании опухолевым поражением печени целесообразно включить в алгоритм диагностического инструментального обследования контраст-усиленное ультразвуковое исследование для ускорения дифференциальной диагностики, выбора тактики дальнейшего обследования и лечения.
2. У пациентов со злокачественными новообразованиями вне печени и подозрением на ее метастатическое поражение контраст-усиленное ультразвуковое исследование – альтернатива контраст-усиленным МРТ/МСКТ, особенно при наличии противопоказаний к их выполнению, для выявления очаговых поражений печени и, по показаниям, динамического наблюдения.
3. Для стандартизации контраст-усиленного ультразвукового исследования следует использовать следующие методологические приемы:
   a. При первичном ультразвуковом исследовании в В-режиме необходимо оценить количество и расположение опухолей печени, произвести поиск оптимального для визуализации объекта интереса. Оптимальным объектом является такая опухоль печени, при которой возможна ее адекватная непрерывная визуализация при неглубоком дыхании пациента без наличия артефактов и фонового шума.
   b. При использовании ультразвуковых сканеров высокого и экспертного классов для исследования опухолей печени на фоне неизмененной паренхимы печени достаточно внутривенного введения 1,2 мл ультразвукового контрастного препарата, но при использовании ультразвуковых сканеров среднего класса, а также на фоне диффузных изменений печени (стеатоз печени, выраженный фиброз и/или цирроз печени) может потребоваться увеличение дозы до 2,4 мл.
4. Выполнение контраст-усиленного ультразвукового исследования возможно в двух вариантах (в обоих случаях необходима видеозапись):
   a. «прерывный» вариант – опухолевое поражение печени сканируется от момента введения ультразвукового контрастного препарата в течение 120 с, а затем – с промежутками (20–30 с) до полного снижения контрастного усиления опухолевого поражения печени и ее паренхимы;
   b. «непрерывный» вариант – сканирование опухолевого поражения печени осуществляется с момента введения УЗКП до его вымывания; этот вариант следует использовать при нечеткой визуализации опухолевого поражения печени на серошкальной части экрана и в случае, если планируется проведение количественного анализа контраст-усиленного ультразвукового исследования (0–240 с).

5. На первом этапе выполнения контраст-усиленного ультразвукового исследования производится анализ качественных параметров контрастирования. При выявлении высокоспецифичных признаков опухолевого поражения печени исследование может быть ограничено только этим этапом анализа характеристик контрастирования.

6. В случае сомнительных результатов первого этапа или отсутствия типичных качественных признаков ультразвукового контрастирования следует проводить в качестве второго этапа количественный анализ контраст-усиленного ультразвукового исследования.

СПИСОК СОКРАЩЕНИЙ И УСЛОВНЫХ ОБОЗНАЧЕНИЙ

ГА – гемангиомы

ГЦА – гепатоцеллюлярные аденомы

– ГЦА-Я – лишённые активности HNF-1α

– ГЦА-В – воспалительные

– β-ГЦА – β-катенин-активированные ГЦА

ГЦК – гепатоцеллюлярные карциномы

ДООП – доброкачественные опухолевые образования печени

ЗООП – злокачественные опухолевые образования печени

КП – контрастный препарат

КУ-УЗИ – контраст-усиленное ультразвуковое исследование

ИО – истинно отрицательный

ИП – истинно положительный

ЛО – ложно отрицательный

ЛП – ложно положительный

ЛПУ – лечебно-профилактическое учреждение

НАЖБП – неалкогольная жировая болезнь печени

МПП – метастатическое поражение печени, метастазы в печени

МПУЗД – мультипараметрическая ультразвуковая диагностика

МР – магнитнорезонансный

МРТ – магнитно-резонансная томография

МСКТ – мультиспиральная компьютерная томография

ООП – опухолевые образования печени

ОПЗ – отрицательное предсказательное значение

ОФЭКТ – однофотонно-эмиссионная компьютерная томография

ПГК – периферическое глобулярное контрастирование

ПКК – периферическое кольцевидное контрастирование

ППЗ – положительное предсказательное значение

ПЭТ – позитронно-эмиссионная томография

СИД – спектральная импульсноволновая допплерография

УЗ – ультразвуковой

УЗИ – ультразвуковое исследование

УЗКП – ультразвуковой контрастный препарат

ФНГ – фокальная нодулярная гиперплазия

ХЦК – холангиокарциномы

ЦДК – цветовое допплеровское картирование

ЭК – энергетическое допплеровское картирование

AT – время появления контрастного усиления

AS – скорость подъема кривой, скорость нарастания контрастного усиления

ACR – Американская коллегия радиологов

AUC – площадь под кривой

BI – базовая интенсивность

DS – скорость снижения кривой, скорость снижения контрастного усиления

DT/2 – время полувыведения УЗКП

EASL – Европейская ассоциация по изучению печени

EFSUMB – Европейская федерация ассоциаций ультразвука в медицине и биологии

Европейской организации по изучению и лечению рака

GOF – goodness of fit, показатель усреднения кривой

LI-RADS – Liver Imaging Reporting and Data System, система стандартизации визуализации, терминологии и отчетности для исследования печени

– **LR-1** – определенно доброкачественное

– **LR-4** – вероятно ГЦК

– LR-5 – определенно ГЦК

– **LR-M** – злокачественное, но ГЦК

– **LR-TIV** – опухолевый тромб

– **CEUS LI-RADS** – система LI-RADS для контраст-усиленного ультразвукового исследования печени

– **US LI-RADS** – система LI-RADS для ультразвукового исследования

PI – пик интенсивности

TTP – время до пика интенсивности

WFUMB – мировая федерация ультразвука в медицине и биологии

СПИСОК ЛИТЕРАТУРЫ

1. Агеев, А. С., Ультразвуковое исследование с контрастным усилением в диагностике метастатического поражения печени / А. С. Агеев, М. А. Чекалова, Ю. И. Патютко [и др.] // Ультразвуковая и функциональная диагностика. — 2016. — №2. — С. 9-16.
2. Агеева, З. А. Опыт применения контрастной сонографии в дифференциальной диагностике опухолевых образований печени / З. А. Агеева, Т. С. Авхадов, Л. В. Горбов [и др.] // Медицинская визуализация. — 2017. — № 1. — С. 13–19.
3. Аскерова, Н. Н. Контрастное усиление изображения препаратом SonoVue®: пути усовершенствования ультразвуковой диагностики очаговой патологии органов брюшной полости и забрюшинного пространств / Н. Н. Аскерова, Г. Г. Кармазановский // Медицинская визуализация. — 2015. — №1. — С.115–125
4. Балахнин, П. В. Этиология, скрининг и ранняя диагностика гепатоцеллюлярного рака: успехи и новые вызовы, связанные с эпидемией ожирения / П. В. Балахнин, А. С. Шмелев, Е. Г. Шачинов [и др.] // Практическая онкология. —2019. — Т. 20, №3 — С. 179-202 DOI: 10.31917/2003179
5. Бердников, С. Н. Ультразвуковые технологии отображения механических свойств тканей в дифференциальной диагностике новообразований печени: дисс. … канд. мед. наук: 14.01.12 / Сергей Николаевич Бердников. — М., 2014 — 155 с.
6. Бондаревский, И. Я. Возможности ультразвуковой диагностики в выявлении очаговых образований печени / И. Я. Бондаревский, В. Н. Бордуновский, А. Ю. Кинзерский // Медицинская визуализация. — 2011. — №5 — С. 19-24
7. Борсуков, А. В. Контрастно-усиленное ультразвуковое исследование печени: эволюция оценок мировых экспертов с 2012 по 2020 гг / А. В. Борсуков // Онкологический журнал: лучевая диагностика, лучевая терапия. – 2021. – Т. 4. – № 1. – С. 20-30. – DOI 10.37174/2587-7593-2021-4-1-20-30.
8. Борсуков, А. В. Миниинвазивная склеротерапия 96%-ным этанолом единичных метастазов и неосложненных кист печени /А. В. Борсуков, А. В. Бельков, Р. А. Алибегов // Анналы хирургической непатологии. — 2004. — №1. — С. 79-88.
9. Борсуков, А. В. Эластография сдвиговой волны в диагностике метастатического поражения печени при проведении мультипараметрического ультразвукового

исследования / А. В. Борсуков, Т. Г. Морозова // Колопроктология. — 2017. — №2S — С. 26-31 https://doi.org/10.33878/2073-7556-2017-0-2S-26-31

10. Бредер, В. В. Практические рекомендации по лекарственному лечению гепатоцеллюлярного рака / В. В. Бредер, П. В. Балахнин, Э. Р. Виршке [и др.] // Злокачественные опухоли: Практические рекомендации. RUSSCO #3s2. — 2018. — Т. 8. — С. 371–384

11. Веронский, Г. И. Хирургическая тактика при гепатоцеллюлярной аденоме/ Г.И Веронский // Анналы хирургической гепатологии. — 2008. — Т. 13, № 4 — С 67-70.

12. Вишленкова, Е. А. Эластометрия и эластография в комплексной оценке эффективности химиотерапии метастазов колоректального рака в печени: дис. … канд. мед. наук: 14.01.12/ Вишленкова Елена Андреевна — М., 2015. — 111 с.

13. Воздвиженский, М. О. Современные подходы к резекции метастазов в печень при колоректальном раке / М. О. Воздвиженский, С. М. Дудко // Вестник Российской военно-медицинской академии. — 2012. — Т. 1, №37 — С. 291-295

14. Горчаков, С. В. Современные подходы к лечению больных колоректальным раком с метастазами в печень: обзор литературы / С. В. Горчаков, И. В. Правосудов, С. В. Васильев [и др.]// Вестник СПбГУ. — 2015. — Сер. 11. Вып. 3. — С. 55-6815.

15. Данзанова Т. Ю. Стратегия ультразвуковых диагностических технологий в хирургической онкогепатологии: дис. … д-ра мед. наук: 14.01.12/ Данзанова Татьяна Юрьевна. — М., 2015. — 334 с.

16. Данзанова, Т. Ю. Современные методы диагностики холангиоцеллюлярного рака / Т. Ю. Данзанова, Г. Т. Синюкова, П. И. Лепэдату // Медицинская визуализация. — 2014. — № 1. — С. 22-36.

17. Долгушин, М. Б. КТ-перфузия в дифференциальной диагностике опухолей печени / М. Б. Долгушин, П. Е. Тулин, А. А. Оджарова [и др.] // Медицинская визуализация. — 2015.— № 5. —С. 18-31.

18. Злокачественные новообразования в России в 2019 году (заболеваемость и смертность)/ Под ред. А. Д. Каприна, В. В. Старинского, А. О. Шахзадовой // М.: МНИОИ им. П.А. Герцена − филиал ФГБУ «НМИЦ радиологии» Минздрава России, — 2020. — илл. — 252 с. ISBN 978-5-85502-260-5

19. Зогот, С. Р. Частота, лучевая семиотика метастазов в печень опухолей различной локализации по результатам комплексного лучевого исследования / С. Р Зогот, Р.Ф. Акберов // Практическая медицина. — 2013. — Т.2, № 67 — С. 119-122.

20. Зубарев, А.В. Методы медицинской визуализации – УЗИ, КТ, МРТ – в диагностике опухолей и кист печени/ А.В. Зубарев // М.: Видар. — 1995. — 109с.

21. Зубарев, А.В. Применение эхоконтрастных препаратов в клинике и перспективы синхронизации УЗИ, КТ- и МРТ-изображений (собственный опыт и обзор литературы) / А.В. Зубарев, А.А. Фёдорова, В.В. Чернышев // Медицинская визуализация. — 2015. — № 1. — С. 94-114.

22. Зубарев, А.В. Трехмерная и эхоконтрастная ангиография / А.В. Зубарев // Медицинская визуализация. — 1997. — № 4. — С.3-8

23. Каленова И.В. Современные методики ультразвуковой ангиографии в диагностике объемных образований печени: автореферат дис. ... кандидата медицинских наук. 14.00.19 : автореферат дис. ... кандидата медицинских наук / Каленова Инна Владимировна. — М.,2002. — 24 с.

24. Камалов Ю.Р. Абдоминальное комплексное ультразвуковое исследование при опухолевых поражениях печени и её трансплантации: дис. … д-ра мед. наук: 14.00.19 / Камалов Юлий Рафаэльевич. — М.,2000. — 319 с.

25. Камалов, Ю. Р. Руководство по абдоминальной ультразвуковой диагностике при заболеваниях печени / Ю. Р. Камалов, В. А. Сандриков. – 2-е издание. – Москва : Миклош, 2010. – 176 с. – ISBN 5910518216.

26. Камалов, Ю.Р. Использование ультразвукового контраста Levovist при обследовании больных опухолями печени, портальной гипертензией и при ортотопической трансплантации печени / Ю.Р. Камалов, В.А. Сандриков, А.В. Гаврилов // Клиническая физиология. Диагностика — новые методы. Под ред. Сандрикова В.А. — М.: Аир-Арт. — 1998. — С. 144 – 149.

27. Кармазановский, Г.Г. Факторы риска и патофизиология контраст-индуцированной нефропатии после мультиспиральной компьютерной томографии с контрастным усилением / Г.Г. Кармазановский, А.Ш. Ревишвили // Медицинская визуализация. — 2017. — №1 — С.103-115. https://doi.org/10.24835/1607-0763-2017-1-103-115

28. Катрич А.Н., Порханов В.А., Рябин Н.С. Оценка эффективности применения системы CEUS-LI-RADS-v2017 в дифференциальной диагностике новообразований печени / А.Н.

Катрич, В.А. Порханов, Н.С. Рябин // Медицинская визуализация. — 2019. — №4 — С.57-67. https://doi.org/10.24835/1607-0763-2019-4-57-67

29. Катрич, А.Н. Ультразвуковое исследование с контрастным усилением в диагностике гепатоцеллюлярной карциномы у пациентов с циррозом печени и без него / А.Н. Катрич, Н.С. Рябин, С.В. Польшиков // Ультразвуковая и функциональная диагностика. — 2018. — №4. — С.17-32.

30. Клинические рекомендации EASL по ведению пациентов с доброкачественными опухолями печени / Европейская ассоциация по изучению болезней печени // Journal of Hepatology. — 2016. — Том 65. — С. 386-398

31. Клинические рекомендации по ультразвуковому исследованию печени с применением контрастных препаратов (пересмотр от 2012 года). Инициатива WFUMB-EFSUMB, с представительством AFSUMB, AIUM, FLAUS и ICUS / перевод на русский язык под редакцией В.В. Митькова // Ультразвуковая и функциональная диагностика. — 2017.— №1. — С.81-116.

32. Ковалева, Е. В. Оценка возможностей ультразвукового исследования с контрастным усилением в диагностике метастазов колоректального рака в печени / Е. В. Ковалева, Г. Т. Синюкова, Т. Ю. Данзанова // Онкологический журнал: лучевая диагностика, лучевая терапия. — 2019. — Т. 2. № 1. — С. 43-50.

33. Ковалева, Е.В. Возможности УЗИ с применением контрастного усиления в диагностике метастазов в печени у больных колоректальным раком / Е.В. Ковалева, Г.Т. Синюкова, Т.Ю. Данзанова // Колопроктология. — 2018. — № 1.— С. 36-41. https://doi.org/10.33878/2073-7556-2018-0-1-36-41

34. Колганова, И.П. Очаговые образования печени. Вопросы лучевой диагностики. Классика. Будущее / И.П. Колганова, Н.Ю. Осипова, Е.Е. Сидорова и др. // Медицинская визуализация. — 2008. — №5: — С.131–134.

35. Лелюк, В. Г. Состояние гемодинамики при очаговых поражениях печени: Обзор литературы и анализ собственных наблюдений [Электронный ресурс] / В.Г. Лелюк, С.Э. Лелюк // SONOACE International-2000. — N 6. Режим доступа: https://www.medison.ru/si/art71.html

36. Ло, В.Ц. Ультразвуковая диагностика полостных образований печени: автореферат дис. ... кандидата медицинских наук : 14.00.27 / Ван Цянь Ло. — М.,1997. — 30 с.

37. Лукьянченко, А.Б. Внутрипеченочная холангиокарцинома / А.Б. Лукьянченко, Б.М. Медведева, М.А. Шабанов и др. // Вестник рентгенологии и радиологии — 2015. — № 1. — С. 52-63.

38. Лукьянченко, А.Б. Морфологическая классификация опухолей печени (сравнительные особенности классификаций ВОЗ 2010 и 2019 гг.) / А. Б. Лукьянченко, Б. М. Медведева, А. И. Карселадзе [и др.] // Медицинская визуализация. — 2020. — Т. 24. № 2. — С. 138-143 doi.org/10.24835/1607-0763-2020-2-138-143

39. Лукьянченко, А.Б. Современные подходы к диагностике и лечению гепатоцеллюлярного рака / А.Б. Лукьянченко, Б.М. Медведева, М.А. Шабанов [и др.] // Медицинская визуализация. — 2013. — №4. — С. 36-53.

40. Лучевая диагностика и терапия в гастроэнтерологии: национальное руководство / гл. ред. тома Г.Г. Кармазановский. — М. : ГЭОТАР-Медиа, 2014. — 920 с.

41. Медведева, Б.М. Возможности МРТ в диагностике гепатоцеллюлярного рака у пациентов с циррозом печени [Электронный ресурс] / Б.М. Медведева, А.Б. Лукьянченко // Российский электронный журнал лучевой диагностики. — Т. 3 №2. — 2013. — С. 63-66. Режим доступа: http://www.rejr.ru/volume/10/medvedeva.pdf

42. Медведева, Б.М. Возможности применения магнитно-резонансной томографии в уточненной диагностике гепатоцеллюлярного рака / Б.М. Медведева, А.Б. Лукьянченко // Фарматека. — 2012. — № S1. — С. 23-25.

43. Медведева, Б.М. Нозологическая стратегия лучевой диагностики опухолей печени: автореф. дис. … д-ра мед. наук: 14.01.12/ Медведева Бэла Михайловна. — М., 2015. — 25 с.

44. Митина, Л.А. УЗИ печени с контрастом при метастазах колоректального рака в печень /Л.А. Митина, О.В. Гуц, С.О. Степанов [и др.] // Колопроктология. — 2017. — № S2 — С. 32-36. doi.org/10.33878/2073-7556-2017-0-2S-32-36

45. Парфенова, А.А. Дифференциальная диагностика очаговых поражений печени в определении показаний к их малоинвазивному хирургическому лечению: дис. ... канд. мед. наук: 14.00.27 / Парфенова Анастасия Алексеевна . — Волгоград, 2009. - 137 с.

46. Платова, Е.Н., Камалов Ю.Р., Сандриков В.А. Ультразвуковое 3D изображение и контрастирование с использованием Левовиста у пациентов после трансплантации почек / Е.Н. Платова, Ю.Р. Камалов, В.А. Сандриков [и др.] // Клиническая физиология. — 1998. — С.137-141.

47. Сидоров, Д. В. Первый российский опыт интраоперационной ультразвуковой навигации с контрастным усилением при выполнении резекций печени по поводу злокачественных опухолей / Д.В. Сидоров, С.О. Степанов, М.В. Ложкин [и др.] // Исследования и практика в медицине. — 2017. —Т. 4. №4. — С. 125-132. https://doi.org/10.17709/2409-2231-2017-4-4-13

48. Скрепцова, Н. С. Современная ультразвуковая диагностика холангиокарциномы (опухоли Клатскина) /Н. С. Скрепцова, С. О. Степанов, Л. А. Митина [и др.] // Онкология. Журнал им. П.А. Герцена. — 2018. — №4 — С. 38-42. doi.org/10.17116/onkolog20187438

49. Состояние онкологической помощи населению России в 2019 году / под ред. А.Д. Каприна, В.В. Старинского, А.О. Шахзадовой // М.: МНИОИ им. П.А. Герцена - филиал ФГБУ «НМИЦ радиологии» Минздрава России, 2020. — 239 с. ISBN 978-5-85502-255-1

50. Стандарты УЗИ, РКТ, МРТ, ОФЭКТ, ПЭТ/КТ и АГ исследований в онкологии/ Б. И. Долгушин, И.Е. Тюрин, А.Б. Лукьянченко [и др]. Под ред. Долгушина, Б.И., Тюрина И.Е. // М.: ФГБУ «Национальный медицинский исследовательский центр онкологии им. Н.Н. Блохина» МЗ РФ. — 2018. — 163 с.

51. Степанов, С.О. Комплексная ультразвуковая диагностика очаговой патологии печени у онкологических больных: автореф. дис. … канд. мед. наук: 14.01.12/ Степанов Станислав Олегович. — М.,1996 — 25 с.

52. Степанов, С.О. Ультразвуковая диагностика очаговых образований в печени с использованием контрастного препарата Соновью / С.О. Степанов, Л.А. Митина, О.В. Гуц // Ультразвуковая и функциональная диагностика. — 2015. —№ 5S. — С. 164а.

53. Трефилов, А.А. Лучевая диагностика гепатоцеллюлярного рака на фоне цирроза печени / А.А. Трефилов, Н.А. Карельская, Г.Г. Кармазановский [и др.] // Диагностическая и интервенционная радиология. — 2014. — Т. 8, № 2. — С. 70-80.

54. Туманова, У.Н. Система LI-RADS при компьютерно-томографической диагностике гепатоцеллюлярного рака / У.Н. Туманова, Г.Г. Кармазановский, А.И. Щёголев // Медицинская визуализация. — 2014. — №6. — С. 44-50.

55. Федерли М.П., Раман Ш.П., Таблин М.Э., Шаабан А.М., Борани А.А., Фурлан А., Хеллер М.Т. Дифференциальная диагностика средствами визуализации Живот и малый таз: перевод с английского: под редакцией Ивашкина В.Т., Китаева В.М. / М.П. Федерли, Ш.П. Раман, М.Э. Таблин //Москва: МЕДпресс-информ, 2020. — 708 с.

56. Феоктистова, Е.В. Ультразвуковое исследование с контрастным усилением у детей — возможности применения в онкологической практике / Е.В. Феоктистова, Л.А. Белякова, С.Р. Варфоломеева // Ультразвуковая и функциональная диагностика. — 2016. — №5. — С. 22-32.

57. Чернобровкина, Т.Я. Гепатоцеллюлярный рак. Современные достижения в диагностике и лечении / Т.Я. Чернобровкина, Я.Д. Янковская // Архивъ внутренней медицины. — 2016. — Том 6, №1. — С. 63-69. doi.org/10.20514/2226-6704-2016-6-1-63-69

58. Щеголев А.И. Классификация и морфологическая характеристика опухолей печени: злокачественные эпителиальные опухоли (лекция) / А.И. Щеголев., И.О. Тинькова, О.Д. Мишнёв // Медицинская визуализация. — 2005. — № 1. — С. 11-25.

59. Щеголев, А.И. Классификация и морфологическая характеристика опухолей печени: доброкачественные эпителиальные опухоли (лекция) / А.И. Щеголев., И.О. Тинькова, О.Д. Мишнёв // Медицинская визуализация. — 2005. — № 1. — С. 13-21.

60. Щербакова, С.В. Оценка результатов исследования кровотока у больных хроническим панкреатитом и раком поджелудочной железы с помощью Левовиста / С.В. Щербакова, Г.И. Кунцевич, Э.Н. Чебышева [и др.] // Диагностика — новые методы. Под ред. Сандрикова В.А. — М.: Аир-Арт, 1998. — С. 149-150.

61. Schima, W. Обнаружение и характеристика очаговых образований печени / W. Schima, G. Strasser // Медицинская визуализация. — 2001. — № 3 — С. 35-44.

62. Weskott, H.-P. Контрастная сонография / H.-P. Weskott // 1-е издание — Бремен: UNI-MED, 2014. — 284 с.

63. Albrecht, T. Guidelines for the use of contrast agents in ultrasound / T. Albrecht, M. Blomley, L. Bolondi [et al.] // Ultraschall in der Medizin. — 2004. — Vol. 25. — P. 249-256. doi: 10.1055/s-2004-813245.

64. Albrecht, T. Imaging of liver metastases with contrast-specific low-MI real-time ultrasound and SonoVue / T. Albrecht, A. Oldenburg, J. Hohmann [et al.] // European Radiology. — 2003. — Vol. 13, No. 3. — P. 79-86. doi: 10.1007/s00330-003-0012-2

65. Ananthakrishnan, A. Epidemiology of Primary and Secondary Liver Cancers / A. Ananthakrishnan, V. Gogineni, K. Saeian // Seminars in Interventional Radiology. — 2006. — Vol. 23, No. 1 — P. 47-63. doi: 10.1055/s-2006-939841

66. Baffy, G. Hepatocellular carcinoma in non-alcoholic fatty liver disease: an emerging menace / G. Baffy, E.M. Brunt, S.H. Caldwell // Journal of Hepatology. — 2012. — Vol. 56. — P. 1384-1391. http:// dx.doi.org/10.1016/j.jhep.2011.10.027

67. Bartolotta, T.V. Detection of liver metastases in cancer patients with geographic fatty infiltration of the liver: the added value of contrast-enhanced sonography / T.V. Bartolotta, A. Taibbi, D. Picone [et al.] // Ultrasonography. — 2017. — Vol. 36, No. 2 — P. 160-169. doi:10.14366/usg.16041

68. Bartolozzi, C. Differentiation of hepatocellular adenoma and focal nodular hyperplasia of the liver: comparison of power Doppler imaging and conventional color Doppler sonography / C. Bartolozzi, R. Lencioni, A. Paolicchi [et al.] // European Radiology. — 1997. — Vol. 7 — P. 1410-1415. doi: 10.1007/s003300050308.

69. Bernatik, T. Unclear Focal Liver Lesions in Contrast Enhanced Ultrasonography — Lessons to be Learned from the DEGUM Multicenter Study for the Characterization of Liver Tumors / T. Bernatik, K. Seitz, W. Blank [et al.] // Ultraschall in der Medizin. — 2010. — Vol. 31, No. 6 — P. 577-581. DOI: 10.1055/s-2008-1027806.

70. Beyer, L.P. Continuous dynamic registration of microvascularization of liver tumors with contrast-enhanced ultrasound / L.P. Beyer, B. Pregler, I. Wiesinger [et al.] // Radiology Research and Practice. — 2014. — Vol. 2014. — Article ID 347416 https://doi.org/10.1155/2014/347416

71. Bonney, G.K. Indication for treatment and longterm outcome of focal nodular hyperplasia / G.K. Bonney, D. Gomez, A. Al-Mukhtar [et al.] // HPB (Oxford). — 2007. — Vol. 9. — P. 368-372. doi: 10.1080/13651820701504173.

72. Boozari, B. Grading of hypervascular hepatocellular carcinoma using late phase of contrast enhanced sonography — a prospective study / B. Boozari, B. Soudah, K. Rifai [et al.] // Digestive and Liver Disease. — 2011. — Vol. 43. — P. 484-490 https://doi.org/10.1016/j.dld.2011.01.001

73. Braconi, C. Cholangiocarcinoma: new insights into disease pathogenesis and biology / C. Braconi, T. Patel // Infectious Disease Clinics of North America. — 2010. — Vol. 24. — P. 871-884. doi: 10.1016/j.idc.2010.07.006.

74. Brown, K.M. Intrahepatic cholangiocarcinoma / K.M. Brown, A. Parmar, D. Geller // Surgical Oncology Clinics of North America. — 2014. — Vol. 2. — P. 231-246. doi:10.1016/j.soc.2013.10.004.

75. Burns, P.N. Focal Liver Masses: Enhancement Patterns on Contrast-enhanced Images — Concordance of US Scans with CT Scans and MR Images / P.N. Burns, S.R. Wilson // Radiology. — 2007. —Vol. 242, No. 1 — P. 162-174.

76. Burrowes, D.P. Characterization of Focal Liver Masses: A Multicenter Comparison of Contrast-Enhanced Ultrasound, Computed Tomography, and Magnetic Resonance Imaging [Электронный ресурс]/ D.P. Burrowes, A. Medellin, A.C. Harris [et al.] // Journal of Ultrasound in Medicine. — 2021. — PMID: 33576003. Avaliable at doi: 10.1002/jum.15644.

77. Cantisani, V. Detection of hepatic metastases from colorectal cancer: Prospective evaluation of gray scale US versus SonoVue® low mechanical index real time-enhanced US as compared with multidetector-CT or Gd-BOPTA-MRI / V. Cantisani, P. Ricci, M. Erturk [et al.] // Ultraschall in der Medizin. — 2010. —Vol. 31, No. 5 — P 500-505. doi: 10.1055/s-0028-1109751.

78. Cantisani, V. Recall strategies for patients found to have a nodule in cirrhosis: is there still a role for CEUS? / V. Cantisani, E. David, F.M. Meloni [et al.] // Medical Ultrasonography. — 2015. — V. 17, No. 4. — P. 515-520. Doi: 10.11152/mu.2013.2066.174.rsp.

79. CEUS-LI-RADS® v2017 [электронный ресурс] / American College of Radiology. — 2017. —Режим доступа: https://www.acr.org/Clinical-Resources/Reporting-and-Data-Systems/LI-RADS/CEUS-LI-RADS-v2017

80. Chen, L.D. Differentiation of intrahepatic cholangiocarcinoma from hepatocellular carcinoma in high-risk patients: A predictive model using contrast-enhanced ultrasound / L.D. Chen, S.M. Ruan, J.Y. Liang [et al.] // World Journal of Gastroenterology. — 2018. — Vol. 24 No. 33. — P. 3786-3798. doi:10.3748/wjg.v24.i33.3786

81. Chen, L.D. Enhancement patterns of intrahepatic cholangiocarcinoma: comparison between contrast-enhanced ultrasound and contrast-enhanced CT / L.D. Chen, H.X. Xu, X.Y. Xie [et al.] // The British Journal of Radiology. — 2008. — Vol. 81. — P. 881—889. DOI: 10.1259/bjr/22318475

82. Chen, L.D. Intrahepatic cholangiocarcinoma and hepatocellular carcinoma: differential diagnosis with contrast-enhanced ultrasound / L.D. Chen, H.X. Xu, X.Y. Xie [et al.] // European Radiology. — 2010. — Vol. 20, No. 3. — P. 743—753. https://doi.org/10.1007/s00330-009-1599-8

83. Chen, M.H. The role of contrast-enhanced ultrasound on the diagnosis of small hepatocellular carcinoma (≤3cm) in patients with cirrhosis / M.H. Chen, Y. Dai, K. Yan [et al.] // Hepatology Research. — 2006. — Vol. 35, No. 4. — P. 281-288. DOI: 10.1016/j.hepres.2006.04.013

84. Claudon, M. Guidelines and good clinical practice recommendations for contrast enhanced ultrasound (CEUS) — update 2008 / M. Claudon, D. Cosgrove, T. Albrecht [et al.] // Ultraschall in der Medizin. — 2008. — Vol. 29, No. 1. — P. 28-44. DOI: 10.1055/s-2007-963785

85. Claudon, M. Guidelines and Good Clinical Practice Recommendations for Contrast Enhanced Ultrasound (CEUS) in the Liver — Update 2012 / M. Claudon, C.F. Dietrich, B.I. Choi [et al.] // Ultraschall in der Medizin. — 2013. —Vol. 34, No. 1. — P. 11-29. DOI: 10.1055/s-0032-1325499.

86. Colli, A. Accuracy of ultrasonography, spiral CT, magnetic resonance, and alpha-fetoprotein in diagnosing hepatocellular carcinoma: a systematic review/ A. Colli, M. Fraquelli, G. Casazza [et al.] //American Journal of Gastroenterology. — 2006. — Vol. 101, No. 3. — P. 513-523. DOI: 10.1111/j.1572-0241.2006.00467.x

87. Coumbaras, M. CT and MR imaging features of pathologically proven atypical giant hemangiomas of the liver / M. Coumbaras, D. Wendum, L. Monnier-Cholley [et al.] // American Journal of Roentgenology. — 2002. — Vol. 179, No. 6. — P. 1457-1463. https:// DOI: 10.2214/ajr.179.6.1791457

88. D’Onofrio, M. Contrast-Enhanced Ultrasound of Focal Liver Lesions / M. D'Onofrio, S. Crosara, R. De Robertis [et al.] // American Journal of Roentgenology. — 2015. — Vol. 205, No. 1. — P. 56-66.

89. D’Onofrio, M. Malignant focal liver lesions at contrast-enhanced ultrasonography and magnetic resonance with hepatospecific contrast agent / M. D’Onofrio, S. Crosara, R. de Robertis [et al.] // Ultrasound. — 2014. — Vol. 22, No. 2. — P. 91-98. DOI: 10.1177/1742271X13513888.

90. Danila, M. Contrast Enhanced Ultrasound (CEUS) in hemangiomas — atypical behavior / M. Danila, C. Ciocea, A. Popescu [et al.] // Ultraschall in der Medicine. — 2016; — Vol. 37 — abstract SL20_5

91. Danila, M. Contrast enhanced ultrasound (CEUS) in the evaluation of liver metastases / M. Danila, A. Popescu, R. Sirli [et al.] // Medical Ultrasonography. — 2010. —Vol. 12 No. 3. — P.233-237

92. De Sio, I. Optimized contrast-enhanced ultrasonography for characterization of focal liver lesions in cirrhosis: A single-center retrospective study / I. de Sio, M.D. Iadevaia, L.M. Vitale [et al.] // United European Gastroenterology Journal. — 2014. — Vol. 2, No. 4. — P.279-287.

93. Di Stasi, M. Natural history of focal nodular hyperplasia of the liver: an ultrasound study // M. Di Stasi, E. Caturelli, I. De Sio [et al.] // Journal of Clinical Ultrasound. —1996. — Vol. 24. — P. 345-350.

94. Dietrich, C.F. Artifacts and pitfalls in contrast-enhanced ultrasound of the liver / C.F. Dietrich, A. Ignee, C. Greis [et al.] // Ultraschall in der Medizin. — 2014. — Vol. 35, No. 2. — P. 108-128.

95. Dietrich, C.F. Contrast-enhanced ultrasound of histologically proven liver hemangiomas / C.F. Dietrich, J.C. Mertens, B. Braden [et al.] // Hepatology. — 2007. — Vol. 45, No. 5. — P. 1139-1145.

96. Dietrich, C.F. Differentiation of focal nodular hyperplasia and hepatocellular adenoma by contrast-enhanced ultrasound / C.F. Dietrich, G. Schuessler, J. Trojan [et al.] // The British journal of radiology. — 2005. — Vol. 78, No.932. — P. 704-707.

97. Dietrich, C.F. European Federation of Societies for Ultrasound in Medicine and Biology (EFSUMB): An Update on the Pediatric CEUS Registry on Behalf of the "EFSUMB Pediatric CEUS Registry Working Group" [Электронный ресурс] / C.F. Dietrich, R. Augustiniene, T.Batko [et al.] // Ultraschall in der Medizin. — 2021. — PMID: 33690876 Режим доступа DOI: 10.1055/a-1345-3626

98. Dietrich, C.F. Guidelines and Good Clinical Practice Recommendations for Contrast-Enhanced Ultrasound (CEUS) in the Liver-Update 2020 WFUMB in Cooperation with EFSUMB, AFSUMB, AIUM, and FLAUS / C.F. Dietrich, C.P. Nolsøe, R.G. Barr [et al.] // Ultrasound in medicine and biology. — 2020. — Vol. 46, No.10. — P. 2579-2604.

99. Dietrich, C.F. How to perform Contrast-Enhanced Ultrasound (CEUS) / C.F. Dietrich, M. Averkiou, M.B. Nielsen [et al.] // Ultrasound International Open. — 2018. — Vol. 4, No.1. — P. E2-E15.

100. Digestive System Tumours. WHO classification of tumours. 5th Edition / Edited by the WHO Classification of Tumours Editorial Board // Lyon, IARC Press. — 2019. — 635p.

101. Dill-Macky, M. Focal hepatic masses: enhancement patterns with SH U 508A and pulse-inversion US / M. Dill-Macky, P. Burns, K. Khalili // Radiology. — 2002. — Vol. 222. No. 1. P. 95-102. Doi: 10.1148/radiol.2221010092.

102. Dong, Y. Contrast-enhanced ultrasound features of histologically proven small (< 20 mm) liver metastases / Y. Dong, X.L. Zhang, F. Mao [et al.] // Scandinavian Journal of Gastroenterology. — 2017. — Vol. 52, No. 1. — P. 23-28. doi: 10.1080/00365521.2016.1224380.

103. Dong, Y. Ultrasound features of hepatocellular adenoma and the additional value of contrast-enhanced ultrasound / Y. Dong, Z. Zhu, W. P. Wang [et al.] // Hepatobiliary Pancreat Dis Int. — 2016. — Vol. 15. No. 1. — P. 48-54. doi: 10.1016/s1499-3872(15)60039-x. PMID: 26818543

104. EASL Clinical Practice Guidelines: Management of hepatocellular carcinoma / European Association for the Study of the Liver // Journal of Hepatology. — 2018. — Vol. 69, No. 1. — P. 182-236. DOI:https://doi.org/10.1016/j.jhep.2018.03.019

105. Fan, P.L. Enhancement patterns of small hepatocellular carcinoma (≤ 30 mm) on contrast-enhanced ultrasound: Correlation with clinicopathologic characteristics / P.L. Fan, H. Ding, F. Mao [et al.] // European Journal of Radiology. — 2020. — Vol. 132. — Article ID: 109341. doi: 10.1016/j.ejrad.2020.109341.

106. Fan, Z.H. Evaluation of Primary Malignancies of the Liver Using Contrast-Enhanced Sonography: Correlation With Pathology / Z.H. Fan, M.H. Chen, Y. Dai [et al.] // American Journal of Roentgenology. — 2006. — Vol. 186, No. 6 — P. 1512-1519.

107. Fang, L. Contrast-enhanced ultrasound (CEUS) for the diagnosis of hypoechoic hepatic hemangioma in clinical practice / L. Fang, B.J. Huang, H. Ding [et al.] // Clinical Hemorheology and Microcirculation. — 2019. — Vol. 72, No. 4. — P. 395-405. doi: 10.3233/CH-190558.

108. Forner, A. Diagnosis of hepatic nodules 20 mm or smaller in cirrhosis: Prospective validation of the noninvasive diagnostic criteria for hepatocellular carcinoma / A. Forner, R.Vilana, C. Ayuso [et al.] // Hepatology. — 2008. —Vol. 47, No. 1 — P. 97-104. DOI: 10.1002/hep.21966

109. Friedrich-Rust, M. Contrast-Enhanced Ultrasound for the differentiation of benign and malignant focal liver lesions: a meta-analysis / M. Friedrich-Rust, T. Klopffleisch, J. Nierhoff [et al.] // Liver International. — 2013. — Vol.33, No. 5. — P. 739-755. doi: 10.1111/liv.12115.

110. Gaiani, S. Assessment of vascular patterns of small liver mass lesions: value and limitation of the different Doppler ultrasound modalities / S. Gaiani, A. Casali, C. Serra [et al.] // American Journal of Gastroenterology. — 2000. —Vol. 95, No. 12. — P. 3537-3546. DOI: 10.1111/j.1572-0241.2000.03372.x

111. Geyer, T. Contrast-Enhanced Ultrasound for Assessing Abdominal Conditions in Pregnancy/ T. Geyer, J. Rübenthaler, M.F. Froelich [et al.] // Medicina (Kaunas). — 2020. — Vol.56, No. 12. — P. 675. doi: 10.3390/medicina56120675.

112. Ghouri, Y.A. Cancer review: Cholangiocarcinoma [Электронный ресурс] / Y.A. Ghouri, I. Mian, B. Blechacz // Journal of Carcinogenesis. — 2015. — Vol. 14, No. 1. Режим доступа: doi: 10.4103/1477-3163.151940

113. Giannitrapani, L. Sex hormones and risk of liver tumor / L. Giannitrapani, M. Soresi, E. La Spada [et al.] // Annals of the New York Academy of Sciences. — 2006. — Vol. 1089, No. 1. — P. 228-236. DOI: 10.1196/annals.1386.044

114. Golli, M. Focal nodular hyperplasia of the liver: value of color Doppler US in association with MR imaging / M. Golli., D. Mathieu, M.C. Anglade [et al.] // Radiology. — 1993. — Vol. 187 — P. 113-117. doi: 10.1148/radiology.187.1.8451397.

115. Gregory, J. Key points of US/CEUS/MR imaging of the different sub-types of hepatocellular adenomas: how to get closer to pathology [электронный ресурс] / J. Gregory, F. Vernuccio, A. Kiani [et al.] // European Congress of Radiology, Wien. — 2017. Режим доступа DOI:10.1594/ecr2017/C-1662

116. Guang, Y. Diagnosis value of focal liver lesions with SonoVue®-enhanced ultrasound compared with contrast-enhanced computed tomography and contrast-enhanced MRI: a meta-analysis / Y. Guang, L.Xie, H. Ding [et al.] // Journal of Cancer Research and Clinical Oncology. — 2011. — Vol. 137, No. 11. — P. 1595-1605. doi: 10.1007/s00432-011-1035-8

117. Hu, J. Diagnosis of liver tumors by multimodal ultrasound imaging [электронный ресурс] / J. Hu, Z.Y. Zhou, H.L. Ran [et al.] // Medicine (Baltimore). — 2020. — Vol.99, No.32 — e21652. Режим доступа: doi: 10.1097/MD.0000000000021652.

118. Huang, M. Atypical appearance of hepatic hemangiomas with contrast-enhanced ultrasound / M. Huang, Q. Zhao, F. Chen [et al.] // Oncotarget. — 2018. — Vol. 9, No. 16. — P. 12662-12670. doi: 10.18632/oncotarget.24185

119. Huang-Wei, C. Differential diagnosis of focal nodular hyperplasia with quantitative parametric analysis in contrast-enhanced sonography / C. Huang-Wei, A. Bleuzen, P. Bourlier [et al.] // Investigative Radiology. — 2006. — Vol. 41, No. 3. — P. 363-368. Doi:10.1097/01.rli.0000195835.56589.55.

120. Hussain, S.M. Benign versus malignant hepatic nodules: MR-imaging findings with pathologic correlation/ S.M. Hussain, P.E. Zondervan, J.N.M. IJzermans [et al.] // Radiographics. — 2002. — Vol. 22, N. 5. — P. 1023-1036 https://doi.org/10.1148/radiographics.22.5.g02se061023

121. Hussain, S.M. Focal nodular hyperplasia: findings at state-of-the-art MR imaging, US, CT, and pathologic analysis / S.M Hussain, T. Terkivatan, P.E. Zondervan [et al.] // Radiographics. — 2004. —Vol. 24, No. 1 — P. 3-17. doi.org/10.1148/rg.241035050

122. Hussain, S.M. Hepatic imaging: Comparison of modalities / S.M. Hussain, R.C. Semelka // Radiologic Clinics. — 2005. — Vol. 43, No. 5. — P. 929-947. DOI: 10.1016/j.rcl.2005.05.006

123. Iavarone, M. Diagnosis of hepatocellular carcinoma in cirrhosis by dynamic contrast imaging: the importance of tumor cell differentiation / M. Iavarone, A. Sangiovanni, L.V. Forzenigo [et al.] // Hepatology. — 2010. — Vol. 52, No. 5 — P. 1723—1730. DOI: 10.1002/hep.23903.

124. Jang, H.J. Imaging of malignant liver masses: characterization and detection / Jang, H.J., T.K. Kim T.K., S.R. Wilson // Ultrasound Quarterly. — 2006. Vol. 22, No. 1 — P. 19-29.

125. Khan, S.A. Guidelines for the diagnosis and treatment of cholangiocarcinoma: consensus document / S.A Khan, B.R. Davidson, R. Goldin [et al.] // Gut. — 2002. — Vol. 51, No. 6. — P. 1-9. DOI: 10.1136/gut.51.suppl_6.vi1

126. Kim, Y.Y. Diagnostic accuracy of prospective application of the Liver Imaging Reporting and Data System (LI-RADS) in gadoxetate-enhanced MRI / Y.Y. Kim, C. An, S. Kim [et al.] // European Radiology. — 2018. — Vol. 28, No. 5. — P. 2038-2046. doi: 10.1007/s00330-017-5188-y

127. Klompenhouwer, A.J. New insights in the management of Hepatocellular Adenoma/ A.J. Klompenhouwer, R.A. de Man Marco, D. Burgio [et al.] // Liver International. – 2020. – Vol. 40, No. 7 — P.1529-1537 doi.org/10.1111/liv.14547

128. Koh, D.M. Critical questions in the imaging of colorectal hepatic metastases / D.M. Koh, J. Berry // Cancer Imaging. — 2008. — No. 8. — P. 69-78. DOI: 10.1102/1470-7330.2008.9014

129. Konopke, R. Contrast-enhanced ultrasonography to detect liver metastases: a prospective trial to compare transcutaneous unenhanced and contrast-enhanced ultrasonography in patients undergoing laparotomy / R. Konopke, S. Kersting, H. Bergert [et al.] // International Journal of Colorectal Disease. — 2007. — Vol. 22, No. 2. — P. 201-207. DOI: 10.1007/s00384-006-0134-5

130. Kudo, M., Ueshima K, Osaki Y, Hirooka M, Imai Y, Aso K, Numata K, Kitano M, Kumada T, Izumi N, Sumino Y, Ogawa C, Akazawa K. B-Mode Ultrasonography versus Contrast-

Enhanced Ultrasonography for Surveillance of Hepatocellular Carcinoma: A Prospective Multicenter Randomized Controlled Trial / M. Kudo, K. Ueshima, Y. Osaki [et al.] // Liver Cancer. — 2019. — Vol. 8. — P. 271-280. https://doi.org/10.1159/000501082

131. Lantinga, M.A. Evaluation of hepatic cystic lesions / M.A. Lantinga, T.J. Gevers, J.P. Drenth // World Journal of Gastroenterology. — 2013. — Vol. 19, No. 23. — P. 3543-3554 doi: 10.3748/wjg.v19.i23.3543.

132. Larsen, L.P. Can contrast-enhanced ultrasonography replace multidetector-computed tomography in the detection of liver metastases from colorectal cancer? / L.P. Larsen, M. Rosenkilde, H. Christensen [et al.] // European Journal of Radiology. — 2009. —Vol. 69 No. 2. . — P. 308—313. DOI: 10.1016/j.ejrad.2007.10.023

133. Larsen, L.P. The value of contrast enhanced ultrasonography in detection of liver metastases from colorectal cancer: a prospective double-blinded study / L.P. Larsen, M. Rosenkilde, H. Christensen // European Journal of Radiology. — 2007. — Vol. 62, No. 2 — P. 302-307. https://doi.org/10.1016/j.ejrad.2006.11.033

134. Lassau, N. Dynamic Contrast-Enhanced Ultrasonography (DCE-US) and Anti-angiogenic Treatments / N. Lassau, L. Chami, M. Chebil [et al.] // Discovery Medicine. — Vol. 11, No. 56 — P. 18-24

135. Lata, J. Chronic liver diseases as liver tumor precursors / J. Lata // Digestive Diseases. — 2010. — Vol. 28, No. 4-5. — P. 596-599. https://doi.org/10.1159/000320057

136. Lee, J.M. Hepatocellular nodules in liver cirrhosis: MR evaluation / J.M. Lee, B.I. Choi // Abdominal Imaging. — 2011. — Vol. 36, No. 3. — P. 282-289. doi: 10.1007/s00261-011-9692-2.

137. Leoni, S. The impact of vascular and nonvascular findings on the noninvasive diagnosis of small hepatocellular carcinoma based on the EASL and AASLD criteria / S. Leoni, F. Piscaglia, R. Golfieri [et al.] // American Journal of Gastroenterology. — 2010. — Vol. 105, No. 3. — P. 599-609. Doi: 10.1038/ajg.2009.654.

138. Liver imaging reporting and data system [электронный ресурс]. — American College of Radiology. — 2016. — Режим доступа: https://www.acr.org/Quality-Safety/Resources/LIRADS

139. Luo, W. Differentiation of focal liver lesions using three-dimensional ultrasonography: retrospective and prospective studies / W. Luo, K. Numata, M. Morimoto [et al.] // World

Journal of Gastroenterology. — 2010. — Vol. 16, No. 17. — P. 2109-2119. DOI: 10.3748/wjg.v16.i17.2109

140. Manichon, A.F. Hepatocellular adenoma: evaluation with contrast-enhanced ultrasound and MRI and correlation with pathologic and phenotypic classification in 26 lesions / A.F. Manichon, B. Bancel, M. Durieux-Millon [et al.] // HPB Surgery. — 2012. — Vol. 2012. — Article ID 418745. doi:10.1155/2012/418745

141. Martie, A. Contrast enhanced ultrasound for the characterization of hepatocellular carcinoma / A. Martie, I. Sporea, A. Popescu [et al.] // Medical Ultrasonography. — 2011. — Vol. 13, No. 2 — P. 108-113.

142. Matsui O, Kobayashi S, Sanada J, Kouda W, Ryu Y, Kozaka K, Kitao A, Nakamura K, Gabata T. Hepatocellular nodules in liver cirrhosis: hemodynamic evaluation (angiography-assisted CT) with special reference to multi-step hepatocarcinogenesis. Abdom Imaging 2011;3:264-72.

143. McGlynn, K.A. The global epidemiology of hepatocellular carcinoma: present and future / K.A. McGlynn, W.T. London // Clinics in Liver Disease. — 2011. — Vol. 15, No. 2. — P. 223-243. http://dx.doi.org/10.1016/j.cld. 2011.03.006

144. Mita, K. Diagnostic sensitivity of imaging modalities for hepatocellular carcinoma smaller than 2 cm / K. Mita, S.R. Kim, M. Kudo [et al.] // World Journal of Gastroenterology. — 2010. — Vol. 16, No. 33 — P. 4187-4192. DOI: 10.3748/wjg.v16.i33.4187

145. Nichols, J.C. Diagnostic role of serum CA 19_9 for cholangiocarcinoma in patients with primary sclerosing cholangitis / J.C. Nichols, G.J. Gores, N.F. LaRusso [et al.] // Mayo Clin Proc. — 1993. — Vol. 68, No. 9. — P.874-879. doi: 10.1016/s0025-6196(12)60696-x.

146. Numata, K. Use of hepatic tumor index on color Doppler sonography for differentiating large hepatic tumors / K. Numata, K. Tanaka, T. Kiba [et al.] // American Journal of Roentgenology. — 1997. —Vol. 168, No. 4. — P. 991-995. DOI: 10.2214/ajr.168.4.9124156

147. Numata, K., Flow characteristics of hepatic tumors at color Doppler sonography: correlation with arteriographic findings / K. Numata, K. Tanaka, K. Mitsui [et al.] // AJR American Journal of Roentgenology. — 1993. — Vol. 160, No. 3. — P. 515—521. doi: 10.2214/ajr.160.3.8381573.

148. Oliveira, P. B. Value of time-intensity-based quantification of focal liver lesions on contrast enhanced ultrasound [электронный ресурс] / P. B. Oliveira, P. Belo-Soares, M. Magalhaes [et

al.] // ECR 2013. — Electronic Poster C-1036. Режим доступа: dx.doi.org/10.1594/ecr2013/C-1036

149. Pei, X.Q. Contrast-enhanced ultrasonography of hepatocellular carcinoma: correlation between quantitative parameters and arteries in neoangiogenesis or sinusoidal capillarization / X.Q. Pei, L.Z. Liu,W. Zheng [et al.] // European Journal of Radiology. — 2012. — Vol. 81, No. 3. — P. e182—e188. Doi: 10.1016/j.ejrad.2011.01.083

150. Pei, X.Q. Quantitative analysis of contrast-enhanced ultrasonography: differentiating focal nodular hyperplasia from hepatocellular carcinoma [электронный ресурс] / X.Q. Pei, L.Z. Liu, Y.H. Xiong [et al.] // The British Journal of Radiology. — 2013. — Vol. 86, No. 1023. Режим доступа: https://doi.org/10.1259/bjr.20120536.

151. Piscaglia, F. American College of Radiology Contrast Enhanced Ultrasound Liver Imaging Reporting and Data System (CEUS LI-RADS) for the diagnosis of hepatocellular carcinoma: a pictorial essay / F. Piscaglia, S.R. Wilson, A. Lyshchik [et al.] // Ultraschall in der Medizin. — 2017. — Vol. 38, No. 3. — P. 320-324. doi: 10.1055/s-0042-124661.

152. Piscaglia, F. Diagnostic features of real-time contrast-enhanced ultrasound in focal nodular hyperplasia of the liver / F. Piscaglia, A. Venturi, M.Mancini [et al.] // Ultraschall in der Medizin. — 2010. — Vol. 31, No. 3. — P. 276-282. DOI: 10.1055/s-0028-1109852.

153. Piscaglia, F. Real time contrast enhanced ultrasonography in detection of liver metastases from gastrointestinal cancer [Электронный ресурс] / F. Piscaglia, F. Corradi, M. Mancini [et al.] // BMC Cancer. — 2007. — Vol. 7. — Article No. 171. Режим доступа: https://doi.org/10.1186/1471-2407-7-171

154. Piscaglia, F. The safety of Sonovue in abdominal applications: retrospective analysis of 23188 investigations / F. Piscaglia, L. Bolondi, Italian Society for Ultrasound in Medicine and Biology (SIUMB) Study Group on Ultrasound Contrast Agents // Ultrasound in Medicine and Biology. — 2006. — Vol. 32 No. 9. — P. 1369-75. doi: 10.1016/j.ultrasmedbio.2006.05.031. PMID: 16965977.

155. Quaia, E. Characterization of focal liver lesions with contrast-specific US modes and a sulfur hexafluoride-filled microbubble contrast agent: diagnostic performance and confidence / E. Quaia, F. Calliada, M. Bertolotto [et al.] // Radiology. — 2004. — Vol. 232, No. 2. — P. 420-430. Doi: 10.1148/radiol.2322031401.

156. Quaia, E. Comparison of contrast-enhanced ultrasonography versus baseline ultrasound and contrast-enhanced computed tomography in metastatic disease of the liver: diagnostic

performance and confidence / E. Quaia, M. D'Onofrio, A. Palumbo [et al.] // European Radiology. — 2006. — Vol. 16. — P. 1599-1609. https://doi.org/10.1007/s00330-006-0192-7

157. Quaia, E. Comparison of visual and quantitative analysis for characterization of insonated liver tumors after microbubble contrast injection / E. Quaia, A. Palumbo, S. Rossi [et al.] // American Journal of Roentgenology. — 2006. —Vol. 186, No. 6. — P. 1560-1570. Doi: 10.2214/AJR.05.0527.

158. Rafaelsen, S.R. Contrast-enhanced ultrasound vs. multidetector-computed tomography for detecting liver metastases in colorectal cancer: A prospective, blinded, patient-by-patient analysis / Rafaelsen S.R. Jakobsen A. // Colorectal Disease. — 2011. — Vol. 13, No. 4. — P. 420-425. doi.org/10.1111/j.1463-1318.2010.02288.x.

159. Roche, V. Differentiation of focal nodular hyperplasia from hepatocellular adenomas with lowmechanical index contrast-enhanced sonography (CEUS): effects of size on diagnostic confidence / V. Roche, F. Pigneur, L. Tselikas [et al.] // European Radiology. — 2015. — Vol.25, No.1. —P. 186—195. DOI: 10.1007/s00330-014-3363-y.

160. Romanini, L. Economic assessment of contrast-enhanced ultrasonography for evaluation of focal liver lesions: a multicentre Italian experience / L. Romanini, M. Passamonti, L. Aiani [et al.] // European Radiology. — 2007. — Vol. 6. — P. 99-106. DOI: 10.1007/s10406-007-0234-5

161. Sahani, D. Preoperative hepatic vascular evaluation with CT and MR angiography: implications for surgery / D. Sahani, A. Mehta, M. Blake [et al.] // Radiographics. — 2004. — Vol. 24, N 5. — P. 1367—1380. doi: 10.1148/rg.245035224

162. Sakoh, M. The prognostic significance of macroscopic growth pattern of pattern of hepatocellular carcinoma / M. Sakoh, M. Monden, K. Umeshita [et al.] // International Surgery. — 1994. — Vol.79, No.1. — P. 38-42

163. Sala, M. ASS1 Overexpression: A Hallmark of Sonic Hedgehog Hepatocellular Adenomas; Recommendations for Clinical Practice/ M. Sala, D. Gonzales, T. Leste-Lasserre [et al.] // Hepatology Communications. — 2020. — Vol. 4, No. 6 — P. 809-824. doi: 10.1002/hep4.1514.

164. Satoshi, G. Hepatic hemangioma: Correlation of enhancement types with diffusion-weighted MR findings and apparent diffusion coefficients / G. Satoshi, K. Masayuki, K. Hiroshi [et al.] // European Journal of Radiology. — 2009. — Vol. 70, No. 2. — P. 325-330 https://doi.org/10.1016/j.ejrad.2008.01.035

165. Schaible, J. Quantitative perfusion analysis of hepatocellular carcinoma using dynamic contrast enhanced ultrasound (CEUS) to determine tumor microvascularization / J. Schaible, C. Stroszczynski , L.P. Beyer et al // Clinical Hemorheology and Microcirculation. — 2019. — Vol. 73, No. 1. — P. 95-104. DOI: 10.3233/CH-199221.

166. Schellhaas, B. LI-RADS-CEUS - Proposal for a Contrast-Enhanced Ultrasound Algorithm for the Diagnosis of Hepatocellular Carcinoma in High-Risk Populations / B. Schellhaas, D. Wildner, L. Pfeifer [et al.] // Ultraschall in der Medizin. — 2016. — Vol. 37, No. 6 — P. 627-634. DOI: 10.1055/s-0042-112221

167. Schwarze, V. Single-center study: evaluating the diagnostic performance and safety of contrast-enhanced ultrasound (CEUS) in pregnant women to assess hepatic lesions / V. Schwarze, C. Marschner, G. Negrúo de Figueiredo [et al.] // Ultraschall in der Medizin. — 2020. — Vol. 41, No. 1. — P. 29-35. doi: 10.1055/a-0973-8517.

168. Seitz, K. Contrast enhanced ultrasound (CEUS) for the characterization of focal liver lesions — prospective comparison in clinical practice: CEUS vs CT (DEGUM multicenter trial). Parts of this manuscript were presented at the Ultrasound Dreilandertreffen 2008, Davos / Seitz K., Strobel D., Bernatik T [et al.] // Ultraschall in der Medizin. — 2009. — Vol. 30, No. 4. — P. 383-389. DOI: 10.1055/s-0028-1109673.

169. Semelka, R.C. Focal liver lesions: comparison of dualphase CT and multisequence multiplanar MR imaging including dynamic gadolinium enhancement / R.C. Semelka, D.R. Martin, C. Balci [et al.] // Journal of Magnetic Resonance Imaging. — 2001. — Vol. 13, No..3. — P. 397-401. https://doi.org/10.1002/jmri.1057

170. Shah, P.M. Contrast echocardiography – a historical perspective / P.M. Shah // Advances in Echo Imaging Using Contrast Enhancement. N.C. Nanda, R. Schlief (eds). — Dordrecht: Springer. — 1993. — P. 3-8. https://doi.org/10.1007/978-94-015-8126-4_1

171. Shamsi, K. Focal nodular hyperplasia of the liver: radiologic findings/ K. Shamsi, A. De Schepper, H. Degryse [et al.] // Abdominal Imaging. — 1993. Vol. 18. N.1 — P. 32—38. https://doi.org/10.1007/BF00201698

172. Shan, Q.Y. Focal lesions in fatty liver: if quantitative analysis facilitates the differentiation of atypical benign from malignant lesions / Q.Y. Shan, L.D. Chen, L.Y. Zhou [et al.] // Scientific Reports. — 2016. — Vol. 6. — Article No. 18640. https://doi.org/10.1038/srep18640

173. Shin, S.K. Characteristics of contrast-enhanced ultrasound in distinguishing small (≤3 cm) hepatocellular carcinoma from intrahepatic cholangiocarcinoma / S.K. Shin, D.J. Choi, J.H.

Kim [et al.] // Medicine (Baltimore). — 2018. — Vol. 97 No. 41 — Article No. e12781. doi: 10.1097/MD.0000000000012781.

174. Shiozawa, K. Comparison of contrast-enhanced ultrasonograpy with Gd-EOB-DTPA-enhanced MRI in the diagnosis of liver metastasis from colorectal cancer / K. Shiozawa, M. Watanabe, T. Ikehara [et al.] // Journal of Clinical Ultrasound. — 2017 — Vol. 45, No. 3. — P. 138-144. doi: 10.1002/jcu.22421

175. Sidhu, P.S. Contrast enhanced ultrasound (CEUS) in Pregnancy: Is this the last frontier for microbubbles? / P.S. Sidhu, D.Y. Huang, C. Fang // Ultraschall in der Medizin. —2020. — Vol. 41, No. 1. — P. 8-11. doi: 10.1055/a-0964-9827.

176. Sidhu, P.S. Role of Contrast-Enhanced Ultrasound (CEUS) in Paediatric Practice: An EFSUMB Position Statement / P.S. Sidhu, V. Cantisani, A. Deganello [et al.] // Ultraschall in der Medizine. — 2017. — Vol. 38 No. 1. — P. 33-43. doi: 10.1055/s-0042-110394.

177. Singal, A. Meta-analysis: surveillance with ultrasound for early-stage hepatocellular carcinoma in patients with cirrhosis / A. Singal, M.L.Volk, A. Waljee [et al.] // Aliment Pharmacol Ther. — 2009. — Vol. 30, No. 1. — P. 37-47. doi: 10.1111/j.1365-2036.2009.04014.x

178. Sirli, R. Contrast enhanced ultrasound for the diagnosis of liver hemangiomas - results of a Romanian multicentre study / R. Sirli, I. Sporea, D.L. Săndulescu [et al.] // Medical Ultrasonography. — 2015. — Vol. 17, No. 4 — P. 444-450. DOI: 10.11152/mu.2013.2066.174.csu

179. Soares, C. Hilar cholangiocarcinoma: diagnosis, treatment options, and management / C. Soares, I. Kamel, D.P. Cosgrove [et al.] // Hepatobiliary Surgery and Nutrition. — 2014. — Vol. 3, N 1. — P. 18-34. doi: 10.3978/j.issn.2304-3881.2014.02.05.

180. Soussan, M. Incidental focal solid liver lesions: diagnostic performance of contrast-enhanced ultrasound and MR imaging / M.Soussan, C. Aube, S. Bahrami [et al.] // European Radiology. — 2010. — Vol. 20. — P. 1715-1725. doi: 10.1007/s00330-009-1700-3.

181. Sporea, I. Contrast-enhanced ultrasound (CEUS) for the evaluation of focal liver lesions: a prospective multicenter study of its usefulness in clinical practice / I. Sporea, R. Badea R, A. Popescu [et al.] // Ultraschall in der Medizin. — 2014. — Vol. 35, No. 3. — P. 259-266. DOI: 10.1055/s-0033-1355728

182. Strobel, D. Contrast-enhanced ultrasound for the characterization of focal liver lesions--diagnostic accuracy in clinical practice (DEGUM multicenter trial)/ D. Strobel, K. Seitz, W.

Blank [et al.] // Ultraschall in der Medizin. — 2008. — Vol. 29, No. 5. — P. 499-505. doi: 10.1055/s-2008-1027806. PMID: 19241506.

183. Strobel, D. Diagnostic accuracy of CEUS in the differential diagnosis of small (≤ 20 mm) and subcentimetric (≤10 mm) focal liver lesions in comparison with histology: results of the DEGUM multicenter trial / D. Strobel, T. Bernatik, W.Blank [et al.] // Ultraschall in der Medizin. — 2011. — Vol. 32. — P. 593-597. doi: 10.1055/s-0031-1271114

184. Strobel, D. Tumor specific vascularization pattern of liver metastasis, hepatocellular carcinoma, hemangioma and focal-nodular hyperplasia in the differential diagnosis of 1349 liver lesions in contrast-enhanced ultrasound (CEUS) / D. Strobel, K. Seitz, W. Blank [et al.] // Ultraschall in der Medizin. — 2009. — Vol. 30, No. 4. — P. 376—382. DOI: 10.1055/s-0028-1109672.

185. Suh, C.H. The diagnostic value of Gd-EOB-DTPA-MRI for the diagnosis of focal nodular hyperplasia: a systematic review and meta-analysis / C.H. Suh, K.W. Kim, G.Y. Kim [et al.] // European Radiology. — 2015. — Vol. 25. — P. 950-960. doi: 10.1007/s00330-014-3499-9.

186. Sung, H. Global cancer statistics 2020: GLOBOCAN estimates of incidence and mortality worldwide for 36 cancers in 185 countries / H. Sung, J. Ferlay, R.L. Siegel [et al.] // CA Cancer Journal for Clinicians. — 2021. — Vol. 71, No. 3. — P. 209-249 doi: 10.3322/caac.21660

187. Taimr, P. Contrast-Enhanced Ultrasound Improves Detection of Liver Metastases in Patients with Pancreatic or Periampullary Cancer / P. Taimr, V.L. Jongerius C.J. Pek [et al.] // Ultrasound in Medicine and Biology. — 2015. — Vol. 41, No. 12. — P. 3063-3069 doi: 10.1016/j.ultrasmedbio.2015.06.019.

188. Teefey, S.A. Detection of primary hepatic malignancy in liver transplant candidates: prospective comparison of CT, MR imaging, US and PET / S.A. Teefey, C.C. Hildeboldt, F. Dehdashti [et al.] // Radiology. — 2003. — Vol. 226, N 2. — P. 533-542. doi: 10.1148/radiol.2262011980.

189. Tranquart, F. Role of contrast-enhanced ultrasound in the blinded assessment of focal lesions in comparison with MDCT and CEMRI: Results from a multicentre clinical trial / F. Tranquart, A. Le Gouge, J.M. Correas [et al.] // European Journal of Cancer Supplements. — 2008 — Vol. 6, No. 11. — P.9-15. https://doi.org/10.1016/j.ejcsup.2008.06.003

190. Trillaud, M. Characterization of focal liver lesions with SonoVue enhanced sonography: international multicenter-study in comparison to CT and MRI / M. Trillaud, J.M. Bruel, P.J. Valette [et al.] // World Journal of Gastroenterology. — 2009. — Vol. 15, No. 30. — P. 3748-3756. DOI: 10.3748/wjg.15.3748.

191. Tsili, A.C. Imaging of colorectal cancer liver metastases using contrast-enhanced US, multidetector CT, MRI, and FDG PET/CT: a meta-analysis / A.C. Tsili, G. Alexiou, C. Naka // Acta Radiologica. — 2021. — Vol. 62. No. 3. — P. 302-312. doi: 10.1177/0284185120925481

192. US LI-RADS® v2017 CORE [электронный ресурс] / American College of Radiology. — 2017. Available at: https://www.acr.org/Clinical-Resources/Reporting-and-Data-Systems/LI-RADS/Ultrasound-LI-RADS-v2017

193. Vidili, G. Focal nodular hyperplasia: new findings at Doppler ultrasonography / G. Vidili, F. Piscaglia, M.E. Ainora // European Review for Medical and Pharmacological Sciences. — 2020. — Vol. 24, No 23. — P. 12288-12295. doi: 10.26355/eurrev_2020

194. Von Herbay, A., Westendorff J., Gregor M. Contrast enhanced ultrasound with SonoVue: Differentiation between benign and malignant focal liver lesions in 317 patients / A. Von Herbay, J . Westendorff, M. Gregor // Journal of Clinical Ultrasound. — 2010 — Vol. 38, No. 1. — P. 1—9. DOI: 10.1055/s-0042-120272.

195. Wang, W. Hepatocellular adenoma: comparison between real-time contrast-enhanced ultrasound and dynamic computed tomography [Электронный ресурс] / W. Wang, J.Y. Liu, Z. Yang [et al.] // Springerplus. — 2016. — Vol. 5, No. 1. — Article No. 951. DOI: 10.1186/s40064-016-2406-z. Режим доступа https://springerplus.springeropen.com/articles/10.1186/s40064-016-2406-z

196. Wen, Y.L. Characterization of hepatic tumors: value of contrast-enhanced coded phase-inversion harmonic angio / Y.L. Wen, M. KudoR.Q. Zheng // American Journal of Roentgenology. — 2004. — Vol. 182, No. 4. — P. 1019-1026. Doi: 10.2214/ajr.182.4.1821019.

197. WHO Classification of Tumours of the Digestive System (2010), 4th edition / F.T. Bosman, F. Carneiro, R. Hruban [et al.] //— Lyon: IARC — 2010. — 417 p.

198. Wildner, D. Differentiation of malignant liver tumors by software-based perfusion quantification with dynamic contrast-enhanced ultrasound (DCEUS) / D. Wildner, B. Schellhaas, D. Strack [et al.] // Clinical Hemorheology and Microcirculation. — 2019. — Vol. 71, No. 1 — P. 39-51. doi: 10.3233/CH-180378. PMID: 29865043.

199. Willits, I. What proportions of focal liver lesions detected by unenhanced ultrasound are inconclusive? / I. Willits, J. Burn, H. Cole [et al.] // Ultrasound. —2015. — Vol. 23, No. 2. — P. 78—84. doi: 10.1177/1742271X14562995

200. Wilson, S.R. CEUS LI-RADS: algorithm, implementation, and key differences from CT/MRI / S.R. Wilson, A. Lyshchik, F. Piscaglia [et al.] // Abdominal Radiology. — 2018. — Vol. 43. N. 1. — P. 127-142. https://doi.org/10.1007/s00261-017-1250-0

201. World cancer report 2014 / B.W. Stewart, C.P. Wild (eds) // WHO Press. World Health Organization. — 2014. — 632 p.

202. World Cancer Report: Cancer Research for Cancer Prevention/ C.P Wild, E. Weiderpass, B.W. Stewart (eds) // WHO Press. World Health Organization., — 2020— 613 p.

203. Xu, H.X. Characterization of focal liver lesions using contrast-enhanced sonography with a low mechanical index mode and a sulfur hexafluoride-filled microbubble contrast agent / H.X. Xu, G.J. Liu, M.D. Lu [et al.] // Journal of Clinical Ultrasound. — 2006. — Vol. 34, No.6. — P. 261-272. DOI: 10.1002/jcu.20234.

204. Xu, H.X. Contrast-enhanced sonography in the diagnosis of small hepatocellular carcinoma < or = 2 cm / H.X. Xu, X.Y. Xie, M.D. Lu [et al.] // Journal of Clinical Ultrasound. — 2008. — Vol. 36. N. 5. — P. 257-266. https://doi.org/10.1002/jcu.20433

205. Xu, H.X. The current status of contrast-enhanced ultrasound in China / Xu H.X., Lu M.D.// Journal of Medical Ultrasonics. — 2010. — Vol. 37. N. 3. — P. 97-106. https://doi.org/10.1007/s10396-010-0264-9

206. Xu, X.H. Discrimination between neoplastic and nonneoplastic lesions in cirrhotic liver using contrast enhanced ultrasound/ Xu X.H., Lu M.D., Liu L.N.et al.// The British journal of radiology. — Vol. 85 N. 1018. — P. 1376—1384. doi:10.1259/bjr/19932596

207. Yamasaki, S. Intrahepatic cholangiocarcinoma: macroscopic type and stage classification / S. Yamasaki // Journal of Hepatobiliary and Pancreatic Surgery. — 2003. — Vol. 10, No. 4. — P.288-291. DOI: 10.1007/s00534-002-0732-8

208. Yang, D. Perfusion Characteristics of Hepatocellular Carcinoma at Contrast-enhanced Ultrasound: Influence of the Cellular differentiation, the Tumor Size and the Underlying Hepatic Condition / D. Yang, R. Li, X.H. Zhang [et al.] // Scientific Report. — 2018. — Vol. 8. — Article number 4713. doi: 10.1038/s41598-018-23007-z

209. Yang, H.K. Contrast-enhanced ultrasound approach to the diagnosis of focal liver lesions: the importance of washout / H.K.Yang, P.N. Burns, H.J. Jang [et al.] // Ultrasonography. — 2019. — Vol. 38, No. 4. — P. 289-301. doi:10.14366/usg.19006

210. Yu, N.C. CT and MRI Improve Detection of Hepatocellular Carcinoma, Compared with Ultrasound alone, in Patients with Cirrhosis/ N.C. Yu N.C., V. Chaudhari, S.S. Raman [et al.]

// Clinical Gastroenterology and Hepatology. — 2011. — Vol. 9, No. 2. — P. 161-167. DOI: https://doi.org/10.1016/j.cgh.2010.09.017

211. Zabron, A. The challenge of cholangiocarcinoma: dissecting the molecular mechanisms of an insidious cancer / A. Zabron, R.J. Edwards, S.A. Khan // Disease Models and Mechanisms. — 2013. —Vol. 6, No. 2. — P. 281- 292. doi: 10.1242/dmm

Приложение А

Таблица А.1 Морфологическая классификация опухолей печени ВОЗ в составе объединенного издания «Опухоли пищеварительного тракта» (2019) по [38, 100]

Тип опухоли	Шифр
Доброкачественные гепатоцеллюлярные опухоли	
Гепатоцеллюлярная аденома – HNF1A-инактивированная гепатоцеллюлярная аденома – воспалительная гепатоцеллюлярная аденома – B-catenin-активированная гепатоцеллюлярная аденома – B-catenin-активированная воспалительная гепатоцеллюлярная аденома	8170/0
Злокачественные гепатоцеллюлярные опухоли и их предшественники	
гепатоцеллюлярная карцинома NOS гепатоцеллюлярная карцинома, фиброламеллярная гепатоцеллюлярная карцинома, скиррозная гепатоцеллюлярная карцинома, светлоклеточная – гепатоцеллюлярная карцинома – гепатоцеллюлярная карцинома, макротрабекулярная массивная – гепатоцеллюлярная карцинома, хромофобная – гепатоцеллюлярная карцинома (богатая нейтрофилами) – гепатоцеллюлярная карцинома (богатая лимфоцитами) гепатобластома	8170/3 8171/3 8172/3 8174/3 8970/3
Доброкачественные билиарные опухоли и их предшественники	
Аденома желчных протоков Аденофиброма Билиарная интраэпителиальная неоплазия, низкой степени дисплазии Билиарная интраэпителиальная нео плазия, высокой степени дисплазии Интрадуктальная папиллярная неоплазия с интраэпителиальной неоплазией низкой степени дисплазии Интрадуктальная папиллярная неоплазия с интраэпителиальной неоплазией высокой степени дисплазии Интрадуктальная папиллярная неоплазия с ассоциированной инвазивной карциномой Муцинозная кистозная опухоль с интраэпителиальной неоплазией низкой степени дисплазии Муцинозная кистозная опухоль с интраэпителиальной неоплазией высокой степени дисплазии Муцинозная кистозная опухоль с ассоциированной инвазивной карциномой	8160/0 9013/0 8148/0 8148/2 8503/0 8503/2 8503/3 8470/0 8470/2 8470/3
Злокачественные билиарные опухоли	
Холангиокарцинома – внутрипеченочная холангиокарцинома крупных протоков – внутрипеченочная холангиокарцинома мелких протоков Карцинома недифференцированная Комбинированная гепатоцеллюлярная карцинома и холангиокарцинома Нейроэндокринная опухоль Нейроэндокринная опухоль grade 1 Нейроэндокринная опухоль grade 2 Нейроэндокринная опухоль grade 3	8160/3 8020/3 8180/3 8240/3 8240/3 8249/3 8246/3

Продолжение Таблицы А.1

Тип опухоли	Шифр
Нейроэндокринная карцинома	8154/3
Крупноклеточная нейроэндокринная карцинома	8013/3
Мелкоклеточная нейроэндокринная карцинома	8249/3
Смешанная нейроэндокринная – не нейроэндокринная неоплазия (MiNEN)	8041/3
Мезенхимальные опухоли пищеварительной системы	
Гастроинтестинальная стромальная опухоль	8936/3
Сукцинат дегидрогеназа-дефицитная гастроинтестинальная стромальная опухоль	
Опухоли жировой ткани и (мио)фибробластические опухоли	
Воспалительная миофибробластическая опухоль	8825/1
Эпителиоидная воспалительная миофибробластическая саркома	
Фиброматоз десмоидного типа	8821/1
Абдоминальный фиброматоз	8822/1
Солитарная фиброзная опухоль	8815/3
Солитарная фиброзная опухоль, злокачественная	8815/3
Липоматозная солитарная фиброзная опухоль	
Гигантоклеточная ангиофиброма	9160/0
Липома	8850/0
Ангиолипома	8861/0
Плексиформная фибромиксома	8811/0
Сосудистые и периваскулярные опухоли	
Гемангиома	9120/0
Поражение Дьелафуа	
Антральная васкулярная эктазия желудка	
Ангиодисплазия	
Анастомозирующая гемангиома	
Юношеская (инфантильная) гемангиома	
Диффузный гемангиоматоз печени	
Опухоль мелких сосудов печени	
Эпителиоидная гемангиоэндотелиома	9133/3
Саркома Капоши	9140/3
Ангиосаркома	9120/3
Эпителиоидная ангиосаркома	
Гломусная опухоль	8711/0
Гломусный ангиоматоз	8711/1
Гломусная опухоль неопределенного злокачественного потенциала	8711/1
Гломусная опухоль, злокачественная	8711/3
Лимфангиома	9170/0
Гладкомышечные и опухоли скелетных мышц	
Нейрогенные опухоли	
Опухоли неопределенной дифференцировки	

Приложение Б

Таблица Б.1 – Параметры контрастного усиления различных типов ООП в соответствии «Рекомендациями по проведению и клиническому применению контраст-усиленного ультразвукового исследования печени» по [31, 98]

Тип ООП	**Артериальная фаза**	**Портальная фаза**	**Поздняя фаза**
Без цирроза			
Гемангиомы -типичные признаки -дополнительные признаки	Периферическое узловое усиление Полное быстрое центростремительное заполнение	Частичное/полное центростремительное заполнение	Полное усиление Безконтрастные зоны
ФНГ -типичные признаки -дополнительные признаки	Гиперконтрастирование из центра, быстрое, полное «спицы колеса», питающая артерия	Гиперконтрастирование Безконтрастный центральный рубец	Изо/гиперконтрастирование Безконтрастный центральный рубец
ГЦА -типичные признаки -дополнительные признаки	Гиперконтрастирование Зоны без контрастирования	Изоконтрастирование Гиперконтрастирование	Изоконтрастирование Мягкое гипоконтрастирование
Метастазы -типичные признаки -дополнительные признаки	Кольцевидное усиление Полное контрастирование Гиперконтрастирование Безконтрастные зоны	Гипоконтрастирование Безконтрастные зоны	Гипо-/ неконтрастирование Безконтрастные зоны
ГЦК -типичные признаки -дополнительные признаки	Гиперконтрастирование Безконтрастные зоны	Изоконтрастирование Безконтрастные зоны	Гипо-/неконтрастирование Безконтрастные зоны
ХЦК -типичные признаки -дополнительные признаки	Кольцевидное усиление Неоднородное гиперконтрастирование	Гипоконтрастирование Безконтрастные зоны	Неконтрастирование Безконтрастные зоны

Продолжение Таблицы Б.1

Тип ООП	**Артериальная фаза**	**Портальная фаза**	**Поздняя фаза**
На фоне цирроза			
ГЦК -типичные признаки	Полное гиперконтрастирование Безконтрастные зоны	Изоконтрастирование	Гипоконтрастирование (мягкое или выраженное)
-дополнительные признаки	Рисунок «корзины», хаотичные сосуды, контрастированный венозный тромбоз, гипо-/неконтрастирование	Неконтрастирование	Изоконтрастирование/неконтрастирование