На правах рукописи

ОДИНОКОВА

Сания Наилевна

АНАТОМИЯ КОРНЯ АОРТЫ В АСПЕКТЕ РЕКОНСТРУКТИВНОЙ ХИРУРГИИ АОРТАЛЬНОГО КЛАПАНА

14.01.26 Сердечно-сосудистая хирургия

14.03.01 Анатомия человека

АВТОРЕФЕРАТ

диссертации на соискание ученой степени

кандидата медицинских наук

Москва - 2021

Работа выполнена в Федеральном государственном автономном образовательном учреждении высшего образования «Первый Московский государственный медицинский университет имени И.М. Сеченова» Министерства здравоохранения Российской Федерации (Сеченовский Университет).

Научные руководители:
Комаров Роман Николаевич - доктор медицинских наук.
Николенко Владимир Николаевич - доктор медицинских наук, профессор.

Официальные оппоненты:
Баяндин Николай Леонардович – доктор медицинских наук, профессор, Государственное бюджетное учреждение здравоохранения города Москвы «Городская клиническая больница № 15 им. О.М. Филатова Департамента здравоохранения города Москвы», заведующий кардиохирургическим отделением № 5.
Коробкеев Александр Анатольевич - доктор медицинских наук, профессор, Федеральное государственное бюджетное образовательное учреждение высшего образования «Ставрапольский государственный медицинский университет» Министерства здравоохранения Российской Федерации, заведующий кафедрой анатомии человека.

Ведущее учреждение:
Федеральное государственное бюджетное учреждение «Национальный медицинский исследовательский центр хирургии имени А.В. Вишневского» Министерства здравоохранения Российской Федерации.

Защита состоится «____»_____2021 г. в_____ часов на заседании Диссертационного совета (Д.001.027.01) при Федеральном государственном бюджетном научном учреждении «Российский научный центр хирургии имени академика Б.В. Петровского» по адресу: 119991, г. Москва, ГСП-1, Абрикосовский переулок, 2.

С диссертацией можно ознакомиться в библиотеке и на сайте ФГБНУ «Российский научный центр хирургии им. академика Б.В. Петровского», www.med.ru.

Автореферат разослан «_____» _____ 2021 г.

Ученый секретарь Диссертационного совета, д.м.н. В.В. Никода

ОБЩАЯ ХАРАКТЕРИСТИКА РАБОТЫ

Актуальность проблемы

Болезни сердечно-сосудистой системы занимают лидирующее положение в структуре заболеваемости и смертности во всем мире. По распространенности среди населения кальцинированный аортальный стеноз занимает 3 место после гипертонии и ишемической болезни сердца (Iung B., 2003; Карпова Н.Ю., 2020). Исследования, проведенные за рубежом, показывают, у 3% - 4% взрослого населения диагностирована умеренная или тяжелая патология клапана аорты (Nkomo V.T., 2006; Osnabrugge R.L.J., 2013; Thaden J.J., 2014; Benjamin E.J., 2017). В связи с этим лечение врожденных и приобретенных аортальных пороков клапана представляют глобальную проблему здравоохранения.

Хирургическая коррекция данной патологии относится к группе наиболее дорогостоящих операций, а число взрослых пациентов прогрессивно возрастает во всех странах мира. По данным разных авторов ежегодно имплантируется от 250 тысяч до 280 тысяч клапанов (Butany J., 2003; Pibarot P., 2009). Число протезирований увеличивается в среднем на 5–7% в год (биологических протезов – на 8–11%, механических – на 3–5%). Только в Америке проводится около 95 тысяч вмешательств на клапанах сердца (Thom T., 2006), из них 50 тысяч протезирований аортального клапана (Freeman R.V., 2005).

На протяжении пяти десятилетий «золотым стандартом» в лечении пороков аортального клапана являлось протезирование клапана аорты (Ozaki S., 2015). Однако, снижение качества жизни, связанное с необходимостью приема антикоагулянтов и ассоциированные с этим осложнения, требуют продолжения поиска альтернативных методов лечения данной патологии.

На сегодняшний день все большее развитие получают реконструктивные операции, для выполнения которых необходимо детальное знание морфологии структур в норме (Комаров Р.Н., 2019; Одинокова С.Н., 2020). Однако при кальцинозе створок и стенок клапана выполнить реконструкцию клапана не представляется возможным. Решением данной проблемы является использование

материалов, из которых можно выкроить створку, оптимальную по морфометрическим параметрам для восстановления нормальной гемодинамики.

Существуют авторские методики, такие как метод реконструкции аортального клапана по Ozaki, Benaki, Mazouzi и др. (Ozaki S., 2014; Иванов В.А., 2016; Комаров Р.Н., 2019). При выполнении данных операций необходимы специальные шаблоны, измерители, устройства, и т. д. Отсутствие на сегодняшний день универсального метода восстановления створок клапана аорты подчеркивает актуальность данного исследования. На основании изучения анатомических характеристик клапана аорты нами предлагается новый подход к решению данной задачи — собственный способ изготовления створок клапана аорты (патент RU 2741253), требующий минимальных экономических затрат, а по эффективности сравнимый с широко распространённой операцией Ozaki.

Проведенное нами исследование направлено на устранение недостатков, связанных с невозможностью некоторым больным выполнить реконструктивную операцию и на улучшение качества лечения пациентов с патологией клапана аорты.

Цель исследования

Разработка универсальной математической модели в определении размеров створок клапана аорты для его протезирования из перикарда.

Задачи исследования

1. Произвести морфометрию структур нормального корня аорты и, используя статистические методы, выявить характер корреляций между размерными характеристиками.
2. На основании полученных данных составить математически обоснованные рекомендации по изготовлению неостворок клапана аорты при реконструктивных операциях на клапане аорты в зависимости от размеров фиброзного кольца, синотубулярного соединения.
3. Разработать технику выполнения неокуспидизации клапана аорты по полученным математическим рекомендациям и апробировать на практике.

4. Изучить непосредственные гемодинамические характеристики у больных после неокуспидизации клапана аорты.

Научная новизна исследования

Получены новые данные о размерных характеристиках корня аорты, и установлены статистически значимые взаимоотношения между различными его структурами. Выявлены достоверные корреляционные связи между межкомиссуральным расстоянием и основными морфометрическими параметрами створок клапана аорты.

Составлены практические рекомендации по выкраиванию створок для различных размеров корня аорты.

Внедрен новый хирургический метод реконструкции клапана аорты из перикарда, который позволяет ликвидировать недостатки обычной замены клапана аорты механическим или биологическим протезом и невозможность выполнить реконструктивную операцию при тотально измененном клапане аорты.

Проведен анализ интраоперационных и послеоперационных результатов работы клапана аорты у пациентов после его восстановления по предложенным формулам из обработанного глутаровым альдегидом аутоперикарда.

Теоретическая и практическая значимость работы

Показано преимущество разработанного на основании морфометрии способа восстановления клапана аорты относительно других существующих на сегодняшний день методик, заключающихся в снижении среднего и пикового градиентов на клапане аорты, отсутствии послеоперационной регургитации, увеличении площади эффективного отверстия клапана аорты, а так же в отсутствии необходимости применения пожизненной антикоагулянтной терапии. Методика является экономически обоснованной, так как не требует наличия готового клапана (механического или биологического), а так же каких-либо технических приспособлений, кроме ножниц, линейки и хирургического маркера, что значительно снижает затраты на операцию, упрощает и делает более

доступным введение представленного метода в практику кардиохирургических отделений.

Основные положения, выносимые на защиту

1. Размерные характеристики корня аорты индивидуально изменчивы и коррелируют между собой с различной силой и положительной направленностью.
2. При патологии клапана аорты, подлежащей хирургической коррекции, возможно выполнить полную замену створок клапана из перикарда.
3. Создаваемый клапан аорты из перикарда должен четко соответствовать анатомическим морфометрическим закономерностям соотношения структур корня аорты.
4. Симметричный трехстворчатый клапан аорты является геометрически правильным и наиболее устойчивым к интенсивным гемодинамичеким нагрузкам.
5. Использование оригинального метода изготовления створок клапана аорты требует минимальных экономических затрат, а по эффективности сравним с существующими на сегодняшний день процедурами восстановления клапана.

Реализация результатов исследования

Результаты исследования внедрены в практику кардиохирургического отделения Университетской клинической больницы №1 ФГАОУ ВО Первого МГМУ им. И. М. Сеченова МЗ РФ (Сеченовский Университет), «Научно-исследовательского института комплексных проблем сердечно-сосудистых заболеваний» г. Кемерово, кардиохирургического отделения «Ростовской областной клинической больницы», «Специализированной кардиохирургической клинической больницы» г. Нижний Новгород и «Федерального центра сердечно-сосудистой хирургии» г. Астрахань.

Материал исследования используется в учебном процессе на кафедре анатомии человека, факультетской хирургии №1 имени Н.Н. Бурденко и госпитальной хирургии ФГАОУ ВО Первого МГМУ им. И. М. Сеченова МЗ РФ

(Сеченовский Университет), а так же на кафедре нормальной и топографической анатомии ФФМ МГУ им. М.В. Ломоносова при чтении лекций и проведении практических занятий по теме «Сердечно-сосудистая система».

Апробация работы

Апробация диссертации состоялась 28 августа 2020 года на совместном заседании кафедр госпитальной хирургии, факультетской хирургии №1 имени Н.Н. Бурденко и кафедры анатомии человека Института клинической медицины имени Н.В. Склифосовского ФГАОУ ВО «Первый МГМУ им. И.М. Сеченова (Сченовский Университет)» Минздрава России и кафедры нормальной и топографической анатомии факультета фундаментальной медицины МГУ имени М.В. Ломоносова.

Материалы диссертации доложены на XXIII Ежегодной сессии национального медицинского исследовательского центра сердечно-сосудистой хирургии им. А.Н. Бакулева Минздрава России (Москва, 2019 г.); 26-м ежегодном Азиатском съезде кардио-торакальных хирургов (Москва, 2018 г.); 6-м международном конгрессе азербайджанского общества кардиоторакальных хирургов «Baku heart days» (Баку, 2019 г.); Московском отделении научного общества анатомов, гистологов и эмбриологов (Москва, 2020 г.).

Публикации

По теме диссертации опубликовано 6 печатных работ, из них 3 – в журналах, входящих в перечень ведущих рецензируемых научных журналов и изданий, рекомендованной ВАК РФ и Scopus.

Структура и объем диссертации

Работа состоит из введения, обзора литературы, описания материалов и методов исследования, двух глав собственного материала, обсуждения полученных результатов, заключения, выводов, практических рекомендаций и списка литературы. Диссертация изложена на 122 страницах машинописного текста, содержит 13 таблиц и 37 рисунков. Список использованной литературы содержит перечень 143 работ: отечественных - 18 и зарубежных авторов – 125.

СОДЕРЖАНИЕ ДИССЕРТАЦИИ

Материал и методы анатомической части исследования

С целью определения взаимоотношений между различными размерными характеристиками структур корня аорты была проведена их морфометрия на препаратах сердца, взятых от 54 трупов взрослых людей, погибших от причин, не связанных с заболеванием сердца, и поступивших в отделение патологической анатомии Первого МГМУ имени И.М. Сеченова, а так же в отделение патологической анатомии Городской Клинической Больницы имени А.К. Ерамишанцева с февраля 2018 года по декабрь 2018 года (Москва, Россия).

Исследование было одобрено локальным этическим комитетом Первого МГМУ имени И.М. Сеченова (выписка из протокола № 03-19 от 13.02.2019). Основным критерием отбора являлось отсутствие каких-либо патологических изменений структур корня аорты. Важно отметить, что по данным ЭХО-КГ, выполненной пациентам в больнице незадолго до смерти, функция клапанов сердца у них не страдала.

Исследование включало 54 трупа, среди которых 30 (56%) мужчин и 24 (44%) женщины. Возраст варьировал от 38 до 85 лет (средний 65 ± 13,7 лет, медиана 66,0), рост - от 150 до 185 см (средний 167,5 ± 8,79 см, медиана 167,0), вес - от 40 до 120 кг (средний 74,2 ± 18 кг, медиана 70,0), ППТ - от 1,37 до 2,26 $м^2$ (средняя 1,83 ± 0,23 $м^2$, медиана 1,8), ИМТ - от 12,2 до 43,5 $кг/м^2$ (средний 25,74 ± 5,68 $кг/м^2$, медиана 24,6).

Извлечение сердца проводилось по стандартной методике. Специальными измерителями (St. Jude Medical) оценивался диаметр кольца клапана аорты. Затем рассекался корень аорты по линии, проходящей по комиссуре между правой и левой коронарными створками.

Морфометрия проводилась с помощью циркуля с точностью до 1.0 мм и методики точного моделирования нити по конфигурации структуры сердца с последующим измерением ее длины линейкой (рис. 1). Наличие каких либо повреждений структур являлось критерием исключения из исследования.

Измерялись следующие параметры:

1) Длина окружности вентрикуло-аортального соединения (кольца аортального клапана);
2) Длина окружности на уровне синусов Вальсальвы;
3) Длина окружности на уровне синотубулярного соединения.

Для каждой створки клапана аорты в отдельности – правой коронарной (ПКС), некоронарной (НКС) и левой коронарной (ЛКС) определялись:

4) Межкомиссуральное расстояние (IC);
5) Длина свободного края створки (L1);
6) Длина прикрепления створки к фиброзному кольцу (L2);
7) Высота створки (A).

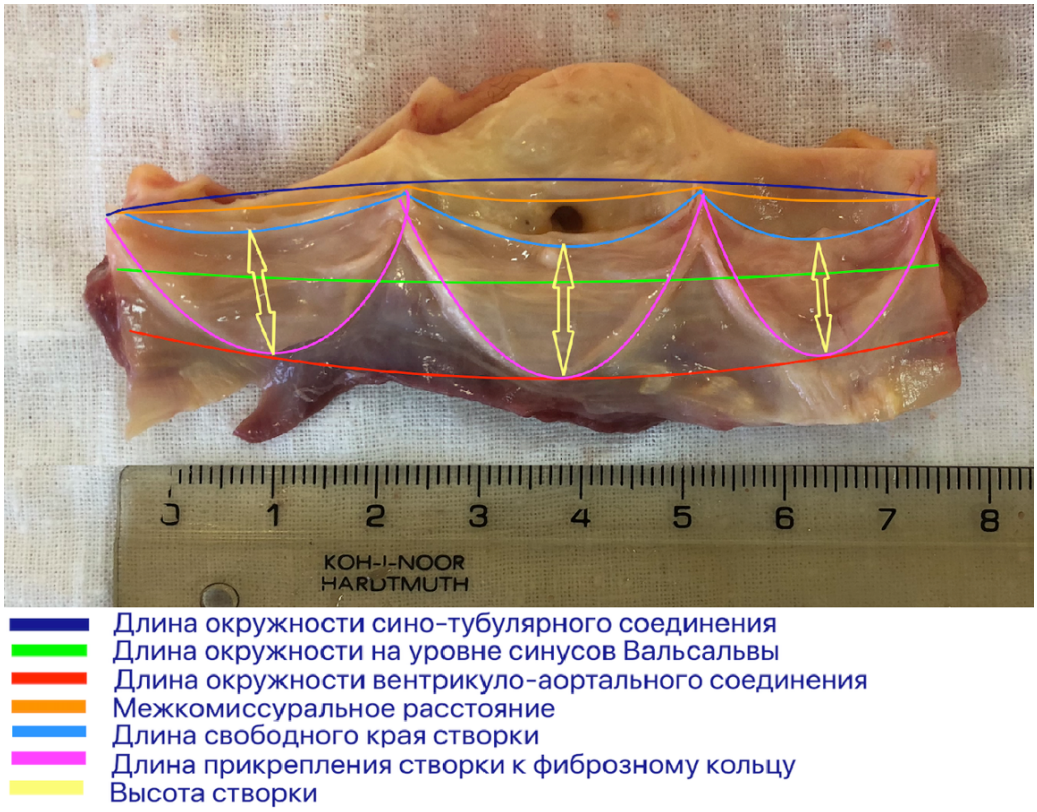

Рис. 1. Измеряемые параметры корня аорты. Наблюдение №3, мужчина 66 лет.

Характеристика клинической части исследования

Общей задачей данной части исследования явилась оценка безопасности и воспроизводимости восстановления створок клапана аорты из перикарда с помощью предложенных нами рекомендаций.

В исследование включено 12 больных, находившихся на обследовании и лечении в кардиохирургическом отделении УКБ №1 Первого МГМУ им. И.М. Сеченова в период с 2017 по 2019 год. Основным критерием включения пациентов явилось наличие порока клапана аорты, требующей хирургической коррекции согласно действующим рекомендациям Европейского общества кардиологов и Европейской ассоциации кардиоторакальных хирургов, а также Американской ассоциации сердца (Baumgartner H., 2017; Nishimura R.A., 2017). Все больные дали информированное согласие до начала участия в исследовании и проведения хирургического вмешательства.

Исследование по дизайну спланировано как пилотное, проспективное, одноцентровое. Определялись непосредственные результаты и через 2 недели после оперативного лечения. Все больные подверглись стандартному для пациентов кардиохирургического профиля обследованию перед операцией: оценивались данные анамнеза, клинических и инструментальных исследований.

Всем пациентам была выполненная замена клапана аорты неоклапаном из аутоперикарда (неокуспидизация), изготовленным по регрессионным формулам, полученным в результате морфометрии корня аорты.

В исследование было 6 (50%) мужчин и 6 (50%) женщин. Средняя площадь поверхности тела, рассчитанная по стандартной формуле, составила 1,8 ± 0,16 м^2. Возраст больных колебался от 31 до 76 лет, в среднем 58 ± 14 лет. Больше всего пациентов было в возрастной группе от 50 до 69 лет - 7 человек, что составило 58% от общего количества прооперированных. Количество пациентов до 49 лет составило 3 (25%); данная группа представлена лицами относительно молодого возраста без большого числа факторов риска и сопутствующих заболеваний. Пациенты старше 70 лет составили самую немногочисленную группу 2 человека – 17%, но при этом, наиболее тяжелую, относительно общего соматического статуса с наличием сопутствующих заболеваний и многочисленными факторами риска.

По параметрам дооперационной эхокардиографии у пациентов с аортальным стенозом средний пиковый градиент давления на клапане аорты составил 71,5

(66,5; 86,8) мм рт. ст., средний градиент – 42 (38,5; 57,3) мм. рт. ст., скорость кровотока - 422,5 (412,5; 465,5) см/с, диаметр аортального отверстия – 0,7 (0,6; 0,8) см^2. Средний размер фиброзного кольца клапана аорты 21,5 (19,3; 23,5) мм. 6 пациентов имели функционально двустворчатый клапан аорты. У 2 больных с тяжелой степенью аортальной недостаточности выявлено расширение корня аорты до 40 мм на уровне синусов Вальсальвы.

Показаниями к хирургической коррекции порока являлись тяжелая степень стеноза клапана аорты, выявленная при клиническом обследовании и подтвержденная данными эхокардиографии со средним трансаортальным градиентом давления более 40 мм рт.ст., наличием либо отсутствием симптомов сердечной недостаточности, проявляющихся в покое или при проведении стресс-тестов (снижение толерантности к физической нагрузке), а также при наличии сопутствующей систолической дисфункции ЛЖ (ФИ < 50%).

Недостаточность клапана аорты служила показанием к операции в случае тяжелой степени регургитации у симптомных больных вне зависимости от систолической функции ЛЖ, при отсутствии симптомов и наличии систолической дисфункции ЛЖ (ФИ < 50%). Кроме того, хирургическое вмешательство было показано при отсутствии симптомов и нормальной фракции выброса ЛЖ, но при наличии дилатации ЛЖ (конечно-систолический размер ЛЖ > 50 мм). Выполнение неокуспидизации по формулам возможно только при отсутствии расширения корня аорты (диаметр на уровне синотубулярного соединения не более 35 мм и диаметр на уровне фиброзного кольца не более 25 мм). В противном случае необходимо выполнить неокуспидизацию в сочетании с заменой корня аорты в модификации Moscow (Russian) conduit (Komarov R., 2019).

Методы обследования пациентов

Для оценки состояния сердечно-сосудистой системы использовался комплексный подход с применением клинических, лабораторных и инструментальных методов исследования.

Статистический анализ

Вся полученная информация послужила материалом для создания компьютерной базы данных. Последняя была подвергнута статистической обработке с помощью статистического пакета IBM SPSS STATISTICS17.0 (SPSS, Inc., Чикаго, Иллинойс, США) и Microsoft Excel. Применены следующие методы: тест Колмогорова-Смирнова, корреляционно-регрессионный анализ, односторонний дисперсионный анализ для непрерывных данных и анализ с критерием Крускала-Уоллиса. Для выявления значимых корреляций в первой части исследования использовали пороговое значение коэффициента корреляции Пирсона $r > 0,6$, при $p < 0.01$. Для анализа двух независимых выборок и оценки эффективности проведенного лечения был использован критерий Вилкоксона. Значения p менее 0.05 считались статистически значимыми.

ОСНОВНЫЕ РЕЗУЛЬТАТЫ ИССЛЕДОВАНИЯ

Результаты морфометрического исследования корня аорты

Средние размеры корня аорты на разных уровнях представлены на рисунке 2. По полученным нами результатам морфометрии корня аорты: наименьшее значение свойственно длине окружности вентрикуло-аортального соединения – 77,1 ± 6,9 мм. Длина окружности на уровне синотубулярного соединения составила 81,7 ± 8 мм, а на уровне синусов Вальсальвы 82,0 ± 7,3 мм. Если, используя формулу $C = \pi d$, вычислить диаметр на трех уровнях по известному значению длины окружности, то наши данные согласуются с имеющимися данными литературы о том, что диаметр СТС является большим по отношению к диаметру ВА на 10-20%.

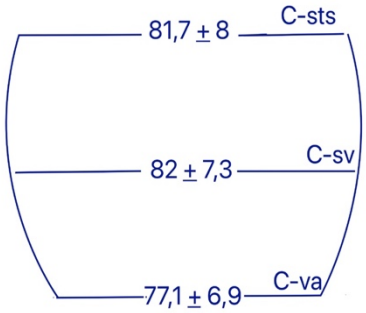

C-va – вентрикуло-аортальное соединение;
C-sv – синусы Вальсальвы;
C-sts - синотубулярное соединение.

Рис. 2. Средние размеры длины окружности аорты на 3 уровнях.

Средние значения полученных данных для каждой створки в отдельности с поправкой на стандартное отклонение представлены в таблице 1.

Таблица 1. Размеры створок клапана аорты человека (*M*±*σ*).

Измеряемые параметры	Некоронарная створка	Правая коронарная створка	Левая коронарная створка	Среднее значение
Межкомиссуральное расстояние (IC), мм	28,44 ± 4,17	28,93 ± 3,72	27,81 ± 3,39	28,4 ± 3,92
Длинна свободного края (L1), мм	35,87 ± 4,91	36,44 ± 5,46	35,09 ± 4,85	35,8 ± 5,22
Длина прикрепления (L2), мм	50,15 ± 6,13	49,91 ± 6,36	47,83 ± 4,88	49,16 ± 6,09
Высота створки (A), мм	19,24 ± 2,32	19,46 ± 1,72	19,48 ± 1,89	19,39 ± 0,63

Исходя из вышеуказанных средних результатов, левая коронарная створка отличается наименьшими параметрами величины длины свободного края и длины прикрепления створки. Высота ЛКС является максимальной по сравнению с ПКС и НКС, но различия в высоте между створками минимальны (до 0,2 мм), что с практической точки зрения характеризует левую коронарную створку как наименьшую.

Протестировав эти результаты с помощью однофакторного дисперсионного анализа с использованием критерия Н Краскала – Уолисса, нами не было выявлено статистически значимых межгрупповых различий между створками. Для всех размеров створок значение составило $p > 0.05$ (межкомиссуральное расстояние $p = 0,083$; высота комиссуры $p = 0.059$; длина свободного края $p = 0.331$; длина прикрепления $p = 0.056$; высота створки $p = 0.518$).

В связи с отсутствием межгрупповых различий данные по некоронарной, правой и левой коронарной створки можно объединить в одну группу, увеличив число наблюдений с 54 до 162 единиц. Причем, теперь не клапан, а створку следует рассматривать как единицу наблюдения. С целью получения универсального уравнения зависимости, подходящего для определения

параметров, был проведен корреляционно-регрессионный анализ на основании объединенных данных всех створок клапанов аорты.

Коэффициенты корреляции между межкомиссуральным расстоянием и длиной свободного края створки, а так же межкомиссуральным расстоянием и длинной прикрепления створки были высокими и составили r = 0,78 и r = 0,71 при p < 0.001 соответственно. Корреляция между межкомиссуральным расстоянием и высотой створки была значима, но чуть менее высокая и составила r = 0,63 при p < 0.001. Выполнено построение линий регрессии для трех зависимостей (рис. 3, 4, 5). В ходе исследования получены ключевые универсальные уравнения для выявления размеров створок при известном межкомиссуральном расстоянии.

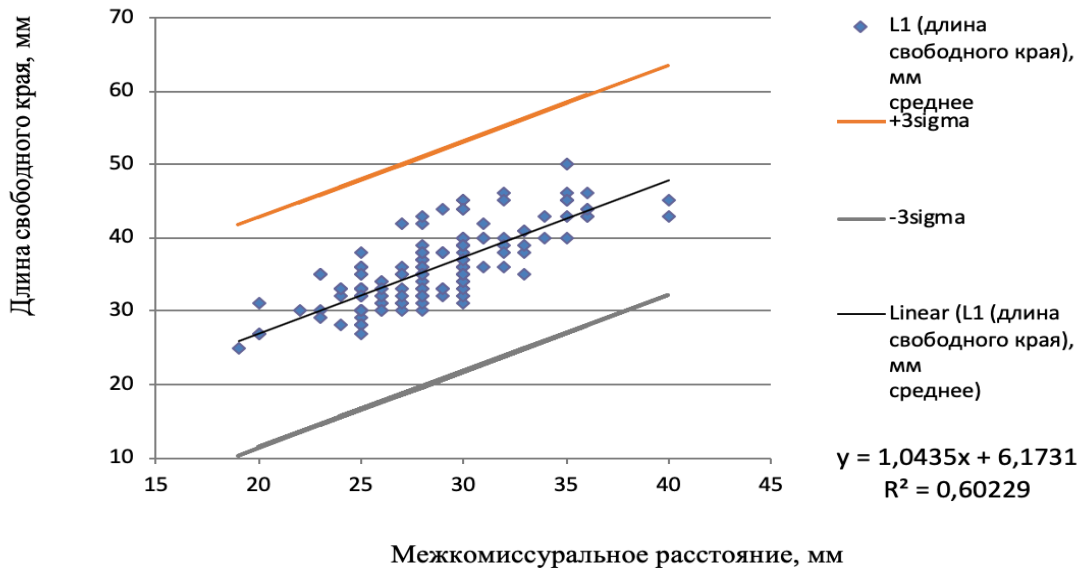

Рис. 3. Репрезентативный график, показывающий результаты регрессионного анализа зависимости L1 от IC.

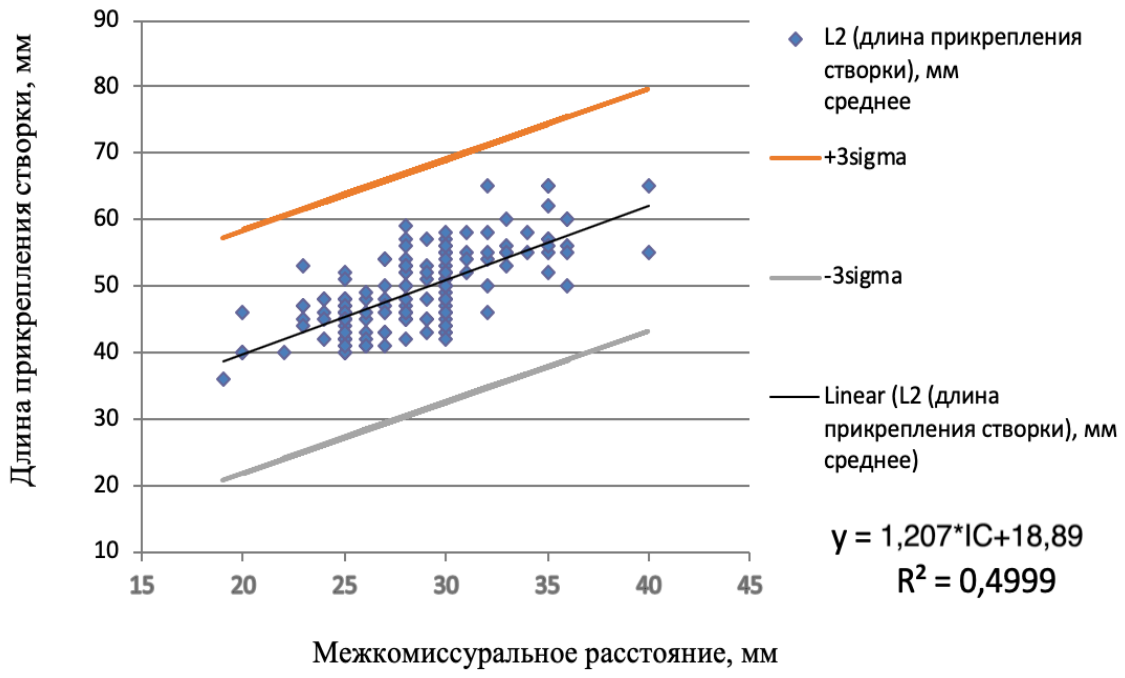

Рис. 4. Репрезентативный график, показывающий результаты регрессионного анализа зависимости L2 от IC.

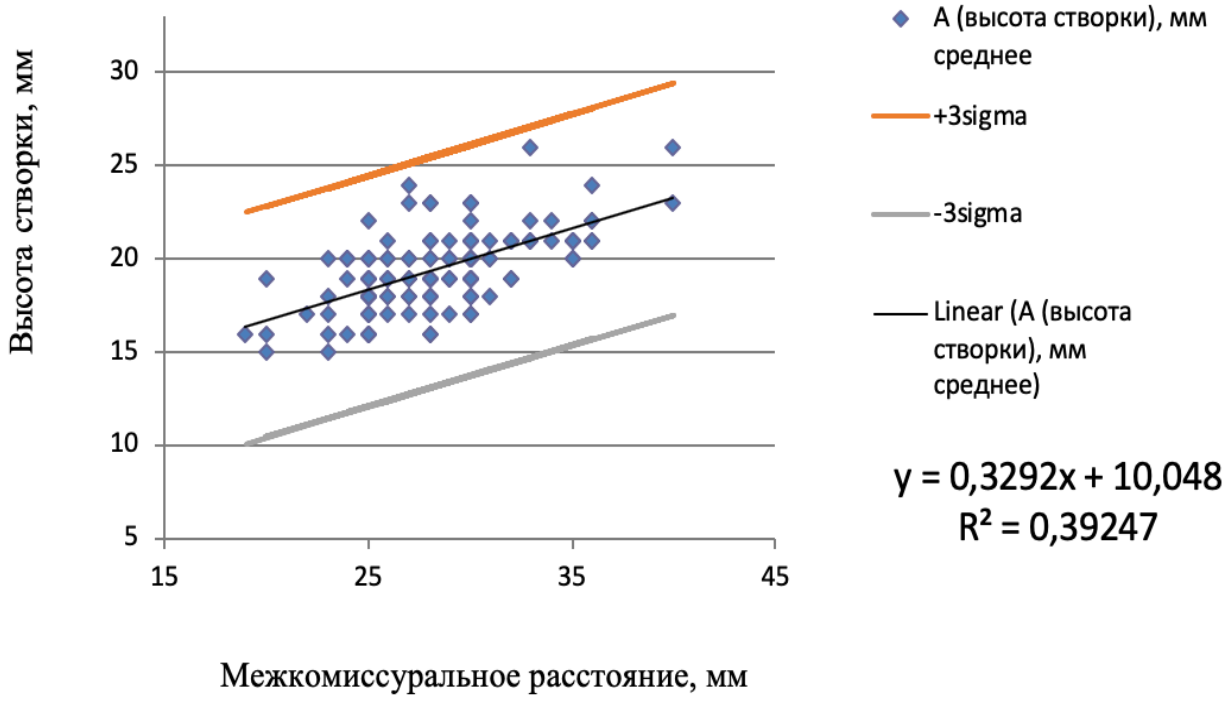

Рис. 5. Репрезентативный график, показывающий результаты регрессионного анализа зависимости A от IC.

Таким образом, получены три универсальные формулы для вычисления следующих размеров створок аортального клапана:

Длины свободного края L1 = 1,04*IC + 6,17

Длины прикрепления L2 = 1,21*IC + 18,9

Высоты створки A = 0,33*IC + 10,05

Данные уравнения возможно применять при наличии изолированной патологии створок, а так же при необходимости выполнения полной замены клапана аорты. В первом случае достаточно замерить межкомиссуральное расстояние и по полученным в нашем исследовании уравнениям вычислить остальные параметры створки. Во втором случае при сохраненных комиссурах, так же измерив межкомиссуральное расстояние каждой створки, возможно выполнить неокуспидизацию по сохраненным комиссурам.

После вычисления необходимых размеров створок, их необходимо нарисовать на поверхности подготовленного заранее листка перикарда, прибавив к границам створки по 3 мм с тех сторон, которые будет крепиться к аорте (поправка на шов) и 3 мм к высоте створки для исключения возможной центральной регургитации в последующем.

Характеристика хирургического вмешательства

Все операции выполняли по стандартной методике в условиях комбинированного эндотрахеального наркоза, ИК и фармакохолодовой кардиоплегии.

Доступ к сердцу осуществлялся через срединную стернотомию. Затем выполнялся забор перикардиального лоскута размером не менее 7 х 8 см, производилась очистка данного лоскута от жира и других избыточных тканей и выполнялась фиксация аутоперикарда в 0,6% растворе глутарового альдегида с буфером в течение 8 минут. Обработанный перикард промывали 3 раза физиологическим раствором в течение 6 минут.

Подключение аппарата искусственного кровообращения проводили стандартно по схеме «правое предсердие — восходящая аорта», дренаж левого желудочка через правую верхнюю легочную вену.

Все пациенты оперировались в условиях нормотермии. Защиту миокарда во время пережатия аорты осуществляли методом фармакохолодовой кардиоплегии с использованием раствора Кустодиол. Кардиоплегический раствор доставляли антеградно селективно в устья венечных артерий.

Далее последовательно иссекались створки измененного аортального клапана. После чего, при помощи измерителей или гибкой линейки, определялось расстояние между комиссурами для трех створок в отдельности .

Значения межкомиссурального расстояния подставлялись в формулы для вычисления длины свободного края створки, длины прикрепления створки к фиброзному кольцу и высоты створки.

По полученным данным из обработанного в глутаровом альдегиде и отмытого лоскута аутоперикарда выкраивались 3 новые створки, размечались маркером середина каждой створки на линии прикрепления. Также проводилась разметка центров синусов Вальсальвы (рис. 6).

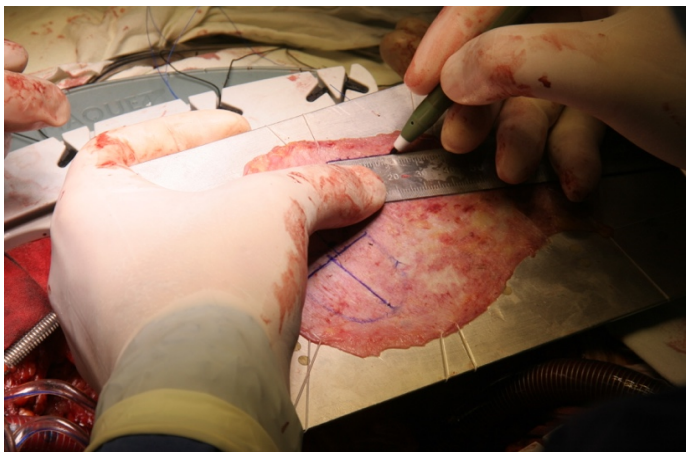

Рис. 6. Разметка аутоперикарда.

Неоствоки поочередно фиксировались к фиброзному кольцу непрерывным обвивным швом монофиламентной нитью пролен 5/0 – 13 от центра к комиссурам с воссозданием геометрии зоны коаптации.

Проводился визуальный контроль зоны коаптации. Нити выводились наружу аорты с формированием неокомиссур, которые затем укреплялись прокладками из тефлона и попарно завязывались (рис. 7).

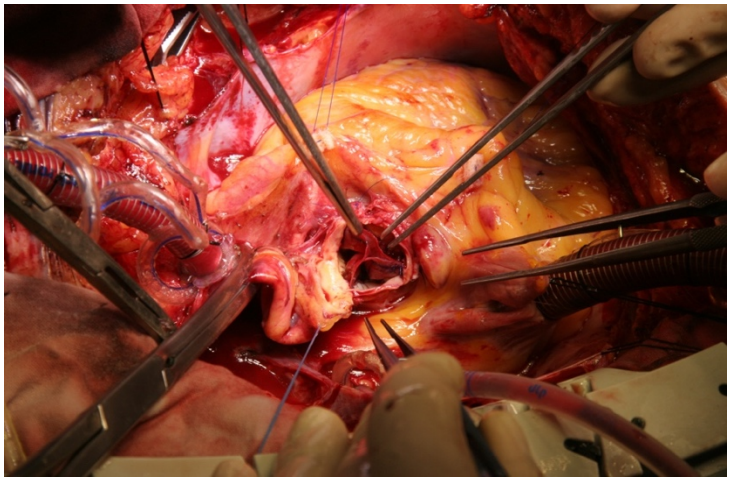

Рис. 7. Сформированный неоклапан аорты.

В 2 случаях оценивался только диаметр кольца аорты на уровне синотубулярного соединения и выкраивались 3 равноразмерные створки.

После фиксации всех трех створок аорта ушивалась двурядным швом, операция завершалась стандартно.

У 2 пациентов была III стадия недостаточности аортального клапана на фоне расширения корня и восходящей аорты > 3,5 см и фиброзного кольца > 2,5 см, им выполнена процедура неокуспидизации в сочетании с протезированием восходящей аорты и корня синтетическим дакроновым протезом. Во время данной процедуры створки из аутоперикарда сначала пришиваются в дакроновый протез, сформированный кондуит имплантируют в позицию корня и реимплантируют устья коронарных артерий по методике Каучукоса (Moscow conduit).

После выполнения оперативного вмешательства пациент в состоянии медикаментозной седации переводился в блок интенсивной терапии, где проводился непрерывный мониторинг основных жизненных функций: ЭКГ, сатурация, артериальное давление, пульс, диурез, ЭхоКГ, лабораторные анализы.

Коррекция порока клапана аорты выполнялась как изолировано, так и в сочетании с другими вмешательствами на сердце. Изолированная замена аортального клапана была выполнена 7 пациентам (58%). В 2 (17%) случаях неокуспидизация аортального клапана сочеталась с выполнением коронарного шунтирования. 1 пациенту (8%) с пароксизмальной формой фибрилляции предсердий и митральной недостаточностью вмешательство дополнено радиочастотной абляцией устьев легочных вен с лигированием ушка левого предсердия и пластикой митрального клапана опорным кольцом. Как указано выше, замена корня аорты по поводу аневризмы выполнена 2 пациентам (17%).

Оценивались ключевые интраоперационные показатели: продолжительность оперативного вмешательства (мин.), искусственного кровообращения (мин.), ишемии миокарда (мин.), а так же объем кровопотери (мл). Данные анализа представлены в таблице 2. Для исключения влияния сопутствующих процедур, отдельно были проанализированы вышеуказанные критерии для изолированной коррекции порока аортального клапана.

Таблица 2. Интраоперационные данные.

Критерий	Все оперативные вмешательства	Изолированные вмешательства
Длительность операции, мин	260 (228; 283)	230 (220; 260)
Время ИК, мин	110 (102; 124)	104 (88; 114)
Время ИМ, мин	88 (80; 105)	84 (71; 94)
Кровопотеря, мл	550 (350;600)	400 (200; 600)

Данные представлены как медиана, первая и третья квартиль.

Результаты хирургической коррекции аортального порока

Оценивались только непосредственные результаты лечения порока клапана аорты. Медиана периода наблюдения за пациентами составила 15 (13; 16) суток. Клапан аорты успешно реконструирован у 100% пациентов, что подтверждалось данными интраоперационной чреспищеводной эхокардиографией, при которой оценивались основные структурные и гемодинамические показатели неоклапана:

движение запирательных элементов, наличие регургитации, трансаортальный градиент, каоптация створок. У всех прооперированных дисфункции неоклапана не наблюдалось.

Случаев летальности и реопераций в раннем послеоперационном периоде не зарегистрировано. За время наблюдения не выявлено ни одного случая тромбоэмболических осложнений, эндокардита клапана и отрыва створок. Сравнение основных эхокардиографических характеристик аортального клапана до оперативного вмешательства и через 2 недели после отражено в таблице 3. Для оценки различий коррекции порока клапана аорты применен критерий анализа непараметрических данных Вилкоксона.

Таблица 3. Эхокардиографические показатели работы аортального клапана до операции и через 2 недели после.

Эхографические характеристики клапана аорты	Исходно	Через 2 недели после операции	p
Пиковая скорость, см/с	423 (412; 465)	219 (205; 264)	0.003
Пиковый градиент, мм.рт.ст	72 (67; 87)	20 (17; 29)	0.003
Средний градиент, мм.рт.ст	42 (39; 57)	11 (10; 14)	0.003
Средняя степень регургитации	1 (1;2)	0 (0; 1)	0.142
S отверстия, см2	0,68 (0,63; 0,74)	2,1 (2; 2,4)	0.028

Данные представлены как медиана, первая и третья квартиль.

Из полученных данных можно сделать вывод, что трансаортальная пиковая скорость, пиковый градиент, средний градиент снизились в 2, 3 и 4 раза соответственно (p = 0.003); площадь отверстия аортального клапана достоверно увеличилась в более, чем в 3 раза (p = 0.028). Максимально 1 степень регургитации наблюдалась у 6 пациентов после операции.

В заключении хотелось бы отметить, что применение регрессионных формул в клинической практике возможно. Неоклапан, реконструированный с их помощью, имеет гемодинамические характеристики максимально схожие с нативным клапаном аорты, что, возможно, в последующем будет способствовать более длительному его функционированию.

ВЫВОДЫ

1. Морфометрические характеристики корня аорты в норме позволили получить необходимый набор данных, с помощью которых разработана математическая модель для выкраивания неостворок перикарда при реконструктивных операциях на клапане аорты. Размеры некоронарной (средние значения: IC = 28,44 ± 4,17 мм; L1 = 35,87 ± 4,91 мм; L2 = 50,15 ± 6,13 мм; A = 19,24 ± 2,32 мм), правой коронарной (средние значения: IC = 28,93 ± 3,72 мм; L1 = 36,44 ± 5,46 мм; L2 = 49,91 ± 6,36 мм; A = 19,46 ± 1,72 мм) и левой коронарной (средние значения: IC = 27,81 ± 3,39 мм; L1 = 35,09 ± 4,85 мм; L2 = 49,16 ± 6,09 мм; A = 19,39 ± 0,63 мм) створок клапана аорты статистически достоверно различий не имеют ($p > 0.05$).

2. Полученные математические формулы регрессионного анализа для определения высоты, длины свободного края и длины прикрепления створки возможно применять как при известном межкомиссуральном расстоянии в случае сохраненных комиссур клапана аорты, так и при известном диаметре синотубулярного соединения в случае создания симметричного трехстворчатого клапана аорты.

3. Описанный алгоритм проведения неокуспидизации клапана аорты по формулам достаточно прост в исполнении с технической точки зрения. Его основополагающим моментом является правильный расчет размеров створок.

4. Реконструированный с применением полученных формул неоклапан имеет гемодинамические характеристики схожие с нативным клапаном аорты. По данным ЭхоКГ в раннем послеоперационном периоде: пиковая скорость на неоклапане составила 219 (205; 264) см/с; пиковый градиент - 20 (17; 29) мм.рт.ст.; средний градиент - 11 мм.рт.ст.; S отверстия - 2,1 (2; 2,4) см^2; регургитация – максимально до 1 степени.

ПРАКТИЧЕСКИЕ РЕКОМЕНДАЦИИ

1. При реконструктивных вмешательствах на клапане аорты наиболее предпочтительно формировать 3 одинаковые неостворки, так как симметричный

клапан аорты является наиболее устойчивым к интенсивным гемодинамическим нагрузкам.

2. Для вычисления длины свободного края створки при известном межкомиссуральном расстоянии, необходимо воспользоваться формулой:

$L1 = 1,04*IC + 6,17$

3. Для вычисления длины прикрепления створки при известном межкомиссуральном расстоянии, необходимо воспользоваться формулой:

$L2 = 1,21*IC + 18,9$

4. Для вычисления высоты створки при известном межкомиссуральном расстоянии, необходимо воспользоваться формулой:

$A = 0,33*IC + 10,05$

5. Данные уравнения возможно применять при наличии изолированной патологии створки, а так же при необходимости выполнения полной неокуспидизации клапана аорты.

6. В случае формирования трехстворчатого симметричного неоклапана, достаточно измерить диаметр корня аорты на уровне синотубулярного соединения, вычислить значение межкомиссурального расстояния

$IC = \pi d/3,$

используя вышеуказанные формулы, выкроить 3 равные по размерам створки и пришить их в позицию клапана аорты.

7. При фиксации неостворок к фиброзному кольцу клапана аорты непрерывным обвивным швом важно избегать травматических повреждений ткани аутоперикарда путем минимизации касания инструментами тех областей, которые будут соответствовать телу створки.

8. Восстановление клапана аорты из перикарда позволяет избежать пожизненного приема антикоагулятнов в послеоперационном периоде, снизить риск геморрагических и тромбоэмболических осложнений, а так же повысить качество жизни пациентов.

9. Процедура реконструкции клапана аорты по формулам является более обоснованной с экономической точки зрения по сравнению с другими методами лечения пороков аортального клапана, так как не требует дополнительного обеспечения в виде инструментария и протезов.

Список работ, опубликованных по теме диссертации

1. **Одинокова С.Н.** Корреляции морфометрических параметров структур корня аорты, имеющие практическое значение в хирургической коррекции аортального клапана / Одинокова С.Н., Николенко В.Н., Комаров Р.Н., Винокуров И.А., Мнацаканян Г.В., Белхароева Р.Х. // Морфологические ведомости. – 2020. - №28(1). - С. 30-36.

2. Комаров Р.Н. Хирургия корня аорты и аортального клапана: история и современность / Комаров Р.Н., Катков А.И., Пузенко Д.В., **Одинокова С.Н.**, Николенко В.Н. // Патология кровообращения и кардиохирургия. – 2019. - №23(4). – С. 9-25.

3. Комаров Р.Н. Современные анатомические представления о строении корня аорты с точки зрения практикующего хирурга / Комаров Р.Н., Катков А.И., **Одинокова С.Н**. // Кардиология и сердечно-сосудистая хирургия. – 2019. - №12(5). – С. 433-440.

4. Патент на изобретение «Способ неокуспидизации аортального клапана» № RU 2020 120 240 A. Авторы: Комаров Р.Н., Катков А.И., Пузенко Д.В., **Одинокова С.Н.**, Николенко В.Н. Решение о выдаче патента от 19.11.2020.

Список сокращений:

ВА – вентрикуло-аортальное соединение

ЛКС – левая коронарная створка

ЛЖ – левый желудочек

НКС – некоронарная створка

ПКС – правая коронарная створка

СТС – синотубулярное соединение

ФИ – фракция изгнания

ЭКГ - электрокардиография

ЭхоКГ – эхокардиография