**ФЕДЕРАЛЬНОЕ ГОСУДАРСТВЕННОЕ БЮДЖЕТНОЕ УЧРЕЖДЕНИЕ
НАЦИОНАЛЬНЫЙ МЕДИЦИНСКИЙ ИССЛЕДОВАТЕЛЬСКИЙ ЦЕНТР ХИРУРГИИ
ИМЕНИ А. В. ВИШНЕВСКОГО
МИНИСТЕРСТВА ЗДРАВООХРАНЕНИЯ РОССИЙСКОЙ ФЕДЕРАЦИИ**

На правах рукописи

Маслов Алексей Леонидович

Мультиспиральная компьютерная томография с внутривенным болюсным контрастированием при поражении артериального русла нижних конечностей: оценка показаний и результатов реконструктивных операций

14.01.13 – лучевая диагностика, лучевая терапия

Диссертация на соискание ученой степени кандидата
медицинских наук

Научный руководитель:

доктор медицинских наук, профессор

член-корреспондент РАН

Кармазановский Григорий Григорьевич

Москва-2022

ОГЛАВЛЕНИЕ

ОГЛАВЛЕНИЕ 2

ВВЕДЕНИЕ 4

ГЛАВА 1. ОБЗОР ЛИТЕРАТУРЫ 13

1.1 Заболевания артерий нижних конечностей 13

1.2 Эпидемиология распространенность и тяжесть последствий, инвалидизация, смертность 13

1.3 Реваскуляризация 15

1.4 Статистика по выполняемым операциям 16

1.5 Методы диагностики, рекомендуемые для оценки поражений артерий нижних конечностей 16

1.6 Особенности вариантной анатомии строения артерий нижних конечностей 26

1.7 Классификации тяжести течения заболеваний артерий нижних конечностей 27

1.8 Анатомические классификации поражений при заболеваниях артерий нижних конечностей 28

1.9 КТ исследования в послеоперационном периоде 37

1.10 Парапротезная инфекция 39

ГЛАВА 2. МАТЕРИАЛЫ И МЕТОДЫ 42

2.1 Структура исследования 42

2.2 Общая характеристика больных 42

2.3 Методика проведения КТ ангиографии у пациентов с заболеваниями артерий нижних конечностей 48

2.4 Качественный анализ полученных изображений 50

2.5 Количественный анализ полученных изображений 51

ГЛАВА 3. РЕЗУЛЬТАТЫ И ИХ ОБСУЖДЕНИЕ..... 56

3.1 Сравнение клинических и анатомических классификаций заболеваний артерий нижних конечностей 56

3.2. Оценка возможностей КТ ангиографии у больных с критической ишемией нижних конечностей 61

3.4. Оценка функционирования шунтов, стентов после реконструктивных операций 83

3.5. Определение состояния путей оттока по балльной классификации Рутерфорда на основании результатов КТ ангиографии 85

3.6. Значение КТ исследований в послеоперационном периоде при подозрении на парапротезную инфекцию 93

ЗАКЛЮЧЕНИЕ 107

ВЫВОДЫ 119

ПРАКТИЧЕСКИЕ РЕКОМЕНДАЦИИ 120

СПИСОК СОКРАЩЕНИЙ И УСЛОВНЫХ ОБОЗНАЧЕНИЙ 122

СПИСОК ЛИТЕРАТУРЫ 124

Приложение А 146

Приложение Б 148

ВВЕДЕНИЕ

Актуальность темы исследования и степень ее разработанности

Облитерирующие заболевания артерий нижних конечностей (ЗАНК) нарушают артериальный кровоток и приводят к ишемии, которая обычно проявляется хромотой, дискомфортом или болью в мышцах. Прогрессирование ишемии приводит развитию критической ишемии нижних конечностей (КИНК) или хронической ишемии, угрожающей потерей конечности (ХИУПК), проявляющиеся болями в покое, развитием некроза и изъязвлений, присоединения инфекции с высоким риском необходимости выполнения ампутации конечности. К концу первого года при развитии ХИУПК ампутация конечности выполняется в 55% случаях, при этом частота ампутаций в течение 4-х лет составляет от 35% до 67%, а уровнем смертности в пределах 52%–64% [123]. Смертность больных с хроническими облитерирующими ЗАНК в течение последних десятилетий увеличивается, так в 1990 году умирало до 16000 больных, в 2013 году уже 41000 человек, а в 2017 году 70 200 [82].

Высокая частота инвалидизации пациентов, прогрессирование КИНК, несмотря на проводимое лечение, заканчивающейся потерей конечности у 10–20% больных, связана с тем, что в случае плохих путей оттока окклюзия шунтов в первые два года после реконструкции наблюдается в 40–55% случаев [32]. Ограниченный доступ к диагностическим процедурам приводит к поздней диагностике критической ишемии и к усугублению ситуации. Основная задача лечения заключается в восстановлении кровоснабжения для сохранения конечности, а в идеале для полного восстановления ее функции. При послеоперационных осложнениях, таких как окклюзия и раневая инфекция, для сохранения конечности речь порой идет о максимально быстрой диагностики для выбора наиболее верного метода хирургического лечения, включая повторные реконструктивные операции. Для сохранения конечности, восстановления ее

функции, лечения язв и ран на фоне критической ишемии требуются быстрые, достоверные и воспроизводимые методы диагностики и лечения.

Для лечения больных с ЗАНК применяются различные реконструктивные операции, например, открытые хирургические, с использованием аутовены, синтетического протеза или комбинированного трансплантата и/или эндоваскулярные, с применением ангиопластики и/или стентирования. Выбор тактики лечения и вида реконструктивной операции осуществляется на основании данных клинического обследования и анатомии поражений АНК. Существуют различные классификации анатомии поражений АНК, используемые в современных руководствах. Все эти классификации основаны на данных цифровой субтракционной катетерной рентгеновской ангиографии (ЦСА).

Мультиспиральная компьютерная томография (МСКТ) с внутривенным болюсным контрастированием или КТ ангиография (КТА) – это методика медицинской визуализации, позволяющая определить степень и протяженность сужения артерий. Однако результаты КТА не используются для классифицирования поражений АНК. Кроме того, КТА имеет ряд преимуществ перед ЦСА: это малая инвазивность, получение за одно сканирование диагностических изображений брюшного отдела аорты, подвздошных артерий и артерии обеих нижних конечностей, возможность повторения стандартизованного исследования в динамике, в том числе в амбулаторных условиях. Поэтому КТА может рассматриваться как альтернатива ЦСА.

Первые русскоязычные работы по использованию спиральной компьютерной томографии (СКТ) с внутривенным болюсным контрастированием для оценки периферических артерий появились в конце 1990 - начале 2000 годов [38]. С появлением мультиспиральной (64-срезовой) компьютерной томографии (МСКТ-64) в начале 2000 годов возможности КТА расширились, значительно увеличилась скорость сканирования и разрешение получаемых изображений, стало возможным уменьшение объема вводимого контрастного вещества (КВ). Так же усовершенствованию метода способствовало использование автоматических

шприцев – инжекторов с двумя колбами и изучение особенностей болюса КВ [76, 78, 124].

Опубликованные работы по КТА АНК посвящены изучению непосредственно методики сканирования и ее улучшению, практически отсутствуют работы, посвященные семиотике поражения и классификации типов поражения по данным КТА. Встречаются единичные научные публикации с использованием КТА в качестве метода для классифицирования облитерирующих поражений или балльной их оценки [48, 64, 78, 113].

Изучение диагностических возможностей и ограничений КТА АНК при определении критериев, необходимых для анатомической классификации поражений, при оценке показаний и результатов реконструктивных операций у больных с облитерирующими заболеваниями АНК ранее не проводилось.

Целью исследования является определение возможностей КТ ангиографического исследования периферических артерий у больных с КИНК до и после реконструктивных операций.

Цель исследования

Определить диагностические возможности и ограничения КТ ангиографии и усовершенствовать алгоритм оценки поражений артерий у больных с критической ишемией нижних конечностей с учетом международных рекомендаций.

Задачи исследования

1. Сравнить существующие анатомические классификации хронических заболеваний артерий нижних конечностей и определить параметры поражений артерий, необходимые для их применения в практической и научной работе.
2. Оценить значение КТ ангиографии при определении параметров поражений артерий у больных с критической ишемией нижних конечностей, необходимых для определения степени поражения на основании международных рекомендаций, известных анатомических классификаций.

3. Оценить возможности КТ ангиографии в определении индивидуальной анатомии поражения и выраженности кальциноза артерий у пациентов с критической ишемией нижних конечностей.
4. Оценить эффективность КТ ангиографии после выполнения реконструктивных операций на артериях нижних конечностей для определения состояния реваскуляризированных артерий, шунтов, стентов, оценить КТ семиотику при подозрении на парапротезную инфекцию.

Научная новизна

1. Впервые проанализированы существующие анатомические классификации поражений артерий у больных с хронической ишемией нижних конечностей, используемые в международных рекомендациях и руководствах по диагностике, лечению заболеваний артерий нижних конечностей, в крупных научных работах. Выделены параметры, необходимые для оценки поражений артерий нижних конечностей применительно к КТ ангиографии, выполненной на МСКТ-64 с низкодозовыми протоколами сканирования. Впервые обобщены и оптимизированы международные анатомические классификации оценки степени поражения артерий нижних конечностей применительно к КТА.
2. Впервые определены наиболее значимые КТ критерии, необходимые для использования оценки выраженности облитерирующих поражений по классификациям Рутерфорда, Боллингера, Грациани, TASC II, в том числе по классификации GLASS, предложенной в 2019 году, и определены параметры поражений артерий нижних конечностей, которые необходимо указывать в протоколе описания КТ исследования в соответствии с современными требованиями.
3. Впервые проведена оценка значения КТА АНК при определении параметров поражений артерий, необходимых при определении показаний к реконструктивным операциям по современным международным руководствам и рекомендациям, разработан алгоритм расшифровки данных, полученных при

проведении КТА, для составления «дорожной карты» поражений. Определены возможности применения мультиспиральной компьютерной томографии при определении параметров поражений артерий нижних конечностей перед проведением реконструктивных или эндоваскулярных операций, в том числе с использованием комбинированных трансплантатов в инфраингвинальных реконструкциях у больных с облитерирующими заболеваниями АНК в бедренно-подколенном, тибиальном и стопном сегментах.

4. Впервые определена роль КТА в современной классификации поражений АНК с определением индивидуальной анатомии поражения артериального русла. Впервые изучены возможности скоростных, мультиспиральных томографов с 64 рядами детекторов при получении изображений артерий голени и стопы у больных с хронической ишемией, угрожающей потерей конечности (ХИУПК), с учетом необходимых для классифицирования степени и протяженности поражений параметров. Показана эффективность применения КТА при оценке индивидуальной анатомии поражений артерии нижних конечностей.
5. Впервые оценена эффективность КТА при определении состояния артериального русла нижних конечностей после выполнения реконструктивных операций, определено значение КТА при выполнении исследования функционирования шунтов, протезов, стентов, исследований в послеоперационном периоде при подозрении на парапротезную инфекцию. Впервые изучена и описана КТ семиотика парапротезной инфекции.

Теоретическая и практическая значимость работы

Выделены наиболее значимые КТ ангиографические параметры облитерирующих поражений АНК, а также оценена их роль в предоперационной диагностике с классифицированием степени и распространенности поражения артерий.

Определено значение КТА при оценке индивидуальной анатомии поражения АНК, динамики изменений в послеоперационном периоде и выявлении послеоперационных осложнений.

Разработаны КТ критерии предоперационной и послеоперационной диагностики дистального артериального русла нижних конечностей при облитерирующих заболеваниях.

Разработана КТ семиотика у больных с облитерирующими заболеваниями АНК и подозрением на парапротезную инфекцию в до и послеоперационном периоде.

Положения, выносимые на защиту

1. КТ ангиография позволяет определить все параметры поражений артерий при хронической ишемии нижних конечностей, необходимые для использования анатомических классификаций поражений, таких как GLASS, TASC II, Боллингера и Рутерфорда.
2. Выполнение КТ ангиографии артерий нижних конечностей и правильное описание их поражений, с учетом всех необходимых параметров, позволяет создавать «дорожные карты» анатомии поражений артерий, сравнимые по диагностической ценности с данными цифровой субтракционной ангиографии, используемой при выборе вариантов оперативного лечения согласно международным рекомендациям и классификациям.
3. Показанием к использованию КТ ангиографии может быть определение индивидуальной анатомии строения, поражения и выраженности кальциноза артерий у больных с критической ишемией нижних конечностей для дальнейшего классифицирования степени их поражения согласно существующим рекомендациям.
4. КТ ангиография эффективна для определения состояния артерий и мягких тканей нижних конечностей после выполнения реконструктивных операций, в оценке проходимости шунтов и реканализированных артерий, стентов,

позволяет оценить наличие и степень выраженности парапротезной инфекции.

Внедрение результатов работы в практику, реализация результатов исследования

Предложенные диагностические критерии и алгоритм диагностики поражения артерий нижних конечностей по данным КТ с внутривенным болюсным контрастированием внедрены в диагностический процесс в отделе лучевых методов диагностики и лечения ФГБУ «НМИЦ хирургии им. А. В. Вишневского» Минздрава России, в рентгенологическом отделении Клинического госпиталя «Лапино» ООО ХАВЕН.

Апробация материалов диссертационной работы

Основные положения диссертации были доложены и обсуждены на научных конференциях: национальном хирургическом конгрессе, Москва, 04-07 апреля 2017 (тема «Оценка сопротивления оттока при поражениях бедренно-подколенных артерий с помощью КТ ангиографии»), XI всероссийском национальном конгрессе лучевых диагностов и терапевтов «Радиология-2017», Москва, 23-25 мая 2017 (тема «МСКТ-ангиография в оценке сопротивления оттока при поражениях бедренно-подколенных артерий»), конгрессе Российского общества рентгенологов и радиологов, Москва, 8-10 ноября 2017 (тема «КТ-ангиография при критической ишемии нижних конечностей»), V международном научно-практическом конгрессе «Раны и раневые инфекции», Москва, 21-23 декабря 2021 (тема «Особенности диагностики и оказания хирургической помощи после реконструктивных операций на артериях нижних конечностей»).

Основные положения диссертации так же были освещены при чтении лекций ФГБУ «НМИЦ хирургии им. А.В. Вишневского» Минздрава России, на учебном семинаре «Современные методы диагностики (УЗИ, МСКТ) и лечения заболеваний сосудов нижних конечностей» (тема доклада «МСКТ ангиография артерий нижних конечностей в выборе тактики лечения и оценке послеоперационных

осложнений»), Тверь, 29 марта 2018. Результаты научно-квалификационной работы были доложены 18 декабря 2020 года на заседании государственной экзаменационной комиссии в "НМИЦ хирургии им. А.В. Вишневского" Минздрава России.

Соответствие диссертации паспорту научной специальности

Диссертация соответствует паспорту специальности 14.01.13 «Лучевая диагностика, лучевая терапия», а также области исследования, в диссертационной работе научно обоснованы возможности МСКТ исследования с внутривенным болюсным контрастированием в визуализации поражений артерий нижних конечностей.

Публикации

По материалам диссертационной работы опубликовано 4 статьи в журналах, входящих в перечень научных изданий, рекомендованных ВАК («Балльная оценка сопротивления оттока при поражениях бедренно-подколенных артерий с помощью МСКТ-ангиографии». Маслов А. Л., Зотиков А.Е. Медицинская визуализация. 2017. Т. 21. № 2. С. 90–102. [18]; «Мультиспиральная компьютерная томография при подозрении на парапротезную инфекцию после реконструктивных операций на артериях нижних конечностей». Маслов А. Л., Аскерова А. Н., Аскеров Н.Г., Зотиков А.Е. Кремлевская медицина. Клинический вестник. 2017. № 3. С. 87–95. [19]; «Лечение критической ишемии на фоне многократных тромбозов бранши аорто-бедренного шунта и отсутствия дистального русла: 2 случая успешной гибридной реваскуляризации». Харазов А. Ф., Лучкин В. М., Басирова Н. М., Кульбак В. А., Маслов А. Л. Атеротромбоз. 2020; № 2. С. 130–142 [43]. «Сравнение информативности КТ и катетерной ангиографий в оценке степени и протяженности поражений артерий голени у больных с критической ишемией нижних конечностей». Маслов А. Л., Кармазановский Г.Г., Басирова Н. М., Харазов А.Ф., Варава А.Б. Диагностическая и интервенционная радиология. 2021. Т. 15. № 4. С. 28-35 [20].

Структура и объем диссертации

Диссертация изложена на 148 страницах машинописного текста, состоит из введения, глав, заключения, выводов, практических рекомендаций, приложений и списка литературы, который включает 44 отечественных, 98 иностранных источника. Представленный материал иллюстрирован 37 рисунками и 28 таблицами.

ГЛАВА 1. ОБЗОР ЛИТЕРАТУРЫ

1.1 Заболевания артерий нижних конечностей

Заболевания артерий нижних конечностей (ЗАНК) – это группа заболеваний, приводящих к постепенному поражению артерий с формированием синдрома хронической ишемии нижних конечностей (ХИНК). Атеросклероз является наиболее частой причиной поражения артерий с развитием ХИНК (в 80–95% случаев) [26], более редкими причинами являются облитерирующий тромбангиит, неспецифический аортоартериит, кистозная дегенерация адвентиции, гиперплазия интимы. Прогрессирование атеросклероза, особенно в сочетании с сахарным диабетом, вызывает развитие «критической ишемии нижней конечности (КИНК), соответствующая III-IV степени ишемии по классификации Фонтейна-Покровского», и определяется как «синдром декомпенсации хронической артериальной недостаточности конечности вследствие ЗАНК, основными клиническими проявлениями которого являются боль в покое и/или наличие язвенно-некротического процесса стопы, как правило на фоне показателей ЛПИ меньше 0,4, пальцевого АД 30-50 мм рт.ст., транскутанного напряжения кислорода - 30-50 мм рт.ст» [24, 26].

С начала 2010 годов в международных публикациях предлагается термин хроническая ишемия, угрожающая потерей конечности (ХИУПК), являющийся конечной стадией ЗАНК [81]. ХИУПК подразумевает под собой состояние, связанное с увеличением рисков смертности, ампутации и снижения качества жизни, определяется как клинический синдром, с поражением периферических артерий, с болью в покое, язвой или гангреной нижней конечности, не заживающей более 2-х недель [67].

1.2 Эпидемиология распространенность и тяжесть последствий, инвалидизация, смертность

Распространенность ЗАНК в общей популяции по данным литературы составляет 12–14%, при этом вначале болезнь протекает бессимптомно (две трети

случаев), при этом частота проявления симптомов ишемии нижних конечностей у лиц старше 40 лет составляет от 0,5% до 10,5%, а у лиц старше 70 лет до 20% [129].

Больные с ЗАНК и умеренной перемежающей хромотой (начиная с IIБ степени ишемии и выше) признаются инвалидами [35]. При наличии сегментарных окклюзий или стенозов артерий (более 65%), а ЛПИ <0,75 - 0,25 устанавливается 3 группа инвалидности. При III или IV степени ишемии, а также при ЛПИ <0,25 устанавливается 2 группа инвалидности. Первая группа инвалидности устанавливается при III и IV степенях ишемии у больных с двусторонними трофическими нарушениями и ЛПИ <0,25, а также при наличии противопоказаний для оперативных вмешательств. Так же первая группа инвалидности устанавливается при сохранении блока дистальных артерий после хирургической реваскуляризации, субкомпенсации кровообращения, в сочетании с ограниченными трофическими нарушениями (язва, некроз), декомпенсацией кровообращения. Инвалидность снимается при полном восстановлении кровообращения или формированием компенсации кровообращения [35].

Ампутация конечности при развитии КИНК в 55% случаев проводится к концу первого года, а в периоде до четырех лет частота ампутаций достигает до 35%–67%, с высокой смертностью, в пределах от 52% до 64% [123].

От ЗАНК в 1990 умерло 16 000 человек 2013 году - 41 000 человек, в 2017 году 70 200 человек; отмечается увеличение смертности за 10 лет на 55,7%, а стандартизированная по возрасту смертность увеличилась примерно на 10% [82]. В Российской Федерации процент смертности от заболеваний периферических артерий составляет 0,49% от общего числа смертей (0,29%–0,89%); при этом годовой прирост в период с 1990 по 2017 составляет 3,62% [82]. По данным Федеральной службы государственной статистики смертность населения РФ по причинам смерти от атеросклероза в 2018 году (по данным на 17.12.2019) 15 630 человек, «других болезней артерий, артериол и капилляров» – 12 240 человек [42].

1.3 Реваскуляризация

Выбор реваскуляризации напрямую зависит от анатомического расположения, распространенности и сложности поражения АНК, при этом лечение может быть как эндоваскулярным или открытым хирургическим (эндартерэктомия или шунтирование), так и комбинированным или гибридным [26]. Согласно Национальным рекомендациям по диагностике и лечению ЗАНК эндоваскулярное вмешательство является вариантом выбора при стенозах и коротких окклюзиях, а аутовенозное шунтирование обеспечивает хорошую долговременную проходимость для протяженных окклюзий бедренных артерий [24, 26]. Возможно выполнение гибридных методик, а при повышенных рисках или отсутствии аутовены, возможно выполнение только эндоваскулярного вмешательства [24, 26]. Методы гибридного лечения пациентов с КИНК усовершенствуются, в том числе на фоне тотальной окклюзии артерий голени, например, нами опубликована работа, свидетельствующая о возможности проведения «анастомозирования сосудов даже после проведенной субинтимальной реканализации и с субинтимальным пространством» [43].

Существует множество различных рекомендаций и руководств по диагностике и лечению облитерирующих ЗАНК, отличающихся между собой. При этом единых однозначных клинических исследований сравнения результатов эндоваскулярного и открытого вмешательств нет, а выбор «метода визуальной диагностики поражений», согласно рекомендациям, «зависит от его непосредственной доступности» [26]. Также не существует единой тактики в лечении и диагностики пациентов с ЗАНК, при этом любая из тактик лечения зависит от диагностики, определяющей степень выраженности и распространенности поражений [26].

При определении возможности реваскуляризации у пациентов с симптомными ЗАНК проведение УЗДС, КТА или МРА нижних конечностей позволяет определить «топографию поражений артерий и степень стеноза» [26].

1.4 Статистика по выполняемым операциям

В РФ, согласно опубликованным отчетам А. В. Покровского, за 2014 и 2018 годы [34], за последние пять лет количество хирургических вмешательств при ЗАНК выросло на 30%. За 2018 год выполнено 19304 операции на инфраингвинальном сегменте, при этом 35,5% из них выполнено эндоваскулярно. В США, по данным Egorova et al. XJ. Vasc. Surg. 2010, «за 2007 год было выполнено 162 реконструкции АНК на сто тысяч населения» [72]. Необходимость повторной реваскуляризации после шунтирований в бедренно-подколенном или бедренно-тибиальном сегментах по данным различных авторов составляет от 60 до 90% [14, 37]. При выполнении инфраингвинальных реконструкций за последние три года в РФ преобладают открытые реконструктивные операции, соотношение показано на рисунке 1.

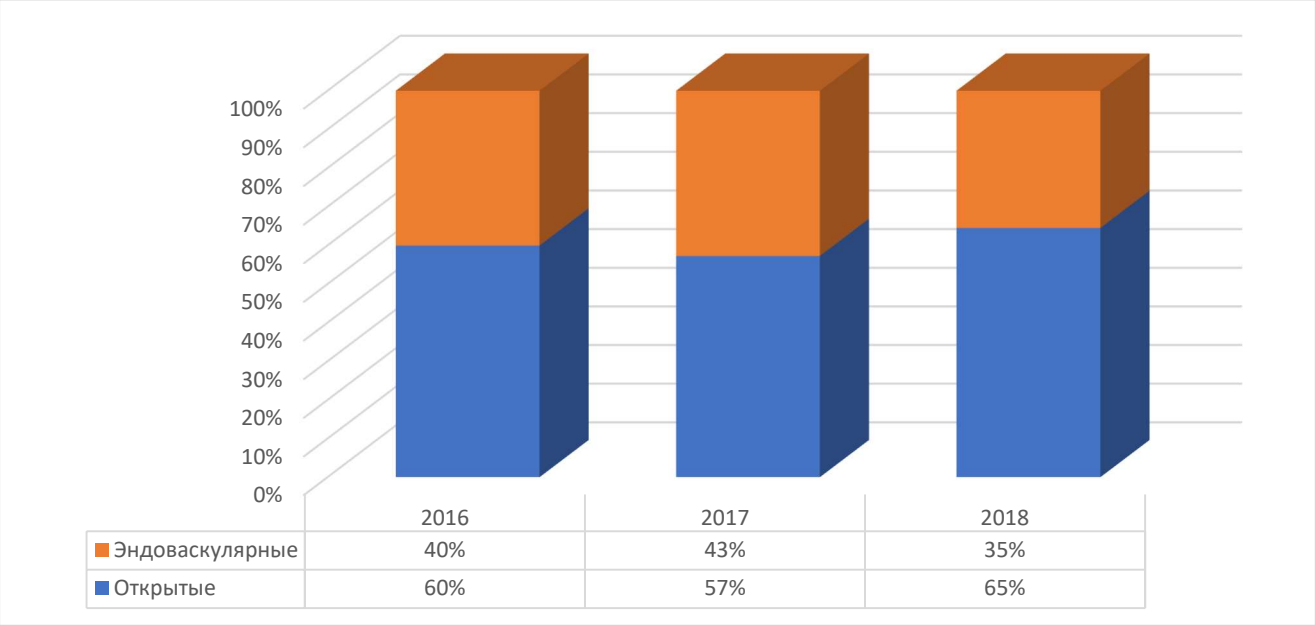

Рисунок 1 – Процентное соотношение инфраингвинальных реконструкций в РФ [34]

1.5 Методы диагностики, рекомендуемые для оценки поражений артерий нижних конечностей

Всем пациентам с подозрением на ХИУПК перед принятием решения о необходимости реваскуляризации должна проводиться визуализация артерий [26, 67] для определения наличия, степени и тяжести поражения артерий, с

отображением полной картины поражения и использованием анатомических классификаций, например, GLASS [67]. При этом адекватная визуализация артерий голени и стопы имеет решающее значение, особенно при планировании вмешательства у пациентов с поражением тканей конечности [26, 67].

В рекомендациях американского колледжа кардиологов и кардиологической ассоциации 2017 года также указано, что при рассмотрении возможности проведения реваскуляризации у больных с симптоматическими ЗАНК полезно использовать УЗДС, КТА или МРА АНК, а больным с КИНК, а также больным с перемежающей хромотой, ограничивающей образ жизни и отсутствием эффекта от консервативной терапии, рекомендовано выполнение ЦСА; при этом пациентам с бессимптомным течением ЗАНК ЦСА и КТА и/или МРА АНК выполнять не следует [83].

1.5.1 Ультразвуковое дуплексное сканирование

Согласно «Национальным рекомендациям по диагностике и лечению» ЗАНК, УЗДС является методом визуализации первой линии для подтверждения диагноза ЗАНК [26], иногда является единственно доступным методом [66]. УЗДС позволяет определить критерии стеноза артерий (по Jager К. А. и соавторами 1985 г.) и лодыжечно-плечевого индекс (ЛПИ) [45, 66, 112, 121]. Преимуществами УЗДС являются: неинвазивность, низкая стоимость, отсутствие необходимости применения йодсодержащих контрастных веществ, отсутствие ионизирующего излучения, отсутствие необходимости устанавливать стационарное оборудование (т. е. оборудование мобильное) [102, 105, 122], также преимуществом УЗДС является возможность оценить состояние вен и осуществлять регулярное наблюдение после реваскуляризации [66]. По результатам работы И. В. Тиминой с соавторами чувствительность и специфичность КТА и УЗДС при оценке состояния аорто-подвздошного сегмента составляет 100%, при оценке проходимости бедренно-подколенного сегмента чувствительность и специфичность КТА составляет 87,5 и 100%, а УЗДС - 93,7 и 100%, при оценке проходимости

тибиального сегмента чувствительность и специфичность в обоих методах составляет 87,5 и 93,7% соответственно [40].

УЗДС дает возможность оценить практически весь спектр поражений, включая оценку результатов хирургического и консервативного лечения [26], оценить состояние путей оттока при планировании вмешательств, оценить функционирование шунта в послеоперационном периоде и отработать критерии благоприятного функционирования инфраингвинального шунта для регулярного динамического контроля за состоянием реваскуляризированной конечности. Однако метод УЗДС в отличие от КТА не позволяет наглядно представить полную картину всего пораженного артериального русла в виде дорожной карты, поэтому перед реваскуляризацией требуется другой метод визуализации [26, 66]. Кроме этого, основными недостатками УЗДС является длительность выполнения исследования, операторозависимость, недостаточно качественная оценка коллатерального кровотока, а сохраненные при визуализации изображения сложно интерпретировать в динамике [26]. При выполнении УЗДС могут возникать трудности с визуализацией аорто-подвздошных сегментов, например, из-за ожирения, скопления газов в кишечнике и кишечной перистальтики. Технические сложности при визуализации артерий голени и стопы особенно выражены при повреждениях мягких тканей, а также при кальцинозе артерий [26].

Для улучшения визуализации некоторые специалисты предлагают применять ультразвуковые контрастные вещества, однако крупных клинических исследований в этой области практически не проводилось [88].

1.5.2 Цифровая субтракционная ангиография

ЦСА является основным общепризнанным методом топической диагностики поражений артерий [1, 45], ЦСА может потребоваться при планировании реваскуляризации, в случае, «если неинвазивные методы обследования не помогли установить топографическую анатомию и локализацию поражения» [24]. Некоторые сосудистые специалисты все еще считают этот метод диагностики

золотым стандартом визуализации у пациентов с подозрениями на ХИУПК, особенно при наличии поражения конечных ветвей подколенной артерии [101]. ЦСА выполняется для проведения интервенционных процедур и для определения целевых артерий оттока при дистальном шунтировании, особенно при оценке артерий голени и стопы, при ограничениях других методов визуализации [26, 67].

ЦСА широко доступна, вероятность возникновения осложнений при проведении диагностики с помощью ЦСА низкая [87, 141], количество йодсодержащих контрастных препаратов и доза ионизирующего излучения при ее проведении сведены к минимуму [53, 55, 131]. Появилась такая методика ЦСА, как карбокси-ангиография (CO2-ангиография), когда в качестве КВ используется углекислый газ. Карбокси-ангиография может применяться в случаях, если у пациентов имеется аллергическая реакция на контрастное вещество или тяжелая степень хронической почечной недостаточности (ХПН). Считается, что CO2-ангиография уступает ангиографии с введением йодсодержащего КВ в основном из-за тенденции ухудшения качества визуализации артерий голени и стопы [119].

1.5.3 МР ангиография

Согласно проведенному в 2010 году метаанализу J. Menke с соавторами МРА при диагностике стенозов и окклюзий для всего артериального дерева составляют 94,7% чувствительность, 95,6% специфичность, для аорто-подвздошного сегмента 94,7% и 96,3% соответственно, для бедренно-подколенного сегмента 95,3% и 95,6%, для тибиального сегмента 92,2% и 93,3% [108].

Основным достоинством МРА является отсутствие воздействия ионизирующего излучения и йодсодержащего КВ на пациента.

Недостатками МРА являются переоценка степени стеноза [108]; невозможность оценить степень кальциноза (что важно как при выборе места наложения анастомоза при шунтировании, так и при выполнении эндоваскулярной реваскуляризации) [67]; проблемы с визуализацией рестеноза в стенте [45]; несовместимость с имплантированными устройствами (например,

кардиостимуляторы и дефибрилляторы), более длительное время получения изображения и появление различных артефактов, так же пациенты легче соглашаются на проведение КТА исследования из-за длительности процедуры МРА и необходимости долгое время лежать неподвижно, а так же клаустрофобии. При медленном кровотоке изображения, получаемые при проведении МРА, могут наслаиваться друг на друга, затрудняя визуализацию анатомии артерий [67].

Кроме того, получение качественных МР ангиограмм и точная их интерпретация возможна только обученным, специализирующимися на таких исследованиях, персоналом; МР оборудование дорогое, в некоторых странах доступ к МРА крайне ограничен и, соответственно, специалисты, которые могут получить и интерпретировать изображения также отсутствуют [73]. Только в экспертных центрах МРА имеет более высокую точность в диагностике артерий голени чем УЗДС и КТА [45].

Использование гадолиний содержащего контрастного вещества связывают с развитием нефрогенного системного фиброза, преимущественно у «пациентов со скоростью клубочковой фильтрации <30 мл/мин/1.73 м2» [99].

Стоит также заметить, что доступ к большинству современных технологий различается в разных странах мира. [67].

Появляются публикации о результатах применения новых МРА методик, более эффективных для визуализации пациентов с ХИУПК, позволяющих более точно оценить состояние дистальных АНК [52].

1.5.4 КТ ангиография

Выполнение КТА стало возможно с появлением СКТ и использованием автоматических инжекторов, позволяющих проводить внутривенное болюсное контрастирование [38, 76, 78, 124]. Тем не менее, диагностические возможности КТА исследования АНК на СКТ с одним рядом детекторов были ограничены из-за большой протяженности исследуемой зоны, низкой скорости сканирования, и, соответственно, длительного времени сканирования, приводящего к перегреву

рентгеновской трубки, к необходимости введения больших объемов КВ, к получению изображений с низким пространственным разрешением, недостаточным для оценки артерий голени и стопы [76, 95, 124]. Проблема с перегревом рентгеновской трубки решалось увеличением скорости сканирования за счет увеличения толщины срезов и шага спирали (pitch), что приводило к еще более значительному снижению пространственного разрешения получаемых изображений. Снижение диагностической точности на СКТ и первых МСКТ (МСКТ с 2, 4 и 6 рядами детекторов) также возникали при визуализации кальцинированных артерий у больных с ХИУПК, особенно при поражениях в подколенно-стопном артериальном сегменте [86].

Первые публикации о применении КТА в России появились в конце 1990-х, – начале 2000 годов [38]. Е. А. Тимонина и др. проводили обследования на ЭЛКТ, у половины обследованных больных было с КИНК, при этом для «аорто-подвздошного и бедренно-подколенного сегментов» получена 100% чувствительность КТА в комбинации с УЗДС [38]. В 2004 году Д. А. Осипов в своей работе делает вывод о том, что данные КТА позволяют спрогнозировать исход рентгеноэндоваскулярных процедур у больных с ХИНК, [29], при этом КТА исследования выполнялись на МСКТ-4.

Два метаанализа, включающих КТА исследования, выполненные на СКТ и МСКТ первого поколения (МСКТ-2-16) были опубликованы в 2007 году. В сентябре вышел метаанализ M. C. Kock [95] с соавторами, второй метаанализ был опубликован в ноябре 2007 года M. H. Heijenbrok-Kal [86] с соавторами. В большинстве работ, проанализированных в их статьях, КТА была выполнена на МСКТ-4, и только два автора сообщают о работе на МСКТ-16 и совсем нет отчетов об оценке ЗАНК с использованием МСКТ-64. По результатам этих обзоров совокупная чувствительность и специфичность для выявления стеноза >50%, составила 92% и 93% соответственно [86, 95], диагностические характеристики КТА в голеностопном сегменте оказались ниже, но не значительно отличались от

таковых при аорто-подвздошном и бедренно-подколенном артериальных сегментах [86].

В 2008 году в журнале «Ангиология и сосудистая хирургия» опубликована работа по КТА с исследованиями, выполненными на МСКТ-16, где Ф. И. Тодуа с соавторами так же подтверждает высокую чувствительность, достигающую 96%, специфичность - 92% и точность - 94% для КТА в аорто-бедренном и бедренно-подколенном сегментах [41].

В опубликованной в 2009 году работе S. Cernic с соавторами, говорится о возможности визуализации поражений артерий дистальнее колена, чувствительность МСКТА-64 составила 97,2%, специфичность 97% [64]. Кроме того, благодаря высокому пространственному разрешению и отработанной методике при проведении МСКТА-64 не было обнаружено никаких ограничений в оценке поражений артерий голени, существовавших ранее, при проведении КТА на первых поколениях МСКТ (<64 среза) [64].

По результатам проведенного в 2009 году R. Met и др. метаанализа, при выявлении «стенозов более 50% в аорто-подвздошном сегменте чувствительность КТА составляет 96%, а специфичность 98%, для бедренно-подколенного сегмента чувствительность 97%, специфичность 94%, для подколенно-тибиального сегмента чувствительность 95%, специфичность 91%» [109]. Следует отметить, что в метаанализ были включены исследования, преимущественно выполненные на первых МСКТ, большая часть КТА (50%) было выполнено на МСКТ-4 и лишь только 10% КТА были выполнены на МСКТ-64.

Согласно Национальному руководству по лучевой диагностике болезней сердца и сосудов (под редакцией Л. С. Кокова) чувствительность КТА к стенозам достигает 100%, специфичность при этом равна 87,5% [1].

В 2013 году S. Jens с группой авторов провел метаанализ работ, сравнивающих результаты КТА и МРА АНК с результатами ЦСА у больных с КИНК и перемежающей хромотой [91]. Это одна из первых работ по оценке диагностической эффективности МСКТА, отличия МСКТ-16 и МСКТ-64. В работе

было проанализировано 12 исследований КТА и 30 исследований МРА, при этом суммарные доли чувствительности и специфичности составили для КТА 96% и 95% соответственно, а для МРА 93% и 94% соответственно. На основании полученных данных делается вывод, что КТА и МРА – точные методы оценки тяжести поражений артерий у пациентов с ЗАНК, в том числе с КИНК.

Преимущества КТА

КТА исследование, выполненное на современных МСКТ с 64 рядами детекторов позволяет получить более качественные изображения не только в «аорто-подвздошном и бедренно-подколенном сегментах», но и подколенно-тибиальных сегментах, а также позволяет проводить сканирование с более высокой скоростью, меньшим объемом контрастного вещества и меньшей лучевой нагрузкой [75, 77, 78], о чем в своей работе делает вывод и Кондратьев В.Е. [17] с соавторами. Также усовершенствованию метода КТА способствовало использование автоматических шприцов – инжекторов с двумя колбами и изучение особенностей болюса контрастного вещества [76, 78, 124].

Преимуществами КТА являются: высокое качество изображений и высокая информативность, быстрота, неинвазивность, в отличие от УЗДС воспроизводимость, а в отличие от ЦСА – возможность выполнять исследование вне стационара, а согласно «Национальным рекомендациям по ведению пациентов с ЗАНК это и отсутствие рисков, связанных с возможными осложнениями, такими как кровотечения, перфорация артерии, инфекция, атероэмболия, формирования пульсирующих гематом и ложных аневризм, артериовенозных фистул» [24], также «при КТА используются меньшие объемы КВ и меньше лучевая нагрузка». При выполнении КТА для еще большего снижения лучевой нагрузки и объема необходимого КВ предлагаются различные способы, например снижение напряжения на трубке до 70-100кВ [15, 70].

Дополнительно при КТА, в отличие от МРА и ЦСА, можно определять наличие кальцификаций артерий [3, 21, 97], а также осуществлять визуализацию при наличии зажимов, шунтов и сопутствующих аневризм [1].

Ограничения КТА

Общими ограничениями КТА и ЦСА являются ионизирующее облучение, нефротоксичность и другие побочные реакции на КВ. Относительно высокая лучевая нагрузка при КТА связана в первую очередь, с большой протяженностью сканирования, достигающей 1–1,5 метра, а в область сканирования попадают органы и ткани, чувствительные к лучевой нагрузке. Современные КТ аппараты позволяют значительно снизить лучевую нагрузку на пациентов, и ее уровень не будет превышать 10 мЗв, а в некоторых условиях может достигать 3–5 мЗв [15, 47, 70, 132]. В основе протоколов с низкой лучевой нагрузкой используется снижение силы тока. Протоколы со значениями 120 кВ, 50 мАс и 100 кВ позволяют снизить лучевую нагрузку на 77% и 40% соответственно, при этом современные решения, такие как итеративные алгоритмы реконструкции изображений, позволяют избежать значительного ухудшения качества и даже сделать его лучше [15, 70].

Так как атеросклероз является системным заболеванием и поражает в том числе почечные артерии, у пациентов с ЗАНК и при наличии других факторов риска частота сопутствующей патологии почек очень высока. Поэтому у таких пациентов после проведения исследований с КВ может развиваться контраст-индуцированная нефропатия [46, 55, 74, 133, 137, 139, 140]. Для профилактики развития контраст-индуцированной нефропатии перед исследованиями у пациентов старше 70 лет, больных с сахарным диабетом, с заболеваниями почек, имеющих протеинурию, гипертоническую болезнь, подагру, для оценки функции почек рассчитывают скорость клубочковой фильтрации (СКФ), с учетом пола возраста и уровня креатинина в плазме крови [12]. Пациентам с риском развития нефропатии «при значениях СКФ≤45мл/мин/1,73м2, используют альтернативные

методы визуализации, либо рассматривают возможность проведения КТА исследования с гидратацией до и после контрастирования» [13, 46, 74, 137].

Ограничением при проведении КТА, снижающим ее точность при оценке состояния артерий голени и стопы, особенно у больных с сахарным диабетом, является выраженный кальциноз, особенно при выполнении КТА на МСКТ с количеством рядов детекторов менее 64 [45, 86, 106, 117].

Новые методики КТА

Применение протоколов с низкой лучевой нагрузкой на современных МСКТ также позволяет улучшить интенсивность контрастирования просвета артерий за счет повышения аттенуации рентгеновского излучения низких энергий атомами йода [15, 70], что, в свою очередь, позволяет значительно снижать необходимый для контрастирования артерий объем КВ. Так, работы D. Utsunomiya, Y. Duan и др. «демонстрируют, что при сканировании с напряжением 80 кВ значительно увеличилась степень контрастирования просвета аорты, артерий таза и нижних конечностей в сочетании с использованием меньшего объема КВ на 30%» [70, 138], что подтверждает в своей работе Assi AAN в 2020 году [54]. А исследование Е. В. Кондратьева по оптимизации лучевой нагрузки при выполнении КТА аорты и периферических артерий показало, что «при проведении МСКТА-128 достаточное контрастирование аорты, артерий таза и нижних конечностей можно получить при применении всего лишь 50 мл контрастного средства» [16, 130].

С усовершенствованием оборудования появляются и новые методики КТА АНК, например, исследования, выполненные на двухэнергетических КТ, такие как селективная интра-артериальная ангиография (с-КТА) [135], со снижением объема необходимого для исследования контрастного вещества [55], с возможностью вычитания кальциноза артерий [69, 89]. Но такие методики находятся в стадии разработки, а большинство медицинских организаций оснащены обычными МСКТ, и только единичные клиники оснащены МСКТ с двумя энергиями.

1.5.5 Роль методов визуализации в диагностике ЗАНК

В целом, результаты, получаемые с помощью современных методов медицинской визуализации, таких как ЦСА, КТА, МРА сопоставимы, о чем свидетельствуют многие публикации [51, 71, 80, 91, 93, 111, 113].

Преимущества КТА перед МРА, в том числе при первичной оценке заболеваний АНК, определены в работе R. Ouwendijk с соавторами [116], кроме немного более высокой достоверности КТА по сравнению с МРА, средняя стоимость МРА исследования была выше в среднем в два раза.

УЗДС и/или КТА и/или МРА показаны для визуализации анатомической характеристики поражения при ЗАНК, а также для выбора оптимальной стратегии проведения реваскуляризации [96, 109, 118]. Данные анатомической визуализации всегда должны анализироваться в сочетании с клиническими симптомами и гемодинамическими показателями до принятия решения о лечении [114].

Сравнение методов медицинской визуализации артерий у пациентов с хронической ишемией нижних конечностей (ХИНК) приведена в Приложении А, Таблица А.1.

1.6 Особенности вариантной анатомии строения артерий нижних конечностей

В сосудистой хирургии выделяют следующие основные артериальные сегменты нижних конечностей: аорто-подвздошный, бедренно-подколенный, подколенно-тибиальный, тибиальный или берцовый, иногда отдельно может выделяться стопный. В аорто-подвздошном и бедренном сегментах единственной клинически значимой аномалией развития является персистирующая седалищная артерия, встречающаяся с частотой 0,025–0,04% [44].

В бедренно-подколенном сегменте одной из клинически значимой аномалией является расположение подколенной артерии относительно медиальной головки икроножной мышцы с развитием синдрома сдавления подколенной артерии [120].

В подколенно-тибиальном сегменте существует множество анатомических вариантов деления подколенной артерии и степени развития артерий голени от гипоплазии до аплазии, в том числе врожденной единственной артерии голени [27, 28, 62, 94].

При планировании реваскуляризаций, устранении гнойно-некротических осложнений КИНК важны результаты изучения вариантной анатомии стопы и топографо-анатомические соотношения с костями и суставами, при этом «архитектоника и топография артерий, по которым осуществляется кровоснабжение стоп, характеризуются широким диапазоном вариантной анатомии и различной степенью развития межсистемных анастомозов», о чем в своих работах пишет Ю. Ф. Муллагалиева [22], и подтверждают работы И.В. Гайворонского с соавторами [5, 6]. В работе A. Kalicharan с соавторами также указывает, что стандартный вариант анатомии глубокой подошвенной артериальной дуги стопы встречается в 55% случаев, то есть чуть менее чем в половине случаев встречается нетипичное ее строение [92]. Знание анатомии глубокой дуги стопы имеет особенное значение при принятии решения хирургии ран стопы и реваскуляризаций. На данный момент не существует исследований, оценивающих вариантную анатомию строения и поражения артерий стопы с помощью КТА.

1.7 Классификации тяжести течения заболеваний артерий нижних конечностей

Для оценки тяжести течения ЗАНК существуют классификации, основанные на клинических признаках, это широко используемые классификации А. В. Покровского [31], Р. Фонтейна (René Fontaine) [79], Р. Рутерфорда (Robert Rutherford) [125]. Классификация Рутерфорда в последствии дополнена значениями лодыжечно-плечевого индекса (ЛПИ) и пальцевого давления. В Российских национальных рекомендациях [24] используется классификация

Покровского-Фонтейна, основанная на клинических симптомах, с выделением четырех стадий заболевания.

В 2014 году Североамериканским обществом сосудистых хирургов предложена международная прогностическая классификация WIfI [110], оценивающая риск ампутации конечности на основании трех патологических процессов: изъязвление - W (Wound), ишемия - I (Ischemia), инфекция стопы – fI (foot infection). Классификация WIfI входит в рекомендации Европейских обществ кардиологов и сосудистых хирургов [45].

1.8 Анатомические классификации поражений при заболеваниях артерий нижних конечностей

Проанализированы научные англоязычные и русскоязычные публикации в период с 1997 по 2019 года. Выбраны классификации оценки степени тяжести поражения АНК, по клиническим и анатомическим критериям, опубликованные в российских и международных руководствах и рекомендациях, а также существующие классификации, наиболее часто используемые в научных публикациях. Выделенные классификации подвергнуты сравнению и анализу с целью выбора необходимых для определения степени выраженности поражений при ЗАНК параметров, с последующим использованием их для классификации не только по результатам цифровой субтракционной ангиографии, но и с помощью других методов медицинской визуализации (УЗИ, МРТ, КТ).

Для оценки характера, распространенности и степени поражения АНК (параметры, отсутствующие в клинических классификациях) созданы анатомические классификации, основанные на данных ЦСА. Существует пять самых известных анатомических классификаций при ХИНК: Боллингера (1981) [58], Рутерфорда (1986, 1997) [125, 126], Грациани (2007) [84], TASC II (2007) [90, 114] и новая классификация 2019 года GLASS (Global Limb Anatomic Staging System) [67].

Для анатомического классифицирования ЗАНК, в том числе балльной оценки степени их поражения, используются результаты ЦСА, и только единичные научные публикации используют в качестве метода для классификации поражений артерий КТА [48, 64].

Иметь представление об анатомии поражений рекомендуется в Практическом руководстве А.В. Покровского, Национальных рекомендациях и руководствах РФ, где говорится о том, что «выбор оптимального метода реваскуляризации при ЗАНК, проявляющихся клинически, оценивается соотношение риска вмешательства, степени и продолжительности ожидаемого улучшения и что для успешной реваскуляризации необходимо наличие адекватных путей притока и оттока» [24, 25, 33].

1.8.1 Балльная классификация Боллингера

Анатомическая классификация Боллингера оценивает степень выраженности поражения и его протяженность, предназначена для наблюдения за течением болезни у конкретного пациента, либо для оценки эффективности хирургического лечения в динамике.

Классификация Боллингера использовалась в крупных научных исследованиях при оценке эффективности лечения BASIL («Survival Prediction Model, Bypass versus Angioplasty in Severe Ischaemia of the Leg» – «Шунтирование против ангиопластики при тяжелой ишемии нижней конечности») [59, 60, 61]. В исследованиях этой серии было проведено сравнение классификаций TASC II и Боллингера и сделан вывод, что классификация Боллингера в большей степени подходит для описания анатомических характеристик поражения АНК с использованием воспроизводимой балльной системы оценки, а также что анатомическая классификация Боллингера может использоваться как при заболеваниях бедренно-подколенных сегментов, так и артериальных сегментов голени и стопы, классификация более простая и воспроизводимая в динамике, в том числе при оценке разными специалистами [59, 61]. Классификация Боллингера

не упоминается в Российских клинических рекомендациях, однако ее используют в научных работах, например, в работах М. А. Зеленова, И. А. Ерошенко с соавторами, в целях оценки особенностей ангиографической картины у больных с ЗАНК с сахарным диабетом и без него [7,11], встречаются и научные публикации использующие классификацию Боллингера в англоязычной литературе [48, 64, 65]. М. Джильдаг с соавторами использовали в своей работе классификацию Боллингера, и сделали вывод, что атеросклеротическое поражение у пациентов с диабетической стопой и хронической нейроартропатией Шарко выражено значительно меньше, чем у пациентов с диабетической стопой и без хронической нейроартропатии Шарко [65].

Существуют научные работы, использующие классификацию Боллингера при оценке состояния АНК на основании результатов КТА, например, Akai с соавторами в 2014 году [48], а также S. Cernic с соавторами [64]. В работах было проведено сравнение КТА и ЦСА, и сделан вывод о том, что классификация Боллингера может быть полезным инструментом для оценки степени и протяженности поражения АНК, с том числе на основании результатов КТА.

1.8.2 Балльная классификация Рутерфорда

Анатомическая классификация Рутерфорда (так же известная как «SVS/ISCVS Committee's angiographic scoring system») [125, 126] является «балльной оценкой состояния путей оттока» перед шунтирующими операциями по данным ЦСА, ограничивается оценкой состояния конкретной целевой артерии - «реципиента» с целью прогноза длительности функционирования шунта. Анатомическая классификация оценки путей оттока Рутерфорда подробно описана А.В. Покровским в 2004 году во втором томе руководства для врачей «Клиническая ангиология» [33], а также используется в ряде научных статей для оценки состояния путей оттока при реконструкциях и их влияния на результаты лечения [30, 32, 49, 50, 57, 68, 98]. M. R. Kret с соавторами провели исследования с использованием классификации Рутерфорда и определили, что прямая

реваскуляризация стопы по ангиосомам обеспечивает более эффективное заживление ран, но только у половины пациентов и не влияет на выживаемость без ампутации или общую выживаемость, текущие показатели оттока имеют небольшую клиническую пользу для прогнозирования исходов у пациентов с КИНК [98].

Работа по «использованию результатов КТА в амбулаторных условиях, для оценки состояния путей оттока по балльной классификации Рутерфорда» опубликована нами в 2017 году [18]. Других работ, оценивающих состояние артерий оттока с использованием «балльной классификации предложенной Рутерфордом» в доступной литературе найти не удалось.

Расчет «балльной оценки состояния путей оттока» по классификации Р. Рутерфорда

Оценка состояния путей артериального оттока выполнялось по предложенной Робертом Рутерфордом с изменениями А. В. Покровского. При использовании балльной классификации используются понятия артерии или пути притока и оттока. «Артерия притока» – это артерия, по которой осуществляется кровоток к месту предполагаемого наложения проксимального анастомоза. «Артерия оттока» – это артерия, по которой осуществляется отток дистальнее уровня предполагаемого анастомоза, обычно это уровень за поражением [18, 33, 125].

«Общий балл сопротивления оттока» — это сумма баллов, присвоенных артерии, и балла ее вклада в общее сопротивление оттока (балл локализации), умноженного на балл степени поражения (стеноза или окклюзии) [18, 33, 125].

«Балл локализации» присваивается каждой артерии в зависимости от места расположения предполагаемого дистального анастомоза [18, 33, 125]. То есть расчет балла локализации осуществляется относительно места наложения дистального анастомоза, то есть относительно артерии «реципиент». В случае, если артерия «реципиент» одна, ей присваивается три балла. В случаях ее деления на

две – более крупной присваивается 2 балла, второй – 1 балл, в случае деления на три артерии – каждой из артерий присваивается по 1 баллу.

Значения баллов локализации для артерий нижних конечностей представлены в таблице 1.

Таблица 1 «Состояние путей оттока – балл локализации» [адаптировано из 125]

Артерия для дистального анастомоза	«Балл локализации»		
	3 балла	2 балла	1 балл
ОПА	-	НПА	ВПА
НПА	ОБА	-	-
ОБА	-	ПБА	ГБА
ПкА ВЩКС	ПкА НЩКС	-	-
ПкА НЩКС	-	-	ПББА
			ЗББА
			МБА
ПББА	-	Дистальная ББА	Дуга стопы
ЗББА	-	Дистальная ББА	Дуга стопы
МБА	-	Артерии стопы	Коллатерали
Артерия стопы	Артерия стопы	-	-

Единственной «артерии оттока» присваивается 3 «балла локализации», при наличии двух артерий более крупной и важной присваивается 2 балла, второй присваивается 1 балл, при наличии трех артерий каждой присваивается по баллу.

В зависимости от степени поражения каждой артерии присваиваются «*баллы стеноза»* (от 0 до 3). При отсутствии поражения или при стенозе менее 20% присваивается 0 баллов; при стенозе от 20 до 49% учитывается 1 балл; в случаях стенозирования от 50 до 99% считается как 2 балла, при наличии окклюзии присваивается 3 балла. Принципы учета баллов выраженности поражения для берцового сегмента представлены в таблице 2. На общее периферическое сопротивление дополнительно прибавляется 1 балл.

Таблица 2 – Расчет балла поражения артерии для артерий голени [адаптировано из 125]

«Балл сопротивления» или балл степени стеноза	Степень стеноза
0	0–19%
1	20–49%
2	50–99%
3	Окклюзия

Для подсчета баллов поражения артериального оттока стопы используется 3 балла при отсутствии визуализации артерий; 2 балла при прослеживаемой целевой артерии и отсутствии глубокой подошвенной дуги; в случаях одного или нескольких субкритических стенозов в нецелевой артерии присваивается 1 балл, при отсутствии поражения артерий стопы или стенозе менее 20% присваивается 0 баллов.

Баллы локализации и баллы поражения умножаются, в случаях наличия нескольких артерий оттока складываются между собой. Максимально возможное значение сопротивления, равное 10 баллам, будет в случаях окклюзии путей оттока, а при отсутствии поражений и стенозах менее 20% будет минимально возможное значение, равное 1 баллу.

При поражениях по типу D, с предполагаемым наложением дистального анастомоза на подколенную артерию или тибиоперонеальный ствол, большое значение имеет состояние путей оттока инфрапоплитеального сегмента.

Оценка артерий голени проведена по упрощенной схеме, так как каждая из артерий голени в общее сопротивление дает 1 «балл вклада», поэтому умножать «баллы вклада артерии» и «баллы стеноза» нет необходимости. «Баллы поражения» артерий голени просто складываются и получается «общий балл сопротивления», схема расчета представлена в таблице 3.

Таблица 3 – «Схема упрощенного расчета оценки состояния оттока для артерий голени» [адаптировано из 125]

«Балл степени поражения»						«Общий балл»
ПББА	+	МБА	+	ЗББА	+1	= «общий балл оттока»

«Балл сопротивления» присваивается в зависимости от степени поражения артерии. Максимальное количество баллов 3, присваивается при окклюзии, в случае стеноза 55–99% присваивается два балла, при стенозах 20–49% присваивается 1 балл. При отсутствии поражения и степени поражения менее 20% присваивается 0 баллов.

«Общий балл сопротивления артерии оттока» получается путем сложения «баллов сопротивления» каждой артерии голени, с добавлением «балла на общее сопротивление». Таким образом, минимально возможный бал при минимальном или отсутствующем поражении равен 1, максимально возможный, при окклюзии всех артерий голени 10.

Для артерий стопы балл сопротивления рассчитывается с учетом степени поражения глубокой артериальной дуги стопы, схема расчета представлена в таблице 4.

Таблица 4 – Схема упрощенного расчета оценки состояния оттока для артерий стопы

Балл	Характеристики
0	Артерии стопы видны, стеноз 0–19%
1	Целевая артерия и глубокая подошвенная артерия видны, субкритические стенозы нецелевой артерии
2	Целевая артерия видна, не видна глубокая подошвенная артерия
3	Нет видимых артерий

1.8.3 Классификация типов поражений TASC II

Классификация TASC II [114] «учитывает распространенность и степень выраженности поражений аорто-подвздошного и бедренно-подколенного сегментов» с выделением четырех типов поражений (Типы A-D). В зависимости от типа поражений рекомендуются эндоваскулярные или хирургические алгоритмы реконструктивной хирургии. В 2015 году классификация TASC II была дополнена оценкой подколенно-тибиального сегмента [90] со схемой оценки поражения берцовых артерий, представленной на рисунке 2.

Поражения по типу	Схематическое изображение
TASC A эндоваскулярное вмешательство метод выбора «Единичный локальный стеноз протяженностью ≤5 см, в целевой берцовой артерии с окклюзией или стенозом аналогичным или худшим в других берцовых артериях»	
TASC B предпочтительнее эндоваскулярное вмешательство «Множественные стенозы каждый протяженностью ≤5 см, или общей протяженностью ≤10 см или единичная окклюзия протяженностью ≤3 см, в целевой берцовую артерии с аналогичными или более выраженными окклюзией или стенозами в других берцовых артериях»	
TASC C предпочтительнее хирургическое вмешательство «Множественные стенозы в целевой берцовой артерии и/или единичная окклюзия с общей протяженностью поражения >10 см, с аналогичными или более выраженными окклюзией или стенозами в других берцовых артериях»	
TASC D хирургическое вмешательство метод выбора «Множественные окклюзии, вовлекающие целевую берцовую артерию с общей протяженностью поражения >10 см, или плотная кальцификация поражения или не визуализирующиеся коллатерали. Другие берцовые артерии окклюзированы либо плотно кальцинированы»	
«Незаштрихованная область представляет собой целевое поражение; область внутри заштрихованного прямоугольника представляет типичную болезнь фона». Адаптировано из «An update on methods for revascularization and expansion of the TASC lesion classification to include below-the-knee arteries: A supplement to the inter-society consensus for the management of peripheral arterial disease (TASC II): The TASC steering committee. Annals of Vascular Diseases. 2015» [90].	

Рисунок 2 – Дополнение к классификации TASC II, схема поражения берцовых артерий

Возможности КТА АНК на МСКТ с 40 рядами детекторов в определении показаний к реконструктивным операциям с использованием классификации TASCII были оценены в работе [100], сделан вывод, что метод КТА является надежным и высокоточным методом для неинвазивной визуализации при комплексной и многопараметрической оценки больных с ЗАНК и может использоваться как высокоточный метод для принятия решений по планированию лечения.

1.8.4 Анатомическая классификация Грациани

Эта классификация была использована в научной работе L. Graziani с соавторами в 2006 году [84] для наглядного отображения характера и распределения окклюзий у пациентов с сахарным диабетом и КИНК с повреждением мягких тканей стоп (язвы или гангрена), на основании результатов ЦСА, с оценкой степени общего поражения АНК. Классификация не используется в клинических рекомендациях по методу выбора хирургического лечения и в оценке эффективности и долгосрочности лечения. Классификация Грациани используется в научной работе, так, Н. Л. Аюбова с соавторами [3] определила, что тяжелые морфологические поражения 5 и 6 степеней по классификации Грациани были более распространены у пациентов с нарушением азотовыделительной функции, а у пациентов со СКФ >60 мл/мин/1,73 м^2 встречались менее тяжелые поражения.

1.8.5 Классификация целевого артериального пути GLASS

Классификация GLASS предложена в Международных сосудистых рекомендациях по лечению хронической ишемии, угрожающей потерей конечности в 2019 году [67], включает упрощенную оценку аорто-подвздошного сегмента, в ней выделяется три стадии поражения, учитывающие поражение артерий целевого артериального пути, включая бедренно-подколенный сегмент и артерии голени, так же предложена упрощенная оценка определения поражения артериальной дуги стопы.

В 2021 году нами опубликована работа [20], сравнивающая результаты КТА и ЦСА при поражениях АНК с использованием классификации GLASS для артерий голени, других публикаций в русскоязычной и мировой научной литературе найти не удалось.

1.9 КТ исследования в послеоперационном периоде

Наиболее частой причиной возобновления клинической картины ишемии нижней конечности после проведенных реконструктивных операций является появление рестенозов, особенно в области дистального анастомоза [10]. Операции по поводу поражений бедренно-подколенно-тибиального сегмента по частоте занимают второе место после операций по поводу поражений брахиоцефальных артерий (24,2% и 36,7% в 2014 году и 26% и 33,4% в 2018 году соответственно) [72]. Повторная реваскуляризация после открытых реконструктивных операций в бедренно-подколенном или бедренно-тибиальном сегментах по данным различных авторов составляет от 60 до 90% [14, 37]

Проведение КТА в послеоперационном периоде позволяет оценить состояние периферических артериальных шунтов, стентированных артерий, выявлять осложнения, связанные с шунтированием и стентированием, включая стенозы, формирование аневризм и артериовенозных свищей. Об этом свидетельствуют работы, опубликованные в 2003 году J. K. Willmann и др. В своей работе они не нашли статистически значимой разницы между КТА, УЗДС и ЦСА при выявлении стенозов шунтов, аневризм в области анастомозов и артериовенозных свищей [142]. В русскоязычной литературе есть работа М. Нагорного с соавторами [23], опубликовавшим в 2006 году результаты работу, также подтверждающую высокую информативность КТА, при этом оценка дистального русла, в том числе после бедренно-берцового шунтирования не выполнялась [23]. Роль КТА при визуализации инфраингвинальных шунтов оценили в своей работе J.E. Lopera с соавторами в 2008 году [107]. Авторы делают вывод, что МСКТА-16 является ценным методом при визуализации

инфраингвинальных шунтов, а также при периодическом наблюдении за шунтом, что имеет решающее значение для своевременного выявления легко устранимых поражений и поддержанием проходимости шунта. Кроме того, делают вывод, что для дальнейшего планирования лечения ранних и поздних осложнений после шунтирования, при выявлении изменений с помощью УЗДС в большинстве случаев вместо ЦСА может выполняться КТА или МРА.

Опубликованная в 2009 году работа X.M. Li с соавторами [104] посвящена изучению состоянию имплантированных стентов. При этом большинство анализируемых стентов 41 (50,6%) было имплантировано в ПБА и 35 стентов (43%) было имплантировано в подвздошную артерию, в ПкА было имплантировано 5 стентов (6,2%). Чувствительность и специфичность МСКТ-64 для выявления значительного (≥50%) рестеноза внутри стента составляли 95,4% и 100% [104].

Первые упоминания о значении МСКТА-64 в послеоперационном периоде после стентирования или шунтирования с возможностью оценкой степени рестеноза при его наличии описаны в работе A. Napoli с соавторами, опубликованной в 2011 году [113].

Роль различных методов лучевой диагностики «после реконструктивных операций на аорто-подвздошно-бедренном сегменте», в частности для диагностики ложных аневризм анастомозов определена в работе И. Н. Староверова с соавторами [39], представлена высокая чувствительность и специфичность для реокклюзий 100% и 91,7% соответственно, а для гемодинамически значимых рестенозов 100% и 93% соответственно.

Все эти работы были посвящены изучению операций реваскуляризации в подвздошном и бедренно-подколенных сегментах, без изучения состояния после реваскуляризации на артериях голени, без упоминания о развитии возможных осложнений, в том числе признаках парапротезной инфекции.

1.10 Парапротезная инфекция

По данным литературных источников, «у больных с IV степенью ишемии нижних конечностей и наличием гнойно-некротического процесса в области голени и стопы одним из самых серьезных осложнений при шунтировании является парапротезная инфекция (ППИ)», проявляющееся «инфекционным воспалением мягких тканей окружающих сосудистый протез» [8, 33, 36, 85, 115].

Особенности развития ППИ и ее частота зависит от области выполненной операции, уровня наложения анастомозов: так, при операциях аорто-бедренном шунтировании составляет 1–2%, а «в случаях дистальных реконструкций достигает 6%» [63, 85, 103, 127].

«Развитие ППИ часто сочетается с тромбозом трансплантата, провоцирует развитие таких серьезных осложнений, как кровотечения, формирование пульсирующих гематом и образование ложных аневризм, что еще более ухудшает состояние ишемизированной конечности и общее состояния пациента, увеличивает риск потери конечности (5–25%), смертность при этом достигает 25–88%» [2, 63, 134].

ППИ не имеет специфичных клинических симптомов, а посев крови на стерильность и бактериальный посев отделяемого из раны могут быть в норме. Такое часто встречается при глубокой локализации инфекционного процесса и в позднем послеоперационном периоде. Местные или общие осложнения бывают первыми и даже единственными признаками ППИ [33].

«ППИ, развивающаяся в первые 4 месяца после реваскуляризации, считается ранней, по истечении 4 месяцев – считается поздней» [9, 56, 128]. «Поздняя ППИ развивается после примерного завершения срока формирования хирургического рубца» [33].

Хирургическую классификацию ППИ предложил в 1972 году D.E. Szilagyi с соавторами. Эта классификация, представленная в таблице 5, основана «на протяженности и глубине распространения инфекционного процесса» [136].

Таблица 5 – «Классификация парапротезной инфекции по D.E. Szilagyi» [адаптировано из 136]

Глубина распространения	Степень
Поверхностный процесс (рана; эпидермис и дерма)	I
Поражение подкожно-жировой клетчатки, сосудистый трансплантат без изменений	II
Поражение сосудистого трансплантата	III
- «поражение в ложе сосудистого трансплантата (линии шва и псевдоинтима не вовлечены)»	IIIa
- «низкая степень вовлечения сосудистого трансплантата (с участием псевдоинтимы и/или линии шва)»	IIIb
- «выраженная степень вовлечения сосудистого трансплантата, но есть возможность повторного протезирования или шунтирования»	IIIc
- «выраженная степень инфекционного поражения сосудистого трансплантата, без возможности повторного протезирования или шунтирования»	IIId

Зарегистрированная распространенность ППИ при бедренно-подколенном шунтировании составляет 0,9%–4,6% [107].

«Выявляемые с помощью КТА скопления жидкостной плотности в ранние сроки после реконструктивных операций не всегда являются признаками ППИ, а могут быть связаны с лимфореей, скоплениями серозной жидкости, образованием парапротезной гематомы», о чем мы писали в своей статье [19]. ППИ следует дифференцировать со специфической иммунной реакцией на протез, реакцией отторжения, гранулематозом или с продуктами разрушения протеза. Отличить ППИ позволяют классические признаки воспаления (tumor, calor, rubor, dolor, functio laesa), а также появление свищей с выделением гноя [33]. Дифференцировать ППИ от отторжения импланта позволяет наличие положительных результатов бактериального посева.

Наиболее грозными осложнениями ППИ являются аррозивные кровотечения, встречающиеся у 2,39% пациентов с сочетанием сахарного диабета II типа, атеросклероза магистральных сосудов и КИНК [4].

В 2017 году мы опубликовали работу, посвященную роли КТ исследования при оценке степени распространенности ППИ после реконструктивных операций на АНК [19]. Других работ с использованием оценки степени ППИ на основании результатов выполненных КТА или МРА исследований в доступной литературе найти не удалось. Нет работ по анализу КТ семиотики после реконструктивных операций на АНК, в том числе на артериях голени и стопы, при подозрениях на ППИ. Поэтому, актуальным является изучение семиотики КТА, выполненной пациентам с облитерирующими заболеваниями АНК на этапе диагностики до реконструктивно-восстановительной сосудистой хирургии, в ближайшем и отдаленном послеоперационном периоде, изучение степени реваскуляризации нижних конечностей, оценка отдаленных результатов реконструктивных операций на артериях голени с определением состояния реконструированных сегментов АНК, семиотики ППИ при ее возникновении.

ГЛАВА 2. МАТЕРИАЛЫ И МЕТОДЫ

2.1 Структура исследования

Клиническое обсервационное комбинированное ретроспективное исследование. Исследование по оценке диагностической точности КТ ангиографического исследования (представление результатов исследования по диагностической точности).

После сравнения результатов КТА и ЦСА были определены чувствительность, специфичность и общая точность КТ ангиографии. Статистическая обработка результатов была проведена с помощью утилиты IBM SPSS Statistics Subscription версия 28.0.0.0 (190), определены коэффициенты корреляции Пирсона, Спирмена, Тау-b Кендалла. Уровень значимости «*p*» для всех использованных критериев был <0,05.

2.2 Общая характеристика больных

Общее число включенных в исследование больных составило 76 человек, проходивших лечение в ФГБУ «НМИЦ хирургии им. А. В. Вишневского» Минздрава России. Для оценки эффективности КТА перед и после реконструктивных операций были выбраны результаты исследований 49 пациентов, из них 28 больным проведено сравнение КТА и ЦСА. Для оценки КТ семиотики при подозрениях на парапротезную инфекцию были выбраны результаты КТ исследований 28 больных (один больной попал в обе группы).

Проведение исследования было одобрено локальным этическим комитетом ФГБУ «НМИЦ хирургии им. А.В. Вишневского» Минздрава России. Все пациенты подписывали письменное информированное согласие на проведение КТ исследования с контрастированием.

2.2.1 Характеристика больных для определения значения КТА перед реконструктивными операциями

Для ретроспективного анализа результатов КТА АНК до и после реконструктивных операций выбраны результаты исследований больных с критической ишемией нижних конечностей, находившихся на лечении в 2018 году, которым были выполнены открытые и эндоваскулярные реконструктивные операции на артериях голени. Всего в 2018 году было прооперировано 83 пациента с КИНК. Распределение по полу – 29 женщин, 54 мужчин (90 госпитализаций, так как у 7-ми пациентов госпитализации были повторными).

Критериями включения было наличие у больных:

- поражения бедренно-подколенного сегмента по Типу D согласно TASC II (фрагмент схемы поражений представлен на рисунке 3);
- критической ишемии одной или обеих нижних конечностей;
- наличие результатов КТА исследования АНК, проведенного не более чем за два месяца до оперативного вмешательства;
- верифицированный на основании оперативного вмешательства диагноз.

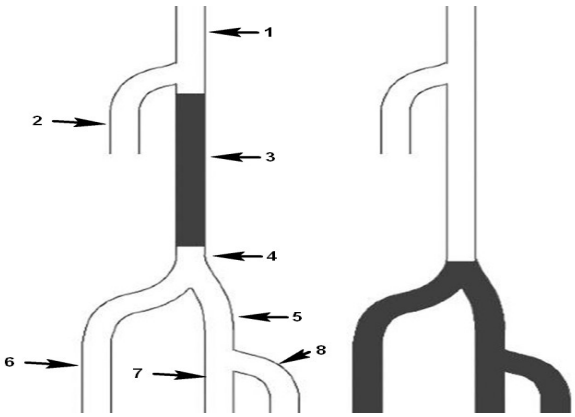

Рисунок 3 – Фрагмент схемы поражения бедренной, подколенной артерии и артерий голени типа D по классификации TASC II (адаптировано из [90]).

Хронические тотальные окклюзии ПБА протяженностью более 20 см, с поражением ПкА, а также с хроническими тотальными окклюзиями ПкА и области ее трифуркации. 1 - общая бедренная артерия, 2 - глубокая бедренная артерия, 3 - поверхностная бедренная артерия, 4 - подколенная артерия, 5 – тибиоперонеальный ствол, 6 передняя большеберцовая артерия, 7 – малоберцовая артерия, 8 задняя большеберцовая артерия.

Критерием исключения из исследования было проведение КТА исследования АНК более чем за 2 месяца или его отсутствие.

Для оценки значения КТА при определении параметров поражений артерий, необходимых для использования международных рекомендаций и известных анатомических классификаций перед реконструктивными операциями у больных с КИНК были выбраны результаты обследования 49 больных. Всем выбранным больным были выполнены реконструктивные операции в 2018 году, всего выполнено 51 реконструктивная операция: на правой конечности у 22 больных, на левой у 29 больных (двум больным проведены операции на обеих конечностях).

Все больные были с клинической картиной ХИНК 3 и 4 степени по классификации Фонтейна-Покровского, из общего количества прооперированных конечностей 3 степень ишемии была у 15 больных (15 конечностей, 29%), ишемия 4 степени было у 34 больных (36 конечностей, 71%). Средний возраст обследованных больных составил 65,2 лет, из них с 3 степенью ишемии составил 66,5 лет, с 4 степенью 65,7 лет. Из общего числа больных обследовано 33 (66%) мужчины и 17 (34%) женщин. Средний возраст обследованных мужчин 60,6 лет (от 28 до 83 лет), средний возраст женщин составил 77,4 лет (от 66 до 90 лет).

Причиной критической ишемии в большинстве случаев (46 больных, в 92% случаев) стало прогрессирование атеросклероза, в трех случаях (6%) наличие облитерирующего тромбангиита (болезнь Бюргера), у одного из больных (2%) была постэмболическая окклюзия (ПЭО). Трое пациентов были после ампутации нижней конечности: у двух пациентов ампутации на правых конечностях (у одного на уровне средней трети голени, у второго ниже колена) и один больной был после высокой ампутации левой нижней конечности (верхняя треть бедра).

Боли в покое были у всех больных. Хроническая почечная недостаточность была у троих пациентов. Сахарный диабет был у 23 больных (46%).

Всего этим больным выполнено 70 КТА исследований (в период с 2017 г. по 2019 г. выполнено 66 КТА исследований, из них большинство (56 исследований) выполнено в год выполнения операции (в 2018 году), дополнительно

проанализированы данные КТА исследований, выполненных четырем обследуемым больным в период с 2012 по 2016 год).

Из общего числа обследованных больных КТА в сроках до двух месяцев до операции выполнено 44 пациентам. КТА в различные сроки после операций стентирования или шунтирования выполнено 21 пациенту, было обследовано 11 правых конечностей и 10 левых конечностей, при этом КТА после операций на обеих конечностях было у троих больных. Большинству больных КТА АНК выполнено в пределах 1 месяца перед реконструктивной операцией (37 человек, 76%); в период от одного до двух месяцев (32-62) КТА выполнили 7 пациентам (14%); в период от двух до трех месяцев до операции (64-92) четырем пациентам (8%). Более чем за три месяца до реконструкции исследования выполнены одному больному (2%).

У выбранных пациентов по результатам КТА выполнена оценка состояния путей артериального оттока с помощью балльной классификации Рутерфорда, а также оценка параметров поражений по классификации GLASS.

Из общего числа КТА исследований после открытых операций в течение года КТА выполнили 13 больным (в течение месяца 8 больным, более чем через 2 месяца 5 пациентам); в течение года после проведения ЦСА КТА исследование выполнили 5 пациентам (в течение месяца 2 пациентам, более чем через 2 месяца - 3 пациентам).

2.2.2 Характеристика больных, выбранных для сравнения эффективности КТА и ЦСА

Критериями включения для сравнения эффективности КТА и ЦСА при оценке степени и протяженности поражений артерий голени по классификации GLASS было: наличие КТА исследования перед ЦСА в период не более двух месяцев. **Критерием исключения являлось** проведение КТА после ЦСА и проведение КТА более чем за два месяца перед ЦСА.

Всего выбраны результаты КТА и ЦСА 26 пациентов из 49 больных. Средний возраст пациентов составил 69,3±10,8 лет, 15 мужчин и 11 женщин. ЦСА использовалась в качестве референсного метода.

В исследование с определением степени и протяженности поражений артерий вошли результаты 27 исследований, проведенных 26 больным (одному из больных исследование проводилось повторно). Всего определена степень поражения 81 артерий голени (одной или обеих конечностей).

2.2.3 Характеристика больных, которым выполнена КТ ангиография после реконструктивных операций

После реконструктивных операций КТА было выполнено 19 пациентам, всего выполнено 26 КТА исследований, проанализировано состояние 31 оперированной конечности.

Двенадцати пациентам КТА было выполнено после реконструктивной операции на одной конечности, троим пациентам после реконструктивных операциях на обеих конечностях. Одному из пациентов после реконструктивных операций на обеих конечностях КТА исследования выполнялись три раза (одно в 2014, два в 2018). Одному из пациентов после реконструктивной операции на левой конечности на выполнили три КТА исследования в 2018 году. Двум пациентам по два исследования в 2018 году. Одному пациенту выполнили исследования в 2016 и в 2018 годах.

Четыре пациента были после стентирования, остальным выполнялись открытые реконструкции.

2.2.4 Характеристика больных для определения КТ семиотики при подозрениях на парапротезную инфекцию

Для оценки КТ семиотики при подозрениях на парапротезную инфекцию после выполнении реконструктивных операций на артериях нижних конечностей использованы результаты обследования 28 больных, находившихся на лечении в период с 2010 по 2019 год.

Критериями включения являлось: наличие парапротезной инфекции, выполненное перед оперативным лечением КТ исследование.

Критериями исключения являлось: отсутствие парапротезной инфекции.

Проведен ретроспективный анализ данных КТ исследований, выполненных 28 пациентам (27 мужчин и 1 женщина, средний возраст 60±10 лет), находившихся на лечении в отделении гнойной хирургии НМИЦ хирургии им. А.В. Вишневского с 2010 по 2019 гг. с парапротезной инфекцией после выполнения реконструктивных шунтирующих операций при облитерирующих заболеваниях АНК.

Всем больным было выполнено КТА, больным с наличием наружных свищевых ходов дополнительно выполнялась КТ фистулография (всего было выполнено четыре КТ фистулографии). В качестве эталона для оценки эффективности КТ исследования использовали интраоперационные и гистологические данные. В общей сложности было проанализировано 30 послеоперационных КТ исследований.

Оценивались следующие КТ признаки характерные для парапротезной инфекции: наличие в мягких тканях вокруг протезов участков жидкостной и/или газовой плотности, отсутствие контрастирования шунта или протеза, наличие распространения контрастного вещества за пределы протеза по его ходу или в области анастомозов, наличие гематом и аневризм.

На полученных изображениях определялась локализация и распространенность изменений, характерных для ППИ, с уточнением степени и протяженности вовлечения в процесс протеза (полное или частичное), наличие признаков распространения на анастомозы в соответствии с предложенной в 1972 году D.E. Szilagyi с соавторами хирургической классификацией ППИ.

КТ исследования выполнялись перед всеми операциями, данные исследований использовались при выборе тактики лечения.

2.3 Методика проведения КТ ангиографии у пациентов с заболеваниями артерий нижних конечностей

КТ исследование АНК с внутривенным болюсным контрастированием или КТА выполнялась на мультиспиральном компьютерном томографе Philips Ingenuity CT (компании Philips, Нидерланды) с 64 рядами детекторов по стандартному низкодозовому протоколу сканирования.

2.3.1 Параметры сканирования

Использовался стандартный протокол КТ сканирования. Сканирование выполняется сверху вниз, со стороны головы к ногам, с уровня Th12 позвонка, до уровня кончиков пальцев стоп. В область сканирования входят брюшной отдел аорты с почечными артериями, артерии таза и нижних конечностей, включая артерии голеней и стоп. При отсутствии конечностей или их частей протяженность сканирования может быть меньше. В начале сканирования, на уровне живота и таза, пациент должен задержать дыхание.

Сканирование выполнялось со скоростью вращения трубки – один оборот за 0,7 секунд, с напряжением на трубке 100 кВ, с автоматической модуляцией силы тока, с коллимацией 64х0,625 (ширина линейки детекторов 4см), pitch 0,9.

Реконструкцию изображений исследования получали с использованием итеративного алгоритма, толщина среза 1,25 мм, интервал реконструкции 0,625 мм.

Лучевая нагрузка, полученная пациентом во время исследования, регистрировалась в медицинской карте пациента. Для получения значений в мЗв значение DLP в мГр*см (полученного из отчета КТ сканирования, который автоматически прикрепляется к каждому КТ исследования), умножали на коэффициент эффективной дозы (в соответствии с «Европейским руководством по критериям качества для компьютерной томографии» коэффициент для тела 0,006, для брюшной полости 0,015, для таза 0,019). Среднее значение лучевой нагрузки при КТА артерий нижних конечностей в нашей выборке составило 14,67 мЗв. Среднее значение лучевой нагрузки при КТ исследованиях нижних конечностей

при подозрениях на парапротезную инфекцию в нашей выборке составило 17,78 мЗв.

2.3.2 Укладка пациента и протяженность сканирования

Положение пациента на столе компьютерного томографа: лежа на спине, ногами в сторону Гентри, с руками, расположенными над головой. Для получения небольшого поля реконструкции изображений (field of view, FOV) тело пациента нужно разместить ближе к центру окружности Гентри, как по вертикали, так и по горизонтали. Протяженность сканирования в среднем составляет от 110 до 140 см.

Протяженность сканирования определялась в зависимости от клинической задачи, при стандартном исследовании от уровня купола диафрагмы до кончиков пальцев стоп.

2.3.3 Параметры болюсного контрастирования

Используются периферические катетеры с большим диаметром до 20-22G (розовый или синий), выдерживающие высокую скорость введения КВ, необходимую для болюсного контрастирования. Всем пациентам вводились минимально необходимые дозы контрастного вещества – 1–1,5 мл/кг массы тела в концентрации не более 350мг/мл йода (Йомепрол; Йомерон 350, Bracco Diagnostics, Италия), максимально вводимый объем контрастного вещества не превышал 100 мл. Введение КВ выполнялось при помощи автоматического инжектора со скоростью 4-5мл/с, через венозный катетер, установленный в локтевую вену. Дополнительно выполнялось введение 60 мл болюса физиологического раствора со скоростью 3–5 мл/с.

Использовалась методика отслеживания болюса контрастного вещества (bolus tracking), при достижении заданной плотности контрастирования (порогового уровня контрастирования 130 едН на брюшной аорте) автоматически или вручную запускается основная ангиографическая серия КТ сканирования.

Для профилактики развития контраст-индуцированной нефропатии пациентам с риском развития нефропатии, и СКФ≤45мл/мин/1,73м2, до и после

выполнения КТА проводилась гидратация (трое пациентов из 50 были с хронической почечной недостаточностью, двое из них старше 70 лет).

2.3.4 Обработка, оценка и анализ полученных результатов

Оценка полученных КТ ангиографических изображений проводилась на рабочей станции в трех стандартных (аксиальной, сагиттальной, фронтальной) и различных косых плоскостях с построением мультипланарных реконструкций (multiplanar reconstruction - MPR), мультипланарных реконструкций в проекциях максимальной интенсивности (maximum intensity projection - MIP) и криволинейных реконструкций, построенных по оси выбранной артерии (curved planar reformation - CPR), а также трехмерных MIP реконструкций (3D MIP), с удалением пикселей, которые относились к костям скелета.

Для наглядного представления индивидуальной анатомии строения и поражения АНК выполнялось построение объемных изображений («volume rendering» - VR).

2.4 Качественный анализ полученных изображений

Для работы с диагностическими изображениями, полученных при КТ ангиографии АНК, используются следующие протоколы просмотра и постобработки:

- изображения в поперечной плоскости – аксиальная реконструкция (axial reconstruction);
- изображений в различных плоскостях или мультипланарная реконструкция (MPR - multiplanar reconstruction);
- изображения в проекции максимальной интенсивности (MIP - maximum intensity projection);
- криволинейная реконструкция изображений (CPR - curved planar reformation);
- объемные изображения (VR - Volume Rendering);
- реконструкции с вычитанием костей на MIP и VR изображениях артерий.

Оценка поражения артерий бедра, голени и стопы проводилась с учетом степени и протяженности стеноза или окклюзии.

Определялось наличие кальциноза на протяжении всех включенных в исследование артериальных сегментов, включая артериальную дугу стопы. Распространенность кальциноза оценивалась по его наличию в стенках артерии, при этом учитывалось два варианта кальциноза: кальциноз охватывающий >50% и <50% окружности артерии в поперечном сечении.

Полученные при КТА исследовании изображения были проанализированы двумя специалистами, независимо друг от друга.

Качество полученных КТ ангиограмм определяли по схеме: убедительное контрастирование; массивный кальциноз с возможностью определения степени поражения; массивный кальциноз без возможности определения степени поражения. Критериями распределения было наличие достаточного контрастирования артерии, либо наличие выраженного протяженного кальциноза без возможности определения степени поражения артерии (эффект «засвечивания» имитирующий контрастирование). Результаты 3 больных были исключены из исследования из-за массивного кальциноза артерий не позволяющего определить степень поражения артерий. У одного из этих пациентов отсутствовала задняя берцовая артерия (аплазия).

2.5 Количественный анализ полученных изображений

Количественный анализ полученных изображений (оцениваемые параметры полученных изображений АНК, степень и протяженность поражений, достаточность контрастирования) в соответствии с локализацией:

Для поверхностной бедренной артерии (ПБА) учитывались следующие признаки:

- недостаточное контрастирование артерии, не позволяющее оценить степень ее поражения;
- стеноз <50%;

- стеноз >50% протяженностью <1/3 (<10 см);
- стеноз >50% протяженностью 1/3–2/3 (10–20 см);
- стеноз >50% протяженностью >2/3 (>20 см);
- окклюзия (100%) протяженностью <5 см;
- окклюзия (100%) протяженностью <1/3 (10 см);
- окклюзия (100%) протяженностью <20 см;
- окклюзия (100%) протяженностью >20 см;
- окклюзия/проходимость шунта;
- окклюзия/проходимость стента;
- не применимо (при отсутствии конечности – состояние после ампутации).

Дополнительно оценивалось устье поверхностной бедренной артерии (ПБА) на предмет наличия поражения: отсутствие поражения, наличие стеноза или окклюзии, наличие поражения в проксимальном или дистальном анастомозах при шунтировании; не применимо (при отсутствии конечности, например, при состоянии после ампутации).

Для подколенной артерии (ПкА) учитывались следующие признаки поражения:

- недостаточное контрастирование артерии, не позволяющее оценить степень ее поражения;
- слабое контрастирование артерии, позволяющее оценить степень ее поражения;
- артерия отсутствует (например, после ампутации);
- стеноз <50%;
- стеноз >50% протяженностью <2см;
- стеноз >50% протяженностью 2-5см;
- стеноз >50% протяженностью >5см;
- окклюзия (100%) выше щели коленного сустава (ВЩКС);

- окклюзия (100%) ниже щели коленного сустава (НЩКС);
- окклюзия (100%) на всем протяжении (вся ПкА);
- оценка состояния шунта (проходим или окклюзирован).

Дополнительно оценивалось наличие поражения в области деления подколенной артерии: наличие поражения трифуркации (да/нет), наличие стеноза >50% (да/нет), наличие окклюзии; наличие кальциноза или контрастирования вен, не позволяющих провести оценку степени поражения, а также пункт, когда не подходит ни один из параметров для оценки (не применимо, например, при недостаточном артерии контрастировании или отсутствии).

Для артерий голени учитывались следующие признаки поражения:

- недостаточное контрастирование артерии, не позволяющее оценить степень ее поражения;
- слабое контрастирование артерии, позволяющее оценить степень ее поражения;
- стеноз <50%;
- стеноз >50% протяженностью <3см;
- стеноз >50% протяженностью <1/3;
- стеноз >50% протяженностью <2/3;
- стеноз >50% протяженностью >2/3;
- окклюзия (100%) протяженностью <3см;
- окклюзия (100%) протяженностью <1/3;
- окклюзия (100%) протяженностью >1/3;
- невозможно оценить из-за выраженного кальциноза;
- гипоплазия;
- невозможно оценить из-за выраженного контрастирования вен;
- отсутствует.

Для артерий стопы учитывались следующие признаки поражения:

- не видна;

- недостаточное контрастирование артерии, не позволяющее оценить степень ее поражения;
- слабое контрастирование, артерия прослеживается;
- хорошее контрастирование, артерия отчетливо прослеживается;
- стенозы >50%;
- 100 - локальные окклюзии;
- не видна из-за контрастирования вен;
- не видна из-за выраженного кальциноза.

Для дуги стопы (глубокая подошвенная артерия) учитывались следующие признаки поражения:

- артерия не видна;
- прослеживается из латеральной подошвенной артерии (ЛПА);
- прослеживается из тыльной артерии стопы (ТАС);
- прослеживается из медиальной подошвенной артерии (МПА);
- артерия не видна из-за контрастирования вен;
- артерия не видна из-за кальциноза.

Из трех артерий голени определялась доминирующая артерия, то есть артерия с наименьшей степенью поражения, либо самая крупная из трех берцовых артерий:

- передняя большеберцовая артерия (ПББА);
- малоберцовая артерия (МБА);
- задняя большеберцовая артерия (ЗББА);
- две артерии ПББА и ЗББА;
- две артерии ПББА и МБА;
- две артерии ЗББА и МБА;
- три артерии.

Для артерий стопы визуально определялись варианты поражений по критериям GLASS:

- P0 - артерия пересекает голеностопный сустав и продолжается на стопу, глубокая артериальная дуга стопы не поражена;
- P1 - артерия пересекает голеностопный сустав, продолжается на стопу; глубокая артериальная дуга стопы отсутствует или поражена;
- P2 – отсутствует артерия, пересекающая голеностопный сустав и продолжающаяся на стопу.

Фиксировалось наличие контрастирование вен стопы.

Определялась степень кальциноза артерий бедренно-подколенного и берцово-стопного артериальных сегментов:

- отсутствие кальциноза
- кальциноз менее 50% окружности поперечного сечения АНК;

кальциноз более 50% окружности поперечного сечения АНК.

ГЛАВА 3. РЕЗУЛЬТАТЫ И ИХ ОБСУЖДЕНИЕ

3.1 Сравнение клинических и анатомических классификаций заболеваний артерий нижних конечностей

Широко известные и используемые клинические классификации Покровского-Фонтейна, клиническая классификация хронической ишемии Рутерфорда, международная системная классификация WIfI учитывают особенности клинического течения и проявления ХИНК, при этом не учитывают варианты непосредственного облитерирующего поражения АНК, их степени, распространенности и протяженности.

Классифицировать ХИНК затруднительно из-за вариабельности облитерирующего поражения артерий у больных с сахарным диабетом и без него, особенно при поражениях артерий голени и стопы из-за наличия множества вариантов их ангиоархитектоники. Классификации Фонтейна-Покровского и Рутерфорда, основанные на клинической симптоматике и дополненные объективными методами исследований, не учитывают распространённость и степень выраженности облитерации артерий.

В этой главе проводится анализ пяти самых известных анатомических классификаций при ХИНК.

3.1.1 Классификация Боллингера

Классификация Боллингера предложена в 1981 году, определяет степень (окклюзия, стенозы ≥50%; 26–49%; ≤25%) и распространенность облитерации для всех артериальных сегментов нижней конечности, включая инфраренальный отдел аорты. Протяженность поражения определяется как: единичное поражение; множественные поражения с протяженностью менее половины сегмента; множественные поражения с вовлечением более половины сегмента. Состояние артерий стопы не учитывается.

Классификация Боллингера позволяет оценить все артерии нижней конечности посегментно и предназначена для наблюдения за течением болезни у

конкретного пациента, либо для оценки эффективности хирургического лечения в динамике. Из-за большого количества выделяемых (10–13) сегментов классификация громоздка и сложна в подсчете. Особенно сложно определять и трактовать векторную оценку, отображающую общие особенности распространенности и выраженности поражения. Классификация может быть использована для оценки поражений АНК перед выполнением открытых и эндоваскулярных операций, а также для оценки их эффективности.

3.1.2 Классификация Рутерфорда

Классификация путей оттока Рутерфорда предложена в 1997 году, определяет состояние путей оттока. Оценивается кровоток по артерии от уровня формирования дистального анастомоза. Оценивается состояние всей артерии без выделения протяженности ее поражения. Классификация рекомендована для оценки состояния путей оттока перед открытыми реконструктивными операциями и для оценки их эффективности. Состояние артерий стопы учитывается при предполагаемом наложении дистального анастомоза на артерии голени. Классификация Рутерфорда использована нами при оценке степени поражения артерий голени и описана в параграфе 3.2.9.

3.1.3 Классификация TASC II

Классификация TASC II предложена в 2007 году, имеет рекомендательный характер при выборе метода реконструктивной хирургии (открытой или эндоваскулярной операции). Для оценки выделено три артериальных сегмента (аорто-подвздошный; бедренно-подколенный и тибиальный – оценка одной из артерий голени добавлена в классификацию в 2015 году). В классификации отсутствуют четкие критерии степени стеноза, вероятно, подразумевается наличие выраженных стенозов более 50%, не используется количественная оценка выраженности стенозов, не оценивается общая тяжесть поражения, с учетом многоуровневого поражения, типичного для пациентов с КИНК. Протяженность поражения определяется в см, в зависимости от сегмента, ≤3 см, 3–10 см, ≤5 см,

≤10, >10 см, ≤15 см, >15 см, >20 см. Классификация TASC II оценивает поражение АНК по сегментно, не позволяя оценить общую картину поражения артерий на всем протяжении, не учитывает выраженность поражений артерий стопы.

3.1.4 Классификация Грациани

Классификация Грациани, опубликованная в 2007 году, оценивает «общую картину и анатомические особенности поражения АНК у больных с сахарным диабетом» [84]. Классификация не используется при планировании реконструктивных операций и при определении их эффективности. Определяемая протяженность поражений <5 см, 5–10 см, >10 см. Состояние артерий стопы не оценивается. При создании классификации Грациани не учитывались бессимптомные больные сахарным диабетом с имеющимися окклюзиями и стенозами, по этой классификации степень ишемии конечности не учитывается, а при окклюзии всех трех берцовых артерий у этих больных будут «максимальные значения периферического сопротивления (8,5–10,0 баллов), что по этой классификации является неблагоприятной ситуацией для выполнения реконструктивной операции» [84].

3.1.5 Классификация GLASS

Предложенная в 2019 году классификация GLASS определяет состояние целевого артериального пути (ЦАП), создана для отображения возможных технических сложностей эндоваскулярной реваскуляризации (низкая, средняя, высокая) с помощью определения итоговой степени поражения в баллах. Особенностями классификации GLASS является то, что к путям притока относятся общие бедренные и глубокие бедренные артерии, а инфраингвинальный сегмент начинается с поверхностной бедренной артерии. Классификация GLASS ориентирована на эндоваскулярное лечение и не включает такие имеющие непосредственное отношение к шунтированию факторы, как качество вены для шунтирования и состояние дистальных путей оттока. Классификация GLASS отображает сложность поражения центрального артериального пути (ЦАП),

позволяет определить анатомическую потерю потенциала сохранения конечности (ППСК). В классификации учитываются стенозы >50% и окклюзии. Определяемая протяженность поражений: для ПБА <10 см, 10–20 см, >20 см; для ПкА <2 см, 2–5 см, >5 см, для берцовых артерий <3см, <1/3; <2/3; >2/3; <3 см.

Стадии GLASS определены авторами классификации на основании вероятности немедленной технической неэффективности и однолетнего потенциала сохранения конечности после эндоваскулярного вмешательства, выбранного ЦАП. То есть, стадии коррелируют с ожидаемым техническим успехом эндоваскулярного вмешательства и однолетним предполагаемым потенциалом сохранения конечности (ППСК) или анатомической долговечности проходимости после инфраингвинального эндоваскулярного вмешательства. ЦАП определяется для инфраингвинального сегмента, «состоящего из бедренно-подколенного (поверхностная бедренная артерия, подколенная артерия) и берцового сегментов (артерии голени: ПББА, ТПС, МБА, ЗББА)» определяются стадии от I до III, на основании балла степени их поражения (от 0 до 4) [67].

Кроме того, в классификации учитывается наличие кальциноза артерий с помощью субъективной дихотомической оценки степени кальциноза с использованием шкалы, в которой серьезная кальцификация (например, >50% окружности; диффузные, громоздкие или в виде коралловых рифов) повышает выраженность поражения сегмента на один балл. Система классификации поражений артерии стопы при оценке состояния целевого артериального пути по классификации GLASS не применяется, тем не менее предлагается выделять три степени поражений артерий стопы, в том числе учитывается терминальная ветвь малоберцовой артерии.

3.1.6 Обсуждение анатомических классификаций

Классификация Грациани основана на поражениях у пациентов с сахарным диабетом, не дает индивидуальную количественную оценку поражений, оценивает

степень и распространенность облитерирующего поражения АНК, не учитывает состояние артериальной дуги стопы.

Классификация TASC II носит рекомендательный характер в выборе метода оперативного лечения. Классификация TASC II признает, что у пациентов с КИНК есть поражения в других артерий голени и артериях притока, но не оценивает их, не оценивает артерии стопы, не подходит для количественной оценки облитерирующих поражений для последующего анализа эффективности метода лечения, не позволяет показать все варианты клинически важных поражений двух или трех артерий голени и их сочетание.

Классификация Рутерфорда была создана для оценки состояния путей оттока и прогнозирования проходимости шунтов на любом сегментарном уровне. Балльная классификация Рутерфорда используется при расчете сопротивления для выбора места наложения анастомоза при планировании хирургического лечения, при выборе наиболее подходящей для этого артерию нижней конечности, на любом сегментарном уровне – от подвздошного до стопного артериальных сегментов.

Классификация GLASS создана для прогноза эффективности эндоваскулярной реваскуляризации и предполагает определение эффективности планируемой реконструкции выбранного артериального пути от поверхностной бедренной артерии до артерий стопы. Классификация GLASS основана на определении степени поражения целевого артериального пути или целевой артерии (ЦАП) инфраингвинального сегмента, которая выбирается для реваскуляризации. Суммарная стадия поражения по классификации GLASS связана с технической сложностью реваскуляризации (низкая, средняя, высокая). Современная анатомическая классификация поражений АНК GLASS учитывает следующие признаки: степень стеноза, наличие окклюзий, протяженность поражения в том числе по отношению к длине артерии (1/2, 2/3), распространение на устье, степень кальциноза.

Сравнение анатомических классификаций отображено в приложении в виде таблицы (Таблица А.2, Приложение А), в которой представлено сравнение

современных анатомических классификаций по клиническому предназначению, оцениваемым артериальным сегментам, рекомендуемому и предполагаемому использованию, наличию количественной оценки степени поражения, локализации поражения в артерии, степени и протяженности поражения, учет наличия кальциноза, наличие оценки артерий стопы.

Определение степени поражения в классификациях Боллингера и GLASS стеноз определяется как сужение просвета артерии более 50%. При этом в этих классификация градация степени стенозов более 50% отсутствует (например, отдельно не выделяются стенозы 75%, 90%).

Степень кальциноза в классификациях Боллингера, Рутерфорда и Грациани не оценивается и не учитывается. Классификация TASC II учитывает кальцинированные окклюзии.

3.2. Оценка возможностей КТ ангиографии у больных с критической ишемией нижних конечностей

Проанализированы результаты 70 КТА исследований, выполненных 49 больным с хроническими тотальными окклюзиями протяженностью более 20 см обеих или одной из ОБА или ПБА, с поражением ПкА, а так же с хроническими тотальными окклюзиями ПкА и области ее трифуркации и КИНК, прооперированных в 2018 году.

Проведена оценка степени выраженности и протяженности поражений в 138 ПБА и ПкА (включая 23 шунта и 3 стента в этом сегменте), из них 68 правых и 70 левых, а также в 402 артериях голени. У двоих пациентов в анамнезе были ампутации конечностей, а в одном из КТА исследований артерии голени не вошли в область сканирования. Проведена оценка особенностей КТА в визуализации 402 артерий стопы у этих больных (четыре стопы у больных были ампутированы ранее, четыре стопы не вошли в область исследования во время сканирования).

3.2.1 Оценка поражений в поверхностной бедренной артерии

Всего были поражены 92 ПБА (67%), из общего числа поражений выявлено 54 окклюзии (39%) и 38 стенозов >50% (28%). Протяженность окклюзий до 10–20 см выявлены в 5 случаях, а протяженностью >20 см в 29 случаях. При оценке состояния артериального русла после реконструктивных операций в бедренно-подколенном сегменте оценено функционирование 22 шунтов и 3 стентов в ПБА. При этом контрастирование 9 шунтов и 2 стентов отсутствовало, что свидетельствовало об их окклюзии. О нормальном функционировании 13 шунтов и одного стента свидетельствовало отсутствие в них дефектов контрастирования.

Результаты оценки поражений для поверхностных бедренных артерий представлены в таблице 6.

Таблица 6 – Степень и протяженность поражения поверхностных бедренных артерий

Степень поражения	Протяженность поражения	ПБА		Всего	
		правая	левая		
Стенозы >50%	<10 см	17	9	26	38
	10–20 см	4	2	6	
	>20 см	2	4	6	
Окклюзии	<5 см	0	3	3	54
	<1/3 (10 см)	4	2	6	
	10–20 см	0	5	5	
	>20 см	17	12	29	
	стент	2	0	2	
	шунт	4	5	9	
Значимое поражение отсутствует	артерия	14	18	32	46
	стент	0	1	1	
	шунт	6	7	13	
Всего оценено		70	68*	138	

*Оценено 68 левых поверхностных бедренных артерии так как у двух пациентов в анамнезе были ампутации конечности.

На рисунке 4 схематично изображено соотношение поражений ПБА по степени и протяженности у обследованных больных. Видно, что при поражениях ПБА преобладают окклюзии (91%), при этом больше окклюзий протяженностью более 20 см (47%) и окклюзий шунтов (15%). Процент протяженных окклюзий с учетом окклюзированных шунтов составляет 62% от общего числа поражений ПБА.

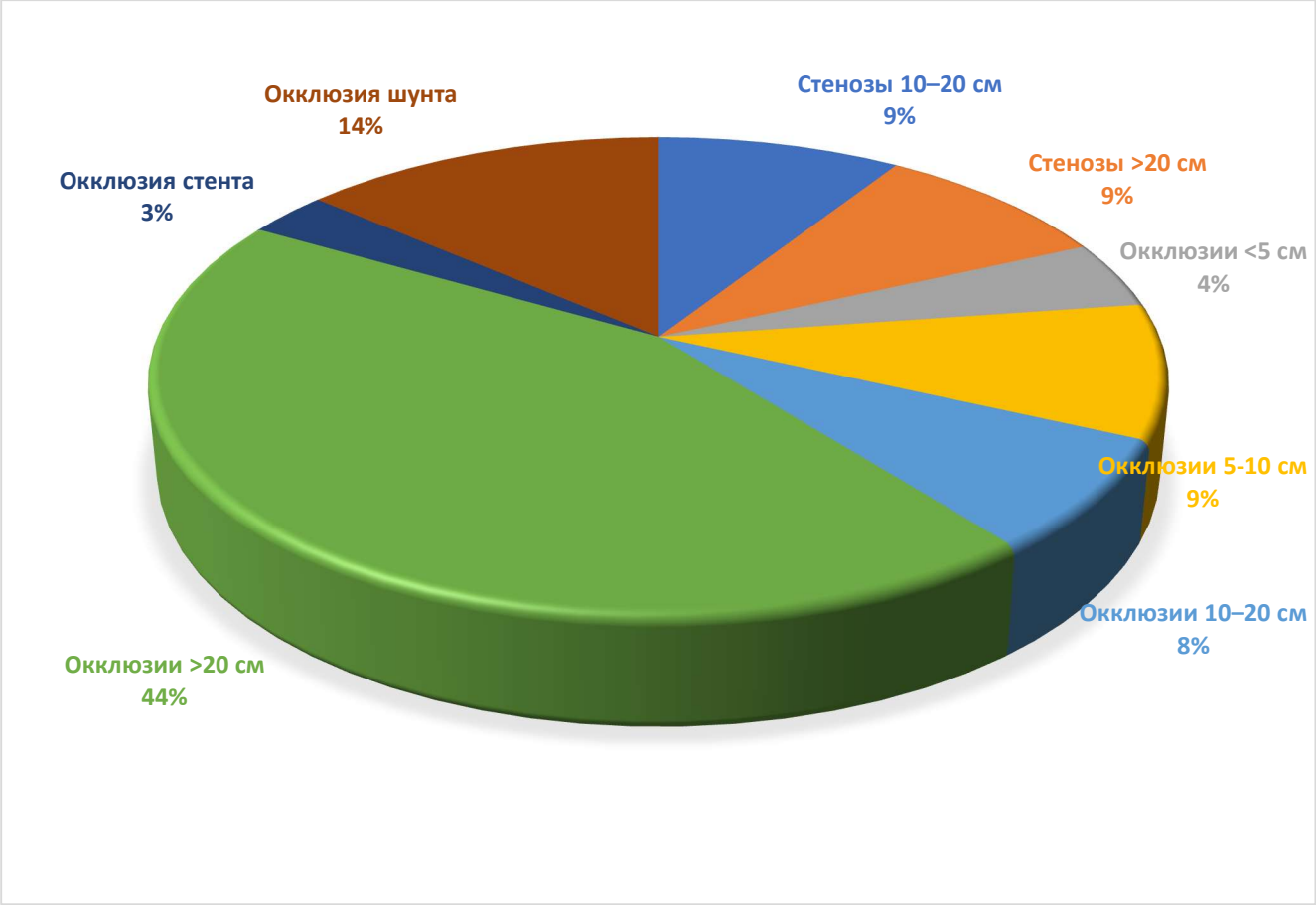

Рисунок 4 – Соотношение степени поражений поверхностных бедренных артерий

3.2.2 Оценка поражений подколенных артерий

Проведена оценка состояния 138 ПкА, результаты представлены в таблице 7. При оценке поражений ПкА окклюзии были выявлены 51 случаях, стенозы >50% в 57 случаях. Окклюзии шунтов было выявлено у четырех больных (двух бедренно-подколенных и двух бедренно-берцовых шунтов).

Таблица 7 – Степень и протяженность поражения подколенных артерий

Степень поражения	Протяженность поражения	ПкА		Всего	
		правая	левая		
Стенозы >50%	>5см	6	12	18	57
	2-5см	12	7	19	
	<2см	13	7	20	
Окклюзии	на всем протяжении	16	11	27	51
	ВЩКС	10	11	21	
	НЩКС	2	1	3	
Значимое поражение отсутствует	артерия	11	18	29	30
	шунт	0	1	1	
Всего оценено		70	68	138	

При оценке состояния ПкА левой конечности у двух пациентов артерии отсутствовали (состояние после ампутации конечности), слабое контрастирование артерий было в 6 случаях (в 2 случаях правой, в 4 случаях левой).

Соотношение степени поражений подколенных артерий представлены на рисунке 5. При поражениях ПкА чаще встречались окклюзии на всем протяжении (24%) и окклюзии ВЩКС; стенозы различной протяженности встречались в половине случаев (52%). При этом протяженность стенозов встречалась с одинаковой частотой (стенозы протяженностью <2 см - 18%, 2–5 см и >5 см - 17%).

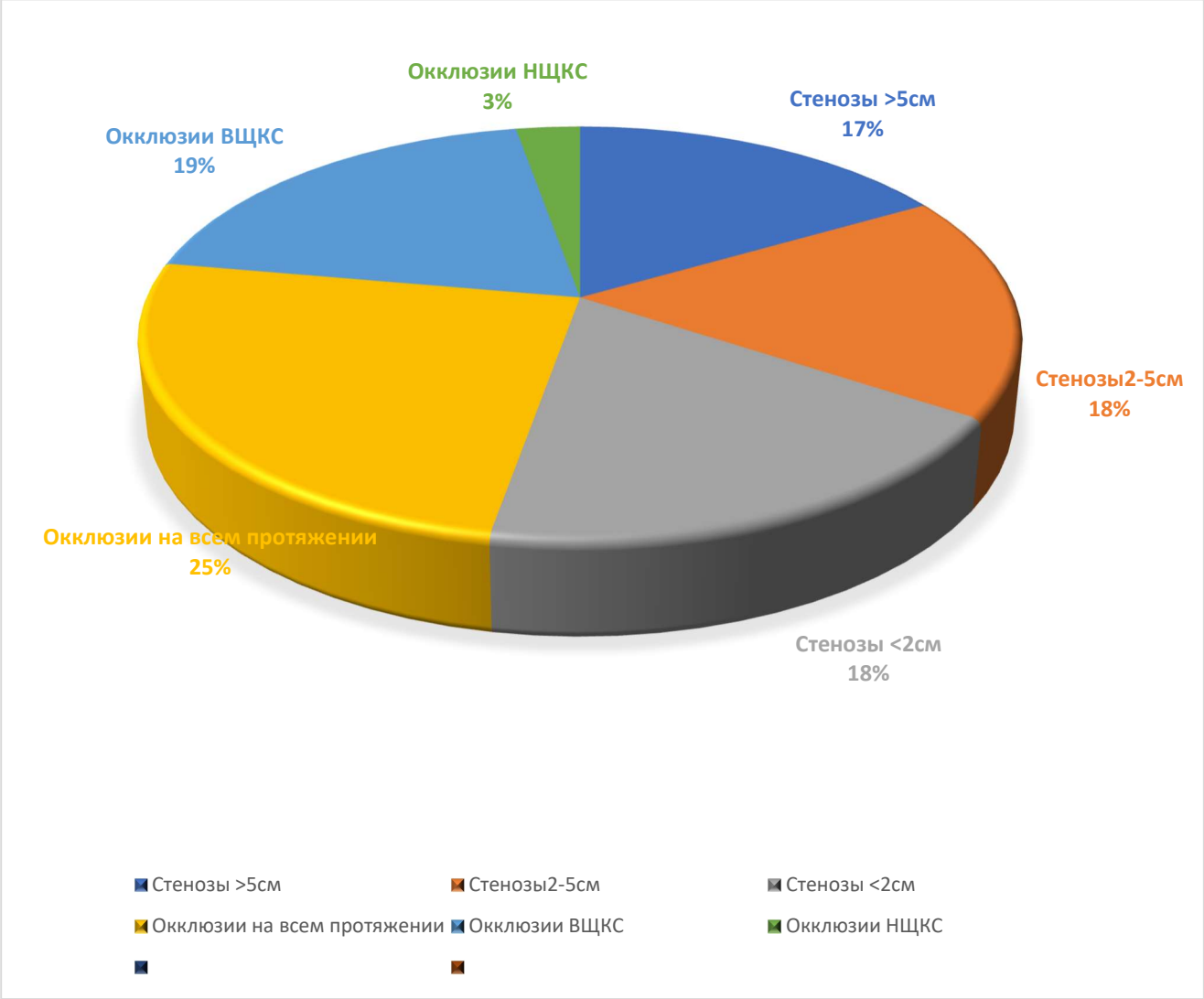

Рисунок 5 – Соотношение степени поражений подколенных артерий

3.2.3 Оценка поражений артерий голени

При изучении состояния 402 артерий голени практически в половине случаях (45%) изменения в берцовом сегменте были представлены окклюзиями, при этом протяженными (>1/3 длины артерии, 28%). Стенозы встречались в 21% случаев, при этом преобладали короткие стенозы, протяженностью <3 см (14,7%), гемодинамически значимые стенозы отсутствовали в 19% случаях, при этом в 8 случаях артерии были гипоплазированы, в 7 со слабым, но достаточным для оценки контрастированием. Отсутствие артерий (аплазия) наблюдалась в 2% (6 артерий).

Выявленные изменения в артериях голени, протяженность и степень их поражения представлены в таблице 8.

Таблица 8 – Степень и протяженность поражения артерий голени

Степень поражения	Протяженность поражения	ПББА	ЗББА	МБА	Всего
Стенозы >50%	<1/3	4	3	9	16
	<2/3	1	0	1	2
	<3см	18	18	22	58
	>2/3	1	3	4	8
Окклюзии	<1/3	9	10	16	35
	<3см	8	13	13	34
	>1/3	47	44	22	113
Сложности оценки	Выраженное контрастирование вен	6	7	7	20
	Массивный кальциноз	2	5	8	15
	Недостаточное контрастирование	6	6	7	19
Значимые стенозы отсутствуют	Нормальное контрастирование	21	18	22	61
	Слабое контрастирование	2	4	1	7
	Гипоплазия	6	1	1	8
Аплазия		3	2	1	6
Всего		134	134	134	402

На рисунке 6 представлено соотношение выявленных изменений при проведении оценки артерий голени по результатам КТА исследования.

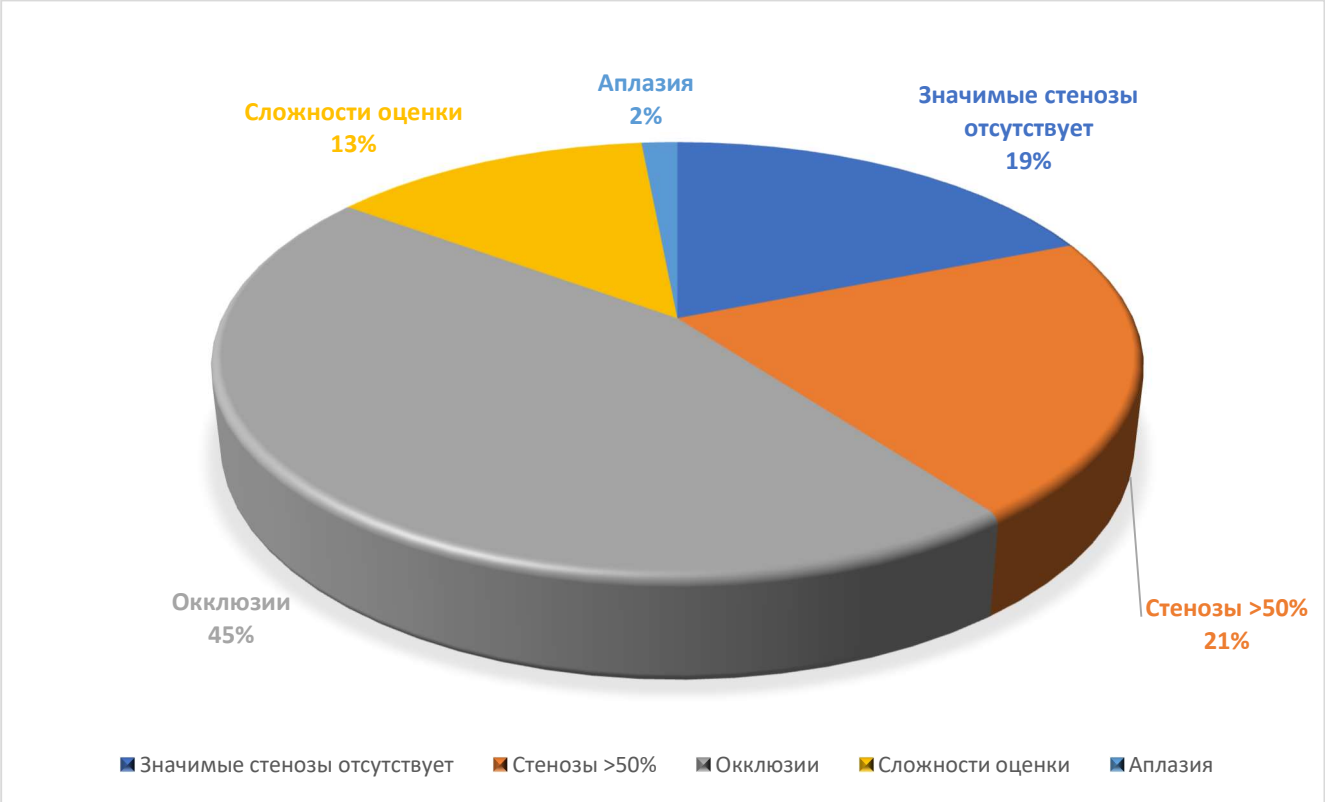

Рисунок 6 – Соотношение выявленных изменений и поражений артерий голени по результатам КТ ангиографии

При оценке артерий голени определялась наименее пораженная и наиболее развитая – доминирующая артерия. Определить доминирующую артерию голени удалось в 120 случаях (Рисунок 7), в 18 случаях определить таковую не удалось (в 8 случаях причиной являлось выраженное контрастирование вен, в 6 случаях - недостаточное контрастирование артерий, в 2 случаях - массивный кальциноз артерий голени, в по 1 случаю из-за окклюзий всех артерий голени и тромбоза подколенной артерии). Чаще всего доминирующей артерией голени являлась ПББА (44 случая, 36,6%), немного реже доминировала ЗББА (40 случаев, 33,3%), малоберцовая артерия доминировала реже (26 случаев, 21,6%). Две равнозначных артерии, представленные ББА, встречались в 8 случаях (6,6%). По одному случаю выявлено наличие равноценно выраженных МББА и ЗББА с МБА (0,8%).

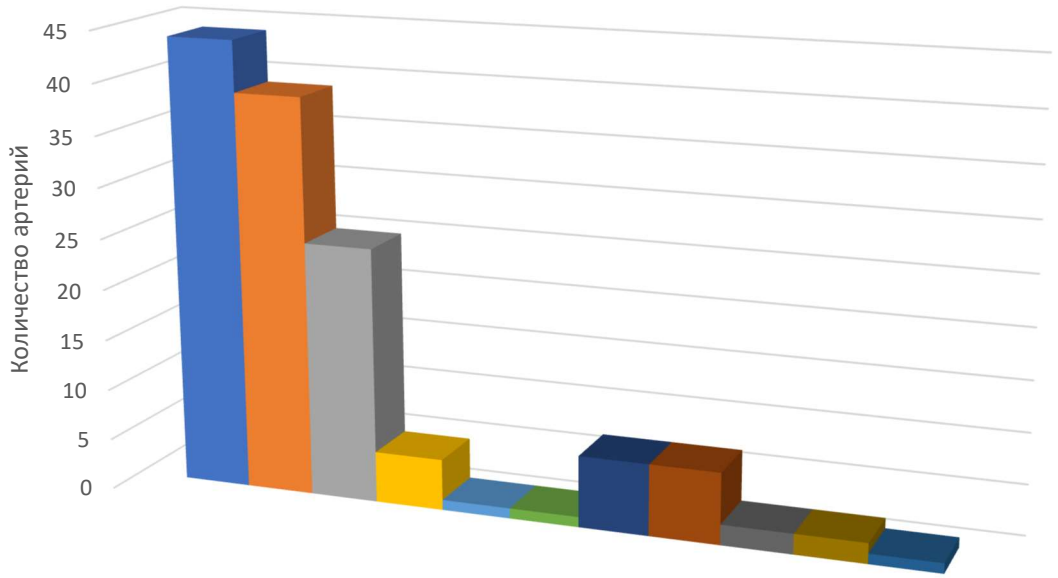

	Количество
ПББА	44
ЗББА	39
МБА	25
ПББА+ЗББА	5
ЗББА+МБА	1
ПББА+МБА	1
Вены	7
Недостаточное контрастирование	7
Кальциноз	2
Окклюзия всех артерий голени	2
Острый тромбоз ПкА	1

Рисунок 7 – Доминирующая / наименее пораженная или целевая артерия голени

Выбор доминирующей или целевой артерии может помочь в выборе артерии для формирования дистального анастомоза, а также артерии для выполнения ангиопластики.

3.2.4 Сопоставление результатов оценки поражений артерий голени по результатам КТА и ЦСА

В исследование вошли результаты КТА и ЦСА 23 пациентов, 81 артерии голени. Проведена оценка 39 артерий левой голени и 42 артерии правой голени. Из них трем пациентам оценили результаты ЦСА на обеих конечностях. Результаты

определения степени и протяженности поражений артерий голени по данным ЦСА и КТА представлены в таблице 9.

Таблица 9 - Результаты определения степени и протяженности поражения артерий голени по данным ЦСА и КТА

Степень поражения и ее протяженность		ЦСА	КТА
Стеноз <50%		7	5
Стеноз >50%, протяженностью	<1/3	3	3
	<2/3	1	1
	<3см	4	7
	>2/3	1	3
Окклюзия, протяженностью	<3см	8	11
	<1/3	16	13
	>1/3	41	38

Результаты ЦСА и КТА по определению степени поражения и его протяженности полностью совпали в 59 случаях (73%) из 81 (таблица 10). Самый небольшой процент совпадения составил 33% и был получен при выявлении стенозов >50%: в одном случае результаты КТА и ЦСА совпали, в двух случаях не совпали.

Таблица 10 Частота совпадений степени и протяженности поражения артерий голени по результатам КТА и ЦСА при расчете на общее количество оцененных артерий голени (n=81)

Степень поражения	**Протяженность поражения**	**Результаты**		**% совпадения**
		Совпали	**Не совпали**	
Стеноз <50%	-	5	0	100%
Стеноз >50%	<1/3	2	1	67%
	<2/3	1	0	100%
	<3см	4	3	57%
	>2/3	1	2	33%
Окклюзия	<1/3	9	4	69%
	<3см	6	5	55%
	>1/3	31	7	82%
Всего	-	59	22	73%

В таблице 11 представлены расчеты определения достоверно положительных, ложно отрицательных, ложно положительных и достоверно отрицательных результатов при определении степени и протяженности поражений артерий голени КТА при сравнении с ЦСА.

Таблица 11 – Результаты расчета достоверно положительных, ложно отрицательных, ложно положительных и достоверно отрицательных результатов КТА при определении степени и протяженности поражения артерий голени по данным ЦСА

Выраженность и протяженность поражения	Значимые стенозы отсутствуют	Стенозы >50%				Окклюзии		
	<50%	<1/3	<2/3	<3 см	>2/3	<1/3	<3 см	>1/3
Достоверно положительный (ДП)	5	2	1	4	1	9	6	31
Ложно отрицательная (ЛО)	2	1	0	0	0	7	2	10
Ложно положительная (ЛП)	0	1	0	3	2	4	5	7
Достоверно отрицательный (ДО)	28	21	25	20	24	24	24	24

В таблице 12 представлены результаты рассчитанной чувствительности, специфичности и общей точности КТА при сравнении с ЦСА при определении степени и протяженности поражений артерий голени.

Таблица 12 – Информативность КТА при определении степени поражения артерии

Степень поражения	Чувствительность (Ч)	Специфичность (С)	Общая точность (ОТ)
Значимый стеноз отсутствует	71%	100%	93%
Стеноз >50%	100%	83%	87%
Окклюзия	94%	96%	94%

Результаты сравнения ЦСА и КТА в определении протяженности поражений артерий голени представлены в таблице 13. Высокая чувствительность и специфичность отмечена у более протяженных поражений.

Таблица 13 – Информативность КТА в определении степени и протяженности поражения артерии голени

Степень поражения	Протяженность поражения*	Чувствительность (Ч)	Специфичность (С)	Общая точность (ОТ)
Стеноз >50%	<3см	100%	87%	89%
	<1/3	67%	95%	92%
	<2/3	100%	100%	100%
	>2/3	100%	92%	93%
Окклюзия	<3см	75%	83%	81%
	<1/3	56%	86%	75%
	>1/3	76%	77%	76%

**в см или от общей длины артерии*

Результаты ЦСА и КТА по степени поражения и по его протяженности полностью совпали в 59 случаях (73%) из 81. Результаты, полученные в работе, подтверждают достоверность получаемых при КТА АНК, в том числе артерий голени в определении не только степени, но и протяженности их поражений. Корреляция между результатами КТА и ЦСА при определении степени и протяженности поражений артерий голени у больных с КИНК значима на уровне <0,01 (двусторонняя). Высокая чувствительность и специфичность выявлена при более протяженных поражениях.

Чувствительность КТА в выявлении степени поражения (стенозов и окклюзий) в артериях голени составила 100 и 94%, а специфичность - 83% и 96%, соответственно. Общая точность КТА в берцовом сегменте составила 87% для стенозов и 94% - для окклюзий.

3.2.5 Визуализация артерий стопы

Результаты проведенного анализа изображений артерий стопы по данным КТА исследований 140 конечностей представлены в таблице 14. Всего проанализировано 402 артерии стопы (в четырех случаях исследование выполнено после ампутации конечности, в четырех случаях стопа на входила в область сканирования), по 134 тыльных артерий, латеральных и медиальных подошвенных артерий.

Таблица 14 – Оценка степени и протяженности поражений артерий стопы

Степень поражения	ТАС	ЛПА	МПА	Всего
Значимые стенозы отсутствуют	56	71	54	181
Окклюзия образующей берцовой артерии	31	10	19	60
Артерия окклюзирована	2	0	0	2
Артерия не визуализируется	8	0	14	22
Локальные окклюзии	1	4	2	7
Стеноз >50%	1	5	4	10
Аплазия (аплазия ПББА)	2	0	0	2
Гипоплазия (гипоплазия ПББА)	4	0	0	4
Сложности оценки кальциноз	11	16	14	41
Сложности оценки мешают вены	5	12	11	28
Контрастирование недостаточное для оценки	13	16	16	45
Всего	134	134	134	402

Сложности при оценке состояния артерий стопы возникло при изучении 114 артерий. Соотношение оцененных и неоцененных артерий стопы представлены на рисунке 8. Наибольшие трудности возникали при визуализации медиальной подошвенной артерии, являющейся наиболее мелкой ветвью из трех оцениваемых артерий стопы.

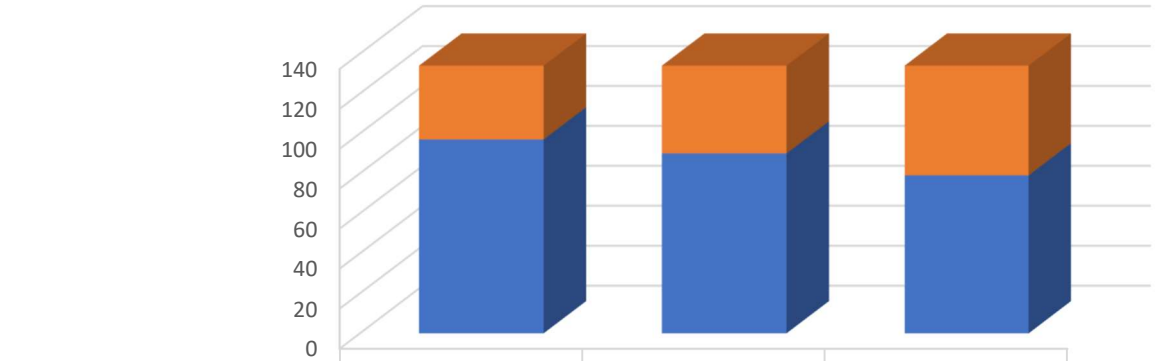

	ТАС	ЛПА	МПА
Оценка артерии невозможна	37	44	55
Оценка артерии возможна	97	90	79

Рисунок 8 – Соотношение оцененных и неоцененных артерий стопы

При оценке 134 артерий стопы удалось оценить контрастирование 97 ТАС (72%), 90 ЛПА (67%) и 79 МПА (59%). В целом удалось оценить контрастирование 70% (187) основных артерий стопы (ТАС и ЛПА), играющих важную роль в коллатеральном кровоснабжении стопы и образующих глубокую артериальную дугу стопы. На рисунке 9 в виде диаграммы представлено соотношение причин невозможности оценки состояния артерий стопы.

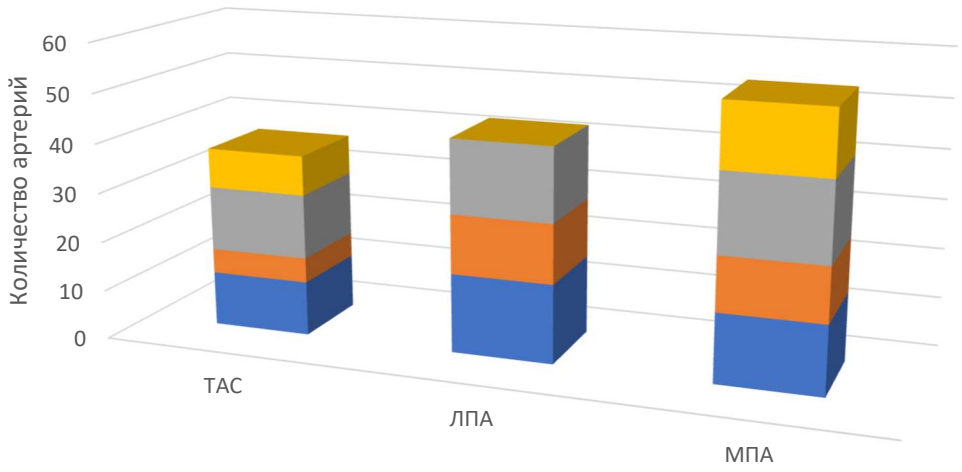

	ТАС	ЛПА	МПА
Артерия не видна	8	0	13
Недостаточное контрастирование	13	15	16
Контрастирование вен	5	12	11
Выраженный кальциноз	11	16	14

Рисунок 9 – Соотношение причин невозможности оценки состояния артерий стопы

Наибольшие трудности с визуализацией артерии и определением ее контрастирования возникали при изучении МПА (40%), в 32% отсутствовала возможность достоверно судить о состоянии ЛПА, судить о состоянии ТАС не было возможным в 28% случаев.

Выраженный кальциноз позволяет визуализировать артерию, определить ее локализацию, но не позволяет определить ее контрастирование. Выраженный кальциноз наблюдался в 10% от общего числа проанализированных артерий стопы (для ТАС 8%, для ЛПА 11,7%, для МПА 10,3%).

Причины отсутствия видимости артерий стопы может быть связана с гипоплазией или аплазией; наиболее тонкую МПА не удалось визуализировать в 10,3% случаев, ТАС в 5,9%, ЛПА была видна во всех случаях.

Определена степень поражения артерий стопы, результаты представлены на рисунке 10.

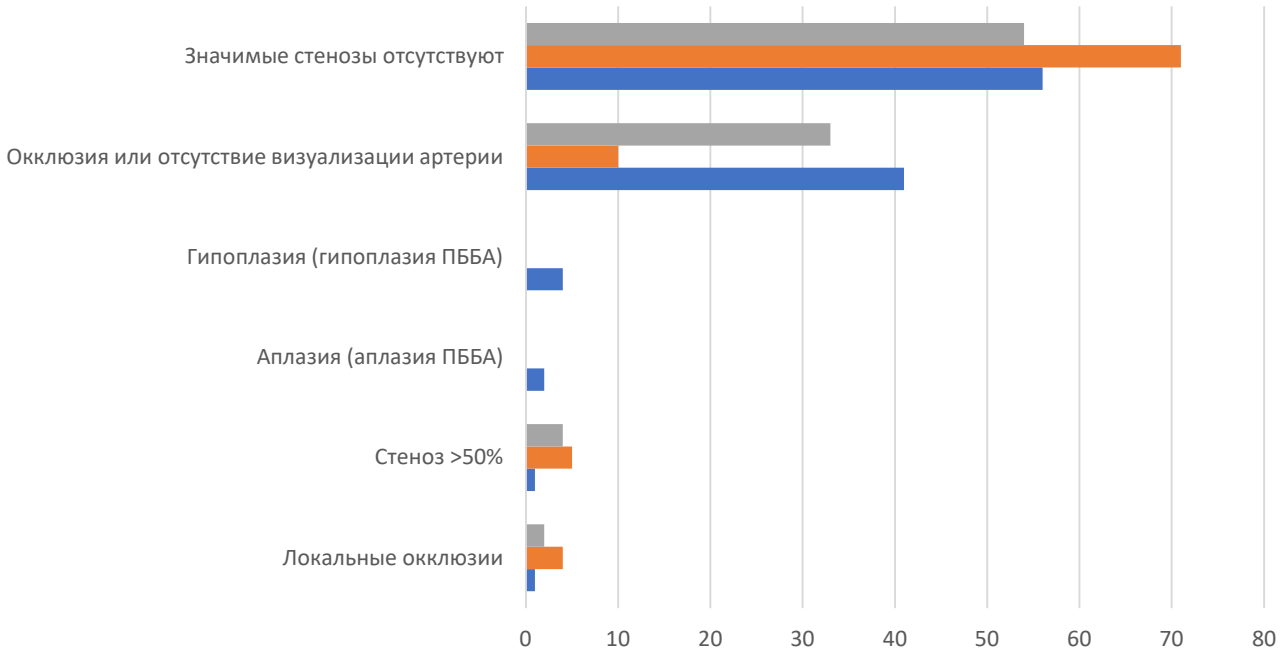

	Локальные окклюзии	Стеноз >50%	Аплазия (аплазия ПББА)	Гипоплазия (гипоплазия ПББА)	Окклюзия или отсутствие визуализации артерии	Значимые стенозы отсутствуют
МПА	2	4	0	0	33	54
ЛПА	4	5	0	0	10	71
ТАС	1	1	2	4	41	56

Рисунок 10 – Степень поражения артерий стопы

При оценке артерий голени легче всего оценивать состояние тыльной артерии стопы и латеральной подошвенной артерии, окклюзия тыльной артерии стопы встречалась чаще, чем окклюзия латеральной подошвенной артерии. При наличии гипоплазии одной из артерий голени можно судить о наличии гипоплазии и артерий стопы.

3.2.6 Глубокая артериальная дуга стопы

Состояния глубокой артериальной дуги стопы с помощью КТА удалось проанализировать в 132 случаях (4 конечности были после ампутации, в 4 случаях область расположения дуги не вошла в область сканирования), результаты представлены в таблице 15. Глубокая дуга стопы представлена глубокой подошвенной артерией, является важной артерией для формирования коллатерального кровотока между подошвенной и тыльной частями стопы, соединяет тыльную артерию стопы и латеральную подошвенную артерию или подошвенную дугу.

Таблица 15 – Оценка состояния глубокой артериальной дуги стопы

Дуга стопы	Количество наблюдений
контрастируется	67
не видна	24
кальцинирована	21
слабое контрастирование дуги или контрастирование вен	20
Всего	132

На рисунке 11 представлено процентное соотношение выявленных изменений при оценке глубокой подошвенной артерии (глубокой дуги стопы) по результатам полученным с помощью КТА.

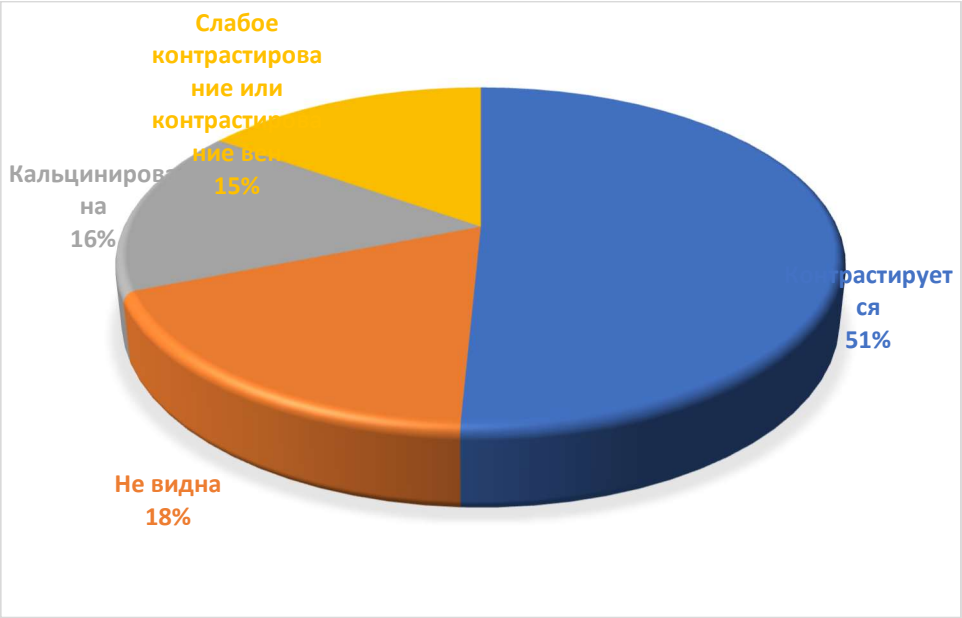

Рисунок 11 – Процентное соотношение выявленных изменений при визуализации дуги стопы

В таблице 16 представлены результаты расчета степени поражений артерий стопы по классификации GLASS. Минимальная степень поражения артерий стопы P0 определена в 40 случаях, средняя степень поражения P1 в 47 случаях, выраженная степень поражения P2 – в 21 случае. В 24 случаях оценить контрастирование артерий стопы не удалось, в 10 – из-за контрастирования вен стопы, в 7 случаях из-за выраженного кальциноза, в 7 случаях из-за слабого контрастирования артерий.

Таблица 16 – Расчет степени поражения артерий стопы по классификации GLASS

Классификация степени поражения по GLASS	Количество стоп
P0	40
P1	47
P2	21
Наличие контрастирования вен не позволяют оценить контрастирование артерий	10
Наличие выраженного кальциноза артерий стопы не позволяют оценить их контрастирование	7
Недостаточное контрастирование артерий стопы	7
Всего	132

3.2.7 Соотношение степени поражений ПБА, ПкА и берцовых артерий голени

В таблице 17 представлены обобщенные данные поражений АНК, включая поверхностную бедренную артерию, подколенную артерию и артерии голени.

Таблица 17 – Соотношение выявленных поражений в ПБА, ПкА и артериях голени

Степень поражения	ПБА	ПкА	Артерии голени
Стенозы >50%	38	57	84
Окклюзии	54	51	182
Значимое поражение отсутствует	46	30	76
Сложности оценки	0	0	54
Аплазия	0	0	6
Всего	138	138	402

У обследованных больных без выраженных поражений было в одной трети оцененных ПБА (33%), менее чем в одной трети случаев в ПкА (21%), и менее чем в одной пятой случаев в артериях голени (18%). Таким образом, поражения преобладали в артериях голени. На рисунке 12 представлено процентное соотношение выявленных с помощью КТА изменений в ПБА, ПкА, артериях голени.

Из рисунка 12 видно, что в бедренном сегменте у обследованных больных значимое преобладают окклюзии (39%), стенозы встречаются реже (в 28% случаев). Значимые поражения ПкА встречаются часто, составляют 76%, при этом окклюзии и стенозы встречаются практически с одинаковой частотой (в 36% случаев встречаются окклюзии и в 40% - стенозы). В берцовом сегменте полноценное контрастирование, свидетельствующее о достаточном кровотоке, было в 18% случаях; поражения в виде окклюзий были выявлены практически в половине случаев (44%), стенозы в 20% случаев, аплазия одной из артерий голени

была выявлена в 1% случаев. Сложности оценки состояния артерий в этих трех сегментах были при изучении поражений в артериях голени в 13% случаев.

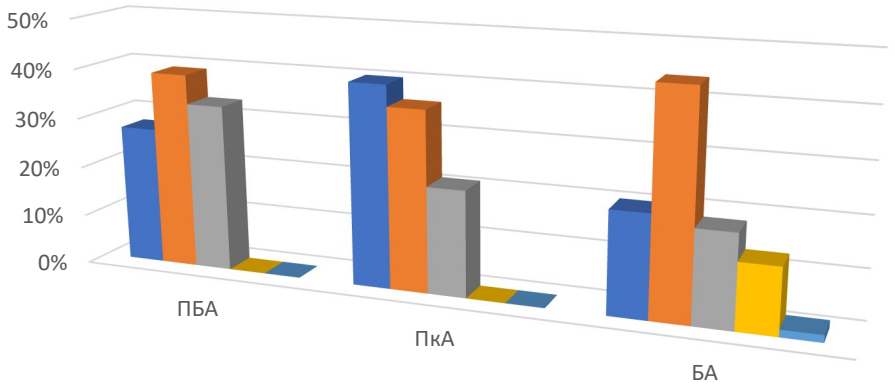

	ПБА	ПкА	БА
Стенозы >50%	28%	40%	20%
Окклюзии	39%	36%	44%
Значимое поражение отсутствует	33%	21%	18%
Сложности оценки	0%	0%	13%
Аплазия	0%	0%	1%

Рисунок 12 – Процентное соотношение выявленных изменений в ПБА, ПкА и артериях голени

Сложность оценки состояния артерий голени в большинстве случаев (37%) было связано с выраженным контрастированием вен, в 35% случаев было связано с недостаточным контрастированием артерий, в 28% случаев связано с массивным кальцинозом. Соотношение причин сложностей оценки состояния артерий голени представлены на рисунке 13.

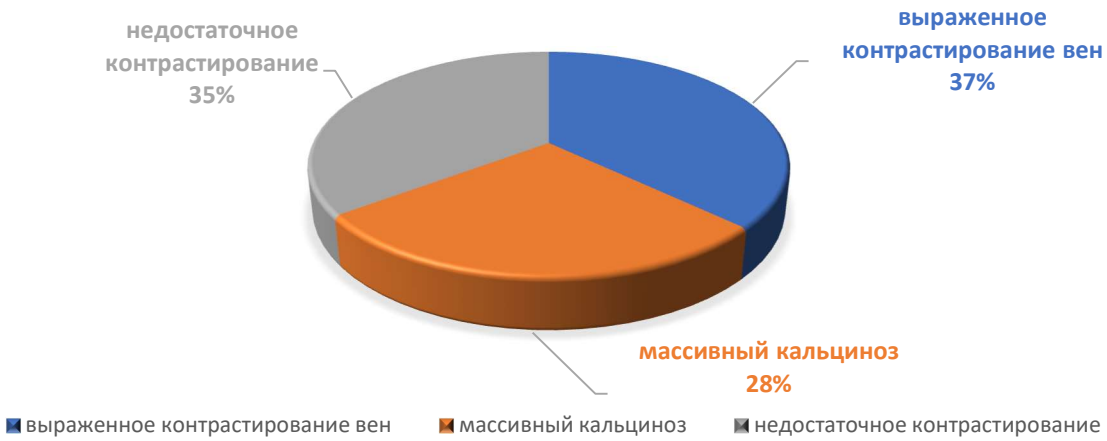

Рисунок 13 – Соотношение причин сложности оценки состояния артерий голени

3.2.8 Определение локализации и степени кальциноза артерий

Проведена оценка локализации и степени выраженности кальциноза ПБА, ПкА, артерии голени и стопы, включая глубокую артериальную дугу стопы. Всего степень выраженности кальциноза и его локализация проанализирована на 132 конечностях. Результаты представлены в таблице 18, соотношение встречаемости и выраженности кальциноза представлены на рисунке 14.

Таблица 18 – Выраженность кальциноза артерий нижних конечностей

Наличие и распространенность кальциноза	Количество наблюдений
Кальциноз <50% сечения артерии	45
Кальциноз >50% сечения артерии	55
Нет кальциноза	32
Всего	132

В 76% случаев артерии проанализированных конечностей были с кальцинозом, при этом выраженный кальциноз (>50% сечения артерии) встречался в 41% случаев.

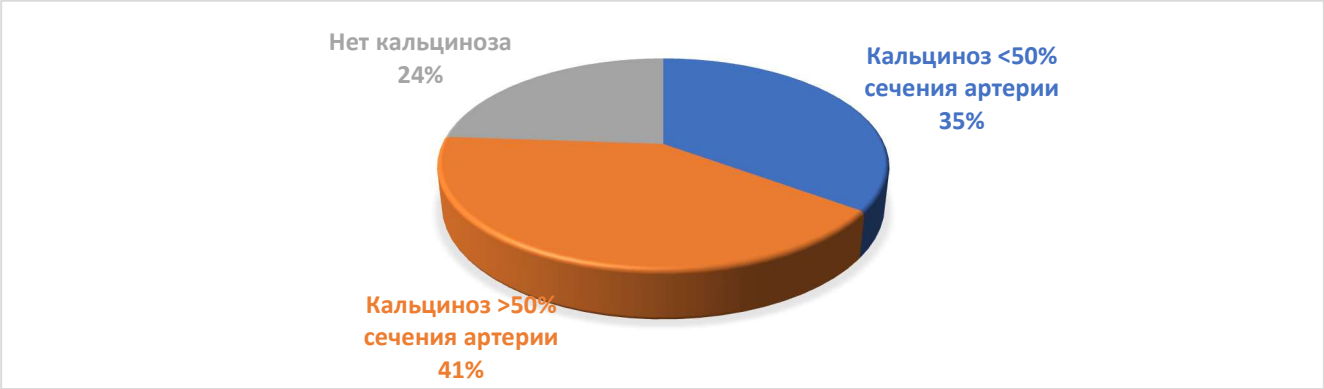

Рисунок 14 – Встречаемость и выраженность кальциноза артерий

На рисунке 15 представлено соотношение выраженности кальциноза артерий различных артериальных сегментов. Массивный кальциноз преобладает во всех сегментах, при этом в стопном сегменте выраженность кальциноза максимальна.

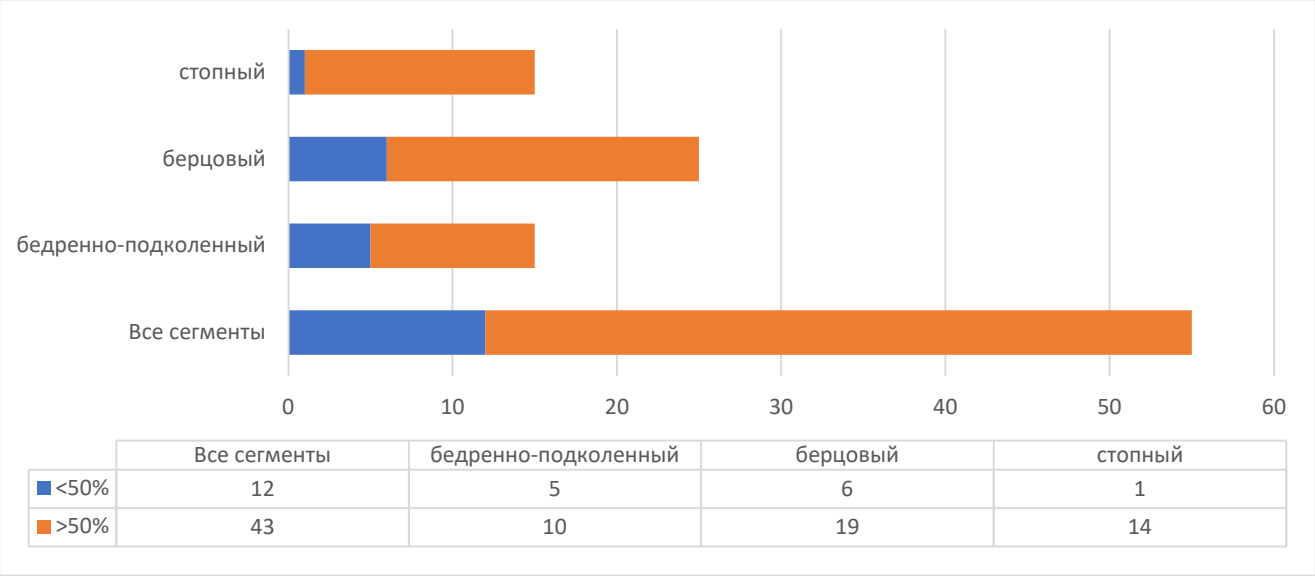

	Все сегменты	бедренно-подколенный	берцовый	стопный
<50%	12	5	6	1
>50%	43	10	19	14

Рисунок 15 – Соотношение выраженности кальциноза в различных артериальных сегментах конечности

Сопоставление результатов КТА и ЦСА при выраженном кальцинозе

Массивный кальциноз артерий голени был в 13% случаев (12 артерий из общего числа проанализированных 90 артерий), при этом по данным ЦСА 11 артерий были с окклюзиями, 8 артерий с окклюзиями протяженностью >1/3 (максимальная по классификации GLASS).

Выраженный кальциноз, полностью исключающий оценку степени поражения артерий голени по результатам КТА исследования, был в 9% случаев (у троих пациентов). Всего невозможно было оценить состояние 8 артерий, девятая, ЗББА у одного пациента отсутствовала по данным КТА и ЦСА (аплазия). ПББА артерия у этого же пациента по данным ЦСА была гипоплазирована, а МБА по данным ЦСА была окклюзирована на протяжении <1/3 длины.

Для четырех артерий голени с массивным кальцинозом из 12 сравнили результаты КТА и ЦСА с определением степени и протяженности поражений. Степень поражения (окклюзия) совпала в 3-х случаях из 4-х. При определении степени и протяженности поражений кальцинированных артерий данные ЦСА и КТА полностью совпадали только в одном случае, при наличии окклюзии протяженностью <1/3. В двух случаях из четырех протяженность окклюзии по данным КТА была выше по сравнению с результатами ЦСА. В двух случаях

степень поражения артерий с выраженным кальцинозом по результатам КТА была недооценена и окклюзии по данным ЦСА расценены как протяженные стенозы.

При ЦСА 11 из 12 этих артерий были окклюзированны, а протяженность окклюзий в 8 случаях была более 1/3 длины артерии, то есть максимальной по классификации GLASS. Пример массивного кальциноза артерий голени представлен на рисунке 16. У оставшихся 4 артерий степень поражения (стеноз или окклюзия) совпала в 3-х случаях из 4-х.

Рисунок 16 – Атеросклеротическое поражение артерий голени с массивным кальцинозом

Рисунок 16.А – КТА виртуальная реконструкция, оценка степени поражения невозможна из-за кальциноза.

Рисунок 16.Б – КТА MIP реконструкция, выраженный кальциноз артерий голени затрудняет их визуализацию.

Рисунок 16.В – ЦСА до реваскуляризации, выраженный кальциноз не влияет на визуализацию артерий.

Рисунок 16.Г – ЦСА после реваскуляризации.

Пациентам с массивным кальцинозом артерий голени, по результатам КТА вынесена предположительная оценка степени поражения. Степень поражения совпала в 3-х случаях из 4-х: в одном случае данные ЦСА и КТА полностью совпадали (окклюзия <1/3 ЗББА); в двух случаях результаты отличались по

протяженности окклюзии (при КТА выявлена более протяженная окклюзия в отличие от ЦСА). В двух оставшихся случаях при КТА было недооценена степень поражения артерий: в двух случаях окклюзии расценены как протяженные стенозы. В таблице 19 представлены результаты проведенного сопоставления степени и протяженности поражений артерий голени с выраженным кальцинозом по результатам КТА с результатами ЦСА.

Таблица 19 – Собственный анализ влияния кальциноза стенок артерий на оценку степени поражения артерий, сравнение результатов КТА и ЦСА

Результаты исследования			Результаты КТА			
			Кальциноз оценка невозможна	Стеноз >50 протяженностью >1/3	Окклюзия	
					<1/3	>1/3
Результаты ЦСА	Гипоплазия		1	-	-	-
	Окклюзия	<3см	-	-	-	1
		<1/3	1	-	1	-
		>1/3	6	2	-	-
Всего по результатам КТА			8	2	1	1

В определении степени и протяженности поражений кальцинированных артерий данные ЦСА и КТА полностью совпали только в 1 случае - при наличии окклюзии протяженностью <1/3. В 2 случаях из 4 протяженность окклюзии по данным КТА была больше, чем при ЦСА. В 2 случаях выявленные при ЦСА окклюзии по результатам КТА расценены как протяженные стенозы. В двух случаях КТА сильно кальцинированных артерий степень поражения была недооценена. Таким образом, наличие массивного кальциноза, не дающего возможность определения степени поражения артерий при КТ исследовании будет свидетельствовать о наличии окклюзии, вероятнее всего, протяженностью более 1/3 длины артерии.

3.4. Оценка функционирования шунтов, стентов после реконструктивных операций

Из общего числа исследованных пациентов 19 пациентам КТА исследования были выполнены после проведенных ранее реконструктивных операций. Части пациентов КТА исследования выполнялись повторно в период с 2012 по 2020 год. Три КТА исследования за этот период с было выполнено двум пациентам, одному после операций на обеих конечностях, одному после операций на левой конечности. По два КТА исследования выполнено больным с операциями на одной из конечностей. Всем остальным пациентам выполнялось одно КТА исследование, включая двух пациентов с реконструктивными операциями на обеих конечностях.

Всего проанализирована 31 реваскуляризованная конечность, результаты представлены в таблице 20.

Таблица 20 Количество проанализированных протезов, шунтов, стентов

Метод реваскуляризации	**Количество наблюдений**
Протезирование	4
Шунтирование	23
Стентирование	4
Общий итог	**31**

Нормальное функционирование протеза, шунта или стента характеризуется однородным контрастированием просвета, стеноз характеризуется наличием дефектов контрастирования, выявленных в 4 случаях, окклюзия соответствует полному отсутствию контрастирования, выявленного в 17 случаях.

Проведена оценка состояния реваскуляризированных сегментов с разделением по уровню расположения дистального анастомоза или уровню расположения стента. Результаты оценки функционирования стентов и шунтов представлены в таблице 21. В бедренном сегменте было выявлено 3 функционирующих протеза. В случае формирования дистального анастомоза в подколенном сегменте окклюзия была выявлена в 11 случаях, стеноз в 3-х случаях,

функционирование в 3-х случаях. В 11 случаях дистальный анастомоз был сформирован в, подколенно-тибиальном и тибиальном сегментах, при этом окклюзия была в 6 случаях, стеноз в 1 случае, функционирующий шунт выявлен в 4 случаях. Из общего числа случаев окклюзия стента выявлена в 3-х случаях, функционирующий стент в одном случае.

Таблица 21 – Оценка функционирования стентов и шунтов

Уровень дистального анастомоза или уровень расположение стента	**Окклюзия**	**Стеноз**	**Функционирует**	**Всего (сегменты)**
Бедренный сегмент, протез	0	0	3	3
Подколенный сегмент	11	3	3	17
протез	0	0	1	1
стент	3	0	1	4
шунт	8	3	1	12
Подколенный, тибиальный сегменты, шунт	4	0	1	5
Тибиальный сегмент, шунт	2	1	3	6
Всего (поражение / функционирование)	17	4	10	31

Итого, после 27 реконструктивных операций было выявлено 3 окклюзированных стента, 14 окклюзированных шунтов и 4 шунта со стенозами.

При оценке результатов КТА исследований, выполненных после реконструктивных операций на АНК, можно определить состояние артериального кровотока после реваскуляризации, наличие поражений в стентах и шунтах.

3.5. Определение состояния путей оттока по балльной классификации Рутерфорда на основании результатов КТ ангиографии

Степень сопротивления артерий путей оттока (для тибиального артериального сегмента) была рассчитана у 49 пациентов для 51 конечности (правых конечностей – 21, левых конечностей - 30): максимальный балл сопротивления (10 баллов) был получен в 31% случаев; 9 баллов сопротивления получено в 16%; 8 баллов получено в 22%; 7 баллов в 24%, 6 баллов в 6%; 5 баллов 0%; 4 балла 2%; 3 балла 0%; 2 балла 0%; 1 балл 0%. В таблице 22 представлены результаты оценки степени поражения артерий голени по балльной классификации Рутерфорда.

Таблица 22 – Поражения артерий голени по классификации балльной Рутерфорда

Сторона	5 баллов	6 баллов	7 баллов	8 баллов	9 баллов	10 баллов
Правая	1	2	2	0	8	10
Левая	0	2	4	6	7	9
Всего	1	4	6	6	15	19

При степени сопротивления путей оттока более 7 баллов существует высокий риск раннего тромбоза протеза. Нами определено, что плохие пути артериального оттока выявлены в 78% случаев (таблица 23).

Таблица 23 – Выбор предполагаемой реконструктивной операции в зависимости от полученного балла сопротивления артерий оттока

Балл	%	Предполагаемая операция
5	1	22% Удовлетворительное состояние артерий оттока Риск развития окклюзии шунта в послеоперационном периоде низкий. Выполняются обычные реконструктивные операции.
6	4	
7	6	
8	6	78% Плохое состояние путей оттока. Высокий риск окклюзии шунта Для поддержания активного кровотока по шунту необходимы дополнительные меры: эндоваскулярная реканализация путей оттока либо выполнение реконструктивных операций с формированием разгрузочной артериовенозной фистулы
9	15	
10	19	

Примеры расчета баллов у пациентов с плохими путями оттока.

Больным с плохим артериальным оттоком в ФГБУ «НМИЦ хирургии им. А.В.Вишневского» МЗ РФ выполняются реконструктивные шунтирующие операции с формированием разгрузочной артериовенозной фистулы, либо с сочетанием открытой и эндоваскулярной методик.

На рисунке 17 представлены изображения, полученные при анализе КТА исследования Пациента 1, 58 лет, со степенью поражения путей оттока для берцового сегмента правой нижней конечности 8 баллов, для левой - 7 баллов.

На рисунке 17.А: виртуальная реконструкция (VR), передняя проекция, из-за окклюзий поверхностные бедренные артерии обеих конечностей не видны, видны хорошо контрастирующиеся коллатеральные артерии, системы глубокой бедренной артерии. На рисунке 17.Б: прямая проекция максимальной интенсивности (MIP). На изображениях MIP помимо контрастированных артерий хорошо видны массивные обызвествления, видно, что малоберцовые артерии обеих конечностей окклюзированы только в проксимальной части, что не учитывается в классификации Рутерфорда. На рисунке 17.В: VR подколенной области, вид сзади, видна мешотчатая аневризма левой подколенной артерии с кальцинатами. Проведен расчет балла оттока для правой нижней конечности: 3 балла присвоено за окклюзии передней большеберцовой артерии (ПББА), 3 балла за окклюзии малоберцовой артерии (МБА), 1 балл за присвоен задней берцовой артерии (ЗББА) за стенозы менее 50%. Всего получаем 7 баллов оттока, прибавляем один балл общего сопротивления и получаем 8 баллов. Для левой нижней конечности: за окклюзию ПББА получаем 3 балла, за стенозы МБА ≥50 получаем 2 балла и за стенозы ЗББА <50% получаем 1 балл, прибавляем 1 общего сопротивления и получаем 7 баллов.

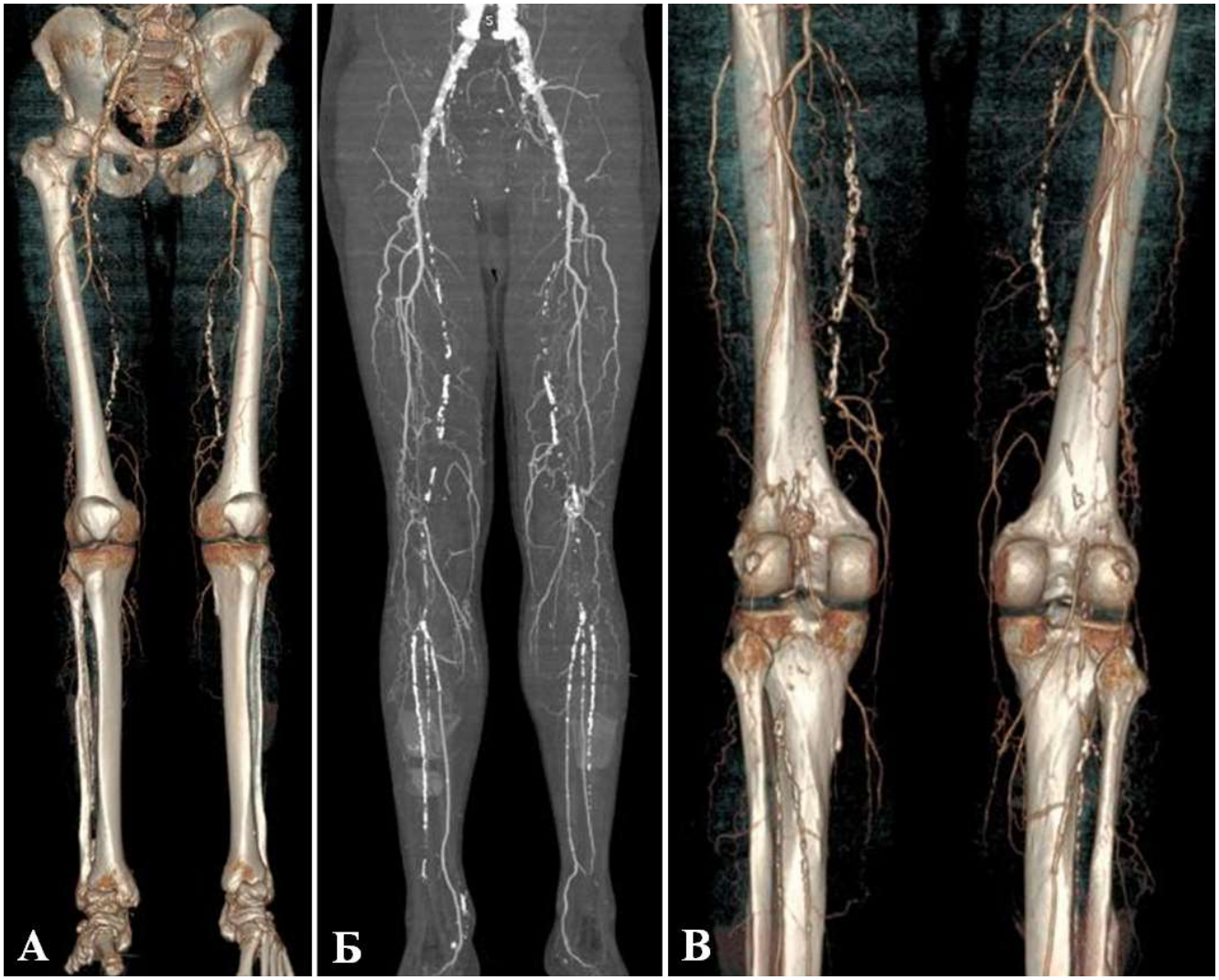

Рисунок 17 – КТА артерий нижних конечностей. Степень поражения путей оттока для берцового сегмента правой нижней конечности 8 баллов, левой 7 баллов

Изображение артерий стопы того же пациента по результатам КТА, в режиме отображения VR, представлены на рисунке 18. На рисунке 18.А VR с визуализацией костей стопы, что позволяет понять расположение артерии относительно костных ориентиров. На рисунке 18.Б VR отображение артерий стопы с отсутствием визуализации костей – артерии видны более четко, но нет костных ориентиров. Отсутствие визуализации тыльной артерии стопы связана с ее окклюзией. Латеральная подошвенная артерия стопы и глубокая подошвенная артерия отчетливо прослеживаются.

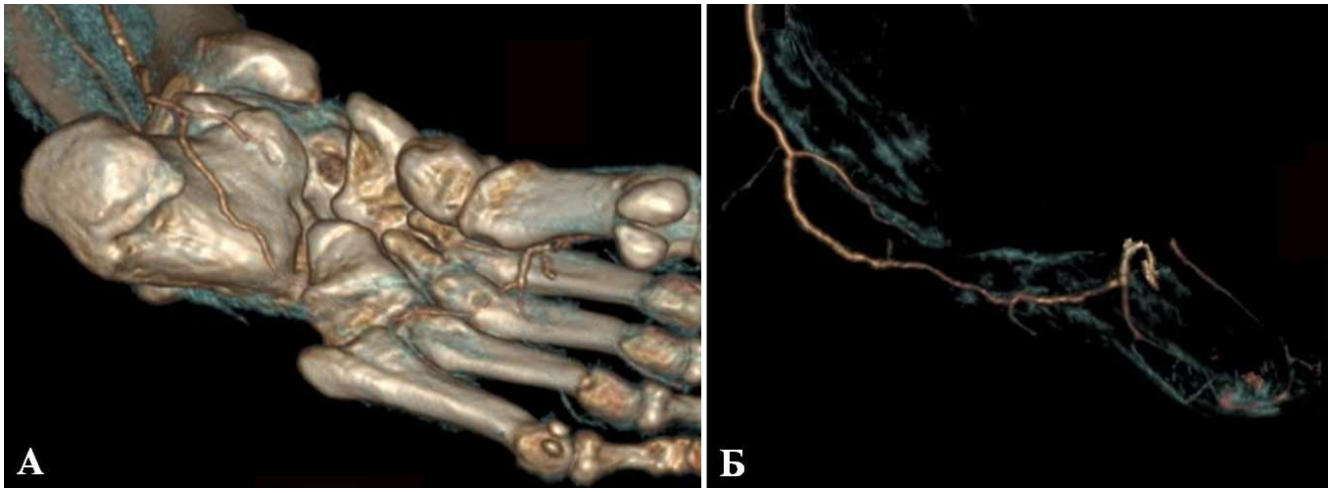

Рисунок 18 – Визуализация артерий стопы

Рисунок 19 – Визуализация артерий голени, VR изображение, косая проекция, вид сзади и справа

Рассмотрим следующий случай. Пациент 2, в возрасте 56 лет и степенью поражения путей оттока артерий правой голени в 9 баллов (Рисунок 19).

На рисунке 19 представлены результаты КТА исследования в виде виртуального объемного изображений артерий голени и костей, косая задняя правая проекция. Изображение демонстрирует анатомию строения и поражения артерий голени, так же четко видны фрагменты окклюзированного шунта. Рассчитан балл оттока: 3 балла за окклюзию правой передней большеберцовой артерии (ПББА), 2 балла за ≥50 стенозы правой малоберцовой артерии, 3 балла за окклюзию задней большеберцовой артерий (ЗББА), прибавляем 1 балл общего сопротивления и получаем 9 баллов. Для определения состояния шунта, его проходимости и исключения парапротезной инфекции используются аксиальные изображения.

На рисунке 20 представлены КТА изображения нижних конечностей того же пациента в аксиальной плоскости.

На уровне правого коленного сустава (20.А) и на уровне средней трети правой голени (20.Б), в подкожной жировой клетчатке, медиально, видны фрагменты окклюзированного шунта, без признаков парапротезной инфекции (отсутствует отек клетчатки, пузырьки газа и жидкость). При изучении артерий левой нижней конечности на уровне коленного сустава видна контрастированная подколенная артерия с утолщенными стенками, на уровне средней трети голени видны три контрастирующиеся берцовые артерии.

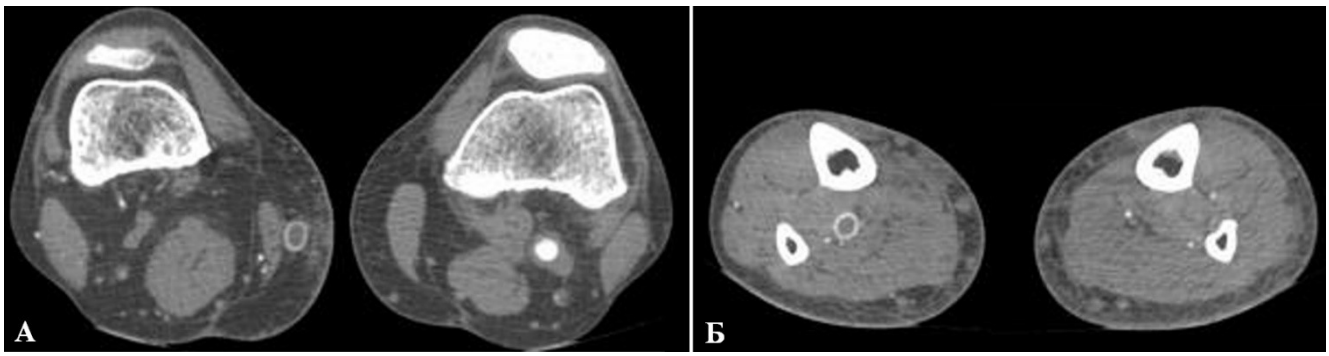

Рисунок 20 – Визуализация артерий нижних конечностей, аксиальная плоскость, уровень коленного сустава (А) и средней трети голени (Б)

Наглядно представить анатомию поражения артерий стопы у Пациента 2 позволяют виртуальные трехмерные изображения (VR). На рисунке 21

представлены объемные изображения области левой нижней конечности на уровне нижней трети голени и левого голеностопного сустава, с отображением костей и контрастированных артерий, передняя левая косая проекция на рисунке 21.А и задняя правая косая проекция на рисунке 21.Б.

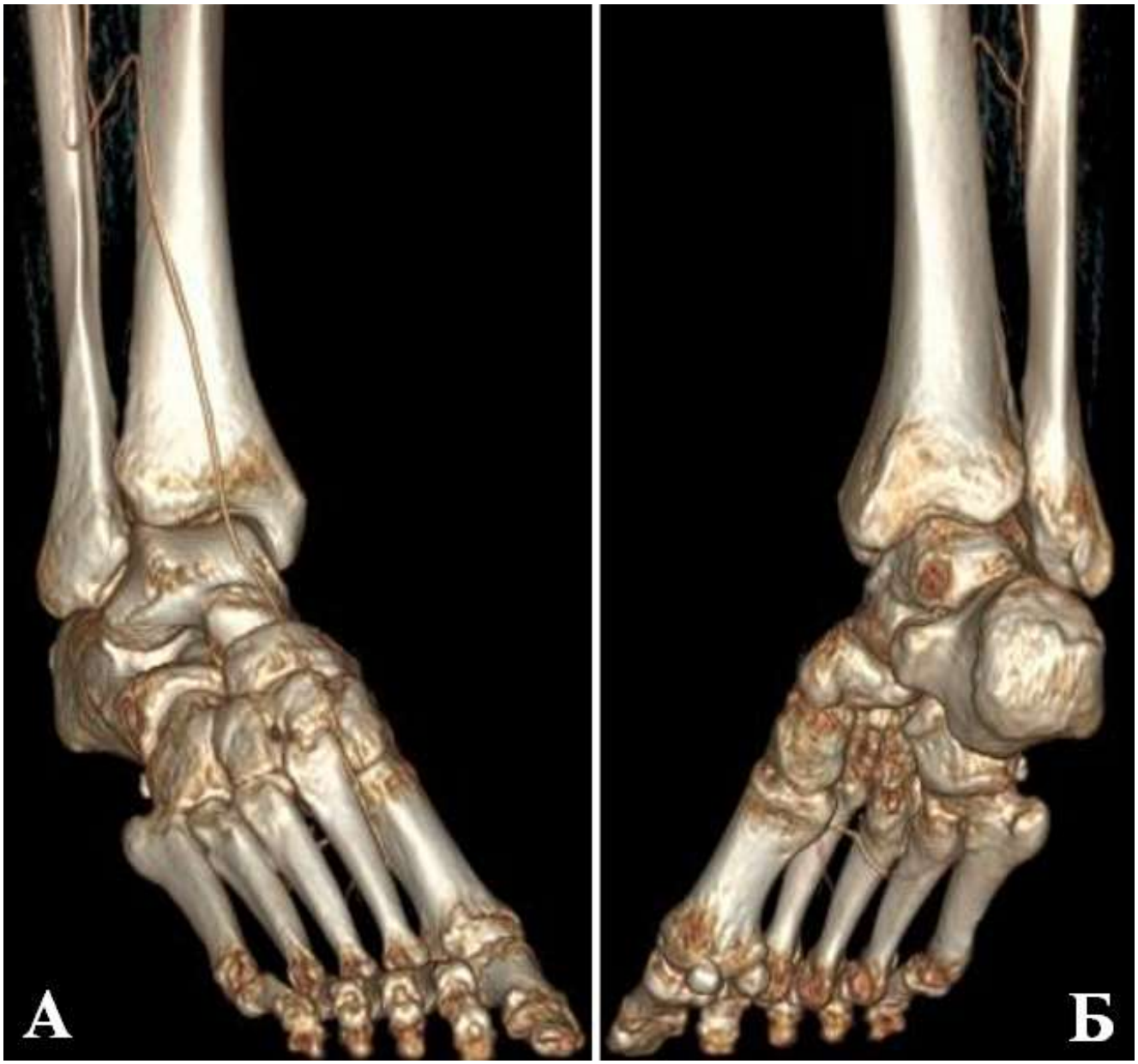

Рисунок 21 – КТА исследование, VR изображения нижней трети голени и стопы

На рисунке 21.А отсутствует передняя и задняя большеберцовые артерии за счет окклюзий, на рисунке 21.Б отсутствует контрастирование проксимальных отделов левой подошвенной артерии, тыльная артерия стопы контрастируется по коллатералям из малоберцовой артерии, так же видна глубокая подошвенная

артерия, или глубокая дуга стопы, осуществляющая коллатеральное кровоснабжение подошвы.

Рассмотрим пример больного, которому 10 лет назад было выполнено двустороннее бедренно-подколенное шунтирование. У Пациента 3, 78 лет, степень поражения путей оттока для правых артерий голени 8 баллов, для левых - 9 баллов. На рисунке 22 представлено объемное отображение результатов КТ ангиографического исследования, с визуализацией костей, контрастированных артерий и шунтов, передняя проекция, уровень аорто-бедренного сегмента.

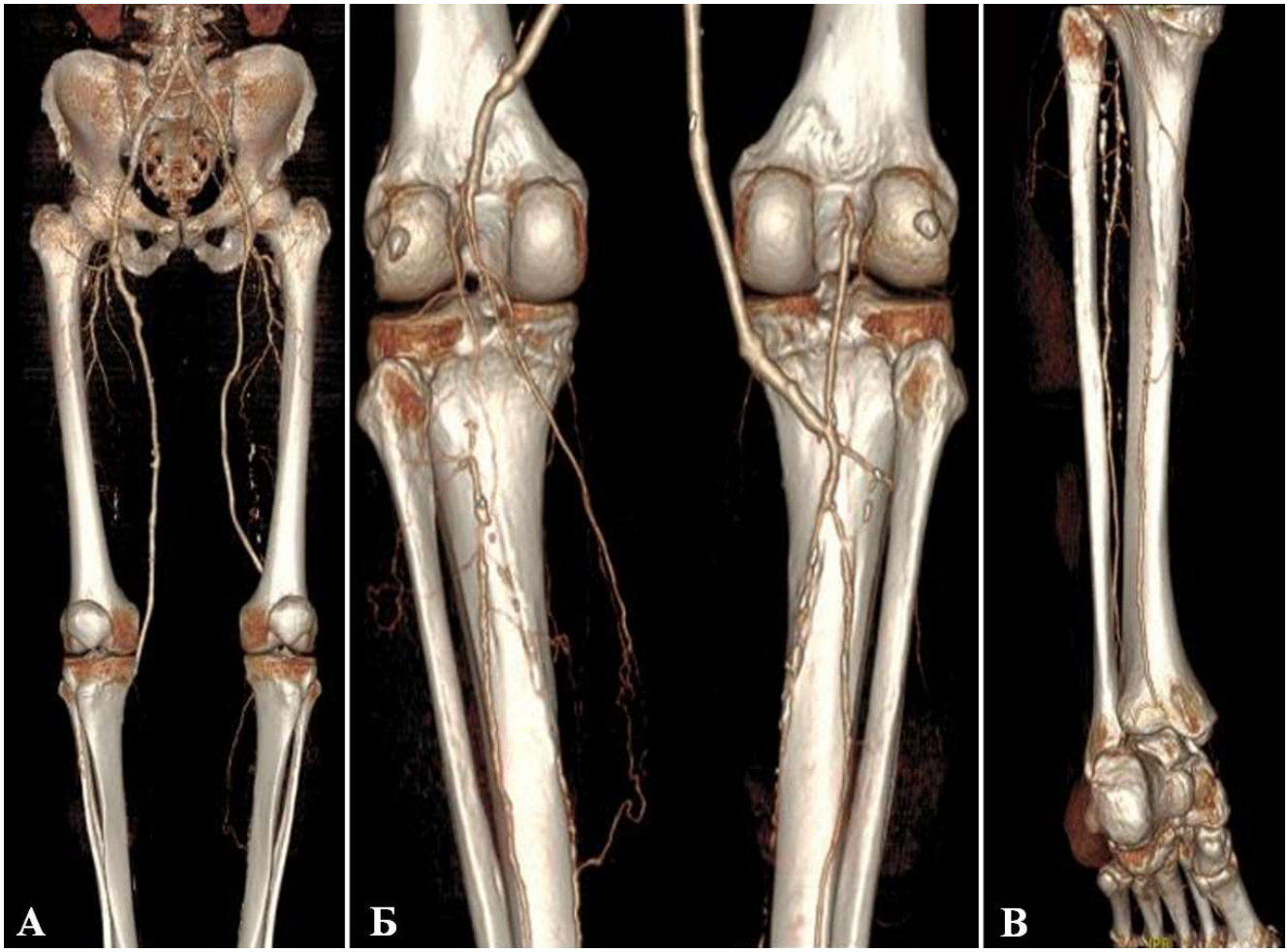

Рисунок 22 – КТА исследование артерий нижних конечностей. Состояние после двустороннего бедренно-подколенного шунтирования

Состояние после двустороннего бедренно-подколенного шунтирования. Дистальный анастомоз правого шунта расположен ниже щели коленного сустава; дистальный анастомоз левого - выше щели коленного сустава (Рисунок 22.Б);

кровоток по шунтам сохранен, без стенозов. Проведен расчет «балла оттока» для левой нижней конечности (рисунок 22.В): 3 балла за окклюзию ПББА, 2 балла за стенозы МБА ≥50, 3 балла за окклюзию ЗББВ, прибавляем «балл общего сопротивления» и получаем 9 баллов. Для правой нижней конечности (рисунки 21.А,Б): 3 балла за окклюзию ПББА, 2 балла за критические стенозы МБА, 2 балла за стенозы ЗББА ≥50 и один балл за общее сопротивление. В итоге получаем 8 «баллов оттока».

У этого же пациента имеется окклюзия дистальных отделов задней большеберцовой артерии и тыльной артерии левой стопы, на рисунке 23 отсутствует их визуализация. Контрастирование подошвенных артерий осуществляется по коллатералям, видна глубокая подошвенная дуга.

Рисунок 23 – КТА, VR изображение левой стопы

3.6. Значение КТ исследований в послеоперационном периоде при подозрении на парапротезную инфекцию

Проанализированы результаты КТ исследований, выполненных 28 пациентам ХИНК и парапротезной инфекцией после выполнения реконструктивных шунтирующих операций. Всего выделено 10 признаков: отек жировой клетчатки, наличие жидкости, отсутствие контрастирования протеза или шунта, пузырьки газа, наличие раневых дефектов кожных покровов, свищевые ходы, наличие аневризмы или/и гематомы в области анастомоза, наличие пузырьков газа в шунте или протезе, экстравазация контрастного вещества (встречаемость десяти признаков ППИ представлены в Таблице Б.1, Приложение Б). Также частота встречаемости 10 КТ признаков ППИ представлена на рисунке 24.

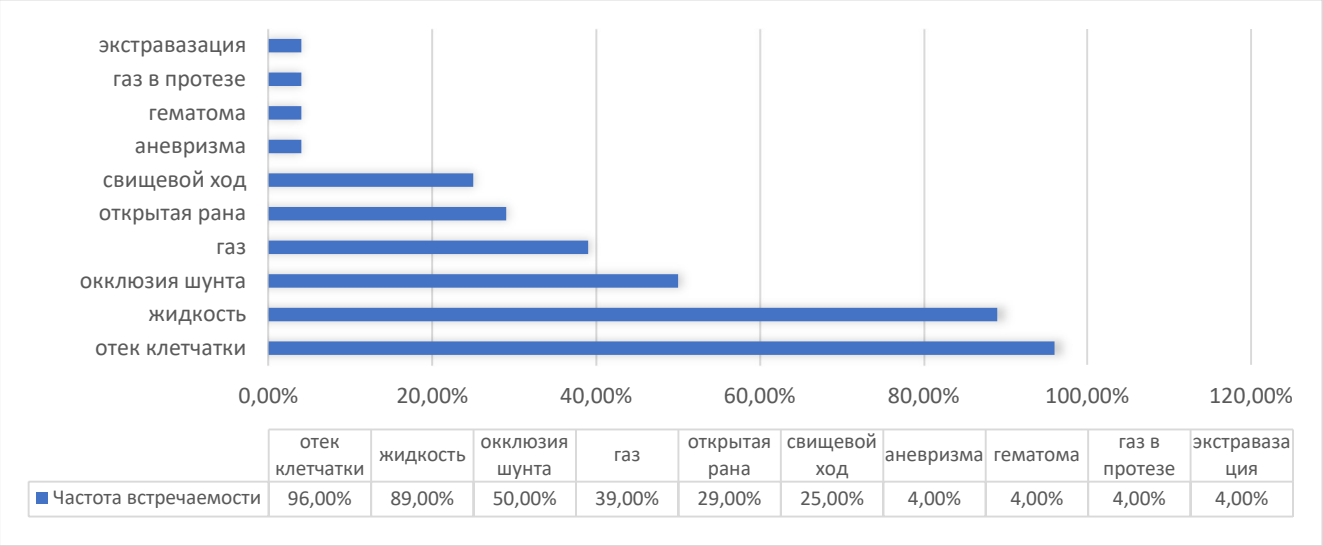

	отек клетчатки	жидкость	окклюзия шунта	газ	открытая рана	свищевой ход	аневризма	гематома	газ в протезе	экстравазация
Частота встречаемости	96,00%	89,00%	50,00%	39,00%	29,00%	25,00%	4,00%	4,00%	4,00%	4,00%

Рисунок 24 – Частота встречаемости признаков ППИ

Наиболее часто встречаемые выявленные КТ признаки ППИ (Рисунок 24) это: отек клетчатки (встречался в 96% случаев), наличие скоплений жидкости (89%), отсутствие контрастирования шунта (50%), наличие газа 39%, открытая рана 29%, наличие свищевого хода 25%. Реже встречаются такие осложнения ППИ как гематома, аневризма, экстравазация контрастного вещества.

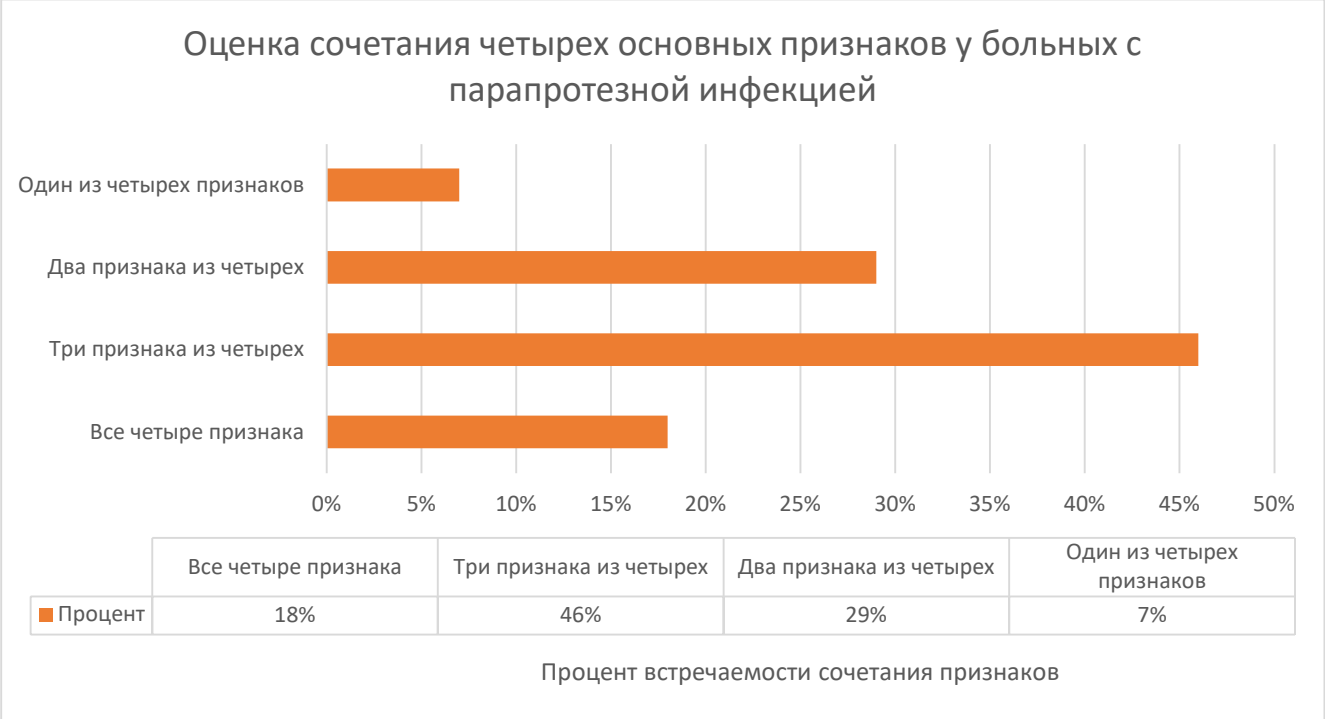

Рисунок 25 Оценка сочетания основных четырех признаков у больных с парапротезной инфекцией

На рисунке 25 представлены результаты оценки сочетания четырех основных признака ППИ у 28 обследованных больных. Сочетание всех четырех признаков наблюдалось у 5 больных (18%), три – у 13 (46%) больных; два у 8 (29%) больных, по одному у 2 (7%) (у одного из них был отек клетчатки, у второго было наличие жидкости в протезе или парапротезной клетчатке).

Нами учитывалось, что наличие газа вокруг протеза в норме может сохраняться в течение 4 недель после операции. Пузырьки газа в области протеза как проявление парапротезной инфекции в трансплантате были выявлены в четырех (25%) случаях.

У большинства обследованных больных встречалось два стойких основных признака ППИ: отек жировой клетчатки у 96% обследованных, наличие скоплений жидкости у 89%, отсутствие контрастирования протеза (шунта) было в половине случаев. Сочетание трех и более основных признаков парапротезной инфекции было в 64% случаев. Свищевые ходы были выявлены у 7 пациентов (в 25%

случаев). К редким (3,5% случаев) признакам ППИ относятся аневризма, гематома, экстравазация контрастного вещества.

Распространение ППИ на сосудистый трансплантат было выявлено у большинства проанализированных нами больных (в 87% случаев). Отсутствие признаков вовлечения сосудистого трансплантата было в 13% случаев. В таблице 24 представлена адаптированная классификация парапротезной инфекции по D. Szilagy [136].

Таблица 24 – Адаптированная классификация парапротезной инфекции по D. Szilagy [136]

Глубина распространения	Степень	Выявлено по результатам КТ
Инфекция ограничена раной. Поверхностная распространенность (только эпидермис и дерма)	I	-
Поражение подкожной жировой клетчатки, без вовлечения сосудистого трансплантата	II	13% (2 случая)
Поражение сосудистого трансплантата	III	87% (14 случаев)

Осложнения, сопутствующие ППИ после реконструктивных операций, на АНК выявлены в восьми (50%) случаях, из них: ложные аневризмы в области анастомоза были выявлены у двоих (18%) больных; окклюзия или тромбоз протезов выявлены у шести (55%) больных; пульсирующая гематома обнаружена у 1 (18%) пациента; признаки нагноения гематомы выявлены у 1 (18%) пациента; у одного больного (18%) инфекция распространялась на коленный сустав с развитием синовита.

Выявленные нами осложнения, сопутствующие ППИ представлены в таблице 25.

Таблица 25 – Осложнения сопутствующие парапротезной инфекции

Осложнение	Количество наблюдений
Ложные аневризмы области анастомоза	2
Окклюзия/тромбоз протеза/шунта	6
Пульсирующая гематома	1
Нагноение гематомы	1
Синовит (распространение на сустав)	1

У одного больного, после травматического разрыва подколенной артерии в анамнезе, была обнаружена атрофия мышц голени, консолидированный внутрисуставной оскольчатый перелом проксимального эпифиза большеберцовой кости и остеопороз.

Признаком инфильтрации жировой клетчатки при изучении результатов КТ исследования является изменение ее плотности в виде появления ретикулярной исчерченности, тяжей, неправильной формы участков уплотнения при появлении грануляций. Скопления жидкости визуализируются в виде более темных участков на фоне более светлых, высокой плотности мышц и в виде более светлых участков на фоне более темного, низкой плотности жира (плотность мышц примерно ≤40 единиц Хаунсфилда (HU)), плотность чистой воды около 0 едН, плотность жира имеет отрицательные значения до [-250] HU). Пузырьки газа еще более низкой плотности по отношению к плотности жировой клетчатки (ниже -250едН).

На рисунке 26 представлен пример поздней парапротезной инфекции, III степени по классификации D.E. Szilagyi, в этом случае инфекционный процесс распространялся всей длине протеза, с вовлечением анастомозов и окклюзией протез. Клинически у пациента с атеросклерозом АНК и окклюзией ПБА и ПкА, через 8 месяцев после проведения бедренно-подколенного шунтирования протезом

ГОРТЕКС появились жалобы на подъем температуры тела до 39°С в сочетании с усиливающимися болями в правой нижней конечности.

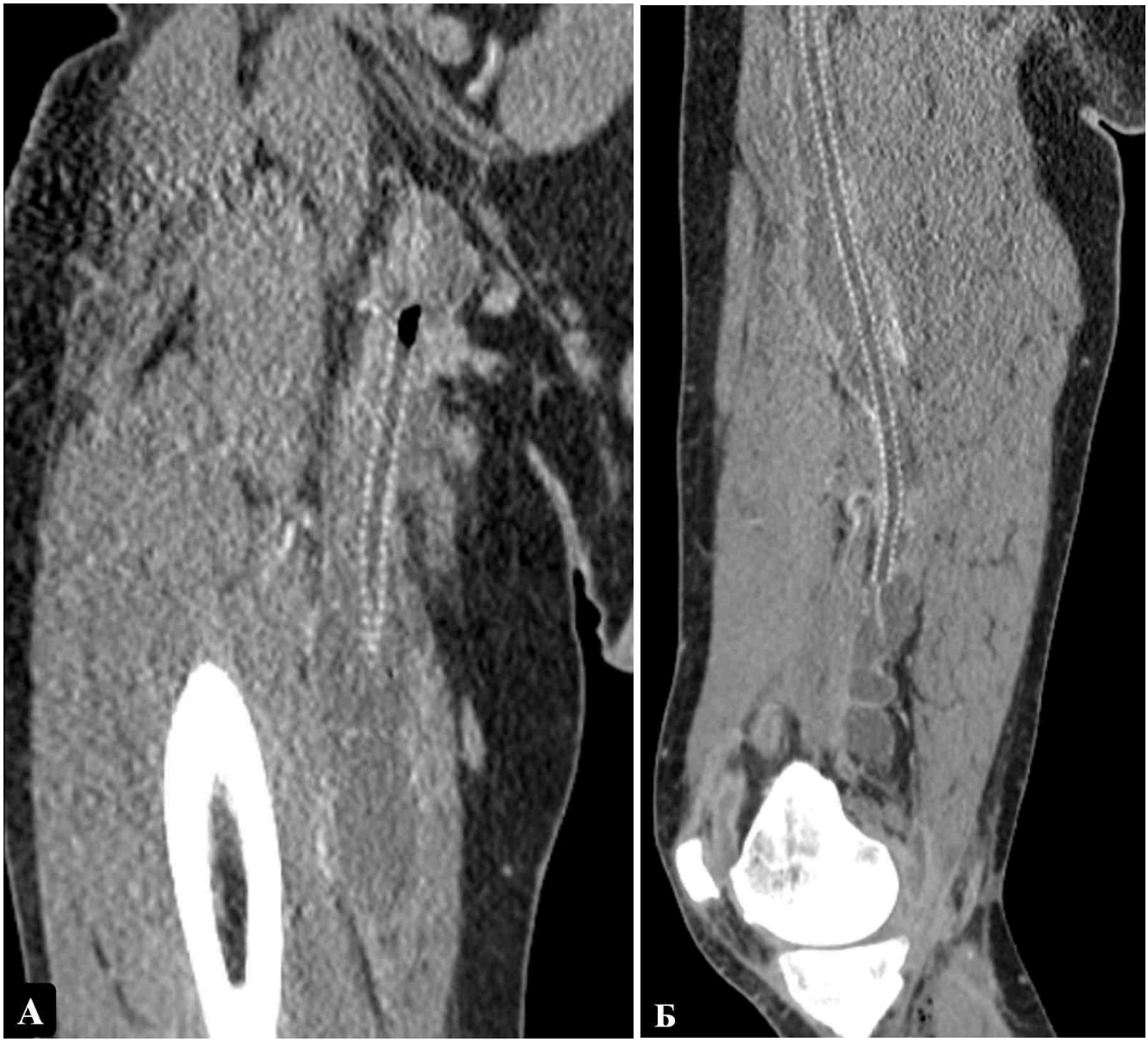

Рисунок 26 – КТА, с построением мультипланарной реконструкции с выведением косой плоскости по ходу протеза

На полученных КТ изображениях признаков кровотока по протезу нет (окклюзия), в протезе, в области проксимального анастомоза расположен пузырек газа. Визуализируется неоднородной жидкостной плотности (16–46 HU) содержимое, с пузырьками газа вокруг протеза, по всей его длине, с распространением на анастомозы. Признаки отека жировой клетчатки по внутренней поверхности нижней трети бедра.

На рисунке 27 представлен пример неосложненного течения послеоперационного периода со скоплениями небольшого количества жидкостной плотности содержимого кпереди от контрастированного просвета протеза.

Рисунок 27 – КТ ангиографическое исследование, выполненное в раннем послеоперационном периоде, изображение в аксиальной плоскости. Стрелка указывает на ограниченное скопление жидкостной плотности содержимого, без уплотнения прилежащей жировой клетчатки

При парапротезной инфекции из-за аррозии протеза или области анастомоза может формироваться пульсирующая гематома. Пульсирующая гематома при КТА исследовании визуализируется в виде округлой формы образования, с тонкими стенками, активно контрастирующегося из прилежащего артериального русла в артериальную фазу. Через 3 недели из пульсирующей гематомы формируется ложная аневризма. В отличие от пульсирующей гематомы, контуры ложной аневризмы более четкие, стенки более толстые за счет пристеночных тромбов различной толщины.

На рисунке 28 представлено КТ исследование без внутривенного контрастирования, изображение в аксиальной плоскости. Стрелками показаны: поперечное сечение протеза, неправильной формы за счет деформации; ограниченное скопление содержимого, практически не отличающееся по плотности от мышц – гематома; пузырьки газа. Подкожно-жировая в левой паховой области уплотнена за счет инфильтрации - отека.

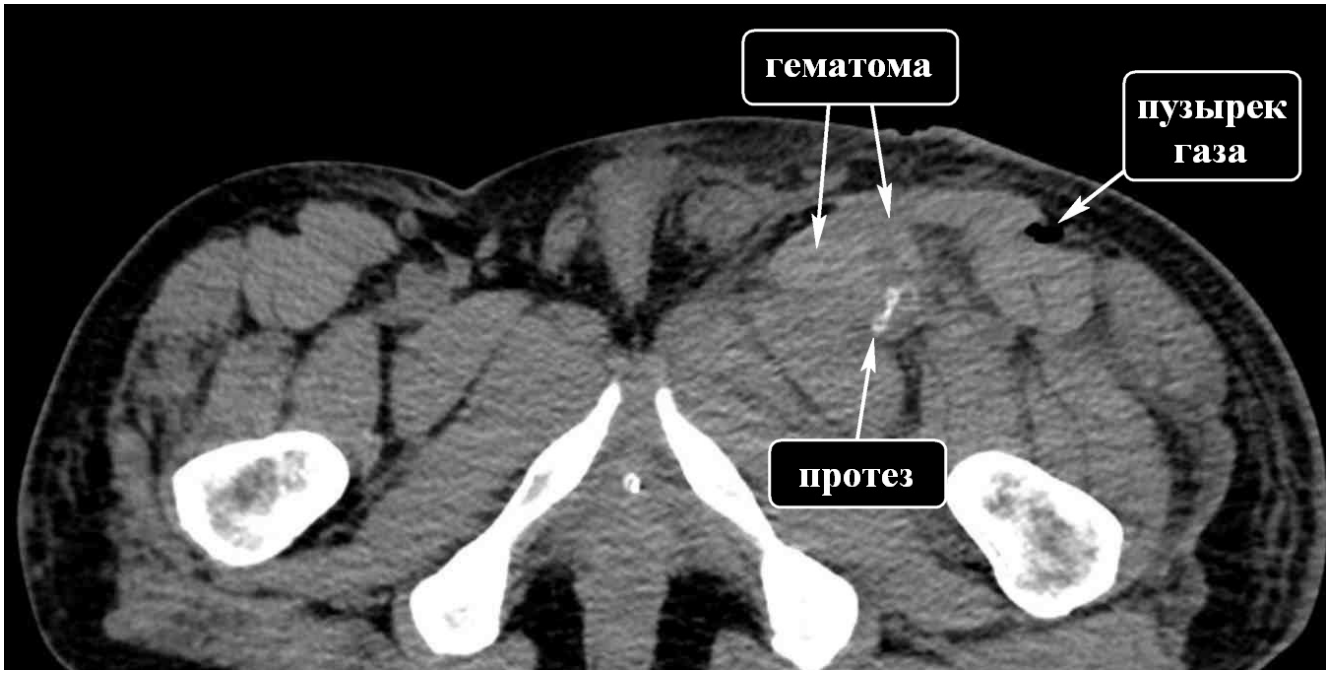

Рисунок 28 – КТ исследование, состояние после аорто-бедренного протезирования, изображение в аксиальной плоскости на уровне седалищных костей

Гематома на КТ изображениях визуализируется как ограниченное, прилежащее к анастомозу, протезу или сосуду образование, повышенной плотности, выше или равной плотности мышцы (в среднем более 60–80 HU, не более 120 HU), гематома может быть как однородной, так и неоднородной плотности, содержать прожилки низкой, близкой к жидкостной плотности. При продолжающемся кровотечении в область гематомы будет поступать контрастное вещество.

Пульсирующая гематома, выявленная у одного из наших больных, была следствием аррозивного процесса в области дистального анастомоза (рисунок 29).

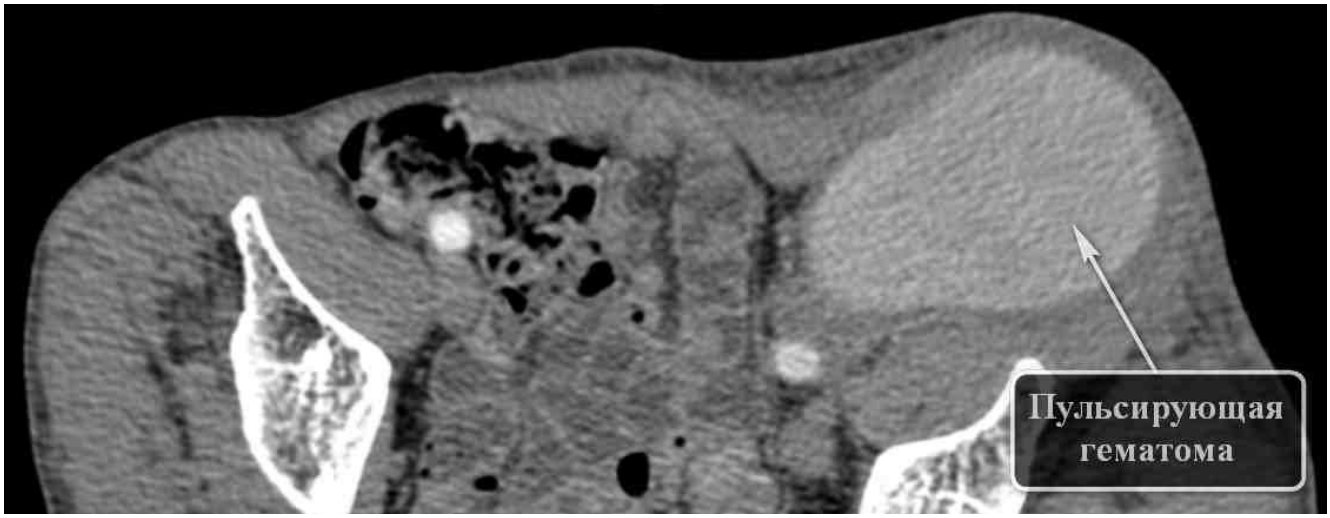

Рисунок 29 – Пульсирующая гематома в левой паховой области. КТА исследование, изображение в аксиальной плоскости.

На рисунке 29 представлены результаты КТА исследования у больного с пульсирующей гематомой, сформировавшейся в области левого дистального анастомоза в результате ППИ, развившейся через четыре месяца после аорто-бедренного шунтирования.

На рисунке 30 представлены изображения КТА исследования этого же пациента. Справа в области дистального аорто-бедренного анастомоза видно сформированную ложную аневризму, с толстыми, за счет пристеночного тромбоза, стенками. В левой паховой области видна формирующаяся ложная аневризма, отек прилежащей клетчатки и лимфатические узлы.

На рисунке 31 представлены результаты КТА исследования того же пациента, VR отображение. Наглядно видно взаимоотношение артерий, шунтов, аневризмы и пульсирующей гематомы с костями таза.

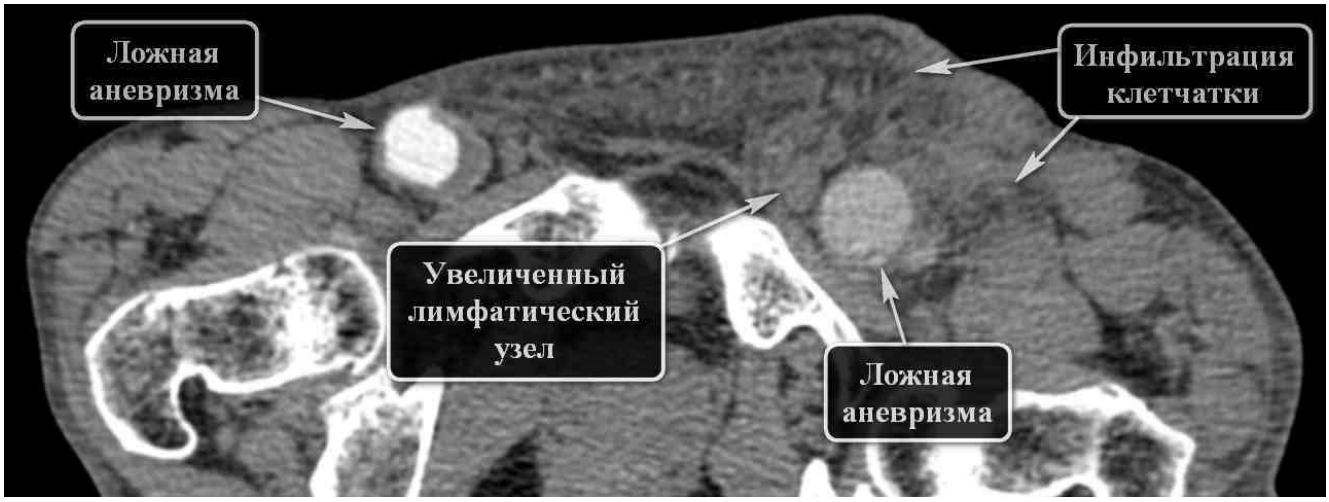

Рисунок 30 – Ложная аневризма в области правого дистального анастомоза, отек клетчатки и увеличенные лимфатические узлы в левой паховой области. КТА исследование, изображение в аксиальной плоскости

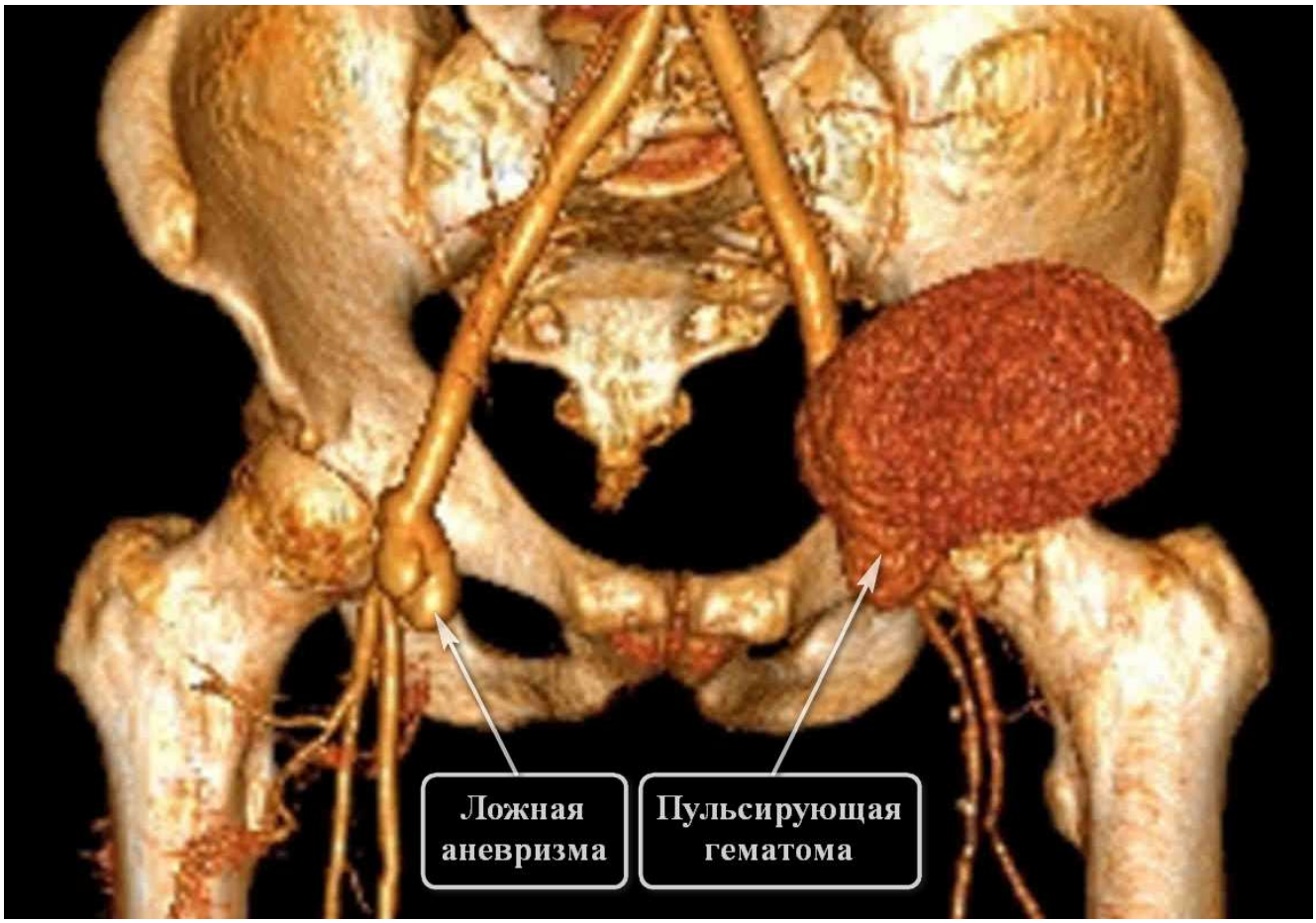

Рисунок 31 – Ложная аневризма справа, в области дистального анастомоза аорто-бедренного шунта, пульсирующая гематома слева, в области дистального анастомоза аорто-бедренного шунта. VR изображение КТА АНК, подвздошный сегмент, прямая проекция

Абсцесс или нагноившаяся гематома на КТ изображениях (Рисунок 32) выглядят как ограниченное скопление жидкостной плотности содержимого, с пузырьками газа и с толстыми, контрастирующимися (в случае выполнения отсроченного, выполненного через 5 минут КТ исследования) стенками.

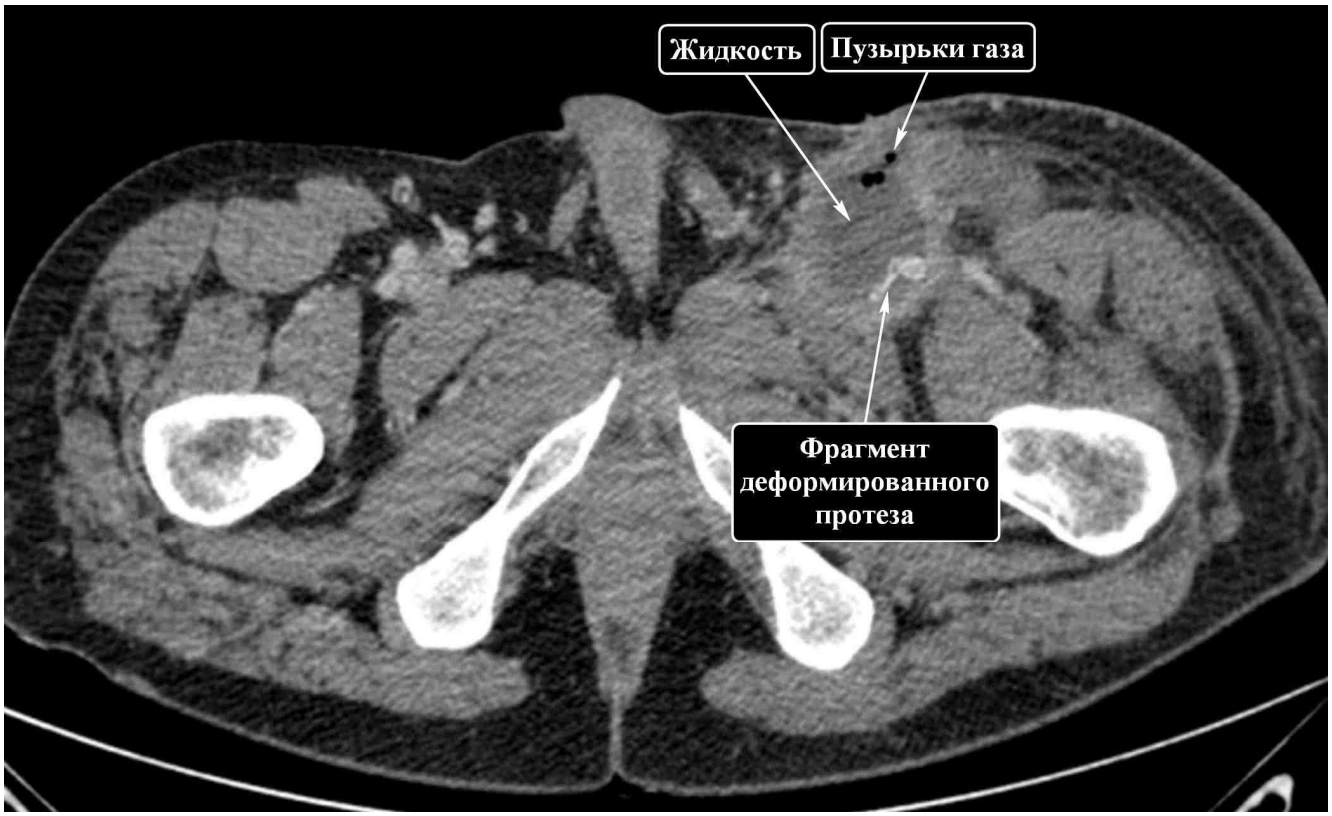

Рисунок 32 – Абсцесс в левой паховой области, КТА изображения в аксиальной плоскости, отсроченная фаза контрастирования

К косвенным КТА признакам парапротезной инфекции относятся: нечеткость контуров окклюзированного шунта, в том числе в области анастомозов, уплотнение прилежащей жировой клетчатки; наличие гематом в области анастомозов, остеомиелита в прилежащих к области костных структурах, расширение артерии в области анастомоза более чем на 50%.

КТА позволяет оценить состояние протеза, адекватность его функции, наличие небольших, не определяющихся клинически пульсирующих гематом и ложных аневризм в области анастомозов, что невозможно сделать без применения внутривенного болюсного контрастирования. Пример изображений КТ исследований без контрастирования и во время внутривенного болюсного

контрастирования представлен на рисунке 33. На рисунке 33.А представлены результаты КТ исследования - изображение без внутривенного контрастирования, аксиальная плоскость. Стрелка указывает на область протеза, оценить его функционирования невозможно. На изображении 33.Б представлено изображение КТ исследования с внутривенным болюсным контрастированием, изображение в аксиальной плоскости. Стрелка указывает на контрастирующийся без дефектов протез, без распространения контрастного вещества за его пределы (признаки экстравазации отсутствуют).

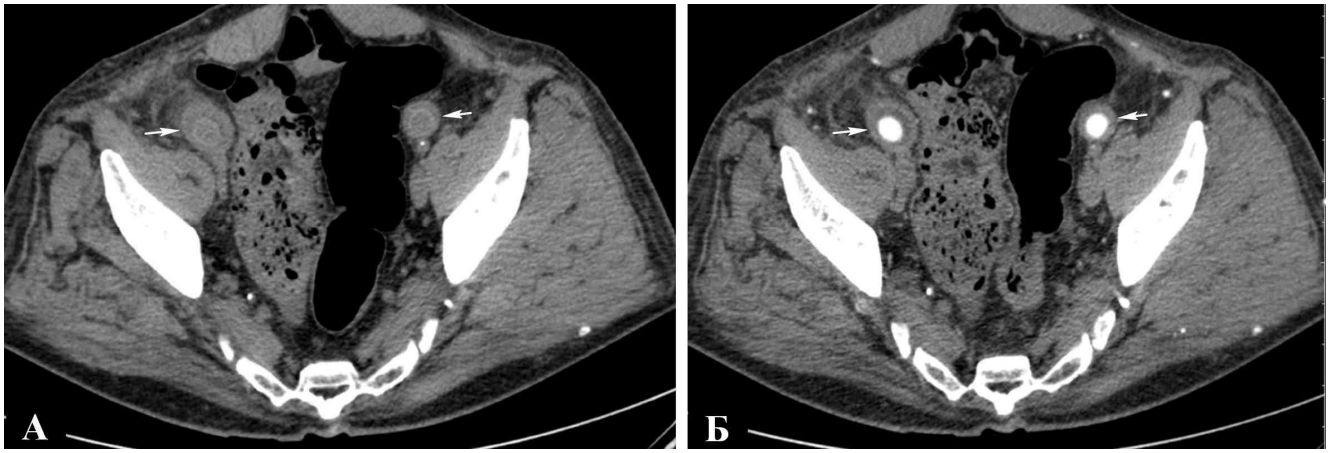

Рисунок 33 – КТ изображения в аксиальной плоскости на уровне крыш вертлужных впадин. 33.А КТ исследование без контрастирования. 33.Б КТА исследование. Стрелками показаны аорто-бедренные протезы с утолщенными стенками

Результаты КТА исследования просматриваются в различных предустановленных окнах: в костном режиме для изучения деталей трансплантатов и костных структур, выявления кальцинатов, оценки степени контрастирования артерий и вен; просмотр изображений в «мягкотканном окне» позволяет оценить состояние жировой клетчатки, определить наличие жидкости и гематом; изучение изображений в «легочном окне» определяет включения газа. На рисунке 34 представлен пример просмотра изображений в «легочном окне», хорошо видны мелкие пузырьки газа.

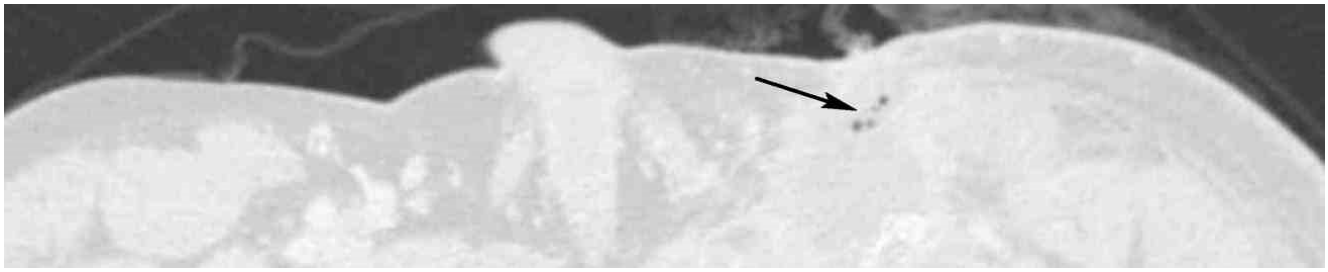

Рисунок 34 – Фрагмент изображения КТА исследования в аксиальной плоскости, «легочном режиме визуализации». Стрелка указывает на пузырьки газа в полости абсцесса

Дополнительную информацию о локализации, распространении и глубине распространения парапротезной инфекции у пациентов с наличием наружного свищевого хода позволяет получить КТ фистулография. На рисунке 35 представлены результаты КТА исследования, MPR изображения, построенные по оси протеза в косой аксиальной и косой сагиттальной плоскостях, в мягкотканном окне визуализации, стрелки указывают на окклюзированную браншу правого аорто-бедренного протеза, видна небольшая инфильтрация прилежащей клетчатки.

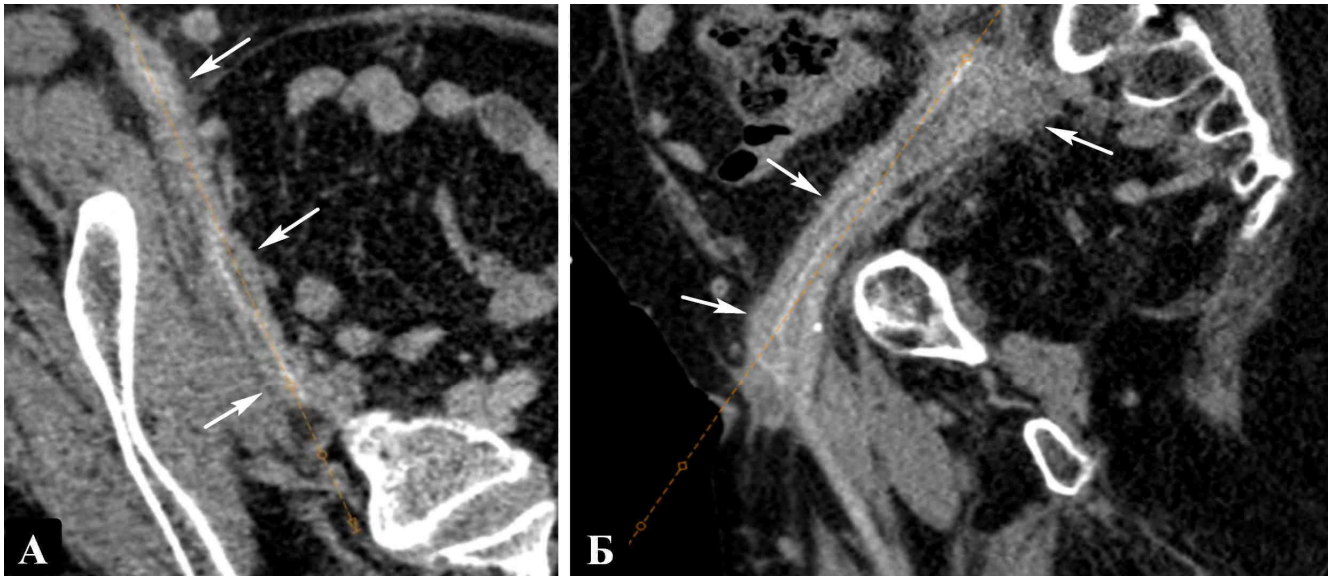

Рисунок 35 – MPR с выведением плоскостей по осям аорто-бедренного протеза: 35.А косая аксиальная плоскость, 35.Б косая сагиттальная плоскость

На рисунке 36 изображения КТ фистулографии, MPR изображения по оси протеза, косая аксиальная и косая сагиттальная плоскости, костное окно визуализации. Стрелки указывают на распространение контрастного вещества по ходу не функционирующего протеза и вокруг него

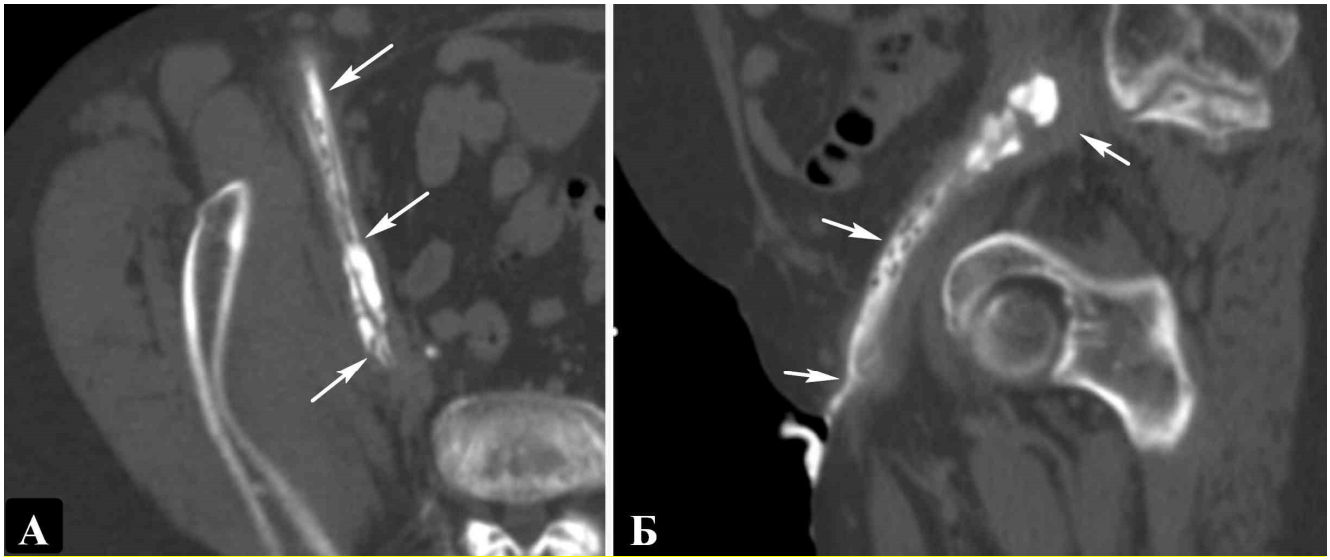

Рисунок 36 – MPR с выведением плоскостей по осям аорто-бедренного протеза: 35.А косая аксиальная плоскость, 35.Б косая сагиттальная плоскость

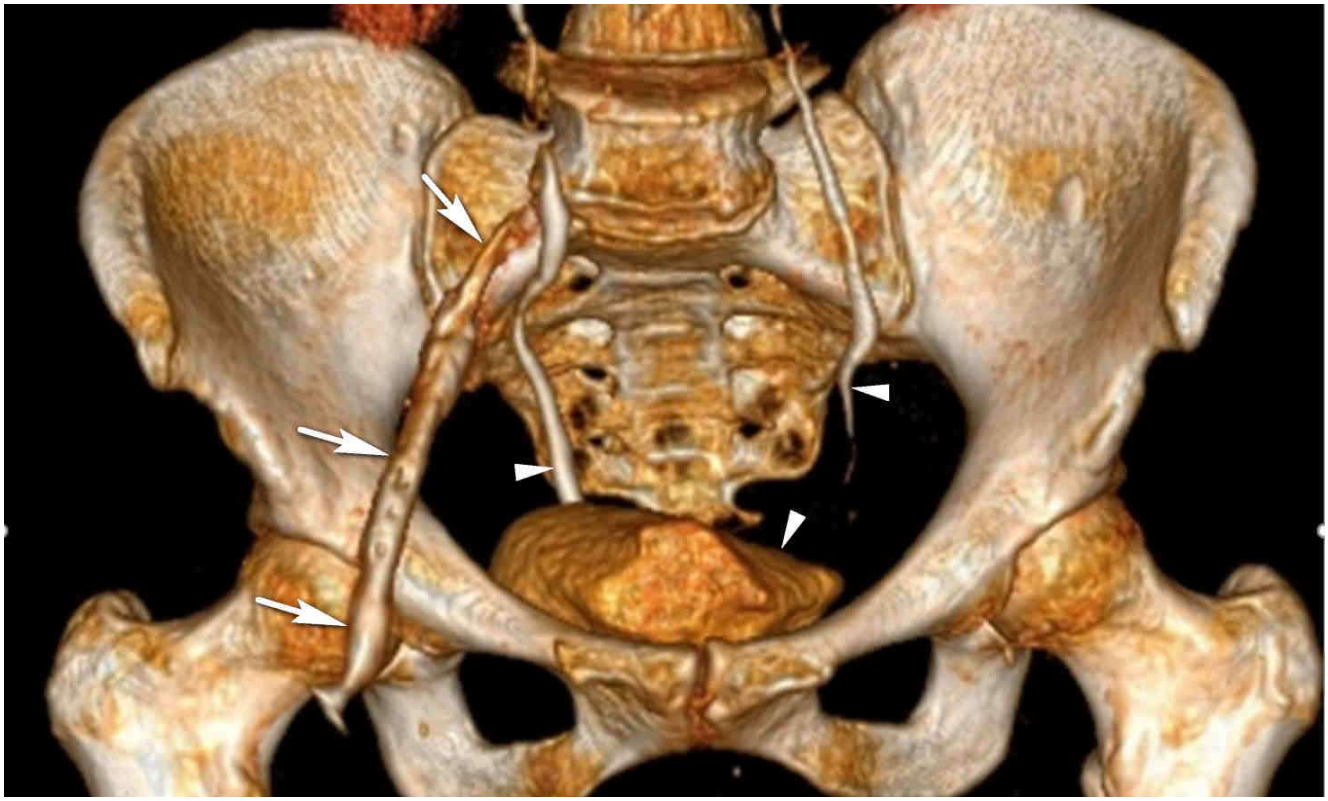

Рисунок 37 – КТ фистулография выполненная после КТА, VR изображение

На рисунке 37 VR изображение по результатам КТ фистулографии, выполненной после КТА, передняя проекция, стрелка указывает на распространение контрастного вещества по окклюзированному протезу и вокруг

него, головки стрелок указывают на контрастное вещество, расположенное в мочеточниках и мочевом пузыре.

К прямым КТА признакам поздней парапротезной инфекции относятся:

- уплотнения в околопротезной клетчатке за счет инфильтративных изменений;
- скопление жидкостной плотности содержимого в области протеза и его анастомозов;
- включения с плотностью газа расположенные в окклюзированном протезе;
- включения с плотностью газа в парапротезной клетчатке.

КТ исследование с внутривенным болюсным контрастированием позволяет оценить практически все ключевые факторы, определяющие лечебную тактику при парапротезной инфекции и ее прогноз:

- место расположения протеза;
- функциональное состояние протеза, наличие кровотока в дистальных артериях конечности;
- наличие или отсутствие пристеночных тромбов, рестенозов;
- выявление гематом и ложных аневризм;
- характеристики глубины распространения поражения;
- характеристики протяженности распространения поражения;
- наличие и расположение жидкостных скоплений;
- присутствие абсцессов;
- характер изменений в области анастомозов, их состояние;
- наличие инфильтративных изменений в прилежащих тканях.

ЗАКЛЮЧЕНИЕ

Заболевания артерий нижних конечностей (ЗАНК) – это группа заболеваний, приводящих к постепенному поражению артерий с формированием синдрома хронической ишемии нижних конечностей (ХИНК). Наиболее частой причиной развития ХИНК является атеросклероз (в 80–95% случаев) [Национальные рекомендации по диагностике и лечению заболеваний артерий нижних конечностей. 2019]. Больные с IIБ степени ишемии и выше являются инвалидами [Приказ Минтруда России от 27.08.2019 N 585н]. Дальнейшее прогрессирование заболевания приводит к критической ишемии нижней конечности (КИНК), соответствующей III-IV степени ишемии по классификации Фонтейна-Покровского [Национальные рекомендации по диагностике и лечению заболеваний артерий нижних конечностей. 2019]. У больных с КИНК к концу первого года ампутация конечности выполняется в 55% случаев, а частота ампутаций в течение 4-х лет составляет от 35% до 67%, с уровнем смертности в пределах 52%–64% [Reinecke, H. – 2015]. Смертность больных с ХИНК увеличивается. Так, в 1990 году умирало до 16000 больных, в 2013 году уже 41000 больных, а в 2017 году 70 200 [GBD 2017 Disease and Injury Incidence and Prevalence Collaborators (2018)].

Для снижения инвалидизации и смертности у больных с КИНК применяются различные реконструктивные операции, открытые хирургические и/или эндоваскулярные. Выбор лечения осуществляется на основании данных клинического обследования и с использованием различных классификаций анатомии поражений артерий (Р.Рутерфорда, Боллингера, Грацини, TASC II, GLASS). Все эти анатомические классификации поражений основаны на данных цифровой субтракционной катетерной рентгеновской ангиографии (ЦСА).

Результаты мультиспиральной компьютерной томографии (МСКТ) с внутривенным болюсным контрастированием или КТ ангиография (КТА) ранее не использовались для классифицирования поражений АНК. Опубликованные ранее

работы по КТА АНК направлены на изучение непосредственно методики сканирования и ее улучшению.

Несмотря на длительность существования КТА, встречаются единичные научные публикации с использованием КТА в качестве метода для классифицирования облитерирующих поражений с использованием классификаций TASC II и Боллингера [Cernic, S. 2009, Fleischmann, D. 2010, Napoli, A. 2011, Akai, T. 2014].

Изучение диагностических возможностей и ограничений КТА АНК при определении критериев, необходимых для анатомической классификации поражений, при оценке показаний и результатов реконструктивных операций у больных с облитерирующими заболеваниями АНК ранее не проводилось.

Актуальным является потребность изучения возможностей КТ ангиографического исследования периферических артерий у больных с КИНК до и после реконструктивных операций.

Представленная научно-исследовательская работа выполнена с соблюдением принципов доказательной медицины. Методология работы содержала разработку концепции, цели, задач и дизайна исследования, использование программных средств статистической обработки медицинских данных.

Клиническое обсервационное комбинированное ретроспективное исследование. Исследование по оценке диагностической точности КТ ангиографического исследования (представление результатов исследования по диагностической точности).

После сравнения результатов КТА и ЦСА были определены чувствительность, специфичность и общая точность КТ ангиографии. Статистическая обработка результатов была проведена с помощью утилиты IBM SPSS Statistics Subscription версия 28.0.0.0 (190), определены коэффициенты корреляции Пирсона, Спирмена, Тау-b Кендалла.

Материалы исследования были одобрены на заседании Комитета по этике научных исследований ФГБУ «НМИЦ хирургии им. А.В. Вишневского»

Министерства здравоохранения Российской Федерации (протокол № 006/17 от 14 июня 2017 года).

Общее число включенных в исследование больных составило 76 человек, проходивших лечение в ФГБУ «НМИЦ хирургии им. А. В. Вишневского» Минздрава России. Для оценки эффективности КТА перед и после реконструктивных операций были выбраны результаты исследований 49 пациентов, находившихся на лечении в 2018 году, которым были выполнены открытые и эндоваскулярные реконструктивные операции на артериях голени; из них 28 больным проведено сравнение КТА и ЦСА. Все больные были с клинической картиной ХИНК 3 и 4 степени по классификации Фонтейна-Покровского, из общего количества прооперированных конечностей 3 степень ишемии была у 15 больных (15 конечностей, 29%), ишемия 4 степени было у 34 больных (36 конечностей, 71%). Средний возраст обследованных больных составил 65,2 лет, из них с 3 степенью ишемии составил 66,5 лет, с 4 степенью 65,7 лет. Из общего числа больных обследовано 33 (66%) мужчины и 17 (34%) женщин. Средний возраст обследованных мужчин 60,6 лет (от 28 до 83 лет), средний возраст женщин составил 77,4 лет (от 66 до 90 лет).

Критерии включения в диссертационное исследование:

- поражения бедренно-подколенного сегмента по Типу D согласно TASC II;
- критической ишемии одной или обеих нижних конечностей;
- наличие результатов КТА исследования АНК, проведенного не более чем за два месяца до оперативного вмешательства;
- верифицированный на основании оперативного вмешательства диагноз.

Критерии исключения больных из диссертационного исследования: было проведение КТА исследования АНК более чем за 2 месяца или его отсутствие.

Причиной критической ишемии в большинстве случаев (46 больных, в 92% случаев) стало прогрессирование атеросклероза, в трех случаях (6%) наличие облитерирующего тромбангиита (болезнь Бюргера), у одного из больных (2%)

была постэмболическая окклюзия (ПЭО). Всего этим больным выполнено 70 КТА исследований (в период с 2017 г. по 2019 г. выполнено 66 КТА исследований, из них большинство (56 исследований) выполнено в год выполнения операции (в 2018 году); дополнительно проанализированы данные КТА исследований выполненные четырем обследуемым больным в период с 2012 по 2016 год).

Критериями включения для сравнения эффективности КТА и ЦСА при оценке степени и протяженности поражений артерий голени по классификации GLASS было наличие КТА исследования перед ЦСА в период не более двух месяцев. В исследование с определением степени и протяженности поражений артерий вошли результаты 27 исследований, проведенных 26 больным (одному из больных исследования проводились повторно). Всего определена степень поражения 81 артерий голени (одной или обеих конечностей). *Критерием исключения* являлось проведение КТА после ЦСА, и проведение КТА более чем за два месяца перед ЦСА. Всего выбраны результаты КТА и ЦСА 26 пациентов из 49 больных. Средний возраст пациентов составил 69,3±10,8 лет, 15 мужчин и 11 женщин. ЦСА использовалась в качестве референсного метода.

Для оценки КТ семиотики при подозрениях на парапротезную инфекцию были выбраны результаты КТ исследований 28 больных (один больной попал в обе группы).

Для оценки КТ семиотики при подозрениях на парапротезную инфекцию после выполнении реконструктивных операций на артериях нижних конечностей использованы результаты обследования 28 больных, находившихся на лечении в период с 2010 по 2019 год.

Критериями включения являлось наличие парапротезной инфекции, выполненное перед оперативным лечением КТ исследование. *Критериями исключения являлось* отсутствие парапротезной инфекции.

Проведен ретроспективный анализ данных КТ исследований, выполненных 28 пациентам (27 мужчин и 1 женщина, средний возраст 60±10 лет), находившихся на лечении в отделении гнойной хирургии НМИЦ хирургии им. А.В. Вишневского

с 2010 по 2019 гг. с парапротезной инфекцией после выполнения реконструктивных шунтирующих операций при облитерирующих заболеваниях АНК.

Проведение исследования было одобрено локальным этическим комитетом ФГБУ «НМИЦ хирургии им. А.В. Вишневского» Минздрава России. Все пациенты подписывали письменное информированное согласие на проведение КТ исследования с контрастированием.

После сравнения результатов КТА и ЦСА были определены чувствительность, специфичность и общая точность КТ ангиографии. Статистическая обработка результатов была проведена с помощью утилиты IBM SPSS Statistics Subscription версия 28.0.0.0 (190), определены коэффициенты корреляции Пирсона, Спирмена, Тау-b Кендалла. Уровень значимости «*p*» для всех использованных критериев был <0,05.

КТ исследования АНК с внутривенным болюсным контрастированием или КТА выполнялись на мультиспиральном компьютерном томографе Philips Ingenuity CT (компании Philips, Нидерланды) с 64 рядами детекторов по стандартному низкодозовому протоколу сканирования. Среднее значение лучевой нагрузки при КТА артерий нижних конечностей в нашей выборке составило 14,67 мЗв. Среднее значение лучевой нагрузки при КТ исследованиях нижних конечностей при подозрениях на парапротезную инфекцию в нашей выборке составило 17,78 мЗв.

При проведении оценки состояния 138 ПБА и ПкА сложностей не было. Всего были поражены 92 ПБА (67%), из общего числа поражений выявлено 54 окклюзии (39%) и 38 стенозов >50% (28%). Протяженность окклюзий до 10–20 см выявлены в 5 случаях, а протяженностью >20 см в 29 случаях. При оценке состояния артериального русла после реконструктивных операций в бедренно-подколенном сегменте оценено функционирование 22 шунтов и 3 стентов в ПБА. При этом контрастирование 9 шунтов и 2 стентов отсутствовало, что

свидетельствовало об их окклюзии. О нормальном функционировании 13 шунтов и одного стента свидетельствовало отсутствие в них дефектов контрастирования.

При оценке поражений ПкА окклюзии были выявлены в 51 случае, стенозы >50% в 57 случаях. Окклюзии шунтов было выявлено у четырех больных (двух бедренно-подколенных и двух бедренно-берцовых шунтов).

При изучении состояния 402 артерий голени практически в половине случаях (45%) изменения в берцовом сегменте были представлены окклюзиями, при этом протяженными (>1/3 длины артерии, 28%). Стенозы встречались в 21% случаев, при этом преобладали короткие стенозы, протяженностью <3 см (14,7%), гемодинамически значимые стенозы отсутствовали в 19% случаях, при этом в 8 случаях артерии были гипоплазированы, в 7 - со слабым, но достаточным для оценки контрастированием. Отсутствие артерий (аплазия) наблюдалась в 2% (6 артерий).

При проведении оценки состояния артерий голени сложности оценки поражений артерий возникли в 13% случаев от общего числа исследований, при этом выраженное контрастирование вен голени было в 5%, слабое контрастирование было при оценке 5%, массивный кальциноз – 3%. Недостаточное для оценки и слабое контрастирование артерий голени, подошвенных артерий было связано с протяженными окклюзиями и множественными стенозами ПА, ПБА и ПкА. Тем не менее, на изображениях в аксиальной плоскости все равно удалось визуализировать пути оттока по одной из артерий стоп, с определением коллатерального кровотока по глубокой артериальной дуге между тыльной и латеральной подошвенной артериями.

При выборе наименее пораженной артерии голени, из общего числа проанализированных голеней ПББА доминировала в 36,6%, ЗББА в 33,3%, МБА в 21,6%, наличие двух доминирующих артерии встречалось в 6,6% случаев. Определить доминирующую артерию не удалось в 11% случаев (недостаточное контрастирование артерий в 4%, кальциноз 1%, контрастирование вен 6%).

Выбор доминирующей или целевой артерии может помочь в выборе артерии для формирования дистального анастомоза, а также артерии для выполнения ангиопластики.

При определении чувствительности и специфичности КТА с ЦСА использовались результаты обследования 23 пациентов, оценена 81 артерия голени. При отсутствии стенозов чувствительность КТА составила 71%, специфичность 100%, для стенозов >50% чувствительность составила 100%, специфичность 83%, для окклюзий 94% и 96% соответственно. При определении степени и протяженности поражений артерий голени чувствительность и специфичность КТА при выявлении в среднем составила: чувствительность - 92%, специфичность 94%, для окклюзий 69% и 82% соответственно. Самая низкая чувствительность была при определении протяженности поражения <1/3 длины артерии как для стенозов (67%), так и для окклюзий (56%).

При оценке состояния 402 артерий стопы сложности возникли в 28% случаев, наибольшие сложности возникали при визуализации самой тонкой из оцениваемых артерии стопы - медиальной подошвенной артерии (не удалось визуализировать в 10,3% случаев, ТАС в 5,9%, ЛПА была видна во всех случаях). Одной из причин отсутствия визуализации артерий может быть ее гипоплазия или аплазия.

При оценке артерий стопы легче всего оценивать состояние тыльной артерии стопы и латеральной подошвенной артерии, окклюзия тыльной артерии стопы встречалась чаще, чем окклюзия латеральной подошвенной артерии. Предположить наличие гипоплазии или аплазии одной из артерий стопы можно при наличии гипоплазии или аплазии образующей ее артерии голени.

Для аплазии артерии характерно отсутствие ее контрастирования, а также отсутствие кальциноза в области типичного ее расположения при кальцинозе других артерий голени.

При оценке состояния глубокой подошвенной артерии или глубокой артериальной дуги стопы ее отчетливое контрастирование было определено в половине случаев (51%), в 18% артерия не визуализировалась, массивный

кальциноз артерии был в 16% случаев, слабое контрастирование или контрастирование вен (без возможности оценки глубокой подошвенной артерии) наблюдалось в 15% случаев.

При определении кальциноза определено наличие и выраженность кальциноза 132 конечностей. В 76% случаев артерии конечностей были с кальцинозом. Массивный кальциноз, занимающий >50% поперечного сечения артерии встречался в 41%, кальциноз занимающий <50% поперечного сечения артерии встречался в 35% случаев. Массивный кальциноз преобладал во всех сегментах и встречался в 78% от всех случаях кальциноза, при этом был более выражен в стопном (93%).

При сопоставлении результатов КТА и ЦСА массивный кальциноз (>50% от поперечного сечения артерии) наблюдался в 13% случаев (12 артерий из 90 проанализированных). При этом практически все артерии по данным ЦСА были окклюзированы, из них большая часть была с протяженными окклюзиями (>1/3 от длины артерии).

Массивный кальциноз, не позволяющий оценить выраженность и протяженность поражения артерий голени при сопоставлении результатов КТА с ЦСА был у троих пациентов. Невозможно было оценить состояние 8 артерий голени. Все 8 артерий по результатам ЦСА были окклюзированы, при этом 6 артерий были с протяженными окклюзиями. Поэтому можно сделать предположение, что все артерии голени и стопы с массивным кальцинозом без возможности визуализации контрастирования при КТА с выраженными поражениями – протяженными окклюзиями.

Состояние артериального кровотока после реконструктивных операций по данным КТА исследования проанализировано на 31 конечности. По результатам КТА нормальному функционированию трансплантата или стента соответствует однородное контрастирование их просвета, о наличии стеноза свидетельствует наличие дефектов контрастирования (4 случая), при окклюзии контрастирование полностью отсутствует (17 случаев).

КТА позволяет провести оценку артерий оттока по классификации Рутерфорда. Степень сопротивления путей оттока была определена для 51 конечности перед операциями. Плохое состояние путей оттока наблюдалось в 69% случаев. Пациенты с плохим состоянием путей оттока имеют высокие риски окклюзии шунта из-за низкой скорости кровотока по нему, поэтому для поддержания активного кровотока по трансплантату используются дополнительные меры, такие, как эндоваскулярная реканализация путей оттока либо формирование разгрузочной артериовенозной фистулы.

У 28 больных с парапротезной инфекцией после реконструктивных шунтирующих операций определена частота встречаемости десяти КТ признаков: отек жировой клетчатки, наличие жидкости, отсутствие контрастирования протеза или шунта, пузырьки газа, наличие раневых дефектов кожных покровов, свищевые ходы, наличие аневризмы или/и гематомы в области анастомоза, наличие пузырьков газа в шунте или протезе, экстравазация контрастного вещества.

Выделено четыре наиболее часто встречающихся КТ признака ППИ: отек клетчатки (встречался в 96% случаев), наличие скоплений жидкости (89%), отсутствие контрастирования шунта (50%), наличие газа 39%, открытая рана 29%, наличие свищевого хода 25%. Реже встречаются такие осложнения ППИ как гематома, аневризма, экстравазация контрастного вещества.

Сочетание всех четырех признаков наблюдалось у 5 больных (18%), три – у 13 (46%) больных; два у 8 (29%) больных, по одному у 2 (7%) (у одного из них был отек клетчатки, у второго было наличие жидкости в протезе или парапротезной клетчатке).

Следует помнить, что в раннем послеоперационном периоде жидкостные скопления и включения газа вокруг трансплантата и в области анастомозов могут встречаться в норме, поэтому наличие КТА признаков, характерных для ППИ, до 3–4 недель после проведения сосудистой реконструкции необходимо сопоставить

с характерными для инфекционного процесса клинической картиной и лабораторными данными.

У большинства обследованных больных встречалось два стойких основных признака ППИ: отек жировой клетчатки у 96% обследованных, наличие скоплений жидкости у 89%, отсутствие контрастирования протеза (шунта) было в половине случаев. Сочетание трех и более основных признаков парапротезной инфекции было в 64% случаев. Свищевые ходы были выявлены у 7 пациентов (в 25% случаев). К редким (3,5% случаев) признакам ППИ относятся аневризма, гематома, экстравазация контрастного вещества.

Распространение ППИ на сосудистый трансплантат было выявлено у большинства проанализированных нами больных (в 87% случаев, отсутствие признаков вовлечения сосудистого трансплантата было в 13% случаев).

Осложнения, сопутствующие ППИ после реконструктивных операций, на АНК выявлены в восьми (50%) случаях, из них: ложные аневризмы в области анастомоза были выявлены у двоих (18%) больных; окклюзия или тромбоз протезов выявлены у шести (55%) больных; пульсирующая гематома обнаружена у 1 (18%) пациента; признаки нагноения гематомы выявлены у 1 (18%) пациента; у одного больного (18%) инфекция распространялась на коленный сустав с развитием синовита.

Для визуализации свищевых ходов исследования дополнены выполнением КТ фистулографии, которая была выполнена четырем (25%) больным. Во всех четырех случаях благодаря КТ фистулографии была получена точная информация о расположении, распространенности инфекционного процесса (по протяженности и глубине), что было подтверждено во время оперативного хирургического лечения.

Признаком инфильтрации жировой клетчатки при изучении результатов КТ исследования является изменение ее плотности в виде появления ретикулярной исчерченности, тяжей, неправильной формы участков уплотнения при появлении грануляций. Скопления жидкости визуализируются в виде более темных участков

на фоне более светлых, высокой плотности мышц и в виде более светлых участков на фоне более темного, низкой плотности жира (плотность мышц примерно ≤40 единиц Хаунсфилда (HU)), плотность чистой воды около 0 едН, плотность жира имеет отрицательные значения до [-250] HU). Пузырьки газа еще более низкой плотности по отношению к плотности жировой клетчатки (ниже -250едН).

При парапротезной инфекции из-за аррозии протеза или области анастомоза может формироваться пульсирующая гематома. Признаки пульсирующей гематомы при КТ ангиографическом исследовании является округлой формы образование, активно контрастирующееся из прилежащего артериального русла в артериальную фазу, с тонкими стенками. Через 3 недели из пульсирующей гематомы формируется ложная аневризма. В отличие от пульсирующей гематомы контуры ложной аневризмы более четкие, стенки более толстые за счет пристеночных тромбов различной толщины.

Гематома на КТ изображениях визуализируется как ограниченное, прилежащее к анастомозу, протезу или сосуду образование повышенной плотности, выше или равной плотности мышцы (в среднем более 60–80 HU, не более 120 HU), гематома может быть как однородной, так и неоднородной плотности, содержать прожилки низкой, близкой к жидкостной плотности. При продолжающемся кровотечении в область гематомы будет поступать контрастное вещество.

Абсцесс или нагноившаяся гематома на изображениях, полученных с помощью КТ, выглядят как ограниченное скопление жидкостной плотности содержимого, с пузырьками газа и с толстыми, контрастирующимися (в случае выполнения отсроченного, выполненного через 5 минут КТ исследования) стенками.

К прямым КТА признакам поздней парапротезной инфекции относятся:

- уплотнения в околопротезной клетчатке за счет инфильтративных изменений;

- скопление жидкостной плотности содержимого в области протеза и его анастомозов;

- включения с плотностью газа, расположенные в окклюзированном протезе;

- включения с плотностью газа в парапротезной клетчатке.

К косвенным КТА признакам парапротезной инфекции относятся: нечеткость контуров окклюзированного шунта, в том числе в области анастомозов, уплотнение прилежащей жировой клетчатки; наличие гематом в области анастомозов, остеомиелита в прилежащих к области костных структурах, расширение артерии в области анастомоза более чем на 50%.

Перспективным направлением развития КТ исследований является точное количественное определение кальцификаций артерий [3, 21, 97], что невозможно выполнить при ЦСА и МРА. Также, в отличие от ЦСА и МРА, с помощью КТА можно определять локализацию зажимов, функционирующих и окклюзированных шунтов, сопутствующих парапротезной инфекции, гематом и аневризм [1, 19].

Мультиспиральная компьютерная томография с внутривенным болюсным контрастированием позволяет оценить параметры, определяющие лечебную тактику при облитерирующих заболеваниях артерий нижних конечностей, в том числе при критической ишемии нижних конечностей, а также при парапротезной инфекции: локализацию, степень и протяженность поражения артерий; оценить состояние артерий оттока, определить состояние целевого артериального пути, наличие кровотока в дистальных артериях конечности; после проведения реконструктивных операций позволяет определить локализацию и состояние анастомозов, место расположения и функционирование протеза, наличие или отсутствие рестенозов, выявление гематом и ложных аневризм, характеристики инфекционного процесса, глубины и протяженности его распространения.

ВЫВОДЫ

1. При планировании реваскуляризации нижней конечности наиболее подходят классификации GLASS и Рутерфорда. Классификация GLASS ориентирована на эндоваскулярные методы реваскуляризации и позволяет определить состояние целевой артерии конечности. Классификация Рутерфорда ориентирована на шунтирующие операции и позволяет оценить пути артериального оттока.
2. Показанием к проведению КТ ангиографии может быть определение всех необходимых параметров для классифицирования анатомии поражений артерий нижних конечностей по современным рекомендациям при выборе тактики лечения и оптимального метода реконструктивной хирургии.
3. КТ ангиография позволяет определить индивидуальную анатомию поражения артерий нижних конечностей у больных с критической ишемией нижних конечностей, позволяет оценить особенности ангиоархитектоники, выраженность кальциноза, выявить наличие аплазий, гипоплазий артерий голени и стопы.
4. После выполнения реконструктивных операций на артериях нижних конечностей КТ ангиография эффективна для оценки проходимости шунтов, реканализированных артерий, стентов, позволяет оценить наличие или отсутствие парапротезной инфекции, выявить и локализовать ее осложнения. То есть, показанием к применению КТ ангиографии может быть определение состояния артерий и мягких тканей нижних конечностей в послеоперационном периоде.

ПРАКТИЧЕСКИЕ РЕКОМЕНДАЦИИ

1. При описании результатов КТ ангиографии необходимо учитывать следующие параметры: для классификации GLASS, для аорто-подвздошного сегмента – степень поражения (стеноз, окклюзия), протяженность поражения (для поверхностной бедренной артерии <10 см, 10-20 см, >20 см; для подколенной артерии <2 см, 2-5 см, >5 см; для артерий голени: <3см, <1/3; <2/3; >2/3; <3 см). Следует учитывать выраженность кальциноза, повышающего степень поражения сегмента на 1 ступень. Для поверхностной бедренной артерии необходимо учитывать распространение окклюзии на устье (flush occlusion). Для классификации Р. Рутерфорда - степень поражения (стенозы 20–49%, ≥50%, окклюзии). Для артерий стопы необходимо учитывать наличие контрастирования глубокой подошвенной артерии.
2. При формировании протокола по результатам КТ ангиографии необходимо учитывать параметры степени и протяженности поражений, используемые в классификациях GLASS и Рутерфорда.
3. При протоколировании результатов КТ ангиографии необходимо указывать анатомическое строение артерий нижних конечностей: для аорто-подвздошно-бедренного сегмента – наличие персистирующей седалищной артерии; для подколенной артерии - взаимоотношение с медиальной головкой икроножной мышцы и место расположения деления артерии; для артерий голени указывать доминирующую артерию, наличие гипоплазии или аплазии артерий; для артерий стопы – указывать преобладающую артерию – тыльная артерия стопы или подошвенная артерия стопы, наличие или отсутствие глубокой дуги стопы (глубокой подошвенной артерии). Для всех сегментов определять наличие и выраженность кальциноза, степень и протяженность стенозов и окклюзий согласно анатомическим классификациям поражений артерий нижних конечностей.
4. При протоколировании результатов КТ ангиографии, выполненной после реконструктивных операций на артериях нижних конечностях, необходимо

указывать наличие контрастирования шунтов и стентов, наличие дефектов контрастирования в них, отмечать отсутствие экстравазации контрастного вещества; оценивать состояние прилежащей клетчатки; указывать наличие четырех основных признаков парапротезной инфекции: отек клетчатки, наличие скоплений жидкости, отсутствие контрастирования шунта или протеза, наличие пузырьков газа.

СПИСОК СОКРАЩЕНИЙ И УСЛОВНЫХ ОБОЗНАЧЕНИЙ

АГ – ангиография

АНК – артерии нижних конечностей

ВПА – внутренняя подвздошная артерия

ГБА – глубокая бедренная артерия

ДС – дуплексное сканирование

ДСУ – дуплексный ультразвук

ЗАНК – заболевания артерий нижних конечностей

ЗББА – задняя большеберцовая артерия

ИМТ – индекс массы тела

КВ – контрастное вещество

КИН – контраст-индуцированная нефропатия

КИНК – критическая ишемия нижних конечностей

КТ – компьютерная томография

КТА – компьютерно-томографическая ангиография

ЛПА – латеральная подошвенная артерия

ЛПИ – лодыжечно-плечевой индекс

МБА – малоберцовая артерия

МПА – медиальная подошвенная артерия

МРА – магнитно-резонансная ангиография

МРТ – магнитно-резонансная томография

МСКТ – мультиспиральная компьютерная томография

МСКТ-128 – компьютерный томограф с 128 рядами детекторов

МСКТ-16 – компьютерный томограф с 16 рядами детекторов

МСКТ-4 – компьютерный томограф с 4 рядами детекторов

МСКТ-64 – компьютерный томограф с 64 рядами детекторов

НПА – наружная подвздошная артерия

ВЩКС – выше щели коленного сустава

НЩКС – ниже щели коленного сустава

ОБА – общая бедренная артерия

ОПА – общая подвздошная артерия

ПБА – поверхностная бедренная артерия

ПББА – передняя большеберцовая артерия

ПкА – подколенная артерия

ППИ – парапротезная инфекция

ППСК – предполагаемый потенциал сохранения конечности

СКТ – спиральная компьютерная томография

с-КТА - селективная интра-артериальная ангиография

СКФ – скорость клубочковой фильтрации

ССЗ – сердечно-сосудистые заболевания

ТАС – тыльная артерия стопы

ТПС – тибеоперонеальный ствол

УЗДС – ультразвуковое дуплексное сканирование

УЗИ – ультразвуковое исследование

ХИНК – хроническая ишемия нижних конечностей

ХИУПК – хроническая ишемия, угрожающая потерей конечности

ЦАП – центральный артериальный путь

ЦСА – цифровая субтракционная ангиография

ЭЛКТ – электронно-лучевой компьютерный томограф

CPR – curved planar reformation

FOV – field of view

MIP – maximum intensity projection

MPR – multiplanar reformation (reconstruction)

VR – Volume Rendering

СПИСОК ЛИТЕРАТУРЫ

1. Акинфиев, Д. М. Лучевая диагностика болезней сердца и сосудов : Национальное руководство / Д. М. Акинфиев, В. В. Березницкая, Е. А. Бурцева [и др.]; под ред. Л. С. Кокова, С. К. Тернового. – Москва : Общество с ограниченной ответственностью Издательская группа "ГЭОТАР-Медиа", 2011. – 688 с.
2. Аракелян, В. С. Кровотечения после реконструктивных операций на аорте и её ветвях в Институте сердечно-сосудистой хирургии в 1967-1974 гг / В. С. Аракелян, Н. Б. Щелкунов // Бюллетень НЦССХ им. А.Н. Бакулева РАМН. Сердечно-сосудистые заболевания. – 2013. – Т. 14. – № S3. – С. 166.
3. Аюбова, Н. Л. Особенности поражения артерий нижних конечностей и клинические исходы эндоваскулярных вмешательств у больных сахарным диабетом с критической ишемией нижних конечностей и хронической болезнью почек / Н. Л. Аюбова, О. Н. Бондаренко, Г. Р. Галстян, О.В. Манченко, И.И. Дедов // Сахарный диабет. – 2013. – № 4. – С. 85-94. – doi: 10.14341/DM2013485-94.
4. Березина, И. А. Результаты одномоментной реваскуляризации и санации гнойно-некротического очага у пациентов с критической ишемией нижних конечностей на фоне сахарного диабета / И. А. Березина, И. С. Мухамадеев, Л. П. Котельникова // Пермский медицинский журнал. – 2013. – Т. 30. – № 6. – С. 37-44.
5. Гайворонский, И. В. Об учете вариантной анатомии артерий при использовании миниинвазивных доступов в случаях устранения гнойно-некротических осложнений трофических расстройств на стопах / И. В. Гайворонский, С. Я. Ивануса, Б. С. Артюшин, А. В. Янишевский // Вестник Новгородского государственного университета. – 2018. – № 5(111). – С. 4-11.
6. Гайворонский, И.В. Вариантная анатомия артерий тыла стопы и их топографо-анатомические отношения с костями и суставами / И. В.

Гайворонский, А. А. Родионов, Д. Ю. Анохин, А. В. Янишевский // Вестник Российской Военно-медицинской академии. – 2017. – № 2(58). – С. 109-114.

7. Ерошкин, И. А. Особенности окклюзионно-стенотических поражений артерий нижних конечностей при критической ишемии у больных сахарным диабетом / И. А. Ерошкин, А. В. Ерошенко, А. В. Ерошенко, М. А. Зеленов // Патология кровообращения и кардиохирургия. – 2009. – № 4. – С. 58-62.
8. Затевахин, И. И. Выбор хирургической тактики при инфицировании сосудистых трансплантатов. / И. И. Затевахин, С. А. Дроздов, Ю. Ф. Горбенко, В. Е. Комраков, С. В. Антипов // Вестник хирургии им. И.И. Грекова. – 1991. – Т. 146. – №3. – С. 113-115.
9. Затевахин, И. И. Инфекция в сосудистой хирургии. / И. И. Затевахин, В. Е. Комраков – М., 1998. – 208 с.
10. Затевахин, И. И. Реконструктивная хирургия поздней реокклюзии аорты и периферических артерий / И. И. Затевахин, Г. В. Говорунов, И. И. Сухарев – М., 1993. – 157 с.
11. Зеленов, М. А. Особенности агиографической картины у больных сахарным диабетом с окклюзионно-стенотическими поражениями артерий нижних конечностей / М. А. Зеленов, И. А. Ерошкин, Л. С. Коков // Диагностическая и интервенционная радиология. – 2007. – Т. 1. – № 2. – С. 22-29.
12. Кармазановский, Г. Г. Современные рентгеноконтрастные средства и нефропатия: как снизить риск развития почечной недостаточности? / Г. Г. Кармазановский, Ю. А. Поляев, А. Л. Юдин, Н. Л. Шимановский // Медицинская визуализация. – 2007. – № 1. – С. 135-144.
13. Кармазановский, Г. Г. Факторы риска и патофизиология контраст-индуцированной нефропатии после мультиспиральной компьютерной томографии с контрастным усилением / Г. Г. Кармазановский, А. Ш. Ревишвили // Медицинская визуализация. – 2017. – Т. 21. – № 1. – С. 103–115. doi 10.24835/1607-0763-2017-1-103-115.

14. Клионер, Л. И. Ранние и поздние послеоперационные осложнения и повторные реконструктивные операции на бедренно-подколенном сегменте / Л. И. Клионер, Н. И. Беляев // Хирургия. – 1981. – №1 – С. 88
15. Кондратьев, Е. В. Низкодозовая КТ-ангиография аорты и периферических артерий / Е. В. Кондратьев, Г. Г. Кармазановский, В. С. Широков [и др.] // Медицинская визуализация. – 2013. – № 5. – С. 11–22.
16. Кондратьев, Е. В. Оптимизация лучевой нагрузки на пациента при проведении КТ В ангиографии аорты и периферических артерий / Е. В. Кондратьев // Медицинская визуализация. – 2012. – № 3. – С. 41-50.
17. Кондратьев, Е. В. Оптимизация протоколов мультидетекторной компьютерной томографии / Е. В. Кондратьев, Г. Г. Кармазановский // Медицинская визуализация. – 2009. – № 3. – С. 131-133.
18. Маслов, А. Л. Балльная оценка сопротивления оттока при поражениях бедренно-подколенных артерий с помощью МСКТ-ангиографии / А. Л. Маслов, А. Е. Зотиков // Медицинская визуализация. – 2017. – Т. 21. – № 2. – С. 90-102. – doi: 10.24835/1607-0763-2017-2-90-102.
19. Маслов, А. Л. Мультиспиральная компьютерная томография при подозрении на парапротезную инфекцию после реконструктивных операций на артериях нижних конечностей / А. Л. Маслов, А. Н. Аскерова, Н. Г. Аскеров, А. Е. Зотиков // Кремлевская медицина. Клинический вестник. – 2017. – № 3. – С. 87-95.
20. Маслов, А. Л. Сравнение информативности КТ и катетерной ангиографий в оценке степени и протяженности поражений артерий голени у больных с критической ишемией нижних конечностей / А. Л. Маслов, Г.Г. Кармазановский, Н. М. Басирова, А.Ф. Харазов, А.Б. Варава // Диагностическая и интервенционная радиология. – 2021. – Т. 15. – № 4. – С. 28-35.
21. Молитвословова, Н.А. Взаимосвязь кальциноза артерий нижних конечностей с тяжестью дистальной нейропатии у больных с сахарным диабетом / Н. А.

Молитвословова, О. В. Манченко, М. В. Ярославцева, Г. Р. Галстян // Проблемы эндокринологии. – 2013. – Т. 59. – № 2. – С. 7-11.

22. Муллагалиева, Ю. Ф. Обоснование миниинвазивного доступа в малососудистых зонах стопы для лечения гнойно-некротических осложнений синдрома диабетической стопы / Ю. Ф. Муллагалиева // Известия Российской Военно-медицинской академии. – 2018. – Т. 37. – № 1 S1-2. – С. 56-60.
23. Нагорный, М. Н. Применение мультиспиральной компьютерной томографии в диагностике поздних осложнений после оперативных и интервенционных вмешательств при облитерирующих заболеваниях артерий нижних конечностей / М. Н. Нагорный, Е. В. Фоминых, В. Е. Синицын [и др.] // Ангиология и сосудистая хирургия. – 2006. – Т. 12. – № 4. – С. 133-137.
24. Национальные рекомендации по ведению пациентов с заболеваниями артерий нижних конечностей (Российский согласительный документ). [Электронный ресурс] / Экспертная группа по подготовке рекомендаций: председатели экспертной группы академик РАН Покровский А. В. // Ангиология и сосудистая хирургия. Приложение – 2013. – Т. 19, № 2. – 67 с. Режим доступа: https://www.mrckb.ru/files/recommendations_LLA.pdf.
25. Национальные рекомендации по ведению пациентов с сосудистой артериальной патологией : (Российский согласительный документ) / Российское общество ангиологов и сосудистых хирургов [и др.]. Ч. 1 : Периферические артерии. – 2010. – Москва : Изд-во НЦССХ им. А. Н. Бакулева РАМН. – 182 с.
26. Национальные рекомендации по диагностике и лечению заболеваний артерий нижних конечностей. [Электронный ресурс] / Экспертная группа по подготовке рекомендаций: председатели экспертной группы академик РАН Бокерия Л.А., академик РАН Покровский А. В. // М. – 2019. – 89 с. Режим доступа:

http://www.angiolsurgery.org/library/recommendations/2019/recommendations_LLA_2019.pdf.

27. Овчаренко, Д. В. Ангиографическое исследование анатомической вариабельности артерий голени и стопы / Д. В. Овчаренко, М. Ю. Капутин, А. А. Воронков, С. А. Платонов // Ангиология и сосудистая хирургия. – 2012. – Т. 18. – № 1. – С. 57-60.
28. Овчаренко, Д. В. Значимость анатомической вариабельности артерий голени и стопы для выполнения периферической ангиопластики у пациентов с критической ишемией / Д. В. Овчаренко, М. Ю. Капутин, А. А. Воронков, С. А. Платонов // Международный Журнал интервенционной кардиоангиологии. – 2011. – № 26. – С. 47-51.
29. Осипов, Д. А. МСКТ ангиография как прогностический метод оценки состояния артериального русла при ишемической стопе / Д. А. Осипов // Медицинская визуализация. – 2004. – № 3. – С. 111-115.
30. Покровский, А. В. Артериализация венозного кровотока стопы в лечении тяжелой ишемии у больных с окклюзиями артерий голени и нефункционирующей плантарной дугой / А. В. Покровский, В. Н. Дан, А. Г. Хоровец, А. В. Чупин // Хирургия. – 1990. – № 5. – С. 35-42.
31. Покровский, А. В. Заболевания аорты и ее ветвей / А. В. Покровский. – М.: Медицина., 1979; – 324 с.
32. Покровский, А. В. Значение оценки путей оттока при бедренно-тибиальных реконструкциях / А. В. Покровский, Д. И. Яхонтов // Российский медико-биологический вестник имени академика И.П. Павлова. – 2013. – Т. 21. – № 4. – С. 104-112.
33. Покровский, А. В. Клиническая ангиология. Практическое руководство в 2 т. / Под ред. академика А. В. Покровского. – М.: Медицина, 2004. – 888 с.
34. Покровский, А. В. Состояние сосудистой хирургии в Российской Федерации в 2018 году. [Электронный ресурс] / А. В. Покровский, А. Л. Головюк. Российское общество ангиологов и сосудистых хирургов. // Ангиология и

сосудистая хирургия. Приложение. – 2019. – Т. 25. – № 2. – 46 с. Режим доступа: http://www.angiolsurgery.org/society/situation/2018.pdf.

35. Приказ Минтруда России от 27.08.2019 N 585н "О классификациях и критериях, используемых при осуществлении медико-социальной экспертизы граждан федеральными государственными учреждениями медико-социальной экспертизы" (Зарегистрировано в Минюсте России 18.11.2019 N 56528).
36. Ратнер, Г. Л. Хирургическая тактика при лечении гнойных осложнений в реконструктивной хирургии сосудов / Г. Л. Ратнер, В. К. Август // Хирургия. – 1982. – №7. – С. 80-83.
37. Рахматуллаев, Р.Р. Диагностика и хирургическое лечение поздних тромбозов бедренно-подколенных и аорто-подвздошно-бедренных шунтов и стенозов дистальных анастомозов : дис. … д-ра мед. наук : 14.01.26 – М., 1999. – 298 с.
38. Синицын, В. Е. Компьютерная томографическая ангиография в диагностике атеросклеротических поражений аорты и артерий нижних конечностей / В. Е. Синицын, С. А. Дадвани, Е. Г. Артюхина, Е. А. Тимонина, С. К. Терновой, С. А. Кондрашин // Ангиология и сосудистая хирургия – 2000. – Т. 6 № 2. – С. 37-44.
39. Староверов, И. Н. Лучевые методы диагностики рестенозов после реконструктивных операций на артериях нижних конечностей / И. Н. Староверов, О. М. Лончакова, С. Н. Лавлинский // Современные проблемы науки и образования. – 2014. – № 4. – С. 286.
40. Тимина, И. Е. Диагностическое значение цветового дуплексного сканирования в оценке состояния артерий на этапах инфраингвинальных реконструкций / И. Е. Тимина, И. И. Пяткова, А. Е. Зотиков, З. А. Адырхаев // Ангиология и сосудистая хирургия. – 2017. – Т. 23. – № 1. – С. 51-58.
41. Тодуа, Ф. И. Мультиспиральная компьютерно-томографическая ангиография в диагностике патологий аорты и артерий нижних конечностей / Ф. И. Тодуа,

К. Б. Кипиани, Г. Б. Цивцивадзе, З. А. Данелия // Ангиология и сосудистая хирургия. – 2008. – Т. 14. – № 2. – С. 37-44.

42. Федеральная служба государственной статистики. Смертность населения по причинам смерти в 2018 году. [Электронный ресурс] / Федеральная служба государственной статистики – Режим доступа: https://gks.ru/bgd/regl/b18_106/Main.htm.

43. Харазов, А. Ф. Лечение критической ишемии на фоне многократных тромбозов бранши аорто-бедренного шунта и отсутствия дистального русла: 2 случая успешной гибридной реваскуляризации / А. Ф. Харазов, В. М. Лучкин, Н. М. Басирова [и др.] // Атеротромбоз. – 2020. – № 2. – С. 130-142. – doi: 10.21518/2307-1109-2020-2-130-142.

44. Цыганков, В. Н. Ангиография при персистирующей седалищной артерии / В. Н. Цыганков, А. Б. Варава // Медицинская визуализация. – 2013. – № 4. – С. 98-102.

45. Aboyans, V. 2017 ESC Guidelines on the Diagnosis and Treatment of Peripheral Arterial Diseases, in collaboration with the European Society for Vascular Surgery (ESVS): Document covering atherosclerotic disease of extracranial carotid and vertebral, mesenteric, renal, upper and lower extremity arteries Endorsed by: the European Stroke Organization (ESO) The Task Force for the Diagnosis and Treatment of Peripheral Arterial Diseases of the European Society of Cardiology (ESC) and of the European Society for Vascular Surgery (ESVS) / V. Aboyans, J. B. Ricco, M. Bartelink, M. Björck, M. Brodmann, T. Cohnert, J. P. Collet, M. Czerny, M. De Carlo, S. Debus, C. Espinola-Klein, T. Kahan, S. Kownator, L. Mazzolai, A. R. Naylor, M. Roffi, J. Röther, M. Sprynger, M. Tendera, G. Tepe, … ESC Scientific Document Group // European heart journal. – 2018. – № 39(9). – P. 763–816. doi: 10.1093/eurheartj/ehx095.

46. ACR Committee on Drugs and Contrast Media. ACR Manual On Contrast Media / ACR Committee on Drugs and Contrast Media // American College of Radiology.

– 2020. – Available at: https://www.acr.org/-/media/ACR/Files/Clinical-Resources/Contrast_Media.pdf. Accessed 10.12.2021.

47. Adriaensen, M. E. Peripheral arterial disease: therapeutic confidence of CT versus digital subtraction angiography and effects on additional imaging recommendations / M. E. Adriaensen, M. C. Kock, T. Stijnen, M. R. van Sambeek, H. van Urk, P. M. Pattynama, et al. // Radiology. – 2004. – № 233. – P. 385-391.
48. Akai, T. Usefulness of the Bollinger scoring method in evaluating peripheral artery angiography with 64-low computed tomography in patients with peripheral arterial disease / T. Akai, K. Yamamoto, H. Okamoto, K. Shigematsu, H. Otsu, T. Watanabe, T. Miyata // Int Angiol. – 2014. – № 33(5). – P. 426-433.
49. Albäck, A. Prediction of the immediate outcome of femoropopliteal saphenous vein bypass by angiographic runoff score / A. Albäck, F. Biancari, O. Saarinen, M. Lepäntalo // European journal of vascular and endovascular surgery. – 1998. – № 15(3). – P. 220-224. doi: 10.1016/s1078-5884(98)80179-2.
50. Albäck, A. Preoperative angiographic score and intraoperative flow as predictors of the mid-term patency of infrapopliteal bypass grafts / A. Albäck, W. D. Roth, L. Ihlberg, F. Biancari, M. Lepäntalo // European journal of vascular and endovascular surgery. – 2000. – № 20(5). – P. 447-453. doi: 10.1053/ejvs.2000.1227.
51. Al-Rudaini, H. Comparison Between Computed Tomography Angiography and Digital Subtraction Angiography in Critical Lower Limb Ischemia / H. Al-Rudaini, P. Han, H. Liang // Curr Med Imaging Rev. – 2019; – № 15(5). – P. 496-503. doi: 10.2174/1573405614666181026112532.
52. Altaha, M. A. Non-contrast-enhanced MR angiography in critical limb ischemia: performance of quiescent-interval single-shot (QISS) and TSE-based subtraction techniques / M. A. Altaha, J. D. Jaskolka, K. Tan, M. Rick, P. Schmitt, R. J. Menezes, B. J. Wintersperger // European radiology. – 2017. – № 27(3). – P. 1218-1226. doi: 10.1007/s00330-016-4448-6.

53. Aspelin, P. Nephrotoxic effects in high-risk patients undergoing angiography / P. Aspelin, P. Aubry, S. G. Fransson, R. Strasser, R. Willenbrock, K. J. Berg. // The New England journal of medicine. – 2003. – № 348. – P. 491-499.

54. Assi, A. Image quality and radiation exposure with low-contrast-dose computed tomography angiography of the lower extremities / A. Assi // Polish journal of radiology. – 2020. – № 85. – P. 169-173. doi: 10.5114/pjr.2020.94297.

55. Baker, C. S. A rapid protocol for the prevention of contrastinduced renal dysfunction: the RAPPID study / C. S. Baker, A. Wragg, S. Kumar, R. De Palma, L. R. Baker, C. J. Knight. // Journal of the American College of Cardiolog. – 2003. – № 41. P. 2114-2118.

56. Bandyk, D. F. Prosthetic graft infection. / D. F. Bandyk // The Surgical clinics of North America. – 1994. – № 74(3). – P. 571-590.

57. Biancari, F. Angiographic runoff score as a predictor of outcome following femorocrural bypass surgery / F. Biancari, A. Albäck, L. Ihlberg, I. Kantonen, M. Luther, M. Lepäntalo // European journal of vascular and endovascular surgery. – 1999. – № 17(6). – P. 480-485. doi: 10.1053/ejvs.1999.0825.

58. Bollinger, A. Semiquantitative assessment of lower limb atherosclerosis from routine angiographic images / A. Bollinger, K. Breddin, H. Hess, et al. // Atherosclerosis. – 1981. – № 38(3-4). – P. 339-346. doi: 10.1016/0021-9150(81)90050-2.

59. Bradbury, A. W. BASIL trial Participants. Bypass versus Angioplasty in Severe Ischaemia of the Leg (BASIL) trial: A description of the severity and extent of disease using the Bollinger angiogram scoring method and the TransAtlantic Inter-Society Consensus II classification / A. W. Bradbury, D. J. Adam, J. Bell, J. F. Forbes, F. G. Fowkes, I. Gillespie, C. V. Ruckley, G. M. Raab // Journal of vascular surgery. – 2010. – № 51(5). – P. 32S-42S. doi: 10.1016/j.jvs.2010.01.075.

60. Bradbury, A. W. BASIL trial Participants. Bypass versus Angioplasty in Severe Ischaemia of the Leg (BASIL) trial: Analysis of amputation free and overall survival by treatment received / A. W. Bradbury, D. J. Adam, J. Bell, J. F. Forbes,

F. G. Fowkes, I. Gillespie, C. V. Ruckley, G. M. Raab // Journal of vascular surgery. – 2010. – 51(5). – P. 18S-31S. doi: 10.1016/j.jvs.2010.01.074.

61. Bradbury, A. W. BASIL Trial Participants. Bypass versus Angioplasty in Severe Ischaemia of the Leg (BASIL) trial: A survival prediction model to facilitate clinical decision making / A.W. Bradbury, D. J. Adam, J. Bell, J. F. Forbes, F. G. Fowkes, I. Gillespie, C. V. Ruckley, G. M. Raab // Journal of vascular surgery. – 2010. № 51(5). – P. 52S-68S. doi: 10.1016/j.jvs.2010.01.077.

62. Calisir, C. Variations in the popliteal artery branching in 342 patients studied with peripheral CT angiography using 64-MDCT / C. Calisir, S. Simsek, M. Tepe // Japanese journal of radiology. – 2015. – № 33(1). – P. 13-20. doi: 10.1007/s11604-014-0373-2.

63. Calligaro, K. D. Intra-abdominal aortic graft infection: complete or partial graft preservation in patients at very high risk / K. D. Calligaro, F. J. Veith, J. G. Yuan, N. J. Gargiulo, M. J. Dougherty // Journal of vascular surgery. – 2003. – № 38. – P. 1199–1205. doi: 10.1016/S0741.

64. Cernic, S. Comparison between 64-row CT angiography and digital subtraction angiography in the study of lower extremities: personal experience / S. Cernic, F. Pozzi Mucelli, A. Pellegrin, R. Pizzolato, M. A. Cova // La Radiologia medica. – 2009. – № 114(7). – P. 1115-1129. https://doi.org/doi:10.1007/s11547-009-0457-8.

65. Çildağ, M. B. Angiographic assessment of atherosclerotic load at the lower extremity in patients with diabetic foot and charcot neuro-arthropathy / M. B. Çildağ, B. M. Ertuğrul, Ö. F. Köseoğlu, S. Çildağ, D. G. Armstrong // Journal of the Chinese Medical Association. – 2018 – № 81(6). – P. 565-570. doi: 10.1016/j.jcma.2017.09.006.

66. Collins, R. A systematic review of duplex ultrasound, magnetic resonance angiography and computed tomography angiography for the diagnosis and assessment of symptomatic, lower limb peripheral arterial disease / R. Collins, G. Cranny, J. Burch, R. Aguiar-Ibáñez, D. Craig, K. Wright, E. Berry, M. Gough, J.

Kleijnen, M. Westwood. // Health technology assessment. – 2007. – № 11. P. 1-184.

67. Conte, M. S. Global vascular guidelines on the management of chronic limb-threatening ischemia / M. S. Conte, A. W. Bradbury, P. Kolh, J. V. White, F. Dick, R. Fitridge, J. L. Mills, J. B. Ricco, K. R. Suresh, M. H Murad // Journal of vascular surgery. – 2019. – № 69(6S). – P. 3S-125S.e40. https://doi.org/doi:10.1016/j.jvs.2019.02.016.

68. Davies, M. G. Impact of runoff on superficial femoral artery endoluminal interventions for rest pain and tissue loss / M. G. Davies, W. E. Saad, E. K. Peden, I. T. Mohiuddin, J. J. Naoum, A. B Lumsden. // Journal of vascular surgery. – 2008. – № 48(3). – P. 619-626. doi: 10.1016/j.jvs.2008.04.013

69. De Santis, D. Modified calcium subtraction in dual-energy CT angiography of the lower extremity runoff: impact on diagnostic accuracy for stenosis detection / D. De Santis, C. N. De Cecco, U. J. Schoepf, J. W. Nance, R. T. Yamada, B. A. Thomas, K. Otani, B. E. Jacobs, D. A. Turner, J. L. Wichmann, M Eid, A. Varga-Szemes, D. Caruso, K. L. Grant, B. Schmidt, T. J. Vogl, A. Laghi, M. H. Albrecht // European radiology. – 2019. – № 29(9) P. 4783-4793. doi: 10.1007/s00330-019-06032-y.

70. Duan, Y. Diagnostic efficiency of low-dose CT angiography compared with conventional angiography in peripheral arterial occlusions / Y. Duan, X. Wang, X. Yang, D. Wu, Z. Cheng, L. Wu // AJR. American journal of roentgenology. – 2013 – № 201(6). – P. W906–W914. doi: 10.2214/AJR.12.10209.

71. Đurović Sarajlić, V. Is 64-Row Multi-Detector Computed Tomography Angiography Equal to Digital Subtraction Angiography in Treatment Planning in Critical Limb Ischemia? / V. Đurović Sarajlić, D. Totić, A. Bičo Osmanagić, R. Gojak, L. Lincender // Psychiatria Danubina. – 2019. – № 31. P. 814-820.

72. Egorova, N. Analysis of gender-related differences in lower extremity peripheral arterial disease / N. Egorova, A. G. Vouyouka, J. Quin, Guillerme, S., A.

Moskowitz, M. Marin, P. L. Faries // Journal of vascular surgery. – 2010. – № 51(2). – P. 372-379. doi: 10.1016/j.jvs.2009.09.006.

73. European Society of Radiology (ESR). Summary of the proceedings of the International Summit 2015: General and subspecialty radiology / European Society of Radiology (ESR) // Insights into imaging. – 2016. – № 7(1). – P. 1-5. doi: 10.1007/s13244-015-0453-6.

74. European Society of Urogenital Radiology. ESUR Guidelines on Contrast Agents, version 10.0 / European Society of Urogenital Radiology, Contrast Medium Safety Committee // 2018. – 43 p. https://www.esur.org/fileadmin/content/2019/ESUR_Guidelines_10.0_Final_Version.pdf (10.12.2020).

75. Fleischmann D. How to design injection protocols for multiple detector-row CT angiography (MDCTA) / D. Fleischmann // European radiology. – 2005 – № 15. Suppl 5 –P. E60-5. doi: 10.1007/s10406-005-0166-x.

76. Fleischmann, D. Computed tomography--old ideas and new technology / D. Fleischmann, F. E. Boas // European radiology. – 2011. – № 21(3). – P. 510-517. doi: 10.1007/s00330-011-2056-z.

77. Fleischmann, D. CT angiography of peripheral arterial disease / D. Fleischmann, R. L. Hallett, G. D. Rubin // *Journal of vascular and interventional radiology. JVIR. – 2006.* – № *17*(1). – P. 3–26. doi: 10.1097/01.RVI.0000191361.02857.DE.

78. Fleischmann, D. CT angiography: injection and acquisition technique / D. Fleischmann // Radiologic clinics of North America. – 2010. – № 48(2). – P. 237-247-vii. doi: 10.1016/j.rcl.2010.02.002.

79. Fontaine, R. Die chirurgische Behandlung der peripheren Durchblutungsstörungen [Surgical treatment of peripheral circulation disorders] / R. Fontaine, M. Kim, R. Kieny // Helvetica chirurgica acta. – 1954. – № 21(5-6). – P. 499–533.

80. Fotiadis, N. 64-section CT angiography in patients with critical limb ischaemia and severe claudication: comparison with digital subtractive angiography / N. Fotiadis,

C. Kyriakides, C. Bent, T. Vorvolakos, M. Matson // Clinical radiology. – 2011. – № 66(10). – P. 945-952. doi: 10.1016/j.crad.2011.04.015.

81. Fowkes, F. G. Comparison of global estimates of prevalence and risk factors for peripheral artery disease in 2000 and 2010: a systematic review and analysis / F. G. Fowkes, D. Rudan, I. Rudan, V. Aboyans, J. O. Denenberg, M. M. McDermott, P. E. Norman, U. K. Sampson, L. J. Williams, G. A. Mensah, M. H. Criqui // Lancet. – 2013. – № 382(9901) – P. 1329-1340. doi: 10.1016/S0140-6736(13)61249-0.

82. GBD 2017 Disease and Injury Incidence and Prevalence Collaborators (2018). Global, regional, and national incidence, prevalence, and years lived with disability for 354 diseases and injuries for 195 countries and territories, 1990-2017: a systematic analysis for the Global Burden of Disease Study 2017 / Lancet (London, England). – 2018. – № 392(10159). – P. 1789–1858. doi: 10.1016/S0140-6736(18)32279-7.

83. Gerhard-Herman, M. D. 2016 AHA/ACC Guideline on the Management of Patients With Lower Extremity Peripheral Artery Disease: Executive Summary: A Report of the American College of Cardiology/American Heart Association Task Force on Clinical Practice Guidelines / M. D. Gerhard-Herman, H. L. Gornik, C. Barrett, N. R. Barshes, M. A. Corriere, D. E. Drachman, L. A. Fleisher, F. G. Fowkes, N. M. Hamburg, S. Kinlay, R. Lookstein, S. Misra, L. Mureebe, J. W. Olin, R. A. Patel, J. G. Regensteiner, A. Schanzer, M. H. Shishehbor, K. J. Stewart, D. Treat-Jacobson, M. E. Walsh // Circulation. – 2017. № 135(12). – P. e686-e725. doi: 10.1161/CIR.0000000000000470.

84. Graziani, L. Vascular involvement in diabetic subjects with ischemic foot ulcer: a new morphologic categorization of disease severity / L. Graziani, A. Silvestro, V. Bertone, E. Manara, R. Andreini., A. Sigala, R. Mingardi, R. De Giglio / European journal of vascular and endovascular surgery. – 2007. – № 33(4). – P. 453-460. https://doi.org/doi:10.1016/j.ejvs.2006.11.022.

85. Hasse B. Vascular graft infections / B. Hasse, L. Husmann, A. Zinkernagel, R. Webe, M. Lachat, D. Mayer // Swiss medical weekly. – 2013. – № 143. – P. w13754. doi: 10.4414/smw.2013.13754.

86. Heijenbrok-Kal, M. H. Lower extremity arterial disease: multidetector CT angiography meta-analysis / M. H. Heijenbrok-Kal, M. C. Kock, M. G. Hunink // Radiology. – 2007. – № 245(2). – P. 433-439. doi: 10.1148/radiol.2451061280.

87. Hessel, S. J. Complications of angiography / S. J. Hessel, D. F. Adams, H. L. Abrams // Radiology. – 1981. – №138(2). – P. 273-81. doi: 10.1148/radiology.138.2.7455105.

88. Hou, X. X. Prospects of Contrast-Enhanced Ultrasonography for the Diagnosis of Peripheral Arterial Disease: A Meta-analysis / X. X. Hou, G. H. Chu, Y. Yu // Journal of ultrasound in medicine. – 2018. – № 37(5) – P. 1081-1090. doi: 10.1002/jum.14451.

89. Inada, S. [Usefulness of subtraction computed tomography angiography employing orbital synchronized helical scanning for diagnosis of lower extremity arteries with vessel wall calcification] Japanese / S. Inada, T. Masuda, N. Maruyama, Y. Matsumoto, T. Kusunoki, T. Ishibashi, H. Onishi, A. Takigawa, T. Sato, N. Imada // Nihon Hoshasen Gijutsu Gakkai Zasshi. – 2013. – № 69(10). – P. 1119-1129. doi: 10.6009/jjrt.2013_jsrt_69.10.1119.

90. Jaff, M. R. An update on methods for revascularization and expansion of the TASC lesion classification to include below-the-knee arteries: A supplement to the inter-society consensus for the management of peripheral arterial disease (TASC II): The TASC steering committee / M. R. Jaff, C. J. White, W. R. Hiatt, G. R. Fowkes, J. Dormandy, M. Razavi, J. Reekers, L. Norgren // Annals of vascular diseases. – 2015. – № 8(4). – P. 343–357. doi: 10.3400/avd.tasc.15-01000.

91. Jens, S. Diagnostic performance of computed tomography angiography and contrast-enhanced magnetic resonance angiography in patients with critical limb ischaemia and intermittent claudication: systematic review and meta-analysis / S.

Jens, M. J. Koelemay, J. A. Reekers, S. Bipat // European radiology. – 2013. – № 23(11). – P. 3104-3114. doi:10.1007/s00330-013-2933-8.

92. Kalicharan, A. The anatomy of the plantar arterial arch / A. Kalicharan, P. Pillay, C. Rennie, M. R. Haffajee // International Journal of Morphology. –2015. – № 33(1). – P. 36-42. doi: 10.4067/S0717-95022015000100005.

93. Keeling, A. N. Technical considerations for lower limb multidetector computed tomographic angiography / A. N. Keeling, C. Farrelly, J. C. Carr, V. Yaghmai // Vascular medicine. – 2011. – № 16(2). – P. 131-143. doi: 10.1177/1358863X10388347.

94. Kim, D. Surgical significance of popliteal arterial variants. A unified angiographic classification / D. Kim, D. E. Orron, J. J. Skillman // Annals of surgery. – 1989. – № 210(6), P. 776-781. doi: 10.1097/00000658-198912000-00014.

95. Kock, M. C. Multi-detector row computed tomography angiography of peripheral arterial disease / M. C. Kock, M. L. Dijkshoorn, P. M. Pattynama, M. G. Myriam Hunink // European radiology. – 2007. – №17(12). – P. 3208-3222. doi: 10.1007/s00330-007-0729-4.

96. Koelemay, M. J. Magnetic resonance angiography for the evaluation of lower extremity arterial disease: a meta-analysis / M. J. Koelemay, J. G. Lijmer, J. Stoker, D. A. Legemate, P. M. Bossuyt // JAMA. – 2001. – № 285. P. – 1338–1345. doi: 10.1001/jama.285.10.1338.

97. Konijn, L. C. Arterial calcification and long-term outcome in chronic limb-threatening ischemia patients / L. C. Konijn, R. A. Takx, P. A. de Jong, M. I. Spreen, H. T. Veger, W. P. Mali, H. van Overhagen // European journal of radiology. – 2020. – № 132. – P. 109305. doi: 10.1016/j.ejrad.2020.109305.

98. Kret, M. R. Utility of direct angiosome revascularization and runoff scores in predicting outcomes in patients undergoing revascularization for critical limb ischemia / M. R. Kret, D. Cheng, A. F. Azarbal, E. L. Mitchell, T. K. Liem, G. L. Moneta, G. J. Landry // Journal of vascular surgery. – 2014. – № 59(1). – P. 121-128. doi: 10.1016/j.jvs.2013.06.075.

99. Kribben, A. Nephrogenic systemic fibrosis: pathogenesis, diagnosis, and therapy / A. Kribben, O. Witzke, U. Hillen, J. Barkhausen, A. E. Daul, R. Erbel // Journal of the American College of Cardiology. 2009. – № 53. – P. 1621-1628. doi: 10.1016/j.jacc.2008.12.061.

100. Kumar U. K. Evaluation of Peripheral Arterial Occlusive Disease by Computed Tomography Angiography / U. K. Kumar, S. G. Bhandari, S. J. Kumar, S. Bansal, J. Prasad, B. B. Thukra // International Journal of Research in Medical Sciences. – 2016. – № 4(11). – P. – 4675-4682. doi: 10.18203/2320-6012.ijrms20163641.

101. Lapeyre, M. Assessment of critical limb ischemia in patients with diabetes: comparison of MR angiography and digital subtraction angiography / M. Lapeyre, H. Kobeiter, P. Desgranges, A. Rahmouni, J. P. Becquemin, A. Luciani // AJR. American journal of roentgenology. – 2005. – № 185(6). – P. 1641-1650. doi: 10.2214/AJR.04.1111.

102. Larch, E. Value of color duplex sonography for evaluation of tibioperoneal arteries in patients with femoropopliteal obstruction: a prospective comparison with anterograde intraarterial digital subtraction angiography / E. Larch, E. Minar, R. Ahmadi, G. Schnürer, B. Schneider, A. Stümpflen, H. Ehringer // Journal of vascular surgery. – 1997. – № 25. – P. 629-636 . doi: 10.1016/s0741-5214(97)70288-x.

103. Legout, L. Diagnosis and management of prosthetic vascular graft infections / L. Legout, P. V. D'Elia, B. Sarraz-Bournet, S. Haulon, A. Meybeck, E. Senneville, O. Leroy // Medecine et maladies infectieuses. – 2021. – № 42(3). – P. 102–109. DOI: 10.1016/j.medmal.2012.01.003.

104. Li, X. Evaluation of peripheral artery stent with 64-slice multi-detector row CT angiography: prospective comparison with digital subtraction angiography / X. M. Li, Y. H. Li, J. M. Tian, Y. Xiao, J. P. Lu, Z. P. Jing, J. Sheng, A. Edwin, F. H. Wu // European journal of radiology. – 2010. – № 75(1). – P. 98-103. doi: 10.1016/j.ejrad.2009.03.032.

105. Ligush, J. Duplex ultrasound scanning defines operative strategies for patients with limb-threatening ischemia / J. Ligush, Jr, S. W. Reavis, J. S. Preisser, K. J. Hansen // Journal of vascular surgery. – 1998. – № 28. – P. 482-490. doi: 10.1016/s0741-5214(98)70134-x.

106. Lim, J. C. Multidetector (64+) Computed Tomography Angiography of the Lower Limb in Symptomatic Peripheral Arterial Disease: Assessment of Image Quality and Accuracy in a Tertiary Care Setting / J. C. Lim, D. Ranatunga, A. Owen, T. Spelman, M. Galea, J. Chuen, R. P. Lim // Journal of computer assisted tomography. – 2017. – № 41(2). – P. 327-333. doi: 10.1097/RCT.0000000000000494.

107. Lopera, J. E. Multidetector CT angiography of infrainguinal arterial bypass / J. E. Lopera, C. K. Trimmer, S. G. Josephs, M. E. Anderson, S. Schuber, R. Li, B. Dolmatch, B. Toursarkissian // Radiographics. – 2008. – № 28(2). – P. 529-549. doi: 10.1148/rg.282075032.

108. Menke, J. Meta-analysis: Accuracy of contrast-enhanced magnetic resonance angiography for assessing steno-occlusions in peripheral arterial disease / J. Menke, J. Larsen // Annals of internal medicine. – 2010. – № 153(5). – P. 325-34. doi: 10.7326/0003-4819-153-5-201009070-00007.

109. Met, R. Diagnostic performance of computed tomography angiography in peripheral arterial disease: a systematic review and meta-analysis / R. Met, S. Bipat, D. A. Legemate, J. A. Reekers, M. J. Koelemay // JAMA. – 2009. – № 301(4). – P. 415-424. doi: 10.1001/jama.301.4.415.

110. Mills, J. L. The society for vascular surgery lower extremity threatened limb classification system: Risk stratification based on wound, ischemia, and foot infection (WIfI) / J. L. Mills, M. S. Sr, Conte, D. G. Armstrong, F. B. Pomposelli, A. Schanzer, A. N. Sidawy, G. Andros, Society for Vascular Surgery Lower Extremity Guidelines Committee // Journal of vascular surgery. – 2014. – № 59(1). – P. 220-234. doi: 10.1016/j.jvs.2013.08.003.

111. Mohler, E. R. Peripheral Artery Disease. 2nd Edition. / E.R. Mohler, M.R. Jaff // Wiley-Blackwell. – 2017. – 208 p.

112. Moneta, G. L. Noninvasive localization of arterial occlusive disease: a comparison of segmental Doppler pressures and arterial duplex mapping / G. L. Moneta, R. A. Yeager, R. W. Lee, J. M. Porter // Journal of vascular surgery. – 1993. – № 17. – P. 578-582.

113. Napoli, A. Peripheral arterial occlusive disease: diagnostic performance and effect on therapeutic management of 64-section CT angiography / A. Napoli, M. Anzidei, F. Zaccagna, B. Cavallo Marincola, C. Zini, G. Brachetti, G. Cartocci, F. Fanelli, C. Catalano, R. Passariello // Radiology. – 2011. –№261(3). – P. 976-86. doi: 10.1148/radiol.11103564.

114. Norgren, L. Inter-Society Consensus for the Management of Peripheral Arterial Disease (TASC II) / L. Norgren, W. R. Hiatt, J. A. Dormandy, M. R. Nehler, K. A. Harris, F. G. Fowkes, TASC II Working Group // Journal of vascular surgery – 2007. – № 45. – P. S5–S67. doi: 10.1016/j.jvs.2006.12.037

115. O'Connor, S. A systematic review and meta-analysis of treatments for aortic graft infection / S. O'Connor, P. Andrew, M. Batt, J. P. Becquemin // Journal of vascular surgery. – 2006. – № 44(1). – P. 38-45. doi: 10.1016/j.jvs.2006.02.053.

116. Ouwendijk, R. Imaging peripheral arterial disease: a randomized controlled trial comparing contrast-enhanced MR angiography and multi-detector row CT angiography / R. Ouwendijk, M. de Vries, P. M. Pattynama, M. R. van Sambeek, M. W. de Haan, T. Stijnen, J. M. van Engelshoven, M. G. Hunink // Radiology. – 2005. – № 236(3). – P. 1094-1103. doi: 10.1148/radiol.2363041140.

117. Ouwendijk, R. Vessel wall calcifications at multi-detector row CT angiography in patients with peripheral arterial disease: effect on clinical utility and clinical predictors / R. Ouwendijk, M. C. Kock, L. C. van Dijk, M. R. van Sambeek, T. Stijnen, M. G. Hunink // Radiology. – 2006. – № 241(2). P. 603-608. doi: 10.1148/radiol.2412050781.

118. Ouwendijk, R. Multicenter randomized controlled trial of the costs and effects of noninvasive diagnostic imaging in patients with peripheral arterial disease: the DIPAD trial / R. Ouwendijk, M. de Vries, T. Stijnen, P. M. Pattynama, M. R. van Sambeek, J. Buth, A. V. Tielbeek, D. A. van der Vliet, et al. // AJR. American journal of roentgenology. – 2008. – № 190(5). – P. 1349-1357. doi: 10.2214/AJR.07.3359.

119. Palena, L. M. Automated carbon dioxide angiography for the evaluation and endovascular treatment of diabetic patients with critical limb ischemia / L. M. Palena, L. J. Diaz-Sandoval, A. Candeo, C. Brigato, E. Sultato, M. Manzi // Journal of endovascular therapy. – 2016. – № 23(1). – P. 40-48. doi: 10.1177/1526602815616924.

120. Papaioannou, S. Evaluation of popliteal arteries with CT angiography in popliteal artery entrapment syndrome / S. Papaioannou, K. Tsitouridis, G. Giataganas, G. Rodokalakis, V. Kyriakou, Ch. Papastergiou, M. Arvaniti, I Tsitouridis. // Hippokratia. – 2009. – №13(1). – P. 32-37.

121. Pinto, F. Peripheral ischemic occlusive arterial disease: comparison of color Doppler sonography and angiography / F. Pinto, R. Lencioni, V. Napoli, R. Petrucci, C. Vignali, N. Armillotta, C. Bartolozzi // Journal of ultrasound in medicine. – 1996. – № 15(10). – P. 697-706. doi: 10.7863/jum.1996.15.10.697.

122. Proia, R. R. Early results of infragenicular revascularization based solely on duplex arteriography / R. R. Proia, D. B. Walsh, P. R. Nelson, J. P. Connors, R. J. Powell, R. M. Zwolak, M. F. Fillinger, J. L. Cronenwett // Journal of vascular surgery. 2001. – № 33. – P 1165-1170.

123. Reinecke, H. Peripheral arterial disease and critical limb ischaemia: still poor outcomes and lack of guideline adherence / H. Reinecke, M. Unrath, E. Freisinger, H. Bunzemeier, M. Meyborg, F. Lüders, K. Gebauer, N. Roeder, K. Berger, N. M. Malyar. // European heart journal. – 2015. – № 36(15). – P. 932–938. doi: 10.1093/eurheartj/ehv006.

124. Rubin, G. D., CT angiography after 20 years: a transformation in cardiovascular disease characterization continues to advance / G. D. Rubin, J. Leipsic, U. Joseph Schoepf, D. Fleischmann, S. Napel // Radiology. – 2014. – № 271(3). – P. 633-652. doi: 10.1148/radiol.14132232.

125. Rutherford, R. B. Recommended standards for reports dealing with lower extremity ischemia: revised version [*published correction appears in Journal of vascular surgery. – 2001. №33(4). – P. 805*] / R. B. Rutherford, J. D. Baker, C. Ernst, K. W. Johnston, J. M. Porter, S. Ahn, D. N. Jones // Journal of vascular surgery. – 1997. – № 26(3). – P. 517–538. doi: 10.1016/s0741-5214(97)70045-4.

126. Rutherford, R. B. Suggested standards for reports dealing with lower extremity ischemia / R. B. Rutherford, D. P. Flanigan, S. K. Gupta, K. W. Johnston, A. Karmody, A. D. Whittemore et al. // Journal of vascular surgery. – 1986. – № 4(1). – P. 80-94.

127. Saleem, B. R. Conservative treatment of vascular prosthetic graft infection is associated with high mortality / B. R. Saleem, R. Meerwaldt, I. F. Tielliu, E. L. Verhoeven, J. J. van den Dungen, C. J. Zeebregts // American journal of surgery. – 2010. – № 200(1). – P. 47–52. doi: 10.1016/j.amjsurg.2009.05.018

128. Selan, L. Microbiological diagnosis of aortofemoral graft infections / L. Selan, C. Passariello // European journal of vascular and endovascular surgery. – 1997. – № 14(Suppl A). – P. 10-12. doi: 10.1016/s1078-5884(97)80144-x.

129. Shammas, N. W. Epidemiology, classification, and modifiable risk factors of peripheral arterial disease / N.W. Shammas // Vascular health and risk management. – 2007. – № 3(2). – P. 229–234. doi: 10.2147/vhrm.2007.3.2.229.

130. Sidorova, E. Minimalisation of contrast media volume with 256-slice CT angiography of the abdominal aorta and arteries of low extremities / E. Sidorova, E. Kondratyev, V. Shirokov, G. Karmazanovsky // Scientific Exhibit ECR. – 2010. – https://epos.myesr.org/poster/esr/ecr2010/C-3053. doi: 10.1594/ecr2010/C-3053.

131. Smith-Bindman, R. Radiation dose associated with common computed tomography examinations and the associated lifetime attributable risk of cance / R. Smith-Bindman, J. Lipson, R. Marcus, K. P. Kim, M. Mahesh, R. Gould, A. Berrington de González, D. L. Miglioretti // Archives of internal medicine. – 2009. – № 169. – P. 2078-2086. doi: 10.1001/archinternmed.2009.427.

132. Spinazzi, A. [Administration of iodinated contrast in patients with pre-existing renal failure: a review] / A. Spinazzi, R. Pozzi Mucelli // La Radiologia medica – 2004. – № 107(1-2). – P. 88-97.

133. Stacul, F. Contrast induced nephropathy: updated ESUR Contrast Media Safety Committee guidelines / F. Stacul, A. J. van der Molen, P. Reimer, J. A. Webb, H. S. Thomsen, S. K. Morcos, T. Almén, P. Aspelin, M. F. Bellin, O. Clement, G. Heinz-Peer, Contrast Media Safety Committee of European Society of Urogenital Radiology (ESUR) // European radiology. – 2011. – № 21(12). – P. 2527–2541. doi: 10.1007/s00330-011-2225-0.

134. Swain, T. W. Management of infected aortic prosthetic grafts / T. W. Swain, K. D. 3rd, Calligaro, M. D. Dougherty // *Vascular and endovascular surgery*. – 2004. – № 38. – P. 75-82. doi: 10.1177/153857440403800110.

135. Swanberg, J. Selective intra-arterial dual-energy CT angiography (s-CTA) in lower extremity arterial occlusive disease / J. Swanberg, R. Nyman, A. Magnusson, A. Wanhainen // European journal of vascular and endovascular surgery. – 2014. – № 48. – P. 325-329.

136. Szilagyi, D. E. Infection in arterial reconstruction with synthetic grafts / D. E. Szilagyi, R. F. Smith, J. P. Elliott, M. P. Vrandecic // Annals of surgery. – 1972. – № 176. – P. 321–333 doi: 10.1097/00000658-197209000-00008.

137. Thomsen, H. S. Contrast Media Safety Issues and ESUR Guidelines. Third Edition / H. S. Thomsen, J. A. W. Webb // Medical Radiology. Diagnostic Imaging. Springer. – 2014. — 280 p. doi: 10.1007/978-3-642-36724-3.

138. Utsunomiya, D. Comparison of standard- and low-tube voltage MDCT angiography in patients with peripheral arterial disease / D. Utsunomiya, S. Oda,

Y. Funama, K. Awai, T. Nakaura, Y. Yanaga, T. Hirai, Y. Yamashita // European radiology. – 2010. – № 20 (11). – P. 2758–2765. doi: 10.1007/s00330-010-1841-4.

139. van der Molen, A. J. Post-contrast acute kidney injury - Part 1: Definition, clinical features, incidence, role of contrast medium and risk factors : Recommendations for updated ESUR Contrast Medium Safety Committee guidelines / A. J. van der Molen, P. Reimer, I. A. Dekkers, G. Bongartz, M. F. Bellin, M. Bertolotto, O. Clement, G. Heinz-Peer, F. Stacul, J. Webb, H. S. Thomsen // *European radiology*. 2018. – № *28*(7). – P. 2845–2855. Doi: 10.1007/s00330-017-5246-5.

140. van der Molen, A. J. Post-contrast acute kidney injury. Part 2: risk stratification, role of hydration and other prophylactic measures, patients taking metformin and chronic dialysis patients: recommendations for updated ESUR Contrast Medium Safety Committee guidelines / A. J. van der Molen, P. Reimer, I. A. Dekkers, G. Bongartz, M. F. Bellin, M. Bertolotto, O. Clement, G Heinz-Peer, F. Stacul, J. Webb, H. S. Thomsen // *European radiology.* – 2018. – № 28. P. 2856-2869. Doi: 10.1007/s00330-017-5247-4.

141. Waugh, J. R. Arteriographic complications in the DSA era / J. R. Waugh, N. Sacharias // Radiology. – 1992. – № 182(1). – P. 243-246. doi: 10.1148/radiology.182.1.1727290.

142. Willmann, J. K. Evaluation of peripheral arterial bypass grafts with multi-detector row CT angiography: comparison with duplex US and digital subtraction angiography / J. K. Willmann, D. Mayer, M. Banyai, L. M. Desbiolles, F. R. Verdun, B. Seifert, B. Marincek, D. Weishaupt // Radiology. – 2003 – № 229(2). – P. 465-474. doi: 10.1148/radiol.2292021123.

Приложение А

Таблица А.1 – Сравнение методов медицинской визуализации артерий у пациентов с ХИНК [адаптировано из 67]

Методы	Преимущества метода	Недостатки
УЗДС	Неинвазивный Доступный Быстрый Дешевый Полезный при наблюдении в динамике, для оценки эффективности лечебного вмешательства	Высокая операторозависимость Ограничения визуализации подвздошных артерий у тучных больных и при наличии газа в кишке Кальциноз артерий затрудняет исследование Большинство исследований УЗДС проводилось в смешанных популяциях, поэтому достоверность УЗДС визуализации для пациентов с ХИУПК точно не определена
КТА	Неинвазивный Отлично переносится пациентами Возможно оценить стентированные ранее артерии Применяется у пациентов с противопоказаниями к МРА	Кальциноз артерий затрудняет их оценку Потенциально нефротоксичное действие контрастного вещества Воздействие ионизирующего излучения Менее надежен для визуализации артерий голени и стопы Пациенты с ХИУПК, которым требуется полная оценка артерий нижних конечностей (включая стопы) для планирования реваскуляризации, недостаточно представлены в текущих исследованиях. Клиническая ценность КТА для целевой популяции ХИУПК остается неопределенной
МРА	Неинвазивный Отсутствует ионизирующее излучение Кальциноз артерий не мешает визуализации Трехмерные изображения всего артериального дерева реконструируются в формате MIP (проекции максимальной интенсивности) С легкостью создаваемые карты артериального русла помогают в планировании оптимального метода реваскуляризации	Небезопасно для пациентов с кардиостимуляторами и дефибрилляторами, а также клипсами для аневризмы сосудов головного мозга Возможная переоценка степени стеноза Металлические клипсы могут привести к появлению артефактов, имитирующих окклюзию артерий Венозные тромбозы могут затруднить визуализацию артерий ниже колена
ЦСА	Показывает полную карту артерий нижних конечностей Интерпретация ангиограмм не представляет сложностей для большинства специалистов, наблюдающих пациентов с ХИУПК Селективное размещение катетера при ангиографии нижних конечностей позволяет усилить качество изображения, снизить дозу контрастного вещества и повысить чувствительность у пациентов с ХИУПК	Ионизирующее излучение и использование нефротоксичного контрастного вещества (как альтернативу возможно использование двуокись углерода) Осложнения после катетеризации, несмотря на улучшенные технологии введения катетеров и проводников

Таблица А.2 - Сравнение анатомических классификаций поражений артерий нижних конечностей

Классификация	Боллингера	Рутерфорда	Грациани	TASC II	GLASS
Клиническое значение, предназначение	Определяет степень и распространенность облитерации	Определяет состояние путей оттока	Определяет тяжесть заболевания	Рекомендует метод реконструктивной хирургии (открытая или эндоваскулярная)	Определяет состояние целевого артериального пути
Оценивается	Все артерии посегментно (10–13 сегментов)	Отток по артерии для формирования дистального анастомоза	Общая картина поражения всех артерий нижних конечностей	Раздельно по трем артериальным сегментам (аорто-подвздошный; бедренно-подколенный; тибиальный). Одна из артерий голени	Артерии бедра и голени, посегментно (бедренно-подколенный сегмент, берцовый сегмент). Выбирается минимально пораженная артерия, питающая стопу
Подходит для реконструкции	Рекомендована для открытых и эндоваскулярных операций, оценки их эффективности	Рекомендована для открытых операций и оценке их эффективности	Нет рекомендаций	Рекомендована для выбора между открытой или эндоваскулярной операциями	Рекомендована для эндоваскулярных операций
Количественная или балльная оценка	Есть	Есть	Нет	Нет	Есть
Локализация поражения в артерии	В оригинальной классификации нет. В модифицированной классификации BASIL – выделяются проксимальная и дистальная часть артерии (ПБА, ПкА, артерий голени, отдельно выделяется ТПС)	Нет (артерия целиком)	Нет	Нет	Нет, отдельно выделяется окклюзия в устье ПБА (flush occlusion)
Степень стеноза	Окклюзия, стенозы ≥50%; 26–49%; ≤25%	Окклюзия, стенозы 50–99%, 20–49%	Окклюзия, стеноз 50–99%	Окклюзия, стеноз без уточнения степени	Окклюзия, стеноз >50%
Протяженность стеноза	Единичное поражение; множественные поражения с протяженностью менее половины сегмента; множественные поражения с вовлечением более половины сегмента	Не оценивается	<5 см, 5–10 см, >10 см	Для каждого сегмента разная протяженность	Для ПБА <10 см, 10–20 см, >20 см; для ПкА <2 см, 2–5 см, >5 см; для артерий голени: <3см, <1/3; <2/3; >2/3; <3 см
Кальциноз	Не оценивается	Не оценивается	Не оценивается	Учитываются кальцинированные окклюзии	Кальциноз учитывается только при наличии тяжелой степени, степень поражения сегмента повышается на 1 ступень
Артерии стопы	Не оцениваются	Оцениваются	Не оцениваются	Не оцениваются	Предложен способ количественной оценки

Приложение Б

Таблица Б.1 Семиотика парапротезной инфекции. Частота визуализации десяти КТ признаков парапротезной инфекции

Наблюдаемый симптом	Количество больных, у которых выбранный симптом		Частота встречаемости в процентах
	выявлен	отсутствовал	
Отек жировой клетчатки в области протеза	27	1	96%
Жидкостной плотности содержимое	25	3	89%
Отсутствие контрастирования протеза/шунта	14	14	50%
Пузырьки газа	11	17	39%
Раневые дефекты кожных покровов	8	20	29%
Свищевой ход	7	21	25%
Аневризма в области анастомоза	1	27	4%
Гематома в области анастомоза	1	27	4%
Пузырьки газа в протезе	1	27	4%
Экстравазация контрастного вещества	1	27	4%