ФЕДЕРАЛЬНОЕ ГОСУДАРСТВЕННОЕ БЮДЖЕТНОЕ НАУЧНОЕ УЧРЕЖДЕНИЕ «РОССИЙСКИЙ НАУЧНЫЙ ЦЕНТР ХИРУРГИИ ИМЕНИ АКАДЕМИКА Б.В. ПЕТРОВСКОГО»

На правах рукописи

КУДРИНСКИЙ АЛЕКСЕЙ ВИКТОРОВИЧ

РЕЗУЛЬТАТЫ ЭНДОВАСКУЛЯРНОГО ПРОТЕЗИРОВАНИЯ ПРИ РАССЛОЕНИИ АОРТЫ III ТИПА

14.01.13 – лучевая диагностика, лучевая терапия

Диссертация на соискание учёной степени кандидата медицинских наук

Научный руководитель: д.м.н., проф. С.А. Абугов

Научный консультант: член-корреспондент РАН, д.м.н., проф. Э.Р. Чарчян

Москва 2020

ОГЛАВЛЕНИЕ

ВВЕДЕНИЕ 3
Глава 1 ОБЗОР ЛИТЕРАТУРЫ 7
1.1 Исторические аспекты 7
1.2 Современные классификации расслоения аорты 17
1.2.1 Анатомо-морфологические классификации расслоения аорты 17
1.2.2 Классификация по времени клинического начала 22
1.3 Патофизиологические основы и морфологические изменения при расслоении аорты 24
1.4 Показания к хирургическому лечению и эндопротезированию при расслоении аорты III типа по Дебейки 27
1.5 Хирургическое и эндоваскулярное лечение расслоения аорты III типа по Дебейки 30
1.6. Стент-графт ассоциированные осложнения 36
Глава 2 МАТЕРИАЛЫ И МЕТОДЫ ИССЛЕДОВАНИЯ 49
2.1 Принципы деления пациентов по группам 49
2.2 Методика выполнения открытых хирургических вмешательств 52
2.3 Методика выполнения эндоваскулярного протезирования аорты 54
2.4 Методика проведения морфометрического анализа 58
2.5 Методы статистической обработки данных 60
Глава 3 РЕЗУЛЬТАТЫ 62
3.1 Исходная клиническая характеристика пациентов 62
3.2 Интраоперационные результаты 67
3.3 Ранние послеоперационные результаты 74
3.4 Отдалённые послеоперационные результаты 78
3.5 Клинические примеры 99
Глава 4 ОБСУЖДЕНИЕ РЕЗУЛЬТАТОВ 113
ВЫВОДЫ 127
ПРАКТИЧЕСКИЕ РЕКОМЕНДАЦИИ 128
СПИСОК СОКРАЩЕНИЙ 129
СПИСОК ЛИТЕРАТУРЫ 131

ВВЕДЕНИЕ

Актуальность темы

Расслоение аорты является хоть и не самым частым, но потенциально жизнеугрожающим состоянием с частотой встречаемости, по данным популяционных исследований, от 2 до 4,4 на 100 000 человек в год. При этом частота встречаемости данной патологии коррелирует с возрастом и половой принадлежностью (5,2 на 100 000 человек в год для мужчин и 2,2 на 100 000 человек в год; $p<0,001$) [13, 24, 34, 50, 148]. При этом в количественном составе преобладает расслоение аорты типа А по классификации Стэнфорд или I и II тип по Дебейки (58-62%), а расслоение аорты В типа по Стэнфорд или III типа по Дебейки составляет 38-42% [24, 46, 67].

В то время как открытое хирургическое вмешательство остаётся опцией первого выбора в лечении пациентов с расслоением аорты I и II типа по Дебейки, то эндопротезирование нисходящей аорты при расслоении III типа в сочетании с подобранной оптимальной медикаментозной терапией доказало своё преимущество над открытой хирургией и оптимальной медикаментозной терапией. Однако не все пациенты с расслоением III типа являются подходящими кандидатами для эндоваскулярного протезирования аорты ввиду анатомических особенностей. Расширение применимости эндопротезирования стало возможно благодаря реализации гибридного подхода в лечении такой категории пациентов.

В связи с относительно недавним внедрением эндопротезирования в широкую клиническую практику, а также прогрессивно увеличивающимся вкладом этого метода лечения пациентов с расслоением нисходящей аорты, данные об отдалённых результатах эндопротезирования и стабильности достигнутого результата остаются противоречивыми. Это обусловлено ещё и тем, что большинство исследований включает в себя малое количество наблюдений, носит ретроспективный характер и не учитывает анализ морфометрических параметров аорты.

Цель исследования: определить оптимальную тактику эндоваскулярного протезирования при расслоении аорты III типа по Дебейки.

Задачи исследования:

1. Провести сравнительный анализ результатов эндоваскулярного и открытого хирургического протезирования аорты в течение интраоперационного, раннего послеоперационного и отдалённого периодов.

2. Изучить рентгено-морфологические параметры на основании данных МСКТ-аортографии, влияющие на ремоделирование аорты при её эндоваскулярном протезировании.

3. Изучить особенности эндоваскулярного протезирования при расслоении аорты III типа, влияющие на дальнейший прогноз течения заболевания.

Работа выполнена на основании ретроспективного анализа 99 клинических наблюдений оперативного лечения при расслоении аорты III типа по классификации Дебейки. Из этого числа в группу эндоваскулярного лечения было включено 52 пациента, а в группу открытого хирургического вошли 47 пациентов, прооперированных на базе отделений рентгенохирургических методов диагностики и лечения и реконструктивно-восстановительной сердечно-сосудистой хирургии ФГБНУ «Российский научный центр хирургии им. Б.В. Петровского».

Научная новизна работы: в данной работе впервые в России приводится сравнительный анализ результатов эндопротезирования при расслоении III типа по Дебейки в зависимости от протяжённости эндопротезирования. Также представлены факторы развития осложнений после эндоваскулярного лечения расслоения грудного отдела аорты и методы их профилактики.

Практическая значимость работы. Результаты эндопротезирования, полученные в раннем, среднесрочном и отдалённом периоде наблюдения, были изучены и позволили обосновать преимущество «тотального» эндопротезирования нисходящей части грудного отдела аорты с целью снижения частоты развития аорто-ассоциированных осложнений.

Внедрение в практику: результаты исследования внедрены в клиническую практику отделения рентгенэндоваскулярных методов диагностики и лечения ФГБНУ «РНЦХ им. акад. Б. В. Петровского» и широко применяются при лечении пациентов с расслоением аорты III типа по Дебейки.

Основные положения, выносимые на защиту

1. Более протяжённое эндопротезирование нисходящего отдела аорты при расслоении аорты III типа является оптимальным методом лечения и имеет преимущества по сравнению с коротким эндопротезированием.

2. Частота развития осложнений, связанных с имплантацией стент-графта в нисходящей части грудного отдела аорты, выше при коротком эндопротезировании.

3. Применение тактики протяжённого эндопротезирования с накрытием большего количества фенестраций интимы позволяет в отдалённом периоде избежать развития осложнений, ассоциированных с имплантацией стент-графта.

4. Плановое выполнение контрольной мультиспиральной компьютерной аортографии в послеоперационном периоде позволяет оценить динамику анатомо-морфологических изменений аорты и своевременно выявить осложнения.

Степень достоверности и апробация материалов. Материалы диссертации доложены на XXIII, XXIV и XXV Ежегодных Всероссийских съездах сердечно-сосудистых хирургов ФГБУ «НМИЦ ССХ им. А.Н. Бакулева» (Москва, 2017 г., 2018 г. и 2019 г.). Всероссийской научно-практической конференции «Эндоваскулярное лечение патологии аорты и периферических артерий» ФГБУ «НМИЦ хирургии им. А.В. Вишневского» (Москва, 2019).

Диссертационная работа апробирована 14.05.2020 года на объединённой научной конференции рентгенохирургического и кардиохирургических отделений ФГБНУ «РНЦХ им. академика Б.В. Петровского».

Достоверность полученных данных, сформулированных в диссертации, определяется достаточным количеством единиц наблюдения, применением взаимодополняющих методов обследования изучаемой выборки, разносторонним анализом фактического материала, а также применением современных методов статистической обработка полученных данных. Выводы и результаты исследования соответствуют цели и задачам.

Опубликованные материалы. По теме диссертации опубликовано 3 печатные работы в журналах, рекомендуемых Высшей Аттестационной Комиссией

Минобрнауки России для публикации основных результатов диссертационных исследований.

Личный вклад соискателя. Автором самостоятельно проведён аналитический обзор отечественной и зарубежной литературы по изучаемой проблеме, сформулированы цель и задачи исследования. Соискателем также выполнены: сбор материала, формирование базы данных с анализом непосредственных, ранних и отдалённых результатов эндоваскулярного и открытого хирургического лечения пациентов с расслоением аорты III типа по Дебейки, написание текста и оформление диссертации, ассистенция при выполнении эндоваскулярных вмешательствах.

Объём и структура диссертации. Диссертация изложена на 147 страницах машинописного текста. Состоит из введения, 4 глав (обзора литературы, материалов и методов исследования, собственных результатов исследования, обсуждения), выводов, практических рекомендаций, списка сокращений и списка литературы. Работа содержит 18 таблиц и иллюстрирована 54 рисунками.

Список литературы содержит 153 источников (6 отечественных, 147 зарубежных).

Работа выполнена в отделении рентгенохирургических методов диагностики и лечения (руководитель – д.м.н., профессор С.А. Абугов) Института кардиоаортальной хирургии ФГБНУ «РНЦХ им. академика Б.В. Петровского».

Глава 1 ОБЗОР ЛИТЕРАТУРЫ

1.1 Исторические аспекты

В настоящее время документированная историческая перспектива развития диагностики и лечения расслоения аорты составляет почти 260 лет.

Одно из первых исторических упоминаний о расслоении аорты восходит к публикации патологоанатомического отчёта о смерти английского короля Георга II в 1761 г. Состояние аорты и сердца описано следующим образом: «...перикард был обнаружен растянутым и содержащим около пинты свернутой крови...; все сердце было сжато так, что вся кровь, содержащаяся в венах, не могла попасть в предсердия; поэтому желудочки были найдены абсолютно пустыми...; и в теле аорты мы обнаружили поперечную трещину на ее внутренней стороне, длиной около полутора дюймов, через которую некоторое количество крови прошло под её наружным слоем и образовало восходящий затёк…». В современном понимании приведенные изменения соответствуют картине расслоения аорты I типа по Дебейки (тип А по классификации Стэнфорд), осложнённого гемоперикардом и тампонадой сердца [89].

В дальнейшем первым, кто применил термин «расслоение аорты» был Maunoir в 1802 году, однако его описание данной патологии и предложенная терминология оставались незамеченными. Последующие упоминания надрывов и отслоения интимы в аорте при аутопсийных исследованиях встречались в работах Burns в 1809 году и Hodgson в 1815 году. А само понятие «расслаивающая аневризма» было использовано в работах René Laennec с 1819 года [115].

Значительный вклад в изучение данной патологии внёс Thomas Bevill Peacock, предприняв первые попытки обобщить и изучить патологию аорты в трудах, датированных 1843 годом. Он также проводил эксперименты с целью объяснить механизм развития расслоения аорты. В своих работах он отметил, что ложный канал формируется и распространяется таким образом, что более вероятно образует дистальную фенестрацию с просветом аорты, нежели приводит к её разрыву. Ко всему прочему, он выявил закономерность, что расслоение аорты

чаще встречается у мужчин и отметил более благоприятный характер течения расслоения аорты при расположении проксимального надрыва интимы в нисходящем отделе аорты [17, 68].

Первая документированная прижизненная диагностика расслоения аорты была произведена Swane в 1855 году, который описал типичную клиническую картину течения расслоения аорты в виде появления внезапной интенсивной боли за грудиной, немедленно мигрировавшей в левую околопупочную область, что сопровождалось кратковременной потерей сознания и исчезновением пульсации на периферических артериях нижних конечностей. Однако пациент умер через 3 месяца от возникновения симптомов, а при аутопсийном исследовании была выявлена расслаивающая аневризма нисходящей аорты без признаков разрыва [68].

Впервые операция по поводу расслаивающей аневризмы аорты была проведена 7 июля 1954 года командой хирургов в составе DeBakey, Cooley и Creech, что стало одним из наиболее значимых моментов в развитии хирургии расслоения аорты [22]. К 1980 году группой авторов во главе с M. DeBakey был накоплен большой опыт по хирургическому лечению при расслоении аорты у 527 пациентов за 20-летний период наблюдения.

Роль первопроходца и новатора в области эндоваскулярного лечения патологии аорты принадлежит отечественному хирургу белорусского происхождения – Н.Л. Володосю. Ему принадлежит изобретение, изучение и изготовление радиальной зигзагообразной пружины (регистрация авторского свидетельства СССР от 22.05.1984). Так впервые в мировой практике был создан самофиксирующийся синтетический эндоваскулярный протез [152]. В 1987 году им было успешно проведено эндоваскулярное протезирование грудного отдела аорты через бедренный доступ у пациента с ложной посттравматической аневризмой. После проведённого вмешательства пациент наблюдался в течение 18 лет, по прошествии которых умер в результате инфаркта миокарда [133].

В 1990 г. D. Williams с коллегами опубликовал первые успешные попытки эндоваскулярного лечения расслоения аорты III типа по Дебейки путём фенестрирования отслоённого участка интимы баллонным катетером под ангиографиче-

ским контролем с использованием внутриаортальной манометрии в зоне отхождения висцеральных ветвей с целью перенаправления тока крови в истинный канал и разрешения мальперфузии внутренних органов [139].

Результаты сравнения консервативного, хирургического и эндоваскулярного методов впервые были представлены в регистре IRAD (The International Registry of Acute Aortic Dissections - Международный регистр острого расслоения аорты), в который за период с 1996 по 1998 годы в 12 центрах из 6 стран было включено 464 пациента с острым расслоением аорты (62,3% - пациенты с расслоением типа А по Stanford; 37,3% - пациенты с расслоением типа В по Stanford). Из 175 пациентов с расслоением типа В 20% (n=35) подверглись вмешательству на аорте. Из них, чрескожная фенестрация интимы и/или эндопротезирование было выполнено у 20 пациентов (11,43% от группы с расслоением типа В; 4,3% от общего количества пациентов). Медиана пребывания в стационаре среди выживших пациентов составила 16 дней и не отличалась между типами расслоения (p=0,19). У пациентов с расслоением типа В, получавших медикаментозную терапию, была отмечена самая низкая госпитальная смертность (10,7%), в то время как госпитальная смертность в группе после открытого хирургического вмешательства на аорте составила 31,4% и была самой высокой в течение первых 7 дней с момента госпитализации, что наглядно представлено на графике ниже (Рисунок 1) [46].

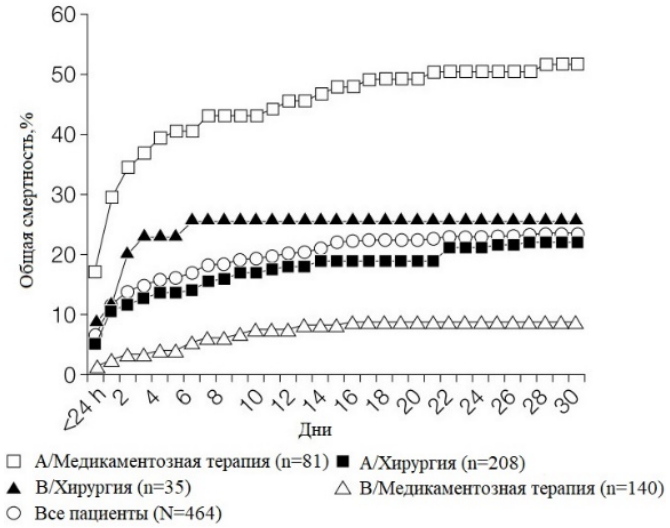

Рисунок 1 - Кривые выживаемости в зависимости от типа расслоения и метода лечения на основании регистра IRAD

Примечательно, что в одном номере The New England Journal of Medicine в 1999 году были опубликованы две ключевые работы, содержащие результаты эндоваскулярного лечения при расслоении аорты III типа по Дебейки. Группа авторов из США (Dake M., Kato N., Mitchell R. et al.) с 1996 по 1998 годы проанализировала результаты эндоваскулярного лечения у 19 пациентов с острым расслоением аорты. Критерием исключения в данном исследовании были: расстояние от устья левой подключичной артерии до проксимального сообщения с ложным каналом <1 см, извитость, малый диаметр или наличие выраженных стенозов подвздошно-бедренного сегмента, не позволяющие провести доставочное устройство стент-графта диаметром 22 Fr. Была показана 16% (n=3) летальность в госпитальном периоде и стабильный среднесрочный результат наблюдения без последующих летальных исходов. Также по данным контрольного МСКТ исследования через 6 месяцев от момента эндопротезирования было продемонстрировано положительное ремоделирование аорты в виде увеличения просвета истинного канала на всех уровнях, полного тромбоза ложного канала в 79% случаев (n=15) и частичного тромбоза у 21% (n=4) пациентов. Средний диаметр имплантированных устройств составлял 29,7±5,1 мм, а средняя длина – 69±15 мм [20]. Вторая работа, выполненная на базе двух клиник Гамбурга и Болоньи (C. Nienaber, R. Fattori, G. Lund et al.) отражала результаты сравнения методик открытого хирургического и эндоваскулярного методов лечения пациентов с расслоением аорты III типа по Дебейки, прооперированных в подострую и хроническую стадии заболевания. В группу стентирования включались пациенты, имевшие хотя бы одно показание для проведения эндопротезирования грудного отдела аорты в плановом порядке помимо наличия расслоения на данном участке. Анатомическими критериями, ограничивавшими включение пациентов в эндоваскулярную группу, было: расположение проксимального надрыва интимы в пределах 0,5 см от устья левой подключичной артерии, извитость, диаметр просвета подвздошно-бедренного сегмента недостаточный для проведения устройства диаметром 22-27 Fr, распространение расслоения в обе подвздошные артерии. Продемонстрированные результаты показали достоверное преимущество эндоваскулярной методики над от-

крытой хирургией в виде меньшей частоты по показателям смертности и развития осложнений. Ни один пациент из группы эндопротезирования не нуждался в переливании крови или инотропной поддержке, а также они имели меньшую продолжительность анестезии, периодов пребывания в стационаре и физического восстановления. Так, средняя продолжительность пребывания в отделении интенсивной терапии составила 36±12 часов (по сравнению с 92±45 часами в хирургической группе, p<0,001), а их средняя продолжительность пребывания в клинике длилась 7±3 дня по сравнению с 40±24 днями в хирургической группе (p<0,001). В группе эндопротезирования ни у одного пациента не было отмечено развития неврологических осложнений, дыхательной и почечной недостаточности (p=0,04). Отсутствие неврологических осложнений объяснялось использованием коротких стент-графтов длиной 84±40 мм и их имплантацией выше уровня Th8-L2 позвонков, в то время как длина графтов при открытых хирургических вмешательствах составляла 220±74 мм (p<0,001). Немаловажно, что длительность вмешательства при установке стент-графта заняла всего 1,6±0,4 часа по сравнению с 8,0±2,0 часами при хирургическом лечении (p<0,001) [90].

С момента одобрения эндопротезирования для лечения патологии аорты Управлением по контролю за продуктами и лекарствами США в 2005 году, количество эндоваскулярных вмешательств начало расти экспоненциально [56, 66].

Более ясное понимание проблемы лечения расслоения арты III типа внесли проспективные рандомизированные исследования INSTEAD (INvestigation of STEnt-grafts in patients with type B Aortic Dissection) и его логическое продолжение INSTEAD-XL. В исследование INSTEAD с 2003 по 2005 год было включено 140 пациентов с подострым и хроническим расслоением аорты III типа (72 пациента в группе эндопротезирования и медикаментозной терапии; 68 пациентов в группе только медикаментозной терапии). В данном исследовании по показателю первичной конечной точки (смертность от всех причин) не было выявлено статистически достоверно значимых различий. Двухлетняя выживаемость также достоверно не различалась (88,9±3,7% при эндопротезировании и 95,6±2,5% при приёме медикаментозной терапии, p=0,15). Однако, было выявлено положительное

ремоделирование аорты после эндопротезирования (восстановление просвета истинного канала, тромбоз ложного канала) у 91,3% пациентов против 19,4% у пациентов только на медикаментозной терапии (p<0,001) [91, 92]. Вероятно, такие благоприятные результаты медикаментозной терапии можно объяснить развитием фармакологической индустрии, что даёт возможность подобрать оптимальную комбинацию препаратов и достичь необходимого эффекта. В 2013 году исследование INSTEAD-XL отразило результаты наблюдения той же группы на 5-летнем сроке наблюдения. Смертность от всех причин (11,1% против 19,3%; p=0,13), аорто-ассоциированная смертность (6,9% против 19,3%; p=0,04) и прогрессирование (27,0% против 46,1%; p=0,04) были достоверно меньше после эндопротезирования на этапе 5-летнего наблюдения, чем только на медикаментозной терапии. Как улучшение выживаемости, так и уменьшение прогрессирования заболевания через 5 лет после планового эндопротезирования аорты были связаны с тромбозом просвета ложного канала в 90,6% случаев (p<0,0001), индуцированного стент-графтом [94].

В 2010 году были представлены 30-дневные результаты многоцентрового, не рандомизированного проспективного регистрового исследования VIRTUE с размером выборки из 100 пациентов после эндопротезирования в различной стадии расслоения аорты III типа по Дебейки. Первичной конечной точкой являлась смерть от всех причин, которая составила 8%, 0%, 0% для подгрупп с острым, подострым и хроническим расслоением аорты типа B по Стэнфордской классификации соответственно. По вторичной композитной конечной точке, включавшей в себя смертность, инсульты и параплегии, на этапе госпитального наблюдения были получены следующие значения: 16%, 0% и 3,8% для пациентов в острой, подострой и хронической стадии расслоения соответственно. Несколько позже в 2014, при анализе результатов на этапе трёхлетнего наблюдения, группа пациентов, оперированная в стадии подострого расслоения, также имела более благоприятные результаты. А именно, для подгрупп пациентов с острым, подострым и хроническим расслоением смертность от всех причин составила 18%, 4% и 24%; смертность, ассоциированная с расслоением, составила 12%, 4% и 9%; частота

развития такого грозного осложнения как ретроградное расслоение типа А составила 5%, 0% и 0%. Также было выявлено, что в среднесрочном периоде наблюдения частота повторных вмешательств на аорте у пациентов с расслоением, прооперированных в хроническую стадию, составила 39% против 20% у пациентов, прооперированных в острую стадию и 22%, прооперированных в подострую стадию. В дополнение к вышесказанному, в подгруппах острого и подострого расслоения была продемонстрирована достоверно большая степень уменьшения площади поперечного сечения ложного просвета, чем в подгруппе с хроническим расслоением, что позволило сделать вывод о большей пластичности структур аорты в острой и подострой стадии расслоения [48, 123].

Ещё одно исследование, сравнивавшее результаты эндоваскулярного лечения в сочетании с медикаментозной терапией и изолированную оптимальную медикаментозную терапию, ADSORB – также носило проспективный, рандомизированный, многоцентровой характер, было инициировано в 2012 году, а результаты годового наблюдения представлены в 2014 году. Однако, в исследование был включен 61 пациент в стадии острого расслоения аорты. Среди первичных конечных точек, оценивавшихся в результате наблюдения, была свобода от следующих событий: отсутствие тромбоза или частичный тромбоз ложного канала на протяжении стентированного участка аорты, за исключением дистальных 2 сантиметров стентированного участка, и в группе оптимальной медикаментозной терапии – в любой точке нисходящей грудной аорты; расширение аорты на ≥ 5 мм в диаметре или максимальный диаметр нисходящего отдела аорты ≥ 55 мм; разрыв аорты по данным МСКТ-аортографии. Неполный тромбоз ложного канала был выявлен у 43% в группе эндопротезирования в сочетании с оптимальной медикаментозной терапией и у 97% в группе оптимальной медикаментозной терапии ($p<0,001$). Расширение аорты было выявлено у 37% в группе стентирования, в то время как в группе терапевтического лечения у 45%. Ни одного случая разрыва аорты в обеих группах выявлено не было. При анализе исходного состояния аорты по среднему максимальному диаметру как ложного, так и истинного каналов в обеих группах достоверной разницы не было выявлено. Но на годовом этапе

наблюдения, величина среднего наибольшего диаметра просвета ложного канала была достоверно меньше в группе стентирования, нежели в группе оптимальной медикаментозной терапии (18,5 мм против 25,1 мм соответственно, $p<0,001$). Наряду с этим отмечено увеличение просвета истинного канала в группе эндопротезирования по показателю значения максимального диаметра (8,4 мм против 1,9 мм соответственно, $p=0,022$) [6, 7, 57, 134].

Таким образом, проведенные рандомизированные исследования позволяют нам сделать вывод, что даже у пациентов с неосложнённым расслоением аорты III типа по Дебейки, которым в подострую и хроническую стадию (в промежуток от 2 до 52 недель от развития расслоения) выполнялось эндопротезирование аорты, имеют более благоприятные результаты в отношении показателей смерти от всех причин, аорто-ассоциированных событий и ремоделирования аорты. В связи с чем у такой категории пациентов эндоваскулярное лечение должно быть рассмотрено как метод лечения при благоприятной анатомии с целью профилактики развития осложнений в отдалённом периоде, а также увеличения продолжительности жизни.

Благоприятные результаты эндоваскулярного лечения были получены также в проспективном многоцентровом исследовании STABLE, изучавшем эндопротезирование аорты при осложнённом расслоении III типа по Дебейки на группе пациентов, включавшей в себя 40 пациентов набранных в исследование с 2007 по 2009 год. При выполнении вмешательства использовалась техника проксимального эндопротезирования стент-графта с установкой в дистальную позицию голометаллического стента с целью разрешения синдрома мальперфузии путём расправления просвета истинного канала и прижатия отслоенной интимы на большем протяжении с сохранением проходимости висцеральных ветвей. По большей части в исследование были включены пациенты с острой стадией заболевания – 60%, пациенты с подострым и хроническим расслоением составили 15% и 25% соответственно. Следует отметить, что в среднем эндопротезирование выполнялось на 20-е сутки (диапазон 0-78 дней) от начала клинической картины, таким образом, можно сделать вывод, что большая часть пациентов была прооперирова-

на в подострую стадию расслоения аорты. Конечной точкой, по которой производилась оценка результата лечения, была 30-дневная летальность, которая составила 5%, а показатель годичной выживаемости равнялся 90%. В данном исследовании также оценивались параметры ремоделирования аорты через год по сравнению с её исходным состоянием. Была отмечена статистически достоверная разница по увеличению диаметра истинного просвета ($p<0,005$), что сопровождалось достоверным уменьшением диаметра просвета ложного канала ($p<0,001$). А при анализе состояния ложного канала было отмечено увеличение доли пациентов с полным тромбозом ложного канала в грудном отделе и уменьшение количества пациентов с проходимым ложным каналом на уровне брюшного отдела аорты. В дальнейшем изучение данной методики эндопротезирования было продолжено в исследовании STABLE-I, проспективно включавшем пациентов до 2012 года в количестве 86 наблюдений. Пятилетняя свобода от смерти от всех причин в группе пациентов с острым расслоением аорты составила 79,9%±6,2%, а в группе подострого и хронического расслоения – 70,7%±8,4% (log-rank test, $p=0,40$), а 5-летняя свобода от аорто-ассоциированной летальности составила 83,9%±5,9% и 90,1%±5,6% (log-rank test, $p=0,55$) соответственно. При оценке свободы от разрыва аорты были получены следующие данные: 94,2%±3,3% на годовом этапе и 92,2%±3,8% на этапе от 2 до 5 лет в когорте пациентов с острым расслоением;100%±0% на годовом этапе и 96,0%±3,9% на этапе от 2 до 5 лет в когорте пациентов с подострым и хроническим расслоением (log-rank test, $p=0,45$). По состоянию проходимости ложного канала на 5-летнем этапе полный тромбоз на протяжении стентированного участка чаще наблюдался в группе острого расслоения – 74,1%, чем в группе подострого и хронического расслоения – 58,8%, что может быть связано с большей эластичностью и податливостью отслоенной интимы в острую стадию расслоения. Также было отмечено, что у 65,5% пациентов из группы острого расслоения отмечалось либо стабильное значение максимального диаметра грудного отдела аорты, либо его уменьшение (на 5 мм и более), однако данный показатель был выше в группе с подострым и хроническим расслоением – 81,3%. Аналогичное соотношение по показателю максимального по-

перечного диаметра отмечалось и на уровне брюшного отдела аорты: 48,3% и 76,5% соответственно [76–78].

Одним из крупных регистров, основанных на 5 проспективных исследованиях и базе данных 1 центра, является регистр MOTHER – MedtrOnic THoracic Endovascular Registry, который включает в себя данные всех эндопротезирований грудного отдела аорты, выполненных за 8-летний период с использованием стент-графтов Valiant и/или Talent. Суммарное количество пациентов составило 1010 человек, из которых 114 пациентов – с расслоением аорты типа B по Стэнфордской классификации. Средняя продолжительность периода наблюдения для группы пациентов с хроническим расслоением составила 2,4 года, а для пациентов в острой фазе расслоения – 2,2 года. Смертность на 30-дневном этапе наблюдения в группе хронического расслоения аорты составила 3%, частота инсультов и повреждения спинного мозга составили 2% и 3% соответственно. Свобода от аорто-ассоциированной летальности в среднесрочном периоде наблюдения в группе хронического расслоения составила 96% и 85% в группе острого расслоения ($p<0,002$).

1.2 Современные классификации расслоения аорты

1.2.1 Анатомо-морфологические классификации расслоения аорты

С момента, когда началось внедрение хирургических техник для лечения расслоения аорты, даже исходя из ранних результатов, была выявлена закономерность клинических исходов в зависимости от локализации и протяжённости расслоения.

Классификация расслоения аорты по её месту начала и протяжённости впервые была представлена М. Дебейки и включала в себя три основных типа [23]. Данная классификация подразумевает, что I тип расслоения характеризуется наличием проксимального надрыва интимы в восходящем отделе аорты и продолжается на дугу и нисходящий отдел аорты, варьируя в степени протяжённости, а также величине расслоения по окружности с распространением процесса на магистральные артерии. Тип II характеризуется меньшей протяжённостью расслоенного участка аорты – до места отхождения брахиоцефального ствола. При III типе проксимальный надрыв интимы располагается в нисходящей части аорты на уровне или ниже места отхождения левой подключичной артерии и может иметь различную протяжённость. В зависимости от протяжённости расслоения, выделяется тип IIIa – ограничивающееся участком нисходящей аорты до уровня диафрагмы и тип IIIb – расслоение распространяется ниже уровня диафрагмы. Также в дополнение к классификации М. Дебейки, Ю.В. Беловым был выделен IV тип расслоения аорты, при котором расслоение локализовано в абдоминальной части аорты (Рисунок 2) [151].

Вторая, наиболее популярная классификация – Стэнфордская, разработана и предложена в Университетской клинике города Стэнфорд (штат Калифорния, США). Авторы выделили 2 типа расслоения: тип A – обозначает вовлечение восходящего отдела аорты; тип B – обозначает локализацию расслоения в нисходящем отделе аорты (Рисунок 3) [19].

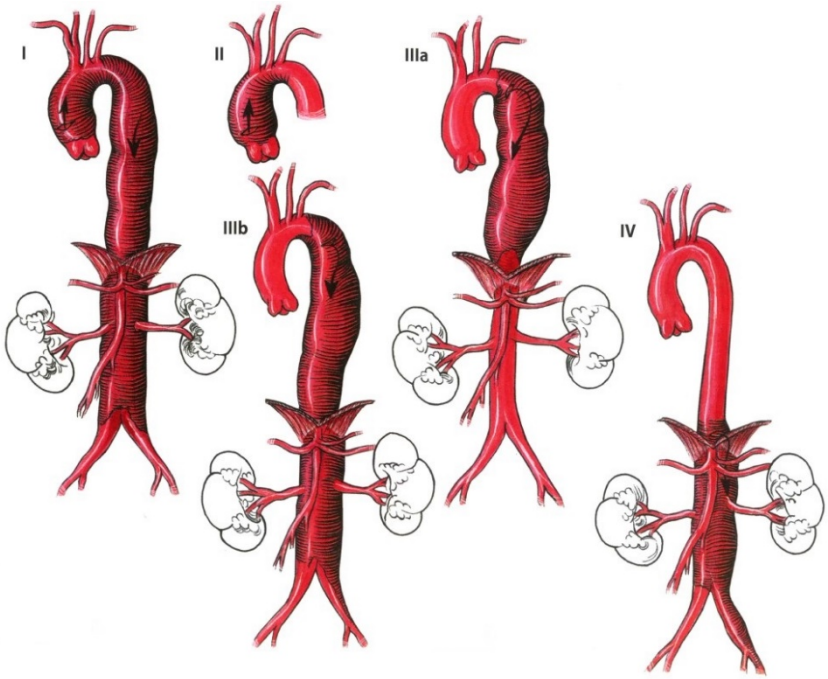

Рисунок 2 – Классификация расслоения аорты по М. Дебейки с дополнением Ю.В. Белова

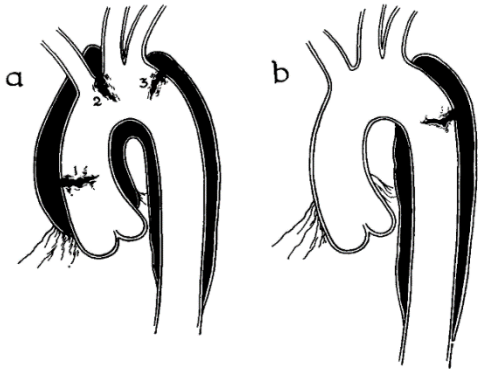

Рисунок 3 – Классификация расслоения аорты по Стэнфорд

Несмотря на то, что обе классификации были представлены более 40 лет назад, но до сих пор нет единого мнения какая из них является более предпочтительной. Можно отметить, что обе классификации были разработаны до широкого внедрения в клиническую практику таких методов визуализации как МСКТ-аортография в период более ограниченных возможностей открытых хирургических методов лечения и отсутствия альтернативы – эндоваскулярного протезирования аорты. Данные классификации были сформированы с намерением разделить пациентов на категории по целесообразности применения хирургического и/или медикаментозного лечения, а определение протяжённости, морфологического характера и локализации фенестраций при неинвазивном исследовании не представлялось возможным. Однако, более детальные морфологические характеристики, такие как величина и локализация фенестрации, размер и состояние

ложного канала, антеградный, ретроградный или смешанный характер расслоения, признаки компрометации кровотока по боковым ветвям они не отражают, но все вышеперечисленные параметры влияют на тактику принятия клинических решений.

Значимым недостатком обеих классификаций является то, что ни одна из них не учитывает распространение расслоения на дугу аорты. Однако, в обновлённых стандартах формирования отчётности от 2020 года предложен вариант модифицированной Стэнфордской классификации, в которой под расслоением типа А подразумевается наличие проксимального сообщения истинного и ложного канала в пределах зоны 0 по Ishimura.

Попытка объединить множество параметров при расслоении аорты была предпринята в классификации расслоений аорты, основанной на мнемонических принципах – DISSECT (Duration – длительность возникновения, Intimal tear – локализация проксимального интимального надрыва, Size of aorta – размер аорты, Segmental Extent of involvement – протяжённость расслоения, Clinical complications – клинические осложнения, Thrombosis of false lumen – тромбоз ложного канала) [21]. Несмотря на то, что данная классификация учитывает вышеперечисленные недостатки, но является громоздкой в использовании и не приобрела такой же распространённости как её предшественники. Тем не менее, параметры описания характеристик расслоения аорты, приведённые выше, используются в согласительном документе, содержащем перечень стандартизированных определений и клинических конечных точек для исследований результатов эндопротезирования аорты при её расслоении [25].

В 2019 году исследователями из Фрайбурга (ФРГ) была представлена ещё одна модификация Стэнфордской классификации, которая помимо типа А и типа В включает в себя ни-А-ни-В тип, учитывает положение проксимального надрыва интимы и наличие клинических признаков мальперфузии (Рисунок 4) [116]. При этом сама фенестрация кодируется буквенным обозначением E (entry), а порядковым номером – её положение. Таким образом: E0 – отсутствие определяемой фенестрации; E1 – фенестрация расположена в восходящей аорте между аортальным

клапаном и проксимальным краем устья брахиоцефального ствола; E2 – фенестрация находится между проксимальным краем устья брахиоцефального ствола и дистальным краем устья левой подключичной артерии; E3 – соответствует положению фенестрации в нисходящей части аорты ниже дистального края устья левой подключичной артерии. Каждому типу в данной классификации соответствует описание признаков мальперфузии на основании рентгенографических и клинических проявлений и кодируется буквенным обозначением M (malperfusion) и порядковым номером, соответствующим региону нарушения кровоснабжения. Таким образом: M0 – отсутствие рентгенографических и клинических признаков мальперфузии; M1 – расслоение как минимум одной основной коронарной артерии как с признаками (M1+) или без (M1-), указывающими на ишемию миокарда, такими как электрокардиографические и биохимические отклонения, типичные для ишемии миокарда; M2 – расслоение как минимум одной из ветвей или дуги аорты или спадение просвета истинного канала дуги аорты с (M2+) или без (M2-) клинических проявлений церебральной ишемии (инсульт) или ишемии верхних конечностей (отсутствие пульса, боль, бледность, парестезия); M3 – расслоение или отхождение от ложного канала как минимум одной висцеральной, почечной или одной подвздошной артерии, или спадение просвета истинного канала, влекущее функциональную компрометацию как минимум одной висцеральной, почечной или одной подвздошной артерии, с (M3+) или без (M3-) клинических признаков кишечной ишемии (боль в животе, диаррея с примесью крови), ишемии почек (анурия, признаки почечной недостаточности) или ишемии нижних конечностей (отсутствие пульса, боль, бледность, парестезия).

Пожалуй, самой свежей модификацией Стэнфордской классификации является вариант, предложенный Обществом Сосудистых хирургов и Обществом Торакальных Хирургов в документе, отражающем стандарты формирования отчётности при лечении пациентов с расслоением аорты типа B (Рисунок 5) [79]. Данная классификация заимствует зонирование аорты у Ishimaru [59] с продолжением деления по зонам до подвздошных артерий. При типе A первичная фенестрация располагается только в зоне 0; при типе B – первичная фенестрация расположена

в зоне 1 или дистальнее; при типе I – наличие прямого сообщения между истинным и ложным каналом не определяется, но проксимальный край диссекции располагается в зоне 0. Цифрами после буквы обозначается зона локализации проксимального и дистального краев (например $B_{2,9}$), но при типе A и I указывается только локализация дистального края расслоения, так как при этих типах проксимальный край расслоения по умолчанию расположен в зоне 0 (например A_9 или I_6).

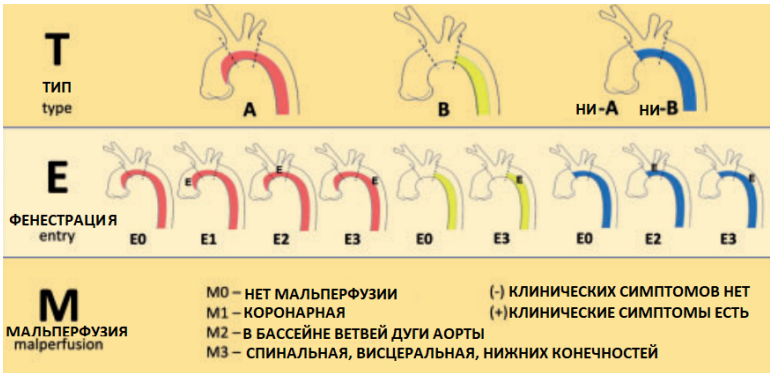

Рисунок 4 – Классификация расслоения аорты ТЕМ

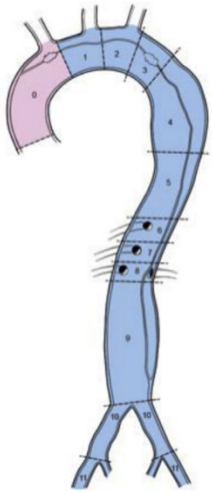

Тип	Проксимальная граница, P	Дистальная граница, D
A_D Проксимальная фенестрация в Зона 0	0	0
	1	1
	2	2
	3	3
	4	4
B_{PD} Проксимальная фенестрация в ≥ Зона 1	5	5
	6	6
	7	7
	8	8
I_D Неопределяемая локализация фенестрации, вовлечение Зоны 0	9	9
	10	10
	11	11
	12	12

Рисунок 5 – Классификация расслоения аорты по уровню её локализации и расслоения, предложенная Обществом Сосудистых Хирургов и Обществом Торакальных Хирургов

1.2.2 Классификация по времени клинического начала

В зависимости от времени с момента начала заболевания и развития клинической картины, расслоение аорты разделяют на три основные группы: 1) острое (до 14 дней); 2) подострое (15 – 90 дней); 3) хроническое (>90 дней). Прогноз, непосредственные и отдалённые клинические результаты лечения варьируют в зависимости от времени, в которое проведено хирургическое или эндоваскулярное лечение при расслоении III типа, что может влиять на выбор оптимальной тактики ведения у данной категории пациентов.

Исторически, острый период был выделен на основании обзорного исследования, по данным которого смертность в результате расслоения аорты была значимо меньше после 14 дней от начала развития заболевания [51]. По данным аутопсийных исследований, описывавших частоту осложнений и летальных исходов после развития расслоения, было выявлено, что 74% этих событий случаются в течение первых двух недель [106, 119]. Таким образом, данный период был определён как острый. Помимо этого в документе Общества Торакальных Хирургов, определяющем стандарты формирования отчётности по результатам лечения пациентов с расслоением типа B по Стэнфордской классификации, предложено выделять и острейшую стадию течения заболевания – первые 24 часа [79].

По данным отчёта Общества Сосудистых Хирургов о ранних результатах после эндопротезирования грудного отдела аорты у пациентов с осложнённым расслоением типа B, границами подострого периода были определены 15 и 30 дней от возникновения расслоения соответственно [137]. Однако, в последних рекомендациях Европейского Общества Кардиологов по лечению пациентов с патологией аорты, подострый период определён как промежуток между 15 и 90 сутками [35]. В современных публикациях и рекомендациях, освещающих лечение патологии аорты, встречаются расхождения в определении сроков расслоения аорты (Европейское Общество Сосудистых Хирургов, Европейское Общество Кардиологов, Японское Общество Кровообращения, Американский Колледж Кардиологов и Американская Ассоциация Сердца). В то же время мнения о про-

должительности острого периода сходятся во всех источниках, что отражено в сводной таблице (Таблица 1) [34, 50, 62, 76, 103, 123, 141].

Таблица 1 – Сроки стадий расслоения аорты по данным различных источников

Источник	**Острое, дни**	**Подострое, дни**	**Хроническое, дни**
OTX/STS 2020 г.	14	15-90	>90
EOCX/ESVS 2017 г.	14	15-90	>90
EOK/ESC 2014 г.	14	15-90	>90
MOTHER 2013 г.	14	-	>15
STABLE-I, II 2012 г.	14	15-30	31-90
ЯОК/JSC 2011 г.	14	-	>15
АКК AAC/ACC AHA 2010 г.	14	15-42	>42
VIRTUE 2010 г.	14	15-92	>92

Примечание: ОТХ – Общество торакальных хирургов; ЕОСХ – Европейское Общество Сосудистых хирургов; ЕОК – Европейское Общество Кардиологов; ЯОК – Японское Общество Кровообращения; АКК ААС – Американский Колледж Кардиологов и Американская Ассоциация Сердца.

1.3 Патофизиологические основы и морфологические изменения при расслоении аорты

В основе понимания патофизиологии расслоения аорты требует знания её анатомии и физиологии. Аорта представляет собой тубулярную структуру, состоящую из трёх слоёв: интимы, включающей в себя слои эндотелиальных клеток; медии – слоя, богатого гладкомышечными клетками и эластическими волокнами; адвентиции, богатой фибробластами и коллагеновыми волокнами. Вне зависимости от того, является нестабильность стенки аорты врождённым (в случае наличия заболевания соединительной ткани) или приобретённым состоянием (атеросклеротическое поражение), необходимым компонентом, лежащим в основе патофизиологии расслоения аорты, является нарушение её целостности. Хотя существует два основных механизма, которые вносят наибольший вклад в развитие расслоения – дегенерация экстрацеллюлярного матрикса и воспаление, но точный пусковой фактор не определён. Подразумевают два сценария развития расслоения аорты: 1) надрыв интимы, который позволяет направить поток крови в стенку аорты и 2) разрыв vasa vasorum (сосуды, участвующие в кровоснабжении собственной стенки аорты) и формирование интрамуральной гематомы (Рисунок 6) [27].

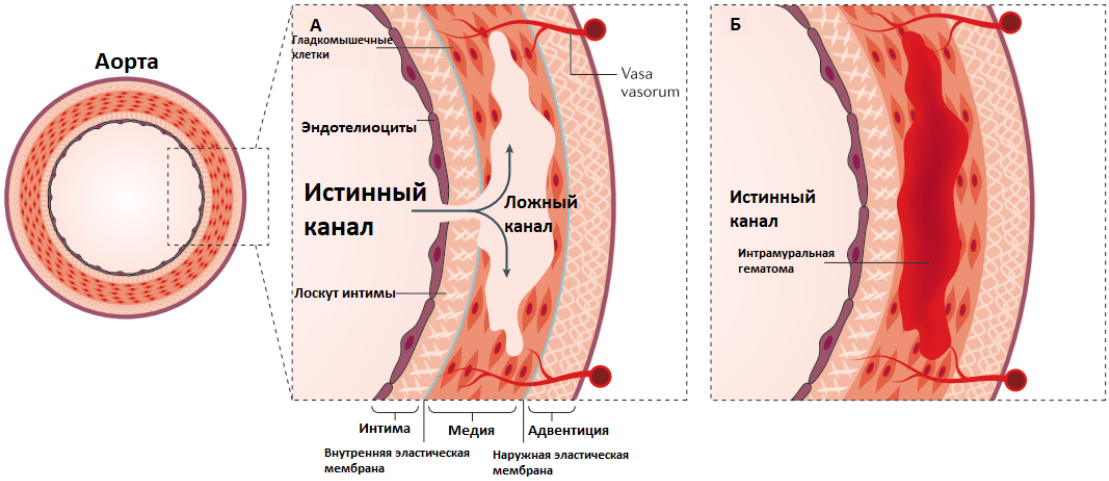

Рисунок 6 – Пусковые факторы развития расслоения аорты: А - расслоение аорты как правило возникает в результате формирования надрыва интимы; Б - реже расслоение является следствием распространения интрамуральной гематомы, вызванной разрывом vasa vasorum

Различные факторы риска ассоциированы с развитием расслоения аорты. Пожилой возраст, дислипидемия, повышенный уровень аполипопротеина AI и артериальная гипертензия могут ускорять процесс течения атеросклеротической де-

генерации стенки аорты, и вести к утолщению интимы, фиброзированию, кальцификации, накоплению жирных кислот в экстрацеллюлярном пространстве и разрушению экстрацеллюлярного матрикса, что обуславливает потерю эластических свойств стенки аорты [67, 144].

Помимо этого, повреждающее воздействие, оказываемое на стенку аорты при естественном течении артериальной гипертензии, может инициировать формирование надрыва интимы. Также гипертензия может вносить свой вклад не только за счёт механического воздействия на стенку аорты, но и путём повышения уровня провоспалительных цитокинов и матриксных металлопротеиназ, которые, в свою очередь, участвуют в деградации внеклеточного матрикса [144].

Порядка 80% пациентов с расслоением аорты в анамнезе имеют артериальную гипертензию [46, 67]. Помимо этого 31% пациентов с расслоением аорты имеют признаки атеросклероза, 15% ранее переносили кардиохирургические вмешательства и в 4% расслоение носит ятрогенный характер (повреждение, обусловленное эндоваскулярными вмешательствами) [101]. Однако, среди пациентов моложе 40, доля тех, кто в анамнезе имеет артериальную гипертензию, гораздо меньше и составляет 34%. Аналогичная ситуация и с атеросклерозом – только у 1% выявляются атеросклеротические изменения. Тем не менее данная возрастная группа чаще имеет генетические нарушения и врождённые пороки сердца, такие как двустворчатый аортальный клапан и коарктация аорты, и их доля составляет 59% [61].

К числу факторов, предрасполагающих к развитию расслоения аорты, также относят генетически обусловленную патологию соединительной ткани. Генетическим нарушениям, которые ассоциированы с развитием расслоения аорты, являются: синдром Марфана, синдром Лойс-Дитца, синдром Элерса-Данло и синдром Шерешвского-Тернера [87, 147]. Наиболее изученными из них являются синдром Марфана и Лойс-Дитца. Среди пациентов с расслоением аорты порядка 5% имеют синдром Марфана, который представляет собой мутацию в гене FBN1 или FBN2 и наследуется аутосомно-доминантно [101]. Эти гены отвечают за кодирование белков – фибриллина 1 и фибриллина 2 соответственно, входящих в состав эла-

стиновых волокон, расположенных преимущественно в медии. Мутация гена FBN1, вызывающая синдром Марфана, приводит к предрасположенности в отношении развития аневризм и расслоений аорты, так же, как и патологии скелета и глаз [107]. Синдром Лойса-Дитса представляет собой результат мутации генов, кодирующих белки рецепторов трансформирующего фактора роста β типа 1 или 2 (TGFBR1 или TGFBR2), характеризуется также аутосомно-доминантным типом наследования [75]. Наиболее распространённой не синдромной мутацией, ассоциированной с расслоением аорты является нарушение в структуре гена ACTA2, кодирующего молекулы актина гладкомышечных клеток. Связь между мутациями генов, участвующих в кодировании сократительного аппарата гладкомышечных клеток сосудистой стенки, и расслоением аорты свидетельствует о том, что функционирование гладкомышечных клеток играет важную роль в реакции стенки аорты на стресс. Более того, как двустворчатый аортальный клапан, так и аортальная аннулоэктазия, а также коарктация аорты имеют генетическую основу и предрасполагают к развитию расслоения аорты [50].

1.4 Показания к хирургическому лечению и эндопротезированию при расслоении аорты III типа по Дебейки

Помимо выбора тактики хирургического или эндоваскулярного лечения, все пациенты с возникшим расслоением III типа по Дебейки нуждаются в назначении антигипертензивной и ритмурежающей терапии с целью снижения пульсатильного воздействия кровотока на повреждённую стенку аорты и уменьшения риска развития и/или прогрессирования осложнений (класс рекомендаций I с уровнем доказательности C).

Согласно рекомендациям по диагностике и лечению заболеваний аорты ЕОК от 2014 года, эндопротезирование грудного отдела аорты является методом выбора у пациентов с острым осложнённым расслоением аорты типа B по Стэнфордской классификации (III типа по Дебейки) с классом рекомендаций I и уровнем доказательности C [35]. К дополнительным факторам, влияющим на дальнейший прогноз течения заболевания и принятие решения о выполнении вмешательства, также относят локализацию проксимального сообщения истинного и ложного каналов, диаметр ложного канала и наличие ретроградного компонента расслоения с распространением на дугу аорты. Однако возможность выполнения эндопротезирования грудного отдела аорты может быть ограничена такими признаками неблагоприятной анатомии аорты как: наличие значимого атеросклеротического поражения в бассейне нижних конечностей, выраженная извитость подвздошных артерий, отсутствие проксимальной зоны герметизации, острый угол дуги аорты. В таком случае выполнение открытой хирургической операции может быть рассмотрено у данной группы пациентов (класс рекомендаций IIb, уровень доказательности C). В случае неосложнённого расслоения аорты эндопротезирование аорты, как метод его лечения рекомендован с классом рекомендаций IIa и уровнем доказательности C [135]. По данным проспективного многоцентрового Европейского регистрового исследования, 30-дневная летальность среди пациентов с осложнённым острым расслоением аорты типа B составила 8%, а частота развития острых нарушений мозгового кровообращения и ишемического повреждения спинного мозга после эндопротезирования – 8% и 2% соответ-

ственно [49]. Не смотря на значимые улучшения в области технологий открытого хирургического лечения острого и подострого осложнённого расслоения аорты, результаты такого подхода остаются субоптимальными с уровнем госпитальной летальности в 19%, в то время как при эндопротезировании – 7,3% [145]. С открытым хирургическим лечением ассоциировано развитие таких осложнений как: острое нарушение мозгового кровообращения (ОНМК) с частотой 9%, ишемическое повреждение спинного мозга (ИПСМ) – 6,8%, ишемия и/или некроз кишечника – 4,9% и острая почечная недостаточность (ОПН) – 19% [40].

В рекомендациях Американского колледжа кардиологов/Американской ассоциации кардиологов от 2010 года рекомендовано медикаментозное лечение дистального острого расслоения аорты, если отсутствуют данные о его осложнённом течении с классам рекомендаций I и уровнем доказательности B.

Помимо вышеперечисленных признаков осложнённости расслоения аорты (мальперфузия внутренних органов и/или нижних конечностей, раннее расширение аорты, неконтролируемая артериальная гипертензия, некупируемый болевой синдром, признаки разрыва аорты), к пациентам, нуждающимся в выполнении вмешательства при остром расслоении аорты, не смотря на отсутствие признаков осложнения относят и тех, что по данным МСКТ-аортографии имеют неблагоприятные рентгено-морфологические параметры. Эти параметры включают в себя: - диаметр аорты более 40 мм; - частично тромбированный ложный канал; - диаметр ложного канала более 22 мм или его площадь поперечного сечения более 922 мм^2; - расположение проксимальной первичной фенестрации в пределах 5 см от устья левой подключичной артерии; - размер проксимальной фенестрации более 10 мм.

Наличие вышеперечисленных морфологических характеристик ассоциировано с дальнейшим аневризматическим ростом и менее благоприятным прогнозом выживаемости этих пациентов.

Исходная величина диаметра аорты более 40 мм у пациентов с острым расслоение впервые была определена как фактор риска развития неблагоприятного исхода в 1995 году [63]. Что в дальнейшем было подтверждено и в публикации

Miyahara в 2011 году, в которой приводится пороговое значение диаметра равное 40,5 мм [88].

Исходная величина диаметра ложного канала более 22 мм или площадь его поперечного сечения более 922 мм^2 у пациентов с острым расслоением также ассоциирована с неблагоприятным прогнозом в отношении дальнейшего увеличения диаметра аорты и развития летальных исходов [63, 108, 117, 130].

Размер фенестрации более 10 мм и был также определён как неблагоприятный фактор в отношении дальнейшего роста диаметра аорты и развития летальных исходов [37]. В свою очередь и проксимальное положение первичной фенестрации в пределах 50 мм от устья левой подключичной артерии является предиктором дальнейшего аневризматического роста [125, 130].

Частичный тромбоз ложного канала при наличии первичной проксимальной фенестрации и отсутствии более дистальных сообщений ложного и истинного каналов, по данным ряда исследований, явился предиктором дальнейшего роста диаметра аорты и был ассоциирован с большим количеством летальных исходов [118, 120, 126, 129].

Таким образом, учитывая накопленную доказательную базу в отношении влияния неблагоприятных морфологических факторов на прогноз, по данным МСКТ-аортографии, и при их наличии у пациента, целесообразно выполнение вмешательства даже в случае неосложнённого течения расслоения аорты III типа по Дебейки.

1.5 Хирургическое и эндоваскулярное лечение расслоения аорты III типа по Дебейки

Как уже упоминалось ранее, эндоваскулярное лечение при расслоении нисходящего отдела аорты было внедрено в клиническую практику в 1999 году и в настоящее время преобладает над открытым хирургическим лечением ввиду его избыточной инвазивности и летальности [102, 128]. Открытое хирургическое лечение требует проведения однолёгочной вентиляции, левопредсердно-бедренного обхода или искусственного кровообращения, гипотермии, установки спинномозгового дренажа и выполнения обширного хирургического доступа [36, 112].

Госпитальная смертность на уровне 17% при открытом хирургическом лечении подтверждает необходимость перехода к эндоваскулярному лечению, как методу первого выбора при осложнённом расслоении [46, 93, 138].

Уровень смертности на 30-дневном этапе наблюдения после эндопротезирования у пациентов с острым расслоением аорты, осложнённым мальперфузией органов и разрывом, составляет 10,8%, что сопоставимо с уровнем смертности пациентов с неосложнённым расслоением на медикаментозной терапии [137].

Периоперационный инсульт и ретроградное расслоение являются одними из самых грозных осложнений эндопротезирования. Мета-анализ результатов эндоваскулярного лечения пациентов с острым расслоением III типа по Дебейки показал уровень госпитальной смертности равный 9% и низкую частоту больших осложнений (инсульт 3,1%; параплегия 1,9%; ретроградное расслоение 2,0%; инфаркт кишечника 0,9%; большие ампутации 0,2%), а разрыв аорты регистрировался в 0,8% случаев за 20 месяцев [131, 140].

Однако результаты при эндопротезировании у пациентов с соединительнотканной патологией не так благополучны и характеризуются высоким уровнем повторных вмешательств и мене благоприятным ремоделированием аорты [33, 83, 96].

Согласно данным крупных регистров, госпитальная смертность среди пациентов, пролеченных открытым хирургическим методом, может достигать 32%, 7%

- среди тех, кто был пролечен при помощи эндоваскулярного метода и 10% для пациентов на медикаментозной терапии [40, 46, 98, 99].

Около 60% летальных исходов в отдалённом периоде наблюдения развиваются в результате разрыва ложного канала (ЛК), проходимость которого ведёт к аневризматическому расширению аорты на протяжении расслоения. Существуют доказательства, подтверждающие благоприятное течение заболевания при герметизации ЛК и редукции его объёма, при этом накрытие первичной проксимальной фенестрации стент-графтом индуцирует процесс тромбирования ЛК и дальнейшее ремоделирование аорты. Однако результаты двухлетнего этапа наблюдения в исследовании INSTEAD не показали достоверной разницы по уровню смертности от всех причин между пациентами с неосложнённым расслоением аорты, пролеченными эндоваскулярно и теми, кто находился на оптимальной медикаментозной терапии [92, 132]. При этом на 5-летнем этапе наблюдения в исследовании INSTEAD-XL пациенты в группе эндопротезирования имели достоверно более благоприятные результаты в отношении развития разрыва аорты и выживаемости [94].

Таким образом, при благоприятной анатомии, эндопротезирование грудного отдела аорты при расслоении III типа может быть предложена как опция лечения вне зависимости от наличия клинических проявлений с целью предотвращения развития осложнений на позднем этапе наблюдения. Из чего следует смена концепции выполнения эндопротезирования, ориентированного на пациентов с осложнённым течением, на «превентивное» эндопротезирование и у пациентов с неосложнённым течением заболевания, но при наличии неблагоприятных рентгено-морфологических характеристик расслоенного участка аорты.

При планировании эндопротезирования грудного отдела аорты, важным моментом является наличие достаточной зоны проксимальной герметизации – не менее 20 мм. Однако, зачастую первичная проксимальная фенестрация, накрытие которой является целью выполнения эндоваскулярного вмешательства, располагается в непосредственной близости от устья левой подключичной артерии. В таком случае увеличение длины проксимальной зоны герметизации возможно при

более проксимальном позиционировании края стент-графта, что повлечёт за собой также и накрытие устьев ветвей дуги аорты. Выполнение накрытия устья левой подключичной артерии возможно без проведения дополнительного вмешательства по её реваскуляризации, но может быть сопряжено с риском возникновения подтекания II типа, инсультов, ишемического повреждения спинного мозга, ишемии левой конечности, синдрома обкрадывания [29, 105]. Накрытие устьев левой общей сонной артерии и брахиоцефального ствола может привести к более фатальным последствиям. Поэтому, при необходимости позиционирования стент-графта в зоне 0 и 1, эндоваскулярному этапу предшествует выполнение реконструктивного вмешательства на ветвях дуги аорты.

Имеется ряд технических особенностей данных вмешательств у больных с различной локализацией и морфологией аневризмы аорты. Конфигурации дуги аорты, анатомия шейки аневризмы, особенности эндопротеза часто требуют более проксимальной зоны фиксации. В этих условиях изолированное эндоваскулярное вмешательство становится опасным или невозможным из-за риска закрытия устьев ветвей дуги аорты [150].

При этом, для исключения развития подтекания II типа из ветвей дуги аорты, наряду с наложением шунтов производится перевязка шунтированных ветвей или эмболизация проксимальных отделов до места наложения анастомоза. Эмболизация выполняется в таком случае при отсутствии возможности перевязки артерии ввиду её глубокого залегания в ране и нецелесообразности дальнейшего расширения хирургического доступа.

Трёхмерные реконструкции по данным МСКТ-аортографии дают наглядное представление о взаимном расположении ветвей дуги аорты, стент-графта и сосудистых реконструкций в зависимости от зоны имплантации устройств (Рисунок 7, Рисунок 8 и Рисунок 9).

Наиболее распространенным гибридным/этапным подходом в практике «РНЦХ им. акад. Б.В. Петровского» является сонно-подключичное шунтирование при анатомической ситуации, когда предполагаемая проксимальная зона фиксации эндографта располагается в зоне 2 дуги аорты (Рисунок 7). Шунтирование

или транслокация левой подключичной артерии (лПклА) в этом случае могут быть выполнены до или после эндоваскулярного этапа. В случае шунтирования лПклА важным операционным этапом является также её перевязка в первой порции [149].

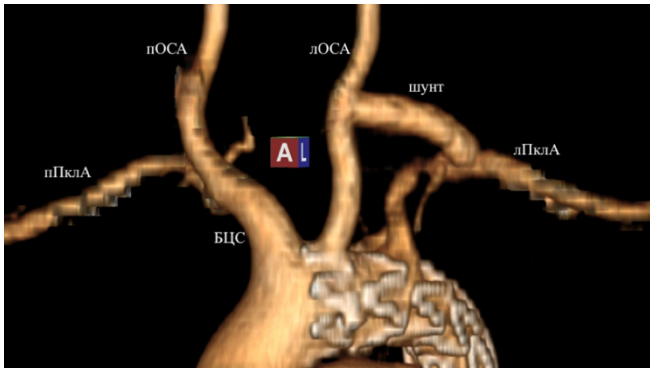

Рисунок 7 – Трёхмерная реконструкция при эндоваскулярном протезировании в зоне 2 дуги аорты с накрытием устья левой подключичной артерии. Выполнено наложение левостороннего сонно-подключичного шунта. БЦС – брахиоцефальный ствол, ПклА – подключичная артерия, ОСА – общая сонная артерия, A – вид спереди, L – вид слева

В анатомических ситуациях, когда проксимальной площадкой для эндографта является зона 1 дуги аорты, нет сомнений в необходимости выполнения шунтирования левой общей сонной и левой подключичной артерии для предотвращения развития неврологического дефицита. В подобных ситуациях использование техники сонно-сонного и сонно-подключичного шунтирования с перевязкой проксимальных сегментов переключаемых артерий позволяет относительно безопасно выполнить имплантацию эндопротеза от устья брахиоцефального ствола (Рисунок 8).

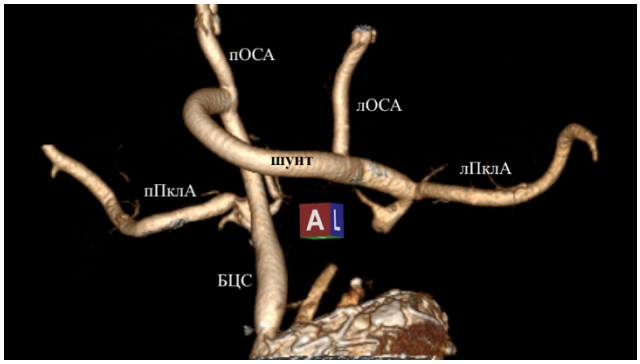

Рисунок 8 – Трёхмерная реконструкция при эндоваскулярном протезировании в зоне 1 дуги аорты. Выполнено наложение перекрёстного (справа на лево) сонно-подключичного шунта и формированием анастомоза с левой общей сонной артерией по типу «конец-в-бок». БЦС – брахиоцефальный ствол, ПклА – подключичная артерия, ОСА – общая сонная артерия, A – вид спереди, L – вид слева

Необходимость использования зоны 0 дуги аорты для эндопротезирования является одной из наиболее спорных анатомических ситуаций. Тотальный дебранчинг требует выполнения стернотомии и существенно увеличивает операционные риски и частоту госпитальных осложнений. При этом используются как бифуркационные протезы, так и протезы, сформированные интраоперационно перед основным этапом вмешательства. Таким образом, сначала формируется проксимальный анастомоз с восходящей аортой, далее поочередно накладываются анастомозы с брахиоцефальными ветвями (начиная с левой подключичной, далее с левой общей сонной артерией и с брахиоцефальным стволом) (Рисунок 9).

В то же время, в случае если соматическое состояние пациента позволяет выполнить полостное вмешательство, то разумно возникает вопрос о более радикальном подходе с дополнительным протезированием восходящего отдела и дуги аорты в дополнение к протезированию брахиоцефальных ветвей. Тем не менее соблюдение баланса между операционными рисками изолированного тотального дебранчинга и комбинации с протезированием восходящего отдела и дуги аорты остается предметом выбора оперирующей сердечно-сосудистой команды с учетом опыта и подготовленности к подобным процедурам, а также соматического состояния пациента [153].

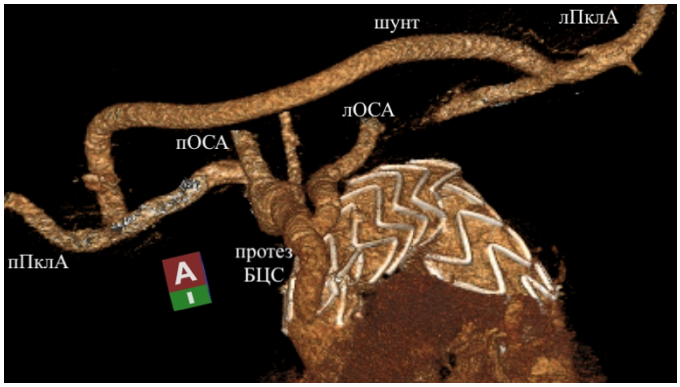

Рисунок 9 – Трёхмерная реконструкция при эндоваскулярном протезировании в зоне **0** дуги аорты. Выполнено протезированием брахиоцефального ствола и левой обшей сонной артерии, наложение перекрёстного (справа на лево) подключично-подключичного шунта. БЦС – брахиоцефальный ствол, ПклА – подключичная артерия, ОСА – общая сонная артерия, А – вид спереди, I – вид снизу

Так, по данным обзора P. Cao, пациенты после выполнения тотального дебранчинга и имплантацией стент-графта в зоне 0, имеют менее благоприятный

прогноз по сравнению с пациентами, которым установка стент-графта проводилась в зоне 1, сочетавшаяся с предшествовавшим выполнением реваскуляризирующих вмешательств на левой общей сонной артерии и левой подключичной артерии. Периоперационная летальность составила 15,1% (95% ДИ, 10,3-21,5) для пациентов с зоной имплантации 0 и 7,6% (95% ДИ, 4,3-23,0) для пациентов с зоной имплантации 1, с значительно более высоким риском для пациентов из группы «зона 0» (ОР, 2,8; 95% ДИ, 1,17-6,7; p=0,021). Частота развития периоперационных инсультов при имплантации в зоне 0 составила 7,1% (95% ДИ, 4,1-12,2) и 10,8% (95% ДИ, 6,4-17,7) при имплантации в зоне 1, однако разница не являлась статистически достоверной (ОР, 0,45; 95% ДИ, 0,13-1,54; p=0,20). В отношении ишемии спинного мозга, при эндопротезировании в зоне 0 её частота составила 6,5% (95% ДИ, 3,5-11,8) против 5,2% (95% ДИ, 2,7-9,8) при эндопротезировании в зоне 1, также не было отмечено статистически достоверных различий (ОР, 1,43; 95% ДИ, 0,32-6,47; p=0,63) [9].

1.6. Стент-графт ассоциированные осложнения

Не смотря на значимые преимущества применения эндопротезирования по сравнению с открытой хирургией в отношении снижения риска развития периоперационных осложнений, применение метода также, как и любое другое лечение, сопряжено с риском возникновений специфических осложнений. На данный момент накоплено достаточно материала не просто для описания и классификации осложнений, связанных с имплантацией стент-графтов, но также описаны основные причины их развития. Ниже мы рассмотрим основные осложнения эндопротезирования при расслоении аорты.

Ретроградное расслоение

Среди осложнений, специфичных для эндопротезирования грудного отдела аорты и ассоциированных с самим стент-графтом, наиболее грозными являются ретроградное расслоение аорты и разрыв аорты. Ретроградное расслоение встречается от 1% до 6,8% случаев и ассоциировано с наличием расслоения нисходящего отдела аорты, интрамуральной гематомы и расположением проксимального края графта в зоне 0 [18, 31, 58, 64, 81, 140]. Важная роль в развитии ретроградного осложнения отводится превышению номинального размера стент-графта к диаметру аорты в зоне расположения проксимального конца устройства. По данным регистра MOTHER ретроградное расслоение развилось у 1,6% пациентов (16 из 1010). Логистический регрессионный анализ данных показал, что при превышении диаметра стент-графта на 9% достоверно увеличивалась частота развития данного осложнения (ОШ 1,14 на 1% при превышении размера более 9%, $p<0,0001$) [103]. По данным L. Canaud большинство ретроградных расслоений возникало в ранний послеоперационный период (58%) и было связано с высоким уровнем смертности (33,6%). К тому же ретроградное расслоение чаще развивается при выполнении вмешательства в остром периоде течения заболевания: ОШ 10,0 (95% ДИ 4,7-21,9) против ОШ 3,4 (95% ДИ: 1,3-8,8). Следует отметить, что статистически достоверной разницы в частоте развития ретроградного расслоения при имплантации стент-графтов в зависимости от наличия голометаллического

проксимального звена получено не было (при имплантации устройств с первым непокрытым звеном ретроградное расслоение развивалось у 2,8% пациентов против 1,9% при имплантации графтов с покрытым проксимальным звеном; p=0,1298). Зависимость частоты возникновения ретроградного расслоения также была прослежена в отношении проксимальной зоны имплантации. Так у 6,8% (8 из 118) пациентов с имплантацией в зоне 0 развивалось данное осложнение, при имплантации в зоне 1 доля этих пациентов составила 2,4% (2 из 85), 4,1% (28 из 691) при имплантации в зоне 2, и меньше всего – 1,3% (17 из 1346) при протезировании в зонах 3 и 4, p<0,0001). Отношение шансов развития ретроградного расслоения по отношению к имплантации в зонах 3 и 4 составило: 5,7 (95% ДИ: 2,1-14,4) при имплантации в зоне 0; 1,9 (95% ДИ: 0,2-8,2) при имплантации в зоне 1; 3,3 (95% ДИ: 1,8-6,6) при эндопротезировании в зоне 2 [8]. Данные, полученные T. Gandet свидетельствуют о том, что ретроградное расслоение чаще наблюдается у лиц женского пола (p=0,034) и при имплантации устройств с номинальным диаметром более 42 мм (p=0,01) [43].

Согласно данным европейского регистра осложнений эндопротезирования грудного отдела аорты, данное осложнение развивается в 46% случаев в течение 30 дней после вмешательства, 31% - в течение трёх месяцев от эндопротезирования, а летальность среди этих пациентов составляет 42% [31]. Безусловно, развитие такого осложнения требует выполнения открытого хирургического вмешательства в кратчайшие сроки.

Подтекания (эндолики)

Более распространённым осложнением после эндопротезирования грудного отдела аорты, в том числе и при её расслоении, является развитие подтеканий. В классическом описании данного осложнения, в зависимости от источника, по которому происходит сообщение с ложным каналом или полостью аневризмы, выделяют следующие типы: I тип – характеризуется наличием сообщения по проксимальному (IA) или дистальному краю (IB) и может быть обусловлен недостаточностью как длины зоны герметизации, так и степенью прилегания графта к стенке аорты, а также вследствие потери зоны герметизации, обусловленной ми-

грацией устройства или расширением аорты в зоне стентированного участка; II тип – представляет собой ретроградный ток крови по боковым ветвям в результате формирования коллатерального кровотока (в случае эндопротезирования грудного отдела аорты источниками такого типа подтекания могут являться левая подключичная артерия и межрёберные ветви); III тип – развивается в результате расхождении модулей стент-графтов, если было имплантировано несколько компонентов, или в результате неполного прилегания одного графта к другому в зоне перекрытия (IIIA) или вследствие формирования структурного дефекта стенки графта (IIIB); IV тип – обусловлен проницаемостью тканого материала стент-графта, как правило выявляется при контрольной ангиографии во время выполнения вмешательства и разрешается спонтанно в ближайшем послеоперационном периоде; V тип – увеличение аневризмы в отсутствие определяемого подтекания других типов [110].

Однако классификация, рекомендуемая Обществом Сосудистых Хирургов и Обществом Торакальных Хирургов, изложенная в документе, регламентирующем стандарты описания результатов эндопротезирования при расслоении типа B по Стэнфордской классификации, включает в себя 4 типа: тип IA – проксимально локализованный затёк контрастного вещества между стенкой стент-графта и стенкой аорты, передающий системное давление антеградно с током крови в проксимальные отделы ложного канала через первичное сообщение в отслоенной интиме (Рисунок 10А); тип IB – подтекание по дистальному краю эндографта через смежные фенестрации в отслоенной интиме или через новое сообщение, обусловленное стент-графтом, осуществляющее перфузию ложного канала за счёт передачи системного артериального давления (Рисунок 10Б); тип II – ретроградное подтекание крови в ложный канал по крупным ветвям дуги аорты, бронхиальным и/или межрёберным артериям (Рисунок 10В); тип R – подтекание из просвета истинного канала в ложный канал через фенестрации в отслоенной интиме на протяжении непокрытого участка дистальнее устройства, но не включает в себя СИНДС (Рисунок 10Г) [79].

Встречаемость подтеканий варьирует по данным различных авторов от 9% до 38%. По данным исследования VALOR II, изучавшего результаты эндопротезирования пациентов с аневризмами грудного отдела аорты при помощи стент-графта Valiant, сообщаемая частота развития подтеканий I типа составила 8,3% [14]. В то же время по данным регистрового исследования EUROSTAR, доля пациентов с эндоликом I типа через 12 месяцев от момента выполнения вмешательства составила 10,3%, с эндоликом II типа – 3,3% и с эндоликом III типа – 7,5%. А свобода от развития подтеканий на 5-летнем этапе наблюдения составила 83% [70].

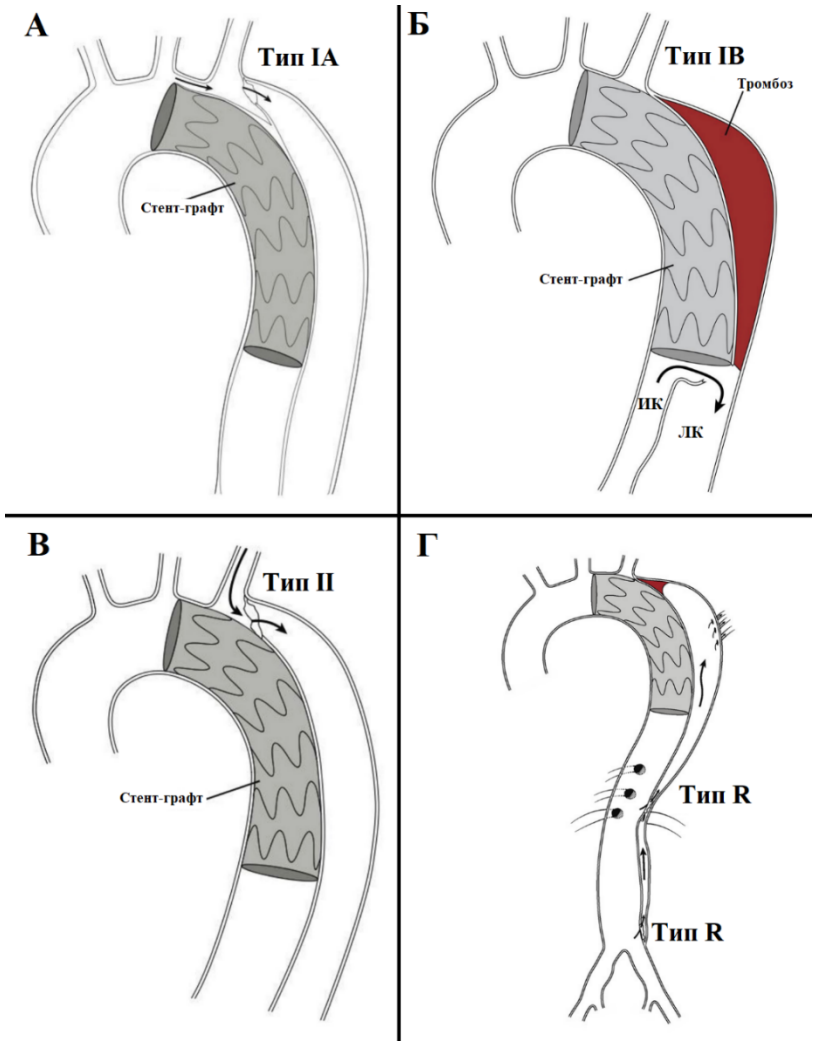

Рисунок 10 – Типы подтеканий (эндоликов) (заимствовано у J. Lombardi [79])
ИК – истинный канал; ЛК – ложный канал

Часто подтекание по проксимальному краю стент-графта может иметь в себе сочетание компонента эндолика IA типа и II типа (Рисунок 11). Поэтому точная диагностика типа эндолика может вызывать сложности и, помимо выполне-

ния МСКТ-аортографии, может потребовать выполнения дополнительной ангиографии.

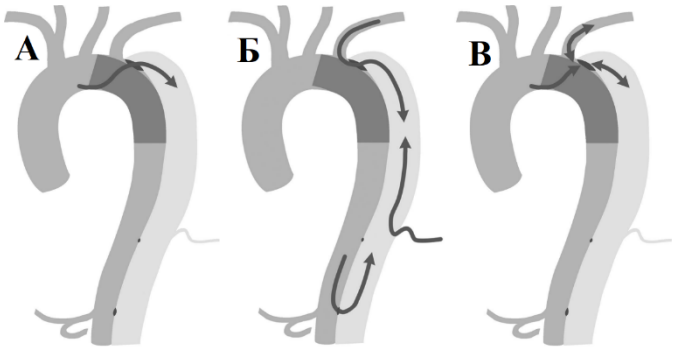

Рисунок 11 – Схематическое изображение источников комплексных эндоликов по проксимальному краю стент-графта. А – подтекание IA типа, Б – подтекание II типа из различных ветвей, В – сочетание подтеканий I и II типов (заимствовано у D.Y. Sze [121])

Наличие перфузии ложного канала предрасполагает к более быстрому течению дегенеративных изменений и аневризматическому росту на протяжении расслоения, что в свою очередь ассоциировано худшим прогнозом в отношении аорто-ассоциированных событий [4, 60].

Стент-графт-индуцированное новое дистальное сообщение – СИНДС (distal Stent-graft Induced New Entry – dSINE)

В связи с широким распространением методики и увеличением объёма выполняемых эндопротезирований при расслоении аорты III типа, при дальнейшем наблюдении у пациентов в отдалённом периоде было отмечено появление реперфузии ложного канала по данным контрольных МСКТ-исследований. С накоплением опыта в эндопротезировании грудного отдела аорты, в 2002 году стали появляться первые единичные клинические наблюдения, а в дальнейшем данный феномен был более детально изучен [95, 109, 143]. Данное осложнение возникает от 1,3% до 34,8% случаев, наиболее часто диагностируется в среднесрочном периоде наблюдения после выполнения эндопротезирования (в среднем через 2,7±2,4 лет) и требует повторного вмешательства [73, 100]. Это ещё раз подтверждает необходимость выполнения пожизненного ежегодного контроля МСКТ-аортографии.

Этиология данного осложнения имеет комплексный характер и может быть обусловлена рядом клинических, анатомо-морфологических и инструментальных причин. Стент-графт является гибкой, прямолинейной трубчатой конструкцией, которая после сгибания имеет тенденцию к распрямлению – принятию исходной конфигурации. При расположении графта внутри изогнутого участка аорты он также стремится к распрямлению (эрекции), при этом усилие, возникающее при эрекции графта, передаётся как на проксимальный, так и на его дистальный конец (Рисунок 12). Сила этого воздействия зависит от длины стент-графта и расположения концов графта по отношению к точке, соответствующей максимальной кривизне аорты [30].

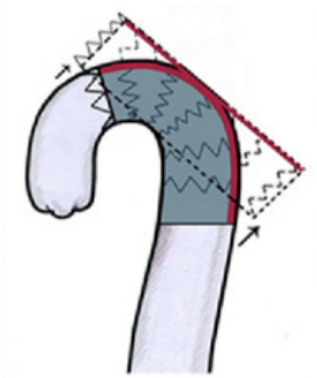

Рисунок 12 – Стремление эндографта принять исходную конфигурацию (заимствовано у Z. Dong [30])

К этому воздействию также добавляется и радиальное усилие, обусловленное тенденцией зигзагообразных пружин в конструкции графта к расправлению, которое увеличивается в условиях превышения диаметра, наиболее выраженного по дистальному краю стент-графта за счёт более выраженной конусности профиля истинного канала при расслоении аорты. Так по данным S. Xu, естественное превышение величины диаметра аорты в зоне дуги аорты по отношению к диаметру нисходящего отдела аорты людей без патологи аорты составляет 13,0±4,7% на основании МСКТ-аортографии, то же соотношение у пациентов с острым расслоением аорты составляет 21,9±12,1% и у пациентов в хронической стадии расслоения – 30,1±11,4% [142]. По данным B. Senf сила радиального воздействия на стенку сосуда увеличивается на 64% при превышении диаметра стент-графта по отношению к диаметру сосуда в диапазоне от 10 до 22%, однако данные показа-

тели могут варьировать в зависимости параметров эластичности стенки сосуда, дизайна нитиноловых колец стент-графта и диаметра аорты [113]. Помимо геометрических параметров стент-графта и его соотношения с морфометрическими параметрами истинного канала аорты, важную роль играют эластические свойства стенки аорты и отслоенной интимы. Естественное хронобиологическое течение расслоения аорты характеризуется наличием асептического воспалительного процесса в стенке аорты и на протяжении отслоенной интимы. Согласно этому в острой фазе расслоения аорты, отслоенная интима более эластична и мобильна, в то время как в хронической стадии она характеризуется меньшей податливостью, но большей хрупкостью. Так, по данным Q. Li, в качестве факторов риска развития СИНДС, были определены длина стент-графта менее 145 мм (ОШ 2,268; 95% ДИ: 1,121-4,587; p=0,023) и эндопротезирование, выполненное в хроническую фазу расслоения аорты (ОШ 1,935; 95% ДИ: 1,004-3,731; p=0,049). Также использование стент-графтов конической конфигурации в острой фазе заболевания, дистальный диаметр которых был на 4-8 мм уже проксимального диаметра, было связано с достоверно меньшей вероятностью развития СИНДС, по сравнению с эндопротезированием в хроническую стадию (4,3%, 7 из 185 против 13,9%, 15 из 108; p=0,003) [72]. Ещё одним параметром, который влияет на частоту возникновения СИНДС является угол между стентированным участком аорты и её более дистальными отделами, отмечается статистически достоверно меньшее значение данного параметра у пациентов с СИНДС по сравнению с пациентами, у которых не отмечалось его развитие (149,08±15,09 против 166,72±12,47, p<0,005) [60].

Учитывая вышеизложенные механизмы развития СИНДС и его предрасполагающие факторы, логично заключить, что методами профилактики развития данного осложнения являются: увеличение длины стентированного участка; позиционирование дистального края стент-графта на относительно прямом участке нисходящего отдела аорты; соблюдение большей конусности имплантированных стент-графтов. Так по данным X. Huang, применение методики протяжённого стентирования с использованием двух стент-графтов при водит к благоприятным морфологическим изменениям без увеличения рисков развития ишемического по-

вреждения спинного мозга: полный тромбоз ложного канала был отмечен у 95,8% пациентов на этапе годового наблюдения. При этом среднее значение протяжённости стентированного участка аорты составило 197,6±20,3 мм со средним значением разницы между проксимальным и дистальным диаметром стентов в 7,5±1,8 мм. Отмечено, что только у одного пациента возникли признаки преходящей ишемии спинного мозга – 1,39%, которое носило комплексную природу развития (протяжённый стентированный участок, накрытие устья левой подключичной артерии и наличие в периоперационном периоде продолжительного эпизода гипотонии) [55]. Эта же тенденция прослеживается в работе X. Lou: при значительно большей длине стентированного участка в группе протяжённого эндопротезирования в 241,7±29,2 мм против 180,8±22,3 мм в группе сравнения; $p<0,001$). При этом протяжённое эндопротезирование также чаще приводило к полному тромбозу ложного канала – 53% против 16%; $p=0,004$. Характерно, что случаев параплегии не было отмечено, а доля пациентов с признаками преходящей ишемии спинного мозга составила 3% [80].

Таким образом, двухстентовая методика эндопротезирования показывает свою эффективность и позволяет преодолеть технические ограничения конструкции стент-графтов, доступных для использования в клинической практике.

Однако не только протяжённость стентирования, но и последовательность имплантации модулей стент-графтов имеет значение. По данным I. Chen, сравнивавшего стратегию последовательной имплантации стент-графтов с обратной (имплантация стент-графтов от дистальных отделов к проксимальным, также известна как техника перевёрнутого тромбона [28, 44]) в отношении развития СИНДС, последняя имеет преимущество в отношения меньшей вероятности развития нового сообщения по дистальному краю стент-графта. Так в группе пациентов с последовательной имплантацией графтов доля пациентов с СИНДС составила 36,73% против 4,17% при обратной последовательности имплантации ($p=0,004$). Также была отмечена статистически достоверная разница между данными группами по коэффициенту превышения диаметра стент-графта по отношению к диаметру истинного канала: при последовательной имплантации –

3,67±2.57 против 1,39±0,90 при обратной последовательности эндопротезирования; p<0,001) [12].

По данным, полученным при анализе результатов гибридного хирургического лечения при расслоении аорты по методике «замороженный хобот слона» (frozen elephant trunk – FET), развитие СИНДС было отмечено в 12,12% случаев, возникавших в среднем через 27,9±12,0 месяцев. В качестве значимого предрасполагающего фактора СИНДС было определено превышение площади поперечного сечения дистального конца стент-графта к площади поперечного сечения истинного канала на этом уровне в 4 раза (данный параметр в группе СИНДС составил 4,00±2,96 против 1,98±0,66 у пациентов без нового дистального сообщения; p=0,031) [54].

Миграция и расхождение модулей эндографтов

Ещё одно специфическое осложнение эндопротезирования грудного отдела аорты – это миграция стент-графтов и/или их компонентов. В документе Европейского общества сосудистых хирургов, регламентирующем стандарты формирования отчётности при эндоваскулярном лечении грудного отдела аорты, под миграцией графта принято понимать смещение компонента на 10 мм и более по отношению к первичным анатомическим ориентирам. А также регламентирован порядок оценки и выявления данного осложнения. Естественная кривизна грудного отдела аорты препятствует возможности проведения оценки миграции по двухмерным изображениям, кроме явно выраженных смещений устройства. Поэтому оценка цифровых данных вкупе с трёхмерной реконструкцией являются обязательными в отношении выявления миграции стент-графтов. Первоначальная оценка миграции графта производится с построения центральной линии истинного канала (ЦЛ$_{ИК}$) и выполнения мультипланарной реконструкции по установленной методике (автоматически, полуавтоматически или вручную). Изображения, полученные в ортогональной плоскости к ЦЛ$_{ИК}$, используются для определения исходных проксимальных ($_{Л}$ОСА, левая общая сонная артерия) и дистальных (ЧС, чревный ствол) референсных сосудистых точек. Также в качестве референсных точек могут быть использованы промежуточные стабильные анатомические ори-

ентиры вблизи устройства (например, легко определяемые кальцинаты в стенке аорты). Расстояние на ЦЛ$_{ИК}$ между проксимальными и дистальными референсными точками измеряется для оценки стабильности длины грудного отдела аорты. Если отмечено, что длина грудной аорты стабильна во времени, то из этих ориентиров можно рассчитать дополнительные измерения ЦЛ$_{ИК}$. Если же длина считается нестабильной или не может быть рассчитана, то должна проводиться альтернативная оценка миграции по отношению к промежуточными ориентирам. При предполагаемой стабильной длине аорты, рассчитываются следующие длины ЦЛ$_{ИК}$: 1) от точки, соответствующей проксимальному анатомическому ориентиру до ближайшей точки на уровне ближайшего визуализируемого края стента (ПКС); 2) от точки, соответствующей проксимальному анатомическому ориентиру до ближайшей точки, где впервые определяется проксимальная полная окружность стента (ПОС); 3) от точки, соответствующей дистальному анатомическому ориентиру до ближайшего дистального края стента (ДКС); 4) от точки, соответствующей дистальному анатомическому ориентиру до ближайшей точки, где впервые определяется полная дистальная окружность стента (ДОС). Изменение длины обоих краевых параметров на 10 мм и более говорит о миграции проксимального края стент-графта, в то время как изменение одного из этих показателей указывает на изменение ангуляции проксимальной или дистальной части графта. Пациенты, которые удовлетворяют любой из перечисленных выше конечных точек первоначальной оценки, включая миграцию или ангуляцию проксимального или дистального стента, должны затем подвергнуться дополнительному анализу. Дополнительный анализ требует визуальной оценки реконструированного сегмента аорты, из которого должен быть идентифицирован конкретный фиксированный ориентир (опорная точка) внутри стенки аорты (кальцинаты) или прикрепленные к аорте, или имплантированные хирургическим путем артифициальные объекты (край сосудистого протеза, сосудистые клипсы), в непосредственной близости от проксимального или дистального края стент-графта. Если аортальные ориентиры отсутствуют, то может быть использован соседний костный ориентир, но, чтобы выполнить оценку требуется осевое КТ-реформатирование в сочетании с трёх-

мерной реконструкцией. Измерение вышеперечисленных длин до ориентиров, более близких, чем фиксированные анатомические ориентиры (боковые ветви аорты - лОСА, ЧС), помогают дифференцировать глобальные изменения длины аорты от движения устройства относительно исходного места имплантации. Перемещение на 10 мм и более относительно этих локальных ориентиров указывает на миграцию устройства [41].

Также морфометрическим параметром аорты, который требует оценки для определения рисков миграции стент-графтов, является индекс кривизны (ИК), который определяется отношением длины центральной линии на извитом участке аорты к длине прямой линии, соединяющей метки на уровне проксимального и дистального края центральной линии.

По данным Chen et al. исходная выраженная извитость стентируемого участка грудного отдела аорты ассоциирована с большим количеством осложнений в виде развития эндоликов I типа и инсультов и худшими показателями выживаемости на протяжении 5-летнего периода наблюдения [11].

Миграция стент-графта зачастую ассоциирована с развитием эндолика I или III типа (до 44,4% случаев), ведущему к дальнейшему росту аневризмы или разрыву, и требующему повторного хирургического вмешательства.

При эндопротезировании аорты часто требуется имплантация нескольких компонентов стент-графтов за счёт большой протяжённости изменённого участка аорты. Ввиду отсутствия на рынке доступных устройств необходимой длины и сложности индивидуализации продольных параметров стент-графтов, аорта на требуемом протяжении может быть эндоваскулярно протезирована несколькими компонентами с достаточным перекрытием. При этом минимальная длина перекрытия компонентов должна составлять 50 мм, а компонент, имплантированный внутрь другого, должен превышать его по номинальному диаметру на 20-30% для обеспечения достаточной силы фиксации, препятствующей смещению компонентов и возникновению эндоликов [104]. Такая длина зоны перекрытия при сложных гибридных аортальных реконструкциях была ассоциирована с 0% вероятно-

стью развития эндолика по данным одноцентрового ретроспективного исследования, включившего в себя 319 пациентов [42].

Частным случаем миграции эндографтов после эндопротезирования грудного отдела аорты является их расхождение, частичное или полное. Факторы, потенциально влияющие на возникновение расхождения модулей, условно можно разделить на анатомические (исходные параметры аорты в зоне интереса – диаметр аорты, индекс кривизны, удлинение аорты) и устройство-ассоциированные (недостаточная зона перекрытия компонентов, слабая фиксация модулей друг с другом). Также положение зоны перекрытия стент-графтов в аневризме большого диаметра придаёт системе эндографтов большую мобильность, что при дополнительном воздействии внешних сил (повышение внутригрудного давления, смещение органов средостения при дыхательных движениях) может приводить к их миграции. Однако большая роль отдаётся фактору прогрессивного увеличения длины аорты со временем [45]. Данный параметр можно оценить по длине центральной линии от проксимального сосудистого ориентира до проксимального края стент-графта, длине центральной линии от проксимального до дистального сосудистого ориентира, а также по изменению степени кривизны аорты по индексу кривизны. Сообщаемая частота встречаемости миграции таких устройств составляет от 7,3% до 10,6%, что может являться причиной возникновения подтекания IA и III типов [1, 45].

Таким образом, учитывая приведённые выше данные литературы, можно заключить, что эндоваскулярное протезирование грудного отдела аорты является малоинвазивным методом лечения пациентов с расслоением аорты III типа по Дебейки, имеющее высокий уровень безопасности, что особенно важно в отношении пациентов с острым и осложнённым течением заболевания. Однако, частота развития осложнений и повторных вмешательств остаётся высокой и, по данным мета-анализа L. Zhang, составляет 15% (95% ДИ 12-19) в течение 33,7 месяцев наблюдения. Основными причинами повторных вмешательств являются развитие эндоликов (33,2%), сохранение перфузии ложного канала с увеличением размеров аорты (19,8%) и развитие нового расслоения (6,9%) [146].

Успех вмешательства зависит от сочетания широкого спектра факторов: морфологических характеристик и исходной анатомии аорты; клинического течения и сроков выполнения вмешательства и параметров подобранных устройств, а также их соотношение с морфометрическими характеристиками аорты.

Долгосрочное и регулярное наблюдение с оценкой динамики происходящих изменений по данным МСКТ-аортографии после эндопротезирования является ключевым фактором своевременного выявления осложнений и их успешного лечения.

Применение техники протяжённого эндопротезирования имеет более благоприятные результаты в отношении дальнейшего ремоделирования аорты, проходимости ложного канала и частоты повторных вмешательств. Одновременно с этим нет достоверных данных, доказывающих что использование данной стратегии при расслоении аорты приводит к большему количеству случаев необратимого ишемического повреждения спинного мозга, что свидетельствует о профиле безопасности, сравнимом с таковым при тактике локального проксимального эндопротезирования.

Глава 2 МАТЕРИАЛЫ И МЕТОДЫ ИССЛЕДОВАНИЯ

2.1 Принципы деления пациентов по группам

В исследование на ретроспективной основе было включено 99 пациентов с расслоением аорты III типа по классификации М. Дебейки с дополнениями Ю.В. Белова. Материал исследования был набран в период с апреля 2006 г. по октябрь 2017 г. в ФГБНУ «РНЦХ имени академика Б.В. Петровского». Включение в исследование пациентов до 2017 года позволило получить и оценить результаты открытого и эндоваскулярного протезирования аорты на долгосрочном этапе наблюдения.

Принимая во внимание, что в группе эндоваскулярного лечения эндопротезирование выполнялось в пределах грудного отдела нисходящей аорты, то в группу открытого хирургического лечения были включены пациенты с аналогичной протяжённостью хирургической реконструкции аорты.

Критериями включения в исследование являлись:

- возраст старше 18 лет;
- осложнённое расслоение аорты III типа по Дебейки в сочетании (диаметр аорты >55 мм) или без аневризмы нисходящего отдела аорты;
- неосложнённое расслоение аорты III типа по Дебейки в сочетании (диаметр аорты >55 мм) или без аневризмы нисходящего отдела аорты (при наличии неблагоприятных рентгено-морфологических характеристик расслоения);
- величина проксимальной и дистальной зоны «приземления» стент-графта более 20 мм;
- значение диаметра проксимальной зоны фиксации аорты в пределах от 22 до 46 мм (в зависимости от используемого устройства).

Критериями исключения из исследования являлись:

- наличие аневризмы восходящего отдела аорты и/или торакоабдоминальная аневризма аорты;
- выраженный атеросклероз проксимальной зоны «приземления» стент-графта;
- значительный угловой изгиб аорты в предполагаемой проксимальной зоне «приземления» стент-графта более 60°;

- наличие в анамнезе аллергической реакции на йодсодержащие рентгенконтрастные вещества.

Исходя из метода первично проведенного лечения, пациенты составили 2 основные группы:

- группа I (n=47) включает пациентов, пролеченных по поводу расслоения аорты III типа открытым хирургическим методом;

- группа II (n=52) включает пациентов, пролеченных по поводу расслоения аорты III типа при помощи эндопротезирования грудного отдела аорты.

В свою очередь, в зависимости от исходно определённой тактики эндоваскулярного протезирования аорты, группа II делится на подгруппы:

- подгруппа IIa (n=41) включает пациентов, которым проводилась первичная имплантация стент-графта с закрытием проксимальной фенестрации;

- подгруппа IIb (n=11) включает пациентов, которым проводилась первичная имплантация 2 и более стент-графтов с максимально протяжённым накрытием расслоенного участка аорты.

Дизайн исследования и количественный состав групп приведён на Рисунок 13. До и после проведенного лечения производилась оценка клинических и рентгено-морфологических параметров на различных этапах в соответствии со стандартами формирования отчётов после выполнения эндопротезирования грудного отдела аорты [41].

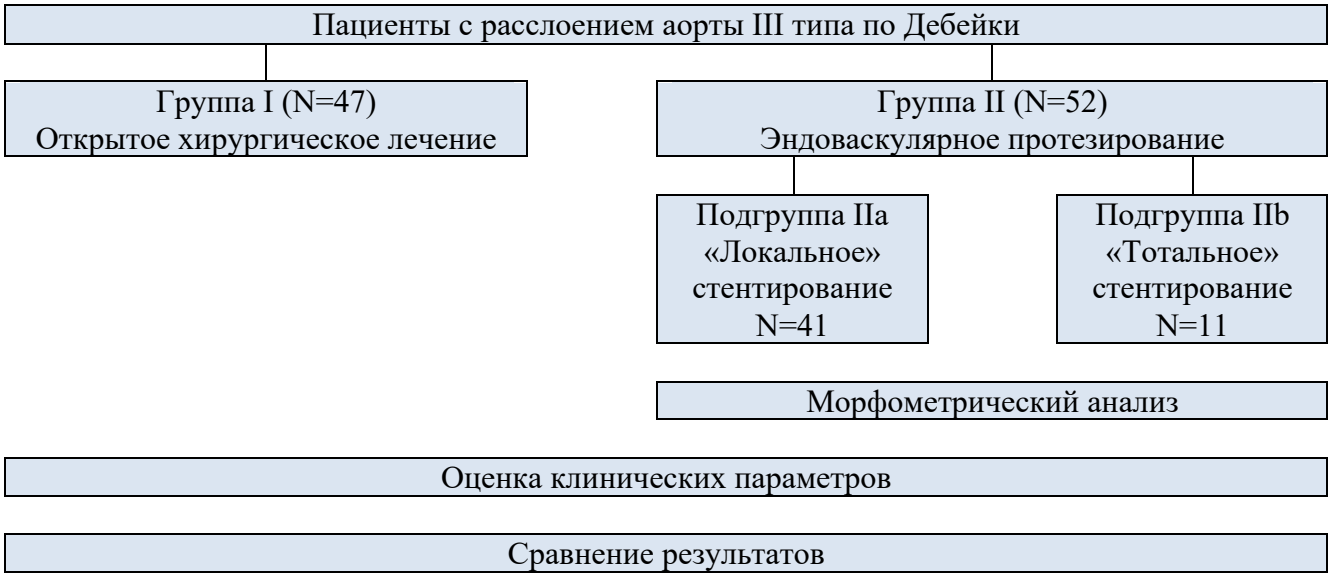

Рисунок 13 - Дизайн исследования и количественный состав групп

Под *госпитальным периодом* наблюдения понималось время нахождения пациента в клинике со дня проведения хирургического или эндоваскулярного вмешательства.

В госпитальном периоде производилась оценка госпитальной летальности. Под госпитальной летальностью понимали смерть пациента от любых причин со дня проведения операции до дня выписки из стационара. Летальные исходы, возникшие в течение первых 30 дней после выполнения эндопротезирования аорты, расценивались как летальность, ассоциированная с вмешательством.

Под *краткосрочными результатами* понимались события в промежутке между 30-дневным этапом наблюдения и до момента наступления срока в 12 месяцев после вмешательства.

Среднесрочные результаты учитывали события на этапе до 5 лет после выполнения вмешательства.

Долгосрочные результаты определены как события за период наблюдения более 5 лет после вмешательства.

Результаты лечения отслеживались при помощи анализа медицинской документации, а также по данным телефонного опроса пациентов и/или их родственников.

Под техническим успехом эндопротезирования подразумевалось имплантация стент-графта в запланированной зоне без признаков подтекания к моменту окончания вмешательства.

2.2 Методика выполнения открытых хирургических вмешательств

В зависимости от протяжённости расслоения аорты, расположения и размера сообщений истинного и ложного каналов на протяжении расслоенного участка, а также данных о наличии аневризмы аорты и её распространённости, может варьировать объём открытой хирургической реконструкции аорты. Принимая во внимание, что в группе эндоваскулярного лечения эндопротезирование выполнялось в пределах грудного отдела нисходящей аорты, то в группу открытого хирургического лечения были включены пациенты с аналогичной протяжённостью хирургической реконструкции аорты.

Во всех вошедших в исследование случаях хирургического вмешательства сохранялось единообразие протокола операции. В условиях комбинированного эндотрахеального наркоза проводилось выделение стандартным доступом общей бедренной артерии и её канюляция. Для осуществления доступа к аорте проводилась левосторонняя торакотомия по 4 – 5 межреберью. При необходимости нисходящую аорту мобилизовывали и до вскрытия её просвета производили клипирование (или прошивание/коагуляцию) спинальных артерий до уровня нижнегрудного отдела (локализация артерии Адамкевича). Далее производилась канюляция левого предсердия, начало левопредсердно-бедренного обхода (ЛПБО) (Рисунок 14).

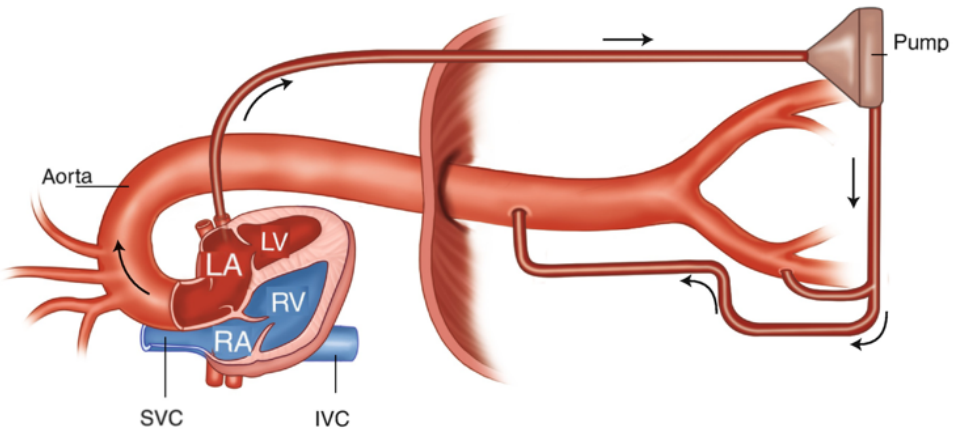

Рисунок 14 – Схема левопредсердно-бедренного обхода (ЛПБО) [26]
SVS – верхняя полая вена, IVC – нижняя полая вена, RA – правое предсердие, RV – правый желудочек, LA – левое предсердие, LV – левый желудочек, Aorta – аорта, Pump – насос, стрелками указано направление тока крови

Дале производилось пережатие аорты в зоне планируемого наложения проксимального анастомоза (как правило между левой подключичной и левой обшей сонной артерией) и дистальнее аневризмы до уровня Th11, выполнялась аортотомия, резекция участка аорты. Непрерывным обвивным швом, с укреплением шва тефлоновой полоской, формировался проксимальный анастомоз аорты с протезом соответствующего диаметра. При необходимости производилась реимплантация ветвей дуги аорты в бок протеза. Зажим перекладывали на протез ниже проксимального анастомоза. Наложение дистального анастомоза проводилось с формированием «коброобразной» площадки и выполнением гемодинамической коррекции 1-го или 2-го типа. Под гемодинамической коррекцией 1 типа понималось направление потока крови в истинный канал аорты при формировании дистального анастомоза; под гемодинамической коррекцией 2 типа – направление кровотока в оба канала – истинный и ложный. Выбор типа гемодинамической коррекции в ходе открытого хирургического вмешательства являлся результатом комплексной оценки ряда параметров оперирующим хирургом, таких как: диаметра аорты, состояние проходимости ложного канала на протяжении участка реконструкции и состояния отслоенного участка интимы в ходе её ревизии во время вмешательства.

После проведения профилактики материальной и воздушной эмболии выполняли пуск кровотока. Анастомозы покрывали клеем «BioGlue», убеждались в их герметичности и останавливали ЛПБО. Вводили протамин и выполняли деканюляцию. Под тщательным контролем гемостаза раны послойно ушивали с оставлением 1-2 дренажей в левой плевральной полости.

После проведенного вмешательства пациент переводился в отделение реанимации с целью последующего наблюдения и динамического контроля.

2.3 Методика выполнения эндоваскулярного протезирования аорты

В условиях местной, эпидуральной или общей анестезии выполнялся либо открытый хирургический доступ к общей бедренной артерии, либо вмешательство проводилось с использованием ушивающих устройств ProStar или ProGlide. Выбор места доступа осуществлялся на основании предоперационной МСКТ-аортографии. При наличии выраженного кальциноза общей бедренной артерии со стороны доступа для заведения доставляющего устройства, предпочтение отдавалось открытому хирургическому методу выделения общей бедренной артерии.

Подбор стент-графта производился на основании значения диаметра поперечного сечения неизменённого участка аорты, полученного при построении центральной линии аорты в режиме мультипланарной реконструкции по данным МСКТ-аортографии в пределах предполагаемой проксимальной зоны приземления графта и с учётом её минимальной длины – 20 мм. Диаметр стент-графта подбирался с учётом максимального превышения относительно параметров проксимальной зоны приземления не более чем на 10%. При недостаточной длине проксимальной зоны приземления, во время эндопротезирования производилось накрытие устьев ветвей дуги аорты с предшествовавшим или последующим выполнением переключением соответствующих ветвей.

Подбор стент-графтов по длине осуществлялся с учётом принципа закрытия первичного проксимального сообщения ложного и истинного каналов с целью перенаправления магистрального тока крови в истинный канал. При наличии более дистально расположенных вторичных сообщений истинного и ложного каналов, предполагалось продление зоны стентирования до уровня отхождения висцеральных ветвей. В таком случае производилась первичная, одномоментная имплантации нескольких модулей, выбор длины модулей стент-графтов производился с учётом минимального значения длины зоны перекрытия компонентов в 50 мм. При этом стент-графт, позиционировавшийся дистально, имел меньший диаметр и имплантировался первым, второй стент-графт, имевший больший диаметр, имплантировался с перекрытием дистального графта по проксимальному

краю на 3 – 4 звена с учётом корректности позиционирования по проксимальному краю.

У пациентов с протяжённым эндопротезированием и наличием высоких рисков ишемии спинного мозга (возраст старше 70 лет, периоперационное снижение среднего артериального давления менее 70 мм рт. ст., почечная недостаточность с уровнем креатинина >132 мкмоль/л, накрытие левой подключичной артерии стент-графтом без предшествовавшей шунтирующей операции, вмешательство с эндопротезированием на протяжении >205 мм, ранее выполнявшееся маммаро-коронарное шунтирование, протезирование аорто-подвздошного сегмента, окклюзия чревного ствола), предварительно, на этапе осуществления анестезиологического пособия, выполнялась установка дренажа в спинномозговой канал с последующим мониторированием давления спинномозговой жидкости (СМЖ) и её дренированием при превышении давления выше 16 мм рт. ст., а также с учётом центрального венозного давления (ЦВД). Если по прошествии 72 часов стояния дренажа отсутствовала необходимость дальнейшего мониторирования давления СМЖ, то его удаляли.

Для ангиографического контроля в истинный канал позиционировался диагностический катетер типа Pigtail через интродюсер 5 или 6 Fr, установленный в общей бедренной артерии с противоположной стороны от доступа для заведения доставочного устройства или в лучевой артерии.

На этапе планирования эндоваскулярного вмешательства при анализе МСКТ-ангиографии исходя из характера распространённости расслоения, калибра общих бедренных артерий и степени извитости аорто-подвздошного сегмента производился выбор стороны сосудистого доступа для заведения устройства доставки стент-графта. Предпочтительной являлась та сторона доступа, подвздошно-бедренный сегмент которой имел наименьшую извитость и большую вероятность проведения проводника в просвете истинного канала. Со стороны заведения доставочного устройства стент-графта производилась пункция ОБА по методике Сельдингера. При помощи диагностического проводника и катетера производи-

лась катетеризация просвета истинного канала, на расслоенном участке аорты с расположением проводника в восходящем отделе аорты.

При помощи аортографии определялся уровень отхождения ветвей дуги аорты – если план операции предусматривал имплантацию только одного компонента. В том случае, если проводилось протяжённое эндопротезирование грудного отдела аорты, также определялся уровень отхождения чревного ствола. При имплантации стент-графтов в обратной последовательности зона отхождения висцеральных ветвей определялась в самом начале.

Далее производилась замена мягкого диагностического проводника в истинном канале на сверхжёсткий проводник диаметром 0,035 дюйма. На сверхжёстком проводнике производилось заведение доставочного устройства стент-графта в просвет истинного канала. В случае выполнения «локального» эндопротезирования проводилось позиционирование проксимального края стент-графта на уровне отхождения устья одной из ветвей дуги аорты в зависимости от выполненного первым этапом или запланированного переключения ветвей дуги аорты. Таким образом, расположение проксимального конца графта соответствовало зонам имплантации 0, 1, 2 и 3 по Ishimaru [59].

В случае «тотального» эндопротезирования соблюдался обратный порядок имплантации модулей стент-графтов: от дистальных отделов к проксимальным (техника «перевёрнутого тромбона»). При протяжённом эндопротезировании дистальный конец первого эндографта меньшего диаметра позиционировался над устьем или по верхнему краю устья чревного ствола. Второй компонент большего диаметра (минимальное превышение номинального диаметра составляло 2 мм) имплантировался с перекрытием проксимального края дистально имплантированного модуля. В таком случае расчёт длины стент-графтов производился с учётом длины зоны перекрытия в 50 мм.

После установки стент-графтов производился ангиографический контроль положения модулей относительно проксимальных и/или дистальных сосудистых ориентиров, а также наличие признаков подтекания.

В дальнейшем производилось извлечение инструмента из просвета ОБА, выполнялось ушивание дефекта сосудистой стенки в случае выполнения хирургического доступа. В случае пункционного доступа дефект в стенке артерии закрывался при помощи техники предварительного ушивания. При необходимости производился ангиографический контроль места доступа. Гемостаз в месте пункционного доступа, произведенного для ангиографического контроля, производился при помощи мануального гемостаза с последующим наложением асептической давящей повязки или производилось ушивание места доступа устройством типа ProGlide.

После проведенного вмешательства пациент переводился в отделение реанимации с целью последующего наблюдения и динамического контроля.

2.4 Методика проведения морфометрического анализа

При анализе предоперационных и контрольных МСКТ-исследований выполнялось построение центральной линии истинного канала, и на 5 уровнях (устье брахиоцефального ствола; 5 см от устья брахиоцефального ствола, середина расстояния между брахиоцефальным стволом и чревным стволом, 5 см до устья чревного ствола; и на уровне чревного ствола) (Рисунок 15). Определялись такие морфометрические параметры как: площадь поперечного сечения аорты и истинного канала, длина центральной линии истинного канала, кратчайшее расстояние между точками 1 и 5. На основании полученных данных производилось вычисление расчётного диаметра аорты и истинного канала по формуле

$$\mathrm{D} = \sqrt{(4 * \mathrm{S})/\pi}\ , \qquad (1)$$

где D – расчётная величина диаметра, мм;

S – площадь поперечного сечения, мм^2;

π – математическая постоянная, округлённое значение которой равно 3,14.

А также определялся индекс кривизны аорты по формуле

$$X = L1/L2\ , \qquad (2)$$

где L1 – длина центральной линии истинного канала, мм;

L2 – длина кратчайшего расстояния между точками 1 и 5.

Также был произведён расчёт коэффициента превышения диаметра дистального края стент-графта по отношению к расчётному диаметру истинного канала в предполагаемых зонах приземления дистального конца стент-графта. Данный коэффициент рассчитывался по формуле

$$X = Dd/Dn\ , \qquad (3),$$

где Dd – номинальный диаметр дистального края стент-графта;

Dn – расчётный диаметр истинного канала по данным морфометрического анализа, на уровне которого производилось вычисление морфометрических параметров.

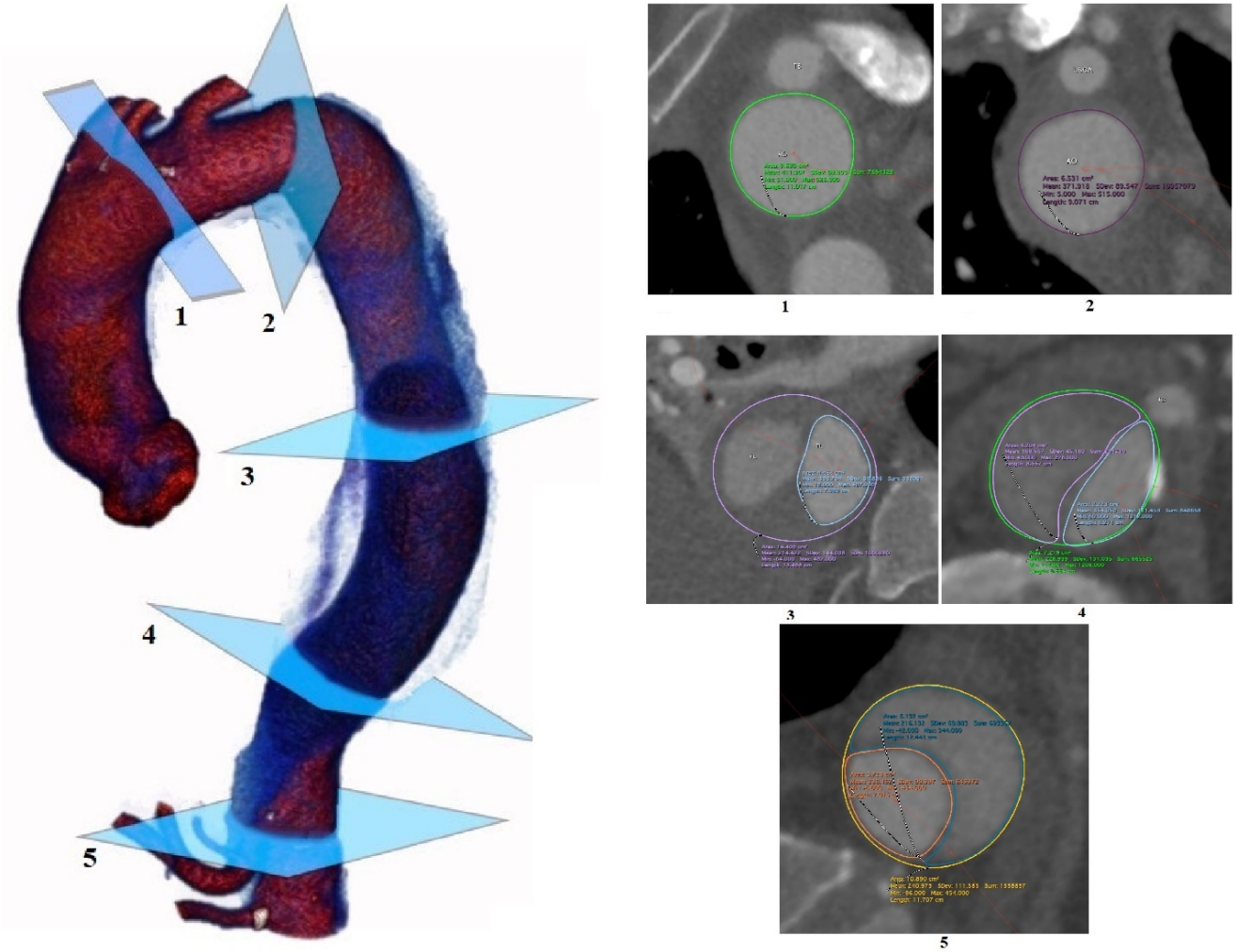

Рисунок 15 – Уровни определения поперечной площади сечения аорты:1 – дистальный край устья брахиоцефального ствола; 2 – уровень на 5 см дистальнее устья брахиоцефального ствола; 3 – середина расстояния между устьем брахиоцефального ствола и устьем чревного ствола; 4- уровень на 5 см проксимальнее устья чревного ствола; 5 – проксимальный край устья чревного ствола. АО – аорта, ТВ – брахиоцефальный ствол, LSCA – левая подключичная артерия, TL – истинный канал, FL – ложный канал

2.5 Методы статистической обработки данных

Материалы исследования были подвергнуты статистической обработке с использованием методов параметрического и непараметрического анализа. Накопление, корректировка, систематизация исходной информации осуществлялись в электронных таблицах Microsoft Office Excel 2016. Статистический анализ проводился с использованием программы STATISTICA 7.0 (разработчик – StatSoft.Inc).

В случае описания количественных показателей, полученные данные объединялись в вариационные ряды, в которых проводился расчёт средних арифметических величин (M) и стандартных отклонений (SD), а также медианы (Me) и интерквартильного разброса (ИКР).

Номинальные данные описывались с указанием абсолютных значений и процентных долей.

Для сравнения независимых совокупностей в случаях отсутствия признаков нормального распределения данных использовался U-критерий Манна-Уитни.

Сравнение номинальных данных проводилось при помощи критерия χ^2 Пирсона, позволяющего оценить значимость различий между фактическим количеством исходов или качественных характеристик выборки, попадающих в каждую категорию, и теоретическим количеством, которое можно ожидать в изучаемых группах при справедливости нулевой гипотезы.

В случае анализа четырехпольных таблиц при ожидаемом явлении хотя бы в одной ячейке менее 10, рассчитывался критерий χ^2 с поправкой Йейтса, позволяющей уменьшить вероятность ошибки первого типа, т.е. обнаружения различий там, где их нет.

В тех случаях, когда число ожидаемых наблюдений в любой из ячеек четырехпольной таблицы было менее 5, для оценки уровня значимости различий использовался точный критерий Фишера. Полученное значение точного критерия Фишера p более 0,05 свидетельствовало об отсутствии статистически значимых различий. Значение p менее 0,05 – об их наличии.

В качестве количественной меры эффекта при сравнении относительных показателей использовался показатель отношения шансов (ОШ), определяемый как отношение вероятности наступления события в группе, подвергнутой воздействию фактора риска, к вероятности наступления события в контрольной группе. С целью проецирования полученных значений ОШ на генеральную совокупность определялись границы 95% доверительного интервала (95% ДИ).

Исходя из полученных данных, значимость взаимосвязи исхода и фактора считалась доказанной в случае нахождения доверительного интервала за пределами границы отсутствия эффекта, принимаемой за 1.

При сравнении средних показателей, рассчитанных для связанных выборок (например, значений показателя до лечения и после лечения), использовался парный t-критерий Стьюдента.

Для проверки различий между двумя сравниваемыми парными выборками применялся W-критерий Уилкоксона.

Оценка функции выживаемости пациентов проводилась по методу Каплана-Мейера. График оценки функции выживаемости представляет из себя убывающую ступенчатую линию, значения функции выживаемости между точками наблюдений считаются константными. Метод Каплана-Мейера позволяет выполнять анализ цензурированных данных, т.е. оценивать выживаемость с учетом того, что пациенты могут выбывать в ходе эксперимента или иметь разные сроки наблюдения.

Все данные, полученные при МСКТ-аортографии, были проанализированы и обработаны с использованием программного обеспечения Horos (версия 3.3.6).

Глава 3 РЕЗУЛЬТАТЫ

3.1 Исходная клиническая характеристика пациентов

Исходная предоперационная клиническая характеристика общей группы пациентов и групп открытого хирургического и эндоваскулярного лечения представлена в Таблица 2.

Таблица 2 – Исходная клиническая характеристика пациентов

Параметр		**Все N - 99**	**Группа I N - 47**	**Группа II N - 52**	**Значение p**
Возраст, M±SD		53,99±9,11	52,92±8,06	54,96±9,94	0,323*
ИМТ, M±SD		28,73±4,76	28,73±4,85	28,73±4,73	0,944*
Пол	Мужской	84 (84,85)	37 (78,72)	47 (90,38)	0,182**
	Женский	15 (15,15)	10 (21,28)	5 (9,62)	
Стадия	Острая	12 (12,12)	2 (4,25)	10 (19,23)	**0,049****
	Подострая	14 (14,14)	5 (10,64)	9 (17,31)	0,508**
	Хроническая	73 (73,74)	40 (85,11)	33 (63,46)	**0,027****
Осложнённое расслоение		15 (15,15)	7 (14,89)	12 (23,08)	0,437**
СТД		35 (35,35)	27 (57,45)	8 (15,38)	**0,001****
АГ		85 (85,86)	42 (89,36)	43 (82,69)	0,508**
ИБС		13 (13,13)	7 (14,89)	6 (11,54)	0,845**
ПИКС		6 (6,06)	2 (4,25)	4 (7,69)	0,769**
ЧКВ		2 (2,02)	1 (2,13)	1 (1,92)	0,52**
АКШ		4 (4,04)	2 (4,25)	2 (3,85)	0,683**
ФП		7 (7,07)	1 (2,13)	6 (11,54)	0,152**
ОНМК		8 (8,08)	2 (4,25)	6 (11,54)	0,338**
ХОБЛ, эмфизема		10 (10,10)	2 (4,25)	8 (15,38)	0,133**
СД		6 (6,06)	2 (4,25)	4 (7,69)	0,769**
Креатинин, M±SD		115,15±51,97	126,88±54,23	105,44±48,41	**0,036***
СКФ, M±SD		72,22±28,99	61,06±25,35	81,45±28,76	**0,001***

Примечание: ИМТ – индекс массы тела; СТД – соединительно-тканная дисплазия; АГ – артериальная гипертензия; ИБС – ишемическая болезнь сердца; ПИКС – постинфарктный кардиосклероз; ЧКВ – чрескожное коронарное вмешательство; АКШ – аорто-коронарное шунтирование; МА – мерцательная аритмия; ОНМК – острое нарушение мозгового кровообращения; СД – сахарный диабет; СКФ – скорость клубочковой фильтрации. Данные представлены количественно и в процентном соотношении (%), и в средней арифметической с учётом стандартного отклонения (M±SD). * – оценка при помощи теста Манна-Уитни; ** – оценка критерия χ^2 с поправкой Йейтса.

Достоверных различий по возрасту между группами не было выявлено (p=0,323), также, как и по значению ИМТ (p=0,944). По гендерному составу группы не имели статистически достоверных различий (p=0,182). Также отмечено преобладание по количественному составу пациентов мужского пола по отношению к женскому: 5,6 к 1 в общем; 3,7 к 1 в группе I; 9,4 к 1 в группе II.

Следует отметить, что была выявлена статистически достоверная разница по количественному составу групп в зависимости от стадии расслоения на момент выполнения вмешательства. В группе эндоваскулярного лечения (Группа II) было больше пациентов, прооперированных в острую стадию заболевания, чем в группе открытого хирургического лечения (Группа I) – 19,23% (n=10) против 4,25% (n=2) соответственно, p=0,049. По количественному составу пациентов в стадии подострого расслоения статистически достоверной разницы получено не было (p=0,508). Однако среди пациентов в группе I было достоверно больше пациентов с хронической стадией расслоения аорты, чем в группе II – 85,11% (n=40) против 63,46% (n=33) соответственно, p=0,027.

При сравнении по признаку наличия и структуре осложнённости течения расслоения аорты на момент выполнения вмешательства группы не имели статистически достоверных различий (p=0,437) (Таблица 2 и Таблица 3).

Таблица 3 – Количественная характеристика групп по признаку клинической осложнённости на момент исследования

Параметр	**Группа I, n (%)**	**Группа II, n (%)**	**Значение p**
Всего	7 (14,89)	12 (23,08)	0,437
Стойкая АГ	0	2 (3,85)	0,520
Некупируемый болевой синдром	0	3 (5,77)	0,278
Гемоторакс	2 (4,26)	4 (7,69)	0,769
Мальперфузия БЦА	0	1 (1,92)	0,959
Мальперфузия внутренних органов	1 (2,13)	2 (3,85)	0,929
Мальперфузия нижних конечностей	4 (8,51)	4 (7,69)	0,856

Примечание: АГ – артериальная гипертензия; БЦА – брахиоцефальные артерии.

Однако доля пациентов с осложнённым течением расслоения аорты на момент госпитализации составила 14,89% (n=7). В структуре осложнений расслоения аорты в группе I преобладала мальперфузия нижних конечностей (n=4). При этом в группе II доля пациентов с осложнённым течением расслоения аорты на момент госпитализации была больше и составила 23,08% (n=12). В структуре осложнений расслоения аорты в группе эндоваскулярного лечения преобладали гемоторакс (n=4) и мальперфузия нижних конечностей (n=4).

По количеству пациентов с соединительно-тканной дисплазией (синдром Марфана, синдром Элерса-Данло и другие неуточнённые нарушения соединительной ткани) также была получена статистически достоверная разница между группами, их большее количество отмечено в группе открытого хирургического лечения, чем в группе эндопротезирования – 57,45% (n=27) против 15,38% (n=8), p=0,001.

У подавляющего большинства пациентов в обеих группах в анамнезе имелась артериальная гипертензия, но между собой по частоте встречаемости данного показателя они достоверно не отличались (p=0,508).

По анамнестическим данным о наличии ишемической болезни сердца (ИБС), перенесенных ранее инфарктов миокарда (ИМ) и количеству предшествовавших реваскуляризирующих вмешательств, статистической достоверной разницы между группами не было выявлено.

При анализе распространённости нарушений ритма (ранее зарегистрированная фибрилляция предсердий) среди пациентов в обеих группах достоверная разница также не прослеживалась (p=0,152). Несмотря на то, что доля таких пациентов в группе эндопротезирования была больше, чем в группе открытого хирургического лечения: 11,54% (n=6) против 2,13% (n=1) соответственно.

Встречаемость бронхолёгочной патологии (ХОБЛ, эмфизема лёгких) в группе II (эндопротезирования) была выше, чем в группе I, однако данная разница не являлась статистически достоверной – 15,38% (n=8) против 4,25% (n=2) соответственно, p=0,133.

По количеству пациентов с сахарным диабетом группы были также сопоставимы (p=0,769) не смотря на то, что их относительное и абсолютное количество было больше в группе эндоваскулярного протезирования, чем в группе открытого хирургического лечения – 7,69% (n=4) против 4,25% (n=2) соответственно.

Однако статистически достоверное различие было получено по показателям функции почек. Более высокое среднее значение уровня креатинина было у пациентов в группе открытого хирургического лечения (p=0,036) и, соответственно, меньшее среднее значение уровня СКФ (p=0,001).

В группе открытого хирургического лечения у 46,81% (n=22) пациентов отмечалось снижение скорости клубочковой фильтрации (СКФ) <60 мл/мин/1,73 м^2. А среднее значение СКФ на момент госпитализации составило 61,06±25,35 мл/мин/1,73 м^2 (диапазон значений 22,58 – 108,3), на момент выписки – 77,75±23,71 мл/мин/1,73 м^2 (диапазон значений 28,0 – 113,0) (Рисунок 16); доля пациентов с СКФ<60 мл/мин/1,73 м^2 при выписке составила 36,17% (n=17). При сравнении значений уровня СКФ на момент госпитализации и при выписке статистически достоверных различий получено не было (p=0,06), как и при сравнении уровня креатинина при поступлении в стационар 126,88±54,23 мкмоль/л и перед выпиской после проведенного лечения 95,64±39,55 мкмоль/л (p=0,07) (Рисунок 17). Однако стоит отметить, что уровень достоверности различий в 94% и 93% соответственно может говорить о тенденции к положительной динамике обоих показателей после выполнения хирургического вмешательства.

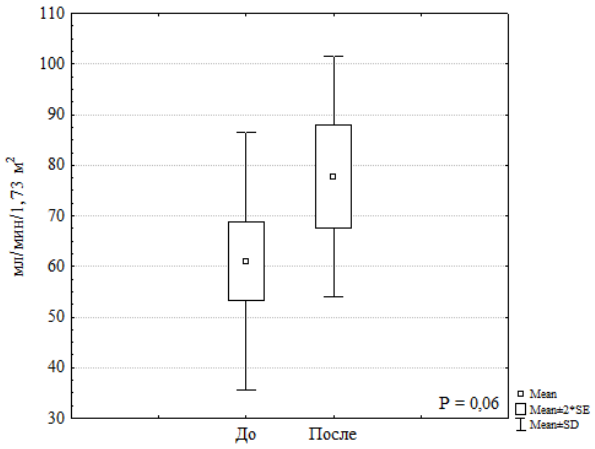

Рисунок 16 – Уровень СКФ до и после выполнения оперативного вмешательства. СКФ – скорость клубочковой фильтрации; Mean – среднее значение; SE – стандартная ошибка; SD – стандартное отклонение

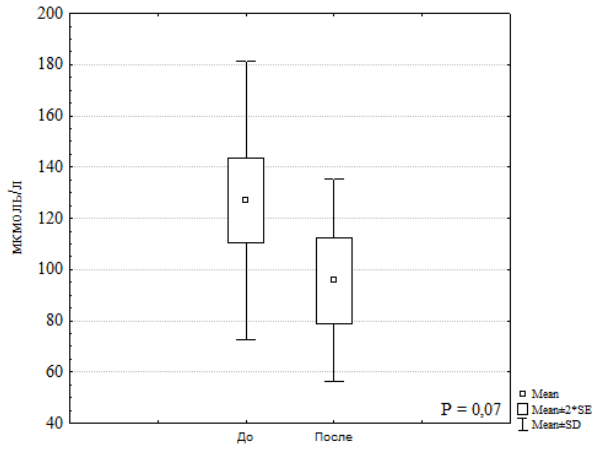

Рисунок 17 – Уровень креатинина до и после выполнения оперативного вмешательства. СКФ – скорость клубочковой фильтрации; Mean – среднее значение; SE – стандартная ошибка; SD – стандартное отклонение

В группе эндоваскулярного протезирования аорты у 23,08% (n=12) пациентов отмечалось снижение СКФ<60 мл/мин/1,73 м^2. Среднее значение СКФ на момент госпитализации составило 81,45±28,76 мл/мин/1,73 м^2, на момент выписки – 77,95±21,08 мл/мин/1,73 м^2 (p=0,77) (Рисунок 18). Среднее значение уровня креатинина на момент госпитализации составило 105,44±48,41 мкмоль/л, а при вписке после проведенного лечения – 95,33±26,03 мкмоль/л (p=0,08) (Рисунок 19).

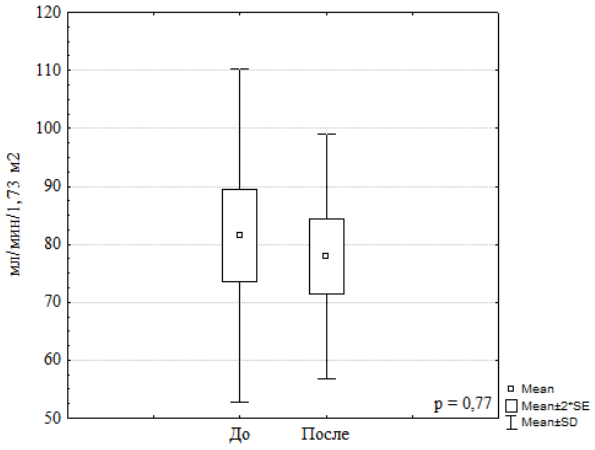

Рисунок 18 – Уровень СКФ до и после выполнения эндопротезирования. СКФ – скорость клубочковой фильтрации; Mean – среднее значение; SE – стандартная ошибка; SD – стандартное отклонение

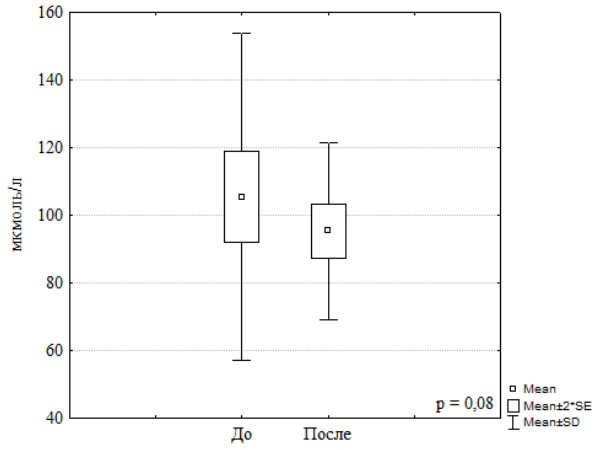

Рисунок 19 – Уровень креатинина до и после выполнения эндопротезирования. Mean – среднее значение; SE – стандартная ошибка; SD – стандартное отклонение

3.2 Интраоперационные результаты

Сравнение групп пациентов по исходным клинико-демографическим характеристикам было представлено ранее (Таблица 2 и Таблица 3). Как было продемонстрированно, группы не имеют статистически достоверных различий по основным показателям исходного клинического состояния и демографического профиля, что дает возможность проводить дальнейший сравнительный анализ результатов лечения в обеих группах.

При сравнении по интраоперационным показателям, таким как продолжительность вмешательства и объём интраоперационной кровопотери, Группа II (эндопротезирование) выгодно отличается в сторону меньших значений. Так группа II имела достоверно меньшее среднее значение продолжительности вмешательства по сравнению с группой I – 164,40±34,91 мин против 342,68±78,98 минут соответственно, $p < 0,0001$. Также выполнение эндоваскулярного протезирования характеризуется статистически достоверно меньшим объёмом кровопотери по сравнению с открытым хирургическим протезированием – 158,46±66,99 мл против 2753,19±1887,64 мл соответственно, $p < 0,0001$.

А также при выполнении открытого хирургического лечения существует техническая необходимость выполнения пережатия аорты и проведения ЛПБО, среднее значение данных временных промежутков составило 76,09±27,26 минут и 83,07±28,12 минут соответственно. В то же время выполнение эндоваскулярного вмешательства требует внутрисосудистого введения рентген-контрастного вещества (РКВ) и использования рентгеновского излучения. Таким образом среднее значение объёма использовавшегося РКВ составило 176,35±109,62 мл, средняя длительность рентгеноскопии составила 12,84±12,05 минут, а средняя доза лучевой нагрузки во время выполнения вмешательства составила 3,47±3,25 мЗв (Таблица 4).

По количеству летальных исходов в течение интраоперационного периода группа I и группа II не имели статистически достоверных различий – 2,13% (n=1) против 1,92% (n=2), p=0,521.

Таблица 4 – Интраоперационные параметры

Показатель	**Группа I**		**Группа II**		**Значение p**
	M±SD	*Me (ИКР)*	*M±SD*	*Me (ИКР)*	
Время вмешательства, мин	342,68±78,98	320 (290-395)	164,40±34,91	160 (150-180)	**<0,0001***
Объём кровопотери, мл	2753,19±1887,64	2500 (1500-3350)	158,46±66,99	150,00 (100-200)	**<0,0001***
Время ЛПБО, мин	83,07±28,12	78,50 (60,75-105)	-	-	-
Время пережатия аорты, мин	76,09±27,26	70 (53-95)	-	-	-
Объём введённого РКВ, мл	-	-	176,35±109,62	150 (100-200)	-
Время рентгеноскопии, мин			12,84±12,05	7,41 (3,7-15,93)	
Доза лучевой нагрузки, мЗв			3,47±3,25	2,0 (1,0-4,3)	

Примечание: ЛПБО – левопредсердно-бедренный обход; РКВ – рентгенконтрастное вещество; Данные представлены количественно в средней арифметической с учётом стандартного отклонения (M±SD), медианы и интерквартильного разброса (Me (ИКР)). * – оценка при помощи теста Манна-Уитни.

В ходе открытого хирургического вмешательства в группе I у 80,85% (n=38) пациентов была выполнена гемодинамическая коррекция 1 типа – формирование дистального анастомоза с направлением потока крови в истинный канал, а в 19,15% (n=9) случаев проводилась гемодинамическая коррекция 2 типа – клинообразное иссечение интимы в каудальном направлении и формирование дистального анастомоза с направлением тока крови в оба канала (истинный и ложный).

При эндоваскулярном протезировании аорты в группе II было выполнено 52 первичных вмешательства, в ходе которых произведена имплантация 63 самораскрывающихся стент-графтов (Medtronic Talent, Valiant, COOK TAG) и двух самораскрывающихся голометаллических стентов (JOTEC E-XL) – Рисунок 20.

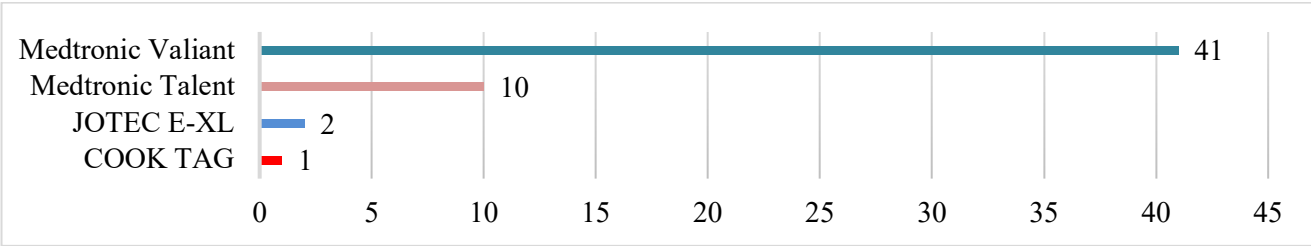

Рисунок 20 – Спектр устройств, использовавшихся при эндопротезировании

Также было выполнено 7 повторных эндопротезирований грудного отдела аорты, в ходе которых была выполнена установка ещё 7 модулей стент-графтов. Ещё двум пациентам из группы открытого хирургического лечения было выполнено 3 повторных эндоваскулярных вмешательства с имплантацией 3 компонентов (одному пациенту было выполнено два повторных эндопротезирования грудного отдела аорты). Таким образом в общей сложности было имплантировано 73 стент-графта. Среднее количество имплантированных устройств на 1 пациента без учёта пациентов из группы открытого хирургического лечения составило 1,35 стент-графта на человека (Таблица 5). Технический успех первичного эндопротезирования составил 96,15% (50 из 52). В одном случае (1,92%) к моменту завершения вмешательства сохранялись ангиографические признаки подтекания IA типа (по проксимальному краю стент-графта), во втором случае завершить имплантацию стент-графта не удалось по причине летального исхода ввиду ретроградного расслоения аорты. В 8 случаях (15,38%) проводилась постдилатация комплаэнсным баллонным катетером Reliant.

В одном случае провести проводник через истинный канал на всём протяжении расслоения аорты не удалось, в связи с чем была выполнена имплантация стент-графта из просвета истинного канала в просвет ложного канала с последующей дилатацией стент-графта по дистальному краю и объединением каналов. После чего был имплантирован второй стент-графт с перекрытием первого по дистальному краю на 5 звеньев и выходом в просвет истинного канала.

Большая часть первичных вмешательств в группе эндоваскулярного протезирования аорты была выполнена с осуществлением открытого хирургического доступа к общей бедренной артерии – 76,92% (n=40). В остальных 23,08% (n=12) случаев вмешательство выполнялось при помощи пункционной техники под контролем ангиографии и выполнением предварительного ушивания места пункции общей бедренной артерии устройствами типа ProStar XL и ProGlide (Abbott). В двух случаях (3,85%) гемостаз места пункционного доступа с использованием техники предварительного ушивания потребовал конверсии в хирургический доступ. Таким образом технический успех использования ушивающих устройств со-

ставил 83,33% (10 из 12). При этом средний диаметр доставляющих устройств, использовавшихся для проведения стент-графта, составил 23,52±1,02 Fr (7,84±0,34 мм) (Таблица 5).

Таблица 5 – Сводная характеристика номинальных значений параметров имплантированных устройств

Параметр		**Значение**
Среднее количество графтов на пациента		1,35
Калибр доставочного устройства	Fr	23,52±1,02
	мм	7,84±0,34
Dp, мм		35,6±4,97
Dd, мм		34,63±4,93
Dd/Dp		0,977±0,088
Конические стент-графты		15 (28,85)
Прямые стент-графты		37 (71,15)

Примечание: Dp – номинальный диаметр проксимального конца стент-графта; Dd – номинальный диаметр дистального конца стент-графта; Dd/Dp – коэффициент конусности стент-графта. Данные представлены количественно и в процентном соотношении (%), и в средней арифметической с учётом стандартного отклонения (M±SD).

У 41 пациента (78,85%) была выполнена первичная имплантация одного стент-графта («локальное» эндопротезирование – подгруппа IIa), у остальных 11 пациентов (21,15%) при первичной интервенции производилась одномоментная имплантация двух модулей стент-графтов («тотальное» эндопротезирование – подгруппа IIb).

При двухстентовой технике имплантация стент-графтов осуществлялась таким образом, что первым (выше устья чревного ствола) устанавливался дистальный графт меньшего диаметра, а вторым (от проксимальной сосудистой референсной метки) устанавливался модуль большего калибра с перекрытием по проксимальному краю дистального стент-графта минимум на 3 звена.

Позиционирование и имплантация стент-графта производилась в зоны 0, 1, 2 и 3. Пациентам, которым планировалась имплантация стент-графта в зоне 0 предварительно проводился тотальный дебранчинг ветвей аорты, количество этих пациентов составило 5,77% (n=3). В одном случае хирургический и эндоваску-

лярный этап выполнялись в один день, во втором случае эндопротезирование было проведено на 9 сутки после хирургического вмешательства, а в третьем – на 130 сутки.

Пациентам с имплантацией стент-графта в зоне 1 предварительно выполнялось хирургическое вмешательство в объёме переключения левой общей сонной и левой подключичной артерии и их доля составила 11,54% (n=6). В одном случае ввиду невозможности выполнения перевязки устья левой подключичной артерии, была выполнена её эмболизация окклюдером типа Amplatzer. В среднем, временной интервал от проведения хирургической операции по переключению ветвей дуги аорты до эндопротезирования нисходящего отдела грудной аорты составил 6,4±3,36 дней, за исключением одного случая, когда временной интервал между вмешательствами составил 39 дней.

Пациентам, которым выполнялась имплантация стент-графта в зоне 2 – 53,85% (n=28) производилось накрытие устья левой подключичной артерии. У 60,71% (n=17) восстановление кровотока по левой подключичной артерии не проводилось. А у 39,29% (n=11) была выполнена реваскуляризация левой подключичной артерии, в одном случае сочетавшаяся с эмболизацией устья левой подключичной артерии окклюдером типа Amplatzer. В 11,54% (n=6) реваскуляризация левой подключичной артерии выполнялась до проведения эндопротезирования аорты, при этом средний временной интервал между вмешательствами составил 17,4±14,45 дней, за исключением одного случая, когда эндопротезирование было выполнено через 98 дней после шунтирования левой подключичной артерии. В 7,69% (n=4) реваскуляризация проводилась в один день с эндопротезированием аорты. И в 1,92% (n=1) реваскуляризация левой подключичной артерии выполнялась после эндопротезирования ввиду развития ишемии левой верхней конечности. У остальных 32,69% (n=17) реваскуляризация левой подключичной артерии не выполнялась, из них одному пациенту была произведена эмболизация левой подключичной артерии окклюдером типа Amplatzer.

Доля пациентов, которым была выполнена установка стент-графта в зоне 3 и ниже составила 28,85% (n=15). Количественное соотношение пациентов в зависимости от зоны имплантации стент-графтов представлено на Рисунок 21.

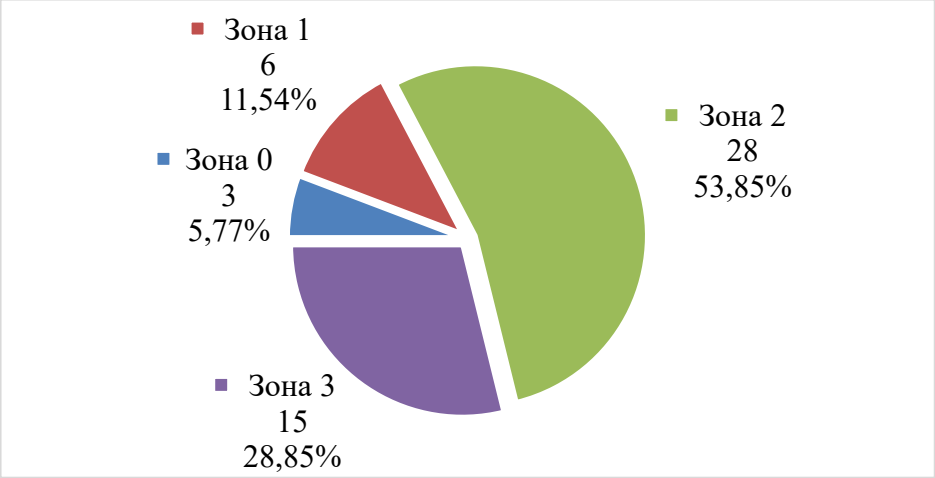

Рисунок 21 – Распределение пациентов в зависимости от положения проксимально зоны имплантации графтов

При проведении подгруппового анализа интраоперационных результатов в группе II между пациентами с «локальным» и «тотальным» эндоваскулярным протезированием аорты были отмечены следующие взаимосвязи. Только у пациентов в подгруппе IIa была выполнена имплантация устройств в зонах дуги аорты 1 и 2. В то же время большинству пациентов, как в подгруппе IIa, так и в IIb в большинстве случаев была произведена имплантация стент-графтов в зоне 2, что отражено в Таблица 6.

Таблица 6 – Количественный состав подгруппы IIa в зависимости от зоны имплантации

Зона имплантации	**Количество, N (%)**		
	Группа II	**Подгруппа IIa**	**Подгруппа IIb**
0	3 (5,77)	3 (7,32)	0
1	6 (11,54)	6 (14,63)	0
2	28 (53,85)	20 (48,78)	8 (72,73)
3 и ниже	15 (28,85)	12 (29,27)	3 (27,27)

По характеристикам имплантированных устройств подгруппа IIb по сравнению с подгруппой IIa отличалась достоверно большей средней величиной протяженности стентированного участка: 248,36±38,12 мм против 189,02±20,95мм, p=0,003. А также несколько большим средним значением проксимального диа-

метра имплантированных устройств: 36,00±4,38 мм против 35,83±4,82 мм, p=0,756. Однако средняя величина дистального диаметра имплантированных устройств была больше в подгруппе IIa, чем в подгруппе IIb: 35,15±5,07 мм против 31,45±4,48 мм, p=0,481. Соответственно и средняя величина коэффициента конусности имплантированных устройств в подгруппе IIb была ниже по сравнению с подгруппой IIa: 0,873±0,071против 0,982±0,064, p=0,542.

3.3 Ранние послеоперационные результаты

При сравнении временных показателей пациенты в группе эндоваскулярного протезирования имели достоверно меньшую продолжительность периода госпитализации, чем пациенты в группе открытого хирургического лечения – 11,12±5,86 дней против 32,85±19,14 дней соответственно, p <0,0001. Такое различие вероятно обусловлено длительным заживлением широкой послеоперационной раны у пациентов, подвергшихся открытому хирургическому вмешательству и большей вероятностью развития осложнений, как местного, так и системного характера.

При сравнении групп по частоте развития осложнений госпитального периода, статистически достоверные различия (p=0,0001) были получены по количеству левосторонних плевритов, гидро- и гемотораксов, потребовавших пункции и/или дренирования плевральной полости. Но немаловажно, что в Группе I все случаи были обусловлены особенностями хирургического доступа, в то время как в Группе II эти состояния являлись осложнением течения заболевания и присутствовали у пациентов исходно при госпитализации.

По количеству неврологических осложнений группы не имели статистически достоверных различий. Так в группе I у одного пациента (2,13%) в раннем послеоперационном периоде развилось острое нарушение мозгового кровообращения. В то же время в группе II данное осложнение было отмечено у двоих пациентов (3,85%). В одном случае у пациента без анамнеза нарушений мозгового кровообращения, длительным интраоперационным периодом, в раннем послеоперационном периоде было отмечено развитие левостороннего гемипареза, степень выраженности которого на фоне проводившейся консервативной терапии частично регрессировала. Во втором случае пациент ранее переносил эпизоды острых нарушений мозгового кровообращения в области базальных ядер справа и в бассейне левой средней мозговой артерии. После имплантации стент-графта ниже лево подключичной артерии было отмечено развитие у пациента клиники острого нарушения мозгового кровообращения в левой височно-теменно-затылочной области в виде правосторонней гемиплегии и тотальной сенсо-моторной афазии. В

связи с развитием грубого неврологического дефицита потребовалось выполнение интубации и проведение искусственной вентиляции лёгких. В дальнейшем функция самостоятельного дыхания была восстановлена.

Клинических проявлений ишемического повреждения спинного мозга в группе II выявлено не было. Однако в группе I ещё у двоих пациентов (4,25%) в раннем послеоперационном периоде было зарегистрировано развитие признаков ишемического повреждения спинного мозга (нижний парапарез), сопровождавшегося нарушением функции тазовых органов. У одного пациента неврологическая симптоматика частично разрешилась за период госпитализации, но потребовалось наложение цистостомы; у второго пациента в госпитальном периоде неврологические нарушения носили преходящий характер и полностью регрессировали.

По частоте развития дыхательной недостаточности (ДН) с потребностью в наложении трахеостомы группы не имели статистически достоверных различий.

Из числа осложнений со стороны сердечно-сосудистой системы, отмечено статистически достоверно большее количество впервые возникших случаев фибрилляции предсердий (ФП) в группе открытого хирургического лечения чем в группе эндопротезирования – 17,02% (n=8) против 1,92% (n=1) соответственно, p=0,024. Таким образом в данном исследовании нашло подтверждение повышение рисков, связанных с применением метода открытого хирургического лечения в отношении частоты возникновения впервые выявленной фибрилляции предсердий и раневых осложнений.

Ещё одним видом широко распространённых осложнений у пациентов в группе открытого хирургического лечения по сравнению с группой эндопротезирования являются раневые осложнения. – 29,79% (n=14) против 5,77% (n=3) соответственно, p=0,004 (Таблица 7). Среди них можно выделить диастаз краёв раны, лимфорею, септические раневые процессы, требующие ревизии хирургического доступа, иссечения краёв и повторного ушивания раневого дефекта. Данный тип осложнений также определяет длительность госпитального периода.

На себя обращает внимание такое осложнение как ретроградное расслоение аорты, которое на протяжении госпитального периода чаще встречалось в группе

эндоваскулярного протезирования аорты, чем в группе открытого хирургического протезирования, однако данное различие не было статистически достоверным – 3,85% (n=2) против 0 (0%) соответственно, p=0,521.

Структура вышеперечисленных осложнений госпитального периода приведена в Таблица 7.

Таблица 7 – Структура осложнений госпитального периода

Осложнение	**Группа I, n (%)**	**Группа II, n (%)**	**Значение p**
Левосторонний плеврит, гидро-гемоторакс, потребовавший эвакуации экссудата	17 (36,17)	2 (3,85)	**0,0001***
ДН, потребность в трахеостомии	4 (8,51)	0 (0)	0,102*
Впервые зарегистрированная ФП	8 (17,02)	1 (1,92)	**0,024***
ОНМК	1 (2,13)	2 (3,85)	0,929*
Необратимое ИПСМ	1 (2,13)	0 (0)	0,959*
Раневые осложнения	14 (29,79)	3 (5,77)	**0,004***
Ретроградное расслоение	0	2 (3,85)	0,521*

Примечание: ОНМК – острое нарушение мозгового кровообращения; ИПСМ - ишемическое повреждение спинного мозга; ФП – фибрилляция предсердий, ДН – дыхательная недостаточность. Данные представлены количественно и в процентном соотношении (%). * оценка критерия χ^2 с поправкой Йейтса.

При сравнении функциональной способности почек между пациентами в Группе I и в Группе II на момент выписки из стационара, статистически достоверных различий по среднему значению СКФ (77,75±23,71 против 77,96±21,08 соответственно; p=0,884) и уровня креатинина (95,64±39,55 против 95,33±26,03 соответственно; p=0,386) в сыворотке крови не было выявлено (Рисунок 23 и Рисунок 22).

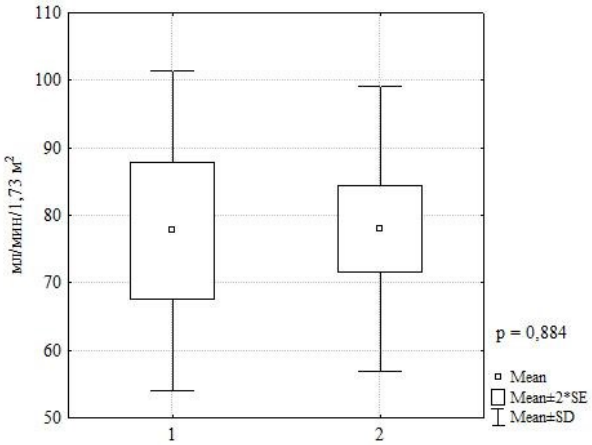

Рисунок 22 – Уровень СКФ после проведенного лечения перед выпиской из стационара. 1 – Группа I; 2 – Группа II; СКФ – скорость клубочковой фильтрации; Mean – среднее значение; SE – стандартная ошибка; SD – стандартное отклонение

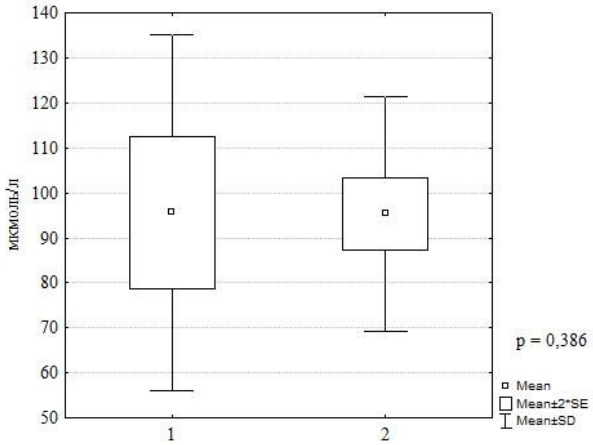

Рисунок 23 – Уровень креатинина в сыворотке крови после проведенного лечения перед выпиской из стационара. 1 – Группа I; 2 – Группа II; Mean – среднее значение; SE – стандартная ошибка; SD – стандартное отклонение

По количеству летальных исходов на протяжении госпитального периода наблюдения группа I и группа II не имели статистически достоверных различий – 4,26% (n=2) против 3,85% (n=2), p=0,684. Причиной летального исхода в группе открытой хирургии в одном случае стала полиорганная недостаточность на фоне течения панкреонекроза и сепсиса, а второй случай обусловлен смертью пациента в интраоперационном периоде ввиду изначально тяжёлого состояния, объёма оперативного вмешательства и массивной кровопотери из зоны проксимального анастомоза. В группе эндоваскулярного протезирования причиной летальных исходов в обоих случаях явилось ретроградное расслоение.

3.4 Отдалённые послеоперационные результаты

Продолжительность наблюдения в Группе II оказалась достоверно короче по сравнению с Группой I – 5,47±3,33 лет против 8,63±3,26 лет, p <0,0001. Средняя продолжительность интервала времени дожития (от момента выполнения вмешательства до развития летального исхода) также было больше в группе открытого хирургического лечения, чем в группе эндоваскулярного протезирования, но данное различие не являлось статистически достоверным – 5,12±3,96 лет против 3,32±3,2 лет соответственно, p=0,424. Аналогичное взаимоотношение показателей отмечалось и касательно средних значений величин времени до повторного вмешательства, 4,01±2,7 лет (группа I) против 2,5±1,68 лет (группа II), p=0,315 (Таблица 8).

Таблица 8 – Значения временных показателей

Параметр	**Группа I**		**Группа II**		**Значение p**
	M±SD	*Me (ИКР)*	*M±SD*	*Me (ИКР)*	
Продолжительность периода наблюдения, лет	8,63±3,26	9,59 (7,54-10,57)	5,47±3,33	4,89 (2,51-8,32)	**<0,0001***
Время дожития после операции, лет	5,12±3,96	6,14 (0,91-8,15)	3,32±3,2	2,39 (0,03-6,58)	0,424*
Время до повторного вмешательства на аорте, лет	4,01±2,7	4,26 (1,28-6,48)	2,5±1,68	4,57 (17,37-54,8)	0,315*

Примечание: Данные представлены количественно и в процентном соотношении (%), и в средней арифметической с учётом стандартного отклонения (M±SD), медианы и интерквартильного разброса (Me (ИКР)). * – оценка при помощи теста Манна-Уитни.

Такие различия по временным показателям можно объяснить тем, что большая часть пациентов в группе открытой хирургии была прооперирована в более ранние годы периода включения. В то же время в группе эндопротезирования большая часть пациентов была прооперирована во вторую половину периода включения (Рисунок 24).

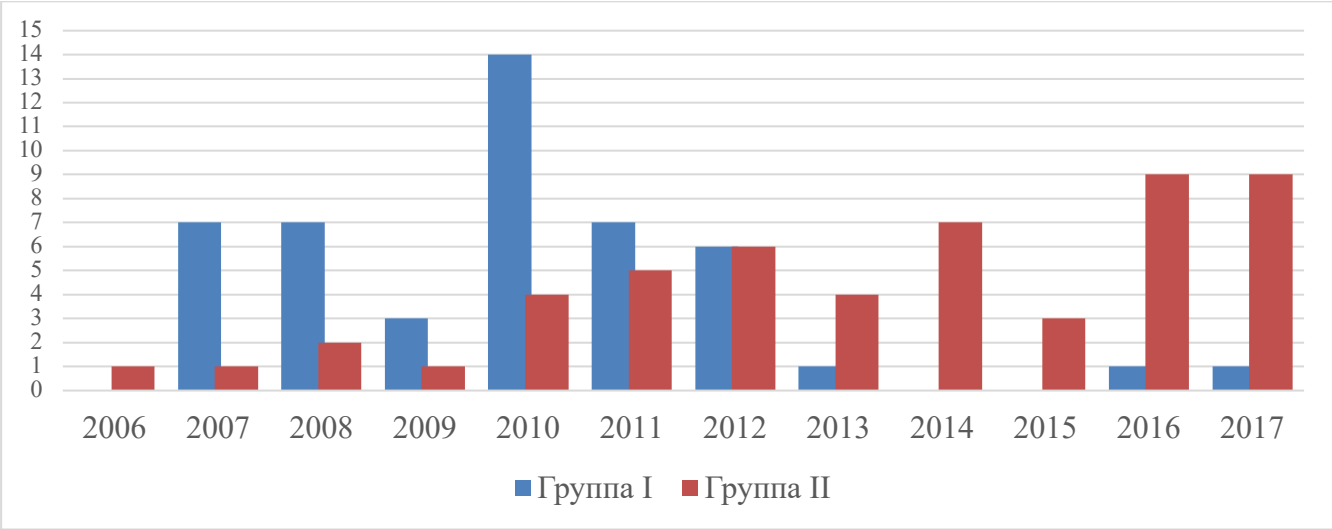

Рисунок 24 – Соотношение выполненных первичных эндоваскулярных и открытых хирургических протезирований по годам

Выживаемость и структура летальных исходов

При анализе выживаемости в Группах I и II, статистически достоверных различий между кривыми Kaplan-Meier выявлено не было (Рисунок 25).

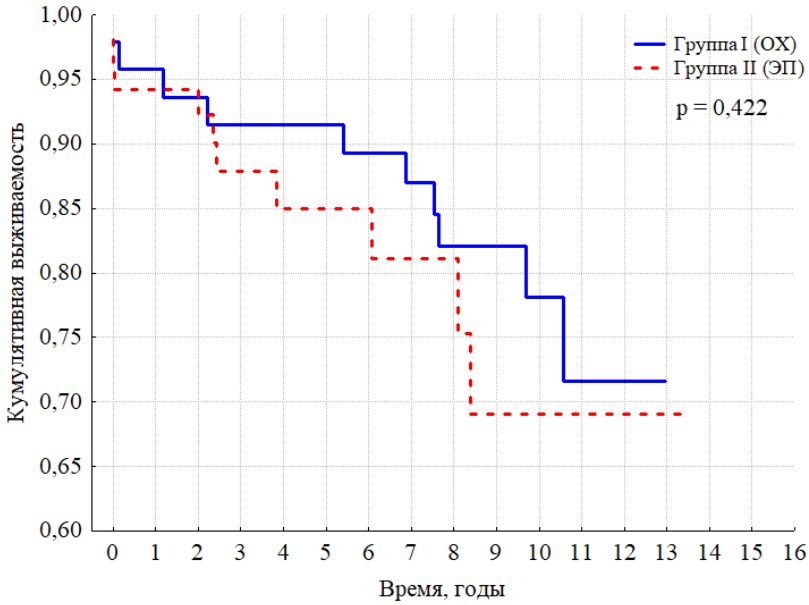

Рисунок 25 – Кривые показателей кумулятивной выживаемости Kaplan-Meier при сравнении Группы I и Группы II

Аналогичная картина получена и при построении кривых выживаемости для каждой из подгрупп. Однако можно отметить тренд на расхождение кривых на 10-летнем этапе наблюдения в пользу пациентов из подгруппы «тотального» эндопротезирования (Рисунок 26).

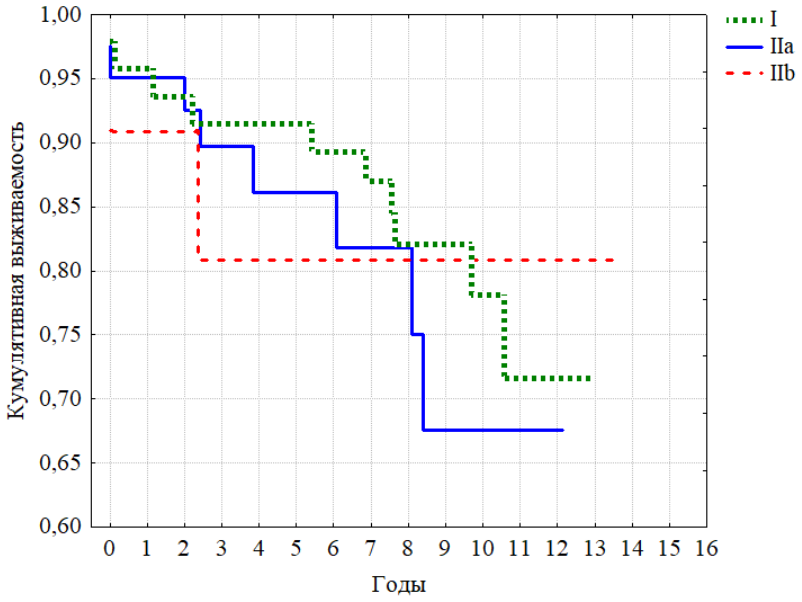

Рисунок 26 – Кривые показателей кумулятивной выживаемости Kaplan-Meier при сравнении Группы I, Подгруппы IIa и IIb

Проведенный сравнительный анализ групп открытой хирургии и эндопротезирования показал, что несмотря на отсутствие статистически значимых различий в показателях выживаемости в группах существует тенденция к более позитивному исходу лечения в долгосрочном периоде наблюдения у подгруппы тотального эндопротезирования.

При проведении анализа выживаемости среди пациентов в группе эндопротезирования с учётом зоны имплантации проксимального края графта, группа пациентов, которым проводилась имплантация устройств в зону 2 и ниже, имеет более высокий уровень кумулятивной выживаемости (p=0,004). Медиана выживаемости для группы пациентов с проксимальной зоной имплантации 0 – 1 составила 7,076 лет с уровнем кумулятивной выживаемости 47,62%, при этом на этом же временном этапе наблюдения кумулятивная выживаемость у пациентов с имплантацией стент-графта в зоне 2 и ниже составила 90,12% (Рисунок 27).

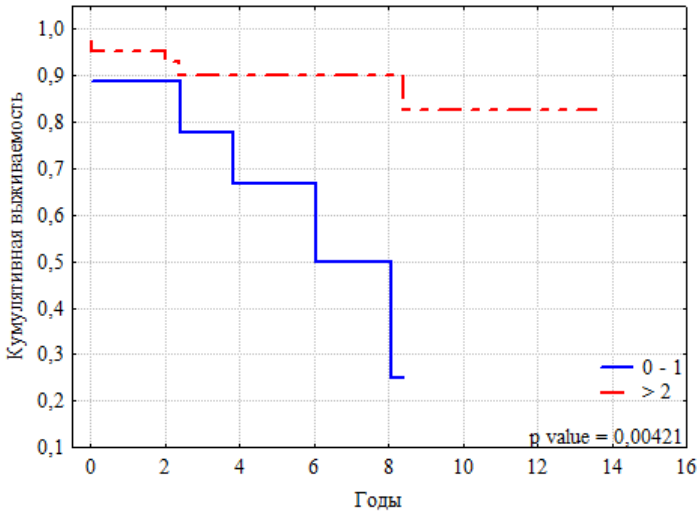

Рисунок 27 – Кривые кумулятивной выживаемости пациентов в Группе II в зависимости от проксимальной зоны «приземления» стент-графта

При подгрупповом анализе общее количество летальных исходов в подгруппе IIа составило 19,51% (n=8). Средняя продолжительность временного интервала от момента выполнения первичного вмешательства до развития летального исхода составила 46,29±40,14 месяцев (3,86±3,35 лет) с медианой значения 37,60 месяцев (ИКР 6,21-90,97) или 3,14 лет (ИКР 0,52-7,59).

При этом вероятность развития летальных исходов была выше у пациентов, которым имплантация графта производилась в зоны 0 и 1 (n=9) по сравнению с зонами 2 и ниже (n=32) (p=0,0025; ОШ=9,5; ДИ 1,895-47,616) (Рисунок 28). Значение медианы выживаемости для пациентов с зоной имплантации 0 – 1 составило 84,92 месяца (7,08 лет). При дополнительном анализе в подгруппе IIа (локальное проксимальное эндопротезирование), среди пациентов, которым выполнялась имплантация в зонах дуги аорты (0 – 1) отмечалось более частое развитие летальных исходов по сравнению с пациентами, у которых имплантация проксимального края стент-графта приходилась на зону 3 и/или ниже. Показатель доли летальных исходов от всех причин при имплантации стент-графта в зонах дуги аорты 0 и 1 составил 12,20% (n=5) против 7,32% (n=3).

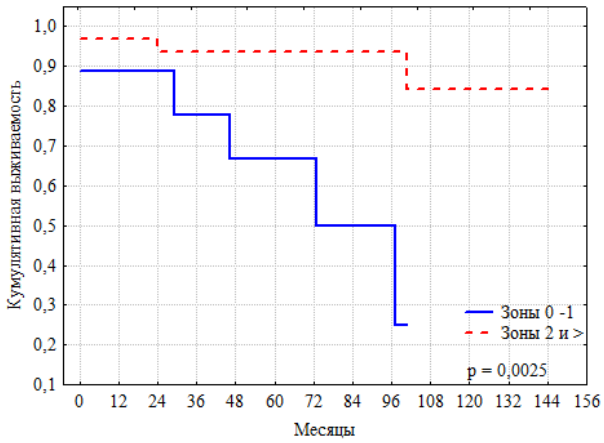

Рисунок 28 – Кумулятивная выживаемость в группе IIA в зависимости от зоны имплантации стент-графта

Статистически достоверной разницы при анализе кумулятивной выживаемости в зависимости от выбранной стратегии имплантации не выявлено (p=0,89). Тем не менее, на долгосрочном этапе наблюдения уровень выживаемости в подгруппе “локального” проксимального эндопротезирования составляет 65,86%, а в подгруппе “тотального” эндопротезирования 80,81% (Рисунок 29).

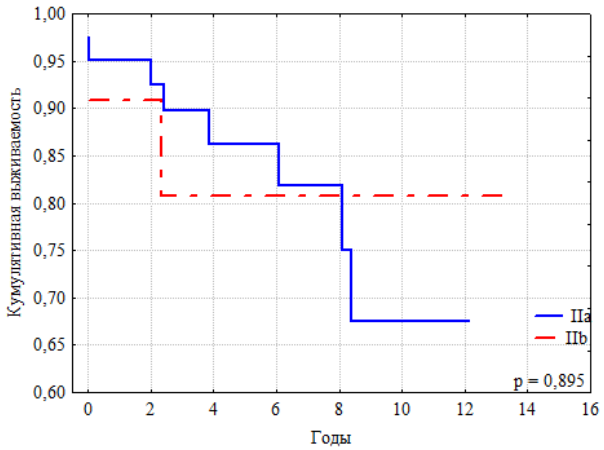

Рисунок 29 – Кумулятивная выживаемость в зависимости от стратегии эндопротезирования. IIa – подгруппа проксимального «локального» эндопротезирования; IIb – подгруппа «тотального» эндопротезирования

При сравнении группы открытого хирургического вмешательства и пациентов из группы эндопротезирования, которым выполнялось эндопротезирование в зоне 2 и ниже, статистически достоверной разницы по показателю кумулятивной выживаемости не получено (p=0,109) (Рисунок 30).

Кумулятивная выживаемость среди пациентов из группы эндопротезирования на отдалённом этапе наблюдения в 10 лет составила 82,66%, в то время как

выживаемость в группе открытого хирургического лечения на этом же этапе составила 71,63%.

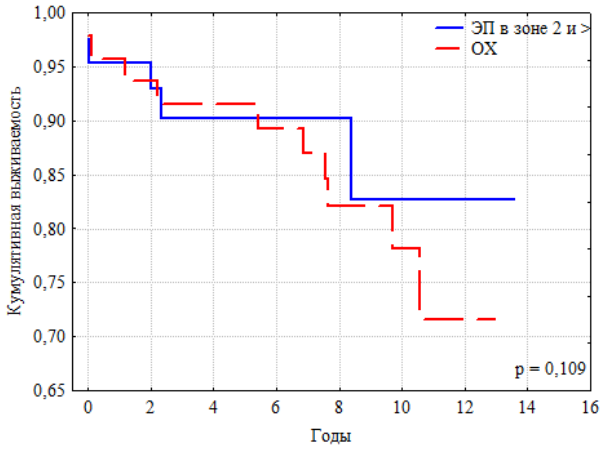

Рисунок 30 – Сравнение кумулятивной выживаемости у пациентов в группе открытого хирургического лечения и у пациентов в группе эндопротезирования, которым проводилась имплантация стент-графта в зоне 2 и ниже. ОХ – группа открыто хирургического лечения; ЭП – группа эндопротезирования

В *раннем периоде* наблюдения через 6 месяцев и 1 год с момента выполнения операции, развития летальных исходов, повторных вмешательств на аорте не было зарегистрировано как в группе открытого хирургического лечения, так и в группе эндоваскулярного протезирования.

В *среднесрочном периоде* (от 1 года до 5 лет) наблюдения два пациента (4,26%) из группы I умерло в результате аорто-ассоциированных нежелательных событий (разрыв аорты и кровотечения из зоны анастомоза). В то время как доля летальных исходов от общего числа наблюдений в группе эндопротезирования составила 7,69% (n=4). В двух случаях смерть была обусловлена сердечно-сосудистой патологией: у одного пациента через 23,93 месяца (1,99 года) от момента выполнения эндоваскулярного вмешательства возник фатальный инфаркт миокарда; у второго пациента через 28,23 месяца (2,35 года) от эндопротезирования развилось фатальное острое нарушение мозгового кровообращения. В остальных двух случаях смерть развилась в результате аорто-ассоциированных осложнений (разрыв аорты).

В *долгосрочном периоде* наблюдения (более 5 лет) в группе I было зарегистрировано 6 летальных исходов, 4 из которых имели аорто-ассоциированную природу, а причиной двух оставшихся смертей явилось развитие фатального ин-

фаркта миокарда и онкологическая патология. В то время как на этом же этапе после выполнения эндопротезирования (группа II) смерть произошла у 5,77% (n=3) пациентов. В одном случае летальный исход был обусловлен развитием фатального ОНМК по ишемическому типу через 97,03 месяца (8,09 лет) от момента выполнения эндопротезирования аорты. Во втором случае смерть произошла в результате геморрагического инсульта через 100,8 месяцев (8,4 лет) с момента выполнения первичного эндопротезирования. Следует отметить, что спустя 60,5 месяцев от первичного вмешательства пациенту выполнялось повторное эндопротезирование грудного отдела аорты в связи с развитием СИНДС. Однако в третьем случае смерть произошла по прошествии 72,8 месяца (6,07 лет) от первичного эндопротезирования по причине аорто-ассоциированного события, при этом у данного пациента через 21,9 месяц (1,83 лет) возникло ретроградное расслоение с распространением на восходящий отдел аорты, по поводу чего ему было выполнено открытое хирургическое вмешательство в объёме протезирования восходящего отдела и дуги аорты в условиях антеградной бигемисферальной перфузии головного мозга и гипотермии с реплантацией единого брахиоцефального ствола в бок протеза аорты.

Следует отметить, что структура летальных исходов в группе эндопротезирования представлена пациентами, у которых проксимальная зона герметизации начиналась в дуге аорты (зоны 0 – 2). Среди пациентов, которым стент-графт имплантировался в зону 3 и ниже смертей не зарегистрировано.

Основной причиной смертельных исходов являлись аорто-ассоциированные события – общее количество которых составило 6 (три из которых – ретроградное расслоение, остальные – разрыв аорты); трое пациентов погибло в результате фатального ОНМК; один пациент умер в результате фатального инфаркта миокарда.

Осложнения и повторные вмешательства

Общее количество пациентов, которым потребовалось выполнение повторного вмешательства в группе открытого хирургического лечения составило 8,51% (n=4). Повторные вмешательства были выполнены как открытым хирургическим способом, так и эндоваскулярно.

В среднесрочном периоде наблюдения одному пациенту – через 36,5 месяцев от выполнения первичного вмешательства потребовалось проведение повторной операции в связи с отрицательной динамикой роста аневризмы брюшного отдела аорты. Объём повторного вмешательства включал в себя выполнение висцерального дебранчинга и протезирование брюшной аорты с гемодинамической коррекцией 2 типа. Однако в дальнейшем через 54 месяца данный пациент погиб в результате разрыва аорты в зоне дистального анастомоза и развития внутреннего кровотечения. Таким образом, суммарная продолжительность наблюдения по приведённому случаю составила 90,57 месяцев (7,5 лет).

Второй пациентке после выполнения первичного хирургического вмешательства – протезирования нисходящей грудной аорты от уровня перешейка аорты до уровня седьмого грудного позвонка. В отдалённом периоде наблюдения через 65,8 месяцев (5,48 лет) при выполнении контрольной МСКТ-аортографии было выявлено затекание контрастного вещества из дистального анастомоза в область средостения. В связи с чем было выполнено эндопротезирование нисходящего отдела аорты с накрытием зоны дистального анастомоза. Однако, через 27,33 месяцев (2,28 лет) по поводу возникшего стент-графт индуцированного нового дистального сообщения было выполнено повторное эндопротезирование нисходящей части грудного отдела аорты. В дальнейшем при контрольных МСКТ-исследованиях отмечено полное тромбирование ложного канала на всём протяжении расслоения. Продолжительность данного наблюдения с момента выполнения первичного вмешательства до контрольного контакта составила 115,63 месяцев (9,64 лет).

У третьего пациента в раннем периоде наблюдения через 8,33 месяцев (0,69 лет) после локального протезирования нисходящей части грудного отдела аорты возникла необходимость выполнения протезирования брюшного отдела в объёме бифуркационного аорто-подвздошного протезирования ввиду наличия динамики роста аневризмы. Через 103,7 месяцев (8,65 лет) выявлена аневризма правой общей подвздошной артерии, в связи с чем была выполнена операция в объёме протезо-общебедренного протезирования справа. Продолжительность

наблюдения с момента выполнения первичного вмешательства до контрольного контакта составила 118,73 месяцев (9,89 лет).

У четвёртого пациента после выполнения протезирования от перешейка до уровня седьмого грудного позвонка при контрольной МСКТ-аортографии также была выявлена несостоятельность дистального анастомоза. В связи с чем в отдалённом периоде наблюдения через 81,67 месяцев (6,81 лет) от первичной операции было выполнено эндопротезирование грудного отдела аорты. Продолжительность наблюдения в данном случае до контрольного контакта с пациентом составила 105,63 месяцев (8,8 лет).

Среднее значение интервала времени от первичной операции до повторного вмешательства составило 48,08±32,44 месяцев (4,01±2,7 лет). В двух случаях повторное вмешательство выполнялось ввиду несостоятельности дистального хирургического анастомоза, а в остальных двух случаях в связи с продолжившимся аневризматическим ростом брюшного отдела аорты.

Стент-графт индуцированное новое дистальное сообщение (СИНДС) было выявлено у 6 пациентов (11,54%). В среднем СИНДС после имплантации стент-графта развивалось через 31,78±20,11 месяцев (2,34±1,68 лет). У большей части пациентов (n=5) это осложнение развилось в среднесрочном периоде наблюдения (в промежутке от 1 до 5 лет). И лишь в одном случае СИНДС было выявлено через 1,7 месяца после выполнения вмешательства. Во всех случаях при возникновении данного осложнения выполнялось повторное вмешательство – эндопротезирование с накрытием СИНДС ещё одним стент-графтом. После выполнения повторных вмешательств при контрольных исследованиях во всех случаях отмечалось полное тромбирование ложного канала на протяжении стентированного участка, повторное развитие СИНДС зарегистрировано не было. В одном случае пациент умер в отдалённом периоде наблюдения через 100,8 месяцев (8,4 лет) от первичного вмешательства (через 40,8 месяцев (3,4 года) после повторного вмешательства) в результате развития ОНМК.

При анализе номинальных значений параметров имплантированных устройств в зависимости от факта развития СИНДС, достоверной статистической

разницы получено не было, хотя и среднее значение как проксимального, так и дистального диаметра стент-графта у пациентов с СИНДС было больше, чем у остальных. Такая же взаимосвязь отмечалась и по показателю превышения номинальной величины диаметра проксимального края стент-графта по отношению к диаметру аорты в зоне имплантации, но статистически достоверной разницы не было выявлено. Показатель величины конусности стент-графта, рассчитанный как разница номинальных размеров по проксимальному и дистальному краю устройства, был меньше у пациентов с СИНДС. Аналогично отличалась величина коэффициента конусности стент-графта – она была меньше у пациентов с СИНДС, тем не менее различия не были статистически достоверными. Однако, коэффициент превышения номинального размера дистального диаметра стент-графта к расчётному диаметру истинного канала был достоверно больше у пациентов с СИНДС (Таблица 9).

Таблица 9 – Показатели морфометрических измерений и номинальных размеров стент-графтов у пациентов в зависимости от развития СИНДС

Параметр	**Пациенты без СИНДС, n=46**		**Пациенты с СИНДС, n=6**		**Значение p**
	M±SD	*Me (ИКР)*	*M±SD*	*Me (ИКР)*	
Проксимальный диаметр графта, Dp	35,85±4,81	36 (32-38)	36,00±4,00	38 (32-38)	0,749*
Дистальный диаметр графта, Dd	34,24±5,33	34 (30-38)	35,33±3,50	37 (32-38)	0,524*
Превышение по проксимальному диаметру, Dp/D1	1,09±0,08	1,07 (1,05-1,10)	1,15±0,08	1,19 (1,06-1,2)	0,278*
Превышение по дистальной зоне приземления, Dd/Dx	1,78±0,30	1,88 (1,45-2,02)	2,77±0,31	2,77 (2,61-3,01)	**0,0006***
Величина конусности стент-графта, Dp-Dd	1,61±3,23	0 (0-2)	0,67±1,63	0 (0-0)	0,484*
Коэффициент конусности стент-графта, Dd/Dp	0,96±0,08	1 (0,94-1)	0,98±0,04	1 (1-1)	0,431*

Примечание: * оценка при помощи критерия Манна-Уитни.

Ещё одним осложнением, ассоциированным с имплантацией стент-графтов, явилось расхождение модулей многокомпонентной системы и развитие разрыва

аорты, осложнённого левосторонним гемотораксом. Данное осложнение было зарегистрировано у одного пациента (1,92%), по поводу чего была выполнена имплантация ещё одного компонента через 59,6 месяцев (4,97 лет) после первичного эндопротезирования аорты.

Достоверных различий по частоте развития осложнений между пациентами в подгруппах IIa и IIb выявлено не было (Таблица 10).

Таблица 10 – Сравнение количества осложнений эндопротезирования и сердечно-сосудистых событий по подгруппам

Осложнение	**IIa (n=41), n (%)**	**IIb (n=11), n (%)**	**Значение p**
СИНДС	5 (12,19)	1 (9,09)	0, 806*
Ретроградное расслоение	3 (7,32)	1 (9,09)	0,659*
ОНМК	2 (7,32)	1 (9,09)	0,845*
ИМ	1 (2,44)	0 (0)	0,476*
Эндолик IA	1 (2,44)	0 (0)	0,476*

Примечание: * - оценка критерия χ^2 с поправкой Йейтса.

Морфометрический анализ аорты

На основании выполненных мультипланарных реконструкций по данным МСКТ-аортографии до и после выполнения эндопротезирования аорты в группе II был произведён анализ морфометрических параметров аорты. Среднее значение временного интервала от момента выполнения вмешательства до выполнения контрольной МСКТ-аортографии составило 2,48±2,37 лет, а медиана данного значения составила 1,69 с ИКР от 0,23 до 4,36.

При сравнении полученных данных в результате проведенного морфометрического анализа (Таблица 11) были выявлены следующие различия. По состоянию ложного канала 84,62% (n=44) пациентов имели полностью проходимый ложный канал без признаков тромбоза до выполнения вмешательства. У большей части 63,46% (n=33) на момент контрольного исследования произошёл полный тромбоз ложного канала на протяжении стентированного участка. Количество пациентов с частично тромбированным ложным каналом до вмешательства составляло 15,38% (n=8), после вмешательства 34,62% (n=18).

Была получена статистически достоверная разница при сравнении длины центральной линии истинного канала, которая на момент проведения контрольной МСКТ-аортографии была больше, чем до выполнения вмешательства (297,13±31,28 против 310,00±48,22; p=0,019). Однако достоверной статистической разницы при сравнении значения длины кратчайшего расстояния между точками 1 и 5 (L_2) получено не было. Также после выполнения вмешательства было отмечено значимое увеличение индекса кривизны аорты (1,39±0,19 против 1,49±0,26; p=0,009).

На всех уровнях оценки было отмечено статистически достоверное увеличение расчётного диаметра просвета истинного канала. В отношении значений диаметра аорты на уровне 1 статистически достоверной разницы получено не было. На уровне 2 среднее значение расчётного диаметра аорты по данным контрольного исследования оказалось меньше. На остальных уровнях 3-5 был отмечен прирост среднего значения расчётного диаметра аорты, при этом различия также оказались статистически достоверными (Таблица 11).

Таблица 11 – Показатели морфометрического анализа аорты до и после выполнения эндопротезирования аорты

Параметр		**До**	**Контроль**	**P value**
Проходимый ЛК		44 (84,62)	1 (1,92)	**<0,000***
Частичный тромбоз ЛК		8 (15,38)	18 (34,62)	**0,042***
Полный тромбоз ЛК		0	33 (63,46)	**<0,000***
Длина ЦЛ ИК, мм		297,13±31,28	310,00±48,22	**0,019****
L_2		211,7±12,58	209,7±15,45	0,465**
Индекс кривизны X		1,39±0,19	1,49±0,26	**0,009****
D_1, мм	Ao	32,74±4,52	33,42±5,21	0,769**
D_2, мм	Ao	42,94±9,48	42,23±8,98	**0,027****
	ИК	23,53±9,69	30,86±7,27	**0,037****

Параметр		До	Контроль	P value
D_3, мм	Ао	42,29±12,22	48,49±18,6	**0,002****
	ИК	20,55±5,47	25,±7,08	**0,027****
D_4, мм	Ао	35,45±7,79	40,3±8,92	**0,0098****
	ИК	17,37±3,28	20,89±5,61	**0,037****
D_5, мм	Ао	34,83±7,23	38,65±8,52	**0,027****
	ИК	17,39±3,25	20,1±4,24	**0,004****

Примечание: Ао – аорта; ЦЛ – центральная линия; ИК – истинный канал; ЛК – ложный канал; D – диаметр. Данные представлены количественно и в процентном соотношении (%), и в средней арифметической с учётом стандартного отклонения (M±SD). * - оценка критерия χ^2 с поправкой Йейтса; ** - оценка при помощи теста Вилкоксона.

Наглядное представление морфометрического профиля истинного канала и аорты до и после выполнения эндопротезирования представлено ниже (Рисунок 31 и Рисунок 32 соответственно).

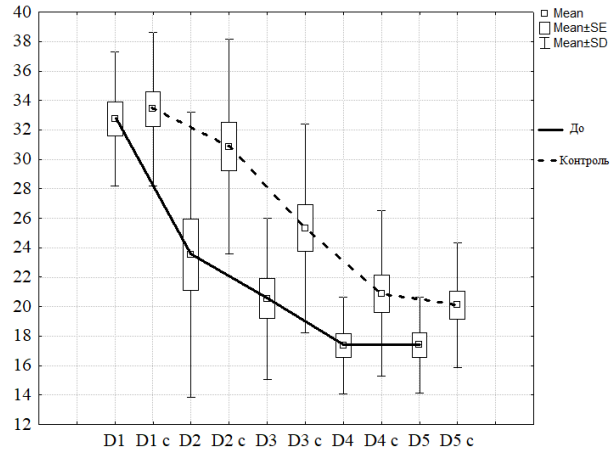

Рисунок 31 – Морфометрический профиль истинного канала до и после выполнения эндопротезирования

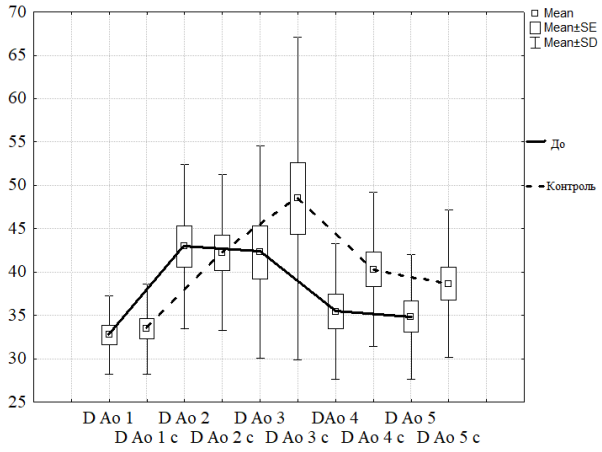

Рисунок 32 – Морфометрический профиль аорты до и после выполнения эндопротезирования

Среднее величина превышения номинального диаметра стент-графта по дистальному краю по отношению к расчётному диаметру истинного канала в предполагаемой зоне приземления среди всех пациентов в группе II составила 2,07±0,67 с медианой значения данной величины 1,84 (ИКР 1,51-2,66).

Морфометрический анализ в подгруппе IIа (проксимального «локального» эндопротезирования)

При анализе состояния ложного канала на протяжении грудного отдела аорты в подгруппе IIа отмечено достоверное увеличение доли пациентов с полным и частичным тромбозом ЛК после выполнения вмешательства и, соответственно, уменьшение доли пациентов с полностью проходимым ложным каналом (Таблица 12). Также отмечено статистически достоверное увеличение длины центральной линии истинного канала и, за счёт этого параметра, достоверное увеличение индекса кривизны аорты. Отмечается статистически достоверное уменьшение среднего значения диаметра аорты на уровне 2, однако на уровнях 3 и 4 отмечается прирост среднего значения, а на уровне 5 статистически достоверных различий между данными параметрами не получено. Статистически значимое увеличение средней величины расчётного диаметра истинного канала выявлено лишь на уровне 5, хотя прирост значений также отмечается и на остальных уровнях.

Таблица 12 – Показатели морфометрического анализа аорты до и после выполнения эндопротезирования аорты

Параметр		**До**	**Контроль**	**Значение p**
Проходимый ЛК		36 (87,80)	1 (2,44)	**<0,000***
Частичный тромбоз ЛК		5 (12,20)	17 (41,46)	**0,0007***
Полный тромбоз ЛК		0	23 (56,10)	**<0,000***
Длина ЦЛ ИК, мм		296,82±35,17	309,83±51,26	**0,038****
L_2		210,34±11,55	211,26±16,01	0,953**
Индекс кривизны		1,39±0,22	1,47±0,27	**0,033****
D_1, мм	Ao	32,46±5,10	33,04±5,09	0,889**
D_2, мм	Ao	42,95±9,99	40,57±9,09	**0,036****
	ИК	23,58±10,87	30,45±7,56	0,093**

Параметр		До	Контроль	Значение p
D_3, мм	Ао	42,09±14,18	49,92±20,59	**0,012****
	ИК	20,28±6,16	25,39±7,51	0,093**
D_4, мм	Ао	35,76±9,38	40,98±9,90	**0,028****
	ИК	17,73±2,95	20,48±4,96	0,063**
D_5, мм	Ао	35,90±8,38	38,94±9,23	0,063**
	ИК	17,92±3,43	19,63±3,53	**0,028****

Примечание: Ао – аорта; ЦЛ – центральная линия; ИК – истинный канал; ЛК – ложный канал; D – диаметр. Данные представлены количественно и в процентном соотношении (%), и в средней арифметической с учётом стандартного отклонения (M±SD). * – оценка критерия χ2 с поправкой Йейтса; ** – оценка при помощи теста Вилкоксона.

Наглядное представление морфометрического профиля истинного канала и аорты до и после выполнения эндопротезирования в подгруппе IIа представлено ниже (Рисунок 33 и Рисунок 34 соответственно).

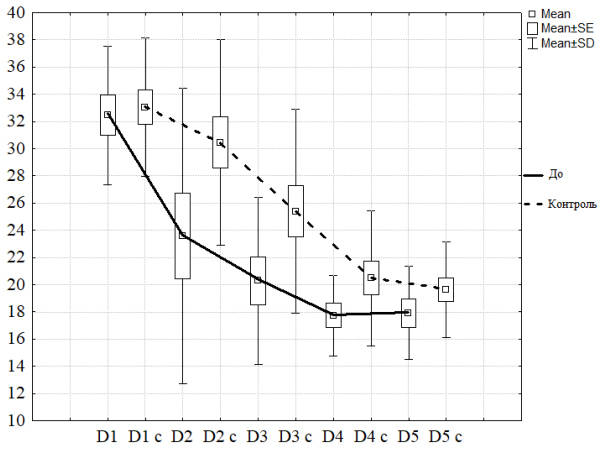

Рисунок 33 – Морфометрический профиль истинного канала до и после выполнения эндопротезирования в подгруппе IIа

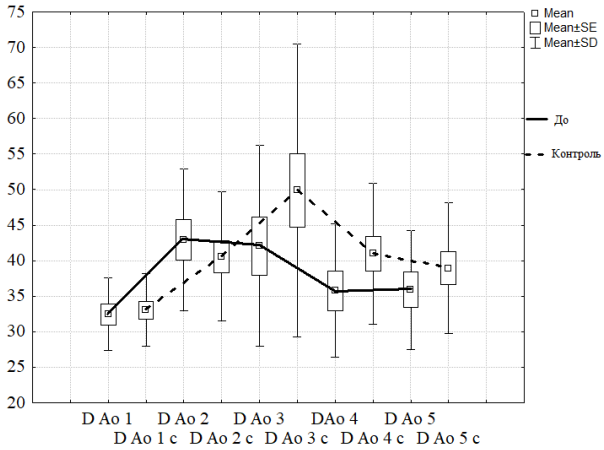

Рисунок 34 – Морфометрический профиль аорты до и после выполнения эндопротезирования в подгруппе IIа

Средняя величина коэффициента превышения величины номинального диаметра дистального стент-графта к расчётному диаметру истинного канала в предполагаемой зоне приземления составила 2,46±0,62.

Морфометрический анализ в подгруппе IIb («тотального» эндопротезирования)

При анализе состояния ложного канала на протяжении грудного отдела аорты отмечено достоверное увеличение доли пациентов с полным тромбозом ЛК после выполнения вмешательства и, соответственно, уменьшение доли пациентов с полностью проходимым ложным каналом. Изменение длины центральной линии истинного канала аорты и индекса кривизны не являлось статистически достоверным. Отмечается статистически достоверное увеличение среднего значения расчётного диаметра аорты на уровне 2, однако на уровнях 3, 4 и 5 статистически достоверных различий между данными параметрами не получено. Статистически значимое увеличение средней величины расчётного диаметра истинного канала выявлено на уровнях 2, 3, 4 и 5 (Таблица 13).

Таблица 13 – Показатели морфометрического анализа аорты до и после выполнения эндопротезирования аорты в Группе IIb

Параметр		**До**	**Контроль**	**Значение p**
Проходимый ЛК		8 (72,73)	0	**0,002***
Частичный тромбоз ЛК		3 (27,27)	1 (9,09)	0,580*
Полный тромбоз ЛК		0	10 (90,91)	**0,0001***
Длина ЦЛ ИК, мм		297,92±21,11	310,70±39,86	0,285**
L_2		216,21±16,61	203,69±12,95	0,480**
Индекс кривизны		1,37±0,10	1,54±0,24	0,109**
D_1, мм	Ao	33,59±2,35	34,92±6,19	0,396**
D_2, мм	Ao	42,94±9,12	48,84±4,97	**0,043****
	ИК	23,38±5,98	32,49±6,70	**0,036****
D_3, мм	Ao	42,91±3,09	42,79±4,19	0,248**
	ИК	21,36±3,07	25,04±5,92	**0,047****

Параметр		До	Контроль	Значение p
D_4, мм	Ао	34,77±2,59	37,57±1,26	0,320**
	ИК	16,57±4,17	22,51±8,47	**0,025****
D_5, мм	Ао	32,48±3,23	37,51±5,59	0,072**
	ИК	16,24±2,78	21,98±6,76	**0,024****

Примечание: Ао – аорта; ЦЛ – центральная линия; ИК – истинный канал; ЛК – ложный канал; D – диаметр. Данные представлены количественно и в процентном соотношении (%), и в средней арифметической с учётом стандартного отклонения (M±SD). * - оценка критерия χ2 с поправкой Йейтса; ** - оценка при помощи теста Вилкоксона.

Наглядное представление морфометрического профиля истинного канала и аорты до и после выполнения эндопротезирования в подгруппе IIb представлено ниже (Рисунок 35 и Рисунок 36 соответственно).

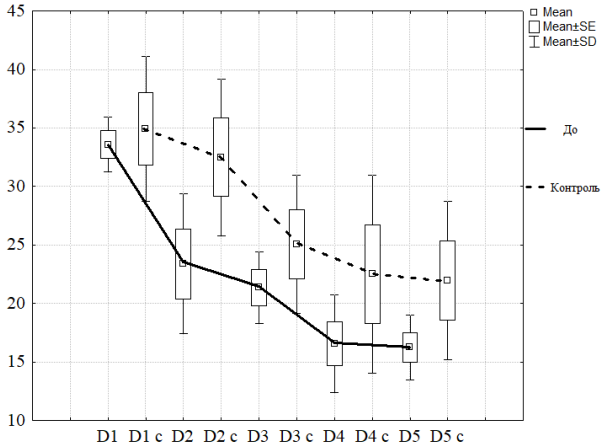

Рисунок 35 – Морфометрический профиль истинного канала до и после выполнения эндопротезирования в подгруппе IIb

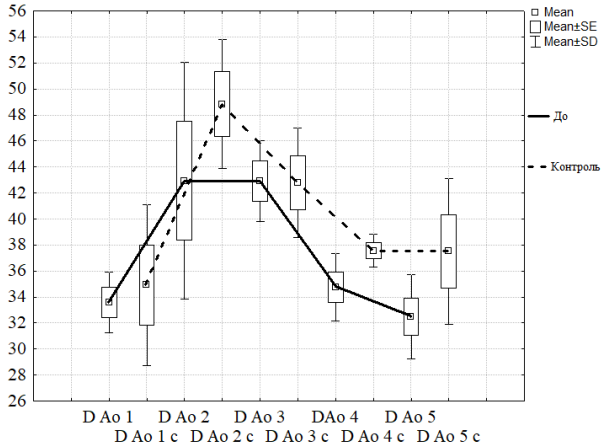

Рисунок 36 – Морфометрический профиль аорты до и после выполнения эндопротезирования в подгруппе IIb

При сравнении морфометрических параметров аорты до выполнения эндопротезирования аорты по данным МСКТ-аортографии достоверных различий между подгруппами выявлено не было (Таблица 14).

Таблица 14 – Сравнение морфометрических параметров аорты между подгруппами IIa и IIb до выполнения эндопротезирования

Параметр	IIa	IIb	Значение p
Длина ЦЛ ИК, мм	296,82±35,17	297,92±21,11	0,657*
L_2	210,34±11,55	216,21±16,61	0,651*

Параметр		IIa	IIb	Значение p
Индекс кривизны		1,39±0,219	1,37±0,10	0,711**
D_1, мм	Ao	32,46±5,10	33,59±2,35	0,396**
D_2, мм	Ao	42,95±9,99	42,94±9,12	0,903**
	ИК	23,58±10,87	23,38 ±5,98	0,903**
D_3, мм	Ao	42,09±14,18	42,91±3,09	0,396**
	ИК	20,29±6,16	21,36±3,07	0,467**
D_4, мм	Ao	35,76±9,38	34,77±2,59	0,777**
	ИК	17,73±2,95	16,57±4,172	0,427**
D_5, мм	Ao	35,90±8,38	32,48±3,23	0,282**
	ИК	17,92±3,43	16,24±2,78	0,282**

Примечание: Ao – аорта; ЦЛ – центральная линия; ИК – истинный канал; ЛК – ложный канал; D – диаметр. Данные представлены количественно и в процентном соотношении (%), и в средней арифметической с учётом стандартного отклонения (M±SD). * - оценка критерия χ^2 с поправкой Йейтса; ** - оценка при помощи теста Вилкоксона.

Наглядное графическое представление профилей истинного канала и аорты в подгруппах IIa и IIb представлено ниже (Рисунок 37 и Рисунок 38 соответственно).

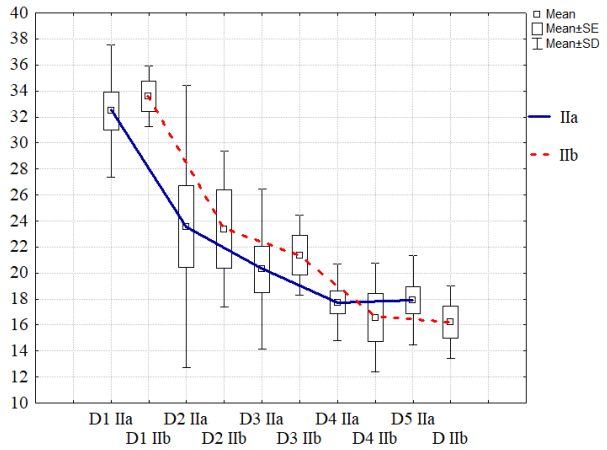

Рисунок 37 – Морфометрические профили истинного канала в подгруппах IIa и IIb до выполнения эндопротезирования

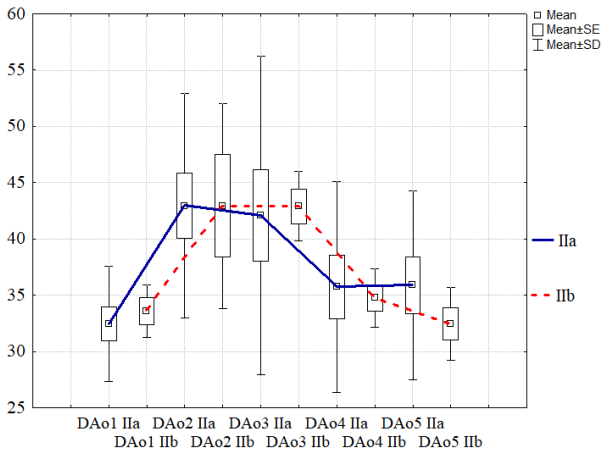

Рисунок 38 – Морфометрические профили аорты в подгруппах IIa и IIb до выполнения эндопротезирования

Также и при сравнении морфометрических параметров по данным контрольных МСКТ-исследований достоверных различий между подгруппами получено не было (Таблица 15). В то же время средние значения расчётных диаметров ИК на уровнях 3, 4 и 5 в подгруппе IIb оказались несколько выше. А среднее значение расчётного диаметра аорты на этих же уровнях в группе IIb было меньше, чем в группе IIa. Такое соотношение вышеперечисленных параметров может говорить о тенденции более благоприятного положительного ремоделирования аорты в подгруппе «тотального» эндопротезирования.

Таблица 15 – Сравнение морфометрических параметров между подгруппами IIa и IIb по данным контрольной МСКТ-аортографии

Параметр		**IIa (n=41)**	**IIb (n=11)**	**Значение p**
Длина ЦЛ ИК, мм		309,82±51,26	310,70±39,86	0,637*
L_2		211,26±16,01	203,69±12,95	0,450*
Индекс кривизны		1,47±0,27	1,54±0,24	0,370**
D_1, мм	Ao	33,04±5,09	34,92±6,19	0,571**
D_2, мм	Ao	40,57±9,09	48,84±4,97	0,089**
	ИК	30,45±7,56	32,49±6,70	0,637**
D_3, мм	Ao	49,92±20,59	42,79±4,19	0,637**
	ИК	25,39±7,51	25,04±5,92	0,925**
D_4, мм	Ao	40,98±9,90	37,57±1,26	0,156**
	ИК	20,48±4,96	22,51±8,47	0,450**
D_5, мм	Ao	38,94±9,23	37,51±5,59	0,637**
	ИК	19,63±3,53	21,98±6,76	0,637**

Примечание: Ao – аорта; ЦЛ – центральная линия; ИК – истинный канал; ЛК – ложный канал; D – диаметр. Данные представлены количественно и в процентном соотношении (%), и в средней арифметической с учётом стандартного отклонения (M±SD). * - оценка критерия χ^2 с поправкой Йейтса; ** - оценка при помощи теста Вилкоксона.

Наглядное графическое представление профилей истинного канала и аорты в подгруппах IIa и IIb представлено ниже (Рисунок 39 и Рисунок 40 соответственно).

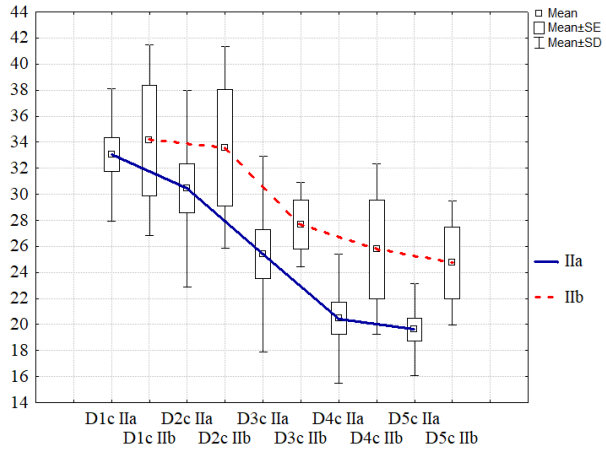

Рисунок 39 – Морфометрический профиль истинного канала в подгруппах IIa и IIb по данным контрольных МСКТ

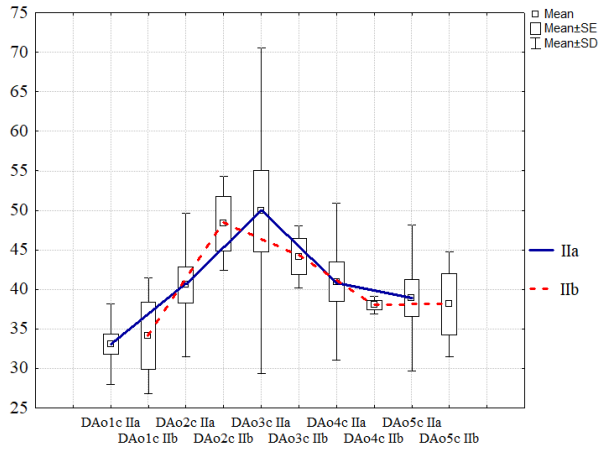

Рисунок 40 – Морфометрический профиль аорты в подгруппах IIa и IIb по данным контрольных МСКТ

Таким образом на основе данных, полученных при подгрупповом анализе было отмечено, что средняя величина коэффициента превышения номинального значения диаметра дистального края стент-графта по отношению к расчётному диаметру истинного канала в предполагаемой зоне «приземления» была достоверно выше в подгруппе «локального» проксимального эндопротезирования, чем в подгруппе «тотального» эндопротезирования – 2,46±0,62 против 1,513±0,395 соответственно, p <0,0001 (Таблица 16).

Таблица 16 – Значения величин расчётного диаметра истинного канала в предполагаемой зоне «приземления» дистального края стент-графта и индекса превышения диаметра

Показатель	**Подгруппа IIa**		**Подгруппа IIb**		**Значение p**
	M±SD	*Me (ИКР)*	*M±SD*	*Me (ИКР)*	
Диаметр ИК на уровне дистального края стент-графта	22,92±4,22	23,95 (20,80-25,62)	14,59±3,27	13,270 (12,14-16,85)	**<0,0001***
Превышение размера стент-графта по дистальному диаметру	2,46±0,62	2,50 (1,93-3,02)	1,513±0,395	1,41 (1,24-1,64)	**0,0001***

Примечание: ИК – истинный канал. Данные представлены в виде средней арифметической с учётом стандартного отклонения (M±SD) и медианы значения с учётом интерквартильного разброса (Me (ИКР)). * - оценка при помощи критерия Манна-Уитни.

При сравнении динамики прироста длины ЦЛ ИК в подгруппах IIa и IIb, отмечено статистически достоверное различие в динамике прироста, которое было выше в подгруппе IIa, что говорит о большей степени элонгации аорты с тече-

нием времени при «локальном» проксимальном эндопротезировании. Также был отмечен более высокий уровень полного тромбоза ложного канала на протяжении грудного отдела аорты при «тотальном» эндопротезировании (Таблица 17).

Таблица 17 – Сравнение морфометрических параметров ЦЛ ИК и степени тромбоза ложного канала на протяжении грудного отдела аорты

Параметр	**IIa**		**IIb**		**Значение p**
	M±SD	Me (ИКР)	M±SD	Me (ИКР)	
Прирост ЦЛ ИК – ΔL_1, мм	18,86±17,53	17,2 (5,95-24,00)	5,70±2,84	5,8 (4,3-7,5)	**0,017***
Полный тромбоз ЛК, N (%)	23 (56,10)		10 (90,91)		**0,033****

Примечание: ЦЛ – центральная линия; ИК – истинный канал; ЛК – ложный канал; D – диаметр. Данные представлены количественно и в процентном соотношении (%), и в средней арифметической с учётом стандартного отклонения (M±SD), медианы и интерквартильного разброса (Me (ИКР)). * - оценка при помощи U-критерия Манна-Уитни; ** - оценка критерия $\chi 2$ с поправкой Йейтса.

3.5 Клинические примеры

Клинический пример №1

Пациентка Ч., 58 лет, была госпитализирована в ФГБНУ «РНЦХ им. акад. Б.В. Петровского» с диагнозом: Расслоение аорты III типа по Дебейки, хроническая стадия. Аневризма нисходящей грудной аорты. На момент госпитализации клинических признаков нарушения кровоснабжения внутренних органов не отмечалось. За 6 месяцев до госпитализации на фоне повышения АД до 200/110 мм рт. ст. пациентка отметила появление интенсивных, ломящих, жгучих болей в межлопаточной области, иррадиировавшие в левую половину грудной клетки и носившие волнообразный рецидивирующий характер в течение 3 дней. По поводу чего она обратилась за медицинской помощью, была выполнена МСКТ-аортография, по данным которой было выявлено расслоение аорты от устья левой подключичной артерии. Диаметр аорты на уровне бифуркации легочного ствола составлял 43 мм (просвет истинного канала – 25*14 мм, ложного – 34*27 мм), диаметр аорты на уровне диафрагмы составлял 39 мм. Была выполнена открытая хирургическая операция в объёме резекции аневризмы нисходящей аорты по методике «ручки чемодана» и протезирования нисходящей аорты от её перешейка до уровня VII грудного позвонка синтетическим протезом "Васкутек" – 20 мм в условиях ЛПБО с пуском кровотока в истинный канал (Рисунок 41А, Б). Операция прошла без осложнений, послеоперационный период протекал гладко. Однако, через 63,2 месяца (5,27 лет) после проведенной операции, пациентка была госпитализирована в стационар по месту жительства с жалобами на кашель с выделением алой крови. При обследовании по данным фибробронхоскопии было диагностировано легочное кровотечение. В связи с этим проводилось консервативное лечение, на фоне которого состояние больной улучшилось, кровотечение не рецидивировало. По данным МСКТ-аортографии, выполненной при госпитализации в стационар, была выявлена отрицательная динамика (Рисунок 41В): по нижнему контуру протеза стал определятся ранее не дифференцировавшийся дефект в стенке аорты поперечными размерами 6*10 мм, через который определялся

затек контрастного вещества неправильной формы 15*20*30 мм из аорты в область средостения. Ввиду этого пациентке через 2 месяца было выполнено эндоваскулярное протезирование грудного отдела аорты. Интраоперационно при аортографии выявлены изменения, согласующиеся с предшествовавшей МСКТ-аортографией: затёк контрастного вещества из дефекта в зоне анастомоза, аневризма грудного отдела аорты с расслоением ниже зоны хирургической реконструкции с признаками расслоения и контрастирования ложного канала (Рисунок 42А). В ходе вмешательства была произведена имплантация стент-графта с накрытием дефекта анастомоза устройством прямой конфигурации диаметром 28 мм и длиной 150 мм («Valiant Thoracic» VAMF2828C150TE) (Рисунок 42Б). При этом размер истинного канала в зоне приземления дистального конца стент-графта составлял 11*28 мм (S=245,1 мм^2; D=17,67 мм – Рисунок 41Г). Таким образом диаметр стент-графта превышал расчётный диаметр истинного канала в 1,58 раз, диаметр аорты на уровне верхнего края устья чревного ствола составлял 36 мм.

Выполнение повторных открытых хирургических вмешательств при несостоятельности дистального анастомоза сопряжено с высокими рисками интраоперационных осложнений, большим объёмом реконструктивного вмешательства, высокой инвазивностью доступа к дистальным отделам аорты и осложнениями раннего послеоперационного периода. Тогда как эндопротезирование в данной зоне позволяет эффективно герметизировать дефект анастомоза, избежав вышеописанных рисков открытого хирургического вмешательства.

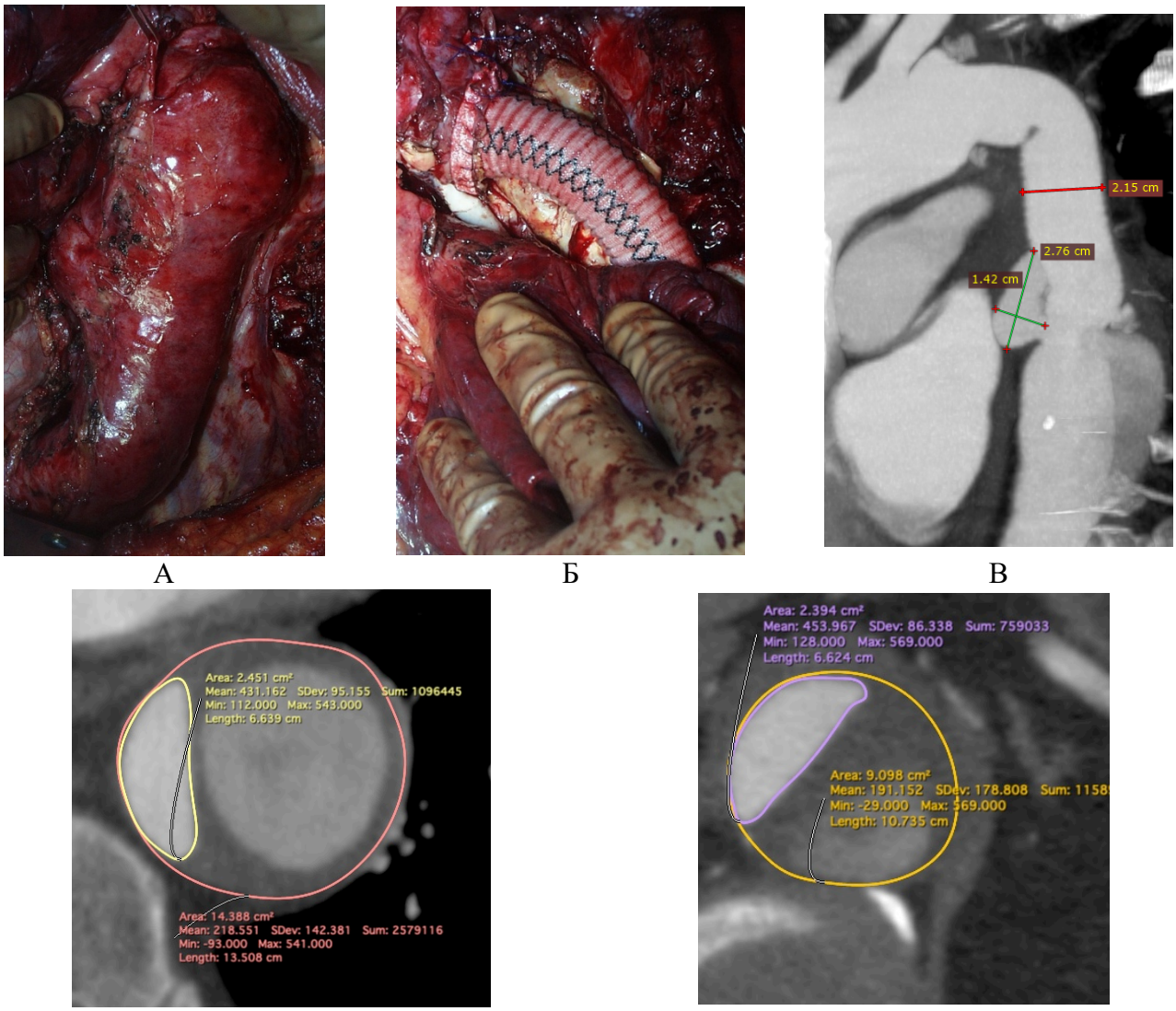

А Б В

Г Д

Рисунок 41 – Интраоперационные фотографии и контрольная МСКТ-аортография

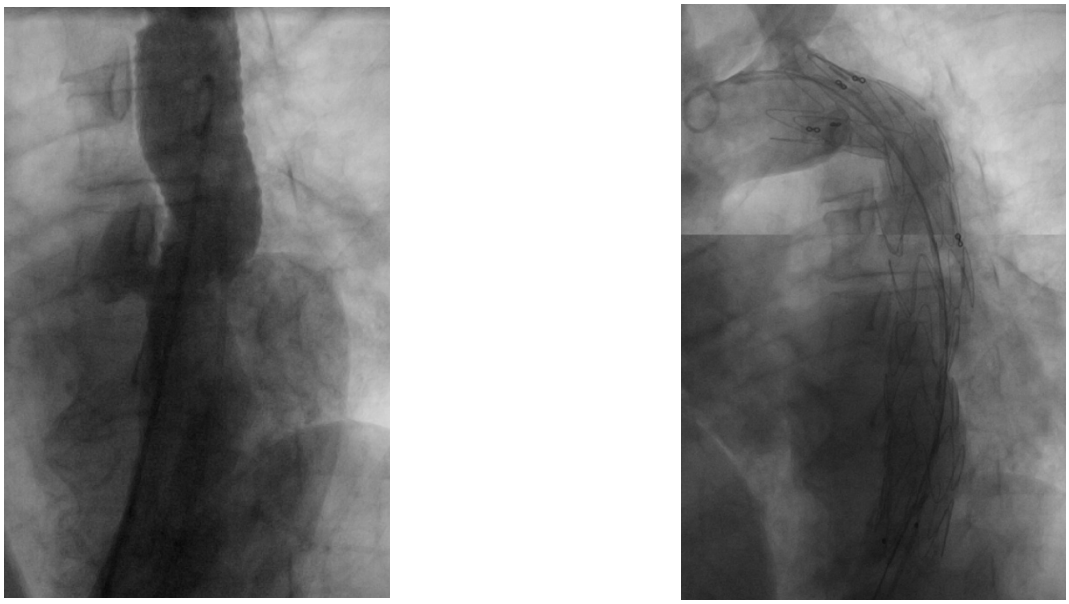

А Б

Рисунок 42 – Эндопротезирование грудного отдела аорты с закрытием дефекта дистального анастомоза

При дальнейшем наблюдении и выполнении контрольных МСКТ-исследований экстравазации контрастного вещества не выявлено, также отмечен полный тромбоз ложного канала на всём протяжении расслоения (Рисунок 43А). Однако, через 23,40 месяцев (1,95 лет) при выполнении очередной контрольной МСКТ-аортографии было выявлено развитие СИНДС по дистальному краю ранее имплантированного стент-графта с контрастированием просвета ложного канала (Рисунок 43Б).

Благодаря своей малой инвазивности эндопротезирование является более воспроизводимой опцией лечения при возникновении данного стент-графт индуцированного осложнения.

Через 3,93 месяца (0,33 лет) было выполнено повторное эндопротезирование с продлением зоны стентированного участка аорты до уровня верхнего края устья чревного ствола. Второй стент-графт конической конфигурации диаметром 28 мм по проксимальному краю и 24 мм по дистальному краю, и длиной 150 мм («Valiant Thoracic» VAMF2824C150TE) был имплантирован по верхнему краю устья чревного ствола (Рисунок 44). При этом размер ложного канала в зоне приземления дистального конца стент-графта составлял 24*23 мм (S=239,4 мм^2; D=17,47 мм – Рисунок 41Д), соответственно диаметр стент-графта был больше по отношению к расчётному диаметру истинного канала в 1,37 раз, диаметр аорты на уровне верхнего края устья чревного ствола составлял 42 мм.

При дальнейших контрольных наблюдениях динамики роста поперечного размера аорты на протяжении расслоенного участка и иных аорто-ассоциированных событий отмечено не было.

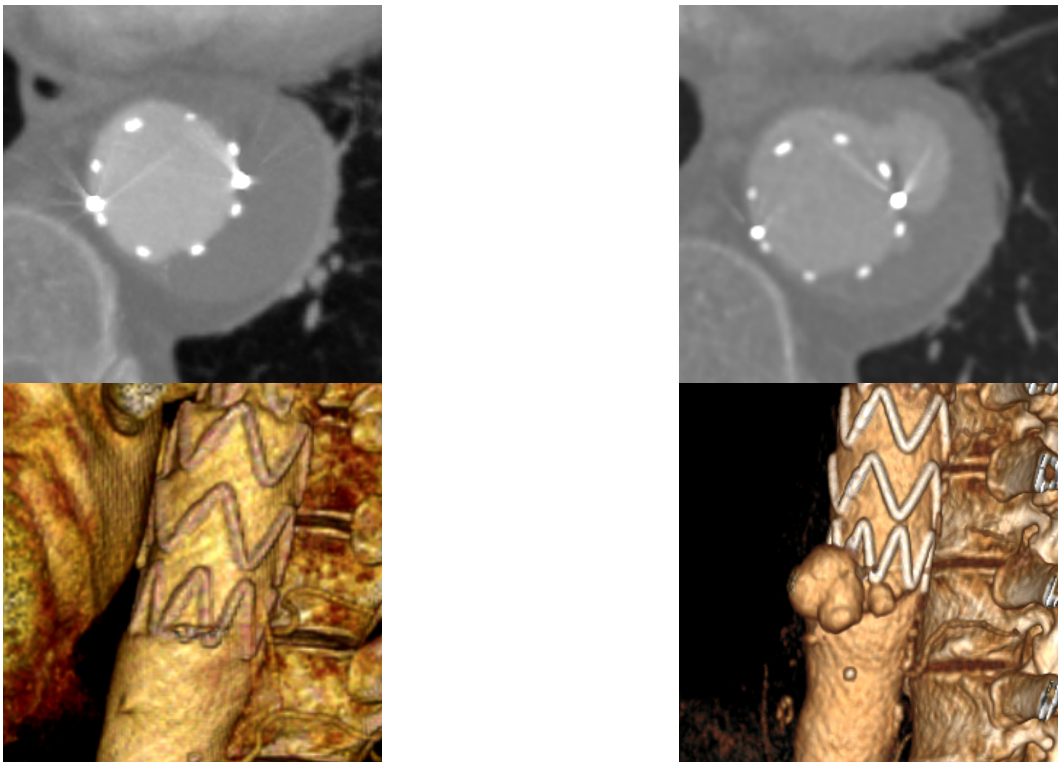

А Б

Рисунок 43 – Динамика МСКТ-аортографии после эндопротезирования. А – поперечный срез на уровне дистального края стент-графта через 16,23 месяцев (1,35 лет) от момента эндопротезирования и трёхмерная реконструкция; Б – поперечный срез на уровне дистального края стент-графта через 23,40 месяцев (1,95 лет) от момента эндопротезирования и трёхмерная реконструкция

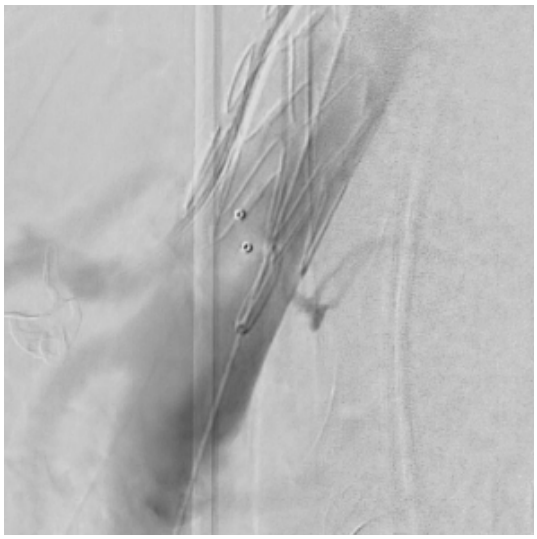

Рисунок 44 – Контрольная аортография, подтверждающая положение стент-графта по верхнему краю устья чревного ствола при повторном эндопротезировании по поводу СИНДС

<u>Клинический пример №2</u>

Пациент Л., 58 лет, был госпитализирован в ФГБНУ «РНЦХ им. акад. Б.В. Петровского» с диагнозом: Расслоение аорты III типа по Дебейки, хрониче-

ская стадия. Аневризма нисходящей грудной аорты. Окклюзия правой почечной артерии. Сморщенная правая почка. Из анамнеза известно, что за 20,77 месяцев до госпитализации пациент отмечал длительный эпизод давящих, ломящих болей за грудиной, мигрировавших в межлопаточную область, которые сохранялись в течение нескольких дней, однако пациент по данному поводу за медицинской помощью не обращался. В дальнейшем при выполнении рентгенографии органов грудной клетки заподозрена аневризма грудного отдела аорты. При выполнении МСКТ-аортографии было выявлено расслоение III типа по Дебейки с аневризмой нисходящего отдела аорты максимальным диаметром 82 мм. В связи с чем через 20,77 месяцев (1,73 лет) от момента развития расслоения было выполнено эндопротезирование от устья левой подключичной артерии стент-графтом “Valiant Thoracic” VAMF3838C200TE (Рисунок 45).

А Б

Рисунок 45 – Эндопротезирование грудного отдела аорты от устья левой подключичной артерии. А - положение проксимального конца графта в дуге аорты; Б - дистальный конец стент-графта и извитость нисходящей части грудного отдела аорты. БЦС – брахиоцефвльный ствол; лОСА – левая общая сонная артерия; лПкА – левая подключичная артерия; ЧС- чревный ствол; Th9-12 – грудные позвонки

В дальнейшем по данным контрольных МСКТ-исследований сохранялось подтекание II типа из межрёберных артерий без динамики роста размера аневризмы аорты. Однако через 18,37 месяцев (1,53 лет) пациент отметил ухудшение состояния в виде жалоб на слабость, одышку, боль в левой половине грудной клетки, усиливавшуюся на глубине вдоха и при кашле, повышение температуры тела

до 38,0°С. В связи с чем он обратился за помощью, был госпитализирован в стационар по месту жительства, выполнена МСКТ-аортография, по данным которой выявлено образование СИНДС (Рисунок 46). При этом максимальный диаметр аорты составил 97 мм в зоне стентированного участка, также на себя обратила внимание выраженная S-образная извитость нисходящего отдела аорты. В связи с отрицательной динамикой и развитием СИНДС через 15 дней было выполнено повторное эндопротезирование грудного отдела аорты стент-графтом “Valiant Thoracic” VAM4040C200TE с перекрытием ранее установленного стент-графта на 3 звена по дистальному краю.

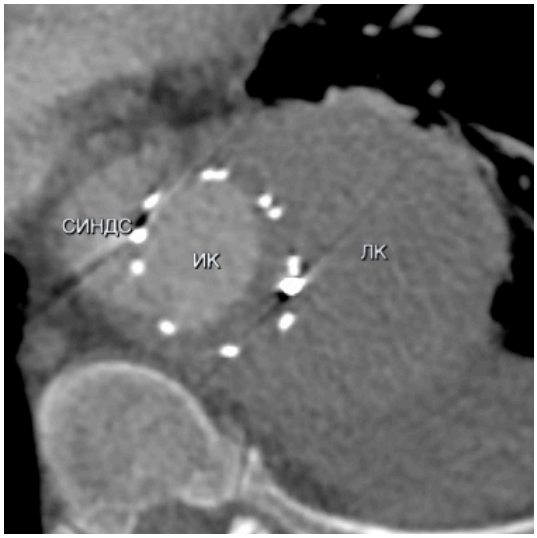

А

Б

Рисунок 46 – СИНДС на контрольной МСКТ-аортографии. А - поперечный срез; Б - сагиттальный срез. СИНДС - стент-графт индуцированное новое дистальное сообщение; ИК - истинный канал; ЛК - ложный канал; лПкА - левая подключичная артерия

В дальнейшем при выполнении ежегодного МСКТ-исследовании отмечено положительное ремоделирование аорты по морфометрическим параметрам в виде уменьшения величины максимального диаметра аорты до 84 мм (редукция объёма аневризмы). Одновременно с этим была зарегистрирована частичная потеря зоны перекрытия модулей стент-графтов, сопровождавшаяся удлинением центральной линии истинного канала на участке от уровня брахиоцефального ствола до чревного ствола и увеличением степени извитости аорты (Рисунок 47).

Через 40,67 месяцев после повторного вмешательства пациент вновь отметил ухудшение состояния в виде появления выраженной одышки и чувства слабости. В связи с этим он обратился за медицинской помощью и был госпитализиро-

ван в тяжелом состоянии в отделение реанимации стационара по месту жительства. При обследовании ему была выполнена МСКТ-ангиография, по результатам которой выявлен разрыв аорты (максимальный диаметр 110 мм) с левосторонним гемотораксом и смещением органов средостения, компрессионный ателектаз левого легкого, отек правого легкого. В связи с чем пациент был переведён в ФГБНУ «РНЦХ им. акад. Б.В. Петровского» в крайне тяжёлом состоянии на искусственной вентиляции лёгких для проведения эндопротезирования грудного отдела аорты по жизненным показаниям.

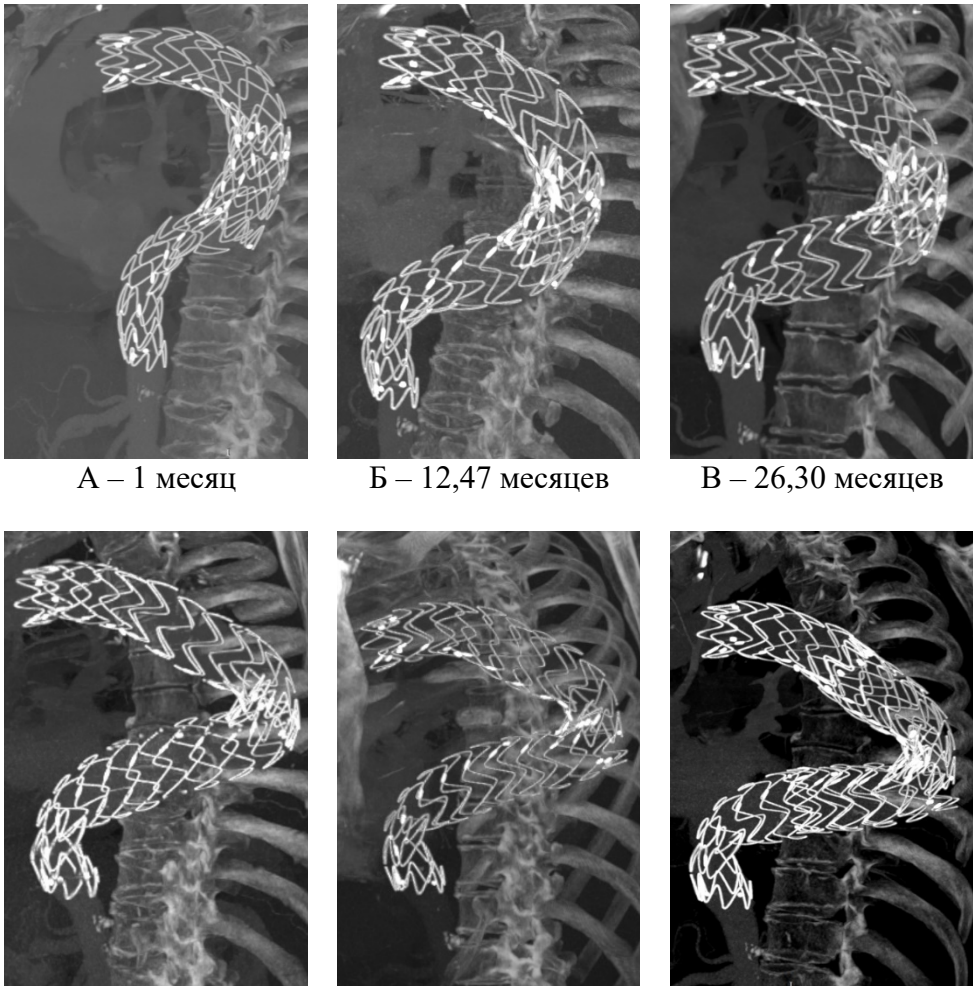

А – 1 месяц Б – 12,47 месяцев В – 26,30 месяцев

Г – 37,93 месяцев Д – 40,67 месяцев Е – имплантирован 3 стент-графт

Рисунок 47 – Графическое изображение динамики миграции модулей стент-графта по данным МСКТ-аортографии

В зону расхождения модулей стент-графтов был позиционирован и имплантирован третий модуль “Valiant Thoracic” VAMF4242C200TE (Рисунок 48А). Однако важно отметить, что проведение доставочного устройства было сопряжено с выраженными техническими трудностями, обусловленными извитостью грудного

отдела аорты. После имплантации стент-графта произведена постдилятация зон перекрытия компонентов комплаэнсным баллонным катетером Reliant (Рисунок 48Б). Также после выполнения эндопротезирования грудного отдела аорты было проведено дренирование левой плевральной полости, получено 2600 мл гемолизированной крови. Динамика МСКТ-картины разрешения гемоторакса через 2 месяца после эндопротезирования и дренирования левой плевральной полости представлена на Рисунок 49.

При оценке серии контрольных МСКТ-исследований можно сделать вывод, что расхождение компонентов и потеря зоны перекрытия были обусловлены увеличением длины аорты с течением времени (Таблица 18). Увеличение длины нисходящей части грудного отдела аорты также объясняет увеличение степени извитости. Таким образом прирост длины аорты на данном сегменте составил 82,2 мм за 40,67 месяцев (3,39 лет), что ещё раз подчёркивает необходимость обязательного динамического контроля за стентированным участком аорты.

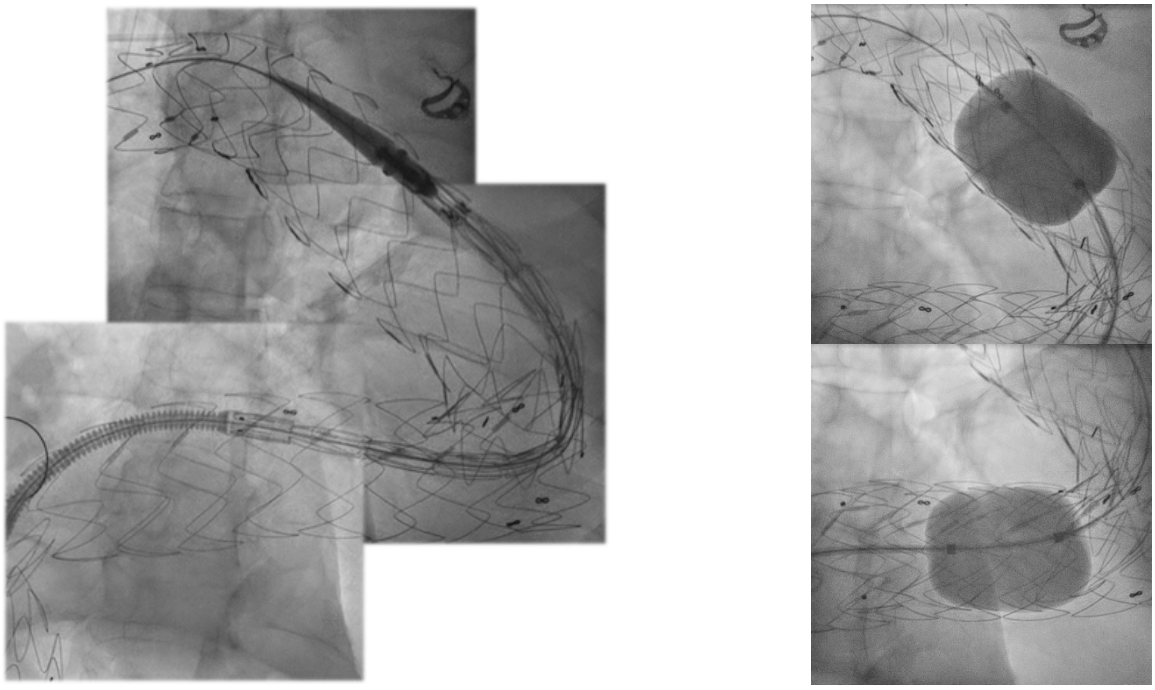

А Б

Рисунок 48 – Имплантация стент-графта в зоне расхождения модулей. А - проведение доставочного устройства через извитости грудной аорты и позиционирование стент-графта; Б - постдилятация зон перекрытия компонентов

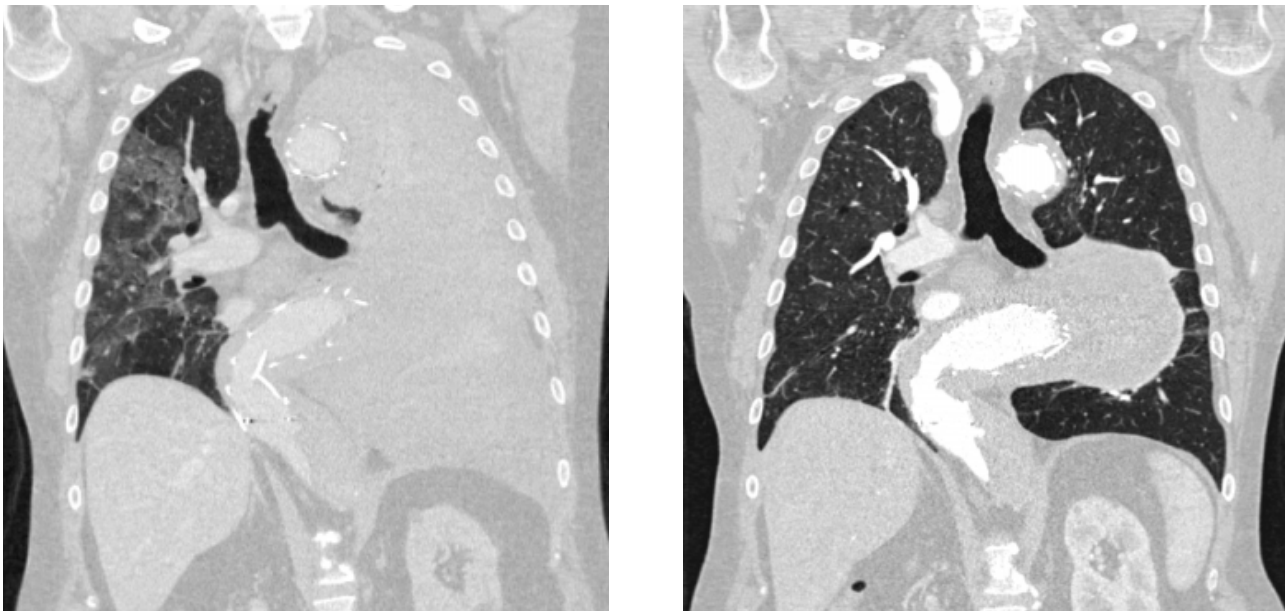

А Б

Рисунок 49 - Динамика разрешения левостороннего гемоторакса. А - состояние при поступлении; Б - контроль через 2 месяца после вмешательства

Вышеизложенный клинический пример иллюстрирует сразу два стент-графт ассоциированных осложнения и закономерности их развития. Так локальное проксимальное эндопротезирование с положением дистального края стент-графта в зоне изгиба аорты приводит к формированию СИНДС. А имплантация нескольких модулей стент-графтов в извитом участке аорты, не смотря на исходно достаточную зону перекрытия компонентов (54,6 мм) может привести к полному расхождению компонентов в результате элонгации аорты на протяжении расслоенного участка, обусловленной течением дегенеративных процессов в стенке аорты на тканевом уровне.

Таблица 18 – Динамика морфометрических параметров стентированного участка аорты с течением времени после выполнения повторного вмешательства

Параметр	**Время после повторного вмешательства, месяцы**				
	1	*12,47*	*26,30*	*37,93*	*40,67*
ЦЛ$_{ИК}$, мм	370,9	375,4	408,2	445,6	453,7
ЗП, mm	54,6	30,7	16,0	9,3	0
Индекс кривизны	1,96	2,04	2,16	2,34	2,35

Примечание: ЦЛИК – длина центральной линии истинного канала от устья брахиоцефального ствола до устья чревного ствола; ЗП – зона перекрытия модулей графтов.

Возможно, что исходно более протяжённое эндопротезирование аорты могло иметь более благоприятные исходы у данного пациента. Тем не менее, даже в

условиях такой неблагоприятной анатомии аорты, обусловленной её выраженной извитостью, эндоваскулярное протезирование, благодаря гибкости доставочного устройства стент-графта, имеет высокий уровень технического успеха при повторных вмешательствах.

Клинический случай №3

Пациент В., 69 лет, был госпитализирован в ФГБНУ «РНЦХ им. акад. Б.В. Петровского» с диагнозом: Расслоение аорты III типа по Дебейки, хроническая стадия. Аневризма нисходящей грудной аорты. Мультифокальный атеросклероз. Атеросклероз аорты, брахиоцефальных и периферических артерий. Тромбоз правой почечной артерии. Сморщенная правая почка. Из анамнеза известно, что за 3,17 месяцев до эндопротезирования, на фоне повышения АД до 200/100 мм. рт. ст. (ранее артериальное давление не контролировал, гипотензивную терапию не получал) пациент отмечал появление резких болей в области живота, иррадиировавших в поясничную область, левую ногу, сопровождавшиеся онемением и похолоданием в левой стопы в связи с чем он обратился за помощью и был госпитализирован в стационар по месту жительства. В ходе обследования ему была выполнена МСКТ-аортография, по данным которой выявлено расслоение аорты III типа по Дебейки с фенестрацией интимы на уровне XII грудного позвонка. Также расслоение имело неблагоприятные морфометрические характеристики, такие как: величина фенестрации составила 19,17 мм (Рисунок 50А); максимальный диаметр аорты в нисходящей части грудного отдела на уровне VII грудного позвонка составил 45 мм (Рисунок 50Б); наибольшее значение параметров ложного канала составило 28,65*18,65 мм на уровне верхнего края устья чревного ствола. В том числе был отмечен частичный тромбоз просвета ложного канала выше уровня фенестрации. При этом площадь поперечного сечения истинного канала в зоне приземления дистального края стент-графта составляла S=235,2 мм^2; D=17,31 мм (Рисунок 50В), соответственно диаметра стент-графта по отношению к расчётному диаметру истинного канала был больше в 1,73 раз.

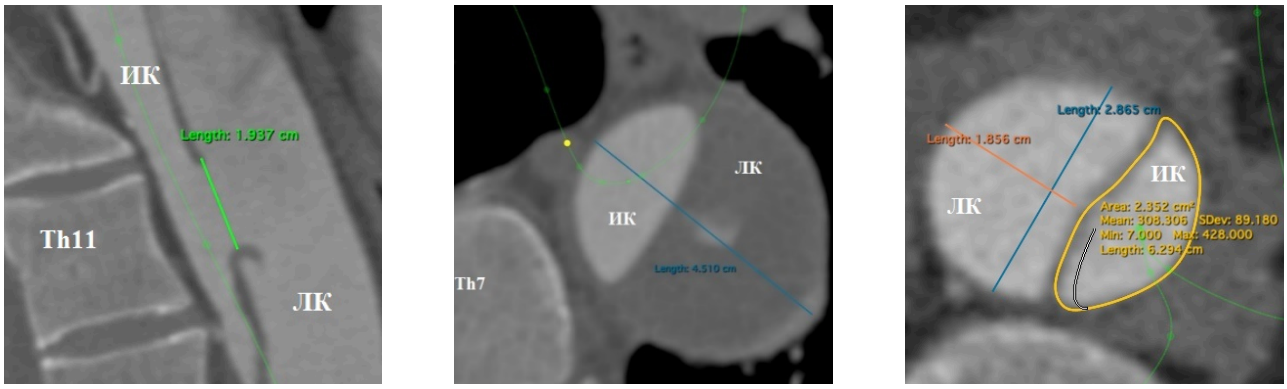

А Б В

Рисунок 50 – Изображение поперечных и сагиттальных срезов аорты на разных уровнях. А - первичная фенестрация отслоенной интимы; Б - поперечный срез аорты на уровне Th 7; В - поперечный срез аорты на уровне верхнего края устья чревного ствола. ИК – истинный канал; ЛК – ложны канал

Длина проксимально зоны герметизации составила 12 мм, в связи с чем было принято решение перед эндопротезированием грудного отдела аорты выполнить сонно-подключичное шунтирование с перевязкой 1 порции левой подключичной артерии. После чего при выполнении эндопротезирования было имплантировано 2 стент-графта по методике «перевёрнутого тромбона».

Первым был имплантирован дистально расположенный стент-графт по верхнему краю устья чревного ствола (Рисунок 51А) – “Valiant Thoracic” VAMF3030C200TE. Второй стент-графт – “Valiant Thoracic” VAMF3232C200TE своим проксимальным краем был расположен в дуге аорты после отхождения левой ОСА и с накрытием устья перевязанной левой ПкА, а дистальным граем находился внутри ранее имплантированного стент-графта с перекрытием его на 3 звена по проксимальному краю (Рисунок 51Б).

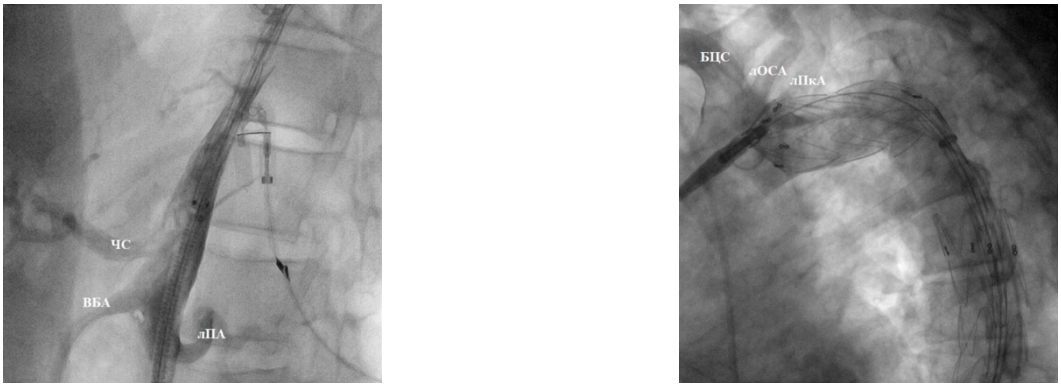

А Б

Рисунок 51 – Интраоперационная аортография. А - позиционирование первого стент-графта выше места отхождения чревного ствола; Б - имплантация стент-графта в дуге аорты с накрытием устья левой подключичной артерии

В дальнейшем при выполнении контрольных МСКТ-исследований через 1 и 12,33 месяцев после эндопротезирования был отмечен полный тромбоз ложного канала на всём протяжении грудного отдела аорты. В то время как на уровне брюшного отдела аорты сохраняется контрастирование ложного канала, обусловленное наличием фенестрации на уровне отхождения правой почечной артерии, однако динамики роста размеров брюшного отдела аорты по данным динамического наблюдения нет (Рисунок 52). При детальном анализе контрольных МСКТ-исследований длина зоны перекрытия стент-графтов составила 53,1 мм через 1 месяц после эндопротезирования и 52,2 мм на 12 месяце наблюдения, однако разница измерений в 0,9 мм не является критерием определения расхождения модулей стент-графтов. Также не было отмечено увеличения длины центральной линии истинного канала.

Данный клинический пример показательно иллюстрирует применение техники «тотального» эндопротезирования грудного отдела аорты, который позволяет на максимальном протяжении выполнить выключение ложного канала и создать коническую конфигурацию всей конструкции с использованием двух стент-графтов различного диаметра, имплантируемых в обратном порядке от дистальных отделов к проксимальным.

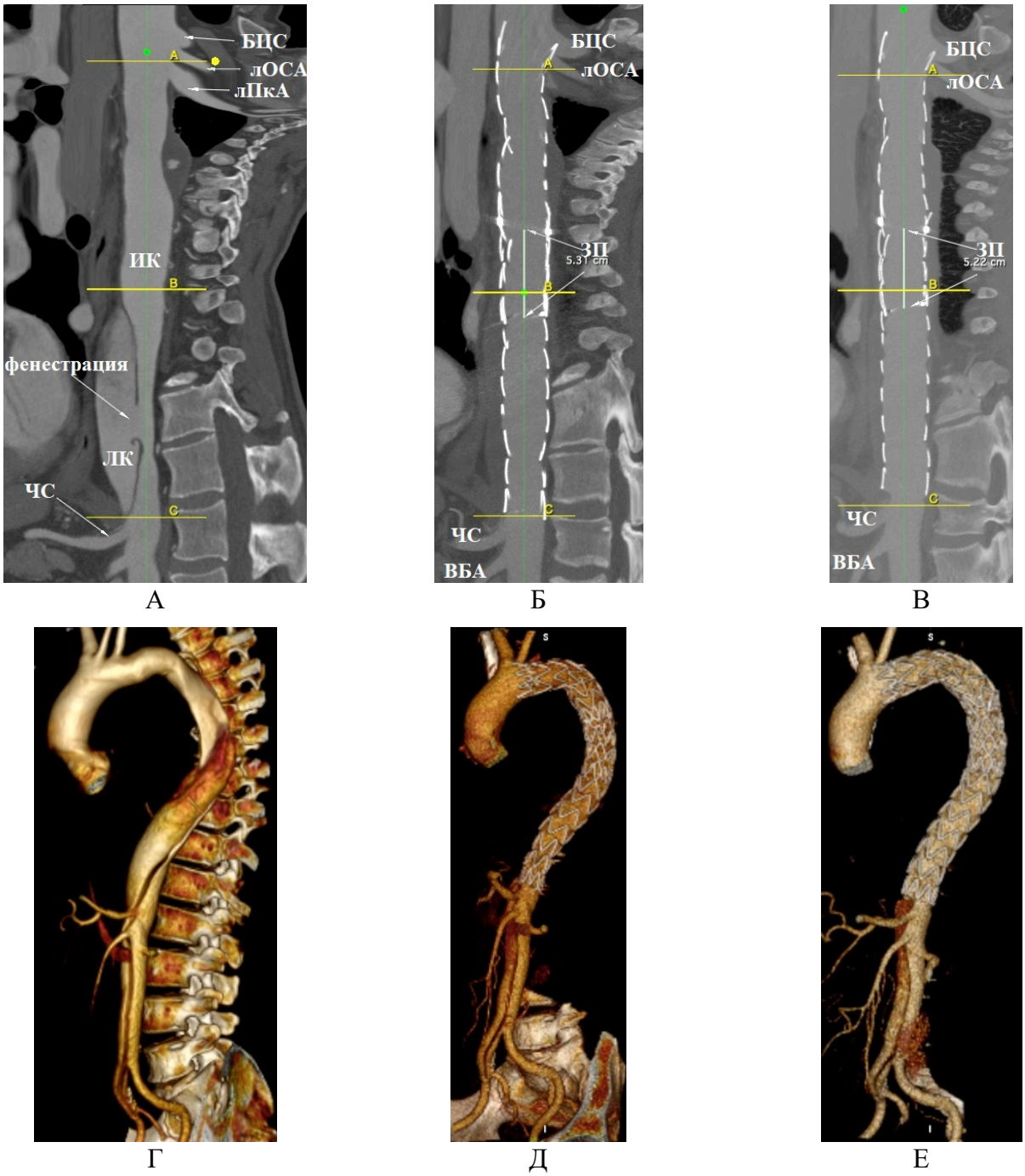

Рисунок 52 – Мультипланарные (А, Б, В) и трёхмерные (Г, Д, Е) реконструкции по данным МСКТ аортографии. А, Г - перед эндопротезированием; Б, Д - через 1 месяц с момента эндопротезирования; В, Е - через 12,33 месяцев с момента эндопротезирования. БЦС – брахиоцефальный ствол; лОСА – левая подключичная артерия; лПкА – левая подключичная артерия; ЧС – чревный ствол; ВБА – верхняя брыжеечная артерия; ЗП – зона перекрытия модулей стент-графтов; ИК – истинный канал; ЛК – ложный канал

Глава 4 ОБСУЖДЕНИЕ РЕЗУЛЬТАТОВ

Описанные в предыдущей главе результаты анализа групп как по отдельности, так и между собой, дают возможность определить ряд клинических показателей, позволяющих оценить оба подхода в лечении при расслоении аорты III типа по Дебейки. Как было показано выше, оба метода доказывают свою клиническую эффективность. В данной главе мы обсудим некоторые из полученных результатов, которые в сравнительном анализе предоставляют возможность определить предикторы развития осложнений и представить рекомендации по снижению рисков их развития. А также это позволит определить оптимальную стратегию проведения эндопротезирования при лечении расслоении аорты III типа.

Первым параметром, по которому предлагается провести сравнение, является выживаемость в анализируемых группах. В настоящее время в литературе при сравнении показателей выживаемости в зависимости от выбора метода лечения, по данным мета-анализов, оценивающих результаты терапевтического подхода, эндопротезирования и открытого хирургического лечения пациентов с расслоением аорты III типа, демонстрируются более благоприятные результаты применения метода эндопротезирования как на краткосрочном, так и на долгосрочном этапе наблюдения [53, 71]. В то же время, по данным мета-анализа M. Boufi, обобщающего опыт хирургического и эндоваскулярного лечения пациентов с хроническим расслоением III типа, эндоваскулярный подход показывает преимущество по показателям выживаемости в краткосрочном периоде наблюдения, тогда как на среднесрочном этапе наблюдения показатели летальности достоверно не различаются [5]. Аналогичные результаты были получены и в мета-анализе A. Harky [47].

Сравнение кривых выживаемости Группы I и II в собственном исследовании статистически достоверных различий не выявило, при этом стоит отметить, что в группе эндопротезирования отмечается тенденция к более положительным результатам выживаемости. Так общая доля летальных исходов в группе открытого хирургического лечения (Группа I) составила 21,28% (средняя продолжи-

тельность периода наблюдения – 8,63±3,26 лет), а в группе эндопротезирования (Группа II) была несколько меньше – 19,23% (средняя продолжительность периода наблюдения – 5,47±3,33 лет). Разница между показателями средней продолжительности периода наблюдений в группах была статистически значимой ($p<0,0001$), что обусловлено сменой подхода к лечению пациентов с расслоением III типа с открытого хирургического на эндоваскулярный с течением времени.

Для определения оптимальной тактики проведения эндоваскулярного протезирования при расслоении аорты III типа по Дебейки проводился сравнительный анализ двух подгрупп: «тотального» и «локального» эндопротезирования грудного отдела аорты. Сравнение показателей выживаемости в подгруппах пациентов с эндопротезированием аорты не показало статистически достоверной разницы. Однако при сравнении выживаемости в зависимости от зоны имплантации стент-графта лучший прогноз имели пациенты с эндопротезированием в зоне 2 и ниже ($p=0,004$). Медиана выживаемости для группы пациентов с проксимальной зоной имплантации 0 – 1 составила 7,076 лет с уровнем кумулятивной выживаемости 47,62%, при этом на этом же временном этапе наблюдения кумулятивная выживаемость у пациентов с имплантацией стент-графта в зоне 2 и ниже составила 90,12%. При этом структура летальных исходов при эндопротезировании в зонах 0 и 1 была обусловлена развитием ретроградного расслоения. Полученные показатели сопоставимы и с результатами аналогичных наблюдений других авторов, так по данным E. Roselli выживаемость пациентов с эндопротезированием в зоне 0 составила 68% на этапе 5-летнего наблюдения [111].

Отдельного внимания заслуживает сравнение показателей интраоперационного и госпитального периодов. Ввиду высокой инвазивности и сложности открытого хирургического лечения, данный метод сопряжён с большей кровопотерей и длительностью вмешательства. Средний объём кровопотери в Группе I составил 2753,19±1887,64 мл против 158,46±66,99 мл в Группе II, $p<0,0001$; средняя продолжительность вмешательства в Группе I равнялась 342,68±78,98 мин. против 164,40±34,91 мин в Группе II, $p<0,0001$.

При анализе частоты развития осложнений в течение госпитального периода, группа I продемонстрировала большее количество осложнений по сравнению с группой II. Статистически значимые различия были получены в отношении: количества левосторонних плевральных пункций и дренирований 36,17% против 3,85%, p=0,0001; количества раневых осложнений 29,79% против 5,77%, p=0,004; количества впервые зарегистрированных нарушений ритма (фибрилляция предсердий – ФП) 18,60% против 1,92%, p=0,024; продолжительности госпитального периода 32,85±19,14 дней против 11,12±5,86 дней, p<0,0001. Полученные данные сопоставимы с результатами многоцентрового исследования J. Bavaria по показателям продолжительности госпитализации и раневых осложнений [3]. Доля пациентов с впервые возникшей ФП в собственном исследовании была сопоставима с частотой возникновения данного нарушения ритма при открытых кардиохирургических операциях, которая колеблется от 10% до 50% [16, 52, 85]. По данным K. Matsuura, распространённость послеоперационной ФП, как пароксизмальной, так и постоянной, при протезировании на дуге и нисходящей части грудной аорты может составлять до 52,7% (242 из 459) [86]. Вероятно, развитие такого вида осложнений обусловлено возникновением анатомического субстрата при нанесении хирургической травмы левого предсердия во время его канюляции. В таком случае наличие локального асептического воспалительного процесса приводит к нарушениям как распространения, так и генерации возбуждения миокарда предсердий.

По частоте встречаемости ОНМК и необратимого ИПСМ в госпитальном периоде группы достоверно не различались. В отношении неврологических нарушений собственные результаты сопоставимы с результатами других исследований. Так например регистре TRAVIATA не было отмечено развития ИПСМ в подгруппе пациентов с расслоением аорты [127]. Но по результатам рандомизированного многоцентрового проспективного исследования INSTEAD количество пациентов с параплегией после эндопротезирования составило 2,9% [92]. А частота ОНМК и ИПСМ в группе открытого хирургического лечения была сопоставима с результатами, представленными A. Conway – 2,3% для ОНМК и ИПСМ [15].

Также по данным мета-анализа A. Harky, сравнивающего результаты открытого хирургического лечения и эндопротезирования при расслоении III типа, частота неврологических нарушений достоверно не отличалась между методами: частота параплегии при открытой хирургии – 2,9% против 1,3% при эндопротезировании, p=0,81; частота ОНМК при открытой хирургии – 4,7% против 3,7% при эндопротезировании, p=0,71) [47].

Повторные вмешательства

Согласно большинству мета-анализов и исследований, эндопротезирование аорты уступает по количеству повторных вмешательств открытому хирургическому лечению.

По количеству повторных вмешательств Группа I и II не имели достоверной статистической разницы. Доля пациентов, которым потребовалось проведение повторного вмешательства в Группе I составила 8,51% (n=4), при этом было выполнено 5 повторных операций, а в Группе II их количество равнялось 15,38% (n=8), количество повторных операций – 9. Рисунок 53 отражает изменение степени свободы от повторных вмешательств с течением времени по группам. Несмотря на то, что в абсолютном и относительном количестве потребность в проведении повторного вмешательства была выше в группе эндопротезирования, данное различие не является статистически достоверным (p=0,131). По характеру расхождения кривых можно отметить, что свобода от повторных вмешательств в Группе II начинает более выражено снижаться с этапа среднесрочного наблюдения от 1 года до 5 лет, что соответствует среднему временному периоду возникновения СИНДС (2,34±1,68 лет). Таким образом, свобода от повторных вмешательств в Группе I и Группе II на этапе годового наблюдения составила 97,78% и 95,92% соответственно; на этапе 5-летнего наблюдения 95,50% и 83,44%.

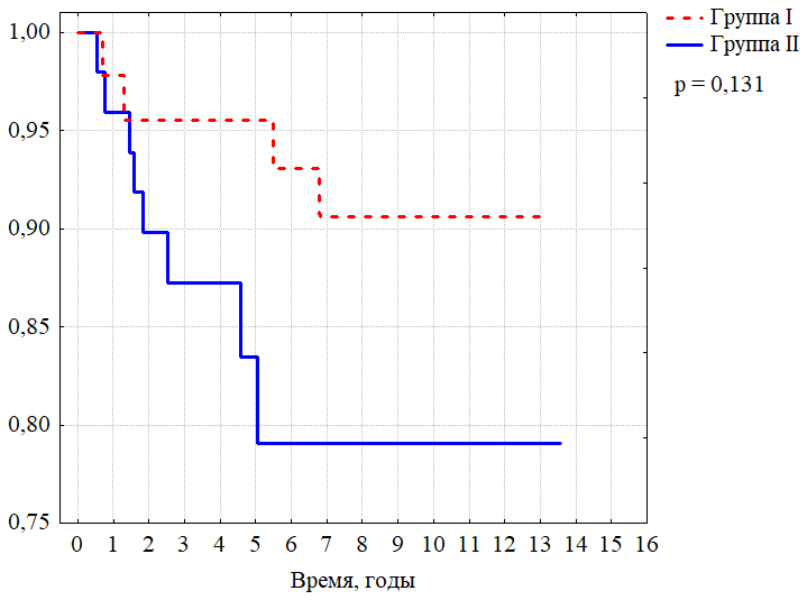

Рисунок 53 – График Kaplan-Meier, отражающий степень свободы от повторных вмешательств в Группах I и II

Сравнение состояния ложного канала в зависимости от методики эндопротезирования

При сравнении подгрупп IIa («локальное» эндопротезирование) и IIb («тотальное» эндопротезирование) по характеру проходимости ложного канала в пределах грудного отдела аорты, протяжённое стентирование показало большую частоту полного тромбоза ложного канала - 90,91% (n=10), в то время как при «локальном» эндопротезировании доля пациентов с полным тромбозом ложного канала на всём протяжении грудного отдела аорты составила 56,10% (n=23), данное различие явилось статистически значимым (p=0,033). Аналогичные результаты получены и в исследовании X. Lou, сравнивавшем результаты локального и протяжённого эндопротезирования при расслоении аорты III типа по Дебейки. Полный тромбоз ложного канала отмечался достоверно чаще в группе пациентов с протяжённым эндопротезированием аорты [80]. Такая взаимосвязь межу длиной эндопротезирования и состоянием ложного канала объясняется тем, что происходит закрытие не только первичной проксимальной фенестрации, но и тех, что имеют меньший размер и расположены дистальнее. Как упоминалось ранее, проходимый ложный канал является фактором развития аорто-ассоциированных событий и летальных исходов, в то время как было прослежено протективное влияние полного тромбоза ложного канала на клинические и морфометрические пара-

метры [65, 84, 118, 122]. Таким образом, при наличии полностью проходимого или частично тромбированного ложного канала и возможности выполнения эндопротезирования аорты, стоит говорить о желательности выполнения «тотального» эндопротезирования.

Ретроградное расслоение

Согласно литературным данным, частота развития ретроградного расслоения при эндопротезировании у пациентов с расслоением III типа по Дебейки варьирует от 0 до 6,8%. Так по данным исследования T. Ma, основанного на результатах лечения 997 пациентов, частота данного осложнения составила 3,17% [82]. Полученные в собственном исследовании результаты, оказались несколько выше. Доля пациентов с ретроградным расслоением в группе эндопротезирования составила 7,69% (n=4). Важными являются результаты анализа случаев ретроградного расслоения в зависимости от зоны имплантации стент-графта. Во всех случаях данное осложнение развивалось у пациентов с имплантацией стент-графта в зоне 1 и 2. Полученные данные находят подтверждение и в международных литературных источниках. Так, по данным анализа регистра MOTHER под авторством L. Canaud наибольшая часть ретроградных расслоений возникала при имплантации стент-графтов в зонах расположенных более проксимально: 6,8% при имплантации в зоне 0, 2.4% при имплантации в зоне 1, 4,1% при эндопротезировании в зоне 2, и 1,3% при расположении проксимального края стент-графта в зонах 3 и 4 ($p<0,0001$). При этом немаловажным является анализ сроков развития данного осложнения.

По данным собственного анализа ретроградное расслоение в 75% (n=3) развивалось в раннем послеоперационном периоде на 6-7 сутки после выполнения вмешательства и в 25% (n=1) срок возникновения осложнения составил 21,9 месяцев, что аналогично результатом в анализе L. Canaud – 58% ретроградных расслоений развивалось в интра- или ближайшем послеоперационном периоде [8]. Также данные T. Gandet сообщают о среднем значении временного интервала до развития ретроградного расслоения в 3 – 7 дней [43]. Аналогичные сроки разви-

тия ретроградного расслоения сообщаются в результате проспективного исследования J.B. Williams [140]. Таким образом, ретроградное расслоение в основном является осложнением раннего послеоперационного периода, вероятность возникновения которого увеличивается с более проксимальным положением стент-графта. Что, вероятно, обусловлено положением стент-графта в участке аорты с наибольшей кривизной (дуга аорты) и стремлением стент-графта к распрямлению, что также является причиной развития СИНДС [30].

К факторам риска развития ретроградного расслоения относят также стадию течения заболевания. По данным L. Canaud, ретроградное расслоение чаще развивалось у пациентов, оперированных в острую стадию расслоения аорты: ОШ при остром расслоении составило 10,0 (95% ДИ: 4,7-21,9) и при хроническом расслоении – 3,4 (95% ДИ: 1,3-8,8) [8]. Но по результатам собственного исследования, всем пациентам с ретроградным расслоением эндоваскулярное вмешательство было выполнено в хроническую стадию расслоения аорты.

Среди причин развития ретроградного расслоения также выделяют превышение диаметра стент-графта («оверсайзинг») на 10% и более по отношению к диаметру аорты в зоне имплантации, а также использование стент-графтов с номинальным диаметром 42 мм и более [8, 43]. В результате анализа собственных данных, средняя величина диаметра устройства по проксимальному краю у пациентов с ретроградным расслоением составила 41,0±6,0 мм с медианой значения 42 мм (ИКР 35-46), в то время как у пациентов без ретроградного расслоения среднее значение данной величины было равно 35,44±4,37 мм, а медиана составила 36 мм (ИКР 32-38). Таким образом разница средних значений составляет 5,56 мм имеет тенденцию достоверности различия (92%), но не является статистически достоверной (p=0,089) (Рисунок 54). Взаимосвязь развития ретроградного расслоения с большим диаметром протеза может быть вызвана изменением радиального воздействия стент-графта на стенку аорты или сил, направленных на выпрямление стент-графта в наиболее изогнутой части аорты.

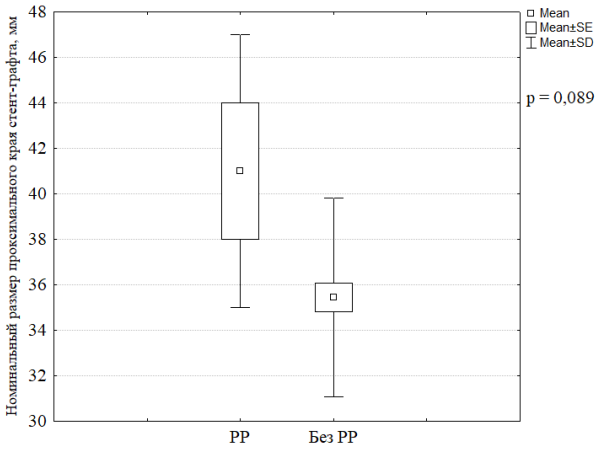

Рисунок 54 – Сравнение величины проксимального диаметра стент-графта у пациентов с ретроградным расслоением и без него. РР – ретроградное расслоение

Что касается величины превышения диаметра проксимального края стент-графта по отношению к диаметру аорты в зоне имплантации, то среднее значение этого коэффициента составило 1,04±0,04, что соответствует превышению диаметра стент-графта на 4%. В то время как средняя величина превышения диаметра по проксимальному краю стент-графта у пациентов без ретроградного расслоения была больше и составила 1,10±0,08. Однако статистически достоверной разницы между пациента по данному показателю выявлено не было (p=0,106). Таким образом, на основании собственных наблюдений, данных, подтверждающих увеличение вероятности развития ретроградного расслоения в зависимости от превышения диаметра проксимального стент-графта получено не было. Аналогичное заключение было получено и по результатам исследования T. Ma – не было выявлено статистически достоверной разницы между средними значениями коэффициентов превышения диаметра стент-графтов по проксимальному краю (p=0,11). При этом средняя величина диаметра аорты в зоне «приземления» стент-графта равнялась 31,54±5,28 мм (20,05-41,95 мм) и средняя величина превышения размера графта составляла менее 10% - 8,65%±3,31% (0,63%-29,68%) [82].

СИНДС

Развитие стент-графт индуцированной новой дистальной фенестрации в собственном исследовании было отмечено у 11,54% (n=6) пациентов, что сопоставимо с сообщаемой частотой в других исследованиях, которая колеблется в диапазоне от 1,3% до 34,8% [12, 30, 32, 60, 72, 74, 100, 136].

По данным T. Ma частота развития СИНДС была меньше и составила 3,76%, при этом среднее значение интервала времени до развития данного осложнения составило 27,78 месяцев (от 1,5 до 70 месяцев) [82]. По данным крупного ретроспективного исследования, включившего себя результаты 579 наблюдений, выполненного Q. Li, частота СИНДС составила 6,7%, а время до развития этого осложнения составило в среднем 22±17 месяцев после первичного эндопротезирования по поводу расслоения [72]. Похожие данные по срокам развития СИНДС были получены и в результате собственных наблюдений. Средняя продолжительность временного интервала до развития СИНДС составила 31,78±20,11 месяцев (от 1,7 до 53,8 месяцев).

Вследствие того, что возникновение СИНДС может приводить к повторной перфузии ложного канала, дальнейшему росту аневризмы аорты, её разрыву и формированию ложной аневризмы, пациенты после проведенного эндоваскулярного протезирования должны регулярно выполнять контрольную МСКТ-аортографию. А её, в свою очередь, необходимо детально и прицельно анализировать на предмет развития СИНДС. Летальность среди пациентов с СИНДС на 10-летнем этапе наблюдения после первичного эндопротезирования по данным Q. Li составляет 24% [73]. По данным собственного исследования летальность у пациентов с СИНДС была несколько ниже и составила 16,67% (n=1) при средней продолжительности наблюдения пациентов с данным осложнением в 66,27±25,29 месяцев (5,52±2,11 лет). Во всех случаях после выявления нового дистального сообщения было выполнено повторное эндопротезирование грудного отдела аорты. Случаев развития повторного СИНДС после выполнения повторного эндопротезирования зарегистрировано не было. В то время как сообщаемая частота повторного СИНДС по данным долгосрочного наблюдения Q. Li составляет 20% со средним временным интервалом в 3,5±1,7 лет.

Среди факторов риска развития СИНДС выделяют: короткую длину стентированного участка; дизайн стент-графта с наличием продольных соединительных балок между кольцами; эндопротезирование в хронической стадии расслоения аорты; стратегия эндопротезирования с прямой последовательностью импланта-

ции стент-графтов с использованием нескольких модулей; превышение размера стент-графта по отношению к размеру истинного канала в 2 раза и более [12, 54, 72, 73, 82].

В работе Q. Li от 2015 года в качестве фактора риска развития СИНДС была определена длина стент-графта менее 145 мм с отношением шансов (ОШ) 2,268; 95% ДИ (1,121-4,587); p=0,023 [72]. По данным T. Ma длина стент-графта также была определена как значимый фактор риска, при этом пограничное значение длины составило 165 мм с ОШ 5,65; 95% ДИ (2,60-12,64); p<0,01. В этой же работе сообщается, что наличие продольных соединительных балок у стент-графта увеличивает вероятность развития СИНДС с ОШ 3.28; 95% ДИ (1,54-7,00); p<0,01. К стент-графтам такого дизайна относят устройства Hercules, Aegis, Ankura (Китай) и Relay (Япония) [82]. В собственном исследовании данную зависимость проследить не удалось, длина имплантированных стент-графтов у пациентов с СИНДС при первичном вмешательстве составляла 200 мм, а в одном случае длина стентированного участка при использовании двухстентовой стратегии эндопротезирования составила 217 мм. В то время как среднее значение длины стент- графтов у пациентов без СИНДС составило 201,63±37,29 мм (от 150 до 277 мм) и разница между средними значениями не являлась статистически значимой (p=0,712).

В уже упомянутом исследовании Q. Li от 2015 года в качестве фактора риска было определено выполнение первичного эндопротезирования в хронической стадии расслоения аорты с ОШ 1,935; 95% ДИ (1,004-3,731); p=0,049. Однако, следует учесть тот факт, что под началом хронической стадии расслоения авторы подразумевают временной период через 14 дней от начала заболевания, не выделяя при этом подострой стадии расслоения. То есть в действительности полученная закономерность может быть интерпретирована в отношении пациентов, прооперированных в подострой и хронической стадиях расслоения. По результатам собственного исследования СИНДС развился у 10% (n=1) пациентов, прооперированных в острой стадии расслоения (n=10) и у 11,9% (n=5) пациентов, прооперированных в подострой и хронической стадиях расслоения (n=42). Не смотря на

большее количество СИНДС по абсолютным и относительным числам, данное различие не является статистически достоверным p=0,703. По результатам, опубликованным Q. Li в 2019 году, полученным на большем количестве наблюдений, сохраняется та же зависимость от стадии расслоения с ОШ 1,725; 95% ДИ (0,919-3,238); p=0,049.

В отношении развития СИНДС, по некоторым данным, также важное значение играет и последовательность имплантации стент-графтов. Так в исследовании I.Chen общая доля пациентов с СИНДС составила 26%. В то время как при сравнении стратегии имплантации модулей стент-графтов, эндопротезирование по методике «перевёрнутого тромбона» (сначала дистальный стент-графт, затем проксимальный стент-графт) продемонстрировало более благоприятные результаты в отношении частоты развития СИНДС (4,17% против 36,73%; p=0,004) [12]. Согласно результатам собственного исследования, частота развития СИНДС у пациентов с одностентовым («локальным») эндопротезированием (n=41) составила 12,20% (n=5) и 9,09% (n=1) при «тотальном» стентировании (n=11) при имплантации модулей в обратном порядке, однако полученное различие не является статистически достоверным p=0,785. Такой результат, вероятно, обусловлен малым количеством анализируемой выборки.

Превышение дистального размера стент-графта по отношению к размеру истинного канала в зоне «приземления» является, по всей видимости, ведущим морфометрическим фактором, увеличивающим вероятность возникновения СИНДС. В собственном исследовании при морфометрическом анализе параметров аорты до и после эндопротезирования определялась площадь сечения истинного канала на основании мультипланарных реконструкций при построении центральной линии истинного канала, и исходя из значения которой вычислялся эквивалентный диаметр истинного канала (Формула 1). В проведенном исследовании, среди пациентов, у которых было отмечено развитие СИНДС, среднее значение величины превышения диаметра стент-графта к расчётному диаметру истинного канала было больше и составило 2,77±0,31, в то время как у пациентов без

СИНДС данное соотношение равнялось 1,78±0,30, данная разница являлась статистически достоверной p=0,0006 (Таблица 9).

Полученные данные согласуются с приведенными в международных источниках описаниями превышения диаметра аорты как фактора риска развития СИНДС. Так например, в результате исследования R. Jánosi, пациенты с СИНДС имели достоверно большее превышение диаметра стент-графта к среднему значению диаметра истинного канала 95,88±4,3% против 55,94±36,23%, p<0,01 [60]. Аналогичные результаты были получены и S. Weng, однако превышение размера стент-графта определялось по отношению площадей поперечного сечения стент-графта и истинного канала, которое составило в среднем 293±76% [136]. В работе C. Huang предиктором развития СИНДС у пациентов, прооперированных с использованием гибридных протезов по методике «замороженного хобота слона», также было определено превышение площади поперечного сечения стент-графта к площади поперечного сечения истинного канала на предполагаемом уровне «приземления» дистального края стент-графта». В группе СИНДС данное отношение составило 4,00±2,96 против 1,98±0,66 в группе пациентов без СИНДС (p=0,031) [54].

Таким образом, можно считать, что превышение размера стент-графта к размеру истинного канала в зоне его предполагаемого «приземления» является ведущим фактором в развитии стент-графт индуцированного нового дистального сообщения между истинным и ложным каналами. Кроме этого, проведенное исследование подтверждает большую частоту развития СИНДС в среднесрочном и отдалённом периоде наблюдения.

Миграция и расхождение стент-графтов

В результате происходящих в процессе ремоделирования расслоенной аорты происходит изменение не только поперечных размеров, но также и продольных параметров. Явление увеличения длины (элонгации) всей аорты и не стентированного участка также обсуждается в ряде сообщений. И этот фактор является определяющим в развитии такого осложнения как миграция стент-графта и рас-

хождение модулей стент-графтов как при одномоментном, так и при повторных вмешательствах. При этом сообщаемая частота возникновения данного осложнения составляет от 0% до 30% [69]. Такой разброс встречаемости данного осложнения обусловлен относительно небольшим количеством публикаций, основанных на результатах анализа малых выборок и скудности сообщаемых результатов в отношении миграции стент-графтов в регистровых исследованиях.

Имеет место быть и разнородность критериев, определяющих понятие миграции стент-графта, к примеру в работе R. Fattori в качестве критерия миграции взято пороговое значение в 5 мм [39]. Тем не менее, более общепринятым определением миграции стент-графта является смещение устройства более чем на 10 мм [25, 41, 79]. Так по данным S. O'Neil, у всех пациентов в исследовании, с подтверждённым фактом миграции стент-графта, было отмечено увеличение длины центральной линии аорты [97]. R. Chaer и S. Makaroun сообщают о величине элонгации аорты более чем на 10 мм в течение первого года после выполнения эндопротезирования грудного отдела на протяжении не стентированного участка аорты у 30% пациентов [10]. При этом может происходить изменение как положения стент-графта по отношению к проксимальным и дистальным референсным точкам, так и расхождение модулей имплантированных стент-графтов. Предиктивное влияние удлинения аорты в отношении миграции и расхождения модулей было показано и в результате наблюдений P. Geisbüsch [45]. При анализе собственных наблюдений также было отмечено увеличение длины центральной линии истинного канала (ЦЛИК), определённой между дистальным краем устья брахиоцефального ствола и проксимальным краем устья чревного ствола. Данное различие оказалось статистически достоверным (до эндопротезирования 297,13±31,28 мм против 310,00±48,22 мм при контрольном исследовании; p=0,019). Однако достоверной статистической разницы при сравнении значения длины кратчайшего расстояния между точками проксимальной и дистальной референсными точками получено не было.

С течением времени после выполнения вмешательства было отмечено значимое увеличение индекса кривизны аорты (до вмешательства 1,39±0,19 против

1,49±0,26 при контрольном исследовании; p=0,009). Однако смещения стент-графтов относительно проксимальных референсных точек более 10 мм зарегистрировано не было. И только в 1 случае произошла потеря длины зоны перекрытия модулей стент-графтов, которая привела к разрыву аорты, обусловленному перфорацией её стенки непокрытой короной дистально расположенного модуля, по поводу чего пациенту было успешно выполнено повторное эндопротезирование (Клинический пример №2, Рисунок 47).

При подгрупповом анализе, в подгруппе проксимального «локального» эндопротезирования было отмечено большее значение среднего показателя прироста длины ЦЛИК – 18,86±17,53 мм и медианы значения данного параметра 17,2 мм (ИКР 5,95-24,00) по сравнению с подгруппой «тотального» эндопротезирования, где средняя величина прироста ЦЛИК составила 5,70±2,84 мм и медиана прироста равнялась 5,8 мм (ИКР 4,3-7,5); p=0,017. Таким образом, можно сделать вывод, что стратегия «тотального» эндопротезирования оказывает благоприятное воздействие в отношении элонгации аорты в результате её ремоделирования. Следовательно, при первичном «тотальном» эндопротезировании вероятность миграции и расхождения модулей стент-графтов может быть ниже.

Подтекания

В собственном исследовании количество подтеканий на этапе раннего периода наблюдения составило 3,85% (n=2). В одном случае подтекание IA типа было отмечено при ангиографическом контроле интраоперационно, однако при контрольной МСКТ-аортографии через месяц признаков осложнения не было выявлено. Во втором случае подтекание II типа из межрёберных артерий, выявленное в раннем послеоперационном периоде, разрешилось самостоятельно в среднесрочном периоде наблюдения. По данным литературы частота развития эндолика I типа варьирует в диапазоне от 2 до 15%. Так в исследовании VALOR-II эндолик IA типа был зарегистрирован в 0,7% случаев, а эндолик II типа в 4,5% случаев. Регистр VIRTUE продемонстрировал несколько больше количество подтеканий IA типа – 4%. А по данным R. Almeida доля пациентов с подтеканием I типа составила 7,2% [2, 14, 38, 114, 124].

ВЫВОДЫ

1. Оптимальной тактикой при эндоваскулярном протезировании является «тотальное» стентирование, которое достоверно чаще приводит к положительному ремоделированию аорты по сравнению с «локальным» эндопротезированием.

2. Результаты эндоваскулярного протезирования превосходят результаты открытого хирургического лечения грудного отдела аорты при расслоении III типа по показателям интраоперационного и госпитального периодов, таким как объём кровопотери ($p < 0{,}0001$), время хирургического вмешательства ($p < 0{,}0001$), частота развития осложнений места хирургического доступа ($p = 0{,}004$) и необходимость в выполнении пункции и/или дренирования левой плевральной полости ($p = 0{,}0001$).

3. Пациенты со стент-графт индуцированным новым дистальным сообщением имеют достоверно большее превышение дистального размера стент-графта к размеру истинного канала в зоне предполагаемого «приземления».

4. По показателям госпитальной летальности, частоте развития неврологических осложнений эндопротезирование и открытое оперативное лечение являются сопоставимыми. Показатели выживаемости при локальном протезировании нисходящей части грудного отдела аорты сопоставимы с выживаемостью при «тотальном» эндопротезировании при расслоении III типа по Дебейки. Пациенты с эндопротезированием в зонах 0 и 1 имеют менее благоприятный прогноз в отношении показателей выживаемости по сравнению с имплантацией стент-графта в зоне 2 и ниже.

ПРАКТИЧЕСКИЕ РЕКОМЕНДАЦИИ

1. Выполнение максимально протяжённого эндопротезирования грудного отдела аорты должно рассматриваться у всех пациентов с расслоением аорты III типа с учётом рисков развития возможных осложнений.

2. При планировании эндопротезирования грудного отдела аорты необходимо проведение тщательного морфометрического анализа аорты и подбор размера имплантируемых устройств, а именно необходимо избегать: превышения размера дистального края стент-графта по отношению к истинному каналу в предполагаемой зоне «приземления» более чем в 2 раза; использования устройств с проксимальным диаметром более 42 мм с целью профилактики раз-вития ретроградного расслоения.

3. Регулярный динамический контроль после протезирования аорты по данным МСКТ-аортографии должен включать анализ не только поперечных параметров аорты, но также и длины центральной линии истинного канала и индекса кривизны аорты, как показателей её элонгации.

4. Пациенты в группе эндопротезирования с имплантацией стент-графтов в зоне 0 и 1 имеют значимо более низкие показатели выживаемости по сравнению с пациентами, которым имплантация стент-графта производилась в зоны 2 и ниже, таким образом, более дистальное положение стент-графта является более предпочтительным, когда это возможно.

5. Предпочтительно выполнение эндоваскулярного протезирования аорты, чем открытого хирургического протезирования в виду меньшей инвазивности методики и меньшего количества осложнений при сопоставимых показателях выживаемости.

СПИСОК СОКРАЩЕНИЙ

ADSORB	Acute Dissection: Stent graft OR Best medical therapy – Расслоение аорты: эндопротезирование или оптимальная медикаментозная терапия
EUROSTAR	European Collaborators on Stent Graft Techniques for Thoracic Aortic Aneurysm and Dissection Repair – Европейский регистр эндопротезирования при лечении аневризм и расслоений грудной аорты
INSTEAD	INvestigation of STEnt grafts in patients with type B Aortic Dissection – Исследование эндопротезирования у пациентов с расслоением аорты типа B
IRAD	The International Registry of Acute Aortic Dissection – Международный регистр пациентов с острым расслоением аорты
MOTHER	Medtronic Thoracic Endovascular Registry – Эндоваскулярный регистр Медтроник
STABLE	Study of Thoracic Aortic Type B Dissection Using Endoluminal Repair – Исследование эндоваскулярного лечения расслоения грудной аорты типа B
TRAVIATA	Treatment of thoracic aortic disease with the Valiant stent graft – Лечение патологии аорты с использованием стент-графта Valiant
VALOR	The Talent Thoracic Stent Graft System Clinical Study – Клиническое исследование эндопротезирования грудной аорты с использованием стент-графта Talent
VALOR II	The Valiant Thoracic Stent Graft System Clinical Study – Клиническое исследование эндопротезирования грудной аорты с использованием стент-графта Valiant
VIRTUE	Valiant Thoracic Stent Graft Evaluation for the Treatment of Descending Thoracic Aortic Dissections – Оценка результатов эндопротезирования расслоений нисходящей аорты с использованием стент-графта Valiant
АГ	артериальная гипертензия

АКШ	аортокоронарное шунтирование
Ао	аорта
БЦС	брахиоцефальный ствол
ДИ (CI)	доверительный интервал
ИБС	ишемическая болезнь сердца
ИК	истинный канал
ИКР	интерквартильный разброс
ИПСМ	ишемическое повреждение спинного мозга
ЛК	ложный канал
ЛПБО	левопредсердно-бедренный обход
M	среднее значение
Me	медиана
МСКТ	мультиспиральная компьютерная томография
ОНМК	острое нарушение мозгового кровообращения
ОСА	общая сонная артерия
ПкА	подключичная артерия
РКВ	рентгенконтрастное вещество
СД	сахарный диабет
СИНДС (dSINE)	стент-графт индуцированное новое дистальное сообщение (distal stent-graft induced new entry)
СКФ	скорость клубочковой фильтрации
СО (SD)	стандартное отклонение (standard deviation)
ФП	фибрилляция предсердий
ХОБЛ	хроническая обструктивная болезнь лёгких
ЧКВ	чрескожное коронарное вмешательство
ЧС	чревный ствол

СПИСОК ЛИТЕРАТУРЫ

1. Alberta H. B. [и др.]. Thoracic endovascular aortic repair migration and aortic elongation differentiated using dual reference point analysis // Journal of Vascular Surgery. 2018. № 2 (67). С. 382–388.

2. Almeida R. M. S. [и др.]. Thoracic endovascular aortic repair - a Brazilian experience in 255 patients over a period of 112 months // Interactive CardioVascular and Thoracic Surgery. 2009. № 5 (8). С. 524–528.

3. Bavaria J. E. [и др.]. Endovascular stent grafting versus open surgical repair of descending thoracic aortic aneurysms in low-risk patients: A multicenter comparative trial // Journal of Thoracic and Cardiovascular Surgery. 2007. № 2 (133). С. 369–377.

4. Blount K. J., Hagspiel K. D. Aortic diameter, true lumen, and false lumen growth rates in chronic type B aortic dissection // American Journal of Roentgenology. 2009. № 5 (192). С. 222–229.

5. Boufi M. [и др.]. Endovascular Versus Open Repair for Chronic Type B Dissection Treatment: A Meta-Analysis // Annals of Thoracic Surgery. 2019. Т. 107. № 5. С. 1559–1570.

6. Brunkwall J. [и др.]. ADSORB: A study on the efficacy of endovascular grafting in uncomplicated acute dissection of the descending aorta // European Journal of Vascular and Endovascular Surgery. 2012. № 1 (44). С. 31–36.

7. Brunkwall J. [и др.]. Endovascular repair of acute uncomplicated aortic type b dissection promotes aortic remodelling: 1 year results of the ADSORB trial // European Journal of Vascular and Endovascular Surgery. 2014. № 3 (48). С. 285–291.

8. Canaud L. [и др.]. Retrograde aortic dissection after thoracic endovascular aortic repair // Annals of Surgery. 2014. № 2 (260). С. 389–395.

9. Cao P. [и др.]. Systematic review of clinical outcomes in hybrid procedures for aortic arch dissections and other arch diseases // Journal of Thoracic and Cardiovascular

Surgery. 2012. № 6 (144).

10. Chaer R. A., Makaroun M. S. Late Failure after Endovascular Repair of Descending Thoracic Aneurysms // Seminars in Vascular Surgery. 2009. № 2 (22). С. 81–86.

11. Chen C. K. [и др.]. Impact on outcomes by measuring tortuosity with reporting standards for thoracic endovascular aortic repair // Journal of Vascular Surgery. 2014. № 4 (60). С. 937–944.

12. Chen I. M. [и др.]. Implantation sequence modification averts distal stent graft-induced new entry after endovascular repair of Stanford type B aortic dissection // Journal of Vascular Surgery. 2016. № 2 (64). С. 281–288.

13. Clouse W. D. [и др.]. Acute aortic dissection: population-based incidence compared with degenerative aortic aneurysm rupture. // Mayo Clinic proceedings. 2004. № 2 (79). С. 176–80.

14. Conrad M. F. [и др.]. Results of the VALOR II trial of the Medtronic Valiant Thoracic Stent Graft // Journal of Vascular Surgery. 2017. № 2 (66). С. 335–342.

15. Conway A. M. [и др.]. Outcomes of open surgical repair for chronic type B aortic dissections // Journal of Vascular Surgery. 2014. № 5 (59). С. 1217–1223.

16. Creswell L. L. [и др.]. Hazards of postoperative atrial arrhythmias // The Annals of Thoracic Surgery. 1993. № 3 (56). С. 539–549.

17. Criado F. J. Aortic dissection: A 250-year perspective // Texas Heart Institute Journal. 2011. № 6 (38). С. 694–700.

18. Czerny M. [и др.]. Targeting landing zone 0 by total arch rerouting and TEVAR: Midterm results of a transcontinental registry // Annals of Thoracic Surgery. 2012. № 1 (94). С. 84–89.

19. Daily P. O. [и др.]. Management of Acute Aortic Dissections 1970. № 3 (10). С. 237–247.

20. Dake M. D. [и др.]. Endovascular stent-graft placement for the treatment of acute aortic dissection // The New England Journal of Medicine. 1999. № 20 (340). С. 1545–1552.

21. Dake M. D. [и др.]. DISSECT: A new mnemonic-based approach to the categorization of aortic dissection // European Journal of Vascular and Endovascular Surgery. 2013. № 2 (46). С. 175–190.

22. DeBakey M., Cooley D., Creech O. J. Surgical considerations of dissecting aneurysm of the aorta // Annals of Surgery. 1955. № 142 (4). С. 586–610.

23. DeBakey M. E., Henly W. S., Cooley D. A. Surgical management of dissecting aneurysms of the aorta // Journal Thoracic and Cardiovascular Surgery. 1964. № 1 (49). С. 130–149.

24. DeMartino R. R. [и др.]. Population-Based Assessment of the Incidence of Aortic Dissection, Intramural Hematoma, and Penetrating Ulcer, and Its Associated Mortality From 1995 to 2015 // Circulation. Cardiovascular quality and outcomes. 2018. № 8 (11). С. e004689.

25. Diehm N., Vermassen F., Sambeek M. R. H. M. Van Standardized definitions and clinical endpoints in trials investigating endovascular repair of aortic dissections // European Journal of Vascular and Endovascular Surgery. 2013. № 6 (46). С. 645–650.

26. Dieter R. S., Dieter R. A. J., Dieter R. A. I. Diseases of the Aorta / R. S. Dieter, R. A. J. Dieter, R. A. I. Dieter, 1-е изд., Springer International Publishing, 2019. 496 с.

27. Disease T., Ritter J. Aortic Dissection // Nature Reviews Disease Primers. 2016. № July (2). С. 1–16.

28. Donas K. P. [и др.]. Early and midterm outcome of a novel technique to simplify the hybrid procedures in the treatment of thoracoabdominal and pararenal aortic aneurysms // Journal of Vascular Surgery. 2009. № 6 (50). С. 1280–1284.

29. Dong Z. [и др.]. Strategies for handling the insufficiency of the proximal landing

zone during endovascular thoracic aortic repair // Chin J Surg. 2005. № 13 (43). С. 857–860.

30. Dong Z. [и др.]. Stent graft-induced new entry after endovascular repair for Stanford type B aortic dissection // Journal of Vascular Surgery. 2010. № 6 (52). С. 1450–1457.

31. Eggebrecht H. [и др.]. Retrograde ascending aortic dissection during or after thoracic aortic stent graft placement insight from the european registry on endovascular aortic repair complications // Circulation. 2009. № SUPPL. 1 (120). С. 276–281.

32. Ehrlich M. P. [и др.]. Midterm results after endovascular treatment of acute, complicated type B aortic dissection: The Talent Thoracic Registry // Journal of Thoracic and Cardiovascular Surgery. 2013. № 1 (145). С. 159–165.

33. Eid-Lidt G. [и др.]. Endovascular treatment of type B dissection in patients with marfan syndrome: Mid-term outcomes and aortic remodeling // Catheterization and Cardiovascular Interventions. 2013. № 7 (82). С. 898–905.

34. Erbel R. [и др.]. 2014 ESC guidelines on the diagnosis and treatment of aortic diseases // European Heart Journal. 2014. № 41 (35). С. 2873–2926.

35. Erbel R. [и др.]. 2014 ESC Guidelines on the diagnosis and treatment of aortic diseases // European heart journal. 2014. № 41 (35). С. 2873–926.

36. Estrera A. L. [и др.]. Preoperative and operative predictors of delayed neurologic deficit following repair of thoracoabdominal aortic aneurysm // Journal of Thoracic and Cardiovascular Surgery. 2003. № 5 (126). С. 1288–1294.

37. Evangelista A. [и др.]. Long-term outcome of aortic dissection with patent false lumen: Predictive role of entry tear size and location // Circulation. 2012. № 25 (125). С. 3133–3141.

38. Fairman R. M. [и др.]. Pivotal results of the Medtronic Vascular Talent Thoracic Stent Graft System: The VALOR Trial // Journal of Vascular Surgery. 2008. № 3 (48).

39. Fattori R. [и др.]. Results of endovascular repair of the thoracic aorta with the Talent Thoracic stent graft: The Talent Thoracic Retrospective Registry // Journal of Thoracic and Cardiovascular Surgery. 2006. № 2 (132). С. 332–339.

40. Fattori R. [и др.]. Complicated Acute Type B Dissection: Is Surgery Still the Best Option?. A Report From the International Registry of Acute Aortic Dissection // JACC: Cardiovascular Interventions. 2008. № 4 (1). С. 395–402.

41. Fillinger M. F. [и др.]. Reporting standards for thoracic endovascular aortic repair (TEVAR) // Journal of Vascular Surgery. 2010. № 4 (52). С. 1022-1033.e5.

42. Ganapathi A. M. [и др.]. Comparison of attachment site endoleak rates in Dacron versus native aorta landing zones after thoracic endovascular aortic repair // Journal of Vascular Surgery. 2014. № 4 (59). С. 921–929.

43. Gandet T. [и др.]. Factors favoring retrograde aortic dissection after endovascular aortic arch repair // Journal of Thoracic and Cardiovascular Surgery. 2015. № 1 (150). С. 136–142.

44. Gawenda M. [и др.]. Hybrid-procedures for the Treatment of Thoracoabdominal Aortic Aneurysms and Dissections // European Journal of Vascular and Endovascular Surgery. 2007. № 1 (33). С. 71–77.

45. Geisbüsch P. [и др.]. Endograft migration after thoracic endovascular aortic repair // Journal of Vascular Surgery. 2019. № 5 (69). С. 1387–1394.

46. Hagan P. G. [и др.]. The International Registry of Acute Aortic Dissection (IRAD). New insights into an old disease. // JAMA. 2000.

47. Harky A. [и др.]. Systematic review and meta-analysis of acute type B thoracic aortic dissection, open, or endovascular repair // Journal of Vascular Surgery. 2019. Т. 69. № 5. С. 1599-1609.e2.

48. Heijmen R. [и др.]. Mid-term outcomes and aortic remodelling after thoracic endovascular repair for acute, subacute, and chronic aortic dissection: The VIRTUE

Registry // European Journal of Vascular and Endovascular Surgery. 2014. № 4 (48). С. 363–371.

49. Heijmen R. H. [и др.]. Valiant Thoracic Stent-Graft deployed with the new Captivia Delivery System: Procedural and 30-day results of the Valiant Captivia registry // Journal of Endovascular Therapy. 2012. № 2 (19). С. 213–225.

50. Hiratzka L. F. [и др.]. ACCF/AHA/AATS/ACR/ASA/SCA/SCAI/SIR/STS/SVM Guidelines for the Diagnosis and Management of Patients With Thoracic Aortic Disease // Journal of the American College of Cardiology. 2010. № 14 (55). С. e27–e129.

51. Hirst A., Johns V., Kime W. Dissecting aneurysm of the aorta: a review of 505 cases // Medicine (Baltimore). 1958. (37). С. 217–279.

52. Hossein Almassi G. [и др.]. Atrial fibrillation after cardiac surgery: A major morbid event? // Annals of Surgery. 1997. № 4 (226). С. 501–513.

53. Hsieh R. W. [и др.]. Comparison of type B dissection by open, endovascular, and medical treatments // Journal of Vascular Surgery. 2019. № 6 (70). С. 1792-1800.e3.

54. Huang C. Y. [и др.]. Factors predictive of distal stent graft-induced new entry after hybrid arch elephant trunk repair with stainless steel-based device in aortic dissection // Journal of Thoracic and Cardiovascular Surgery. 2013. № 3 (146). С. 623–630.

55. Huang X. [и др.]. Endovascular repair of Stanford B aortic dissection using two stent grafts with different sizes // Journal of Vascular Surgery. 2015. № 1 (62). С. 43–48.

56. Hughes G. C. [и др.]. Endovascular Repair of Descending Thoracic Aneurysms: Results With «On-Label» Application in the Post Food and Drug Administration Approval Era // Annals of Thoracic Surgery. 2010. № 1 (90). С. 83–89.

57. Hughes G. C. Management of acute type B aortic dissection; ADSORB trial // Journal of Thoracic and Cardiovascular Surgery. 2015. № 2 (149). С. S158–S162.

58. Idrees J. [и др.]. Repair of retrograde ascending dissection after descending stent

grafting // Journal of Thoracic and Cardiovascular Surgery. 2014. № 1 (147). С. 151–154.

59. Ishimaru S. Endografting of the aortic arch // Journal of Endovascular Therapy. 2004. № SUPPL. 2 (11). С. 6–7.

60. Jánosi R. A. [и др.]. Thoracic aortic aneurysm expansion due to late distal stent graft-induced new entry // Catheterization and Cardiovascular Interventions. 2015. № 2 (85). С. E43–E53.

61. Januzzi J. L. [и др.]. Characterizing the young patient with aortic dissection: Results from the international registry of aortic dissection (IRAD) // Journal of the American College of Cardiology. 2004. № 4 (43). С. 665–669.

62. JCS Joint Working Group Guidelines for diagnosis and treatment of aortic aneurysm and aortic dissection (JCS 2011): digest version. // Circulation journal : official journal of the Japanese Circulation Society. 2013. № 3 (77). С. 789–828.

63. Kato M. [и др.]. Determining Surgical Indications for Acute Type B Dissection Based on Enlargement of Aortic Diameter During the Chronic Phase // Circulation. 1995. № 9 (92). С. 107–112.

64. Kpodonu J. [и др.]. Retrograde type A dissection after endovascular stenting of the descending thoracic aorta. Is the risk real? // European Journal of Cardio-thoracic Surgery. 2008. № 6 (33). С. 1014–1018.

65. Kunishige H. [и др.]. Predictors of surgical indications for acute type B aortic dissection based on enlargement of aortic diameter during the chronic phase // Japanese Journal of Thoracic and Cardiovascular Surgery. 2006. № 11 (54). С. 477–482.

66. L.Bhatt D. Cardiovascular Intervention A Companion to Braunwald’s Heart Disease / D. L.Bhatt, 2016. 622 с.

67. Landenhed M. [и др.]. Risk profiles for aortic dissection and ruptured or surgically treated aneurysms: a prospective cohort study // Journal of the American Heart

Association. 2015. № 1 (4). С. e001513.

68. Leonard J. C. Thomas Bevill Peacock and the early history of dissecting aneurysm // British Medical Journal. 1979. № 6184 (2). С. 260–262.

69. Leurs L. J. [и др.]. Endovascular treatment of thoracic aortic diseases: Combined experience from the EUROSTAR and United Kingdom Thoracic Endograft registries // Journal of Vascular Surgery. 2004. № 4 (40). С. 670–679.

70. Leurs L. J., Harris P. L., Buth J. Secondary Interventions after Elective Endovascular Repair of Degenerative Thoracic Aortic Aneurysms: Results of the European Collaborators Registry (EUROSTAR) // Journal of Vascular and Interventional Radiology. 2007. № 4 (18). С. 491–495.

71. Li F. R. [и др.]. Comparison of thoracic endovascular aortic repair, open surgery and best medical treatment for type B aortic dissection: A meta-analysis // International Journal of Cardiology. 2018. (250). С. 240–246.

72. Li Q. [и др.]. Risk factors for distal stent graft-induced new entry following endovascular repair of type B aortic dissection // Journal of Thoracic Disease. 2015. № 11 (7). С. 1907–1916.

73. Li Q. [и др.]. Distal Stent Graft-Induced New Entry After TEVAR of Type B Aortic Dissection: Experience in 15 Years // Annals of Thoracic Surgery. 2019. № 3 (107). С. 718–724.

74. Liu Z. [и др.]. Treatment of serious complications following endovascular aortic repair for type B thoracic aortic dissection // Journal of International Medical Research. 2017. № 5 (45). С. 1574–1584.

75. Loeys B. L. [и др.]. Aneurysm syndromes caused by mutations in the TGF-β receptor // New England Journal of Medicine. 2006. № 8 (355). С. 788–798.

76. Lombardi J. V. [и др.]. Prospective multicenter clinical trial (STABLE) on the endovascular treatment of complicated type B aortic dissection using a composite

device design // Journal of Vascular Surgery. 2012. № 3 (55). С. 629-640.e2.

77. Lombardi J. V. [и др.]. STABLE II clinical trial on endovascular treatment of acute, complicated type B aortic dissection with a composite device design // Journal of Vascular Surgery. 2019.

78. Lombardi J. V. [и др.]. Five-year results from the Study of Thoracic Aortic Type B Dissection Using Endoluminal Repair (STABLE I) study of endovascular treatment of complicated type B aortic dissection using a composite device design 2019.С. 1072-1081.e2.

79. Lombardi J. V [и др.]. Society for Vascular Surgery (SVS) and Society of Thoracic Surgeons (STS) Reporting Standards for Type B Aortic Dissections // The Annals of Thoracic Surgery. 2020. С. 1–23.

80. Lou X. [и др.]. The Safety and Efficacy of Extended TEVAR in Acute Type B Aortic Dissection // Annals of Thoracic Surgery. 2020. № April.

81. Luehr M. [и др.]. Surgical management of delayed retrograde type a aortic dissection following complete supra-aortic de-branching and stent-grafting of the transverse arch // European Journal of Cardio-thoracic Surgery. 2013. № 5 (44). С. 958–963.

82. Ma T. [и др.]. Incidence and risk factors for retrograde type A dissection and stent graft-induced new entry after thoracic endovascular aortic repair // Journal of Vascular Surgery. 2018. № 4 (67). С. 1026-1033.e2.

83. Marcheix B. [и др.]. Stent Grafting of Dissected Descending Aorta in Patients With Marfan’s Syndrome. Mid-Term Results // JACC: Cardiovascular Interventions. 2008. № 6 (1). С. 673–680.

84. Marui A. [и др.]. Degree of fusiform dilatation of the proximal descending aorta in type B acute aortic dissection can predict late aortic events // Journal of Thoracic and Cardiovascular Surgery. 2007. № 5 (134). С. 1163–1170.

85. Mathew J. P. [и др.]. A Multicenter Risk Index for Atrial Fibrillation after Cardiac Surgery // Journal of the American Medical Association. 2004. № 14 (291). С. 1720–1729.

86. Matsuura K. [и др.]. Prediction and incidence of atrial fibrillation after aortic arch repair // Annals of Thoracic Surgery. 2006. № 2 (81). С. 514–518.

87. Milewicz D. M., Regalado E. S. Use of genetics for personalized management of heritable thoracic aortic disease: How do we get there? // Journal of Thoracic and Cardiovascular Surgery. 2015. № 2 (149). С. S3–S5.

88. Miyahara S. [и др.]. Long-term follow-up of acute type B aortic dissection: Ulcer-like projections in thrombosed false lumen play a role in late aortic events // Journal of Thoracic and Cardiovascular Surgery. 2011. № 2 (142). С. e25–e31.

89. Nicholls F., Parker G. Observations concerning the body of his late Majesty // Philosophical Transactions Royal Society. 1761. (52). С. 265–275.

90. Nienaber C. A. [и др.]. Nonsurgical reconstruction of thoracic aortic dissection by stent-graft placement // The New England Journal of Medicine. 1999. № 20 (340). С. 1539–1545.

91. Nienaber C. A. [и др.]. INvestigation of STEnt grafts in patients with type B aortic dissection: Design of the INSTEAD trial - A prospective, multicenter, European randomized trial // American Heart Journal. 2005. № 4 (149). С. 592–599.

92. Nienaber C. A. [и др.]. Randomized comparison of strategies for type B aortic dissection: The INvestigation of STEnt grafts in aortic dissection (INSTEAD) trial // Circulation. 2009. № 25 (120). С. 2519–2528.

93. Nienaber C. A. [и др.]. Thoracic endovascular aneurysm repair for complicated type B aortic dissection // Journal of Vascular Surgery. 2011. № 5 (54). С. 1529–1533.

94. Nienaber C. A. [и др.]. Endovascular repair of type B aortic dissection: Long-term results of the randomized investigation of stent grafts in aortic dissection trial //

Circulation: Cardiovascular Interventions. 2013. № 4 (6). С. 407–416.

95. Ninomiya M. [и др.]. Stent-graft-induced intimal injury one year after surgery // Journal of Thoracic and Cardiovascular Surgery. 2002. № 2 (123). С. 371–372.

96. Nordon I. M. [и др.]. Endovascular management of chronic aortic dissection in patients with Marfan syndrome // Journal of Vascular Surgery. 2009. № 5 (50). С. 987–991.

97. O'Neill S. [и др.]. An evaluation of centerline of flow measurement techniques to assess migration after thoracic endovascular aneurysm repair // Journal of Vascular Surgery. 2006. № 6 (43). С. 1103–1110.

98. Olsson C. [и др.]. Thoracic aortic aneurysm and dissection: Increasing prevalence and improved outcomes reported in a nationwide population-based study of more than 14 000 cases from 1987 to 2002 // Circulation. 2006. № 24 (114). С. 2611–2618.

99. Olsson C., Granath F., Ståhle E. Family history, comorbidity and risk of thoracic aortic disease: A population-based case-control study // Heart. 2013. № 14 (99). С. 1030–1033.

100. Pantaleo A. [и др.]. Distal Stent Graft-Induced New Entry: An Emerging Complication of Endovascular Treatment in Aortic Dissection // Annals of Thoracic Surgery. 2016. № 2 (102). С. 527–532.

101. Pape L. A. [и др.]. Presentation, diagnosis, and outcomes of acute aortic dissection: 17-year trends from the international registry of acute aortic dissection // Journal of the American College of Cardiology. 2015. № 4 (66). С. 350–358.

102. Parker J. D., Golledge J. Outcome of Endovascular Treatment of Acute Type B Aortic Dissection // Annals of Thoracic Surgery. 2008. № 5 (86). С. 1707–1712.

103. Patterson B. [и др.]. Aortic pathology determines midterm outcome after endovascular repair of the thoracic aorta: Report from the medtronic thoracic endovascular registry (MOTHER) database // Circulation. 2013. № 1 (127). С. 24–32.

104. Perler A. N. S. B. A. Rutherford's Vascular Surgery and Endovascular Therapy nineth edition / A. N. S. B. A. Perler, Washington: Elsevier Inc., 2019. 2832 с.

105. Peterson M. D. [и др.]. Treatment of type II endoleaks associated with left subclavian artery coverage during thoracic aortic stent grafting // Journal of Thoracic and Cardiovascular Surgery. 2008. № 5 (136). С. 1193–1199.

106. Pfammatter T. [и др.]. Distinction between Acute and Chronic Type B Aortic Dissection: Is there a Sub-acute Phase? // European Journal of Vascular and Endovascular Surgery. 2013. № 6 (45). С. 627–631.

107. Pyeritz R. E. Recent progress in understanding the natural and clinical histories of the Marfan syndrome // Trends in Cardiovascular Medicine. 2016. № 5 (26). С. 423–428.

108. Ray H. M. [и др.]. Predictors of intervention and mortality in patients with uncomplicated acute type B aortic dissection // Journal of Vascular Surgery. 2016. № 6 (64). С. 1560–1568.

109. Riambau V. [и др.]. Stent grafting-related acute type B redissection // Vascular. 2008. № 2 (16). С. 101–105.

110. Ricotta J. J. Endoleak management and postoperative surveillance following endovascular repair of thoracic aortic aneurysms // Journal of Vascular Surgery. 2010. № 4 SUPPL. (52). С. 91S-99S.

111. Roselli E. E. [и др.]. Zone zero thoracic endovascular aortic repair: A proposed modification to the classification of landing zones // Journal of Thoracic and Cardiovascular Surgery. 2018. № 4 (155). С. 1381–1389.

112. Safi H. J. [и др.]. Evolution of risk for neurologic deficit after descending and thoracoabdominal aortic repair // Annals of Thoracic Surgery. 2005. № 6 (80). С. 2173–2179.

113. Senf B. [и др.]. The effect of stent graft oversizing on radial forces considering

nitinol wire behavior and vessel characteristics // Medical Engineering and Physics. 2014. № 11 (36). С. 1480–1486.

114. Shah A. A. [и др.]. Results of Thoracic Endovascular Aortic Repair 6 Years After United States Food and Drug Administration Approval // Ann Thorac Surg. 2012. № 5 (94). С. 1394–1399.

115. Sherif H. Dissecting the Dissection: Towards More Comprehensive Decision-Making Methodology for Thoracic Aortic Disease // Aorta. 2015. № 03 (03). С. 108–117.

116. Sievers H.-H. [и др.]. Aortic dissection reconsidered: type, entry site, malperfusion classification adding clarity and enabling outcome prediction // Interactive CardioVascular and Thoracic Surgery. 2019. № 30. С. 451–457.

117. Song J. M. [и др.]. Long-Term Predictors of Descending Aorta Aneurysmal Change in Patients With Aortic Dissection // Journal of the American College of Cardiology. 2007. № 8 (50). С. 799–804.

118. Spinelli D. [и др.]. Current evidence in predictors of aortic growth and events in acute type B aortic dissection // Journal of Vascular Surgery. 2018. Т. 68. № 6. С. 1925-1935.e8.

119. Steuer J. [и др.]. Early and long-term outcome after thoracic endovascular aortic repair (TEVAR) for acute complicated type B aortic dissection // European Journal of Vascular and Endovascular Surgery. 2011. № 3 (41). С. 318–323.

120. Sueyoshi E., Sakamoto I., Uetani M. Growth Rate of Affected Aorta in Patients with Type B Partially Closed Aortic Dissection // Journal of Vascular Surgery. 2010. № 1 (52). С. 253.

121. Sze D. Y. [и др.]. Factors portending endoleak formation after thoracic aortic stent-graft repair of complicated aortic dissection // Circulation: Cardiovascular Interventions. 2009. № 2 (2). С. 105–112.

122. Tanaka A. [и др.]. Influence of the false lumen status on clinical outcomes in patients with acute type B aortic dissection // Journal of Vascular Surgery. 2014. № 2 (59). С. 321–326.

123. The VIRTUE Registry Investigators The VIRTUE Registry of Type B Thoracic Dissections – Study Design and Early Results // European Journal of Vascular and Endovascular Surgery. 2010. № 2 (41). С. 159–166.

124. Thrumurthy S. G. [и др.]. A systematic review of mid-term outcomes of Thoracic Endovascular Repair (TEVAR) of chronic type B aortic dissection // European Journal of Vascular and Endovascular Surgery. 2011. № 5 (42). С. 632–647.

125. Tolenaar J. L. [и др.]. Number of entry tears is associated with aortic growth in type B dissections // Annals of Thoracic Surgery. 2013. № 1 (96). С. 39–42.

126. Tolenaar J. L. [и др.]. Morphologic predictors of aortic dilatation in type B aortic dissection // Journal of Vascular Surgery. 2013. № 5 (58). С. 1220–1225.

127. Torsello G. B. [и др.]. Midterm results from the TRAVIATA registry: Treatment of thoracic aortic disease with the valiant stent graft // Journal of Endovascular Therapy. 2010. № 2 (17). С. 137–150.

128. Trimarchi S. [и др.]. Role and results of surgery in acute type B aortic dissection: Insights from the International Registry of Acute Aortic Dissection (IRAD) // Circulation. 2006. № SUPPL. 1 (114). С. 357–364.

129. Tsai T. T. [и др.]. Partial thrombosis of the false lumen in patients with acute type B aortic dissection. // The New England Journal of Medicine. 2008. № 3 (20). С. 316–318.

130. Ueki C. [и др.]. Prognostic factors in patients with uncomplicated acute type B aortic dissection // Annals of Thoracic Surgery. 2014. № 3 (97). С. 767–773.

131. Ullery B. W. [и др.]. Vascular distribution of stroke and its relationship to perioperative mortality and neurologic outcome after thoracic endovascular aortic repair

// Journal of Vascular Surgery. 2012. № 6 (56). С. 1510–1517.

132. Ulug P. [и др.]. Endovascular versus conventional medical treatment for uncomplicated acute type B aortic dissection // Cochrane Database of Systematic Reviews. 2012. № 11. С. 1–16.

133. Volodos N. L. The 30th anniversary of the first clinical application of endovascular stentgrafting // European Journal of Vascular and Endovascular Surgery. 2015. № 5 (49). С. 495–497.

134. Voûte M. T., Bastos Gonçalves F., Verhagen H. J. M. Commentary on «ADSORB: A study on the efficacy of endovascular grafting in uncomplicated acute dissection of the descending aorta» // European Journal of Vascular and Endovascular Surgery. 2012. № 1 (44). С. 37.

135. Weiss G. [и др.]. The location of the primary entry tear in acute type B aortic dissection affects early outcome // European Journal of Cardio-thoracic Surgery. 2012. № 3 (42). С. 571–576.

136. Weng S. H. [и др.]. Reintervention for distal stent graft-induced new entry after endovascular repair with a stainless steel-based device in aortic dissection // Journal of Vascular Surgery. 2013. № 1 (57). С. 64–71.

137. White R. A. [и др.]. Report on the results of thoracic endovascular aortic repair for acute, complicated, type B aortic dissection at 30 days and 1 year from a multidisciplinary subcommittee of the Society for Vascular Surgery Outcomes Committee // Journal of Vascular Surgery. 2011. № 4 (53). С. 1082–1090.

138. Wilkinson D. A. [и др.]. Early open and endovascular thoracic aortic repair for complicated type B aortic dissection // Annals of Thoracic Surgery. 2013. № 1 (96). С. 23–30.

139. Williams D. M., Brothers T. E., Messina L. M. Relief of mesenteric ischemia in type III aortic dissection with percutaneous fenestration of the aortic septum //

Radiology. 1990. № 2 (174). С. 450–452.

140. Williams J. B. [и др.]. Retrograde ascending aortic dissection as an early complication of thoracic endovascular aortic repair // Journal of Vascular Surgery. 2012. № 5 (55). С. 1255–1262.

141. Writing Committee [и др.]. Editor’s Choice – Management of Descending Thoracic Aorta Diseases: Clinical Practice Guidelines of the European Society for Vascular Surgery (ESVS) // European Journal of Vascular and Endovascular Surgery. 2017. № 1 (53). С. 4–52.

142. Xu S. D. [и др.]. A study of aortic dimension in type B aortic dissection // Interactive CardioVascular and Thoracic Surgery. 2007. № 2 (7). С. 244–248.

143. Yamazaki I. [и др.]. Midterm results of stent-graft repair for thoracic aortic aneurysms: Computed tomographic evaluation // Artificial Organs. 2001. № 3 (25). С. 223–227.

144. Yin H., Pickering J. G. Cellular Senescence and Vascular Disease: Novel Routes to Better Understanding and Therapy // Canadian Journal of Cardiology. 2016. № 5 (32). С. 612–623.

145. Yuan X. [и др.]. Conservative management versus endovascular or open surgery in the spectrum of type B aortic dissection // Journal of Visualized Surgery. 2018. № November 2017 (4). С. 59–59.

146. Zhang L. [и др.]. Reintervention after endovascular repair for aortic dissection: A systematic review and meta-analysis // Journal of Thoracic and Cardiovascular Surgery. 2016. № 5 (152). С. 1279-1288.e3.

147. Ziganshin B. A. [и др.]. Routine genetic testing for thoracic aortic aneurysm and dissection in a clinical setting // Annals of Thoracic Surgery. 2015. № 5 (100). С. 1604–1611.

148. Абугов С. А. [и др.]. Стентирование аневризм грудного отдела аорты при

расслоении III типа по ДеБеки // Хирургия. 2013. № 2 (24). С. 67–72.

149. Абугов С. А. [и др.]. Эндопротезирование при гибридных и этапных операциях на аорте // Кардиология и сердечно-сосудистая хирургия. 2018. № 6 (11). С. 38–44.

150. Акчурин Р. С. [и др.]. Варианты дебраншинша дуги аорты при гибридных хирургичкских вмешаткльствах // Клиническая физиология кровообращения. 2016. № 13 (2). С. 102–107.

151. Белов Ю. В. Руководство по сосудистой хирургии с атласом оперативной техники. / Ю. В. Белов, 2-е изд., Москва: ООО «Медицинское информационное агенство», 2011. 464 с.

152. Хубулава Г. Г., Светликов А. В. Николай Леонтьевич Володось. История неоспоримого мирового приоритета в изобретении сосудистого протеза. // Вестник хирургии им. И.И. Грекова. 2017. № 092 (089). С. 95–98.

153. Чарчян Э. Р. [и др.]. Гибридные операции при патологии грудной аорты // Клиническая и экспериментальная хирургия. Журнал имениакадемика Б. В. Петровского. 2014. № 4 (6). С. 31–36.