ФЕДЕРАЛЬНОЕ ГОСУДАРСТВЕННОЕ БЮДЖЕТНОЕ НАУЧНОЕ УЧРЕЖДЕНИЕ

«РОССИЙСКИЙ НАУЧНЫЙ ЦЕНТР ХИРУРГИИ

ИМЕНИ АКАДЕМИКА Б. В. ПЕТРОВСКОГО»

На правах рукописи

КРАЙНИКОВ ДМИТРИЙ АНДРЕЕВИЧ

Рентгенанатомические предикторы и профилактика тромбозов бранш протеза после эндоваскулярного лечения аневризм брюшного отдела аорты и подвздошных артерий

14.01.13 – лучевая диагностика, лучевая терапия

Диссертация на соискание учёной степени кандидата медицинских наук

Научный руководитель: д.м.н., проф. С.А. Абугов

Научный консультант: член-корреспондент РАН, д.м.н., проф. Э.Р. Чарчян

Москва 2022 год

ОГЛАВЛЕНИЕ

Глава 1 ОБЗОР ЛИТЕРАТУРЫ 7
1.1 Анатомические особенности аневризмы брюшного отдела аорты 7
1.2 Увеличение количества ЭЛАБА 13
1.4 Осложнения ЭЛАБА 18
1.5 Антитромбоцитарная терапия 30
Глава 2 МАТЕРИАЛ И МЕТОДЫ ИССЛЕДОВАНИЯ 32
2.1 Дизайн исследования 32
2.2 Планирование ЭЛАБА. 41
2.3 Методика выполнения ЭЛАБА 42
2.4 Использование вспомогательных техник и устройств 46
2.5 Применение вспомогательных методик визуализации 53
2.6 Проведения морфометрического анализа после выполнения ЭЛАБА 55
2.7 Методы статистической обработки данных 56
Глава 3 РЕЗУЛЬТАТЫ 61
3.1 Исходные клинические характеристики 61
3.2 Интраоперационные данные 72
3.3 Результаты госпитального периода 78
3.4 Отдалённые результаты 80
3.5 Клинические примеры 101
Клинический пример №1 101
Клинический пример № 2 106
Клинический пример № 3 111
Глава 4 ОБСУЖДЕНИЕ РЕЗУЛЬТАТОВ 115
ЗАКЛЮЧЕНИЕ 127
ВЫВОДЫ 131
ПРАКТИЧЕСКИЕ РЕКОМЕНДАЦИИ 132
СПИСОК СОКРАЩЕНИЙ 133
СПИСОК ЛИТЕРАТУРЫ 136

ВВЕДЕНИЕ

Актуальность темы.

Аневризма брюшного отдела аорты достаточно распространённое заболевание, частота встречаемости которого, среди населения старше 65 лет, по разным источникам, составляет от 1,7 до 5%, а среди мужчин старше 80 лет диагностируется у каждого 10-го [57; 63; 76; 129]. В последние десятилетия эндоваскулярное лечение аневризмы брюшного отдела аорты и подвздошных артерий стало приемлемой альтернативой открытой хирургии. Эндоваскулярное лечение аневризмы брюшного отдела аорты (ЭЛАБА) связано со значительно более низкой 30-дневной смертностью - 1,4% в сравнении с открытым оперативным лечением - 4,2% [69].

Преимущество по показателям выживаемости, обеспечиваемое эндоваскулярным лечением, продемонстрировал J. J. Siracuse и соавт. в 2010 г. в проспективном исследовании, включающем в себя 5527 пациентов. Исследование показало трёхкратное преимущество эндоваскулярного лечения по 30-дневной смертности (0,5% по сравнению с 1,5%) в группе пациентов открытого хирургического протезирования p=0,001 [121]. На сегодняшний день это предпочтительный способ лечения аневризм брюшной аорты.

Однако основным недостатком эндоваскулярного лечения является высокая частота послеоперационных осложнений, колеблющаяся в диапазоне от 16 до 30%, при этом необходимость проведения повторных вмешательств возникает практически у 19% пациентов [96]. Одним из основных осложнений эндоваскулярного лечения является тромбоз бранши протеза, частота которого достигает 12,4% [33]. Столь высокая частота развития тромбоза бранши протеза требует изучения предикторов, а также разработки алгоритма их профилактики и лечения.

Цель исследования. Целью данной работы является определение рентгенанатомических и клинических предикторов тромбозов бранш протеза, а также оценка возможности применения двойной антиагрегантной терапии у пациентов с аневризмой брюшного отдела аорты и подвздошных артерий.

Задачи исследования

- Изучить эффективность и безопасность эндопротезирования брюшного отдела аорты у пациентов с неблагоприятной анатомией дистальной зоны фиксации.
- Изучить рентгено-морфологические и клинические предикторы развития тромбоза бранш протеза после эндоваскулярного лечения аневризм брюшного отдела аорты и подвздошных артерий.
- Оценить эффективность двойной антиагрегантной терапии в отношении профилактики тромбоза бранш протеза и её безопасность после эндоваскулярного лечения аневризм брюшного отдела аорты и подвздошных артерий.
- Оценить эффективность пролонгированной антикоагулянтной терапии в отношении профилактики тромбоза бранш протеза и её безопасность после эндоваскулярного лечения аневризм брюшного отдела аорты и подвздошных артерий.

Научная новизна работы.

В данной работе впервые в России на достаточном клиническом объёме данных проведено определение предикторов развития тромбоза бранш протеза после эндоваскулярного лечения аневризм брюшного отдела аорты. Впервые продемонстрирована возможность использования двойной антиагрегантной и пролонгированной антикоагулянтной терапии после эндоваскулярного лечения аневризм брюшного отдела аорты и подвздошных артерий, а также оценена эффективность в раннем и отдалённом периодах наблюдения.

Практическая значимость работы.

Результаты эндоваскулярного лечения, полученные в раннем и отдалённом периодах наблюдения, позволили выявить предикторы и оценить их вклад в развитие тромбоза бранши протеза после эндоваскулярного лечения аневризм брюшного отдела аорты.

Основные положения, выносимые на защиту.

1. Использование современных поколений стент-графтов позволяет эффективно выполнять эндоваскулярное лечение аневризм брюшного отдела аорты и подвздошных артерий в условиях неблагоприятной анатомии.
2. Частота развития тромбоза бранши протеза зависит от анатомии подвздошно-бедренного сегмента и состояния периферических артерий нижних конечностей.
3. Предоперационное планирование – важный и неотъемлемый этап эндоваскулярного лечения аневризм брюшного отдела аорты и подвздошных артерий, позволяющий определить предикторы и предотвратить риск развития тромбоза бранши протеза.
4. Применение двойной антиагрегантной и пролонгированной антикоагулянтной терапии является безопасным методом лечения у пациентов после эндоваскулярного лечения аневризм брюшного отдела аорты и подвздошных артерий.

Внедрение результатов работы.

Результаты исследования внедрены в клиническую практику отделения рентгенэндоваскулярных методов диагностики и лечения ФГБНУ «РНЦХ им. акад. Б. В. Петровского» и широко применяются при лечении пациентов с аневризмами брюшного отдела аорты и подвздошных артерий.

Апробация диссертации.

Диссертационная работа апробирована 19 апреля 2022 года на объединённой научной конференции рентгенохирургического и кардиохирургических отделений ФГБНУ «РНЦХ им. академика Б.В. Петровского».

Достоверность полученных данных, сформулированных в диссертации, определяется достаточным количеством единиц наблюдения, применением взаимодополняющих методов обследования изучаемой выборки, разносторонним анализом фактического материала, а также применением современных методов статистической обработки полученных данных. Выводы и результаты исследования соответствуют цели и задачам.

Материалы диссертации доложены на Всероссийской научно-практической конференции «Эндоваскулярное лечение патологии аорты и периферических артерий» ФГБУ «НМИЦ хирургии им. А.В. Вишневского» (Москва, 2019).

Публикации.

По теме диссертации опубликованы 3 научные работы в журналах, рекомендуемых Высшей аттестационной комиссией Минобрнауки России для публикации основных результатов диссертационных исследований.

Объём и структура диссертации.

Диссертация изложена на 154 страницах машинописного текста. Состоит из введения, 4 глав (обзора литературы, материала и методов исследования, результатов, обсуждения результатов), выводов, практических рекомендаций, заключения, списка сокращений и списка литературы. Работа содержит 24 таблицы и иллюстрирована 29 рисунками. Список литературы содержит 140 источников (11 отечественных, 129 зарубежных). Работа выполнена в отделении рентгенохирургических методов диагностики и лечения Института кардио-аортальной хирургии ФГБНУ «РНЦХ им. академика Б.В. Петровского».

Глава 1 ОБЗОР ЛИТЕРАТУРЫ

1.1 Анатомические особенности аневризмы брюшного отдела аорты

Аневризма брюшного отдела аорты (АБА) определяется как диаметр аорты, превышающий диаметр нативного сосуда более чем в 1,5 раза или на 50%. Обычно АБА диагностируется при ультразвуковом скрининге брюшного отдела аорты или обнаруживается как случайная находка по данным мультиспиральной компьютерной томографии (МСКТ) или магнитно-резонансной томографии (МРТ)-диагностики, выполняемой по другим причинам. При бессимптомном течении АБА вмешательство рекомендуется при достижении диаметра аневризматического мешка 55 мм у мужчин и 50 мм у женщин или при наблюдении быстрого роста, определяемого как рост на 10 мм и более в год или на 5 и более мм за полгода, а также в случае мешотчатой морфологии аневризматического мешка [41]. Кроме того, вмешательство рекомендуется при любой АБА, сопровождающейся болевым синдромом.

Несмотря на то, что эндопротезирование впервые применялось для лечения пациентов пожилого возраста или пациентов, не подходящих для открытого оперативного лечения, в настоящее время оно является золотым стандартом для пациентов, анатомически подходящих для эндоваскулярного лечения аневризмы брюшного отдела аорты (ЭЛАБА) [41]. По мере развития стент-графтов популяция пациентов, являющихся подходящими кандидатами для ЭЛАБА, продолжает увеличиваться, и из этой группы исключаются только пациенты с наиболее неблагоприятной анатомией аорты [46; 123]. Анатомические факторы, определяющие хирургический подход, включают в себя: длину, диаметр и угол наклона проксимальной шейки, диаметр терминального отдела аорты, подвздошных артерий и диаметр аневризмы [122].

Каждый стент-графт, пригодный для ЭЛАБА и одобренный управлением по санитарному надзору за качеством пищевых продуктов и медикаментов,

агентством Министерства здравоохранения и социальных служб США - Food and Drug Administration (FDA), имеет инструкцию по применению (ИПП), в которой указаны анатомические параметры, подходящие для имплантации. Zacharias и соавт. в своем ретроспективном исследовании продемонстрировали, что несоблюдение ИПП для стент-графтов связано с более высокой вероятностью неблагоприятных клинических исходов, таких как высокая частота подтеканий IA типа (44% против 6%, p=0,001) и более высокая периоперационная смертность (10,3% против 0%, p=0,01), что подчеркивает важность тщательного отбора пациентов и соблюдения анатомических критериев при выборе стент-графта для ЭЛАБА [138]. Проксимальная шейка представляет собой сегмент аорты между самой верхней частью аневризматического мешка и нижележащей почечной артерией. Диаметр и длина проксимальной шейки являются наиболее важными параметрами при выборе устройства и метода оперативного лечения, поскольку проксимальная шейка является основной точкой фиксации стент-графта [123]. Недостаточное прилегание стент-графта к проксимальной шейке является причиной неполной герметизации и может привести к миграции стент-графта или просачиванию крови вокруг протеза в аневризматический мешок (подтекание IA типа), что приведёт к дальнейшему расширению и возможному разрыву. Для предыдущих поколений стент-графтов короткой проксимальной шейкой считалась длина менее 15 мм, современные стент-графты позволяют выполнять эндопротезирование с шейкой длиной 10 мм.

Ангуляция проксимальной шейки определяется как угол между продольной осью неизменённой части инфраренального отдела аорты и аневризматическим мешком [14]. Большинство производителей рекомендуют угол наклона проксимальной шейки менее 60°, хотя некоторые рекомендуют не более 45°. Даже при исходно хорошем результате после ЭЛАБА значительно повышается риск миграции, перелома стент-графта или разъединения компонентов протеза в случае наличия ангуляции более 60° [21]. Выраженная ангуляция и недостаточная

длина проксимальной шейки, по отдельности или в сочетании, являются двумя наиболее распространенными причинами, по которым хирурги отказываются от ЭЛАБА, тем самым, вызывая большой интерес для производителей стент-графтов, которые пытаются преодолеть анатомические препятствия и расширить показания для увеличения количества выполняемых эндоваскулярных вмешательств [4]. Однако помимо короткой шейки и выраженной ангуляции, не малый вклад в успешное выполнения ЭЛАБА вносят и такие параметры, как форма проксимальной шейки трапециевидная/коническая с основанием книзу или кверху (проксимальный диаметр более чем на 3 мм меньше/больше дистального), фокальное расширение (> 3 мм), кальциноз стенки и/или пристеночный тромбоз на протяжении более 180° по окружности аорты, которые в свою очередь являются предикторами развития осложнений, а также относительным противопоказанием для проведения ЭЛАБА[9; 16; 61; 126].

Длительное время основное внимание уделялось пациентам с неблагоприятной анатомией проксимальной шейки, что позволило накопить большое количество данных и инструментария, позволяющих расширить показания для выполнения ЭЛАБА и предотвращения развития осложнений.

Однако касательно дистальной зоны «приземления» такая тенденция менее выражена, несмотря на актуальность данного вопроса. Непомерно маленькие, кальцинированные или извитые подвздошные и бедренные артерии также являются противопоказанием для ЭЛАБА, поскольку они препятствуют проведению и имплантации стент-графта [124].

При анализе литературных данных были обозначены три основные группы предикторов развития тромбоза бранши протеза: анатомо-морфологические, технические и клинические.

Анатомо-морфологические факторы риска развития тромбоза бранши протеза включают в себя: малый диаметр терминального отдела аорты (зона бифуркации), малый диаметр и выраженную извитость подвздошных артерий, а

также наличие стенотических поражений с выраженным кальцинозом стенок и/или исходно присутствующим тромбозом подвздошно-бедренного сегмента. Для возможности полного расправления бранши протеза необходим диаметр дистальной зоны фиксации более 8 мм и менее 25 мм с целью достижения полной герметизации и предотвращения возникновения подтекания I B типа [136].

Истинно малый диаметр терминального отдела аорты (менее 20 мм), а также сформированный тромб или атеросклеротическое поражение, суживающие просвет терминального отдела аорты, могут явиться причиной неполного раскрытия бранши протеза и/или дистальной эмболии. Так, в рекомендациях Общества сосудистой хирургии/Американской ассоциации сосудистой хирургии (SVS/AAVS) от 2019 года сообщается, что узкая и кальцинированная бифуркация аорты является возможной причиной тромбоза бранши протеза, но отсутствует указание точных параметров, соответствующих данной характеристике [41]. Тем не менее производители разных устройств в инструкциях упоминают о диаметре терминального отдела аорты не менее 18 - 20 мм [95].

При анализе данных глобального международного многоцентрового регистра «The Endurant Stent Graft Natural Selection Global Postmarket Registry» (ENGAGE) было отмечено, что диаметр НПА менее 10 мм является предиктором развития тромбоза бранши протеза и вносит значительный вклад (16,8% от всех случаев тромбоза бранши протеза) [52]. Вероятно, данное явление объясняется тем, что при наличии малого диаметра принимающего русла значительно снижается скорость линейного кровотока, что в свою очередь в сочетании с инородным телом внутри просвета сосуда (стент-графтом) является субстратом для формирования тромба.

Одним из наиболее важных и часто встречающихся предикторов развития тромбоза является выраженная извитость подвздошно-бедренного сегмента. На сегодняшний день имеется немало данных о развитии тромбоза бранши протеза у пациентов с выраженной ангуляцией подвздошно-бедренного сегмента, а также

существует несколько вариантов предоперационной оценки извитости сосудистого русла в зоне интереса. Taudorf M. и соавт. предложен оригинальный метод анализа индекса извитости подвздошного сегмента. Индекс извитости подвздошных артерии (ИИПА) оценивался как отношение длины подвздошной артерии (рассчитывалась по центральной линии сосуда при мультипланарной реконструкции) от терминального отдела (бифуркации) аорты до уровня паховой связки к длине по кратчайшему расстоянию между указанной проксимальной и дистальной референсными точками. Индекс извитости общей подвздошной артерии (ИИОПА) рассчитывался аналогичным образом, но с условием того, что дистальной референсной точкой являлось место отхождения внутренней подвздошной артерии [130].

Стоит отметить, что легко обнаруживаемым признаком, свидетельствующим о наличии выраженной извитости подвздошных артерий, является появление на аксиальном срезе МСКТ «двойной подвздошной артерии» – отображение поперечного сечения подвздошной артерии два и более раз (Рисунок 1). Такой признак является специфичным при выявлении извитости подвздошного сегмента, свидетельствующим о наличии выраженной ангуляции более 90° [130].

Mantas G. K. и соавт. также показал влияние выраженной ангуляции на развитие тромбоза бранши протеза, в своем исследовании, сравнивающем пациентов с выраженной ангуляцией (более 60°) подвздошного-бедренного сегмента и контрольной группой (ангуляция менее 60°), получил статистически значимые различия по частоте развития тромбоза бранши протезов у пациентов с выраженной извитостью (ОШ = 5,75, 95% ДИ = 1,75 – 18,91; p=0,004). Однако помимо выраженной извитости он проанализировал влияние кальциноза. При сравнении пациентов с кальцинозом стенки артерии, составляющей суммарно более 50% по окружности ОПА, с контрольной группой (распространённость включений кальция менее 50%) были получены аналогичные результаты. Дополнительно был отмечен интересный факт, что чрезмерное превышение

номинального диаметра бранши протеза по отношению к поперечному диаметру артерии (более 15%) в зоне «приземления» также приводит к увеличению риска развития тромбоза (ОШ = 5,38, 95% ДИ = 1,39-20,76; p=0,01).

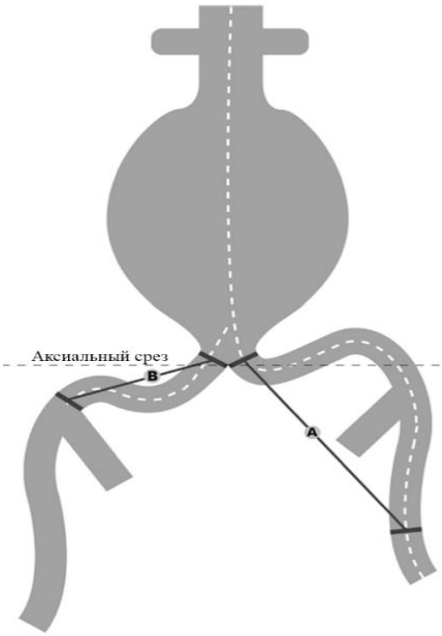

а

б

Рисунок 1 - *а* - Расчёт индексов извитости подвздошных (А) и общей подвздошной (В) артерий.
б - аксиальный срез КТ: «двойная подвздошная артерия», стрелками показана правая ОПА.

На основании чего были сделаны выводы, что выраженная ангуляция (более 60°), кальциноз подвздошных артерий (более 50% окружности), а также превышение диаметра бранши протеза (более чем на 15%) являются независимыми предикторами и в более чем 5 раз увеличивают риск развития тромбоза бранши протеза (ОШ = 5,54, 95% ДИ = 1,11-27,60; p=0,04) [84]. Недооценка дистальной зоны «приземления» может явиться причиной одной из самых распространённых проблем – ишемии нижних конечностей, возникающей вследствие тромбоза и/или окклюзии бранши протеза. Частота встречаемости тромбоза бранши протеза, по данным различных источников, составляет от 2,7 до 12,4%, а также может явиться причиной возможной ампутации конечности и, как следствие, снижения продолжительности жизни [44; 60; 84; 92; 135; 140].

1.2 Увеличение количества ЭЛАБА

ЭЛАБА преодолело большой путь преобразований с тех пор, как в 1986 году Н.Л. Володось впервые имплантировал стент-графт в брюшной отдел аорты [10]. Первоначально эндоваскулярное лечение предлагалось только тем пациентам, состояние которых не позволяло выполнить открытое хирургическое лечение и соответствовало очень специфическим анатомическим критериям. Однако современное поколение стент-графтов подходит для подавляющего большинства пациентов [89]. Увеличение числа пациентов, поддающихся лечению, было достигнуто несколькими способами. Производители работали над повышением гибкости своих стент-графтов, что позволило преодолевать более извитые и кальцинированные сосуды. Недостаточная длина и выраженная ангуляция проксимальной шейки являются двумя наиболее частыми противопоказаниями для ЭЛАБА, и по мере улучшения гибкости стен-графта всё большему числу пациентов удается безопасно выполнить ЭЛАБА [19]. Первоначальный ромбовидный каркас AneuRx был вытеснен стентами с M- и Z-образными каркасами Excluder, Zenith, Endurant и почти всеми последующими графтами. Дополнительная гибкость, обеспечиваемая новой конфигурацией каркаса, позволила адаптировать и приспособить стент-графты к более неровным поверхностям, что обеспечивает лучшее прилегание к стенкам аорты и герметизм. Также было достигнуто дополнительное преимущество – более легкое проведение стент-графта у пациентов с выраженной извитостью подвздошно-бедренного сегмента в виду повышенной проходимости, обеспечиваемой более гибкой системой доставки и её гидрофильным покрытием [55; 117].

Диаметр систем доставки стал ещё одним значительным улучшением в преодолении противопоказаний для ЭЛАБА. В первоначальных операциях J.C. Parodi использовал систему доставки 22 Fr, тогда как Ovation (Endologix) имплантируется с использованием доставляющей системы 14 Fr [56; 102]. Размер имплантируемого устройства был основным ограничивающим фактором для

ЭЛАБА у женщин, поскольку у них обычно меньше диаметр бедренных и подвздошных артерий, чем у мужчин.

Эти достижения дают возможность пациентам, для которых ранее методом лечения рассматривалась только открытая хирургия. Небольшой диаметр доставляющей системы также может позволить хирургу отказаться от предилатации артерии с выраженным атеросклеротическим поражением, тем самым снижая стоимость процедуры и потенциальные осложнения, связанные с ЭЛАБА. Помимо прочего, низкопрофильные устройства позволяют увеличить вероятность тотального чрескожного вмешательства, исключая необходимость выполнения хирургического доступа к ОБА со связанными с ним повышенными требованиями к анестезии, раневыми осложнениями и более длительным временем восстановления [64; 72].

Был достигнут значительный прогресс в понимании роли дистальной зоны герметизации для достижения технического успеха ЭЛАБА, а также в разработке материалов для повышения стабильности имплантированных графтов. Миграция стент-графта, в частности, может сильно зависеть от используемой длины ОПА для дистальной зоны «приземления» и от качества самой бранши. В настоящее время хорошо известно, что увеличение длины контакта бранши с ОПА до бифуркации значительно снижает риск осложнений, таких как подтекание I B типа [23; 27].

Новые дополнительные устройства, такие как удлинители бранш и подвздошный бифуркационный компонент, теперь доступны для использования и широко применяются в случаях, когда ОПА не удовлетворяет требованиям по минимальной длине дистальной зоны фиксации (<15 мм) [30]. Повышенная гибкость современных стент-графтов также способствовала снижению количества осложнений, связанных с дистальной зоной фиксации. Уменьшение жесткости бранш протеза обеспечило большую гибкость бранши в просвете артерий, а также способствовало более плотному прилеганию к стенкам сосуда, тем самым снижая

вероятность перекручивания или других неблагоприятных исходов. Увеличение диаметра подвздошных артерий после ЭЛАБА в настоящее время является широко распространенным явлением, которое может привести к уменьшению дистальной зоны фиксации и, как следствие, стать причиной подтекания IB типа, но может быть предотвращено за счёт преувеличения диаметра бранши протеза примерно на 15% [23; 27].

Очевидно, что внедрение новых стандартов, материалов и совершенствование устройств за последние 20 лет значительно способствовало увеличению количества успешно выполненных эндоваскулярных вмешательств у пациентов с АБА. Прогресс в развитии стент-графтов также повлиял и на уменьшение числа окклюзий бранш протеза. Факторы риска и прогрессирование тромбоза бранши протеза получили широкое признание, и профилактика, а не лечение, является наиболее важным методом обеспечения успеха ЭЛАБА.

1.3 Послеоперационный контроль

Необходим тщательный мониторинг за пациентами после ЭЛАБА, чтобы выявить осложнения на раннем этапе и предотвратить фатальный исход. Практические рекомендации ESVS советуют выполнять МСКТ и цветное дуплексное ультразвуковое исследование (УЗИ) в первый месяц после ЭЛАБА с последующим ежегодным контрольным цветным дуплексным УЗИ [41]. Недавно для оценки частоты наблюдения и выбора оптимального метода контроля был выполнен обзор 6 метаанализов и 52 клинических исследований. Самые высокие показатели обнаружения подтеканий были отмечены в исследованиях, в которых использовались комбинация МСКТ или МРТ и цветного дуплексного УЗИ [139]. В проспективном исследовании 2015 года был проведен анализ, сравнивающий МСКТ и МРТ одного и того же пациента с увеличивающимся аневризматическим мешком после ЭЛАБА. При этом было показано, что новые методы обнаружения подтеканий, оценивающие технику «отсроченного сканирования» МРТ с использованием контрастного вещества со слабым связыванием альбумина вместо гадолиния, оказались намного более точными, чем традиционная МСКТ (коэффициент обнаружения - 83% против 28% соответственно). При использовании данной методики у 96% было обнаружено подтекание II типа [59]. Это говорит о том, что в увеличивающемся аневризматическом мешке после ЭЛАБА, используя даже современные технологии визуализации, мы все ещё можем пропустить подтекание различного типа. Следовательно, если после ЭЛАБА в увеличивающемся аневризматическом мешке не определяется подтекание, это не означает, что его нет. Диагностика ограничена имеющимися на сегодняшний день инструментами визуализации.

Ведутся споры о сроках и частоте выполнения контрольных исследований после ЭЛАБА. До сих пор нет исследований, сравнивающих частоту интервалов наблюдения после ЭЛАБА, хотя 1, 6, 12 месяцев и далее ежегодно, по-видимому, являются обычным явлением в клинической практике в течение первых пяти лет

[139]. Однако важно знать клиническую интерпретацию и значение интенсивности последующего наблюдения для клинического использования. Стоит понимать, что некоторые подтекания не требуют срочного повторного вмешательства или даже интенсивного наблюдения. Кроме того, рост аневризматического мешка представляется более доступным и надежным показателем, чем наличие подтекания [59]. В случае отсутствия роста аневризматического мешка, можно сказать, что подтекание маловероятно или имеет небольшое клиническое значение. Также стоит учитывать и канцерогенное радиационное повреждение, вызванное МСКТ. Анализ смертности от рака в долгосрочном периоде наблюдения после ЭЛАБА предполагает почти двукратное увеличение числа развивающихся злокачественных новообразований, вызванных частыми МСКТ исследованиями [103]. Типичный график последующего контроля за пациентами после ЭЛАБА представляет собой выполнение МСКТ-ангиографии через 1 и 12 месяцев после первоначальной имплантации при отсутствии подтеканий или роста аневризматического мешка, а затем ежегодное выполнение УЗИ [45]. При наличии подтекания II типа на контрольной МСКТ через 1 месяц после ЭЛАБА рекомендуется повторная МСКТ через 6 месяцев после операции для оценки роста и принятия решения о необходимости повторного вмешательства [41].

1.4 Осложнения ЭЛАБА

Существует ряд различных осложнений, связанных с ЭЛАБА, но все они сводятся либо к неполному выключению аневризматического мешка из системного кровотока и, таким образом, приводят к дальнейшему увеличению аневризматического мешка и разрыву, либо компрометации кровотока по стент-графту и, как следствие, развитию тромбоза и/или окклюзии, что, в свою очередь, приводит к ишемии органов малого таза и нижних конечностей. Согласно международному пост-маркетинговому регистру ENGAGE интраоперационная летальность при ЭЛАБА составляет 0 %, подтекание I и III типов - 1,4%. Общая летальность за 1 и 2 год наблюдения - 7,4% и 5,6% соответственно, инфаркт миокарда (ИМ) - 2,0% и 2,7 %; ишемия кишечника - 0,2% и 0,5%; почечная недостаточность - 1,1 % и 1,4%; дыхательная недостаточность 0,1% и 0,2%; (транзиторная ишемическая атака) ТИА/инсульты — 0,5% и 0,6%. Подтекания всех типов в сроки наблюдения: 1 мес —13,1%, 1 год — 9,8%, 2 года — 10,0%, 3 года — 10,2%; I типа — у 1,3%, 0,4%, 0,9% и 1,2% больных соответственно; III типа — у 0,3, 0,2, 0,6 и 0,3% пациентов соответственно [127].

Оценка отдаленных результатов ЭЛАБА предполагает определение полной или неполной изолированности аневризматического мешка от кровотока. Отсутствие подтеканий предотвращает возможный разрыв аневризмы. Наличие подтеканий требует принятия решения о необходимости повторного вмешательства. Также важную роль играет оценка наличия или отсутствия миграции устройства, тромбоза или стеноза бранши протеза, инфицирования устройства, позднего разрыва АБА после ЭЛАБА, развития аневризмы подвздошной артерии.

1.4.1. Подтекание

Подтекание (эндолик) — это состояние, при котором стент-графт не полностью исключает аневризматический мешок из системного кровотока (Рисунок 2). В то время как некоторые подтекания определяются интраоперационно и могут быть устранены на месте, другие возникают через месяц или даже годы после вмешательства. Возможность развития подтеканий сохраняется длительное время и требует внимательного контроля за пациентами, перенесшими ЭЛАБА.

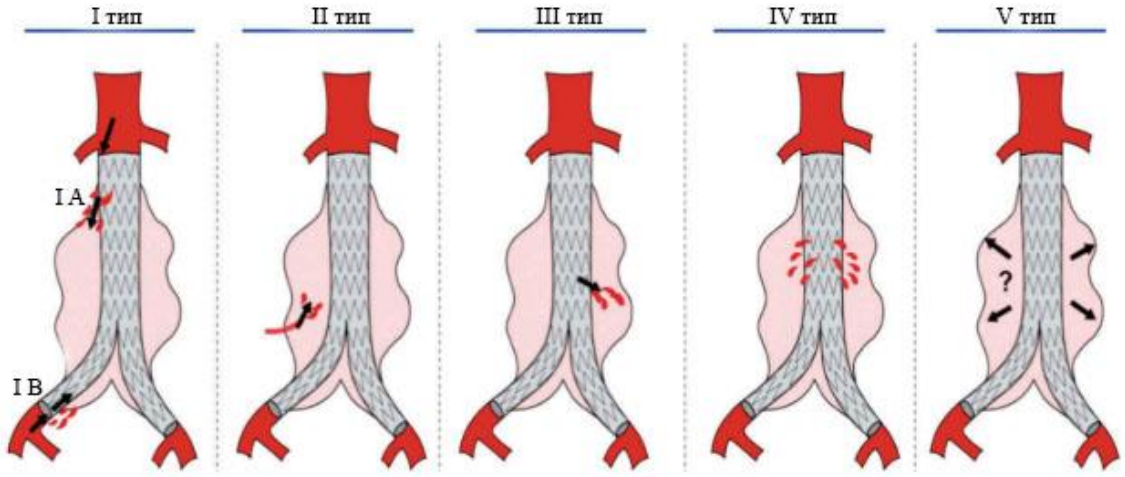

Рисунок 2 - Типы подтеканий. Заимствовано из «Pre- and Post-aortic Endovascular Interventions: What a Radiologist Needs to Know» [31]

Выделяют следующие типы подтеканий:

I тип – результат неправильной фиксации или недостаточной герметизации между стенками стент-графта и неизмененной частью сосудистого русла, при которой сохраняется кровоток в аневризматическом мешке, поступающий через проксимальный (I A тип) или дистальный край (I B тип) стент-графта. Среди подтеканий I типа чаще встречается I A и сильно коррелирует с миграцией стент-графта, поскольку при дистальном смещении стент-графта уменьшается и зона герметизации [12; 40; 55]. Данный вид подтекания опасен и связан с высоким

риском разрыва аневризмы, виду чего требует незамедлительного вмешательства с целью исключения источника подтекания [53; 116]. Эндоваскулярные варианты лечения IA типа включают в себя баллонную дилатацию проксимальной зоны фиксации, установку голометаллического стента или надставки стент-графта, также возможна имплантация эндофиксаторов по периметру проксимального края стент-графта в том случае, если стент-графт не был компрометирован, не мигрировал и имеется соответствующая зона приземления для достижения полной герметизации. При подтекании IB типа также возможно использование баллонной дилатации, имплантация дополнительной бранши с целью удлинения зоны приземления, в некоторых случаях удлинение с приземлением в НПА и предварительной эмболизации ипсилатеральной ВПА [66; 70; 94].

II тип - при этом типе подтекания кровь поступает в аневризматический мешок не из-за неисправности стент-графта или неверной имплантации, а ввиду хорошо развитой коллатеральной сети и обратного тока по артериям в аневризматический мешок. Как правило, основным источником подтекания являются поясничные или ветви нижней брыжеечной артерии. Частота встречаемости составляет примерно 13-35% всех случаев подтеканий [123]. Несмотря на то, что до сих пор ведутся споры о том насколько серьезным является данное осложнение или является ли оно специфичным для конкретного устройства, многие подтекания II типа разрешаются спонтанно, и наличие данного подтекания, как правило, не является достаточным основанием для повторного хирургического вмешательства, если только оно не сопровождается значительным увеличением аневризматического мешка [58; 81; 123]. Также ведутся дискуссии по поводу критериев для хирургического лечения. Некоторые центры вмешиваются при увеличении аневризматического мешка более чем на 10 мм в год, а другие — при 5 мм [119; 136]. В литературе описано большое количество методов лечения подтекания II типа, но все они сводятся к одному – устранение коллатеральной сети кровоснабжающей аневризматический мешок

[113]. Успех эндоваскулярного лечения при подтеканиях II типа 60-80%, однако четкое определение успешного вмешательства отсутствует, что может повлиять на интерпретацию этих результатов [120]. Варианты хирургического лечения включают лапароскопическую или открытую перевязку боковых ветвей, питающих аневризматический мешок, ушивание устьев ветви после вскрытия мешка или эксплантацию стент-графта с переходом на открытое хирургическое лечение. Это, очевидно, более инвазивный метод лечения и применяется в случае невозможности эндоваскулярного устранения подтекания или же появления болевого синдрома за счёт чрезмерного увеличения аневризматического мешка.

III тип – осложнение, возникающее при просачивании крови в аневризматический мешок между двумя компонентами стент-графта, а также в результате повреждения ткани стент-графта. Первоначальные модификации Н.Л. Володося и J.C. Parodi имели цельный каркас и поэтому не обладали данным типом подтекания. Этот тип является продуктом новых поколений стент-графтов, имеющих модульное строение [90]. Подтекание может возникать из-за неправильной имплантации стент-графта с неадекватным перекрытием, проксимальной или дистальной миграции стент-графта. Так же, как и подтекание I типа, данный тип подвергает аневризматический мешок прямому артериальному давлению из аорты с последующим риском разрыва [116]. Следовательно, в данном случае оправдано экстренное оперативное вмешательство, в первую очередь эндоваскулярным методом - путем имплантации дополнительного компонента с накрытием места дефекта стент-графтом. Конверсия на открытое хирургическое лечение может стать необходимой, если эндоваскулярные варианты оказались неэффективными.

IV тип – заполнение аневризматического мешка ввиду пористости материала в интраоперационном и раннем послеоперационном периодах. Согласно обзору разрывов после ЭЛАБА, описанному в литературе до 2008 г., случаев разрыва из-за подтекания IV типа обнаружено не было [116]. При

использовании современных поколений стент-графтов встречается редко и не требует повторного вмешательства.

V mun — это приток крови в аневризматический мешок из неизвестного источника. По мере совершенствования методов визуализации этот тип подтекания встречается всё реже, поскольку лежащие в основе подтекания источники стало легче идентифицировать [40].

1.4.2. Миграция стент-графта

Миграция представляет собой серьёзное состояние, при котором стент-графт смещается с места первоначальной имплантации более чем на 10 мм по сравнению с фиксированными анатомическими ориентирами, подтвержденными по данным МСКТ, или любая миграция, приводящая к появлению подтекания IA и IB типа и, как следствие, повторному вмешательству [38].

Предикторы развития миграции стент-графта включают в себя: некорректные измерения и планирование, неверный выбор устройства с учетом характеристик поражения, выраженную ангуляцию проксимальной шейки, недостаточную длину, кальцинированную стенку и наличие пристеночного тромбоза, а также технологические особенности самого стент-графта, не корректно выполненную имплантацию, ошибочную оценку результатов имплантации, движение и рост аневризмы [109]. Прогрессирование заболевания с дилатацией проксимальной шейки может быть причиной поздней миграции [37]. Однако важно отметить, что большинство исследований, касающихся факторов риска проксимальной миграции устройства, проводились с устройствами предыдущего поколения, когда миграция была относительно распространенной проблемой [125].

Существует два варианта миграции устройств: проксимальная и дистальная. Для стент-графтов первого и второго поколений проксимальная миграция была обычным явлением, развитие активной супра- или инфраренальной фиксации в современных стент-графтах значительно уменьшило частоту развития данного осложнения [22; 133]. Дистальная миграция стент-графта возникает из-за изменения морфологии аневризмы или сморщивания аневризматического мешка после ЭЛАБА. Большое количество дистальной миграции было отмечено у Ancure EVT (Guidant). Это устройство было снято с производства ввиду большого числа перегибов и тромбоза дистальной части основного компонента и бранш протеза. Причина состояла в том, что фиксация устройства с металлическими

стентами осуществлялась только в проксимальном и дистальных концах без металлического каркаса по ходу стент-графта. Не было вертикальной устойчивости — устройство «просаживалось» в аневризматическом мешке [49].

При выявлении миграции стент-графта лечение должно выполняться незамедлительно, так как сопровождается высоким риском разрыва аневризмы. Эндоваскулярная методика лечения миграции заключается в имплантации дополнительного модуля стент-графта проксимально или дистально, в зависимости от типа миграции. В случае невозможности проведения эндоваскулярного лечения производится конверсия на открытое хирургическое лечение - резекция аневризматического мешка с удалением стент-графта и последующим протезированием синтетическим протезом [71; 93].

1.4.3. Разрыв аневризмы брюшного отдела аорты

Разрыв аневризмы почти всегда является результатом несостоятельности эндотрансплантата по одному из указанных выше параметров. Подтекание может привести к расширению аневризмы и возможному разрыву в результате продолжительного воздействия артериального давления. Эта прогрессия от подтекания, особенно I и III типа, до разрыва требует тщательного контроля и экстренного вмешательства в случае увеличения аневризматического мешка. Повторное вмешательство должно выполняться до того, как произойдет разрыв, так как разрыв в большинстве случаев заканчивается летальным исходом. Несостоятельность стент-графта и разрыв аневризмы остаются одними из наиболее существенных недостатков ЭЛАБА [50].

1.4.4 Инфекция

Инфицирование стент-графта встречается в 0,5–1% случаев и без лечения может привести к сепсису и смерти [118]. Сообщалось о случаях инфицирования стент-графта после удаления камней в почках или после аппендэктомии с периаппендикулярным абсцессом [28; 106]. Также описаны единичные случаи аорто-кишечных свищей как причины инфицирования стент-графта [18].

1.4.5 Ишемические осложнения

Ишемические осложнения могут возникать вследствие развития тромбоза или эмболии, а также из-за неправильной установки стент-графта при непреднамеренном накрытии почечных артерий, верхней брыжеечной (в случае аномального отхождения ниже или на уровне почечных артерий) и внутренней подвздошной артерии. Выполнение ЭЛАБА сопровождается запланированным накрытием нижней брыжеечной артерии, однако при плохо развитой коллатеральной сети из верхней брыжеечной артерии может возникнуть ишемия кишечника. Частота ишемии кишечника после ЭЛАБА составляет 1–3% случаев и сопровождается 50% летальностью в течение первого месяца [107].

Ишемия спинного мозга при ЭЛАБА встречается редко и составляет всего 0,21% [29].

Нераспознанная окклюзия почечной артерии после эндоваскулярного лечения встречается очень редко, так как основная часть случайно накрытых почечных артерий выявляется на контрольной съёмке. Если пропустить и не распознать полное накрытие почечной артерии, а также не предпринять мер по восстановлению кровотока в почечной артерии в экстренном порядке, это, как правило, приводит к необратимым последствиям, вплоть до возникновения острой почечной недостаточности, требующей заместительной почечной терапии или диализа [128].

Тромбоз и/или окклюзия бранши протеза является известным осложнением после ЭЛАБА с зарегистрированной частотой, достигающей 12,4% и значительной вариабельностью данного показателя [33]. Хотя у большинства эндографтов нового поколения отмечается снижение частоты окклюзии бранш протеза по сравнению с устройствами ранних поколений, тромбоз и/или окклюзия остается одной из основных причин повторных вмешательств и госпитализации после ЭЛАБА [44; 60; 84; 92; 95; 135; 140].

Основные предикторы развития тромбоза бранши протеза и, как следствие, её окклюзии условно делят на 3 группы: анатомо-морфологические особенности (малый диаметр, выраженная извитость и кальциноз более 50% по окружности подвздошно-бедренного сегмента); технические особенности устройств и выполнения вмешательства (позиционирование бранши эндографта в наружную подвздошную артерию, перегиб брашни протеза, превышение диаметра бранши протеза более 15% относительно нативного русла и диаметр бранши протеза менее 14 мм); клинические особенности (ИМТ более 28,9 кг/м^2) [8]. Для предотвращения развития осложнений и повторных вмешательств, связанных с ними, необходимо строгое соблюдение всех рекомендаций и инструкций по эксплуатации стент-графтов.

В случае выявления тромбоза бранши протеза возможно эндоваскулярное лечение в виде реканализции с последующей баллонной ангиопластикой и стентированием. При невозможности выполнения эндоваскулярного лечения выполняется открытое оперативное лечение: различные вариации бедренного шунтирования и открытого протезирования с эксплантацией стент-графта [15; 17].

1.4.6 Другие осложнения

Местные раневые осложнения встречаются с частотой 1–10% [78]. Артериальные осложнения, возникающие при выполнении доступа, такие как артериальный тромбоз, расслоение или ложная аневризма, могут возникать в 3% случаев [82].

Согласно Wald R. и соавт. острое повреждение почек возникает в 6,7% случаев, что может привести к острой почечной недостаточности [134].

Исследование Arnaoutoglou E. И соавт. показывает, что у трети пациентов после ЭЛАБА развивается постимплантационный синдром [134],прогностическими факторами которого являются количество лейкоцитов до операции, материал стент-графта и сердечная недостаточность. Также у пациентов с постимплантационным синдромом чаще возникают большие сердечно-сосудистые события [20; 85; 97].

1.5 Антитромбоцитарная терапия

ЭЛАБА ассоциировано с высоким риском тромбоза бранши протеза. Несмотря на это, в современных рекомендациях европейского общества сосудистых хирургов (ESVS) нет никаких указаний о необходимости назначения антиагрегантной или антикоагулянтной терапии в качестве профилактики тромбобразования [136].

В литературе имеются ограниченные данные по антиагрегантной терапии у пациентов после ЭЛАБА. Тем не менее, рекомендуется монотерапия аспирином во избежание сердечно-сосудистых осложнений [86]. Только в одном исследовании с участием 28 пациентов Bruin J.L. и соавт. назначали двойную антиагрегантную терапию (ДААТ) до выполнения ЭЛАБА, не описывая продолжительности и комбинации терапии [36]. Было отмечено что у пациентов, перенесших помимо ЭЛАБА чрескожное коронарное вмешательство, ДААТ не ассоциировалась с увеличением числа кровотечений и подтеканий [105].

Антикоагулянты широко и эффективно используются в качестве терапии у пациентов с искусственным клапаном сердца, с фибрилляцией предсердий, венозным тромбозом и другими состояниями, ассоциированными с высоким риском развития тромбо-эмболических осложнений [48].

Однако длительная антикоагулянтная терапия является сложной задачей в клинической практике: подбор дозировки и выбор препарата требует соблюдения баланса между предотвращением ишемических событий и развитием геморрагических осложнений. Теоретически, назначение терапевтических доз антикоагулянтов может предотвратить тромбирование аневризматического мешка и увеличить частоту подтеканий а, следовательно, увеличить частоту повторных вмешательствах после ЭЛАБА или аорто-ассоциированных нежелательных событий, в том числе и разрывов, что может быть фатально на фоне антикоагулянтной терапии [13; 32]. Тем не менее, антикоагулянтная терапия не может быть полностью отменена у данной группы пациентов после ЭЛАБА ввиду

высокого риска тромботических осложнений. При этом дальнейший приём антикоагулянтной терапии, вероятность возникновения кровотечений и подтеканий в послеоперационном периоде являются поводом для беспокойства и проведения регулярного контрольного обследования и ежегодной оценки рисков кровотечения. В современной литературе этот вопрос остается нерешенным, поскольку исследования, в которых конкретно анализируется влияние длительного приема антикоагулянтной терапии на исход ЭЛАБА, малочисленны и включают малые группы пациентов, а результаты противоречивы [32; 74; 110; 137].

Глава 2 МАТЕРИАЛ И МЕТОДЫ ИССЛЕДОВАНИЯ

2.1 Дизайн исследования

В исследование было включено 273 пациента с аневризмой брюшного отдела аорты и/или подвздошных артерий, из них ретроспективно - 168, проспективно - 105 пациентов. Материал исследования был набран в период с 2017 г. по 2020 г. включительно в ФГБНУ «РНЦХ имени академика Б.В. Петровского».

Критериями включения в исследование являлись:

- возраст старше 18 лет;
- общепринятый критерий проведения ЭЛАБА – аневризма брюшного отдела аорты (диаметр аорты > 55 мм у мужчин и > 50 мм у женщин) или рост аневризмы более чем на 5 мм за 6 месяцев или 10 мм за 1 год;
- величина проксимальной зоны фиксации стент-графта более 4 мм, дистальной зоны более 15 мм;
- диаметр проксимальной зоны фиксации аорты не более 32 мм;
- диаметр терминального отдела аорты более 18 мм.

Критериями исключения из исследования являлись:

- наличие пара-, юкста-, супраренальной аневризмы и/или торакоабдоминальная аневризма аорты;
- величина проксимальной зоны фиксации стент-графта менее 4 мм;
- диаметр общей бедренной артерии (ОБА) менее 7 мм;
- окклюзия аорто-подвздошного сегмента;
- наличие в анамнезе аллергической реакции на йодсодержащие рентгенконтрастные вещества.

Все пациенты были разделены на 3 основные группы согласно получаемой ими антитромбоцитарной терапии:

- группа I (n = 163) включает в себя пациентов, получающих после ЭЛАБА монотерапию ацетилсалициловой кислотой (75-100 мг) на постоянной основе с целью профилактики крупных сердечно-сосудистых событий.

- группа II (n = 73) включает в себя пациентов, которым была назначена ДААТ после ЭЛАБА. В данную группу не входили пациенты с хроническими заболеваниями, требующие постоянного приема антикоагулянтной терапии. Пациенты из группы ДААТ, не имеющие противопоказаний (Таблица 1), с раннего послеоперационного периода (первые сутки после операции) получали двойную антиагрегантную терапию в виде: клопидогрел 75 мг/сут. в течение 12 месяцев + ацетилсалициловая кислота 75-100 мг/сут. постоянно.

- группа III (n = 37) включает в себя пациентов, которым ЭЛАБА выполнялась на фоне пролонгированного приёма антикоагулянтной терапии в виду наличия сопутствующих заболеваний, ассоциированных с риском развития тромботических осложнений. Из них 6 пациентов получали антагонисты витамина К (варфарин) и 31 пациент получали новые оральные антикоагулянты (апиксабан, дабигатран, ривароксабан). Стратификация риска ишемических событий производилась по шкале CHA_2DS_2VASc (Congestive heart failure, Hypertension, Age, Diabetes mellitus, Stroke, Vascular disease, Age, Sex category), а оценка риска развития кровотечения по шкале HAS-BLED (Hypertension, Abnormal renal-liver function, Stroke, Bleeding history or predisposition, Labile international normalized ratio, Elderly (≥65 years), Drugs or alcohol concomitantly) Таблица 2, 3.

Таблица 1 - Критерии исключения из группы ДААТ

- Возраст ≥ 75 лет
- Выраженная почечная недостаточность (СКФ ≤ 30 ммоль/л)
- Выраженная печеночная недостаточность (В и С класс по Чайлд-Пью)
- Анемия (Hb ≤ 100 г/л)
- Снижение числа тромбоцитов или их функций (≤ $75*10^9$/л) и/или задокументированная коагулопатия
- Большие кровотечения в течение последних 12 месяцев (BARC ≥3 тип) *3а - Явное кровотечение со снижением уровня гемоглобина более чем на 5 г/дл (при условии снижения уровня Hb вследствие кровотечения).* *•Трансфузия, выполненная при выраженном кровотечении.* *3б - Очевидное кровотечение со снижением уровня гемоглобина ≥ 5 г/дл;* *• Гемоперикард с тампонадой сердца;* *• Кровотечение, требующее хирургического или чрескожного вмешательства (исключая носовые, кожные, геморроидальные, десневые кровотечения);* *• Кровотечение, требующее инотропной поддержки.* *3с - Внутричерепные кровоизлияния (микрокровоизлияния – нет; спинальные кровоизлияния – да).* *• Подтверждённые аутопсией, инструментальными методами, люмбальной пункцией;* *• Кровоизлияния в глазное яблоко, приведшие к нарушению зрения (даже временному).* *4 - Периоперационное внутричерепное кровотечение 24 час.* *• Повторная операция после закрытия стернотомии для контроля кровотечения;* *• Трансфузия> 5 ЕД крови или эритромассы в течение 48 час;* *• Выделение из дренажной плевральной трубки ≥ 2 л за 24 час.*
- Рецидивирующие кровотечения в анамнезе (≥2 раз в течение последних 3 месяцев BARC ≤ 2 типа) *1- Несущественные кровотечения, не требующие дополнительного обследования, госпитализации или лечебных мероприятий.* *2 - Любые явные признаки кровотечения, не удовлетворяющие критериям типов 3–5 или соответствующие критериям:* *• не требующие хирургического вмешательства или сопровождения медработником;* *• приводящие к госпитализации или требующие повышенного ухода;* *• требующие обследования.*
- Геморрагический инсульт в анамнезе
- Онкологическое состояние, ассоциированное с высоким риском кровотечений
- Предстоящая объёмное хирургическое вмешательство в течение ближайших 1-3 месяцев.

Таблица 2 - Шкала CHA_2DS_2VASc (Congestive heart failure, Hypertension, Age, Diabetes mellitus, Stroke, Vascular disease, Age, Sex category)

Акроним	Фактор риска	Баллы
C	Хроническая сердечная недостаточность	1
H	Артериальная гипертония	1
A_2	Возраст ≥ 75 лет	2
D	Сахарный диабет	1
S_2	Инсульт, ТИА или тромбоэмболия в анамнезе	2
V	Сосудистые заболевания (поражение периферических артерий, инфаркт миокарда, атеросклероз)	1
A	Возраст 65–74 года	1
Sc	Женский пол	1
Максимальная сумма баллов		**9**

Таблица 3 - Шкала оценки риска развития кровотечения по шкале HAS-BLED

Акроним	Клиническая характеристика	Баллы
H	Артериальная гипертония (систолическое АД ≥ 160 мм рт. ст.).	1
A	Нарушение функции печени (повышение билирубина в 2 раза в сочетании с повышением активности АСТ/АЛТ/щелочной фосфатазы ≥ 3 раза) и почек (креатинин ≥ 200 мкмоль/л, диализ, трансплантация почек) по 1 баллу.	1 или 2
S	Инсульт.	1
B	Кровотечение (в анамнезе или геморрагический диатез, анемия).	1
L	Нестабильное МНО (недостаточное (<60%) время пребывания в целевом диапазоне).	1
E	Возраст ≥65 лет.	1
D	Прием некоторых лекарств, алкоголя (прием антитромбоцитарных средств, НПВС, злоупотребление алкоголем) по 1 баллу.	1 или 2

После морфометрического анализа исходной контрольной мультиспиральной компьютерной томографии (МСКТ) каждая группа была разделена на две подгруппы:

- подгруппа *a* - пациенты с «благоприятной» анатомией проксимальной и дистальной зон фиксации для выполнения ЭЛАБА;

- подгруппа *b* - пациенты с «неблагоприятной» анатомией проксимальной и дистальной зон фиксации для выполнения ЭЛАБА.

Дизайн исследования и количественный состав групп приведен на Рисунке 3.

Рисунок 3 - Дизайн исследования и количественный состав групп.

Под *благоприятной анатомией проксимальной зоны* фиксации (проксимальной шейки) подразумевалось:

1) диаметр проксимальной шейки в диапазоне 19–32 мм;
2) величина проксимальной шейки фиксации более 15 мм;
3) цилиндрическая форма проксимальной шейки;
4) ангуляция инфраренального отдела аорты ≤ 60° (угол между юкстаренальной частью аорты и длинной осью аневризматического мешка);
5) отсутствие выраженного кальциноза или тромбоза проксимальной шейки.

Под *благоприятной анатомией дистальной зоны* фиксации (дистальной шейки) подразумевалось:

1) диаметр терминального отдела аорты ≥ 20 мм;
2) ангуляция подвздошно-бедренного сегмента менее 60°;
3) диаметр дистальной зоны фиксации в диапазоне 8–25 мм;
4) величина дистальной зоны фиксации ≥ 15 мм.

Под *неблагоприятной анатомией проксимальной зоны* фиксации (проксимальной шейки) подразумевалось:

1) диаметр проксимальной шейки более 32 мм;
2) величина проксимальной шейки менее 15 мм;
3) выраженная ангуляция инфраренального отдела аорты более 60°;
4) пристеночный тромбоз проксимальной шейки, распространённость которого более 50% до диаметру или более 180° по радиусу проксимальной шейки;
5) коническая форма проксимальной шейки с основанием книзу (увеличение диаметра проксимальной шейки более 2 мм на расстоянии до 10 мм от наиболее каудально расположенной почечной артерии);

6) «бочкообразная» форма или фокальная дилатация проксимальной шейки (локальное увеличение диаметра проксимальной шейки более 3 мм на расстоянии до 15 мм от наиболее каудально расположенной почечной артерии).

Под *неблагоприятной анатомией дистальной зоны* фиксации (дистальной шейки) подразумевалось:

1) диаметр терминального отдела аорты менее 20 мм;
2) ангуляция подвздошно-бедренного сегмента более 60°;
3) пристеночный тромбоз дистальной шейки, распространённость которого более 50% до диаметру или более 180° по радиусу;
4) диаметр дистальной шейки менее 8 мм;
5) диаметр наружной подвздошной артерии (НПА) менее 7 мм.

Предоперационное планирование и измерения выполнялись на основании МСКТ-ангиографии с контрастированием с толщиной среза ≤ 3 мм с помощью программного обеспечения Osirix 3D software (OsiriX Foundation, Geneva, Switzerland). Оценивались такие исходные рентген-морфометрические данные, как длина, проксимальный и дистальный диаметр проксимальной шейки, ангуляция инфраренального отдела аорты, максимальный диаметр аневризматического мешка, диаметр терминального отдела аорты, степень выраженности ангуляции подвздошного сегмента, диаметры общей подвздошной артерии в устье, средней трети и в терминальном её отделе, диаметр наружной подвздошной артерии, а также наличие или отсутствие исходной окклюзии внутренней подвздошной артерии (Рисунок 4).

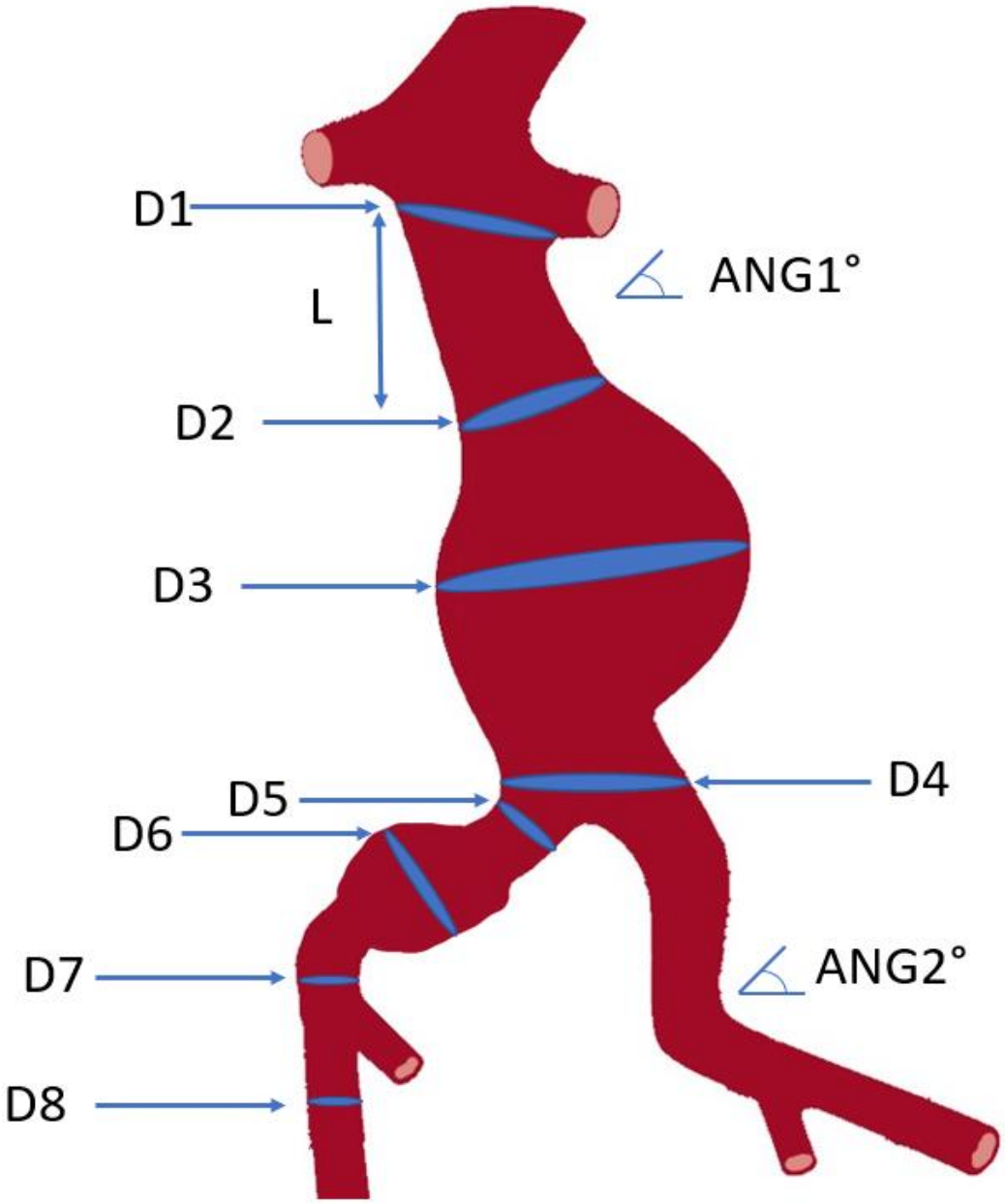

Рисунок 4 - Рентген-морфометрические данные. *D1 – проксимальный диаметр проксимальной шейки; D2 – дистальный диаметр проксимальной шейки; D3 – максимальный диаметр аневризматического мешка; D4 – диаметр терминального отдела аорты; D5 – диаметр на уровне устья ОПА; D6 – диаметр середины длины ОПА; D7 – диаметр терминального отдела ОПА; D8 – диаметр НПА; ANG1 - ангуляция проксимальной шейки; ANG2 – ангуляция подвздошного сегмента; L – длина проксимальной шейки.*

В каждой из групп проводилась оценка клинических и рентген-морфометрических параметров, как до, так и после оперативного лечения.

Под *техническим успехом* ЭЛАБА подразумевалось позиционирование стент-графта не ниже 3 мм от устья каудальной почечной артерии без признаков активного подтекания к моменту окончания вмешательства, а также позиционирование бранш протеза в запланированной зоне с сохранением магистрального кровотока по ним.

Под *тромбозом бранши протеза* понималось стенозирование просвета бранши протеза тромботическими массами на 50% и более по диаметру.

Под *госпитальным периодом* наблюдения понималось время нахождения пациента в клинике со дня проведения оперативного лечения.

Под *ранним послеоперационным периодом* наблюдения понимались события произошедшие в 30-дневный период с момента вмешательства.

Под *краткосрочными результатами* понимались события произошедшие в первый год с момента вмешательства.

Среднесрочные результаты определены как события за период наблюдения 1-5 лет.

Долгосрочные результаты определялись как события возникшие в период наблюдения более 5 лет с момента вмешательства.

Отдалённые результаты ЭЛАБА учитывались при помощи устного телефонного анкетирования пациентов, а также по данным контрольной МСКТ-аортографии с контрастированием, которая выполнялась через 1 и 12 месяцев, далее ежегодно.

2.2 Планирование ЭЛАБА.

Планирование эндоваскулярного лечения аневризмы брюшного отдела аорты включало в себя детальный анализ данных МСКТ-аортографии. С целью корректного анализа данных давность МСКТ не превышала 6 месяцев на момент анализа и предполагаемой даты вмешательства. В зону интереса входило МСКТ-аортография с контрастированием (артериальная и венозная фазы) от уровня диафрагмы до середины бедра, толщина среза в анализируемых исследованиях не превышала 3 мм.

По аксиальным срезам оценивались общая анатомия, наличие и степень распространенности тромбоза проксимальной шейки, степень ангуляции проксимальной шейки, а также уровень отхождения почечных артерий и наличие добавочных артерий. При наличие добавочных почечных артерий эндопротезирование выполнялось с учётом рекомендаций европейского общества сосудистых хирургов. В случае если диаметр добавочной почечной артерии составлял менее 3 мм или добавочная почечная артерия кровоснабжала менее 1/3 паренхимы почки расчет производился с учетом её накрытия [136].

Подбор стент-графта производился на основании значения диаметра поперечного сечения неизменённого участка инфраренального отдела аорты и подвздошных артерий в режиме мультипланарной реконструкции по данным МСКТ-аортографии. Диаметр основного тела стент-графта подбирался с учётом превышения относительно параметров проксимальной зоны фиксации на 10-20%, тогда как диаметр бранш протеза подбирался с учётом превышения относительно параметров дистальной зоны фиксации на 10-15%. Расчет длины стент-графта осуществлялся по центральным линиям аорты, выстроенным в мультипланарном режиме, от устья каудальной почечной артерии до бифуркации ОПА с учётом минимальной длины дистальной зоны фиксации не менее 15 мм.

2.3 Методика выполнения ЭЛАБА

Для проведения основного тела стент-графта и бранш протеза использовался доступ через правую и левую ОБА. Пункционный доступ осуществлялся под УЗИ-контролем или ангиографическим контролем с использованием предварительно проведенного через левый лучевой доступ диагностического катетера Pigtail 5 Fr (Medtronic, Дублин, Ирландия). Доступ выполнялся в условиях местной анестезии с использованием техники предварительного ушивания устройствами Prostar XL и Perclose ProGlide (Abbott Laboratories, Чикаго, Иллинойс, США). При наличии выраженного кальциноза ОБА со стороны доступа, а также наличия выраженных рубцовых изменений в области предполагаемой пункции ввиду травмы или ранее выполняемых вмешательств, предпочтение отдавалось открытому хирургическому методу выделения ОБА. Хирургическое выделение ОБА происходило в условиях эпидуральной или сочетанной анестезией – применение методов местной и общей анестезии.

ЭЛАБА выполнялась всем пациентам с использованием систем “Endurant II” и “Endurant IIs” (Medtronic, Дублин, Ирландия). По диагностическому проводнику в восходящий отдел аорты проводился диагностический катетер 5 Fr, через просвет которого затем устанавливался специализированный сверхжёсткий проводник диаметром 0,035 дюйма (Amplatz Super Stiff, Boston Scientific, Марлборо, Массачусетс, США; Lunderquist, Cook Medical, Блумингтон, Индиана, США) длиной 260 – 300 см. Для осуществления ангиографического контроля через левый лучевой доступ или через ОБА с контралатеральной стороны (в случае отсутствия лучевого доступа) в супраренальный отдел аорты позиционировался диагностический катетер типа Pigtail 5-6 Fr (Medtronic, Дублин, Ирландия). По сверхжесткому проводнику в предполагаемую зону имплантации проводилось доставляющее устройство с основным бифуркационным компонентом стент-графта.

Позиционирование выполнялось с помощью многопроекционной ангиографии и рентгеноконтрастных меток по проксимальному краю протеза. Для устранения проекционного искажения при имплантации основного тела стент-графта использовалась методика сведения проксимальных маркеров в единую линию за счёт изменения проекции кранио-каудально. При необходимости открытия контралатеральной бранши протеза в левую нижнюю конечность стент-графт позиционировался таким образом, чтоб рентгенконтрастная метка по проксимальному краю приняла форму буквы «е» на экране, а в случае необходимости открытия в правую нижнюю конечность цифры «9». Визуализация выполнялось путем введения 10-15 мл йогексола 350 мг йода/мл с разбавлением трети объема 0,9% раствором хлорида натрия для уменьшения риска развития контраст индуцированного острого почечного повреждения со скоростью 10–15 мл/с. Для улучшения визуализации при фиксации изображения использовалась цифровая субтракционная ангиография (DSA – Digital subtraction angiography). При необходимости во время фиксации изображения использовалась остановка дыхания пациента.

Позиционирование и имплантация стент-графта осуществлялись непосредственно под устье каудальной почечной артерии. В условиях благоприятной анатомии проксимальной зоны фиксации производилось открытие стент-графта на 2-3 покрытых звена, после чего выполнялась контрольная съёмка и коррекция положения при необходимости с последующим раскрытием стент-графта до уровня отхождения контралатеральной бранши. Следующим этапом выполнялось открытие непокрытого звена с супраренальной фиксацией. Катетеризация контралатеральной ножки бифуркационного компонента стент-графта выполнялась с использованием ретроградной техники проведения проводника через одноименную ОБА. Для этого использовали различные типы диагностических катетеров (JR, AL, AR, MP) в сочетании с гидрофильными ангулированными проводниками (Emerald guidewire, Cordis, Cordis Corporation,

Хайалиа, Флорида, США; Uniequal, Asahi Intecc Medical, Япония). В случае невозможности выполнения ретроградной катетеризации контралатеральной бранши протеза использовалась антеградная техника катетеризации. Через лучевой или плечевой доступ антеградно через контралеральную ножку в полости аневризмы проводился проводник, далее осуществлялся захват кончика проводника с помощью петли-ретривера и подтягивание системы комплексно (проводник-ретривер) в основное тело стент-графта. В дальнейшем петля-ретривера извлекалась и по проводниковому катетеру ретривера проводился сверхжесткий проводник для последующей имплантации подвздошного компонента стент-графта. Выполнялось полное открытие основного тела стент-графта с последующей сборкой доставляющей системы в наиболее прямом участке аорто-подвздошного сегмента. Перед имплантацией дистальной части стент-графта выполнялась предварительная ангиография подвздошно-бедренного сегмента для визуализации ВПА. Имплантация бранш протеза выполнялась с предварительным сопоставлением рентгеноконтрастных меток по проксимальному краю бранши с метками в области бифуркации основного тела стент-графта в одну линию. После имплантации всех компонентов производилось извлечение доставляющих систем из просвета ОБА с обеих сторон, установка интродьюсеров 12-16 Fr. У каждого пациента рутинно выполнялась постдилатация зон перекрытия компонентов, бранш протеза с помощью баллонного катетера Reliant (Medtronic, Дублин, Ирландия). Постдилатация проксимальной зоны фиксации выполнялась при необходимости. Далее для определения позиции стент-графта и непосредственного ангиографического результата выполнялась контрольная аортография.

Оценивались такие параметры как: проходимость стент-графта, наличие компрометации кровотока, наличие подтекания контрастного вещества в полость аневризмы. В дальнейшем производилось извлечение инструментария из просвета ОБА, ушивание дефекта сосудистой стенки при помощи техники

предварительного ушивания и наложение 1-3 узловых швов (в случае тотального пункционного доступа) или хирургическое ушивание стенки ОБА с последующим послойным ушиванием раны. При необходимости производился ангиографический контроль места доступа. Гемостаз в месте пункционного доступа лучевой артерии, выполненного для ангиографического контроля, производился при помощи гемостатического устройства (TR-Band, Terumo Corporation, Щибуя, Токио, Япония; TRAcelet, Medtronic, Дублин, Ирландия) или давящей повязки.

2.4 Использование вспомогательных техник и устройств

Техника управляемого обратного складывания.

В случаях выраженной ангуляция проксимальной шейки (угол между юкстаренальной частью аорты и длинной осью аневризматического мешка более 60°) или недостаточной её длины (≤ 15 мм) позиционирование стент-графта требовало приземления непосредственно под устье нижележащей почечной артерии с целью избежание подтекания IA типа и миграции стент-графта. Достижение полной коаксиальности и точности позиционирования стент-графта удалось за счет использования техники управляемого обратного складывания (Reverse slider) (Рисунок 5).

Техника выполняется следующим образом:

1. Открывается первое звено стент-графта путем вращения внешнего ползунка против часовой стрелки.
2. Слегка ослабляется степень захвата непокрытого звена стент-графта путем вращения колесика.
3. Складывается звено стент-графта путем вращения внешнего ползунка от 1,5 до 2 оборотов по часовой стрелке, осторожно подталкивается система доставки до появления сопротивления, после чего постепенно открывается следующее звено.
4. Повторяется 2 и 3 шаг до полного прилегания стент-графта к стенкам проксимальной зоны фиксации.
5. Полностью открывается непокрытое звено стент-графта для супраренальной фиксации.

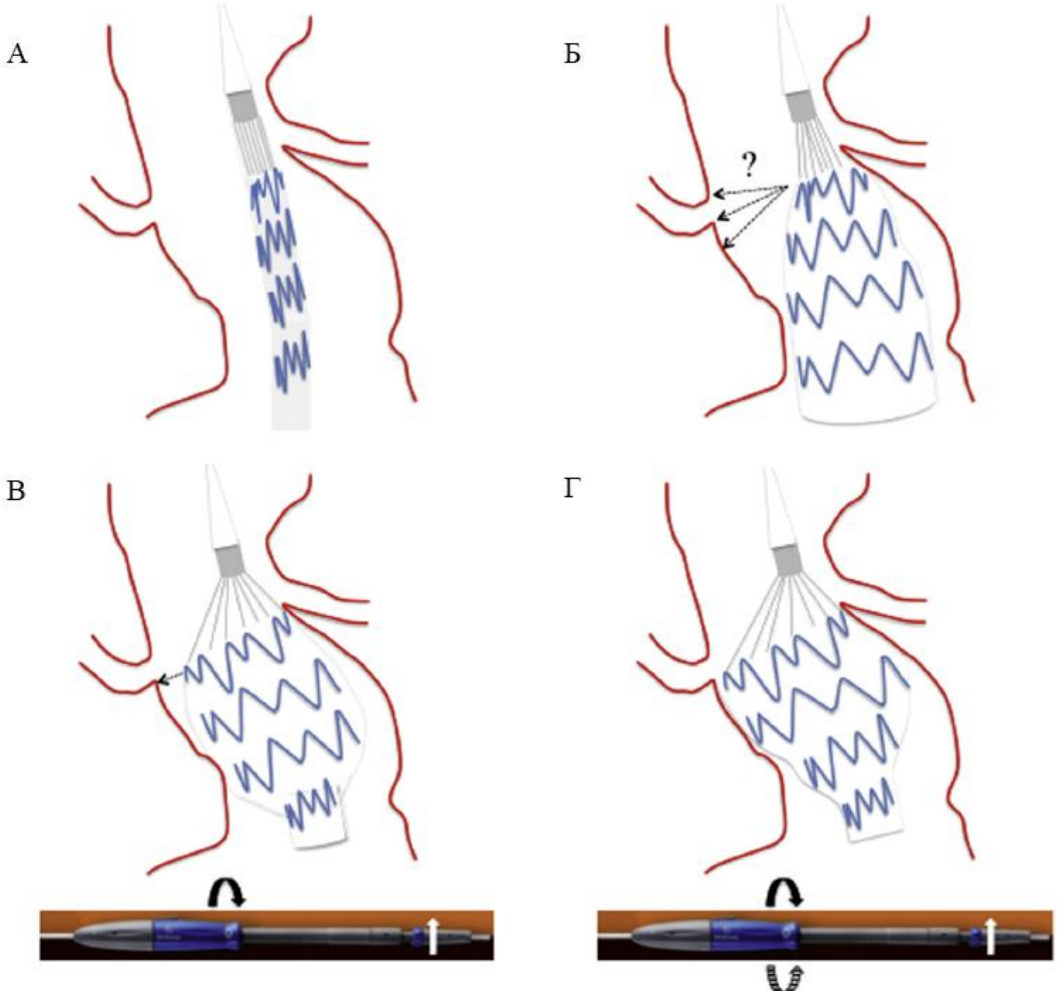

Рисунок 5 - Техника управляемого обратного складывания (Reverse slider). Заимствовано из Reverse slider technique using the Endurant stent graft for accurate proximal sealing in hostile neck endovascular aneurysm repair [91]

А – позиционирование стент-графта под устье самой каудальной почечной артерии; Б – стандартная техника имплантации, которая не позволяет точно определить место посадки при неблагоприятной анатомии проксимальной шейки; В – частичное открытие стент-графта с последующим складыванием системы доставки на 1,5-2 оборота ползунка; Г – многократное повторение открытия звеньев и обратного складывания позволяется всё больше расширять проксимальный край стент-графта и выполнить точное управляемое позиционирование непосредственно под устье каудальной почечной артерии.

Данная техника помогает преодолеть сложности позиционирования и имплантации при лечении АБА у пациентов с выраженной ангуляцией, конусностью, малой длиной и тромбозом проксимальной шейки. Применение данной техники имплантации стент-графтов позволяет добиться большей герметичности проксимальной шейки в условиях её неблагоприятной анатомии.

Система проксимальной фиксации.

При величине проксимальной шейки ≤ 10 мм, помимо использования техники управляемого обратного складывания, дополнительно в профилактических целях или при наличии подтекания IA типа использовалась система проксимальной фиксации Heli-FX EndoAnchor (Medtronic, Дублин, Ирландия) (Рисунок 6). После стандартного выполнения ЭЛАБА извлекается система доставки и в ОБА устанавливается интродьюсер диаметром 18 Fr, через который проводится доставляющий катетер диаметром 18 Fr с модулируемой кривизной кончика (Heli-FX guide).

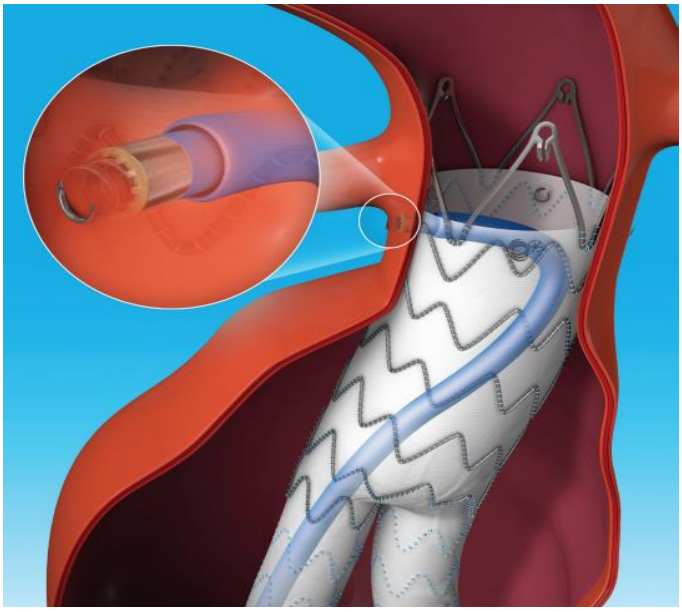

Рисунок 6 - Система проксимальной фиксации Heli-FX EndoAnchor (Medtronic, Дублин, Ирландия).

Фиксирующие спирали в количестве 10 шт. хранятся в кейсе в отдельных ячейках, из которых они поочередно загружаются в автоматическое вращающееся устройство (Heli-FX applier). Под флюороскопическим контролем кончик доставляющего катетера располагался перпендикулярно по направлению к стенке стент-графта, при достижении L-образной формы рентгеноконтрастной метки на кончике катетера выполнялось вкручивание фиксирующей спирали путем однократного нажатия на кнопку «вперед» на ручке автоматического аппликатора, при этом фиксирующая спираль имплантировалась на ½ длины. После чего выполнялся контроль фиксации, оценивались уровень имплантации, а также прохождение спирали через ткань графта и стенку аорты, повторное нажатие на кнопку «вперед» для полной имплантации. Методика поочередного нажатия позволяет реимплантировать фиксирующую спираль при необходимости.

В ситуациях, когда имелась выраженная ангуляция или асимметрия проксимальной шейки, а также при наличии подтекания IA типа расположение спиралей осуществлялось таким образом, чтобы в месте наиболее слабого контакта оказалась большая плотность спиралей. В профилактических целях применение системы проксимальной фиксации спирали располагались друг напротив друга, не менее 4 спиралей при значениях диаметра проксимальной шейки менее 29 мм и не менее 6 спиралей при диаметре более 29 мм.

Эндопротезирование с позиционирования в НПА.

При наличии у пациента аневризмы подвздошных артерий II и III типа по классификации Reber (Рисунок 7) эндопротезирование выполнялось с накрытием ВПА артерии со стороны поражения и приземлением бранши протеза в НПА. Предварительно с целью предотвращения возникновения подтекания II типа выполнялась эмболизация ВПА с помощью спиралей Concerto (Medtronic, Дублин, Ирландия). Двухстороннее поражение подвздошных артерий выполнялось в два этапа. Первым этапом выполнялись эмболизация с накрытием

одной ВПА в сочетании с эндопротезированием брюшного отдела аорты. Второй этап выполнялся по истечении 14 дней и заключался в повторном вмешательстве для эмболизации и накрытии контралатеральной ВПА. Данный временной интервал выдерживался ввиду необходимости развития коллатерального кровотока, что в свою очередь снижает риск развития ишемии органов малого таза. Однако в случае двустороннего поражения и невозможности поэтапного накрытия ВПА ввиду выраженной коморбидности пациентам выполнялась эмболизация и накрытие ВПА с одной стороны, а с другой подвздошное бифуркационное эндопротезирование с использованием Zenith Branch Endovascular Graft - Iliac Bifurcation (Cook Medical, Блумингтон, Индиана, США). Также подвздошное бифуркационное эндопротезирование выполнялось при аневризмах подвздошных артерий I тип по классификации Reber. У одного пациента при двухстороннем поражении ОПА одномоментно было выполнено подвздошное бифуркационное стентирование обеих ОПА в сочетании с эндопротезированием инфраренального отдела аорты.

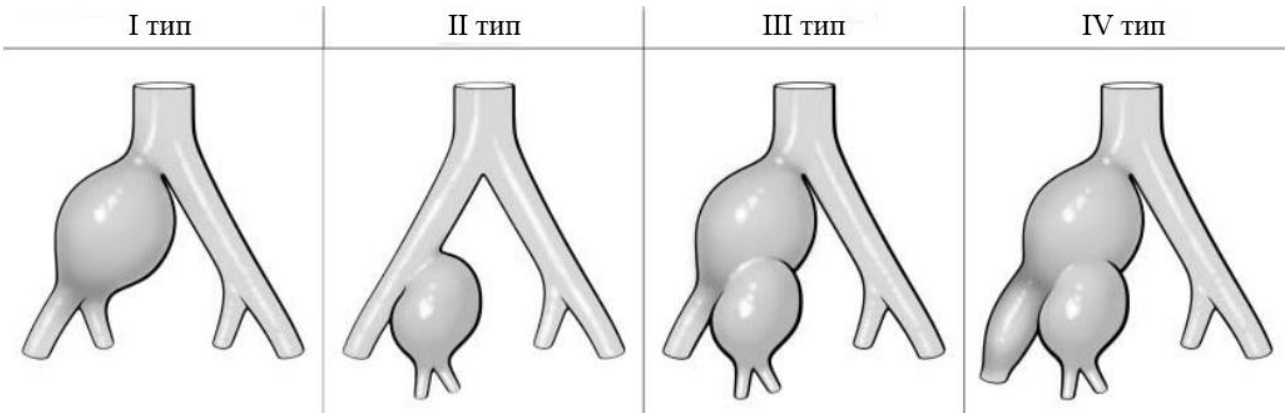

Рисунок 7 - Классификация изолированных аневризм подвздошных артерий по Reber P.U. (Заимствовано из Incidence, classification and therapy of isolated pelvic artery aneurysm [111])

Методика имплантации подвздошного бифуркационного компонента.

После выполнения доступа к ОБА с обеих сторон через ОБА по сверхжёсткому проводнику в ОПА с выходом в НПА позиционировался

подвздошный бифуркационного компонент. Через контралатеральную ОБА с помощью ловушки-ретривер производился захват с последующей экстранализацией предустановленного в систему доставки проводника. Далее выполнялась частичная имплантация бифуркационного компонента до момента открытия боковой бранши, ориентированной в ВПА (Рисунок 8). В дальнейшем по ранее экстранализированному проводнику проводился диагностический катетер через контрлатеральную ОПА в ипсилатеральную ВПА. Извлекался мягкий диагностический проводник и по катетеру устанавливается жесткий проводник Rosen Wire (Cook Medical, Блумингтон, Индиана, США) в ВПА, по которому, в свою очередь, предварительно удалив диагностический катетер, из контралатеральной ОПА проводился стент-графт. Через боковую «ножку» подвздошного компонента в ВПА позиционировался и имплантировался стент-графт BeGraft Aortic Stent (Bentley InnoMed GmbH, Хехинген, Германия). Выполнялось полное раскрытие подвздошного компонента и удаление системы доставки. После чего выполнялась стандартная процедура эндопротезирования брюшного отдела аорты с позиционированием бранши протеза в подвздошный бифуркационный компонент.

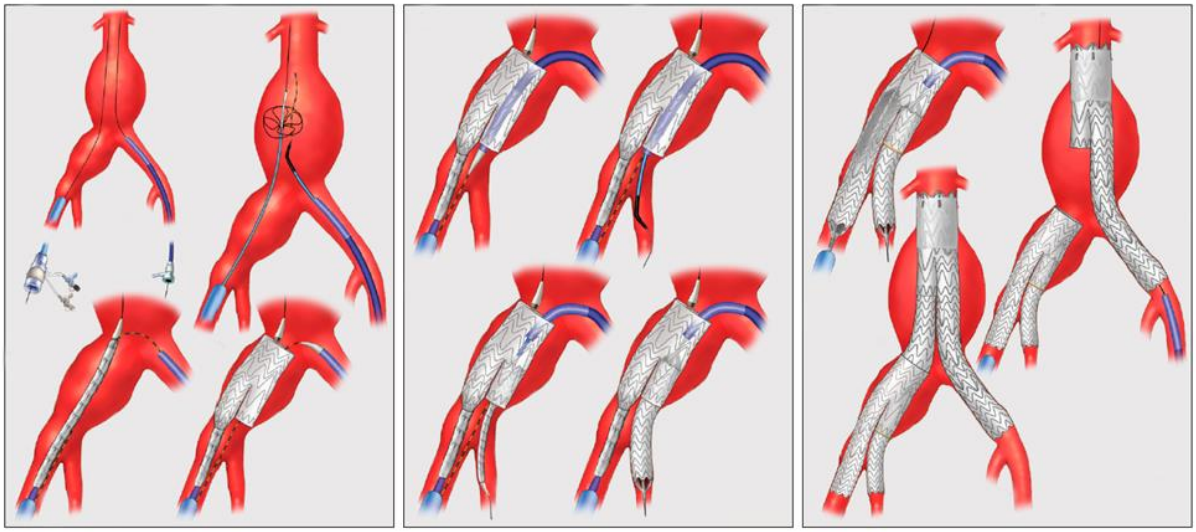

Рисунок 8 - Методика выполнения бифуркационного эндопротезирования аневризмы общей подвздошной артерии и инфраренального отдела аорты (Заимствовано из Endovascular Aortic Repair [98])

В случае двухстороннего бифуркационного эндопротезирования подвздошных артерий последовательно выполнялась имплантация подвздошных компонентов с обеих сторон, а затем имплантация аортального компонента.

2.5 Применение вспомогательных методик визуализации

Превалирующая доля 55% (n=150) эндоваскулярных вмешательств выполнялась в стандартных условиях под флюороскопическим и ангиографическим контролем с использованием DSA. В 45% (n=123) случаев процедура выполнялась с использованием дополнительного метода визуализации – построение трехмерной модели сосудистого русла с использованием системы 3D-fusion на рабочей станции VesselNavigator (Philips Medical Systems International B.V., Бест, Нидерланды).

Первым этапом предоперационная МСКТ пациента загружалась на рабочую станцию VesselNavigator. Выбиралась интересующая область аорты, относящаяся к процедуре (Рисунок 9). Виртуальными кольцевыми маркерами с осевой линией и подгонкой по окружности вдоль сосуда выделялись проксимальная шейка, устья почечных артерий и бифуркации ОПА. Определялись и сохранялись в системе углы проекции, которые лучше всего демонстрировали анатомию проксимальной шейки и/или отхождение почечных артерий, что, в свою очередь, интраоперационно позволяло выполнять быстрый переход в необходимые проекции.

Затем после укладки пациента на операционный стол выполнялось совмещение с ранее полученной предоперационной МСКТ-ангиографией по костным ориентирам на флюороскопии (2D-3D совмещение) в двух ортогональных проекциях (RAO-45, LAO -45). После выполнения ангиографии инфраренального отдела при позиционировании стент-графта выполнялась онлайн коррекция совмещения трехмерной модели с ангиографической съёмкой.

Сосудистая карта, построенная с помощью системы 3D-fusion, отображалась на отдельном экране в виде слияния трехмерного изображения МСТК-ангиографии с выделенной зоной интереса и изображения рентгеноскопии, которая служила дополнительным ориентиром во время позиционирования и имплантации стент-графта.

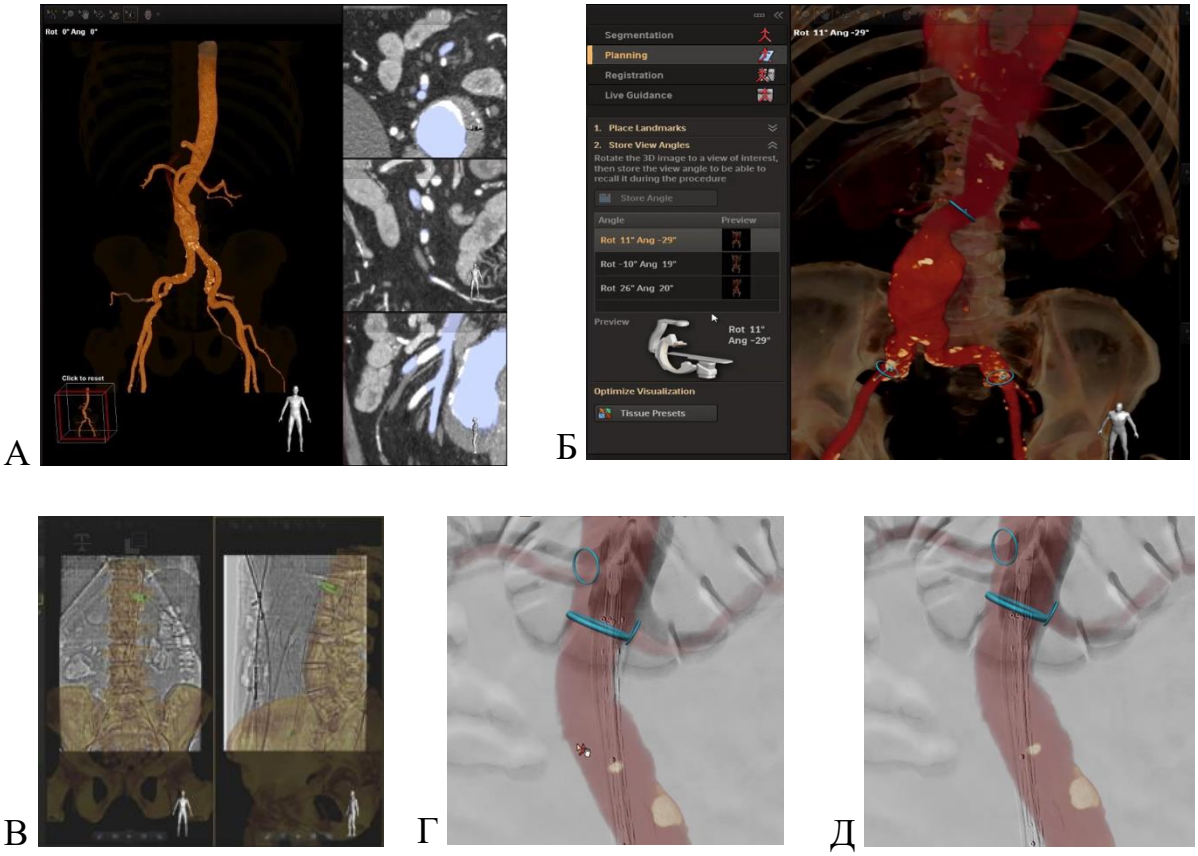

Рисунок 9 - Вспомогательная система визуализации 3D-fusion

А - выбор, интересующий область аорты и ее ветвей, относящихся к процедуре; Б – позиционирование кольцевых маркеров и выбор оптимальной проекции; В – совмещение по костным ориентирам в двух ортогональных проекциях; Г,Д – интраоперационная онлайн коррекция

Сосудистая карта, построенная с помощью системы 3D-fusion, отображалась на отдельном экране в виде слияния трехмерного изображения МСТК-ангиографии с выделенной зоной интереса и изображения рентгеноскопии, которая служила дополнительным ориентиром во время позиционирования и имплантации стент-графта.

Дополнительно в периоперационном периоде оценивались такие параметры как: продолжительность операции, время скопии и объём использованного контрастного вещества.

2.6 Проведения морфометрического анализа после выполнения ЭЛАБА

Анализ контрольных МСКТ-исследований выполнялся с построением центральной линии в режиме мультипланарной реконструкции. В аксиальных срезах оценивались общая анатомия, положение и проходимость основного тела и бранш стент-графта, положение проксимальной (непокрытой) короны, наличие компрометации кровотока в почечных артериях. Оценивался максимальный диаметр тромбированного аневризматического мешка, а также наличие подтекания различного типа и его источника. В случае наличия подтекания и увеличения диаметра аневризматического мешка на 5 мм за 6 месяцев или 10 мм за 12 месяцев после ЭЛАБА пациенту выполнялось повторное вмешательство с целью устранения источника подтекания. Однако при наличии подтекания, но отсутствии роста аневризматического мешка предпринималась консервативная тактика и повторный контроль МСКТ через 6 месяцев с целью решения вопроса о необходимости повторного вмешательства.

2.7 Методы статистической обработки данных

Материалы исследования были подвергнуты статистической обработке с использованием методов параметрического и непараметрического анализа. Накопление, корректировка, систематизация исходной информации и визуализация полученных результатов осуществлялись в электронных таблицах Microsoft Office Excel 2016 (Microsoft, Редмонд, Вашингтон, США). Статистический анализ проводился с использованием программы IBM SPSS Statistics v.26 (IBM Corporation, Армонк, Нью-Йорк, США).

Количественные показатели оценивались на предмет соответствия нормальному распределению, для этого использовался критерий Шапиро-Уилка (при числе исследуемых менее 50) или критерий Колмогорова-Смирнова (при числе исследуемых более 50), а также показатели асимметрии и эксцесса.

В случае описания количественных показателей, имеющих нормальное распределение, полученные данные объединялись в вариационные ряды, в которых проводился расчет средних арифметических величин (M) и стандартных отклонений (SD), границ 95% доверительного интервала (95% ДИ).

Совокупности количественных показателей, распределение которых отличалось от нормального, описывались при помощи значений медианы (Me) и нижнего и верхнего квартилей (Q_1-Q_3).

При сравнении средних величин в нормально распределенных совокупностях количественных данных рассчитывался t-критерий Стьюдента.

Полученные значения t-критерия Стьюдента оценивались путем сравнения с критическими значениями. Различия показателей считались статистически значимыми при уровне значимости $p < 0,05$.

Для сравнения независимых совокупностей в случаях отсутствия признаков нормального распределения данных использовался U-критерий Манна-Уитни. Для этого составляли единый ранжированный ряд из обеих сопоставляемых выборок, расставив их элементы по степени нарастания признака и приписав

меньшему значению меньший ранг. Затем разделяли единый ранжированный ряд на два, состоящие соответственно из единиц первой и второй выборок, в каждом из которых отдельно подсчитывали сумму рангов. После этого рассчитывали значение U-критерия.

При сравнении нескольких выборок количественных данных, имеющих распределение, отличное от нормального, использовался критерий Краскела-Уоллиса, являющийся непараметрической альтернативой однофакторного дисперсионного анализа. Критерий Краскела-Уоллиса вычислялся после ранжирования всех элементов анализируемых совокупностей.

В том случае, если рассчитанное значение критерия Краскела-Уоллиса превышало критическое, различия показателей считались статистически значимыми. В противном случае, признавалась верной нулевая гипотеза.

В случае обнаружения статистически значимых различий между группами дополнительно проводилось парное сравнение совокупностей при помощи апостериорного критерия Данна.

Сравнение номинальных данных проводилось при помощи критерия χ^2 Пирсона, позволяющего оценить значимость различий между фактическим количеством исходов или качественных характеристик выборки, попадающих в каждую категорию, и теоретическим количеством, которое можно ожидать в изучаемых группах при справедливости нулевой гипотезы.

Вначале рассчитывалось ожидаемое количество наблюдений в каждой из ячеек таблицы сопряженности при условии справедливости нулевой гипотезы об отсутствии взаимосвязи. Для этого перемножались суммы рядов и столбцов (маргинальных итогов) с последующим делением полученного произведения на общее число наблюдений. Затем рассчитывалось значение критерия χ^2.

В случае анализа четырехпольных таблиц при ожидаемом явлении хотя бы в одной ячейке менее 10 нами рассчитывался критерий χ^2 с поправкой Йейтса, позволяющей уменьшить вероятность ошибки первого типа, т.е обнаружения

различий там, где их нет. Поправка Йейтса заключается в вычитании 0,5 из абсолютного значения разности между фактическим и ожидаемым количеством наблюдений в каждой ячейке, что ведет к уменьшению величины критерия χ^2.

В тех случаях, когда число ожидаемых наблюдений в более чем 20% ячеек многопольных таблиц было менее 5, для оценки уровня значимости различий использовался точный критерий Фишера.

Полученное значение точного критерия Фишера P более 0,05 свидетельствовало об отсутствии статистически значимых различий. Значение P менее 0,05 – об их наличии.

В качестве количественной меры эффекта при сравнении относительных показателей нами использовался показатель отношения шансов (ОШ), определяемый как отношение вероятности наступления события в группе, подвергнутой воздействию фактора риска, к вероятности наступления события в контрольной группе. Показатель отношения шансов рассчитывался исходя из полученных таблиц сопряженности. С целью проецирования полученных значений ОШ на генеральную совокупность нами рассчитывались границы 95% доверительного интервала (95% ДИ). Исходя из полученных данных, значимость взаимосвязи исхода и фактора считалась доказанной в случае нахождения доверительного интервала за пределами границы отсутствия эффекта, принимаемой за 1.

Для проверки различий между двумя сравниваемыми парными выборками нами применялся W-критерий Уилкоксона.

Построение прогностической модели риска определенного исхода выполнялось при помощи метода бинарной логистической регрессии. Выбор метода обусловлен тем, что зависимая переменная является дихотомической, а независимые переменные характеризуют как категориальные, так и количественные признаки. Прогностическая модель имеет следующее математическое выражение:

$$P = \frac{1}{1 + e^{-z}}$$
$$z = a_0 + a_1 x_1 + a_2 x_2 + ... + a_n x_n$$

где p – вероятность возникновения изучаемого исхода, $x_1...x_n$ – значения факторов риска, измеренные в номинальной, порядковой или количественной шкале, $a_1...a_n$ – коэффициенты регрессии.

Отбор независимых переменных производился методом пошаговой прямой селекции с использованием в качестве критерия исключения статистики Вальда. Статистическая значимость полученной модели определялась с помощью критерия χ^2.

Мерой определенности, указывающей на ту часть дисперсии, которая может быть объяснена с помощью логистической регрессии, в нашем исследовании служил показатель Найджелкерка.

Оценка функции выживаемости пациентов проводилась по методу Каплана-Мейера. График оценки функции выживаемости представляет из себя убывающую ступенчатую линию, значения функции выживаемости между точками наблюдений считаются константными.

Метод Каплана-Мейера позволяет выполнять анализ цензурированных данных, т.е. оценивать выживаемость с учетом того, что пациенты могут выбывать в ходе эксперимента или иметь разные сроки наблюдения.

Анализ выживаемости пациентов проводился по методу регрессии Кокса, подразумевающему прогнозирование риска наступления события для рассматриваемого объекта и оценку влияния заранее определенных независимых переменных (предикторов) на этот риск. Риск рассматривается как функция, зависящая от времени.

Базовые предположения, лежащие в основе метода, состоят в том, что все объясняющие переменные независимы, линейно влияют на риск наступления события, а также что риски наступления события для любых двух объектов в любой отрезок времени пропорциональны.

Глава 3 РЕЗУЛЬТАТЫ

3.1 Исходные клинические характеристики

Всего за данный период были проанализированы данные 273 пациентов, что позволило получить и оценить результаты эндоваскулярного лечения брюшного отдела аорты и подвздошных артерий.

Анализ распределения пациентов по группам продемонстрировал, что с 2017 по 2019 год (включительно) превалирующее число пациентов приходилось на I группу, тогда как в 2020 году тактика ведения пациентов изменилась и основной части пациентов стала назначаться ДААТ (Рисунок 10).

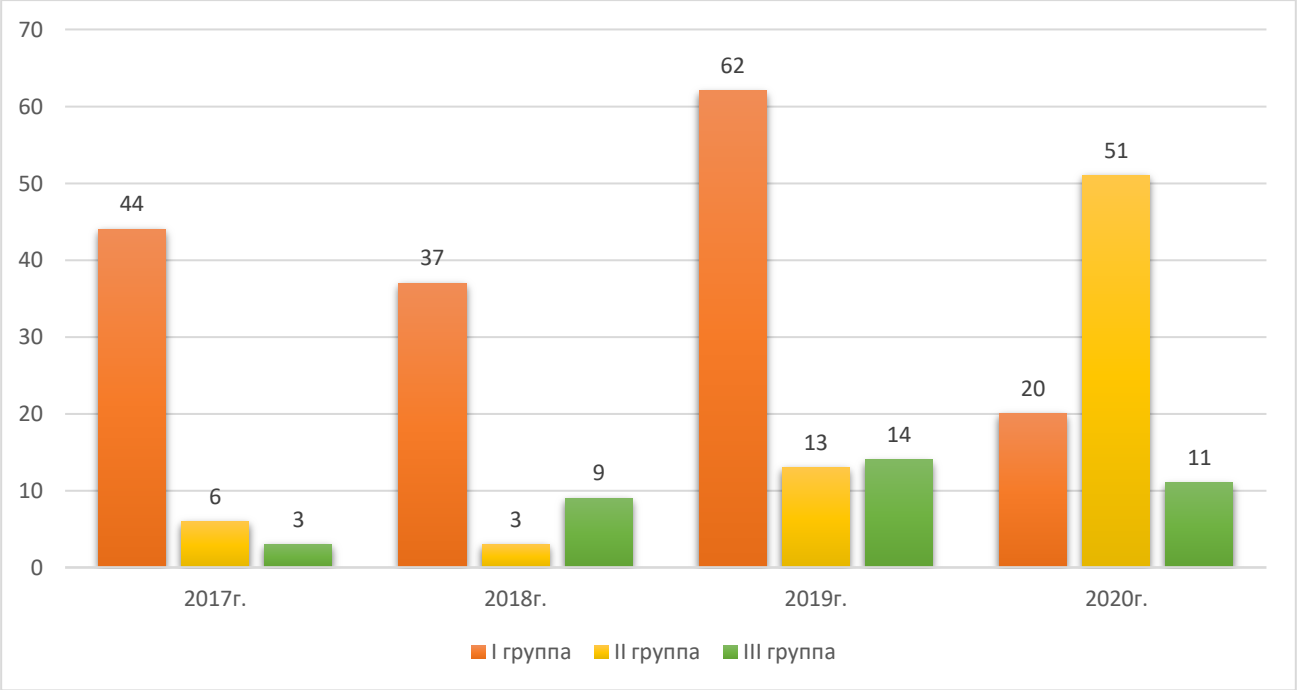

Рисунок 10 - Количественный состав пациентов, распределенный в зависимости от получаемой терапии по годам.

Исходные предоперационные клинические характеристики групп пациентов представлены в Таблице 4.

Все три группы пациентов в целом были сопоставимы по клинико-демографическим показателям. Не было отмечено статистически значимых

различий между группами по возрасту (p=0,321) и по ИМТ (p=0,592). Отмечено преобладание по количественному составу пациентов мужского пола по отношению к женскому: 8 к 1 в группе I; 35,5 к 1 в группе II и 36 к 1 в группе III. Статистически значимой разницы не отмечалась по таким анамнестическим данным, как ПИКС (p=0,184), ОНМК (p=0,802), наличию дислипидемии (p=0,491), СД (p=0,282) и хроническая ишемия нижних конечностей (ХИНК) (p=0,273).

Таблица 4 - Исходные клинико-демографические данные пациентов из I, II и III групп

Параметр		**Группа I (n = 163) Значение n, (%)**	**Группа II (n = 73) Значение n, (%)**	**Группа III (n = 37) Значение n, (%)**	**Значение p**
Возраст, лет	M±SD	68,37±7,12	68,26±7,26	71,02±8,5	0,321*
ИМТ, кг/м^2	M±SD	29,01±4,81	28,42±4,65	29,39±5,05	0,592*
Мужской пол		145 (88,9)	71 (97,26)	36 (97,29)	**0,041****
Женский пол		18 (11,04)	2 (2,73)	1 (2,7)	
ИБС		55 (33,74)	37 (50,68)	18 (48,64)	**0,027**** *I-II=0,041*
ПИКС		48 (29,44)	30 (41,09)	14 (37,83)	0,184**
ОНМК		6 (3,68)	2 (2,73)	2 (5,4)	0,802**
ГБ		157 (96,31)	65 (89,04)	37 (100)	**0,02**** *I-II=0,029*
Дислипидемия		151 (92,63)	70 (95,89)	36 (97,29)	0,491**
СД		26 (15,95)	17 (23,28)	9 (24,32)	0,282**
ХИНК		16 (9,81)	10 (13,69)	7 (18,91)	0,273**

*Примечание: Данные представлены в количественном и процентном (%) соотношении, в средней арифметической с учётом стандартного отклонения (M±SD). ИМТ – индекс массы тела; ИБС – ишемическая болезнь сердца; ПИКС – постинфарктный кардиосклероз; ОНМК – острое нарушение мозгового кровообращения; ГБ – гипертоническая болезнь; СД – сахарный диабет; ХИНК – хроническая ишемия нижних конечностей. Уровень статистической значимости различий показателей получен при помощи: * - критерий Краскела-Уоллиса.; ** - χ2 Пирсона.*

Однако наблюдалась по наличию ИБС (p=0,027) и ГБ (p=0,02), в обоих случаях попарное сравнение продемонстрировало разницу между I и II группами, p=0,041 и p=0,029 соответственно.

Предоперационные морфометрические данные, включающие в себя показатели: длина проксимальной шейки, проксимальный и дистальный диаметры проксимальной шейки, ангуляция инфраренального отдела аорты, максимальный диаметр аневризматического мешка, диаметр терминального отдела аорты, степень выраженности ангуляции подвздошного сегмента, диаметры общей подвздошной артерии в устье, средней трети и в терминальном отделе, диаметр наружной подвздошной артерии, а также наличие или отсутствие исходной окклюзии внутренней подвздошной артерии приведены в Таблице 5, 6. Анализ данных параметров не продемонстрировал статистически значимой разницы между группами.

Таблица 5 - Исходные рентген-морфометрические данные инфраренального отдела аорты пациентов I, II и III групп

Параметр		**Группа I (n = 163) Значение n, (%)**	**Группа II (n = 73) Значение n, (%)**	**Группа III (n = 37) Значение n, (%)**	**Значение p**
Длина проксимальной шейки (мм)	M±SD Me(Q_1-Q_3)	24(17-34)	24(19-30)	20(15-32)	0,473*
D1-проксимальной шейки (мм)	M±SD Me(Q_1-Q_3)	23(21-25)	23,56±3,26	23,62±3,3	0,594*
D2-проксимальной шейки (мм)	M±SD Me(Q_1-Q_3)	25(23-27)	25(23-28)	25(22-27)	0,617*
D аневризматического мешка (мм)	M±SD Me(Q_1-Q_3)	57(51-65)	56(52-62)	62(51-69)	0,105*
D терминального отдела аорты (мм)	M±SD Me(Q_1-Q_3)	31(26-37)	30(25-36)	30(27-37)	0,578*
Ангуляция проксимальной шейки	≤60°	149 (91,41)	70 (89,89)	36 (97,29)	0,26**
	60°≥	14 (8,58)	3 (4,1)	1 (2,7)	

*Примечание: Данные представлены в количественном и процентном (%) соотношении, в средней арифметической с учётом стандартного отклонения (M±SD), медианы (Me) и значения 1 и 3 квартиля (Q_1-Q_3). D1 – проксимальный диаметр проксимальной зоны фиксации; D2 – дистальный диаметр проксимальной зоны фиксации. Уровень статистической значимости различий показателей получен при помощи: * - получено с помощью критерия Краскела-Уоллиса;** - χ2 Пирсона.*

Таблица 6 - Исходные рентген-морфометрические данные подвздошно-бедренного сегмента пациентов I, II и III групп

Параметр		**Группа I (n = 163) Значение n, (%)**		**Группа II (n = 73) Значение n, (%)**		**Группа III (n = 37) Значение n, (%)**		**Значение p**	
		Правая н/к	Левая н/к	Правая н/к	Левая н/к	Правая н/к	Левая н/к	Правая н/к	Левая н/к
Ангуляция подвздошно-бедренного сегмента	≤90°	142 (87,11)	143 (87,73)	60 (82,19)	60 (82,19)	34 (91,89)	34 (91,89)	0,345**	0,314**
	90°≥	21 (12,88)	20 (12,26)	13 (17,8)	13 (17,8)	3 (8,1)	3 (8,1)		
Диаметр ОПА 1 (мм)	Me(Q_1-Q_3)	16(14-20)	15(13-18)	16(14-20)	15(14-18)	15(14-18)	15(14-19)	0,481*	0,514*
Диаметр ОПА 2 (мм)	Me(Q_1-Q_3)	17(14-20)	16(13-18)	18(15-22)	17(14-21)	16(15-18)	15(14-19)	0,121*	0,085*
Диаметр ОПА 3 (мм)	Me(Q_1-Q_3)	16(14-19)	15(13-18)	17(14-20)	15(14-18)	15(14-17)	15(13-17)	0,397*	0,368*
Диаметр НПА (мм)	Me(Q_1-Q_3)	10(9-11)	10(9-11)	10(9-11)	10(9-11)	10(9-11)	10(9-11)	0,811*	0,98*
Исходная окклюзия ВПА		7 (4,29)		4 (5,47)		1 (2,7)		0,836**	
Кальциноз подвздошно-бедренного сегмента		28(17,17)		8(10,95)		10(27,02)		0,102**	

*Примечание: Данные представлены в количественном и процентном (%) соотношении, медианы (Me) и значения 1 и 3 квартиля (Q_1-Q_3). Уровень статистической значимости различий показателей получен при помощи: * - получено с помощью критерия Краскела-Уоллиса; ** - χ2 Пирсона.*

При подгрупповом анализе также прослеживалась однородность пациентов. Исходные клинико-демографические данные пациентов приведены в таблице 7. Подгруппы были сопоставимы как по возрасту пациентов (p=0,340), так и по ИМТ (p=0,694). Также как и при групповом сравнение отмечается превалирование мужского пола над женским. Во всех группах подавляющее большинство пациентов имели в анамнезе гипертоническую болезнь и дислипидемию, но между собой по частоте встречаемости ГБ (p=0,127) и дислипидемии (p=0,602) группы не отличались. По анамнестическим данным о

наличии ИБС, ИМ, ОНМК и СД группы не показали статистически значимой разницы.

Стоит отметить, что в подгруппе Ia у 8 (10,66%) пациентов имелась клиника перемежающей хромоты, из них у 3 пациентов на уровне I стадии по Фонтейну-Покровскому, IIA у 4 пациентов и ещё у одного пациента на уровне IIБ стадии; в подгруппе Ib ХИНК была у 8 (9,09%) пациентов, из них на уровне I стадии у 1 пациента, на уровне IIA у 6, на уровне IIБ у 1 пациента; в подгруппе IIa ХИНК зарегистрирована у 5 (12,82%) пациентов, из них на уровне I стадии – 2 пациента, IIA стадии – 2 пациента, IIБ стадии – 1 пациент; в подгруппе IIb ХИНК также имелась у 5 (14,7%) пациентов, из которых у 4 пациентов на уровне IIA стадии и у 1 на уровне IIБ стадии; в подгруппе IIIb ХИНК была у 6 (26,08%) пациентов, из которых у 1 пациента на уровне I стадии, на уровне IIA стадии у 4 пациентов и на уровне IIБ у 1 пациента; в подгруппе IIIb ХИНК была у 1 (7,14%) пациента на уровне IIA стадии.

После разделения основных групп на подгруппы с благоприятной и неблагоприятной анатомией был выполнен сравнительный анализ морфометрических данных инфраренального отдела аорты и подвздошно-бедренного сегмента, показанных в таблицах 8, 9 и 10.

В ходе анализа данных относительно проксимальной зоны фиксации наблюдалась статистически значимая разница по длине проксимальной шейки (p=0,001). Попарный анализ выявил разницу между подгруппами IIIb-IIIa (p=0,05), IIIb-IIa (p=0,012) и IIIb-Ia (p=0,005), что, в свою очередь, объясняется значимо меньшей длиной проксимальной зоны фиксации в подгруппе IIIb, в которой медиана составила 15,5(12-20) мм. Проксимальный диаметр проксимальной зоны фиксации не показал различий между подгруппами, в отличие от дистального диаметра проксимальной зоны фиксации, где была отмечена разница (p=0,005) и продемонстрирована она была между подгруппами с благоприятной анатомией Ia и неблагоприятной Ib (p=0,04).

Таблица 7 - Исходные клинико-демографические данные пациентов разбитый по подгруппам.

Параметр		**Группа Ia (n = 75) Значение n, (%)**	**Группа Ib (n = 88) Значение n, (%)**	**Группа IIa (n = 39) Значение n, (%)**	**Группа IIb (n = 34) Значение n, (%)**	**Группа IIIa (n = 23) Значение n, (%)**	**Группа IIIb (n = 14) Значение n, (%)**	**Значение p**
Возраст, лет	M±SD Me(Q_1-Q_3)	69(63-72)	68,98±7,38	68,82±8,33	67,61±5,87	70,47±8,91	71,92±8,04	0,340*
ИМТ, кг/м^2	M±SD Me(Q_1-Q_3)	28,54(25,59-31,62)	28,66(25,77-32,3)	26,83(25,67-30,94)	28,3±4,69	30,32±5,23	27,85±4,52	0,694*
Мужской пол		68 (68)	77 (87,5)	38 (97,43)	33 (97,05)	23 (100)	13 (92,85)	0,213**
Женский пол		7 (9,33)	11 (12,5)	1 (2,56)	1 (2,94)	0 (0)	1 (7,14)	
ИБС		30 (40)	25 (28,4)	17 (43,58)	20 (58,82)	11 (47,82)	7 (50)	0,108**
ИМ		22 (29,33)	26 (29,5)	13 (33,33)	17 (50)	8 (34,78)	6 (42,85)	0,316**
ОНМК		3 (4)	3 (3,4)	2 (5,12)	0 (0)	2 (8,69)	0 (0)	0,595**
ГБ		71 (94,66)	86 (97,72)	34 (87,17)	31 (91,17)	23 (100)	14 (100)	0,127**
Дислипидемия		69 (92)	82 (93,18)	36 (92,3)	34 (100)	22 (95,65)	14 (100)	0,602**
СД		11 (14,66)	15 (17,04)	9 (23,07)	8 (23,52)	7 (30,34)	2 (14,28)	0,527**
ХИНК		8 (10,66)	8 (9,09)	5 (12,82)	5 (14,7)	6 (26,08)	1 (7,14)	0,377**

*Примечание: Данные представлены в количественном и процентном (%) соотношении, в средней арифметической с учётом стандартного отклонения (M±SD), медианы (Me) и значения 1 и 3 квартиля (Q_1-Q_3). Уровень статистической значимости различий показателей получен при помощи: * - получено с помощью критерия Краскела-Уоллиса; ** - $\chi 2$ Пирсона.*

Таблица 8 - Исходные рентген-морфометрические данные инфраренального отдела аорты и подвздошно-бедренного сегмента пациентов, распределенных по подгруппам

Параметр		**Группа Ia (n = 75) Значение n, (%)**	**Группа Ib (n = 88) Значение n, (%)**	**Группа IIa (n = 39) Значение n, (%)**	**Группа IIb (n = 34) Значение n, (%)**	**Группа IIIa (n = 23) Значение n, (%)**	**Группа IIIb (n = 14) Значение n, (%)**	**Значение p**
Длина проксимальной шейки (мм)	M±SD Me(Q_1-Q_3)	24,5(19-37)	22,5(15-32)	24(21-33,5)	23,5(14-30)	27(18,5-33)	15,5(12-20)	**0,001*** *IIIb-IIIa=0,05 IIIb-IIa=0,012 IIIb-Ia=0,005*
D1 проксимальной шейки (мм)	M±SD Me(Q_1-Q_3)	23,32±3,0	22,5(20-25)	24,12±3,13	23(21-24)	23,13±3,19	24,42±3,43	0,206*
D2 проксимальной шейки (мм)	M±SD Me(Q_1-Q_3)	24(22-26)	26(23-28)	25,3±3,3	25,7±4,14	23,65±3,36	26,78±4,19	**0,005*** *Ia-Ib=0,04*
Ангуляция проксимальной шейки	<60°	75 (100)	74 (84,09)	39 (100)	31 (91,17)	23 (100)	13 (92,85)	**<0,001**** *Ia-Ib=0,001 IIa-Ib=0,013*
	60°≥	0 (0)	14 (15,9)	0 (0)	3 (8,82)	0 (0)	1 (7,14)	
D аневризматического мешка (мм)	M±SD Me(Q_1-Q_3)	57(51-65)	57(52-67)	56(50-62,5)	55(52-62)	62,78±16,55	64±12,63	0,383*
D терминального отдела аорты (мм)	M±SD Me(Q_1-Q_3)	30(25-36)	32(27-38)	30(26,5-35,5)	28,5(24-40)	29(27-35,5)	34,07±6,96	0,394*
Исходная окклюзия ВПА		0 (0)	7 (7,95)	2 (5,12)	2 (5,88)	1 (4,34)	0 (0)	0,117**
Кальциноз подвздошно-бедренного сегмента		0(0)	28(31,81)	0(0)	8(23,52)	0(0)	10(71,42)	***<0,001**** *Ib-IIIb=0,007 IIb-IIIb=0,006*

*Примечание: Данные представлены в количественном и процентном (%) соотношении, в средней арифметической с учётом стандартного отклонения (M±SD), медианы (Me) и значения 1 и 3 квартиля (Q_1-Q_3). Уровень статистической значимости различий показателей получен при помощи: * - получено с помощью критерия Краскела-Уоллиса; ** - χ2 Пирсона.*

Таблица 9 - Исходные рентген-морфометрические данные подвздошно-бедренного сегмента правой нижней конечности пациентов, распределенных по подгруппам

Параметр		**Группа Ia (n = 75) Значение n, (%)**	**Группа Ib (n = 88) Значение n, (%)**	**Группа IIa (n = 39) Значение n, (%)**	**Группа IIb (n = 34) Значение n, (%)**	**Группа IIIa (n = 23) Значение n, (%)**	**Группа IIIb (n = 14) Значение n, (%)**	**Значение p**
Ангуляция подвздошно-бедренного сегмента	<90°	75 (100)	67 (76,13)	39 (100)	21 (61,76)	23 (100)	11 (78,57)	***<0,001*** ******** *Ia-Ib <0,001* *Ia-IIb<0,001* *IIa-Ib=0,004* *IIIa-Ib=0,044* *IIa-IIb<0,001* *IIIa-IIb=0,001*
	90°≥	0 (0)	21 (23,86)	0 (0)	13 (38,23)	0 (0)	3 (21,42)	
D1 ОПА (мм)	M±SD Me(Q_1-Q_3)	16(13,5-19)	17(14-21)	17(15-22)	15,5(13-19)	16,39±3,84	16,07±3,45	0,098*
D2 ОПА (мм)	M±SD Me(Q_1-Q_3)	17 (14-20)	17 (15-21)	19(16-24,5)	17 (13-19)	16 (15-17,5)	16,28±3,12	0,059*
D3 ОПА (мм)	M±SD Me(Q_1-Q_3)	15 (14-18)	16 (14-19)	17 (14-21)	16 (13-18)	15 (14-17,5)	15(14-16)	0,378*
D НПА (мм)	M±SD Me(Q_1-Q_3)	10 (9-11)	10 (9-11)	9,79±1,79	10,14±1,9	10 (8-11)	10,21±1,31	0,754*

*Примечание: Данные представлены в количественном и процентном (%) соотношении, в средней арифметической с учётом стандартного отклонения (M±SD), медианы (Me) и значения 1 и 3 квартиля (Q_1-Q_3). D1 – диаметр устья ОПА; D2 – диаметр середины длины ОПА; D3 – диаметр терминального отдела ОПА. Уровень статистической значимости различий показателей получен при помощи: * - получено с помощью критерия Краскела-Уоллиса.*

Таблица 10 - Исходные рентген-морфометрические данные подвздошно-бедренного сегмента левой нижней конечности пациентов, распределенных по подгруппам

Параметр		**Группа Ia (n = 75) Значение n, (%)**	**Группа Ib (n = 88) Значение n, (%)**	**Группа IIa (n = 39) Значение n, (%)**	**Группа IIb (n = 34) Значение n, (%)**	**Группа IIIa (n = 23) Значение n, (%)**	**Группа IIIb (n = 14) Значение n, (%)**	**Значение p**
Ангуляция подвздошно-бедренного сегмента	<90°	75 (100)	68 (77,27)	39 (100)	21 (61,76)	23 (100)	11 (78,57)	**<0,001**** *Ia-Ib<0,001 Ia-IIb<0,001 IIa-Ib=0,007 IIa-IIb<0,001 IIIa-IIb<0,001*
	90°≥	0 (0)	20 (22,72)	0 (0)	13 (38,23)	0 (0)	3 (21,42)	
D1 ОПА (мм)	M±SD Me(Q_1-Q_3)	15 (13-18)	15 (13-18)	16 (14-18)	15 (13-18)	16,21±4,34	16,71±3,42	0,578*
D2 ОПА (мм)	M±SD Me(Q_1-Q_3)	16 (13-18)	16 (13-18)	18 (15-21)	16 (13-21)	15 (14-19)	16,5 (15-18)	0,098*
D3 ОПА (мм)	M±SD Me(Q_1-Q_3)	15 (13-18)	15 (13-18)	15 (15-18)	15 (13-18)	14 (12,5-17,5)	15 (14-17)	0,457*
D НПА (мм)	M±SD Me(Q_1-Q_3)	10 (9-11)	10 (9-11)	10 (9-10)	10 (9-11)	10 (9-10,5)	10 (8-11)	0,98*

*Примечание: Данные представлены в количественном и процентном (%) соотношении, в средней арифметической с учётом стандартного отклонения (M±SD), медианы (Me) и значения 1 и 3 квартиля (Q_1-Q_3). D1 – диаметр устья ОПА; D2 – диаметр середины длины ОПА; D3 – диаметр терминального отдела ОПА. Уровень статистической значимости различий показателей получен при помощи: * - получено с помощью критерия Краскела-Уоллиса.*

Также у пациентов из подгруппы Ib чаще наблюдалась выраженная ангуляция проксимальной зоны фиксации (60°≥), сравнительный анализ показал статистически значимую разницу (p <0,001), которая отмечалась между подгруппами Ia и Ib (p=0,001), а также IIa и Ib (p=0,013).

При анализе морфометрических данных дистальной зоны фиксации подгруппы не отличались по диаметрам общих подвздошных и наружных подвздошных артерий, по наличию исходной окклюзии внутренней подвздошной артерии. Однако подгруппы с неблагоприятной анатомией имели более извитой ход подвздошно-бедренного сегмента и значительно чаще имели выраженную ангуляцию ≥ 90° (p <0,001). Попарный анализ данных правой нижней конечности показал, что разница наблюдалась при сравнении подгрупп Ia и Ib (p <0,001), Ia и

IIb (p <0,001), IIa и Ib (p=0,004), IIIa и Ib (p=0,044), IIa и IIb (p <0,001), IIIa и IIb (p=0,001). Похожая ситуация наблюдалась и при сравнении ангуляции подвздошно-бедренного сегмента в левой нижней конечности, где была выявлена разница между подгруппами Ia и Ib (p <0,001), Ia и IIb (p <0,001), IIa и Ib (p=0,007), IIa и IIb (p <0,001), IIIa и IIb (p <0,001). Во всех случаях разница наблюдалась между подгруппами с благоприятной и неблагоприятной анатомией.

Стоит отметить, что во всех случаях наличия выраженной ангуляции в подгруппах с неблагоприятной анатомией наблюдался легко определяемый признак «двойной подвздошной артерии» - отображение поперечного сечения подвздошной артерии два и более раз в аксиальном срезе МСКТ, свидетельствующий о наличии выраженной ангуляции подвздошного сегмента (более 90°).

Также наблюдалась статистически значимая разница по наличию кальциноза подвздошно-бедренного сегмента между подгруппами с неблагоприятной анатомией дистальной зоны фиксации, в подгруппе Ib кальциноз имелся у 28 (31,81%) пациентов, против 8 (23,52%) и 10 (71,42%) пациентов в подгруппах IIb и IIIb соответственно (p <0,001). Попарный анализ показал значимые различия между подгруппами Ib-IIIb (p=0,007) и IIb-IIIb (p=0,006).

3.2 Интраоперационные данные

Сравнение групп и подгрупп пациентов, как было продемонстрированно ранее, не показало статистически значимых различий по основным показателям исходного клинического состояния и демографического профиля, что дает возможность проводить дальнейший сравнительный анализ результатов лечения.

Технический успех ЭЛАБА был достигнут в I группе в 96,31% (n=157), в группе II в 98,63% (n=72) и в 97,29% (n=36) случаев в группе III. Данные интраоперационных показателей основных групп продемонстрированы в Таблице 11.

В группе I при контрольной съёмке у 3,06% (n=5) пациентов было отмечено незначительное заполнение аневризматического мешка контрастным веществом, из них у одного пациента подтекание III типа и у одного подтекание IB, которые были устранены дополнительной дилатацией зон перекрытия компонентов и бранш стент-графта баллонным катетером Reliant (Medtronic, Дублин, Ирландия), также у трёх пациентов наблюдалось подтекание IV типа. В подгруппе Ia у 10 (13,3%) пациентов с благоприятной анатомией помимо АБА имелась аневризма подвздошной артерии более 30 мм в диаметре, из них у 9 пациентов I тип по Reber P.U. и у 1 II тип. 9 пациентам была выполнена эмболизация ипсилатеральной ВПА и её накрытие с позиционированием бранши протеза в НПА, у одного из пациентов имелась аневризма ОПА с обеих сторон, что потребовало, помимо основного этапа ЭЛАБА, выполнение бифуркационного эндопротезирования левой ОПА и накрытие правой ВПА с предварительной эмболизацией и позиционированием бранши в правую НПА. В группе с неблагоприятной анатомией Ib у трёх пациентов ввиду выраженной ангуляции и короткой проксимальной шейкой с целью предотвращения миграции стент-графта и образования подтекания IA типа использовались устройства проксимальной фиксации. В данной подгруппе, у 11 (12,5%) пациентов помимо АБА имелась и аневризма ОПА (I тип по Reber P.U.) более 30 мм, что, в свою очередь,

потребовало позиционирование бранши в НПА. В двух случаях имело место двустороннее поражение ОПА, в связи с чем помимо накрытия ВПА выполнялось бифуркационное эндопротезирование ОПА. В подгруппе Ib у одного пациента интраоперационно на контрольной съёмке был отмечен замедленный пассаж контрастного вещества, ввиду чего была выполнена селективная катетеризация и ангиография артерий правой нижней конечности, на которой был выявлен пристеночный тромбоз поверхностной бедренной артерии (ПБА) от устья до средней ее трети. В связи с чем катетером Фогерти 5 Fr была выполнена тромбэмболэктомия из правой ПБА - извлечен свежий тромб длиной 9 см и атероматозные массы.

В группе II заполнение аневризматического мешка контрастным веществом наблюдалось у одного пациента, ввиду наличия подтекания IV типа. В подгруппе с благоприятной анатомией аневризматическое поражение ОПА наблюдалось (I тип по Reber P.U.) у 9 (23,07%) пациентов, из них у 3 (7,69%) пациентов было выполнено бифуркационное эндопротезирование ОПА, у 5 (12,82%) накрытие ВПА и у 1 (2,56%) накрытие правой ВПА и бифуркационное эндопротезирование левой ОПА. У 4 (11,76%) пациентов из подгруппы IIb, ввиду наличия неблагоприятной проксимальной шейки, с профилактической целью использовались устройства проксимальной фиксации. У 3 (8,82%) пациентов была выявлена АБА в сочетании с аневризмой ОПА (2 случая аневризмы I тип по Reber P.U.), из них двум (5,88%) пациентам было выполнено накрытие ВПА и одному (2,94%) пациенту бифуркационное эндопротезирование ОПА.

Из группы III у одного пациента было выполнено непреднамеренное накрытие правой почечной артерии на 2/3 диаметра просвета, ввиду чего было выполнено стентирование голометаллическим стентом Hippocampus 50*24 мм (Medtronic, Дублин, Ирландия). На контрольной ангиограмме кровоток по правой почечной артерии магистральный без признаков компрометации. В подгруппе IIIa у 3 пациентов в сочетание с АБА имелась аневризма подвздошной артерии, у двух

пациентов аневризма I типа по Reber P.U. и у одного II типа. Из них у двух пациентов было одностороннее поражение, в связи с чем было выполнено накрытие ВПА браншей протеза с предварительной эмболизацией, а у одного пациента имело место двухстороннее поражение ОПА, в связи с чем было выполнено бифуркационное эндопротезирование правой ОПА в сочетании с накрытием левой ВПА. В подгруппе пациентов с неблагоприятной анатомией использование эндофиксаторов потребовалось у одного (7,14%) пациента с длиной проксимальной шейки 7 мм.

Во всех группах использовался как хирургический, так и пункционный доступ. Групповой анализ показал статистически значимую разницу при сравнении I и II групп (p <0,001). Так в группе I доля пункционного доступа составляла 48 (29,4%) случаев, из них в двух случаях гемостаз места пункционного доступа с использованием техники предварительного ушивания потребовал конверсии в хирургический метод ушивания. В группе II в превалирующем большинстве случаев был использован тотальный пункционный доступ, доля которого составила 54 (74 %), конверсия потребовалась только в одном (1,36 %) случае. В III группе разница между хирургическим и пункционным доступами была не велика, так доля пункционного доступа составляла 40,45 % (n=15).

Применение пункционного доступа значительно снижает временные затраты и, как следствие, уменьшает общую продолжительность оперативного вмешательства, так в группе II медиана общей продолжительности процедуры была значительно меньше 125 (110-155) минут, в отличие от группы I - 150 (120-190) минут и группы III - 158 (120-200)минут (p=0,008). Попарный анализ показал, что статистически значимая разница имеется между I и II группами (p=0,016), а также II и III группами (p=0,035).

Таблица 11 - Интраоперационные показатели групп

Показатели		**Группа I (n = 163) Значение n, (%)**	**Группа II (n = 73) Значение n, (%)**	**Группа III (n = 37) Значение n, (%)**	**Значение p**
Технический успех		157(96,31)	72(98,63)	36(97,29)	0,62*
Доступ	Хирургический	115(70,6)	19(26)	22(59,5)	**<0,001**** *I-II <0,001*
	Пункционный	48(29,4)	54(74)	15(40,5)	
Время процедуры (мин)	Me(Q_1-Q_3)	150 (120-190)	125 (110-155)	158 (120-200)	**0,008**** *II-I=0,016* *II-III =0,035*
Объём введённого контрастного вещества (мл)	Me(Q_1-Q_3)	200 (150-200)	160 (120-200)	200 (150-200)	0,067**
Время рентгеноскопии (мин)	Me(Q_1-Q_3)	18,95 (13,47-25,57)	26,23 (19,13-34,18)	21,0 (14,98-28,16)	**<0,001**** *I-II <0,001*
Доза лучевой нагрузки (мЗв)	Me(Q_1-Q_3)	5,10 (3,51-6,94)	6,83 (5,16-9,22)	5,75 (4,04-7,6)	**<0,001**** *I-II <0,001*
Приземление в НПА		26(15,95)	16(21,91)	3(8,1)	0,175*

*Примечание: Данные представлены в количественном и процентном (%) соотношении, медианы (Me) и значения 1 и 3 квартиля (Q_1-Q_3). Уровень статистической значимости различий показателей получен при помощи: * - критерий Краскела-Уоллиса; ** - χ2 Пирсона.*

Статистически значимая разница прослеживалась при сравнении времени рентгеноскопии (p <0,001) и, как следствие, дозы лучевой нагрузки (p <0,001). Данная разница была продемонстрирована между группой I, в которой медиана периода рентгеноскопии составляла 18,95 (13,47-25,57) мин и II группой с средними значениями 26,23 (19,13-34,18) мин (p <0,001). Относительно низкие показатели средних значений времени рентгеноскопии в группе I, по всей видимости, были достигнуты за счёт большого количества пациентов из подгруппы с благоприятной анатомией (n=75), которая не вызывала трудностей с проведением инструментария, позиционированием и имплантацией стент-графта. В то время как увеличение времени рентгеноскопии в группе II было обусловлено использованием большего количества устройств проксимальной фиксации, а также большим числом эмболизаций ВПА и применением подвздошных бифуркационных компонентов. По объёму введённого контрастного вещества

группы были сопоставимы (p=0,067). Также группы были сопоставимы и по количеству случаев позиционирования стент-графта в НПА, p=0,175.

Подгрупповой анализ, представленный в таблице 12, не показал различий в общей продолжительности процедуры (p=0,052), объёму введённого контрастного вещества (p=0,114) и количеству позиционирования бранш протеза в НПА (p=0,097) (Рисунок 11, 12).

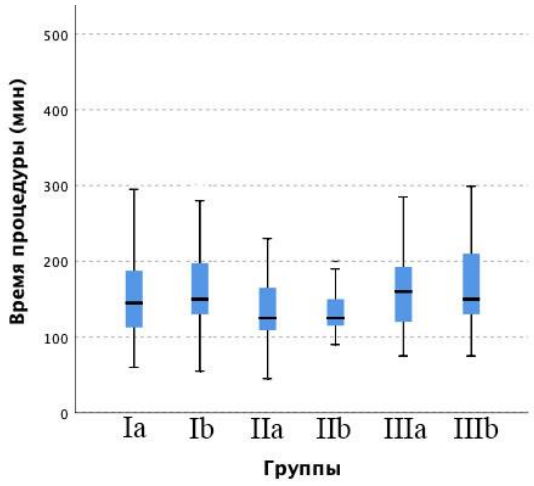

Рисунок 11 – общее время процедуры

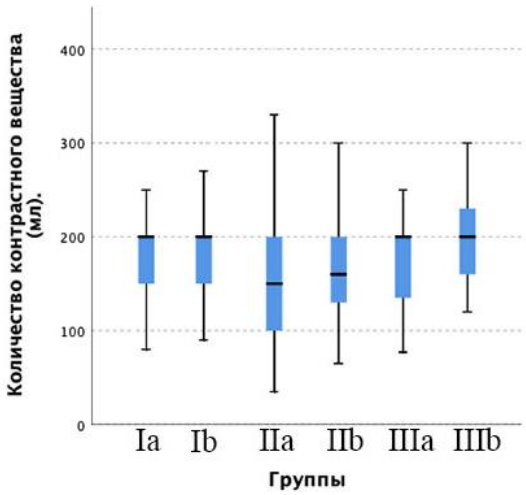

Рисунок 12 - количество ведённого контрастного вещества

Однако статистически значимая разница наблюдалась по методу доступа (p <0,001), так в подгруппах Ia и Ib основная доля приходилась на хирургический метод выделения ОБА 73,3% против 26,7% тотальной пункционной методики и 68,2% против 31,8% соответственно, что наглядно прослеживается при попарном сравнении Ia против IIa (p=0,001), Ia против IIb (p <0,001), Ib против IIa (p=0,011), Ib против IIb (p=0,001). Также в подгруппе Ia наблюдалась значительно меньшее время рентгеноскопии, медиана которой составляли 17,42 (12,17-22,79) мин (p <0,001). Попарный анализ показал разницу между Ia и IIa (p=0,002), Ia и IIb (p <0,001), Ib и IIb (p=0,041) подгруппами. Как следствие, похожая картина наблюдалась и при сравнении дозы лучевой нагрузки (p <0,001), где разница была

достигнута за счёт Ia и Ib (p=0,01), Ia и IIa (p=0,001), Ia и IIb (p <0,001), Ib и IIb (p=0,045) подгрупп.

Таблица 12 - Интраоперацонные показатели подгрупп

Показатели		**Группа Ia (n = 75) Значение n, (%)**	**Группа Ib (n = 88) Значение n, (%)**	**Группа IIa (n = 39) Значение n, (%)**	**Группа IIb (n = 34) Значение n, (%)**	**Группа IIIa (n = 23) Значение n, (%)**	**Группа IIIb (n = 14) Значение n, (%)**	**Значение p**
Технический успех		72(96,0)	85(96,6)	38(97,4)	34(100)	23(100)	13(92,9)	0,702*
Доступ	Хирургический	55(73,3)	60(68,2)	13(33,3)	6(17,6)	13(56,5)	9(64,3)	**<0,001**** *Ia-IIa=0,001 Ia-IIb<0,001 Ib-IIa=0,011 Ib-IIb=0,001*
	Пункционный	20(26,7)	28(31,8)	26(66,7)	28(82,4)	10(43,5)	5(35,7)	
Время процедуры (мин)	M±SD Me(Q_1-Q_3)	145 (112,5-187,5)	150 (130-197,5)	125 (109-165)	125 (115-150)	160 (120-192,5)	173,5±82,56	0,052**
Объём введённого контрастного вещества (мл)	M±SD Me(Q_1-Q_3)	200(150-200)	200(150-200)	15-0(100-200)	168,09±52,82	200(135-200)	199,29±49,06	0,114**
Время рентгеноскопии (мин)	M±SD Me(Q_1-Q_3)	17,42 (12,17-22,79)	20,72 (14,76-26,97)	23,04 (18,63-32,9)	28,18 (21,16-35)	19,47 (14,79-30,03)	22 (15,33-27,91)	**<0,001**** *Ia-IIa=0,002 Ia-IIb<0,001 Ib-IIb=0,041*
Доза лучевой нагрузки (мЗв)	M±SD Me(Q_1-Q_3)	4,31 (3,26-5,5)	5,64 (3,93-8,11)	6,16 (4,9-8,88)	7,6 (6,02-9,45)	5,2 (3,92-8,1)	6,58 (4,16-7,53)	**<0,001**** *Ia-Ib=0,01 Ia-IIa=0,001 Ia-IIb<0,001 Ib-IIb=0,045*
Приземление в НПА		12(16)	14(15,9)	12(30,76)	4(11,76)	3(21,42)	0(0)	0,097*

*Примечание: Данные представлены в количественном и процентном (%) соотношении, в средней арифметической с учётом стандартного отклонения (M±SD), медианы (Me) и значения 1 и 3 квартиля (Q_1-Q_3). Уровень статистической значимости различий показателей получен при помощи: * - критерий Краскела-Уоллиса; ** - χ2 Пирсона.*

3.3 Результаты госпитального периода

При сравнении временных показателей периода госпитализации пациенты в группе с ДААТ имели меньшую продолжительность периода пребывания в стационаре, чем пациенты из группы I – 6,89±1,29 дней против 7,47±2,08 дней соответственно, p=0,039. Результаты продемонстрированы в таблице 13.

Таблица 13 - Структура событий госпитального периода основных групп

Параметр		**Группа I (n = 163) Значение n, (%)**	**Группа II (n = 73) Значение n, (%)**	**Группа III (n = 37) Значение n, (%)**	**Значение p**
Период госпитализации (к/д)	M±SD	7,47±2,08	6,89±1,29	7,02±1,72	**0,028*** *p I-II=0,039*
	Me(Q_1-Q_3)	7(6-8)	7(6-7)	7(6-7)	
Интраоперационное подтекание		5 (3,06)	1 (1,36)	0 (0)	0,441**
Тромбоз бранши протеза		1 (0,61)	0 (0)	0 (0)	0,713**
Повторное вмешательство		1 (0,61)	0 (0)	0 (0)	0,713**
Госпитальная летальность		0 (0)	0 (0)	0 (0)	1**

*Примечание: Данные представлены в количественном и процентном (%) соотношении, в средней арифметической с учётом стандартного отклонения (M±SD), медианы (Me) и значения 1 и 3 квартиля (Q1-Q3). Уровень статистической значимости различий показателей получен при помощи: * - критерий Краскела-Уоллиса; ** - χ2 Пирсона.*

Такое различие, вероятно, обусловлено большим количеством хирургического доступа к ОБА и незначительно, но всё же более длительным заживлением послеоперационных ран.

Однако анализ подгруппы не выявил статистически значимых различий в периоде госпитализации, что наглядно продемонстрированно в таблице 14.

Несмотря на отсутствие статистически значимой разницы в госпитальном периоде, тромбоз бранши протеза наблюдался только в группе пациентов на монотерапии АСК, в частности в подгруппе с неблагоприятной анатомией. У одного пациента на вторые сутки послеоперационного периода развилась клиника острой ишемии правой нижней конечности. Была выполнена МСКТ-аортография, по данным которой выявлена окклюзия правой бранши протеза на всём

протяжении с переходом на НПА, в связи с чем пациенту в экстренном порядке было выполнено перекрестное бедренно-бедренное шунтирование слева направо.

Больших сердечно-сосудистых событий и летальных исходов за период госпитализации в сравниваемых подгруппах не было.

Таблица 14 - Структура событий госпитального периода по подгруппам

Параметр		**Группа Ia (n = 75) Значение n, (%)**	**Группа Ib (n = 88) Значение n, (%)**	**Группа IIa (n = 39) Значение n, (%)**	**Группа IIb (n = 34) Значение n, (%)**	**Группа IIIa (n = 23) Значение n, (%)**	**Группа IIIb (n = 14) Значение n, (%)**	**Значение p**
Период госпитализации (к/д)	M±SD	7,56±2,53	7,39±1,6	7,02±1,53	6,73±0,96	7,21±1,97	6,71±1,2	0,118*
	Me (Q_1-Q_3)	7(6-8)	7(6-8)	7(6-8)	7 (6-7)	7 (6,5-7,5)	6,5 (6-7)	
Интраоперационное подтекание		3 (4)	2 (2,27)	1 (2,56)	0 (0)	0 (0)	0 (0)	0,738**
Тромбоз бранши протеза (госпитальный период)		0 (0)	1 (1,13)	0 (0)	0 (0)	0 (0)	0 (0)	0,834**
Повторное вмешательство		0 (0)	1 (1,13)	0 (0)	0 (0)	0 (0)	0 (0)	0,834**
Госпитальная летальность		0 (0)	0 (0)	0 (0)	0 (0)	0 (0)	0 (0)	1**

*Примечание: Данные представлены в количественном и процентном (%) соотношении, в средней арифметической с учётом стандартного отклонения (M±SD), медианы (Me) и значения 1 и 3 квартиля (Q_1-Q_3). Уровень статистической значимости различий показателей получен при помощи: * - критерий Краскела-Уоллиса; ** - χ2 Пирсона.*

3.4 Отдалённые результаты

Продолжительность среднего срока наблюдения в группе II оказалась достоверно короче по сравнению с группой I – 19,88±10,18 месяцев против 29,85±14,63 месяцев и с группой III 25,75±12,13 месяцев, p <0,001 (Таблица 15).

Таблица 15 - Распределение срока наблюдения по группам

Параметр		**Группа I (n = 163)**	**Группа II (n = 73)**	**Группа III (n = 37)**	**Значение p**
Срок наблюдения	M±SD	29,85±14,63	19,88±10,18	25,75±12,13	**<0,001*** *II-I <0,001*
	Me (Q_1-Q_3)	29,67 (22,82-41,88)	16,03 (12,93-23,8)	26,6 (16,43-33,5)	

*Примечание: Данные представлены в количественном и процентном (%) соотношении, в средней арифметической с учётом стандартного отклонения (M±SD), медианы (Me) и значения 1 и 3 квартиля (Q_1-Q_3). Уровень статистической значимости различий показателей получен при помощи: * - критерий Краскела-Уоллиса*

Подгрупповой анализ показал аналогичные результаты. Средний срок наблюдения в подгруппах IIa и IIb составил – 22,1±11,28 и 17,32±8,18 месяца соответственно. В то время как в подгруппах Ia и Ib 30,32±13,01 и 29,45±15,95 месяцев соответственно, в подгруппе IIIa 27,3±12,06 месяца, в IIIb 23,19±12,25 месяца. Как следствие, попарный анализ показал разницу между подгруппами: IIb против Ib (p <0,001), IIb против Ia (p <0,001), IIb против IIIa (p=0,046), IIa против Ib (p=0,017), IIa против Ia (p=0,007) (Таблица 16).

Таблица 16 - Подгрупповое распределение срока наблюдения

Параметр		**Группа Ia (n = 75)**	**Группа Ib (n = 88)**	**Группа IIa (n = 39)**	**Группа IIb (n = 34)**	**Группа IIIa (n = 23)**	**Группа IIIb (n = 14)**	**Значение p**
Срок наблюдения	M±SD	30,32±13,01	29,45±15,95	22,1±11,28	17,32±8,18	27,3±12,06	23,19±12,25	**<0,001*** *IIb-Ib <0,001* *IIb-Ia <0,001* *IIb-IIIa=0,046* *IIa-Ib=0,017* *IIa-Ia=0,007*
	Me (Q_1-Q_3)	29,8 (25,65-39,82)	29,25 (20,03-43,4)	17,93 (13,01-29,38)	15,65 (12,87-19,67)	27,73 (19,26-35,0)	25,6 (12,47-30,57)	

*Примечание: Данные представлены в количественном и процентном (%) соотношении, в средней арифметической с учётом стандартного отклонения (M±SD), медианы (Me) и значения 1 и 3 квартиля (Q_1-Q_3). Уровень статистической значимости различий показателей получен при помощи: * - критерий Краскела-Уоллиса*

Такие различия по временным показателям можно объяснить тем, что большая часть пациентов в группе с ДААТ была прооперирована в более поздние годы периода включения. В то время как в группе пациентов, получающих монотерапию АСК, большая часть была прооперирована в первую половину периода включения.

При анализе выживаемости в Группах I, II и III, статистически значимых различий между кривыми Каплана-Майера (Kaplan-Meier), полученных при помощи лог-рангового (Log-Rank) анализа Мантеля-Кокса (Mantel-Cox), выявлено не было, p=0,674 (Рисунок 13).

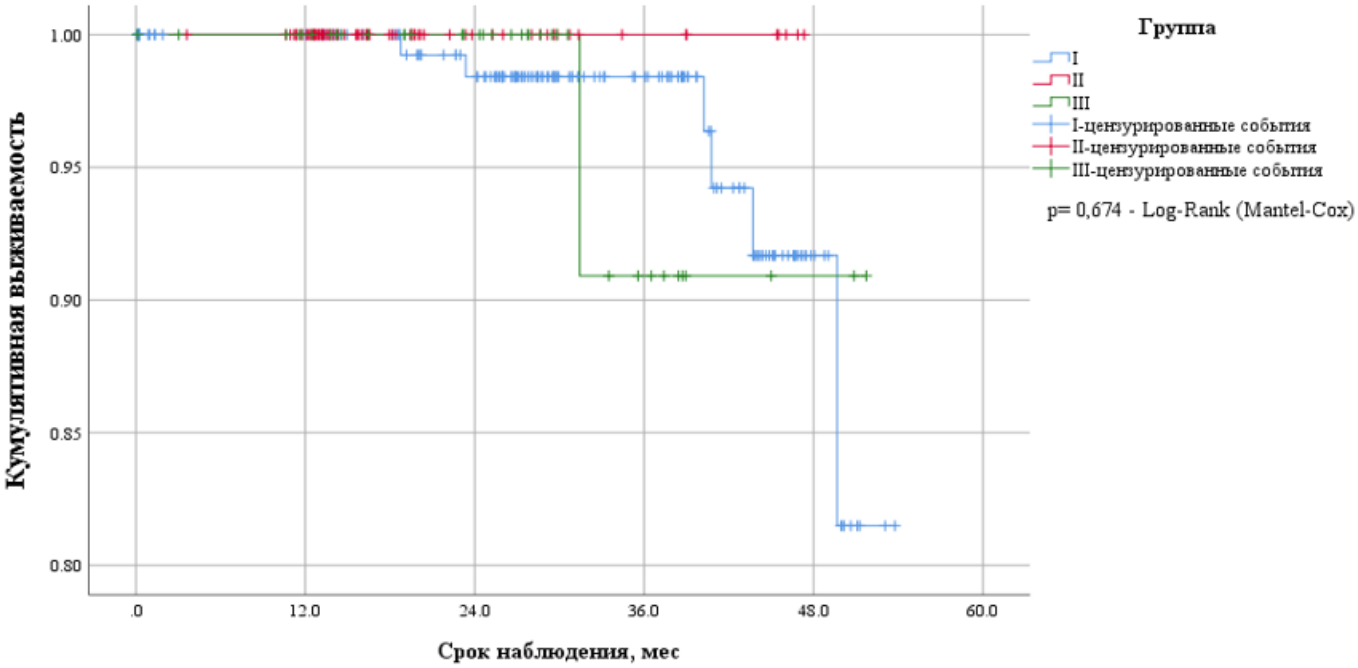

	Группа	0 мес	12 мес	24 мес	36 мес	48 мес
Количество пациентов, достигших интервала	I	163	144	120	66	12
	II	73	65	18	7	0
	III	37	32	22	8	2

Рисунок 13 - Кривые показателей кумулятивной выживаемости Kaplan-Meier при сравнении Групп I, II и III

Аналогичная картина наблюдалась и при построении кривых выживаемости для каждой из подгрупп. Log-Rank сравнение при помощи критерия Mantel-Cox не показало статистически значимой разницы выживаемости между подгруппами, p=0,907 (Рисунок 14).

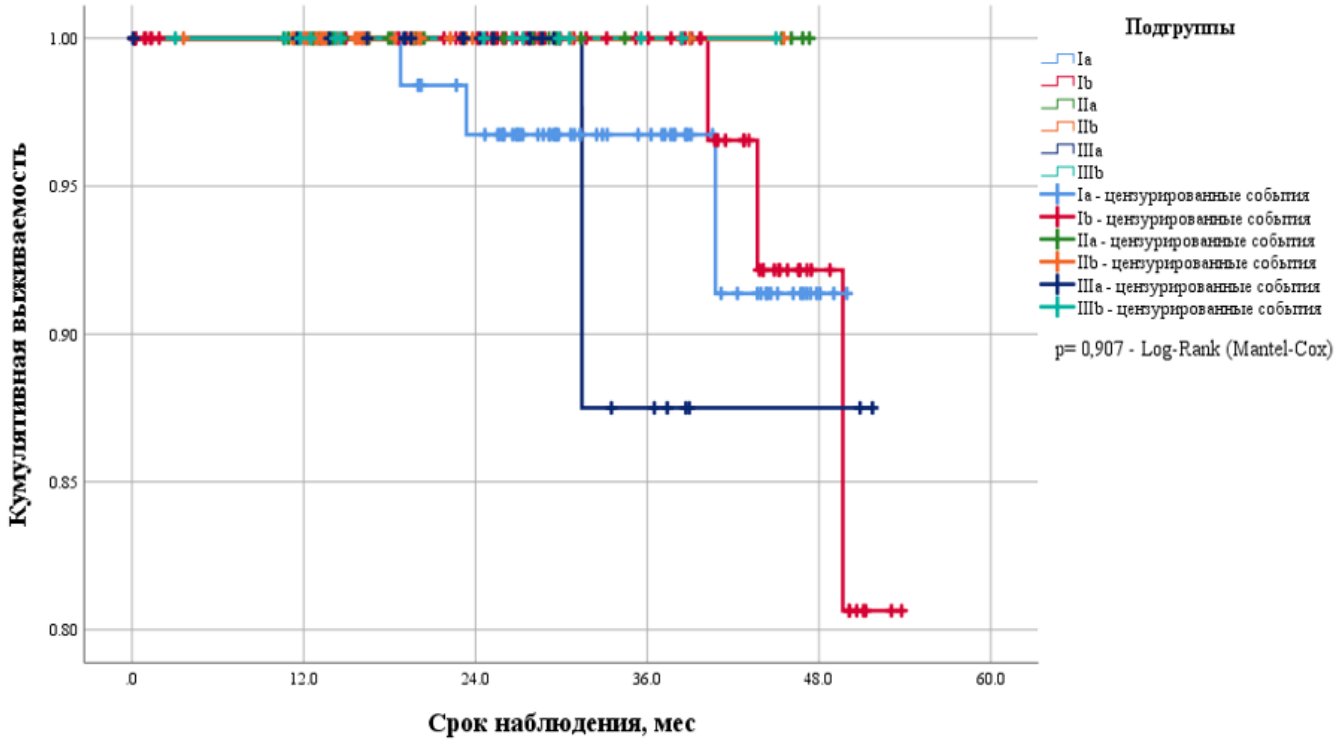

	Группа	0 мес	12 мес	24 мес	36 мес	48 мес
Количество пациентов, достигших интервала	Ia	75	69	58	29	3
	Ib	88	75	62	37	9
	IIa	39	35	15	5	0
	IIb	34	30	3	2	0
	IIIa	23	21	14	6	2
	IIIb	14	11	8	2	0

Рисунок 14 - Кривые показателей кумулятивной выживаемости Kaplan-Meier при подгрупповом сравнении

Структура возникновения подтеканий.

В ходе анализа общего числа подтеканий, несмотря на отсутствие статистически значимой разницы (p=0,357), кумулятивные кривые демонстрируют, что превалирующее большинство подтеканий приходится на группу пациентов на монотерапии АСК – 32 (19,63%) пациента (Рисунок 15).

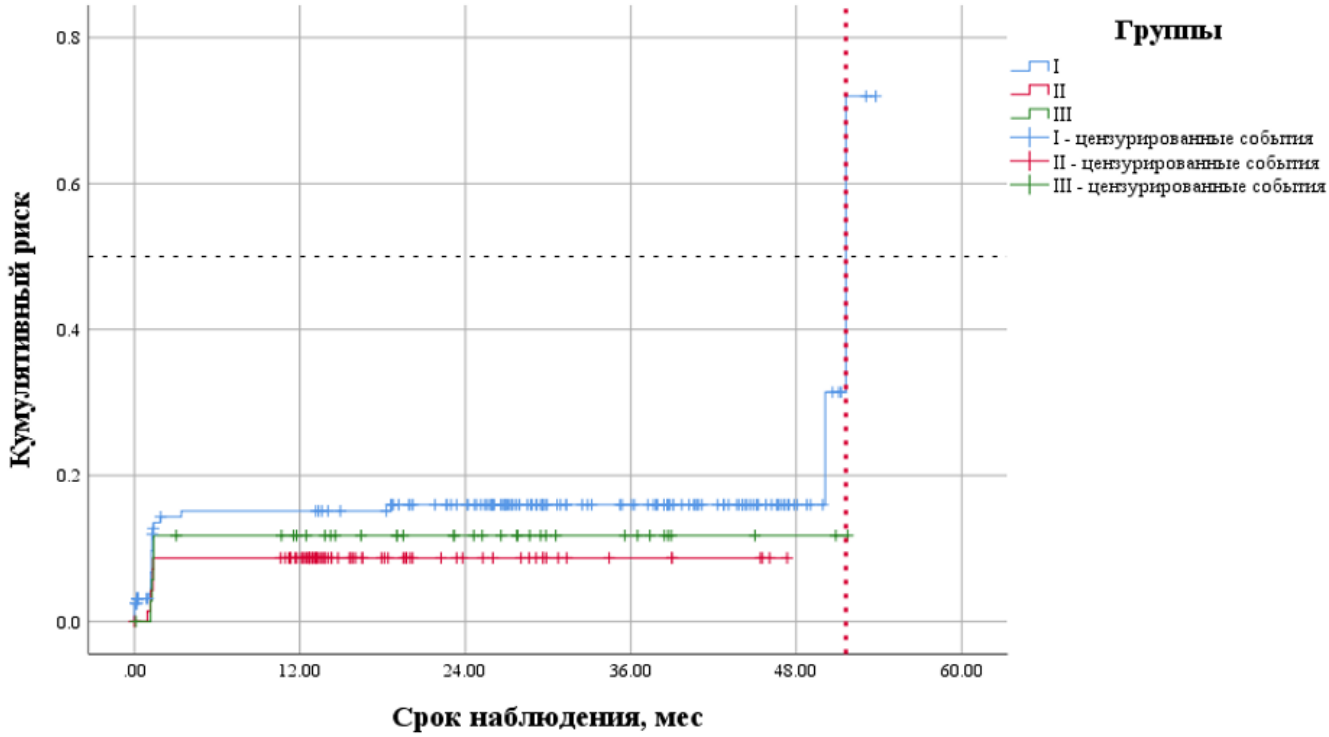

	Группа	0 мес	12 мес	24 мес	36 мес	48 мес
Количество пациентов, достигших интервала	I	163	123	104	58	11
	II	73	59	17	6	0
	III	37	28	18	8	2

Рисунок 15 – Кривые кумулятивного риска развития подтеканий

Так в интраоперационном периоде на контрольной съёмке подтекание наблюдалось у 5 (3,06%) пациентов в группе I, против 1 (1,36%) в группе II, в группе III подтекания отсутствовали, p=0,441 (Таблица 17). В раннем послеоперационном периоде наблюдения количество подтеканий уже составило 17 (10,42%) в группе I, против 6 (8,21%) в группе II и 4 (10,81%) группе III, p=0,853. Основная часть подтеканий в группе I приходится на подгруппу с неблагоприятной анатомией (Таблица 18).

Таблица 17 - Общая структура подтеканий

Подтекания	**Группа I (n = 163) Значение n, (%)**	**Группа II (n = 73) Значение n, (%)**	**Группа III (n = 37) Значение n, (%)**	**Значение p**
Общее число подтеканий	32 (19,63)	9 (12,32)	6 (16,21)	0,357*
Интраоперационный период	5 (3,06)	1 (1,36)	0 (0)	0,441*
Ранний послеоперационный период	17 (10,42)	6 (8,21)	4 (10,81)	0,853*
Краткосрочный и среднесрочный период наблюдения	10 (6,13)	2 (2,73)	2 (5,4)	0,548*
Оперативное лечение подтекания	3 (1,84)	0 (0)	1 (2,7)	0,441*

*Примечание: Данные представлены в количественном и процентном (%) соотношении. Уровень статистической значимости различий показателей получен при помощи: * - χ2 Пирсона.*

В подгруппе IIb наблюдалось 8 (9,09%) случаев подтекания II типа, возможно, данный феномен связан с неблагоприятной анатомией проксимальной шейки, обусловленной малой длиной зоны фиксации стент-графта и, как следствие, отхождением большего числа поясничных ветвей от аневризматического мешка. Помимо большого количества подтеканий II типа в данной подгруппе у одного пациента наблюдалось подтекание IA типа, у второго - сочетание подтеканий IB и III типа, которое потребовало повторного эндоваскулярного вмешательства с целью исключения источника подтекания.

Аналогичная картина наблюдается и при анализе краткосрочного и среднесрочного периодов наблюдения, частота подтеканий составила 10 (6,13%) – группа I, 2 (2,73%) – группа II и 2 (5,4%) – группа III, p=0,548. Большое количество подтеканий в I группе, подобно краткосрочному периоду наблюдений, пришлось на подгруппы с неблагоприятной анатомией. Так из 8 (9,09%) случаев подтеканий было выявлено 4 (4,54%) подтекания II типа, 2 (2,27%) – IA тип, 1 (1,13%) – IB и 1 (1,13%) – V тип.

Таблица 18 - Общая структура подтеканий всех подгрупп

Подтекания	**Группа Ia (n = 75) Значение n, (%)**	**Группа Ib (n = 88) Значение n, (%)**	**Группа IIa (n = 39) Значение n, (%)**	**Группа IIb (n = 34) Значение n, (%)**	**Группа IIIa (n = 23) Значение n, (%)**	**Группа IIIb (n = 14) Значение n, (%)**	**Значение p**
Общее число подтеканий	11 (14,66)	21 (23,86)	7 (17,94)	2 (5,88)	5 (21,73)	1 (7,14)	0,608*
Интраоперационный период	3 (4)	2 (2,27)	1 (2,56)	0 (0)	0 (0)	0 (0)	0,738*
IB тип	1 (1,33)	0 (0)	0 (0))	0 (0)	0 (0)	0 (0)	
III тип	0 (0)	1 (1,33)	1 (2,56)	0 (0)	0 (0)	0 (0)	
IV тип	2 (2,66)	1 (1,33)	0 (0)	0 (0)	0 (0)	0 (0)	
Ранний послеоперационный период	6 (8)	11 (12,5)	4 (10,25)	2 (5,88)	3 (13,04)	1 (7,14)	0,854*
IA тип	0 (0)	1 (1,13)	0 (0)	0 (0)	0 (0)	0 (0)	
IB тип	0 (0)	1 (1,13)	0 (0)	0 (0)	0 (0)	0 (0)	
II тип	6 (8)	8 (9,09)	4 (10,25)	2 (5,88)	2 (8,69)	1 (7,14)	
III тип	0 (0)	1 (1,13)	0 (0)	0 (0)	1 (4,34)	0 (0)	
Краткосрочный и среднесрочный период наблюдения	2 (2,66)	8 (9,09)	2 (5,12)	0 (0)	2 (8,69)	0 (0)	0,223*
IA тип	0 (0)	2 (2,27)	0 (0)	0 (0)	0 (0)	0 (0)	
IB тип	0 (0)	1 (1,13)	0 (0)	0 (0)	0 (0)	0 (0)	
II тип	2 (2,66)	4 (4,54)	2 (5,12)	0 (0)	1 (4,34)	0 (0)	
III тип	0 (0)	0 (0)	0 (0)	0 (0)	1 (4,34)	0 (0)	
V тип	0 (0)	1 (1,13)	0 (0)	0 (0)	0 (0)	0 (0)	
Оперативное лечение подтекания	0 (0)	3 (3,4)	0 (0)	0 (0)	1 (4,34)	0 (0)	0,303*

*Примечание: Данные представлены в количественном и процентном (%) соотношении. Уровень статистической значимости различий показателей получен при помощи: * - χ2 Пирсона.*

При построении кумулятивных кривых риска развития подтеканий наблюдается большее количество эпизодов подтеканий на этапе 24 месяцев в подгруппе пациентов на монотерапии АСК с неблагоприятной анатомией (IIb), несмотря на это статистически значимой разницы получено не было, p=0,608 (Рисунок 16).

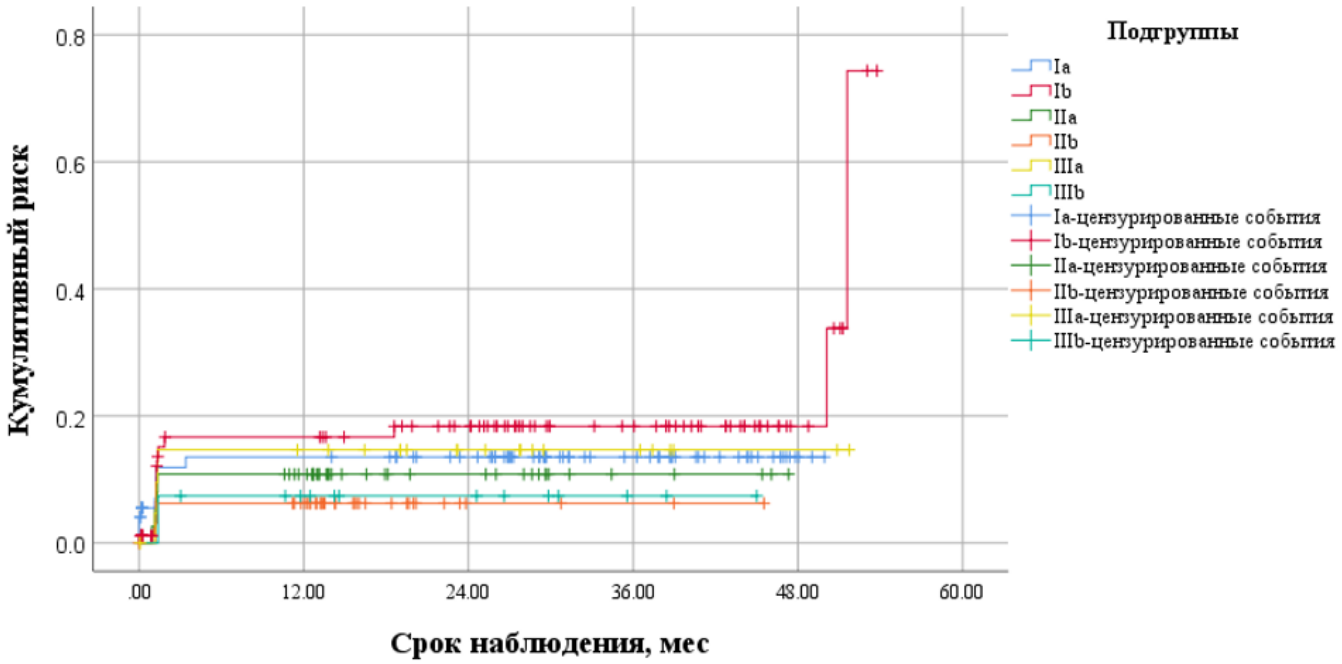

	Группа	0 мес	12 мес	24 мес	36 мес	48 мес
Количество пациентов, достигших интервала	1a	75	60	52	26	3
	1b	88	63	52	32	8
	2a	39	31	14	4	0
	2b	34	28	3	2	0
	3a	23	18	11	6	2
	3b	14	10	7	2	0

Рисунок 16 - Кривые кумулятивного риска развития подтеканий в подгруппах

По количеству повторных вмешательств, потребовавшихся для устранения источника подтекания при сравнении групп на монотерапии АСК, ДААТ и пролонгированной антикоагулянтной терапии, статистически значимой разницы получено не было, p=0,441. Однако все повторные (n=3, 100%) вмешательства в группе пациентов, получающих монотерапию АСК, пришлись на подгруппу с неблагоприятной анатомией, не смотря на наличие неблагоприятной анатомии в группе пациентов, получающих ДААТ, повторных вмешательств не выполнялось, а в группе пациентов, пролонгировано получающих антикоагулянтную терапию было выполнено 1 (4,34 %) повторное вмешательство в подгруппе IIIa.

Структура развития тромбоза бранши протеза.

В *госпитальном периоде* тромбоз бранши протеза наблюдался только в группе I у одного пациента (0,61%) из подгруппы с неблагоприятной анатомией, который потребовал экстренного повторного вмешательства. В остальных группах от момента оперативного вмешательства до выписки тромбоза бранши протеза не наблюдалось (Таблица 19).

Таблица 19 - Общая структура развития тромбоза бранши протеза

Тромбозы	**Группа I (n = 163) Значение n, (%)**	**Группа II (n = 73) Значение n, (%)**	**Группа III (n = 37) Значение n, (%)**	**Значение p**
Общее число тромбозов	17 (10,42)	3 (4,11)	2 (5,41)	0,21*
Госпитальный период	1 (0,61)	0 (0)	0 (0)	0,713*
Ранний послеоперационный период	8 (4,91)	2 (2,73)	1 (2,71)	0,668*
Краткосрочный и среднесрочный период наблюдения	8 (4,91)	1 (1,36)	1 (2,71)	0,387*
Повторные вмешательства	14 (8,58)	2 (2,73)	0 (0)	0,076*

*Примечание: Данные представлены в количественном и процентном (%) соотношении. Уровень статистической значимости различий показателей получен при помощи: * - χ2 Пирсона.*

В *раннем послеоперационном периоде* (30-дневный период с момента вмешательства) тромбоз бранши протеза возник в группе I у 8 (4,91%) пациентов, в то время как в группе II у 2 (2,73%) и группе III у 1 (2,71%) пациента, p=0,668.

При подгрупповом анализе также не было отмечено статистически значимой разницы, однако наблюдалась более выраженная частота событий в подгруппах пациентов на монотерапии АСК (Таблица 20). Так в подгруппе Iа тромбоз бранши протеза был зарегистрирован у 4 (5,33%) пациентов. У одного пациента на 25 сутки по данным МСКТ был выявлен тромбоз правой бранши

протеза с сужением просвета на 90%, сопровождающийся клиникой перемежающей хромоты, в связи с чем пациенту была назначена терапия ривароксабаном 2,5 мг/сут, на фоне которой клиника перемежающей хромоты регрессировала, по данным контрольной МСКТ наблюдалось уменьшение объёма тромботических масс, сужение просвета составляло 30%. Ещё у одного пациента на 29 сутки послеоперационного периода был отмечен субтотальный стеноз левой бранши протеза, сопровождающийся клиникой перемежающей хромоты и снижением дистанции безболевой ходьбы менее 200 метров, пациенту была предложена оперативная тактика лечения, от которой пациент отказался, в дальнейшем пациент наблюдался у сердечно-сосудистого хирурга по месту жительства. Также у двух пациентов (на 9е и 25е сутки послеоперационного периода) из данной подгруппы была выявлена окклюзия бранши протеза и НПА, ввиду чего в экстренном порядке было выполнено открытое оперативное лечение в объёме «перекрестное бедренно-бедренное шунтирование». В подгруппе Ib также наблюдалось 4 (4,54%) пациента с тромбозом бранши протеза, которые развились на 12, 20, 27 и 30е сутки, всем пациентам было выполнено открытое оперативное лечение в объёме «перекрестное бедренно-бедренное шунтирование» ввиду острой окклюзии бранши протеза.

Таблица 20 - Общая структура развития тромбоза бранши протеза во всех подгруппах

Тромбозы	**Группа Ia (n = 75) Значение n, (%)**	**Группа Ib (n = 88) Значение n, (%)**	**Группа IIa (n = 39) Значение n, (%)**	**Группа IIb (n = 34) Значение n, (%)**	**Группа IIIa (n = 23) Значение n, (%)**	**Группа IIIb (n = 14) Значение n, (%)**	**Значение p**
Общее число тромбозов	7 (9,33)	10 (11,36)	1 (2,56)	2 (5,88)	2 (8,69)	0 (0)	0,479**
Госпитальный период	0 (0)	1 (1,13)	0 (0)	0 (0)	0 (0)	0 (0)	0,516*
Ранний послеоперационный период	4 (5,33)	4 (4,54)	1 (2,56)	1 (2,94)	1 (4,34)	0 (0)	0,934*
Краткосрочный и среднесрочный период наблюдения	3 (4)	5 (5,68)	0 (0)	1 (2,94)	1 (4,34)	0 (0)	0,679*
Повторные вмешательства	5 (6,66)	9 (10,22)	1 (2,56)	1 (2,94)	0 (0)	0 (0)	0,219*

*Примечание: Данные представлены в количественном и процентном (%) соотношении. Уровень статистической значимости различий показателей получен при помощи: * - χ2 Пирсона*

Также в раннем послеоперационном периоде в подгруппах IIa и IIb тромбоз бранши протеза встречался в 1 (2,56%) и 1 (2,94%) случаях, выявленные на 23 сутки и 6-е сутки после оперативного вмешательства соответственно. В обоих случаях по данным МСКТ была выявлена окклюзия бранши протеза, сопровождающаяся клиникой критической ишемии нижней конечности, в связи с чем в экстренном порядке было выполнено «перекрестное бедренно-бедренное шунтирование».

Из группы пациентов, пролонгировано получающих антикоагулянтную терапию, только в подгруппе IIIa наблюдался единичный случай тромбоза бранши протеза, выявленный на 30-е сутки послеоперационного периода, сопровождающийся клиникой ХИНК 2А стадии по Фонтейну-Покровскому. По данным МСКТ – 60% стеноз левой бранши протеза. Пациенту было предложено оперативное лечение, от которого он отказался. На фоне терапии апиксабаном 5 мг/сут дистанция безболевой ходьбы не уменьшалась, степень сужения просвета бранши протеза не увеличилась, пациент регулярно наблюдается у сердечно-сосудистого хирурга по месту жительства.

В *краткосрочном и среднесрочном периодах наблюдения* в подгруппе Ia было отмечено 3 (4%) случая тромбоза бранши протеза, из них у 1 пациента спустя 10,83 месяца после оперативного вмешательства, по данным МСКТ отметили появление 60% стеноза левой бранши протеза без сопутствующей клиники ишемии нижней конечности, в связи с чем была назначена терапия ривароксабаном 2,5 мг/сут. У второго пациента через 10,9 месяцев в связи с наличием тромбоза бранши, стенозирующим просвет на 70%, в плановом порядке было выполнено эндоваскулярное лечение – «линейное протезирование ОПА с перекрытием по дистальному краю ранее установленной бранши протеза с выходом в НПА». Ещё у одного пациента через 9,73 месяца после вмешательства было выполнено открытое оперативное лечение «перекрестное бедренно-бедренное шунтирование» ввиду острой ишемии нижней конечности, обусловленной окклюзирующим тромбозом бранши протеза.

В подгруппе Ib тромбоз бранши протеза был зарегистрирован в 5 (5,68%) случаях. Из них двум пациентам проводилась консервативная терапия антикоагулянтами (ривароксабан 2,5 мг/сут) ввиду наличия тромбоза бранши, выявленного через 5,27 и 11,83 месяца, стенозирующего просвет на 70% и 80%, на фоне чего клиника перемежающей хромоты регрессировала. Одному пациенту через 12,07 месяцев после вмешательства было выполнено эндоваскулярное лечение в виде линейного протезирования ОПА, другому пациенту спустя 6,53 месяцев ввиду острой ишемии нижней конечности было выполнено экстренное перекрестное бедренно-бедренное шунтирование. У одного пациента из данной подгруппы ввиду наличия критической ишемии с элементами некроза тканей нижней конечности через 8,33 месяца пришлось прибегнуть к радикальной хирургической тактике лечения – высокая ампутация правой нижней конечности.

В подгруппе пациентов на ДААТ с неблагоприятной анатомией был отмечен единичный случай тромбоза бранши протеза, зарегистрированный через 13,2 месяца после вмешательства, не потребовавший хирургического

вмешательства. По данным МСКТ-аортографии – наложение тромботических масс с сужением просвета на 60%. Пациенту к плановой терапии была добавлена антикоагулянтная терапия (ривароксабан 2,5 мг/сут), на фоне чего наблюдалась положительная динамика в виде уменьшения степени сужения просвета бранши протеза, а также регресса клиники перемежающей хроматы со стадии IIA до I стадии по Фонтейну-Покровскому.

В группах пациентов на пролонгированной антикоагулянтной терапии тромбоз бранши протеза наблюдался только в подгруппе IIIa у 1 (4,34%) пациента, который возник через 2,57 месяца после оперативного лечения. Однако у данного пациента не было никаких клинических проявлений, тромбоз бранши протеза был обнаружен при плановом выполнении МСКТ, по данным которой был выявлен стеноз левой бранши протеза с сужением просвета на 60%. Пациент исходно вел малоподвижный образ жизни, ввиду наличия в анамнезе заболеваний коленных суставов, в связи с чем было принято решение прибегнуть к наблюдательной тактике. В дальнейшем, по данным контрольной МСКТ – не отмечалось динамики роста тромботических масс и увеличения степени сужения просвета бранши протеза.

При построении кумулятивных кривых риска развития тромбоза бранши протеза было отмечено, что основная доля (95%) событий во всех группах приходится на первые 12 месяцев наблюдения, так медиана возникновения тромбоза бранши протеза во всех группах составила 1 (0,77-9,73) месяц (Рисунок 17). Также, несмотря на отсутствие статистически значимой разницы по общему числу тромбозов бранши протеза (p=0,21), наблюдалась более высокая частота развития тромбоза бранши протеза в группе пациентов, получающих монотерапию АСК 17 (10,42%) против 3 (4,11%) в группе пациентов с ДААТ и 2 (5,41%) в группе пациентов на длительной антикоагулянтной терапией.

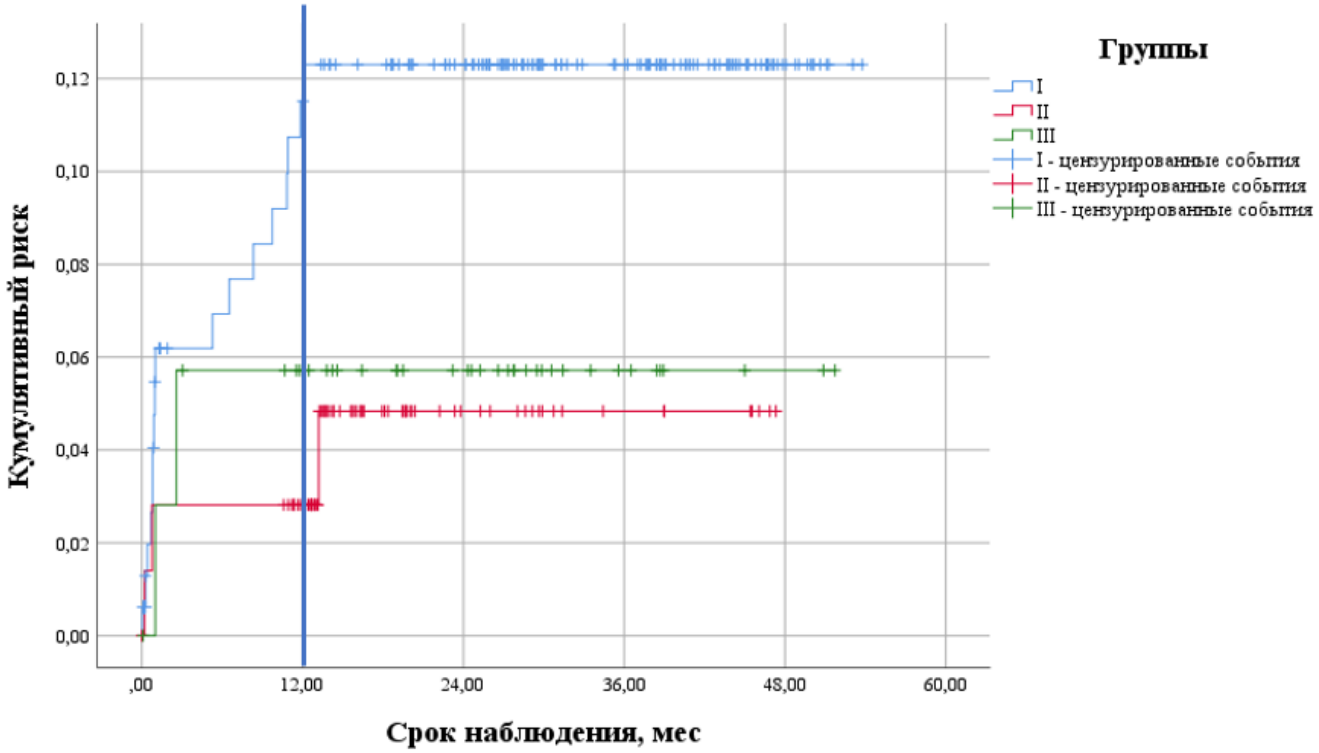

	Группа	0 мес	12 мес	24 мес	36 мес	48 мес
Количество пациентов, достигших интервала	I	162	128	105	61	12
	II	73	63	17	7	0
	III	37	30	21	7	2

Рисунок 16 - Кривые кумулятивного риска развития тромбоза бранши протеза

Аналогичная тенденция прослеживалась и при подгрупповом анализе (Рисунок 18). Основная часть событий зафиксирована в диапазоне наблюдения 0-12 месяцев.

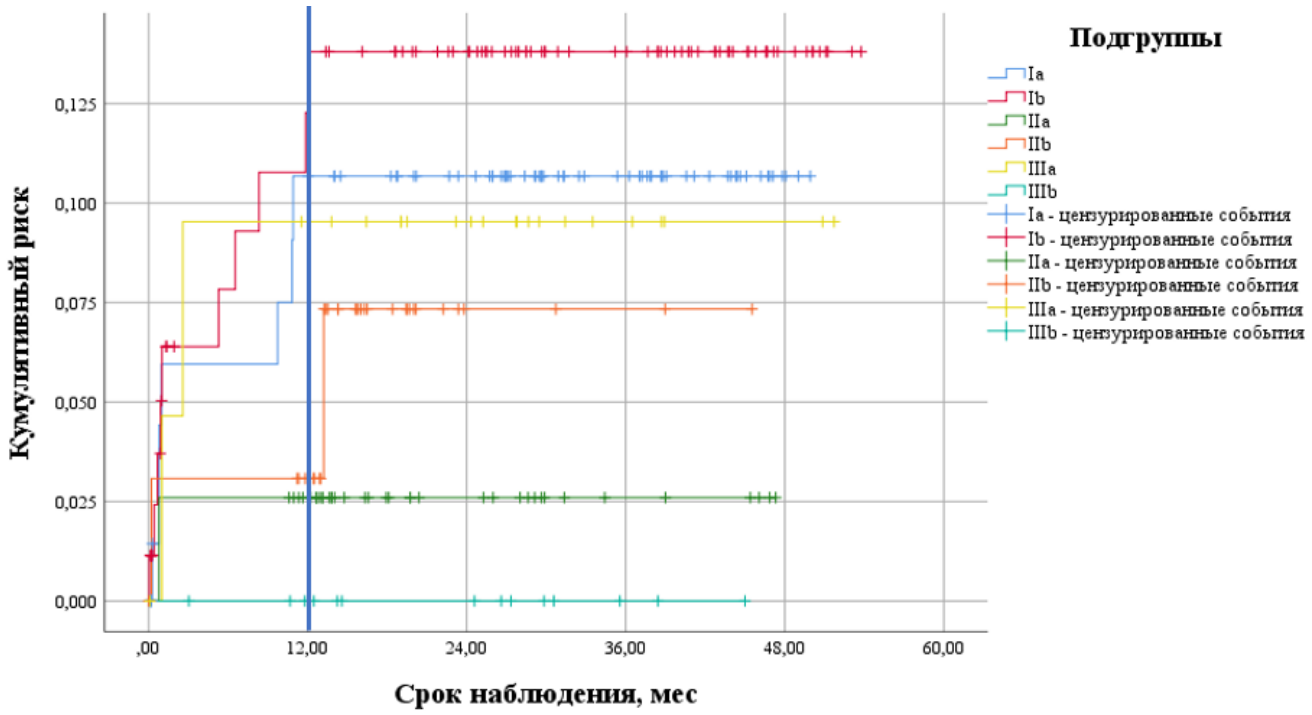

	Группа	0 мес	12 мес	24 мес	36 мес	48 мес
Количество пациентов, достигших интервала	1a	75	62	51	27	3
	1b	88	66	54	34	9
	2a	39	34	14	5	0
	2b	34	29	3	2	0
	3a	23	19	13	5	2
	3b	14	11	8	2	0

Рисунок 18 - Кумулятивные кривые развития тромбоза бранши протеза в подгруппах

Несмотря на отсутствие статистически значимых различий между подгруппами (p=0,479), обращает на себя внимание большая доля общего числа тромбозов бранши протеза, приходящихся на подгруппы пациентов, получающих монотерапию АСК, так в подгруппе Ia - 7 (9,33%) и Ib – 10 (11,36%), в то время как в подгруппах пациентов, получающих ДААТ - 1 (2,56%) и 1 (2,94%) в подгруппах IIa и IIb, соответственно.

Помимо наблюдаемой тенденции относительно роста тромбоза бранши протеза в подгруппах пациентов на монотерапии АСК в сравнении с пациентами получающими ДААТ наблюдается тенденция роста повторных вмешательств с целью лечения ишемии нижних конечностей. Несмотря на отсутствие

статистически значимой разницы по количеству повторных вмешательств, в группе I отмечено большее количество интервенций – 14 (8,58%), против 2 (2,73%) в группе II и 0 (0%) в группе III, p=0,076. Анализ подгрупп также не показал статистически значимой разницы по числу повторных вмешательств, p=0,219.

Предикторы тромбоза бранши протеза.

В ходе анализа было оценено влияние предикторов на развитие тромбоза бранши протеза представленных в таблице 21.

Таблица 21 - Предикторы тромбоза бранши протеза

Предикторы	**Пациенты с тромбозом бранши (n=22). Значение n, (%)**	**Пациенты без тромбоза тромбоза бранши (n=251). Значение n, (%)**	**Значение p**
ХИНК	6(27,27)	27 (10,76)	**0,023***
СД	3(13,63)	49(19,52)	0,696**
ИМТ	30,92(27,12-34,08)	27,95(25,66-31,7)	0,06***
D терминального отдела аорты	34(30,0-40,0)	30(26,0-36,0)	0,075***
Наличие ангуляции подвздошно-бедренного сегмента 90°≥	5(29,41)	40(15,93)	0,411*
Выраженный кальциноз подвздошно-бедренного сегмента	4(18,18)	42(16,73)	0,903**
Исходная окклюзия ВПА	1(4,55)	11(4,38)	0,613**
Приземление в НПА	6(27,27)	39(15,53)	0,155*
D НПА ≤ 7 мм	0(0)	8(3,29)	0,849**

*Примечание: Данные представлены в количественном и процентном (%) соотношении. Уровень статистической значимости различий показателей получен при помощи: * - χ2 Пирсона; ** - χ2 Пирсона с поправкой Йейтса; *** - U Манна-Уитни.*

Среди пациентов с тромбозом бранш протеза в анамнезе ХИНК имелась у 27,27% (n=6) пациентов, в то время как пациенты без тромбоза бранш протеза имели в анамнезе ХИНК в 10,76%(n=27) случаев. С использованием критерия χ2 Пирсона по данному показателю отмечается статистически значимые различия, p=0,023.

В ходе сравнения ИМТ пациентов было отмечено, что у пациентов с тромбозом бранши протеза медиана составляла 30,92 (27,12-34,08), а у пациентов без тромбоза бранши протеза медиана была несколько меньше и составляла 27,95(25,66-31,7). Однако статистически значимого влияния на развитие тромбоза бранши протеза получено не было, p=0,06. Наличие в анамнезе СД у пациентов с тромбозом бранши протеза наблюдалось в 13,63% (n=3), а у пациентов без тромбоза бранши протеза в 19,52% (n=49), при этом влияние на развитие тромбоза бранши протеза было незначимым, p=0,696.

По такому показателю как диаметр терминального отдела аорты наблюдалась отсутствие статистической значимости. В группе пациентов с тромбозом бранши протеза медиана терминального отдела аорты составила 34 мм, а у пациентов без тромбоза бранши протеза медиана составила 30 мм, p=0,075.

У пациентов с тромбозом бранши протеза выраженная ангуляция подвздошно-бедренного сегмента наблюдалась в 29,41% (n=5) пациентов, а выраженный кальциноз в 18,18% (n=4), тогда как у пациентов без тромбоза бранши протеза выраженная ангуляция имелась в 15,93% (n=40), а выраженный кальциноз у 16,73% (n=42), оба показателя не продемонстрировали статистически значимого влияния на развития тромбоза бранши протеза p=0,411 и p=0,903 соответственно. Исходная окклюзия ВПА имелась у 4,55% (n=1) пациентов с тромбозом бранши протеза и у 4,38% (n=11) пациентов без тромбоза бранши протеза, p=0,613. Ни у одного пациента с тромбозом бранши протеза не было зарегистрировано малого диаметра НПА (≤ 7 мм), в то время как у пациентов без

тромбоза бранши протеза малый диаметр НПА наблюдался у 3,29% (n=8), p=0,849. В ходе анализа, также не было получено статистически значимых различий и по такому предиктору, как позиционирование бранши протеза в НПА. Так у пациентов с тромбозом бранши протеза позиционирование в НПА было выполнено в 27,27% (n=6), а среди пациентов без тромбоза бранши протеза у 15,53% (n=39), p=0,155.

В ходе оценки зависимости тромбоза бранши протеза от вышеперечисленных предикторов в нашем исследовании использовалась бинарная логистическая регрессия.

Наблюдаемая зависимость описывается следующим уравнением:

$$p=1 / (1 + e\text{-}z) * 100\%$$

$$z = -5{,}45 + 0{,}77*X_{приземление} + 1{,}4*X_{ХИНК} + 0{,}092*X_{ИМТ} - 0{,}77*X_{СД} \quad (1)$$

где p – вероятность наличия тромбоза бранши протеза (%), $X_{приземление}$ – зона приземления бранши (0 – ОПА, 1 – НПА), $X_{ХИНК}$ – наличие ХИНК (0 – имеется, 1 - отсутствует), $X_{ИМТ}$ – индекс массы тела (кг/м^2), $X_{СД}$ – сахарный диабет 0 – (имеется, 1 - отсутствует).

Полученная регрессионная модель является статистически значимой (p=0,024). Исходя из значения коэффициента детерминации Найджелкерка, модель (1) учитывает 9,4% факторов, определяющих вероятность развития тромбоза бранши протеза.

Исходя из значений регрессионных коэффициентов (Таблица 22), предикторы ХИНК и ИМТ имеют прямую связь с вероятностью развития тромбоза бранши протеза. Такие предикторы, как приземление бранши протеза в НПА, а также СД не показали статистически значимой разницы p=0,153 и p=0,246.

Таблица 22 - Влияние предикторов на развитие тромбоза бранши протеза

Предиктор	ОШ	95% ДИ	Значение p
Приземление в НПА	2,165	0,751-6,241	0,153
ХИНК	4,09	1,394-12,0	**0,010**
ИМТ	1,09	1,002-1,2	**0,045**
СД	0,459	0,123-1,7	0,246

ХИНК увеличивает шансы тромбоза бранши протеза в 4,09 раза (95% ДИ: 1,394-12,0), а увеличение ИМТ на 1 кг/м^2 увеличивает шансы развития тромбоза бранши протеза на 9% (95% ДИ: 1,002-1,2) (Рисунок 19).

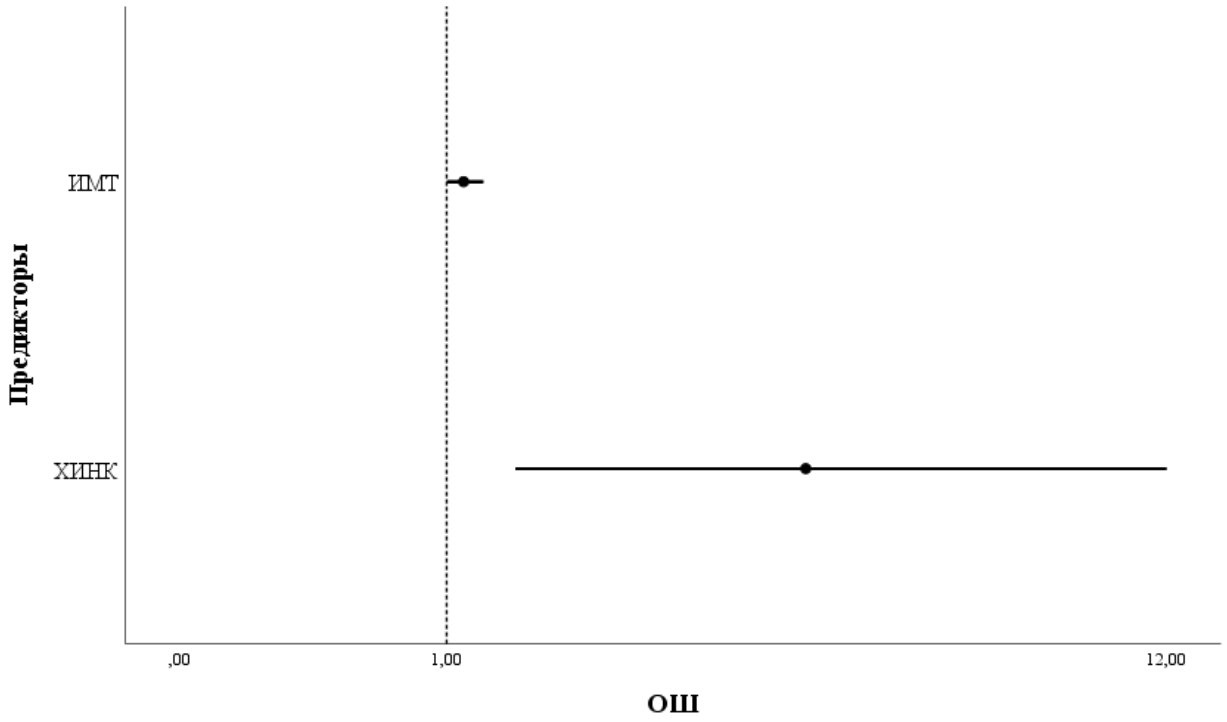

Рисунок 19 – Отношение шансов ИМТ и ХИНК

Нежелательные события.

Анализ нежелательных сердечно-сосудистых осложнений за весь период наблюдения также не показал статистически значимых различий как в групповом, так и в подгрупповом анализе (Таблица 23, 24).

Наблюдался единичный (1,36%) случай кровотечения в группе пациентов, получающих ДААТ, p=0,255. Спустя 2 месяца после ЭЛАБА пациент отметил гематурию, в связи с чем был консультирован урологом по месту жительства, было рекомендовано отменить прием клопидогрела (75 мг/сут) и продолжить монотерапию АСК (100 мг/сут), после чего эпизодов гематурии пациент не отмечал.

Таблица 23 - Нежелательные сердечно-сосудистые события

События	**Группа I (n = 163) Значение n, (%)**	**Группа II (n = 73) Значение n, (%)**	**Группа III (n = 37) Значение n, (%)**	**Значение p**
Кровотечения	0 (0)	1 (1,36)	0 (0)	0,255*
ОНМК	1 (0,61)	1 (1,36)	2 (5,4)	0,092*
ИМ	2 (1,22)	2 (2,73)	0 (0)	0,49*

*Примечание: Данные представлены в количественном и процентном (%) соотношении. Уровень статистической значимости различий показателей получен при помощи: * - χ2 Пирсона.*

По количеству развития ОНМК группы были сопоставимы, так в группе I наблюдался 1 (0,61%) случай, в группе II 1 (1,36%) и 2 (5,4%) в группе III, p=0,092. Стоит отметить, что все эпизоды нарушения мозгового кровообращения были ишемического типа.

В группах I и II инфаркт миокарда был зарегистрирован у 2 (1,22%) и 2 (2,73%) пациентов соответственно. В группе III не было отмеченного ни одного случая инфаркта миокарда, p=0,49.

Таблица 24 - Нежелательные сердечно-сосудистые события, распределённые по подгруппам

События	**Группа Ia (n = 75) Значение n, (%)**	**Группа Ib (n = 88) Значение n, (%)**	**Группа IIa (n = 39) Значение n, (%)**	**Группа IIb (n = 34) Значение n, (%)**	**Группа IIIa (n = 23) Значение n, (%)**	**Группа IIIb (n = 14) Значение n, (%)**	**Значение p**
Кровотечения	0 (0)	0 (0)	0 (0)	1 (2,94)	0 (0)	0 (0)	0,219*
ОНМК	1 (1,33)	0 (0)	1 (2,56)	0 (0)	0 (0)	2 (14,28)	0,054*
ИМ	1 (1,33)	1 (1,13)	0 (0)	2 (5,88)	0 (0)	0 (0)	0,329*

*Примечание: Данные представлены в количественном и процентном (%) соотношении. Уровень статистической значимости различий показателей получен при помощи: * - χ2 Пирсона.*

3.5 Клинические примеры

Клинический пример №1

Пациент С., 64 года, был госпитализирован в ФГБНУ «РНЦХ им. акад. Б.В. Петровского» с основным диагнозом: «Аневризма инфраренального отдела аорты и правой общей подвздошной артерии». При поступлении пациент предъявлял жалобы на чувство дискомфорта в правой подвздошной области. Из анамнеза известно, что в декабре 2018 г. проходил диспансеризацию по месту жительства и в плановом порядке было выполнено УЗИ органов брюшной полости, по данным которой была выявлена аневризма инфраренального отдела аорты. Пациенту было рекомендовано выполнение МСКТ-аортографии. 31 января 2019 г. была выполнена МСКТ-аортография, по данным которой диаметр аневризмы инфраренального отдела аорты составил 80 мм, а диаметр правой ОПА 74 мм. Пациент был консультирован сердечно-сосудистым хирургом - рекомендовано эндопротезирование аневризмы инфраренального отдела аорты и правой ОПА.

Помимо основного диагноза у пациента имелся ряд сопутствующих заболеваний: «Мультифокальный атеросклероз: атеросклероз аорты, коронарных, брахиоцефальных и периферических артерий. Гипертоническая болезнь III стадии, достигнут нормальный уровень АД, риск 4. Дислипидемия. Аденома предстательной железы. Варикозная болезнь. Варикозно расширенные вены обеих нижних конечностей. Дивертикулы сигмовидной кишки. Долихосигма. Ревматоидный полиартрит мелких суставов. Ожирение I степени. Нарушенная гликемия натощак».

В ходе предоперационного планирования на себя обращала внимание неблагоприятная анатомия дистальной зоны приземления. В то время как проксимальная шейка не вызывала никаких опасений, так как она имела цилиндрическую форму, длина которой составляла 22 мм, диаметр 24 мм,

почечные артерии отходили примерно на одном уровне, а ангуляция проксимальной шейки не превышала 60° (Рисунок 20).

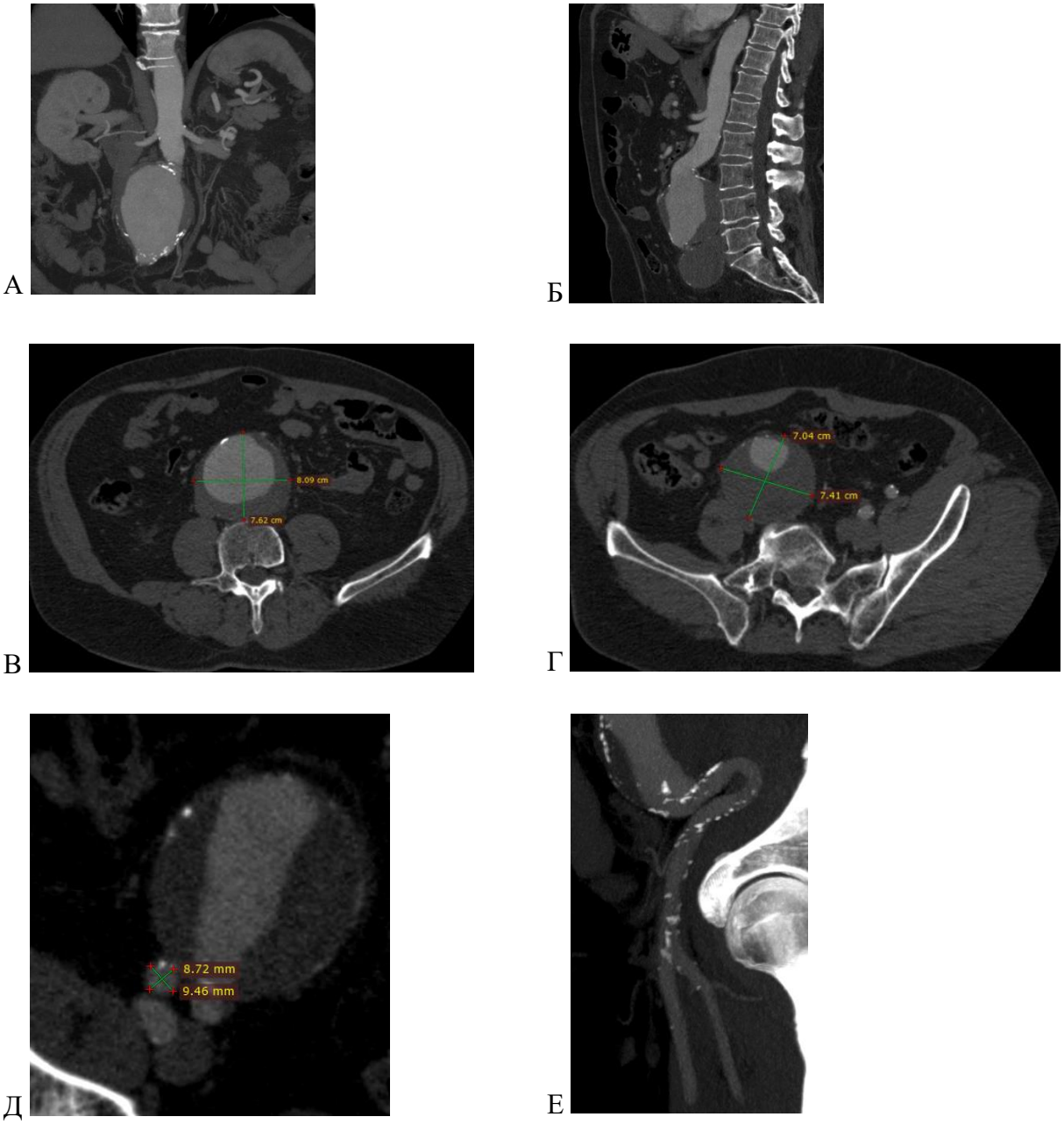

Рисунок 20 - Предоперацонная МСКТ-аортография

Примечание: А- фронтальный срез; Б – сагиттальный срез; В – максимальный диаметр АБА; Г – максимальный диаметр аневризмы правой ОПА; Д – диаметр правой НПА; Е – выраженная извитость правой НПА

Особенность дистальной зоны фиксации – выраженная дилатация терминального отдела аорты, распространение аневризмы на правую ОПА, а также выраженная ангуляция (более 90°) НПА с обеих сторон, диаметр правой НПА составил 9,5 мм, левой 10 мм.

18.06.2019 г. пациенту было выполнено эндопротезирование брюшного отдела аорты и правой общей подвздошной артерии. Предварительно перед имплантацией стент-графта через левую ОБА была катетеризирована правая ВПА. С целью предотвращения подтекания II типа была выполнена эмболизация правой ВПА двумя спиралями Concerto 10 мм х 30 см и Concerto 10 мм х 30 см. В инфраренальный отдел аорты ниже отхождения почечных артерий через левую ОБА был позиционирован и имплантирован стент-графт “Endurant II” ETBF2820C145EE, через левую ОБА была проведена и имплантирована ипсилатеральная ножка “Endurant II” ETLW2424C82EE с выходом в левую ОПА, через правую ОБА была проведена и имплантирована контралатеральная ножка “Endurant II” ETLW1610C199EE с выходом в НПА (Рисунок 21).

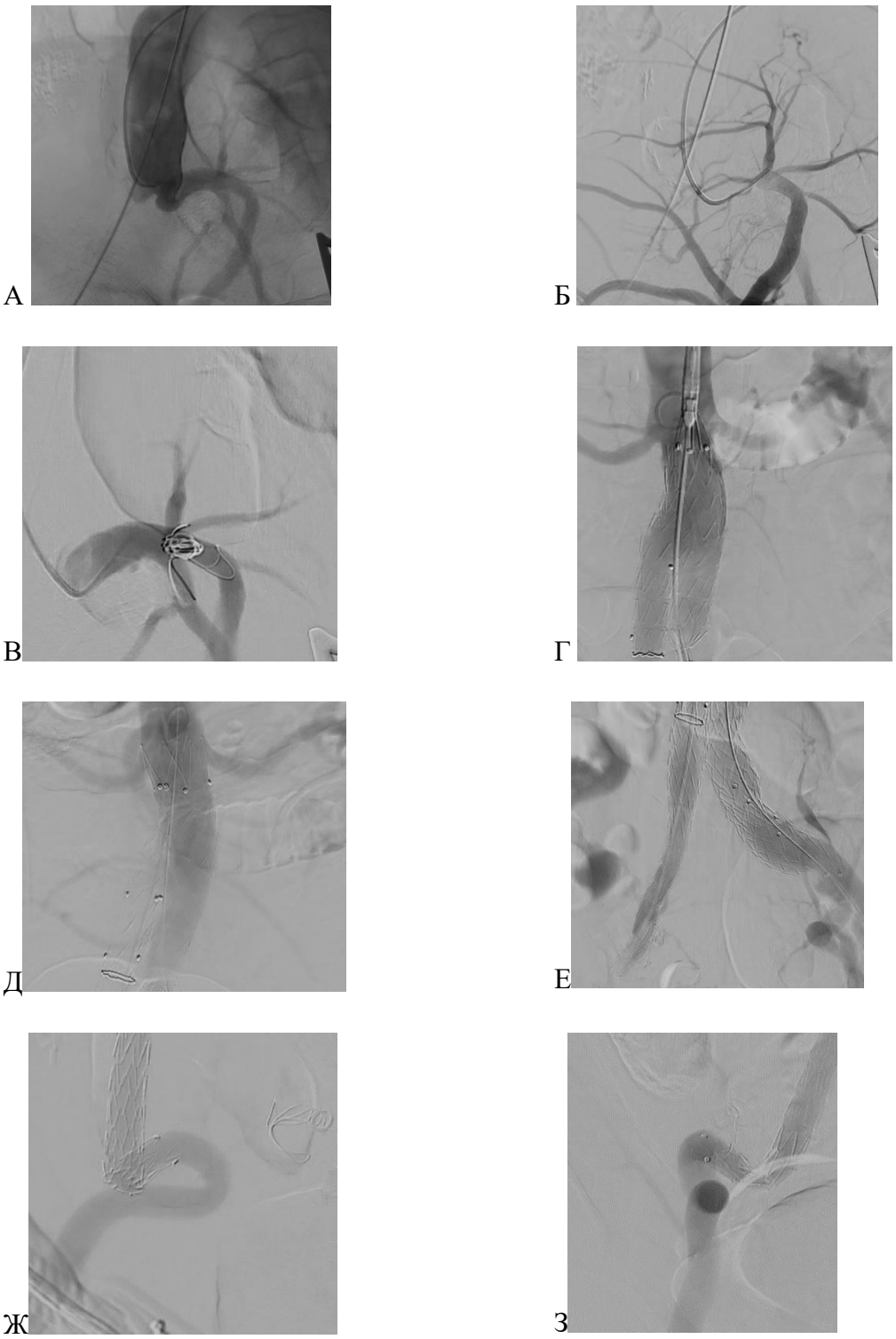

Рисунок 21 - Интраоперационная ангиография

Примечание: А, Б – селективная катетеризация правой ВПА; В – эмболизация правой ВПА; Г – имплантация стент-графта; Д, Е – финальный результат, аневризмы выключены из системного кровотока; Ж, З – выраженная извитость правой НПА

Операция прошла без осложнений, послеоперационный период протекал гладко. Пациент был выписан на 7-е сутки после операции в удовлетворительном стабильном состоянии на монотерапии АСК – 100 мг/сут. Однако через 38 дней после проведенной операции пациент отметил острое появление жгучих болей, онемение, слабость и похолодание правой нижней конечности, в связи с чем был госпитализирован бригадой скорой медицинской помощи в хирургический стационар по месту жительства, где была выполнена МСКТ-аортография, по данным которой: окклюзия правой бранши протеза на всем протяжении, также окклюзия правой НПА (Рисунок 22).

А 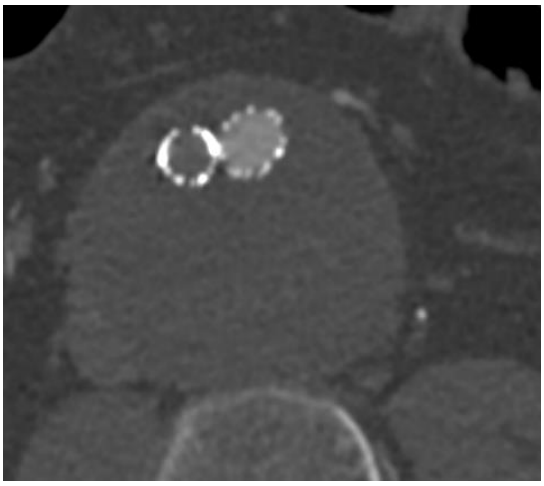 Б 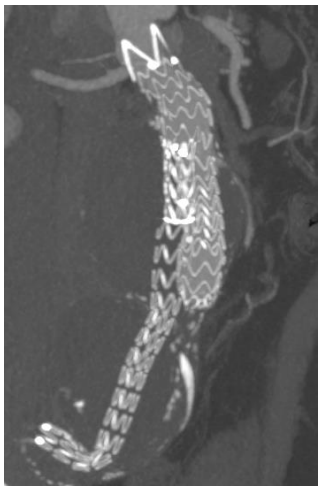

Рисунок 22 - Контрольная МСКТ-аортография

Примечание: А, Б – тромбоз правой бранши протеза

В экстренном порядке пациент был взят в операционную, где была выполнена операция - перекрестное бедренно-бедренное шунтирование. Пациент был выписан на 10-е сутки, болевой синдром купирован, движения в правой нижней конечности в полном объёме.

Клинический пример № 2

Пациентка А. 56 лет. поступила в ФГБНУ «РНЦХ им. акад. Б.В. Петровского» с основным диагнозом: Аневризма инфраренального отдела аорты. Из сопутствующих заболеваний в анамнезе имелись только хронический гастрит и варикозная болезнь с расширением вен нижних конечностей. На момент поступления жалоб у пациентки не отмечалось. Из анамнеза известно, что аневризма брюшного отдела аорты была выявлена в качестве случайной находки по данным УЗИ органов брюшной полости. Было рекомендовано проведение МСКТ-аортографии, по данным которой от 20.09.2014 г. диаметр аневризмы составил 42 мм. Пациентка была консультирована сердечно-сосудистым хирургом, рекомендовано динамическое наблюдение. По данным повторной МСКТ-аортографи от января 2018 г. диаметр аневризмы аорты составил 55 мм. Пациентка была консультирована сердечно-сосудистым хирургом - рекомендовано эндопротезирование аневризмы инфраренального отдела аорты.

Предоперационный анализ рентген-морфометрических данных МСКТ-аортографии -без особенностей, за исключением выраженной ангуляции подвздошно-бедренного сегмента, в остальном анатомия имела благоприятный характер: длина проксимальной шейки – 44 мм, диаметр -23 мм, без выраженной ангуляции, максимальный диаметр аневризматического мешка 55 мм, терминального отдела аорты 40мм, ОПА справа – 18 мм, слева – 20 мм, а диаметр НПА справа -11 мм, слева – 13 мм (Рисунок 23).

29.05.2018 г. пациентке было выполнено эндопротезирование инфраренального отдела аорты стент-графтом “Endurant II” ETBF2316C166EE, ETLW1620C156EE и ETLW1624C156EE фирмы Medtronic. Операция выполнялась тотальным пункционным доступом с использованием устройства ProGlide. Операция прошла без осложнений, пациентка была выписана на 6-е сутки в удовлетворительном, стабильном состоянии с рекомендациями приёма АСК 100 мг/сут.

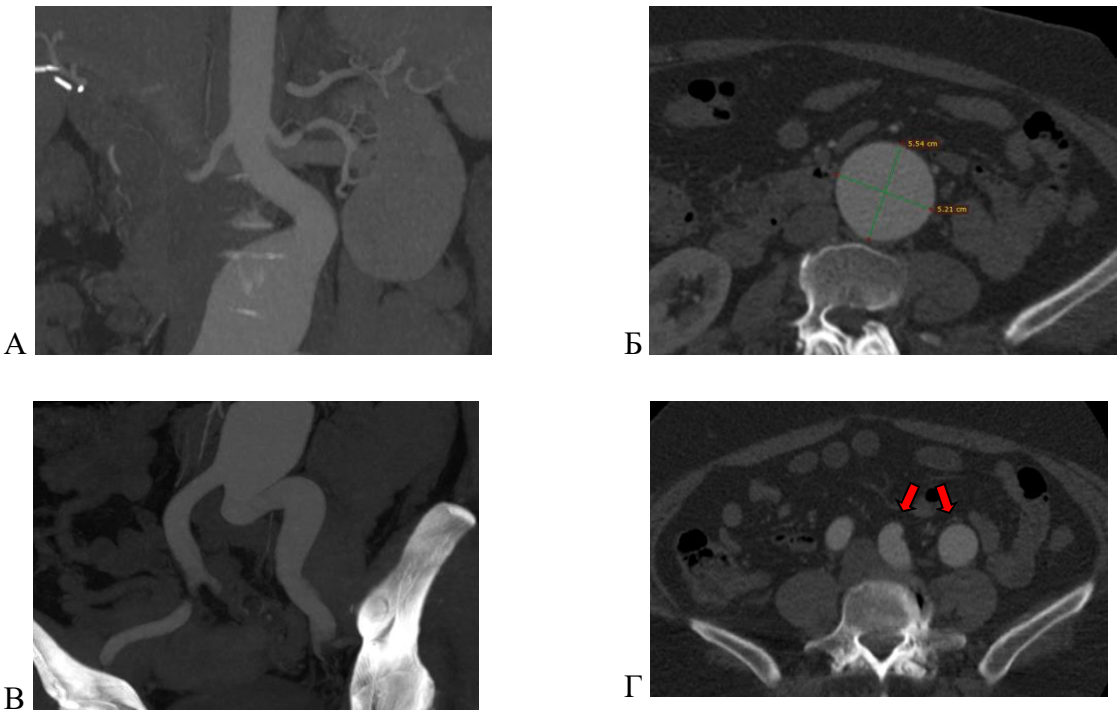

Рисунок 23 - Предоперационная МСКТ-аортография

Примечание: А – фронтальный срез; Б – максимальный диаметр АБА; В- выраженная извитость подвздошно-бедренного сегмента; Г – феномен двойной подвздошной артерии (левая ОПА). Стрелками указана «двойная подвздошная артерия».

По данным контрольной МСКТ-аортографии от декабря 2018 г.: в правой бранше в области перекрытия компонентов имеется пристеночный тромбоз толщиной 5 мм с сужением просвета на 60% по диаметру на протяжении 23 мм и в левой бранше имеется перегиб на уровне перехода аорты в левую ОПА с пристеночным тромбозом толщиной 4 мм с сужением просвета на 40% по диаметру на протяжении 23 мм (Рисунок 24). Консультирована сердечно-сосудистым хирургом, рекомендован прием антикоагулянтной терапии - ксарелто 30 мг/сут, на фоне чего у пациентки отмечались повышенная кровоточивость десен, кровоизлияние в правый глаз, а также появление примеси крови в стуле (колоноскопия не выполнялась), в связи с чем сердечно-сосудистым хирургом антикоагулянтная терапия была скорректирована, назначен эликвис 10 мг/сут, на

этом фоне кровоточивость десен сохранялась, желудочно-кишечные кровотечения не рецидивировали, пациентка самостоятельно прекратила прием антикоагулянтной терапии.

А 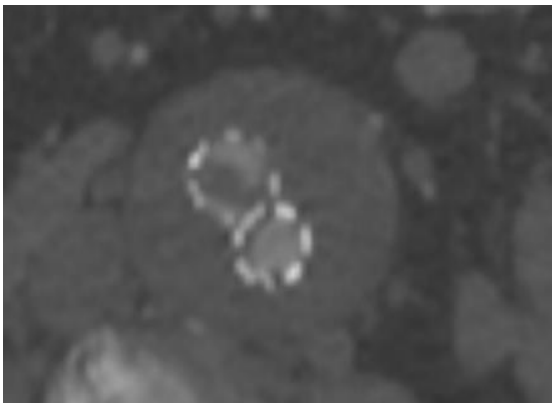

Б

Рисунок 24 - Контрольная МСКТ-аортография от декабря 2018 года

Примечание: А – тромбоз правой бранши протеза; Б – перегиб левой бранши протеза.

Ухудшение состояния у пациентки отмечается с марта 2020 г., когда впервые отметила резкую болезненность, бледность и похолодание левой голени. По данным УЗИ артерий нижних конечностей от 13.03.2020 г.: окклюзия левой поверхностной бедренной артерии, консультирована сердечно-сосудистым хирургом, рекомендована медикаментозная терапия - варфарин в дозе 5 мг/сут под контролем МНО (уровень МНО не контролировала), на фоне приема варфарина отметила возобновление кровоточивости десен, появление крови в стуле, в дальнейшем, дозу самостоятельно уменьшила вдвое (до 2,5 мг/сут, уровень МНО не контролировала), на фоне приема данной терапии кровотечения не рецидивировали. В дальнейшем в течение 2-х месяцев сохранялась клиника перемежающейся хромоты на уровне 2А стадии по Фонтейну-Покровскому. По

данным МСКТ-аортографии от 24.02.2021 г.: тромботические массы в дистальной части правой бранши протеза уменьшились, в области дистального конца левой бранши стента имеется аневризма левой общей подвздошной артерии диаметром 38 мм (Рисунок 25).

А 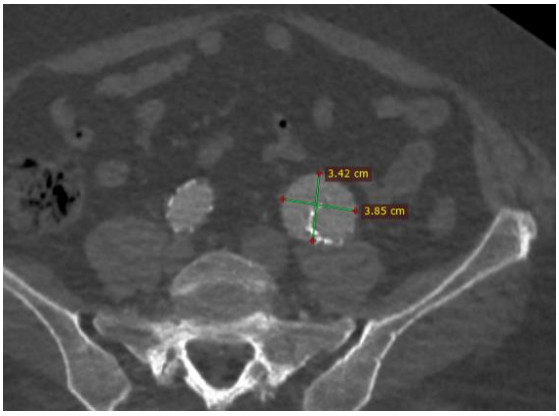

Б 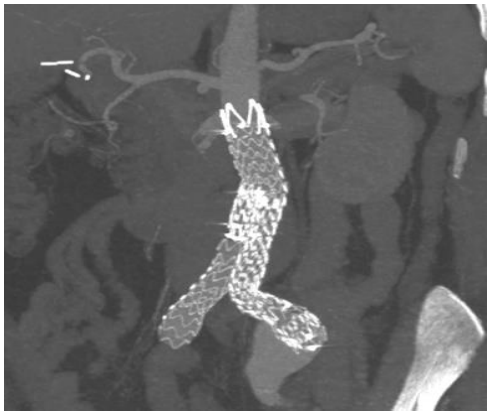

Рисунок 25 - Контрольная МСКТ-аортография от февраля 2021 года

Примечание: А – аневризма левой ОПА; Б – фронтальный срез, перегиб левой бранши протеза

Пациентка была консультирована сердечно-сосудистым хирургом – рекомендовано выполнение эндопротезирования левой общей подвздошной артерии. В связи с чем в апреле 2021г. пациентка госпитализирована в РНЦХ им. академика Б.В. Петровского в отделение РХМДиЛ, 27.04.2021 г. выполнено бифуркационное эндопротезирование левой общей подвздошной артерии стент-графтами ZBIS-12-61-58, Bentley 10x37 мм, ETEW2020C82EE. Операция прошла без осложнений, пациентка выписана в удовлетворительном состоянии, было рекомендовано динамическое наблюдение. По данным контрольной МСКТ-аортографии от 25.05.2021г.: частичный тромбоз просвета в правой бранше стент-графта. По данному поводу пациентка повторно была госпитализация в ФГБНУ «РНЦХ им. акад. Б.В. Петровского», где 30.07.2021 г. было выполнено

эндопротезирование правой общей подвздошной артерии стент-графтом ETLW1620C124EE. Операция прошла без осложнений. Пациентка была выписана на 5-е сутки в удовлетворительном состоянии без клиники перемежающей хромоты. Были даны рекомендации - наблюдение у сердечно-сосудистого хирурга, отмена АСК и приём дабигатрана 220 мг/сут.

Клинический пример № 3

Пациент Е., 65 лет, был госпитализирован в ФГБНУ «РНЦХ им. акад. Б.В. Петровского» с основным диагнозом: Аневризма инфраренального отдела аорты и общих подвздошных артерий. Из сопутствующих заболеваний: Мультифокальный атеросклероз: атеросклероз аорты, артерий нижних конечностей. Гипертоническая болезнь 3 стадии, достигнут целевой уровень АД, риск 4. Дислипидемия. При поступлении пациент жалоб не предъявлял. Из анамнеза известно, что в августе 2019 г. проходил стационарное лечение по поводу дивертикулярной болезни толстой кишки, где в плановом порядке было выполнено УЗИ органов брюшной полости, по данным которого выявлена аневризма брюшного отдела аорты с диаметром 51 мм. Пациент был консультирован сердечно-сосудистым хирургом по месту жительства - рекомендовано выполнение МСКТ-аортографии в плановом порядке.

По данным МСКТ-аортографии от 07.10.2019 г. была выявлена аневризма инфраренального отдела аорты максимальным диаметром 55 мм с распространением на общие подвздошные артерии, диаметр ОПА справа 34- мм, слева - 32 мм (Рисунок 26). Пациент обратился в РНЦХ им. акад. Б. В. Петровского, консультирован сердечно-сосудистым хирургом - рекомендовано выполнение эндопротезирования инфраренального отдела аорты и общих подвздошных артерий двумя подвздошными бифуркационными компонентами.

Во время предоперационного планирования обращает на себя внимание выраженная ангуляция проксимальной зоны фиксации (более 60°) и малый диаметр дистального русла (НПА – менее 9 мм).

25.09.2020г. было выполнено эндопротезирование инфраренального отдела аорты, бифуркационное эндопротезирование правой и левой общих подвздошных артерий.

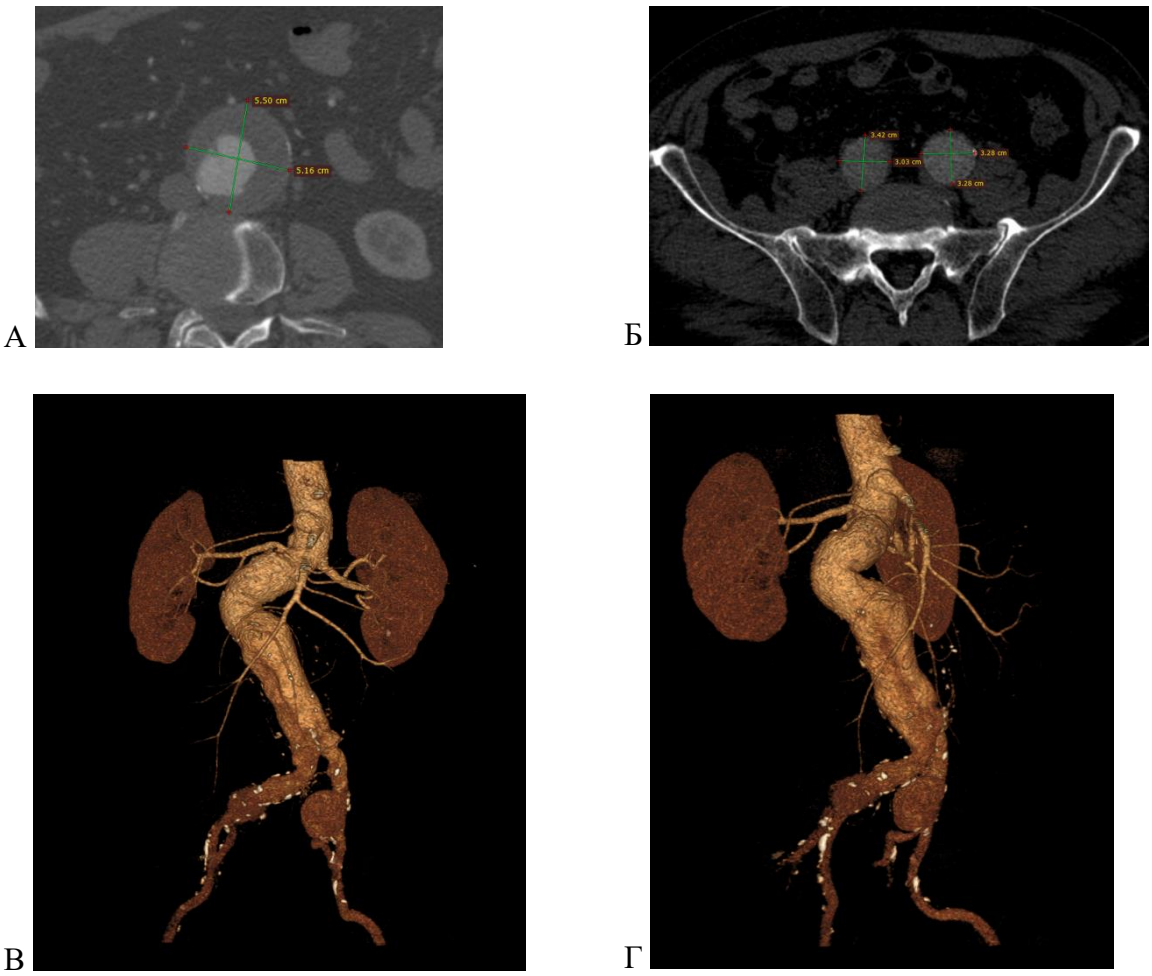

Рисунок 26 - Предоперационная МСКТ-аортография

Примечание: А – максимальный диаметр АБА; Б – аневризма правой и левой ОПА; В, Г – 3D- реконструкция.

Эндопротезирование выполнялось в несколько этапов. Первым этапом было выполнено бифуркационное эндопротезирование правой ОПА стент-графтами ZBIS-12-61-41 и Bentley 9*57 мм, далее бифуркационное эндопротезирование левой ОПА стент-графтами ZBIS-12-61-41 и Bentley 9*57 мм. Заключительным этапом было выполнено стандартное эндопротезирование инфраренального отдела аорты с перекрытием по проксимальным краям ранее имплантированных бифуркационных стент-графтов (Рисунок 27).

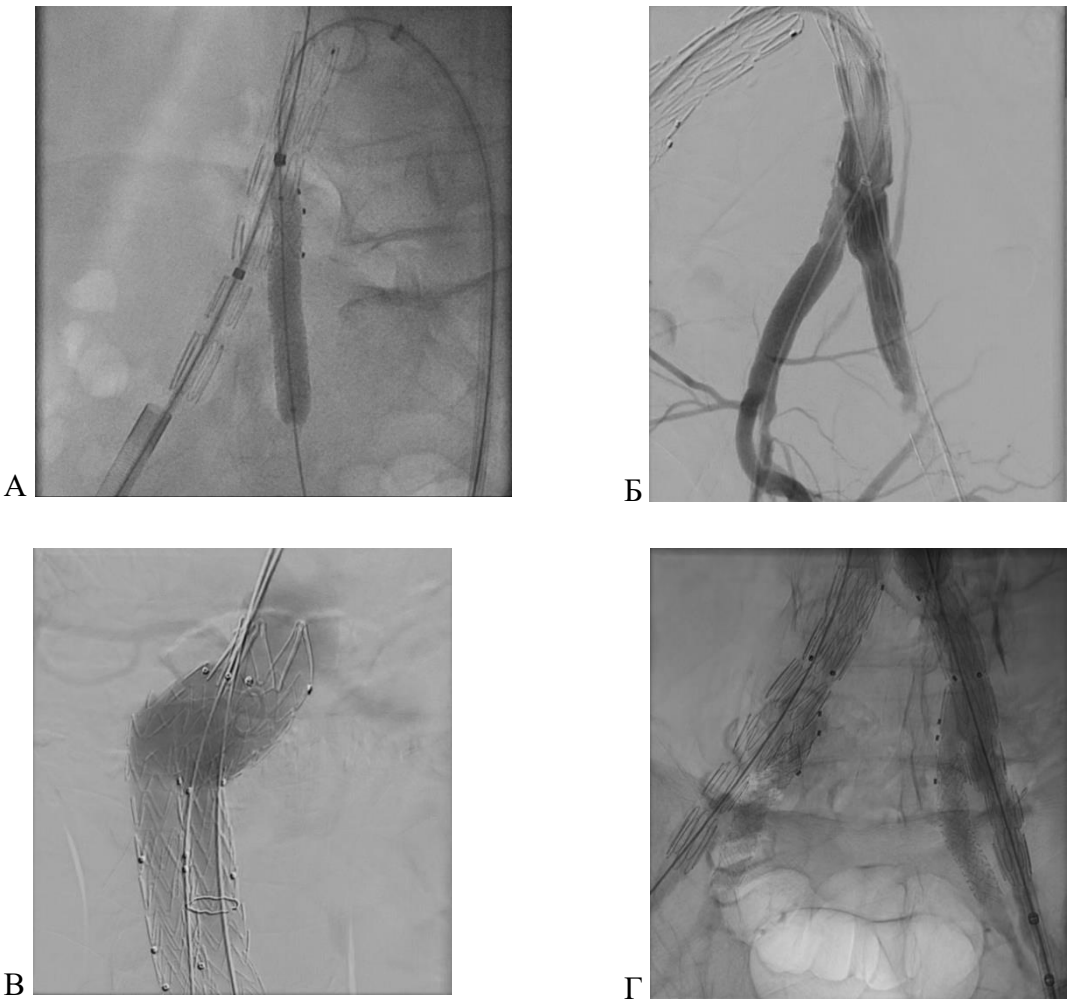

Рисунок 27 - Интраоперационная ангиография

Примечание: А, Б – позиционирование и имплантация бифуркационного подвздошного компонента в правую и левую ОПА; В, Г – контрольная съёмка проксимальной и дистальной зон фиксации.

Общая продолжительность операции составила 210 минут, объём введённого контрастного вещества 220 мл. Места пункционных доступов были ушиты при помощи ушивающих устройств ProGlide. Операция прошла без осложнений. Пациент был выписан на 5-е сутки после операции в удовлетворительном состоянии. Учитывая наличие неблагоприятной анатомии дистальной зоны фиксации в виде мелкого калибра НПА (диаметр менее 9 мм), а

также одномоментную имплантацию двух подвздошных бифуркационных компонентов пациенту была назначена ДААТ (АСК 75 мг/сут + клопидогрел 75 мг/сут в течение 1 года). По данным контрольной МСКТ-аортографии через 1 год после операции: аневризма выключена из системного кровотока, подтеканий нет, обе ОПА проходимы (Рисунок 28).

А Б 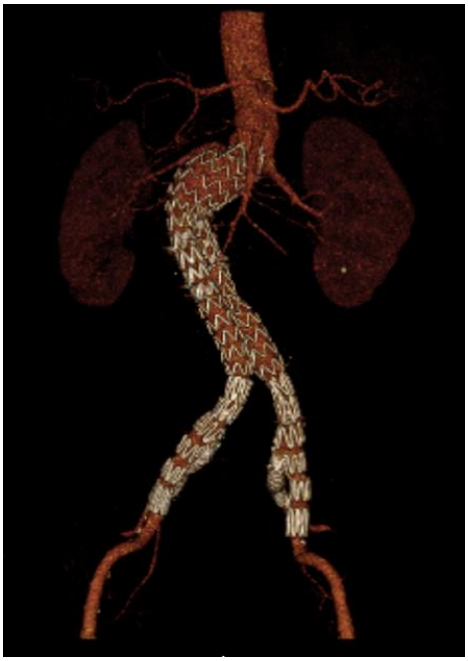

Рисунок 28 - Контрольная МСКТ-аортография

Примечание: А – двухмерное построение; Б – 3D-реконструкция.

Глава 4 ОБСУЖДЕНИЕ РЕЗУЛЬТАТОВ

Описанные в предыдущей главе результаты анализа групп как по отдельности, так и между собой дают возможность определить ряд клинических показателей, позволяющих оценить подходы в лечении при аневризме брюшного отдела аорты и подвздошных артерий. Как было показано выше, все три варианта лечения доказывают свою клиническую эффективность. В данной главе будут обсуждаться полученные результаты, которые предоставляют возможность определить предикторы развития осложнений и представить рекомендации по снижению рисков их развития.

Эндоваскулярное лечение все чаще используется при лечении аневризмы брюшного отдела аорты в качестве малоинвазивной альтернативы открытой хирургии. ЭЛАБА обладает рядом преимуществ по сравнению с открытой хирургией в краткосрочном периоде после проведения вмешательства. Имеющиеся исследования демонстрируют убедительные данные в пользу ЭЛАБА как при плановом, так и при экстренном вмешательстве у пациентов с подходящей анатомией. Основными преимуществами ЭЛАБА является малое количество осложнений как в интраоперационном, так и в раннем послеоперационном периоде наблюдения, в том числе и госпитальная летальность в сравнении с открытой хирургией [121]. В отдаленном периоде эндоваскулярное лечение обладает сопоставимыми данными с открытым хирургическим лечением по летальности, однако уступает по количеству повторных вмешательств [7; 25; 60; 62; 83; 84; 92; 108; 135; 140].

Наглядное преимущество эндоваскулярного лечения над открытым хирургическим прослеживается по выживаемости на примере пациентов с высоким хирургическим риском. Так, по данным Paravastu, S. C. V. и соавт. было установлено, что 30-дневная смертность после эндоваскулярного лечения составила 1,4% по сравнению с 4,2% в группе пациентов открытого хирургического протезирования (ОШ 0,33, 95% ДИ 0,20 - 0,55; p <0,0011) [69].

Одним из наиболее важных факторов, определяющих успех эндоваскулярного лечения аневризмы аорто-подвздошного сегмента, являются анатомо-морфологические особенности проксимальной и дистальной зон фиксации стент-графта [1; 100]. Исходно неблагоприятная анатомия проксимальной или дистальной зон приземления нередко становится причиной отказа пациенту в эндоваскулярном лечении. Объясняется данный подход тесной связью между неблагоприятной анатомией и развитием нежелательных событий в раннем послеоперационном и отдалённом периодах наблюдения [2; 11; 39].

Однако неуклонный рост числа пациентов высокого хирургического риска, которым было отказано в открытом оперативном лечении, вынуждает эндоваскулярных хирургов пренебрегать официальной инструкцией к стент-графту и выполнять ЭЛАБА в условиях неблагоприятной анатомии [42; 54; 88; 112]. Увеличение числа выполняемых процедур вне рамок инструкции по использованию того или иного стент-графта закономерно привело к появлению большего числа послеоперационных осложнений. По данным литературы частота осложнений после ЭЛАБА колеблется между 16% и 30%, при этом необходимость проведения повторных вмешательств возникает практически у 19% пациентов [77; 96].

На сегодняшний день ЭЛАБА стало возможным, несмотря на наличие анатомии проксимальной шейки, формально «неподходящей» для данного вида вмешательства. За счёт усовершенствования имеющихся и разработки дополнительных устройств фиксации (Heli-FX, EndoRefix, Anson Refix и пр.) ограничение анатомии проксимальной шейки отчасти удалось преодолеть [3; 5; 6; 47; 79; 80; 114].

В то время, как в отношении пациентов с неблагоприятной анатомией проксимальной шейки уже намечена тенденция сокращения числа осложнений, позволяющая расширить показания для выполнения ЭЛАБА, вопрос касательно дистальной зоны «приземления» остается нерешённым. При этом ишемия нижних

конечностей является одной из самых распространенных проблем, возникающих после ЭЛАБА как в раннем послеоперационном, так и в отдалённом периодах. По данным различных источников частота развития тромбоза или окклюзии составляет от 2,7 до 12,4% [33]. Эта причина является третьей по частоте среди поводов для повторных вмешательств после подтеканий и миграций, приводящей к снижению качества жизни пациента, а также возможной ампутации конечности и снижению продолжительности жизни. На сегодняшний день проблема является малоизученной, а четкие критерии, определяющие предрасположенность пациента к развитию тромбоза бранши и/или её окклюзии, однозначно не определены [60; 83; 84; 92; 135; 140]. Попытки модернизации устройства не приносят должных результатов. Обусловлено всё тем, что при увеличении гибкости уменьшается и опорная функция каркаса бранши протеза, в свою очередь, это приводит к перелому бранши в сильно извитых подвздошных артериях и, как следствие, к тромбозу или окклюзии. Увеличение жесткости приводило к ухудшению проводимости стент-графта и также не исключало возможности перелома бранши протеза. Так у эндопротеза «Talent» опорой для бранши являлась продольная перемычка, которая служила ограничителем изгиба при наличии выраженной извитости, если перемычка лежала по большой кривизне артерии. Тем не менее, имплантация в углы той же степени выраженности бранши с продольной перемычкой, расположенной по малой кривизне, приводила к излому устройства (Рисунок 29).

Имеется большое количество данных, говорящих о качестве того или иного стент-графта, осложнениях, возникающих при их использовании. Однако нет исследований, изучающих эффективность использования антиагрегантной или антикоагулянтной терапии.



Рисунок 29 - Бранша протеза Talent (Заимствовано из Крайников Д.А. и др. [8])

Примечание: А – боковая продольная перемычка; Б – перемычка по большой кривизне; В – перемычка по малой кривизне.

Описываются единичные случаи, говорящие об увеличение числа кровотечений, количества подтеканий, особенно подтеканий II типа, что приводит к увеличению аневризматического мешка и, как следствие, увеличивает число повторных вмешательств у пациентов, вынужденных получать антикоагулянтную или двойную антиагрегантную терапию [32; 51; 65; 132]. Также есть свидетельства успешного применения ДААТ у пациентов после ЭЛАБА, которым выполнялась коронарная ангиопластика и стентирование [42]. В современной литературе этот вопрос остается нерешенным, поскольку исследования, в которых конкретно анализируется влияние длительного приема антикоагулянтной или двойной антиагрегантной терапии на исход ЭЛАБА, малочисленны и включают малые группы пациентов, а результаты противоречивы [32; 74; 110; 137].

Одной из задач нашего исследования была оценка эффективности и безопасности применения ДААТ и антикоагулянтной терапии у пациентов с неблагоприятной анатомией дистальной зоны фиксации после эндоваскулярного лечения аневризмы брюшного отдела аорты и подвздошных артерий.

Первым параметром, по которому предлагается провести сравнение, является выживаемость в анализируемых группах. По имеющимся данным рандомизированных клинических исследований, таких как EVAR 1, DREAM, 30-дневная летальность в группе эндоваскулярного лечения по сравнению с хирургическим лечением составила 1,2% и 4,6% соответственно [101]. Результаты через 2-4 года показали, что общая летальность после эндоваскулярного лечения почти одинакова по сравнению с хирургическим лечением 29% и 26% соответственно. Стоит отметить, что показатели летальности в данных исследованиях были получены у пациентов после ЭЛАБА с устройствами первого и второго поколений.

В рандомизированных клинических исследованиях с использованием более современных устройств для эндоваскулярного лечения, таких как OVER, включающих в себя 881 пациента, 30-дневная летальность после эндоваскулярного лечения составила 0,4% по сравнению с хирургическим лечением 3,2%, изучение отдаленных результатов в период с 2002 по 2011г. не дали статистически значимых различий по выживаемости [75]. По данным Behrendt C.-A. и соавт., проанализировавших данные 5509 пациентов из национального регистра DAK-Gesundheit (DAK-G), продемонстрирована госпитальная летальность 1,2% в группе эндоваскулярного лечения против 5,4% в группе открытого хирургического лечения [26].

Сравнение кривых выживаемости I, II и III групп в собственном исследовании статистически значимых различий не выявило, при этом стоит отметить, что в группе ДААТ отмечается тенденция к более высоким значениям выживаемости в сравнении с группой пациентов на монотерапии АСК в

отдалённом периоде наблюдения (36 месяцев и более). Так общая доля летальных исходов в группе I составила 3,68%, против 0% и 2,7% в группе II и III, соответственно (p=0,674). При этом средняя продолжительность наблюдения в группах I, II и III составила 29,85±14,63 месяцев, 19,88±10,18 месяцев и 25,75±12,13 месяцев, соответственно (p <0,001). Аналогичная картина наблюдалась и при подгрупповом анализе. Возможно, более высокие показатели выживаемости в группе пациентов, получающих ДААТ, обусловлены меньшим сроком наблюдения в сравнении с группами пациентов, получающих монотерапию АСК и пролонгированную антикоагулянтную терапию. Стоит отметить, что ни в одной из групп или подгрупп не было ни одного летального случая в госпитальном периоде, что коррелируется с данными, полученными в международном постмаркетинговом регистре ENGAGE, включающем в себя 1262 пациента, где 30-дневная летальность составила 0% [127].

Отдельного внимания заслуживает сравнение показателей интраоперационного и госпитального периодов. Группа II демонстрировала значительно меньшую общую продолжительность вмешательства, медиана составила 125 (110-155) минут против 150 (120-190) минут и 158 (120-200) минут в группе I и III соответственно, p=0,008. По всей видимости, это объясняется большой долей (74%) пункционного доступа в группе II, в сравнении с 29,4% в группе I и 40,5% в группе III, p <0,001. Однако время рентгеноскопии в группе II было значимо больше, так медиана рентгеноскопии составила 26,23 (19,13-34,18) минуты, в сравнении с 18,95 (13,47-25,57) минут в группе I и 21,0 (14,98-28,16) минут в группе III, p <0,001. Как следствие, подобная картина наблюдалась и при анализе дозы лучевой нагрузки. Подгрупповой анализ показал, что пациенты из группы ДААТ имели большее время рентгеноскопии за счёт пациентов с неблагоприятной анатомией, где медиана составила 28,18 (21,16-35) минут, тогда как в подгруппе с благоприятной анатомией 23,04 (18,63-32,9) минут. Учитывая всё вышеперечисленное, можно сделать выводы, что неблагоприятная анатомия, а

также тотальный пункционный доступ непосредственно влияют на продолжительность рентгеноскопии и дозу лучевой нагрузки, полученной пациентом и медперсоналом, находящимся в операционной. Однако, несмотря на это, общая продолжительность госпитализации в группе II имела статистически значимый меньший период, средние значения которого составили 6,89±1,29 дней, против 7,47±2,08 дней и 7,02±1,72 дней в группах I и III соответственно, что опять же объясняется большим количеством пункционного доступа в группе II. Наши данные подтверждаются и мировой литературой. Использование данной техники опытным хирургом снижает количество сосудистых осложнений, связанных с хирургическим доступом к общей бедренной артерии, а также существенно снижает объём анестезиологического пособия. Тотальный пункционный доступ приводит к сокращению общей продолжительности оперативного вмешательства и реабилитации [73; 127].

Подтекания.

При сравнении групп по частоте возникновения общего количества подтеканий кумулятивные кривые не показали каких-либо значимых различий, так в группах I, II и III подтекание встречалось в 19,63% (n=32), 12,32% (n=9) и 16,21% (n=6) соответственно, p=0,357. Однако отмечено большее количество подтеканий в группе пациентов на монотерапии АСК, при этом основная часть подтеканий пришлась на подгруппу с неблагоприятной анатомией 23,86% против 14,66% в подгруппе пациентов с благоприятной анатомией. В интраоперационном периоде на контрольной съёмке подтекание было отмечено в 3,06% случаев в группе I, 1,36% в группе II и ни одного подтекания в группе III, p=0,441. Подгрупповой анализ показал 4% подтеканий в подгруппе Ia, 2,27% - в подгруппе Ib, 2,56% в подгруппе IIa и ни одного случая в остальных группах, p=0,738. В последующем подтекания, выявленные в интраоперационном периоде, были купированы самостоятельно.

Основная часть подтеканий, возникших во всех группах и подгруппах, пришлась на ранний (30-дневный) послеоперационный период наблюдения. В группе I было впервые выявленных подтеканий 10,42% (n=17), в группе II 8,21% (n=6) и 10,81% (n=4) в группе III, p=0,853. Подгрупповой анализ также не продемонстрировал статистически значимой разницы в частоте возникновения подтеканий, так подтекания были отмечены в подгруппе Ia - 8% (n=6), Ib - 12,5% (n=11), IIa – 10,25% (n=4), IIb – 5,88% (n=2), IIIa – 13,04% (n=3) и IIIb -7,14% (n=1), p=0,854.

Аналогичным образом, но в меньшем количестве, складывалась картина и в краткосрочном и среднесрочном периодах наблюдения. В группе I было впервые выявленных подтеканий 6,13% (n=10), в группе II 2,73% (n=2) и 5,4% (n=2) в группе III, p=0,548. Анализ подгрупп также не продемонстрировал статистически значимой разнице в частоте возникновения подтеканий, так подтекания были отмечены в подгруппе Ia - 2,66% (n=2), Ib - 9,09% (n=8), IIa – 5,12% (n=2), IIIa – 8,69% (n=2) и ни одного случая в подгруппах IIb и IIIb, p=0,223. Сходные данные по частоте развития подтеканий любого типа были показаны и в международном постмаркетинговом регистре ENGAGE, где подтекания всех типов наблюдались в 13,1% случаев в раннем послеоперационном периоде и 9,8% в отдалённом периоде наблюдения [20].

Несмотря на отсутствие статистических различий в раннем послеоперационном, а также краткосрочном и среднесрочном периодах наблюдения, отмечается тенденция роста числа подтеканий в подгруппе пациентов на монотерапие АСК с неблагоприятной анатомией, при том что увеличивается общее число подтеканий не только за счёт IA и IB типов, преимущественно подтекания II типа. На основании чего можно предположить, что неблагоприятная анатомия проксимальной шейки является предиктором развития подтекания не только IA типа, но и II типа. Возможно, у некоторых пациентов это обусловлено отхождением поясничных ветвей, которые, как

правило, являются источником коллатерального кровотока после ЭЛАБА от проксимальной шейки. В таком случае неблагоприятная анатомия, а именно малая зона проксимальной фиксации, возникающая при короткой или конусовидной шейке, увеличивают риск развития подтекания II типа.

Также стоит отметить, что группы пациентов с ДААТ и пролонгированной антикоагулянтной терапией показали сопоставимые данные с группой пациентов с монотерапией АСК по общему количеству подтеканий. В свою очередь, это говорит о том, что ДААТ и антикоагулянтная терапия не влияют на риск развития подтеканий.

Тромбоз бранши протеза.

Согласно литературным данным тромбоз бранши протеза встречается от 2,7 до 12,4% [33; 44; 135]. Полученные в собственном исследовании результаты оказались сопоставимы. Доля пациентов с тромбозом бранши протеза в группе I составила 10,42% (n=17), в группе II 4,11% (n=3) и 5,41% (n=2) в группе III, p=0,21.

Лечение тромбоза бранши протеза осуществлялось при помощи трёх основных подходов: медикаментозная терапия, если она ранее не была назначена (терапевтическая дозировка пероральных антикоагулянтов), эндоваскулярное лечение (тромбэкстракция, имплантация голометаллического стента или дополнительной бранши протеза), хирургическое лечение (перекрестное бедренно-бедренное шунтирование). Повторные вмешательства потребовались: в группе I и II, в 8,58% (n=14) и 2,73% (n=2) случаях соответственно, p=0,076.

Анализ подгрупп показал, что общее число тромбозов бранши протеза наблюдалось в 9,33% (n=7) в подгруппе Ia, в Ib - 11,36% (n=10), IIa – 2,56% (n=1), IIb – 5,88% (n=2), IIIa – 8,69% (n=2) и ни одного случая в подгруппе IIIb, p=0,479. При анализе кумулятивных кривых риска развития тромбоза бранши протеза было замечено, что основная часть событий приходится на первые 12 месяцев

послеоперационного периода, при этом медиана возникновения тромбоза бранши протеза во всех группах составила 1 (0,77-9,73) месяц, что подтверждает необходимость более тщательного контроля в течение первого года после ЭЛАБА.

Не смотря на отсутствие статистически значимой разницы, наблюдалось значительно меньшее количество событий в группах пациентов, получающих ДААТ и антикоагулянтную терапию. Данная тенденция более выражена при попарном сравнении подгрупп пациентов с неблагоприятной анатомией, так у пациентов, получающих монотерапию АСК тромбоз бранши протеза наблюдался 11,36% (n=10), получающих ДААТ 5,88% (n=2) и ни одного у пациентов, получающих антикоагулянтную терапию. Вероятнее всего, наличие данных результатов связано с небольшой выборкой пациентов в каждой из подгрупп. Таким образом, можно предположить, что увеличение числа пациентов в подгруппах возможно приведёт к статистически значимой разнице и позволит говорить об эффективности ДААТ и антикоагулянтной терапии у пациентов после ЭЛАБА.

Предикторы тромбоза бранши протеза.

В литературных данных освещаются такие предикторы развития тромбоза бранши протеза с различной доказательной базой, как ИМТ (более 28,9 кг/м^2), наличие в анамнезе СД и ХИНК, малый диаметр НПА, выраженная извитость и кальциноз более 50% по окружности подвздошно-бедренного сегмента, позиционирование бранши стент-графта в НПА, перегиб брашни, превышение диаметра бранши протеза более 15% относительно нативного русла и диаметр бранши протеза менее 14 мм [8].

Нами были проанализированы основные предикторы, а также оценён их вклад в развитие тромбоза бранши протеза в нашем исследовании. Статистически

значимая разница была достигнута при оценке влияния наличия у пациента ХИНК, а также наблюдалась тенденция с исходно высокими показателями ИМТ. Наличие в анамнезе СД, диаметр терминального отдела аорты, выраженные ангуляция и кальциноз подвздошно-бедренного сегмента, исходная окклюзия ВПА, малый диаметр НПА и приземление бранши протеза в НПА не продемонстрировали статистически значимого влияния.

В дальнейшем оценка влияния предикторов на развитие тромбоза бранши протеза с использованием бинарной логистической регрессии показала, что статистически значимое влияние оказывают наличие в анамнезе ХИНК, которая увеличивает шансы тромбоза бранши протеза в 4,09 раза (95% ДИ: 1,394-12,0), а также повышения ИМТ на 1 кг/м^2 – увеличивает шансы развития тромбоза бранши протеза на 9% (95% ДИ: 1,002-1,2). Исходя из этого можно сделать выводы, что наличие поражений периферических артерий нижних конечностей, плохого дистально сосудистого русла приводит к снижению скорости кровотока в бранше протеза и, как следствие, к повышенному тромбообразованию в них. Влияние увеличения показателей ИМТ, по всей видимости, обусловлено снижением физической активности пациента с увеличением массы тела и, как следствие, приводит к малоподвижному образу жизни, что также уменьшает объём кровотока по браншам протеза. Стоит отметить, что наличие СД в анамнезе, а также позиционирование бранши протеза в НПА демонстрировали влияние на риск развития тромбоза бранши протеза, однако не было достигнуто статистически значимой разницы. Можно предположить, что увеличение числа пациентов и случаев тромбоза бранши протеза позволят достичь статистически значимой разницы данных предикторов на развитие тромбоза бранши протеза.

Другие нежелательные события.

Современные непосредственные результаты регистра ENGAGE демонстрируют частоту возникновения инфаркта миокарда в первый год

наблюдения - 2,0%, цереброваскулярных событий – 0,5% [127]. В нашем исследовании были показаны сопоставимы данные, как по количеству инфарктов миокарда: 1,22% в группе I, в группе II – 2,73% и 0 в группе III, p=0,49; так и по цереброваскулярным событиям: 0,61% в группе I против 1,36% в группе II и 5,4% в группе III, p=0,092. Также была продемонстрирована низкая частота кровотечений 1,36% в группе II против 0% в группе I и III, p=0,255. Полученные результаты говорят о безопасности применения как двойной антиагрегантной, так и пролонгированной антикоагулянтной терапии.

ЗАКЛЮЧЕНИЕ

За последнее десятилетие ЭЛАБА стала стандартом лечения плановых АБА и получает все большее признание при лечении разрывов АБА. Международный консорциум сосудистых регистров (ICVR- International Consortium of Vascular Registries) показал, что ЭЛАБА выполняется в среднем в 65% случаев от всех плановых операций по лечению АБА, что свидетельствует о высоком уровне качества данного малоинвазивного метода лечения [24]. Результаты рандомизированных исследований США и Великобритания показали, что ЭЛАБА связана со значительно более низкой периоперационной летальностью и более низким числом осложнений по сравнению с открытым хирургическим методом лечения [34; 35; 67; 68; 115]. Тем не менее одним из основных недостатков ЭЛАБА является высокая частота повторных вмешательств в отдалённом периоде наблюдения по сравнению с открытой хирургией [103; 104]. Клиническое значение некоторых осложнений, таких как подтекания или миграция, хорошо известны в литературе и имеют рекомендации по лечению и наблюдению [41].

Одним из малоизученных, но не менее важных осложнений является тромбоз бранши протеза, представляющий собой актуальную проблему при эндоваскулярном протезировании аорто-подвздошного сегмента, так как является третьим по частоте поводом для проведения повторного вмешательства после выполнения ЭЛАБА. По данным различных авторов частота тромбоза бранши протеза достигает 12,4% [44; 60; 83; 84; 92; 135; 140]. В настоящее время в литературе существует мало исследований и данных о значимости предикторов на развитие тромбоза бранш протеза после эндопротезирования [99]. Также нет убедительных данных и рекомендаций о необходимости применения антиагрегантной или антикоагулянтной терапии с целью профилактики тромбоза бранш протеза [136]. В мировой литературе постепенно происходит накопление опыта применения антиагрегантной терапии у пациентов с АБА. Bruin J.L. и

соавт. описывают приём пациентами ДААТ до выполнения ЭЛАБА, но не описывают продолжительности и комбинации терапии [36]. Choi, E. и соавт. в своём исследовании, в которое вошли 383 пациента после ЭАЛАБА, отметил, что ни у одного пациента с ИБС в анамнезе не было ни одного случая тромбоза бранши протеза, что с их точки зрения связано с приёмом антиагрегантной терапии [43].

Поскольку АБА наиболее характерна для пациентов старшей возрастной группы, то большинство пациентов помимо ИБС в анамнезе имеют ряд сопутствующих заболеваний (фибрилляция предсердий, тромбоз глубоких вен нижних конечностей и т. д.), требующих приёма пролонгированной антикоагулянтной терапии [48]. Имеющиеся литературные данные противоречивы, нет единого мнения о роли антикоагулянтной терапии в развитии осложнений после ЭЛАБА, как и данных о назначение антикоагулянтной терапии с целью профилактики тромбоза бранш протеза. Теоретически, назначение антикоагулянтов может предотвратить тромбирование аневризматического мешка и увеличить частоту подтеканий, что в свою очередь может привести к увеличению частоты повторных вмешательств после ЭЛАБА или аорто-ассоциированных нежелательных событий, в том числе и разрывов [13; 32].

В нашем исследование частота тромбоза бранши протеза достигает 10,42% среди пациентов, получающих монотерапию АСК, 4,11% у пациентов, получающих ДААТ и 5,41% у пациентов на пролонгированной антикоагулянтной терапии. Не смотря на более низкие значения частоты тромбоза бранши протеза в группах пациентов, получающих ДААТ и пролонгированную антикоагулянтную терапию, в сравнение с пациентами, получающими монотерапию АСК, статистически значимых различий получено не было. Похожие результаты наблюдались и после деления основных групп на подгруппы пациентов с благоприятной анатомией и неблагоприятной анатомией, при попарном

сравнении которых, также не было отмечено статистически значимых различий, p=0,479.

В ходе анализа выживаемости кривых Каплана-Майера, полученных при помощи лог-рангового анализа Мантеля-Кокса, группы I, II и III не продемонстрировали статистически значимых различий, p=0,674. Также все группы были сопоставимы по общему количеству подтеканий 19,63% в группе I, 12,32% в группе II и 16,21%, p=0,357. Помимо этого группы были сопоставимы по большим сердечно-сосудистым событиям, так в группах I и II инфаркт миокарда возник у 1,22% и 2,73% пациентов соответственно, а в группе III не было отмечено ни одного случая инфаркта миокарда, p=0,49. Аналогичная ситуация наблюдалась и по частоте развития ОНМК, так в группе I частота встречаемости составила 0,61%, в группе II 1,36% и 5,4% в группе III, p=0,092. Кровотечение было зарегистрировано только в группе пациентов, получающих ДААТ, частота встречаемости составила 1,36%, p=0,255. Вышеизложенные результаты позволяют говорить о безопасности применения ДААТ и пролонгированной антикоагулянтной терапии у пациентов после ЭЛАБА. Однако двойная антиагрегантная и пролонгированная антикоагулятная терапии не показали своей эффективности в качестве профилактики развития тромбоза бранш протеза у пациентов с благоприятной и неблагоприятной анатомией дистальной зоны приземления.

По данным различных авторов предикторы тромбоза бранши протеза условно делят на три основные группы: анатомо-морфологические, технические и клинические. К анатомо-морфологическим относят: малый диаметр терминального отдела аорты, малый диаметр и выраженную извитость подвздошно-бедренного сегмента, наличие стенотических поражений с выраженным кальцинозом стенок, а также исходную окклюзию ВПА [52; 84; 131]. К техническим особенностям относят такие предикторы, как тип и состав компонентов стент-графта, «приземление» в НПА и / или в зону изгиба, диаметр и

длина бранши протеза, установка дополнительных компонентов (голометаллический стент, дополнительная бранша протеза) [43; 52; 87; 140]. Среди клинических факторов выделяют такие как: дислипидемия, сахарный диабет, мультифокальный атеросклероз, хроническая ишемия нижних конечностей и повышенный ИМТ [131].

В нашем исследовании статистически значимая разница была достигнута при оценке влияния наличия ХИНК, а также исходно высоких показателей ИМТ. Так наличие в анамнезе ХИНК увеличивает шансы тромбоза бранши протеза в 4,09 раза (95% ДИ: 1,394-12,0), что объясняется плохим оттоком – снижением скорости кровотока по бранше протеза и, как следствие, формированием тромботических масс. Повышение ИМТ на 1 кг/м^2 – увеличивает шансы развития тромбоза бранши протеза на 9% (95% ДИ: 1,002-1,2).

Несмотря на имеющийся огромный опыт лечения аневризмы брюшного отдела аорты и подвздошных артерий, на сегодняшний день отсутствует единый алгоритм ведения пациентов после ЭЛАБА. Настоящее исследование не является исчерпывающим анализом всех предикторов развития тромбоза бранши протеза, а представляет собой попытку обобщить и проанализировать имеющийся опыт ЭЛАБА. Для более точного результата требуется дальнейшее наблюдение, в частности пациентов с неблагоприятной анатомией, а также пациентов, принимающих двойную антиагрегантную и пролонгированную антикоагулянтную терапию.

ВЫВОДЫ

1. Применение современных поколений стент-графтов позволяет успешно и эффективно выполнять эндопротезирование брюшного отдела аорты у пациентов с неблагоприятной анатомией дистальной зоны фиксации.
2. Поражение периферических артерий нижних конечностей с отсутствием адекватного оттока крови увеличивает риск развития тромбоза бранши протеза (ОШ 4,09; 95% ДИ 1,394-12,0, p=0,01).
3. Извитость подвздошно-бедренного сегмента (29,41% против 15,93%, p=0,411), малый диаметр дистального русла (0% против 3,29%, p=0,849), приземление стент-графта в наружную подвздошную артерию (27,27% против 15,53%, p=0,115) значимо не увеличивают риск тромбоза бранши протеза (p>0,05).
4. Применение ДААТ и пролонгированной антикоагулянтной терапии у пациентов после ЭЛАБА является безопасным методом лечения и не увеличивает количество осложнений в раннем и отдаленном периодах наблюдения.
5. Приём ДААТ и пролонгированной антикоагулянтной терапии у пациентов после ЭЛАБА не влияет на частоту развития тромбоза бранши протеза (10,42% в группе I, 4,11% в группе II и 5,41% в группе III, p=0,21).

ПРАКТИЧЕСКИЕ РЕКОМЕНДАЦИИ

1. Неблагоприятная анатомия дистальной зоны фиксации не должна рассматриваться как абсолютное противопоказание для эндоваскулярного лечения. Использование современных поколений стент-графтов с низким профилем доставляющей системы в большинстве случаев позволяет надежно исключить аневризматический мешок из системного кровотока.
2. При планировании эндоваскулярного лечения аневризмы брюшного отдела аорты и подвздошных артерий необходимо проведение тщательного морфометрического анализа брюшного отдела аорты, подвздошно-бедренного сегмента и подбор размера имплантируемых устройств. Стоит избегать приземления бранши протеза в наружную подвздошную артерию, по возможности выполнять эндопротезирование с сохранением проходимости внутренней подвздошной артерии.
3. Следует строго контролировать состояние пациента в послеоперационном периоде с целью своевременного выявления и устранения осложнений после эндоваскулярного лечения аневризмы брюшного отдела аорты.
4. Медикаментозная терапия может повлиять на исход ЭЛАБА и её следует тщательно контролировать в периоперационный период и в последующие годы наблюдения, чтобы оптимизировать эффективность эндоваскулярного лечения.

СПИСОК СОКРАЩЕНИЙ

BARC	Bleeding Academic Research Consortium – Консорциум академических исследований кровотечения
DREAM	The Dutch Randomized Endovascular Aneurysm Management – многоцентровое рандомизированное Датское исследование изучающее эндоваскулярное лечение АБА против открытого хирургического лечения
DSA	Digital subtraction angiography – Цифровая субтракционная ангиография
ENGAGE	The Endurant Stent Graft Natural Selection Global Post-market Registry – Глобальный пост-маркетинговый регистр использования стент-графта Endurant
ESVS	European Society for Vascular Surgery – Европейское общество сосудистой хирургии
EUROSTAR	EUROpean collaborators on Stent–graft Techniques for abdominal aortic Aneurysm Repair) – Мультицентровой Европейский регистр эндопротезирования при лечении аневризм брюшного отдела аорты
EVAR I	Endovascular Aneurysm Repair 1 – Исследование эндоваскулярного лечения против открытого хирургического лечения
EVAR II	Endovascular Aneurysm Repair 1 – Исследование эндоваскулярного лечения против консервативного лечения
FDA	Food and Drug Administration – Управление по санитарному надзору за качеством пищевых продуктов и медикаментов, агентство Министерства здравоохранения и социальных служб

	США
ICVR	International Consortium of Vascular Registries – Международный консорциум сосудистых регистров
SVS/AAVS	Society for Vascular Surgery/American Association for Vascular Surgery – Общество сосудистой хирургии/Американской ассоциации сосудистой хирургии
АБА	Аневризма брюшного отдела аорты
АСК	Ацетилсалициловая кислота
ВПА	Внутренняя подвздошная артерия
ГБ	Гипертоническая болезнь
ДААТ	Двойная антиагрегантная терапия
ДИ	Доверительный интервал
ИБС	Ишемическая болезнь сердца
ИИОПА	Индекс извитости общей подвздошной артерии
ИИПА	Индекс извитости подвздошных артерии
ИМ	Инфаркт миокарда
ИМТ	Индекс массы тела
ИПП	Инструкция по применению
M	Среднее значение
Me	Медиана
МРТ	Магнитно-резонансная томография
МСКТ	Мультиспиральная компьютерная томография
НПА	Наружная подвздошная артерия
ОБА	Общая бедренная артерия
ОНМК	Острое нарушение мозгового кровообращения
ОПА	Общая подвздошная артерия
ОШ	Отношения шансов

ПИКС	Постинфарктный кардиосклероз
СД	Сахарный диабет
СО (SD)	Стандартное отклонение
ТИА	Транзиторная ишемическая атака
УЗИ	Ультразвуковое исследование
ХИНК	Хроническая ишемия нижних конечностей
ЭЛАБА	Эндоваскулярное лечение аневризмы брюшного отдела аорты

СПИСОК ЛИТЕРАТУРЫ

1. Абугов С. А. ТРОМБОЗ БРАНШИ ЭНДОПРОТЕЗА ИНФРАРЕНАЛЬНОЙ АОРТЫ ПОСЛЕ РЕНТГЕНЭНДОВАСКУЛЯРНОЙ ИМПЛАНТАЦИИ СТЕНТ-ГРАФТА / С. А. Абугов, Ю. В. Белов // Кардиология и сердечно-сосудистая хирургия. – 2010. – Т. 3. – № 2. – С. 46-48.

2. Абугов С. А. Сравнительные результаты лечения аневризм брюшного отдела аорты эндоваскулярным и хирургическим методом / С. А. Абугов, Ю. В. Белов, М. В. Пурецкий // Кардиология и сердечно-сосудистая хирургия. – 2011. – Т. 4. – № 2. – С. 27-31.

3. Абугов С. А. Устройства Проксимальной Фиксации Стент-Графта При Эндоваскулярном Лечении Аневризмы Брюшного Отдела Аорты С Неблагоприятной Анатомией Проксимальной Шейки / С. А. Абугов, М. В. Пурецкий, Р. С. Поляков // Хирургия. Журнал Имени Н.И. Пирогова. – 2019. – Т. 11. – № 11. – С. 100-108.

4. Акчурин Р. С. Эндопротезирование брюшного отдела аорты с применением различных техник / Р. С. Акчурин, Т. Э. Имаев // Ангиология и сосудистая хирургия. – 2016. – Т. 22. – № S2. – С. 5-6.

5. Имаев Т. Э. ИНФРАРЕНАЛЬНОГО ОТДЕЛА АОРТЫ В СЛУЧАЯХ СЛОЖНОЙ АНАТОМИИ ПРОКСИМАЛЬНОЙ ШЕЙКИ / Т. Э. Имаев, П. М. Лепилин, А. С. Колегаев. – 2015. – С. 42-47.

6. Кавтеладзе З.А. ЭНДОВАСКУЛЯРНОЕ ЛЕЧЕНИЕ ИНФРАРЕНАЛЬНЫХ АНЕВРИЗМ БРЮШНОГО ОТДЕЛА АОРТЫ / Кавтеладзе З.А., Карташов Д.С. // Международный журнал интервенционной кардиоангиологии. – 2008. – Т. 14. – С. 47-48.

7. Кавтеладзе З.А. Эндопротезирование аневризм брюшной аорты и

подвздошных артерий / Кавтеладзе З.А., Коршок А.П., Карташов Д.С. // Международный журнал интервенционной кардиоангиологии. – 2003. – Т. 1. – С. 54-61.

8. Крайников Д. А. Предикторы Развития Тромбоза Бранш Протеза После Эндоваскулярного Лечения Аневризмы Аортоподвздошного Сегмента / Д. А. Крайников, А. В. Кудринский, С. А. Абугов // Эндоваскулярная Хирургия. – 2020. – Т. 7. – № 4. – С. 325-333.

9. Поляков Р. С. Эндопротезирование брюшного отдела аорты у больных с инфраренальной аневризмой и неблагоприятной анатомией ее проксимальной шейки / Р. С. Поляков, С. А. Абугов, М. В. Пурецкий // Ангиология и сосудистая хирургия. – 2015. – Т. 21. – № 4. – С. 79-86.

10. Хубулава Г. Г. История хирургии / Г. Г. Хубулава, А. В. Светликов, Н. Л. Володось. – 2017. – Т. 089. – № 092. – С. 95-98.

11. Чупин А. В. ЭНДОПРОТЕЗИРОВАНИЕ АНЕВРИЗМ БРЮШНОЙ АОРТЫ КАК МЕТОД ВЫБОРА У БОЛЬНЫХ С ВЫСОКИМ РИСКОМ ОСЛОЖНЕНИЙ / А. В. Чупин, Р. В. Колосов, М. В. Зайцев // Клиническая практика. – 2011. – Т. 3. – № 7. – С. 41-46.

12. Abbruzzese T. A. Outcomes following endovascular abdominal aortic aneurysm repair (EVAR): An anatomic and device-specific analysis / T. A. Abbruzzese, C. J. Kwolek, D. C. Brewster // Journal of Vascular Surgery. – 2008. – Vol. 48. – № 1. – P. 19-28.

13. Abularrage C. J. Preoperative variables predict persistent type 2 endoleak after endovascular aneurysm repair / C. J. Abularrage, R. S. Crawford, M. F. Conrad // Journal of Vascular Surgery. – 2010. – Vol. 52. – № 1. – P. 19-24.

14. Aburahma A. F. Clinical outcomes for hostile versus favorable aortic neck anatomy in endovascular aortic aneurysm repair using modular devices / A. F.

Aburahma, J. E. Campbell, A. Y. Mousa // Journal of Vascular Surgery. – 2011. – Vol. 54. – № 1. – P. 13-21.

15. Amesur N. B. Endovascular treatment of iliac limb stenoses or occlusions in 31 patients treated with the ancure endograft / N. B. Amesur, A. B. Zajko, P. D. Orons // Journal of Vascular and Interventional Radiology. – 2000. – Vol. 11. – № 4. – P. 421-428.

16. Antoniou G. A. A meta-analysis of outcomes of endovascular abdominal aortic aneurysm repair in patients with hostile and friendly neck anatomy / G. A. Antoniou, G. S. Georgiadis, S. A. Antoniou // Journal of Vascular Surgery. – 2013. – Vol. 57. – № 2. – P. 527-538.

17. Antoniou G. A. Late rupture of abdominal aortic aneurysm after previous endovascular repair: A systematic review and meta-analysis / G. A. Antoniou, G. S. Georgiadis, S. A. Antoniou // Journal of Endovascular Therapy. – 2015. – Vol. 22. – № 5. – P. 734-744.

18. Aortoduodenal fistulas after endovascular stent-graft repair of abdominal aortic aneurysms: Single-center experience and review of the literature / N. Saratzis, A. Saratzis, N. Melas [et al.] // Journal of Endovascular Therapy. – 2008. – Vol. 15. – № 4. – P. 441-448.

19. Arko F. R. Increased flexibility of aneuRx stent-graft reduces need for secondary intervention following endovascular aneurysm repair / F. R. Arko, W. A. Lee, B. B. Hill // Journal of Endovascular Therapy. – 2001. – Vol. 8. – № 6. – P. 583-591.

20. Arnaoutoglou E. Prospective evaluation of post-implantation inflammatory response after EVAR for AAA: Influence on patients' 30 day outcome / E. Arnaoutoglou, G. Kouvelos, N. Papa // European Journal of Vascular and Endovascular Surgery. – 2015. – Vol. 49. – № 2. – P. 175-183.

21. Balm R. Computed tomographic angiographic imaging of abdominal aortic

aneurysms: Implications for transfemoral endovascular aneurysm management / R. Balm, R. Stokking, R. Kaatee // Journal of Vascular Surgery. – 1997. – Vol. 26. – № 2. – P. 231-237.

22. Bastos Goncalves F. Risk factors for proximal neck complications after endovascular aneurysm repair using the endurant stentgraft / F. Bastos Goncalves, S. E. Hoeks, J. A. Teijink // European Journal of Vascular and Endovascular Surgery. – 2015. – Vol. 49. – № 2. – P. 156-162.

23. Bastos Gonçalves F. Iliac Seal Zone Dynamics and Clinical Consequences After Endovascular Aneurysm Repair / F. Bastos Gonçalves, N. F. Oliveira, M. Josee van Rijn // European Journal of Vascular and Endovascular Surgery. – 2017. – Vol. 53. – № 2. – P. 185-192.

24. Beck A. W. Variations in Abdominal Aortic Aneurysm Care: A Report from the International Consortium of Vascular Registries / A. W. Beck, A. Sedrakyan, J. Mao // Circulation. – 2016. – Vol. 134. – № 24. – P. 1948-1958.

25. Becquemin J. P. A randomized controlled trial of endovascular aneurysm repair versus open surgery for abdominal aortic aneurysms in low- to moderate-risk patients / J. P. Becquemin, J. C. Pillet, F. Lescalie // Journal of Vascular Surgery. – 2011. – Vol. 53. – № 5. – P. 1167-1173.e1.

26. Behrendt C. A. Short-term and long-term results of endovascular and open repair of abdominal aortic aneurysms in Germany / C. A. Behrendt, A. Sedrakyan, H. C. Rieß // Journal of Vascular Surgery. – 2017. – Vol. 66. – № 6. – P. 1704-1711.e3.

27. Benharash P. Iliac fixation inhibits migration of both suprarenal and infrarenal aortic endografts / P. Benharash, J. T. Lee, O. J. Abilez // Journal of Vascular Surgery. – 2007. – Vol. 45. – № 2. – P. 250-257.

28. Berg H. R. Van Den. Aortic stent-graft infection following septic complications of a kidney stone / H. R. Van Den Berg, V. J. Leijdekkers, A. Vahl // CardioVascular

and Interventional Radiology. – 2006. – Vol. 29. – № 3. – P. 443-445.

29. Berg P. Spinal cord ischaemia after stent-graft treatment for infra-renal abdominal aortic aneurysms. Analysis of the Eurostar database / P. Berg, D. Kaufmann, C. J. Van Marrewijk // European Journal of Vascular and Endovascular Surgery. – 2001. – Vol. 22. – № 4. – P. 342-347.

30. Bisdas T. Use of iliac branch devices for endovascular repair of aneurysmal distal seal zones after EVAR / T. Bisdas, K. Weiss, K. P. Donas // Journal of Endovascular Therapy. – 2014. – Vol. 21. – № 4. – P. 579-586.

31. Bley T. Pre- and Post-aortic Endovascular Interventions: What a Radiologist Needs to Know / T. Bley, J. Roos // Diagnostic and Interventional Imagingiseases of the Chest, Breast, Heart and Vessels 2019-2022. – 2019. – P. 215-222.

32. Bobadilla J. L. The effect of warfarin therapy on endoleak development after endovascular aneurysm repair (EVAR) of the abdominal aorta / J. L. Bobadilla, J. R. Hoch, G. E. Leverson // Journal of Vascular Surgery. – 2010. – Vol. 52. – № 2. – P. 267-271.

33. Bogdanovic M. Limb Graft Occlusion Following Endovascular Aneurysm Repair for Infrarenal Abdominal Aortic Aneurysm with the Zenith Alpha, Excluder, and Endurant Devices: a Multicentre Cohort Study / M. Bogdanovic, O. Stackelberg, D. Lindström // European Journal of Vascular and Endovascular Surgery. – 2021. – Vol. 62. – № 4. – P. 532-539.

34. Braithwaite B. Endovascular strategy or open repair for ruptured abdominal aortic aneurysm: One-year outcomes from the IMPROVE randomized trial / B. Braithwaite, R. M. Greenhalgh, R. Grieve // European Heart Journal. – 2015. – Vol. 36. – № 31. – P. 2061-2069.

35. Brown L. C. The UK EndoVascular Aneurysm Repair (EVAR) trials: randomised trials of EVAR versus standard therapy. / L. C. Brown, J. T. Powell, S. G. Thompson //

Health technology assessment (Winchester, England). – 2012. – Vol. 16. – № 9. – P. 1-218.

36. Bruin J. L. De. The Endovascular Sealing Device in Combination with Parallel Grafts for Treatment of Juxta/Suprarenal Abdominal Aortic Aneurysms: Short-term Results of a Novel Alternative / J. L. De Bruin, J. R. Brownrigg, B. O. Patterson // European Journal of Vascular and Endovascular Surgery. – 2016. – Vol. 52. – № 4. – P. 458-465.

37. Cao P. Predictive factors and clinical consequences of proximal aortic neck dilatation in 230 patients undergoing abdominal aorta aneurysm repair with self-expandable stent-grafts / P. Cao, F. Verzini, G. Parlani // Journal of Vascular Surgery. – 2003. – Vol. 37. – № 6. – P. 1200-1205.

38. Cao P. Device migration after endoluminal abdominal aortic aneurysm repair: Analysis of 113 cases with a minimum follow-up period of 2 years / P. Cao, F. Verzini, S. Zannetti // Journal of Vascular Surgery. – 2002. – Vol. 35. – № 2. – P. 229-235.

39. Carpenter J. P. Contemporary results of endovascular repair of abdominal aortic aneurysms: Effect of anatomical fixation on outcomes / J. P. Carpenter, M. J. Garcia, S. A. Harlin // Journal of Endovascular Therapy. – 2010. – Vol. 17. – № 2. – P. 153-162.

40. Cassagnes L. Aortic stent-grafts: Endoleak surveillance / L. Cassagnes, R. Pérignon, F. Amokrane // Diagnostic and Interventional Imaging. – 2016. – Vol. 97. – № 1. – P. 19-27.

41. Chaikof E. L. The Society for Vascular Surgery practice guidelines on the care of patients with an abdominal aortic aneurysm / E. L. Chaikof, R. L. Dalman, M. K. Eskandari // Journal of Vascular Surgery. – 2018. – Vol. 67. – № 1. – P. 2-77.e2.

42. Chinsakchai K. Outcomes of abdominal aortic aneurysm with aortic neck thrombus after endovascular abdominal aortic aneurysm repair. / K. Chinsakchai, K. Hongku, S. Hahtapornsawan // Journal of the Medical Association of Thailand =

Chotmaihet thangphaet. – 2014. – Vol. 97. – № 5. – P. 518-524.

43. Choi E. Risk Factors for Early and Late Iliac Limb Occlusions of Stent Grafts Extending to the External Iliac Artery after Endovascular Abdominal Aneurysm Repair / E. Choi, S. A. Lee, G. Y. Ko // Annals of Vascular Surgery. – 2021. – Vol. 70. – P. 401-410.

44. Cochennec F. Limb Graft Occlusion Following EVAR: Clinical Pattern, Outcomes and Predictive Factors of Occurrence / F. Cochennec, J. P. Becquemin, P. Desgranges // European Journal of Vascular and Endovascular Surgery. – 2007. – Vol. 34. – № 1. – P. 59-65.

45. Dalman R. L. Invited commentary / R. L. Dalman // Journal of Vascular Surgery. – 2007. – Vol. 46. – № 1. – P. 15.

46. Dangas G. Open versus endovascular stent graft repair of abdominal aortic aneurysms: A meta-analysis of randomized trials / G. Dangas, D. O'Connor, B. Firwana // JACC: Cardiovascular Interventions. – 2012. – Vol. 5. – № 10. – P. 1071-1080.

47. Deaton D. H. Future Technologies to Address the Failed Endoprosthesis / D. H. Deaton // Seminars in Vascular Surgery. – 2009. – Vol. 22. – № 2. – P. 111-118.

48. Demetz G. The interface between inflammation and coagulation in cardiovascular disease / G. Demetz, I. Ott // International Journal of Inflammation. – 2012. – Vol. 2012.

49. Ebaugh J. L. Caudal migration of endoprostheses after treatment of abdominal aortic aneurysms / J. L. Ebaugh, M. K. Eskandari, A. Finkelstein // Journal of Surgical Research. – 2002. – Vol. 107. – № 1. – P. 14-17.

50. Eckroth-Bernard K. Current Status of Endovascular Devices to Treat Abdominal Aortic Aneurysms / K. Eckroth-Bernard, R. Garvin, E. Ryer // Biomedical Engineering and Computational Biology. – 2013. – Vol. 5. – P. BECB.S10970.

51. Fairman R. M. Potential impact of therapeutic warfarin treatment on type II endoleaks and sac shrinkage rates on midterm follow-up examination / R. M. Fairman, J. P. Carpenter, R. A. Baum // Journal of Vascular Surgery. – 2002. – Vol. 35. – № 4. – P. 679-685.

52. Faure E. M. Predictive factors for limb occlusions after endovascular aneurysm repair / E. M. Faure, J. P. Becquemin, F. Cochennec // Journal of Vascular Surgery. – 2015. – Vol. 61. – № 5. – P. 1138-1145.e2.

53. Fransen G. A. J. Rupture of infra-renal aortic aneurysm after endovascular repair: A series from EUROSTAR registry / G. A. J. Fransen, S. R. Vallabhaneni, C. J. van Marrewijk // European Journal of Vascular and Endovascular Surgery. – 2003. – Vol. 26. – № 5. – P. 487-493.

54. Ghouri M. A. Technical tips for endovascular treatment of abdominal aortic aneurysms with challenging infrarenal neck anatomy using the excluder endoprosthesis / M. A. Ghouri, K. G. Dougherty, Z. Krajcer // Journal of Endovascular Therapy. – 2010. – Vol. 17. – № 6. – P. 705-711.

55. Ghouri M. Endoluminal abdominal aortic aneurysm repair: the latest advances in prevention of distal endograft migration and type 1 endoleak. / M. Ghouri, Z. Krajcer // Texas Heart Institute journal. – 2010. – Vol. 37. – № 1. – P. 19-24.

56. Greaves N. S. Outcomes of Endovascular Aneurysm Repair using the Ovation Stent Graft System in Adverse Anatomy / N. S. Greaves, A. Moore, D. Seriki // European Journal of Vascular and Endovascular Surgery. – 2018. – Vol. 55. – № 4. – P. 512-517.

57. Grøndal N. Baseline prevalence of abdominal aortic aneurysm, peripheral arterial disease and hypertension in men aged 65-74 years from a population screening study (VIVA trial) / N. Grøndal, R. Søgaard, J. S. Lindholt // British Journal of Surgery. – 2015. – Vol. 102. – № 8. – P. 902-906.

58. Guo Q. Prevalence and risk factors of type II endoleaks after endovascular aneurysm repair: A meta-analysis / Q. Guo, X. Du, J. Zhao // PLoS ONE. – 2017. – Vol. 12. – № 2. – P. 1-13.

59. Habets J. Magnetic Resonance Imaging with a Weak Albumin Binding Contrast Agent can Reveal Additional Endoleaks in Patients with an Enlarging Aneurysm after EVAR / J. Habets, H. J. A. Zandvoort, F. L. Moll // European Journal of Vascular and Endovascular Surgery. – 2015. – Vol. 50. – № 3. – P. 331-340.

60. Hammond A. Meta-analysis and meta-regression analysis of iliac limb occlusion after endovascular aneurysm repair / A. Hammond, V. Hansrani, C. Lowe // Journal of Vascular Surgery. – 2018. – Vol. 68. – № 6. – P. 1916-1924.e7.

61. Iezzi R. Endovascular repair of abdominal aortic aneurysms: CTA evaluation of contraindications / R. Iezzi, A. R. Cotroneo // Abdominal Imaging. – 2006. – Vol. 31. – № 6. – P. 722-731.

62. Investigators I. T. Comparative clinical effectiveness and cost effectiveness of endovascular strategy v open repair for ruptured abdominal aortic aneurysm: three year results of the IMPROVE randomised trial / I. T. Investigators // BMJ (Clinical research ed.). – 2017. – Vol. 359. – P. j4859.

63. Jacomelli J. Impact of the first 5 years of a national abdominal aortic aneurysm screening programme / J. Jacomelli, L. Summers, A. Stevenson // British Journal of Surgery. – 2016. – Vol. 103. – № 9. – P. 1125-1131.

64. Jean-Baptiste E. Percutaneous Closure Devices for Endovascular Repair of Infrarenal Abdominal Aortic Aneurysms: A Prospective, Non-randomized Comparative Study / E. Jean-Baptiste, R. Hassen-Khodja, P. Haudebourg // European Journal of Vascular and Endovascular Surgery. – 2008. – Vol. 35. – № 4. – P. 422-428.

65. Johnson M. S. Effect of chronic oral anticoagulation with warfarin on the durability and outcomes of endovascular aortic aneurysm repair / M. S. Johnson, J.

Chiang, J. Eldrup-Jorgensen // Journal of Vascular Surgery. – 2013. – Vol. 58. – № 2. – P. 319-323.

66. Jordan W. D. Results of the ANCHOR prospective, multicenter registry of EndoAnchors for type Ia endoleaks and endograft migration in patients with challenging anatomy / W. D. Jordan, M. Mehta, D. Varnagy // Journal of Vascular Surgery. – 2014. – Vol. 60. – № 4. – P. 885-892.e2.

67. Karthikesalingam A. Mortality from ruptured abdominal aortic aneurysms: Clinical lessons from a comparison of outcomes in England and the USA / A. Karthikesalingam, P. J. Holt, A. Vidal-Diez // The Lancet. – 2014. – Vol. 383. – № 9921. – P. 963-969.

68. Karthikesalingam A. The impact of endovascular aneurysm repair on mortality for elective abdominal aortic aneurysm repair in England and the United States / A. Karthikesalingam, P. J. Holt, A. Vidal-Diez // Journal of Vascular Surgery. – 2016. – Vol. 64. – № 2. – P. 321-327.e2.

69. Khoynezhad A. Endovascular repair of abdominal aortic aneurysm / A. Khoynezhad, R. Rao, W. A. Lee // Catheter-Based Cardiovascular Interventions: A Knowledge-Based Approach. – 2013. – № 1. – P. 971-983.

70. Kim J. K. A technique for increased accuracy in the placement of the “giant” Palmaz stent for treatment of type IA endoleak after endovascular abdominal aneurysm repair / J. K. Kim, R. E. Noll, B. H. Tonnessen // Journal of Vascular Surgery. – 2008. – Vol. 48. – № 3. – P. 755-757.

71. Klonaris C. Late open conversion after failed endovascular aortic aneurysm repair / C. Klonaris, S. Lioudaki, A. Katsargyris // Journal of Vascular Surgery. – 2014. – Vol. 59. – № 2. – P. 291-297.

72. Krajcer Z. Totally percutaneous aortic aneurysm repair: methods and outcomes using the fully integrated IntuiTrak endovascular system. / Z. Krajcer, I. Gregoric // The

Journal of cardiovascular surgery. – 2010. – Vol. 51. – № 4. – P. 493-501.

73. Larzon T. Fascia suturing of large access sites after endovascular treatment of aortic aneurysms and dissections. / T. Larzon, H. Geijer, G. Gruber // Journal of endovascular therapy : an official journal of the International Society of Endovascular Specialists. – 2006. – Vol. 13. – № 2. – P. 152-157.

74. Lazarides M. K. Impact of long-term warfarin treatment on EVAR durability: A meta-analysis / M. K. Lazarides, G. S. Georgiadis, D. G. Charalampidis // Journal of Endovascular Therapy. – 2014. – Vol. 21. – № 1. – P. 148-153.

75. Lederle F. A. Long-Term Comparison of Endovascular and Open Repair of Abdominal Aortic Aneurysm / F. A. Lederle, J. A. Freischlag, T. C. Kyriakides // New England Journal of Medicine. – 2012. – Vol. 367. – № 21. – P. 1988-1997.

76. Lee E. S. Implementation of an aortic screening program in clinical practice: Implications for the Screen for Abdominal Aortic Aneurysms Very Efficiently (SAAAVE) Act / E. S. Lee, E. Pickett, N. Hedayati // Journal of Vascular Surgery. – 2009. – Vol. 49. – № 5. – P. 1107-1111.

77. Li B. A systematic review and meta-analysis of the long-term outcomes of endovascular versus open repair of abdominal aortic aneurysm / B. Li, S. Khan, K. Salata // Journal of Vascular Surgery. – 2019. – Vol. 70. – № 3. – P. 954-969.e30.

78. Liaw J. V. P. Update: Complications and management of infrarenal EVAR / J. V. P. Liaw, M. Clark, R. Gibbs // European Journal of Radiology. – 2009. – Vol. 71. – № 3. – P. 541-551.

79. Lindblad B. Chimney Grafts in Aortic Stent Grafting: Hazardous or Useful Technique? Systematic Review of Current Data / B. Lindblad, A. Bin Jabr, J. Holst // European Journal of Vascular and Endovascular Surgery. – 2015. – Vol. 50. – № 6. – P. 722-731.

80. Linsen M. A. M. Pararenal aortic aneurysm repair using fenestrated endografts / M. A. M. Linsen, V. Jongkind, D. Nio // Journal of Vascular Surgery. – 2012. – Vol. 56. – № 1. – P. 238-246.

81. Lo R. C. Risk factors and consequences of persistent type II endoleaks / R. C. Lo, D. B. Buck, J. Herrmann // Journal of Vascular Surgery. – 2016. – Vol. 63. – № 4. – P. 895-901.

82. Maleux G. Complications after endovascular aneurysm repair / G. Maleux, M. Koolen, S. Heye // Seminars in Interventional Radiology. – 2009. – Vol. 26. – № 1. – P. 3-9.

83. Maleux G. Limb Occlusion after Endovascular Repair of Abdominal Aortic Aneurysms with Supported Endografts / G. Maleux, M. Koolen, S. Heye // Journal of Vascular and Interventional Radiology. – 2008. – Vol. 19. – № 10. – P. 1409-1412.

84. Mantas G. K. Factors predisposing to endograft limb occlusion after endovascular aortic repair / G. K. Mantas, C. N. Antonopoulos, G. S. Sfyroeras // European Journal of Vascular and Endovascular Surgery. – 2015. – Vol. 49. – № 1. – P. 39-44.

85. Martinelli O. Post-implantation syndrome: the impact of different devices for endovascular abdominal aortic aneurysm repair and related etiopathogenetic implications. / O. Martinelli, A. Di Girolamo, L. Irace // International angiology : a journal of the International Union of Angiology. – 2020. – Vol. 39. – № 5. – P. 398-404.

86. Marzelle J. Results and factors affecting early outcome of fenestrated and/or branched stent grafts for aortic aneurysms / J. Marzelle, E. Presles, J. P. Becquemin // Annals of Surgery. – 2015. – Vol. 261. – № 1. – P. 197-206.

87. Massoni C. B. Abdominal aortic bifurcation anatomy and endograft limb size affect the use of adjunctive iliac stenting after bifurcated endograft deployment for abdominal aortic aneurysm / C. B. Massoni, M. Gargiulo, A. Freyrie // Journal of

Cardiovascular Surgery. – 2018. – Vol. 59. – № 2. – P. 237-242.

88. Matsagkas M. Standard endovascular treatment of abdominal aortic aneurysms in patients with very short proximal necks using the Endurant stent graft / M. Matsagkas, G. Kouvelos, M. Peroulis // Journal of Vascular Surgery. – 2015. – Vol. 61. – № 1. – P. 9-15.

89. Mehta M. One-year outcomes from an international study of the Ovation Abdominal Stent Graft System for endovascular aneurysm repair / M. Mehta, F. E. Valdés, T. Nolte // Journal of Vascular Surgery. – 2014. – Vol. 59. – № 1. – P. 65-73.e3.

90. Mensel B. Technical and clinical outcome of talent versus endurant endografts for endovascular aortic aneurysm repair / B. Mensel, J. P. Kühn, T. Träger // PLoS ONE. – 2012. – Vol. 7. – № 6. – P. 1-7.

91. Morikage N. Reverse slider technique using the Endurant stent graft for accurate proximal sealing in hostile neck endovascular aneurysm repair. / N. Morikage, J. Nishimura, T. Mizoguchi // Journal of vascular surgery cases and innovative techniques. – 2019. – Vol. 5. – № 3. – P. 332-337.

92. Moulakakis K. G. Bilateral Endograft Limb Occlusion after Endovascular Aortic Repair: Predictive Factors of Occurrence / K. G. Moulakakis, C. N. Antonopoulos, C. Klonaris // Annals of Vascular Surgery. – 2018. – Vol. 46. – P. 299-306.

93. Moulakakis K. G. Conversion to open repair after endografting for abdominal aortic aneurysm: A review of causes, incidence, results, and surgical techniques of reconstruction / K. G. Moulakakis, I. Dalainas, S. Mylonas // Journal of Endovascular Therapy. – 2010. – Vol. 17. – № 6. – P. 694-702.

94. Naughton P. A. Endovascular treatment of delayed type 1 and 3 endoleaks / P. A. Naughton, M. Garcia-Toca, H. E. Rodriguez // CardioVascular and Interventional Radiology. – 2011. – Vol. 34. – № 4. – P. 751-757.

95. Neill S. O. Limb occlusion after endovascular repair of an abdominal aortic aneurysm : beware the narrow distal aorta / S. O. Neill. – 2012. – P. 373-376.

96. Nordon I. M. Secondary Interventions Following Endovascular Aneurysm Repair (EVAR) and the Enduring Value of Graft Surveillance / I. M. Nordon, A. Karthikesalingam, R. J. Hinchliffe // European Journal of Vascular and Endovascular Surgery. – 2010. – Vol. 39. – № 5. – P. 547-554.

97. Oddi F. M. Polyester Stent Graft Devices and Higher Risk of Post-Implantation Syndrome after EVAR: Single-Center Analysis of 367 Patients. / F. M. Oddi, F. Vacca, R. Ciattaglia // Annals of vascular surgery. – 2021. – Vol. 75. – P. 455-460.

98. Oderich G. S. Endovascular Aortic Repair. Endovasc. Aortic Repair / G. S. Oderich. – 2017.

99. Oliveira N. F. G. Clinical outcome and morphologic determinants of mural thrombus in abdominal aortic endografts / N. F. G. Oliveira, F. M. Bastos Gonçalves // Journal of Vascular Surgery. – 2015. – Vol. 61. – № 6. – P. 1391-1398.

100. Ouriel K. Aortoiliac morphologic correlations in aneurysms undergoing endovascular repair / K. Ouriel, E. Tanquilut, R. K. Greenberg // Journal of Vascular Surgery. – 2003. – Vol. 38. – № 2. – P. 323-328.

101. Owen Drife J. New England journal / J. Owen Drife // Bmj. – 1999. – Vol. 318. – № 7197. – P. 1565.

102. Parodi J. Transfemoral intraluminal graft implantation for abdominal aortic aneurysms. / J. Parodi, J. Palmaz, H. Barone // Annals of Vascular Surgery. – 1991. – Vol. 5. – № 6. – P. 491-499.

103. Patel R. Endovascular versus open repair of abdominal aortic aneurysm in 15-years' follow-up of the UK endovascular aneurysm repair trial 1 (EVAR trial 1): a randomised controlled trial / R. Patel, M. J. Sweeting, J. T. Powell // The Lancet. –

2016. – Vol. 388. – № 10058. – P. 2366-2374.

104. Patel S. R. A Systematic Review of Predictors of Reintervention after EVAR: Guidance for Risk-Stratified Surveillance / S. R. Patel, C. Allen, M. J. Grima // Vascular and Endovascular Surgery. – 2017. – Vol. 51. – № 6. – P. 417-428.

105. Pecoraro F. Early endovascular aneurysm repair after percutaneous coronary interventions / F. Pecoraro, M. Wilhelm, A. R. Kaufmann // Journal of Vascular Surgery. – 2015. – Vol. 61. – № 5. – P. 1146-1150.

106. Perera K. G. Stent graft infection secondary to appendicitis: an unusual complication of endovascular abdominal aortic aneurysm repair / K. G. Perera, E. Wong, T. Devine // Journal of Surgical Case Reports. – 2014. – Vol. 2014. – № 10. – P. rju108-rju108.

107. Perry R. J. T. Colonic ischemia complicating open vs endovascular abdominal aortic aneurysm repair / R. J. T. Perry, M. J. Martin, M. J. Eckert // Journal of Vascular Surgery. – 2008. – Vol. 48. – № 2. – P. 272-277.

108. Powell J. T. Meta-analysis of individual-patient data from EVAR-1, DREAM, OVER and ACE trials comparing outcomes of endovascular or open repair for abdominal aortic aneurysm over 5 years. / J. T. Powell, M. J. Sweeting, P. Ulug // The British journal of surgery. – 2017. – Vol. 104. – № 3. – P. 166-178.

109. Prehn J. van. Oversizing of Aortic Stent Grafts for Abdominal Aneurysm Repair: A Systematic Review of the Benefits and Risks / J. van Prehn, F. J. V. Schlösser, B. E. Muhs // European Journal of Vascular and Endovascular Surgery. – 2009. – Vol. 38. – № 1. – P. 42-53.

110. Rango P. De. Safety of chronic anticoagulation therapy after endovascular abdominal aneurysm repair (EVAR) / P. De Rango, F. Verzini, G. Parlani // European Journal of Vascular and Endovascular Surgery. – 2014. – Vol. 47. – № 3. – P. 296-303.

111. Reber P. U. [Incidence, classification and therapy of isolated pelvic artery aneurysm] / P. U. Reber, K. Brunner, H. Hakki // Chirurg. – 2001. – Vol. 72. – № 4. – P. 419-424.

112. Sarac T. P. Comparative predictors of mortality for endovascular and open repair of ruptured infrarenal abdominal aortic aneurysms / T. P. Sarac, M. Bannazadeh, A. F. Rowan // Annals of Vascular Surgery. – 2011. – Vol. 25. – № 4. – P. 461-468.

113. Sarac T. P. Long-term follow-up of type II endoleak embolization reveals the need for close surveillance / T. P. Sarac, C. Gibbons, L. Vargas // Journal of Vascular Surgery. – 2012. – Vol. 55. – № 1. – P. 33-40.

114. Scali S. T. Identification of optimal device combinations for the chimney endovascular aneurysm repair technique within the PERICLES registry / S. T. Scali, A. W. Beck, G. Torsello // Journal of Vascular Surgery. – 2018. – Vol. 68. – № 1. – P. 24-35.

115. Schermerhorn M. L. Long-Term Outcomes of Abdominal Aortic Aneurysm in the Medicare Population / M. L. Schermerhorn, D. B. Buck, A. J. O'Malley // New England Journal of Medicine. – 2015. – Vol. 373. – № 4. – P. 328-338.

116. Schlösser F. J. V. Aneurysm Rupture after EVAR: Can the Ultimate Failure be Predicted? / F. J. V. Schlösser, R. J. Gusberg, A. Dardik // European Journal of Vascular and Endovascular Surgery. – 2009. – Vol. 37. – № 1. – P. 15-22.

117. Schoretsanitis N. A critical appraisal of endovascular stent-grafts in the management of abdominal aortic aneurysms. / N. Schoretsanitis, E. Georgakarakos, C. Argyriou // La Radiologia medica. – 2017. – Vol. 122. – № 4. – P. 309-318.

118. Sharif M. A. Prosthetic stent graft infection after endovascular abdominal aortic aneurysm repair / M. A. Sharif, B. Lee, L. L. Lau // Journal of Vascular Surgery. – 2007. – Vol. 46. – № 3. – P. 442-448.

119. Sidloff D. A. Editor’s choice - Type II endoleak: Conservative management is a safe strategy / D. A. Sidloff, V. Gokani, P. W. Stather // European Journal of Vascular and Endovascular Surgery. – 2014. – Vol. 48. – № 4. – P. 391-399.

120. Sidloff D. A. Type II endoleak after endovascular aneurysm repair / D. A. Sidloff, P. W. Stather, E. Choke // British Journal of Surgery. – 2013. – Vol. 100. – № 10. – P. 1262-1270.

121. Siracuse J. J. Comparative safety of endovascular and open surgical repair of abdominal aortic aneurysms in low-risk male patients / J. J. Siracuse, H. L. Gill, A. R. Graham // Journal of Vascular Surgery. – 2014. – Vol. 60. – № 5. – P. 1154-1158.

122. Sirignano P. Aortic Bifurcation Morphology Alone is Not Able to Predict Outcome in Patients Submitted to Elective Endovascular Abdominal Aortic Aneurysm Repair / P. Sirignano, L. Capoccia, C. Pranteda // CardioVascular and Interventional Radiology. – 2018. – Vol. 41. – № 2. – P. 218-224.

123. Sirignano P. Real-Life Experience with Ovation Stent Graft: Lesson Learned from the First One Hundred Fifty Treated Patients / P. Sirignano, W. Mansour, C. Pranteda // Annals of Vascular Surgery. – 2017. – Vol. 45. – P. 253-261.

124. Sirignano P. Iliac and femoro-popliteal arteries morphological CTA features as determinants of outcome after standard EVAR procedures. / P. Sirignano, F. Speziale, L. Capoccia // The Journal of cardiovascular surgery. – 2019. – Vol. 60. – № 3. – P. 375-381.

125. Spanos K. Systematic review and meta-analysis of migration after endovascular abdominal aortic aneurysm repair / K. Spanos, C. Karathanos, V. Saleptsis // Vascular. – 2016. – Vol. 24. – № 3. – P. 323-336.

126. Stanley B. M. Evaluation of patient selection guidelines for endoluminal AAA repair with the Zenith stent-graft: The Australasian experience / B. M. Stanley, J. B. Semmens, Q. Mai // Journal of Endovascular Therapy. – 2001. – Vol. 8. – № 5. –

P. 457-464.

127. Stokmans R. A. Early results from the ENGAGE registry: Real-world performance of the endurant stent graft for endovascular AAA repair in 1262 patients / R. A. Stokmans, J. A. W. Teijink, T. L. Forbes // European Journal of Vascular and Endovascular Surgery. – 2012. – Vol. 44. – № 4. – P. 369-375.

128. Strategies to tackle unrecognized bilateral renal artery occlusion after endovascular aneurysm repair / J. Adu, N. J. Cheshire, C. V. Riga [et al.] // Annals of Vascular Surgery. – 2012. – Vol. 26. – № 8. – P. 1127.e1-1127.e7.

129. Svensjö S. Low prevalence of abdominal aortic aneurysm among 65-year-old swedish men indicates a change in the epidemiology of the disease / S. Svensjö, M. Björck, M. Gürtelschmid // Circulation. – 2011. – Vol. 124. – № 10. – P. 1118-1123.

130. Taudorf M. Endograft limb occlusion in EVAR: Iliac tortuosity quantified by three different indices on the basis of preoperative CTA / M. Taudorf, L. P. Jensen, K. C. Vogt // European Journal of Vascular and Endovascular Surgery. – 2014. – Vol. 48. – № 5. – P. 527-533.

131. Taudorf M. Response to letter to the editor: “Re: Endograft limb occlusion in evar: Iliac tortuosity quantified by three different indices on the basis of pre-operative cta” on behalf of the co-authors / M. Taudorf, T. V. Schroeder, L. Lönn // European Journal of Vascular and Endovascular Surgery. – 2014. – Vol. 48. – № 6. – P. 712.

132. Timaran C. H. Predicting aneurysm enlargement in patients with persistent type II endoleaks / C. H. Timaran, T. Ohki, S. J. Rhee // Journal of Vascular Surgery. – 2004. – Vol. 39. – № 6. – P. 1157-1162.

133. Tonnessen B. H. Mid- and long-term device migration after endovascular abdominal aortic aneurysm repair: A comparison of AneuRx and Zenith endografts / B. H. Tonnessen, W. C. Sternbergh, S. R. Money // Journal of Vascular Surgery. – 2005. – Vol. 42. – № 3. – P. 392-401.

134. Wald R. Acute renal failure after endovascular vs open repair of abdominal aortic aneurysm / R. Wald, S. S. Waikar, O. Liangos // Journal of Vascular Surgery. – 2006. – Vol. 43. – № 3.

135. Wang G. Limb graft occlusion following endovascular aortic repair: Incidence, causes, treatment and prevention in a study cohort / G. Wang, S. Zhai, T. Li // Experimental and Therapeutic Medicine. – 2017. – Vol. 14. – № 2. – P. 1763-1768.

136. Wanhainen A. Editor's Choice – European Society for Vascular Surgery (ESVS) 2019 Clinical Practice Guidelines on the Management of Abdominal Aorto-iliac Artery Aneurysms / A. Wanhainen, F. Verzini, I. Van Herzeele // European Journal of Vascular and Endovascular Surgery. – 2019. – Vol. 57. – № 1. – P. 8-93.

137. Wild J. B. Effect of anticoagulation and antiplatelet therapy on incidence of endoleaks and sac size expansions after endovascular aneurysm repair / J. B. Wild, N. Dattani, P. Stather // Annals of Vascular Surgery. – 2014. – Vol. 28. – № 3. – P. 554-559.

138. Zacharias N. Anatomic characteristics of abdominal aortic aneurysms presenting with delayed rupture after endovascular aneurysm repair / N. Zacharias, C. J. Warner, J. B. Taggert // Journal of Vascular Surgery. – 2016. – Vol. 64. – № 6. – P. 1629-1632.

139. Zaiem F. A systematic review of surveillance after endovascular aortic repair / F. Zaiem, J. Almasri, M. Tello // Journal of Vascular Surgery. – 2018. – Vol. 67. – № 1. – P. 320-331.e37.

140. Zeggeren L. Van. Incidence and treatment results of Endurant endograft occlusion / L. Van Zeggeren, F. Bastos Gonçalves, J. A. Van Herwaarden // Journal of Vascular Surgery. – 2013. – Vol. 57. – № 5. – P. 1246-1254.