ФЕДЕРАЛЬНОЕ ГОСУДАРСТВЕННОЕ БЮДЖЕТНОЕ ОБРАЗОВАТЕЛЬНОЕ УЧРЕЖДЕНИЕ ВЫСШЕГО ОБРАЗОВАНИЯ
«КУБАНСКИЙ ГОСУДАРСТВЕННЫЙ МЕДИЦИНСКИЙ УНИВЕРСИТЕТ»
МИНИСТЕРСТВА ЗДРАВООХРАНЕНИЯ РОССИЙСКОЙ ФЕДЕРАЦИИ

На правах рукописи

Катрич Алексей Николаевич

УЛЬТРАЗВУКОВОЕ МУЛЬТИПАРАМЕТРИЧЕСКОЕ ИССЛЕДОВАНИЕ В ДИАГНОСТИКЕ ХРОНИЧЕСКИХ ДИФФУЗНЫХ И ОЧАГОВЫХ ПОРАЖЕНИЙ ПЕЧЕНИ

14.01.13 – лучевая диагностика, лучевая терапия

Диссертация

на соискание ученой степени

доктора медицинских наук

Научные консультанты:

доктор медицинских наук

Елена Полиектовна Фисенко

академик РАН,

доктор медицинских наук, профессор

Владимир Алексеевич Порханов

Москва – 2021

ОГЛАВЛЕНИЕ

ВВЕДЕНИЕ……..……4
ГЛАВА 1. УЛЬТРАЗВУКОВОЕ МУЛЬТИПАРАМЕТРИЧЕСКОЕ ИССЛЕДОВАНИЕ В ДИАГНОСТИКЕ ХРОНИЧЕСКИХ ДИФФУЗНЫХ И ОЧАГОВЫХ ПОРАЖЕНИЙ ПЕЧЕНИ (ОБЗОР ЛИТЕРАТУРЫ)……..15
1.1. Эпидемиология опухолей печени……..……15
1.2. Солидные опухоли печени……..……..……...19
1.2.1 Гепатоцеллюлярный рак….…….……24
1.2.2 Метастатические опухоли …….....31
1.2.3 Гемангиома печени …….....39
1.2.4 Фокальная нодулярная гиперплазия..……..42
1.2.5 Гепатоцеллюлярная аденома..……...…….....47
1.2.6 Хронические диффузные заболевания печени, методы их диагностики……...……....……..……54
1.3 Проблемы современных методов ультразвуковой диагностики патологии печени……..…….....56
1.3.1 Ультразвуковая сдвигововолновая эластография……..……56
1.3.2 Контраст-усиленное ультразвуковое исследование (КУУЗИ)...…….59
1.3.3 LI-RADS® (Liver Imaging Reporting and Data System) – система отчетов и обработки изображений печени……..65
ГЛАВА 2. КЛИНИЧЕСКАЯ ХАРАКТЕРИСТИКА НАБЛЮДЕНИЙ И МЕТОДОВ ИССЛЕДОВАНИЯ……70
2.1 Общая характеристика пациентов……..……70
2.2 Методы исследования……..……79
2.3 Статистическая обработка полученных данных……...91
ГЛАВА 3. МУЛЬТИПАРАМЕТРИЧЕСКОЕ УЛЬТРАЗВУКОВОЕ ИССЛЕДОВАНИЕ ПРИ ХРОНИЧЕСКИХ ДИФФУЗНЫХ ЗАБОЛЕВАНИЯХ ПЕЧЕНИ……93
3.1 Возможности и проблемы традиционного ультразвукового исследования (эхография и допплерография) при диффузных заболеваниях печени……93

3.2 Сдвигововолновая эластография в диагностике стадии фиброза печени……..96
ГЛАВА 4. МУЛЬТИПАРАМЕТРИЧЕСКОЕ УЛЬТРАЗВУКОВОЕ ИССЛЕДОВАНИЕ ПРИ НОВООБРАЗОВАНИЯХ ПЕЧЕНИ……107
4.1 Возможности и проблемы традиционного ультразвукового исследования при очаговых новообразованиях печени…....……..……107
4.2 УЗИ с контрастным усилением при очаговых новообразованиях печени……..……111
4.2.1 УЗИ с контрастным усилением в диагностике гепатоцеллюлярной карциномы у пациентов с циррозом печени и без него……..111
4.2.2 УЗИ с контрастным усилением в дифференциальной диагностике новообразований печени……...……120
ГЛАВА 5. ОЦЕНКА ЭФФЕКТИВНОСТИ ИСПОЛЬЗОВАНИЯ СИСТЕМЫ CEUS LI-RADS®v2017 И CT/MR LI-RADS®v2018 В ДИФФЕРЕНЦИАЛЬНОЙ ДИАГНОСТИКЕ НОВООБРАЗОВАНИЙ ПЕЧЕНИ……...133
ОБСУЖДЕНИЕ……142
ЗАКЛЮЧЕНИЕ……167
ПЕРСПЕКТИВЫ РАЗРАБОТКИ ТЕМЫ……...168
ВЫВОДЫ……169
ПРАКТИЧЕСКИЕ РЕКОМЕНДАЦИИ……171
СПИСОК УСЛОВНЫХ ОБОЗНАЧЕНИЙ, СИМВОЛОВ, СОКРАЩЕНИЙ...……..175
СПИСОК ЛИТЕРАТУРЫ……...177
ПРИЛОЖЕНИЕ А……215

ВВЕДЕНИЕ

Актуальность работы

Заболеваемость гепатоцеллюлярной карциномой (ГЦК) в популяции стремительно растет [217, 271]. По данным GLOBOCAN, в 2018 году рак печени являлся шестой по распространенности опухолью в мире [142]. В развитых странах, согласно информации за этот год, показатель уровня смертности от данного заболевания находился на третьем месте после рака легких и рака желудка [194]. Ежегодно в мире от ГЦК погибает около 1,3 миллиона человек [101]. По данным Американской ассоциации по изучению заболевания печени, в 2016 г. в США было зарегистрировано 39230 новых случаев ГЦК и 27170 летальных исходов, связанных с этим заболеванием [217].

На фоне отсутствия терапии 5-летняя выживаемость пациентов с ГЦК приближается к 5%, а средняя продолжительность жизни не достигает и одного года [43]. Хирургическое вмешательство – единственная потенциальная возможность радикального лечения ГЦК, которое оправдано при опухолях печени на ранних стадиях [14]. В исследовании, проведенном Национальным институтом рака (США), было высказано предположение о динамическом росте заболеваемости ГЦК до 2030 г. В первую очередь оно связано с явлениями миграции населения и эпидемией вирусного гепатита С (ВГС) [271].

Несмотря на рост диагностических возможностей, оснащенность медицинских учреждений высокоэффективным диагностическим оборудованием, а также развитие новых диагностических методик, доля активно выявленных больных и пациентов, заболевание у которых выявлено на ранней стадии опухолевого процесса, остаются достаточно низкими. Связано это в первую очередь с поздним обнаружением злокачественного новообразования. Удельный вес больных с опухолью I–II стадии среди впервые установленных диагнозов ГЦК в России не превышает 12% [43].

Общепризнано, что 90% ГЦК развивается на фоне цирроза печени. Данное заболевание имеет разную этиологию: оно может быть следствием вирусных и алкогольного гепатитов; гепатита, который развился на фоне неалкогольной

жировой болезни печени; аутоиммунного гепатита; первичного билиарного цирроза печени, экзогенных токсических повреждений печени [14, 249]. Стратификация пациентов на группы риска абсолютно оправдана и объясняется разной частотой встречаемости различных новообразований у больных с циррозом печени и без него [159, 217]. Очевидно, что успех ранней диагностики ГЦК заключается в динамическом наблюдении за пациентами группы риска. Однако рутинное (скрининговое) определение степени фиброза как ключевого звена в развитии ГЦК затруднено ввиду существенных ограничений «золотого» стандарта диагностики заболеваний печени – пункционной биопсии [57, 301]. В связи с чем становится актуальной проблема разработки и внедрения новых диагностических методов. На сегодняшний день одним из таких методов является ультразвуковая сдвигововолновая эластография (УЗСВЭ), которая дает возможность провести объективную неинвазивную количественную оценку упругости печени при фиброзе и определить степень его выраженности [12, 67, 95, 185, 199, 339]. Однако остаются нерешенными несколько вопросов, в частности вопрос о влиянии целого ряда других патологических факторов (стеатоз, холестаз и некро-воспалительные изменения ткани) на точность результатов эластометрии [81, 196, 199].

Проблеме выявления очаговых поражений печени также стоит уделить особое внимание. Известно, что до 30% всех новообразований печени и до 90% злокачественных составляют метастатические опухоли [61, 88, 156, 309]. Доброкачественные новообразования обнаруживаются в пораженной метастазами печени с той же частотой (5–20%), что и среди здоровых лиц [159]. Опухоли, выявляемые при первичном обращении пациентов более чем в половине случаев, диагностируются в далеко зашедших стадиях [4, 124, 257].

Традиционное УЗИ остается базовым методом инструментального обследования печени [48, 90]. Простота проведения и высокая информативность обеспечивают ему приоритет при выборе первого диагностического шага [25, 91].

В выявлении опухолей печени УЗИ имеет достаточно высокую специфичность (около 97%), однако чувствительность метода остается довольно

низкой (около 60%), что позволяет отдельным авторам отдавать предпочтение динамическим методикам: МСКТ или МРТ [34, 112, 124, 338]. Несмотря на определенный успех в изучении проявлений первичного рака печени и его метастатического поражения, их дифференциальная диагностика нередко затруднена [92, 124]. Многие авторы отмечают сложности в проведении диагностирования доброкачественных и злокачественных новообразований, в частности гепатоцеллюлярных аденом ГЦА и ГЦР, особенно при размерах очагов менее 1 см [37, 136]. Не решены проблемы дифференциальной диагностики регенераторных, диспластических узлов и ГЦР у пациентов с сопутствующим циррозом печени на фоне диффузного или очагового жирового гепатоза [28, 112].

На протяжении последних лет активно развивается контраст-усиленное ультразвуковое исследование (КУУЗИ) – метод медицинской визуализации, изучающий паренхиматозную микроциркуляцию [158]. Он уже показал свою состоятельность в дифференциальной диагностике доброкачественных и злокачественных новообразований печени. На сегодняшний день метод КУУЗИ включен в ряд рекомендаций по диагностике и ведению пациентов с циррозом, имеющих очаговые поражения печени, включая рекомендации Американской ассоциации по изучению заболеваний печени (AASLD) [143], согласованные рекомендации по гепатоцеллюлярному раку Азиатско-Тихоокеанской ассоциации по изучению печени [265], а также рекомендации Японской ассоциации гепатологов [238]. По сравнению со стандартными референсными методами – гистологическим исследованием, КТ или МРТ, КУУЗИ имеет сопоставимые показатели информативности. С экономической точки зрения данный метод является более простым и выгодным в применении [308, 326]. Описаны типичные признаки наиболее часто встречающихся новообразований печени, имеется информация о необходимости раздельного описания характеристик очаговых поражений данного органа у пациентов с циррозом и без него [159]. В литературе практически нет сведений о роли КУУЗИ в диагностике ГЦК в не поврежденной

циррозом печени, наличии или отсутствии особенностей контрастирования опухолей в этой группе пациентов.

Несмотря на существенное сходство всех контрастных методов исследования (КТ, МРТ и КУУЗИ), каждый из них имеет свои характерные особенности, позволяющие увидеть специфичную модель контрастирования. Для стандартизации получаемых данных у пациентов групп риска в Американском Колледже Радиологии (ACR) была разработана система данных, изображений и отчетов по исследованию печени (Liver Imaging Reporting and Data System® (LI-RADS®) – для КТ и МРТ и CEUS LI-RADS® – для КУУЗИ) [235]. Остается открытым вопрос о целесообразности использования критериев CEUS LI-RADS® в рутинной практике при обследовании пациентов, не входящих в группу риска по ГЦК.

В связи с этим было принято решение о необходимости оптимизации комплексного применения методов ультразвуковой диагностики у пациентов с новообразованиями печени и больных, находящихся в группе риска по ГЦК, в особенности у пациентов с клинически значимым фиброзом печени. Стратификация пациентов на группы, принятие общих алгоритмов обследования пациентов, основанных на мультипараметрическом подходе к изучению поставленной задачи, должно способствовать улучшению дифференциальной диагностики новообразований печени, что обусловливает цель работы и позволяет считать данное исследование актуальным и своевременным.

Цель исследования

Разработать диагностическую стратегию применения современных ультразвуковых технологий в мультипараметрической ультразвуковой диагностике хронических диффузных и очаговых поражений печени.

Задачи исследования

1. Определить место сдвигововолновой эластографии в диагностическом алгоритме оценки стадии фиброза печени для стратификации пациентов на группы

риска по гепатоцеллюлярной карциноме.

2. На основании морфологически верифицированных данных уточнить пороговые значения количественных показателей сдвигововолновой эластографии в оценке стадии фиброза печени.

3. В соответсвии с морфологически верифицированными данными изучить влияние неалкогольной жировой болезни печени на результаты сдвигововолновой эластометрии.

4. Определить место ультразвукового исследования с контрастным усилением в алгоритме диагностики новообразований печени.

5. Оценить диагностическую информативность ультразвукового исследования с контрастным усилением в дифференциальной диагностике гепатоцеллюлярного рака.

6. Изучить особенности контрастирования гепатоцеллюлярной карциномы у пациентов с циррозом печени и без него.

7. Изучить и сопоставить эффективность использования системы CEUS LI-RADS®v2017 и CT/MRI LI-RADS®v2018 в алгоритме дифференциальной диагностики новообразований печени.

8. Разработать оптимальный алгоритм комплексной инструментальной диагностики хронических диффузных и очаговых заболеваний печени для стратификации пациентов по группам риска возникновения гепатоцеллюлярной карциномы с необходимостью проведения динамического наблюдения, включающего мультипараметрическое УЗИ с применением современных технологий.

Объект исследования

Пациенты с хроническими диффузными и очаговыми поражениями печени.

Предмет исследования

Мультипараметрическое ультразвуковое исследование, сдвигововолновая эластография, контраст-усиленное ультразвуковое исследование,

гепатоцеллюлярный рак.

Научная новизна

Изучение большого количества клинически и морфологически верифицированного материала помогло по-новому подойти к рассмотрению проблемы раннего выявления ГЦК. В данной работе предлагается концепция активного поиска гепатоцеллюлярной карциномы в группах риска, сформированных из больных с клинически значимым фиброзом. Впервые в России разработан алгоритм обследования пациентов с подозрением на наличие ГЦК, использующий современные диагностические технологии: сдвигововолновую эластографию и контраст-усиленное ультразвуковое исследование, – позволяющие стратифицировать обследуемых по группам риска развития ГЦК и определять тактику ведения больных с выявленными новообразованиями печени.

Предложен новый взгляд на разработанные качественные и количественные критерии ультразвуковой эластографии в диагностике степени фиброза у пациентов с различными хроническими диффузными заболеваниями печении, как платформы для выявления ранних форм ГЦК с помощью КУУЗИ.

Доказано влияние неалкогольной жировой болезни печени на результаты эластометрии, в виде повышения значений изучаемых показателей.

Определены и систематизированы наиболее значимые дифференциально-диагностические критерии гепатоцеллюлярного рака при КУУЗИ. Проанализирована их диагностическая информативность. Впервые изучены особенности контрастирования ГЦК у пациентов с циррозом печени и без него.

Изучена эффективность использования системы CEUS LI-RADS®v2017 в стратификации рисков злокачественности новообразований печени. Проведено сравнение данной системы с CT/MRI LI-RADS®v2018 в диагностике ГЦК.

Теоретическая и практическая значимость

Теоретическая значимость работы заключается в том, что на большом клиническом, морфологически верифицированном материале разработан и

внедрен в практику диагностический алгоритм применения современных технологий ультразвуковой диагностики на различных этапах обследования и наблюдения за пациентами с хроническими диффузными и очаговыми поражениями печени.

Доказанная корреляция результатов эластометрии ткани печени и морфологических данных позволяет снизить количество биопсий печени, выполняемых с целью определения степени фиброза.

Установлено, что наличие жировых изменений в паренхиме печени влияет на результаты эластометрии, вызывая повышение значений модуля Юнга, и может приводить к гипердиагностике.

Определено пороговое значение показателей эластографии (модуля Юнга), позволяющее стратифицировать пациентов с различными нозологическими формами диффузных заболеваний печени на группы риска по ГЦК.

Выделены наиболее значимые дифференциально-диагностические критерии контрастирования ГЦК. Доказано отсутствие различий параметров контрастирования ГЦК у пациентов с циррозом печени и без него.

На основании проведенного анализа показана целесообразность использования врачами ультразвуковой диагностики стратификационной системы CEUS LI-RADS® 2017 в целях повышения качества отбора новообразований печени для выполнения биопсии.

Проведена оценка диагностической информативности систем CEUS LI-RADS®v2017 и CT\MRI LI-RADS®v2018 и их сопоставление, что отражено в разработанном инструментальном алгоритме обследования и наблюдения за пациентами с хроническими диффузными и очаговыми поражениями печени.

Доказана эффективность внедрения разработанного алгоритма мультипараметрического ультразвукового исследования в ежедневную клиническую практику. Данный алгоритм позволяет индивидуализировать тактику ведения пациентов с хроническими диффузными и очаговыми поражениями печени, и при сопоставимых показателях эффективности снизить экономические затраты, связанные с использованием более дорогих методов лучевой диагностики.

Положения, выносимые на защиту

На защиту выносятся следующие новые и содержащие элементы новизны основные положения:

1) Разработанная диагностическая стратегия применения современных ультразвуковых технологий, позволяет считать ультразвуковое мультипараметрическое исследование основным инструментом на первичном этапе лучевой диагностики хронических диффузных и очаговых заболеваний печени.

2) Разработанное пороговое значение модуля Юнга позволяет надежно стратифицировать пациентов на группы риска по ГЦК при большинстве диффузных заболеваний печени.

3) В ходе проведенного исследования доказано влияние неалкогольной жировой болезни печении на результаты сдвигововолновой эластографии, что приводит к гипердиагностике фиброза печени.

4) Показатели динамики ультразвукового контрастного препарата в узле ГЦК у больных циррозом печени достоверно не отличаются от таковых значений у пациентов с не пораженной циррозом паренхимой печени ($p > 0,05$).

5) Контраст-усиленное ультразвуковое исследование позволяет стратифицировать пациентов с новообразованиями печени по степени риска наличия гепатоцеллюлярного рака.

6) УЗИ с контрастным усилением имеет сопоставимые с компьютерной томографией показатели диагностической информативности и может являться альтернативной методикой диагностики гепатоцеллюлярной карциномы, что позволит сократить время диагностического этапа, а также снизить потребность в проведении дорогостоящих методов лучевой диагностики, связанных с лучевой нагрузкой на пациента и персонал.

7) Разработанный алгоритм комплексного инструментального подхода, включающий мультипараметрическое УЗИ с применением современных технологий, в диагностике хронических диффузных и очаговых заболеваний печени позволяет стратификацировать пациентов по группам риска возникновения

гепатоцеллюлярной карциномы и необходимости проведения динамического наблюдения.

Работа проводилась в соответствии с «Правилами клинической практики в Российской Федерации», утвержденными приказом Минздрава России от 19.06.2003 г. № 266 и этическими нормами Хельсинской декларации Всемирной медицинской ассоциации «Этические принципы проведения научных исследований с участием человека», с поправками 2008 г. Протокол диссертационного исследования одобрен Этическим комитетом ФГБОУ ВО КубГМУ Минздрава России (Протокол № 84 от 15.12.2020 г.).

Уровень доказательности 3b, степень доказательности B.

Личный вклад автора

Формулировка идеи, дизайна и плана проведения исследования; выполнение всех ультразвуковых исследований, ультразвуковых исследований с контрастным усилением, эластометрии печени; биопсий печени при подозрении на цирроз и для морфологической верификаций выявленных новообразований; сопоставление данных мультипараметрического ультразвукового исследования с гистологическими заключениями; выполнение статистической обработки полученных результатов и оформление работы.

Внедрение в практику

Основные результаты работы внедрены в практику ГБУЗ «НИИ – ККБ № 1 имени профессора С.В. Очаповского», ГБУЗ «Краевая клиническая больница № 2» Министерства здравоохранения Краснодарского края, муниципального бюджетного учреждения здравоохранения г. Сочи «Городская больница № 4». Научные положения диссертации используются в лекциях и на практических занятиях, проводимых на кафедре хирургии № 1, кафедре лучевой диагностики ФПК и ППС ГБОУ ВПО КубГМУ МЗ РФ.

Апробация работы

Материалы исследований, вошедших в диссертационную работу, опубликованы в 44 научных работах, 12 из них – в журналах, входящих в перечень российских рецензируемых научных изданий, рекомендованных для публикаций основных результатов диссертации. Материалы работы, ее основные положения и выводы были представлены на следующих конференциях и конгрессах: Всероссийской научно-практической конференции с международным участием «Физиологические науки – клинической гастроэнтерологии» (Ессентуки, 2001); X Юбилейной международной конференции «Новые информационные технологии в медицине» (Ялта – Гурзуф, 2002); 18 Всероссийской научно - практической конференции с международным участием «Физиология и патология пищеварения» (Геленджик, 2002); Всероссийской научно-практической конференции хирургов, посвященной 200-летию Кавказских Минеральных Вод (Кисловодск, 2003); 19 Всероссийской научно - практической конференции с международным участием «Физиология и патология пищеварения» (Сочи, 2004); VI Научно-практической конференции гастроэнтерологов ЮФО (Ессентуки, 2007); 2 съезде лучевых диагностов ЮФО (Краснодар, 2010); 20 Европейской гастроэнтерологической неделе, UEG Week (Amsterdam, 2012); Gastro 2013 APDW/WCOG (Shinghai, 2013); XIV Съезде Российского общества эндоскопических хирургов (Москва, 2013); V и VI Съезде специалистов ультразвуковой диагностики Юга России (Геленджик, 2016; 2018), 25 Европейской гастронеделе (Barcelona, 2017), 4 международной конференции «Перспективные методики ультразвуковой диагностики. Ультразвуковая эластография и эластометрия» (Москва, 2017), Невском радиологическом форуме (Санкт-Петербург, 2019), VIII Съезде Российской ассоциации специалистов ультразвуковой диагностики в медицине (РАСУДМ) с международным участием (Москва, 2019), III Всероссийском научно-образовательном конгрессе с международным участием «Онкорадиология, лучевая диагностика и терапия» (Москва, 2020), XIV Всероссийском национальном конгрессе лучевых диагностов и терапевтов «Радиология-2020» (Москва, 2020), Конгрессе Российского Общества Рентгенологов и Радиологов (Москва, 2020), XV

Юбилейном Всероссийском национальном конгрессе лучевых диагностов и терапевтов «Радиология-2021» (Москва, 2021).

Объем и структура диссертации

Работа изложена на 215 печатных страницах, состоит из введения, 5 глав, выводов, практических рекомендаций, списка литературы, который включает 344 источника, из них – 111 отечественных и 233 иностранных авторов. Диссертация иллюстрирована 32 рисунками, содержит 41 таблицу.

ГЛАВА 1. УЛЬТРАЗВУКОВОЕ МУЛЬТИПАРАМЕТРИЧЕСКОЕ ИССЛЕДОВАНИЕ В ДИАГНОСТИКЕ ХРОНИЧЕСКИХ ДИФФУЗНЫХ И ОЧАГОВЫХ ПОРАЖЕНИЙ ПЕЧЕНИ (ОБЗОР ЛИТЕРАТУРЫ)

1.1. Эпидемиология опухолей печени

Опухоли печени включают большую группу новообразований злокачественного (первичный и метастатический рак печени) и доброкачественного (аденома, гемангиома, фокально-нодулярная гиперплазия печени и др.) характера, подход к лечению которых принципиально различен [17, 257].

По данным на 2016 г., заболеваемость злокачественными опухолями печени в России составляет 5,4 человека на 100 тыс. населения. При этом отмечается ее неуклонный рост, показатель которого за 2012–2016 гг. повысился до 13% [42]. Среди всех злокачественных новообразований рак печени занимает 7-е место, а в структуре смертности стойко удерживает 3-е место на протяжении нескольких лет во всем мире [194]. В США за последние 30 лет частота ГЦК почти утроилась, а данная опухоль стала одной из наиболее частых причин смерти от рака [186]. По данным статистики, показатели несвоевременной диагностики максимальны именно при новообразованиях печени [42]. Более чем у 80% пациентов диагноз устанавливают только на III и IV стадиях, когда имеет место регионарное или отдаленное распространение процесса. При этом летальность в первый год с момента установления диагноза достигает 67%. Только радикальное хирургическое лечение, выполненное на ранних стадиях в объеме резекции или трансплантации, является залогом благоприятного прогноза [14]. Однако процент ГЦК, выявленных на начальном этапе развития болезни, остается достаточно низким [42], что, по всей видимости, связано с недостаточно эффективной системой скрининга пациентов из группы риска [54].

Категории больных и методика скрининга обсуждаются во многих публикациях, основными из которых являются: совместное руководство

Европейской ассоциации по изучению печени (EASL) и Европейской организации по исследованию и лечению рака (EORTC), рекомендации Американской ассоциации по изучению заболеваний печени (AASLD), а также практические рекомендации Российского общества клинической онкологии (RUSSCO) [14, 217].

В этой связи абсолютно оправдано выделение так называемых групп риска и проведение в них динамического наблюдения пациентов, в том числе с использованием лучевых методов диагностики.Скрининг рекомендован больным: с циррозом печени, класс А, В и С по Чайлд – Пью, активным гепатитом В без цирроза или с ГЦК в семейном анамнезе, хроническим гепатитом С и выраженным фиброзом печени (F3 по METAVIR), излеченным хроническим гепатитом С (ХГС) с выраженным фиброзом [244]. Несмотря на низкие показатели чувствительности (33–96%), которые связаны с тем, что выявить очаговые образования на фоне цирротически измененной ткани печени довольно сложно, особенно при наличии выраженной узловой регенерации и небольшого размера опухоли, основным методом скрининга ГЦК является ультразвуковое исследование (УЗИ) печени [48, 54, 90, 232, 293, 305].

Согласно рекомендациям Американской ассоциации по изучению заболеваний печени (American Association for the Study of Liver Disease, AASLD) и Европейской ассоциации исследований печени [188], для корректной лучевой диагностики ГЦК следует использовать 4-х фазную компьютерную или магнитно-резонансную томографию с внутривенным контрастированием [217, 246]. Однако для скрининга ГЦК данные методы не подходят, что объясняется, в случае использования КТ, риском негативного кумулятивного влияния рентгеновского облучения и возможностью нарушения функции почек у больных с гепаторенальным синдромом при применении йодсодержащих контрастов [307].

При динамическом наблюдении группы риска (цирроз печени, хронические вирусные гепатиты В и С) рекомендуется проведение УЗИ каждые 6 месяцев. Данные рекомендации основываются на том, что для увеличения размера опухоли в 2 раза требуется от 80 до 117 дней. Более частое УЗИ с 3-х месячным интервалом

лишь не значительно увеличивает вероятность обнаружения очагов ГЦК небольших размеров [14, 217, 304].

Печень является органом-мишенью, где наиболее часто возникают гематогенные метастазы первичных опухолей иной локализации. Это происходит вне зависимости от того, дренируется ли злокачественное новообразование системой воротной вены или системным венозным кровотоком. Основными источниками печеночных метастазов являются опухоли брюшной полости, связанные с системой воротной вены (желудок, ободочная кишка, поджелудочная железа). Возникновения метастатического рака печени в 30 раз превышает случаи первичного рака данного органа [29, 31].

По результатам патологоанатомических секций, метастазы в печени обнаруживаются у 33–70% онкологических больных [156]. При этом доброкачественные новообразования у онкологических пациентов с метастазами в печени выявляются с той же частотой (5–20%), что и в когорте здоровых лиц [159].

Таким образом, при оценке состояния печени больных с установленным онкологическим диагнозом следует помнить о возможности наличия доброкачественных образований, особенно при поражениях менее 2 см. Несмотря на развитие методов диагностики, по-прежнему актуальным остается риск ошибки, вследствие которой может быть пропущена злокачественная опухоль. По имеющимся литературным данным, при использовании таких современных методов диагностики, как УЗИ, КТ и МРТ около 30–50 % очагов в диаметре от 1 до 3 см остаются не выявленными [98]. Несмотря на определенные успехи, результаты точной диагностики не соответствуют темпам развития инструментальной визуализации [209, 257].

При использовании диагностических методов руководствуются двумя наиболее важными задачами: 1 – дифференциальная диагностика злокачественных и доброкачественных новообразований печени; 2 – определение резектабельности опухоли на основании анализа сегментарной локализации и взаимоотношения опухоли и сосудов.

Успешный результат вмешательства – это точное определения размера и расположения опухоли по отношению к сегментам печени, оценка сосудистой анатомии и вероятной сосудистой инвазии. Объемная оценка долей и сегментов печени важна для планирования хирургической резекции [310].

Дифференциальная диагностика злокачественных и доброкачественных образований печени является трудным процессом [99]. Помимо наиболее часто встречающихся доброкачественных опухолей, в дифференциальный ряд должны включаться и более редкие поражения, такие как воспалительные псевдоопухоли, хронические абсцессы, очаговые формы жирового гепатоза. По мнению А.В. Чжао (2018 г.), неправильная трактовка данных лучевых методов диагностики связана со схожестью получаемых изображений при различных опухолях, а также с некорректной интерпретацией клинико-инструментальных показателей и неполным объемом обследования, выполненного конкретному пациенту [104]. Желание получить наиболее полную диагностическую информацию на практике приводит к неоправданному применению всех имеющихся в арсенале методов лучевой диагностики, что не только экономически нецелесообразно, но и может нанести вред пациенту [99].

Возникает необходимость выбора метода с хорошими показателями информативности для решения конкретных диагностических задач – профилизации больного и алгоритмирования последующего инструментального обследования, которое предусматривает последовательность проведения методик и их рациональное сочетание.

Солидные образования печени ранее описывали преимущественно по отдельным нозологиям [53, 59, 61] либо с использованием ограниченного арсенала методов ультразвуковой диагностики [2, 23, 99]. Большинство работ посвящены ГЦК и метастазам печени и представляют характеристики опухолей, полученные в результате обработки данных одной методики [53]. В остальных проводится сравнение нескольких методов УЗИ, в основном они были проведены более 10 лет назад и не отвечают современным требованиям [10, 32, 38, 53, 56]. До внедрения в клиническую практику СВЭ и КУУЗИ в развитии новых методов УЗД наблюдалась

некая стагнация, об этом свидетельствует то, что основное количество современных работ было опубликовано в 2000–2010 гг., и основная масса из них была посвящена использованию традиционных методик УЗД.

В доступной литературе не представлены работы, в которых был бы проведен комплексный анализ возможностей ультразвуковой диагностики в формате мультипараметрического ультразвукового исследования с использованием всех современных методов диагностики диффузных и очаговых поражений печени. На этом основании разработан алгоритм дооперационного обследования пациентов с данной патологией, который будет способствовать оптимизации диагностического процесса, сокращению временных параметров предоперационного обследования при уменьшении экономических затрат и повышению качества диагностики, что, несомненно, способствует выбору оптимального лечения пациентов.

1.2. Солидные опухоли печени

Последний пересмотр классификации был предпринят Всемирной организацией здравоохранения (ВОЗ) в 2019 г. [268]. На данный момент в нее входят более 40 различных видов опухолей.

Согласно опубликованным в 1994 г. выводам международной группы экспертов, спонсируемой World Congress of Gastroenterology, доброкачественные опухоли печени представляют собой неоднородную группу новообразований разного клеточного происхождения [323].

Нормальная печень состоит из различных эпителиальных и мезенхимальных клеток. Так, доброкачественные поражения могут развиваться в каждой из них. Доброкачественная пролиферация гепатоцитов приводит к развитию гепатоцеллюлярной аденомы (ГА) и фокально-нодулярной гиперплазии (ФНГ), в которой также происходит пролиферация желчных структур. При этом гепатоцеллюлярные поражения встречаются намного реже, чем печеночная гемангиома, которая развивается из эндотелиальных клеток, а также врожденных и приобретенных кист, которые являются наиболее распространенными доброкачественными образованиями печени. Благодаря повсеместному

использованию методов медицинской визуализации такие опухоли нередко обнаруживаются случайно. Течение их доброкачественно. Часть из этих образований имеют существенное клиническое значение, другие являются менее важными. В клинической практике по мере выявления очаговых образований печени остро встает вопрос о топическом диагнозе и исключении злокачественной опухоли [112].

Стандартное ультразвуковое исследование в В-режиме дает возможность уточнить локализацию патологического очага в печени, оценить его размеры, эхогенность и структуру, однако определить нозологическую принадлежность удается не всегда. По данным большинства исследователей, возможности ультразвукового исследования новообразований печени в В-режиме ограничены [34, 243].

Внедрение современной технологии визуализации сосудов значительно расширило функциональный спектр ультразвукового исследования в диагностике опухолей печени. Многочисленными отечественными и зарубежными авторами достаточно подробно изучены возможности ультразвуковой ангиографии в оценке кровотока при опухолевом поражении печени [31, 32, 38, 53]. Однако патологические (прежде всего спектральные) изменения кровотока выявляются не у всех пациентов с новообразованиями печени. У большинства обследуемых артериальный и венозный кровоток как в ткани опухоли, так и в перифокальной зоне имеет обычные органоспецифические скоростные и спектральные характеристики, что не позволяет сделать количественную оценку кровотока в объемном образовании одним из дифференциально диагностических критериев, прежде всего речь идет о степени злокачественности опухоли. Так, по данным В.Н. Бондаревского, интранодулярный кровоток был зафиксирован в опухолях печени только в 10,9% наблюдений [10].

Также не оправдывают ожидания и современные методы ультразвуковой диагностики, в частности, эластография. По мнению отечественых специалистов, а также экспертов Мировой и Европейской ассоциаций ультразвука в медицине и биологии, рутинное применение эластометрии для дифференциальной

диагностики очагов печени не может быть рекомендовано, так как на настоящий момент объем доказательств эффективности метода недостаточно высок [41, 162, 172, 197].

Современная диагностика и оценка характера очаговых изменений печени сопряжена с определенными трудностями: необходимостью учета большого разнообразия заболеваний, сопровождающихся очаговой патологией печени; возможным сочетанием доброкачественных и злокачественных изменений; отсутствием высокоспецифических признаков. Учитывая сложность дифференциальной диагностики, как правило, применяются сразу несколько методов инструментального исследования, что повышает вероятность установления диагноза [21, 104].

Мультиспиральная компьютерная томография (МСКТ) занимает ведущее место в лучевой диагностике новообразований печени [6, 257]. На сегодняшний день этот метод доступен достаточно широко. По мнению некоторых исследователей, МСКТ позволяет определить точную топографическую локализацию патологического очага, близость его к крупным сосудам, желчным путям, состояние паренхимы печени и окружающих структур. Данный метод также информативен в плане выбора оптимальной тактики дальнейшего лечения с учетом данных топической диагностики [209]. По сведениям некоторых авторов, эффективность КТ составляет 100%, чувствительность – 97–98%. Метод МСКТ позволяет выявить новообразования в печени диаметром от 0,5–1,0 см в 90% наблюдений [3, 156]. Установлено, что размер опухоли более 1 см не влияет на чувствительность метода. При КТ с контрастированием чувствительность метода достигает 100% для очагов более 2 см, 93% – для образований размерами от 1 до 2 см и 60% – при размере опухоли менее 1 см со специфичностью 96% [117]. Многие исследователи аргументированно рекомендуют проведение КТ в рамках дифференциальной диагностики между первичным и метастатическим раком печени [95]. Однако стоит отметить, что изучение рентгенологической плотности новообразований показало недостатки данного метода. Так, доброкачественные и злокачественные опухоли мало отличаются между собой и визуализируются как

низкоплотные очаги с симптомом внутреннего усиления [54, 124]. Более того, компьютерная томография связана с ионизирующим излучением, поэтому должна применяться строго по показаниям. К тому же информативность данного метода напрямую зависит от использования контрастных веществ, что ограничивает его применение у пациентов с аллергической реакцией на йод и заболеваниями почек.

МРТ и МРТ с контрастированием по своей информативности близки к методикам КТ, а в некоторых случаях обладают рядом преимуществ: отсутствием ионизирующего излучения, большей контрастностью тканей и возможностью получения томографических срезов зоны интереса в любой плоскости. По мнению многих исследователей, МРТ считается одним из лучших методов диагностики опухолей и опухолеподобных заболеваний печени, особенно на фоне хронических заболеваний данного органа [1, 257]. К недостаткам метода следует отнести невозможность обследования пациентов, имеющих в организме несовместимые с МРТ металлические импланты. В этом случае процедура более длительна и вызывает дискомфорт у людей, склонных к клаустрофобии.

Общими ограничениями методов МСКТ и МРТ являются низкая доступность и, как следствие, малый охват исследованиями в популяции, а также их высокая стоимость. В 2016 г. при расчете на 1 млн человек в России функционировало 13 КТ-аппаратов, что коррелирует с такими странами, как Польша, Венгрия и Словения, но значительно уступает показателям США (42 КТ-аппарата на 1 млн населения) и стран Западной Европы (Греция – 37, Италия – 34 аппарата соответственно).

Помимо того, что сканеры представлены в недостаточном количестве, уровень эффективности их использования также остается низким. По данным на 2016 г., в России на одном КТ-аппарате проводилось 4,3 тыс. исследований против 6 тыс. – в США, 13 тыс. – в Венгрии и 6,8 тысяч – в Голландии [26]. Таким образом, в России интенсивность использования этого вида оборудования в 1,5 раза меньше, чем средний показатель по странам Евросоюза (6200 сканирований на каждый аппарат) [189].

Количество КТ-обследований на 100 тыс. жителей значительно различается по странам Евросоюза. При этом многими авторами отмечается отсутствие прямой корреляции числа сканеров и количества выполненных обследований [68, 263].

Исходя из числа обследований, выполненных при помощи КТ на 2016 г., Россия находилась в конце списка европейских стран: при имеющихся 13 КТ-сканерах на 1 млн жителей обеспечивалась доступность к 5 тыс. исследований на каждые 100 тыс. человек [106]. При этом в Великобритании при 9 аппаратах на 1 млн жителей доступность КТ-исследований составляла 8500 на 100 тыс. человек [263].

Очевидно, что Россия значительно уступает большинству развитых стран Европейского союза по доступности медицинских визуальных технологий для населения. Малый охват КТ- и МРТ исследованиями популяции подчеркивают данные главного внештатного специалиста по лучевой и инструментальной диагностике ДЗМ и МЗ РФ по ЦФО РФ, профессора С.П. Морозова. В 2019 г. в Москве было выполнено всего около 1,5 млн КТ-исследований и около 600 тыс. МРТ-исследований, для сравнения УЗИ за тот же период времени было сделано более 19 млн [66]. Если такая ситуация прослеживается в столице, где количество сканеров на 1 млн жителей сопоставимо со среднеевропейскими показателями и практически в двое превышает средний показатель по России [26], следует предположить, что дела с этими видами медицинской диагностики за ее пределами обстоят значительно хуже.

Что касается стоимости исследования, то по данным аналитического центра Vademecum, в России в 2018 г. средний чек на КТ-исследования составлял 2700 рублей, на МРТ – 3100 руб. [16]. Исходя из средних нормативов финансовых затрат, проведение одного исследования УЗИ в среднем в 5 раз дешевле КТ и МРТ (681 руб., 3766 руб. и 4254 руб. соответственно) [30]. Достаточно низкую доступность методов КТ и МРТ косвенно отражают и сроки ожидания проведения исследований при оказании первичной медико-санитарной помощи в плановой форме: не более 10 календарных дней со дня назначения исследования для УЗИ и не более 26 календарных дней со дня назначения исследования для КТ и МРТ [76]. В этой связи

насущным и очевидным является поиск решения проблемы ранней диагностики ГЦК с помощью ряда новейших технологий ультразвуковой диагностики, которые появились недавно и изучены еще не полностью.

1.2.1 Гепатоцеллюлярный рак

Гепатоцеллюлярный рак (ГЦР) является наиболее часто встречающейся эпителиальной злокачественной опухолью печени [78, 204], которая характеризуется агрессивным течением и имеет неблагоприятный прогноз – 5-летняя выживаемость не превышает 15% [306]. Распространенность этого заболевания в России имеет неуклонную тенденцию к росту. Количество новых выявленных случаев превышает 6 тыс. за год, при этом летальность на первом году с момента установления диагноза достигает 65% [44]. Несмотря на успешно используемые во многих странах мира системы активного выявления ГЦР, в России доля посмертного диагностирования отражает крайне неблагоприятную ситуацию с поздним выявлением рака печени, 66–80% больных с впервые установленным заболеванием умирают в течение 1 года [13].

В патогенезе развития рака печени особая роль принадлежит ее хроническому повреждению, вызванному вирусной инфекцией. Развитие опухоли, как правило, происходит на фоне так называемых предраковых новообразований, например узлов регенерации при циррозе печени. Злокачественная трансформация в 90% случаев представляет собой стадийный процесс, последовательными ступенями которого являются: большой регенераторный узел при циррозе, возникновение различных вариантов дисплазии в узле (высокой или низкой степени), диспластический узел с очагом ГЦК, узел ГЦК различной степени дифференцировки и постепенное прогрессированием его в распространенные формы [234, 253].

В литературе имеются данные, которые указывают на наличие риска малигнизации ГЦА, которые также могут быть отнесены к предраковым заболеваниям [192].

Основная заболеваемость ГЦК приходится на возрастной период от 50 до 70 лет, чаще болеют мужчины в соотношении от 4:1 до 9:1. На фоне отсутствия терапии 5-летняя выживаемость приближается к 5%, при этом средняя продолжительность жизни не достигает и одного года [115]. Макроскопически ГЦК представляет собой опухоль белого цвета, в структуре которой может наблюдаться окрашивание желчью, а также очаги кровоизлияний и некрозов. Наиболее часто применяется классификация с делением опухоли на три типа [264].

Первый тип – экспансивный (или узловой) – представлен крупными узлами с четкими границами. По мнению А.Б. Лукьянченко [59], этот тип ГЦК наиболее часто связан с циррозом печени, однако по данным Ш. Шерлок (1999) [107], данная опухоль чаще всего развивается в не пораженной циррозом печени.

Второй тип – массивный (или инфильтративный) – при этом типе опухоль отображается в виде крупных сателлитных узлов в окружающей паренхиме печени.

Третий, более редкий тип ГЦК – диффузный – характеризуется множественными мелкими нечеткими очагами зачастую сливного характера, расположенными по всей паренхиме печени.

В классификации, предложенной M. Salomao (2012), также выделены три основные формы ГЦК: экспансивная, инфильтративная и комбинированная [291].

ГЦК имеет тенденцию распространяться локально, вовлекая портальную (30–60%) и печеночную вены (15%). Первая обычно вовлекается при инфильтративной форме опухоли. Новообразование, вовлекающее вены, должно быть дифференцировано от тромбов, дифференциальная диагностика ГЦК основывана на особенностях артериального или венозного контрастирования [344].

Согласно классификации ВОЗ (2019 г.), выделяют выделяют 6 основных морфологических типов роста ГЦК: неспецифический, фиброламеллярный, цирротический, светлоклеточный, стеатогепатитный, макротрабекулярный, хромофобный, обогащенный нейтрофилами и лимфоцитами [268].

В заключение следует добавить, что описанные выше морфологические типы ГЦК, с точки зрения методов медицинской визуализации, не имеют каких-либо специфических маркеров.

Клинические проявления

Клинические проявления ГЦК не специфичны и могут варьировать от бессимптомного течения до выраженной картины печеночной недостаточности [103]. Спектр проявлений может определяться фоновым заболеванием печени, циррозом и осложнением опухолевого процесса. К неспецифическим симптомам относят: недомогание, потерю аппетита, похудание, анемию, повышение активности печеночных ферментов, боли и желтуху, которые обычно выявляются уже на поздних стадиях заболевания. Ранние фазы развития ГЦК – бессимптомны. Наиболее частые объективные клинические признаки: гепатомегалия, асцит, спленомегалия, желтуха, лихорадка, истощение. У пациентов с диагностированным циррозом печени (желтуха, пальмарная эритема, телеангиоэктазии, гинекомастия, асцит, варикозное расширение вен) развитие ГЦК может быть заподозрено по внезапному усилению признаков печеночной недостаточности [251, 331].

Инструментальная диагностика

На протяжении нескольких последних десятилетий основой стратегии динамического наблюдения за пациентами с циррозом печени являлось определение уровня α-фетопротеина (АФП) сыворотки крови. Несколько позже появились работы, указывающие на низкую чувствительность и специфичность этого маркера [193]. В случаях раннего ГЦК АФП повышается лишь у 10–20% больных [101]. В связи с этим АФП может рассматриваться только как дополнительный диагностический, а не скрининговый маркер ГЦК [48].

Применение АФП как метода наблюдения за пациентами, находящимися в группах риска, включено в рекомендации профессиональных ассоциаций, однако имеет условную силу рекомендации (C) и низкий уровень диагностической значимости (IV) [217]. Использование этого теста в комбинации с рутинным УЗИ приводит к 37% снижению смертности от ГЦК [247].

Общепринятый алгоритм ведения пациентов, находящихся в группах риска [14], основан на применении лучевых методов диагностики. Алгоритм обследования зависит от размеров образования в печени, наличия или отсутствия

цирроза. В ряде исследований было убедительно показано, что от 66 до 83% узлов размером от 1 до 3 см, выявленных на фоне цирроза, являются очагами ГЦК [201, 292].

Недостатками описанного алгоритма являются:

– использование только у пациентов из группы риска по гепатоцеллюлярной карциноме (ГЦК);

– отсутствие диагностических параметров первоначальной выборки пациентов с очаговыми новообразованиями в группах риска;

– отсутствие оценки степени фиброза печени у пациентов с очаговыми новообразованиями, которые не относятся к группе риска.

Кроме вышеуказанного, описанный алгоритм не отражает диагностическую тактику для пациентов с диффузными заболеваниями печени, в дифференциальной диагностике характера узла используют дорогостоящие контрастные методы исследования, имеющие ограничения к применению.

Трансабдоминальное ультразвуковое исследование (УЗИ)

Учитывая доступность метода, УЗИ органов брюшной полости (включая печень и бассейн воротной вены) рекомендуется всем пациентам с подозрением или установленным диагнозом ГЦК, а также для контроля эффективности специализированной противоопухолевой терапии [262]. Ультразвуковое исследование может использоваться в качестве метода навигации при проведении чрескожной биопсии для морфологической верификации или при интервенционных вмешательствах, направленных на локальную терапию опухоли [251, 319]. Наибольшее значение имеет примение метода в группах риска: у пациентов с циррозом печени, хроническим гепатитом и алкоголизмом в анамнезе [14, 217], больных, находящихся в листе ожидания трансплантации печени, а также у пациентов с тяжелым фиброзом (Metavir F3) и пациентов, находящихся на противовирусной терапии [318].

Эхографические признаки ГЦК различны и зависят от морфологического строения опухоли, в частности от сочетания клеточных элементов, зон фиброза, стеатоза и кальцификации. Однако, несмотря на совершенствование техники, по-

прежнему актуальным остается риск диагностических ошибок [69]. Чувствительность УЗИ при первичном раке печени невысока и составляет 47,9%, а специфичность – 85,5% [70]. По данным A. Colli [2006], эти показатели несколько выше и достигают 60 и 97% соответственно [162], сопоставимые данные были получены и в исследовании Т.Г. Яценко [111].

В УЗ-картине ГЦК выделяют несколько эхографических типов [65]:

1) Узловая форма ГЦК (обычно соответствующая нодулярной морфологической форме) [264]. Для нее характерен достаточно выраженный полиморфизм – узлы до 3 см обычно представлены хорошо отграниченным гипоэхогенным образованием, которое в дальнейшем, по мере роста сможет менять свою эхогенность, что будет связано с появлением зон стеатоза, кальцификацией, некротическими изменениями и кровоизлиянием [230]. По данным В.В. Митькова (2019), узловая форма ГЦК может включать следующие подтипы: одиночное очаговое образование пониженной эхогенности; одиночное очаговое образование средней эхогенности с нечеткими, размытыми гиперэхогенными тяжами, расположенными преимущественно в центральных отделах новообразования; одиночное узловое образование смешанной эхогенности с диффузно неоднородной эхоструктурой и чаще гипоэхогенным ободком; одиночное образование средней эхогенности с несколькими крупными гипоэхогенными и гиперэхогенными участками; одиночное новообразование повышенной эхогенности с неоднородной эхоструктурой и часто с гипоэхогенным ободком; объемное образование с компактно расположенными узлами различной эхогенности [65].

2) Диффузно-узловая форма ГЦК – характеризуется множественными полиморфными узлами расположенными полисегментарно. Наиболее характерными признаками являются деформация сосудистого рисунка печеночных вен и внутрипеченочных ветвей воротной вены, а также изменение их формы за счет локального уменьшения диаметра, вызванного сдавливанием опухолевыми узлами.

3) Диффузная форма ГЦК – крупноочаговая диффузно неоднородная структура печени. Для этой формы характерна деформация сосудистого рисунка в

месте опухоли, ампутация сосудов и общее обеднение сосудистого рисунка, включая крупные ветви воротной вены и печеночных вен. Эту форму достаточно трудно идентифицировать или отличить от фонового цирроза печени [230].

Использование доплерографических методик позволяет выявить сосудистую инвазию, гиперваскулярность, наличие шунтов и тромбозов, а также увеличение скоростных показателей кровотока и индекса резистентности [32]. Выраженные нарушения печеночной гемодинамики могут являться следствием прогрессирования опухолевого процесса. На фоне ГЦК могут встречаться опухолевые тромбозы ветвей или основного ствола воротной вены, что может вызывать возникновение или усугубление имеющийся портальной гипертензии. Особенности эхографической картины ГЦК тесно связаны с состоянием окружающей паренхимы печени, а именно с наличием предшествующих или сопутствующих диффузных заболеваний данного органа. В целом выявление новообразования печени с помощью традиционного УЗИ обычно затруднено в условиях цирроза, который обычно характеризуется наличием фиброзных перегородок и регенеративных узлов, что создает полиморфную УЗ-картину и осложняет обнаружение опухоли.

Ряд исследователей утверждает, что показатели чувствительности и специфичности зависят от размеров и локализации первичной опухоли печени [338]. В некоторых работах сообщается, что выявление опухолевых узлов размером менее 1,0 см возможно лишь в 36,4% случаев. При размерах очага более 1 см чувствительность метода составляет 65–80%, а специфичность – > 90%. В целом корректная диагностика ГЦР размером более 2,0 см достигает 93,9% и в среднем составляет 78,5% [124, 257].

Ввиду невысоких цифр эффективности традиционного УЗИ возникает необходимость применения дополнительных методик. Таковыми являются: определение онкомаркеров в сыворотке крови (альфа-фетопротеин), выполнение компьютерной или магнитно-резонансной томографии (КТ и МРТ), биопсии и диагностической лапароскопии.

Одними из высокоинформативных методов лучевой диагностики являются многофазная динамическая КТ и МРТ. В диагностике ГЦК эти методы имеют достаточно высокую чувствительность (68 и 81%) и специфичность (81 и 85%) [162]. Их эффективность является общепризнанной. Согласно данным Европейской и Американской ассоциаций по изучению заболеваний печени (EASL и AASLD), у пациентов с циррозом печени узловые образования размером более 2 см, в исследовании которых отображается типичный сосудистый рисунок при контраст-усиленном КТ или МРТ, можно считать ГЦК без подтверждения методом биопсии. Для образований от 1 до 2 см диагноз ГЦК без биопсии требует подтверждения типичного сосудистого рисунка при использовании КТ и МРТ [143].

Среди схем, предлагающих алгоритм лечения первичного рака печени, наибольшее распространение получила барселонская классификация (BCLC – Barcelona Clinic Liver Cancer), которая учитывает общее состояние пациента, функциональное состояние печени, распространение опухоли и предпологаемую эффективность лечения [204]. Согластно этой классификации выделяют 5 стадий: от 0 – очень ранней и A – ранней до D – терминальной, выбранный алгоритм лечения зависит от стадии заболевания.

Очень ранняя стадия (BCLC 0) – солитарная опухоль печени < 2 см в диаметре.

Ранняя стадия (BCLC A) – солитарная опухоль печени любой величины или не более 3 узлов размером до 3 см, не распространяющихся на магистральные сосуды печени, соседние анатомические структуры, у пациента без опухолеспецифических жалоб в удовлетворительном объективном состоянии (ECOG 0) при сохранной функции печени.

Промежуточная стадия (BCLC B) – случаи изолированного бессимптомного множественного опухолевого поражения печени без макрососудистой инвазии у пациентов в удовлетворительном состоянии (ECOG 0) при сохранной функции печени.

Распространенная стадия (BCLC C) – симптомная опухоль, ухудшающая объективное состояние пациента (ECOG 0–2), любого размера с инвазией или без

инвазии в магистральные печеночные сосуды и/или с внепеченочным распространением при сохранной функции печени.

Терминальная стадия (BCLC D) – случаи заболевания со значимым ухудшением объективного состояния (опухоль/цирроз), декомпенсацией цирроза (класс C по Child – Pugh). Но при выявлении малой опухоли (солитарной размером < 5 см или не более 3 узлов размером < 3 см) и соответствии так называемым миланским критериям возможна ортотопическая трансплантация печени [200].

Резюме

Таким образом, следует признать существенные ограничения в эффективности использования традиционных методов УЗИ. Прежде всего это связано с полиморфизмом эхографической картины узлов ГЦК и узлов регенерации. Усугубляет ситуацию проведение исследования, зачастую, на фоне имеющихся выраженных диффузных изменений паренхимы печени и нарушений печеночной гемодинамики. Ключевым фактором риска развития ГЦК является фиброз, а основой диагностики ГЦК – изучение особенностей микроциркуляции в выявленном новообразовании. В этой связи исследование возможности использования ряда новейших технологий ультразвуковой диагностики представляет определенные перспективы, в частности использование УЗСВЭ в оценке стадии фиброза печени и стратификации пациентов на группы риска по гепатоцеллюлярной карциноме, а также изучение возможностей КУУЗИ в дифференциальной диагностике выявленных новообразований.

1.2.2 Метастатические опухоли

Метастатические поражения значительно преобладают над первичными опухолями, составляя до 95% всех злокачественных новообразований печени. [61, 156]. Возникновение метастатического рака печени в 30 раз превышает случаи первичного [29, 156]. По данным D. Gomez с соавт. (2011), по локализации метастазов рака печень занимает 1 место среди всех органов [209]. По результатам патологоанатомических секций, метастазы в печени обнаруживаются у 33–70%

онкологических больных. Особенно часто они регистрируются при новообразованиях желудочно-кишечного тракта (бассейн воротной вены), несколько реже – при опухолях молочных желез и легких, а также меланоме. Более чем в 2/3 наблюдений обнаруживаются множественные метастазы [31, 93, 156].

Клинические проявления

Появление клинически значимых симптомов при вторичном раке печени практически всегда является признаками поздней стадии заболевания. Первые симптомы часто не специфичны: похудание, анорексия, лихорадка, редко желтуха.

Инструментальная диагностика

Методы медицинской визуализации (МСКТ, МРТ, УЗИ, ПЭТ и интегрированной ПЭТ/КТ) позволяют обнаружить и охарактеризовать очаговые поражения печени, что повышает уровень диагностических возможностей и мониторинга метастазов в печени. Основными функциями визуальных методов диагностики являются: диагностика метастатической болезни, то есть анализ выявленных очаговых изменений на вероятность метастазов, и диагностический поиск у пациентов с наличием заболеваний печени. Обследование этих больных необходимо для проведения дифференциальной диагностики между метастатическим поражением и доброкачественными образованиями, а также для дооперационной оценки сегментарной локализации, резектабельности, включая визуализацию сосудистых структур, исключения инвазии опухоли и сосудистых аномалий [173]. Визуализация играет главную роль не только в постановке диагноза, но и в мониторинге лечения, в частности, наблюдения после оперативных вмешательств.

Трансабдоминальное ультразвуковое исследование

Ультразвуковое исследование традиционно рассматривается как базовый метод в диагностике очагового поражения печени. Простота проведения, доступность и высокая информативность делают его приоритетным при выборе первого диагностического шага [91]. Стандартное ультразвуковое исследование в В-режиме позволяет уточнить топографию патологического очага, оценить его размеры, эхогенность и структуру, однако определить нозологическую

принадлежность удается не всегда. В литературе имеются данные об ограничении возможностей стандартного исследования в режиме серой шкалы [243]. Ультразвуковая картина метастатического поражения печени характеризуется значительным полиморфизмом. С одной стороны это является следствием различной морфологической природы очагов и, следовательно, зависит от первичного источника, с другой стороны – для метастатического поражения печени характерно изменение размеров, количества и эхографических характеристик очагов при исследовании в динамике. С целью проведения дифференциального диагноза и систематизации описаний были предложены различные варианты классификации ультразвуковой картины.

Одна из наиболее полных предусматривает деление метастазов на семь типов по ультразвуковой картине [65]: 1) гиперэхогенные метастазы; 2) изоэхогенные метастазы; 3) гипоэхогенные метастазы; 4) анэхогенные метастазы (кистоподобные); 5) метастазы смешанной эхогенности; 6) метастазы типа «бычий глаз» или «мишень»; 7) метастазы сложного строения.

Все приведенные выше типы метастатического поражения печени имеют ряд общих и специфических признаков. К первым относятся те, которые характерны для любого объемного поражения печени. При метастатическом поражении в зависимости от давности, количества и размеров узлов возможна большая или меньшая степень изменения формы, размеров, структуры и сосудистого рисунка паренхимы печени. При единичных метастазах отдельные узлы располагаются в разных сегментах или даже долях печени, при этом они незначительно (локально) влияют на развитие указанных выше параметров. Изменение сосудистого рисунка характеризуется сдавлением и девиацией отдельных ветвей. Одиночные метастазы могут вызывать локальные нарушения желчеоттока из сегментарных протоков или долевых протоков при локализации метастатического очага в области ворот печени. При локализации метастатического узла в воротах печени достаточно быстро развивается портальная, реже билиарная, гипертензия со стандартными ультразвуковыми признаками в виде сужения просвета вены и нарушения полноты ее окрашивания в режимах ЦДК. Возможно появление тромбов в воротной вене

или ее ветвях. Вовлечение в процесс желчных протоков характеризуется расширением билиарного дерева проксимальнее уровня расположения метастаза.

Для множественных узлов характерны более выраженные общие проявления: произвольное изменение правильной формы долей печени, появление неровных контуров из-за выбухания расположенных субкапсулярно метастатических узлов, увеличение размеров печени в целом или ее отдельных фрагментов. Нарушение сосудистого рисунка данного органа проявляется не только деформацией сосудистых стволов, но и общим обеднением сосудистого рисунка паренхимы печени. Эхографическая картина представляет собой чередование фрагментов неизмененной паренхимы с тканью метастатических узлов, которые при массивном поражении могут носить сливной характер. Это характеризуется выраженной неоднородностью паренхимы и описывается как симптом «сита» или симптом «снежной бури». Поражение билиарного тракта проявляется не так явно, клинически желтуха будет носить смешанный характер. Известно, что метастатические узлы могут иметь как повышенную, так и пониженную васуляризацию [78]. В ряде случаев, при исследовании паренхимы печени, могут встречаться участки с локальным усилением сосудистого рисунка при наличии гиперваскуляризации узлов.

Однако большая часть метастатических опухолей печени, в частности источником которых являются органы ЖКТ, по данным ангиографических исследований и МСКТ, имеют менее выраженное артериальное кровоснабжение, по сравнению, например, с ГЦК. Для метастазов опухолей печени характерен неоангиогенетический феномен. Микрососуды выявляются обычно внутри новообразования, а крупные сосуды – на периферии. Васкуляризация метастазов осуществляется, как правило, артериальными сосудами. Исходно печень и все новообразования в ней кровоснабжаются из воротной вены, однако довольно быстро васкуляризация приобретает артериальный характер. Такой тип кровоснабжения характерен для новообразований с отсутствием некроза.

Данные ультразвукового исследования, полученные с помощью доплеровских методик на сегодняшнем уровне развития УЗ-технологий не могут считаться достаточно надежными [65, 318].

Помимо признаков, которые объединяют все очаговые новообразования печени, каждый из эхографических типов метастатического поражения имеет свои специфические характеристики [64]:

Гиперэхогенные метастазы: солидные очаговые образования повышенной эхогенности, обладающие четкими контурами (за исключением случаев исследования на фоне диффузных изменений паренхимы печени, например – жировой инфильтрации). Эхоструктура характеризуется различной степенью однородности. Дифференциальный диагноз при помощи традиционного УЗИ затруднен и проводится с гемангиомами печени, очаговыми формами жирового гепатоза и фиброза печени, гепатоцеллюлярной и холангиоцеллюлярной карциномами. Гиперэхогенные метастазы чаще обнаруживаются при гиперваскулярных опухолях и выявляются при раке почки, кишечника, молочной железы и нейроэндокринных раках различных локализаций.

Гипоэхогенные метастазы – солидные очаговые новообразования пониженной эхогенности, с четкими контурами, обычно однородной эхоструктуры. Диагностика подобного типа изменений обычно не вызывает затруднений за исключением случаев, когда поражение печени носит множественный характер и очаги имеют небольшой (< 10 мм) размер. Дифференциальный диагноз проводится между узлами регенерации при циррозе, очаговой гиперплазии, гепатоцеллюлярном раке печени. Гипоэхогенные метастазы чаще гиповаскулярны и встречаются при лимфоме, меланоме и раке молочной железы или легких.

Изоэхогенные метастазы – вызывают наибольшие сложности в диагностике. Этот тип характеризуется структурой и эхогенностью, сопоставимой с окружающей паренхимой печени, зачастую их обнаружение базируется на выявлении косвенных признаков. Наиболее важные из них: деформация (выбухание или втяжение) капсулы печени при субкапсулярном расположении

узла, деформация (смещение хода) сосудов или блок внутрипеченочных желчных протоков. Процесс диагностики подобного типа достаточно сложен, требует соблюдения протокола исследования и хорошего знания топографической анатомии печени. Дифференциально-диагностический ряд достаточно широк и включает в себя практически все наиболее распространенные очаговые новообразования печени.

Анэхогенные метастазы встречаются достаточно редко и имеют характерную ультразвуковую картину: очаговое новообразование выражено пониженной эхогенностью с четкими контурами и однородной эхоструктурой. Несмотря на это, подобный тип метастазов может вызывать существенные трудности в дифференциальной диагностике кистозных новообразований. Они имеют много общих характеристик: ровный четкий контур, округлая форма новообразования, анэхогенная однородная эхоструктура, в ряде случаев тонкая гиперэхогенная «псевдокапсула». Однако при проведении последовательного полипозиционного осмотра с использованием различной частоты и увеличения, удается выявить неоднородную внутреннюю эхоструктуру, неровный «прерывистый контур новообразования, отсутствие капсулы и эффекта дистального псевдоусиления ультразвукового сигнала. При использовании допплерографии могут быть обнаружены локусы кровотока. При наблюдении в динамике фиксируется рост и увеличение количества новообразований. Дифференциально-диагностический ряд включает в себя простые, осложненные и паразитарные кисты печени, абсцессы, биломы и серомы печени, а также другие патологические процессы. Кистозные метастазы чаще встречаются при саркомах, раке яичника, меланоме, колоректальном раке и чешуйчато-клеточном раке.

Метастазы смешанной эхогенности: солидные очаговые новообразования неоднородной эхоструктуры с зонами средней, повышенной или сниженной эхогенности. В зависимости от фоновой эхогенности паренхимы контур образования может быть четким или нечетким, диагностика их может быть затруднена при наличии диффузных изменений паренхимы. Дифференциальный ряд включает в себя узлы регенерации при циррозе, очаги нодулярной гиперплазии,

аденомы, кавернозные гемангиомы, первичные злокачественные и специфические поражения печени.

Метастазы типа «бычий глаз» или «мишень». У большинства метастазов определяется гипоэхогенный ободок, который представляет собой сжатую нормальную паренхиму, пролиферативный отек и ободок гиперваскуляризации на периферии образования. В дополнение к ободку может формироваться картина «бычьего глаза» или «мишени».

Эти три УЗ-признака высоко специфичны для злокачественных процессов. Проведение дифференциальной диагностики может быть затруднено на фоне имеющихся диффузных изменений паренхимы печени. Дифференциальный ряд аналогичен предыдущему типу.

Общей характеристикой **метастазов сложного типа строения** является наличие в структуре анэхогенных включений неправильной формы. Этот тип включает в себя три основные группы: *метастазы с участком некроза* – характеризуются анэхогенными участками неправильной формы, которые локализуются чаще всего в центральных отделах новообразования и являются следствием нарушения питания узла на фоне его роста. Вторая группа – *кистозно-солидные метастазы* – имеют множественные разнокалиберные (часто расположенные хаотично) эхонегативные включения, при этом кистозный и солидный компоненты могут быть представлены либо в равных пропорциях, либо с преобладанием одного из них.

Метастазы с участками кальцификации – характеризуются наличием в структуре узла кальцинатов. Они могут иметь различный размер и быть одиночными или множественными. Чаще всего кальцификация является следствием некробиотических процессов в узле (например, в результате воздействия системной или локальной терапии метастатического рака печени).

Дифференциально-диагностический ряд заболеваний чрезвычайно широк и включает в себя различные доброкачественные очаговые новообразования в виде кавернозной гемангиомы, нодулярной гиперплазии, аденомы печени; доброкачественные новообразования с осложненным течением; острые и

хронические абсцессы печени (воспалительные псевдоопухоли); серомы; биломы и нагноившиеся кисты печени; проявления специфических процессов (туберкулез, саркоидоз, эхинококкоз и альвеококоз печени); первичные опухоли. Участки обызвествления в метастазах определяются обычно при слизистой аденокарциноме толстой кишки, а также аденокарциноме поджелудочной железы и яичников.

Дифференциальная диагностика очаговых новообразований печени должна базироваться на выявлении не только прямых, но и косвенных признаков. Например, наличие портальной гипертензии, тромбоза сегментарных или долевых ветвей воротной вены, признаки нарушения желчеоттока из внутрипечёночных желчных протоков являются поводом к детальному изучению окружающей паренхимы. На наш взгляд, любые сомнения в морфологическом субстрате очагового новообразования печени должны решаться в пользу выполнения морфологической верификации.

Показатели информативности (чувствительность и специфичность) в распознавании метастатического поражения печени с помощью традиционных методов УЗИ составляют 85,7 и 84,7% [111]. По данным V. Cantisani с соавт. (2010), они чуть ниже: чувствительность метода в выявлении очага поражения находится в пределах 60,9 – 64,9% (для очагов менее 1 см – 29–35%), специфичность составляет от 50 до 60% [147]. Показатель чувствительности традиционного УЗИ в диагностике метастазов в печени (особенно при размерах поражения < 1 см) меньше, чем у методов визуализации второго уровня (КТ/МРТ) [318].

Резюме

Дифференциальная диагностика очаговых новообразований печени при помощи традиционных методов ультразвуковой диагностики сопряжена с определенными трудностями, особенно это актуально для метастазов комплексного типа строения. Ее проведение осложняет вероятность наличия доброкачественных новообразований у пациентов с онкологическим анамнезом и возникновение очагов на фоне диффузных изменений различной степени выраженности. Кроме того, не следует забывать возможность наличия метастазов различных

ультразвуковых типов у одного пациента. Это может быть связано с различными размерами образований, сроками их появления, степенью дегенеративных процессов в узле, а также с разной степенью дифференцировки метастазов и первичной опухоли. Определенные надежды дифференциальной диагностики связаны с изучением особенностей внутриопухолевой микроциркуляции при помощи метода КУУЗИ.

1.2.3 Гемангиома печени

Гемангиомы – наиболее часто встречающиеся очаговые образования печени, имеющие доброкачественную сосудистую природу. Присутствуют у 0,4–20% общей популяции и обычно обнаруживаются случайно во время обследования по поводу неспецифических жалоб. Представляют собой чаще одиночные новообразования, диаметром менее 4 см, но иногда достигают 20 см [205]. В настоящее время в современной классификации опухолей пищеварительной системы (ВОЗ, 2010) гемангиомы печени относят к доброкачественным сосудистым опухолям мезенхимального (неэпителиального) происхождения [140].

Патогенез гемангиомы недостаточно ясен. Предполагается, что это врожденная опухоль, на рост которой влияют гормональные факторы [206, 208]. В размере гемангиомы бывают от менее 3 (капиллярные) до 10 см (кавернозные и гигантские). Микроскопически гемангиома состоит из сплетения большого количества ветвящихся сосудов капиллярного типа с узким просветом, обладающих очень медленным или ненаправленным кровотоком, до 90% площади сосудистого русла составляют венозные каверны, выстланные уплощенным эндотелием, покрывающим фиброзные перегородки разной толщины. Кавернозные гемангиомы могут иметь неровные края и многочисленные прилежащие гемангиомоподобные сосуды [231]. Преимущественно в крупных гемангиомах обнаруживаются выраженные в разной степени фиброз, кальцификация и тромбоз. Мелкие гемангиомы могут полностью подвергаться фиброзу, превращаясь в отдельные фиброзные узлы, которые описывают как склерозированные гемангиомы и иногда ошибочно принимают за злокачественные

фиброзные опухоли [320]. Кавернозные гемангиомы встречаются чаще, чем капиллярные, в ряде случаев имеет место смешанный тип [54, 60].

Клинические проявления

В большинстве случаев гемангиомы, даже крупные, остаются бессимптомными и только новообразования значительных размеров при субкапсулярной локализации могут вызывать симптоматику, связанную с растяжением капсулы печени [191].

Гемангиомы размером 10 см или более, называемые «гигантскими гемангиомами», могут сопровождаться болью, воспалительной реакцией и коагулопатией, входящими в состав синдрома Казабаха – Мерритт (Kasabach-Merritt) [215].

Считается что этот синдром обусловлен связыванием, активацией и разрушением тромбоцитов. В этих новообразованиях, в результате нарушения целостности эндотелия, после активации субэндотелиальных коллагеновых и тканевых факторов происходит агрегация тромбоцитов и запускается коагуляционный каскад [163].

Инструментальная диагностика

Гемангиомы печени обнаруживаются случайно, при обследовании безсимптомных пациентов или пациентов с неспецифическими жалобами, примерно в 5% случаев всех лучевых исследований [219]. При этом частота их обнаружения при аутопсии составляет около 20% [19, 60, 119]. Гемангиомы диагностируются у лиц любого возраста, но чаще у женщин 30–50 лет. По разным данным, отношение женщины/мужчины среди больных составляет от 1,2:1 до 6:1 [163].

Трансабдоминальное ультразвуковое исследование

Два основных типа гемангиом, капилярные и кавернозные, имеют ряд отличительных эхографических признаков, что объясняется их гистологическим строением. Капилярные гемангиомы чаще расположены недалеко от поверхности печени, ветвей воротной вены или печеночных вен. Небольшие гемангиомы (до 3 см) имеют овальную или округлую форму, четкие контуры, высокую эхогенность

и однородную эхоструктуру. Они достаточно хорошо дифференцируются на фоне неизмененной паренхимы печени [65]. Иногда имеют множественный характер. Признаки изменений окружающей паренхимы и деформации капсулы печени не характерны. Этим новообразованиям свойственен медленный рост и отсутствие изменений со стороны эхогенности и эхоструктуры. Некоторые гемангиомы могут визуализироваться как гипо- или изоэхогенные образования, что крайне затрудняет их дифференциальную диагностику с метастазами. Для кавернозных гемангиом характерна разнообразная форма, более крупные размеры и неровные контуры [110]. Эхогенность и эхоструктура отличаются разнообразием и зависят от размера кавернозных участков, которые визуализируются в виде гипо-анэхогенных участков, создавая эффект неоднородности. За крупными новообразованиями может определяться эффект «дистального усиления». При значительных размерах наблюдается компрессия венозных стволов, при субкапсулярном расположении – деформация контура печени. L. Gandolfi с соавт. классифицировали внешний вид этой опухоли в В-режиме как раз на основании размера. По мнению авторов, опухоли до 2 см в диаметре обычно имеют повышенную эхогенность, новообразования от 2 до 5 см преимущественно гиперэхогенны, а гемангиомы более 5 см обладают смешанной эхогенностью [205].

При использовании ЦДК эти новообразования не содержат специфических признаков, поэтому данный метод визуализации не несет важного значения в дифференциальной диагностике [163, 270]. Однако отдельные авторы сообщают о возможности идентификации питающего или дренирующего сосуда [169]. Дифференциальный диагноз гемангиом основывается на ультразвуковых признаках, динамическом наблюдении и клинико-анамнестических данных.

Чувствительность и специфичность УЗИ в диагностике гемангиом составляет 79 и 90% соответственно [111]. Типичные печеночные гемангиомы диаметром менее 3 см не требуют последующего наблюдения [318]. При атипичной ультразвуковой картине показаны исследования с использованием контрастных агентов (УЗИ с контрастированием, МСКТ или МРТ). При этом общим для всех методом исследования является периферическое и сферическое накопление

контраста с последующим центростремительным накоплением в отсроченных фазах [159, 280]. При сомнительных результатах методов визуализации показана чрескожная биопсия. Стержневая биопсия увеличивает точность диагноза до 96%. При наличии адекватного доступа и соблюдении правильной техники манипуляции противопоказаний не имеет [158].

Резюме

Традиционные методы ультразвукового исследования позволяют проводить достаточно надежную дифференциальную диагностику типичных форм печеночных гемангом, размер которых не превышает 3 см. Наибольшие сложности возникают при исследовании пациентов из группы риска по ГЦК, больных, имеющих онкологический анамнез, пациентов с нетипичными формами гемангиом больших размеров. Изучение перфузии новообразования в режиме реального времени при помощи метода КУУЗИ представляет определенные перспективы.

1.2.4 Фокальная нодулярная гиперплазия

Термин «focal nodular hyperplasia» был предложен H.A. Edmonson в 1958 г. [181]. Еще сравнительно недавно фокальная нодулярная гиперплазия печени (ФНГ) относилась к редким очаговым образованиям. Однако в настоящее время, учитывая применение современных методов визуализации, ФНГ занимает 2 место после гемангиомы среди доброкачественных образований печени [105, 146, 220, 228]. Распространенность в популяции, по данным аутопсий, составляет 0,4–3% [250]. Опухоль встречается в любом возрасте, но чаще всего у женщин 30–40 лет (80–95%) [146, 285]. Соотношение женщин и мужчин составляет 8–12:1 [248]. В связи с преобладанием первой категории, в частности наличием большей доли женщин (до 85%), употреблявших гормональные контрацептивные препараты, долгое время поддерживалась гипотеза о том, что данные препараты являются причиной заболевания [285]. Однако в литературе имеются и прямо противоположные суждения, так, по мнению D. Mathieu, гормональные контрацептивы не оказывают влияния на частоту возникновения и размеры

опухоли [252]. Так, связи между беременностью и возникновением ФНГ найдено не было [163].

ФНГ встречается у 66,7% пациентов моложе 40 лет, в печени без гепатита и цирроза – у 83,3% [105, 118]. В 57,7% случаев ФНГ расположена подкапсульно, в 33,7% – внутрипеченочно [118, 146]. В 20% фокальная нодулярная гиперплазия может сочетаться с наличием гемангиом и носить множественный характер [163].

Согласно морфологической классификации опухолей печени, ФНГ относится к опухолеподобным процессам и представляет собой объемное образование, характеризующееся гиперплазией печеночной паренхимы в виде узлов, разделенных фиброзными прослойками в форме звездчатого рубца. Опухоль состоит из неизмененных гепатоцитов, элементов желчных протоков, клеток Купфера и фиброзной ткани. ФНГ ассоциирована с аномальными разнокалиберными артериальными сосудами, имеющими утолщенные стенки, которые в свою очередь не являются компонентами предсуществующих портальных трактов. Патогенез ФНГ до конца не ясен. По мнению ряда авторов, их составной частью является доброкачественная опухоль – аденома, для которой характерно наличие соединительнотканной капсулы. Подобные узлы регенераторного характера могут встретиться и в плотной цирротически измененной печени, подвергшейся некрозу. Сущность процесса заключается в том, что на месте полной гибели паренхимы отмечается запустение сосудистой системы с исчезновением сети аргирофильных волокон и развитием фиброзной соединительной ткани. Наряду с этим из сохранившихся ее остатков могут образовываться новые узлы с характерными для них особенностями [105].

По мнению других авторов, считается, что ФНГ является реакцией гепатоцитов на локальные сосудистые мальформации (врожденные или приобретенные). Местные изменения кровотока ведут к появлению участков паренхимы с повышенным артериальным кровоснабжением и гиперплазии клеток печени [255].

По данным Европейской ассоциации по изучению печени (EASL), ФНГ возникает в результате поликлональной гепатоцеллюлярной пролиферации,

обусловленной, по-видимому, артериальной мальформацией [163]. На обоснованность этой теории указывает отсутствие соматических мутаций, играющих роль в возникновении опухолей печени и вызывающих дисрегуляцию генов, кодирующих белки-стимуляторы ангиогенеза, например ангиопоэтины [267]. В отличие от других опухолевых образований, узлы ФНГ в подавляющем большинстве случаев не увеличиваются в размерах. Клинических проявлений они, как правило, не вызывают, а осложнения дают чрезвычайно редко [270].

В 1995 г. Международный рабочий комитет классифицировал ФНГ как регенеративное образование, а аденому отнес к неопластическим новообразованиям [220]. Хотя по сути ФНГ и не является опухолью, согласно Классификации опухолей печени и внутрипеченочных желчных протоков ВОЗ (Леон, 2010), она относится к доброкачественным гепатоцеллюлярным новообразованиям эпителиальной природы.

Макроскопически очаговая нодулярная гиперплазия представляет собой мягкоэластичный, четко ограниченный, редко инкапсулированный узел серовато-коричневого цвета. Иногда узлы заметно выбухают на поверхности печени, в редких случаях они имеют ножку. Также узлы обладают дольчатой структурой с наличием фиброзных прослоек, отходящих, как правило, от центрально расположенного рубца, который состоит из одной или нескольких мальформированных сосудистых структур [220].

При микроскопическом исследовании узлов определяют нормальные гепатоциты, содержащие гликоген и формирующие трабекулярные структуры. Местами наблюдается полиморфизм величины и формы зрелых гепатоцитов, они образуют синцитий. В центре печеночной доли, как правило, располагается центральная вена, имеются синусоиды, выстланные клетками Купфера (звездчатые ретикулоэндотелиоциты). Портальные прослойки сформированы правильно, достаточно деликатны. В зоне звездчатого рубца и по ходу стромы располагаются сосуды. Сосудистый компонент весьма разнообразен как по содержанию (венозные, толстостенные артериальные сосуды с миксоматозной дегенерацией среднего слоя), так и по форме (гемангиоматоз). По ходу портальных септ

определяются пролиферирующие желчные протоки, единичные мелкие узлы регенерации, лимфоплазмоцитарные инфильтраты с нормальной трабекулярной архитектоникой. Эти признаки служат основными дифференциально-диагностическими критериями, позволяющими отличить ФНГ от печеночно-клеточной аденомы [302]. Артериальная кровь в ФНГ (в противоположность аденомам) распространяется центробежно из аномальных, центральных артерий (ветвей печеночной артерии).

Встречаются атипичные формы ФНГ, чаще всего узлы без центрального рубца, в большинстве своем диаметром менее 3 см [289]. Примерно в 50% случаев в структуре образования могут наблюдаться признаки жировой инфильтрации разной степени выраженности [220].

Молекулярный анализ выявил активацию генов внеклеточного матрикса, сопровождающуюся приведением в действие сигнального пути трансформирующего фактора роста β, а также гиперэкспрессией генов мишеней Wnt/β-катенина в т. ч. GLUL, кодирующего глутаминсинтетеазу (ГС). Подобная активация β-катенина в отсутствие активирующих его мутаций способствует характерному «географическому» распределению сверхэкспрессии ГС по периферии узла, что является специфичным для ФНГ [283]. Иммуногистохимическое окрашивание на ГС широко используют для подтверждения диагноза в трудно поддающихся гистологической оценке случаях [129].

Клинические проявления

Опухоли малых размеров в большинстве случаев не имеют клинических проявлений и обнаруживаются случайно [340]. Крупные узлы могут вызывать болевые ощущения, что, вероятно, связано с растяжением капсулы печени [256]. ФНГ не имеет злокачественного потенциала и крайне редко вызывает осложнения в виде внутрибрюшного кровотечения. Ее дифференциальная диагностика важна, так как это доброкачественная опухоль, показания к хирургическому лечению которой ограничены при увеличении размера, появлении симптомов или

осложнений, а также при трудностях дифференциальной диагностики ФНГ и злокачественных опухолей печени [83].

Инструментальная диагностика

Трансабдоминальное ультразвуковое исследование (УЗИ)

При УЗИ в В-режиме вид ФНГ не специфичен и вариабелен. Чаще всего фокальная нодулярная гиперплазия печени выглядит как одиночное очаговое образование с нечеткими или четкими, ровными или неровными контурами, несколько неоднородное по своей внутренней структуре, без капсулы, в 80% случаев очаг изоэхогенный или гипоэхогенный [32, 65, 105]. Использование высокочастотных датчиков может увеличить разрешение и способствовать визуализации гиперэхогенных перегородок в очаге. Центральный рубец виден на УЗИ в 20–30% случаев [318]. Иногда визуализируется только псевдокапсула, образовавшаяся вследствие давления на окружающую ткань печени или сосуды. Учитывая отсутствие специфической картины в В-режиме исследования, дифференциальная диагностика ФНГ нередко затруднена.

Применение режима ЦДК позволяет выявить высокую степень кровоснабжения (гиперваскулярное новообразование с активным пульсирующим внутренним кровотоком). Типичным признаком ФНГ является визуализация «питающей артерии». В очаге определяются множественные сосуды, которые имеют типичную картину «колеса со спицами», характерную для фокально нодулярной гиперплазии, которая обусловлена расходящимися от центра к периферии артериями [318, 325, 337].

При допплерографии в центре опухоли определяются артериальные сосуды, по периферии – венозные [53]. При спектральном доплеровском анализе определяется высокая систолическая и диастолическая скорость кровотока, низкий индекс резистентности, а также пульсационный индекс [146, 239, 318]. В большинстве случаев классическую очаговую нодулярную гиперплазию можно диагностировать с помощью комбинации ультразвукового исследования в В-режиме и цветовой доплерографии.

Резюме

Эхографическая картина ФНГ вариабельна и не специфична. Использование ЦДК в большинстве случаев классической формы ФНГ позволяет обнаружить характерный симптомокомплекс и установить правильный диагноз. Однако иногда при использовании стандартных режимов исследования (В-режим + ЦДК) классические признаки ФНГ отсутствуют по анатомическим или техническим причинам. Кроме того, специфические симптомы, например симптом «спиц колеса», могут встречаться при ряде злокачественных опухолей печени. До 20% ФНГ обнаруживаются у пациентов, имеющих гепатит и\или цирроз печени, что существенно затрудняет проведение дифференциальной диагностики обнаруженного гиперваскулярного новообразования. Изучение особенностей микроциркуляции при помощи метода КУУЗИ представляет определенные перспективы, особенно в свете диагностики атипичных форм ФНГ.

1.2.5 Гепатоцеллюлярная аденома

Гепатоцеллюлярная аденома (ГЦА) считается редко встречающейся доброкачественной опухолью печени, происходящей из гепатоцитов. Данное новообразование может наблюдаться в любом возрасте, чаще у женщин в соотношении 12:1. Заболеваемость ГЦА и ее распространенность изучены недостаточно. По опубликованным данным, ее распространенность в популяции составляет 0,001–0,004% [138]. Патогенез ГЦА и механизм их злокачественной трансформации остаются неизвестными (есть лишь различные предположения по этому вопросу) [60]. ГЦА были почти неизвестны до 1960 г. [182]. Имеются предположения о влиянии на их развитие и рост пероральных контрацептивов, экзогенных андрогенов [315], беременности и дисбаланса эндогенных половых гормонов [112]. Описаны случаи множественных аденом с риском озлокачествления у пациентов с гликогенозом I, III, IV типа, а также больных с наследственным диабетом [210]. В последние десятилетия ГЦА чаще диагностируют у молодых женщин (чаще 30–40 лет). По мнению ряда авторов, до 85% пациенток с установленным диагнозом ГЦА имеют анамнез приема оральных

противозачаточных средств [210, 285]. Как правило, их длительный прием повышает заболеваемость в 30–40 раз [206]. Взаимосвязь высокого риска возникновения ГЦА на фоне приема контрацептивов подчеркивается единичными публикациями о регрессе опухоли после их отмены [177, 182, 183]. Частота встречаемости аденом у женщин, не применяющих оральные контрацептивы, – 1 на 1 млн населения [210].

В последнее время наметилась тенденция роста заболеваемости гепатоцеллюлярной аденомой, которую ряд авторов связывают с распространенностью ожирения и метаболического синдрома в популяции [130, 150, 178, 266]. По мнению некоторых экспертов, расширение применения анаболических стероидов в спорте сопровождается увеличением случаев ГЦА у мужчин [177].

Гепатоцеллюлярные аденомы могут возникать у пациентов спорадически, без известных предрасполагающих факторов. Имеются данные о связи аденом с врожденными или приобретенными аномалиями сосудов печени. Среди них выделяют: отсутствие или окклюзия воротной вены, наличие порто-системных шунтов, что было отмечено у пациентов с «аденоматозом печени». Этот термин был предложен J.F. Flejou в 1985 г. для описания множественных аденом, возникающих у больных при отсутствии известных факторов риска [210]. Аденоматоз печени представляет собой отдельное заболевание. Хотя аденомы при нем гистологически сходны с другими, их появление и прогрессирование не связано с приемом стероидных гормонов. Новообразования являются множественными, вызывают нарушения функций печени, кровоизлияния, а также имеют риск малигнизации [210].

В 1995 г. Международная рабочая группа классифицировала ГЦА как неопластическое образование, состоящее из гепатоцитов с гистологическими характеристиками атипичного роста, обусловленного предполагаемыми или доказанными генетическими изменениями. Согласно классификации ВОЗ, ГЦА является доброкачественной гепатоцеллюлярной опухолью эпителиальной природы [140].

Термин «ГЦА» относится к разным типам доброкачественных гепатоцеллюлярных пролифераций, включающих несколько молекулярных подгрупп. Это связано с присущими им морфологическими особенностями и значительным риском осложнений, в первую очередь кровотечений и малигнизации [259, 343]. Обычно ГЦА представляет собой одиночное (в 70–80% случаев) новообразование. Приводятся противоречивые данные по размерам аденом – указываются цифры от 1 до 30 см (в среднем около 5 см). Типичная стероид-ассоциированная аденома является клинически значимой при размере 5 см и более. Большие и множественные аденомы более подвержены спонтанным кровоизлияниям [261].

При макроскопическом исследовании в аденомах часто обнаруживаются крупные субкапсулярные сосуды. На разрезе ГЦА – четко отграниченная, иногда заключенная в капсулу мясистая опухоль от белого до коричневого цвета, нередко неравномерно окрашенная из-за очагов некроза и/или кровоизлияний [163]. Гистологически гепатоцеллюлярная аденома представляет собой пролиферацию нормальных гепатоцитов, располагающихся трабекулярно, обычно пронизанную тонкими кровеносными сосудами. Микроскопически ГЦА состоят из разделенных расширенными синусоидами пластов гепатоцитов, между которыми отсутствуют желчные протоки, портальные дольки и центральные вены [221]. По сути, эти синусоиды эквивалентны тонкостенным капиллярам, испытывающим высокое артериальное давление. В ГЦА отсутствует портальный приток, и они кровоснабжаются исключительно из артериальных сосудов. Выраженные капилляры и крупные извитые питающие артерии обусловливают гиперваскулярную природу ГЦА. Поскольку капсула у такой опухоли либо отсутствует, либо недоразвита, она склонна к кровоизлияниям. Купферовские клетки в ГЦА обнаруживают часто, но в малых количествах, при этом зачастую они функционально неполноценны. Ключевая морфологическая особенность ГЦА – отсутствие желчных протоков, что позволяет отличать их от нодулярной гиперплазии [221]. В более чем половине наблюдений в структуре ГЦА определяется жир [278].

Аденомы не редко подвергаются злокачественной трансформации в гепатоцеллюлярную карциному. Эти нозологические формы могут иметь сходные данные, полученные при использовании методов медицинской визуализации, а также общие гистопатологические особенности, затрудняющие проведение дифференциальной диагностики.

В 2011 г. была предложена новая классификация аденом печени, основанная на цитогенетике и патологической анатомии [229, 300]. На основании геномного анализа четко идентифицировано три основных молекулярных подтипа ГЦА и еще один, пока не охарактеризованный.

1. Воспалительные аденомы (подтип ГЦА-В), 40–55% ГЦА.

Подтип ГЦА-В чаще встречается при ожирении и/или метаболическом синдроме, а также при злоупотреблении алкоголем. После удаления ГЦА могут исчезнуть такие признаки системной воспалительной реакции, как повышение уровня С-реактивного белка и фибриногена. Морфологически подтип ГЦА-В, первоначально описанный как телеангиэктотическая форма ФНГ, но впоследствии переклассифицированный как телеангиэктотическая ГЦА, характеризуется скоплениями мелких артерий, окруженных внеклеточным матриксом и воспалительными инфильтратами, сопровождающимися очагами расширенных синусоидов [259].

2. ГЦА, лишенные активности HNF-1α (подтип ГЦА-Я), 30–40% ГЦА.

Морфологически ГЦА подтипа ГЦА-Я отличаются стеатозом. Для ГЦА-Я патогномонично отсутствие в опухолевых гепатоцитах экспрессии генов, регулируемых HNF-1α, в частности печеночного белка, связывающего жирные кислоты (LFABP) и обильно представленного в гепатоцитах нормальной печеночной ткани [135, 284, 343].

3. β-катенин-активированные ГЦА (β-ГЦА), приблизительно 20% ГЦА.

β-ГЦА диагностируются по активации β-катенина в гепатоцитах опухоли. [261, 273, 282]. Они чаще наблюдаются у мужчин и сопровождаются высоким риском перехода в гепатоцеллюлярный рак (ГЦР). Морфологически β-ГЦА

характеризуются наличием клеточной атипии, псевдожелезистых образований и холестаза [343].

4. Неклассифицируемые, приблизительно 5–10% ГЦА.

Небольшая подгруппа ГЦА, не обладающая какими-либо специфическими морфологическими чертами или ранее описанными генными мутациями.

Молекулярная классификация ГЦА является относительно новой и необщепринятой. Однако она внесла весомый вклад в понимание механизмов онкогенеза ГЦА. Оценивая риск осложнений как в случае с кровотечениями, так и в случае с малигнизацией, клиницисты по-прежнему отталкиваются от размеров новообразования (клинически значимый уровень 5 см), в то время как риск малигнизации в большей степени зависит не них, а от молекулярного подтипа опухоли. Самый высокий его показатель наблюдается при β-ГЦА, в т. ч. с двойным, β-катениновым и воспалительным фенотипом. Риск малигнизации объясняется преобладанием подтипа β-ГЦА у мужчин, по крайней мере в некоторых случаях он более высокий, чем у женщин.

Пока методы молекулярного анализа ГЦА недостаточно чувствительны для повсеместного применения, полученные с их помощью данные облегчают оценку риска по гистологической картине доступными в настоящее время методами, достаточными для определения основных подтипов. Является ли активация β-катенина в гепатоцитах ГЦА независимым фактором риска кровотечения или малигнизации, пока неизвестно, поэтому нет оснований рекомендовать гистологическое или молекулярное типирование ГЦА как обязательное в клинической практике [163].

Клинические проявления

Течение ГЦА в большинстве случаев бессимптомное. Большинство пациентов обычно имеют нормальную функцию печени и отсутствие возвышения сывороточных «опухолевых маркеров», таких как альфа-фетопротеин. Большие аденомы могут вызывать ощущение тяжести или дискомфорт в правом верхнем квадранте живота. В подавляющем большинстве случаев они диагностируются случайно. Несмотря на доброкачественную природу, ГЦА представляет опасность,

так как имеет риски возникновения кровотечения и малигнизации [154]. Как правило, крупные, более 5 см в диаметре опухоли, чаще расположенные субкапсулярно, осложняются спонтанным разрывом и кровотечением [317], но при экзофитных аденомах даже меньшего размера этот риск значительно выше [127].

Инструментальная диагностика

Визуальная картина ГЦА характеризуется полиморфизмом и зависит от подтипа опухоли. Поскольку наиболее важными его характеристиками являются присутствие жира или телеангиэктотический компонент, «идеальный» метод визуализации должен обладать чувствительностью, достаточной для выявления стеатоза и (при контрастировании) расширенных сосудистых пространств. Практическая важность диагностики аденомы заключается в высоком риске развития кровотечения при ее разрыве и необходимости выполнения хирургического вмешательства [7, 286]. Не следует сбрасывать со счетов и имеющиеся литературные данные, которые говорят о наличии риска малигнизации ГЦА [192], показано, что он выше при аденомах, имеющих мутации, активирующие β-катенин [128, 343]. ГЦА с мутациями HNF-1α малигнизируются реже [314, 317]. Важно отметить, что у женщин ГЦА имеют более доброкачественное течение, а у мужчин малигнизация наблюдается значительно чаще [192]. Это, по крайней мере отчасти, связано с преобладанием разных молекулярных подтипов у обоих полов [245]. Проведение дифференциальной диагностики между этими двумя нозологическими формами затруднено, так как они имеют схожие не только лучевые, но и гистологические признаки.

Трансабдоминальное ультразвуковое исследование (УЗИ)

Ультразвуковая картина аденом при исследовании в В-режиме крайне противоречива. Для этих новообразований характерно наличие достаточно четких контуров, это объясняется присутствием собственной фиброзной капсулы. Дифференцировать ее наличие удается не всегда, особенно на фоне диффузных изменений паренхимы печени, однако четкость контуров при этом сохранена [65]. Эхогенность аденом вариативна. Некоторые авторы описывают аденомы как гиперэхогенные очаги, что, по их мнению, связано с высоким содержанием

липидов и гликогена в опухолевой ткани [211]. Другие исследователи представляют их в качестве образования сниженной или средней эхогенности [167]. По мнению А.В. Борсукова с соавт. (2013), при ультразвуковой диагностике ГЦА обычно выглядит как солитарное гетерогенное образование с четкими контурами различной степени эхогенности: 20–40% аденом представляются гипоэхогенными, 30% – гиперэхогенными [11]. Такой полиморфизм проявлений объясняется их морфологическим строением, а также состоянием на момент выявления.

Ряд авторов расценивают гетерогенность аденом как их ключевой признак. Гетерогенный характер опухоли наблюдается в сравнительно крупных новообразованиях, содержащих участки кровоизлияний, некроза, фиброз и элементы злокачественной трансформации [60]. Узлы небольших размеров, как правило, имеют гомогенную эхоструктуру и различную эхогенность, которая является отражением гистологического строения опухоли и зависит от состояния окружающей паренхимы печени. Так, например, высокое содержание липидов в ГЦА (ГЦА с инактивацией HNF-1α) может обуславливать повышенную эхогенность новообразования, а внутриопухолевое кровоизлияние, в зависимости от сроков, приводить как к повышенной эхогенности, так и к гетерогенности образований, вплоть до кистозных включений. При «старых» внутриопухолевых гематомах, зонах некроза в структуре опухоли могут наблюдаться кальцинаты.

Вследствие отсутствия специфических признаков цветовое допплеровское картирование в диагностике ГЦК, как правило, не является эффективным. Однако с его помощью могут быть выявлены периферические и внутриопухолевые сосуды как артериальные (с пониженным индексом резистентности), так и венозные (и на периферии, и в центре) [318, 326]. Считается, что диагностика большинства ГЦА с использованием традиционного УЗИ невозможна, в том числе это касается и дифференциальной диагностики аденом и ФНГ [223]. Имеются данные о схожести основных ультразвуковых признаков аденом и первичного рака печени [64]. Определенные перспективы улучшения диагностики ГЦА связаны с применением методики КУУЗИ. Первые публикации указывают на возможность применения

данного метода с целью дифференциальной диагностики различных типов аденом печени [131, 241]. По информации, взятой из более поздних материалов, точность КУУЗИ в классификации подтипов аденом не достаточна [163, 179].

Резюме

Использование традиционных методов УЗИ не выявляет специфических признаков у большинства аденом, что диктует необходимость применения альтернативных методов лучевой диагностики. Учитывая гиперваскулярный характер новообразования и имеющиеся риски малигнизации, продолжение изучения возможностей КУУЗИ в дифференциальной диагностике ГЦА с ФНГ и ГЦК является актуальной задачей.

1.2.6 Хронические диффузные заболевания печени, методы их диагностики

Известно, что фиброз печени – ключевое звено в развитии патологического процесса в ткани. Его степень является чувствительным неспецифическим маркером патологических изменений органа под воздействием различных этиологических факторов [27]. В современной гепатологии особое внимание уделяется методам определения фиброза печени и его роли в развитии различных патологических состояний [109, 121]. В настоящее время в клинической практике необходима адекватная и своевременная оценка выраженности патологического процесса в паренхиме печени для определения стадии, прогноза заболевания и возможности своевременной корректировки тактики ведения больных [57, 245].

УЗИ по-прежнему является доступным, неинвазивным, относительно дешевым и не обладающим ионизирующим излучением методом диагностики заболеваний печени [91, 247]. Его возможности расширяются благодаря внедрению в клиническую практику иных современных методов ультразвуковой диагностики, таких как СВЭ и КУУЗИ.

Эхография в диагностике цирроза имеет достаточно низкую чувствительность (51–58%) и среднюю специфичность (71–75%) [5, 108, 308]. К ее

прямым признакам относят: изменение размеров, неровность контуров, неоднородная эхоструктура паренхимы. Увеличенное (> 0,65) соотношение между поперечным размером хвостатой и правой долей указывает на сформированный цирроз с чувствительностью 43% и специфичностью 95% [207]. Признак «неоднородная эхоструктура» имеет следующие показатели: 57 и 88% соответственно [294]. Признак «неровный контур» обладает 54%-й чувствительностью и 93%-й специфичностью [161]. Это означает, что отсутствие типичных УЗ-признаков не исключает наличия цирроза, в то время как их присутствие является высокоспецифичным для его поздних стадий.

К косвенным признакам относятся: обнаружение асцита, расширение воротной вены и печеночной артерии (> 12,5–13 мм) [114], увеличение артериального притока (> 3 мм), реканализация пупочной вены, коллатерали в воротах селезенки и спленоренальные шунты [126]. В типичных случаях цирроза применение доплерографических методик позволяет зафиксировать снижение средней скорости кровотока по воротной вене (< 15 см/с) с увеличением индекса резистентности в печеночной артерии (RI > 0,7) [274]. Проведение спектрального анализа кровотока в печеночных венах помогает выявить демпфирование трехфазного доплеровского сигнала до двухфазного и даже монофазного, что косвенно отражает увеличение упругости печени вследствие накопления фиброзной ткани [214]. Поздние стадии цирроза характеризуются изменением направления портального кровотока от гепатопетального к гепатофугальному. Изменения подобного рода встречаются редко, но этот признак высоко специфичен для тяжелого цирроза печени и портальной гипертензии. Несмотря на высокую специфичность признаков, их отсутствие не может быть использовано для надежного исключения цирроза печени [126]. Частота тромбозов воротной вены коррелирует с печеночной дисфункцией [214], длительный тромбоз может привести к образованию каверномы воротной вены, которая обычно вовлекает внепеченочные желчные протоки [213]. Очевидно, что все перечисленные признаки не могут быть использованы для ранней диагностики цирроза печени. По

мнению Б.И. Зыкина (2019), качественных эхографических признаков фиброза печени не существует [36].

Формирование группы риска пациентов, подлежащих скринингу, происходит исходя из наличия у них факторов риска развития ГЦК, главным из которых является цирроз печени [48]. Стратификация основана на клинико-лабораторных данных и показателях биопсии печени, которая по-прежнему остается «золотым» стандартом диагностики заболеваний данного органа [109]. Международные требования к морфологической оценке фиброза печени предусматривают заключение по стадии фиброза при использовании различных методов. Одним из самых распространенных стал Metavir [254]. Стадии фиброза по Metavir: F0 – отсутствие фиброза, F1 – расширение портальных трактов без формирования септ, F2 – портальный фиброз с единичными септами, F3 – множественные септы без цирроза, F4 – цирроз [122]. Однако пункционная биопсия печени обладает рядом недостатков: 1) инвазивность; 2) плохая переносимость пациентами; 3) наличие противопоказаний к проведению данной манипуляции; 4) изучение патологоанатомом очень небольшого участка печеночной ткани, что не всегда соответствует реальному состоянию печени в целом, так как объем исследуемой ткани составляет всего около 1/50 000 органа [18, 57]. Принимая во внимание ограничения метода, следует отметить, что биопсия не является методом выбора для повторной оценки прогрессирования заболевания. Также стоит заметить, что не только прогресс, но и регресс фиброза печени может иметь клиническое значение [120].

1.3 Проблемы современных методов ультразвуковой диагностики патологии печени

1.3.1 Ультразвуковая сдвигововолновая эластография

В последние годы в ультразвуковой диагностике активно изучается и разрабатывается новая методика – эластография. Она позволяет адекватно оценить упругость ткани или органа, что подтверждают многие работы, посвященные оценке степени фиброза печени с помощью ультразвуковой эластографии

(транзиентной эластографии, сдвигововолновой эластографии) [12, 24, 67, 96, 196]. Основные специфические преимущества методики: оценка большой площади паренхимы печени, наличие цветовой карты упругости паренхимы, исследование в реальном времени, возможность изменения размеров и локализации цветового окна и зоны интереса, а также размещения нескольких зон интереса в цветовом окне. При анализе опубликованных данных видно, что и показатели упругости нормальной паренхимы, и показатели при различных стадиях фиброза, представляемые разными авторами, отличаются. Такой разброс значений значительно затрудняет дифференциальную диагностику, особенно при пограничных стадиях заболевания. Так, по данным О.В. Петровой с соавт. [74], значения модуля Юнга в группе сравнения (здоровые) составили 10,9 ± 3,5 кПа (представление данных в статье не указано), а по сведениям G. Ferraioli с соавт., аналогичный разброс (медиана – 10,0 кПа, интерквартильный размах – 9,2–10,1 кПа, минимальное – максимальное значения – 8,9–12,0 кПа) соответствует стадии тяжелого фиброза F3 [196]. Кроме того, при циррозе печени разнятся и показатели средних значений упругости паренхимы: от 15,6 кПа (медиана), по данным G. Ferraioli [196], до 55,3 кПа (медиана), по данным В.Н. Диомидовой [24]. В плане практических рекомендаций интересным фактом является выявленная при эластометрии печени корреляция ГЦК со значением упругости паренхимы печени 30 кПа и более, что можно использовать в качестве дополнительного параметра для выделения группы пациентов с повышенным риском HCV-индуцированной ГЦК [269].

На точность результатов эластометрии фиброза может оказывать влияние целый ряд других патологических факторов, таких как стеатоз, холестаз, воспалительные и инфильтративные заболевания печени, правожелудочковая сердечная недостаточность, синдром Бадда-Киари и другие [81, 196, 198, 199].

Надо подчеркнуть, что оценка влияния неалкогольной жировой болезни печени (НАЖБП) на количественные показатели эластометрии у пациентов с фиброзом по-прежнему остается предметом дискуссий [120, 199].

НАЖБП, распространенность которой составляет 14–28% в общей популяции [49, 216], объединяет спектр различных заболеваний: жировой гепатоз и неалкогольный стеатогепатит с возможностью развития фиброза и цирроза печени. В связи с этим диагностика фиброза печени у пациентов с НАЖБП представляет одну из актуальных проблем современной гепатологии.

В работе Г.Е. Ройтберг с соавт. с помощью транзиентной эластографии были определены средние показатели упругости печени у больных с НАЖБП: для стадии F0 – 4,9 ± 0,93кПа, для F1 – 6,7 ± 0,15кПа, для F2 – 8,4 ± 0,2 и для F3 – 11,1 ± 0,7 кПа [81].

Стоит подчеркнуть, что эти цифры практически не отличаются от результатов Б.И. Зыкина и Н.А. Постновой, полученных с помощью 2DSWE при обследовании больных без стеатоза: Me, 95% CI для F1 – 6,2 (5,5–6,9) кПа, для F2 – 8,1 (7,1–9,0) кПа, для F3 – 10,8 (8,4–14,9) кПа и для F4 – 21,6 (13,7–31,3) кПа) [35]. У А.Е. Бастраковой с соавт. показатели упругости паренхимы печени были повышены у 90% пациентов с НАЖБП в среднем до 7,6 кПа, у остальных 10% показатели были в пределах нормы (3,2–5,5 кПа), со средним значением 4,3 кПа [9]. По данным Т.Е. Променашевой с соавт., использовавших транзиентную эластографию, «...при изучении степени выраженности фиброза печени в группе с жировым гепатозом выявлено повышение фиброза на 88%…» [79]. Поскольку эти результаты не были верифицированы с помощью биопсии, можно предположить, что это повышение в значительной степени определялось наличием жировых изменений. В основной части литературных источников диагноз НАЖБП устанавливался на основании клинико-лабораторных данных.

Необходимо отметить, что в большинство ранних исследований включались преимущественно пациенты с вирусной этиологией хронического гепатита [120, 196], однако на практике причины выявленных диффузных изменений паренхимы печени известны далеко не всегда. Зачастую врач ультразвуковой диагностики, выполняя исследование, не имеет возможности получить исчерпывающую информацию о состоянии здоровья пациента, данных дополнительных методов

исследования, а полученная им ультразвуковая картина диффузных изменений паренхимы печени не специфична.

Таким образом, неинвазивная оценка степени тяжелого фиброза в более широкой выборке пациентов, на наш взгляд, представляет жизненный интерес, так как именно ранняя диагностика клинически значимых стадий фиброза является плацдармом для ранней диагностики ГЦК.

Резюме

Ультразвуковая эластография перспективна. Она быстро развивается и представляет собой по-своему уникальную методику. Ее широкое клиническое применение в гепатологии сдерживается рядом нерешенных вопросов, в частности: не определено место сдвигововолновой эластографии в диагностическом алгоритме оценки стадии фиброза печени для стратификации пациентов на группы риска по гепатоцеллюлярной карциноме; не определены пороговые значения количественных показателей эластометрии в оценке стадий фиброза печени у пациентов с различными диффузными заболеваниями данного органа; недостаточно изучен вопрос влияния стеатоза печени на результаты эластометрии. Поиск ответов на эти вопросы является актуальной задачей.

1.3.2 Контраст-усиленное ультразвуковое исследование (КУУЗИ)

Первые описания ультразвуковых контрастных препаратов (УЗКП) относятся к концу 90-х гг. прошлого столетия, когда появились контрасты первого поколения [45, 82]. Современные УЗКП представляют собой суспензию микропузырьков (диаметром около 2,5 мкм), заполненных инертным газом и покрытых оболочкой, обычно состоящей из фосфолипидов или альбуминов. Микропузырьки действуют как резонансные рассеиватели, усиливая отраженный сигнал до 30 дБ [173].

На протяжении ряда лет методика КУУЗИ показала свою состоятельность в дифференциальной диагностике очаговых образований печени. На сегодняшний день она включена в ряд рекомендаций по диагностике и ведению пациентов с

циррозом, имеющих очаговые поражения печени, включая рекомендации American Association for the Study of Liver Diseases (AASLD) [143], согласованные рекомендации по гепатоцеллюлярному раку Asian Pacific Association for the Study of the Liver [265], рекомендации Канадской [145] и Итальянской ассоциаций по изучению печени [137], а также рекомендации Японской ассоциации гепатологов Japan Society of Hepatology [238]. В дифференциальной диагностике очаговых образований печени применение УЗКП повышает диагностическую точность ультразвукового исследования [169, 173, 335]. Как правило, она сопоставима с МРТ и КТ с внутривенным контрастированием [147, 159, 173, 321].

В настоящее время имеется четыре коммерчески доступных на международном рынке УЗКП: Definity / Luminity – Lantheus Medical Imaging, Inc., Север Биллерика, Массачусетс, США; SonoVue / Lumason – Bracco Suisse SA, Женева, Швейцария; Optison – GE Healthcare AS, Осло, Норвегия; Sonazoid – GE Healthcare AS, Осло, Норвегия [82, 175]. Для наиболее широко распространенных УЗКП (SonoVue ™ / Lumason ™) доза, достаточная для исследования большинства новообразований печени, в среднем составляет 2,4 мл [173].

Для оценки тканевой перфузии применяется специальный режим, при котором используются низкие значения механического индекса (MI), что позволяет проводить исследование в режиме реального времени до 6 мин. При этом изучаются такие характеристики, как: характер заполнения новообразования УЗКП, динамика его накопления и вымывания на протяжении трех сосудистых фаз – артериальной, портальной и поздней, а также наличие или отсутствие специфических паттернов контрастирования [175]. Главной отличительной способностью метода является то, что он позволяет получать информацию об особенностях кровоснабжения патологического образования без лучевой нагрузки в режиме реального времени. Ультразвуковые контрастные препараты не обладают нефро- и гепатотоксичностью, нет доказательств какого-либо влияния на функцию щитовидной железы, так как контрастные вещества не содержат йода [159]. УЗКП имеют гораздо меньшую частоту аллергических и анафилактических реакций. При их использовании порог смертности составляет около 0,0006%, в сравнении с

контраст-усиленными МСКТ/МРТ, где этот показатель равен 0,001% [303, 312, 318, 326].

В 2020 г. вышла четвертая версия дополненных практических рекомендации по ультразвуковому исследованию печени с применением ультразвуковых контрастных препаратов [175]. Характерными признаками гемангиомы печени при КУУЗИ являются: усиление образования, в виде глыбок по периферии в артериальной фазе исследования, а также полное или частичное центростремительное его заполнение в портальной и поздних фазах. Как правило, усиление длится от нескольких секунд до нескольких минут и происходит быстрее в более мелких очагах. По мнению C. Dietrich с соавт. (2007), сочетание этих двух признаков является высокоспецифичным для гемангиом [169].

С помощью КУУЗИ можно верифицировать большинство гемангиом. Нетипичные признаки свойственны небольшим (< 15 мм) и крупным (> 4 см) новообразованиям. Среди причин данного явления выделяют: высокую скорость кровотока в новообразовании [169], а также наличие анастомозов между артериями и венами воротной вены [325]. Гемангиомы с высокоскоростным кровотоком (или шунтом) демонстрируют быстрое однородное гиперконтрастирование в артериальной фазе и могут быть ошибочно приняты за ФНГ, редко – за гепатоцеллюлярную аденому или ГЦК [158].

Ввиду отсутствия контрастирования в тромбированных частях, гемангиомы можно ошибочно принять за злокачественные новообразования, так как это явление может быть интерпретировано как вымывание (WASH OUT) [169, 232]. В целом характеристики динамики контрастного препарата в новообразовании при КУУЗИ и КТ во многом схожи, однако гемангиомы с быстрым кровотоком могут быть пропущены при КТ с болюсным усилением, но при этом легко идентифицированы при КУУЗИ [169].

Характерной чертой всех типов ФНГ является сильная гиперперфузия в артериальной фазе исследования, а также быстрое накопление препарата в новообразовании [275].

В венозной и паренхиматозной фазах контрастирования структура образования становится изо- или гиперэхогенной. Классический тип характеризуется контрастным усилением в виде «колеса со спицами». Такие опухоли часто имеют центральный рубец [337]. При эксцентрическом типе ФНГ также наблюдаются расходящиеся сосуды, но в данном случае точка расхождения сосудов эксцентрично смещена по направлению к периферии очага [326].

Центральный рубец может оставаться гипоконтрастным в артериальной и портальной фазах. Сохранение усиления в портальной и паренхиматозной фазах не характерно для метастазов и аденом, явление вымывания контрастного очага не свойственно для ФНГ, что является важным моментом в дифференциальной диагностике [32, 134].

При наличии типичных сосудистых характеристик специфичность КУУЗИ в диагностике ФНГ приближается к 100% [318]. Однако некоторые исследовательские центры в качестве классификационного признака ФНГ указывают явление вымывания контрастного препарата в поздней фазе исследования, дифференцируя тем самым образования с сохраненным контрастированием от новообразований с явлением вымывания контрастного препарата в поздней фазе исследования, которое, по мнению авторов, может наблюдаться в старых очагах узловой гиперплазии с дегенеративными изменениями [325].

Вымывание является результатом разрушения микропузырькового контрастного вещества (при длительном воздействии ультразвуком) или же следствием дегенеративных изменений в опухоли (у пациентов старших возрастных групп). Результатом этих изменений является облитерация ветвей воротной вены и окклюзии артерий небольшого диаметра в ткани опухоли. Вымывание контрастного препарата (являющееся результатом несоблюдения техники исследования или дегенерации в очаге) существенно затрудняет интерпретацию полученной картины и может сделать невозможным проведение дифференциальной диагностики между ФНГ и злокачественной опухолью печени, и, как следствие, потребовать проведения инвазивной диагностики образования. Во

многих случаях окончательный диагноз можно установить только с помощью пункционной биопсии печени под навигационным контролем [63].

При УЗИ с контрастированием в артериальной фазе исследования для ГЦА свойственно быстрое и интенсивное заполнение УЗКП. Оно происходит, как правило, интенсивно, гомогенно, по направлению от периферии к центру. Этот эффект обусловлен большим количеством тонких артерий, имеющих более высокую плотность в сравнении с ФНГ [175, 326]. В случае с ГЦА, как и с ФНГ, артериальная фаза достаточно скоротечна, что диктует необходимость постобработки полученного изображения в виде покадровой оценки и количественного анализа перфузии. Характерной особенностью ГЦА, которая отличает ее от ФНГ, является отсутствие признака «колеса со спицами». Стоит отметить, что точно определить подтип ГЦА с помощью этого метода невозможно [179].

Данные о перфузии опухоли в портальной венозной фазе вариативны. По данным C.F. Dietrich с соавт. (2005), для ГЦА характерно незначительное вымывание контраста, что объясняется отсутствием притока портальной крови [167]. Согласно W. Wermke с соавт. (2006), эктазированные синусоиды приводят к удержанию контрастного вещества и, как следствие, изо – или относительной гиперэхогенности опухоли в поздние фазы исследования [275, 325].

В клинических рекомендациях Всемирной и Европейской федерации ассоциаций в медицине и биологии (WFUMB-EFSUMB) 2012 г. имеется указание о том, что метастазы в артериальной фазе обычно демонстрируют как минимум некоторое контрастирование. Периферическое кольцевидное усиление в данной фазе является высоко специфичным симптомом, который выявляется в 50% случаев, при метастазах размерами менее 3,0 см. Вне зависимости от особенностей контрастирования в артериальной фазе, все метастазы гипоконтрастны в последующих: портальной и поздней фазах исследования [159]. Наиболее распространенными типами васкуляризации метастазов (МТС) являются: гиперваскулярные (нейроэндокринные опухоли, карциноиды, рак щитовидной и молочных желез, меланома, уротелиальная карцинома, лимфома, почечно-

клеточный рак, рак яичников) и гиповаскулярные опухоли (аденокарциномы желудочно-кишечного тракта и легких, плоскоклеточный рак, рак молочной железы, лимфома, меланома) [78].

Точность КУУЗИ (чувствительность – 85–92%, специфичность – 76–83%) в обнаружении вторичных поражений печени превосходит показатели традиционного УЗИ и сопоставима с таковой при КТ и МРТ [125, 147, 203].

В рекомендациях WFUMB-EFSUMB имеется указание о необходимости раздельного описания характеристик очаговых поражений печени у пациентов с циррозом печени и без него. По мнению авторов, это связано в первую очередь с различными типами опухолей печени встречающихся в этих двух группах и высокой частотой ГЦК у больных циррозом (до 95% всех очаговых поражений) [159].

Основным признаком для диагностики ГЦК при циррозе печени является гиперконтрастирование в артериальной фазе с последующим вымыванием в поздней [144, 179]. Эта картина специфична более чем в 97% случаев [139, 190]. По мнению экспертов EFSUMB, для ГЦК в артериальной фазе исследования характерно однородное усиленное контрастирование. Однако в зависимости от размера узла, оно может быть также и неоднородным. Наличие кольцевидного усиления (ободка по периферии) не характерно для ГЦК [159], но, по данным ряда авторов [280, 333, 336], подобного рода характеристика усиления в артериальную фазу встречается до 30% всех случаев гепатоцеллюлярной карциномы. Гипоконтрастирование в поздние фазы исследования, соответствующее феномену вымывания, характерезует практически все злокачественные образования печени и является ключевым признаком для всех методов лучевой диагностики [159]. При этом этот классический симптом в поздней фазе КУУЗИ у пациентов с ГЦК наблюдается примерно в половине всех случаев [326].

Известно, что эффект вымывания при ГЦР менее выражен в сравнении с другими первичными или вторичным опухолями печени и имеет тенденцию к более позднему возникновению [334]. Наиболее часто при ГЦК он проявляется спустя 1 мин от начала исследования [236, 288, 331]. Однако, по данным ряда

авторов, до 25% случаев ГЦК могут иметь эффект вымывания контрастного вещества, который начинается только после 3 мин исследования [139, 151, 153], а в случае с низкодифференцированной карциномой имеются данные о характерном вымывании контраста до 60 с исследования [139, 151, 190, 225], в этом варианте следует рассмотреть возможность альтернативных диагнозов [151, 155]. Подобные сведения существенно затрудняют интерпретацию полученных во время исследования данных.

В современной литературе практически не имеется сведений о роли КУУЗИ в диагностике ГЦК в не поврежденной циррозом печени, а также наличии или отсутствии особенностей контрастирования опухолей в этой группе пациентов. При этом общепризнанным является факт о значительных изменениях печеночной гемодинамики на фоне цирроза печени, в частности повышения ряда параметров артериального и снижения ряда значений портального кровотока [40, 80, 87, 126, 212].

Резюме

На сегодняшний день КУУЗИ является единственными методом лучевой диагностики, который позволяет изучать паренхиматозную микроциркуляцию в режиме реального времени. Имеющиеся преимущества метода существенно расширяют возможности ультразвуковой диагностики. С целью широкого внедрения методики в повседневную клиническую практику продолжение исследования ее возможностей в дифференциальной диагностике новообразований печени и изучения особенностей контрастирования узлов ГЦК у пациентов с циррозом печени и без него представляется актуальной задачей.

1.3.3 LI-RADS (Liver Imaging Reporting and Data System) – система отчетов и обработки изображений печени

Среди очаговых новообразований печени как на фоне цирроза, так и без него могут встречаться и доброкачественные, и злокачественные опухоли, лечебная тактика в отношении которых принципиально различна. Одними из основных

способов диагностики данных новообразований являются методы медицинской визуализации, в которых используется контрастное усиление [287].

Необходимость применения мультимодальной диагностики ГЦК общепризнана, однако единого мнения относительно того, какие именно инструментальные методы необходимо использовать и какова последовательность их применения, на сегодняшний момент в медицинском сообществе нет [217]. Аргументы в пользу динамического наблюдения пациентов из групп риска по ГЦК являются убедительными [227]. Прогноз гепатоцеллюлярной карциномы зависит от стадии, на которой опухоль была обнаружена, поэтому для повышения выживаемости пациентов решающее значение имеет ранняя диагностика.

В ретроспективном исследовании L.L. Wong с соавт. (2000) показатели выживаемости у больных, подвергнутых скринингу ГЦК, были намного выше, чем у тех, кому поставили диагноз лишь после возникновения симптомов заболевания [331]. Несмотря на различия в стратегиях наблюдения, во всех существующих руководствах в качестве основного метода наблюдения пациентов рекомендовано УЗИ. После обнаружения опухоли требуется более точная визуализация. В качестве методов первой линии для неинвазивной диагностики и постановки диагноза ГЦК используются МСКТ или МРТ с применением внеклеточных контрастных препаратов [287]. В последние годы методика КУУЗИ доказала свою эффективность в дифференциальной диагностике новообразований печени у пациентов группы риска по ГЦК. Методы медицинской визуализации, в которых используются контрастные препараты, имеют много общего, при этом каждый из них обладает своими характерными особенностями.

Отсутствие стандартной терминологии вынуждает радиологов использовать разные термины для интерпретации и описания выявленных изменений. Естественно, подобного рода проблемы существенно ограничивают клиницистов при попытках сравнения полученных результатов как внутри, так и между учреждениями [188, 258]. Следствием этого явилась необходимость в стандартизации полученных данных. В ряде работ было продемонстрировано, что структурированная отчетность лучевых методов диагностики может улучшить

процесс ведения пациентов путем повышения качества предоставления результатов любого диагностического метода; такие протоколы позволяют упорядочить информацию и представить ее в четкой и организованной модальности, отслеживая ключевые признаки каждого отдельно взятого случая (например, положение и размер выявленного очага) [302].

С целью стандартизации показателей неинвазивной диагностики ГЦК у пациентов групп риска в Американском Колледже Радиологии (ACR) в 2011 г. была разработана система данных, изображений и отчетов по исследованию печени (Liver Imaging Reporting and Data System – LI-RADS®). Она была создана для многофазных КТ и МРТ исследований с контрастированием, впоследствии подвергнута нескольким пересмотрам и дополнениям, последнее из которых произошло в 2018 г.

В 2014 г. началась разработка подобной системы для КУУЗИ (CEUS). Результатом стало определение строгих критериев диагностики и тактики ведения очаговых новообразований печени, близких по структуре к ГЦК, в зависимости от их характеристик контрастирования и размеров. Система CEUS LI-RADS® официально выпущена в ACR в сентябре 2016 г. [235]. Суть алгоритма осталась прежней – дифференцировка злокачественных опухолей гепатоцеллюлярной и не гепатоцеллюлярной природы. Она реализуется за счет присвоения исследуемым очагам категорий, соответствующих шкале и отражающих вероятность гепатоцеллюлярной карциномы (от LR-1 до LR-5). Основными ее критериями являются размеры и паттерны контрастирования. По мере развития технологий, накопления опыта и изучения отзывов пользователей материалы регулярно обновляются на официальном сайте ACR (www.acr.org) [277].

Характеристики категорий CEUS LI-RADS®v2017 и CT\MRI-LI-RADS®v2018 представлены в Таблице 1.

Резюме

Применение единых критериев оценки новообразований печени обеспечит преемственность между различными службами лучевой диагностики и

клиницистами. Система, основанная на стратификации признаков, обеспечивает надежный выбор следующего диагностического шага при динамическом наблюдении пациентов. Для ее широкого внедрения в клиническую практику необходимо решить вопрос о возможности и эффективности использования критериев CEUS LI-RADS v2017 и CT\MRI LI-RADS v2018 в рутинной практике при обследовании больных, не входящих в группу риска по ГЦК.

Таблица 1 – Характеристики категорий CEUS LI-RADS® v2017 и CT\MRI LI-RADS®

Характеристика категорий	Обозначение категорий
Невозможно присвоить категорию при низком качестве полученного изображения	LR-NC
Наличие опухоли в вене	LR-TIV
Определено доброкачественное поражение	LR-1
Вероятно, доброкачественное поражение	LR-2
Возможно или определено злокачественное поражение, но не специфичное для ГЦК	LR-M
Промежуточная вероятность злокачественности	LR-3
Вероятно ГЦК	LR-4
Определенно ГЦК	LR-5

Таким образом, анализ литературных источников показал, что в диагностике ГЦК и других солидных опухолей печени остается множество спорных и нерешенных вопросов. Несмотря на современное развитие инструментальных методов исследования, на дооперационном этапе возможно лишь предположение морфологического варианта опухоли. Основные причины данного явления связаны с отсутствием единых критериев оценки новообразований, общих алгоритмов и протоколов обследования пациентов с диффузными заболеваниями и опухолями печени.

Эффективность использования традиционных методов УЗИ, в частности в диагностике ранних проявлений фиброза печени, существенно ограничена. Остаются нерешенными вопросы дифференциальной диагностики выявленных новообразований, а именно: атипичных форм гемангиом и ФНГ, аденом, узлов регенерации и ГЦК. Между тем возможности современных методов ультразвуковой диагностики существенно шире. Изучение возможности использования УЗСВЭ в оценке стадии фиброза печени для стратификации больных на группы риска по гепатоцеллюлярной карциноме и расчет пороговых значений позволит создать плацдарм для ранней диагностики ГЦК.

Исследование возможностей КУУЗИ в дифференциальной диагностике новообразований печени, особенностей контрастирования узлов ГЦК у пациентов с циррозом печени и без него поможет провести дифференциальную диагностику с минимальными временными и экономическими затратами.

Применение единых критериев оценки новообразований печени, полученных при помощи разных методов лучевой диагностики, обеспечит преемственность в мониторинге и принятии решений.

Оценка эффективности использования критериев CEUS LI-RADS®v2017 и CT\MRI LI-RADS®v2018 при обследовании пациентов, не входящих в группу риска по ГЦК, позволит рекомендовать ее к широкому внедрению в ежедневную клиническую практику.

Создание единой стратегии клинического использования методов УЗИ при заболеваниях печени, основанной на мониторировании пациентов с использованием комбинаций современных методов ультразвуковой диагностики, поможет сократить продолжительность диагностического алгоритма, уменьшить потребность в других, обычно инвазивных и более дорогих методах инструментальной диагностики, тем самым улучшить раннее диагностику ГЦК.

Все вышеизложенное и послужило основанием для настоящего исследования.

ГЛАВА 2. КЛИНИЧЕСКАЯ ХАРАКТЕРИСТИКА НАБЛЮДЕНИЙ И МЕТОДОВ ИССЛЕДОВАНИЯ

2.1. Общая характеристика пациентов

В работе проанализированы результаты обследования и лечения 336 пациентов с заболеваниями печени, проходивших лечение в ГБУЗ «Научно-исследовательский институт – Краевая клиническая больница № 1 имени профессора С.В. Очаповского» Министерства здравоохранения Краснодарского края (г. Краснодар) в 2015–2017 гг. Окончательный диагноз формировался на основании результатов гистологического исследования. В соответствии с клиническими данными все пациенты были разделены на 2 группы, в каждой из которых было сформировано несколько подгрупп. Группа 1 включала в себя пациентов (n = 137) с различными хроническими диффузными заболеваниями печени (ХДЗП). В группу 2 входили больные (n = 199) с новообразованиями печени. Сводные данные о распределении пациентов по группам представлены на Рисунке 1.

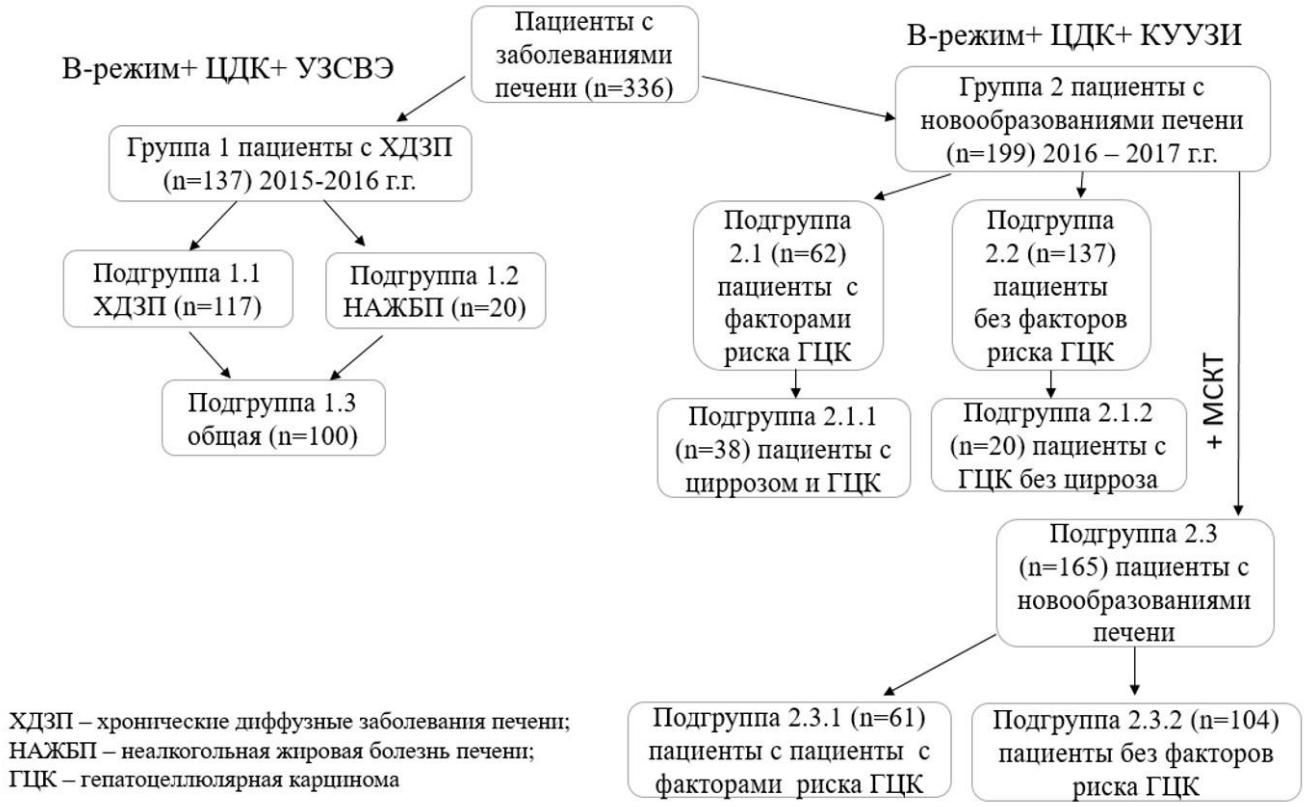

Рисунок 1. Распределение пациентов по группам исследования

Распределение пациентов в группах и подгруппах по возрасту и полу представлено в Таблице 2.

Таблица 2 – Распределение пациентов в подгруппах по полу и возрасту

Подгруппы	Пол м/ж	Возраст от/до	Средний возраст
Группа 1 (n = 137)	56(41%)/81 (59%)	18–77	46,2 ± 14,1
Подгруппа 1.1 (n = 117)	48 (41%)/69 (59%)	21–77	48,5 ± 13,8
Подгруппа 1.2 (n = 20)	8(40%)/12 (60%)	18–69	45,5 ± 11,2
Подгруппа 1.3 (n = 100)	41(41%)/59 (59%)	18–77	46,2 ± 14,1
Группа 2 (n = 199)	96 (48%)/103 (52%)	25–86	62,3 ± 11,3
Подгруппа 2.1 (n = 62)	36 (58%)/26 (42%)	41–76	52,2 ± 12,8
Подгруппа 2.1.1 (n = 38)	21 (55,3%)/17 (44,7%)	44–70	61,7 ± 9,2
Подгруппа 2.2 (n = 137)	71(52%)/66 (48%)	25–77	54,4 ± 11,1
Подгруппа 2.1.2 (n = 20)	12 (60,0%)/8 (40,0%)	46–74	62 ± 10,1
Подгруппа 2.3 (n = 165)	78(47%)/87 (53%)	25–86	62,3 ± 11,3

При исследовании пациентов 1-й группы анализировали возможность применения сдвигововолновой эластографии для стратификации пациентов на группы риска по ГЦК путем определения стадии фиброза печени, а также оценивалось влияние НАЖБП на результаты эластометрии.

Для уточнения возможностей ультразвукового исследования при хронических диффузных заболеваниях печени всем пациентам 1-й группы было выполнено мультипараметрическое УЗИ в объеме:

• исследование в В-режиме;

• цветовое или энергетическое допплеровское картирование;

• импульсно-волновое допплеровское сканирование;

• двумерная сдвигововолновая эластография.

С целью верификации диагноза всем пациентам группы (n = 137) была выполнена пункционная биопсия печени под УЗ-контролем.

Согласно морфологическим заключениям стадии фиброза по Metavir, пациенты распределились следующим образом: F0 – n = 40; F1 – n = 7; F2 – n = 28; F3 – n = 25; F4 – n = 48. 1-я группа была разделена на две подгруппы. Критерием деления стало наличие или отсутствие жировых изменений в паренхиме печени по данным биопсии.

В подгруппу 1.1 включены 117 пациентов с хроническими диффузными заболеваниями печени для определения показателей сдвигововолновой эластографии и стадии фиброза.

Согласно результатам биопсии, у 28 человек данной подгруппы фиброзные изменения в печени отсутствовали (F0). Фиброз F1 был у 6, F2 – у 14, F3 – у 23 и F4 – у 46 пациентов.

Для последующего анализа данных УЗСВЭ эти больные были разбиты на пять подгрупп по стадиям F0, F1, F2, F3 и F4. В связи с тем, что в последние годы сложилась практика совмещения F0 и F1 стадий (Рекомендации EASL, 2017), была сформирована еще одна подгруппа (n = 34), объединяющая больных F0 и F1. Распределение пациентов по клиническим диагнозам показано на Рисунке 2.

В подгруппу 1.2 были включены 20 пациентов с НАЖБП (12 – с жировым гепатозом и 8 – со стеатогепатитом). У 12 человек фиброзные изменения в печени отсутствовали (F0). Стадия фиброза F1 была определена у одного человека, F2 – у 4, F3 – у 1 и F4 – у 2 пациентов.

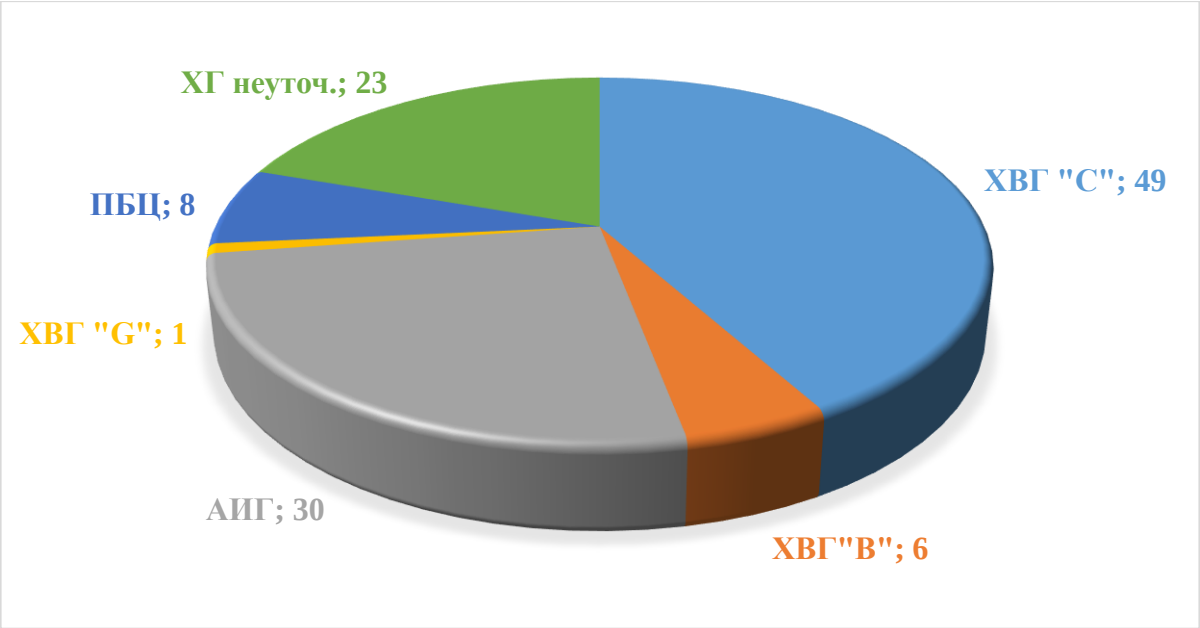

Рисунок 2. Распределение пациентов подгруппы 1.1 по клиническим данным ХВГ «С» – хронический вирусный гепатит «С»; ХВГ «В» – хронический вирусный гепатит «В»; ХВГ «G» – хронический вирусный гепатит «G»; ПБЦ – первичный билиарный цирроз; ХГ неуточ. – хронический гепатит неутонченной этиологии; АИГ – аутоиммунный гепатит

По степени выраженности стеатоза больные распределились следующим образом: с S1 – 7 человек, с S2 – 5 и с S3 – 8.

Пациенты также были разбиты на шесть подгрупп, которые по стадиям фиброза обозначались как sF0, sF1, sF2, sF3, sF4 и sF0+sF1 (объединенная). Сводные данные по пациентам подгруппы 1.2 представлены в Таблице 3.

Для определения возможности использования УЗСВЭ в скрининге групп риска по ГЦК у пациентов с различными диффузными заболеваниями печени, из подгрупп 1.1 и 1.2 была сформирована подгруппа 1.3 (n = 100), где из расчета исключены больные с явными УЗ-признаками стеатоза, а также пациенты с клиническими данными, свидетельствующими о наличии НАЖБП, полученными при первичных осмотрах. Стадия фиброза F0-F1 имела место у 31 пациента, F2 – у 9, F3 – у 15 и F4 – у 45 пациентов.

Критерии включения пациентов1-й группы в исследование: отсутствие асцита, длина биоптата ≥ 20 мм, уровень тромбоцитов не менее 80 × 10^{-9}, МНО

(международное нормализованное отношение) ≤ 2,5, уровни АСТ (аспартатаминотрансферазы) и АЛТ (аланинаминотрансферазы) повышены менее чем в 2 раза, по сравнению с максимальным нормативным значением, получение при проведении УЗЭСВ серии из не менее 5 качественных эластограмм.

Таблица 3 – Распределение пациентов со стеатозом (подгруппа 1.2, n = 20) в зависимости от F и S стадии по Metavir

Показатели	S1 (n = 7)	S2 (n = 5)	S3 (n = 8)
sF0 (n = 12)	5	–	7
sF1 (n = 1)	1	–	–
sF2 (n = 4)	1	2	1
sF3 (n = 1)	–	1	–
sF4 (n = 2)	–	2	–
sF0 + sF1 (n = 13)	6	–	7

Во 2-ю группу вошли 199 пациентов с новообразованиями печени (199 узлов). Оценку эффективности мультипараметрического УЗИ при при новообразованиях печени проводили в 2 этапа. Первоначально у 199 пациентов 2 группы был выполнен анализ результатов традиционного УЗИ (В-режим, режимах ЦДК или ЭДК, импульсно-волновое допплеровское сканирование), затем – результатов КУУЗИ: изучали возможности метода в дифференциальной диагностике очаговых новообразований печени; особенности контрастирования ГЦК у пациентов с циррозом печени и без него; оценивали эффективность использования систем CT/MRI LI-RADS® v2018 и CEUS LI-RADS® v2017.

В соответствии с задачами исследования, по клинико-морфологическим данным пациенты были разделены на две сопоставимые по полу и возрасту подгруппы. В подгруппу 2.1 вошло 62 человека с циррозом печени и хроническими вирусными гепатитами В и С (62 узла), являющимися факторами риска развития ГЦК. В подгруппу 2.2 – 137 пациентов без цирроза и факторов риска (137 узлов).

Для определения роли УЗИ с контрастным усилением в диагностике ГЦК, наличия или отсутствия изменений гемодинамики в паренхиме печени,

пораженной и не пораженной циррозом, а также изучения особенностей контрастирования ГЦК у пациентов с вышеупомянутым заболеванием и без него из подгрупп 2.1 и 2.2 были выделены больные с гепатоцеллюлярной карциномой (n = 58) и сформированы подгруппы 2.1.1 (пациенты с факторами риска n = 38) и 2.1.2 (пациенты без факторов риска n = 20). В подгруппе 2.1.1 степень дифференцировки опухоли G1 имели 16 пациентов, G2 – 14, G3 – 8. В подгруппе 2.1.2 данные распределились следующим образом: G1 – 7 больных, G2 – 9, G3 – 4. Степень дифференцировки ГЦК G4 в исследованных группах диагностирована не была. Для решения поставленных задач в подгруппах проведен сравнительный анализ качественных и количественных (временных) параметров динамики контрастирования в паренхиме печени и узле ГЦК в артериальную, портальную и позднюю фазы. Распределение новообразований печени по морфологическим формам у пациентов в подгруппах 2.1 и 2.2 представлено в Таблице 4.

Таблица 4 – Распределение новообразований печени (n = 199) по морфологическим формам у пациентов 2-й группы

Новообразование	Подгруппа 2.1 (n = 62)	Подгруппа 2.2 (n = 137)
Очаг регенерации (ОР)	11 (17,7%)*	–
Очаг жирового гепатоза	–	5 (3,6%)
Гемангиома	2 (3,2%)	24 (17,5%)*
Абсцесс	–	5 (3,6%)
ФНГ	–	22 (16,5%)*
ГЦА	2 (3,2%)	13 (9,5%)
МТС	8 (12,9%)	43 (31,4%)*
ГЦК	**38 (62,1%)***	**20 (14,6%)**
Холангиоцеллюлярная карцинома (ХЦК)	1 (1,6%)	3 (2,2%)
Гемангиобластома	–	1 (0,7%)
Карциосаркома	–	1 (0,7%)

Прим.: * – различия между группами достоверны при $p < 0,05$; ФНГ – фокально-нодулярная гиперплазия; ГЦА – гепатоцеллюлярная аденома; ГЦК – гепатоцеллюлярная карцинома

И ГЦК, и очаги регенерации статистически значимо чаще встречались в группе 2.1 ($p < 0,0001$). У пациентов группы 2.2 чаще определялись метастазы ($p = 0,0002$) и фокально нодулярная гиперплазия ($p = 0,0003$).

С целью оценки эффективности использования системы LI-RADS® в дифференциальной диагностике новообразований печени из группы 2 была сформирована подгруппа 2.3, куда вошли 165 пациентов с опухолями печени. Критерием включения в подгруппу 2.3 было наличие данных КТ/МРТ. Из подгруппы 2.3 выделены следующие подгруппы: 2.3.1 – включала 61 пациента (61 узел) с факторами риска развития ГЦК и 2.3.2 – 104 пациента без факторов риска развития ГЦК (104 узла).

Препятствием для участия в настоящем исследовании больных 2 группы считали следующие критерии исключения: грубые нарушения системы гемостаза, не позволяющие проведение морфологической верификации, асцит, беременность. Из исследования также были исключены пациенты с нарушением центральной гемодинамики, что в свою очередь могло влиять на кинетику и динамику ультразвукового контрастного препарата в сосудистом русле [326].

Распределение новообразований печени по морфологии у пациентов подгруппы 2.3 представлено в Таблице 5.

Как видно из Таблицы 5, и ГЦК, и очаги регенерации статистически значимо чаще встречались в подгруппе 2.3.1 ($p < 0,0001$).

У пациентов подгруппы 2.3.2 чаще диагностировались метастазы ($p < 0,0001$) и фокально-нодулярная гиперплазия ($p < 0,0001$).

Для более систематического подхода разработали *качественные* и *количественные* (временные) параметры динамики ультразвукового контрастного препарата, которые оценивались в обеих группах пациентов.

Количественные параметры (в секундах): время начала контрастирования в очаге, время начала контрастирования в паренхиме печени, время максимального

контрастирования в очаге, время максимального контрастирования в паренхиме печени, время выравнивания контрастирования в очаге и паренхиме печени, время начала вымывания ультразвукового контрастного препарата из очага, время максимального вымывания ультразвукового контрастного препарата из очага.

Качественные параметры: характеристика сосудистого рисунка в очаге (однородный сосудистый рисунок, ассиметричный хаотичный сосудистый рисунок, наличие зон гипоперфузии, отсутствие зон гипоперфузии), поступление ультразвукового контрастного препарата в очаг по отношению к паренхиме печени (раннее, синхронное, замедленное), интенсивность контрастирования в очаге в сравнении с паренхимой печени (более интенсивно, менее интенсивно).

Таблица 5 – Распределение новообразований печени (n = 165) по морфологическим формам у пациентов подгруппы 2.3

Новообразование	Подгруппа 2.3.1 (n = 61)	Подгруппа 2.3.2 (n = 104)
Очаг регенерации	11 (18,0%)	–
Очаг жирового гепатоза	–	5 (4,8%)
Гемангиома	2 (3,3%)	6 (5,8%)*
Абсцесс	–	5 (4,8%)
Фокально-нодулярная гиперплазия	–	22 (21,2%)
Аденома	1 (1,6%)	5 (4,8%)
Метастаз	8 (13,1%)	43 (41,3%)
Гепатоцеллюлярная карцинома	38 (62,3%)	13 (12,5%)
Холангиоцеллюлярная карцинома	1 (1,6%)	3 (2,9%)
Гемангиобластома	–	1 (1,0%)
Карциносаркома	–	1 (1,0%)

В своей работе использовали диагностические критерии, предложенные ACR – CEUS LI-RADS®v2017 (Таблица 6) и CT/MRI LI-RADS®v2018 (Таблица 7).

Таблица 6 – Диагностическая таблица CEUS LI-RADS 2017

Гиперконтрастирование в артериальную фазу (ГКАФ) *Arterial phase hyperenhancement (APHE)*	Нет ГКАФ *No APHE*		ГКАФ (нет ободка[1], нет периферического нодулярного[2]) *APHE (not rim[1], not peripheral discontinuous globular[2])*	
Размер узла, мм *Nodul size, mm*	< 20	20	< 10	≥ 10
Нет признаков вымывания любого типа *No of washout of any type*	CEUS LR-3	CEUS LR-3	CEUS LR-3	CEUS LR-4
Позднее и слабое вымывание *Late and mild washout*	CEUS LR-3	CEUS LR-4	CEUS LR-4	CEUS LR-5

Прим.: Критерии CEUS LR-M: ободок ГКАФ, раннее (< 60 с) вымывание или выраженное вымывание (any of following: rim APHE or early (< 60 s) washout or marked washout). [1] ободок ГКАФ определяет CEUS LR-M (rim APHE indicates CEUS LR-M). [2] периферическое нодулярное ГКАФ (CEUS LR-1) (peripheral discontinuous globular indicates hemangioma (CEUS LR-1)).

Таблица 7 – Диагностическая таблица CT/MRI LI-RADS v2018

Гиперконтрастирование в артериальную фазу (ГКАФ) *Arterial phase hyperenhancement (APHE)*		Нет ГКАФ *No APHE*		Нет ободка ГКАФ *Nonrim APHE*		
Размер узла, мм *Nodul size, mm*		< 20	≥ 20	< 10	10–19	≥ 20
Необходим подсчет дополнительных основных признаков (*Count additional major features*): • контрастирование «капсулы» (*enhancing "capsule"*) • непериферическое «вымывание» (*nonperipheral "washout"*) • увеличение пороговых размеров узла в динамике (*threshold growth*)	*Нет*	LR-3	LR-3	LR-3	LR-3	LR-4
	Один	LR-3	LR-4	LR-4	LR-4 / LR-5	LR-5
	≥ двух	LR-4	LR-4	LR-4	LR-5	LR-5

Прим.: Критерии LR-M при внутривенном контрастировании: ободок ГКАФ (rim APHE), периферическое «вымывание» (peripheral “washout”), отсроченное центральное контрастирование (delayed central enhancement).

– узлы в этой ячейке классифицируются по одному дополнительному основному признаку (Observations in this cell are categorized based on one additional major feature): LR-4 – если определяется контрастирование «капсулы» (if enhancing “capsule”); LR-5 – если определяется непериферическое «вымывание» или увеличение пороговых размеров узла в динамике; (if a non-peripheral "washout" or threshold growth). Если вы не уверены в наличии какого-либо важного признака: охарактеризуйте этот признак как отсутствующий (if unsure about the presence of any major feature: characterize that feature as absent).

После проведения КУУЗИ всем пациентам была выполнена чрескожная биопсия печени под ультразвуковым контролем.

2.2 Методы исследования

Проведен ретроспективный анализ протоколов и цифровых записей исследований. В работу включены результаты следующих инструментальных методов диагностики:

1. Мультипараметрическое ультразвуковое исследование.
2. Мультиспиральная компьютерная томография с болюсным контрастным усилением.
3. Чрескожная биопсия под ультразвуковым контролем.
4. Гистологическое исследование материала.

<u>Ультразвуковые методы диагностики</u>

Технические характеристики ультразвуковой аппаратуры: Aixplorer (Super Sonic Imagine, Франция) – конвексный датчик 1–6 МГц (В-режим, режим цветового и энергетического допплеровского картирования, КУУЗИ, УЗСВЭ); Aplio 500 (Toshiba, Япония) – конвексный датчик 1–6 МГц (В-режим, режим цветового и

энергетического допплеровского картирования). Мультипараметрическое УЗИ печени выполняли по стандартной методике, включающей следующие режимы:

1. Исследование в В-режиме: размеры печени, ее контуры, эхогенность и эхоструктура паренхимы, состояние внутри- и внепеченочных желчных протоков, воротной вены и ее основных притоков; сегментарная локализация новообразования; размеры опухоли в см; границы образования (ровные/неровные; четкие/нечеткие); эхогенность образования (гипо-, изо-, гиперэхогенное относительно окружающей паренхимы печени); структура опухоли (однородная/неоднородная с ан-, гипо-, гиперэхогенными включениями).

2. Цветовое допплеровское картирование (ЦДК) – оценка степени васкуляризации новообразования (Рисунки 3–5), а также изучение сосудистого рисунка в опухоли (преобладание пери- или интранодулярных сосудов, артериальных/венозных, наличие специфических сосудистых рисунков (Рисунки 6–8). Все исследования проводились при скоростях от 3 до 7 см/с.

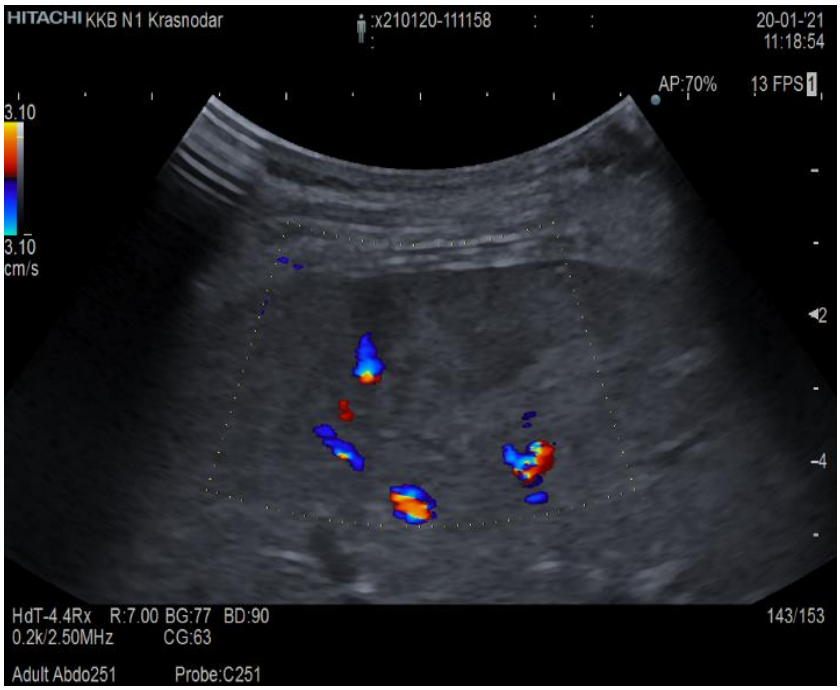

Рисунок 3. Васкуляризация опухолей печени – мало васкуляризированные сосудистые структуры в режиме ЦДК не регистрировались

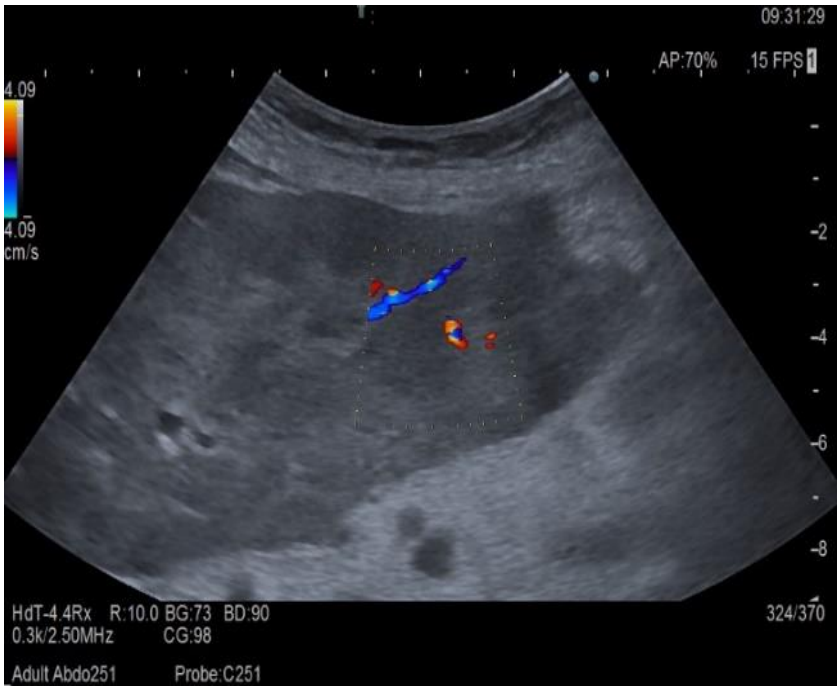

Рисунок 4. Васкуляризация опухолей печени – умеренно васкуляризированные на 1 кв. см опухоли 1–2 сосудистые структуры

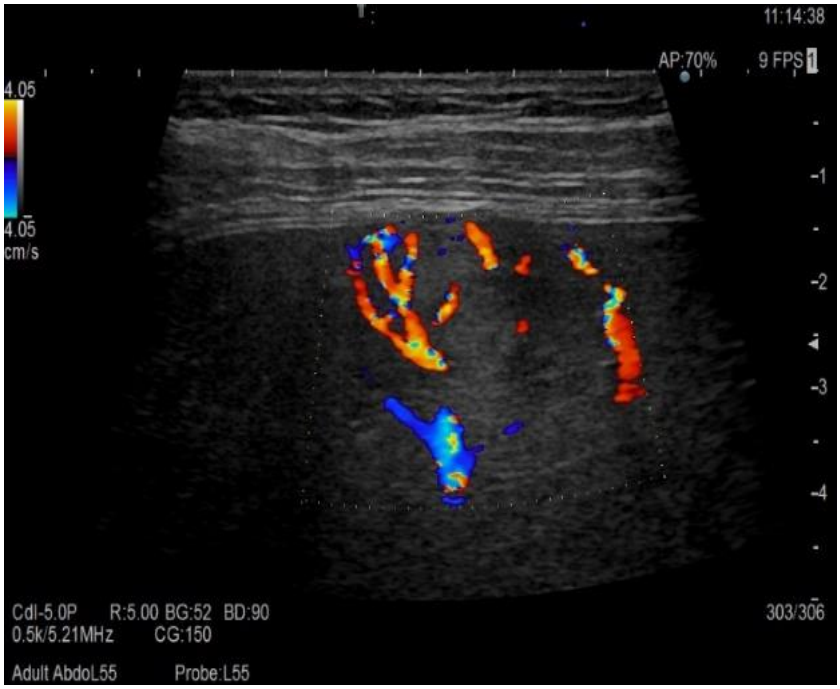

Рисунок 5. Васкуляризация опухолей печени – гиперваскуляризированные на 1 кв. см опухоли 3–4 сосудистые структуры

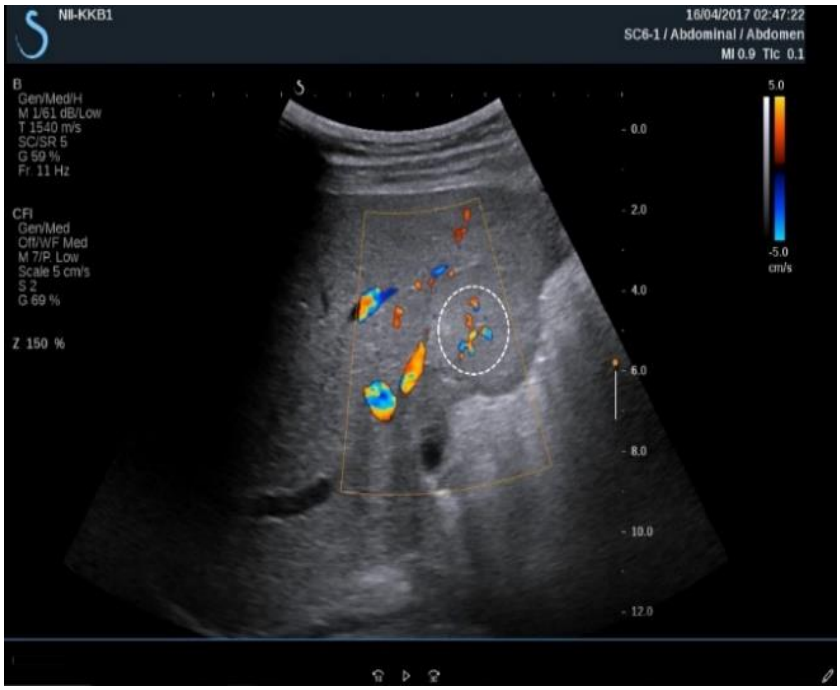

Рисунок 6. ФНГ. Специфический сосудистый рисунок по типу «колеса со спицами»

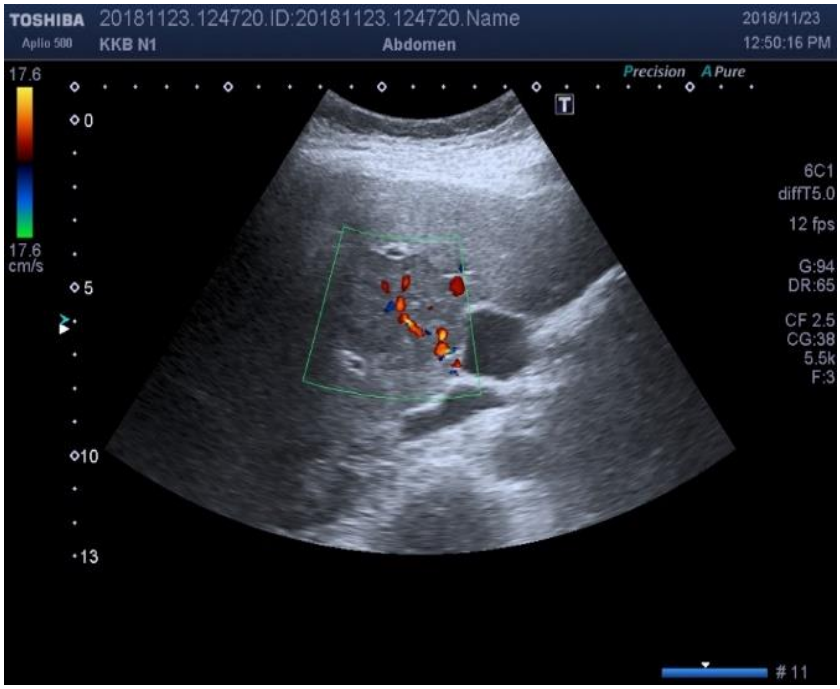

Рисунок 7. ГЦК. Специфический сосудистый рисунок – наличие питающего опухоль сосуда

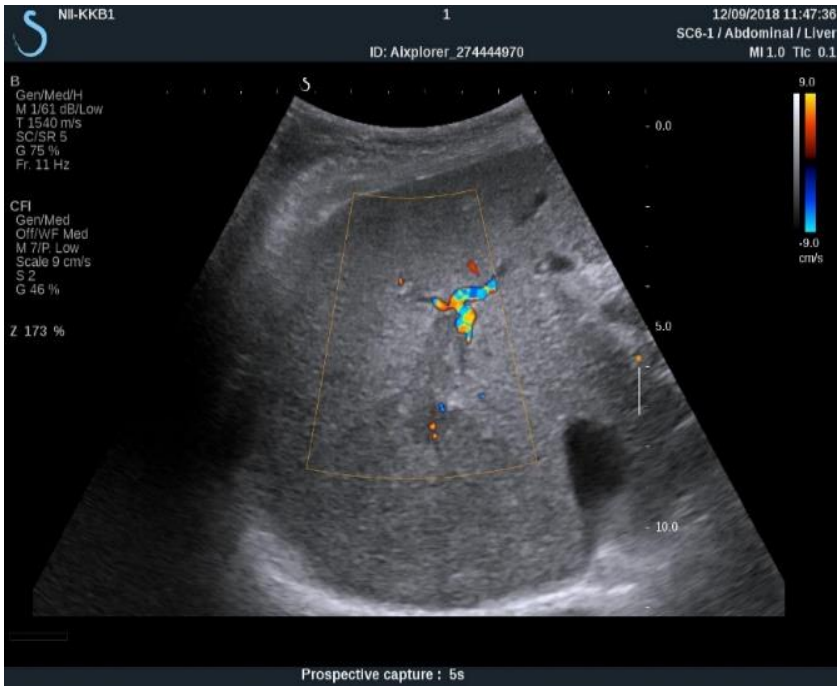

Рисунок 8. ГЦК. Специфический сосудистый рисунок – «ампутация» сегментарной (S7) ветви воротной вены на фоне ее опухолевого тромбоза

3. Импульсно-волновое допплеровское исследование: спектральный анализ кровотока в воротной вене, печеночных венах, печеночной артерии, а также интра- и перинодулярных сосудов. При количественной оценке допплеровских спектров использовали следующие параметры: ЛСК – линейная скорость кровотока (м/с); ОСК – объемная скорость кровотока (л/мин); RI – резистивный индекс (отн. ед.).

Расчеты проводили автоматически на ультразвуковом аппарате.

4. Сдвигововолновая эластография

Всем пациентам первой группы (n = 137) была выполнена ультразвуковая двумерная сдвигововолновая эластография (УЗСВЭ, 2D SWE). При внедрении новой методики в повседневную практику всегда возникает ряд сложностей, связанных с техническими особенностями выполнения исследования. Физические принципы эластографии, основные специфические преимущества этого вида, технические характеристики аппаратуры, выбор зоны исследования уже подробно описаны в отечественной и зарубежной литературе [35, 196, 197, 198].

Ультразвуковое исследование выполнялось натощак, в стандартном положении пациента лежа на спине с запрокинутой за голову правой рукой. Датчик

позиционировался продольно в межреберном промежутке под углом 90° по отношению к капсуле печени. Цветовое эластографическое окно размещалось под визуальным контролем в максимально бессосудистом участке VI и VII сегментов правой доли печени на глубине не менее 1,5–2,0 см от капсулы. Такое размещение цветового окна помогало избежать эффектов реверберации под капсулой Глиссона и пульсационных волн, возникающих в паренхиме печени вокруг крупных сосудов. Диапазон упругости, использованный нами, составлял 0–30 кПа.

Контрольный объем позиционировали, ориентируясь на продольную ось распространения ультразвуковых волн в центральных отделах эластограммы (Рисунок 9).

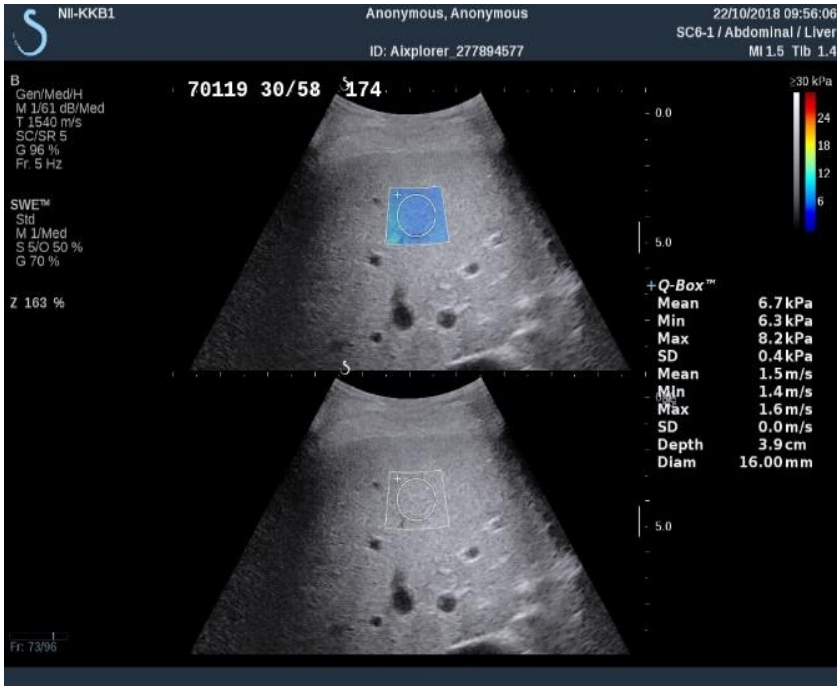

Рисунок 9. Пример качественной эластограммы с корректным расположением контрольного объема

Для количественной оценки упругости использовалась серия из 5 качественных (стабильных в течение 3–5 с, полностью прокрашенных) эластограмм. Измерения производились в одинаковых по величине зонах интереса, размер контрольного объема (КО, Q-Box) находился в пределах 16–18 мм. Использование режима двойного экрана (B-mode + 2D-SWE), на наш взгляд, существенно облегчает задачу размещения КО в зоне максимально однородной

паренхимы печени. В конце исследования определялось среднее значение ее упругости (Emean), полученное в серии измерений.

5. Ультразвуковое исследование с контрастным усилением.

В структуре методов мультипараметрического ультразвукового исследования всем пациентам 2-й группы (n = 165) после получения предварительного информированного согласия было выполнено контраст-усиленное УЗИ.

Больного обследовали в стандартном положении – лежа на спине или на левом боку с запрокинутой правой рукой.

В качестве контрастного агента использовался ультразвуковой контрастный препарат Соновью® (Bracco Swiss S.A., Швейцария), который вводился внутривенно болюсно через периферический катетер 18–20G, установленный в кубитальную вену. После введения контрастного препарата катетер промывался 1–3 мл 0,9%-го раствора хлорида натрия в соответствии с рекомендациями [159].

Для стандартизации показателей в качестве «точки отсчета», от которой шло распределение времени по фазам исследования и начиналась запись видеоклипа, мы использовали момент начала введения контрастного препарата в вену. Отдельное внимание уделялось синхронизации действий медицинской сестры, которая вводила данный препарат, и оператора, который включал таймер и запускал запись видеоклипа.

Определение однократной дозы контрастного агента зависит от используемого ультразвукового оборудования, выбранных режимов исследования, частоты сканирования, а также локализации изучаемого объекта.

Рекомендованная доза для исследования внутренних органов составляет от 1,2 до 2,4 мл, для изучения поверхностно расположенных органов традиционно используются большие дозировки препарата [159, 173, 303]. Однократный объем УЗКП, используемый для исследования новообразований печени, составлял от 1,0 до 1,5 мл.

Анализируя полученные результаты, пришли к выводу, что при использовании больших доз на однократное введение препарата (1,5–2,5 мл) значимого улучшения качества получаемого изображения не происходит.

Исследование проводили в режиме двойного экрана и ориентировались изображение в режиме «серой шкалы». Адекватное качество визуализации новообразования печени в традиционном В-режиме является основой успешного выполнения исследования. Это достигается оптимальной укладкой пациента и позиционированием датчика до начала введения контрастного вещества.

На наш взгляд, идеальной является такая позиция датчика, при которой изучаемый объект будет находиться на экране вне зависимости от фазы дыхания обследуемого, однако это возможно далеко не всегда.

У ряда пациентов адекватная визуализация зоны интереса была возможна только при вдохе или выдохе, то есть для полноценной оценки новообразования требовалась задержка дыхания. В таких ситуациях просили пациента задержать дыхание от момента начала введения препарата, для полноценной оценки артериальной фазы, как минимум до времени выравнивая контрастирования в новообразовании и окружающей паренхиме печени.

Оценка артериальной фазы и запись видеоклипа проводилась одновременно, без перерыва. На наш взгляд, это наиболее ответственная часть исследования, так как ряд новообразований могут накапливать контраст значительно быстрее окружающей паренхимы, после чего они перестают быть доступными для оценки.

Некоторые очаги имеют специфические модели контрастирования, определение которых играет чрезвычайно важную роль в дифференциальном диагнозе. Непрерывная запись видеоклипа на протяжении всей артериальной фазы дает возможность ретроспективного покадрового анализа полученного изображения.

При оценке портальной и поздней фаз в сканировании делались паузы, что позволяло избежать избыточного разрушения контрастного препарата в зоне исследования под воздействием энергии ультразвуковых волн.

Для изучения ангиоархитектоники в очаге у части пациентов с гиперконтрасными новообразованиями, выявленными в процессе исследования, использовался режим «Вспышки» – «Flash». Его включение, сопровождается кратковременным повышением механического индекса, приводит к одномоментному разрушению микропузырьков в зоне исследования, после чего в очаге происходит повторное, но уже менее выраженное накопление контрастного препарата.

На наш взгляд, использование данного приема целесообразно в позднюю фазу исследования, после того как изучены основные характеристики очага. При необходимости введения второй дозы препарата режим «Вспышка» может быть использован для снижения объёма первой дозы контрастного вещества, циркулирующего в крови. Это достигается размещением датчика над крупным сосудом (например, абдоминальным отделом аорты).

Длительность всех КУУЗИ находилась в диапазоне от 5 до 6 мин. Ни одного осложнения, связанного с применением ультразвукового контрастного препарата, зафиксировано не было.

Критериями исключения пациентов из исследования являлись грубые нарушениями системы гемостаза, не позволяющие проведение морфологической верификации. Из исследования также были исключены пациенты с нарушением центральной гемодинамики, что в свою очередь могло влиять на кинетику и динамику ультразвукового контрастного препарата в сосудистом русле [326].

Помимо поиска специфических паттернов контрастирования в нашей работе оценивалась скорость и интенсивность накопления УЗКП в опухоли, которые сравнивались с окружающей паренхимой печени с учетом каждой фазы исследования.

При описании результатов, полученных в ходе КУУЗИ, мы столкнулись с отсутствием единообразия используемых терминов. В специализированной зарубежной литературе имеются специфические термины, характеризующие накопление УЗКП в сосудах опухоли, как правило, они не имеют аналогов в русскоязычных изданиях [159]. В их основе лежит слово «enhancement»,

означающее «усиление». Также присутствуют следующие термины: «nonenhanced» – «не усиленные»; «hypoenhanced» – «гипоусиленные или слабо усиленные»; «isoenhanced» – «изоусиленные или равно усиленные»; «hyperenhanced» – «гиперусиленные или значительно усиленные». В русскоязычной литературе ряд авторов характеризуют поведение УЗКП в тканях как «накопление» – слабое или выраженное отсутствие [8]. Некоторые авторы используют термин «васкуляризация» - изо-, гипо-или гиперваскулярные образования [82].

Однако ряд иностранных авторов признают термин «васкулярный (сосудистый)» не совсем корректным как с гистологической, так и с физиологической точки зрения [173]. Мы разделяем мнение Н.Н. Ветшевой о возможности использования производных русскоязычного термина «контрастный», а именно: «бесконтрастные», «гипоконтрастные», «изоконтрастные», «гиперконтрастные», как непосредственно отражающего процессы, происходящие в опухоли после контрастирования [15].

6. Мультиспиральная компьютерная томография

Для решения поставленных в исследовании задач, МСКТ была выполнена 165 пациентам второй группы. Исследования проводились на КТ-сканерах Siemens Somatom Definition AS 128 и Siemens Somatom Definition Flash 256 (Германия) с обязательным выполнением нативного (бесконтрастного) исследования артериальной, портальной и отсроченной (через 5 мин) фаз. Топограмма выполнялась во время задержки дыхания в фазу вдоха. По полученному изображению проводили планирование зоны исследования, включающей органы брюшной полости и при необходимости – полости таза с дальнейшим краниокаудальным направлением сканирования при следующих параметрах: ширина среза – 0,9 мм, интервал реконструкции – 0,45 мм, питч – 1,078, скорость вращения трубки – 0,75 с. Для контрастного усиления использовались неионные рентгеноконтрастные препараты в объеме 100–150 мл с концентрацией йода 300–350 мг/мл: йогексол («Омнипак» (GE Healthcare, Ирландия) – 350 мг/мл, йопромид («Ультравист» Bayer, Германия) – 300 мг/мл, вводимые внутривенно с помощью автоматического инжектора, синхронизированного с томографом. Расчет дозы

контрастного вещества (КВ) проводился в зависимости от массы тела пациента: 1,2 мл/кг массы тела – для КВ с концентрацией йода 350 мг/мл и 1,4 мл/кг массы тела – для КВ с концентрацией йода 300 мг/мл. Компактный болюс контрастного вещества обеспечивался предварительным и последующим болюсным введением 20–40 мл физиологического раствора.

Скорость введения контрастного вещества и физиологического раствора составляла 3–4 мл/с. Для запуска сканирования использовался программный пакет bolus tracking – программа поиска целевой плотности в сосуде. Порог данного параметра составлял 150 ед. Н в просвете нисходящего отдела аорты, на 3–4 см ниже уровня бифуркации трахеи.

Для получения артериальной и венозной фаз сканирования исследование начинали на 15–20 и 45 сек. с момента достижения целевой плотности аорты. Отсроченную фазу проводили у всех пациентов на 5–8 мин после введения контрастного препарата. Последующую обработку полученных изображений выполняли с использованием платформы Siemens Syngo Via - оценивалась нативная, артериальная, венозная и отсроченная фазы. Обработка КТ-данных включала в себя построение многоплоскостных и объемных реформаций на основе изображений, полученных во всех фазах.

По нативному исследованию оценивали плотность паренхимы. Объемное образование оценивалось во всех фазах контрастирования с описанием его локализации, денситометрических данных (гиподенсное, изоденсное, гиперденсное относительно интактной паренхимы). Троекратно проводилось измерение показателей в единицах Хаунсфилда (ед.Н) в один и тех же позициях с использованием всех фаз сканирования. В дальнейшем среднее значение определялось по формуле: (Н1 + Н2 + Н3) / 3.

7. Чрескожная биопсия под ультразвуковым контролем

С целью морфологического подтверждения диагноза всем пациентам обеих групп проводилась чрескожная биопсия печени. Процедура осуществлялась в условиях манипуляционного кабинета отделения ультразвуковой диагностики. При проведении вмешательства использовалась местная анестезия. В качестве

анестезирующего средства применялся 0,5%-й раствор лидокаина в объеме 20 мл. Процесс анестезии и навигация при биопсии осуществлялись под непосредственным ультразвуковым контролем. Забор материала выполнялся с помощью полуавтоматической системы Vitesse Biopsy Gun (OptiMed, Германия) с иглой 16G.

У пациентов первой группы биопсия выполнялась непосредственно после проведения эластометрии из участков, максимально приближенных к области измерения упругости паренхимы. У пациентов второй группы забор материала осуществлялся из центральных и периферических отделов новообразований.

8. Гистологическое исследование материала

В анализ включали данные гистологического исследования макро- и микропрепаратов, которые проводили в плановом порядке. Репрезентативность биопсии пациентов первой группы оценивалась по количеству портальных трактов. Фиброз печени – по 5-балльной шкале Metavir (от стадии F0 до стадии F4) [122]. Оценивали степень повреждения (некроз и дистрофические изменения гепатоцитов) и воспалительной лимфогистиоцитарной инфильтрации с определением индекса активности [233]. Наличие и выраженность жировой дистрофии (S) в процентах к площади биоптата менее 33% определялись как S1, от 33 до 66% – как S2, более 66% – как S3, а отсутствие – как S0 [122, 166].

При необходимости морфологическое заключение у пациентов 2-й группы дополняли данными иммуногистохимического исследования.

После выполнения манипуляции биоптат сразу помещался в фиксирующую жидкость – 10%-й раствор нейтрального забуференного формалина. Осуществлялись фиксация препарата в течение 12–24 ч и спиртовая проводка по стандартной методике с заливкой в парафин с последующим приготовлением серийных срезов толщиной 3–5 мкм, окраской гематоксилином и эозином, пикрофуксином по Ван Гизону.

Все исследование выполняли специалисты патологоанатомического отделения ГБУЗ «НИИ – Краевая клиническая больница № 1 имени профессора

С.В. Очаповского» Министерства здравоохранения Краснодарского края, г. Краснодар (заведующая отделением, к. м. н. О.Н. Понкина).

2.3. Статистическая обработка полученных данных

Анализ цифровых данных проводили методами непараметрической статистики.

Качественные переменные описывали абсолютными и относительными частотами, количественные были представлены в виде медианы (Me), средних значений и стандартного отклонения (M ± m), 95% доверительного интервала и минимального – максимального значений (Me, 95% CI, Min-Max).

Сравнение количественных признаков в независимых группах проводили по критерию Манна – Уитни, качественных – с использованием критерия $\chi 2$.

Результаты считали достоверными при $p < 0,05$. Для выявления силы связи между признаками использовался корреляционный анализ с расчетом коэффициента ранговой корреляции Спирмена.

Для определения пороговых значений (с определением чувствительности, специфичности и AUROC) был проведен ROC-анализ.

Оценка аналитической надежности методов исследования включала расчет чувствительности (%), специфичности (%) и точности (%).

В случае оценки информативности системы LI-RADS® в диагностике ГЦК ИП-результатами считали морфологически подтвержденные случаи ГЦК, в которых были определены категории LR-4 и LR-5. При оценке информативности системы LI-RADS® в диагностике злокачественных опухолей негепатоцеллюлярной природы ИП-результатами являлись соответственные морфологически подтвержденные случаи, в которых была определена категория LR-M.

Выполнялся расчет прогностической ценности положительного результата (positive predictive value): определялась доля истинно положительных результатов теста среди всех положительных результатов (вероятность наличия заболевания

при положительном (патологическом) результате теста) ППР = ИП / (ИП + ЛП) х 100%.

Также рассчитывали прогностическую ценность отрицательного результата (negative predictive value) – вероятность отсутствия заболевания при отрицательном (нормальном) результате теста ПОР = ИО / (ИО + ЛО). Чем чувствительнее тест, тем выше прогностическая ценность его отрицательного результата (т.е. возрастает вероятность того, что отрицательные результаты теста отвергают наличие заболевания). Чем тест специфичнее, тем выше прогностическая ценность его положительного результата (т.е. возрастает вероятность того, что положительные результаты теста подтверждают предполагаемый диагноз).

Все расчеты проведены на PC Pentium 1,73 ГГц с операционной системой Microsoft Windows XP Professional SP3 с помощью программ: Microsoft Office Excel 2016, Statistica 7.0, и SPSS 17.0.

ГЛАВА 3. РЕЗУЛЬТАТЫ МУЛЬТИПАРАМЕТРИЧЕСКОГО УЛЬТРАЗВУКОВОГО ИССЛЕДОВАНИЯ ПРИ ДИФФУЗНЫХ ЗАБОЛЕВАНИЯХ ПЕЧЕНИ

3.1 Возможности и проблемы традиционного ультразвукового исследования (эхография и доплерография) при диффузных заболеваниях печени

Согласно морфологическим заключениям стадии фиброза по Metavir, пациенты 1-й группы (n = 137) распределились следующим образом: F0 – n = 40; F1 – n = 7; F2 – n = 28; F3 – n = 25; F4 – n = 48.

При диффузных заболеваниях печени ультразвуковые признаки характеризуются выраженным полиморфизмом, при этом большинство критериев оценки субъективны. Обобщенные данные традиционных методов ультразвуковой диагностики (В-режим + ЦДК + импульсно-волновое допплеровское сканирование) представлены в Таблице 8.

Ни один из рассматриваемых признаков не встречался у всех 137 пациентов. У 27 (19,7%) человек (группы F0-F2), при исследовании в В-режиме, структурных изменений в паренхиме печени выявлено не было. Средняя эхогенность была установлена у 100 (73%) пациентов и встречалась во всех группах. К характерным признакам стеатоза мы относили повышение эхогенности паренхимы, снижение ее звукопроводимости, ослабление сосудистого рисунка, наличие зон неизмененной паренхимы на границе 4–5 сегментов печени, сочетание двух и более признаков было выявлено у 37 (27%) пациентов. Неоднородная эхоструктура паренхимы отмечалась во всех группах обследуемых (F0-F4) и была зафиксирована у 98 (71,5%) человек. Наиболее специфичными признаками для стадий тяжелого фиброза и цирроза печени (F3–F4 – n = 73) являлись данные, полученные в В-режиме: неровный контур печени – 41 (56,1%); дилятация воротной вены – 44 (60,3%); наличие порто-кавальных анастомозов – 42 (57,5%); тромбоз воротной вены – 18 (24,6%), а также при помощи доплерографических методик: снижение ЛСК в ВВ < 0,15 м/с – 29 (39,7%); ОСК в ВВ < 0,6 или > 1,2 л/мин – 33 (45,2%); непрерывно уплощенный тип доплеровской кривой в ВВ – 23 (31,5%); Vmax в ПА

> 70 см/с и/или IR > 0,8 – 21 (28,7%). Специфичных признаков для ранних стадий фиброза выявлено не было.

Таблица 8 – Ультразвуковые критерии при диффузных заболеваниях печени (n = 137)

Критерии	F0	F1	F2	F3	F4	(%)
Отсутствие изменений	21	4	2	–	–	19,7%
Гепатомегалия	7	3	2	–	2	10,2%
Контуры	–	–	–	3	38	29,9%
Средняя эхогенность	21	3	22	17	37	73%
Неоднородная эхоструктура	19	3	3	25	48	71,5%
Расширение ВВ* > 13 мм	–	–	–	13	31	32,1%
Портокавальные анастомозы				2	40	30,6%
Тромбоз ВВ*	–	–	–	–	18	13,1%
Кавернозная трансформация ВВ*	–	–	–	–	4	2,9%
Снижение ЛСК в ВВ* < 0,15 м/с	–	–	–	3	26	21,2%
ОСК в ВВ* < 0,6 или > 1,2 л/мин	–	–	–	5	28	24%
Непрерывно уплощенный тип доплеровской кривой в ВВ*	–	–	–	2	21	16,8%
Vmax в ПА* > 70см/с и/или IR > 0,8	–	–	–	3	18	15,3%

Прим.: ВВ* – воротная вена; ПА* – печеночная артерия; ЛСК – линейная скорость кровотока; ОСК – объемная скорость кровотока

Проведен сравнительный анализ ультразвуковых критериев при диффузных заболеваниях печени. Результаты представлены в Таблице 9.

Таблица 9 – Сравнительный анализ ультразвуковых критериев при диффузных заболевания печени в группах F0-F4

	F0–F1	F0–F2	F0–F3	F0–F4	F1–F2	F1–F3	F1–F4	F2–F3	F2–F4	F3–F4
Отсутствие изменений	0,849347	0,001305	0,000278	0,000014	0,043682	0,020098	0,013462	0,665013	0,611154	–
Гепатомегалия	0,295786	0,476237	0,239976	0,286883	0,158093	0,092113	0,104321	0,665013	0,834741	0,777305
Контуры	–	–	0,425135	0,000000		0,655591	0,000255	0,462833	0,000000	0,000001
Средняя эхогенность	0,692943	0,069626	0,298351	0,048083	0,158093	0,323632	0,149333	0,518598	0,919050	0,528937
Неоднородная эхоструктура	0,849347	0,009791	0,000278	0,000014	0,198657	0,020098	0,013462	0,000000	0,000000	–
Расширение ВВ*	–	–	–	–	–	–				0,382666
Портокавальные анастомозы										0,000000
Тромбоз ВВ*										0,008417
Кавернозная трансф-ция ВВ*										0,567477
Снижение ЛСК в ВВ* < 0,15 м/с										0,002905
ОСК в ВВ* < 0,6 или > 1,2 л/мин										0,007024

Прим.: * результаты достоверны при $p < 0,05$

Статистически значимых различий между F0 и F1 выявлено не было ($p > 0,05$). Однако достоверные различия наблюдались между F0 и F2, F0 и F3, а также F1 и F3 по критериям «отсутствие изменений» и «неоднородная эхоструктура» ($p < 0,05$). Между F0 и F4 статистически значимые различия выявлены по критериям «отсутствие изменений», «контуры», «средняя эхогенность» и «неднородная эхоструктура» ($p < 0,05$). По критерию гепатомегалия достоверных различий обнаружено не было. Они наблюдались между F0 и F4, F1 и F4, F2 и F4, F3 и F4 ($p < 0, 001$) по критерию «контур», а также между F0 и F4 ($p < 0,05$) – по критерию «средняя эхогенность». Статистически значимые различия верифицированы по критерию «неоднородная эхоструктура» между F0 и F2, F0 и F3, F0 и F4, F1 и F3, F1 и F4, F2 и F3, F2 и F4 ($p < 0,05$).

При исследовании доплерографических методик достоверные различия наблюдались между F3 и F4 по критериям «наличие порто-кавальных анастомозов», «тромбоз воротной вены», «снижение ЛСК в воротной вены» < 0,15 м/с», «ОСК в воротной вене < 0,6 или > 1,2 л/мин», а также «непрерывно уплощенный тип доплеровской кривой в воротной вене» ($p < 0,05$).

Таким образом, классические методы УЗИ имеют наибольшую информативность в диагностике цирроза печени (F4), причем за счет специфичных УЗ- признаков, которые не встречаются при других степенях фиброза (F1-F3), в частности неровный контур печени и признаки портальной гипертензии. Суммарная эффективность использования проанализированных методов УЗД составила: чувствительность – 47,4%, специфичность – 52,3%, точность – 49,2%. Полученные показатели нельзя считать удовлетворительными.

3.2 Сдвигововолновая эластография в диагностике стадии фиброза печени

По результатам обследования у 137 пациентов 1-й группы наблюдений определены пороговые значения показателей упругости паренхимы печени, полученные при УЗСВЭ для разграничения различных степеней фиброза: F0-F1 и F2-F4 (≥ F2), F0-F2 и F3-F4 (≥ F3), F0-F3 и F4 (F4) по Metavir. Изучено влияние неалкогольной жировой болезни печени на результаты эластометрии.

Результаты УЗСВЭ у больных *подгруппы 1.1* (без стеатоза), отражающие взаимосвязь показателей упругости печени и выраженности фиброза, представлены в Таблице 10.

Таблица 10 – Результаты УЗСВЭ у больных без стеатоза (подгруппа 1.1)

Показатели	Группы по стадиям фиброза (по Метавир)					
	F0 (n = 28)	F1 (n = 6)	F0+F1 (n = 34)	F2 (n = 14)	F3 (n = 23)	F4 (n = 46)
Медиана упругости (Me)	6,1	6,3	6,65	8,4	14	22
95%-й доверительный интервал (95% CI)	5,4–9,6	***	5,6–9,5	6,9–15,1	1 0,6–20,7	19,04–25

*Прим.:*** – не определяется в связи с малым количеством наблюдений

– достоверность различий между подгруппами F0 и F1 $p > 0,05$;

– достоверность различий между подгруппами F0 + F1 и F2 $p < 0,05$;

– достоверность различий между подгруппами F2 и F3 $p < 0,05$;

– достоверность различий между подгруппами F3 и F4 $p < 0,001$

Полученные данные показали, что с увеличением тяжести фиброза от F1 к F4 наблюдается устойчивое ступенчатое повышение Me упругости паренхимы. Было отмечено отсутствие значимых различий между подгруппами F0 и F1 ($p > 0,05$). Показатели упругости печени в остальных подгруппах достоверно различались между собой ($p < 0,05$ и $p < 0,001$). Эта взаимосвязь, представленная в виде повышения значений модуля Юнга с появлением характерной «лестницы медиан» от объединенной подгруппы F0 + F1 до F4, наглядно демонстрируется в коробчатой диаграмме (Рисунок 10).

У больных подгруппы 1.1 (без стеатоза) ROC-анализ позволил получить пороговые значения упругости, при которых диагностическая эффективность

определения стадии фиброза по Metavir оказывалась наиболее оптимальной: для F2 > 6,8 кПа (чувствительность – 85,7%, специфичность – 52,9%, AUROC – 0,684); для F3 > 8,5 кПа (чувствительность – 91%, специфичность – 57,1%, AUROC – 0,745); для F4 > 14 кПа (чувствительность – 95,7%, специфичность – 52,2%, AUROC – 0,791).

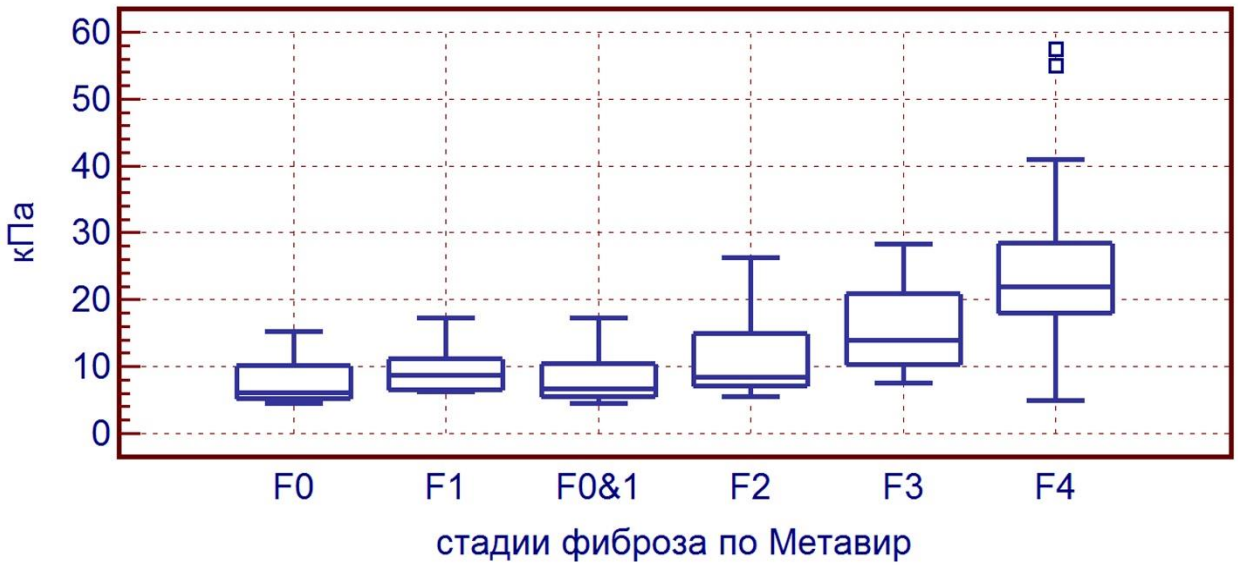

Рисунок 10. График распределения показателей упругости печени у пациентов с различными стадиями фиброза по Metavir

Результаты эластометрии у больных подгруппы 1.2 (со стеатозом) представлены в Таблице 11.

Таблица 11 – Результаты УЗСВЭ у больных со стеатозом (подгруппа 1.2).

Показатели	Группы по стадиям фиброза (по Метавир)					
	sF0 (n = 12)	sF1 (n = 1)	sF0+sF1 (n = 13)	sF2 (n = 4)	sF3 (n = 1)	sF4 (n = 2)
Медиана упругости (Me)	11,2	***	9,95	13,9	***	***
95% доверительный интервал (95% CI)	7,3–17,5	***	6,8–13,0	***	***	***

Прим.:*** – не определяется в связи с малым количеством наблюдений

Проведенные сравнения пациентов со стеатозом (sF0) и без него (F0) в условиях отсутствия фиброзных изменений печени, а также сопоставление результатов обследования объединенных подгрупп sF0 + sF1 (со стеатозом) и F0 + F1 (без стеатоза) на фоне клинически незначимого фиброза позволили установить, что наличие жировых изменений значимо повышало упругость ткани печени. Так, в подгруппе sF0 имело место достоверное увеличение модуля Юнга до Me = 11,2 кПа (95% CI 7,3–17,5), по сравнению с Me = 6,1 кПа (95% CI 5,4–9,6) в подгруппе F0 (p = 0,0168, AUROC = 0,741).

Подобная картина наблюдалась и в объединенных подгруппах с подъемом упругости печени до Me = 9,95 кПа (95% CI 6,8–13,0) в подгруппе sF0 + sF1, по сравнению с Me = 6,65 кПа (95% CI 5,6–9,5) в подгруппе F0 + F1 (p = 0,0295, AUROC= 0,707). Это увеличение составило 83,6 и 49,6% соответственно. Сопоставление результатов наглядно представлено на коробчатой диаграмме (Рисунок 11).

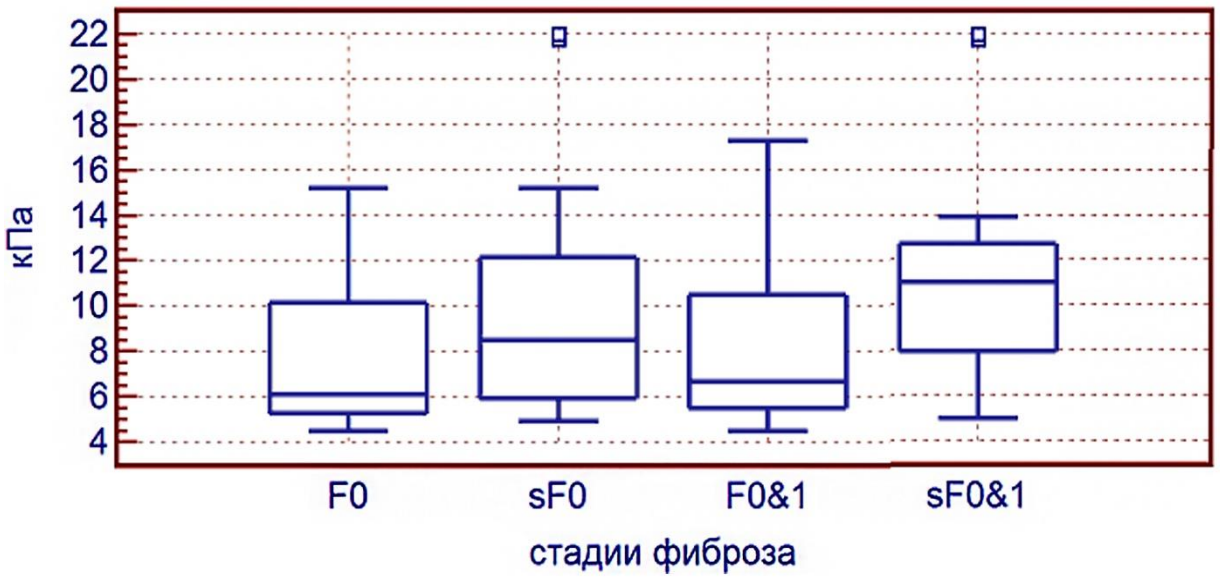

Рисунок 11. График распределения показателей упругости печени у пациентов с F0 по Metavir, в зависимости от наличия стеатоза (S)

Полученные результаты вполне сопоставимы с данными отечественных и зарубежных авторов [81, 202]. Следует добавить, что выявленное отсутствие

достоверных различий между подгруппами F0 и F1 (p > 0,05) доказывает правильность сведения таких пациентов в общую группу.

В соответствии с задачей исследования, а именно определением возможности использования УЗСВЭ в скрининге групп риска по ГЦК у пациентов с различными диффузными заболеваниями печени, нами был выполнен расчет пороговых значений для разграничения различных степеней фиброза по Metavir в подгруппе 1.3: F0-F1 и F2-F4 (≥ F2), F0-F2 и F3-F4 (≥ F3), F0-F3 и F4 (F4) Учитывая, что пациентам со степенью фиброза F0 и F1 по шкале Metavir не требуется проведение активной консервативной терапии, мы объединили две группы в одну – F0-F1.

Полученные в ходе эластометрии результаты, сопоставленные с данными морфологического исследования, представлены в Таблице 12 и на Рисунках 12–16.

Таблица 12 – Показатели эластографии (Emean, кПа) паренхимы печени по стадиям Metavir

Стадия по Metavir	Медиана, 95%-й доверительный интервал	Минимальное – максимальное значения	p
F0-F1 (n = 31)	5,4 4,8–7,2	4,2–35,0	
F2 (n = 9)	8,5 8,3–8,9	5,5–25,0	0,019524
F3 (n = 15)	13,5 10,1–14,8	7,8–32,0	0,004350
F4 (n = 45)	22,0 18,2–28,5	14,2–57,6	0,000004

Прим.: достоверность различий показана в сравнении с предыдущей стадией

Получены достоверные различия значений модуля Юнга по сравнению с предыдущей стадией.

При проведении корреляционного анализа между показателями упругости паренхимы печени и морфологической стадией фиброза выявлена сильная корреляция: коэффициент ранговой корреляции Спирмена составил 0,81 при p <

0,001. Таким образом, полученные значения модуля Юнга коррелируют со стадиями шкалы Metavir.

Рисунок 12. Двумерная сдвигововолновая эластография для оценки упругости печени. Результаты измерения значений модуля Юнга. Стадия F0

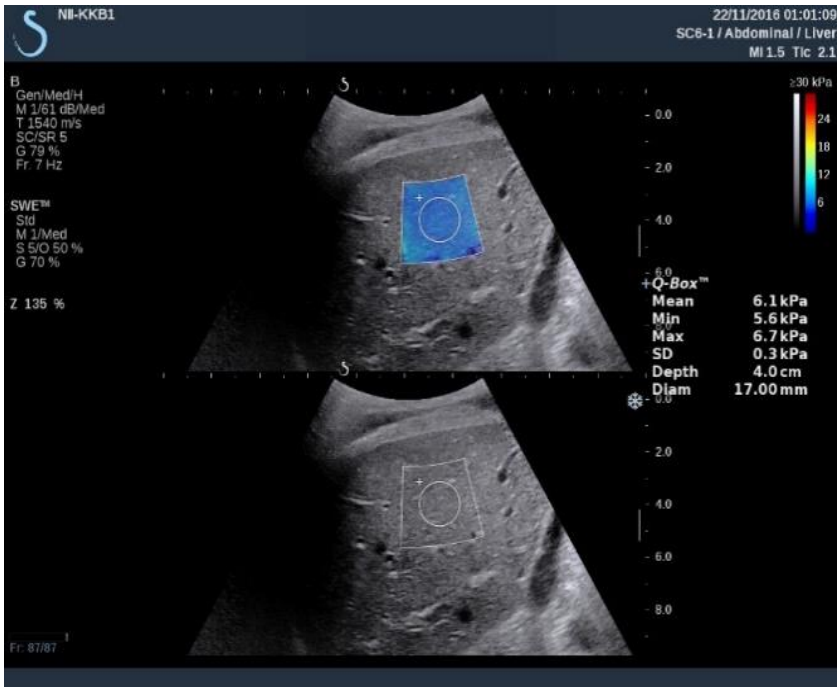

Рисунок 13. Двумерная сдвигововолновая эластография для оценки упругости печени. Результаты измерения значений модуля Юнга. Стадия F1

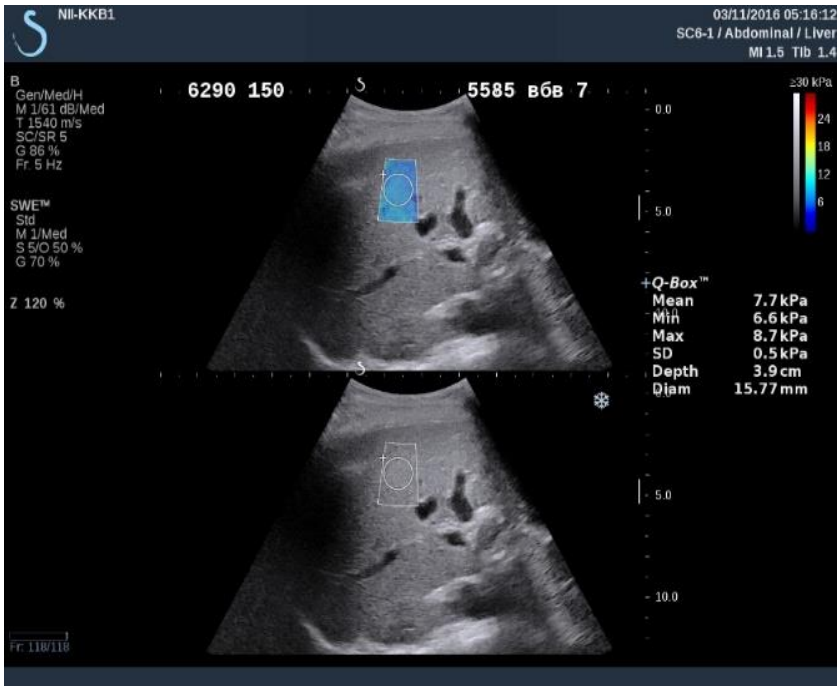

Рисунок 14. Двумерная сдвигововолновая эластография для оценки упругости печени. Результаты измерения значений модуля Юнга. Стадия F2

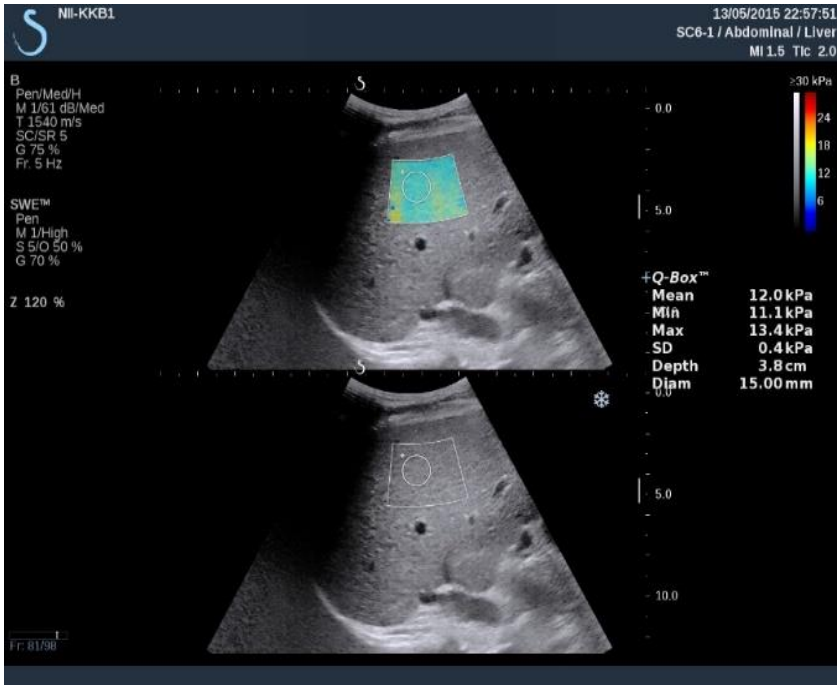

Рисунок 15. Двумерная сдвигововолновая эластография для оценки упругости печени. Результаты измерения значений модуля Юнга. Стадия F3

Наличие морфологически верифицированных данных позволило выполнить ROC-анализ с целью определения пороговых значений упругости печени для разграничения различных стадий фиброза.

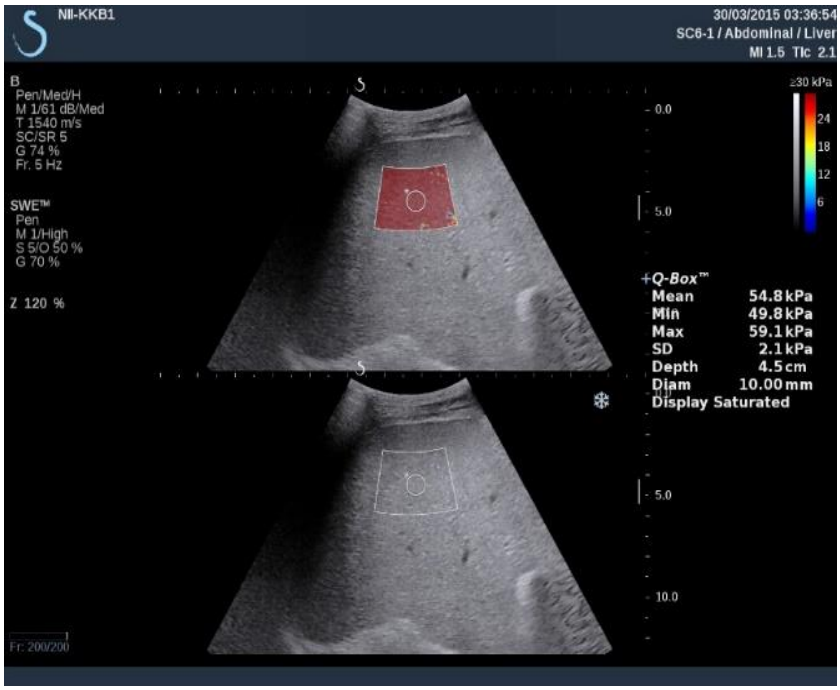

Рисунок 16. Двумерная сдвигововолновая эластография для оценки упругости печени. Результаты измерения значений модуля Юнга. Стадия F4

Полученные данные представлены в Таблице 13 и на Рисунках 17–19.

Таблица 13 – Показатели порогового значения упругости печени для диагностики различных стадий фиброза печени по Metavir

Стадия по Metavir	Пороговое значение, кПа	Площадь под кривой (AUC)	Стандартная ошибка	95%-й доверительный интервал
≥ F2	7,5	0,915	0,036	0,845–0,985
≥ F3	13,25	0,932	0,031	0,871–0,992
F4	14,90	0,930	0,028	0,876–0,985

Установлено высокое качество теста: значения площади под кривой (AUC) для диагностики стадий фиброза по Metavir (F2, F3 и F4) при двумерной сдвигововолновой эластографии значимо отличались от 0,500 и рассматривались нами как показатель наивысшей информативности диагностического метода [50]. Проанализировав полученные данные ROC-анализа, в частности, показатели

упругости в исследованных группах пациентов, нами получены пороговые значения для стадий фиброза по Metavir.

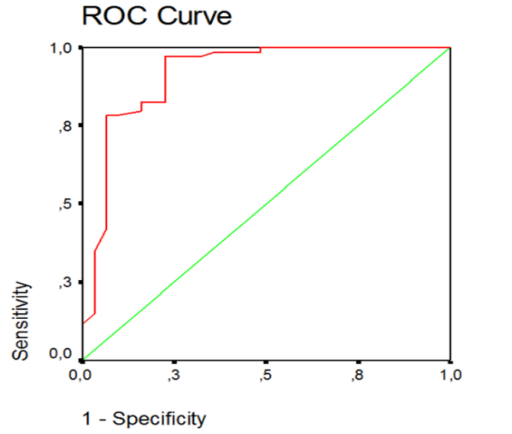

Рисунок 17. ROC-кривая для теста «Emean ≥ 7,50 кПа – стадия ≥ F2 по Metavir»

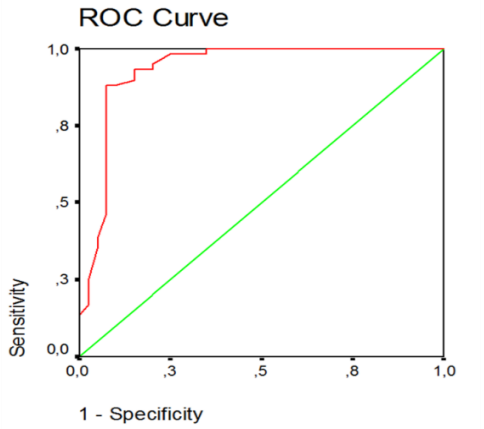

Рисунок 18. ROC-кривая для теста «Emean ≥ 13,25 кПа – стадия ≥ F3 по Metavir»

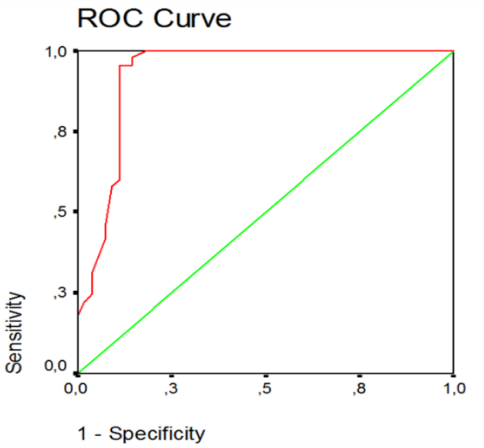

Рисунок 19. ROC-кривая для теста «Emean ≥ 14,90 кПа – стадия F4 по Metavir»

Стадия F2 по Metavir (≥ F2).

Если исходить из максимальной чувствительности и специфичности теста (max (Sensitivity + Specificity) = 1,745), то пороговым значением следует признать 7,50 кПа (чувствительность – 97,1%, специфичность – 77,4%). Если учитывать требования баланса двух показателей (min (Sensitivity – Specificity) = 0,013), то пороговым значением будет считаться 11,15 кПа (чувствительность – 82,6%, специфичность – 83,9%). В данном случае следует исходить из требований максимальной чувствительности и специфичности теста: пороговое значение модуля Юнга для стадии клинически значимого фиброза является 7,50 кПа при чувствительности и специфичности теста 97,1 и 77,4% соответственно.

Стадия F3 по Metavir (≥ F3).

Если исходить из максимальной чувствительности и специфичности теста (max (Sensitivity + Specificity) = 1,808), то пороговым значением следует признать 13,25 кПа (чувствительность – 88,3%, специфичность – 92,5%). Если учитывать требования баланса чувствительности и специфичности (min (Sensitivity – Specificity) = 0,017), то пороговым значением будет считаться 12,50 кПа (чувствительность – 88,3%, специфичность – 90,0%). В случае с одинаковой чувствительностью следует исходить из требований наибольшей специфичности теста: при 88,3%-й чувствительности она составит 92,5%, а пороговое значение модуля Юнга будет равным 13,25 кПа.

Стадия F4 по Metavir (F4).

Если исходить из максимальной чувствительности и специфичности теста (max (Sensitivity + Specificity) = 1,847), то пороговым значением следует признать 14,90 кПа (чувствительность – 95,6%, специфичность – 89,1%). Если учитывать требования баланса чувствительности и специфичности (min (Sensitivity – Specificity) = 0,002), то пороговым значением будет считаться 15,35 кПа (чувствительность – 88,9%, специфичность – 89,1%). В случае с одинаковой специфичностью следует исходить из требований наибольшей чувствительности теста: при 89,1%-й специфичности она составит 95,6%, пороговое значение модуля Юнга будет равным 14,90 кПа.

Резюме

Полученные нами результаты достоверно демонстрируют ($p < 0,05$) рост показателей упругости печени у больных с верифицированным при биопсии стеатозом. В подгруппе sF0 (без фиброза) и sF0 + sF1 (с его начальными проявлениями) это увеличение составило 83,6 и 49,6% соответственно. По нашему мнению, небольшое различие модуля Юнга между подгруппами sF0 и sF0 + sF1 также связано с тем, что контингент подгруппы sF0 был представлен в большей степени (7 из 12 человек) больными с выраженным (S3) стеатозом. В нашем исследовании УЗСВЭ зарекомендовало себя достаточно информативным методом стадирования фиброза печени. Адекватная оценка клинически значимого фиброза, проведенная с помощью этого неинвазивного теста, может использоваться для стратификации пациентов на группы риска по ГЦК. Пороговым значением модуля Юнга в диагностике клинически значимого фиброза является 7,50 кПа.

ГЛАВА 4. МУЛЬТИПАРАМЕТРИЧЕСКОЕ УЛЬТРАЗВУКОВОЕ ИССЛЕДОВАНИЕ ПРИ НОВООБРАЗОВАНИЯХ ПЕЧЕНИ

4.1 Возможности и проблемы традиционного ультразвукового исследования при очаговых новообразования печени

На современном уровне развития медицинской диагностики важно не только установить факт наличия новообразования, но и предположить его морфологический субстрат. Проведение дифференциального диагностирования строится на выделении наиболее значимых критериев для каждой нозологической формы.

При использовании традиционных методов УЗ исследования каких-либо отличий УЗ-картины очагов между двумя подгруппами (пациенты с циррозом и без него) выявлено не было ($p > 0,05$). Обобщенные данные традиционных методов УЗ диагностики (В-режим + ЦДК + импульсно-волновое допплеровское сканирование) представлены в Таблице 14.

Очаги регенерации. Согласно нашим данным, для очагов регенерации была характерна средняя эхогенность узлов (8; 73%) и неоднородная эхоструктура (7; 64%), более половины из них имели четкие контуры. Учитывая, что в подавляющем большинстве случаев (9; 82%) кровоток в узлах не регистрировался или был умеренно выраженным (9; 82%), анализ спектральных характеристик не проводился.

Очаги жирового гепатоза. При стандартном УЗ сканировании в В-режиме большинство случаев было представлено образованиями средней эхогенности, обладающими нечеткими контурами. Учитывая зафиксированный нами аваскулярный характер очагов 5 (100%), выполнить исследование спектральных характеристик кровотока не представлялось возможным.

Гемангиомы. Большая их часть (14; 82%) имела четкие контуры и повышенную эхогенность (20; 77%). Во многих случаях, при использовании цветкодированных режимов исследования, образования были охарактеризованы как аваскулярные (22; 85%). У 4 (15,4%) пациентов обнаружены единичные сосуды с венозным спектром кровотока, расположенные преимущественно по периферии

Таблица 14 – Ультразвуковые критерии при новообразованиях печени

Критерии	ОР n =11	ОЖГ n = 5	Геман-гиома n = 26	Абс-цесс n = 5	ФНГ n = 22	ГЦА n = 15	Мтс n = 51	ГЦК n = 58	ХЦК n = 4	Гемангио-бластома n = 1	Кацино-саркома n = 1
Контуры очага	Четкие 34 (55%)	Нечеткие 3 (60%)	Четкие 14 (70%)	Четкие 5 (100%)	Четкие 14 (64%)	Четкие 15 (100%)	Четкие 49 (96%)	Четкие 34 (59%)	Четкие 3 (75%)	Четкие 1 (100%)	Нечеткие 1 (100%)
Средняя эхогенность	8 (73%)	4 (80%)	6 (23%)	4 (80%)	20 (91%)	6 (40%)	14 (27,5%)	25 (43%)	1 (25%)	–	–
Повышенная эхогенность	–	–	20 (77%)	–	–	5 (33%)	12 (23,5)	13 (23%)	–	–	–
Сниженная эхогенность	3 (27%)	1 (20%)	–	1 (20%)	2 (9%)	4 (27%)	35 (49%)	20 (34%)	3 (75%)	1 (100%)	1 (100%)
Неоднородная эхоструктура	7 (64%)	–	13 (50%)	5 (100%)	20 (91%)	10 (67%)	37 (72,5%)	55 (95%)	4 (100%)	1 (100%)	1 (100%)
Васкуляризаци*	«–» и «+\–» 9 (82%)	«–» 5 (100%)	«–» 22 (85%)	«+\–» и «+» 5 (100%)	«+\–» и «+» 16 (73%)	«–» 12 (80%)	«–» и «+\–» 42 (82%)	«+\–» и «+» 49 (85%)	«–» 4 (100%)	«–» 1 (100%)	«+\–» 1 (100%)
Спектр кровотока	–	–	Венозный 4 (15,4%)	Артериальный 5 (100%)	Артериальный 5 (23%)	Смешанный	Смешанный	Артериальный 21 (36%)	–	–	–

Прим.: * «–» – аваскулярные / сосудистые структуры в режиме ЦДК и ЭДК не регистрировались; «+\–» – умеренно васкуляризированные – 1–2 сосудистые структуры на 1 кв. см опухоли; «+» – гиперваскуляризированные – 3–4 сосудистые структуры на 1 кв. см опухоли; ОР – очаг регенерации; ОЖГ – очаг жирового гепатоза

образований. Спектральный анализ кровотока в интранодулярных сосудах был затруднен.

Абсцессы. У всех 5 (100%) пациентов очаги имели четкие контуры и неоднородную внутреннюю эхоструктуру, большая часть образований (4; 80%) обладала средней эхоленностью. Все новообразования были охарактеризованы нами как умеренно- и гиперваскуляризованные. Локусы кровотока фиксировались преимущественно в периферических отделах новообразований. При спектральном анализе преобладал артериальный характер кровотока, существенных различий его скоростных показателей, по сравнению с неизмененной паренхимой, выявлено не было.

ФНГ. Для очагов гиперплазии была характерна средняя эхогенность (20; 91%) и неоднородная эхоструктура (20; 91%). При использовании режимов картирования кровотока у 18 (82%) пациентов были обнаружены характерные ультразвуковые признаки – наличие «питающего сосуда» и радиально расходящихся артерий, расположенных в центре новообразования так называемого симптома «спиц колеса». Изучить спектральные характеристики кровотока удалось у 5 (22,7%) человек. По результатам исследования скоростных показателей кровотока во внутриопухолевых артериях получены следующие данные: среднее значение ЛСК = 56см/с (41–74), (34–81); Ri = 0,48 (0,42–0,58), (0,4–0,6), (Me, 95% CI, Min-Max).

ГЦА. Согласно полученным данным, ультразвуковая картина аденом не являлась специфичной. Эта нозологическая форма, наравне с метастазами и ГЦК, была представлена всеми видами эхогенности. Только в 3 (20,0%) образованиях определялись единичные артериальные сосуды, при этом опухоли описывались как умеренно васкуляризированные. Сосудистый рисунок был представлен перинодулярными и интранодулярными сосудами. Спектральный анализ кровотока в сосудах второго типа был затруднен.

МТС. Ультразвуковая картина метастазов отличалась полиморфизмом. Характерные ультразвуковые симптомы (симптом «мишени» и «бычего глаза») были зафиксированы нами в 9 (18%) и 7 (14%) случаях соответственно. В связи с

преобладанием а- и гиповаскуляризации (42; 82,0%) спектральный анализ кровотока во внутриопухолевых сосудах был затруднен. Изучить его характеристики удалось лишь у 6 (12,0%) пациентов. Существенного различия скоростных показателей кровотока во внутриопухолевых артериях и окружающей паренхимы получено не было.

ГЦК. По эхографическим типам, новообразования распределились следующим образом: узловая форма ГЦК – 32 (55%), диффузно-узловая форма – 17 (30%), диффузная форма ГЦК – 9 (15%). Зависимости эхогенности опухоли от эхографического типа в нашем исследовании выявлено не было ($p > 0,05$). Подавляющее количество узлов 55 (95%) имело неоднородную эхоструктуру. Большая часть новообразований, при использовании цветкодированных режимов исследования, были охарактеризованы как умеренно – и гиперваскуляризованные. Изучить спектральные характеристики кровотока удалось у 21 (36,0%%) пациента. По результатам исследования его скоростных показателей во внутриопухолевых артериях получены следующие данные: среднее значение ЛСК = 78см/с (41–92), (35–115); Ri = 0,62 (0,52–0,68), (0,5–0,72), (Me, 95% CI, Min-Max). У 5 человек (9%) мы наблюдали коллатеральный тип кровотока, который, вероятно, являлся следствием шунтов и тромбозов внутриопухолевых сосудов.

В виду малочисленности группы ХЦК, единичных случаев гемангиобластомы и карциносаркомы, аваскулярный и гиповаскулярный характер новообразований спектральный анализ кровотока в внутриопухолевых сосудах выполнен не был.

Резюме

Очевидно, что ультразвуковые признаки очаговых образований крайне вариативны и мало специфичны. Признак «четкость контура» был характерен для гемангиом, абсцессов, ГЦА и метастазов. Он был зафиксирован в 82, 100, 100 и 96% соответственно. Наиболее часто встречающимся (в 9 из 11 нозологических форм), и, следовательно, наименее специфичным признаком являлась «средняя

эхогенность образования». Практически для всех нозологических форм был характерен признак «неоднородная эхоструктра».

Данные ультразвукового исследования, полученные с помощью доплеровских методик, также не были достаточно надежными. Провести исследование спектральных характеристик внутриопухолевого кровотока удалось лишь у 32 (16%) пациентов. Такая низкая воспроизводимость метода не позволяет сделать количественную оценку кровотока в объемном образовании одним из дифференциально-диагностических критериев.

4.2 УЗИ с контрастным усилением при очаговых новообразованиях печени

В процессе проведения КУУЗИ печени выделены три перекрывающие друг друга фазы исследования (Таблица 15).

Таблица 15 – Сосудистые фазы КУУЗИ печени (время визуализации после введения УЗКП)

Фаза	Начало (с)	Окончание (с)
Артериальная	10–20	30–45
Портальная	30–45	120
Поздняя	> 120	Исчезновение пузырьков (приблизительно 4–6 мин)

Прим.: портальная и поздняя фазы начинаются после окончания артериальной. Индивидуальные, гемодинамические и другие факторы (например, место введения) могут оказывать влияние на время поступления [159]

4.2.1 УЗИ с контрастным усилением в диагностике гепатоцеллюлярной карциномы у пациентов с циррозом печени и без него

В соответствии с задачами исследования нами был проведен ретроспективный анализ результатов обследования 58 пациентов с морфологически верифицированной ГЦК. По клинико-морфологическим данным больные были разделены на две подгруппы (2.1.1 и 2.1.2), сопоставимые по полу и возрасту.

Для определения наличия или отсутствия изменений гемодинамики в паренхиме печени, пораженной и не пораженной циррозом, проведен сравнительный анализ параметров артериальной, портальной и поздней фаз в подгруппах 2.1.1 и 2.1.2. Полученные данные представлены в Таблице 16.

Таблица 16 - Параметры артериальной фазы КУУЗИ в паренхиме печени

Статист. показатели	Подгруппа 2.1.1 (цирроз) (n = 38)		Подгруппа 2.1.2 (без цирроза) (n = 20)	
	Время, с			
	Начало контрастирования	Макс.контрастирование	Начало контрастирования	Макс.контрастирование
Медиана	13	28	22*	28
95% CI	8–27	24–36	12–35	11–37
Min-Max	6–33	14–37	12–35	11–37

Прим.: * – достоверность различий между группами 1 и 2 при p = 0,001; Me – Медиана; Min-Max – минимальное и максимальное значения; 95% CI – 5–95-й процентили %

При проведении сравнительного анализа выявлено, что начало поступления ультразвукового контрастного препарата в паренхиму печени у больных циррозом печени было статистически значимо быстрее, чем время поступления в неизмененную паренхиму (p = 0,001). При этом время максимального контрастирования в группах не различалось (p = 0,117).

Полученные нами результаты подтверждают данные об артериализации печеночного кровотока на фоне нарушения портальной перфузии у пациентов с циррозом печени [40, 63, 87].

Для изучения влияния изменений гемодинамики в паренхиме печени на фоне цирроза на показатели динамики ультразвукового контрастного препарата в опухоли был проведен сравнительный анализ параметров контрастирования очага

в артериальной фазе, а также параметров вымывания в группах 2.1.1 и 2.1.2. Полученные данные представлены в Таблицах 17, 18.

Таблица 17 – Параметры артериальной фазы КУУЗИ в очаге

Статист. показатели	Подгруппа 2.1.1 (цирроз) (n = 38)			Подгруппа 2.1.2 (без цирроза) (n = 20)		
	Время, с					
	Начало контрасти-рования	Макс. контраст ирование	Выравнива ние контрасти рования в очаге и паренхиме печени	Начало контра стиров ания	Макс. контраст ирования	Выравнива ния контрасти рования в очаге и паренхиме печени
Me	14	26	35	17	30	34
95% CI	8–28	16–36	24–100	11–28	14–42	15–46
Min-Max	7–30	16–36	20–240	11–28	14–42	15–46

Прим.: данные представлены в секундах; Me – Медиана; Min-Max – минимальное – максимальное значения; 95% CI – 5–95-й процентили %

Достоверных различий изучаемых параметров контрастирования очага в артериальной фазе исследования (время начала контрастирования, время максимального контрастирования и время выравнивания контрастирования в очаге и паренхиме печени) между двумя группами пациентов не выявлено (p = 0,070, 0,301 и 0,596 соответственно).

Статистически значимых различий параметров вымывания ультразвукового контрастного препарата из очага (время начала вымывания и время максимального вымывания) между подгруппами 2.1.1 и 2.1.2 также не обнаружено (p = 0,051 и 0,691 соответственно).

При проведении сравнительного анализа между параметрами «время начала контрастирования в паренхиме» и «время начала контрастирования в очаге» в

подгруппах 2.1.1 и 2.1.2 статистически значимых различий не выявлено (p = 0,346 и p = 0,193 соответственно).

Таблица 18 – Параметры динамики вымывания ультразвукового контрастного препарата из очага

Статист. показатели	Подгруппа 2.1.1 (цирроз) (n = 38)		Подгруппа 2.1.2 (без цирроза) (n = 20)	
	Время, с			
	Начало вымывания	Максимальное вымывание	Начало вымывания	Максимальное вымывание
Me	85	270	95	280
95% CI	62–300	103–360	68–240	103–360
Min-Max	62–300	103–360	68–240	103–360

Прим.: данные представлены в секундах; Me – Медиана; Min-Max – минимальное – максимальное значения; 95% CI – 5–95-й процентили %

Аналогичные результаты получены при проведении сравнительного анализа между параметрами «время максимального контрастирования в паренхиме» и «время максимального контрастирования в очаге» (p = 0,191 и p = 0,514 соответственно).

Таким образом, **показатели динамики поступления контрастного препарата в ГЦК (артериальная фаза) и динамики вымывания из очага поражения у больных циррозом печени достоверно не отличаются от таковых значений у пациентов с не пораженной циррозом паренхимой.**

Результаты анализа качественных параметров представлены в Таблице 19. Статистически значимые различия при сравнении подгрупп 2.1.1 и 2.1.2 не выявлены.

Размер новообразований в исследуемых группах статистически значимо не различался (Таблица 20).

Таблица 19 – Качественные параметры КУУЗИ

Параметры	Характеристика параметров	Все пациенты (n = 58)	Подгруппа 2.1.1 (цирроз) (n = 38)	Подгруппа 2.1.2 (без цирроза) (n = 20)	p
Характеристика сосудистого рисунка в очаге (1)	однородный сосудистый рисунок	8 (13,8%)	5 (13,1%)	3 (15,0%)	0,904
	ассиметричный хаотичный сосудистый рисунок	50 (86,2%)	33 (86,9%)	17 (85,0%)	
Характеристика сосудистого рисунка в очаге (2)	наличие зон гипоперфузии	21 (36,2%)	12 (31,6%)	9 (45,0%)	0,533
	отсутствие зон гипоперфузии	37 (63,8%)	26 (68,4%)	11 (55,0%)	
Поступление ультразвукового контрастного препарата в очаг по отношению к паренхиме печени	раннее	12 (20,6%)	6 (15,8%)	6 (30,0%)	0,548
	синхронное	10 (17,2%)	6 (15,8%)	4 (20,0%)	
	замедленное	36 (62,1%)	26 (68,4%)	10 (50,0%)	
Интенсивность контрастирования в очаге в сравнении с паренхимой печени	более интенсивно	53 (91,4%)	34 (89,5%)	19 (95,0%)	0,756

Таблица 20 – Размеры очагов в печени (мм)

Статистические показатели и подгруппы	Подгруппа 2.1.1 (цирроз) (n = 38)	Подгруппа 2.1.2 (без цирроза) (n = 20)	p
Медиана	37,5	40,0	0,751
5–95-й процентили, %	20,0–80,0	13,9–90,0	
Минимальное – максимальное значения	17,0–90,0	13,0–90,0	
Очаг до 2 см включительно	5	2	0,753
Очаг от 2 до 5 см включительно	21	10	
Очаг более 5 см	12	8	

Для определения наличия связи между размером ГЦК и качественными параметрами (характеристики сосудистого рисунка в очаге, поступление ультразвукового контрастного препарата в очаг по отношению к паренхиме печени, интенсивность контрастирования в очаге в сравнении с паренхимой печени) среди всех пациентов проведен корреляционный анализ (Таблица 21).

Таблица 21 – Результаты корреляционного анализа среди всех пациентов

Корреляции	rS	p
Размер и однородность сосудистого рисунка	0,07	0,662
Размер и наличие зон гипоперфузии	0,47	0,001
Размер и поступление ультразвукового контрастного препарата в очаг по отношению к паренхиме печени	0,16	0,285
Размер и интенсивность контрастирования в очаге в сравнении с паренхимой печени	–0,11	0,468

Статистически значимая умеренная корреляционная связь выявлена между размером очагового образования и наличием зон гипоперфузии. Вторые наблюдались у 80% в опухолях более 5 см (16 из 20), в новообразованиях от 2 до 5 см этот эффект был отмечен в 5 случаях из 31, что составило 16,1%.

Учитывая полученные нами данные об отсутствии различий динамики ультразвукового контрастного препарата в ГЦК между подгруппами пациентов с циррозом и без, решено проанализировать итоговые показатели в зависимости от степени дифференцировки опухоли.

У пациентов с G1 и G2 вымывание ультразвукового контрастного препарата в ГЦК не наблюдалось до 6-й мин исследования включительно в 47,8% (n = 11) и 17,4% (n = 4) случаях соответственно, при этом вымывание данного препарата у больных с G3 регистрировалось в 100,0%. Показатели динамики поступления и

вымывания ультразвукового контрастного препарата в очаге в зависимости от степени дифференцировки ГЦК представлены в Таблице 22.

Таблица 22 – Параметры динамики поступления и вымывания ультразвукового контрастного препарата в очаге в зависимости от степени дифференцировки ГЦК (без учета критериев «наличие» или «отсутствие» цирроза печени)

Степени дифференцировки (подгруппы)	Время, с				
	Начало контрастирования в очаге	Макс.контрастирование в очаге	Выравнивание контрастирования в очаге и паренхиме печени	Начало вымывания УЗ контрастного препарата из очага	Макс. вымывание УЗ контрастного препарата из очага
G1 (n = 23)	16 11–30 11–30	28 14–42 14–42	36 15–240 15–240	240* 80–300 80–300 (n = 12)	300* 160–360 160–360 (n = 12)
G2 (n = 23)	14 8–27 8–27	28 16–36 16–36	34 24–60 24–60	131* 70–240 70–240 (n = 19)	300* 103–360 103–360 (n = 19)
G3 (n = 12)	15 7–25 7–25	28 19–38 19–38	30 20–36 20–36	70 62–80 62–80	200 103–280 103–280

Прим.: на первой строке представлена медиана, на второй – 5–95-й процентили, на третьей – минимальное – максимальное значения.

* – достоверность различий со степенью G3 при $p < 0,05$

Согласно полученным данным, **вне зависимости от степени дифференцировки опухоли для ГЦК характерно начало вымывания ультразвукового контрастного препарата после 62-й с от запуска исследования.** Результаты сопоставимы с сегодняшним пониманием механизма канцерогенеза при ГЦК International Consensus Group for Hepatocellular Neoplasia, 2009). В большинстве случаев гепатоцеллюлярные карциномы, возникающие на фоне цирроза печени, проходят многоступенчатый путь своего развития: узел регенерации, узел с различной степенью дисплазии, диспластический узел с очагом ГЦК, высокодифференцированная ГЦК (G1), умеренно-дифференцированная ГЦК (G2) и низкодифференцированная ГЦК (G3, G4). Эти морфологические изменения сопровождаются исчезновением нормальных интранодулярных сосудов и прогрессивным увеличением артериального кровоснабжения узла вследствие неоангиогенеза [253].

Для определения порогового значения показателей «время начала вымывания ультразвукового контрастного препарата из очага» и «время максимального вымывания ультразвукового контрастного препарата из очага» проведен ROC-анализ. Полученные данные представлены в Таблице 23 и на Рисунках 20, 21.

Таблица 23 – Результаты ROC-анализа параметров вымывания в прогнозировании степени G3 (независимо от наличия или отсутствия цирроза печени)

Временные параметры	Площадь под кривой	Пороговое значение, с	Чувствительность, %	Специфичность, %
Начало вымывания УЗКП из очага	0,974	79	95,7	90,0
Максимальное вымывание УЗКП из очага	0,843	270	69,6	90,0

*Прим.:*УЗКП – ультразвуковой контрастный препарат

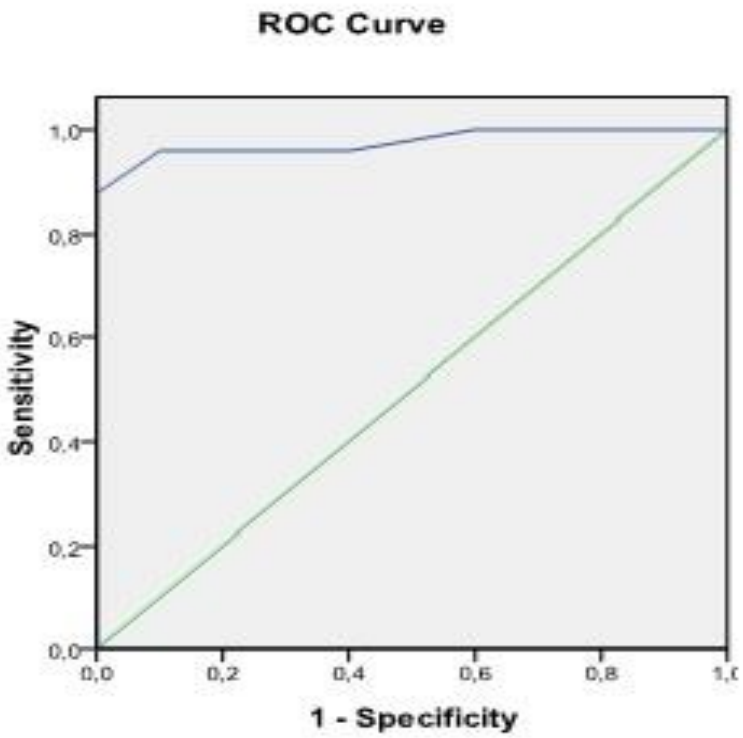

Рисунок 20. ROC-кривая для параметра «время начала вымывания УЗ контрастного препарата из очага» в прогнозировании степени G3

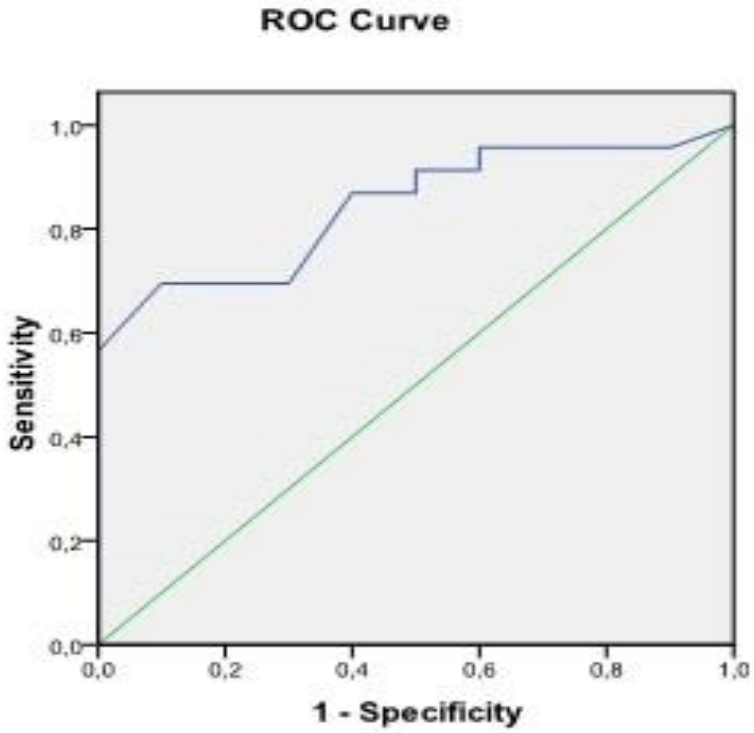

Рисунок 21. ROC-кривая для параметра «время максимального вымывания УЗ контрастного препарата из очага» в прогнозировании степени G3

Исходя из полученных данных, при значении времени начала вымывания ультразвукового контрастного препарата из очага < 79 с , чувствительность и специфичность КУУЗИ в прогнозировании степени G3 ГЦК будут 95,7 и 90,0%, а при значении времени < 270 с – 69,6 и 90,0% соответственно.

4.2.2 УЗИ с контрастным усилением в дифференциальной диагностике новообразований печени

У 199 пациентов 2-й группы был проведен сравнительный анализ параметров контрастирования. Учитывая наличие у некоторых нозологических форм специфических моделей контрастирования, список изученных параметров был расширен (Таблица 24).

Итоговые показатели динамики поступления и вымывания ультразвуковго контрастного препарата в очаге в зависимости от нозологии, представлены в Таблице 25.

Таблица 24 – Качественные и количественные параметры динамики УЗКП

Параметр	– Признак
1. Артериальная фаза (АФ)*	– «начало контрастирования» в очаге, – «время максимального накопления УЗКП в очаге», – «время выравнивания контрастирования в очаге и паренхиме печени»
2. Контрастирование очага в АФ	– да, – нет
3. Время вымывания УЗКП из очага (WASH-OUT)	– «начало вымывания», – «время максимального вымывания»
4. Интенсивность накопления контрастного препарата в очаге в сравнении с паренхимой печени	– более интенсивно, – менее интенсивно, – синхронно

Параметр	– Признак
5. Характеристика сосудистого рисунка в опухоли (наличие специфических симптомов)	накопление контраста в виде «глыбок» по периферии образования, – гиперэхогенный ободок в позднюю фазу (ПФ) исследования, относительная гиперэхогенность в ПФ исследования, – наличие симптома «спиц колеса», – наличие симптома «лампочки», – наличие центрального рубца, – ассиметричный «хаотичный» сосудистый рисунок, – наличие зон гипоперфузии, кольцевидное усиление по переферии новообразования, – единичные сигналы контраста в ПФ исследования, – симптом «черной дыры»
6. Контрастирование центральных отделов новообразования	да, нет
7. Характер заполнения новообразования контрастом	– от переферии к центру, – от центра к переферии

Таблица 25 – Показатели динамики поступления и вымывания УЗКП в очаге в зависимости от нозологии

Показатели ^	Me (95% CI) Min-Max				
	Начало 1	Max 2	Выравнивание 3	WASH-OUT	
				Начало 4	Max 5
Доброкачественные					
Очаг регенерации (n = 11)	14 (11–16) 6–23	18 (16,5–20,5) 16–22	20,5 (15,5–28) 13–33	–	–
Очаг жирового гепатоза (n = 5)	16 (15–17) 11–22			–	–
Абсцесс (n = 5)	10 (8–11) 8–11	25 (20–38) 20–38	37 (22–40) 22–40	96* (26–190) 26–190	240* (103–250) 103–250

Показатели ^	Me (95% CI) Min-Max				
	Начало 1	Max 2	Выравнивание 3	WASH-OUT	
				Начало 4	Max 5
ФНГ (n = 22)	11 (9–12) 6–25	20 (15–22) 11–40	25 (23–28) 16–45	–	–
Гемангиома (n = 26)	22 (14–56) 12–132	32 (22–122) 15–248	29 (25–36) 20–40	–	–
ГЦА (n = 15)	15 (13–17) 11–19	22 (18–25) 14–31	28 (26–31) 24–36	160# (139–210) 76–240	210# (180–290) 103–320
Злокачественные					
МТС (n = 51)	15 (12–20) 6–36	23 (18–25) 10–40	26 (24–33) 20–48	40 (35–56) 22–240	80 (58–120) 35–310
ГЦК (n = 58)	16 (11–17) 7–30	28 (22–32) 14–42	35 (30–42) 15–240	110 (80–240) 62–360	280 (221–360) 103–480
ХЦК (n = 4)	17 17 17 13	24 26 17 19	38 39 34 35	56 59 49 47	112 103 120 123
Гемангиобластома (n = 1)	14	16	29	44	110
Кациносаркома (n = 1)	16	20	33	39	97

* – WASH-OUT наблюдался у 2 пациентов с абсцессами,

– WASH-OUT наблюдался у 6 пациентов с аденомами,

^ – показатели представлены в секундах,

[1] – «начало контрастирования в очаге»,

[2] – «время максимального накопления УЗКП в очаге»,

[3] – «время выравнивания контрастирования в очаге и паренхиме печени»,

[4] – «начало вымывания»;

[5] – «время максимального вымывания УЗКП»

Согласно полученным данным, феномен WASH-OUT не наблюдался в группах больных с ФНГ и гемангиомами и у 9 пациентов (60%) с ГЦА, что, в свою очередь, согласно полученным данным, является отличительным признаком от МТС и ГЦК.

У 2-х пациентов с абсцессами печени в поздние фазы исследования наблюдался феномен WASH-OUT, который не позволил, по данным КУУЗИ, исключить злокачественный характер новообразования. По данным морфологии, в обоих случаях верифицированы хронические абсцессы с давностью заболевания – 6 и 10 лет.

С целью определения наличия или отсутствия различий показателей поступления и вымывания УЗКП в очаге, в зависимости от нозологии, был проведен сравнительный анализ значений между группами.

Ввиду малочисленности групп пациентов с ХЦК (n = 4), гемангиобластомой (n = 1), кациносаркомой (n=1), очагами жирового гепатоза (n = 5) и абсцессами (n = 5) – они были исключены из сравнительного анализа.

Полученные данные представлены в Таблице 26.

При изучении полученных данных статистически значимые различия выявлены у параметра «начало контрастирования в очаге» между группами «ФНГ & гемангиома» ($p < 0,001$), «ФНГ&ГЦА», «МТС&ФНГ», «ФНГ&ГЦК», «ФНГ&ОР» и «гемангиома & ОР» ($p < 0,05$), а также у параметра «время максимального накопления УЗКП в очаге» между группами «ФНГ & гемангиома», «ФНГ&ГЦК», «МТС&ГЦК», «гемангиома & ОР» и «ГЦК&ОР» ($p < 0,05$). Достоверных различий среди параметров «начало контрастирования в очаге», «время максимального накопления УЗКП в очаге» и «время выравнивания контрастирования в очаге и паренхиме печени» между группами «МТС & гемангиома», «МТС&ГЦА», «ГЦА & гемангиома», «гемангиома & ГЦК», «МТС&ОР» и «ГЦА&ОР» не выявлено. Учитывая, что, как и обследуемые с МТС, 40% пациентов с аденомами имели феномен WASH-OUT, между данными группами проведен сравнительный анализ. В результате выявлены статистически

значимые различия по времени наступления данного феномена: параметры «начало вымывания» ($p < 0,001$) и «время максимального вымывания УЗКП» ($p < 0,005$).

Таблица 26 – Результаты сравнительного анализа значений поступления и вымывания УЗКП в очаге между группами

p-level	Начало[1]	Max[2]	Выравнивание[3]	WASH-OUT	
				Начало[4]	Max[5]
ФНГ & гемангиома	0,000046	0,012590	0,111873	–	–
ФНГ&ГЦА	0,006293	0,411198	0,231612	–	–
ГЦА & гемангиома	0,285441	0,304591	0,652870	–	–
ФНГ&МТС	0,028125	0,071209	0,643033	–	–
МТС & гемангиома	0,338258	0,340269	0,247292	–	–
МТС&ГЦА*	0,940169	0,846026	0,164069	0,000041	0,001543
ФНГ&ГЦК	0,024933	0,007983	0,002170	–	–
Гемангиома & ГЦК	0,184980	0,113482	0,129189	–	–
МТС&ГЦК	0,867862	0,000243	0,000053	0,000000	0,000000
ГЦА&ГЦК	0,936238	0,095077	0,169569	0,463351	0,354334
ФНГ&ОР#	0,032497	0,918261	0,196656	–	–
Гемангиома & ОР#	0,004192	0,007915	0,062436	–	–
МТС&ОР#	0,488222	0,444276	0,227275	–	–
ГЦА&ОР#	0,509615	0,555556	0,190476	–	–
ГЦК&ОР#	0,343328	0,010258	0,012331	–	–

[1] – «начало контрастирования в очаге»;

[2] – «время максимального накопления УЗКП в очаге»;

[3] – «время выравнивания контрастирования в очаге и паренхиме печени»;

[4] – «начало вымывания»;

[5] – «время максимального вымывания УЗКП»;

* – WASH-OUT наблюдался у 6 пациентов с аденомами;

ОР – очаг регенерации

Нами произведен анализ характеристик сосудистого рисунка в исследуемых новообразованиях. Ввиду малочисленности групп пациентов, а также отсутствия специфических моделей контрастирования новообразований, у больных с ХЦК (n = 4), гемангиобластомой (n = 1), кациносаркомой (n = 1), очагами жирового гепатоза (n = 5), абсцессами (n = 5) и очагами регенерации (n = 11) анализ не проводился.

Результаты анализа характеристик сосудистого рисунка представлены в Таблице 27.

Таблица 27 – Характеристика сосудистого рисунка

Признак	ФНГ 22	Гемангиома 26	ГЦА 15	ГЦК 58	МТС 51
глыбки по периферии	–	24 (92 %)	–	–	–
гиперэхогенный ободок в ПФ	3 (13,6%)	14 (53,8%)	–	–	–
относительная гиперэхогенность в ПФ исследования	2 (9%)	3 (11,5%)	6 (40%)	5 (8,6%)	–
симптом «спиц колеса»	21 (96%)	–	–	–	–
симптом «лампочки»; наличие питающего сосуда	8 (36%)	–	–	8 (13,8%)	–
контрастирование центральных отделов ДА	17 (77%)	9 (35%)	15 (100%)	38 (65,5%)	22 (51,1%)
контрастирование центральных отделов НЕТ	5 (23%)	17 (65%)	–	20 (34,5%)	19 (44,2%)
наличие центрального рубца	5 (23%)	–	–	–	–
от периферии к центру	3 (14%)	20 (76%)	12 (80%)	–	–
от центра к периферии	19 (86%)	1 (3%)	3 (20%)	–	–

Признак	ФНГ 22	Гемангиома 26	ГЦА 15	ГЦК 58	МТС 51
более интенсивное накопление УЗКП в очаге	21 (96%)	5 (19%)	12 (80%)	53 (91,4%)	20 (46,5%)
менее интенсивное накопление УЗКП в очаге	1 (4%)	15 (57%)	–	–	15 (34,9%)
Признак	ФНГ 22	Гемангиома 26	ГЦА 15	ГЦК 58	МТС 51
Синхронное накопление УЗКП в очаге		3 (11,5%)	3 (20%)	5 (8,6%)	8 (18,6%)
Отсутствие контрастирования в очаге в АФ исследования	–	0 (42%)	–	–	2 (4,7%)
Ассиметричный тип сосудистого рисунка	–	–	–	50 (86,2%)	17 (39,5%)
Зоны гипоперфузии	–	–	–	21 (36,2%)	14 (32,6%)
Кольцевидное усиление по периферии в АФ	–	–	–	–	12 (27,9%)
Симптом «черной дыры»	–	–	–	–	22 (51,2%)

Отличием гемангиомы от аденомы является отсутствие вымывания УЗКП, а отличием аденомы от МТС – достоверно более раннее вымывание УЗКП у МТС (Рисунок 22). Стоит отметить, что полученные нами результаты у пациентов с ФНГ сопоставимы с данными других исследований. «Эксцентрический тип» контрастирования встретился в нашем исследовании только у 3 (14%) пациентов. Ряд авторов акцентирует внимание на ключевом, с их точки зрения, признаке в дифференциальной диагностике ФНГ – сохранении усиления в портальную и позднюю фазы, нехарактерного для метастазов и аденом [310]. В нашем исследовании только 9% ФНГ имели относительную гиперэхогеность в ПФ.

Рисунок 22. МТС. Феномен раннего вымывания УЗКП (27-я с исследования)

Согласно полученным данным, наиболее важным отличительным признаком **ФНГ** является **ранее начало контрастирования образования в АФ исследования** (параметр «начало контрастирования в очаге»). По нему фокальная нодулярная гиперплазия достоверно отличается от гемангиом ($p < 0,001$), ГЦА, ГЦК и МТС ($p < 0,05$). Наиболее значимыми характеристиками являются: **симптом «спиц колеса» и повышенная интенсивность накопления УЗКП** – 96% наблюдений, **заполнение образования контрастом от центра к периферии и контрастирование центральных отделов опухоли** – 86 и 77% случаев соответственно. Феномен **WASH-OUT и относительная гиперэхогенность в ПФ (9%) являются нехарактерными для ФНГ**.

Результаты, полученные нами в группе пациентов с гемангиомами, соответствуют литературным данным. В целом для данной группы было характерно несколько более позднее начало контрастирования в очаге, по сравнению с ФНГ. У 10 (38%) пациентов при АФ исследования наблюдалось отсутствие поступления контрастного препарата в очаг, в связи с этим контрастирование начиналось в портальную и позднюю фазы исследования. Характерный симптом периферического узелкового усиления (визуализация

глыбок, заполненных контрастом по периферии новообразования) наблюдался у 92% пациентов (Рисунок 23 А, В).

Рисунок 23. Гемангиома. А) УЗ-картина в В-режиме не специфична. В) КУУЗИ. Позднее начало контрастирования, симптом «периферического узелкового усиления»

Таким образом, по нашим данным, для **гемангиом** характерно менее интенсивное накопление УЗКП (57% случаев). У 38% пациентов в АФ исследования мы наблюдали полное отсутствие контрастирования образования. Высоко специфичным признаком являлся **симптом «периферического узелкового усиления»** – 92% наблюдений. Направление **заполнения образования контрастом «от периферии к центру»** – 76% наблюдений. **Наличие феномена WASH-OUT – не характерно.**

Согластно полученным нами данным (Таблица 27) при проведении КУУЗИ только у ГЦА отсутствует какой-либо специфический признак сосудистого рисунка, что затрудняет дифференциальную диагностику с другими очаговыми образованиями печени. Согласно полученным результатам, для гепатоцеллюлярных аденом характерно полное (100% случаев) и более интенсивное (80% случаев), в сравнении с паренхимой, заполнение очага контрастным препаратом (Рисунок 24).

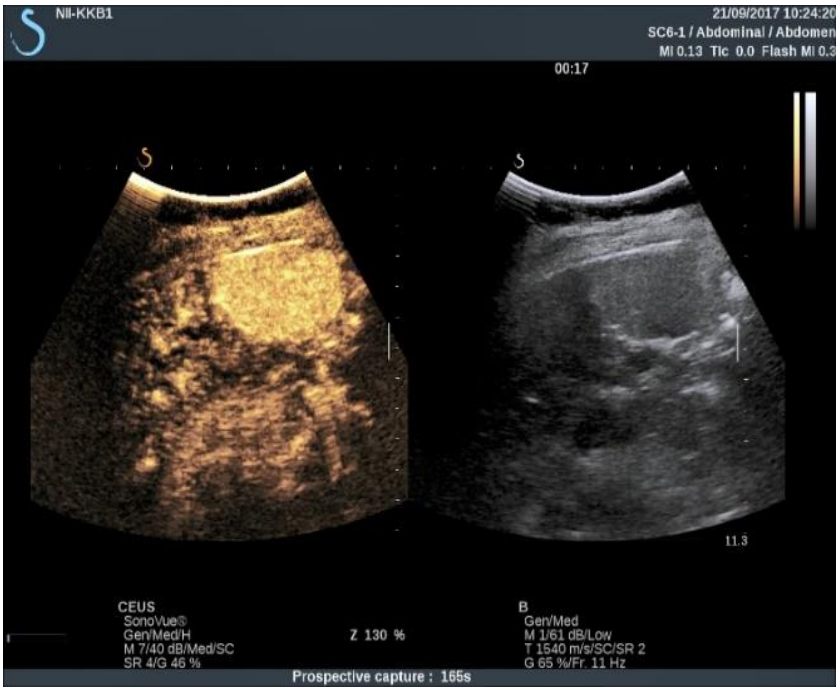

Рисунок 24. ГЦА. Полное и более интенсивное заполнение очага УЗКП (17-я секунда исследования)

У 6 (40%) пациентов очаги сохраняли относительную гиперэхогенность в ПФ исследования.

Согласно полученным результатам, для **ГЦА** характерно **полное** (100% случаев) и **более интенсивное** (80% случаев) **центропетальное заполнение очага УЗКП**. У 6 (40%) пациентов при исследовании определялся **феномен WASH-OUT, который имел статистически значимые различия по времени наступления с МТС: параметры «начало вымывания» (p < 0,001) и «время максимального вымывания УЗКП» (p < 0,005)**. Специфичных типов сосудистого рисунка обнаружено не было.

Группа с МТС поражением печени характеризовалась полиморфизмом выявленных признаков, в 50% случаев образования контрастировались полностью и делали это более интенсивно, чем неизмененная паренхима печени (55,8 и 46,5% соответственно). До 30 и 40% опухолей имели характерный признак «кольцевидного усиления» и ассиметричный сосудистый рисунок. У 36,2% обследуемых при контрастировании очага в АФ исследования определялись зоны гипоперфузии. В связи с отсутствием контрастирования очага в данной фазе показатели динамики УЗКП 2-х (4,7%) пациентов с МТС (рака ободочной кишки и поджелудочной железы) находились в диапазоне значений показателей АФ пациентов с гемангиомами. Однако, отличительным признаком последней является отсутствие феномена WASH-OUT в течение всего времени наблюдения. Таким образом, феномен отсутствия контрастирования в АФ исследования более характерен для гемангиом.

На наш взгляд, наиболее важным дифференциальным признаком МТС является феномен **WASH-OUT** (100% случаев). **Me (LQ-UQ) признака «начало вымывания» составила 40 (35-56) с**. Специфическими признаками являлись: **симптом «черной дыры»,** диагностированный у 50% пациентов, **«ассиметричный сосудистый рисунок»,** который наблюдался в 39,5% случаев, **кольцевидное усиление по периферии и наличие зон гипоперфузии в АФ, выявленное** у 27,9 и 32,6% больных соответственно.

В группе пациентов с ГЦК полученные результаты по ряду ключевых позиций, а именно гиперконтрастирование опухоли и возможное наличие зон гипоперфузии, вполне сопоставимы с данными зарубежных коллег. Согласно нашему исследованию, параметры контрастирования узлов ГЦК у пациентов с циррозом и без него сопоставимы. В 2/3 случаев начало контрастирования в опухоли было замедленно, очаги характеризовались ассиметричным сосудистым рисунком (86,2%) и более интенсивным характером накопления контрастного вещества (91,4%). Более чем в 30% центральные отделы новообразований не контрастировались на протяжении всех фаз исследования. При анализе полученных данных при сравнении групп «ФНГ & ГЦК» выявлены статистически значимые различия по параметру “начало контрастирования в очаге” ($p < 0,05$), а также параметра “время максимального накопления УЗКП в очаге” между группами «ФНГ & ГЦК», «МТС & ГЦК» и «ГЦК & ОР» ($p < 0,05$). По времени наступления WASH-OUT: параметр “начало вымывания” и параметр “время максимального вымывания УЗКП” ($p < 0,001$) выявлены достоверные различия с метастатическим поражением печени. Ни по одному из критериев выбранных для сравнения не было выявлено различий при сравнении групп «ГЦА & ГЦК».

На наш взгляд, наиболее важными дифференциально-диагностическими признаками ГЦК являются: **несколько замедленное,** но более **интенсивное**, в сравнении с окружающей паренхимой печени, накопление контрастного препарата в артериальную фазу, а также ассиметричный, хаотичный сосудистый рисунок. В примерно половине случаев высоко и умеренно дифференцированных опухолей эффект WASH-OUT может и вовсе отсутствовать.

Вне зависимости от степени дифференцировки опухоли **для ГЦК характерно начало вымывания ультразвукового контрастного препарата после 62-й секунды от начала исследования. В этом и заключается отличие ГЦК от МТС**.

Наибольшие сложности представляет проведение дифференциального диагноза этой нозологической группы с аденомами печени.

Резюме

Полученные результаты наглядно демонстрируют достоверное отсутствие различий в динамике УЗКП, узле ГЦК у больных циррозом и пациентов с не пораженной данным заболеванием паренхимой. По ряду проанализированных качественных и количественных параметров контрастирования между различными нозологическими формами новообразований выявлены надежные отличия. Применение этих параметров позволит не только проводить достоверную дифференциальную диагностику выявленных очагов, но и в случае с ГЦК судить о степени дифференцировки опухоли.

ГЛАВА 5. ОЦЕНКА ЭФФЕКТИВНОСТИ ИСПОЛЬЗОВАНИЯ СИСТЕМЫ CEUS LI-RADS®V2017 И CT/MR LI-RADS®V2018 В ДИФФЕРЕНЦИАЛЬНОЙ ДИАГНОСТИКЕ НОВООБРАЗОВАНИЙ ПЕЧЕНИ

В формате различных подразделений лучевой диагностики одного лечебного учреждения, в соответствии с задачами исследования, нами была изучена эффективность использования критериев CEUS LI-RADS®v2017 и CT\MRI LI-RADS®v2017 в рутинной практике при обследовании пациентов с новообразованиями печени, в том числе и не входящих в группу риска по ГЦК.

Для определения информативности предложенных критериев проанализированы результаты обследования 165 пациентов (165 узлов), подгруппа 2.3. Выявленные новообразования печени в соответствии со шкалами CEUS LI-RADS®v2017 и CT/MRI LI-RADS®v2018, отражающими вероятность ГЦК, были разделены на 6 подгрупп (LR-1, LR-2, LR-M, LR-3, LR-4 и LR-5) (Таблица 28).

Таблица 28 – Распределение очагов (n = 165) согласно алгоритму CEUS LI-RADS®v2017 и CT/MRI LI-RADS®v2018 у пациентов обеих групп

Группы	Методы	LR-1	LR-2	LR-M	LR-3	LR-4	LR-5	Всего
Подгруппа 2.3.1 (факторы риска ГЦК)	КУУЗИ	–	4	7	9	11	30	61
	КТ с внутривенным контрастированием	4	2	8	11	13	23	
Подгруппа 2.3.2 (без факторов риска ГЦК)	КУУЗИ	–	9	45	28	5	17	104
	КТ с внутривенным контрастированием	6	3	42	15	26	12	

У 22 (21,2%) пациентов подгруппы 2.3.2 новообразования печени были морфологически верифицированы как очаговая узловая (нодулярная) гиперплазия.

При разработке системы LI-RADS® паттерны контрастирования характерные для этой нозологической формы намеренно были исключены авторами из списка дифференциальных признаков для категорий доброкочественных изменений (LR-1 и LR-2), так как данное новообразование достаточно редко встречается на фоне цирротически измененной печени [222, 329]. Это подтверждают и полученные нами данные: ни у одного из 61 пациента подгруппы 2.3.1 не была диагностирована ФНГ (Таблица 5).

Общепризнанно, что это новообразование обладает рядом патогномоничных признаков (интенсивный характер контрастирования, заполнение контрастом в артериальную фазу от центра к переферии, характерный рисунок «колеса со спицами») [46, 310, 337].

При этом феномен вымывания контрастного препарата (WASH-OUT), высокоспецифичный для злокачественных новообразований, не характерен для очаговой узловой (нодулярной) гиперплазии печени [46, 310].

На основании этих данных, у пациентов подгруппы 2.3.2 новообразования, имеющие признаки контрастирования, характерные для очаговой узловой (нодулярной) гиперплазии печени, были отнесены нами в категорию LR-3 – категорию динамического наблюдения.

По данным УЗИ с контрастным усилением, категория LR-TIV была зафиксирована у 5 пациентов с LR-5, согласно КТ – у 5 пациентов с LR-5 и 5 больных с LR-M. Ни в одном из этих случав категория LR не была изменена.

Итоги распределения очагов согластно критериям предложенным в CEUS LI-RADS®v2017 и CT/MRI LI-RADS®v2018 в диагностике ГЦК и злокачественных новообразований не гепатоцеллюлярной природы представлены в Таблицах 29–34.

В сравнении с данными, полученными при КТ с внутривенным контрастированием, у пациентов подгруппы 2.3.1 КУУЗИ в диагностике ГЦК имеет более высокую чувствительность и меньшую специфичность.

Таблица 29 – Распределение очагов в подгруппе 3.1 (n = 61) по результатам использования CEUS LI-RADS®2017 и CT/MRI LI-RADS®2018 в диагностике ГЦК

Результаты инструментальной диагностики	Морфологический диагноз	
	ГЦК	не ГЦК
CEUS-LR-4, CEUS-LR-5	38	3
Другие категории CEUS LI-RADS	0	20
CT/MR LI-RADS LR-4, LR-5	35	1
Другие категории CT/MR LI-RADS	3	22

Таблица 30 – Распределение очагов в подгруппе 3.1 (n = 61) по результатам использования CEUS LI-RADS®v2017 и CT/MRI LI-RADS®v2018 в диагностике злокачественных новообразований не гепатоцеллюлярной природы

Результаты инструментальной диагностики	Морфологический диагноз	
	«Злокачественное новообразование не гепатоцеллюлярной природы»	«Не злокачественное новообразование не гепатоцеллюлярной природы»
CEUS-LR-4, CEUS-LR-5	7	0
Другие категории CEUS LI-RADS	2	52
CT/MR LI-RADS LR-4, LR-5	8	0
Другие категории CT/MR LI-RADS	1	52

Таблица 31 – Распределение очагов в подгруппе 3.2 (n = 104) по результатам использования CEUS LI-RADS®v2017 и CT/MRI LI-RADS®v2018 в диагностике ГЦК

Результаты инструментальной диагностики	Морфологический диагноз	
	ГЦК	не ГЦК
CEUS-LR-4, CEUS-LR-5	13	9
Другие категории CEUS LI-RADS	0	82
CT/MR LI-RADS LR-4, LR-5	13	25
Другие категории CT/MR LI-RADS	0	66

Таблица 32 – Распределение очагов в подгруппе 3.2 (n = 104) по результатам использования Dsdjls в диагностике злокачественных новообразований не гепатоцеллюлярной природы

Результаты инструментальной диагностики	Морфологический диагноз	
	«Злокачественное новообразование не гепатоцеллюлярной природы»	«Не злокачественное новообразование не гепатоцеллюлярной природы
CEUS-LR-4, CEUS-LR-5	43	2
Другие категории CEUS LI-RADS	5	54
CT/MR LI-RADS LR-4, LR-5	42	0
Другие категории CT/MR LI-RADS	6	56

Таблица 33 –Распределение очагов в подгруппе 3 (n = 165) по результатам использования CEUS LI-RADS®v2017 и CT/MRI LI-RADS®v2018 в диагностике ГЦК

Результаты инструментальной диагностики	Морфологический диагноз	
	ГЦК	не ГЦК
CEUS-LR-4, CEUS-LR-5	51	12
Другие категории CEUS LI-RADS	0	102
CT/MR LI-RADS LR-4, LR-5	48	26
Другие категории CT/MR LI-RADS	3	88

В случае новообразований не гепатоцеллюлярной природы показатели диагностической точности двух методов были практически равны, при этом чувствительность КУУЗИ была несколько ниже КТ (Таблица 35).

Таблица 34 – Распределение очагов в подгруппе 3 (n = 165) по результатам использования CEUS LI-RADS®v2017 и CT/MRI LI-RADS®v2018 в диагностике злокачественных новообразований не гепатоцеллюлярной природы

Результаты инструментальной диагностики	Морфологический диагноз	
	Злокачественное новообразование не гепатоцеллюлярной природы	«Не злокачественное новообразование не гепатоцеллюлярной природы
CEUS-LR-4, CEUS-LR-5	50	2
Другие категории CEUS LI-RADS	7	106
CT/MR LI-RADS LR-4, LR-5	50	0
Другие категории CT/MR LI-RADS	7	108

Таблица 35 – Показатели диагностической эффективности применения критериев CEUS LI-RADS®v2017 и CT/MRI LI-RADS®v2018 у пациентов с факторами риска ГЦК (подгруппа 2.3.1, n = 61)

Показатели	ГЦК (LR-4, LR-5)		Злокачественные новообразования не гепатоцеллюлярной природы (LR-M)	
	КТ	КУУЗИ	КТ	КУУЗИ
Чувствительность, %	92,1	100,0	88,9	77,8
Специфичность, %	95,7	87,0	100	100,0
Точность, %	93,4	95,1	98,4	96,7
Прогностичность положительного результата, %	97,2	92,7	100	100
Прогностичность отрицательного результата, %	88	100	98,1	96,3

Пример диагностики ГЦК представлен на рисунках 25 (а-г).

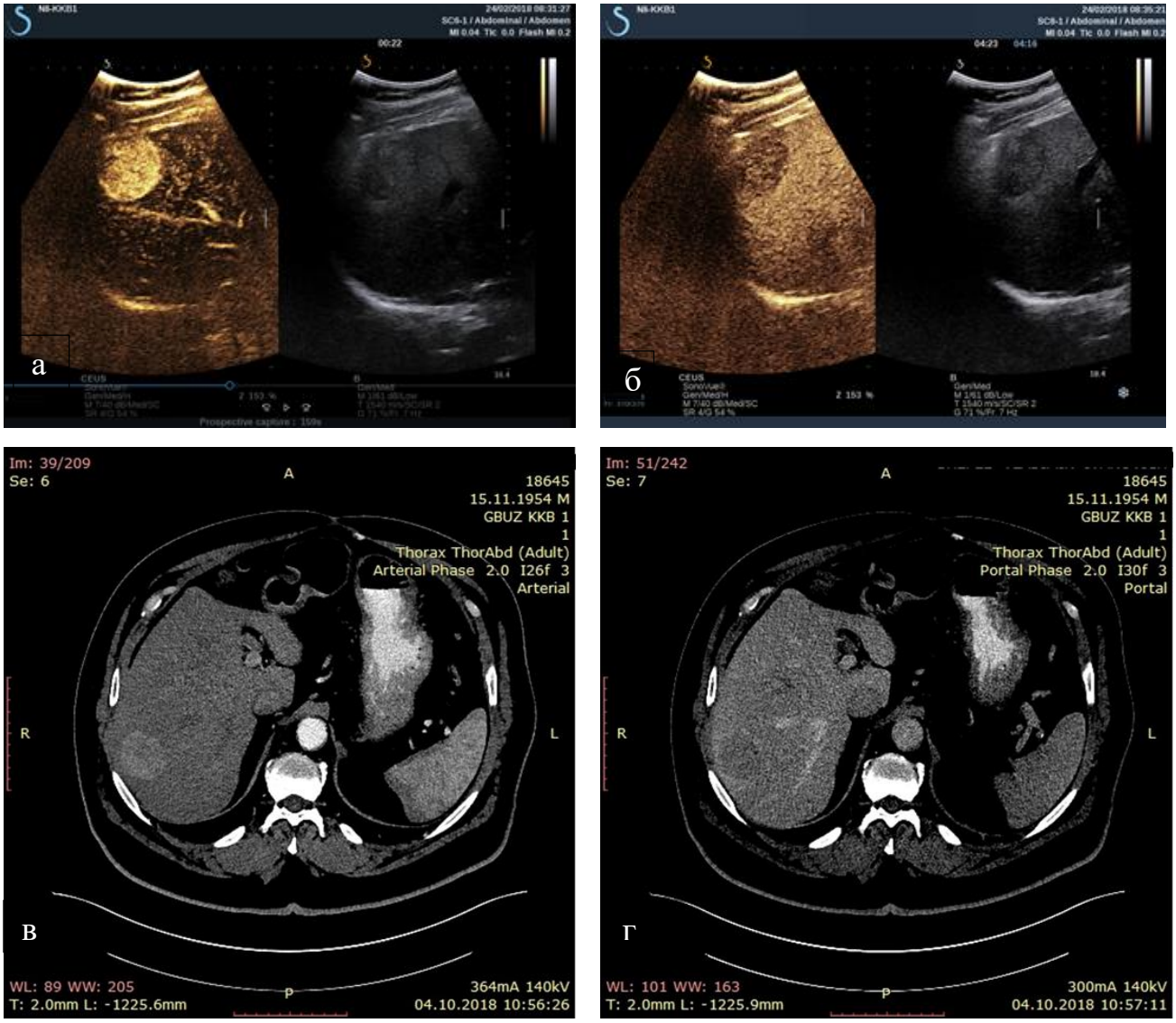

Рисунок 25. Пациент Ш., 58 лет (подгруппа 3.1).

Новообразование печени (S7) размером более 2 см. ГЦК G2.

LR-5 при КУУЗИ (а, б) и КТ с внутривенным контрастированием (в, г).

а – КУУЗИ, 22-я с исследования. Гиперконтрастирование в артериальную фазу.

б – КУУЗИ, 263-я с исследования. Позднее и слабое вымывание.

в – КТ с внутривенным контрастированием. Гиперконтрастирование в артериальную фазу.

г – непериферическое «вымывание»

У пациентов подгруппы 2.3.2 показатели точности КТ с внутривенным контрастированием и специфичности в диагностике ГЦК были ниже, по сравнению

с КУУЗИ. Что касается первого параметра и КУУЗИ, то в диагностике новообразований негепатоцеллюлярной природы они практически сопоставимы друг с другом (Таблица 36).

Таблица 36 – Показатели диагностической эффективности применения критериев CEUS LI-RADS v2017 и CT/MRI LI-RADS v2018 у пациентов без факторов риска ГЦК (подгруппа 2.3.2 n = 104)

Показатели	ГЦК (LR-4, LR-5)		Злокачественные новообразования не гепатоцеллюлярной природы (LR-M)	
	КТ с внутривенным контрастированием	КУУЗИ	КТ с внутривенным контрастированием	КУУЗИ
Чувств.-ть, %	100,0	100,0	87,5	89,6
Специф.-ть, %	72,5	90,1	100,0	96,4
Точность, %	76	91,3	94,2	93,3
Прогн.-ть + результата, %	34,2	59,1	100	95,6
Прогн.-ть - результата, %	100	100	90,3	91,5

При сравнении показателей, полученных в обеих группах, следует отметить, что диагностическая точность применения критериев LI-RADS как в отношении ГЦК, так и в отношении злокачественных опухолей другой природы вне зависимости от метода исследования была выше у пациентов подгруппы 2.3.1. Это наглядно демонстрируют значения точности КТ в диагностике ГЦК у пациентов подгрупп 2.3.1 и 2.3.2 – 93,4 и 76,0% (Таблицы 35–36). При этом такой же параметр методики КУУЗИ остался сопоставим (95,1 и 91,3% соответственно).

Полученные нами показатели информативности КУУЗИ (чувствительность – 100,0%, специфичность – 87,0%, точность – 95,1%) и КТ с внутривенным контрастированием (чувствительность – 92,1%, специфичность – 95,7%, точность – 93,4%) в диагностике ГЦК подтверждают эффективность использования критериев LI-RADS® у пациентов группы риска (Таблица 35).

Относительно низкие, по сравнению с данными КТ, значения специфичности КУУЗИ (95,7 против 87,0%), на наш взгляд, свидетельствуют о том, что эта молодая методика находится на стадии становления, и по мере пересмотров и обновлений системы CEUS LI-RADS® следует ожидать более стабильных результатов. При анализе категории LR-M очевидно, что предложенные критерии позволяют проводить достаточно надежную (специфичность КУУЗИ и КТ – 100,0%) дифференциальную диагностику опухолей гепатоцеллюлярной и негепатоцеллюлярной природы, в том числе и у онкологических пациентов из группы риска по ГЦК, что в свою очередь существенно влияет на выбор лечебной тактики.

В обьединенной подгруппе пациентов (подгруппа 2.3) метод КУУЗИ продемонстрировал более высокие показатели диагностической информативности в диагностике ГЦК и сопоставимые показатели информативности в диагностике опухолей не гепатоцеллюлярной природы, по сравнению с результатами КТ (Таблица 37).

Таблица 37 – Показатели диагностической эффективности применения критериев CEUS LI-RADS v2017 и CT/MRI LI-RADS v2018 у исследуемых пациентов с наличием и отсутствием факторов риска ГЦК (подгруппа 2.3, n = 165)

Показатели	ГЦК (LR-4, LR-5)		Злокачественные новообразования не гепатоцеллюлярной природы (LR-M)	
	КТ с внутривенным контрастированием	КУУЗИ	КТ с внутривенным контрастированием	КУУЗИ
Чувств.-ть, %	94,1	100,0	87,7	87,7
Специф.-ть, %	77,2	89,5	100	98,1
Точность, %	82,4	92,7	95,8	94,5
Прогн.-ть + результата, %	64,9	81	100	96,2
Прогн.-ть – результата, %	96,7	100	93,9	93,8

Очевидно, что, используя предложенные критерии в общей группе пациентов, в лице КУУЗИ мы имеем надежную, альтернативную традиционным методам лучевой диагностики, методику.

Резюме

Полученные результаты наглядно демонстрируют эффективность использования критериев, предложенных в системах CEUS LI-RADS® v2017 и CT/MR LI-RADS® v2018, не только у пациентов группы риска, но и у больных общей группы, что делает возможным их использование в алгоритме дифференциальной диагностики и ведении пациентов с очаговыми новообразованиями печени.

ОБСУЖДЕНИЕ

Неуклонный рост заболеваемости раком печени, выявление его на поздних стадиях и высокая смертность требуют оптимизации применяемых алгоритмов диагностики и наблюдения с учетом высоких требований к эффективности дифференциальной диагностики выявленных изменений [42]. Благодаря прогрессу медицинских технологий и совершенствованию инструментальных методов исследования диагностика различных заболеваний печени улучшается, однако результаты лечения первичного рака и метастатической болезни печени до сих пор остаются неудовлетворительными. Большое количество опухолей диагностируются на поздних стадиях, когда хирургическое лечение уже не целесообразно, это указывает на необходимость не только совершенствования диагностической семиотики новообразований, дифференциальной диагностики с предположением их морфологической природы, но и превентивного скрининга пациентов из групп риска.

На сегодняшний день УЗИ является наиболее доступным методом среди имеющегося диагностического арсенала. При первичном исследовании оно позволяет выявить разнообразную патологию печени. Однако диагностика степени выраженности диффузных изменений и дифференциальная диагностика выявленных новообразований представляет определенные сложности и требует применения альтернативных, в том числе инвазивных методов. Учитывая существенные ограничения данного метода, стоит отметить, что рутинное использование биопсии с целью стратификации пациентов по группам риска затруднено. В отечественных и зарубежных рекомендациях традиционному УЗИ отводится роль метода первичного скрининга. Возможности современных методов ультразвуковой диагностики существенно шире и активное их применение позволяет существенно повысить значимость ультразвукового метода при исследовании органов брюшной полости, в особенности при заболеваниях печени.

Применение всех возможных диагностических средств приводит к необоснованному использованию дорогостоящих инструментальных, инвазивных

или напротив малоинформативных методов, что значительно увеличивает длительность обследования, его себестоимость и опасность побочных эффектов.

Ни в зарубежной, ни в отечественной литературе нет единого мнения о возможностях комплексного применения методов ультразвуковой диагностики у пациентов с патологией печени. Ее анализ показал противоречивость мнений, необоснованность применения инструментальных методик, отсутствие четких объективных критериев, позволяющих стратифицировать пациентов на группы риска, а также дифференциальной диагностики солидных опухолей печени, преемственности в трактовке и описании выявленных изменений.

Необходимость проведения данного исследования продиктована задачами повышения качества медицинской помощи: оптимизации диагностического алгоритма, выявления и дифференциальной диагностики новообразований печени, стандартизации подходов к комплексному применению методов УЗД в рамках мультипараметрического ультразвукового исследования.

Всем пациентам 1-й группы было выполнено мультипараметрическое ультразвуковое исследование. Проанализированы обобщенные данные, полученные с помощью традиционных методов ультразвуковой диагностики (В-режим + ЦДК + импульсно-волновое допплеровское сканирование).

К сожалению, большинство критериев оценки ультразвуковой картины при диффузных заболеваниях печени субъективны. Специфичных признаков для ранних стадий фиброза нами выявлено не было. Для стадий тяжелого фиброза и цирроза печени (F3-F4 – n = 73) они были представлены в виде данных, полученных в В-режиме: неровный контур печени – 41 (56,1%); дилятация воротной вены – 44 (60,3%); наличие порто-кавальных анастомозов – 42 (57,5%); тромбоз воротной вены – 18 (24,6%), а также при помощи доплерографических методик: снижение ЛСК в ВВ < 0,15м/с – 29 (39,7%); ОСК в ВВ < 0,6 или > 1,2 л/мин – 33 (45,2%); непрерывно уплощенный тип доплеровской кривой в ВВ – 23 (31,5%); Vmax в ПА >70 см/с и/или IR > 0,8 – 21 (28,7%).

При проведении сравнительного анализа ультразвуковых критериев в группах F0-F4 были получены данные свидетельствующие о том, что наибольшую

информативность классические методы УЗИ имеют в диагностике цирроза печени (F4), причем преимущественно за счет специфичных УЗ-признаков которые не встречаются при других степенях фиброза (F1-F3): неровный контур печени и признаки портальной гипертензии (F0-F3&F4 – $p < 0,05$).

Установлено, что суммарная эффективность использования проанализированных методов УЗД составила: чувствительность – 47,4%, специфичность – 52,3%, точность – 49,2%, таким образом возможности применяемых методик в стратификации пациентов на группы риска существенно ограничены.

На основании анализа обследования 137 пациентов 1 группы определены пороговые значения показателей УЗСВЭ упругости паренхимы печени для разграничения различных степеней фиброза: F0-F1 и F2-F4 (≥ F2), F0-F2 и F3-F4 (≥ F3), F0-F3 и F4 (F4) по Metavir, а также изучено влияние неалкогольной жировой болезни печени на результаты эластометрии.

На первом этапе, по результатам биопсии, были сформированы две подгруппы 1.1 (пациенты без стеатоза) и 1.2 (больные стеатозом). Критерием их отбора стало наличие или отсутствие жировых изменений в паренхиме печени.

Результаты, полученные в подгруппе 1.1, продемонстрировали, что с увеличением тяжести фиброза от F1 к F4 наблюдается устойчивое ступенчатое повышение Me упругости паренхимы.

Было отмечено отсутствие значимых различий между подгруппами F0 и F1 ($p > 0,05$), при этом показатели упругости печени в других подгруппах достоверно различались между собой ($p < 0,05$ и $p < 0,001$).

ROC-анализ позволил определить пороговые значения упругости, при которых диагностическая эффективность определения стадии фиброза по Metavir оказывалась наиболее оптимальной: для F2 > 6,8 кПа (чувствительность – 85,7, специфичность – 52,9, AUROC – 0,684); для F3 > 8,5 кПа (чувствительность – 91, специфичность – 57,1, AUROC – 0,745); для F4 > 14 кПа (чувствительность – 95,7, специфичность – 52,2, AUROC – 0,791).

Результаты эластометрии у больных подгруппы 1.2 (со стеатозом) отличались от результатов, полученных в подгруппе 1.1. Проведенные сравнения больных со стеатозом (sF0) и без стеатоза (F0) в условиях отсутствия фиброзных изменений печени, а также сопоставление результатов обследования объединенных подгрупп sF0 + sF1 (со стеатозом) и F0 + F1 (без стеатоза) в условиях присутствия клинически незначимого фиброза позволили установить, что наличие жировых изменений **значимо повышало упругость** ткани печени ($p < 0,05$).

В соответствии с задачей исследования, а именно определением возможности использования УЗСВЭ в скрининге групп риска по ГЦК, у пациентов с различными диффузными заболеваниями печени был выполнен расчет пороговых значений для разграничения различных степеней фиброза: F0-F1 и F2-F4 (≥ F2), F0-F2 и F3-F4 (≥ F3), F0-F3 и F4 (F4) по Metavir.

При проведении корреляционного анализа между показателями упругости паренхимы печени и морфологической стадией фиброза выявлена сильная зависимость: коэффициент ранговой корреляции Спирмена составил 0,81 при $p < 0,1 \times 10^{-6}$.

Таким образом, полученные значения модуля Юнга коррелируют со стадиями шкалы Metavir. Наличие морфологически верифицированных данных позволило выполнить ROC-анализ с целью определения пороговых значений упругости печени для разграничения различных стадий фиброза печени. Полученные данные представлены в Таблице 38.

При проведении УЗСВЭ у пациентов с различными нозологическими формами диффузных заболеваний печени пороговым значением, позволяющим стратифицировать пациентов на группы риска по ГЦК, является **7,50 кПа**.

Итоговые результаты вполне сопоставимы с данными отечественных и зарубежных авторов, исследовавших отдельные нозологические формы болезней печени [35, 195, 244]. Полученные нами пороговые значения (Таблица 38) незначительно отличались от зарубежных исследований. Так, по данным V.Y. Leung с соавт., при хроническом вирусном гепатите В пороговые показатели

модуля Юнга в диагностике значимого фиброза составили 7,1 кПа (Metavir F ≥ 2) [244].

Таблица 38 – Показатели результатов УЗСВЭ в зависимости от стадии, по Metavir

Стадия по Metavir	Me, интерквартильный размах	Min-Max	p	ПЗ (кПа) Se / Sp (%)	AUC
F0-F1 (n = 31)	5,4 4,8–7,2	4,2–35,0	–		
F2 (n = 9)	8,5 8,3–8,9	5,5–25,0	0,019524	≥ F2 – 7,50 97,1/ 77,4	0,915
F3 (n = 15)	13,5 10,1–14,8	7,8–32,0	0,004350	≥ F3 – 13,25 88,3 / 92,5	0,932
F4 (n = 45)	22,0 18,2–28,5	14,2–57,6	0,000004	F4 – 14,9 89,1 / 95,6	0,930

Прим.: p – достоверность различий показана в сравнении с предыдущей стадией Me – медиана; Min-Max – минимальное – максимальное значения; ПЗ – пороговое значение; Se/Sp – чувствительность / специфичность; AUC – площадь под кривой

Самым первым масштабным исследованием возможностей двумерной сдвигововолновой эластографии в оценке стадии фиброза печени является работа G. Ferraioli et al. (2012). Она основана на анализе результатов диагностики 121 пациента с диагнозом «хронический вирусный гепатит С». Результаты порогового значения значимого фиброза были несколько ниже тех, которые получили мы: 7,1 кПа для Metavir F ≥ 2 [196].

На сегодняшний день самым крупным исследованием, посвященным применению 2D-SWE у пациентов с различными нозологическими формами диффузных заболеваний печени, является работа E. Herrmann с соавт. [218]. Метаанализ охватывает данные 13 центров из 9 стран, проанализированы результаты 1134 пациентов. Пороговое значение УЗСВЭ для диагностики значимого фиброза Metavir F ≥ 2 во всех группах обследуемых, по данным авторов,

составило 7,1 кПа, что так же вполне сопоставимо с нашими данными. Такую разницу можно объяснить тем, что что имеет место неравномерное распределение пациентов по группам согласно степени фиброза. Как в исследовании G. Ferraioli с соавт. [195], так и в метаанализе, опубликованном E. Herrmann С соавт. [218], количество пациентов со стадией F0-F1 по Metavir составляло от 41,7 до 52,3%.

В нашем исследовании эта группа была представлена 31,0% пациентов. И наоборот, количество проанализированных больных с тяжелым фиброзом и циррозом печени (стадии по Metavir F3-F4) составило 60,0%, а у наших коллег оно находилось в пределах 29,89–43,6%, что лишний раз демонстрирует различные подходы к скринингу пациентов с диффузными заболеваниями печени в разных странах.

Важно также отметить, что наши показатели достоверности различий между группами, значения чувствительности, специфичности и AUROC также существенно не отличались от полученных другими авторами.

Показатели информативности стадирования фиброза печени при использовании ультразвукового аппарата одного производителя (двумерная сдвигововолновая эластография) представлены в Таблице 39.

Таблица 39 – Показатели информативности при стадировании фиброза печени по Metavir при использовании двумерной сдвигововолновой эластографии

Авторы	Пороговое значение, кПа	Чувствительность, %	Специфичность, %
≥ F2			
G. Ferraioli et al. (2012)	7,1	90,0	87,5
V.Y. Leung et al. (2013)	7,1	84,7	92,1
E. Herrmann et al. (2018)	7,1	92,7	54,4
Настоящее исследование	7,5	97,1	77,4

Достаточно низкий показатель специфичности предложенного порогового значения в исследовании E. Herrmann с соавт. (2018), вероятно, объясняется тем, что при его выборе авторы исходили из максимальной чувствительности теста для разграничения соседних стадий фиброза [2018].

В нашей работе двумерная сдвигововолновая эластография продемонстрировала себя в качестве достаточно эффективного метода инструментального исследования. При значениях модуля Юнга < 7,50 кПа биопсия печени с целью определения стадии фиброза, на наш взгляд, нецелесообразна. При показателях ≥14,90 кПа она может быть использована только при необходимости: для получения гистологических данных, не связанных со стадией фиброза.

Применение единого порогового значения при большинстве диффузных заболеваний печени позволяет упростить неинвазивную оценку фиброза с помощью УЗСВЭ, надежно стратифицировать пациентов по группам риска, а также потенциально предотвратить ошибки, игнорируя конкретную этиологию заболеваний печени.

Полученные данные свидетельствуют о необходимости аккуратной трактовки параметров, полученных с помощью УЗСВЭ у пациентов с ультразвуковыми признаками стеатоза печени.

Подводя итог, стоит сказать: несмотря на то, что при УЗСВЭ оцениваются одни и те же параметры (модуль Юнга (кПа) или скорость сдвиговой волны (м/с)), каждый производитель реализовывает технологию по-своему, поэтому пороговые количественные значения модуля Юнга (скорости сдвиговой волны) на настоящий момент являются аппаратзависимыми [65]. Общие характеристики метода не всегда позволяют понять все нюансы его выполнения.

При анализе первого опыта использования УЗСВЭ был выявлен ряд общих особенностей ее проведения. На наш взгляд, успех клинического применения метода связан с необходимостью получения качественной эластограммы, которая будет использована для дальнейшего количественного анализа, что в свою очередь зависит от соблюдения всех принципов выполнения методики, показаний и

противопоказаний к ее применению, которые позже были подробно описаны в рекомендациях EFSUMB в 2017 г. [172].

Анализируя полученные результаты, мы пришли к выводу, что качество получаемой эластограммы напрямую зависит от степени однородности ткани по ходу распространения ультразвуковой волны. В связи с чем считаем важным, если это возможно, избегать попадания правого края плеврального синуса и акустических теней от ребер в изображение на экране. Примеры правильного и неправильного позиционирования ультразвукового датчика представлены на Рисунках 26–28.

Для построения качественной эластограммы, а именно полностью прокрашенного и максимально гомогенного окна интереса, УЗ-сканеру требуется определенное время, в течение которого изображение на экране будет предельно статичным.

Рисунок 26. Пример правильного расположения датчика в межреберном промежутке перед проведением СВЭ

Рисунок 27. Пример неправильного расположения датчика в межреберном промежутке (акустическая тень от ребра)

Рисунок 28. Пример неправильного расположения датчика в межреберном промежутке (край правого плеврального синуса дает множественные артефакты в виде реверберацией)

Нами было отмечено, что исследование, выполненное в состоянии максимального покоя пациента, на задержке дыхания в нейтральном положении (без форсированного вдоха или выдоха), способствовало получению высшего качества проведения данного метода диагностики.

Оценку эффективности мультипараметрического ультразвукового исследования при новообразованиях печени проводили в 2 этапа. Сначала проанализировали результаты традиционного УЗИ у 199 пациентов 2 группы, затем итоговые показатели КУУЗИ в этой же группе обследуемых. При использовании традиционных методов ультразвукового исследования каких-либо отличий УЗ-картины очагов между двумя подгруппами больных (пациенты с циррозом и без него) выявлено не было ($p > 0,05$).

На втором этапе для определения роли ультразвукового исследования с контрастным усилением в диагностике гепатоцеллюлярной карциномы проанализированы результаты 58 пациентов с морфологически верифицированной ГЦК. Для изучения особенностей контрастирования ГЦК у пациентов с циррозом печени и без него больные были разделены на две подгруппы, критерий включения и исключения – наличие вышеупомянутого заболевания (цирроза).

Были определены и проанализированы качественные и количественные (временные) параметры динамики УЗКП в паренхиме печени и узле ГЦК. При проведении сравнительного анализа установлено, что поступление ультразвукового контрастного препарата в паренхиму печени у больных циррозом печени было статистически значимо быстрее, чем время поступления в неизмененную паренхиму ($p = 0,001$). При этом время максимального контрастирования в группах не различалось ($p = 0,117$).

Полученные нами данные подтверждают сведения об артериализации печеночного кровотока на фоне нарушения портальной перфузии у пациентов с циррозом печени. При этом достоверных различий изучаемых параметров контрастирования очага ГЦК во всех фазах исследования между двумя группами пациентов не выявлено. Результаты представлены в Таблице 40.

Таблица 40 – Достоверность различий параметров контрастирования узлов ГЦК у пациентов подгрупп 2.1.1 и 2.1.2 (с циррозом печени и без него)

	Изучаемый параметр	p
Время	Артериальная фаза исследования	
	Начало контрастирования	0,070
	Максимальное контрастирование	0,301
	Выравнивание контрастирования в очаге и паренхиме печени	0,596
	Начало контрастирования в паренхиме	0,346
	Начало контрастирования в очаге	0,193
	Максимальное контрастирование в паренхиме	0,191
	Максимальное контрастирование в очаге	0,514
	Портальная и поздняя фазы исследования	
	Начало вымывания	0,051
	Максимальное вымывание	0,691

Прим.: достоверность различий показана в сравнении параметров между двумя группами

Таким образом, согласно полученным данным, показатели динамики поступления ультразвукового контрастного препарата в ГЦК (артериальная фаза), а также вымывания из очага поражения у больных циррозом печени достоверно не отличаются от таковых значений у пациентов с не пораженной циррозом паренхимой, а следовательно, не обусловлены особенностями артериального и венозного кровотока печени.

Полученные нами данные подтверждают результаты морфологических исследований, которые свидетельствуют о том, что по мере прогрессирования

диспластических изменений происходит снижение нормального венозного и усиление патологического артериального кровоснабжения печеночной ткани [143, 201]. Именно прогрессивное (ступенчатое) развитие атипичных печеночных артерий (следствие неоангиогенеза в опухолевой ткани) и является определяющим фактором в диагностике ГЦК при помощи методов медицинской визуализации.

Полученные нами результаты по ряду ключевых позиций, а именно гиперконтрастирование опухоли и возможное наличие зон гипоперфузии, сопоставимы с данными зарубежных коллег [336]. Однако по некоторым характеристикам нами были получены результаты, отличные от литературных. В руководстве H.P. Weskott (2014) есть упоминание о том, что в большинстве случаев контрастное усиление в узле ГЦК начинается раньше, чем в паренхиме печени [326]. В нашем исследовании только 20,6% опухолей имели такую особенность контрастирования. Также установлено, что для подавляющего большинства узлов ГЦК (86,2%) свойственен неоднородный характер контрастирования.

При определении наличия связи между размером узла ГЦК и качественными параметрами контрастирования (характеристики сосудистого рисунка в очаге, поступление ультразвукового контрастного препарата в очаг по отношению к паренхиме печени, интенсивность контрастирования в очаге в сравнении с паренхимой печени) была установлена статистически значимая умеренная корреляционная связь между размером очагового образования и наличием зон гипоперфузии (rS – 0,047; p = 0,001). Это соответствует литературным данным и характеризует некробиотические процессы в опухолевой ткани, возникающие при увеличении размеров новообразования [159].

Учитывая полученные данные об отсутствии различий динамики УЗКП в узле ГЦК между группами, нами проанализирована взаимосвязь показателей динамики УЗКП в зависимости степени дифференцировки опухоли. Установлено, что, независимо **от степени дифференцировки опухоли, для ГЦК характерно начало вымывания УЗКП после 62-й с от начала исследования.**

Для определения порогового значения показателей «время начала вымывания ультразвукового контрастного препарата из очага» и «время

максимального вымывания ультразвукового контрастного препарата из очага» в диагностике степени дифференцировки опухоли G3 был проведен ROC-анализ.

Установлено, что при значении времени начала вымывания ультразвукового контрастного препарата из очага менее 79 с чувствительность и специфичность КУУЗИ в прогнозировании степени G3 ГЦК будут 95,7 и 90,0%, а при значении времени максимального вымывания ультразвукового контрастного препарата из очага менее 270 с – 69,6 и 90,0%.

Таким образом, принимая во внимание морфологические данные о прогрессивном увеличении артериального кровоснабжения узла вследствие неоангиогенеза [253], которые имеют корреляцию со степенью дифференцировки опухоли (G), по нашему мнению, характеризуя параметры вымывания, необходимо помнить о снижении поступления контрастного препарата в новообразование в портальную фазу исследования (ввиду особенностей ангиоархитектоники ГЦК, связанных с исчезновением портальных трактов в опухолевом узле).

Отсутствие статистически значимых различий показателей вымывания ультразвукового контрастного препарата при сравнении подгрупп G1 и G2 и присутствие достоверных отличий при сравнении подгрупп G1 и G2 с G3 позволяют предположить целесообразность выделения двух категорий: хорошо дифференцированные и плохо дифференцированные опухоли.

В порядке обсуждения это может быть еще одним аргументом в пользу сложившейся на сегодняшний день в среде морфологов тенденции к использованию не четырехранговой оценки степени дифференцировки опухоли, а двухранговой – низкая степень злокачественности и высокая степень злокачественности. Целесообразность такого подхода коррелирует с прогнозом заболевания, так как в прогностическом плане это абсолютно различные группы. И хотя подобный подход к градации опухолей пока еще не закреплен в классификационных схемах и общепринятой является четырехранговая система оценки, данная тенденция наметилась и активно обсуждается в среде патологов, в том числе в связи с накоплением данных по генетическим нарушениям в опухоли [247, 332].

При проведении КУУЗИ очаговые поражения печени характеризуются различными рисунками контрастирования, которые являются основой для определения их злокачественности, они имеют много общего с КТ и МРТ [311]. Тем не менее есть особенности, связанные с различными профилями распределения контрастного вещества в организме. Микропузырьковые ультразвуковые контрастные препараты (УЗКП), в частности, препарат Соновью®, находятся исключительно в просвете сосудов, в то время как йодсодержащие контрастные средства, применяемые при КТ, и гадолиний-содержащие контрастные агенты, используемые в МРТ, распределяются в межклеточном пространстве [85].

Считается, что характер контрастирования метастазов в печени соответствует контрастированию первичной опухоли. Наиболее распространенными типами являются: гипо- и гиперваскулярные метастазы [78]. Часто наблюдается контрастирование в виде ободка или «хало». Характерным паттерном контрастирования метастазов является гипоконтрастирование в портальную и позднюю фазы исследования [62, 72, 159, 311]. Однако при абсцессах, очаговом некрозе, ФНГ и воспалительных псевдоопухолях возможны и ложноположительные результаты [171, 298] Учитывая влияние М-стадии онкологического процесса на тактику ведения пациента, дифференциальная диагностика очаговых образований печени чрезвычайно важна.

Для изучения диагностической информативности КУУЗИ в дифференциальной диагностике очаговых новообразований печени у 199 пациентов 2 группы был проведен сравнительный анализ параметров контрастирования. Получены достоверные различия ($p < 0,05$) по параметру «начало контрастирования в очаге» между группами: «ФНГ&ГЦА», «МТС&ФНГ», «ФНГ&ГЦК», «ФНГ&ОР» и «гемангиома & ОР»; по параметру «время максимального накопления УЗКП в очаге» между группами «ФНГ & гемангиома», «ФНГ&ГЦК», «МТС&ГЦК», «гемангиома & ОР» и «ГЦК&ОР»; по параметрам «начало вымывания» и «время максимального вымывания УЗКП» в группе

«МТС&ГЦА». Согласно полученным данным, при сравнении групп «ГЦА&ГЦК» различий не было выявлено ни по одному из выбранных критериев.

Известно, что по картине контрастного усиления, ФНГ делятся на два типа: классический и неклассический. При первом типе выделяют все 3 признака: аномальная нодулярная структура, извилистые толстостенные сосуды, гиперплазия желчных протоков. Он всегда содержит измененные сосуды разного калибра: большие извилистые артерии с гипертрофией интимы и медии, крупные и мелкие вены, капилляры. При неклассическом типе отсутствует один из двух признаков (нодулярная структура или измененные сосуды), но гиперплазия протоков есть всегда. Центрального рубца нет. Данный тип делится еще на 3 подтипа: телеангиэктатический (склонный к кровотечениям), аденоматозный и ФНГ с клеточной атипией.

Общепринятым мнением является то, что патогномоничным признаком при этой нозологии является повышенная васкуляризация опухоли в сочетании с характерным рисунком «колеса со спицами».

По мнению Y. Yen и D. Strobel с соавт. [310, 337], частота сочетания этих признаков достигает от 71,4 до 97 %, в нашем исследовании каждый из них характеризовал «классический тип» ФНГ и встретился у 96% пациентов (Рисунок 29).

По мнению B.N. Nguyen с соавт., центральный рубец имел место в 65% наблюдений [258]. У нас этот признак был только у 23%. У 8 (36%) больных при исследовании новообразования визуализирован питающий сосуд и диагностирован так называемый «симптом лампочки».

В нашей работе феномен вымывания контрастного препарата в поздние фазы исследования не был зарегистрирован ни в одном случае морфологически верифицированной ФНГ.

В работах ряда авторов имеется указание на возможность обнаружения этого феномена, связанного, по их мнению, с процессами дегенерации новообразования (у пациентов старших возрастных групп) [325, 337] или разрушения контрастного вещества (например при длительном воздействии ультразвуком) [326].

Мы разделяем мнение исследователей о том, что явление вымывания контрастного препарата (как результат несоблюдения техники исследования или дегенерации в очаге) существенно затрудняет интерпретацию полученной картины и может сделать невозможным проведение дифференциальной диагностики между ФНГ и злокачественной опухолью печени, и, как следствие, потребовать проведения инвазивной диагностики образования. Однако вынесение морфологического заключения при работе с «малыми» образцами материала (стержневая биопсия) также сопряжено с определенными трудностями: единственной ключевой гистологической особенностью, позволяющей отличить ФНГ от ГЦА, является отсутствие желчных протоков в последнем случае (Рисунок 29).

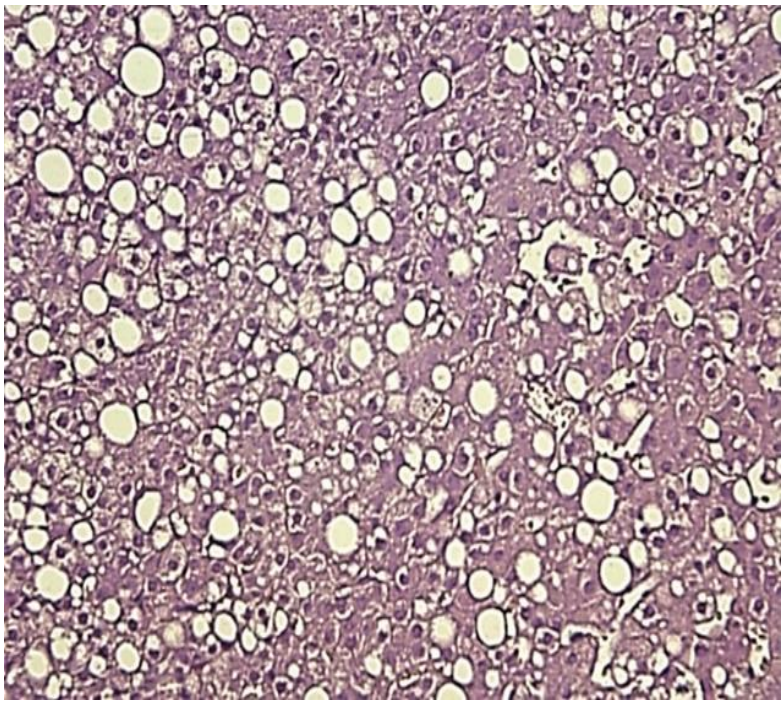

Рисунок 29. ГЦА ПГИ. Увеличение ×200, окраска гематоксилин-эозином. Крупнокапельная жировая дистрофия гепатоцитов, отсутствие ядерной атипии, нарушение дольковой структуры – отсутствие портальных трактов

Трудности дифференциальной диагностики ГЦА могут быть продемонстрированы на клиническом примере.

Пациентка О., 1977 г. р. Диагноз: аутоиммунный гепатит с прогрессированием высокой степени активности (A3F3 по METAVIR). В 2010 г. выявлено небольшое очаговое образование левой доли печени, выполнена пункционная биопсия. Заключение: гемангиома (данные ПГИ не предоставлены). Тенденция к увеличению с 2016 г. AFP за весь период наблюдения – в пределах нормы. Поступила для верификации очагового образования печени. 26.05.2017 г. выполнены: трансабдоминальное УЗИ, КУУЗИ печени. Заключение: УЗ-признаки объемного образования левой доли печени, усиленного в сравнении с паренхимой накопления контрастного препарата в артериальную фазу, а также позднего неинтенсивного вымывания контраста в поздние фазы исследования. Описанный паттерн контрастирования может соответствовать аденоме (Рисунки 30, 31).

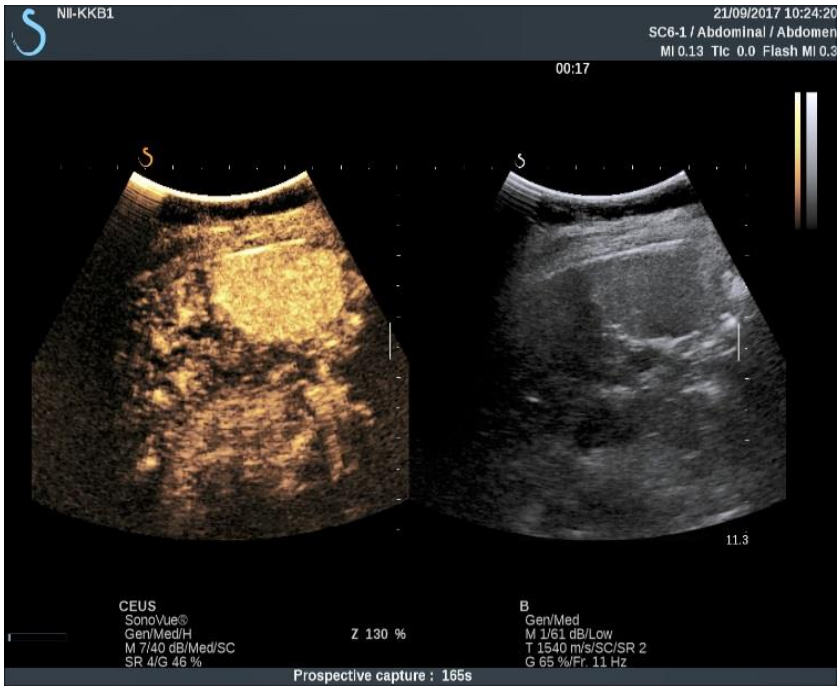

Рисунок 30. ФНГ характерный паттерн контрастирования – раннее (17 с исследования) и более интенсивное накопление УЗКП

30.05.17 г. КТ. Печень не увеличена. В S2-3 определяется объемное образование овальной формы, размерами 61×39 мм, в нативном виде – 24–26 ед.Н. (ранее 38 ед.Н.), в артериальную фазу – 37 ед.Н., в портальную – структура визуализируется гетерогенной, плотность – до 91 ед.Н. Ворота печени структурны. Внутри- и

внепеченочные желчные протоки не расширены. Содержимое желчного пузыря однородное.

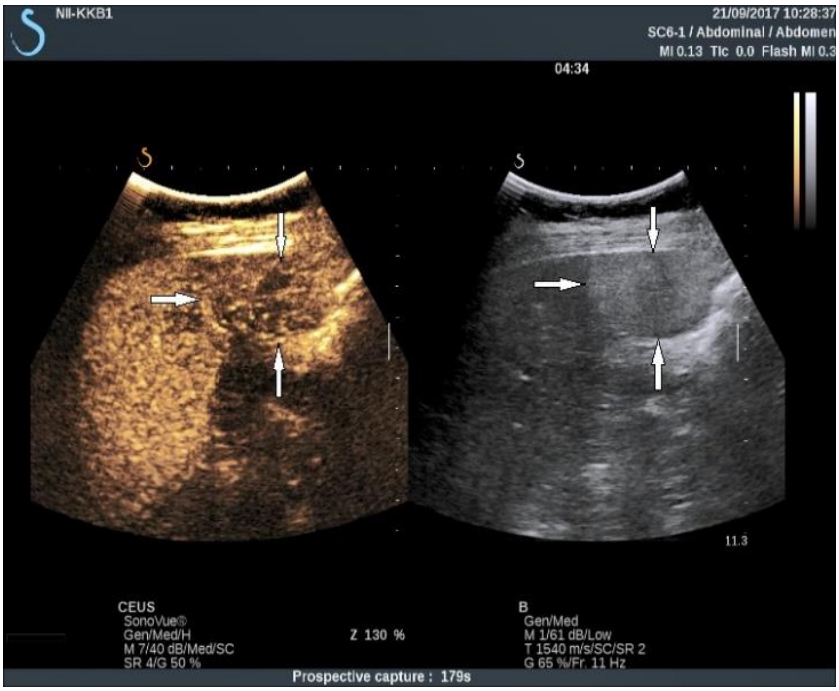

Рисунок 31. ГЦА КУУЗИ. Эффект WASH-OUT (274 с исследования), неравномерное «вымывание» УЗКП

Заключение: объемное образование S3-2 печени. Наличие усиления в АФ, а также эффекта WASH-OUT в поздней фазе исследования. Неоднозначные данные КТ заставили нас прибегнуть к проведению инвазивной диагностики – чрескожной стержневой биопсии опухоли.

Микроскопическое описание: фрагмент ткани печени трабекулярного строения, представленный гепатоцитами без атипии, с округлыми ядрами правильной формы в цитоплазме – крупно- и среднекапельная жировая и вакуольная дистрофия. Первоначально было сделано следующее заключение: жировой гепатоз. При мультидисциплинарном обсуждении, принимая во внимание данные инструментальных методов исследования, гистологические препараты были пересмотрены, выявлены нарушения архитектоники – отсутствие портальных трактов и центральных вен, что позволило сделать заключение о наличии у пациентки аденомы печени с жировой и баллонной дистрофией.

Учитывая молодой возраст обследуемой (38 лет), размер образования (более 50 мм), его локализацию (край левой доли печени) и быстрый рост, пациентке было предложено оперативное лечение. 05.06.2017 г. выполнена операция: лапароскопическая резекция SII-III печени, дренирование брюшной полости.

ПГИ № 13190. Макроскопическое описание: фрагмент ткани печени 7×5×4 см с узлом 5×4×3 см в четкой капсуле и фрагмент жировой ткани 4×4×2 см.
Маркировка биопсийного материала: 1. Образование левой доли печени – S2-3 (аденома?)
Маркировка блоков: узел 13190/1; 13190/2; 13190/3; 13190/4 – 4/4 жировая ткань 13190/5.
Микроскопическое описание: опухоль трабекулярного строения представлена гепатоцитами с диффузной жировой и баллонной дистрофией, округлыми ядрами правильной формы, а также отсутствием портальных трактов и желчных протоков. Прилежащая ткань печени с сохраненной дольковой структурой, дискомплексацией печеночных балок и единичными лобулярными некрозами. Портальные тракты не расширены, со слабой лимфоцитарной инфильтрацией. Зрелая жировая ткань с сохраненной гистологической структурой. Заключение: гепатоцеллюлярная аденома печени с жировой и баллонной дистрофией. Хронический портолобулярный гепатит минимальной степени активности. Индекс Knodell – 2 балла. Фиброз 0.

В нашем исследовании более 90% пациентов имели характерный для гемангиом симптом периферического узелкового усиления (визуализация глыбок, заполненных контрастом по периферии образования). В работе C.F Dietrich. с соавт. (2007) есть указание на более низкую (74%) частоту наблюдений этого признака. Полное заполнение образования контрастом встречалось в нашем исследовании реже, чем в исследованиях других авторов (65 против 78%) [167]. По всей видимости, это связано с достаточно крупным размером образований. Направление контрастирования «от периферии к центру» встречалось также достаточно часто – более ¾ всех наблюдений. В работе D. Strobel с соавт. имеется упоминание об информативности сочетания этих двух признаков [311].

Дифференциальная диагностика ГЦА, осуществляемая при помощи контраст-усиленных методик исследования, сопряжена с определенными сложностями.

Согласно полученным нами данным, при этой нозологической форме не было установлено присутствие какого-либо специфического признака или типа сосудистого рисунка. У 40% пациентов очаги сохраняли относительную гиперэхогенность в ПФ. По мнению W. Wermke, это связано с наличием в опухоли эктазированных синусоидов, что в свою очередь приводит к удлинению периода удержания контрастного вещества [325]. У подавляющего числа обследуемых контрастирование очага начиналось с периферии, что совпадает с данными других авторов. В работе H.-P. Weskott (2013) высказывается предположение о высокой плотности большого количества тонких артерий, расположенных по краям образования [326].

По мнению C.F. Dietrich с соавт., феномен WASH-OUT, в случае с ГЦА, связан с отсутствием притока крови в ПФ [167]. В нашем исследовании данный эффект, начинающийся с Me (95%CI) – 160 (139–210) с и достигающий максимума Me (95% CI) – 210 (180–290) с, был зарегистрирован у 6 (40%) пациентов. На наш взгляд, присутствие этого признака характерного для злокачественных новообразований печени, существенно затрудняет проведение диффенциальной диагностики, в частности, с МТС печени. Однако при поведении сравнительного анализа результатов, полученных в обеих группах, нами отмечено достоверно более раннее начало и интенсивный характер вымывания УЗКП в группе пациентов с МТС.

Учитывая имеющиеся литературные данные, которые указывают на наличие риска малигнизации ГЦА [192], присутствие этих двух признаков, а именно «относительная гиперэхогенность в ПФ исследования» и феномен «вымывания контрастного препарата» (в нашем исследовании они имелись у 40% исследованных пациентов), требует применения дополнительных, в том числе инвазивных методов диагностики.

По данным клинических рекомендаций Всемирной и Европейской Федерации ассоциаций в медицине и биологии (WFUMB-EFSUMB) 2012 г., характерными признаками МТС поражения печени являются гипоконтрастированные очаги с ранним началом и интенсивным характером вымывания в портальную и позднюю фазы исследования [159]. Полученные нами результаты сопоставимы с литературными данными, Me (95% CI) признака «начало вымывания» составила 40 (35–56) с. Симптом «черной дыры» нами наблюдался более чем в 50% случаев.

Выявленные данные существенно отличались от итоговых показателей З.А Агаевой с соавт. (2017). В группе из 57 пациентов с метастазами колоректального рака печени «вымывание» УЗКП на 16-й секунде исследования было зарегистрировано у 63,1%, на 23-й – у 29,8%, а на 26-й – у 7% пациентов [2]. В нашем исследовании медиана показателя АФ «время максимального накопления УЗКП в очаге» составила Me (95% CI), Min-Max – 23 (18–25), (10–40) соответственно.

Очевидно, что перспективы применения метода в дифференциальной диагностике новообразований печени в первую очередь связаны с разработкой новых вариантов программного обеспечения и широким внедрением в ежедневную практику количественного анализа данных, полученных при помощи КУУЗИ [73].

Известно, что до 90% ГЦК развивается на фоне цирроза печени. Этиология данного заболевания может быть любой: оно является следствием вирусных и алкогольного гепатитов; гепатита, который проявился на фоне неалкогольной жировой болезни печени; аутоиммунного гепатита; первичного билиарного цирроза печени, а также экзогенных токсических повреждений печени [14]. В этой связи выделение так называемых групп риска и проведение динамического наблюдения у пациентов, находящихся в них, в том числе с использованием лучевых методов диагностики абсолютно оправдано. При проведении рутинных исследований и/или дифференциальной диагностики новообразований печени у больных, не имеющих факторов риска, не стоит сбрасывать со счетов возможность

наличия ГЦК. Это подтверждают и полученные нами данные: каждый десятый узел у пациентов подгруппы 2.2 был представлен очагом ГЦК (Таблица 4).

Поскольку основным фактором риска развития ГЦК является цирроз печени, медицинским сообществом предприняты усилия по предотвращению его развития, включающие в себя массовую вакцинацию против гепатита В и диагностику гепатита С, которые и являются основными причинами данного заболевания в восточных и западных странах [226].

Ранняя диагностика и выбор оптимального варианта лечения способны снизить смертность от ГЦК. Диагноз пациентов без цирроза печени все еще требует проведения биопсии, которая является инвазивной процедурой и может вызвать ряд осложнений, даже если она проводится квалифицированными врачами [14]. У большинства обследуемых пациентов ГЦК, развившаяся на фоне цирротически измененной печени, может быть диагностирована с помощью неинвазивных исследований, таких как КУУЗИ, КТ и МРТ [14, 143].

Первым признаком ГЦК на фоне патологии печени является наличие солидного очага с артериальным гиперконтрастированием (контрастным усилением в артериальную фазу или феномен «WASH-IN») и вымыванием контрастного препарата в венозной фазе исследования (феномен «WASH-OUT»). Учет этих признаков, использование единой стандартизованной терминологии LI-RADS® позволяет сформулировать правильный диагноз у большинства пациентов [116].

Нами была изучена эффективность использования критериев CEUS LI-RADS® и CT\MRI LI-RADS® в рутинной практике при обследовании пациентов с новообразованиями печени, в том числе и не входящих в группу риска по ГЦК.

Полученные нами показатели информативности КУУЗИ (чувствительность – 100,0%, специфичность – 87,0%, точность – 95,1%, прогностичность положительного результата – 92,7%, прогностичность отрицательного результата –100%) и КТ с внутривенным контрастированием (чувствительность – 92,1%, специфичность – 95,7%, точность – 93,4%, прогностичность положительного результата – 97,2%, прогностичность отрицательного результата – 88%,) в

диагностике ГЦК подтверждают эффективность использования критериев LI-RADS у пациентов группы риска.

При анализе категории LR-M очевидно, что предложенные критерии позволяют проводить достаточно надежную (специфичность КУУЗИ и КТ – 100,0%) дифференциальную диагностику опухолей гепатоцеллюлярной и негепатоцеллюлярной природы, в том числе и у онкологических пациентов из группы риска по ГЦК, что в свою очередь существенно влияет на выбор лечебной тактики. Полученные нами данные об эффективности, точность КУУЗИ и КТ с внутривенным контрастированием в диагностике ГЦК составляет 92,7 и 82,4%, в диагностике опухолей не гепатоцеллюлярной природы – 94,5 и 95,8% соответственно, наглядно демонстрируют возможность использования критериев LI-RADS® в общей группе пациентов.

Большинство опубликованных работ, посвященных исследованию эффективности применения системы LI-RADS®, проводились на основании анализа данных, полученных у пациентов, находящихся в группе риска по ГЦК (Таблица 41).

Результаты, полученные в общей группе больных (точность КУУЗИ и КТ с внутривенным контрастированием в диагностике ГЦК – 92,7 и 82,4%, в диагностике опухолей негепатоцеллюлярной природы – 94,5 и 95,8% соответственно), позволяют верить, что по мере накопления опыта и внесения изменений в обновленные версии системы (а именно перенос типичных форм очаговой узловой (нодулярной) гиперплазии из категории LR-4) она будет рекомендована к применению в общей группе пациентов.

Учитывая сопоставимые цифры эффективности, метод КУУЗИ может использоваться при оценке новообразований печени как надежная альтернатива стандартным методам лучевой диагностики (КТ, МРТ), поскольку он является более безопасным и целесообразным с экономической точки зрения [310, 327].

Таблица 41 – Показатели диагностической эффективности применения критериев CEUS LI-RADS® 2017 и CT/MRI LI-RADS® 2018 у пациентов с факторами риска ГЦК

Показатели	ГЦК (LR-4, LR-5)					Злокачественные новообразования не гепатоцеллюлярной природы (LR-M)						
	КТ /МРТ с внутривенным контрастированием			КУУЗИ		КТ/МРТ с внутривенным контрастированием				КУУЗИ		
	Чувствительность	Специфичность	Точность	Чувствительность	Специфичность	Точность	Чувствительность	Специфичность	Точность	Чувствительность	Специфичность	Точность
Данное исследование	92,1	95,7	93,4	100	87,0	95,1	88,9	100	98,4	77,8	100	96,7
M. Ronot et al.(2018)	85,8	66	–	–	–	–	–	–	–	–	–	–
L.D. Chen et al. (2019)	57,1	96,2	–	–	–	–	95,2	63,8	–	–	–	–
B. Schellhaas et al. (2016)	–	–	–	94,3	66,6	93,5	–	–	–	–	–	–
B. Schellhaas et al. (2017)	–	–	–	74,4	69,2	72,4	–	–	–	–	–	50
B. Erkan et al. (2019)	–	–	–	89,5	88,9	89,3	–	–	–	–	–	–
A. Alhasan et al. (2019)	53,7	97,3	–	–	–	–	–	–	–	–	–	–

Применение КУУЗИ для динамического наблюдения у пациентов, находящихся в группе риска, а также в роли метода «первой линии» у больных с очаговыми новообразованиями печени, находящихся вне группы риска, представляется нам совершенно оправданным.

Анализ литературы показывает, что исследования имели различные дизайны, часть авторов использовали предыдущие версии системы LI-RADS® [113, 90, 297], другие – не указывали ее вовсе [152, 296]. Полученные нами данные в целом сопоставимы с показателями исследователей, использующих версии системы CEUS LI-RADS® v2017 и CT/MRI LI-RADS® v2018 [187].

По результатам исследования предложен алгоритм комплексного применения методов УЗД (Приложение А) для стратификации пациентов на группы риска, динамического наблюдения, выявления и дифференциальной диагностики солидных опухолей печени, предусматривающий рациональное сочетание методов, основанных на разных физических свойствах, и последовательность их проведения.

ЗАКЛЮЧЕНИЕ

Актуальность проведения данного исследования продиктована необходимостью оптимизации диагностического алгоритма у пациентов с заболеваниями печени, а также стандартизации подходов в рамках мультипараметрического УЗИ. Высокие показатели диагностической точности комбинации ультразвуковых методик в выявлении факторов риска ГЦР и проведении дифференциальной диагностики выявленных новообразований делают этот метод основным инструментом первичного этапа лучевой диагностики.

По результатам исследования определена стратегия применения комплекса методов инструментальной диагностики, основанных на разных физических свойствах, первичным звеном которого является мультипараметрическое УЗИ с применением новейших технологий (рисунок А1). Данный комплекс предусматривает рациональное сочетание и последовательность проведения методик, направленных на выделение групп риска пациентов с хроническими диффузными заболеваниями печени, а также выявление и дифференциальную диагностику солидных опухолей печени.

При алгоритмировании инструментального обследования мы учитывали информативность метода, полученную в результате нашего исследования. Зависимость звеньев алгоритма была основана на клинических данных и результатах предыдущих исследований. Каждое исследование, является звеном диагностического процесса, оно определяет необходимость использования последующего метода и его конкретный выбор. Применение предложенной стратегии и комплексного подхода к динамическому наблюдению и своевременной диагностике солидных опухолей печени позволит сократить сроки установки окончательного диагноза и использовать наиболее эффективное сочетание методов, что будет способствовать повышению качества оказываемой медицинской помощи.

ПЕРСПЕКТИВЫ РАЗРАБОТКИ ТЕМЫ

Полученные в ходе настоящего исследования результаты открывают перспективы для развития новых научных направлений в междисциплинарном формате, связанных с оптимизацией алгоритмов ранней диагностики ГЦК:

– изучение перспектив использования ультразвуковой стеатометрии в рамках методики мультипараметрической ультразвуковой диагностики, сравнение полученных результатов с данными КТ/МР-стеатометрии в диагностике ранних стадий стеатоза печени;

– сравнительный анализ эффективности методов лучевой диагностики с контрастным усилением в ранней диагностике ГЦК, а именно КУУЗИ и МТР, с использованием гепатоспецифичных контрастных препаратов;

– изучение перспектив использования технологий искусственного интеллекта в оценке данных, полученных при помощи различных методов (КУУЗИ/КТ/МРТ), в дифференциальной диагностике регенераторных узлов и узлов ГЦК малого диаметра, ГЦА и ГЦК;

– оценка эффективности использования количественных параметров кривой «время-интенсивность» (TIC-анализ) в дифференциальной диагностике новообразований печени.

ВЫВОДЫ

1. Разработанная диагностическая стратегия позволяет считать ультразвуковое мультипараметрическое исследование, включающее сдвигововолновую эластографию и контраст-усиленное УЗИ, основным инструментом на первичном этапе лучевой диагностики хронических диффузных и очаговых заболеваний печени.

2. Ультразвуковая сдвигововолновая эластография является эффективным неинвазивным методом диагностики стадии фиброза печени. Полученные в ходе эластометрии значения модуля Юнга коррелируют со стадиями шкалы Metavir (rS - 0,81 при $p < 0,1 \times 10^{-6}$).

3. Уточненным пороговым значением, позволяющим стратифицировать пациентов с различными нозологическими формами хронических диффузных заболеваний печени на группы риска по гепатоцеллюлярному раку, является значение модуля Юнга – 7,50 кПа.

4. Наличие жировых изменений в паренхиме печени влияет на результаты эластометрии вызывая достоверное повышение значений модуля Юнга ($p < 0,05$), что может приводить к гипердиагностике фиброза печени.

5. Доказана высокая диагностическая информативность контраст-усиленного ультразвукового исследования в оценке новообразований печени: чувствительность, специфичность и точность в диагностике гепатоцеллюлярного рака составляет 100, 89,5 и 92,7% соответственно, с прогностической ценностью положительного и отрицательного результата – 81 и 100%; в диагностике опухолей негепатоцеллюлярной природы – 87,7, 98,1 и 94,5%, с прогностической ценностью положительного и отрицательного результата – 96,2 и 93,8%, соответственно.

6. Показатели динамики поступления ультразвукового контрастного препарата в узел гепатоцеллюлярного рака (артериальная фаза) и вымывания из очага поражения у больных циррозом печени достоверно не отличаются от таковых значений у пациентов с не пораженной циррозом паренхимой печени ($p > 0,05$).

7. Для узла гепатоцеллюлярной карциномы вне зависимости от степени дифференцировки опухоли характерно начало вымывания ультразвукового

контрастного препарата после 62-й секунды от начала исследования. В прогнозировании степени G3 пороговое значение времени начала вымывания ультразвукового контрастного препарата из очага составляет < 79 с (чувствительность – 95,7%, специфичность – 90%, AUC – 0,974), времени максимального вымывания из очага – < 270 с (чувствительность – 69,6,6%, специфичность – 90%, AUC – 0,843).

8. Ультразвуковое исследование с контрастным усилением имеет сопоставимые с компьютерной томографией показатели диагностической информативности в выявлении гепатоцеллюлярной карциномы (точность диагностики у пациентов в группе риска составляет 95,1 и 93,4% соответственно, с прогностической ценностью положительного и отрицательного результата – 92,7% и 100% – для контраст-усиленного ультразвукового исследования, и 97,2 и 88% – для компьютерной томографии). LI-RADS®v2017 и CT/MRI LI-RADS®v2018 для диагностики гепатоцеллюлярного рака делает возможным применение контраст-усиленного ультразвукового исследования в качестве альтернативной методики в оценке новообразований печени, что предполагает снижение потребностей в проведении дорогостоящих методов лучевой диагностики, связанных с лучевой нагрузкой на пациента и персонал.

10. Разработанный оптимальный алгоритм комплексной инструментальной диагностики хронических диффузных и очаговых заболеваний печени, включающий мультипараметрическое УЗИ с применением современных технологий, позволяет стратифицировать пациентов с новообразованиями по степени риска наличия гепатоцеллюлярного рака и необходимости проведения динамического наблюдения.

ПРАКТИЧЕСКИЕ РЕКОМЕНДАЦИИ

1. Солидные опухоли печени необходимо оценивать по совокупности диагностических критериев, полученных при использовании различных методов ультразвуковой диагностики:

– *гепатоцелюлярная карцинома* - гипо- или изоэхогенные образования, без зависимости эхогенности опухоли от эхографического типа, с неоднородной эхоструктурой, умеренно - или гиперваскулярные при использовании цветкодированных режимов исследования. При КУУЗИ образование гиперконтрастно, контрастирование неоднородно, с возможным наличием зон гипоперфузии (80% новообразований при размере > 50 мм; rS – 0,047; p – 0,001), характерен ассиметричный сосудистый рисунок. До 50% высоко и умеренно дифференцированых карцином (G1-2) не имеют феномена WASH-OUT на протяжении всех фаз исследования. Вне зависимости от степени дифференцировки опухоли характерно начало вымывания УЗКП после 62-й с от начала исследования. Пороговое значение времени начала вымывания ультразвукового контрастного препарата из очага, при прогнозировании низкодифференцированной опухоли, составляет < 79 сек. (при чувствительности и специфичности – 95,7 и 90,0% соответственно), при значении времени максимального вымывания ультразвукового контрастного препарата из очага < 270 с (69,6 и 90,0% соответственно).

– *гемангиома* – образования с четкими контурами, аваскулярные, повышенной эхогенности. При КУУЗИ для гемангиом характерно менее интенсивное, по сравнению с паренхимой печени, накопление УЗКП (57% случаев), 38% не накапливают контраст в АФ исследования. Высоко специфичными признаками являются: синдром «периферического узелкового усиления» – 92% наблюдений. Направление заполнения образования контрастом «от периферии к центру» – 76% наблюдений, в 65% случаев контрастирование центральных отделов на протяжении всех фаз исследования может отсутствовать. Наличие феномена WASH-OUT – не характерно.

– *фокально-нодулярная гиперплазия* – образование средней эхогенности, неоднородной структуры, при ЦДК и КУУЗИ имеет характерные ультразвуковые признаки – наличие «питающего сосуда» и радиально расходящихся артерий расположенных в центре новообразования так называемого симптома «спиц колеса». При КУУЗИ характерно ранее начало контрастирования образования в АФ исследования (параметр «начало контрастирования в очаге»). По этому признаку она достоверно отличается от гемангиом ($p < 0,001$), ГЦА и МТС ($p < 0,05$). Наиболее значимыми характеристиками являются: синдром «спиц колеса» и повышенная интенсивность накопления УЗКП – 96% наблюдений, заполнение образования контрастом от центра к периферии и контрастирование центральных отделов опухоли – соответственно 86 и 77% случаев. Феномен WASH-OUT и относительная гиперэхогенность в ПФ (9%) являются нехарактерными для ФНГ.

– *аденома* – ультразвуковая картина неспецифична, эхогенность вариативна, образование имеет четкие контуры, преимущественно неоднородную эхоструктуру. При КУУЗИ характерно полное и более интенсивное (80% случаев) центропетальное заполнение очага УЗКП. У 40% пациентов может определятся феномен WASH-OUT, который имеет статистически значимые различия с МТС по времени наступления: параметр «начало вымывания» ($p < 0,001$) и параметр «время максимального вымывания УЗКП» ($p < 0,005$).

- *метастатические опухоли печени* – ультразвуковая картина характеризуется полиморфизмом, преобладает гипо- и аваскулярный характер образований, образование имеет четкие контуры, преимущественно неоднородную эхоструктуру, характерные ультразвуковые симптомы выявляются в 20% случаев. При проведении КУУЗИ картина вариативна и зависит от морфологии первичной опухоли, характерный признак достоверно более раннее вымывание УЗКП по сравнению с другими нозологиями, Me (95%CI) признака «начало вымывания» составила 40 (35–56) с. Специфические признаки: симптом «черной дыры» до 50% пациентов, «ассиметричный сосудистый рисунок» который наблюдался до 40%, кольцевидное усиление по периферии и наличие зон гипоперфузии в АФ у 28 и 33% случаев.

2. Низкие показатели диагностической информативности традиционных методов ультразвуковой диагностики (В – режим + ЦДК + импульсно-волновое допплеровское сканирование) в выявлении ранних стадий фиброза печени (47,4 и 52,3%, соответственно) не позволяют рекомендовать данные методики для дифференциальной диагностики и скрининга.

3. Оценку упругости паренхимы печени с помощью эластографии сдвиговой волной следует проводить строго по разработанной методике, добиваясь получения качественных эластограмм. Для количественной оценки упругости должна использоваться серия из как минимум 5 качественных (стабильных в течение 3–5 с, полностью прокрашенных) эластограмм.

4. Оценку результатов эластометрии у пациентов с явными ультразвуковыми признаками стеатоза, а также пациентов с клиническими данными, свидетельствующими о наличии НАЖБП, следует проводить с осторожностью, во избежание гипердиагностики фиброза.

5. Применение единого порогового значения 7,50 кПа, по данным сдвигововолновой эластографии, при большинстве хронических диффузных заболеваний печени позволяет упростить неинвазивную оценку фиброза и надежно стратифицировать пациентов на группы риска по ГЦК.

6. При значениях модуля Юнга < 7,50 кПа биопсия печени с целью определения стадии фиброза, на наш взгляд, нецелесообразна. При значениях модуля Юнга ≥14,90 кПа биопсия печени может быть использована только при необходимости: для получения гистологических данных, не связанных со стадией фиброза.

7. Ультразвуковое исследование с контрастным усилением образований печени следует проводить при качественной исходной УЗ-картине с тщательным соблюдением методики исследования.

8. Параметры контрастирования в очаге ГЦК не зависят от изменений печеночной гемодинамики на фоне цирроза печени, в частности повышения ряда параметров артериального и снижения ряда параметров портального кровотока.

9. Использование критериев CEUS LI-RADS® 2017 и CT\MRI-LI-RADS® 2018 в рутинной практике позволяет стандартизировать описание выявленных изменений,

наладить преемственность между различными службами лучевой диагностики. При использовании предложенных критериев КУУЗИ имеет сопоставимые с КТ показатели эффективности у больных группы риска. Метод может использоваться для динамического наблюдения у пациентов, находящихся в группе риска, а также в роли метода «первой линии» у пациентов с очаговыми новообразованиями печени, находящихся вне группы риска.

СПИСОК УСЛОВНЫХ ОБОЗНАЧЕНИЙ, СИМВОЛОВ, СОКРАЩЕНИЙ

АФП-α – фетопротеин

ВВ – воротная вена

ВГС – вирусный гепатит «С»

ВОЗ – Всемирная организация здравоохранения

ГЦА – гепатоцеллюлярная аденома

ГЦК – гепатоцелюлярная карцинома

КВ – контрастное вещество

КТ – компьютерно-томографический

КУУЗИ – контраст-усиленное ультразвуковое исследование

ЛСК – линейная скорость кровотока

МРТ – магнитно-резонансная томография

МСКТ – мультиспиральная компьютерная томография

МТС – метастазы

НАЖБП – неалкогольная жировая болезнь печени

ОСК – объемная скорость кровотока

ППР – прогностичность положительного результата

ПОР – прогностичность отрицательного результата

ПЭТ – позитронно-эмиссионная томография

УЗДГ – ультразвуковая допплерография

УЗИ – ультразвуковое исследование

УЗКП – ультразвуковые контрастные препараты

УЗСВЭ – ультразвуковая сдвиговолновая эластография

ФНГ – фокальная нодулярная гиперплазия

ХДЗП – хронические диффузные заболевания печени

ЦДК – цветовое допплеровское картирование

AASLD – Американская ассоциация по изучению заболеваний печени

ACR – Американский Колледж Радиологии

APHE – гиперконтрастирование в артериальную фазу

CEUS – контраст-усиленное ультразвуковое исследование

CT – компьютерная томография

EASL – Европейской ассоциации по изучению печени

EFSUMB – Европейская федерация ассоциаций по ультразвуку в медицине и биологии

EORTC – Европейская организация по исследованию и лечению рака

LI-RADS® - система данных, изображений и отчетов по исследованию печени

MRI – магнитно-резонансная томография

PI – пульсативный индекс в отн. ед.

RI – резистивный индекс в отн. ед.

RUSSCO – Российское общество клинической онкологии

WFUMB – Мировая федерация по ультразвуку в медицине и биологии

WASH-OUT – феномен вымывания контрастного препарата

Vmax – максимальная систолическая скорость кровотока в м/с

Vmin – конечная диастолическая скорость кровотока в м/с

Vmean – средняя скорость потока крови в м/с

2D-SWE – двумерная сдвигововолновая эластография

СПИСОК ЛИТЕРАТУРЫ

1. Абдышев, А.Ш. Современный подход к диагностике и дифференциации первичного и метастатического рака печени / А.Ш. Абдышев, В.Н. Багрянцев, О.Ю. Постнова и др. // Тихоокеанский медицинский журнал. – 2011. – № 3 (45). – С. 82–84.

2. Агаева, З.А. Опыт применения контрастной сонографии в дифференциальной диагностике опухолевых образований печени / З.А. Агаева, Т.С. Авхадов, Л.В. Горбов и др. // Медицинская визуализация. – 2017. – Т. 21 (1). – С. 13–19.

3. Акберов Р.Ф. Гепатоцеллюлярный рак: эпидемиология, лучевая диагностика, современные методы лечения (обзор литературы) / Р.Ф. Акберов, С.Р. Зогот, К.Ш. Зыятдинов // Вестник Чувашского университета. – 2013. – № 3. – С. 330–336.

4. Альперович, Б.И. Хирургия печени. М.: ГЭОТАР-Медиа, 2010. – 385 с.

5. Афукова, О.А. Сравнительная оценка ультразвукового и компьютерно-томографического методов исследования в диагностике цирроза печени: автореф. дис. ... канд. мед. наук: 14.00.19 / О.А. Афукова; Рос. науч. центр рентгенорадиологии МЗ РФ. – Москва, 2006. – 24 с.

6. Багненко, С.С. Фосфорная магнитно-резонансная спектроскопия печени (обзор литературы) / С.С. Багненко // Анналы хирургической гепатологии. – 2014. – Т. 19 (2). – С. 111–116.

7. Базин, И.С. Клинические рекомендации по диагностике и лечению больных раком печени и внепеченочных желчных протоков / И.С. Базин, В.В. Бредер, Э.Р. Виршке и др. – М.: Ассоциация онкологов России, 2014. – 49 с.

8. Балахонова, Т.В. Контрастное усиление при ультразвуковом исследовании сосудов: атеросклероз, неспецифический аортоартериит / Т.В. Балахонова, О.А. Погорелова, М.И. Трипотень и др. // Ультразвуковая и функциональная диагностика. – 2015. – № 4. – С. 33–35.

9. Бастракова, А.Е. Возможности комплексной эхографии в ранней диагностике стеатоза печени / А.Е. Бастракова, З.М. Галеева, М.Г. Тухбатуллин // Практическая медицина. – 2016. – Т. 2 (94). – С. 48–49.

10. Бондаревский, И.Я. Возможности ультразвуковой диагностики в выявлении очаговых образований печени / И.Я. Бондаревский, В.Н. Бордуновский, А.Ю. Кинзерский // Медицинская визуализация. – 2011. – Т. 5. – С. 19–24.

11. Борсуков, А.В. Сравнительные возможности трансабдоминального и лапароскопического ультразвука при заболеваниях печени, желчных протоков, желчного пузыря, поджелудочной железы / А.В. Борсуков, А.А. Безалтынных, А.В. Мамошин // Вестник новых медицинских технологий. – 2013. – Т. 20 (1). – С. 86–90.

12. Борсуков, А.В. Эластография в клинической гепатологии (частные вопросы). Монография / А.В. Борсуков, С.Б. Крюковский, В.Н. Покусаева / Смоленск: Издательство «Смоленская городская типография». – 2011. – 276 с.

13. Бредер, В.В. Гепатоцеллюлярный рак в российской Федерации как социальная и медицинская проблема / В.В. Бредер, В.Ю Косырев, Н.Е. Кудашкин и др. // Медицинский совет. – 2016. – № 10. – С. 10–16

14. Бредер, В.В. Практические рекомендации по лекарственному лечению гепатоцеллюлярного рака / В.В. Бредер, В.Ю. Косырев, Е.В. Ледин т др. // Злокачественные опухоли: Практические рекомендации, версия RUSSCO. – 2017. Т. 7. – С. 339–351. https://doi.org/10.18027 / 2224–5057–2017–7–3s2–339–351

15. Ветшева, Н.Н. Инструментальная диагностика солидных опухолей поджелудочной железы: дис. ... д-ра мед. наук: 14.01.13 / Н.Н. Ветшева; Федеральное государственное бюджетное научное учреждение "Российский научный центр хирургии имени академика Б.В. Петровского"). – М., 2017. – 198 с.

16. Галаянц, С. Фонд «Здоровье»: количество аппаратов КТ и МРТ не влияет на доступность диагностики. URL: https://vademec.ru/news/2019/06/06/fond-zdorove-kolichestvo-apparatov-kt-i-mrt-ne-vliyaet-na-dostupnost-diagnostiki/

17. Гарин, А.М. Десять наиболее распространенных злокачественных опухолей: монография. 2-е изд. М.: МАКС Пресс, 2010. – 380 с.

18. Глушенков, Д.В. Возможности эластометрии и фибротеста в диагностике цирроза печени (Клиническое наблюдение) / Д.В. Глушенков, М.В. Маевская, В.Т.

Ивашкин // Российский журнал гастроэнтерологии, гепатологии, колопроктологии (Приложение). – 2008. – Т. 18 (1). – С. 9.

19. Гранов, А.М. Гемангиомы печени / А.М. Гранов, В.Н. Полысалов. – СПб.: Гиппократ, 1999. – 172 с.

20. Гусарев, С.А. Патологоанатомическая характеристика первичного и метастатического рака печени: дис…канд. мед. наук: 14.00.15 / С.А. Гусарев: Науч.-исслед. институт морфологии человека РАМН. – М., 2006. – 141 с.

21. Гусейнов, А.З. Современная диагностика опухолей печени (обзор литературы) / А.З. Гусейнов, Т.А. Гусейнов // Вестник новых медицинских технологий. Электронное издание. – 2016. – № 4. URL: https://cyberleninka.ru/article/n/sovremennaya-diagnostika-opuholey-pecheni-obzor-literatury (дата обращения: 27.03.2020).

22. Гранов, А.М. Интервенционная радиология в онкологии: пути развития и технологии: научно-практическое издание / А.М. Гранов, М.И. Давыдов, П.Г. Таразов и др. Изд. 2-е, доп. – Санкт-Петербург: Фолиант, 2013. – 560 с.

23. Данзанова, Т.Ю. Анализ использования ультразвукового исследования в комплексной диагностике холангиоцеллюлярного рака / Т.Ю. Данзанова, Г.Т. Синюкова, П.И. Лепэдату П.И. и др. // Российский онкологический журнал. – 2014. – Т. 19 (6). – С. 18–25.

24. Диомидова, В.Н. Сравнительный анализ результатов эластографии сдвиговой волной и транзиентной эластографии в диагностике диффузных заболеваний печени / В.Н. Диомидова, О.В. Петрова // Ультразвуковая и функциональная диагностика. – 2013. – № 5. – С. 17–23.

25. Дмитриева, А.М. Лучевые методы исследования в диагностике очаговых поражений печени / А.М. Дмитриева, О.В. Черемисин, Т.А. Шимович // Методы лучевой диагностики: учеб.-метод. пособие. Ч. 1. М. – 2004.

26. Добровольский, Т. Луч без права передачи: почему 20-миллиардный рынок МРТ- и КТ- диагностики останавливается в развитии / М. Добровольский, А. Малороев, Д. Шубина // Vademecum. – 2019. – № 3. URL: https://vademec.ru/article/luch_bez_prava_peredachi_pochemu_20-

milliardnyy_rynok_mrt-_i_kt-diagnostiki_ostanovlivaetsya_v_razv/ (дата обращения: 11 января 2021)

27. Дон, С. Rockey. Неинвазивная оценка фиброза печени и портальной гипертензии с помощью транзиторной эластографии / Дон, С. Rockey. // Клиническая гастроэнтерология и гепатология. Украинское издание. – 2009. – № 2. – С. 68–74.

28. Дуванов, Д.А. Мультиспиральная компьютерная томография и магнитно-резонансная томография в диагностике очаговых поражений печени Д.А. Дуванов, Д.Ф. Климашин // Бюллетень медицинской интернет-конференции. – 2014. – Т. 4 (11). – С. 1207.

29. Ершов, В.А. Морфологические критерии первичного рака печени / А.В. Ершов // Вестник Санкт-Петербургурского университета. Серия 11. Медицина. – 2009. – №3. – С. 204–210.

30. Закон Краснодарского края «О Территориальной программе государственных гарантий бесплатного оказания гражданам медицинской помощи в Краснодарском крае на 2021 год и на плановый период 2022 и 2023 годов» (Электронный ресурс) краевой закон от 23 декабря 2020 г. №4381-КЗ. URL: http://admkrai.krasnodar.ru/content/1291/show/565828/

31. Зинченко, С.В. Современные подходы к диагностике и лечению больных с метастазами злокачественных опухолей без выявленного первичного очага: дис. ... д-ра мед. наук: 14.01.12 / С.В. Зинченко; Российский онкологический научный центр РАМН. – М., 2011. – 222 с.

32. Зубарев, А.В. Новые возможности ультразвука в диагностике объемных поражений печени и поджелудочной железы / А.В. Зубарев // Эхография. – 2000. – Т. 1 (2). – С. 140–146.

33. Зубарев, А.В. Диагностический ультразвук: Руководство по ультразвуковой диагностике / под ред. А.В. Зубарева. – М.: Реал. время, 1999. – 175 с.

34. Зубарев, А.В. Является ли ультразвук конкурентом КТ/МРТ? / А.В. Зубарев, Н.А. Федорова // Вестник МЕДСИ. – 2011. – Т. 10. – С. 22–27.

35. Зыкин, Б.И. Значение цветового картирования упругости печеночной ткани при проведении исследований с помощью эластографии сдвиговой волной у больных гепатитом С / Б.И. Зыкин, Н.А. Постнова // Ультразвуковая и функциональная диагностика. – 2013. – № 5. – С. 24–29.

36. Зыкин, Б.И. Ультразвуковая диагностика диффузной патологии печени: от впечатлений к цифровому анализу. Клиническая лекция / Б.И. Зыкин, П.П. Огурцов // Вестник последипломного медицинского образования. – 2019. – №. 1. – С. 128–136.

37. Зыков, Е.М. Рациональное использование ПЭТ и ПЭТ/КТ в онкологии / Е.М. Зыков, А.В. Поздняков А.В., Н.А. Костеников // Практическая онкология. – 2014. – Т. 15 (1). – С. 31.

38. Иванова, И.В. Комплексная лучевая и дифференциальная диагностика при обструктивных заболеваниях желчевыводящих путей и ее влияние на хирургическую тактику: автореф. дис. ... канд. мед. наук 14.00.19 / И.В. Иванова; Московский государственный медико-стоматологический университет Росздрава. – Москва, 2009. – 23 с.

39. Иванчиков, А.А. Магнитно-резонансная холангиография в диагностике некоторых заболеваний желчевыводящих путей: автореф. дис. … канд. мед. наук: 14.00.19 / А.А. Иванчиков. – Москва, 2004. – 20 с. Доступно: https://dlib.rsl.ru/01000291248

40. Камалов, Ю.Р. Печеночный кровоток при циррозе печени в зависимости от стадии по Child-Turcotte-Pugh и степени варикозного расширения вен пищевода / Ю.Р. Камалов, Е.Ю. Крыжановская, Е.Д. Любивый и др. // Ультразвуковая и функциональная диагностика. – 2013. – № 2. – С. 55–60.

41. Камалов, Ю.Р. Возможности ARFI-эластометрии/эластографии в дифференциальной диагностике опухолевых поражений печени / Ю.Р. Камалов, Е.Ю. Крыжановская, Е.П. Фисенко и др. // Ультразвуковая и функциональная диагностика. – 2021. – № 1. – С. 9–31. https://doi.org/10.24835/1607-0771-2021-1-9-31

42. Каприн, А.Д. Состояние онкологической помощи населению России в 2016 году / Под ред. А.Д. Каприна, В.В. Старинского, Г.В. Петровой. – М.: МНИОИ им. П.А. Герцена филиал ФГБУ «НМИРЦ» Минздрава России. – 2017. – 236 с.

43. Каприн, А.Д. Злокачественные новообразования в России в 2017 г. (заболеваемость и смертность) / Под ред. Каприна А.Д., Старинского В.В., Петровой Г.В. – М.: МНИОИ им. П.А. Герцена филиал ФГБУ «НМИРЦ» Минздрава России. – 2018. – 247 с.

44. Каприн, А.Д. Состояние онкологической помощи населению России в 2018 году / Под ред. А.Д. Каприна, В.В. Старинского, Г.В. Петровой. – М.: МНИОИ им. П.А. Герцена филиал ФГБУ «НМИРЦ» Минздрава России. – 2019. – 236 с.

45. Кармазановский, Г.Г. История развития контрастного усиления при ультразвуковом исследовании / Г.Г. Кармазановский, Ю.А. Степанова, Н.Н. Аскерова // Медицинская визуализация. – 2015. – № 2. – С. 109–119.

46. Катрич, А.Н. Ультразвуковое исследование с контрастным усилением в дифференциальной диагностике фокально-нодулярной гиперплазии и гепатоцеллюлярной аденомы печени / А.Н. Катрич, Н.С. Рябин, С.В. Польшиков и др. // Кубанский научный медицинский вестник. – 2019. – Т. 26 (2). – С. 50–63.

47. Катрич, А.Н. Ультразвуковое исследование с контрастным усилением в дифференциальной диагностике очаговых новообразований печени / А.Н. Катрич, В.А. Порханов // Хирургия. Журнал им. Н.И. Пирогова. – 2019. – № 6. – С. 49–59.

48. Кириенко, В. Скрининг и ранняя диагностика гепатоцеллюлярной карциномы / В.Т. Кириенко, И.А. Зайцев, В.В. Грушкевич и др. // Актуальная инфектология. – 2018. – Т. 6 (2). – С. 70–76. https://doi.org/10.22141/2312-413x.6.2.2018.131091

49. Комиссаренко, И.А. Неалкогольная жировая болезнь печени. Эффективная фармакотерапия. Гастроэнтерология. – 2016. – № 2. – С. 22–26.

50. Королюк, И.П. Медицинская информатика: Учебник. Изд. 2-е, перераб. и доп. / И.П. Королюк. – Самара: Офорт, 2012. – 244 с.

51. Котив, Б.Н. Предоперационная эмболизация воротной вены в комбинированном лечении злокачественных новообразований печени / Б.Н. Котив,

С.А. Алентьев, И.И. Дзидзава и др. // Анналы хирургической гепатологии. – 2016. – Т. 21 (3). – С. 12–19.

52. Криохирургические операции при заболеваниях печени и поджелудочной железы: руководство для врачей / Под ред. Б.И. Альперовича. – М.: ГЭОТАР-Медиа, 2015. – 240 с.

53. Кунцевич, Г.И. Комплексная ультразвуковая диагностика метастатического поражения печени / Г.И. Кунцевич, А.В. Гаврилин, В.А. Вишневский и др. // Ультразвуковая и функциональная диагностика. – 2004. – Т. 3. – С. 13–20.

54. Кыжыров, Ж.Н. Диагностика очаговых заболеваний печени / Ж.Н. Кыжыров, Б.Б. Баймаханов, М.М. Сахипов и др. // Вестник Казахского национального медицинского университета. – 2016. – № 1. – С. 395–400. Электрон. версия печат. публ. URL: https://cyberleninka.ru/article/n/diagnostika-ochagovyh-zabolevaniy-pecheni (дата обращения: 25.05.2020).

55. Лелюк, В.Г. Состояние гемодинамики при очаговых поражениях печени / В.Г. Лелюк, С.Э. Лелюк // SonoAce-Ultrasound. – 2000. – Т. 6. – С. 3–4.

56. Лелюк, В.Г. Ультразвуковая ангиология / В.Г. Лелюк, С.Э. Лелюк. – М.: Реальное время. – 2003. – 324 с.

57. Лемешко, З.А. Лучевая диагностика в гастроэнтерологии // Российский журнал гастроэнтерологии, гепатологии, колопроктологии. – 2018. – Т. 28 (1). – С. 13–19. https://doi.org/10.22416/1382-4376-2018-28-1-13-19

58. Лиу, Ц.Х. Неинвазивная диагностика фиброза печени при хроническом гепатите С с помощью допплерографии по индексу пульсации селезеночной артерии / Ц.Х. Лиу, С.Д. Хсу, Д.В. Лин // Клиническая гастроэнтерология и гепатология. Русское издание. – 2008. – № 2. – С. 101–109.

59. Лукьянченко, А.Б. Современные представления о диагностике гемангиом печени / А.Б. Лукьянченко // Вестник РОНЦ им. НН Блохина РАМН. – 2013. – Т. 24 (1). – С. 3–10.

60. Лукьянченко, А.Б. Современные возможности лучевой диагностики гепатоцеллюлярных аденом / А.Б. Лукьянченко, Б.М. Медведева // Медицинская визуализация. – 2013. – № 1. – С. 33–43.

61. Майстренко, Н.А. Холангиоцеллюлярный рак (особенности диагностики и лечения) / Н.А. Майстренко, С.Б. Шейко, А.В. Алентьев, Ф.Х. Азимов // Практическая медицина. – 2008. – Т. 9 (4). – С. 229–236.

62. Митина, Л.А. УЗИ печени с контрастом при метастазах колоректального рака в печень / Л.А. Митина, О.В. Гуц, С.О. Степанов // Колопроктология. – 2017. – № 2 (60). – С. 32–36.

63. Митьков, В.В. Допплерография в диагностике заболеваний печени, желчного пузыря, поджелудочной железы и их сосудов / В.В. Митьков. – М.: Видар, 2000. – 146 с.

64. Митьков, В.В. Ультразвуковое исследование печени: Клиническое руководство по ультразвуковой диагностике / В.В. Митьков, Ю.А. Брюховецкий Ю.А. / под ред. В.В. Митькова. – М.: Видар, 1996. – Т. 1. – С. 27–94.

65. Митьков, В.В. Ультразвуковая эластография сдвиговой волной / В.В. Митьков, М.Д. Митькова // Ультразвуковая и функциональная диагностика. – 2015. – № 2. – С. 94–108.

66. Морозов, С.П. Итоги работы службы лучевой и инструментальной диагностики Москвы в 2019 – первой половине 2020 г. URL: http://mosgorzdrav.ru/ru-RU/magic/default/download/ (дата обращения: 12.01.2021)

67. Морозова, Т.Г. Основы использования ультразвуковой эластографии при диффузной и очаговой патологии печени / Т.Г. Морозова, А.В. Борсуков // Медицинская визуализация. – 2018. – № 6. – С. 69–75. https://doi.org/10.24835/1607-0763-2018-6-69-75

68. Панова, Л.В. Доступность современных медицинских технологий в России и странах Европы / Л.В. Панова, А.Ю. Панова // Экономическая социология. – 2020. – Т. 21 (5). – С. 58–93. https://doi.org/10.17323/1726-3247-2020-5-58-93

69. Панфилов, С.А. Диагностика заболеваний печени, билиарного тракта, поджелудочной железы, селезенки и надпочечников с курсом патологической анатомии / С.А. Панфилов, Е.В. Панфилова. – М.: БИНОМ, 2003. – 215 с.

70. Парфенова, А.А. Дифференциальная диагностика очаговых поражений печени в определении показаний к их малоинвазивному хирургическому лечению:

автореф. дис. ... канд. мед. наук: 14.00.27 / Парфенова Анастасия Алексеевна; Волгоградский государственный медицинский университет). – Волгоград, 2009. – 25 с.

71. Пеняева, Э.И. Применение количественного анализа ультразвукового исследования с контрастным усилением в дифференциальной диагностике опухолевых образований печени / Э.И. Пеняева, Ю.Р. Камалов, А.Н. Сенча и др. // Ультразвуковая и функциональная диагностика. – 2018. – № 1. – С. 13–29.

72. Пеняева Э.И. Ультразвуковое исследование с контрастным усилением в дифференциальной диагностике опухолевых образований печени / Э.И. Пеняева, Ю.Р. Камалов, А.Н. Сенча и др. // Медицинская визуализация. – 2018. – Т. 21 (2). – С. 36–52.

73. Пеняева Э.И. Ультразвуковое исследование с контрастным усилением в дифференциальной диагностике очаговых поражений печени: возможности, методология, артефакты / Э.И. Пеняева, Ю.Р. Камалов, А.Н. Сенча и др. // Ультразвуковая и функциональная диагностика. – 2018. – № 3. – С. 12–31.

74. Петрова, О.В. Соноэластография печени в диагностике стеатогепатита у больных метаболическим синдромом / О.В. Петрова, Д.С. Марков, В.Н. Диомидова // Медицинский альманах. – 2011. – № 5. – С. 179–181.

75. Подымова, С.Д. Болезни печени / С.Д. Подымова. – М.: Медицина, 2006. – 554 с.

76. Постановление правительства Москвы «О территориальной программе государственных гарантий бесплатного оказания гражданам медицинской помощи в городе Москве на 2018 г. и на плановый период 2019 и 2020 гг.» (Электронный ресурс) постановление правительства Москвы от 14 декабря 2017 № 1011-ПП. URL: https://mosgorzdrav.ru/ru-RU/magic/default/download/8145.html

77. Практическое руководство по ультразвуковой диагностике. Общая ультразвуковая диагностика / Под ред. В.В. Митькова, 3-е изд., перераб. и доп. – М.: Видар, 2019. – 756 с.

78. Прокопчик, Н.И. Клиническая морфология печени: злокачественные опухоли / Н.И. Прокопчик, В.М. Цыркунов // Журнал Гродненского

государственного медицинского университета. – 2018. – № 1. – С. 57–67. https://doi.org/10.25298/2221-8785-2018-16-1-57-68

79. Променашева, Т.Е. Транзиторная эластография как метод неинвазивной диагностики неалкогольной жировой болезни печени / Т.Е. Променашева, Н.М. Козлова // Сибирский медицинский журнал (Иркутск). – 2013. – Т. 123. – №. 8. – С. 56–60.

80. Рахимова, З.Р. Допплерографические изменения печеночного кровотока у больных циррозом печени / З.Р. Рахимова, Б.Г. Ходжакулиев // Молодой ученый. – 2014. – № 4. – С. 377–379.

81. Ройтберг, Г.Е. Неинвазивные методы в диагностике стеатоза и фиброза при неалкогольной жировой болезни печени / Г.Е. Ройтберг, Л.Б. Лазебник, Л.А. Звенигородская и др. // Экспериментальная и клиническая гастроэнтерология. – 2013. – № 7. – С. 3–9.

82. Сенча, А.Н. Ультразвуковое исследование с использованием контрастных препаратов / А.Н. Сенча, М.С. Могутов и др. – М. Видар, 2015. – 144 с.

83. Скипенко, О.Г. Фокальная нодулярная гиперплазия печени / О.Г. Скипенко, Н.К Чардаров, Г.А. Шатверян и др. // Хирургия. Журнал им. НИ Пирогова. – 2012. – № 6. – С. 74–83.

84. Современная тактика распознавания новообразований печени (Текст) / А.Б. Лукьянченко, Б.М. Медведева. – М.: Изд. группа РОНЦ: Практическая медицина, 2015. – 183 с.

85. Соновью. Научная монография. Динамическое контрастное усиление в режиме реального времени. Bracco. – М., 2014. – 45 с.

86. Спиральная и многослойная компьютерная томография: учеб. пособие: в 2 т. / М. Прокоп, М. Галански; пер. с англ.; под общ. ред. А.В. Зубарева, Ш.Ш. Шотемора. – 3-е изд. – М.: МЕД пресс-информ, Т. 2 – 2011. – 712 с.

87. Степанова, Н.С. Изучение нарушений портальной гемодинамики у больных хроническими диффузными заболеваниями печени, хронической сердечной недостаточностью, возможностей медикаментозной коррекции по данным кардиосовместимой допплерографии: автореф. дис. … канд. мед. наук: 14.00.05 /

Наталья Семеновна Степанова: Смоленская государственная медицинская академия. – Смоленск, 2004. – 28 с.

88. Суконко, О.Г. Гепатоцеллюлярный рак. Алгоритм диагностики и лечения злокачественных новообразований / О.Г. Суконко. – Минск, 2012. – С. 12–14.

89. Терновой, С.К. Методы лучевой диагностики: учебное пособие для студентов медицинских вузов / под ред. Л.П. Сапожниковой. – Москва: ММА им. И. М. Сеченова, 2007. – 137 с.

90. Терновой, С.К. Лучевая диагностика и терапия (Электронный ресурс) / С.К. Терновой, В.Е. Синицын. – М.: ГЭОТАР-Медиа, 2010. – 304 с.

91. Терновой, С.К. Лучевая диагностика и терапия / С.К. Терновой, А.Ю. Васильев, В.Е. Синицын и др. – М.: Медицина, 2008 – 588 с.

92. Торопова, Н.Е. Молекулярно-генетические исследования в практике онкологической клиники Торопова Н.Е., Закамова Е.В., Тетерина Ю.Ю. // Известия Самарского научного центра РАН. – 2015. – Т. 17 (2–3). – С. 690–696.

93. Трапезников, Н.Н. Справочник по онкологии / под ред. Н.Н. Трапезникова, И.В. Поддубной. – 4-е изд., перераб. и доп. – М.: Каппа, 1996. – 624 с.

94. Труфанов, Г.Е. Лучевая диагностика заболеваний печени: рук-во для врачей / Г.Е. Труфанов. – М.: ГЭОТАР-Медиа, 2008. – 264 с.

95. Труфанов, Г.Е. Лучевая диагностика заболеваний печени: Конспект лучевого диагноста / Г.Е. Труфанов, С.С.Багненко, С.Д. Рудь. – СПб.: ЭЛ-БИ-СПб, 2011. – 415 с.

96. Тухбатуллин, М.Г. Ультразвуковая эластография // Эхография в диагностике заболеваний внутренних и поверхностно расположенных органов / под ред. М.Г. Тухбатуллина. – Казань: Медицинская книга. – 2016. – С. 118–130.

97. Ультразвуковое исследование с применением контрастных препаратов. От простого к сложному / Под общей редакцией А.Н. Сенча. – М.: МЕДпресс-информ, 2021. – 296 с.

98. Флеров, К.Е. Интраоперационное ультразвуковое исследование при очаговых поражениях печени / К.Е. Флеров, Ю.Р. Камалов, В.А.Сандриков // Ультразвуковая диагностика. – 1999. – №. 1. – С. 79–83.

99. Хацко, В.В. Возможности лучевых методов исследования при очаговых образованиях печени / В.В. Хацко, В.М. Фоминов, А.Н. Митрошин и др. // Известия высших учебных заведений. Поволжский регион. Медицинские науки. – 2017. – Т. 4 (44). – С. 110–118.

100. Циммерман, Я.С. Фиброз печени: патогенез, методы диагностики, перспективы лечения / Я.С. Циммерман // Клиническая фармакология и терапия. – 2017. – Т. 26 (1). – С. 54–58.

101. Чекмазов, И.А. Рак печени: этиология, патогенез, итоги длительного клинико-эпидемиологического наблюдения / И.А. Чекмазов, И.О. Иванникова, Г.В. Сапронов и др. // Доказательная гастроэнтерология. – 2019. – Т. 8 (1–1): – С. 5–15.

102. Черешнева, Ю.Н. Возможности визуализирующих методов в исследовании гемодинамики печени / Ю.Н. Черешнева, В.В. Митьков // Ультразвуковая диагностика. – 2000. – Т. 3. – С. 103–108.

103. Чернобровкина, Т.Я. Гепатоцеллюлярный рак. Современные достижения в диагностике и лечении / Т.Я. Чернобровкина, Я.Д. Янковская // Архивъ внутренней медицины. – 2016. – № 1 (27). – С. 63–69.

104. Чжао, А.В. Трудности в диагностике и лечении очаговых заболеваний печени / А.В Чжао, Г.Г. Кармазановский, С.А. Бугаев // Альманах клинической медицины. – 2018. – Т. 46. – №. 6. – С. 618–630.

105. Шахиджанова, С.В. Диагностика очаговой узловой гиперплазии печени / С.В. Шахиджанова, М.А. Шария // Вестник рентгенологии и радиологии. – 2001. – Т. 1. – С. 43–45.

106. Шелехов, П.В. Эффективность использования оборудования лучевой диагностики в субъектах Российской Федерации / П.В. Шелехов // Менеджер здравоохранения. – 2017. – № 5. – С. 33–41.

107. Шерлок, Ш. Заболевания печени и желчных путей / Ш. Шерлок, Дж. Дули. – М.: ГЭОТАР Медицина, 1999. – 864 с.

108. Шипов, О.И. Диагностика портальной гипертензии при ультразвуковой ангиографии печени: автореф. дис. ... канд. мед. наук: 14.00.19 / Шипов Олег

Юрьевич; Медицинский центр Управления делами президента РФ. – Москва, 2002. – 23 с.

109. Шифф, Ю.Р. Болезни печени по Шиффу / Ю.Р. Шифф // Введение в гепатологию. – М.: ГЭОТАР-Медиа, 2011. – 704 с.

110. Щупакова, А.Н. Практикум по ультразвуковой диагностике: пособие / А.Н. Щупакова, В.В. Лагутчев. – Витебск: ВГМУ, 2016. – 121 с.

111. Яценко, Т.Г. Сравнительная оценка методов диагностики новообразований печени (Электронный ресурс): автореф. дисс. канд. мед. наук: 14.00.14 / Яценко Татьяна Геннадьевна; Башкирский государственный медицинский университет. – Уфа, 2003. – 24 с.

112. Agnello F. High b-value diffusion-weighted MR imaging of benign hepatocellular lesions: quantitative and qualitative analysis / Agnello F., Ronot M., Valla D.C. // Radiology. – 2012. – Vol. 262 (2). – P. 511–519.

113. Alhasan, A. LI-RADS for CT diagnosis of hepatocellular carcinoma: performance of major and ancillary features / Alhasan A., Cerny M., Olivie D., et al. // Abdom. Radiol. (NY). – 2019. – Vol. 44 (2). – P. 517–528.

114. Allan, R. Accuracy of ultrasound to identify chronic liver disease /Allan R., Thoirs K., Phillips M. // World journal of gastroenterology: WJG. – 2010. – Vol. 16 (28). – C. 3510– 3520.

115. Altekruse, S.F. Hepatocellular Carcinoma Incidence, Mortality, and Survival Trends in the United States from 1975 to 2005 / Altekruse S.F., McGlynn K.A., Reichman M.E. // Journal of Clinical Oncololy. – 2009. – Vol. 27 (9). – P. 1485–1491.

116. Alvarez, M. What should be done for patients with liver lesions in the LI-RADS 2 and 3 categories? / Alvarez M., Romeiro F. // AME Med. J. – 2019. – Vol. 4. – P. 17.

117. Alyaa, H.A. Diagnosis of liver tumor from CT images using digital image processing / Alyaa H. A., Entethar M. H. // Int Journal of Scientific & Engineering Research. – 2015. – Vol. 6 (1). – P. 685-689

118. Attal, P. Telangiectatic focal nodular hyperplasia: US, CT, and MR imaging findings with histopathologic correlation in 13 cases / Attal P., Vilgrain V., Brancatelli

G., et al. // Radiology. – 2003. – Vol. 228 (2). – P. 465–472. https://doi.org/10.1148/radiol.2282020040

119. Bahirwani, R. The evaluation of solitary liver masses / Bahirwani R., Reddy K.R. // Alimentary pharmacology & therapeutics. – 2008. – Vol. 28 (8). – P. 953–965.

120. Bavu, E. Noninvasive in vivo liver fibrosis evaluation using supersonic shear imaging: a clinical study on 113 hepatitis C virus patients / Bavu E., Gennisson J.L., Couade M., et al. // Ultrasound Med Biol. – 2011. – Vol. 37. – P.1361–1373

121. Beaugrand, M. How to assess liver fibrosis and for what purpose? / Beaugrand M. // J. Hepatol. – 2006. – Vol. 3. – P. 444–445.

122. Bedossa, P. An algorhythm for the grading of activity in chronic hepatitis C. The METAVIR Cooperative Study Group / Bedossa P., Poynard T. // Hepatology. – 1996. – Vol. 24. – P. 289–293.

123. Bedossa, P. Sampling variability of liver fibrosis in chronic hepatitis C / Bedossa P., Dargère D., Paradis V. // Hepatology. – 2003. – Vol. 6. – P. 1449–1457.

124. Bektas, H. Primary liver tumours: presentation, diagnosis and surgical treatment Bektas H., Schrem H., Kleine M., et al // Liver tumors-epidemiology, diagnosis, prevention and treatment. InTech. – 2013. – P. 91–116.

125. Bernatik, T. Benefit of Contrast-Enhanced Ultrasound (CEUS) in the follow-up care of patients with colon cancer: a prospective multicenter study / Bernatik T., Schuler A., Kunze G. // Ultraschall in der Medizin-European Journal of Ultrasound. – 2015. – Vol. 36 (06). – P. 590–593. https://doi.org/10.1055/s-0041-107833

126. Berzigotti A. Ultrasound in portal hypertension-part 1 / Berzigotti A., Piscaglia F. // Ultraschall in der Medizin (Stuttgart, Germany: 1980). – 2011. – Vol. 32 (6). – C. 54 – 568. https://doi.org/10.1055/s-0031-1281856

127. Bieze, M. Risk factors for bleeding in hepatocellular adenoma / Bieze M, Phoa SS, Verheij J, van Lienden KP, van Gulik TM. // Br J Surg – 2014. – Vol. 101. – P. 847–855.

128. Bioulac-Sage, P. Over-expression of glutamine synthetase in focal nodular hyperplasia: a novel easy diagnostic tool in surgical pathology aulette / Bioulac-Sage P., Laumonier H., Rullier A., et al. // Liver International. – 2009. – Vol. 29 (3). – P. 459–465. https://doi.org/10.1111/j.1478-3231.2008.01849.x

129. Bioulac-Sage, P. Hepatocellular adenoma management and phenotypic classification: the Bordeaux experience. Bioulac-Sage P, Laumonier H, Couchy G, et al. // Hepatology – 2009. – Vol. 50. – P. 481–489.

130. Bioulac-Sage, P. Hepatocellular adenoma subtypes: the impact of overweight and obesity / Bioulac-Sage P, Taouji S, Possenti L, Balabaud C. // Liver Int – 2012. –№ 32. – P. 1217–1221. https://doi.org/10.1111/j.1478-3231.2012.02786.x

131. Bioulac-Sage, P. Pathological diagnosis of hepatocellular cellular adenoma according to the clinical context / Bioulac-Sage P., Sempoux Ch., Possenti L., et al. // Int. J. Hepatol. – 2013. – Vol. 2013. – P. 253–261. https://doi.org/10.1155/2013/253261

132. Birn, J. Transarterial embolization of symptomatic focal nodular hyperplasia / Birn J., Williams T.R., Croteau D., et al. // Journal of Vascular and Interventional Radiology. – 2013. – Vol. 24 (11). – P. 1647–1655. https://doi.org/10.1016/j.jvir.2013.07.012

133. Blanc, F. Investigation of liver fibrosis in clinical practice / Blanc F., Bioulac-Sage P., Balabaud C. // Hepatology Research. – 2005. – Vol. 32(1). – P. 1–8. https://doi.org/10.1016/j.hepres.2005.03.001

134. Bleuzen, A. Incidental liver lesions: diagnostic value of cadence contrast pulse sequencing (CPS) and SonoVue / Bleuzen A., Tranquart F. // European radiology. – 2004. – Vol. 14 (S8). – P. P53–P62. https://doi.org/10.1007/s10406-004-0079-0

135. Bluteau O, Jeannot E, Bioulac-Sage P, Marques JM, Blanc JF, Bui H, et al. Biallelic inactivation of TCF1 in hepatic adenomas / Bluteau O., Jeannot E., Bioulac-Sage P., et al. // Nat Genet. – 2002. – Vol. 32 (2). – P. 312–315. https://doi.org/10.1038/ng1001

136. Bolog, N. CT and MR imaging of hepatocellular carcinoma / Bolog N., Andreisek G., Oancea I., Mangrau A. // J. Gastrointestin. Liver Dis. – 2011. – Vol. 20 (2). – P. 181–189.

137. Bolondi, L. Position paper of the Italian Association for the Study of the Liver (AISF): the multidisciplinary clinical approach to hepatocellular carcinoma / Bolondi L., Cillo U., Colombo M., et al. // Digestive and Liver Disease. – 2013. – Vol. 45 (9). – C. 712–723. https://doi.org/10.1016/j.dld.2013.01.012

138. Bonder, A. Evaluation of liver lesions / Bonder A, Afdhal N. // Clin Liver – 2012. – Vol. 16 (2). – P. 271–283. https://doi.org/10.1016/j.cld.2012.03.001

139. Boozari, B. Grading of hypervascular hepatocellular carcinoma using late phase of contrast enhanced sonography – a prospective study / Boozari B., Soudah B., Rifai K., et al. // Dig Liver Dis. – 2011. – Vol. 43 (6). – P. 484–490. https://doi.org/10.1016/j.dld.2011.01.001

140. Bosman, F.T. WHO Classification of Tumours of the Digestive System / Bosman F.T., et al. / 4th edition. – Lion: IARC Press, 2010. – 417 p.

141. Brannigan, M. Blood flow patterns in focal liver lesions at microbubble-enhanced US / Brannigan M., Burns P.N., Wilson S.R. // RadioGraphics. – 2004. – Vol. 24 (4). – P. 921–935. https://doi.org/10.1148/rg.244035158

142. Bray, F. Global cancer statistics 2018: GLOBOCAN estimates of incidence and mortality worldwide for 36 cancers in 185 countries. CA Cancer / Bray F., Ferlay J., Soerjomataram I., et al. // J Clin. – 2018. – Vol. 68 (6). – P. 394–424. doi: https://doi.org/10.3322/caac.21492

143. Bruix, J. Management of hepatocellular carcinoma: an update / Bruix J., Sherman M. // Hepatology. – 2005. – Vol. 42 (5). – P. 1208–1236. https://doi.org/10.1002/hep.20933

144. Bruix, J. Management of hepatocellular carcinoma: an update / Bruix J., Sherman M., American Associations for the Study of the Liver Diseases // Hepatology. – 2011. – Vol. 53 (3). – P. 1020–1022. https://doi.org/10.1002/hep.24199

145. Burak, K.W. Hepatocellular carcinoma: consensus, controversies and future directions: a report from the Canadian Association for the Study of the Liver Hepatocellular Carcinoma Meeting / Burak K.W., Sherman M. // Canadian Journal of Gastroenterology and Hepatology. – 2015. – Vol. 29 (4). – P. 178–184. https://doi.org/10.1155/2015/824263

146. Buscarini, E. High prevalence of hepatic focal nodular hyperplasia in subjects with hereditary hemorrhagic telangiectasia / Buscarini E., Danesino C., Plauchu H., et al. // Ultrasound in medicine & biology. – 2004. – Vol. 30 (9). – P. 1089–1097. https://doi.org/10.1016/j.ultrasmedbio.2004.08.004

147. Cantisani, V. Detection of hepatic metastases from colorectal cancer: prospective evaluation of gray scale US versus SonoVue® low mechanical index real time-enhanced

US as compared with multidetector-CT or Gd-BOPTA-MRI / Cantisani V., Ricci P., Erturk M., Pagliara E., et al. // Ultraschall in der Medizin-European Journal of Ultrasound. – 2010. – Vol. 31 (5). – P. 500–505. https://doi.org/10.1055/s-0028-1109751

148. Cantisani, V. Recall strategies for patients found to have a nodule in cirrhosis: is there still a role for CEUS? / Cantisani V., David E., Meloni F.M., et al. // Med. Ultrason. – 2015. – Vol. 17 (4). – P. 515–520. https://doi.org/10.1055/s-0028-1109751

149. CEUS LI-RADS v2017 Core, https://www.acr. org/-/media/ACR/Files/RADS/LI-RADS/CEUSLI-RADS-2017-Core.pdf?la=en (2017, accessed 20 October, 2019)

150. Chang C.Y. Changing epidemiology of hepatocellular adenoma in the United States: review of the literature / Chang C.Y., Hernandez-Prera J.C., Roayaie S., et al. // Int J Hepatol. – 2013. – Vol. 2013. – P. 604860. https://doi.org/10.1155/2013/604860

151. Chen, M.H. The role of contrast-enhanced ultrasound on the diagnosis of small hepatocellular carcinoma (</=3cm) in patients with cirrhosis / Chen M.H., Dai Y., Yan K., et al. // Hepatology Res. – 2006. – Vol. 35 (4). – P. 281–288. . https://doi.org/10.1016/j.hepres.2006.04.013

152. Chen, L.D. Comparison between M-score and LR-M in the reporting system of contrast-enhanced ultrasound LI-RADS / Chen L.D., Ruan S.M., Lin Y., et al. // Eur. Radiol. – 2019. – Vol. 29 (8). – P. 4249–57. https://doi.org/10.1007/s00330-018-5927-8

153. Chen, L.D. Intrahepatic cholangiocarcinoma and hepatocellular carcinoma: differential diagnosis with contrast-enhanced ultrasound / Chen L.D., Xu H.-X., Xie X.-Y., et al. // European radiology. – 2010. – Vol. 20 (3). – P. 743–753. https://doi.org/10.1007/s00330-009-1599-8

154. Cho, S.W. Surgical management of hepatocellular adenoma: take it or leave it? / Cho SW, Marsh JW, Steel J, et al. // Ann Surg Oncol. – 2008. – Vol. 15 (10). – P. 2795–803. https://doi.org/10.1245/s10434-008-0090-0

155. Chou, R. Imaging techniques for the diagnosis of hepatocellular carcinoma: a systematic review and meta-analysis / Chou R., Cuevas C., Fu R., et al. // Annals of internal medicine. – 2015. – Vol. 162. – № 10. – C. 697–711. https://doi.org/10.7326/M14-2509

156. Christopher, M.B. Management and outcome of colorectal cancer liver metastases in elderly patients: a population-based study / Christopher M.B., Sulaiman N., Xuejiao W. // JAMA Oncol. 2015. – Vol. 1 (8). – P. 1111–9. https://doi.org/10.1001/jamaoncol.2015.2943

157. Chun, Y.S. Imaging surveillance of hypervascular liver lesions in non-cirrhotic patients / Chun Y.S., Parker R.J., Inampudi S., et al. // J Gastrointest Surg. – 2015. – Vol. 20 (3) – P. 564–7. https://doi.org/10.1007/s11605-015-2942-9

158. Claudon, M. Guidelines and good clinical practice recommendations for contrast enhanced ultrasound (CEUS) – update 2008 / Claudon M., Cosgrove D., Albrecht T., et al. // Ultraschall Med. – 2008. – Vol. 29 (1). – P. 28–44. https://doi.org/10.1055/s-2007-963785

159. Claudon, M. Guidelines and good clinical practice recommendations for contrast enhanced ultrasound (CEUS) in the liver–update 2012: a WFUMB-EFSUMB initiative in cooperation with representatives of AFSUMB, AIUM, ASUM, FLAUS and ICUS / Claudon M., Dietrich C.F., Choi B.I., et al. // Ultrasound in medicine & biology. – 2013. – Vol. 39 (2). – C. 187–210. https://doi.org/10.1016/j.ultrasmedbio.2012.09.002

160. Cohen, C. Sex and androgenic steroid receptor expression in hepatic adenomas / Cohen C., Lawson D., DeRose P.B., et al. // Hum Pathol. – 1998. – Vol. 29 (12). – P. 1428–1432 . https://doi.org/10.1016/s0046-8177(98)90011-9

161. Colli, A. Severe liver fibrosis or cirrhosis: accuracy of US for detection—analysis of 300 cases / Colli A., Fraquelli M., Andreoletti M., et al. // Radiology. – 2003. – Vol. 227 (1). – P. 89–94. https://doi.org/10.1148/radiol.2272020193

162. Colli, A. Accuracy of ultrasonography, spiral CT, magnetic resonance, and alpha-fetoprotein in diagnosing hepatocellular carcinoma: a systematic review / Coll A., Fraquelli M., Casazza G., et al. // Am. J. Gastroenterol. – 2006. – Vol. 101 (3). – P. 513–523. https://doi.org/10.1111/j.1572-0241.2006.00467.x

163. Colombo, M. EASL Clinical Practice Guidelines on the management of benign liver tumours / Colombo M., European Association for the Study of the Liver // Journal of hepatology. – 2016. – Vol. 65 (2). – P. 386–398. https://doi.org/10.1016/j.jhep.2016.04.001

164. Creagh, T.M. Hepatic tumours induced by anabolic steroids in an athlete / Creagh T.M., Rubin A., Evans D.J. // J Clin Pathol. – 1988. – Vol. 41 (4). – P. 441–443. https://doi.org/10.1136/jcp.41.4.441

165. CT/MRI LI-RADS v2018 Core / American College of Radiology. Avaliable: https://www.acr.org/-/media/ACR/Files/RADS/LI-RADS/LI-RADS-2018-Core

166. Desmet, V. Classification of chronic hepatitis: diagnosis, grading and staging / Desmet V., Gerber M., Hoofnagle J., et al. // Hepatology. – 1994. – Vol. 19 (6). – P. 1513–20. https://doi.org/10.1002/hep.1840190629

167. Dietrich, C.F. Differentiation of focal nodular hyperplasia and hepatocellular adenoma by contrast-enhanced ultrasound / Dietrich C.F., Schuessler G., Trojan J., et al. // Br J Radiol. – 2005. – Vol. 78 (932). – P. 704–707. https://doi.org/10.1259/bjr/88181612

168. Dietrich, C.F. Assessment of metastatic liver disease in patients with primary extrahepatic tumors by contrast-enhanced sonography versus CT and MRI / Dietrich C.F., Kratzer W., Strobe D., et al. // World J Gastroenterol. – 2006. – Vol. 12 (11). – P. 1699. https://doi.org/10.3748/wjg.v12.i11.1699

169. Dietrich, C.F. Contrast-enhanced ultrasound of histologically proven liver hemangiomas / Dietrich C. F. et al. // Hepatology. – 2007. – Vol. 45 (5). – P. 1139–1145. https://doi.org/10.1002/hep.21615

170. Dietrich, C.F. Improved characterisation of solitary solid pancreatic tumours using contrast enhanced transabdominal ultrasound / Dietrich C.F., Braden B., Hocke M., et al. // J Cancer Res Clin Oncol. – 2008. – Vol. 134 (6). – P. 635–643. https://doi.org/10.1007/s00432-007-0326-6

171. Dietrich, C.F. Pitfalls and artefacts using contrast enhanced ultrasound / Dietrich C.F., Ignee A., Hocke M., et al. // Z. Gastroenterol. – 2011. – Vol. 49 (03). – P. 350–356. https://doi.org/10.1055/s-0029-1245851

172. Dietrich, C.F. EFSUMB guidelines and recommendations on the clinical use of liver ultrasound elastography, update 2017 (long version) / Dietrich C.F., et al. // Ultraschall in der Medizin-European Journal of Ultrasound. – 2017. – Vol. 38 (3). – P. 327–329. https://doi.org/10.1055/s-0043-111135

173. Dietrich, C.F. Contrast enhanced ultrasound (CEUS) imaging of solid benign focal liver lesions / Dietrich C.F., Tana C., Caraiani C., et al. // Expert review of gastroenterology & hepatology. – 2018. – Vol. 12 (5). – C. 479–489. https://doi.org/10.1080/17474124.2018.1464389

174. Dietrich, C.F. How to perform contrast-enhanced ultrasound (CEUS) / Dietrich C.F., et al. // Ultrasound international open. – 2018. – Vol. 4 (1). – C. E2–E15. https://doi.org/10.1007/978-3-030-49691-3_5

175. Dietrich, C.F. Ultrasound Imaging of Hepatocellular Adenoma Using the New Histology Classification / Dietrich C.F., Tannapfel A., Jang H.J., et al. // Ultrasound Med Biol. – 2019. – Vol. 45 (1). – P. 1–10. https://doi.org/10.1016/j.ultrasmedbio.2018.06.015

176. Ding, H. Imaging of focal liver lesions: low-mechanical-index real-time ultrasonography with SonoVue / Ding H., Wang W.P., Huang B.J., et al. // J Ultrasound Med – 2005. – Vol. 24 (1). – P. 285–297.

177. Dokmak, S. Will weight loss become a future treatment of hepatocellular adenoma in obese patients? / Dokmak S., Belghiti J. // Liver Int. – 2015. – Vol. 35. – P. 2228–2232.

178. Dokmak, S. A single-center surgical experience of 122 patients with single and multiple hepatocellular adenomas / Dokmak S., Paradis V., Vilgrain V., et al. // Gastroenterology. – 2009. – Vol. 137 (5). – P. 1698–1705 https://doi.org/10.1053/j.gastro.2009.07.061

179. D'Onofrio, M. Contrast-enhanced ultrasound of focal liver lesions / D'Onofrio M., Crosara S., De Robertis R., et al. // American journal of roentgenology. – 2015. – Vol. 205 (1). – P. W56–66. https://doi.org/10.2214/AJR.14.14203

180. EASL Recommendations on Treatment of Hepatitis C 2016 / European Association for the Study of the Liver // Journal of Hepatology. – 2017. – Vol. 66 (1). – P. 153–194. https://doi.org/10.1016/j.jhep.2016.09.001

181. Edmondson, H.A. Tumors of the liver and intrahepatic bile ducts / Edmondson, H.A. // Armed Forces Institute of Pathology. – 1958. – Vol. 25. – 216 p. Avaliable at: https://books.google.ru/books?id=ZMHooEYK3iUC&printsec=frontcover&hl=ru&source=gbs_ge_summary_r&cad=0#v=onepage&q&f=false

182. Edmondson, H.A. Liver-cell adenomas associated with use of oral contraceptives / Edmondson H.A. // Engl. J. Med. – 1976. – Vol. 294 (9). – P. 470–472.

183. Edmondson, H.A. Regression of liver cell adenomas associated with oral contraceptives / Edmondson H.A., Reynolds TB, Henderson B, et al. // Ann Intern Med. – 1977. – Vol. 86. – P. 180–182.

184. Eisenhauer, E.A. New response evaluation criteria in solid tumours: revised RECIST guideline (version 1.1) / Eisenhauer E.A., Therasse P., Bogaerts J., et al. // Eur J Cancer. – 2009. – Vol. 45(2). – P. 228–247. https://doi.org/10.1016/j.ejca.2008.10.026

185. Ektron.rsna.org. LI-RADS enables standardized interpretation, reporting of HCC (online). – Vol. 22 (2). Available at: https://ektron.rsna.org/uploadedFiles/RSNA/Content/News/PDF/2012_RSNA_News_PDFs/002%20RSNA_News_February2012_Low_Res.pdf

186. El-Serag, H.B. Epidemiology of hepatocellular carcinoma in the United States: where are we? Where do we go? / El-Serag H.B., Kanwal F. // Hepatology. – 2014. – Vol. 60 (5). – P. 1767–75. https://doi.org/10.1002/hep.27222

187. Erkan, B. Non-invasive diagnostic criteria of hepatocellular carcinoma: Comparison of diagnostic accuracy of updated LI-RADS with clinical practice guidelines of OPTN-UNOS, AASLD, NCCN, EASL-EORTC, and KLSCG-NCC / Erkan B., Meier J., Clark T.J., et al. // PLoS One. – 2019. – Vol. 14 (2). – P. E0226291. https://doi.org/10.1371/journal.pone.0226291

188. European Association for the Study of the Liver European Organisation for Research and Treatment of Cancer: EASL-EORTC clinical practice guidelines: management of hepatocellular carcinoma // J Hepatol. – 2012. – Vol. 56 (4). – P. 908–943. https://doi.org/10.1016/j.jhep.2011.12.001

189. Eurostat. 2018b. Medical Technologies - Examinaimaging Techniques. http://appsso.eurostat.ec.europa. eu/nui/show.do?dataset=hlth_co_exam&lang=en

190. Fan, Z.H. Evaluation of primary malignancies of the liver using contrast- enhanced sonography: correlation with pathology / Fan Z.H., Chen M.H., Dai Y., et al. // Am J Roentgenol. – 2006. – Vol. 186. – P. 1512–1519. https://doi.org/10.2214/ajr.05.0943

191. Farges, O. Cavernous hemangiomas of the liver: are there any indications for resection/ Farges O., Daradkeh S., Bismuth H. // World journal of surgery. – 1995. – Vol. 19 (1). – P. 19–24. https://doi.org/10.1007/bf00316974

192. Farges, O. Changing trends in malignant transformation of hepatocellular adenoma / Farges O., Ferreira N., Dokmak S. // Gut. – 2011. – Vol. 60 (1). – P. 85–89. https://doi.org/10.1136/gut.2010.222109

193. Farinati, F. Diagnostic and prognostic role of alpha-fetoprotein in hepatocellular carcinoma: both or neither? / Farinati F., Marino D., De Giorgio M., et al. // Am J Gastroentero. – 2006. – Vol. 101. – P. 524–32. https://doi.org/10.1111/j.1572-0241.2006.00443.x

194. Ferlay, J. Estimating the global cancer incidence and mortality in 2018: GLOBOCAN sources and methods / Ferlay J., Colombet M., Soerjomataram I., et al. // International Journal of Cancer. – 2018. – Vol. 144 (8). – P. 1941–1953. https://doi.org/10.1002/ijc.31937

195. Ferraioli, G. Reproducibility of real-time shear wave elastography in the evaluation of liver elasticity / Ferraioli G., Tinelli C., Filice C., et al. // European journal of radiology. – 2012. – Vol. 81 (11). – C. 3102–3106. https://doi.org/10.1016/j.ejrad.2012.05.030

196. Ferraioli, G. Liver Fibrosis Study Group. Accuracy of real-time shear wave elastography for assessing liver fibrosis in chronic hepatitis C: a pilot study / Ferraioli G., Tinelli C., Bello B.D., et al. // Hepatology. – 2012. – Vol. 56. – P. 2125–2133. https://doi.org/10.1002/hep.25936

197. Ferraioli, G. WFUMB guidelines and recommendations for clinical use of ultrasound elastography: Part 3: liver / Ferraioli G., Filice C., Castera L., et al. //Ultrasound in medicine & biology. – 2015. – Vol. 41 (5). – P. 1161–1179. https://doi.org/10.1016/j.ultrasmedbio.2015.03.007

198. Ferraioli, G. Liver Ultrasound Elastography: An Update to the World Federation for Ultrasound in Medicine and Biology Guidelines and Recommendations. Ferraioli G., Vincent W.-S., Wong, Castera L., et al. // Ultrasound Med Biol. – 2018. – Vol. 44 (12). – P. 2419–2440. https://doi.org/10.1016/j.ultrasmedbio.2018.07.008

199. Ferraioli, G. Ultrasound liver elastography beyond liver fibrosis assessment. Ferraioli G., Barr R.G. // World J Gastroenterol – 2020. – Vol. 26 (24). – P. 3413–3420. https://doi.org/10.3748/wjg.v26.i24.3413

200. Forner, A. Hepatocellular carcinoma / Forner A., Reig M., Bruix J. // Lancet. – 2018. – Vol. 391 (10127). – P. 1301–14. https://doi.org/10.1016/s0140-6736(18)30010-2

201. Forner, A. Diagnosis of hepatic nodules 20 mm or smaller in cirrhosis: Prospective validation of the noninvasive diagnostic criteria for hepatocellular carcinoma / Forner A., Vilana R., Ayuso C., et al // Hepatology. – 2008. – Vol. 47 (1). – P. 97–104. https://doi.org/10.1002/hep.21966

202. Fraquelli, M. Reproducibility of transient elastography in the evaluation of liver fibrosis in patients with chronic liver disease / Fraquelli M., Rigamonti C., Casazza G., et al. // Gut. – 2007. – Vol. 56 (7). – P. 968–973. https://doi.org/10.1136/gut.2006.111302

203. Friedrich-Rust, M. 705 Contrast-enhanced ultrasound for the differentiation of benign and malignant focal liver lesions: a meta-analysis / Friedrich-Rust M., Klopffleisch T., Nierhoff J., et al. // Journal of Hepatology. – 2012. – Vol. 56. – P. S278–279. https://doi.org/10.1016/s0168-8278(12)60718-1

204. Galle, S. European Association for the Study of the Liver. EASL Clinical Practice Guidelines: Management of hepatocellular carcinoma / Galle S., Peter R. et al. // J Hepatol. – 2018. – Vol. 69 (1). – P. 182–236. https://doi.org/10.1016/j.jhep.2018.03.019

205. Gandolfi, L. Natural history of hepatic haemangiomas: clinical and ultrasound study / Gandolfi L. et al. // Gut. – 1991. – Vol. 32 (6). – P. 677–680.

206. Giannitrapani L. Sex hormones and risk of liver tumor / Giannitrapani L., Soresi M., Spada E.L., et al. // Annals of the New York Academy of Sciences. – 2006. – Vol. 1089 (1). – P. 228–236. https://doi.org/10.1196/annals.1386.044

207. Giorgio, A. Cirrhosis: value of caudate to right lobe ratio in diagnosis with / US Giorgio A. et al. // Radiology. – 1986. – Vol. 161 (2). – P. 443–445. https://doi.org/10.1148/radiology.161.2.3532188

208. Glinkova, V. Hepatic haemangiomas: possible association with female sex hormones / Glinkova V. // Gut. – 2004. – Vol. 53 (9). – P. 1352–1355. https://doi.org/10.1136/gut.2003.038646

209. Gomez, D. Malignant liver tumors / Gomez D., Lobo D.N. // Surgery (Oxford). – 2011. – Vol. 29 (12). – P. 632–639. https://doi.org/10.1016/j.mpsur.2011.09.009

210. Grazioli, L. Liver adenomatosis: clinical, pathologic and imaging findings in 15 patients / Grazioli L., Federle M.P., Ichikawa T., et al. // Radiology. – 2000. – Vol. 216. – P. 395–402.

211. Grazioli, L. Hepatic Adenomas: Imaging and Pathologic Findings / Grazioli L., Federle M.P., Brancatelli G. et al. // RadioGraphics. – 2001. – Vol. 21. – P. 877–892. https://doi.org/10.1148/radiographics.21.4.g01jl04877

212. Grgurević, I. Color Doppler ultrasound of the liver circulation / Grgurević I. et al. // Lijecnicki vjesnik. – 2009. – Vol. 131 (7–8). – C. 211–217.

213. Grgurevic, I. Subtypes and clinical significance of common bile duct varices in portal vein thrombosis: diagnosis and follow-up by Doppler US and EUS / Grgurevic I. et al. // Abdominal Radiology. – 2016. – Vol. 41 (3). – P. 476–484.

214. Grgurevic, I. Multiparametric ultrasound in liver diseases: an overview for the practising clinician / Grgurevic I., Drinkovic I. T., Pinzani M. // Postgraduate medical journal. – 2019. – Vol. 95 (1126). – P. 425–432.

215. Hall, G.W. Kasabach–Merritt syndrome: pathogenesis and management / Hall G.W. // British journal of haematology. – 2001. – Vol. 112 (4). – P. 851–862. https://doi.org/10.1046/j.1365-2141.2001.02453.x

216. Hamaguchi, M. The metabolic syndrome as a predictor of nonalcoholic fatty liver disease / Hamaguchi M., Kojima T., Takeda N., et al. //Annals of internal medicine. – 2005. – Vol. 143 (10). – P. 722–728. https://doi.org/10.7326/0003-4819-143-10-200511150-00009

217. Heimbach, J.K. AASLD guidelines for the treatment of hepatocellular carcinoma / Heimbach J.K., et al. // Hepatology. – 2018. – Vol. 67 (1). – P. 358–380.

218. Herrmann, E. Assessment of biopsy-proven liver fibrosis by two-dimensional shear wave elastography: An individual patient data-based meta-analysis / Herrmann E.,

Lédinghen V., Cassinotto C., et al. // Hepatology. – 2018. – Vol. 67 (1). – P. 260–272. https://doi.org/10.1002/hep.29179

219. Horta, G. Benign focal liver lesions detected by computed tomography. Review of 1,184 examinations / Horta G., et al. // Revista médica de Chile. – 2015. – Vol. 143 (2). – P. 197–202.

220. Hussain, S.M. Focal Nodular Hyperplasia: Findings at State-of-the-Art MR Imaging, US, CT, and Pathologic Analisis / Hussain S.M., Terkivatan T., Zondervan P., et al. // RadioGraphics. – 2004. – Vol. 24 (1). – P. – 3–17. https://doi.org/10.1148/rg.241035050

221. Hussain, S.M. Hepatocellular adenoma: findings at state-of-the-art magnetic resonance imaging, ultrasound, computed tomography and pathologic analysis / Hussain S.M. et al. // European radiology. – 2006. – Vol. 16 (9). – P. 1873–1886.

222. Hussain, S.M. Cirrhosis and lesion characterization at MR imaging / Hussain S.M., Reinhold C., Mitchell D.G. // Radiographics. – 2009. – Vol. 29 (6). – P. 1637–1652.

223. Hussain, S.M. Hepatic imaging: comparison of modalities / Hussain S.M., Semelka R.C. // Radiol. Clin. N. Am. – 2005. – Vol. 43 (5). – P. 929–947. https://doi.org/10.1016/j.rcl.2005.05.006

224. International Consensus Group for Hepatocellular Neoplasia. Pathologic diagnosis of early hepatocellular carcinoma: a report of the international consensus group for hepatocellular neoplasia // Hepatology. – 2009. – Vol. 49 (2). – P. 658–664. https://doi.org/10.1002/hep.22709

225. Jang, H.J. Enhancement patterns of hepatocellular carcinoma at contrast-enhanced US: comparison with histologic differentiation / Jang H.J., Kim T.K., Burns P.N., Wilson S.R. // Radiology. – 2007. – Vol. 244 (3). – P. 898–906.

226. Jha, R.C. LI-RADS categorization of benign and likely benign findings in patients at risk of hepatocellular carcinoma: a pictorial atlas / Jha R.C., Mitchell D.G., Weinreb J.C., et al. // AJR. – 2014. – V. 203 (1). – P. W48–69.

227. Jo, P.C. Integration of contrast-enhanced US into a multimodality approach to imaging of nodules in a cirrhotic liver: how I do it / Jo P.C. et al. //Radiology. – 2017. – V. 282 (2). – P. 317–331.

228. Kamel, I.R. Focal nodular hyperplasia: lesion evaluation using 16-MDCT and 3D CT angiography / Kamel I.R., Liapi E., Fishman E.K. // American Journal of Roentgenology. – 2006. – Vol. 186 (6). – P. 1587–1596.

229. Katabathina, V.S. Genetics and Imaging of Hepatocellular Adenomas: 2011 Update / Katabathina V.S., Menias C.O., Shanbhogue A.K. // Radiographics. – 2011. – Vol. 31 (6). – P. 1529–1543.

230. Kee, K.-M. Diagnostic efficacy of ultrasound in hepatocellular carcinoma diagnosis / Kee K.-M., Lu S.-N. // Expert Review of Gastroenterology & Hepatology – 2017. – Vol. 11 (4). – P. 277–279. https://doi.org/10.1080/17474124.2017.1292126

231. Kim, G.E. Hepatic cavernous hemangioma: underrecognized associated histologic features / Kim G.E., et al. // Liver International. – 2006. – Vol. 26 (3). – P. 334–338.

232. Klinger, C. Contrast-enhanced imaging in hepatic epithelioid hemangioendothelioma: retrospective study of 10 patients / Klinger C., Stuckmann G., Dietrich CF., et al. // Z Gastroenterol. – 2019. – Vol. 57 (6). – P. 753–766. https://doi.org/10.1055/a-0886-0081

233. Knodell, R. Formulation and application of a numerical scoring system for assessing histological activity in asymptomatic chronic active hepatitis / Knodell R., Ishak K., Black W., et al. // Hepatology. – 1981. – Vol. 1 (5). – P. 431–435. https://doi.org/10.1002/hep.1840010511

234. Kojiro, M. International Consensus Group for Hepatocellular Neoplasia. Pathologic diagnosis of early hepatocellular carcinoma: a report of the international consensus group for hepatocellular neoplasia / Kojiro M, et al. // Hepatology. – 2009. – Vol. 49 (3). – P. 658–664.

235. Kono, Y. Contrast Enhanced Ultrasound (CEUS) Liver Imaging Reporting and Data System (LI-RADS): the official version by the American College of Radiology (ACR) / Kono Y., Lyshchik A., Cosgrove D., et al. // Ultraschall Med. – 2017. – Vol. 38 (1). – P. 85–86.

236. Kono Y. Time to Clarify Common Misconceptions about the Liver Imaging Reporting and Data System for Contrastenhanced US / Kono Y., Sirlin C.B., Fetzer D.T.,

et al. // Radiology – 2020. – Vol. 295 (1). – P. 245–247. https://doi.org/10.1148/radiol.2020192557

237. Korean Liver Cancer Study Group (KLCSG). Korean Liver Cancer Study Group-National Cancer Center // Korean J Radiol. – 2015. – Vol. 16 (3). – P. 465–522.

238. Kudo, M. Management of Hepatocellular Carcinoma in Japan: Consensus-Based Clinical Practice Guidelines Proposed by the Japan Society of Hepatology (JSH) 2010 Updated Version / Kudo M., Izumi N., Kokudo N., et al. // Digestive Diseases. – 2011. – Vol. 29 (3). – P. 339–364.

239. Kudo, M. Differentiation of hepatic tumors by color Doppler imaging: role of the maximum velocity and the pulsatility index of the intratumoral blood flow signal / Kudo M., Tochio H., Zhou P. // Intervirology. – 2004. – Vol. 47 (3–5). – P. 154–161.

240. Langrehr, J.M. Hepatocellular carcinoma in association with hepatic focal hyperplasia / Langrehr J.M., Pfitzmann R., Hermann M., Radke C., et al. // Acta Radiol. – 2006. – Vol. 47 (4). – P. 340–44. https://doi.org/10.1080/02841850600570474

241. Laumonier, H. Role of contrast-enhanced sonography in differentiation of subtypes of hepatocellular adenoma: Correlation with MRI findings / Laumonier, H. et al. // American Journal of Roentgenology. – 2012. – Vol. 199 (2). – P. 341–348. https://doi.org/10.2214/ajr.11.7046

242. Leen, E. Potential impact and utilization of ultrasound contrast media / Leen E., Moug S.J., Horgan P. // Eur Radiol. – 2004. – Vol. 14 (8). – P. 16–24. https://doi.org/10.1007/s10406-004-0077-2

243. Lencioni, R. Contrast-enhanced ultrasound in the diagnosis of hepatocellular carcinoma / Lencioni R., Piscaglia F., Bolondi L. // Journal of hepatology. – 2008. – Vol. 48 (5). – P. 848–857.

244. Leung, V.Y. Quantitative Elastography of Liver Fibrosis and Spleen Stiffness in Chronic Hepatitis B Carriers: Comparison of Shear-Wave Elastography and Transient Elastography with Liver Biopsy Correlation / Leung V.Y., Shen J., WongV.W. // Radiology. – 2013. – Vol. 269 (3). – P. 910–918. https://doi.org/10.1148/radiol.13130128

245. Liu, T.C. Noncirrhotic hepatocellular carcinoma: derivation from hepatocellular adenoma? Clinicopathologic analysis / Liu T.C., Vachharajani N., Chapman W.C., Brunt E.M. // Mod Pathol. – 2014. – Vol. 27 (3). – P. 420–432.

246. Lok, A.S. Des-gamma-carboxy prothrombin and alpha-fetoprotein as biomarkers for the early detection of hepatocellular carcinoma / Lok A.S., Sterling R.K., Everhart J.E., et al. // Gastroenterology. – 2010. – Vol. 138 (2). – P. 493–502.

247. Loughrey, M.B. Standards and datasets for reporting cancers. Dataset for histopathological reporting of colorectal cancer / Loughrey M.B., Quirke P., Shepherd N.A. // Histopathology Reporting. – 2018. – P. 79–97. https://doi.org/10.1111/codi.13708

248. Luciani, A. Focal nodular hyperplasia of the liver in men: is presentation the same in men and women? / Luciani A. et al. // Gut. – 2002. – Vol. 50 (6). – P. 877–880.

249. Makarova-Rusher, O.V. Population attributable fractions of risk factors for hepatocellular carcinoma in the United States / Makarova-Rusher O.V., Altekruse S.F., McNeel T.S., et al. // Cancer. – 2016. – Vol. 122 (11). – P. 1757–1765. https://doi.org/10.1002/cncr.29971

250. Marrero, J.A. ACG clinical guideline: the diagnosis and management of focal liver lesions / Marrero J.A., et al. // American Journal of Gastroenterology. – 2014. – Vol. 109 (9). – P. 1328–1347.

251. Marrero, J.A. Diagnosis, staging, and management of hepatocellular carcinoma: 2018 practice guidance by the American Association for the Study of Liver Diseases / Marrero J.A., Kulik L.M., Sirlin C.B., et al. // Hepatology. – 2018. – Vol. 68 (2). – P. 723–50.

252. Mathieu, D. Oral contraceptive use and focal nodular hyperplasia of the liver / Mathieu D. et al. // Gastroenterology. – 2000. – Vol. 118 (3). – P. 560–564.

253. Matsui, O. Detection and characterization of hepatocellular carcinoma by imaging / Matsui O. // Clin. Gastroenterol. Hepatol. – 2005. – Vol. 3 (10). – P. S136–S140. https://doi.org/10.1016/s1542-3565(05)00707-x

254. May, M. Serum fibrosis markers predict future clinical decompensation in primary billiary cirrhosis better than liver biopsy, bilirubin or Mayo risk score / Mayo M., Parks J., Huet B. // Hepatology. – 2006. – Vol. 44 (27). – P. 630.

255. Mindikoglu, A.L. Focal nodular hyperplasia in identical twins / Mindikoglu A.L. et al. // American Journal of Gastroenterology. – 2005. – Vol. 100 (7). – P. 1616–1619.

256. Mortele, K.J. CT and MR imaging findings in focal nodular hyperplasia of the liver: radiologic-pathologic correlation / Mortele K.J. et al. // American Journal of Roentgenology. – 2000. – Vol. 175 (3). – P. 687–692.

257. Murakami, T. Ultrasonography, computed tomography and magnetic resonance imaging of hepatocellular carcinoma: toward improved treatment decisions / Murakami T., Imai Y., Okada M. // Oncology. – 2011. – Vol. 81 (1). – P. 86–99.

258. Napel, S.A. Automated retrieval of CT images of liver lesions on the basis of image similarity: method and preliminary results / Napel S.A., Beaulieu C.F., Rodriguez C., et al. // Radiology. – 2010. – Vol. 256 (1). – P. 243–252.

259. Nault J.C. Hepatocellular benign tumors-from molecular classification to personalized clinical care / Nault J.C., Bioulac-Sage P., Zucman-Rossi J. // Gastroenterology. – 2013. – Vol. 144. – P. 888–902.

260. Nault J.C. GNAS-activating mutations define a rare subgroup of inflammatory liver tumors characterized by STAT3 activation / Nault J.C., Fabre M., Couchy G., et al. // J Hepatol. – 2012. – Vol. 56 (4). – P.184–191.

261. Nault, J.C. High frequency of telomerase reverse-transcriptase promoter somatic mutations in hepatocellular carcinoma and preneoplastic lesions / Nault J.C. // Nat Commun. – 2013. – Vol. 4 (1). – P. 2218. https://doi.org/10.1038/ncomms3577

262. NCCN Clinical Practice Guidelines in Oncology. Hepatobiliary Cancers, version 3.2019. Available at: https://www.nccn.org/professionals/physician_gls/pdf/hepatobiliary.pdf.

263. NHS. 2019. Transforming imaging services in England: a national strategy for imaging networks. NHS England and NHS Improvement. Available at: https://improvement.nhs.uk/documents/6119/Transforming_ imaging_services.pdf

264. Okuda, K. Primary liver cancers in Japan / Okuda K., the Liver Cancer Study Group of Japan // Cancer. – 1980. – Vol. 45 (10). – P. 2663–2669.

265. Omata, M. Asian Pacific Association for the Study of the Liver consensus recommendations on hepatocellular carcinoma / Omata M. et al. // Hepatology International. – 2010. – Vol. 4 (2). – P. 439–474.

266. Paradis, V. Telangiectatic adenoma: an entity associated with increased body mass index and inflammation / Paradis V, Champault A, Ronot M, et al. // Hepatology. – 2007. – Vol. 46. – P. 140–146.

267. Paradis, V. Telangiectatic focal nodular hyperplasia: a variant of hepatocellular adenoma / Paradis V., Benzekri A., D. Dargère D., et al. // Gastroenterology. – 2004. – Vol. 126 (5). – P. 1323–1329. https://doi.org/10.1053/j.gastro.2004.02.005

268. Paradis, V. Tumors of the liver and intrahepatic bile ducts / Paradis V., Fukuyama M., Park Y.N., Schirmacher P. // In: WHO Classification of Digestive System Tumors. 5th ed. Lyon, France: IARC Press. – 2019. – P. 15–264.

269. Park, M.S. Non-invasive prediction of development of hepatocellular carcinoma using transient elastography in patients with chronic liver disease / Park M.S., Han K.-H., Kim S.U. // Expert Rev. Gastroenterol. Hepatol. – 2014. – Vol. 8 (5). – P. 501–511.

270. Perrakis, A. Management of the focal nodular hyperplasia of the liver: evaluation of the surgical treatment comparing with observation only / Perrakis A. et al. // The American journal of surgery. – 2012. – Vol. 204 (5). – P. 689–696.

271. Petrick JL, Kelly SP, Altekruse SF, Mc Glynn KA, Rosenberg PS. Future of Hepatocellular Carcinoma Incidence in the United States Forecast Through 2030 / Petrick J.L., Kelly S.P., Altekruse S.F., et al. // Journal of Clinical Oncology. – 2016. – Vol. 34 (15). – P. 1787–94. https://doi.org/10.1200/jco.2015.64.7412

272. Pilati, C. Somatic mutations activating STAT3 in human inflammatory hepatocellular adenomas / Pilati C., Amessou M., Bihl M.P., et al. // J Exp Med. – 2011. – Vol. 208. – P. 1359–1366.

273. Pilati, C. Genomic profiling of hepatocellular adenomas reveals recurrent FRK-activating mutations and the mechanisms of malignant transformation. Pilati C., Letouze E., Nault J.C., et al. Cancer Cell. – 2014. – Vol. 25. – P. 428–441.

274. Piscaglia, F. Value of splanchnic Doppler ultrasound in the diagnosis of portal hypertension / Piscaglia F. et al. // Ultrasound in medicine & biology. – 2001. – Vol. 27 (7). – P. 893–899.

275. Piscaglia, F. Criteria for diagnosing benign portal vein thrombosis in the assessment of patients with cirrhosis and hepatocellular carcinoma for liver transplantation / Piscaglia F., Gianstefani A., Ravaioli M., et al. // Liver Transpl. – 2010. – Vol. 16. – P. 658–667.

276. Piscaglia, F. Diagnostic features of real-time contrast-enhanced ultrasound in focal nodular hyperplasia of the liver / Piscaglia F., Venturi A., Mancini M. // Ultraschall Med. – 2010. – Vol. 31 (3). – P. 276–282.

277. Piscaglia, F. American College of Radiology Contrast Enhanced Ultrasound Liver Imaging Reporting and Data System (CEUS LI-RADS) for the diagnosis of Hepatocellular Carcinoma: a pictorial essay / Piscaglia F., Wilson S., Lyshchik A. // Ultraschall in der Medizin-European Journal of Ultrasound. – 2017. – Vol. 38 (03). – P. 320–324.

278. Prasad, S.R. Fatcontaining lesions of the liver: radiologic–pathologic correlation / Prasad S.R., Wang H., Rosas H. et al. // RadioGraphics. – 2005. – Vol. 25 (2). – P. 321–331. https://doi.org/10.1148/rg.252045083

279. Quaia, E. Characterization of liver hemangiomas with pulse inversion harmonic imaging / Quaia E., Bertolotto M., Dalla Palma L. // European radiology. – 2002. – Vol. 12 (3). – P. 537–544.

280. Quaia, E. Characterization of focal liver lesions with contrast-specific US modes and a sulfurhexafluoride-filled microbubble contrast agent: diagnostic performance and confidence / Quaia E., Bertolotto M., Dalla Palma L. // Radiology. – 2004. – Vol. 232 (2). – P. 420–430.

281. Rebouissou, S. The β-catenin pathway is activated in focal nodular hyperplasia but not in cirrhotic FNH-like nodules / Rebouissou S. et al. // Journal of hepatology. – 2008. – Vol. 49 (1). – P. 61–7.

282. Rebouissou, S. Frequent in-frame somatic deletions activate gp130 in inflammatory hepatocellular tumours / Rebouissou S., Amessou M., Couchy G., et al. // Nature. – 2009. – Vol. 457 (7226). – P. 200–204. https://doi.org/10.1038/nature07475

283. Rebouissou, S. Molecular pathogenesis of focal nodular hyperplasia and hepatocellular adenoma / Rebouissou S., Bioulac-Sage P., Zucman-Rossi J. // Journal of hepatology. – 2008. – Vol. 48 (1). – P. 163–170.

284. Rebouissou S., et al. HNF1alpha inactivation promotes lipogenesis in human hepatocellular adenoma independently of SREBP-1 and carbohydrate-response element-binding protein (ChREBP) activation / Rebouissou S., Imbeaud S., Balabaud C., et al. // J Biol Chem. – 2007. – Vol. 282 (455). – P. 14437–14446.

285. Reddy, K.R. Benign and solid tumors of the liver: relationship to sex, age, size of tumors and outcome / Reddy K.R. et al // The American surgeon. – 2001. – Vol. 67 (2). – P. 173–178.

286. Reeves, H. Liver tumors – epidemiology, diagnosis, prevention and treatment / Reeves H., Manas D.M., Lochaan R. // InTech, 2013 under CC BY 3.0. – 184 p.

287. Roberts, L.R. Imaging for the diagnosis of hepatocellular carcinoma: a systematic review and meta-analysis // Roberts L.R., Sirlin C.B., Zaiem F., et al. // Hepatology. – 2018. – Vol. 67 (1). – P. 401–421.

288. Rodgers S.K. Role of US LI-RADS in the LI-RADS Algorithm. Rodgers S.K., Fetzer D.T., Gabriel H., et al. // Radiographics. – 2019. – Vol. 39 (8). – P. 690–708.

289. Ronot, M. MR findings of steatotic focal nodular hyperplasia and comparison with other fatty tumours / Ronot M. et al. // European radiology. – 2013. – Vol. 23 (4). – P. 914–923.

290. Ronot, M. Comparison of the accuracy of AASLD and LI-RADS criteria for the non-invasive diagnosis of HCC smaller than 3 cm / Ronot M., Fouque O., Esvan M., et al. // J. Hepatol. – 2018. – Vol. 68 (4). – P. 715–723.

291. Salomao, M. Recent advances in the classifcation of hepatocellular carcinoma / Salomao M., McMillen E., Lefkowitch J.H. // Diagn. Histopathol. – 2012. – Vol. 18 (1). – P. 37–45.

292. Sangiovanni, A. The diagnostic and economic impact of contrast imaging techniques in the diagnosis of small hepatocellular carcinoma in cirrhosis / Sangiovanni A., Manini M.A., Iavarone M., et al. // Gut. – 2010. – Vol. 59. – P. 638–644.

293. Sato, T. Ultrasound surveillance for early detection of hepatocellular carcinoma among patients with chronic hepatitis / Sato T., Tateishi R., Yoshida H., Ohki T., Masuzaki R., Imamura J., et al. // C. Hepatol Int. – 2009. – Vol. 3 (4). – P. 544–550. https://doi.org/10.1007/s12072-009-9145-y

294. Saverymuttu, S.H. Ultrasound scanning in the detection of hepatic fibrosis and steatosis / Saverymuttu S.H., Joseph A.E., Maxwell J.D., et al. // Br Med J (Clin Res Ed). – 1986. – Vol. 292 (6512). – P. 13–15.

295. Schadde, E. Systematic review and meta-analysis of feasibility, safety, and efficacy of a novel procedure: Associating liver partition and Portal Vein ligation for staged. Hepatectomy. Schadde E., Schnitzbauer A.A., Tschuor C., et al. // Ann Surg Oncol. – 2015. – Vol. 22 (9). – P. 3109–3120.

296. Schellhaas B. Diagnostic accuracy of contrast-enhanced ultrasound for the differential diagnosis of hepatocellular carcinoma: ESCULAP versus CEUS LI-RADS / Schellhaas B., Gortz R.S., Pfeifer L., et al. // Eur. J. Gastroenterol. Hepatol. – 2017. – Vol. 29 (9). – P. 1036–1044.

297. Schellhaas B. LI-RADS-CEUS – proposal for a contrast-enhanced ultrasound algorithm for the diagnosis of hepatocellular carcinoma in high-risk populations / Schellhaas B., Wildner D., Pfeifer L., et al. // Ultraschall Med. – 2016. – Vol. 37 (6). – P. 627–634.

298. Schuessler, G. Der inflammatorische Pseudotumor – eine schwierige Differenzialdiagnose. Schuessler G, Fellbaum C, Fauth F, et al. // Ultraschall Med. – 2006. – Vol. 27 (03). – P. 273–279. https://doi.org/10.1055/s-2005-858530

299. Schwartz, L. Improving Communication of Diagnostic Radiology Findings through Structured Reporting Schwartz L., Panicek D., Berk A. // Radiology. – 2011. – Vol. 260 (1). – P. 174–181.

300. Shanbhogue, A. Hepatocellular adenomas: Current update on genetics, taxonomy, and management / Shanbhogue A., Shah S.N., Zaheer A. // Journal of Computer Assisted Tomography. – 2011. – Vol. 35(2). – P. 159–166.

301. Shiff, Ju.R. Diseases of the liver by Schiff // Shiff Ju.R. // Introduction to hepatology. Moscow: GEOTAR-Media. 2011. – P. 704.

302. Schmitz, D. Lymphoma-simulating presentation of focal nodular hyperplasia (FNH) of the liver / Schmitz D. et al. // Zeitschrift fur Gastroenterologie. – 2001. – Vol. 39 (3). – P. 219–224.

303. Sidhu, P.S. The EFSUMB guidelines and recommendations for the clinical practice of contrast-enhanced ultrasound (CEUS) in non-hepatic applications: update 2017 (long version) / Sidhu P.S. et al. // Ultraschall in der Medizin-European Journal of Ultrasound. – 2018. – Vol. 39 (2). – P. e2–44.

304. Singal, A.G. Meta-analysis: surveillance with ultrasound for early-stage hepatocellular carcinoma in patients with cirrhosis / Singal A.G., et al. // Aliment Pharmacol Ther. – 2009. – Vol. 30 (09). – P. 37–47.

305. Singal, A.G. Effectiveness of hepatocellular carcinoma surveillance in patients with cirrhosis / Singal A.G., Conjeevaram H.S, Volk M.L., et al. // Cancer Epidemiol Biomarkers Prev. – 2012. – Vol. 21 (5). – P. 793–9.

306. Siegel, R. Cancer statistics, 2014. / Siegel R., Jiemin M., Zhaohui Z., Jemal A. // Cancer J. Clin. – 2014. – Vol. 64 (1). –P. 9–29.

307. Solomon, R. Contrast-induced acute kidney injury: is there a risk after intravenous contrast? / Solomon R. // Clin J Am Soc Nephrol. – 2008. – Vol. 3 (5). – P. 1242–3.

308. Soresi, M. Non invasive tools for the diagnosis of liver cirrhosis / Soresi M., Giannitrapani L., Cervello M., et al. // World J Gastroenterol. – 2014. – Vol. 20 (48). – P. 18131–50. https://doi.org/10.3748/wjg.v20.i48.18131

309. Strobel, D. Contrast-enhanced ultrasound for the characterization of focal liver lesions-diagnostic accuracy in clinical practice (DEGUM multicenter trial) / Strobel D., Seitz K., Blank W., et al. // Ultraschall in der Medizin-European Journal of Ultrasound. – 2008. – Vol. 29 (5). – P. 499–505. https://doi.org/10.1055/s-2008-1027806

310. Strobel D. Diagnostic accuracy of CEUS in the differential diagnosis of small (< 20 mm) and subcentimetric (< 1 mm) focal liver lesions in comparison with histology. Results of the DEGUM multicenter trial / Strobel D., Bernatik T., Blank W. // Ultraschall Med. – 2011. – Vol. 32(6). – P. 593–597.

311. Strobel, D. Tumor-specific vascularization pattern of liver metastasis, hepatocellular carcinoma, hemangioma and focal nodular hyperplasia in the differential diagnosis of 1,349 liver lesions in contrast-enhanced ultrasound (CEUS) / Strobel D., Seitz K., Blank W., et al. // Ultraschall Med. – 2009. – Vol. 30 (4). – P. 376–382.

312. Tang, C. Safety of Sulfur Hexafluoride Microbubbles in Sonography of Abdominal and Superficial Organs: Retrospective Analysis of 30222 Cases / Tang C., Fang K., Guo Y., et al. // J Ultrasound Med. – 2017. – Vol. 36 (5). – P. 531–538.

313. Terzi, E. Contrast ultrasound LI-RADS LR-5 identifies hepatocellular carcinoma in cirrhosis in a multicenter restropective study of 1006 nodules / Terzi E., Iavarone M., Pompili M., et al. // J Hepatol. – 2018. – Vol. 68. – P. 485–492.

314. Thomeer, M.G. MRI features of inflammatory hepatocellular adenomas on hepatocyte phase imaging with liver-specific contrast agents / Thomeer M.G., Willemssen F.E., Biermann K.K, et al. // J Magn Reson Imaging. –2014. – Vol. 39(07). – P. 1259–1264.

315. Touraine, R.L. Hepatic tumours during androgen therapy in Fanconi anaemia / Touraine R.L., Bertrand Y., Foray P. // Eur J Pediatr. – 1993. – Vol. 152 (3). – P. 691–3.

316. Van Aalten, SM. Systematic review of haemorrhage and rupture of hepatocellular adenomas / Van Aalten S.M., de Man RA, Jzermans J.N., Terkivatan T. // Br J Surg. – 2012. – Vol. 99. – P. 911–916.

317. Van Aalten, S.M. Hepatocellular adenomas: correlation of MR imaging findings with pathologic subtype classification / Van Aalten SM, Thomeer MG, Terkivatan T, et al. // Radiology. – 2011. – Vol. 261 (4). – P. 172–181.

318. Vidili, G. SIUMB guidelines and recommendations for the correct use of ultrasound in the management of patients with focal liver disease / Vidili G. et al. // Journal of ultrasound. – 2019. – Vol. 22 (1). – P. 41–51.

319. Vogel, A. Hepatocellular carcinoma: ESMO Clinical Practice. Guidelines for diagnosis, treatment and follow-up / Vogel A., Cervantes A., Chau I., et al. // Ann Oncol. – 2018. – Vol. 29 (4). – P. 238–55.

320. Wakasugi, M. Multiple hepatic sclerosing hemangioma mimicking metastatic liver tumor successfully treated by laparoscopic surgery: report of a case / Wakasugi M., Ueshima Sh., Tei M. // International journal of surgery case reports. – 2015. – Vol. 8. – P. 137–140.

321. Wang, W. Hepatocellular adenoma: compar ison between real-time contrast-enhanced ultrasound and dynamic computed tomography / Wang W., Liu J.Y., Yang Z., et al. // Springerplus. – 2016. – Vol. 5 (1). – P. 951.

322. Wang, J.Y. Usefulness of the Contrast-Enhanced Ultrasound Liver Imaging Reporting and Data System in Diagnosing Focal Liver Lesions by Inexperienced Radiologists / Wang J.Y., Feng S.Y., Xu J.W., et al. // J Ultrasound Med. – 2020. – Vol. 24 (11). – P. 1647– 655. https://doi.org/10.1002/jum.15242

323. Wanless, I.R. International Working Party. Terminology of nodular hepatocellular lesions (Electronic resource) / Wanless I.R., Callea F., Craig J.R., et al. // Hepatology. – 1995. – Vol. 22 (3). – P. 983–993.

324. Weimann, A. Benign liver tumors: differential diagnosis and indications for surgery Weimann A. et al. // World journal of surgery. – 1997. – Vol. 21 (9). – P. 983–991.

325. Wermke, W. Sonographische Differenzialdiagnose-Leberkrankheiten: Lehrbuch und systematischer Atlas; Grauwertbild, Farb / Power-Doppler, gepulster Doppler, Echosignalverstärker. – Deutscher Ärzteverlag, 2006. – 440 p.

326. Weskott, H.-P. Contrast sonography 1st edition / Weskott, H.-P. – Bremen: UNI-MED, 2014. – 284 p.

327. Westwood, M. Contrast-enhanced ultrasound using SonoVue® (sulphur hexafluoride microbubbles) compared with contrast-enhanced computed tomography and contrast-enhanced magnetic resonance imaging for the characterisation of focal liver lesions and detection of liver metastases: a systematic review and cost-effectiveness

analysis / Westwood M., Joore M., Grutters J., et al. // Health Technol Assess. – 2013. – Vol. 17 (16). – P. 12–43.

328. Who Classification of Tumours of the Digestive System / Bosman F.T. (et al.). – 4th Edition, – Lion: IARC Press, 2010. – 417 p.

329. Willatt, J.M. MR Imaging of hepatocellular carcinoma in the cirrhotic liver: challenges and controversies / Willatt J.M., Hussain H.K., Adusumilli S., Willatt J.M., Hussain H.K., Adusumilli S., et al. // Radiology. – 2008. – Vol. 247 (2). – P. 311–330.

330. Wilson, S.R. Guidelines and good clinical practice recommendations for contrast-enhanced ultrasound (CEUS) in the liver–update 2020 WFUMB in cooperation with EFSUMB, AFSUMB, AIUM, and FLAUS / Wilson S.R., Feinstein S.B. // Ultrasound in medicine & biology. – 2020. – Vol. 46 (12). – P. 3483–3484. https://doi.org/10.1016/j.ultrasmedbio.2020.08.015

331. Wong, L.L. Improved survival with screening for hepatocellular carcinoma / Wong L.L. et al. // Liver transplantation. – 2000. – Vol. 6 (3). – P. 320–325.

332. Wyatt, J. Standards and datasets for reporting cancers. Dataset for histopathology reporting of liver resection specimens (including gall bladder) and liver biopsies for primary and metastatic carcinoma (2nd ed.). – 2012. The Royal College of Pathologists, https://www.rcpath.org/uploads/assets/uploaded/35d1abca-ee60-48d7-a4efd62917fa72ef.pdf

333. Xu, H.X. Characterization of small focal liver lesions using real-time contrast-enhanced sonography: diagnostic performance analysis in 200 patients / Xu H.X., Liu G.J., Lu M.D., et al. // J. Ultrasound Med. – 2006. – Vol. 25 (3). – P. 349–361.

334. Xu, H.X. Imaging of peripheral cholangiocarcinoma with low-mechanical index contrast-enhanced sonography and SonoVue: initial experience / Xu H.X., Lu M.D., Liu G.J., et al. // J. Ultrasound Med. – 2006. –Vol. 25 (1). – P. 23–33.

335. Xu, H.X. The current status of contrastenhanced ultrasound in China Xu H.X., Lu M.D. // J. Med. Ultrason. – 2010. – Vol. 37 (3). – P. 97–106. https://doi.org/10.1007/s10396-010-0264-9

336. Xu, H.X. Contrast-enhanced sonography in the diagnosis of small hepatocellular carcinoma ≤ 2 cm / Xu H.X., Xie X.Y., Lu M.D. // J. Clinal Ultrasound. – 2008. – Vol. 36 (5). – P. 257–258. https://doi.org/10.1002/jcu.20433

337. Yen, Y.H. Contrast-enhanced ultrasonographic spoke-wheel sign in hepatic focal nodular hyperplasia / Yen Y.H. et al. //European journal of radiology. – 2006. – Vol. 60 (3). – P. 439–444.

338. Ying, L. Clinical utility of acoustic radiation force impulse imaging for identification of malignant liver lesions: a meta-analysis / Ying L., Lin X., Xie Z.L. // Eur. Radiol. – 2012. – Vol. 22 (4). – P. 2798–2805.

339. Yoneda, M. Nonalcoholic fatty liver disease: US-based acoustic radiation force impulse elastography / Yoneda M., Suzuki K., Kato S., et al. // Radiology. – 2010. – Vol. 256 (24). – P. 640–607.

340. Ye, Q. Differential diagnosis between hepatic focal nodular hyperplasia and hepatocellular carcinoma with negative alhpa-fetoprotein / Ye Q., Tang Z., Ma Z., et al. // Zhonghua gan zang bing za zhi Chinese journal of hepatology. – 2000. – Vol. 8 (3). – P. 136–138.

341. Yu, N.C. CT and MRI improve detection of hepatocellular carcinoma, compared with ultrasound alone, in patients with cirrhosis / Yu N.C., Chaudhari V., Raman S.S., et al. // Clin Gastroenterol Hepatol. – 2011. – Vol. 9 (2). – P. 161–7.

342. Zhang, W. Diagnostic Accuracy of 2-Dimensional Shear Wave Elastography for the Staging of Liver Fibrosis: A Meta-analysis / Zhang W. et al. // Journal of Ultrasound in Medicine. – 2019. – Vol. 38 (3). – P. 733–740.

343. Zucman-Rossi, J. Genotype-phenotype correlation in hepatocellular adenoma: new classification and relationship with HCC / Zucman-Rossi J., Jeannot E., Nhieu J.T., et al. // Hepatology. – 2006. – Vol. 43 (4). – P. 515–524.

344. Zviniene, K. Differential diagnosis of hepatocellular carcinoma on computed tomography // Hepatocellular carcinoma clinical research. – Croatia: Intech. – 2012. – P. 105–37. https://doi.org/10.5772/28264

ПРИЛОЖЕНИЕ А

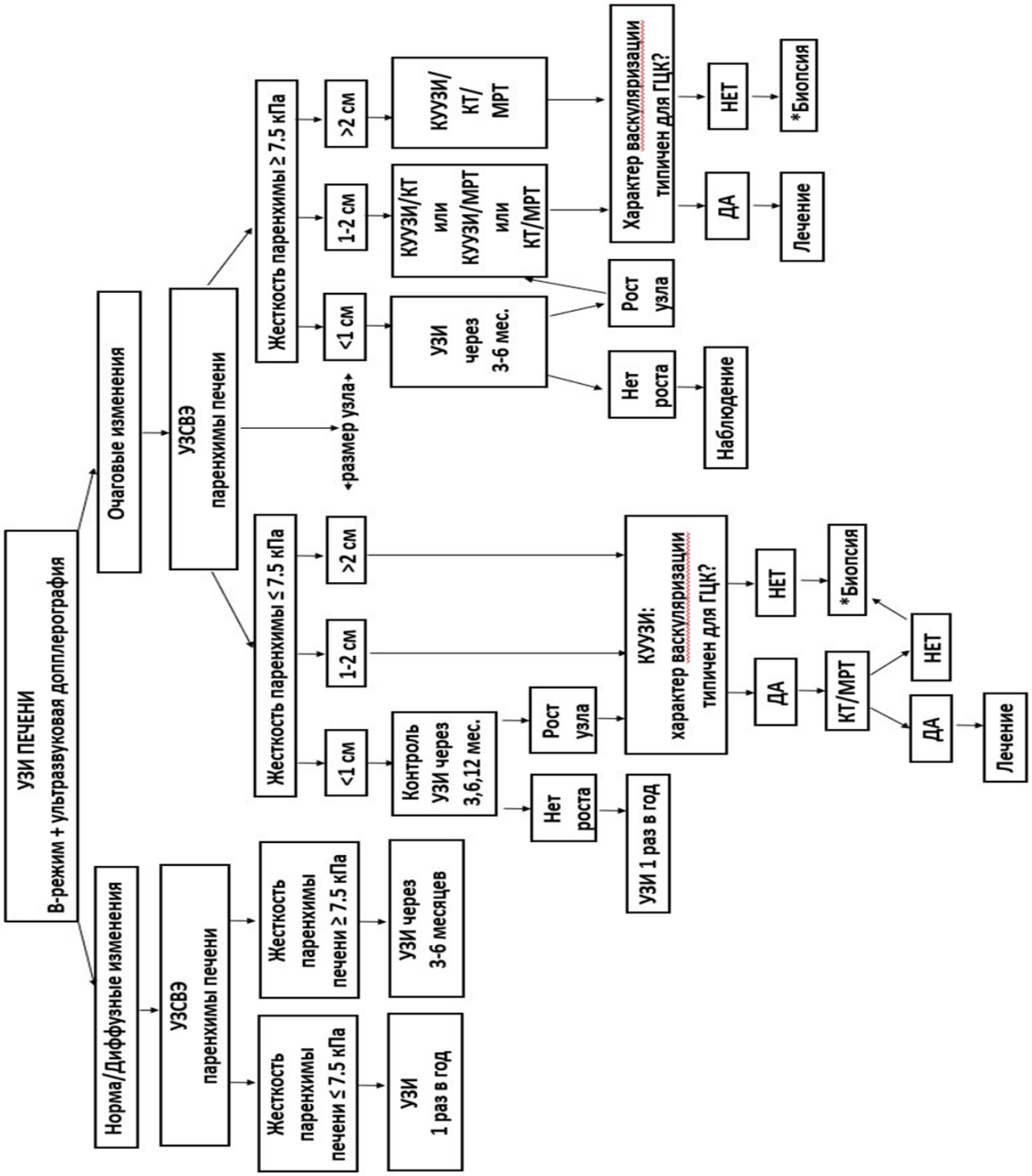

Рисунок А.1 Стратегия применения комплекса методов инструментальной диагностики, первичным звеном которого является мультипараметрическое УЗИ с применением современных ультразвуковых технологий, в дифференциальной диагностике хронических диффузных и очаговых поражений печени.

Примечание: * при любых сомнениях в доброкачественном характере образования