КАЗАНСКАЯ ГОСУДАРСТВЕННАЯ МЕДИЦИНСКАЯ АКАДЕМИЯ – ФИЛИАЛ ФЕДЕРАЛЬНОГО ГОСУДАРСТВЕННОГО БЮДЖЕТНОГО ОБРАЗОВАТЕЛЬНОГО УЧРЕЖДЕНИЯ ДОПОЛНИТЕЛЬНОГО ПРОФЕССИОНАЛЬНОГО ОБРАЗОВАНИЯ «РОССИЙСКАЯ МЕДИЦИНСКАЯ АКАДЕМИЯ НЕПРЕРЫВНОГО ПРОФЕССИОНАЛЬНОГО ОБРАЗОВАНИЯ» МИНИСТЕРСТВА ЗДРАВООХРАНЕНИЯ РОССИЙСКОЙ ФЕДЕРАЦИИ

На правах рукописи

Хасанов Марат Зуфарович

Мультипараметрическое ультразвуковое исследование в диагностике заболеваний предстательной железы

14.01.13 – Лучевая диагностика, лучевая терапия

Диссертация
на соискание ученой степени
кандидата медицинских наук

Научный руководитель:
доктор медицинских наук, профессор
Тухбатуллин Мунир Габдулфатович

Москва – 2021

ОГЛАВЛЕНИЕ

ВВЕДЕНИЕ……..4
ГЛАВА 1. Клинико-инструментальные методы диагностики рака и доброкачественной гиперплазии предстательной железы (обзор литературы)
1.1. Анатомия предстательной железы……12
1.2. Краткие сведения об эпидемиологии и этиологии доброкачественной гиперплазии и рака предстательной железы……...13
1.3. Пальцевое ректальное исследование предстательной железы……15
1.4. Определение простат-специфического антигена в сыворотке крови…….16
1.5. Трансректальное ультразвуковое исследование предстательной железы в В-режиме……17
1.6. Ультразвуковые допплерографические режимы в исследовании предстательной железы……19
1.7. Контраст-усиленное ультразвуковое исследование предстательной железы……..21
1.8. Ультразвуковая эластография в исследовании предстательной железы……27
1.8.1. Компрессионная эластография……...28
1.8.2. Эластография сдвиговой волной……31
1.9. Гистосканирование предстательной железы……34
1.10. Магнитно-резонансная томография предстательной железы……...35
1.11. Биопсия предстательной железы……36
ГЛАВА 2. КЛИНИЧЕСКИЙ МАТЕРИАЛ И МЕТОДЫ ИССЛЕДОВАНИЯ
2.1. Характеристика обследованных пациентов……39
2.2. Методики мультипараметрического ультразвукового исследования предстательной железы……40
2.3. Морфологические исследования……...49
2.4. Статистическая обработка полученных результатов……..49
ГЛАВА 3. РЕЗУЛЬТАТЫ ИССЛЕДОВАНИЯ И ИХ ОБСУЖДЕНИЕ

3.1. Оценка значимости серошкального и допплерографических режимов в диагностике очаговых образований предстательной железы……...……..51
3.2. Ультразвуковая эластография сдвиговой волной в исследовании предстательной железы…….57
3.2.1. Оценка значимости ультразвуковой эластографии сдвиговой волной в диагностике доброкачественной гиперплазии предстательной железы……...65
3.2.2. Оценка значимости ультразвуковой эластографии сдвиговой волной в диагностике рака предстательной железы……...66
3.3. Оценка значимости контраст-усиленного ультразвукового исследования в диагностике очаговых образований предстательной железы…….....74
3.4. Оценка значимости мультипараметрического ультразвукового исследования в диагностике рака предстательной железы……88
3.5. Протокол мультипараметрического ультразвукового исследования в диагностике заболеваний предстательной железы……..98
ЗАКЛЮЧЕНИЕ……101
ВЫВОДЫ……112
ПРАКТИЧЕСКИЕ РЕКОМЕНДАЦИИ……113
СПИСОК СОКРАЩЕНИЙ И УСЛОВНЫХ ОБОЗНАЧЕНИЙ……...114
СПИСОК ЛИТЕРАТУРЫ……...116

ВВЕДЕНИЕ

Актуальность темы исследования

Основными заболеваниями предстательной железы (ПЖ) человека являются простатит, доброкачественная гиперплазия и рак [35, 9, 145]. В связи с тем, что заболеваемость и смертность от злокачественных новообразований в мире растёт основное внимание медицинской науки направлено на диагностику и лечение рака предстательной железы [168, 76]. Рак предстательной железы (РПЖ) является вторым по частоте злокачественным заболеванием у мужчин в мире с наибольшей распространённостью у лиц пожилого и старческого возраста (старше 65 лет). По данным Международного агентства по исследованию рака в 2018 г. в мире было выявлено почти 1,3 миллиона случаев РПЖ (7,6%) [76]. В Российской Федерации РПЖ в 2019 г. в структуре онкологических заболеваний у мужчин на 2-ом месте, было выявлено почти 46 тысяч случаев впервые в жизни установленных диагнозов (15,7%), с доминированием в возрастной группе 65–69 лет (24,9%) [46, 23]. Заболеваемость доброкачественной гиперплазией предстательной железы (ДГПЖ) также связана с возрастом и чаще диагностируется у мужчин среднего и пожилого возраста [33, 61].

Ультразвуковое исследование (УЗИ) в настоящее время является основным инструментальным методом в диагностике заболеваний ПЖ. Стандартно используются серошкальный и допплеровские режимы [160, 144]. Современные ультразвуковые аппараты оснащены высокочастотными внутриполостными преобразователями с частотой от 5 до 16 МГц, позволяющие получать детальное изображение структуры ПЖ. Однако при высокой разрешающей способности, данные получаемые при стандартном УЗИ характеризует низкая специфичность, так как изменения, встречающиеся при РПЖ, часто выявляются при доброкачественной гиперплазии предстательной железы, воспалительных процессах [43, 160, 141]. Только 40% подозрительных очаговых изменений на периферии ПЖ выявленных по серошкальному режиму в конечном итоге

подтверждаются как злокачественные [164]. Оценка васкуляризации ПЖ допплерографическими режимами имеет существенное ограничение в визуализации кровотока в сосудах меньше 1 мм, в то время как размер истинных опухолевых сосудов колеблется от 10 до 50 мкМ (1 микрометр равен 0,001 мм) [148]. Соответственно диагностика повышенной васкуляризации допплерографическими режимами основана не на истинном опухолевом ангиогенезе микрососудов.

Для расширения диагностических возможностей стандартных методов УЗИ ПЖ в практику активно внедряются новые технологии: эластография и контрастирование ультразвуковыми контрастными препаратами. Использование данных методик позволяет выявить изменения ПЖ не доступные серошкальному и допплеровским режимам. Мультипараметрическое УЗИ (МпУЗИ) подразумевает использование как минимум 3 ультразвуковых режимов. В диагностике заболеваний ПЖ чаще используется ультразвуковая эластография сдвиговой волны (УЭСВ) [95]. Работ, посвященных изучению возможностей мультипараметрического ультразвукового исследования (МпУЗИ) с использованием эластографии сдвиговой волной и внутривенного контрастного усиления в диагностике заболеваний ПЖ немного [123, 124].

Степень разработанности темы исследования

Клиническое применение УЭСВ ПЖ началось сравнительно недавно и посвящено в основном диагностике РПЖ [81, 118]. В 2017 г. Европейская федерация обществ ультразвука в медицине и биологии предложила пороговое значение жесткости по данным УЭСВ равное 35 кПа в диагностике РПЖ [148]. В тоже время по литературным данным отмечается разброс предлагаемых пороговых значений жесткости для РПЖ разными исследователями [40, 69, 139]. Работы, посвященные использованию контраст-усиленного ультразвукового исследования (КУУЗИ) ПЖ в основном оценивают качественный анализ в диагностике РПЖ. Данные M.J. Mitterberger et al. (2010), S.W. Xie et al. (2012), H. Uemura et al. (2013), H.X. Zhao et al. (2013) свидетельствуют, что прицельная биопсия по данным качественного анализа КУУЗИ улучшает частоту выявления РПЖ [128, 181, 171,

188]. G. Taverna et al. (2011) не выявили существенного улучшения частоты выявления РПЖ по данным качественной оценки КУУЗИ ПЖ [166]. Исследователи Jiang et al. (2012), H. Huang et al. (2016), A. Maxeiner et al. (2018) оценивая количественный анализ КУУЗИ, сообщили о повышении информативности УЗИ в дифференциальной диагностике очаговых заболеваний ПЖ [108, 106, 126]. В то же время H. Huang et al. (2016) по результатам своего исследования заключают, что определить диагностические пороговые значения количественного анализа КУУЗИ для очаговых изменений и нормальной паренхимы ПЖ не представляется возможным [106]. Отдавая должное работам названных авторов, нельзя не констатировать, что достигнутый уровень исследований не раскрывает возможностей МпУЗИ с использованием эластографии сдвиговой волной и внутривенного контрастного усиления в диагностике заболеваний ПЖ, что определило цель и задачи данного исследования.

Цель исследования

Улучшение диагностики заболеваний предстательной железы с использованием мультипараметрического ультразвукового исследования.

Задачи исследования

1. Оценить диагностическую информативность серошкальных и допплерографических режимов в диагностике очаговых образований предстательной железы.
2. Определить количественные показатели эластографии сдвиговой волной в дифференциальной диагностике очаговых образований предстательной железы и оценить их диагностическую значимость.
3. Разработать и оценить диагностическую значимость дополнительных количественных параметров контраст-усиленного ультразвукового исследования в диагностике очаговых образований предстательной железы.
4. Оценить диагностические возможности мультипараметрического ультразвукового исследования в диагностике заболеваний предстательной железы, включающее в себя эластографию сдвиговой волной и внутривенное контрастное усиление.

5. Разработать рекомендации по совершенствованию протокола ультразвукового исследования предстательной железы.

Научная новизна исследования

Впервые в нашей стране проведен сравнительный анализ диагностических возможностей серошкальных, допплерографических режимов, ультразвуковой эластографии сдвиговой волной и контраст-усиленного ультразвукового исследования в диагностике заболеваний предстательной железы.

Определена информативность УЭСВ в диагностике ДГПЖ и определено пороговое значение. Установлена полезность качественного и количественного анализа КУУЗИ в диагностике рака предстательной железы. Впервые разработаны способы количественной оценки формы кривой «время-интенсивность» КУУЗИ в диагностике рака предстательной железы и доказана их высокая диагностическая ценность.

Проведен сравнительный анализ диагностической информативности количественной оценки формы кривой «время-интенсивность» в диагностике рака предстательной железы в рамках МпУЗИ. Доказана высокая информативность МпУЗИ в дифференциальной диагностике очаговых образований ПЖ.

По результатам работы получены патенты на изобретения «Способ диагностики злокачественных очаговых образований периферической зоны предстательной железы» (RU 2741212 C1. – Бюллетень № 3 от 22.01.2021 г.) и «Способ дифференциальной диагностики очаговых образований предстательной железы» (RU 2749126 C1. – Бюллетень № 16 от 04.06.2021 г.).

Теоретическая и практическая значимость исследования

На основании полученных результатов исследования доказано, что внедрение в практическую деятельность МпУЗИ ПЖ с использованием количественных параметров эластографии сдвиговой волной и контрастного усиления позволяет позволяет точнее определить наличие, степень риска злокачественности очаговых образований ПЖ и четко определить показания для проведения биопсии.

Впервые доказана эффективность применения дополнительных количественных параметров кривой время-интенсивность УЗИ с контрастным усилением в дифференциальной диагностике очаговых изменений ПЖ.

Внедрение протокола МпУЗИ ПЖ с использованием объективных количественных параметров эластографии сдвиговой волной и контрастного усиления позволило улучшить диагностику заболеваний ПЖ.

Методология и методы исследования

Диссертационное исследование включало 3 этапа. На первом этапе осуществлялся анализ литературы по теме исследования. Всего было изучен 191 источник, из них отечественных 60, зарубежных 131.

На втором этапе были обследованы 208 пациентов, включенных в исследование с учетом критериев включения и исключения. 147 пациентов составили группу с подозрением на рак предстательной железы, 33 пациента составили группу ДГПЖ, 28 пациента группу контроля. Всем пациентам были сделаны анализ сыворотки крови на общий простат-специфический антиген, пальцевое ректальное исследование и МпУЗИ ПЖ, включающее в себя: В-режим, цветовое и энергетическое допплеровское картирование, эластографию сдвиговой волны. 66 пациентам с подозрением на РПЖ было проведено УЗИ с внутривенным контрастным усилением.

На третьем этапе исследования производился анализ, обобщение и статистическая обработка полученных клинико-лабораторных результатов и данных МпУЗИ ПЖ.

Положения, выносимые на защиту

1. Ультразвуковые признаки серошкального и допплерографических режимов не обладают достаточной информативностью в диагностике очаговых заболеваний предстательной железы.
2. Количественные параметры эластографии сдвиговой волны высоко информативны в диагностике очаговых заболеваний предстательной железы.

3. Разработанные дополнительные количественные параметры кривой время-интенсивность УЗИ предстательной железы с контрастным усилением обладают высокими диагностическими показателями в диагностике РПЖ.

4. МпУЗИ ПЖ с использованием количественных параметров эластографии сдвиговой волной и контрастного усиления является высокоинформативным методом диагностики очаговых заболеваний предстательной железы.

Соответствие диссертации паспорту научной специальности

Диссертационная работа соответствует паспорту специальности 14.01.13 – Лучевая диагностика, лучевая терапия (медицинские науки), а именно пункту 1 области исследований: «диагностика патологических состояний различных органов и систем человека путем формирования и изучения изображений в различных физических полях (электромагнитных, корпускулярных, ультразвуковых и др.)» и пункту 3 области исследований: «область применения: диагностика любых заболеваний». Исследование посвящено изучению возможностей МпУЗИ в диагностике заболеваний ПЖ.

Личный вклад автора

Вклад автора является основным на всех этапах исследования. Автором проведен обзор научной литературы по теме исследования, выполнен отбор методик, разработаны первичные учетные документы. Автором собственоручно выполнены МпУЗИ ПЖ, разработана электронная база данных пациентов, выполнен статистический анализ полученных результатов. Автором подготовлены печатные статьи по теме диссертационной работы в научных журналах, написана диссертация, автореферат. Автором (в соавторстве) получены 2 патента.

Степень достоверности и апробация результатов исследования

Научные положения и результаты исследования имеют высокую степень достоверности и аргументации. Точность результатов обусловлена достаточной выборкой пациентов (общее количество 208 пациентов) и использованием современных статистических методов анализа. Проверена первичная документация (карточки пациентов, протоколы ультразвуковых исследований, базы данных, результаты статистического анализа). Выводы вытекают из

результатов исследования и решают поставленные задачи. Практические рекомендации аргументированы проведенным исследованием и предложены для использования в практической деятельности.

Апробация диссертационной работы проводилась на совместном заседании сотрудников кафедр ультразвуковой диагностики, онкологии, радиологии и паллиативной медицины Казанской государственной медицинской академии – филиала федерального государственного бюджетного образовательного учреждения дополнительного профессионального образования «Российская медицинская академия непрерывного профессионального образования» Министерства здравоохранения Российской Федерации, кафедры онкологии, лучевой диагностики и лучевой терапии федерального государственного бюджетного образовательного учреждения высшего образования «Казанский государственный медицинский университет» Министерства здравоохранения Российской Федерации, сотрудников ГАУЗ «Республиканский клинический онкологический диспансер МЗ РТ» 14 мая 2021 г. (протокол №4 от 14 мая 2021 г.).

Основные положения диссертационной работы доложены на: III, IV съездах специалистов ультразвуковой диагностики Приволжского федерального округа (Казань, 2014 г.; Чебоксары, 2017 г.); VII съезде Российской ассоциации специалистов ультразвуковой диагностики в медицине (Москва, 2015 г.); Всероссийской научно-практической конференции «Ультразвуковая диагностика в современной клинике» (Казань, 2016 г.); V съезде специалистов ультразвуковой диагностики Юга России (Геленджик, 2016 г.); Всероссийской мультидисциплинарной научно-практической конференции с международным участием «Актуальные вопросы ультразвуковой диагностики и лечения в гастроэнтерологии поверхностно-расположенных органов» (Казань, 2018 г.); VIII съезде специалистов ультразвуковой диагностики Сибири (Красноярск, 2018 г.); Всероссийской научно-практической конференции с международным участием «Актуальные вопросы ультразвуковой диагностики» (Казань, 2018 г.); Всероссийской научно-практической конференции «Современные технологии в ультразвуковой диагностике» (Казань, 2019 г.); XIV Всероссийском национальном

конгрессе лучевых диагностов и терапевтов «Радиология – 2020» (Москва, 2020 г.); XX Конгрессе Российского общества урологов (онлайн формат, 2020 г.), XV Всероссийском национальном конгрессе лучевых диагностов и терапевтов «Радиология – 2021» (Москва, 2021 г.).

Внедрение результатов исследования в практику

Основные результаты диссертационного исследования используются в учебном процессе на кафедре ультразвуковой диагностики Казанской государственной медицинской академии – филиала ФГБОУ ДПО РМАНПО Минздрава России, а также внедрены в работу отделений ультразвуковой диагностики ГАУЗ «Республиканский клинический онкологический диспансер МЗ РТ» и ГАУЗ «Республиканская клиническая больница» МЗ РТ.

Публикации

По теме диссертационной работы опубликовано 14 научных работ, в том числе 4 работы опубликованы в журналах, определенных ВАК при Министерстве науки и высшего образования Российской Федерации для публикации результатов диссертационных исследований. Получены 2 патента на изобретение.

Объем и структура диссертации

Диссертационное исследование изложено на 133 страницах машинописного текста. Состоит из введения, 3 глав (обзор литературы, материалы и методы исследования, результаты и их обсуждение), заключения, выводов, практических рекомендаций, списка сокращений и условных обозначений, списка литературы. Список использованной литературы включает 191 источник, из них 60 отечественных и 131 иностранных. Иллюстративный материал представлен 25 таблицами и 44 рисунками.

ГЛАВА 1. Клинико-инструментальные методы диагностики рака и доброкачественной гиперплазии предстательной железы (обзор литературы)

1.1. Анатомия предстательной железы

Предстательная железа – непарный орган из железистой и гладкомышечной ткани, охватывающий начальную часть мочеиспускательного канала [55]. В железе выделяют обращенное вверх ко дну мочевого пузыря основание, обращенную вниз к мочеполовой диафрагме верхушку, обращенную к лобковому симфизу переднюю поверхность, обращенную к прямой кишке заднюю поверхность, обращенные к мышцам поднимающие задний проход нижнелатеральные поверхности [6]. По задней поверхности определяется борозда, по которой железа условно делиться на правую и левую долю. По своему строению она относится к сложным альвеолярно-трубчатым железам, её секрет является компонентом спермы. По форме ПЖ напоминает усеченный конус в перевернутом состоянии [37]. В 1981 году уролог и морфолог J.E. McNeal подробно описал анатомию ПЖ [127]. Он выделил 4 парные железистые зоны: центральные, переходные, периферические, периуретральные зоны, а также 4 фибромышечные зоны, основная из которых передняя фибромышечная строма (рис. 1).

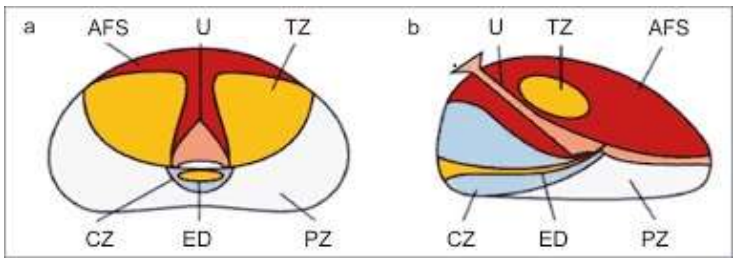

Рисунок 1 – Схема зональной анатомии предстательной железы (a – поперечный срез, b – продольный срез), где U – уретра, CZ – центральная зона, PZ – периферическая зона, TZ – переходная зона, AFS – передняя фибромускулярная строма, ED – семявыбрасывающий проток.

С точки зрения развития РПЖ и ДГПЖ наибольший интерес представляют периферические и переходные зоны. Периферические составляет около 75% от

массы нормальной ПЖ и в виде симметричных полулуний они расположены латерально от центральных зон от основания до верхушки железы. Именно в них чаще всего развиваются злокачественные новообразования. Переходные зоны составляют всего от 2 до 10% от общей массы нормальной ПЖ. В виде шаровидных структур они расположены в центральных отделах железы на уровне верхней трети простатической части уретры в области семенного бугорка. В них чаще всего развивается доброкачественная гиперплазия предстательной железы. Центральные зоны составляют 25% от массы нормальной предстательной железы. В виде перевернутого конуса, они расположены между уретрой и семявыбрасывающими протоками. В них чаще всего развивается воспалительные изменения предстательной железы [43, 170]. Артериальное кровоснабжение предстательной железы осуществляется от ветвей нижних пузырных, средних геморроидальных артерий и срамной артерии, которые проходят по задней поверхности мочевого пузыря. Конечными ветвями данных сосудов являются простатическая и внутренняя пузырная артерии. Все эти сосуды связаны между собой множественными анастомозами. Венозный отток происходит по предстательному венозному сплетению во внутреннюю подвздошную вену [130].

1.2. Краткие сведения об эпидемиологии и этиологии доброкачественной гиперплазии и рака предстательной железы

Доброкачественная гиперплазия предстательной железы – хроническое возраст-ассоциированное полиэтиологическое заболевание, с увеличивающейся распространенностью в связи увеличением доли пожилого мужского населения планеты [10, 56]. Гистологически заболевание характеризуется нерегулируемой пролиферацией соединительной ткани, гладких мышц и железистого эпителия [97]. Отмечена четкая связь распространенности заболевания с возрастом пациентов. Так патологоанатомические исследования показали гистологическое наличие ДГПЖ в возрасте 31–40 лет у 8%, 51–60 лет у 40–50%, и старше 80 лет более чем у 80% [72]. В РФ заболеваемость ДГПЖ растет, в 2009 году отмечено 2221,5 случаев на 100000 взрослого мужского населения, а в 2012 году данный показатель составил почти 2500 случаев [4]. Точный механизм развития ДГПЖ остается

полностью не изученным. К одним из установленных факторов развития заболевания относят возрастное снижение уровня тестостерона в сыворотке крови и повышения уровня эстрадиола. Изменение гормонального статуса приводит к усилению процессов пролиферации соединительной ткани предстательной железы [173, 119]. Артериальная гипертония, дислипидемия, сахарный диабет, нарушения гомеостаза глюкозы, абдоминальное ожирение, входящие в понятие метаболический синдром влияют на развитие и течение ДГПЖ [27, 36, 98]. Воспаление ещё один из возможных факторов развития ДГПЖ. Рядом исследований показано, что в тканях гиперплазии ПЖ сверхэкспрессируются воспалительные цитокины, способные вызывать гиперпластические процессы [88, 154]. Признаки воспаления также также отмечаются при РПЖ, однако важно отметить, что ДГПЖ не принято считать предраковым заболеванием ПЖ [79, 119].

РПЖ в 2018 г. вторая по частоте, после злокачественных образований бронхо-легочной системы, опухоль у мужского населения планеты. Было зарегистрировано 1276106 новых случаев данного заболевания, средний возраст на момент постановки диагноза 66 лет [145, 167]. По данным за 2019 г в РФ РПЖ также на втором месте, было диагностировано 45763 новых случаев заболевания. Максимальное число заболевших пришлось на возрастной промежуток 65–69 лет – 11379 случаев заболевания [23]. Показатели заболеваемости РПЖ во всем мире сильно отличаются. Так в 2018 г., отмечалось почти 190-кратное различие в показателях заболеваемости у региона с самым высоким показателем (189 случаев заболевания на 100000 человек в Гваделупе) и региона с самым низким показателем (1 случай на 100000 человек в Бутане) [167]. Уровень заболеваемости РПЖ у афроамериканцев в 40 раз выше, чем у населения Африки [78]. Причины различий в заболеваемости РПЖ в разных странах пока не определены. Возможно, они связаны с широтой применения теста ПСА. Также отмечена связь употребления ряда продуктов (красное мясо, продукты богатые кальцием и насыщенными животными жирами) с повышенным риском заболеваемости РПЖ. Ряд исследований по мигрантам показали, что переход к «западному» образу жизни приводит к увеличению заболеваемости РПЖ [137]. Пациенты, имеющие

родственников первой степени родства (отца или брата) с диагностированным РПЖ, имеют повышенный риск заболевания в сравнении с остальной частью популяции. Около 20% пациентов с РПЖ сообщают о наличии данной патологии в семейном анамнезе [114]. Механизмы развития и прогрессирования РПЖ до сих пор полностью не изучены. В механизме развития подтверждена роль андрогенов. Основной андроген человека тестостерон в клетках ПЖ под воздействием фермента 5α-редуктазы переходит в активную форму – дигидротестостерон. Под их влиянием происходят основные внутриклеточные процессы ПЖ: пролиферация, апоптоз. [137]. Экспериментально доказано, что низкие значения свободного тестостерона связано со снижением риска развития РПЖ [177]. Фактором риска заболевания РПЖ могут быть заболевания самой предстательной железы. В 93% случаев РПЖ сочетается с ДГПЖ, в 50% случаев с хроническим простатитом, в 51% случаев с простатической интраэпителиальной неоплазией (ПИН) [34]. Связь между воспалением и опухолевым процессом впервые была отмечена Рудольфом Вирховым в 1863 г. [68]. Гистологические признаки воспалительного процесса частая находка в образцах ПЖ у взрослых, по данным литературы распространенность составляет от 78 до 92% случаев [77]. Хроническое воспаление вызывает пролиферативную воспалительную атрофию, в которой может развиться ПИН, известная как предраковое состояние предстательной железы [84]. В качестве возможных причин данной ассоциации был предположен прямой онкогенный эффект медиаторов воспаления, в дополнении к окислительному стрессу и факторам роста [161]. В настоящее время поиск маркеров воспаления связанные с РПЖ является актуальной задачей [172].

Таким образом, ДГПЖ и РПЖ являются наиболее распространенные урологические заболевания у мужчин старшего и пожилого возраста. Данные заболевания часто сочетаются, что требует проведения дифференциальной диагностики.

1.3. Пальцевое ректальное исследование предстательной железы

Со времен Гиппократа высокая плотность или жесткость новообразований ассоциируется с злокачественным процессом [112]. На данной зависимости

основан метод первичного осмотра ПЖ – пальцевое ректальное исследование (ПРИ) [32, 28]. Для РПЖ в большинстве случаев характерна плотная консистенция вплоть до каменистого характера, для узлов доброкачественной гиперплазии тугоэластичная консистенция. Основными преимуществами метода являются его простота и доступность. Недостатками считается субъективность, так как изменения характерные для РПЖ могут быть вызваны ДГПЖ, кальцинатами, кистами, воспалительными процессами [53]. Также есть ограничения в пальпации всего объема железы. Так осмотру доступна только заднелатеральная поверхность ПЖ, в то время как 40–50% всех опухолей могут локализоваться в других отделах [42].

Таким образом, ПРИ ПЖ, как и пальпация в целом имеет высокую субъективность. У большинства пациентов с диагностированным РПЖ во время скрининга отмечалось нормальные результаты ПРИ [86]. Однако несмотря на это уплотнения выявленные ПРИ являются серьезным показанием для проведения биопсии ПЖ независимо от уровня простат-специфического антигена [120].

1.4. Определение простат-специфического антигена в сыворотке крови

Впервые простат-специфический антиген (ПСА) был обнаружен в 1970 г. исследователем R.J. Ablin, а в 1979 г. M.C. Wang et al. выделили его из ткани предстательной железы [174, 63]. ПСА является гликопротеином, специфичным для эпителия простаты. Его основные функции: лизис белков семенных пузырьков, увеличение мобильности сперматозоидов и растворение цервикального секрета [66]. Нормальным считается уровень ПСА 4,0 нг/мл и ниже. При ДГПЖ повышенный уровень ПСА обусловлен увеличенным объёмом железы и давлением гиперплазированной ткани на неизмененную ткань. Так было показано, что уровень ПСА в диапазоне 2,1–2,5 нг/мл имеет 72% вероятность наличия ПЖ объем больше 30 мл, а уровень маркера в диапазоне 4,1–7,0 нг/мл имеет 69% вероятность наличия ПЖ объем больше 40 мл [75]. 20% пациентов с ДГПЖ имеют уровень ПСА выше 4 нг/мл [130]. При РПЖ повышение уровня ПСА обусловлено увеличением его продукции опухолевыми клетками и повреждением мембран базальных клеток [25]. Диагностическая информативность анализа уровня ПСА ограничена не

достаточной специфичностью и отсутствием безопасного значения теста [59, 30]. Для повышения информативности значений ПСА в пределах так называемой «серой зоны» (от 4 до 10 нг/мл) были разработаны дополнительные параметры РПЖ:

1) отношение концентрации свободного ПСА к общему ПСА – чем ниже значение, тем выше вероятность наличия РПЖ. При его значении больше 0,25 это вероятность составляет 8%, при его значении меньше 0,10 уже 56%. Пороговое значение для РПЖ не определено, есть общепринятое значение равное 0,15–0,17.

2) плотность ПСА, рассчитывается как соотношение ПСА к объему ПЖ. Чем выше значение плотности ПСА, тем выше вероятность наличия рака. Значения плотности ПСА при доброкачественных результатах биопсии находятся в пределах 0,08–0,21, а при злокачественных результатах биопсии в пределах 0,21–0,63.

3) скорость прироста ПСА – принято, что ежегодный рост ПСА на 0,75 нг/мл и больше коррелирует с возникновением РПЖ.

4) прогнозируемый уровень ПСА, данный параметр рассчитывается как произведение объема ПЖ и коэффициента 0,12. Значение 0,12 экспериментально определенное количество гликопротеина ПСА секретируемого 1,0 граммом здоровой ткани ПЖ [170].

Таким образом, уровень ПСА выше 4 нг/мл не является достоверным признаком РПЖ, а его значение в пределах нормы не свидетельствует об отсутствии злокачественного заболевания. В связи с этим целесообразность широкого использования ПСА в качестве скрининга РПЖ, в том числе и в сочетании с ПРИ, ставиться под сомнение представителями многих урологических сообществ [29, 65, 91].

1.5. Трансректальное ультразвуковое исследование предстательной железы в В-режиме

УЗИ в настоящее время является методом выбора визуализации ПЖ [141]. Ввиду неоспоримых преимуществ наибольшее распространение получило трансректальное ультразвуковое исследование (ТРУЗИ) [51, 57, 7]. При таком доступе железа отделена от датчика стенкой прямой кишки, жировой клетчаткой и

фасциальной перегородкой. В 1956 г. впервые были использованы эндоректальные ультразвуковые преобразователи [160]. Классическим ультразвуковым признаком РПЖ принято считать гипоэхогенное образование в периферической зоне. 70–75 % случаев РПЖ имеет гипоэхогенную структуру [94]. Данный признак характеризуется низкой специфичностью, так как схожие изменения могут быть при различных доброкачественных изменениях: гранулематозный простатит, расширенные ацинарные железы, гиперплазия, рельефные сосуды периферической зоны, гладкомышечные элементы в области верхушки железы и семявыносящих протоков [52, 94]. Как отмечается в литературе только 40% из гипоэхогенных очагов на периферии ПЖ в конечном итоге подтверждаются как злокачественные [165]. 35–39% очагов РПЖ имеют среднюю эхогенность и не всегда визуализируются в В-режиме и выявляются при появлении косвенных признаков (изменения контура, нарушение капсулы, деформация и асимметричность положения семенных пузырьков) [141]. В единичных случаях (3%) очаги РПЖ могут быть гиперэхогенными [160]. S.A. Gold et al. сравнивая результаты простатэктомии 30 пациентов с данными В-режима, обнаружили что из 29 гипоэхогенных очагов периферической зоны 22 (76%) были РПЖ, а 7 (24%) были доброкачественными изменениями. По результатам этого исследования, 40 злокачественных очагов (64,5%) были пропущены по данным В-режима [102].

При доброкачественной гиперплазии отмечается увеличение размером в основном за счет передне-заднего и продольного размеров, объем железы больше 30 мл. Узловое развитие ДГПЖ происходит из переходных зон сдавливая периферические зоны с формированием так называемой хирургической капсулы (псевдокапсулы). Эхогенность узлов может быть изо, гипоэхогенная или смешанная, кальцификация отмечается как внутри узловой гиперплазии, так и по псевдокапсуле [131]. Узлы ДГПЖ могут развиваться не только в переходной зоне железы, но и в периферических зонах, имитируя РПЖ. По литературным данным до 58% гипоэхогенных узлов периферической зоны могут быть узлами гиперплазии [176, 101].

Таким образом, эффективность В-режима в диагностике РПЖ по данным литературы варьируется в широких пределах – чувствительность (Ч) в пределах от 8 до 88% и специфичность (С) от 42,5 до 99% [148, 130]. Такой разброс говорит о неоднозначной трактовке получаемых данных. Тем не менее ТРУЗИ имеет ряд преимуществ, основное из которых доступность. Поэтому активно разрабатываются новые методики на основе В-режима, направленные на улучшение дифференциальной диагностики очаговых образований ПЖ.

1.6. Ультразвуковые допплерографические режимы в исследовании предстательной железы

Появление допплерографических методик в конце 20 века расширила диагностические возможности серошкального режима. По данным цветового допплеровского картирования (ЦДК) и энергетического допплеровского картирования (ЭДК) можно оценить сосудистый рисунок ПЖ в целом и узловых изменений в частности, степень васкуляризации и гемодинамические показатели кровотока [1, 43, 160, 141]. На сегодняшний день допплерографические режимы являются стандартными методами оценки васкуляризации ПЖ. ЭДК как более современная методика имеет лучшую чувствительность в демонстрации кровотока в мелких сосудах с низкими скоростями кровотока [24]. Развитие РПЖ в клинически значимую болезнь сопровождается патологическим ангиогенезом [148]. Большинство авторов отмечают повышение диагностической эффективности серошкального режима с использованием допплерографии в диагностике РПЖ. Еще в 2010 г. M.L. Eisenberg et al. сообщили, что добавление ЭДК к В-режиму улучшает С с 47 до 74% при снижении Ч с 58 до 47% [92]. Позже в 2016 г. схожие цифры информативности ЭДК в диагностике локальных форм РПЖ получил J.L. Sauvain et al.: Ч 48% и С 76%. Целью их работы стала оценка ЭДК в диагностике РПЖ низкой степени агрессивности – объем опухолевой ткани ниже 1,3 мл. По результатам сделан вывод, что у пациентов с уровнем ПСА 10 нг/мл, нормальными значениями ПРИ и качественной оценкой по данным ЭДК риск наличия РПЖ средней или высокой степени агрессивности составляет менее 5% [153].

Исследователи C. Ho et al. определили, что в диагностике РПЖ качественная оценка по данным ЭДК имеет Ч 96,7%, С 24,5%, предсказательное отрицательное значение (ПОЗ) 96,4%, а информативность мультифокальной биопсии, выполненная под контролем ТРУЗИ с ЭДК 66,7%, 24,5% и 73% соответственно [104]. Усиление кровотока может определяться не только при РПЖ, но при воспалении и других доброкачественных изменениях.

М.С. Савушкин и др. в своей работе показали, что количественные показатели скорости (V) кровотока у больных с РПЖ, ДГПЖ и простатитом достоверно отличаются от данных контрольной группы. Так, самые низкие средние значения максимальной V, минимальной V и средней V обнаружены в сосудах опухолевой ткани: 13,8 см/сек., 1,18 см/сек. и 7,49 см/сек., а самые высокие в узлах гиперплазии: 23,15 см/сек., 3,5 см/сек. и 13,23 см/сек. соответственно. Информативность комплексного ТРУЗИ в данном исследовании составила: Ч 80%, С 93%, точность (Т) 75%. Авторами также отмечена ограниченность методики в корректном измерении гемодинамических показателей опухолевых сосудах в виду их извитого, хаотичного характера с низкой скоростью кровотока в 28% случаев РПЖ [48].

На сегодняшний день агрессивность РПЖ оценивают суммой баллов Глисона по данным гистологического исследования биоптатов железы. H.X. Zhao et al. в своей работе показали, что использование объемного ЭДК позволяет выявлять очаги РПЖ средней и высокой степени агрессивности. При описании сосудистых сигналов использовали следующие варианты: 1 – равномерное распределение кровотока в периферической и переходной зонах, 2 – асимметричный обильный кровоток с дезорганизацией сосудистого русла в периферической зоне и переходной зонах, 3 – диффузно усиленный кровоток с дезорганизацией сосудистого русла в периферической и переходной зонах. Вариант 1 считался нормальным, варианты 2 и 3 аномальными. По результатам аномальные паттерны были связаны с опухолевой оценкой по шкале Глисона 7 баллов и выше [189].

Т.В. Шатылко и др. в оценке диагностической эффективности ЭДК также использовали данную классификацию сосудистых паттернов. РПЖ в 82,3%

случаев соответствовали паттерны васкуляризации 2 и 3 типов. Ч ЭДК составила 82,4%, С 70,5%, предсказательное положительное значение (ППЗ) 66,7%, ПОЗ 72,3%. Общая точность метода в диагностике РПЖ составила 81,1%. Обнаружена взаимосвязь между сосудистыми паттернами и суммой баллов по шкале Глисона, диссеминацией опухоли, уровнем ПСА [60].

В оценке клинических проявлений ДГПЖ активно используется количественная оценка кровотока, в частности расчет индекса резистентности (ИР). Так O. Abdelwahab et al. в своем исследовании обнаружили статистически значимую прямую зависимость ИР капсулярных и уретральных артерий с объемом железы, со степенью и тяжестью симптомов обструкции [62].

Таким образом, использование допплерографических режимов повышает диагностическую эффективность В-режима в диагностике заболеваний ПЖ в основном за счет повышения специфичности. Однако есть существенные ограничения: некорректная оценка гемодинамических показателей в извитых опухолевых сосудах и невозможность регистрации кровотока в сосудах размером меньше 1 мм [148, 141].

1.7. Контраст-усиленное ультразвуковое исследование предстательной железы

Контраст-усиленное ультразвуковое исследование – ультразвуковое исследование с использованием контрастного вещества, вводимого в организм исследуемого с целью контрастного усиления визуализации. Контрастный препарат может быть введен внутривенно, болюсно в полый орган или полость в организме [50]. Впервые УЗИ, усиленное пузырьками воздуха описано в 1968 г. [103]. В настоящее время наиболее распространенный ультразвуковой контрастный препарат (УКП) в мире, это препарат второго поколения «Серы гексафторида» (производитель Bracco Swiss CA, Италия). Использование его было одобрено в 2001 г. Европейским медицинским агентством, получено лицензирование на применение в Европе, Китае, Индии, Корее, Гонконге, Новой Зеландии, Сингапуре и Бразилии. При своей высокой диагностической эффективности он безопасен и характеризуется единичными случаями побочных

эффектов [80]. В РФ это единственный зарегистрированный УКП, допущенный к применению с 5 августа 2013 г. [50]. Средний размер микропузырьков УКП 1,9–2,5 мкМ, а размеры истинных опухолевых микрососудов ПЖ находятся в диапазоне 10–50 мкМ [148]. УКП циркулирует исключительно в крови и не выходит за пределы сосудистого русла, а благодаря размерам свободно проходит микроциркуляторную систему [129]. В обычном режиме усиление сигнала при контрастировании составляет примерно 30 дБ, что соответствует 1000 кратному увеличению [90]. Для злокачественных новообразований наиболее характерны следующие качественные признаки: асимметрично очаговое усиление, быстрое накопление и вымывание УКП в очаговом образовании [157, 151].

Первые исследования КУУЗИ ПЖ анализируют в основном качественные признаки методики. Так еще в 2010 г. M.J. Mitterberger et al. на большой выборке (1776 мужчин с подозрением на РПЖ) сравнивали диагностическую эффективность прицельной биопсии из пяти точек периферических отделов ПЖ по данным контраст-усиленного допплеровского картирования и системной биопсии из десяти точек по стандартной методике. Использовался УКП «Серы гексафторида» в дозировке 2,4 мл на пациента. Частота диагностики РПЖ прицельными заборами была значимо лучше системных – 10,8 и 5,1% соответственно при $P < 0,01$ [128].

G. Taverna et al. в своей работе не обнаружили достоверных различий в частоте выявления РПЖ исследуя 300 пациентов ($P > 0,05$). Ч, С и Т ЦДК с введением «Серы гексафторида»/без введения «Серы гексафторида» составили 23%/54%, 68%/42%, 53%/47% соответственно [166].

В стандартных режимах УЗИ микропузырьки быстро разрушаются. Для этого в современных ультразвуковых аппаратах реализован специальный контрастный режим с низким механическим индексом (МИ) меньше 0,2, предотвращающий преждевременный разрыв микропузырьков [129].

S.W. Xie et al. оценили диагностические возможности прицельной биопсии в диагностике РПЖ с использованием В-режима, ЭДК и качественного анализа КУУЗИ в контрастном режиме (УКП «Серы гексафторида», разовая доза 2,4 мл).

Изолированное использование только КУУЗИ существенно не улучшило диагностическую эффективность прицельной биопсии. Максимальную эффективность показала прицельная биопсия при использовании данных всех трех методик. Прицельная биопсия по данным контрастного исследования имела более высокую Ч и Т (73,1% и 83,7%), чем по данным В-режима (50,9% и 78,8%) или ЭДК (48,3% и 77,7%). С была сопоставима: В-режим 88,4%, ЭДК 87,8% и КУУЗИ 87,3%. Качественная оценка КУУЗИ имела лучшую эффективность, чем стандартные режимы (В-режим с ЭДК) - Ч 73,1%/62,9%, С 87,3%/82,1% и Т 83,7%/77,2% [181].

H. Uemura et al. в многоцентровом клиническом исследовании анализировали диагностические возможности прицельной и системной биопсий по данным качественной оценки КУУЗИ с использованием УКП «Перфторбутана». Достоверная разница ($P < 0,05$) в частоте обнаружения РПЖ была отмечена в переходной зоне: системная биопсия 21 злокачественных заборов из 120 (17,5%) и прицельная биопсия 17 злокачественных заборов из 55 (30,9%). Таким образом, КУУЗИ увеличила процент диагностики РПЖ прицельными заборами, особенно в переходных зонах [171].

H.X. Zhao et al. также получили значительное улучшение показателей прицельной биопсии в выявляемости РПЖ в сравнении с систематической - 75% против 48%. Ч, С и Т КУУЗИ составила 79%, 86% и 83%, а В-режима 66%, 69% и 68% соответственно. Однако учитывая ложноположительные случаи в диагностике РПЖ при КУУЗИ, связанные с ДГПЖ и воспалительным процессом, авторы считают, что от систематических биопсий пока нельзя отказаться [188].

J. Kohc et al. в своей работе сравнивали возможности системной биопсии ПЖ и прицельной по данным качественной оценки компрессионной эластографии (КЭ) и КУУЗИ (УКП «Серы гексафторида» в дозе 2,4 мл). В этом исследовании частота выявления РПЖ по данным КУУЗИ была сопоставима между прицельными и системными заборами – 18,8% и 18,3% соответственно. Использование КЭ значительно увеличило частоту обнаружения опухолевых очагов прицельными заборами по сравнению с системной биопсией – с 4,5% до 12,9%. Прицельная биопсия по данным КУУЗИ позволила выявить больше случаев рака в среднем

отделе ПЖ с более высокой оценкой по шкале Глисона (6,6 балла), а прицельная биопсия по данным КЭ позволила выявить больше случаев рака в верхушке ПЖ с более низкой оценкой по шкале Глисона (6,2 балла). По результатам работы авторы отмечают преимущество прицельной биопсии ПЖ по данным КЭ над КУУЗИ [115].

Одними из основных недостатков КУУЗИ является субъективная интерпретация исследователя визуального ряда и низкая воспроизводимость результатов исследования [151]. Поэтому необходимы не только субъективные, но и количественные оценки [142, 180]. Количественные показатели перфузии могут быть получены путем построения и анализа кривых «время-интенсивность». Выделяют следующие основные параметры: время поступления контрастного препарата (AT, сек.), среднее время прохождения (MTT, сек.), пик интенсивности (PI, дБ), время до пика (TTP, сек.), DT/2 (descending time, сек.) – время, за которое интенсивность контрастного усиления падает до половины максимального значения, период полувыведения контрастного препарата (TPH, сек.), время роста (накопления) (RT, сек.). Также выделяют комбинированные параметры: интенсивность вымывания в дБ/сек. (WIS), площадь под кривой в дБ/сек. (AUC) и многие другие [115].

J. Jiang et al. в своем исследовании показали, что пик интенсивности при РПЖ значимо выше чем при ДГПЖ (9,82 ± 3,73 против 7,51 ± 2,97 соответственно при $P < 0,01$). Максимальные значения пика интенсивности при РПЖ были при локализации опухолевого процесса в латеральных отделах периферических зон – 10,56 ± 2,42. Также было отмечено достоверное различие величины пика интенсивности в зависимости от размера опухолевого очага и оценки по шкале Глисона [108].

E.M. Jung с соавт. оценивали количественный анализ кривой «время-интенсивность» у 20 пациентов с установленным диагнозом РПЖ перед простатэктомией. Использовался УКП «Серы гексафторида» 2,4 мл. При сравнении с интактной паренхимой ПЖ Ч составила 88%, С 100%, ППЗ 60%, ПОЗ 90% [109].

C.K. Mannaerts et al. проводили мультипараметрическое УЗИ (В-режим, УЭСВ, КУУЗИ) 50 пациентам с подтвержденным диагнозом РПЖ перед

простатэктомией. Железа исследовалась в трех плоскостях основание, середина и вершина железы. Примечательно, что использование допплерографических режимов оставлено на усмотрение исполнителя. В каждой плоскости визуализации для всех ультразвуковых режимов и их совокупности оценивались четыре квадранта на наличие клинически значимого РПЖ на основе шкалы Лайкерта от 1 до 5, где 1 – крайне маловероятно, 2 – маловероятно, 3 – двусмысленно, 4 – вероятно, и 5 – весьма вероятно. По результатам анализа чувствительность Лайкерта ≥ 3 в диагностике РПЖ составила 59%, для В-режима и ЭСВ по 55%, для мультипараметрического исследования 74% [123, 124].

H. Huang et al. в своей работе делали расчет показаний кривой «время-интенсивность» с узлов периферической зоны ПЖ и периферической зоны без изменений. В исследование были включены 132 пациента с 134 узлами: 54 злокачественные, 80 доброкачественные. Критерии PI, AUC, MTT и TPN были значимо выше при РПЖ. По данным многофакторного логистического регрессионного анализа показатели PI (P < 0,01), MTT (P = 0,01), AUC (P < 0,01) и TPH (P = 0,04) узла периферической зоны являются существенными факторами в прогнозировании наличия РПЖ. С, Ч, ППЗ и ПОЗ для PI узлов в диагностике РПЖ составили 73,7%, 66,7%, 64,3% и 75,7% соответственно. При включении в анализ данные PI с нормальной периферической ткани эти значения увеличилась до 90,8%, 79,6%, 86,0% и 86,3% соответственно. Только для параметров AUC узлов С, Ч, ППЗ и ПОЗ в диагностике РПЖ составили 81,6%, 53,7%, 67,4% и 71,3% соответственно. При включении в анализ данные AUC нормальной периферической ткани эти значения увеличились до 92,1%, 72,2%, 86,7% и 82,4% соответственно. Авторы отмечают, что включение в анализ перфузионных характеристик нормальной «фоновой» ткани ПЖ влияет на эффективность параметров по оси ординат (PI и AUC), но не влияет на временные параметры на оси абсцисс (MTT и TPH). По результатам данной работы установить какие-либо стандартные диагностические пороговые значения для узлов или нормальной паренхимы ПЖ не представлялось возможным [106].

В относительно недавнем крупном проспективном исследовании с 1024 пациентами РПЖ был выявлен с помощью прицельной биопсии по данным КУУЗИ у 306 пациентов (29,9%) и системной биопсии у 317 пациентов (31,0%) при P > 0,05. По количеству заборов прицельная биопсия по данным КУУЗИ достоверно улучшила обнаружение клинически значимого РПЖ по сравнению с системной: 28,7% (294/1024) против 25,3% (259/1024) при P < 0,01. Прицельная биопсия по данным КУУЗИ выявила 67 дополнительных случаев клинически значимого РПЖ, включая 51 случай пропущенные системной биопсией и 16 случаев с недостаточной оценкой по данным системной биопсии. В свою очередь системный забор обнаружил 32 дополнительных случая клинически значимых РПЖ, пропущенных прицельными биопсиями. Также было отмечено преимущество прицельных биопсий с КУУЗИ у пациентов с уровнем ПСА ≤ 10,0 нг/мл или объемом ПЖ от 30–60 мл [184].

А.В. Кадрев и др. в своей работе оценивали информативность следующих параметров кривой время-интенсивность: WIR, TTP, PI, MTT, TPH, RT. Использовался УКП «Серы гексафторида» в разовой дозировке 2,4 мл. Было исследовано 30 очагов РПЖ и 45 доброкачественных. Статистически значимые различия между группами было выявлено по параметрам WIR и RT. Ч порогового значения WIR > 2,114 дБ/сек. в диагностике РПЖ составила 50,0%, С 84,4%; порогового значения RT ≤ 6,718 сек. 70,0 и 66,7% соответственно [21]. Следующим этапом А.В. Кадрев и др. оценивали информативность индексов, представляющие собой отношение соответствующих абсолютных параметров в зоне очагового образования периферической зоны ПЖ и эталонной зоны. Достоверные различия между группами получены по индексам WIR, PI, TTP и RT. Тест «индекс PI > 1,174 – РПЖ» характеризуется Ч 83,3%, С 88,9%, ППЗ 83,3%, ПОЗ 88,9%, AUC 0,910. Тест «индекс WIR > 1,432 – РПЖ» характеризуется Ч 76,7%, С 82,2%, ППЗ 74,2%, ПОЗ 84,1%, AUC 0,808. Тест «индекс TTP ≤ 0,936 – РПЖ» характеризуется Ч 73,3%, С 66,7%, ППЗ 59,5%, ПОЗ 78,9%, AUC 0,729. Также была выявлена достоверная корреляция умеренной силы между суммой Глисона и индексом PI (rS = 0,394, P < 0,05) [22].

J. Shi et al. оценивали информативность количественных параметров КУУЗИ внутренних и внешних отделов в диагностике ДГПЖ. Внутри группы ДГПЖ PI внутренней части был значимо выше PI наружной, AUC и MTT были выше во внутренних отделах. В группе контроля AT внешней части железы была немного короче, чем во внутренней. Показатели PI, AUC, MTT и ET внутренних отделов были значимо выше в группе ДГПЖ (P < 0,01). Показатели AT и TTP с внешних отделов были существенно (P < 0,01), а PI, MTT и ET значительно (P < 0,05) выше в группе ДГПЖ, чем в контрольной группе. По результатам работы Т, Ч и С КУУЗИ в диагностике ДГПЖ составили 95,6%, 95,0% и 96,7% соответственно. В данной работе для визуализации ПЖ использовался трансабдоминальный доступ [158].

Таким образом, использование УКП в диагностике заболеваний ПЖ на сегодняшний день является крайне актуальным направлением. На сегодняшний день её реальные преимущества остаются спорными, что требует дальнейших исследований. Ограничением КУУЗИ является то, что за один раз можно оценить только одну плоскость. Использование объемных внутриполостных датчиков, поддерживающие контрастную программу, позволит провести УЗИ всей железы за одну инъекцию УКП. [151, 141].

1.8. Ультразвуковая эластография в исследовании предстательной железы

В 1991 г. исследовательской группой из Хьюстона, возглавляемой J. Ophir впервые был введён в научный оборот термин «эластография» (от латинского слова elasticus – «упругий») – метод дифференциации биологических тканей по их жесткости с помощью ультразвуковых аппаратов или магниторезонансных томографов [135]. Методика является альтернативной пальпацией – виртуальной. Как уже было отмечено жесткость новообразований ассоциируется с злокачественным процессом [112]. В случае РПЖ жесткость ткани обусловлена следующими морфологическими изменениями: увеличение клеточной плотности, увеличение микроциркуляторного русла, а также увеличение отложения коллагена в строме опухоли [73, 169]. Данная зависимость лежит в основе информативности эластографии [186]. Жесткость биологических тканей количественно выражается

модулем упругости (модулем Юнга), который характеризует свойства мягких тканей сопротивляться растяжению или сжатию при упругой деформации [99]. В зависимости от способа генерации деформаций и методов расчета модуля Юнга выделяют две основные разновидности эластографии: компрессионная эластография и эластография сдвиговой волной [45, 54].

1.8.1. Компрессионная эластография

Развитие эластографии началось с компрессионной эластографии (КЭ). Оценка упругих свойств тканей при данной разновидности эластографии осуществляется путем сравнения изображений их до и после сжатия, осуществляемого ультразвуковым датчиком.

Методика основана на формуле $E = \sigma/\varepsilon$ (1),

где E – модуль упругости Юнга,

σ – величина компрессии,

ε – относительная деформация столбика ткани [159].

Эластограммы оцениваются по характеру цветового картирования, выбор цветовой гаммы произволен. Отношение показателей упругости принимаются за индекс деформации (Strain Ratio) и является полуколичественной оценкой методики [15]. При компрессии важно обеспечить движение датчика точно в осевом направлении, так как именно осевую деформацию проще всего точно зафиксировать [159]. Для выполнения данного условия необходима неподвижная твёрдая поверхность, что не всегда выполнимо и является одним из ограничивающих факторов методики. [17]. Сила компрессии регулируется с помощью шкалы контроля качества на экране ультразвукового аппарата [24, 70]. КЭ активно используется в диагностике опухолевых заболеваний поверхностно расположенных органов. Например, в диагностике рака молочной железы данная методика потенциально может стать золотым стандартом [159]. Качественные признаки эластограмм могут быть оценены полуколичественно с помощью оценочных систем. В диагностике заболеваний ПЖ было предложено несколько вариантов интерпретации. В 2008 г. K. Kamoi et al. разработали классификацию эластокарт, с выделением пяти типов: 1 тип норма – однородная симметричная

деформация периферической зоны, вся железа равномерно окрашивается зеленым цветом (нежесткий), 2 тип вероятно норма – симметричная неровномерная деформация периферической зоны, железа представляет собой мозаичный узор зеленого и синего (жесткого) цветов, 3 тип неопределенный – очаговое асимметричное поражение синего цвета, не связанное с данными В-режима, 4 тип вероятно рак – деформация гипоэхогенного очага на периферии, без деформации центра (периферическая часть окрашивается зеленым цветом, а центральная синим), 5 тип определенно рак – нет деформации во всем гипоэхогенном очаге и в окружающей области, весь очаг окрашивается в синий цвет. По результатам их исследования (107 пациентов) 3 тип оценки показал максимальную информативность в диагностике РПЖ – Ч 68%, С 81% и Т 76% [113].

А.К. Васильева и др. используя данную классификацию получили следующие значения диагностической эффективности КЭ в диагностике РПЖ: Ч – 85,0%, Ч – 78,8%, Ч – 81,1%, ППЗ – 70,8%, ПОЗ – 89,7%. Корреляционный анализ показал достоверную связь эластографических типов со стадей РПЖ и оценкой по шкале Глисона ($P < 0,01$) [39].

Другой вариант классификации эластограмм КЭ ПЖ был предложен G. Xu et al., которая также имеет 5-балльную оценку и цветовую кодировку, где синий цвет жесткий, а красный мягкий: 1 – нет синих областей в периферических отделах железы, 2 – отмечается мозаичное окрашивание или небольшая симметричная синяя область в периферических отделах диаметром менее 5 мм, 3 – симметричная синяя область в периферических отделах диаметром больше или равно 5 мм, 4 – асимметричная синяя область в периферических отделах диаметром больше или равно 5 мм, 5 – асимметричная синяя область в периферических отделах размером больше 50% от их общей площади. По результатам их исследования Ч 3-го варианта оценки составила 68,6%, С 69,4%, Т 69,2% [182].

Надо отметить, что на сегодняшний день нет единой общепринятой системы оценки компрессионных эластограмм ПЖ. Независимо от классификации данные КЭ не следует интерпретировать без учета В-режима [89]. Эффективность КЭ зависит от размера опухолевого узла и степени её градации по шкале Глисона, так

как с увеличением этих показателей повышается плотность клеток и соответственно жесткость опухоли [118].

D. Junker et al. по результатам своей работы обнаружили повышение частоты диагностики РПЖ с помощью КЭ в зависимости от размера очага опухоли – 9,7% при размере 0–5 мм, 27,0% при размере 6–10 мм, 70,6% при размере 11–20 мм, 100% при размере больше 20 мм [110]. Данная тенденция была подтверждена результатами более поздних исследований [132, 143]. Информативность КЭ также зависит от объема железы – при объеме меньше 30 мл она выше [182].

В дальнейшем D. Junker et al. сравнили возможности ультразвуковой КЭ с мультипараметрической магнитно-резонансной томографии (МпМРТ) ПЖ в диагностике РПЖ на 39 пациентах с 61 подтвержденным морфологически опухолевым очагом. КЭ выявила 39 из 50 раковых поражений (78,0%) в периферической зоне и 2 из 11 (18,2%) в переходной зоне. МпМРТ выявила 45 из 50 раковых поражений (90,0%) в периферической зоне и 8 из 11 (72,7%) в переходной зоне. Значительные различия между двумя методами были обнаружены в диагностике РПЖ в переходных зонах и передней части при объеме железы более 40 мл ($P < 0,05$). Частота выявления РПЖ высокого риска (оценка по Глисону ≥ 4+3) и объемом более 0,5 мл были высокими для обоих методов (93,8% и 80,5% для КЭ, 87,5% и 92,7% для МпМРТ) [111].

Q. Ma et al. в своей работе оценили возможности индекса деформации в диагностике РПЖ на результатах обследования 141 пациентов. Максимальную эффективность показало значение индекса деформации больше или равное 5,97 – Ч 87,5%, С 85,5%. Использование данного значения при проведении прицельной биопсии позволило выявить 95,6% случаев РПЖ с показателем Глисона ≥7, против 84,4% обнаруженных с помощью систематической биопсии [121].

R. Wang et al. применяя КЭ увеличили частоту обнаружения РПЖ с помощью использования прицельных заборов в сравнении с систематической – с 35,2% до 49,1%. Биопсия производилась трансперинеальным доступом. Положительный показатель прицельной биопсии был значимо выше – 50,9% против 14,1% [175]. G. Salomon et al. на значительной выборке (1024 пациента) сравнивали системную

биопсию из 10 точек и прицельную из 4 точек у первичных пациентов и у пациентов с первичной отрицательной биопсией. Прицельный забор, основанный на данных КЭ, позволил выявить дополнительных 73 пациента с РПЖ, пропущенные системной биопсией (7,1%). В целом частота выявления РПЖ была лучше у пациентов с повторной биопсией (24,8%), чем у пациентов с первичной биопсией (14,7%) [150].

По результатам исследования J. Schiffmann et al. прицельный забор в сочетании КЭ у 519 пациентов с повторной биопсией продемонстрировал низкую Ч в диагностике РПЖ – 19,8%, при высокой С – 90,9% [155].

Клинических работ по использованию КЭ в диагностике ДГПЖ в доступной литературе нами не встречены. В экспериментах in vitro было отмечено, что ткань доброкачественной гиперплазии была значительно мягче не только раковой ткани, но и неизмененной ткани ПЖ [116].

Таким образом, КЭ повышает диагностическую значимость В-режима, однако есть серьёзные ограничения метода, которые нужно принимать во внимание.

1.8.2. Эластография сдвиговой волной

Ультразвуковая эластография сдвиговой волной (УЭСВ) – метод, который оценивает жесткость биологических тканей измеряя скорость прохождения поперечной волны через них. Физически сдвиговая волна – упругая поперечная волна (в отличие от продольной ультразвуковой), которая вызывает смещение частиц среды перпендикулярно направлению распространения волны [122]. Методика основана на формуле $E = 3x\rho xV^2$ (2),

где E – модуль Юнга, кПа,

ρ – плотность ткани, (~1000 кг/м3),

V – скорость сдвиговой волны, м/с [159].

По данной формуле скоростные показатели находятся в прямой зависимости от показателей упругости ткани. [182, 136]. Сдвиговая волна, распространяется быстрее через более жесткие ткани [163, 87]. В 1997 г. патент на использование методики количественный оценки сдвига ткани получили A.P. Sarvazyan et al.

[152]. В текущих рекомендациях Европейской федерации обществ ультразвука в медицине и биологии пороговое значение эластометрии для РПЖ составляет больше или равно 35 кПа [149]. По литературным данным наиболее близкое значение к данному порогу было получено в 2012 г. исследователем R.G. Barr et al. – 37 кПа. Исследования были выполнены на ультразвуковом аппарате Aixplorer (Supersonic Imagine, Франция) [69]. На сегодняшний день опубликовано много работ посвященных изучению возможностей УЭСВ в диагностике РПЖ. В таблице 1 представлены пороговые значения модуля Юнга по данным литературы.

Таблица 1 – Пороговые значения модуля Юнга в диагностике РПЖ

Автор, год работы	Пороговое значение	Ч., %	С., %	Т., %	ППЗ, %	ПОЗ, %	AUC
R.G. Barr и соавт., 2012 [69]	Модуль Юнга ≥ 37,0 кПа	96,2	96,2	–	69,4	99,6	–
В.В. Митьков и соавт., 2013 [40]	Emean ≥ 52,7 кПа	95,2	89,3	–	90,8	94,3	0,967
	Emax ≥ 61,3 кПа	96,8	85,7	–	88,2	96,0	0,970
	SWE-ratio ≥ 2,4*	98,2	91,1	–	91,5	98,1	0,958
А.В. Амосов и соавт., 2016 [3]	Emean ≥ 53,0 кПа	93,1	95,8	–	98,5	82,1	0,956
K. Boehm и соавт., 2015 [74]	Модуль Юнга ≥ 50,0 кПа	80,9	69,1	74,2	67,1	82,2	0,692
	SWE-ratio ≥ 2,2*	80,0	63,0	74,0	–	–	0,640
J.M. Correas et al., 2015 [82]	Модуль Юнга ≥ 35,0 кПа	96,0	85,0		48,0	99,0	
M. Porsch и соавт., 2015 [139]	Модуль Юнга ≥ 80,0 кПа	80,0	76,0		73,0	83,0	
M. Porsch и соавт., 2016 [140]	Модуль Юнга ≥ 50,0 кПа	62	35		47	50	0,457
C. Wei et al., 2018 [178]	Модуль Юнга ≥ 82,6 кПа	96,8	67,8				0,856
А.В. Кадрев и соавт., 2019 [20]	Модуль Юнга ≥ 35,4 кПа	85,1	85,8	–	–	-	0,908
	Модуль Юнга ≥ 37,9 кПа	88,4	80,4	–	–	–	0,912

Как видно из представленной таблицы, если ранние работы декларировали почти идеальные параметры (чувствительность и специфичность чуть больше 96%), то результаты более поздних работ не столь оптимистичны. Это говорит о том, что идет накопление экспериментальных данных и осмысления возможностей данной технологии.

В 2011 г. J.M. Correas et al. сообщили о экспериментально полученных количественных данных модуля Юнга ПЖ, так для злокачественных очагов значения Emean составили 55±45 кПа (23–180 кПа), для неизмененных участков периферической зоны 18±9 кПа, для доброкачественной гиперплазии и очагового простатита 19±5 кПа (12–28 кПа) (P < 0,01). Индекс жесткости (SWE-ratio), соотношение показателей эластометрии между очаговым образованием и прилежащей неизмененной паренхимой при РПЖ (3,0±1,0) был достоверно выше по сравнению с доброкачественными узловыми изменениями (1,0±0,2). По результатам этого исследования были рассчитаны Ч, Ч, ПЦПТ и ПЦОТ в диагностике РПЖ для каждого режима ультразвукового исследования (В-режим с допплерографией, КУУЗИ, УЭСВ) и магнитно-резонансной томографией с контрастированием. Примечательно, что максимальные показатели показала УЭСВ с параметрами 90%, 100%, 100% и 94% соответственно [81].

S. Ahmad et al. в схожем по дизайну исследовании 50 пациентов поделили на 2 группы в зависимости от уровня общего ПСА: 1 – ПСА≤20 нг/мл (39 пациентов), 2 – уровень общего ПСА>20 нг/мл (11 пациентов). Средние значения модуля Юнга РПЖ были выше (133,7±57,6 кПа), чем в доброкачественных областях (74,9±47,3 кПа) и ПИН (83,3±38,6 кПа). Ч и С УЭСВ в диагностике РПЖ у пациентов с ПСА ниже 20 нг/мл составили 90 и 88% соответственно, а у пациентов со значением ПСА выше 20 нг/мл Ч и С оказалось равной по 93%. По их данным также отмечались статистически достоверные различия показателей модуля Юнга при сумме Глисона 7 (163±63 кПа) и 6 (95±28,5 кПа) (M ± σ) [64].

Жесткость тканей ПЖ зависит от плоскости, в которой произведено измерение. O. Rouviere et al. исследуя возможности УЭСВ обнаружили, что значения эластометрии сделанные в сагиттальной плоскости статистически значимо более высокие, чем в аксиальной плоскости. Например, медиана жесткости доброкачественных измерений в аксиальной плоскости составила 24 кПа, а в сагиттальной 41 кПа. Для злокачественных измерений медиана жесткости в аксиальной плоскости составила 46 кПа, а в сагиттальной 61 кПа. Зависимость жесткости от плоскости измерения авторы объясняют давлением датчиком и

анизотропией ткани ПЖ [147]. УЭСВ отображает распространение поперечных волн в направлении вправо-влево в аксиальной плоскости и в направлении голова-ноги в сагиттальной плоскости. В изотропных тканях скорость поперечной волны одинакова во всех направлениях. В анизотропных тканях скорость сдвиговой волны максимальна при распространении вдоль волокон [100].

УЭСВ при ДГПЖ используется в основном в оценке проводимого лечения. Так M. Zhang et al. продемонстрировали статистически значимую зависимость значений эластометрии переходной зоны от тяжести обструктивного синдрома мочевого пузыря при ДГПЖ: у пациентов с выраженными признаками 36,3 кПа, у пациентов с умеренными признаками 30,6 кПа и у пациентов без признаков 27,7 кПа. Ч теста «32,4 кПа переходной зоны – обструктивный синдром мочевого пузыря» составила 96,7%, Т 72,7% [187]. A.M. De Assis et al. продемонстрировали возможности ЭСВ в количественной оценке эффективности лечения ДГПЖ методом эмболизации простатической артерии. Среднее значения эластометрии переходной зоны до лечения составило 47 кПа, через 1 месяц после лечения 33 кПа при $P < 0,01$ [83].

Таким образом, УЭСВ значительно повышает информативность В-режима в диагностике заболеваний ПЖ и характеризуется хорошей воспроизводимостью. При использовании УЭСВ могут быть диагностированы изоэхогенные формы РПЖ, которые не всегда визуализируются по данным В-режима. Значения модуля Юнга коррелируют со степенью дифференцировки РПЖ по шкале Глисона, а жесткость переходной зоны с выраженностью обструктивного синдрома мочевого пузыря при ДГПЖ. Однако по данным литературы отмечается разброс пороговых значений в дифференциальной диагностике очаговых образований ПЖ, что указывает на необходимость дальнейшего изучения метода и определении его места в рамках МпУЗИ.

1.9. Гистосканирование предстательной железы

Гистосканирование (ГС) – визуализирующая технология на основе ультразвука, позволяющая выявлять участки ПЖ с признаками малигнизации [14, 13]. Установка для ГС включает в себя ультразвуковой аппарат с объемным

внутриполостным датчиком и приставку гистосканер, который анализируя данные акустического исследования ПЖ выдает информацию об ее гистологическом строении в виде объемной модели органа [11]. Для ГС пороговый объем патологического участка составляет больше или равно 0,5 мл [12]. А.В. Амосов и др. анализируя информативность ГС, УЭСВ и МРТ в диагностике РПЖ определили, что Ч и С ГС составила 88 и 90%, ЭСВ 90,8 и 94,6 %, МРТ 92 и 96% соответственно [2]. А.В. Зубарев и др., проведя сравнительный анализ диагностической эффективности на 116 первичных пациентах с подозрением на РПЖ показали, что включение в комплексное ультразвуковое исследование (В-режим с допплерографией) методики ГС позволило повысить Ч метода с 69,1 до 87,7%, Т с 67,2 до 75,9%, ППЗ с 64,4 до 69,9%, ПОЗ с 70,2 до 86,0%. При этом С незначительно снизилась с 65,6 до 62,7%. Отмечена высокая чувствительность ГС в выявлении раковых очагов в центральной и переходной зонах ПЖ – 85,7%. На основании полученных данных, авторы рекомендуют включить ГС в алгоритм обследования пациентов с подозрением на РПЖ [16].

Таким образом, ГС показала себя как эффективная технология в диагностике РПЖ. Однако метод не получил широкого распространения, в том числе из-за высокой стоимости оборудования.

1.10. Магнитно-резонансная томография предстательной железы

Визуализация предстательной железы сосредоточена на двух платформах: магнитно-резонансная томография (МРТ) и УЗИ. Впервые МРТ ПЖ была проведена в середине 80 гг. двадцатого века [138]. На сегодняшний день существуют различные режимы МРТ: диффузно-взвешенные изображения, магнитно-резонансная спектроскопия, динамическая контрастная МРТ. Поскольку по отдельности они не обладают достаточной информативностью рекомендуется комбинировать их в мультипараметрическую МРТ (МпМРТ) [110]. В настоящее время данная технология является эталонным методом в диагностике и стадировании РПЖ [107]. Однако при всех преимуществах у МпМРТ ПЖ отмечают недостаток в стандартизации, как в протоколах визуализации, так и в интерпретации получаемых данных. Недостаточно данных о различии между

агрессивными формами РПЖ и клинически незначимыми. Ограничениями МпМРТ ПЖ выступают экономические затраты, время ожидания и проведения исследования. По литературным данным отмечено, что информативность контрастной МРТ и добавленное диагностическое значение контрастного вещества ограничены [85]. Кроме того, есть потенциальный риск нарушения почечной функции и накопления парамагнитного контраста внутри центральной нервной системы [134]. В связи с этим была разработана бипараметрическая МРТ, которая включает Т2-взвешенные и диффузно-взвешенные последовательности без проведения контрастирования. По литературным данным отмечена корреляция результатов бипараметрической МРТ с данными МпМРТ [156]. При ДГПЖ проведение МРТ позволяет точнее классифицировать тип гиперплазии ПЖ, оценить зональный, общий объем железы, что в свою очередь позволяет выбрать оптимальный вариант лечения [5, 93].

Таким образом, даже МРТ ПЖ нуждается в усовершенствовании. Кроме того, метод в большинстве случаев не позволяет отказаться от проведения биопсии ПЖ [133].

1.11. Биопсия предстательной железы

Биопсия ПЖ с последующим гистологическим исследованием полученного материала на сегодняшний день является «золотым стандартом» в дифференцированной диагностике очаговых заболеваний ПЖ [47]. Показаниями к биопсии ПЖ являются повышение уровня общего ПСА в сыворотке крови выше 4 нг/мл, уплотнения выявляемые при ПРИ, гипоэхогенные очаги по данным ТРУЗИ, ПИН [118]. В зависимости от типа доступа выделяют промежностную (трансперинеальную) и трансректальную биопсию ПЖ. Преимуществами трансректальной биопсии являются возможность проведения в амбулаторных условиях, использования местной анестезии, а недостатками риск инфекционных осложнений, неточность забора особенно в области верхушки железы [38, 125]. К преимуществам промежностной биопсии относят более точный забор из опухолевых очагов передних отделов ПЖ, меньший риск инфекционных осложнений, отсутствие травматизации прямой кишки, лучшая визуализация хода

иглы [183]. К недостаткам относят необходимость проведения процедуры в хирургическом отделении стационара с использованием анестезии. Биопсия ПЖ трансректальным доступом получила наибольшее распространение. Исторически сначала использовали способ «секстантной» биопсии из 3 точек в каждой доли (из основания, средней части и верхушки по линии между срединной бороздой и латеральной границой железы), предложенный K. Hodge et al. в 1989 г. [105]. На сегодняшний день наибольшее распространение получила биопсия ПЖ из 12 точек – так называемая системная биопсия (СБ) [49]. Частота диагностики РПЖ по данным литературы с помощью СБ составляет от 31 до 42%, показатель ложноотрицательных результатов от 30 до 45%, недооценка клинически значимого РПЖ в 38% случаев [67]. В связи с этим понятна тенденция к расширению стандартной биопсии. В принципе, чем больше взято заборов ткани при биопсии, тем больше раковых очагов будет обнаружено, однако это взаимосвязь не является линейной [162]. Расширенный системный забор приводит также к гипердиагностике клинически незначимого РПЖ [71]. В попытке объединить преимущества трансректального и транперинеального доступов ряд исследователей предложили методику их совмещения. Так, H. Takeshita et al. оценивали диагностические возможности 6 трансректальных заборов и 8 трансперинеальных взятых под контролем линейного внутриполостного датчика. Дополнительные прицельные заборы, основанные на данных ТРУЗИ, не были использованы. РПЖ оценивался как значимый при оценке по шкале Глисона 4 + 3 и выше. Исследование включало 1103 пациента. Общий уровень выявления РПЖ составил 45,6% (503/1103). Частота выявления рака у пациентов с уровнями ПСА ≤4,0, 4,1–10,0 и 10,1–20,0 нг/мл составила 38,3%, 42,6% и 56,3% соответственно. В 69,2% РПЖ был оценен как значимый. Наибольшее их число обнаружено при диапазоне ПСА от 10,1 до 20,0 нг/мл и составило 72,3%. Осложнения, требующие длительного пребывания в стационаре или повторной госпитализации после биопсии были отмечены у 10 пациентов (0,9%) [162]. Еще одна методика совмещений – «Fusion» (Фьюжен) биопсия [18]. Это объединение ультразвукового изображения с изображением, полученным другой технологией. В случаи с ПЖ это

как правило наложение изображений МРТ на ТРУЗИ в режиме реального времени с контролем наведения [19, 31]. C.P. Filson et al. в продемонстрировали преимущества прицельной Фьюжен биопсии над СБ под УЗ контролем (1042 пациента). Прицельной биопсией было выявлено 229 пациентов с РПЖ (22%), системной 199 (19%), при сочетанном использовании 289 (28%) [96].

Таким образом РПЖ в обязательном порядке требует морфологической верификации. Данный постулат определяет вектор развития визуализирующих методик ПЖ. В настоящее время задачами биопсии ПЖ помимо «банального» выявления рака являются максимально точная оценка количества очагов злокачественного процесса, их дифференцировка за минимальное количество заборов [26, 44].

Проведенный анализ литературы показал, что современная ультразвуковая диагностика располагает большим выбором технологий в диагностике заболеваний ПЖ. Поскольку не одна из методик ультразвука не обладает достаточной информативностью в диагностике прежде всего РПЖ, целесообразно их объединение в МпУЗИ, по аналогии с МпМРТ. Их информативность основана на физических характеристиках злокачественной ткани: В-режим визуализирует собственно опухолевую ткань, допплерографические режимы демонстрируют гиперваскуляризацию, контраст-усиленное УЗИ демонстрирует повышенную плотность микрососудов, а эластография жесткость. Исследования КУУЗИ ПЖ представлены преимущественно зарубежными авторами. Для УЭСВ ПЖ отмечается разброс пороговых значений для РПЖ. Мало исследований изучали возможности МпУЗИ в диагностике РПЖ.

ГЛАВА 2. КЛИНИЧЕСКИЙ МАТЕРИАЛ И МЕТОДЫ ИССЛЕДОВАНИЯ

2.1. Характеристика обследованных пациентов

Представленная работа проводилась на базе ГАУЗ «Республиканский клинический онкологический диспансер МЗ РТ» и на клинической базе кафедры ультразвуковой диагностики КГМА – филиала ФГБОУ ДПО РМАНПО Минздрава России ГАУЗ «Республиканская клиническая больница» МЗ РТ в период с ноября 2016 г. по октябрь 2020 г. В исследование было включено 208 пациентов. Средний возраст пациентов, включенных в исследование, составил 63,8 (от 22 до 88). Критерии включения пациентов в исследование и исключения из него были определены согласно цели и задачам работы. 147 пациентов составили группу с подозрением на рак предстательной железы. В таблице 2 представлены критерии включения и исключения пациентов в исследование.

Таблица 2 – Критерии включения и исключения пациентов

Группа	Критерии включения	Критерии исключения
Контроля (n = 28)	отсутствие жалоб урологического профиля, изменений ПРИ, УЗИ ПЖ, ПСА<4нг/мл	жалобы урологического профиля, изменения ПРИ, УЗИ ПЖ, ПСА>4нг/мл, отказ пациента
ДГПЖ (n = 33)	жалобы на ночную поллакиурию, слабую или прерывистую струю мочи, недержание мочи, чувство неполного опорожнения, увеличения длительности мочеиспускания, уровень ПСА<4 нг/мл, отсутствие уплотнений по данным ПРИ, очаговых изменений периферических отделов по УЗИ	значение ПСА>4 нг/мл, уплотнения по данным ПРИ, очаговые изменения периферических отделов по УЗИ, отказ пациента
Подозрением на РПЖ (n = 147)	ПСА>4 нг/мл, уплотнения по данным ПРИ, изменения периферической зоны по данным УЗИ	генерализованные опухолевые процессы, отказ пациента

Возрастная структура исследуемых пациентов по группам представлена в таблице 3.

Таблица 3 – Распределение пациентов по возрастным группам

Возрастные группы	Группа				Всего (n = 208)
	Контроля (n = 28)	Сравнения (n = 52)	РПЖ (n = 95)	ДГПЖ (n = 33)	
31–40 лет	1 (4%)	0	0	0	9 (4%)
41–50 лет	14 (50%)	1 (2%)	1 (1%)	1 (3%)	6 (3%)
51–60 лет	9 (32%)	11 (21%)	15 (16%)	9 (27%)	41 (20%)
61–70 лет	3 (10%)	25 (48%)	43 (45%)	15 (46%)	86 (41%)
Старше 70 лет	1 (4%)	15 (29%)	36 (38%)	8 (24%)	60 (29%)

Как видно из представленной таблицы, наибольшее число лиц старшего и пожилого возраста было в группах сравнения, РПЖ, ДГПЖ – 77,0; 83,0 и 70,0% соответственно. Доминирующая частота заболевания РПЖ и ДГПЖ приходилась на возрастной промежуток 61–70 лет. В группе контроля преобладали лица возрастной группы 41–50 лет (50%).

2.2. Методики мультипараметрического ультразвукового исследования предстательной железы

Всем пациентам были сделаны анализ крови на общий ПСА, МпУЗИ ПЖ, включающее в себя В-режим, ЦДК или ЭДК, УЭСВ. 66 пациентам из группы с подозрением на РПЖ дополнительно было сделано УЗИ с внутривенным контрастным усилением. Референтным методом у пациентов с подозрением на РПЖ была СБ. По данным гистологического исследования пациенты были поделены на группу с диагностированным РПЖ в количестве 95 пациентов и группу с не подтвержденным РПЖ (группа сравнения) в количестве 52 пациента. Со всех 208 пациентов, включенных в исследование, было получено письменное согласие на участие в исследовании. Схематическое изображение дизайна исследования представлено на рисунке 2.

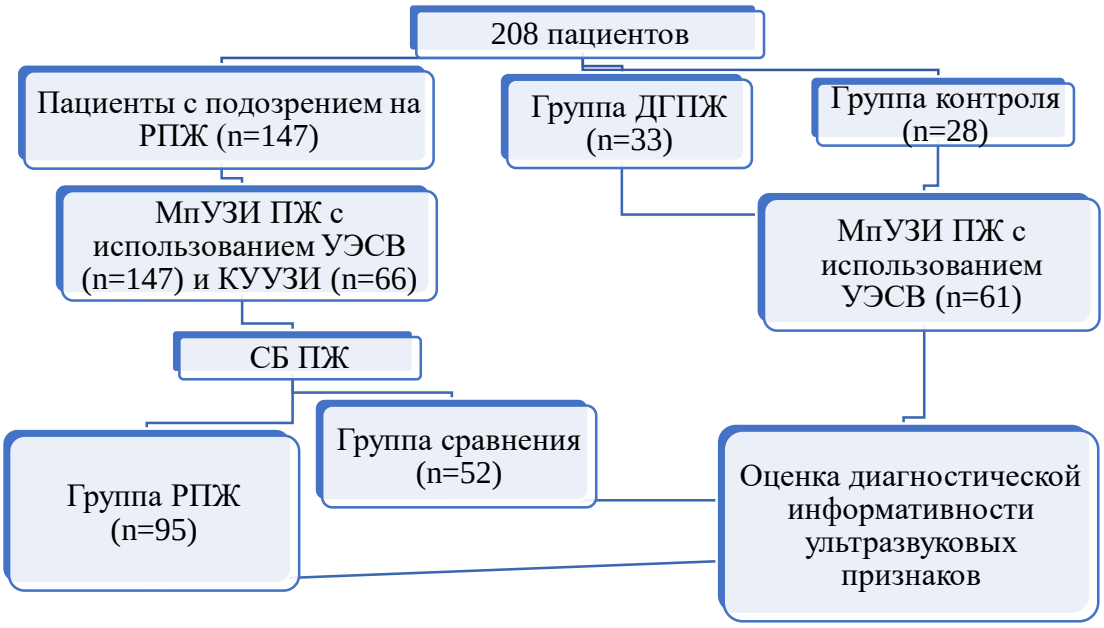

Рисунок 2 – Дизайн исследования.

УЗИ выполнялось в положении пациента на левом боку с согнутыми коленями, после предварительной подготовки (очистительные клизмы или слабительные средства) до проведения СБ. Исследования выполнялись на ультразвуковых аппаратах Resona 7 (Mindray, Китай), S 40 (Sonoscape, Китай), Aixplorer (Supersonic Imagine, Франция). По данным В-режима оценивались:

1. объем ПЖ,
2. размеры очаговых образований ПЖ,
3. эхогенность очаговых образований,
4. расположение очаговых образований,
5. количество очаговых образований,
6. контуры очаговых образований.

Объем ПЖ рассчитывался по формуле измерения объема усеченного эллипса:

$$V = \pi/6 \times W \times H \times L = 0{,}5236 \times W \times H \times L, \quad (3)$$

где W – ширина,

H – высота,

L – длина ПЖ [152] (рис. 3).

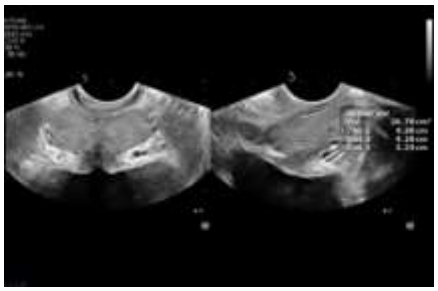

Рисунок 3 – УЗИ предстательной железы в серошкальном режиме. Измерение линейных размеров и объема железы в поперечном и продольном сканировании, где Dist 1 ширина равная 43 мм, Dist 2 длина равная 42 мм, Dist 3 толщина равная 22 мм. Объем железы составил 21 мл.

Ультразвуковыми признаками РПЖ по данным В-режима считали наличие гипоэхогенного образования в периферической зоне с нечеткими, неровными контурами. Ультразвуковыми признаками ДГПЖ по данным В-режима считали наличие изоэхогенных образований в переходной зоне с четкими контурами. В дальнейшем с помощью ЦДК и ЭДК осуществляли качественную оценку васкуляризации ПЖ в стандартных настройках программы «Prostate». При описании цветовых пятен использовали варианты предложенные H.X. Zhao et al.: 1 – равномерное распределение цветовых пятен в периферической и переходной зонах, 2 – асимметричное или диффузное распределение цветовых пятен с дезорганизацией сосудистого русла в периферической и переходной зонах [192]. Вариант 1 считали нормальным, вариант 2 считали характерным для РПЖ.

Следующим этапом проводили оценку жесткости ткани ПЖ с использованием режима УЭСВ на ультразвуковом аппарате Aixplorer (Supersonic Imagine, Франция) внутриполостным микроконвексным датчиком (3–12 МГц). Исследование проводили по стандартной методике: без оказания компрессии на ПЖ, с временной выдержкой для стабилизации эластокарты не менее 5 секунд. Для улучшения визуализации эластокарты использовалась регулировка прозрачности эластограммы и глубины проникновения центрального луча. Жесткие ткани окрашивались в красные тона, нежесткие в синие, промежуточные в голубые и желто-зеленые тона. При выраженно жестких очагах значение шкалы эластометрии увеличивали до максимальных 300 кПа. Количественные измерения

проводились в поперечной плоскости не менее 3-х раз с расчетом среднего значения в следующих зонах интереса (рис. 4):

1. очаговое образование периферической зоны,
2. интактный участок периферической зоны,
3. переходная зона.

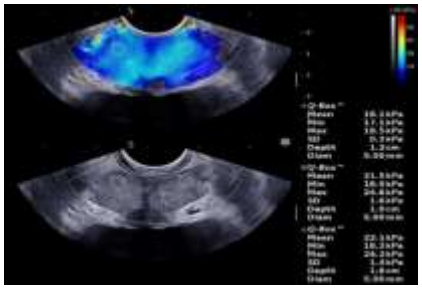

Рисунок 4 – УЗИ предстательной железы в режиме УЭСВ в поперечном сканировании. Emean в периферических зонах составили 18,1 кПа и 21,5 кПа, Emean в переходной зоне составило 22,1 кПа.

Зона для количественного анализа выбиралась с учетом данных серошкальных и допплеровских режимов, качественной оценки эластокарты с исключением кальцинированных элементов, кистозных структур. В каждой зоне интереса автоматически определялись следующие значения модуля Юнга (E) в кПа: среднее значение (Emean), максимальное значение (Emax), минимальное значение (Emin), стандартное отклонение (SD). При эластометрии очаговых образований периферической зоны количественная оценка осуществлялась в наиболее жестких участках по данным качественной оценки. Дополнительно рассчитывались индексы жесткости (SWE-ratio), полученные из следующих соотношений:

1. SWE-ratio 1 – Emean переходной зоны / Emean интактного участка периферической зоны,
2. SWE-ratio 2 – Emean очагового образования периферической зоны / Emean интактного участка периферической зоны,
3. SWE-ratio 3 – Emean очагового образования периферической зоны / Emean переходной зоны.

КУУЗИ проводили на ультразвуковом аппарате Resona 7 (Mindray, Китай) с использованием внутриполостного датчика 4–6 МГц в режиме Contrast (механический индекс (МИ) 0,08–0,12). Критерием отбора пациентов на КУУЗИ было наличие очагового образования периферической зоны по данным В-режима. В исследовании использовали УКП «Серы гексафторида» (Bracco Swiss, SA, Швейцария). На одно исследование использовали 2,4 мл готовой смеси препарата, УКП вводили внутривенно болюсно, через заранее установленный катетер размером G 20 в локтевую вену левой, реже правой руки. Следом болюсно вводили 5 мл физиологического раствора. Для сканирования выбиралась поперечная плоскость с максимальным включением участка зоны интереса. Датчик держался неподвижно при постоянных параметрах во время исследования. Непрерывную визуализацию осуществляли сразу после инъекции УКП в течении 3 минут без оказания давления на ПЖ. Видеоклипы КУУЗИ сохраняли в формате цифрового изображения с последующей оценкой качественных и количественных признаков. Качественный анализ осуществлялся по признакам представленные в таблице 4.

Таблица 4 – Качественные признаки КУУЗИ

Признак	Вариант оценки
Контуры очага при контрастировании	– чёткие – нечёткие
Интенсивность контрастирования очага в сравнении с интактным симметричным участком периферической зоны	– изоинтенсивное – гипоинтенсивное – гиперинтенсивное
Характер контрастирования очага	– однородное – неоднородное
Скорость накопления УКП в очаге в артериальную фазу (до 45–50 сек. от начала исследования) в сравнении с симметричным участком периферической зоны	– сопоставимое – быстрое – медленное
Скорость вымывания УКП в очаге в венозную фазу (после 45–50 сек. от начала исследования) в сравнении с симметричным участком периферической зоны	– сопоставимое – быстрое – медленное

Следующим этапом, проводился количественный анализ, которой включает в себя построение кривых «время-интенсивность». Кривые строятся при помощи программного обеспечения ультразвукового аппарата, где по оси абсцисс отображается время от начала исследования в секундах (сек.), а по оси ординат интенсивность отраженного эхосигнала в децибелах (дБ). Кривые строились в 3-х зонах интереса у каждого пациента, аналогично как при эластометрии (рис. 5):

1. в очаговом образовании периферической зоны,
2. в симметричном участке периферической зоны без видимых изменений,
3. в переходной зоне предстательной железы.

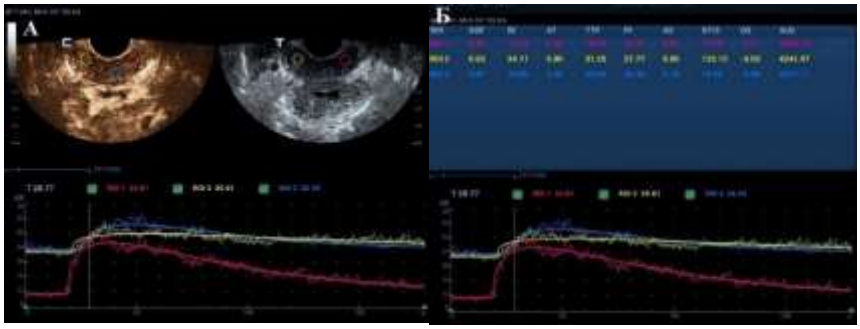

Рисунок 5 – КУУЗИ предстательной железы. А – режим построения кривых «время-интенсивность», кривая желтого цвета с интактного участка периферической зоны, кривая красного цвета с очагового образования периферической зоны, кривая синего цвета с переходной зоны. Б – количественный анализ кривых «время-интенсивность», параметры с исследуемых зон отображены в таблице и кодированы соответствующим цветом.

Указанные зоны интереса были выделены окнами запроса одинакового диаметра, равного 5 мм. Сначала оценивали форму кривых «время-интенсивность» с выделением 4 вариантов (рис. 6):

1. быстрый подъем с первых секунд с последующим быстрым падением,
2. быстрый подъем с первых секунд с последующим умеренным падением,
3. умеренный подъем с первых секунд с последующим умеренным падением,
4. умеренный подъем с первых секунд с последующей фазой плато.

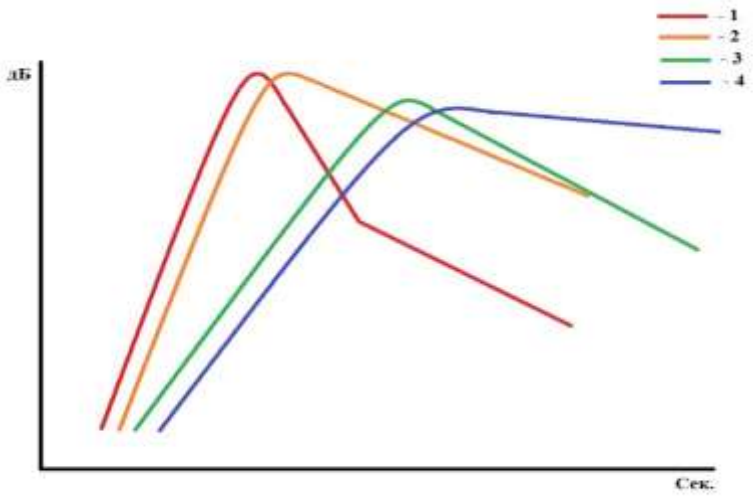

Рисунок 6 – Варианты форм кривых «время-интенсивность».

Анализировались следующие количественные параметры (рис. 7):

1. TTP (time to peak, сек.) – время до момента, когда интенсивность накопления УКП в зоне интереса достигает максимального значения,

2. PI (peak intensity, дБ) – максимальная интенсивность контрастного усиления,

3). DT/2 (descending time, сек.) – время, за которое интенсивность контрастного усиления падает до половины максимального значения,

4. AUC (area under the curve, дБ/сек.) – площадь под кривой.

Дополнительно для каждого параметра рассчитывались два типа индексов из следующих соотношений:

Индекс 1 = параметр очагового образования периферической зоны (TTP, PI, DT/2, AUC) / аналогичный параметр симметричного участка периферической зоны без видимых изменений.

Индекс 2 = Параметр очагового образования периферической зоны (TTP, PI, DT/2, AUC) / аналогичный параметр переходной зоны предстательной железы

Количественную оценку формы кривых «время-интенсивность» осуществляли путем расчета углов накопления и вымывания по схеме в соответствии с рисунком 7.

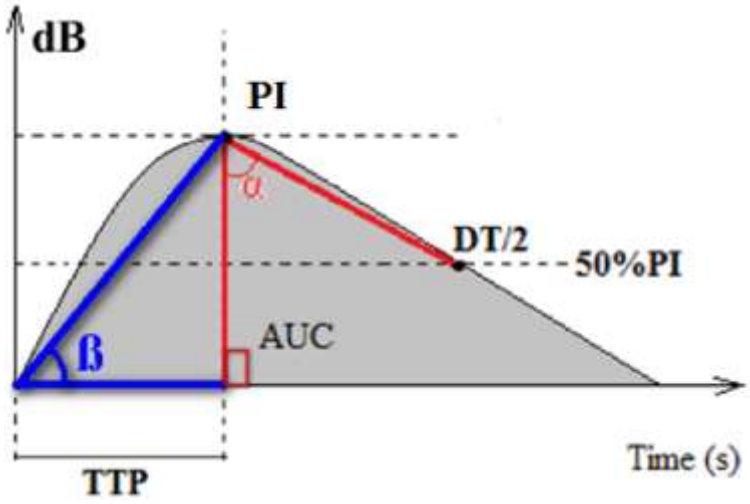

Рисунок 7 – Схема кривой «время-интенсивность» с анализируемыми количественными параметрами, где PI – пик интенсивности, TTP – время до пика интенсивности, DT/2 – время полувыведения УКП, AUC – площадь под кривой, α – угол вымывания, β – угол накопления.

Изображение кривой «время-интенсивность» с зон интереса сохраняли в цифровом формате. На полученное изображение накладывали прозрачный онлайн транспортир, режим доступа: https://ginifab.com/feeds/angle_measurement. При определении угла накопления центр транспортира устанавливали на точку начала подъема кривой, одна сторона угла представляла собой линию параллельную оси абсцисс, другая сторона угла представляла собой линию соединяющую точку начала подъема кривой с точкой PI и угол между ними определяется как угол накопления (ß°) ультразвукового контрастного препарата. При расчете угла вымывания центр транспортира устанавливали на точку PI, одна сторона угла представляла собой линию, образующую прямой угол с осью абсцисс, другая сторона угла представляла собой линию соединяющую точку PI и точку DT/2 на кривой, и угол между ними определяется как угол вымывания (α°) ультразвукового контрастного препарата. В каждой зоне интереса строились три кривых с расчетом углов накопления и вымывания, и последующего расчета средних величин.

На способ количественной оценки формы «время-интенсивность» получены патенты на изобретение: RU 2741212 C1. – Бюллетень № 3 от 22.01.2021 г. «Способ диагностики злокачественных очаговых образований периферической зоны предстательной железы» и RU 2749126 C1. – Бюллетень № 16 от 04.06.2021 г.

«Способ дифференциальной диагностики очаговых образований предстательной железы» (рис. 8).

Рисунок 8 – Патенты на изобретение: RU 2741212 C1. – Бюллетень № 3 от 22.01.2021 г. «Способ диагностики злокачественных очаговых образований периферической зоны предстательной железы» и Бюллетень № 16 от 04.06.2021 г. «Способ дифференциальной диагностики очаговых образований предстательной железы».

По результатам проведенного мультипараметрического УЗИ ПЖ определялась точка или точки интереса для проведения биопсии. Указанные области указывались на схематическом изображении ПЖ в поперечной плоскости (рис. 9).

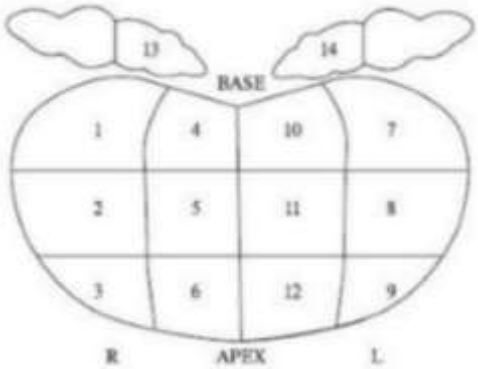

Рисунок 9 – Схема проведения СБ ПЖ, где BASE – основание железы, APEX – верхушка, R – правая доля, L – левая доля, 1–14 – точки забора материала для гистологического исследования.

2.3. Морфологические исследования

После проведения МпУЗИ ПЖ 147 пациентам с подозрением на РПЖ проводилась СБ из 12 точек, дополненная прицельными заборами при несовпадении зон интереса с точками забора СБ. Биопсия осуществлялась совместно с врачом урологом. Гистологические исследования были проведены в патологоанатомическом отделении ГАУЗ «РКОД МЗ РТ». В результатах исследования было отмечено отсутствие или наличие карциномы с оценкой дифференцировки опухоли по шкале Глисона и железисто-стромальной гиперплазии. Ретроспективно полученные данные МпУЗИ сопоставлялись с результатами гистологического исследования, было осуществлена оценка диагностической ценности анализируемых ультразвуковых признаков. Пациентам из группы ДГПЖ биопсия не выполнялась, на основании критериев включения.

2.4. Статистическая обработка полученных результатов

Статистическая обработка проводилась с помощью пакета статистических программ SPSS (версия13.0). На первом этапе база данных была оформлена в виде таблицы сопряженности в MSExcel. Выявлено, что большая часть переменных имеет распределение отличное от нормального, поэтому для оценки значимости различий переменных использовались непараметрические методы. Достоверность различий переменных оценивалась с помощью непараметрического критерия Манна–Уитни, критерия $\chi 2$ и критерия Фишера. Различия считали статистически значимыми при $P \leq 0,05$. Количественные параметры в работе представлены в виде медианы, 25–75-го квартилей, минимального – максимального значений. Оценка взаимосвязи зафиксированных в ходе исследования количественных показателей проводилась с помощью корреляционного анализа с применением коэффициента корреляции Пирсона (r). Различия считали статистически значимыми при $P \leq 0,05$. Значения коэффициента корреляции трактовались следующим образом: меньше 0,19 – очень слабая связь, от 0,2 до 0,29 – слабая связь, от 0,3 до 0,49 – умеренная связь, от 0, 5 до 0,69 – средняя связь, больше 0,7 – сильная связь.

Для оценки качества бинарной классификации проводился ROC-анализ (receiver operating characteristic) с построением площади под кривой AUC (area

under the curve). Значениях AUC трактовались следующим образом: от 0,9 до 1,0 – отличное, от 0,8 до 0,9 – очень хорошее, от 0,7 до 0,8 – хорошее, от 0,6 до 0,7 – среднее, меньше 0,6 – неудовлетворительное.

Информативность диагностических методов работы оценивалась путем расчета чувствительности, специфичности, точности, прогностической ценности положительного и отрицательного результатов по общепринятым формулам:

Чувствительность (Ч) = ИП/(ИП + ЛО) х 100%.

Специфичность (С) = ИО/(ИО + ЛП) х 100%.

Точность (Т) = (ИО + ИП)/(ИО + ЛО + ИП + ЛП) х 100%.

Предсказательность положительного значения (ППЗ) = ИП/(ИП + ЛП) х 100%.

Предсказательность отрицательного значения (ПОЗ) = ИО/(ИО + ЛО) х 100%, где:

ИП – истинно положительные результаты,

ИО – истинно отрицательные результаты,

ЛП – ложноположительные результаты,

ЛО – ложноотрицательные результаты.

ГЛАВА 3. РЕЗУЛЬТАТЫ ИССЛЕДОВАНИЯ И ИХ ОБСУЖДЕНИЕ

3.1. Оценка значимости серошкального и допплерографических режимов в диагностике очаговых образований предстательной железы

На первом этапе 208 пациентов, включенных в исследование, оценивали с помощью стандартных серошкального и допплерографических режимов. Учитывая цель и задачи исследования акцент в обследовании ПЖ делался на периферическую и переходные зоны. По результатам гистологического исследования были окончательно сформированы исследуемые группы. У 95 пациентов РПЖ был подтвержден, 52 составили группу сравнения. В таблице 5 представлена характеристика пациентов исследуемых групп по клинико-лабораторным данным.

Таблица 5 – Характеристика пациентов по клинико-лабораторным данным

Характеристика	Контроля (n = 28)	ДГПЖ (n = 33)	Сравнения (n = 52)	РПЖ (n = 95)
Возраст	50,5 44,3–57,0 40,0–77,0	65,0 58,0–69,0 41,0–84,0	67,0 61,0–72,0 46,0–82,0	68,0 63,0–74,0 50,0–82,0
ПСА, нг/мл	0,6 0,3–1,0 0,1–1,9	2,4 1,7–3,1 1,1–3,8	7,0 6,0–9,3 1,3–14,5	9,8 6,3–17,9 1,9–89,0
Объем ПЖ, мл	24,0 21,0–28,0 17,7–46,0	45,0 41,0–53,0 35,0–60,0	45,5 35,5–66,5 21,0–148,0	38,0 32,0–49,0 21,0–99,0
Линейный размер очагового образования ПЖ, мм	–	–	9,0 7,0–11,0 4,0–29,0	15,0 10,0–22,0 5,0–66,0

Примечание: первая строка ячейки – значение медианы, вторая строка ячейки – 25 и 75-ный процентиль, третья строка ячейки – минимальные и максимальные значения.

Уровень общего ПСА у пациентов из групп РПЖ и сравнения был значимо выше, чем в группах контроля и ДГПЖ. Объем ПЖ в группе контроля был значимо меньше, чем в остальных группах. По значению объема ПЖ пациенты групп РПЖ и ДГПЖ статистически значимо не отличались. Максимальный линейный размер очагового образования периферической зоны в группе РПЖ был значимо выше,

чем у пациентов из группы сравнения. В таблице 6 представлена дифференцировка выявленных случаев РПЖ по гистологическому параметру Глисона.

Таблица 6 – Характеристика пациентов с РПЖ по шкале Глисона

Суммарный бал по шкале Глисона	Количество наблюдений (n = 95)
6	39 / 41%
7	22 / 23%
8	24 / 25%
9	10 / 11%

В исследовании преобладали случаи с суммарной оценкой 6 по шкале Глисона (41%). В таблице 7 представлена характеристика очаговых образований предстательной железы пациентов исследуемых групп по данным серошкального и допплерографических режимов.

Таблица 7 – Частота встречаемости серошкальных и допплерографических признаков узловых образований в исследуемых группах

Признак очага	Сравнения (n = 52)	РПЖ (n = 95)	Р-уровень	$\chi 2$
Локализация очага в периферической зоне	33 / 63%	84 / 88%	< 0,01	12,889
Гипоэхогенность очага	37 / 71%	84 / 88%	< 0,01	6,882
Неровный контур	11 / 21%	68 / 72%	< 0,01	34,372
Нечеткий контур	28 / 54%	80 / 84%	< 0,01	15,896
Гиперваскуляризация очага	13 / 25%	35 / 37%	> 0,05	2,143

При комплексной оценке диагностической информативности В-режима в диагностике РПЖ выполняли следующее правило – считали о наличии РПЖ при наличии любых двух и более признаков В-режима (локализация очага в периферической зоне, гипоэхогенность очага, неровный контур, нечеткий контур).

При комплексной оценке диагностической информативности В-режима и допплерографических режимов в диагностике РПЖ выполняли следующее правило – считали о наличии РПЖ при одновременной регистрации любых двух и более признаков В-режима (локализация очага в периферической зоне, гипоэхогенность очага, неровный контур, нечеткий контур) и признака

гиперваскуляризации очага. В таблице 8 представлена полученная информативность.

Таблица 8 – Информативность серошкальных и допплерографических признаков в диагностике рака предстательной железы

Признак	Ч., %	С., %	Т., %	ППЗ, %	ПОЗ, %
Локализация очага в периферической зоне	88,4	36,5	70,1	71,8	63,3
Гипоэхогенность очага	88,4	28,9	67,3	69,4	57,7
Неровный контур очага	71,6	78,9	74,1	86,1	60,3
Нечеткий контур очага	84,2	46,2	70,7	74,1	61,5
Гиперваскуляризация очага	36,8	75,0	50,3	72,9	39,4
В-режим (2 признака)	82,1	32,7	64,6	69,0	50,0
В-режим (2 признака) + ЦДК, ЭДК	84,2	76,9	81,6	87,0	72,7

Примечание: Ч – чувствительность, С – специфичность, Т – точность, ППЗ – предсказательность положительного значения, ПОЗ – предсказательность отрицательного значения.

Из серошкальных лучшую информативность в диагностике РПЖ показал признак «неровный контур очага» – Ч 71,6%, С 78,9%. Остальные признаки характеризовались как высокочувствительные (до 88,4%), но низко специфичные (до 28,9%). Признак «гиперваскуляризация очага» по данным ЦДК и ЭДК был малоинформативен. Комплексная информативность В-режима (2 признака) характеризовалась высоким уровнем чувствительности (82,1%), и низкой специфичностью (32,7%). Включение в оценку характеристики васкуляризации с помощью допплерографических режимов позволило увеличить информативность комплекса за счет всех показателей: специфичность на 44,2%, точность на 17,0%, ППЗ на 18,0%, ПОЗ на 22,7%. Увеличение чувствительности произошло только на 2,1%, так как включение в анализ данных васкуляризации не привело к существенному уменьшению ложноотрицательных результатов (с 17 до 15).

В исследовании 88% раковых очагов локализовались на периферии и были гипоэхогенными. Однако эти признаки злокачественности характеризовались низкой специфичностью, так 63% доброкачественных изменений локализовались в периферической зоне и 71% были гипоэхогенными. На рисунке 10: А – в периферической зоне правой доли ПЖ подкапсульно определяется гипоэхогенное

образование с ровным четким контуром, максимальным линейным размером 12 мм, с единичным сосудистым сигналом в режиме ЦДК. Б – микропрепарат, гистологический результат зоны интереса ПЖ: ацинарная аденокарцинома ПЖ с градацией по Глисону 3 + 3 = 6. Опухоль представлена мелкими светлыми опухолевыми ацинусами, без базального слоя клеток. Ацинусы расположены отдельно в гладкомышечной строме. Ядерная атипия слабая. В части опухолевых ацинусов выявляется уплотнённый секрет. 1-ая градирующая группа. Окраска гематоксилин и эозин. Увеличение 200 кратное.

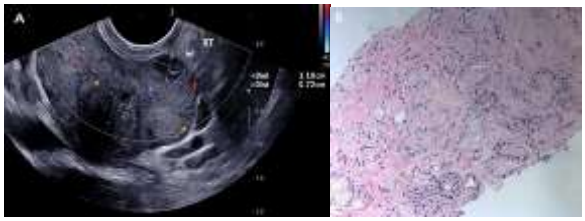

Рисунок 10 – Рак предстательной железы. А (В-режим и ЦДК) – в поперечном сканировании на периферии правой доли определяется гипоэхогенное очаговое образование максимальным линейным размером 12 мм с ровным четким контуром, гиповаскулярное в режиме ЦДК, Б – микропрепарат гистологического исследования зоны интереса.

На рисунке 11: А – в периферической зоне ПЖ подкапсульно гипоэхогенное образование с ровным четким контуром, максимальным линейным размером 6 мм, гиповаскулярное в режиме ЦДК. Б – микропрепарат, гистологический результат зоны интереса ПЖ: среди массива мышечно-фиброзной ткани определяются расширенные, деформированные ацинусы с атрофичным эпителием. Окраска гематоксилин и эозин. Увеличение 200 кратное.

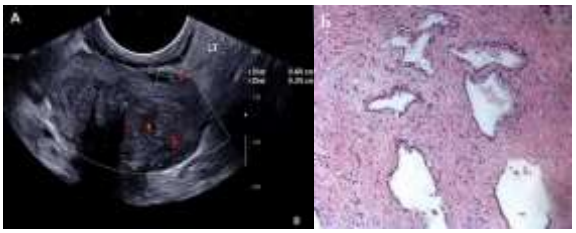

Рисунок 11 – ДГПЖ. А – В-режим и ЭДК, Б – микропрепарат гистологического исследования зоны интереса.

Для раковых очагов также были характерны: неровный (72%) и нечеткий контуры (84%). На рисунке 12: А – в периферической зоне подкапсульно гипоэхогенное образование с неровным нечетким контуром, максимальным линейным размером 18 мм. Б – микропрепарат, гистологический результат зоны интереса ПЖ: ацинарная аденокарцинома представлена светлыми опухолевыми ацинусами, округлой или неправильной формы. В эпителии ацинусов отсутствует базальный слой клеток. В просвете некоторых ацинусов имеется уплотнённый эозинофильный секрет. Ядерная атипия слабая. Между ацинусами видны тонкие прослойки гладкомышечной ткани. Градация по Глисону 3 + 3 = 6. 1-ая градирующая группа. Окраска гематоксилин и эозин. Увеличение 200 кратное.

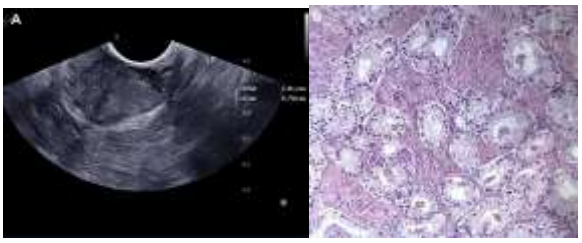

Рисунок 12 – Рак предстательной железы. А (В-режим) – в поперечном сканировании на периферии левой доли определяется гипоэхогенное очаговое образование максимальным линейным размером 18 мм с неровным нечетким контуром, Б – микропрепарат гистологического исследования зоны интереса.

Встречаемость неровного и нечеткого контура в доброкачественных очагах периферической зон была значительно ниже – 21% и 54% соответственно. На рисунке 13: А – в периферической зоне гипоэхогенное образование с неровным нечетким контуром, максимальным линейным размером 15 мм. Б – микропрепарат, гистологический результат зоны интереса ПЖ: хронический простатит, представленный массивным лимфо-гистиоцитарным пролифератом, располагающимся между увеличенными и деформированными ацинусами, имеющими в эпителиальной выстилке базальный слой клеток. Между ацинусами видны также небольшие скопления или тяжи лимфоцитов. Строма представлена неравномерным количеством мышечных волокон. Окраска гематоксилин и эозин. Увеличение 200 кратное.

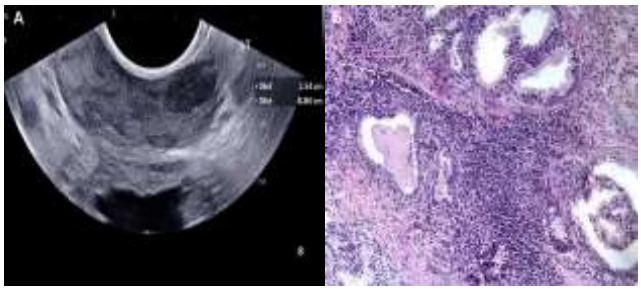

Рисунок 13 – Очаговый простатит. А (В-режим) – в поперечном сканировании на периферии левой доли определяется гипоэхогенное очаговое образование максимальным линейным размером 15 мм с неровным нечетким контуром, Б – микропрепарат гистологического исследования зоны интереса.

Перфузию ткани ПЖ оценивали с помощью допплерографических ультразвуковых режимов с акцентом на очаговые образования периферической зоны. Только 37% раковых очагов имели признаки гиперваскуляризации, количество ложноположительных результатов отмечено у 13 пациентов, ложноотрицательных у 60. На рисунке 14 – в периферической зоне отмечается асимметричное распределение цветовых пятен с дезорганизацией сосудистого русла в участке соответствующему данным В-режима, Б – микропрепарат гистологического исследования зоны интереса: ацинарная аденокарцинома градация по Глисону 4 + 4 = 8. Окраска гематоксилин и эозин. Увеличение 400 кратное.

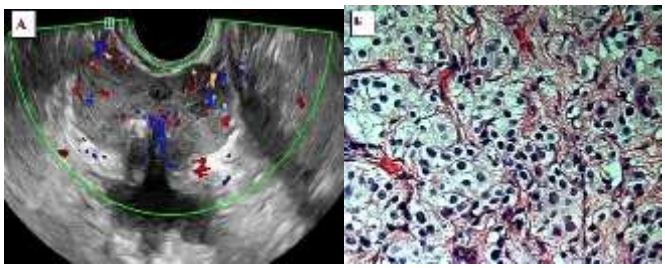

Рисунок 14 – Рак предстательной железы. А (ЦДК) – в поперечном сканировании асимметричное распределение цветовых пятен с дезорганизацией сосудистого русла в периферической зоне, Б – микропрепарат гистологического исследования зоны интереса.

Ультразвуковые признаки узловых образований в переходных зонах отмечены у 88% пациентов в группе РПЖ и у 83% в группе сравнения. На рисунке 15 в переходной зоне изоэхогенные образования с ровными четкими контурами, максимальным линейным размером 43 мм.

Рисунок 15 – ДГПЖ. В-режим – в поперечном сканировании в переходных зонах железы определяются изоэхогенные образования максимальным линейным размером 43 мм с ровными четкими контурами.

Таким образом информативность серошкального и допплерографических режимов в диагностике РПЖ не оптимальна. Очевидно, что включение в стандартное УЗИ дополнительных ультразвуковых режимов является необходимым условием.

3.2. Ультразвуковая эластография сдвиговой волной в исследовании предстательной железы

Исследования УЭСВ выполняли на ультразвуковом аппарате Aixplorer (Supersonic Imagine, Франция). Жесткие ткани окрашивались в красные тона, нежесткие в синие, промежуточные в желто-зеленые тона. У всех 208 пациентов, включенных в исследование, отдельно оценивались эластографические характеристики периферической и переходной зон. Для эластографической характеристики неизмененной ПЖ была сформирована группа контроля в количестве 28 человек. Медиана возраста составила 50,5. При качественной оценки ПЖ в группе контроля периферическая зона характеризовалась равномерным окрашиванием в ярко синий цвет, переходные зоны равномерно окрашивалась в сине-зеленоватые оттенки. Количественные измерения производились в периферических и переходных зонах железы минимум 3 раза с расчетом средней величины. На рисунке 16: А –периферическая зона окрашивается в ярко синий цвет, среднее значения Emean составило 17,6 кПа, Б – переходная зона окрашивается в синие оттенки, среднее значения Emean составило 22,5 кПа.

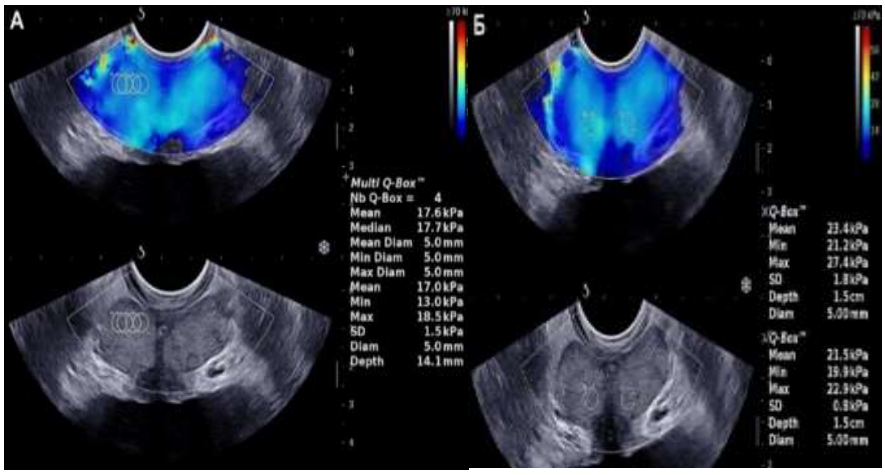

Рисунок 16 – Эластограмма неизмененной предстательной железы. А – количественная оценка жесткости периферической зоны, где среднее значение 4-х кратного измерения Emean составило 17,6 кПа, Б – количественная оценка жесткости переходных зон, Emean модуля Юнга составило 23,4 и 21,5 кПа.

В таблице 9 представлены значения модуля Юнга периферической и переходных зон ПЖ в группе контроля и расчитываемый индекс жесткости SWE-ratio 1 (Emean переходная зона / Emean периферическая зона).

Таблица 9 – Параметры эластометрии неизмененной предстательной железы (n = 28)

Параметр модуля Юнга	Периферическая зона	Переходная зона	Р-уровень
Emean, кПа	14,7 11,9–17,8 8,9–23,7	23,3 20,3–27,5 13,0–38,6	< 0,01
Emin, кПа	11,3 9,5–14,1 1,8–18,4	18,5 16,1–19,7 9,0–29,3	< 0,01
Emax, кПа	18,9 15,1–22,8 10,5–36,7	31,1 23,5–35,2 17,0–54,7	< 0,01
SD	1,9 1,0–3,2 0,3–5,2	2,5 1,5–3,8 0,7–9,1	> 0,05
SWE-ratio 1	1,7 1,21–2,05 0,72–3,48		

Примечание: представление количественных параметров как в таблице 5.

Все показатели эластометрии, кроме SD в группе контроля с переходной зоны железы были достоверно выше аналогичных показателей с периферической зоны железы. По аналогии нами были оценены интактные периферические и переходные зоны в группе сравнения, РПЖ, ДГПЖ (рис. 17, 18, 19). В таблице 10 представлены полученные показатели эластометрии. На рисунке 17: периферическая и переходная зоны левой доли окрашиваются в синие оттенки. Emean периферической зоны составило 16,3 кПа, Emean переходной зоны составило 25,7 кПа, соотношение Emean переходная зона / Emean периферическая зона (SWE-ratio 1) составил 1,58.

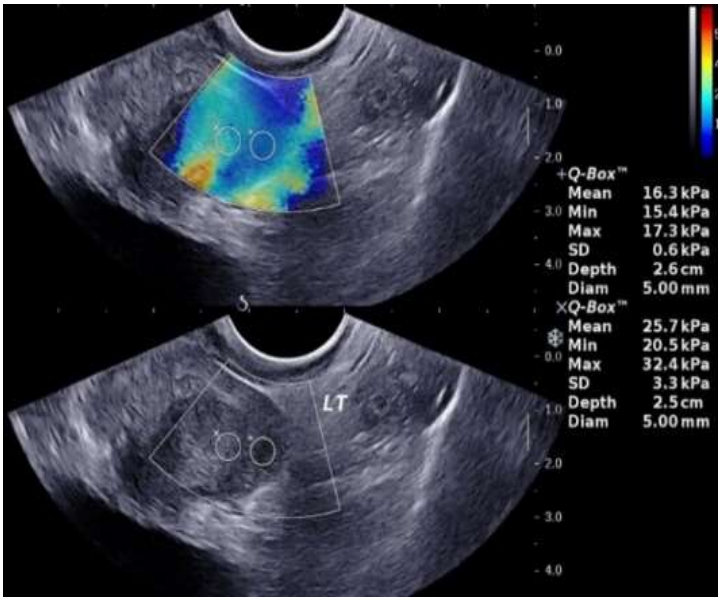

Рисунок 17 – Эластограмма предстательной железы пациента Г. (54 года) из группы ДГПЖ: объем железы 44 мл, ПСА 3,15 нг/мл. Emean периферической зоны 16,3 кПа, переходной зоны 25,7 кПа, SWE-ratio 1,58.

На рисунке 18: А – периферическая зона окрашивается в ярко синий цвет, Emean правой доли составило 17,8 кПа, левой доли 14,2 кПа. Б – переходная зона окрашивается в синие оттенки, среднее значение двух измерений Emean составило 25,6 кПа.

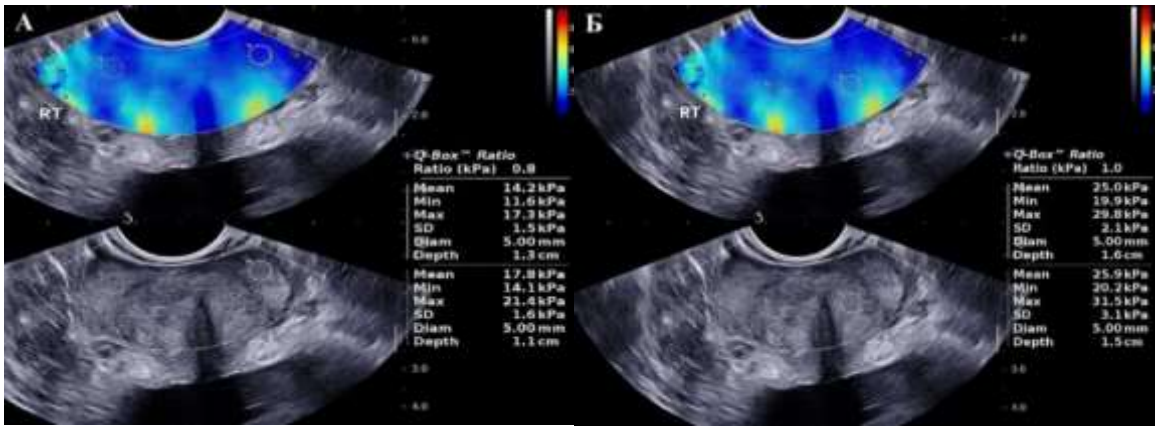

Рисунок 18 – Эластограмма предстательной железы пациента Г. из группы сравнения. А - количественная оценка жесткости интактной периферической зоны, среднее значение Emean составило 16 кПа, Б - количественная оценка жесткости переходной зоны, Emean модуля Юнга составило 25,0 и 25,9 кПа.

На рисунке 19: А – периферическая зона окрашивается в синие оттенки, среднее значение четырех измерений Emean составило 23,5 кПа. Б – переходная зона окрашивается в синие оттенки, среднее значение трех измерений Emean составило 33,2 кПа.

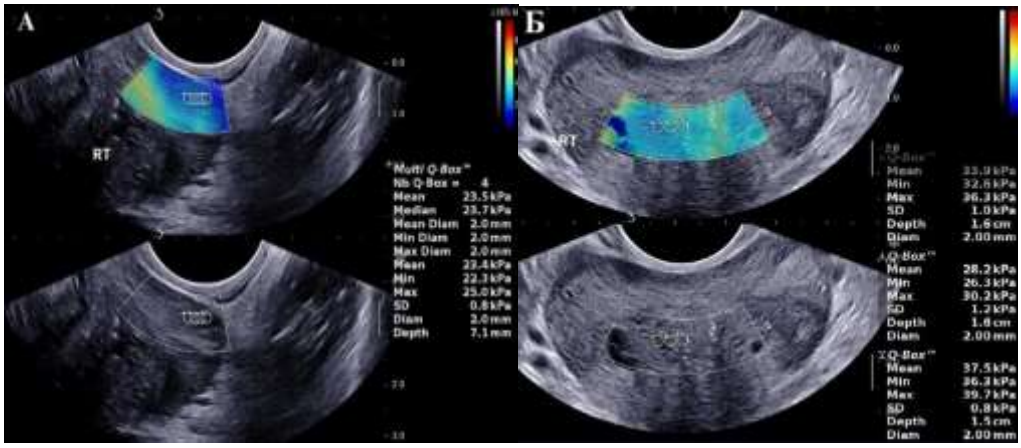

Рисунок 19 – Эластограмма предстательной железы пациента Г. из группы РПЖ, 71 год, объем железы 64 мл, ПСА 10,5 нг/мл. А – количественная оценка жесткости интактной периферической зоны, среднее значение 4-х кратного измерения Emean составило 23,5 кПа, Б – количественная оценка жесткости переходной зоны, Emean модуля Юнга составили 33,9, 28,2 и 37,5 кПа.

Таблица 10 – Параметры эластометрии интактной периферической и переходных зон предстательной железы по группам

Параметр	Интактная периферическая зона			Переходная зона		
	Группа сравнения (n = 52)	РПЖ (n = 95)	ДГПЖ (n = 33)	Группа сравнения (n = 52)	РПЖ (n = 95)	ДГПЖ (n = 33)
Emean, кПа	21,5*, # 17,5–26,3 10,0–39,0	20,1*, # 16,5–25,3 9,5–38,7	20,3*, # 15,2–23,6 10,1–38,6	38,6* 35,2–41,8 21,0–64,1	33,4* 28,8–38,4 23,0–45,9	35,7* 31,0–41,8 25,2–56,0
Emin, кПа	17,1*, # 11,6–19,4 3,6–30,0	15,0*, # 11,0–19,3 1,5–32,0	16,6*, # 11,6–18,6 3,6–29,3	33,6* 28,7–37,0 18,0–53,7	29,0* 22,1–32,1 2,2–44,5	30,0* 26,1–37,0 20,0–46,9
Emax, кПа	28,0*, # 20,9–34,0 13,0–54,7	25,0*, # 20,8–34,7 3,7–50,0	24,0*, # 20,8–33,0 13,1–54,7	44,0* 37,5–48,1 23,0–87,4	39,1* 35,2–44,4 27,0–76,0	44,0* 37,0–48,2 31,0–63,6
SD	2,5 1,3–4,5 0,3–9,1	2,4 1,6–4,0 0,7–14,0	2,5 1,3–3,8 0,3–9,1	2,2 1,3–3,3 0,5–7,5	2,4 1,8–4,5 0,6–9,5	2,9 1,8–4,3 0,5–8,2

Примечание: представление количественных параметров как в таблице 5, * – достоверность различий при сравнении с контрольной группой при $P < 0,05$, # – достоверность различий при сравнении с аналогичным показателем переходной зоны внутри группы при $P < 0,05$.

Из данных таблицы 10 и диаграмм (рис. 20, 21) видно, что все анализируемые параметры жесткости интактной периферической и переходных зон ПЖ (Emean, Emin, Emax) у пациентов из групп сравнения, РПЖ, ДГПЖ достоверно превышали их значения в группе контроля (P < 0,01).

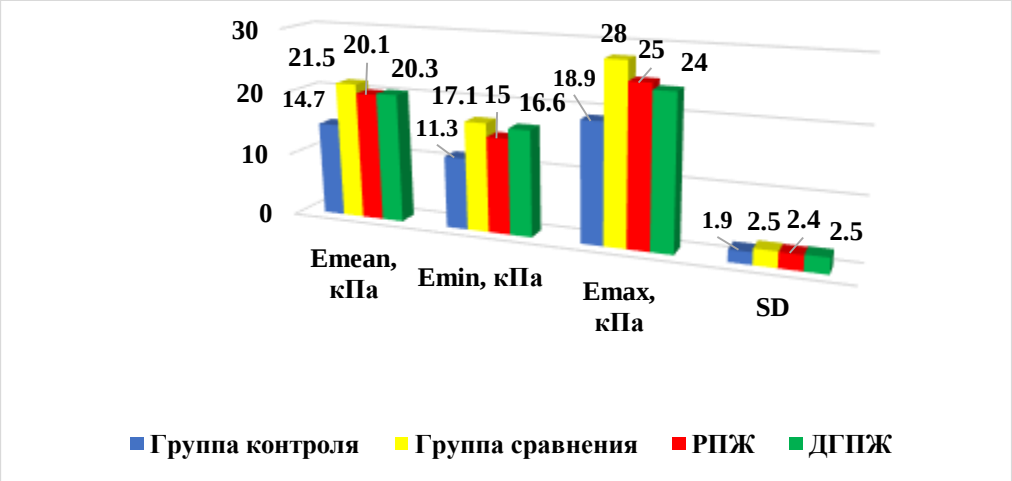

Рисунок 20 – Медианы значений модуля Юнга (Emean, Emin, Emax, SD) интактных периферических зон в исследуемых группах: синий цвет – контрольная, желтый цвет – сравнения, красный цвет – рака предстательной железы, зеленый цвет – доброкачественной гиперплазии.

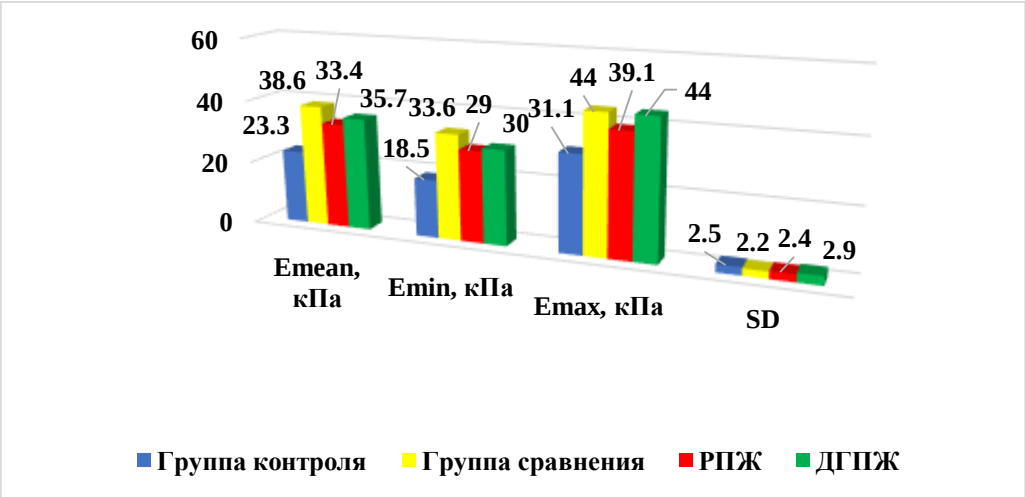

Рисунок 21 – Медианы значений модуля Юнга (Emean, Emin, Emax, SD) переходных зон в исследуемых группах: синий цвет – контрольная, желтый цвет – сравнения, красный цвет – рака предстательной железы, зеленый цвет – доброкачественной гиперплазии.

Также как и в группе контроля показатели эластометрии с переходной зоны железы (Emean, Emin, Emax) были достоверно выше аналогичных показателей с интактной периферической зоны внутри групп (P < 0,01) (рис. 22, 23, 24).

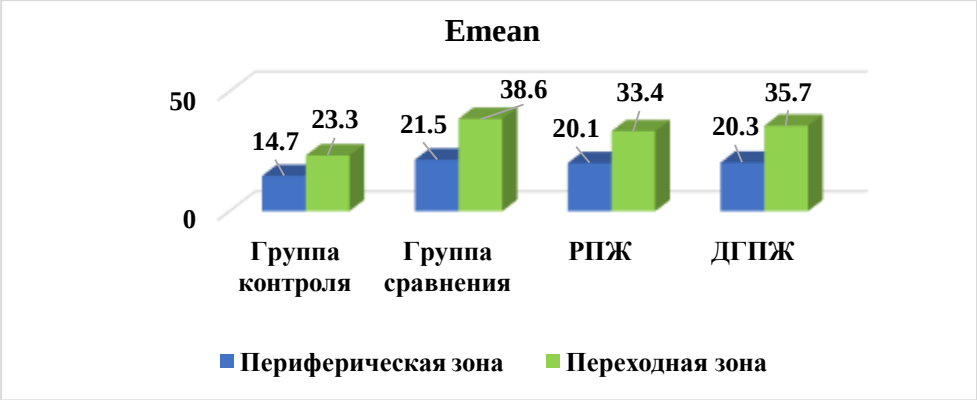

Рисунок 22 – Медианы значений Emean модуля Юнга интактных периферических и переходных зон в исследуемых группах.

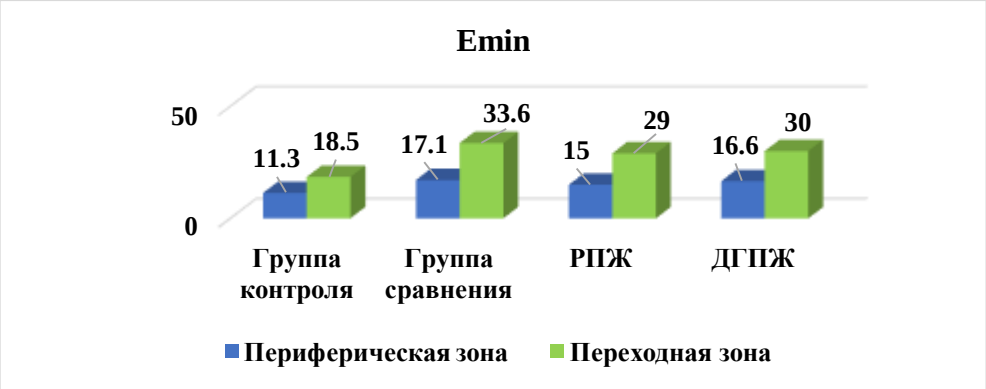

Рисунок 23 – Медианы значений Emin модуля Юнга интактных периферических и переходных зон в исследуемых группах.

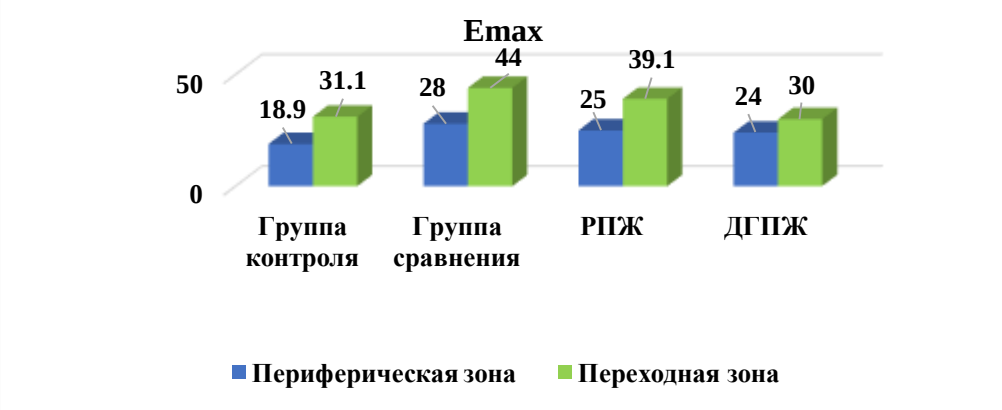

Рисунок 24 – Медианы значений Emax модуля Юнга интактных периферических и переходных зон в исследуемых группах.

При сравнении параметров эластометрии интактной периферической зоны между группами сравнения, РПЖ и ДГПЖ не было выявлено достоверных различий по исследуемым параметрам. Максимальные значения были выявлены у пациентов из группы сравнения: Emean 21,5 кПа, Emin 17,1 кПа, Emax 28 кПа. При сравнении параметров эластометрии переходной зоны выявлено достоверное различие Emean и Emin между группой сравнения и РПЖ, РПЖ и ДГПЖ; по параметру Emax достоверных различий выявлено не было. Медианы соотношений Emean переходная зона / Emean интактная периферическая зона групп сравнения, РПЖ и ДГПЖ представлены в таблице 11. По данной эластометрической характеристике между группами не было выявлено достоверных различий.

Таблица 11 – Значения индекса жесткости переходных зон у обследованных пациентов

	Группа контроля	Группа сравнения	РПЖ	ДГПЖ
SWE-ratio1: Emean переходная зона / Emean интактная периферическая зона	1,7 1,21–2,05 0,72–3,48	1,8 1,5–2,3 1,0–3,3	1,7 1,4–2,1 0,9–16,0	1,75 1,4–2,38 0,85–4,18

Примечание: представление количественных параметров как в таблице 5.

Проведенный корреляционный анализ в группе контроля показал очень слабую достоверную обратную связь Emin периферической зоны с объемом ПЖ ($r = -0,425$, $P < 0,05$). В группе сравнения выявлена слабая прямая достоверная связь для значений жесткости интактной периферической зоны (Emean $r = 0,507$, Emin $r = 0,477$, Emax $r = 0,432$) с объемом ПЖ ($P < 0,01$). В группе ДГПЖ связь параметров модуля Юнга периферической зоны с объемом ПЖ не выявлена. Также в группе контроля, ДГПЖ, сравнения не получены данные о связи значений модуля Юнга переходной зоны с одной стороны, объема ПЖ, возраста с другой стороны.

Таким образом, количественные параметры модуля Юнга периферической и переходных зон ПЖ характеризуется достоверным различием, что обусловлено особенностями гистологического строения железы.

3.2.1. Оценка значимости ультразвуковой эластографии сдвиговой волной в диагностике доброкачественной гиперплазии предстательной железы

В данном разделе работы нами проанализированы данные УЭСВ 33 пациентов группы ДГПЖ и 28 пациентов из группы контроля. Возможности УЭСВ в дифференциальной диагностике нормальной переходной зоны и гиперплазированной переходной зоны ПЖ оценены методом ROC-анализа. На рисунке 25 представлены соотношения параметров чувствительности и ложноположительных находок при различных пороговых значениях Emean, Emin, Emax, SWE-ratio 1.

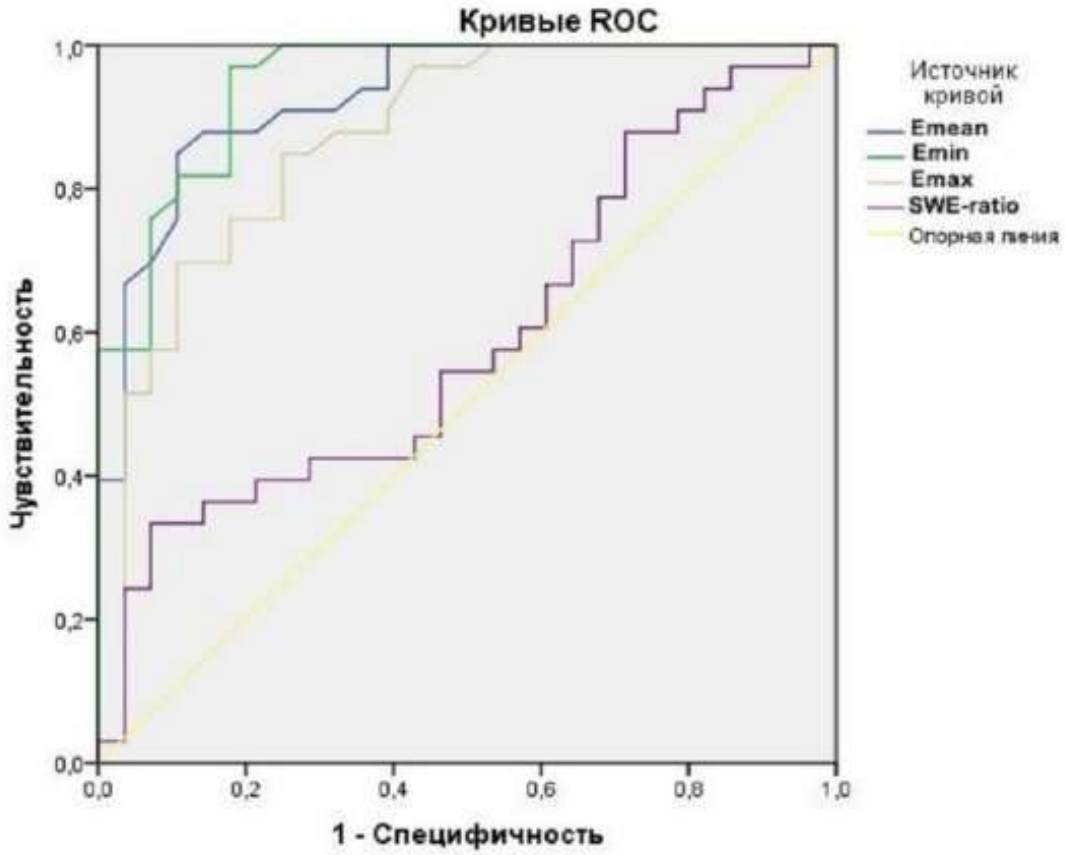

Рисунок – 25 График информативности параметров эластометрии (Emean, Emin, Emax, SWE-ratio) в диагностике доброкачественной гиперплазии предстательной железы.

В таблице 12 приведена диагностическая информативность для различных пороговых значений эластометрии сдвиговой волной (модуль Юнга).

Таблица 12 – Информативность пороговых значений эластографии сдвиговой волной в диагностике доброкачественной гиперплазии предстательной железы

Пороговое значение модуля Юнга, кПа	Параметр информативности теста					
	Ч, %	С, %	ППЗ, %	ПОЗ, %	AUC	95%-ный доверительный интервал
Emin ≥ 20,3	97,0	82,1	86,5	95,8	0,947	0,895–0,999
Emean ≥ 30,2	84,8	89,3	90,3	83,3	0,929	0,866–0,991
Emax ≥ 34,4	84,9	75,0	80,0	80,8	0,870	0,777–0,963
SWE-ratio 1 ≥ 1,7	54,6	53,6	58,1	50,0	0,592	0,448–0,736

Таким образом наиболее оптимальные параметры информативности в диагностике ДГПЖ показал параметр Emean больше или равно 30,2 кПа.

3.2.2. Оценка значимости ультразвуковой эластографии сдвиговой волной в диагностике рака предстательной железы

В данном разделе работы нами проанализированы данные УЭСВ 147 пациентов с подозрением на РПЖ. В текущих рекомендациях Европейской федерации обществ ультразвука в медицине и биологии прописано пороговое значение модуля Юнга для РПЖ равное 35 кПа [149]. Визуально данное значение при стандартной шкале эластометрии (до 75 кПа) соответствует сине-зеленым оттенкам, что не всегда возможно от дифференцировать. В связи с этим качественный анализ эластокарт не производили.

В таблице 13 представлены полученные показатели эластометрии очаговых образований предстательной железы с подозрением на злокачественность.

Таблица 13 – Параметры эластометрии очаговых образований предстательной железы с подозрением на злокачественность

Параметр модуля Юнга	Группа сравнения (n = 52)	РПЖ (n = 95)	Р-уровень
Emean, кПа	23,0 18,0–31,4 9,2–80,4	77,0 46,0–100,2 11,0–298,0	**< 0,01**
Emin, кПа	16,9 12,0–23,3 5,6–67,9	65,9 38,1–81,3 6,0–277,0	**< 0,01**
Emax, кПа	32,2 23,4–41,2 10,3–93,6	86,5 52,0–120,4 14,7–300,0	**< 0,01**
SD	4,3 1,5-63 0,8-8,8	5,0 2,8-8,9 0,8-83,0	= 0,01
SWE-ratio 2	1,2 0,9–1,5 0,5–2,2	4,0 2,1–5,4 0,5–19,2	**< 0,01**
SWE-ratio 3	0,6 0,5–0,8 0,2–2,3	2,4 1,4–3,0 0,4–10,9	> 0,05

Примечание: представление количественных параметров как в таблице 5.

Параметры модуля Юнга Emean, Emin, Emax, SD, SWE-ratio 2 очаговых образований группы РПЖ достоверно выше параметров жесткости очаговых образований группы сравнения ($P \leq 0,01$). Медиана индекса жесткости SWE-ratio 2 достоверно выше в группе РПЖ чем в группе сравнения, и составили 4,0 и 1,2 соответственно. Медианы индексов жесткости SWE-ratio 3 в группе РПЖ и группе сравнения достоверно не отличались. На рисунке 26 представлены параметры эластометрии очаговых образований в сравнении с параметрами эластометрии интактной периферической зоной группы контроля.

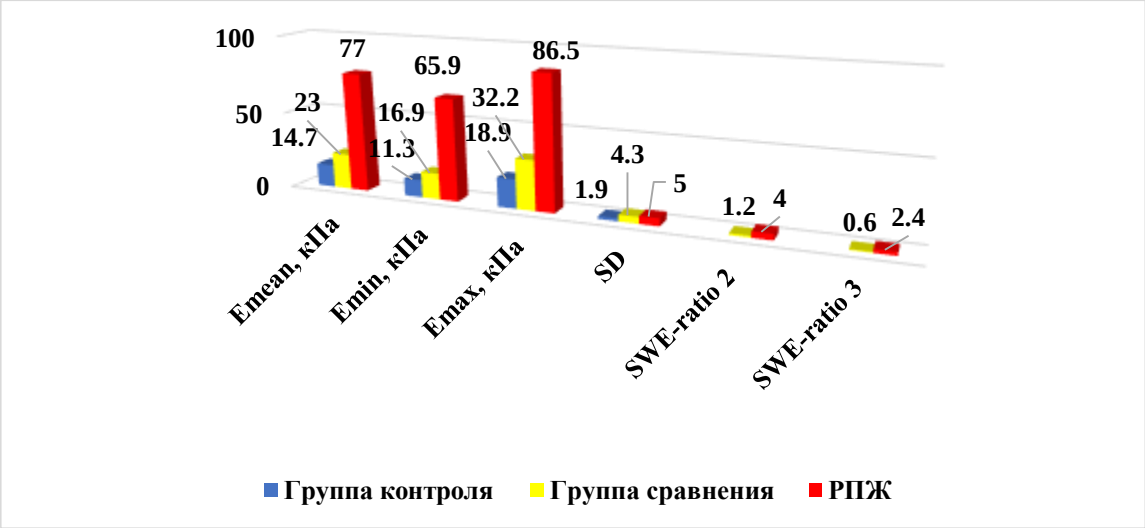

Рисунок 26 – Медианы значений модуля Юнга (Emean, Emin, Emax, SD) очаговых образований группы сравнения и РПЖ, и интактной периферической зоны группы контроля. Синий цвет – группа контроля, желтый цвет – группа сравнения, красный цвет – рака предстательной железы.

Параметры модуля Юнга (Emean, Emin, Emax) очаговых образований группы РПЖ также достоверно выше аналогичных параметров жесткости интактной периферической зоны группы контроля. В таблице 14 представлены корреляции параметров модуля Юнга узловых образований с подозрением на злокачественность с клинико-лабораторными данными.

Таблица 14 – Корреляция значений модуля Юнга очаговых образований ПЖ с подозрением на злокачественность с клинико-лабораторными данными

	Emean	Emin,	Emax	SD	SWE-ratio 2
Возраст	–	–	–	–	–
ПСА, нг/мл	– 0,466*	0,313** 0,418*	– 0,459*	– 0,386*	–
Объем ПЖ, мл	–	–	–	–	–
Максимальный линейный размер очага	0,388** 0,465*	0,421* 0,459*	0,367** 0,435*	– 0,219**	– 0,436*
Глисон	– 0,362*	– 0,360*	– 0,344*	–	–

Примечание: первая строка ячейки – доброкачественные очаговые образования (n = 52), вторая строка ячейки – злокачественные очаговые образования (n = 95), * – P < 0,01, ** – при P < 0,05.

Проведенный корреляционный анализ в группе РПЖ показал слабую достоверную прямую связь Emean, Emin, Emax с уровнем ПСА, максимальным линейным размером очага, параметром Глисона. Значения SD в группе РПЖ достоверно коррелируют с уровнем ПСА (r = 0,386) и максимальным линейным размером очага периферической зоны (r = 0,219). В группе сравнения данная корреляция не выявлена. В группе РПЖ также отмечена слабая связь между SWE-ratio 2 и максимальным линейным размером очага (r = 0,436). В группе сравнения выявлена слабая прямая достоверная связь для значений жесткости очага периферической зоны (Emean r = 0,388, Emin r = 0,421, Emax r = 0,367) с максимальным линейным размером очага и для параметра жесткости Emin с уровнем ПСА (r = 0,313). Выявленные связи между параметрами жесткости ПЖ и клинико-лабораторными данными имеют значение в правильной интерпретации результатов эластометрии сдвиговой волной в дифференциальной диагностике заболеваний предстательной железы. Для оценки информативности параметров эластометрии модуля Юнга (Emean, Emin, Emax, SWE-ratio) в диагностике РПЖ использовался ROC анализ. Осуществлено межгрупповое сравнение показателей эластометрии очаговых образований периферической зоны в группах РПЖ и сравнения. Результаты статистического анализа приведены на рисунке 27 и в таблице 15.

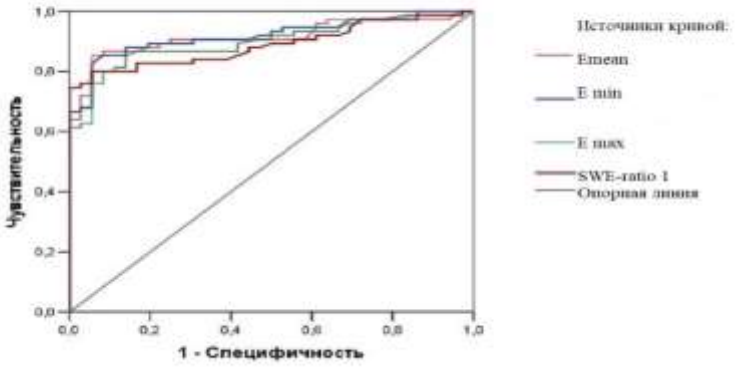

Рисунок – 27 График информативности параметров эластометрии (Emean, Emin, Emax, SWE-ratio 2) в диагностике рака предстательной железы.

Таблица 15 – Информативность пороговых значений эластографии сдвиговой волной в диагностике рака предстательной железы

Пороговое значение модуля Юнга, кПа	Параметр информативности теста					
	Ч., %	С., %	ПЦПТ, %	ПЦОТ, %	AUC	95%-ный доверительный интервал
Emin ≥ 31,0	81,9	88,4	93,9	69,1	0,899± 0,027	0,847–0,951
Emean ≥ 37,8	85,3	88,4	94,2	73,1	0,891± 0,028	0,837–0,946
Emax ≥ 45,7	84,0	81,4	90,8	70,0	0,873± 0,030	0,815–0,931
SWE-ratio 2 ≥ 1,94	80,0	94,4	96,8	69,4	0,888± 0,031	0,828–0,948

По данным ROC-анализа были определены оптимальные пороговые значения для параметров модуля Юнга. Для Emin его величина составила больше или равно 31,0 кПа с чувствительностью 81,9%, специфичностью 88,4%, прогностической ценностью положительного теста 93,9%, прогностической ценностью отрицательного теста 69,1%. Для Emax его величина составила больше или равно 45,7 кПа с чувствительностью 84,0%, специфичностью 81,4%, прогностической ценностью положительного теста 90,8%, прогностической ценностью отрицательного теста 70,0%. Наиболее оптимальные параметры информативности показал параметр Emean больше или равно 37,8 кПа с чувствительностью 85,3%, специфичностью 88,4%, прогностической ценностью положительного теста 94,2%, прогностической ценностью отрицательного теста 73,1%. Пороговое значение индекса жесткости SWE-ratio 2 (Emean очага периферической зоны / Emean интактной периферической зоны) больше или равно 1,94 характеризовалось следующей информативностью – чувствительность 80,0%, специфичность 94,4%, прогностическая ценность положительного теста 96,8%, прогностическая ценность отрицательного теста 69,4%. Для параметров Emin, Emean, Emax и SWE-ratio 2 значения AUC составили 0,899, 0,891, 0,873 и 0,888 соответственно, что расценивается как высокое качество тестов.

На рисунке 28: А – на периферии правой доли преимущественно гипоэхогенное образование с неровным нечетким контуром, в режиме УЭСВ окрашивается в жесткие красные тона, значения жесткости: Emean – 129,7 кПа, Emin – 113,8 кПа, Emax – 137,7 кПа. Б – интактная периферическая зона левой доли окрашивается в нежесткий синий цвет, значения жесткости: Emean – 17,5 кПа, Emin – 12,8 кПа, Emax – 22,4 кПа; переходная зона левой доли окрашивается в промежуточные сине-желтые оттенки, значения жесткости: Emean – 32,9 кПа, Emin – 27,0 кПа, Emax – 37,5 кПа; SWE-ratio 2 (Emean очага периферической зоны / Emean интактная периферическая зона) – 7,71, SWE-ratio 3 (Emean очага периферической зоны / Emean переходная зона) – 3,94. В – микропрепарат, гистологический результат зоны интереса ПЖ: ацинарная аденокарцинома представлена светлыми опухолевыми ацинусами, не имеющими базальный слой клеток. Ядерная атипия слабая. Градация по Глисону 3 + 3 = 6. 1-ая градирующая группа. Окраска гематоксилин и эозин. Увеличение 400 кратное.

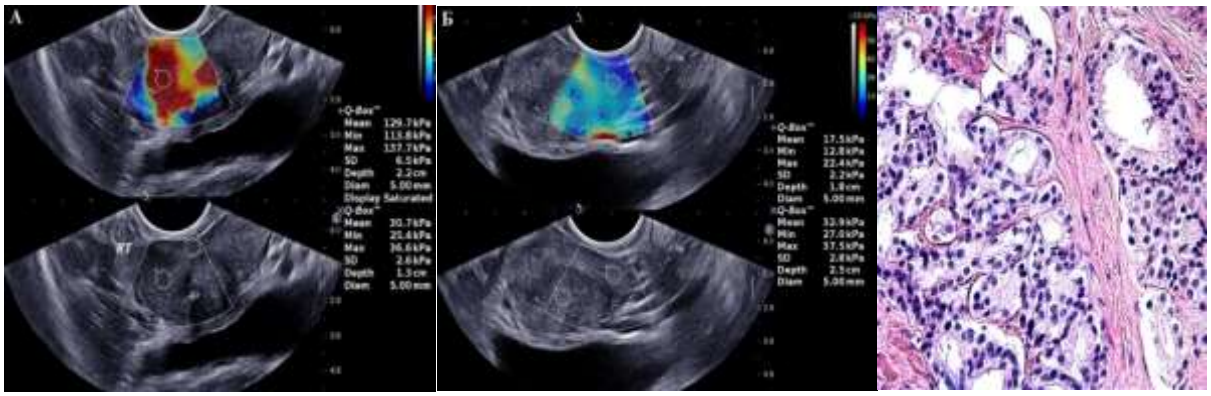

Рисунок 28 – Эластограммы предстательной железы пациента Г. из группы РПЖ, 57 лет, объем железы 37 мл, ПСА 5,2 нг/мл. А – количественная оценка очагового образования периферической зоны правой доли, Emean составило 129,7 кПа, Б - количественная оценка интактной периферической зоны левой доли, Emean составило 17,5 кПа и переходной зоны левой доли, Emean составило 32,9 кПа, В – микропрепарат гистологического исследования зоны интереса.

На рисунке 29: А – на периферии левой доли выраженно гипоэхогенное образование с неровным нечетким контуром, в режиме УЭСВ периферическая и переходная зона окрашивается в жесткие красные тона, значения жесткости: Emean – 127,5 кПа, Emin – 93,2 кПа, Emax – 150,9 кПа. Б – интактная периферическая зона

правой доли окрашивается в нежесткий синий цвет, значения жесткости: Emean – 18,0 кПа, Emin – 15,2 кПа, Emax – 21,5 кПа; SWE-ratio 2 – 7,08. В – микропрепарат, гистологический результат зоны интереса ПЖ: ацинарная аденокарцинома представлена светлыми опухолевыми ацинусами, не имеющими базальный слой клеток. Ядерная атипия слабая. Градация по Глисону 3 + 3 = 6. 1-ая градирующая группа. Окраска гематоксилин и эозин. Увеличение 200 кратное.

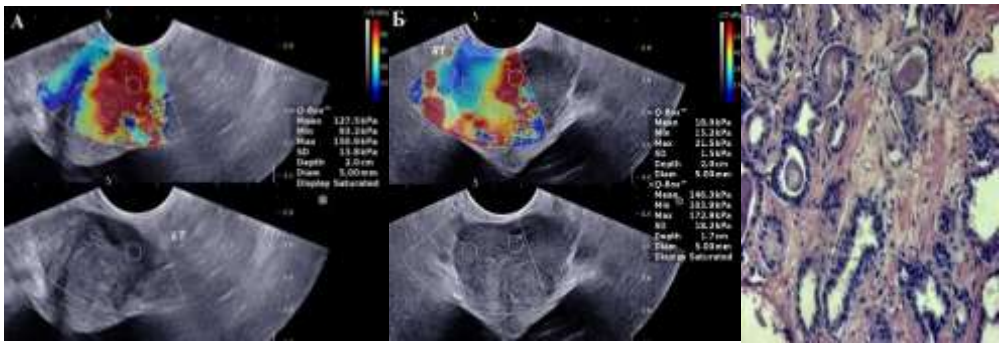

Рисунок 29 – РПЖ.: А – количественная оценка очагового образования периферической зоны правой доли, Emean составило 127,5 кПа, Б - количественная оценка интактной периферической зоны левой доли, Emean составило 18,0 кПа, В – микропрепарат гистологического исследования зоны интереса.

По литературным данным известен феномен «черной дыры» при исследовании молочных желез в режиме УЭСВ – дефект в окрашивании основной массы опухолевой ткани на эластокарте [17]. В нашем исследовании у 6 пациентов из группы РПЖ отмечалось данное явление в различной степени выраженности. На рисунке 30 представлены примеры феномена «черной дыры» при РПЖ: А – в периферической зоне обеих долей, больше слева, подкапсульно определяется выраженно гипоэхогенное очаговое образование, в режиме УЭСВ шкала увеличена до 190 кПа, центральные отделы образования не окрашиваются, значения жесткости на периферии Emean – 91,1 кПа, Emin – 76,7 кПа, Emax – 106,7 кПа. Б – в периферической зоне левой доли отмечается гипоэхогенное очаговое образование с распространением на правую долю и переходную зону слева. В режиме УЭСВ отмечался выраженный дефект окрашивания, значения жесткости очагового образования в зоне окрашивания: Emean – 157,6 кПа, Emin – 142,0 кПа, Emax – 163,9 кПа, шкала эластокарты увеличена до 200 кПа. В – гипоэхогенное

очаговое образование периферической зоны левой доли в режиме УЭСВ окрашивается неравномерно, за счет небольшого дефекта окрашивания, значения жесткости очагового образования в зоне окрашивания: Emean – 40,9 кПа, Emin – 39,4 кПа, Emax – 42,1 кПа. Шкала эластокарты увеличена до 100 кПа.

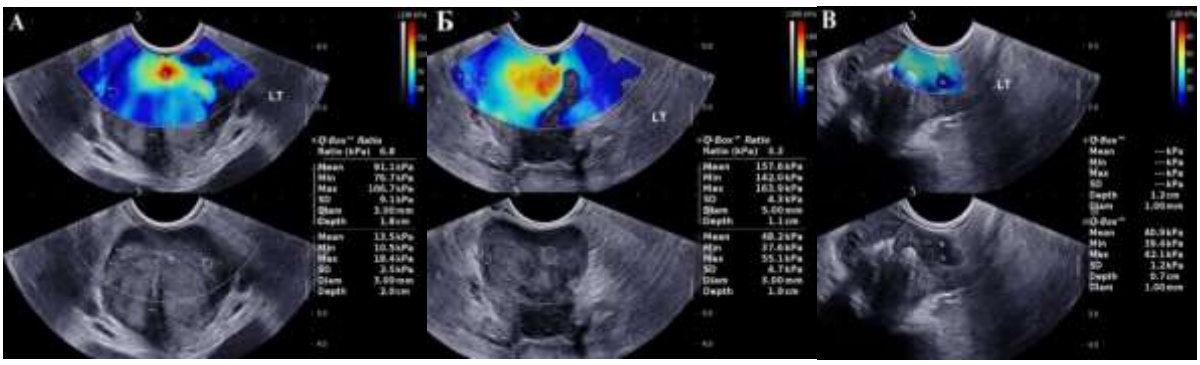

Рисунок 30 – Примеры ультразвуковых эластограмм рака предстательной железы.

В большинстве случаев РПЖ ассоциируется с высокой жесткостью. В нашей работе у 12 пациентов были выявлены нежесткие формы РПЖ по данным УЭСВ. На рисунке 31 представлены примеры ультразвуковых эластограмм «синих» (нежестких) РПЖ: А – в периферической зоне правой доли, вблизи междолевой борозды определяется гипоэхогенное очаговое образование с неровным нечетким контуром, в режиме УЭСВ окрашивается в нежесткие синие тона, значения жесткости очагового образования Emean – 28,6 кПа, Emin – 27,1 кПа, Emax – 31,3 кПа, значения жесткости интактной периферической зоны левой доли Emean – 29,7 кПа, Emin – 19,2 кПа, Emax – 40,5 кПа, SWE-ratio 2 – 1,0. Б – пациент А. 56 лет, объем железы 39 мл, ПСА 5,1 нг/мл, в периферической зоне левой доли определяется выраженно гипоэхогенное очаговое образование с неровным нечетким контуром, в режиме УЭСВ окрашивается в нежесткие синие тона, среднее значение Emean очагового образования – 29,9 кПа, шкала эластокарты увеличена до 100 кПа. В – в периферической зоне правой доли определяется слабо гипоэхогенное очаговое образование с нечетким контуром, в режиме УЭСВ окрашивается в нежесткие ярко синие тона, значения жесткости очагового образования Emean – 10,9 кПа, Emin – 10,1 кПа, Emax – 12,2 кПа.

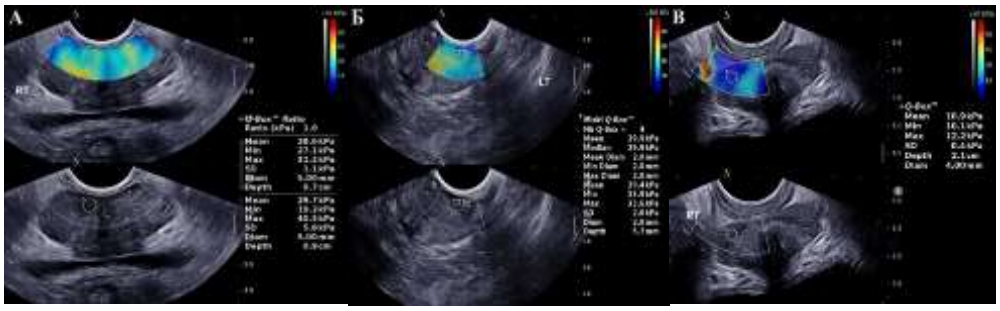

Рисунок 31 – Примеры ультразвуковых эластограмм «синих» (нежестких) раков предстательной железы.

3.3. Оценка значимости контраст-усиленного ультразвукового исследования в диагностике очаговых образований предстательной железы

В данном разделе работы проанализированы данные контраст-усиленного ТРУЗИ 66 пациентов с подозрением на РПЖ. Критерием включения пациентов на УЗИ с внутривенным контрастным усилением было наличие очагового образования периферической зоны ПЖ по данным В-режима. Медиана возраста данных пациентов составила 67 лет. По данным гистологического исследования РПЖ был диагностирован у 41 пациентов, группу сравнения составили 25 пациентов. В таблице 16 представлены их характеристика по клинико-лабораторным данным.

Таблица 16 – Характеристика пациентов проведенным КУУЗИ по клинико-лабораторным данным

Параметр	Группа сравнения (n = 25)	РПЖ (n = 41)	Р-уровень
Возраст	66,5 58,0–70,0 46,0–82,0	68,0 60,5–72,5 50,0–81,0	> 0,05
ПСА, нг/мл	6,5 4,9–8,8 1,26–14,53	9,8 7,0–17,9 0,78–89,0	**< 0,01**
Объем ПЖ, мл	45,5 35,0–65,0 21,0–140,0	38,0 33,0–47,0 21,0–80,0	> 0,05
Размер очага, мм	9,0 7,0–11,0 4,0–17,0	14,0 10,0–22,0 5,0–50,0	**< 0,01**

Примечание: представление количественных параметров как в таблице 5.

Применялся УКП «Серы гексафторида» в объеме 2,4 мл на одно исследование. Данный объем был достаточен для получения информативного изображения. При исследовании акцент делался на интактную и измененную периферическую зону, переходную зону. В таблице 17 представлена характеристика очаговых образований периферической зоны предстательной железы пациентов групп РПЖ и сравнения по данным качественного анализа КУУЗИ.

Таблица 17 – Частота встречаемости качественных признаков КУУЗИ очаговых образований ПЖ

Признак		Группа сравнения (n = 25)	РПЖ (n = 41)	Р-уровень
Контуры очага при контрастировании	чёткие	7 / 28,0%	22 / 54,0%	= 0,08
	нечёткие	18 / 72,0%	19 / 46,0%	
Интенсивность контрастирования очага	изо	14 / 56,0%	14 / 34,0%	> 0,05
	гипо	3 / 12,0%	3 / 7,0%	
	гипер	8 / 32,0%	24 / 59,0%	
Характер контрастирования очага	однородное	23 / 92,0%	20 / 49,0%	**< 0,01**
	неоднородное	2 / 8,0%	21 / 51,0%	
Скорость накопления УКП в очаге в артериальную фазу (до 45–50 сек. от начала исследования)	сопоставимое	19 / 76,0%	18 / 44,0%	**< 0,01**
	быстрое	5 / 20,0%	23 / 56,0%	
	медленное	1 / 4,0%	0 / 0,0%	
Скорость вымывания УКП в очаге в венозную фазу (после 45–50 сек. от начала исследования)	сопоставимое	20 / 80,0%	16 / 39,0%	**< 0,01**
	быстрое	1 / 4,0%	24 / 59,0%	
	медленное	4 / 16,0%	1 / 2,0%	

Первые микропузырьки УКП регистрировались в ПЖ через 12–20 сек. от начала контрастирования. Интактная периферическая зона ПЖ изоинтенсивно контрастировалась от капсулы с распространением в сторону переходной зоны железы. Переходная зона железы при наличии признаков доброкачественной гиперплазии гиперинтенсивно контрастировалась от «хирургической капсулы» и периуретральной зоны в сторону внутренней части узлов с медленным вымыванием, отмечалась четкая граница между периферической и переходными зонами железы (рис. 32). Во всех наблюдениях опухолевые очаги накапливали УКП.

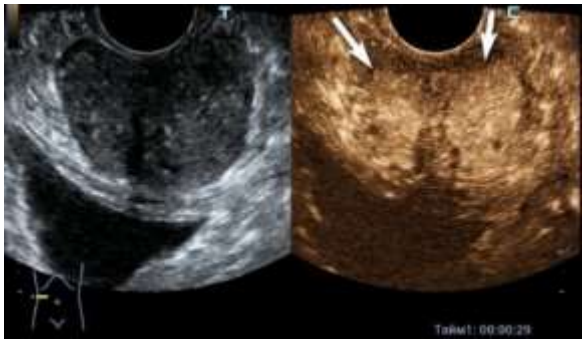

Рисунок 32 – ДГПЖ. КУУЗИ, 29 сек., переходная зона гиперинтенсивно контрастируется, отмечается четкая граница между ней и периферической зоной (стрелки).

Ультразвуковыми критериями РПЖ считали (рис. 33):

1) гиперинтенсивное контрастирование очага,

2) неоднородный характер контрастирования очага,

3) быстрое накопления контрастного препарата в очаге относительно интактной паренхимы в артериальную фазу,

4) быстрое вымывание контрастного препарата в очаге относительно интактной паренхимы в венозную фазу.

Рисунок 33 – Рак предстательной железы. КУУЗИ: А – 17 сек., гиперинтенсивное контрастирование очага периферической зоны (стрелка), Б – 29 сек., пик контрастирования очага (стрелка), В – 36 сек., признаки вымывания в очаге (стрелка), Г – 60 сек., изоинтенсивное контрастирование очага (стрелка) относительно интактной периферической зоны.

В таблице 18 представлены результаты анализа информативности рассмотренных нами ультразвуковых признаков в диагностике РПЖ.

Таблица 18 – Информативность признаков качественного анализа КУУЗИ в диагностике РПЖ

Признак	Ч., (%)	С., (%)	Т., (%)	ППЗ, (%)	ПОЗ, (%)
Гиперинтенсивное контрастирование очага	58,5	68,0	62,1	75,0	50,0
Неоднородный характер контрастирования очага	51,2	92,0	66,7	91,3	53,5
Быстрое накопления контрастного препарата в очаге относительно интактной паренхимы в артериальную фазу	56,1	80,0	65,2	82,1	52,6
Быстрое вымывание контрастного препарата в очаге относительно интактной паренхимы в венозную фазу	58,5	96,0	72,7	96,0	58,5

Максимальную чувствительность в диагностике РПЖ показали признаки «гиперинтенсивное контрастирование очага» и «быстрое вымывание контрастного препарата в очаге относительно интактной паренхимы в венозную фазу» – по 58,5%. Максимальная специфичность, точность, прогностическая ценность положительного и отрицательного тестов были характерны для признака «быстрое вымывание контрастного препарата в очаге относительно интактной паренхимы» – 96; 72,7; 96,0 и 58,5% соответственно.

Следующим этапом производилась оценка формы кривой с выделением 4 вариантов, описанных в Главе 2.2. (рис. 34).

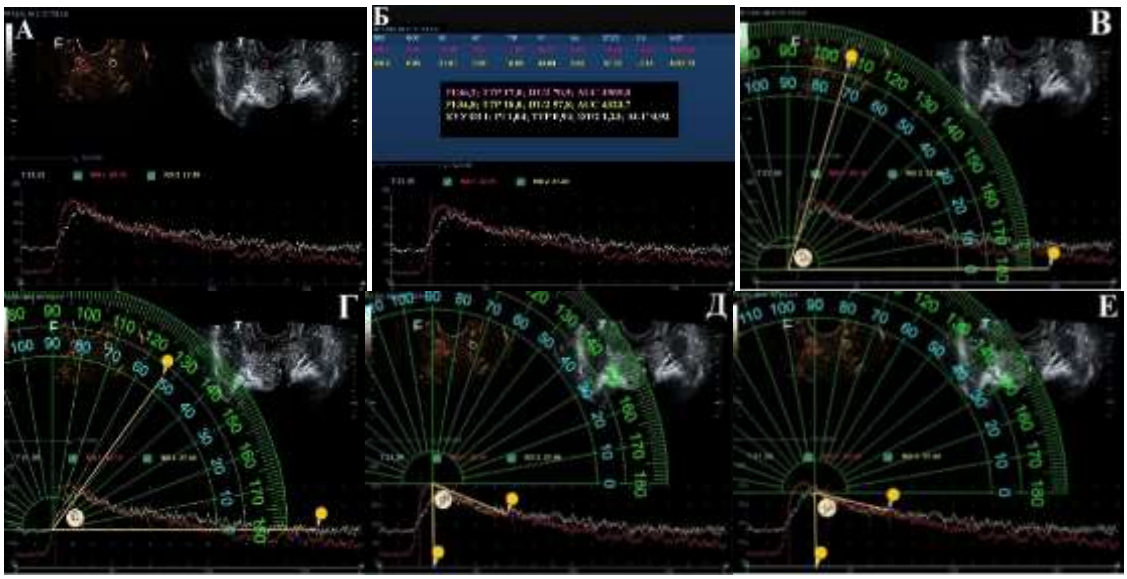

Рисунок 34 – Рак предстательной железы. КУУЗИ: А – кривая розового цвета соответствует очаговому образованию (1 вариант формы кривой), кривая желтого интактному участку периферической зоны (3 вариант кривой), Б – таблица с количественными показателями и индексами КУУЗИ 1, В – вычисление угла накопления в очаге (73°), Г – вычисление угла накопления в интактной периферической зоны (52°), Д – вычисление угла вымывания в очаге (68°), Е – вычисление угла вымывания в интактной периферической зоны (75°).

В таблице 19 показана частота встречаемости анализируемых форм кривых «время-интенсивность» с зон интереса.

Таблица 19 – Частота вариантов кривых время-интенсивность очаговых образований периферической зоны ПЖ

Вариант кривой	РПЖ (n = 41)	Группа сравнения (n = 25)	Переходная зона (n = 66)	Интактная периферическая зона (n = 65)
1	34* (83,0%)	3 (12,0%)	4 (6,0%)	3 (5,0%)
2	5* (12,0%)	11 (44,0%)	33** (49,5%)	16 (25,0%)
3	2*(5,0%)	9 (36,0%)	29 (43,5%)	35 (54,0%)
4	0	2 (8,0%)	1**(1,0%)	10 (16,0%)

Примечание: * – достоверность различий при сравнении с группой сравнения при P < 0,01, ** – достоверность различий при сравнении с интактной периферической зоной при P < 0,01.

Между очаговыми образованиями периферических зон групп РПЖ и сравнения было выявлено достоверное различие частоты встречаемости 1, 2 и 3 вариантов форм кривых «время-интенсивность». Для очагов группы сравнения был характерен 2 вариант формы кривой «время-интенсивность» (44,0%). Для злокачественных очагов был характерен 1 вариант кривой время-интенсивность (83,0%).

Кривые «время-интенсивность», построенные с переходных зон и участка периферической зоны без видимых изменений анализировались без деления на группы. Между переходной и интактной периферической зоной было выявлено достоверное различие частоты встречаемости 2, 4 вариантов кривых. Для переходной зоны ПЖ был характерен 2 вариант (49,5%), чуть реже отмечался 3 тип (43,5%). В интактной периферической зоне чаще отмечался 3 вариант – 54,0% наблюдений. У 1 пациента кривую с интактного участка периферической зоны не удалось построить, ввиду распространения очагового образования на обе доли.

При оценке информативности формы кривых «время-интенсивность» в диагностике РПЖ критерием злокачественности очагового образования периферической зоны считали 1 вариант формы кривой – быстрый подъем с первых секунд с последующим быстрым падением. В таблице 20 показан анализ его информативности.

Таблица 20 – Информативность 1 варианта формы кривой «время-интенсивность» в диагностике РПЖ

	Ч., %	С., %	Т., %	ППЗ, %	ПОЗ, %
1 вариант формы кривой «время-интенсивность»	82,9	88,0	84,8	92,0	75,9

Показатели чувствительности и специфичности 1-го варианта формы кривой в диагностике злокачественных очаговых образований периферической зоны ПЖ были относительно сбалансированы, 82,9% и 88,0% соответственно. Специфичность чуть выше за счет вклада ложноположительных результатов (3

узла). Из вспомогательных критериев информативности обращает на себя внимание высокие показатели ППЗ (92,0%) за счет вклада истинно отрицательных результатов (22).

В таблице 21, 22 представлены количественные параметры проведенных КУУЗИ ПЖ. Анализ количественных параметров кривых «время-интенсивность» построенных в зоне очагового образования периферической зоны ПЖ в группах РПЖ и сравнения показал статистически значимое различие по параметрам: PI, TTP, DT/2, AUC, угол α, угол ß. Между интактной периферической зоной и очаговыми образованиями периферической зоны в группе РПЖ было выявлено статистически значимое различие по параметрам PI, TTP, угол α, угол ß ($P < 0,01$), в группе сравнения по углу ß ($P < 0,01$). При сравнении интактной периферической зоны с переходной в группе РПЖ по параметру PI ($P < 0,01$), в группе сравнения по параметрам PI и AUC ($P < 0,01$).

Таблица 21 – Количественные параметры КУУЗИ ПЖ (РПЖ n = 41, группа сравнения n = 25)

Параметр	Периферическая зона без видимых изменений		Переходная зона		Очаговое образование периферической зоны	
	Группа сравнения	РПЖ	Группа сравнения	РПЖ	Группа сравнения	РПЖ
PI, дБ	31,0 29,0–33,0 26,9–35,0	32,0## 30,0–34,0 25,0–39,0	42,0*** 39,8–46,0 31,0–53,0	42,3 40,8–45,5 32,0–52,0	32,0* 31,0–33,5 25,0–39,6	35,7# 34,2–37,0 28,3–43,0
TTP, сек.	15,3 12,5–19,0 10,0–32,0	15,6 14,5–21,9 8,0–52,0	18,0 15,0–20,5 11,0–43,0	16,1 13,3–22,0 10,6–43,0	16,0* 14,0–18,0 11,3–24,0	13,0# 12,1–16,5 10,0–23,0
DT/2, сек.	63,0 59,0–72,9 47,0–131,6	70,0 57,8–78,0 43,0–102,0	71,5 68,0–75,8 43,0–86,0	71,0 68,0–76,0 35,9–110,0	72,8* 65,3–75,0 59,0–95,0	70,0 54,6–72,4 37,8–79,0
AUC, дБ/сек.	4190,0# 3764,0–4351,0 3490,0–4542,0	4235,0 4092,6–4482,0 3629,0–5288,0	5405,0*** 5001,0–5614,0 4119,0–7097,0	5236,0 4863,0–5671,0 4139,0–5777,2	3895,8* 3772,5–4140,0 3044,0–4566,5	4173,3 3970,0–4460,0 3296,4–6572,0
угол α°, 1 (вымывания)	75,0 66,0–78,0 37,0–87,0	74,0 65,0–79,0 56,0–88,0	70,0 65,0–75,0 50,0–83,0	74,0 66,0–77,0 47,0–80,0	70,0* 64,5–75,5 54,0–83,0	68,0# 47,0–71,0 40,0–78,0
угол ß°, 4 (накопления)	63,0**** 47,0–67,0 20,0–76,0	61,0 53,0–69,0 31,0–76,0	65,0 58,0–70,0 43,0–74,0	59,0 56,0–65,0 36,0–75,0	68,0** 62,5–73,0 54,0–79,0	74,0# 68,0–77,0 48,0–81,0

Примечание: представление количественных параметров как в таблице 5, * – достоверность различий при сравнении с аналогичным параметром очагового образования периферической зоны группы РПЖ при P < 0,01, ** – достоверность различий при сравнении с аналогичным параметром очагового образования периферической зоны группы РПЖ при P < 0,05, # – достоверность различий при сравнении с аналогичным параметром периферической зоны без видимых изменений внутри группы РПЖ при P < 0,01, ## – достоверность различий при сравнении с аналогичным параметром переходной зоны внутри группы РПЖ при P < 0,01, *** – достоверность различий при сравнении с аналогичным параметром периферической зоны без видимых изменений внутри группы сравнения при P < 0,01, **** – достоверность различий при сравнении с аналогичным параметром очагового образования периферической зоны внутри группы сравнения при P < 0,01.

Таблица 22 – Индексы КУУЗИ обследованных пациентов

Индекс 1	Группа сравнения (n = 25)	РПЖ (n = 41)	Р-уровень
Индекс PI	1,049 0,955–1,131 0,833–1,301	1,103 1,059–1,173 0,820–1,440	**0,023**
Индекс TTP	1,119 0,777–1,304 0,563–1,417	0,800 0,691–0,913 0,318–1,875	**0,005**
Индекс DT/2	1,102 0,963–1,237 0,566–1,617	0,959 0,830–1,017 0,539–1,490	**0,004**
Индекс AUC	0,967 0,894–1,049 0,670–1,177	0,982 0,921–1,049 0,692–1,243	0,486
Индекс 2	Группа сравнения	РПЖ	Р-уровень
Индекс PI	0,793 0,678–0,827 0,491–0,961	0,827 0,776–0,914 0,596–1,196	**0,032**
Индекс TTP	0,857 0,694–1,159 0,558–1,545	0,781 0,725–0,983 0,512–1,358	0,183
Индекс DT/2	0,996 0,856–1,095 0,732–2,209	0,945 0,777–1,023 0,373–2,076	0,058
Индекс AUC	0,743 0,702–0,788 0,441–0,979	0,779 0,712–0,866 0,074–1,063	0,107

Примечание: представление количественных параметров как в Таблице 5.

Анализ рассчитываемых индексов 1 в группах РПЖ и сравнения показал статистически значимое различие для индексов PI, TTP, DT/2. Индекс 1 AUC имел сходные значения в группах РПЖ и сравнения, в отличии от абсолютных значений AUC. Анализ индексов 2 в группах РПЖ и сравнения показал статистически значимое различие индекса PI (P < 0,05%). Для индексов 2 (TTP, DT/2, AUC) между группами различия были статистически недостоверны.

Оценка информативности количественных параметров КУУЗИ, показавшие статистически значимое различие между группами РПЖ и сравнения, выполнялась с помощью ROC-анализа. Осуществлено межгрупповое сравнение количественных параметров КУУЗИ в группах РПЖ и сравнения с очаговых образований периферической зоны. Результаты анализа представлены на рисунках 35–40 и в таблице 23.

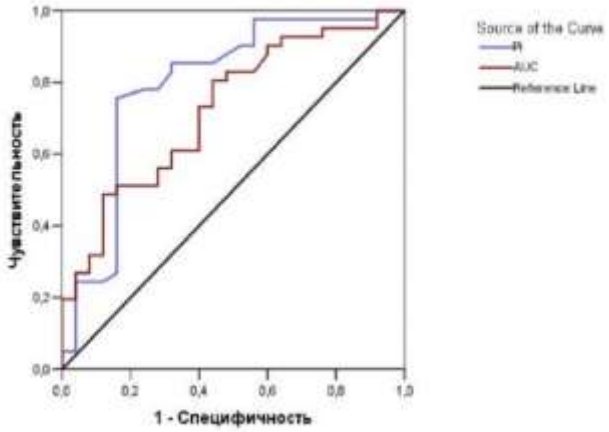

Рисунок – 35 График информативности параметров PI и AUC в диагностике РПЖ.

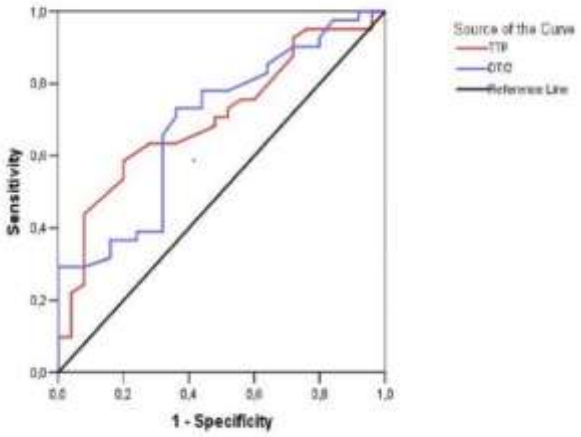

Рисунок – 36 График информативности параметров TTP и DT/2 в диагностике рака предстательной железы.

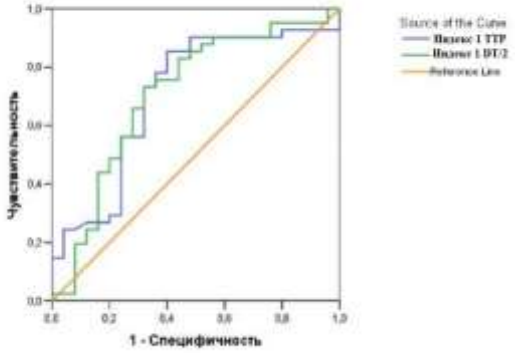

Рисунок – 37 График информативности индексов 1 TTP и DT/2 в диагностике рака предстательной железы.

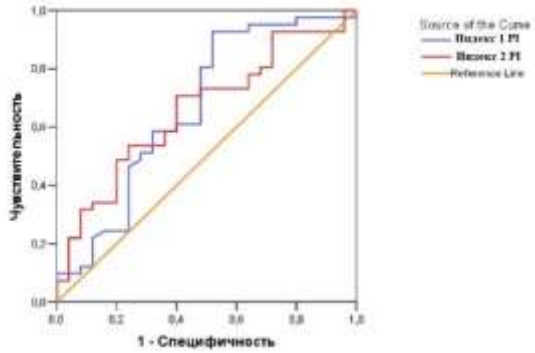

Рисунок – 38 График информативности индекса 1 PI и индекса 2 PI в диагностике рака предстательной железы.

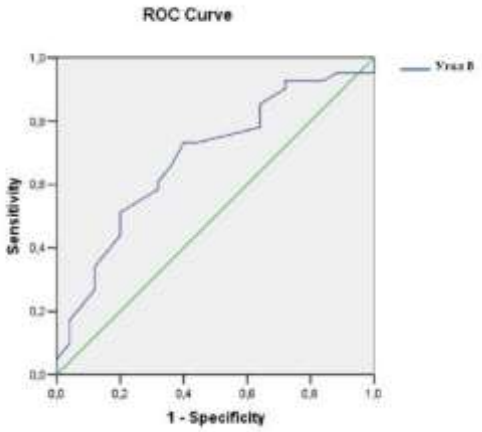

Рисунок – 39 График информативности угла накопления (ß) в диагностике рака предстательной железы.

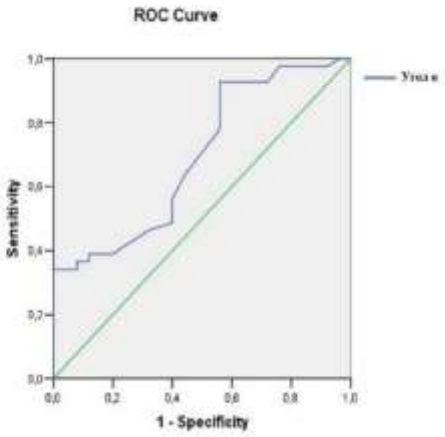

Рисунок – 40 График информативности угла вымывания (α) в диагностике рака предстательной железы.

Таблица 23 – Информативность пороговых значений количественных параметров КУУЗИ в диагностике рака предстательной железы

Параметры КУУЗИ	Параметры информативности тестов						
	Ч., %	С., %	Т., %	ППЗ, %	ПОЗ, %	AUC	95%-ный доверительный интервал
PI ≥ 34,1 дБ	75,6	84,0	80,3	88,9	70,0	0,797±0,062	0,674–0,919
TTP ≤ 13,8 сек.	58,5	80,0	66,7	82,8	54,1	0,704±0,065	0,578–0,831
DT/2 ≤ 71,7 сек.	73,2	64,0	69,7	76,9	59,3	0,692±0,067	0,561–0,823
AUC ≥ 3946,0 дБ/сек.	80,5	56,0	71,2	75,0	63,6	0,725±0,063	0,601–0,849
Индекс 1 PI ≥ 1,004	92,7	48,0	75,8	74,5	80,0	0,667±0,073	0,524–0,811
Индекс 1 TTP ≤ 0,955	85,4	60,0	75,8	77,8	71,4	0,707±0,069	0,572–0,842
Индекс 1 DT/2 ≤ 0,993	73,2	68,0	71,2	79,0	60,7	0,708±0,070	0,571–0,845
Индекс 2 PI ≥ 0,795	70,7	60,0	66,7	74,4	55,6	0,659±0,068	0,525–0,792
угол ß ≥ 69,5°	73,2	60,0	68,2	75,0	57,7	0,769±0,065	0,642–0,896
угол α ≤ 69,5°	63,4	56,0	60,6	70,3	48,3	0,693±0,066	0,563–0,823
угол ß ≥ 69,5°+ угол α ≤ 69,5°	92,7	80,0	87,9	88,4	87,0	–	–

По данным ROC-анализа были определены оптимальные пороговые значения количественных параметров КУУЗИ в диагностике РПЖ. Так среди абсолютных аппаратных параметров, лучшую информативность показал тест «PI ≥ 34,1 дБ».

Анализ индексов с включением параметров периферической зоны без видимых изменений показал, что тест «Индекс 1 PI ≥ 1,004» при высоких показателях чувствительности (92,7%) характеризовался низкой специфичностью (48,0%). Уровень ПОЗ (80,0%) был лучшим среди индексов 1. Лучшую специфичность и ППЗ показал тест «Индекс 1 DT/2 ≤ 0,993» – 68,0 и 79,0% соответственно. Лучшую точность показали тесты «Индекс 1 PI ≥ 1,004» и «Индекс 1 TTP ≤ 0,955» по 75,80%. Чувствительность индекса 1 PI, в отличии от абсолютного параметра, увеличилась на 17,1%, специфичность снизилась на 36%. Чувствительность индекса 1 TTP, в отличии от абсолютного параметра, увеличалась на 26,9%, при незначительном снижении специфичности на 4%. Чувствительность индекса 1 DT/2, в сравнении с абсолютным параметром, не изменилась и составила 73,2%, специфичность повысилась на 4%.

Анализ индексов с включением параметров переходной зоны показал, что информативность порогового значения «Индекс 2 PI ≥ 0,795» была ниже абсолютного параметра PI. Так чувствительность была незначительно ниже на 4,9% и составила 70,7%, а специфичность существенно на 24,0% и составила 60,0%.

Чувствительность теста «угол накопление ß ≥ 69,5°» составила 73,2%, специфичность 60,0%. Чувствительность теста «угол вымывания α ≤ 69,5°» составила 63,4%, специфичность 56,0%.

Учитывая высокую информативность 1 варианта формы кривой «время-интенсивность» в диагностике РПЖ, оценка диагностической значимости углов накопления (β) и вымывания (α) осуществлялась при соблюдении следующего решающего правила – считали, что заболевание присутствует при положительном результате обоих параметров. При такой оценке чувствительность комплекса «угол ß ≥ 69,5°+ угол α ≤ 69,5° – РПЖ» составила 92,7%, специфичность 80,0%, точность 87,9%, ППЗ 88,4%, ПОЗ 87,0%.

Проведенный корреляционный анализ в группе РПЖ показал слабую достоверную обратную связь индекса 1 TTP с максимальным линейным размером очага периферической зоны (r = -0,384 при P = 0,015) и слабую достоверную прямую связь угла накопления ß также с максимальным линейным размером очага

периферической зоны (r = 0,448 при P = 0,022). По остальным абсолютным параметрам КУУЗИ и индексам корреляция с клинико-лабораторными данными не выявлена.

В группе сравнения отмечена средняя обратная связь параметров переходной зоны PI и AUC с возрастом: r = -0,512 при P = 0,009 и r = -0,522 при P = 0,007 соответственно. Для параметров DT/2 и угла вымывания α переходной зоны отмечена слабая обратная связь с возрастом: r = -0,408 при P = 0,043 и r = -0,471 при P = 0,018 соответственно. Корреляция параметров КУУЗИ очаговых образований и интактной периферической зоны с клинико-лабораторными данными не выявлена.

Таким образом, среди качественных признаков максимальную информативность в диагностике РПЖ показал – «быстрое вымывание контрастного препарата в очаге относительно интактной паренхимы в венозную фазу». Для переходной зоны ПЖ при наличии признаков доброкачественной гиперплазии характерно гиперинтенсивное контрастирование от «хирургической капсулы» и периуретральной зоны в сторону внутренней части узлов с медленным вымыванием, с наличием четкой границы между периферической и переходными зонами железы. Для злокачественных очагов периферической зоны характерен 1 вариант формы кривой «время-интенсивность» (85%). Для переходной зоны ПЖ был характерен 2 тип кривой (49,5%), чуть реже отмечался 3 тип кривой (43,5%). Информативность количественных показателей КУУЗИ в диагностике РПЖ была выше качественных. Среди абсолютных параметров лучшую информативность в диагностике РПЖ показал тест «PI ≥ 34,1 дБ». Среди расчитываемых индексов оптимальным стало пороговое значение «индекс 1 TTP ≤ 0,955 – РПЖ». В целом, расчет индексов КУУЗИ с учетом параметров интактных участков периферической зоны и переходных зон не позволило оптимально повысить информативность. В связи с этим были разработаны способы количественной оценки формы кривой «время-интенсивность» – угол накопления (ß) и вымывания (α). Комплексная оценка полученных пороговых значений углов в диагностике РПЖ показала их высокую информативность.

3.4. Оценка значимости мультипараметрического ультразвукового исследования в диагностике рака предстательной железы

В нашем исследовании 66 пациентам было проведено МпУЗИ ПЖ включающее в себя В-режим, допплерографические режимы, эластографию сдвиговой волной и контраст-усиленное УЗИ. В данном разделе работы проанализирована комплексная оценка полученных данных. Медиана возраста пациентов составила 67 лет. По данным гистологического исследования РПЖ был диагностирован у 41 пациента, группу сравнения составили 25 пациентов. Клинико-лабораторные характеристики данных пациентов представлены в главе 2.2., Таблица 16. Анализ информативности ультразвуковых признаков очаговых образований периферической зоны ПЖ в диагностике РПЖ нами был проведен отдельно для каждого используемого режима и при их комбинации. Учитывая, что критерием включения пациентов для проведения КУУЗИ было наличие очагового образования периферической зоны ПЖ, этот признак не анализировался.

Ультразвуковыми признаками РПЖ считали:

1. по данным В-режима регистрация любых двух и более признаков злокачественности (нечеткий контур, неровный контур, гипоэхогенность очагового образования),
2. по данным допплерографических режимов регистрация признака «гиперваскуляризация» (асимметричное или диффузное распределение цветовых пятен с дезорганизацией сосудистого русла в периферической и переходной зонах),
3. по данным эластографии сдвиговой волной: одновременное наличие 2 признаков количественной оценки жесткости очагового образования периферической зоны – Emean ≥ 37,8 кПа и SWE-ratio 2 ≥ 1,94,
4. по данным КУУЗИ: одновременное наличие 2 признаков количественной оценки формы кривой «время–интенсивность» построенной с очагового образования периферической зоны – угол накопления $\beta \geq 69{,}5°$ и угол вымывания $\alpha \leq 69{,}5°$.
5. В-режим + ЦДК, ЭДК – регистрация любых двух и более признаков злокачественности В-режима с регистрацией признака «гиперваскуляризации» по данным допплерографических режимов,

6. В-режим + УЭСВ – регистрация любых двух и более признаков злокачественности В-режима с регистрацией Emean ≥ 37,8 кПа или SWE-ratio 2 ≥ 1,94,

7. В-режим + КУУЗИ – регистрация любых двух и более признаков злокачественности В-режима с регистрацией угла накопления β ≥ 69,5° или угла вымывания α ≤ 69,5°,

8. МпУЗИ – регистрация любых пяти и более из следующих восьми признаков злокачественности (нечеткий контур, неровный контур, гипоэхогенность очагового образования, гиперваскуляризация по данным допплерографических режимов, Emean ≥ 37,8 кПа, SWE-ratio 2 ≥ 1,94, угол накопления β ≥ 69,5°, угол вымывания α ≤ 69,5°),

9. МпУЗИ – регистрация любых пяти и более из следующих семи признаков злокачественности (нечеткий контур, неровный контур, гипоэхогенность очагового образования, Emean ≥ 37,8 кПа, SWE-ratio 2 ≥ 1,94, угол накопления β ≥ 69,5°, угол вымывания α ≤ 69,5°).

В Таблице 24 и 25 представлены результаты проведенного анализа.

Таблица 24 – Результаты ультразвуковых режимов в диагностике рака предстательной железы (n = 66)

Режим \ Результат	ИП	ЛО	ЛП	ИО
В-режим	36	5	15	10
ЦДК, ЭДК	13	28	10	15
УЭСВ	36	5	2	23
КУУЗИ	38	3	5	20
В-режим + ЦДК, ЭДК	35	6	8	17
В-режим + УЭСВ	32	9	2	23
В-режим + КУУЗИ	38	3	8	17
МпУЗИ: В-режим + ЦДК + ЭДК + УЭСВ + КУУЗИ	34	7	2	23
МпУЗИ: В-режим + УЭСВ + КУУЗИ	41	0	2	23

Примечание: ИП – истинно положительный результат, ЛО – ложноотрицательный результат, ЛП – ложноположительный результат, ИО – истинно отрицательный результат.

Таблица 25 – Информативность ультразвуковых режимов в диагностике рака предстательной железы

Режимы	Ч, %	С, %	Т, %	ППЗ, %	ПОЗ, %
В-режим	87,8	40,0	69,7	70,6	66,7
ЦДК, ЭДК	31,7	60,0	42,4	56,5	34,9
УЭСВ	87,8	92,0	89,4	94,7	82,1
КУУЗИ	92,7	80,0	87,9	88,4	87,0
В-режим + ЦДК, ЭДК	85,4	68,0	78,8	81,4	73,9
В-режим + УЭСВ	78,1	92,0	83,3	94,1	71,9
В-режим + КУУЗИ	92,7	68,0	83,3	82,6	85,0
МПУЗИ: В-режим + ЦДК + ЭДК + УЭСВ + КУУЗИ	82,9	92,0	86,4	94,4	76,7
МПУЗИ: В-режим + УЭСВ + КУУЗИ	100,0	92,0	97,0	95,4	100,0

Информативность В-режима и допплерографических режимов, как и по результатам анализа в главе 3.1., была не эффективна. Информативность УЭСВ при изолированной оценке была лучшей. КУУЗИ при изолированной оценке показало максимальные уровни чувствительности (92,7%) и ПОЗ (87,0%).

Добавление к В-режиму данных допплерографических режимов позволило существенно увеличить специфичность (на 28,0%), за счет увеличения истинно отрицательных результатов на 7 единиц. Чувствительность при этом незначительно снизилась на 2,4%. ППЗ комплекса составила 81,4%, ПОЗ 73,9%. Добавление к В-режиму данных УЭСВ позволило увеличить специфичность (на 52,0%), за счет уменьшения ложноположительных результатов с 15 до 2 единиц. Чувствительность при этом снизилась на 9,7%. Обращает на себя внимание высокие показатели ППЗ – 94,1%. Снижение чувствительности комплексов в обоих случаях можно обьяснить низкой специфичностью серошкальных признаков.

Комплексная оценка данных В-режима и КУУЗИ позволило увеличить специфичность на 28,0%, чувствительность на 4,9%, точность на 13,6%.

Комплексная оценка всех режимов мультипараметрического УЗИ ПЖ (вариант 5 признаков и более из 8) характеризовалась 7 ложноотрицательными результатами и 2 ложноположительными. Данные результаты обеспечили следующую информативность комплекса: Ч 82,9%, С 92,0%, точность 86,4%, ППЗ 94,4%, ПОЗ 76,7%.

Комплексная оценка режимов мультипараметрического УЗИ ПЖ (вариант 5 признаков и более из 7) характеризовалась 2 ложноположительными результатами, при отсутствии ложноотрицательных. Это обеспечило следующую информативность комплекса: чувствительность 100,0%, специфичность 92,0%, точность 97,0%, ППЗ 95,4%, ПОЗ 100,0%.

В качестве иллюстрации высокой информативности МпУЗИ приводим клинические наблюдения.

Клиническое наблюдение №1. Пациент Х., 1956 г. р. (№ амбулаторной карточки 18/035988) обратился в ГАУЗ «РКОД МЗ РТ» с жалобами на повышенный уровень ПСА (6,6 нг/мл). Объективный статус: общее состояние удовлетворительное. Кожные покровы нормальной окраски. Сознание ясное. Живот мягкий, безболезненный. По данным ПРИ – предстательная железа эластичная. Рекомендовано: повторный анализ ПСА, трансректальное УЗИ. Анализ ПСА от 2.02.2019 г. – общий 6,87 нг/мл, соотношение свободного к общему 6,4%.

Мультипараметрическое УЗИ предстательной железы от 11.02.2019 г. (рис. 41): А – (В-режим и ЦДК) – Размеры 48 х 47 х 29 мм, Объем железы 34 мл. Контур ровный, четкий. Эхоструктура изоэхогенная, неоднородная. На периферии правой доли, вблизи междолевой борозды, определяется гипоэхогенное очаговое образование максимальным длинником 11 мм, с неровным, нечетким контуром. В режиме ЦДК гиповаскулярное (стрелка); В – в режиме УЭСВ периферическая зона окрашивается в сине-желтые оттенки, Emean очага составил 28,6 кПа, Emean интактной периферической зоны 29,7 кПа, SWE-ratio 2 – 1,0; Г – (КУУЗИ, 2,4 мл

«Серы Гексафторида», 20 сек.) – очаговое образование характеризуется гиперинтенсивным контрастирование, с четким контуром, однородного характера, с быстрым накоплением контрастного препарата в очаге относительно интактной паренхимы в артериальную фазу (стрелка); Д (40 сек.) – быстрое вымывание контрастного препарата в очаге относительно интактной паренхимы; Е – режим построения кривых «время-интенсивность», для очагового образования характерен 1 вариант формы кривой (розовый цвет), для интактного участка периферической зоны 4 вариант (желтый цвет). Угол накопления в очаге составил 75°; Ж – угол вымывания в очаге составил 69°; З – угол накопления в интактном участке составил 15°; И – угол вымывания в интактном участке составил 87°; К – таблица с количественными показателями кривых «время-интенсивность»: с зоны очагового образования PI 35,7 дБ, TTP 16,5 сек., DT/2 78,63 сек., AUC 4634,2 дБ/сек; с интактной паренхимы периферической зоны PI 27,5 дБ, TTP 63,9 сек., DT/2 не определяется, AUC 4429,2 дБ/сек; индекс КУУЗИ 1 PI 1,3, TTP 0,26, AUC 1,05.

Заключение: очаговое образование периферической зоны правой доли, susp. malignae.

Гистологическое исследование №770409713 от 25.03.2019 г.: в столбике ткани из зоны интереса рост ацинарной аденокарциномы 7 баллов по Глисону (3 + 4), 2-ая градирующая группа (50% объема столбика). В остальных столбиках ракового роста не выявлено. Гистологический результат очагового образования периферической зоны справа, ацинарная аденокарцинома представлена светлыми опухолевыми ацинусами, не имеющими базальный слой клеток. Ядерная атипия слабая. Градация по Глисону 3 + 4 = 7. Окраска гематоксилин и эозин. Увеличение 200 кратное (рис. 41 Л).

Диагноз: Злокачественное новообразование предстательной железы, T2cN0M0.

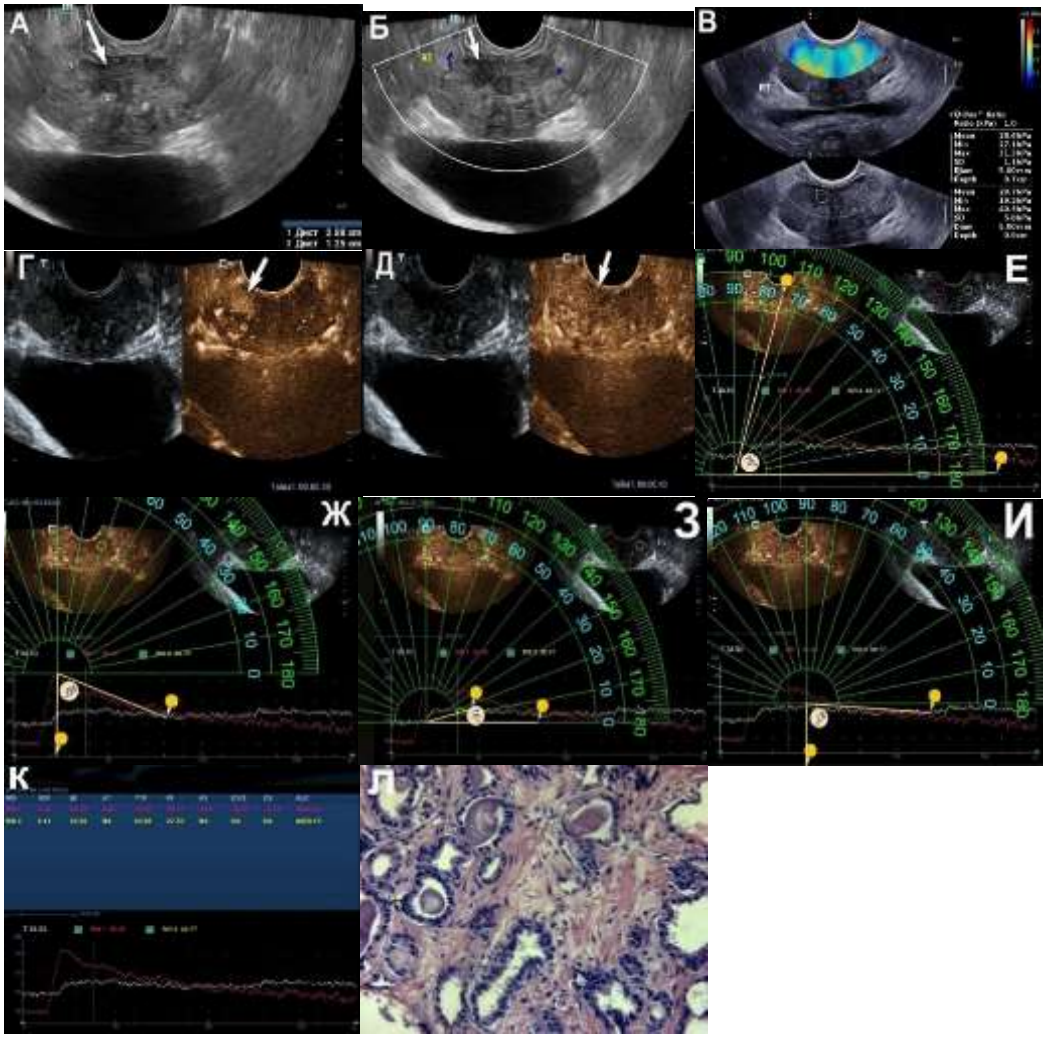

Рисунок 41 – Рак предстательной железы. Пример мультипараметрического УЗИ предстательной железы, где А – серошкальный режим, Б – режим ЦДК, В – ультразвуковая эластография сдвиговой волной, Г, Д – КУУЗИ, 20 и 40 сек. исследования, Е – измерение угла накопления кривой «время-интенсивность» с очагового образования периферической зоны, Ж – измерение угла вымывания кривой «время-интенсивность» с очагового образования периферической зоны, З – измерение угла накопления кривой «время-интенсивность» с интактной периферической зоны, И – измерение угла вымывания кривой «время-интенсивность» с интактной паренхимы периферической зоны, К – количественные параметры кривой «время-интенсивность», Л – микропрепарат гистологического исследования зоны интереса

Клиническое наблюдение №2. Пациент А., 1973 г. р., (№ амбулаторной карточки 19/025065), обратился в ГАУЗ «РКОД МЗ РТ» с жалобами на рези при мочеиспускании, примесь крови в моче, повышенный уровень ПСА (7,1 нг/мл). Объективный статус: общее состояние удовлетворительное. Кожные покровы нормальной окраски. Сознание ясное. Живот мягкий, безболезненный. По данным ПРИ – в левой доле ПЖ уплотнение. Рекомендовано: анализ мочи на атипичные клетки, повторный анализ общего ПСА и определение свободной фракции, трансректальное УЗИ.

Цитологическое исследование мочи от 13.05.2019 г. – в осадке лейкоциты в большом количестве, клетки эпителия с дегенеративными изменениями. Анализ ПСА от 13.05.2019 г. – общий 6,26 нг/мл, соотношение свободного к общему 5,93%.

По данным УЗИ предстательной железы от 20.05.2019 г. (рис. 42): А,Б – (В-режим, ЭДК) – Размеры 45 х 25 х 36 мм, Объем железы 21 мл. Контур ровный, четкий. Эхоструктура изоэхогенная, неоднородная. На периферии левой доли определяется выраженно гипоэхогенное очаговое образование максимальным длинником 15 мм, с ровным, нечетким контуром. В режиме ЭДК гиповаскулярное (стрелка); В – периферическая зона окрашивается в синие оттенки, Emean очага периферической зоны 29,9 кПа, Emean интактной периферической зоны 26,1 кПа, SWE-ratio 2 ≥ 1,1; Г – (КУУЗИ, 2,4 мл «Серы Гексафторида», 40 сек.) – очаговое образование характеризуется изоинтенсивным контрастированием и сопоставимой скоростью накопления УКП относительно интактной периферической зоны (стрелка), с нечетким контуром, однородного характера; Д – режим построения кривых «время-интенсивность», для очагового образования был характерен 3 вариант формы кривой (розовый цвет), для интактного участка периферической зоны (желтый цвет) и переходной зоны (голубой цвет) 4 вариант; Е – таблица с количественными показателями кривой «время-интенсивность»: с зоны очагового образования PI 25,3 дБ, TTP 18,9 сек., DT/2 73,8 сек., AUC 3044,1 дБ/сек; с интактной паренхимы периферической зоны PI 27,8 дБ, TTP 31,3 сек., DT/2 123,1 сек., AUC 4242,0 дБ/сек; с переходной зоны PI 30,4 дБ, TTP 23,5 сек., DT/2 74,5 сек., AUC 4211,1 дБ/сек.; индекс КУУЗИ 1 PI 0,91, TTP 0,6, DT/2 0,6, AUC 0,72; индекс КУУЗИ 2 PI 0,83, TTP 0,8, DT/2 0,99, AUC 0,72; Ж – угол накопления в очаге составил 59°; З – угол вымывания в очаге составил 81°; И – угол накопления в интактном участке составил 38°; К – угол вымывания в интактном участке составил 88°.

Заключение: очаговое образование периферической зоны левой доли, susp. malignae.

Гистологическое исследование № 831224199 от 22.10.2019 г.: в ткани предстательной железы хроническое воспаление. Рисунок 42 Л – гистологический

результат очага представлен массивным лимфо-гистиоцитарным пролифератом, располагающимся между увеличенными и деформированными ацинусами, имеющими в эпителиальной выстилке базальный слой клеток. Между ацинусами видны также небольшие скопления или тяжи лимфоцитов.)

Диагноз: хронический простатит в стадии обострения.

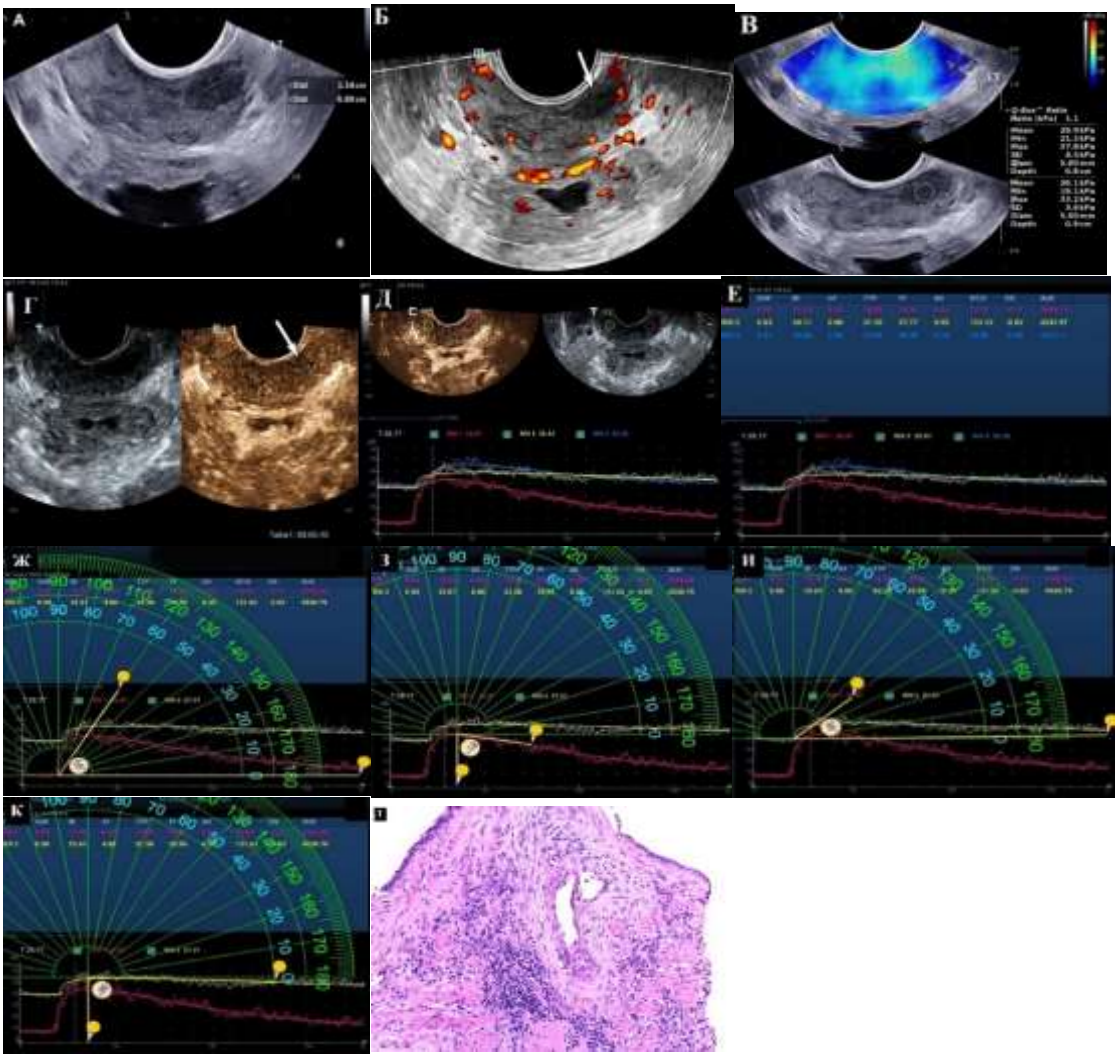

Рисунок 42 – Простатит. Пример мультипараметрического УЗИ предстательной железы, где А – серошкальный режим, Б – режим ЭДК, В – режим УЭСВ, Г – КУУЗИ, 40 сек. исследования, Д – кривые «время-интенсивность», Е – количественные параметры кривых «время-интенсивность», Ж – измерение угла накопления с очагового образования периферической зоны, З – измерение угла вымывания с очагового образования периферической зоны, И – измерение угла накопления с интактной периферической зоны, К – измерение угла вымывания с интактной периферической зоны, Л – микропрепарат гистологического исследования зоны интереса.

Клиническое наблюдение №3. Пациент Х., 1947 г. р. (№ амбулаторной карточки 19/099094) обратился в ГАУЗ «РКОД МЗ РТ» с жалобами на никтурию, вялую струю мочи, общую слабость, утомляемость. Объективный статус: общее

состояние удовлетворительное. Кожные покровы нормальной окраски. Сознание ясное. Живот мягкий, безболезненный. По данным ПРИ – в левой доле ПЖ уплотнение. Рекомендовано: анализ ПСА, УЗИ ПЖ. Анализ ПСА от 2.02.2020 г. – общий 5,22 нг/мл.

МпУЗИ ПЖ от 11.02.2020 г. (рис. 43): А – (В-режим и ЦДК) – Размеры 50 х 46 х 42 мм, Объем железы 51 мл. Контур ровный, нечеткий. Эхоструктура изоэхогенная, неоднородная, с наличием по ходу простатической части уретры микрокальцинатов. На периферии левой доли с частичным переходом на правую, по всей задней поверхности, определяется гипоэхогенное очаговое образование максимальным длинником 23 мм, с неровным, нечетким контуром. В режиме ЦДК отмечается асимметричное распределение цветовых пятен в периферической зоне слева (стрелка); В – в режиме УЭСВ очаговое образование окрашивается в жесткие красные оттенки, Emean очага составил 90,6 кПа, Emean интактной периферической зоны 25,0 кПа, SWE-ratio 2 – 3,6; Г – кривая «время-интенсивность» с очагового образования, 1 вариант формы кривой; Д – таблица с количественными показателями очагового образования PI 33,1 дБ, TTP 13,0 сек., DT/2 37,0 сек., AUC 3626,5 дБ/сек; Е – угол накопления в очаге составил 73°; Ж – угол вымывания в очаге составил 41°; З – кривая «время-интенсивность» с интактного участка периферической зоны, 2 вариант формы кривой; И – таблица с количественными показателями кривой «время-интенсивность» с интактной паренхимы периферической зоны: PI 40,8 дБ, TTP 15,3 сек., DT/2 60,1 сек., AUC 4989,8 дБ/сек; индекс КУУЗИ 1 PI 0,8, TTP 0,84, DT/2 0,62, AUC 0,73; К – угол накопления в интактном участке составил 70°; Л – угол вымывания в интактном участке составил 70°.

Заключение: очаговое образование периферической зоны правой доли ПЖ, susp. malignae.

Гистологическое исследование №869184599 от 05.03.2020 г.: в столбиках из левой доли ацинарная аденокарцинома 7 баллов по Глисону (4 + 3). В столбиках из правой доли картина аденоматозной гиперплазии. Рисунок 43 М – гистологический результат очагового образования, ацинарная аденокарцинома представлена

светлыми опухолевыми ацинусами, не имеющими базальный слой клеток. Градация по Глисону 4 + 3 = 7.

Диагноз: Злокачественное новообразование предстательной железы, T2cN0M0.

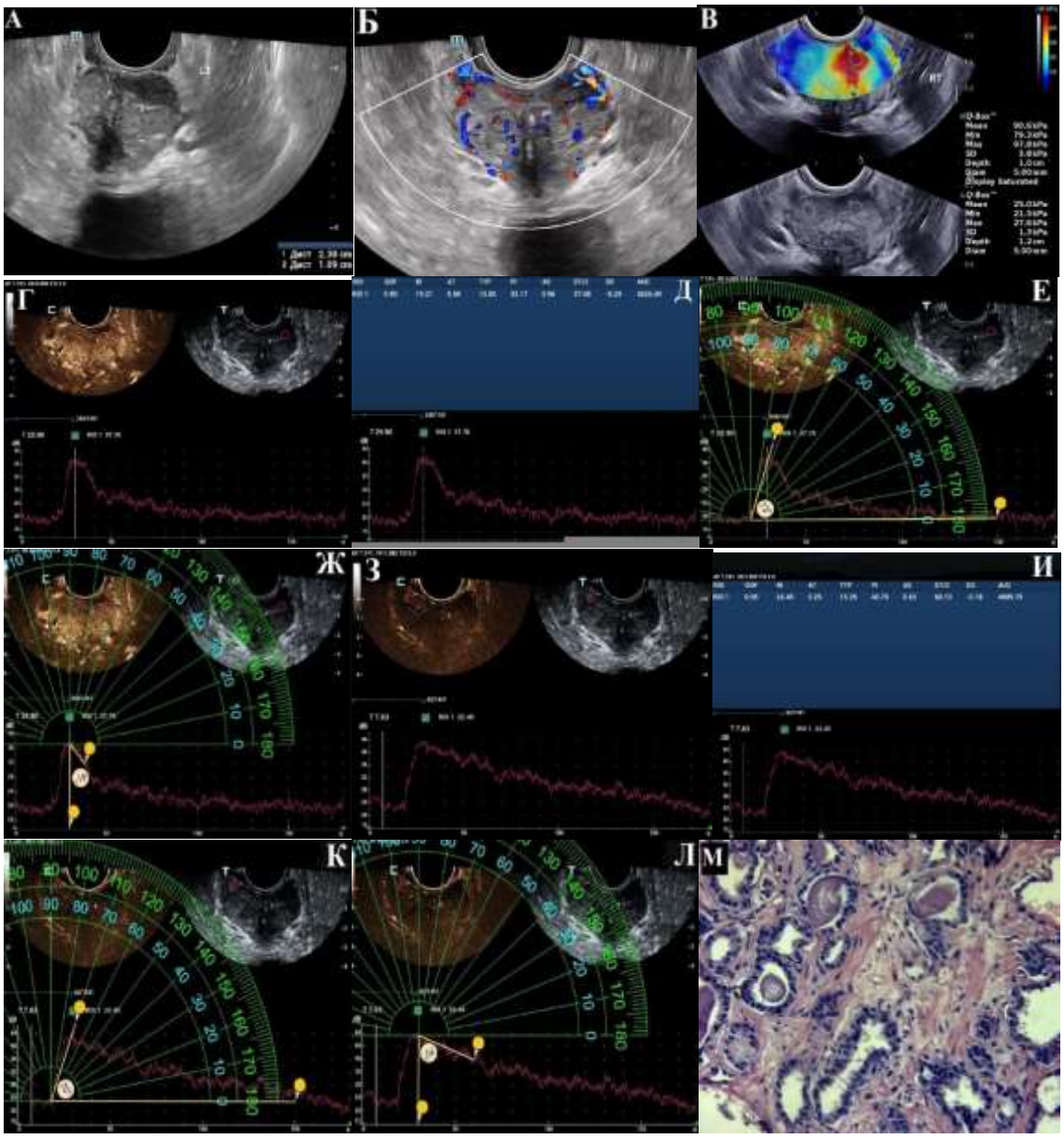

Рисунок 43 – Рак предстательной железы. Пример МпУЗИ ПЖ, где А, Б – В-режим и ЦДК, В – режим УЭСВ, Г, Д –кривая «время-интенсивность» с очагового образования периферической зоны и количественные параметры, Е, Ж – измерение угла накопления и вымывания с очагового образования периферической зоны, З, И – кривая «время-интенсивность» с интактной периферической зоны и количественные параметры, К, Л – измерение угла накопления и ввымывания с интактной периферической зоны, М – микропрепарат гистологического исследования зоны интереса

Таким образом, по результатам нашего исследования МпУЗИ включающее в себя качественные признаки В-режима и количественные параметры УЭСВ и КУУЗИ позволило получить 100% значение ПОЗ в диагностике РПЖ, что позволяет точнее производить отбор пациентов для проведения биопсии.

3.5. Протокол мультипараметрического ультразвукового исследования в диагностике заболеваний предстательной железы

На сегодняшний день УЗИ является наиболее применяемым инструментальным методом в диагностике заболеваний ПЖ. Стандартно используется комбинация серошкального и допплерографических режимов. Однако, как было показано ранее (см. Главы 3.1. и 3.4.), их диагностическая информативность в диагностике очаговых заболеваний ПЖ не достаточна.

По результатам данной работы нами предложен алгоритм использования режимов МпУЗИ ПЖ с включением количественных параметров УЭСВ и КУУЗИ (рис. 44). В его основе лежат количественные результаты МпУЗИ ПЖ, что позволяет объективизировать процесс обследования. Оригинальным отличием данного алгоритма, является включение в обследование количественных параметров оценки формы кривой время-интенсивность: угла накопления и угла вымывания. Основная цель исследования – выявление подозрительных очагов на злокачественный процесс и соответственно определение зон для проведения прицельной биопсии.

Традиционно первый этап обследования включает в себя исследование сыворотки крови на уровень общего ПСА и пальцевое ректальное исследование. По его результатам определяются три категории пациентов: 1) пациенты с нормальными результатами обследования, 2) пациенты с подозрением на РПЖ, 3) пациенты с доброкачественными изменениями. Следующий этап включает проведение мультипараметрического ультразвукового исследования с использованием В-режима и допплерографических режимов пациентам с подозрением на РПЖ и с доброкачественными изменениями. По его результатам определяются две категории пациентов: с наличием очагового образования периферической зоны и без очагового образования периферической зоны.

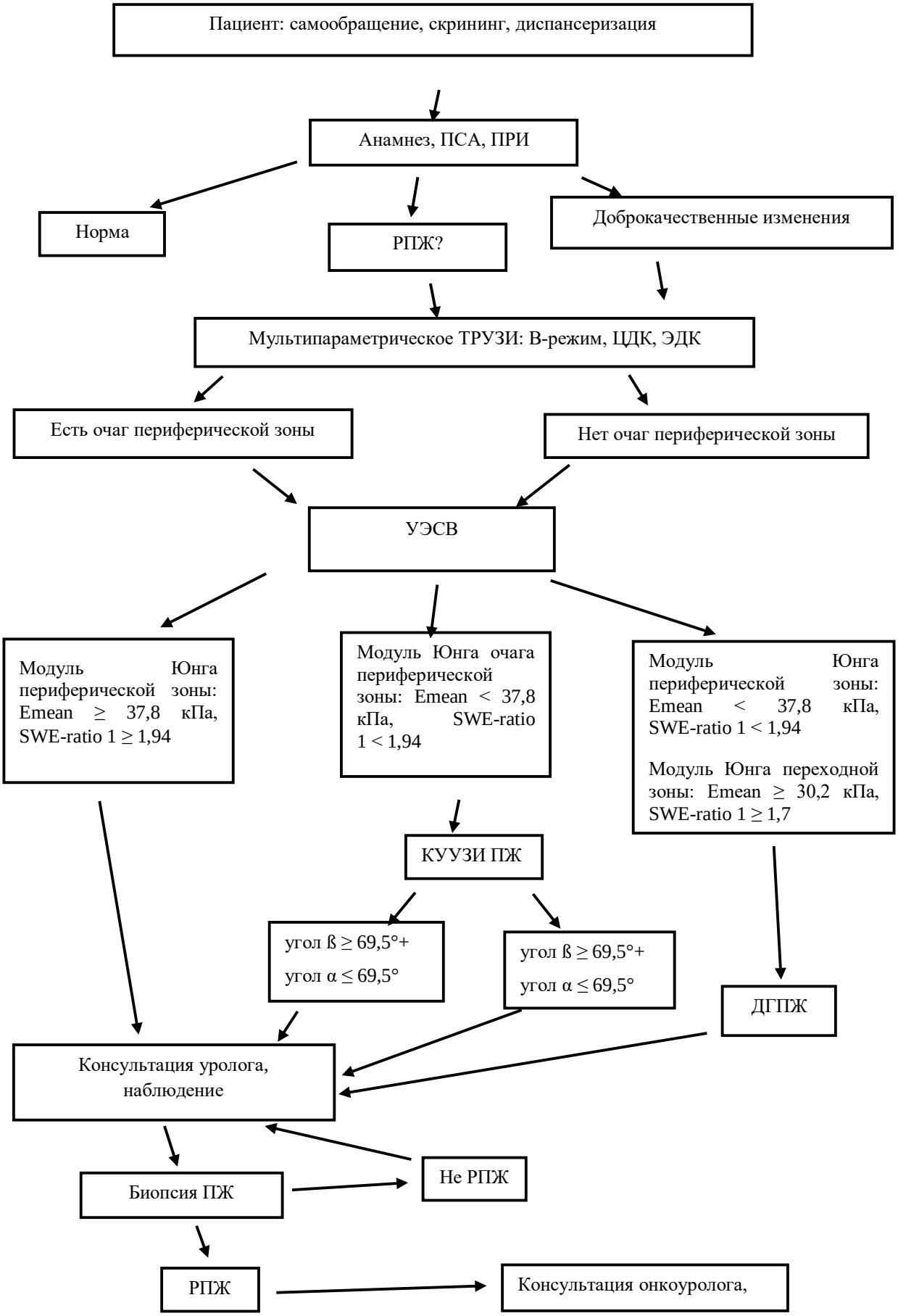

Рисунок 44 – Схема обследования пациентов с использованием МпУЗИ предстательной железы

В дальнейшем пациенты обеих категорий проходят УЗИ с использованием режима УЭСВ. По его результатам пациенты с показателями эластометрии периферической зоны: Emean ≥ 37,8 кПа или SWE-ratio 1 ≥ 1,94 проходят стандартную биопсию ПЖ, при необходимости дополненную прицельными заборами.

Пациентам с выявленным очаговым образованием периферической зоны по данным серошкального и допплерографических режимов, но с показателями модуля Юнга периферической зоны Emean < 37,8 кПа и SWE-ratio 1 < 1,94 рекомендовано проведение КУУЗИ ПЖ с количественной оценкой формы кривой время-интенсивность и расчетом углов накопления и вымывания. Пациенты с одновременным значением угла накопления больше или равно 69,5° и угла вымывания меньше или равно 69,5° проходят стандартную биопсию ПЖ, при необходимости дополненную прицельными заборами. Пациентам со значением угла накопления меньше 69,5° и угла вымывания больше 69,5° избирается тактика динамического наблюдения с использованием стандартных методов исследования ПЖ.Пациентам с показателями эластометрии периферической зоны Emean < 37,8 кПа и SWE-ratio 1 < 1,94, а также с показателями эластометрии переходной зоны Emean ≥ 30,2 кПа и SWE-ratio 1 ≥ 1,7 также избирается тактика динамического наблюдения с использованием стандартных методов исследования ПЖ.

В результате проведенной селекции происходит тщательный отбор пациентов для проведения пункционной биопсии с определением зон для прицельного забора. Диагностическая информативность предложенного алгоритма обусловлена высокими показателями информативности МпУЗИ с использованием количественных пороговых значений УЭСВ и КУУЗИ.

ЗАКЛЮЧЕНИЕ

Рак и доброкачественная гиперплазия предстательной железы являются наиболее распространенной урологической патологией у мужчин среднего и пожилого возраста. УЗИ в настоящее время является наиболее распространенным способом визуализации структуры предстательной железы. Стандартными на сегодняшний день являются В-режим и допплеровские методики. Однако данные, получаемые с их помощью часто малоинформативны, чтобы однозначно высказаться при постановке диагноза. Данное обстоятельство диктует включение в арсенал стандартного УЗИ дополнительных режимов (ультразвуковая эластография, внутривенное контрастирование). Изучение возможностей современных методов УЗИ в диагностике заболеваний ПЖ является актуальной задачей. В связи с этим была сформирована цель: улучшить диагностику заболеваний предстательной железы с использованием мультипараметрического ультразвукового исследования.

Исходя из цели были сформированы следующие задачи:

1. Изучить диагностическую информативность серошкальных и допплерографических режимов в диагностике очаговых образований предстательной железы.
2. Определить количественные показатели эластографии сдвиговой волной в дифференциальной диагностике очаговых образований предстательной железы и оценить их диагностическую значимость.
3. Изучить качественные, количественные параметры контраст-усиленного ультразвукового исследования предстательной железы в диагностике очаговых образований предстательной железы с разработкой дополнительных количественных параметров и оценкой их диагностической значимости в диагностике очаговых образований предстательной железы.
4. Оценить диагностические возможности мультипараметрического ультразвукового исследования в диагностике заболеваний предстательной железы,

включающее в себя эластографию сдвиговой волной и внутривенное контрастное усиление.

5. Усовершенствовать протокол ультразвукового исследования предстательной железы за счет включения количественных параметров эластографии сдвиговой волной и контрастного усиления.

С учетом цели и поставленных задач были сформированы 3 группы:

1. Пациенты с подозреним на РПЖ (n = 147),
2. Пациенты с признаками ДГПЖ (n = 33),
3. Группа контроля (n = 28).

Всего было включено 208 пациентов. Клиническое обследование всех пациентов включало в себя анализ крови на общий ПСА, ПРИ, МпУЗИ ПЖ с использованием В-режима, ЦДК и ЭДК, УЭСВ. 66 пациентам с подозрением на РПЖ было проведено КУУЗИ. Пациенты из группы с подозрением на РПЖ по результатам гистологического исследования были поделены на группу РПЖ (n = 95) и группу сравнения (n = 52). Ретроспективно полученные данные МпУЗИ сопоставлялись с результатами гистологического исследования, был проведен анализ согласно поставленным задачам.

На первом этапе ПЖ оценивалась с помощью базисных серошкального и допплерографических режимов УЗИ. Признаками РПЖ считали гипоэхогенное гиперваскулярное (асимметричное или диффузное распределение цветовых пятен с дезорганизацией сосудистого русла) образование в периферической зоне с нечеткими неровными контурами и признак. Ультразвуковыми признаками ДГПЖ по данным В-режима считали изоэхогенные образования в переходной зоне с четкими контурами. По данным литературы РПЖ (до 75%) представляет собой гипоэхогенное образование в периферической зоне железы [94]. По данным нашего исследования ни один из анализируемых признаков в диагностике РПЖ (неровный и нечеткий контур очага, гипоэхогенность очага, локализация очага в периферической зоне, локализация очага в периферической зоне, гиперваскуляризация очага) не отмечался у 100% пациентов, включенных в исследование. 88% раковых очагов локализовались на периферии и были

гипоэхогенными, неровный и нечеткий контуры имели 72 и 84% очагов соответственно. По частоте встречаемости было выявлено достоверное различие (P < 0,05) следующих признаков узловых образований между группами РПЖ и сравнения: неровность контура, нечеткость контура, гипоэхогенность, локализация в периферической зоне. По признаку гиперваскуляризации очага достоверных различий не выявлено. Из серошкальных признаков лучшую информативность в диагностике РПЖ показал «неровный контур очага» – чувствительность 71,6%, специфичность 78,9%, точность 74,1%, ППЗ 86,1%, ПОЗ 60,3%. Остальные признаки характеризовались как высокочувствительные (до 88,4%), но низко специфичные (до 28,9%). Признак «гиперваскуляризация очага» по данным ЦДК и ЭДК был малоинформативен: Ч 36,8%, С 75,0%, ПЦОТ 39,4%. Ч комплексной оценки В-режима (2 признака) в диагностике РПЖ составила 82,1%, С 32,7%, ППЗ 69,0%, ПОЗ 50,0%. Ч комплексной оценки В-режима (2 признака) совместно с данными допплерографии в диагностике РПЖ составила 84,2%, С 76,9%, ППЗ 87,0%, ПОЗ 72,7%.

Таким образом, стандартные ультразвуковые методы исследования ПЖ не обладают достаточной информативностью в диагностике очаговых образований ПЖ.

Следующим этапом оценивали жесткость тканей ПЖ с помощью режима УЭСВ. Качественную и количественную оценку как при эластометрии, так и при КУУЗИ осуществляли в трех зонах интереса с учетом данных В-режима и допплерографии:

1. очаговые образования периферических отделов,
2. интактный симметричный участок периферической зоны,
3. переходная зона ПЖ.

В каждой зоне интереса анализировались следующие значения модуля Юнга: Emean, Emax, Emin, SD. Были рассчитаны 3 варианта индексов жесткости (SWE-ratio), полученные из следующих соотношений:

1. Emean переходная зона / Emean интактная периферическая зона,
2. Emean очага периферической зоны / Emean интактной периферической зоны,

3. Emean очага периферической зоны / Emean переходной зоны.

Медианы значений параметров эластометрии периферической зоны в группе контроля составили Emean 14,7 кПа, Emin 11,3 кПа, Emax 18,9 кПа; переходной зоны Emean 23,3кПа, Emin 18,5 кПа, Emax 31,1 кПа. Медианы значений параметров эластометрии периферической зоны в группе ДГПЖ составили Emean 20,3 кПа, Emin 16,6 кПа, Emax 24,0 кПа; переходной зоны Emean 35,7 кПа, Emin 30,0 кПа, Emax 44,0 кПа. По литературным данным наиболее близкие значения медиан эластометрии для неизмененной периферической зоны были получены Митьковым В.В. и соавт. (2012 г.) – Emean 16,8 кПа, Emax 18,3 кПа, SD 0,8 [41]. J.M. Correas и соавт. (2011 г.) в своей работе приводят следующие параметры модуля Юнга для интактных участков периферической зоны ПЖ – 18 ± 9 кПа [81]. В работе А.В. Амосова и соавт. (2016) пороговые значения жесткости для нормальной ткани предстательной железы не превышали 23 кПа [3].

Во всех группах показатели эластометрии с переходной зоны железы были достоверно выше аналогичных показателей с периферической зоны железы без видимых изменений ($P < 0,01$). Выявленное различие в жесткости периферических и переходных зон обусловлено особенностями гистологического строения, а именно в соотношении стромального компонента. Так периферическая зона железы представлена в основном железистой тканью с небольшим количеством стромальных элементов. В переходной зоне наоборот баланс между ними смещен в сторону стромальных элементов [8, 117]. Различия жесткости периферической и переходных зон ПЖ отмечена рядом работ. L. Zhai et al. в 2010 г. в исследовании in vitro используя визуализацию с помощью ARFI получили количественные показатели модуля сдвига для разных типов тканей предстательной желез. В частности, значения модуля сдвига переходной зоны были выше периферической зоны и составили 4,8 ± 0,6 кПа и 4,1 ± 0,8 кПа соответственно [185]. Согласно формуле $E = 3xG$ (4) [179],

где E – модуль Юнга,

G – модуль сдвига, расчетные значения модуля Юнга периферической зоны составили 14,4 ± 4,8 кПа, а переходной зоны 12,3 ± 2,4 кПа соответственно.

X.-Z. Zheng et al. (2011) также используя методику ARFI анализировали значения эластометрии наружных и внутренних отделов ПЖ у пациентов различных возрастных групп (менее 30 лет, 30–60 лет и более 60 лет) при трансабдоминальном сканировании in vivo. Значения скорости сдвиговой волны у пациентов в возрасте менее 30 лет, 30–60 лет и более 60 лет во внутренних отделах предстательной железы были 0,86 ± 0,21, 1,17 ± 0,42 и 1,82 ± 0,61 м/с; в наружных отделах – 0,85 ± 0,32, 1,15 ± 0,49 и 1,87 ± 0,75 м/с соответственно (M ± σ). Авторами отмечено достоверное увеличение средних значений скорости сдвиговой волны у пациентов из группы старше 60 лет по сравнению с более молодыми пациентами ($P < 0,05$). Различия скорости сдвиговой волны между наружными и внутренними отделами внутри возрастных групп были недостоверны [190]. Согласно классификации, предложенной M.D. Rifkin et al. в 1990 г. к наружным отделам относят периферическую и центральную зоны, а к внутренним отделам переходную зону, зоны периуретральных желез и мышечных слоев внутреннего сфинктера мочеиспускательного канала [146].

В 2012 г. X. Zheng et al. применяя ту же методику и трансабдоминальный доступ, представили пороговые значения медиан скорости сдвиговой волны для нормальной, раковой и ткани гиперплазии предстательной железы: 1,34 ± 0,47, 2,37 ± 0,94 и 1,98 ± 0,82 м/с соответственно. Расчетные значения модуля Юнга согласно формуле 2 составили 5,4 ± 0,7 кПа, 16,8 ± 2,7 кПа и 11,8 ± 2,0 кПа соответственно. Скорость сдвиговой волны была достоверно выше при раке и гиперплазии ПЖ по сравнению с контрольной группой, а также при раке выше в сравнении с гиперплазией ($P < 0,05$). У пациентов с гиперплазией скорость сдвиговой волны внутренних отделов ПЖ, была достоверно выше наружных ($P < 0,01$) [191]. Также на жесткость периферической зоны может влиять объем переходной зоны. При значительной гиперплазии периферическая зона подвергается хроническому сдавлению, что приводит к внутрижелезистому стазу, снижению эластичности и повышению жесткости [101].

По индексу жесткости 1 вариант расчета, в группах контроля и ДГПЖ достоверных различий не выявлено. Проведенный корреляционный анализ показал

слабую прямую достоверную связь в группе сравнения значений модуля Юнга интактной периферической зоны (Emean r = 0,507, Emin r = 0,477, Emax r = 0,432) с объемом ПЖ (P < 0,01). В группе ДГПЖ такая связь не выявлена. Диагностические возможности параметров модуля Юнга в дифференциальной диагностике нормальной переходной зоны ПЖ и гиперплазированной были оценены методом ROC-анализа. Лучшую информативность в диагностике ДГПЖ показало пороговое значение Emean ≥ 30,2 – Ч 84,8%, С 89,3%, ППЗ 90,3%, ПОЗ 83,3%. AUC составил 0,929, что расценивается как отличное качество теста.

В группе РПЖ параметры модуля Юнга (Emean, Emin, Emax, SD, индекс жесткости 2 вариант расчета) очаговых образований периферической зоны были статистически достоверно выше параметров жесткости очаговых образований периферической зоны группы сравнения (P < 0,01). Медианы значений параметров эластометрии очаговых образований периферической зоны группы РПЖ составили Emean 77,0 кПа, Emin 65,9 кПа, Emax 86,5 кПа, SD 5,0 и индекса жесткости 2 4,0. Аналогичные параметры очаговых образований периферической зоны группы сравнения составили 23,0; 16,9; 32,2; 4,3; 1,2 соответственно. Высокая жесткость злокачественной ткани ПЖ обусловлена следующими морфологическими изменениями: увеличение клеточной плотности, увеличение микроциркуляторного русла, увеличение отложения коллагена в строме опухоли [148, 145].

Проведенный корреляционный анализ показал, что значения SD в группе РПЖ достоверно коррелируют с уровнем ПСА (r = 0,386) и максимальным линейным размером очага периферической зоны (r = 0,219), а индекса жесткости 2 с максимальным линейным размером очага (r = 0,436). Данные зависимости можно объяснить тем, что чем больше уровень ПСА и оценка по шкале Глисона, тем больше плотность опухолевых клеток и соответственно выше жесткость. Чем больше размер самого очага, тем больше неоднородность самого узла по жесткости. В группе сравнения данные корреляционные связи не выявлены. По данным ROC-анализа оптимальную информативность показал пороговое значение Emean ≥ 37,8 – Ч 85,3%, С 88,4%, ППЗ 94,2%, ПОЗ 73,1%. AUC составил 0,891, что расценивается как высокое качество теста.

Таким образом, количественные параметры УЭСВ характеризуются высокой информативностью в диагностике ДГПЖ и РПЖ. Пороговое значение для ДГПЖ можно использовать в оценке проводимого лечения и выбора тактики лечения. При подозрении на РПЖ пороговое значение модуля Юнга можно использовать в качестве дополнительного критерия для проведения биопсии. Пороговое значение УЭСВ, полученное по результатам нашей работы, максимально согласуется с текущими рекомендациями Европейской федерации обществ ультразвука в медицине и биологии (35 кПа) [149].

Третьим этапом МпУЗИ ПЖ было проведено КУУЗИ. Исследования проводили на ультразвуковом аппарате Resona 7 (Mindray, Китай) с использованием внутриполостного датчика 4–6 МГц в режиме Contrast (механический индекс (МИ) 0,08–0,12). Применялся УКП «Серы гексафторида» в объеме 2,4 мл на одно исследование. Для сканирования выбиралась поперечная плоскость с максимальным включением участка зоны интереса в периферической зоне с непрерывной визуализацией в течении 180 сек. Видеоклипы КУУЗИ сохраняли в формате цифрового изображения с последующей оценкой качественных и количественных признаков. По данным качественного анализа между группами РПЖ и сравнения было выявлено достоверное различие частоты встречаемости признаков: характер контрастирования очага, скорость накопления контрастного препарата относительно интактной паренхимы периферической зоны артериальную фазу (до 45–50 сек. от начала исследования), скорость вымывания контрастного препарата относительно интактной паренхимы периферической зоны в венозную фазу (после 45–50 сек. от начала исследования). Для очагов РПЖ было характерно гиперинтенсивное контрастирование по сравнению с неизмененной паренхимой (59,0%), быстрое накопление (56,0%) и быстрое вымывание УКП (59,0%). Для очагов группы сравнения было характерно изоэхогенное контрастирование (56,0%), сопоставимая скорость накопления (76,0%) и вымывания УКП (80,0%), в сравнении с интактной паренхимой периферической зоны.

Ультразвуковыми критериями РПЖ считали:

1. гиперинтенсивное контрастирование очага,

2. неоднородный характер контрастирования очага,

3. быстрое накопления контрастного препарата в очаге относительно интактной паренхимы в артериальную фазу,

4. быстрое вымывание контрастного препарата в очаге относительно интактной паренхимы в венозную фазу.

Максимальную чувствительность в диагностике РПЖ показали признаки «гиперинтенсивное контрастирование очага» и «быстрое вымывание контрастного препарата в очаге относительно интактной паренхимы в венозную фазу» – по 58,5%. Максимальная специфичность, точность, прогностическая ценность положительного и отрицательного тестов были характерны для признака «быстрое вымывание контрастного препарата в очаге относительно интактной паренхимы» – 96, 72,7, 96,0 и 58,5% соответственно. Не высокие показатели информативности визуальной оценки накопления и вымывания УКП можно объяснить мелким диаметром внутри железистых артерий ПЖ (50–300 мкм) и быстротой изменений [58]. Так А.Ф. Будник и др. в своей работе in vitro определили просвет сосудов периферической зоны ПЖ в возрастном промежутке 61–74 лет 1,05 ± 0,33 мм, в промежутке 81 лет и старше 0,69 ± 0,27 мм (M ± σ) [8]. Информативность качественных признаков КУУЗИ ПЖ в диагностике РПЖ была выше признака «гиперваскуляризации» по данным допплеровских режимов.

Следующим этапом производили количественный анализ путем построения кривых «время-интенсивность» и анализом следующих количественных параметров: TTP, PI, DT/2, AUC, Индекс КУУЗИ 1 (Параметр очагового образования периферической зоны (PI, TTP, DT/2, AUC) / Аналогичный параметр симметричного участка периферической зоны без видимых изменений), Индекс КУУЗИ 2 (Параметр очагового образования периферической зоны (PI, TTP, DT/2, AUC) / Аналогичный параметр переходной зоны предстательной железы). Также выполнялась визуальная и количественная оценка формы кривой «время-интенсивность» путем выделения 4 вариантов и измерения углов накопления (β) и вымывания (α).

Анализ оценки формы кривых показал, что для очагов группы сравнения был характерен 2 вариант формы кривой (44,0%), для очагов РПЖ 1 вариант формы кривой (83,0%). Чувствительность 1 варианта формы кривой «время-интенсивность» (быстрый подъем с первых секунд с последующим быстрым падением) в диагностике РПЖ составила 82,9%, специфичность 88,0%, точность 84,8%, ППЗ 92,0%, ПОЗ 75,9%.

Анализ количественных параметров кривых «время-интенсивность» построенных в зоне очагового образования периферической зоны ПЖ в группах РПЖ и сравнения показал статистически значимое различие по следующим параметрам: PI, TTP, DT/2, AUC, угол α, угол ß ($P < 0,01$). Анализ рассчитываемых индексов КУУЗИ 1 в группах РПЖ и сравнения показал статистически значимое различие для индекса PI ($P < 0,05\%$) и для индексов TTP, DT/2 ($P < 0,01$). Для индексов КУУЗИ 2 статистически значимое различие установлено для индекса PI ($P < 0,05\%$).

Диагностические возможности количественных параметров КУУЗИ (PI, TTP, DT/2, AUC, угол α, угол ß), Индексов КУУЗИ 1 (PI, TTP, DT/2), Индекса КУУЗИ 2 (PI) в дифференциальной диагностике очаговых изменений периферической зоны были оценены методом ROC-анализа. Среди абсолютных параметров, лучшую информативность в диагностике РПЖ показал тест «PI ≥ 34,1 дБ» – Ч 75,6%, Ч 84,0%, ППЗ 88,9%, ПОЗ 70,0%. Среди индексов КУУЗИ 1 лучшую Ч и ПОЗ показал тест «Индекс 1 PI ≥ 1,004» – 92,7 и 80,0% соответственно. Лучшую С и ППЗ показал тест «Индекс 1 DT/2 ≤ 0,993» – 68,0 и 79,0% соответственно. Лучшую Т показали тесты «Индекс 1 PI ≥ 1,004» и «Индекс 1 TTP ≤ 0,955» по 75,80%. Информативность порогового значения «Индекс 2 PI ≥ 0,795» была ниже абсолютного параметра PI – Ч 70,7%, С 60,0%, ППЗ 74,4%, ПОЗ 55,6%.

По литературным данным, отмечено повышение информативности количественного анализа КУУЗИ в диагностике РПЖ путем включения в анализ параметров интактных отделов периферической зоны [22, 106]. По результатам нашей работы, включение в расчет параметров не только интактного участка периферической зоны, но и переходных зон не дал оптимального баланса

показателей чувствительности и специфичности. В связи с этим, нами был разработан и внедрен способ количественной оценки формы кривой «время-интенсивность» путем расчета углов накопления и вымывания.

По результатам анализа чувствительность теста «угол накопление ß ≥ 69,5° – РПЖ» составила 73,2%, С 60,0%, Т 68,2%, ППЗ 75,0%, ПОЗ 57,7%. Чувствительность теста «угол вымывания α ≤ 69,5° – РПЖ» составила 63,4%, С 56,0%, Т 60,6%, ППЗ 70,3%, ПОЗ 48,3%. Учитывая высокую информативность 1 варианта формы кривой «время-интенсивность» в диагностике РПЖ, оценку диагностической значимости углов накопления (β) и вымывания (α) осуществлялась при соблюдении следующего рещающего правила – считали, что заболевание есть при положительном результате обоих параметров. При такой оценке чувствительность комплекса «угол ß ≥ 69,5°+ угол α ≤ 69,5° – РПЖ» составила 92,7%, С 80,0%, Т 87,9%, ППЗ 88,4%, ПОЗ 87,0%.

Корреляционный анализ в группе РПЖ показал слабую обратную связь индекса КУУЗИ 1 ТТР и слабую прямую связь угла накопления ß с максимальным линейным размером очага периферической зоны ($r = -0,384$ и $r = 0,448$ соответственно, $P < 0,05$). Данные связи можно обьяснить следующим образом. При увеличении размеров опухолевого очага увеличивается его васкуляризация, соответственно при КУУЗИ будет увеличиваться интенсивность поступления микропузырьков УКП в очаг и соответственно PI. При этом время до пика интенсивности будет уменьшаться, за счет увеличенной плотности опухолевых сосудов. При увеличении PI будет увеличиваться угол накопления ß, а при уменьшении ТТР очага, за счет большой разницей с ТТР симметричного участка периферической зоны без видимых изменений, будет уменьшаться индекс 1 ТТР. По остальным количественным параметрам КУУЗИ корреляция с клинико-лабораторными данными не выявлена.

В группе сравнения корреляция параметров КУУЗИ очаговых образований и интактной периферической зоны с клинико-лабораторными данными не выявлена. Отмечена средняя обратная связь параметров переходной зоны PI и AUC с возрастом: $r = -0,512$ при $P = 0,009$ и $r = -0,522$ при $P = 0,007$ соответственно. Для

параметров DT/2 и угла вымывания α переходной зоны отмечена слабая обратная связь с возрастом: r = -0,408 при P = 0,043, r = -0,471 при P = 0,018 соответственно. Выявленные связи между количественными параметрами КУУЗИ и клинико-лабораторных данными требуют дальнейшего изучения.

Оценка информативности МпУЗИ (В-режим, допплерографические режимы, ультразвуковая эластография сдвиговой волной, контраст-усиленное УЗИ) в диагностике очаговых образований ПЖ осуществлялась по результатам обследования 66 пациентов. В связи с малой информативностью данных допплерографических режимов в диагностике РПЖ было принято решение убрать их из расчета. При такой диагностической матрице количество ложноположительных результатов составило 2 единицы, ложноотрицательных результатов не было. Это обеспечило следующую информативность комплекса: Ч 100,0%, С 92,0%, Т 97,0%, ППЗ 95,4%, ПОЗ 100,0%. Обращает на себя внимание высокие показатели информативности УЭСВ при изолированной оценке – Ч 87,8%, С 92,0%, Т 89,4%, ППЗ 94,7%, ПОЗ 82,1%.

По результатам данной работы был предложен уникальный алгоритм ультразвуковой диагностики очаговых заболеваний предстательной железы с использованием МпУЗИ (Рисунок 42). В его основе лежат количественные параметры УЭСВ и КУУЗИ, что позволяет объективизировать процесс обследования. Оригинальным отличием данного алгоритма, является включение в анализ количественных параметров оценки формы кривой время-интенсивность: угла накопления и угла вымывания. 100% показатель ПОЗ позволяет произвести тщательный отбор пациентов для проведения биопсии ПЖ с определением зон для прицельного забора и отказаться от проведения не оправданных биопсий.

ВЫВОДЫ

1. В-режим и допплерография малоинформативны в диагностике очаговых образований предстательной железы. Чувствительность В-режима в диагностике РПЖ составила 82,1%, специфичность 32,7%; допплерографических режимов 36,8% и 75,0% соответственно.

2. Количественные показатели эластографии сдвиговой волной характеризуются высокой информативностью в диагностике очаговых образований предстательной железы. Для порогового значения Emean ≥ 30,2 кПа в диагностике ДГПЖ площадь под кривой (AUC) составила 0,929, чувствительность 84,8%, специфичность 89,3%. Для пороговых значений Emean ≥ 37,8 кПа и SWE-ratio 2 ≥ 1,94 в диагностике РПЖ AUC составили 0,891 и 0,888 соответственно, чувствительность 85,3% и 80,0% соответственно, специфичность 88,4% и 94,4%. соответственно.

3. Информативность количественных параметров УЗИ с контрастным усилением в диагностике РПЖ выше качественных. Среди количественных показателей лучшая информативность у порогового значения PI ≥ 34,1 дБ (AUC – 0,797, чувствительность – 75,6%, специфичность – 84,0%). Комбинированное использование дополнительных параметров угол накопления и вымывания обеспечивает наиболее высокие показатели информативности (чувствительность – 92,7%, специфичность – 80,0%, предсказательность положительного значения – 88,4%, предсказательность отрицательного значения – 87,0%).

4. Мультипараметрическое УЗИ предстательной железы с включением количественных параметров эластографии сдвиговой волной и контрастного усиления является эффективным методом в диагностике РПЖ (чувствительность – 100,0%, специфичность – 92,0%).

5. Включение в протокол мультипараметрического УЗИ предстательной железы параметров эластометрии сдвиговой волной и количественной оценки формы кривой «время-интенсивность» позволяет точнее определить наличие, степень риска злокачественности и четко определить показания для проведения биопсии.

ПРАКТИЧЕСКИЕ РЕКОМЕНДАЦИИ

1. При описании очаговых образований периферической зоны предстательной железы в протоколе исследования в обязательном порядке необходимо включать оценки следующих серошкальных признаков: характер контура, его эхогенность.
2. Эластографию сдвиговой волной рекомендуется использовать в качестве второго этапа мульпараметрического ультразвукового исследования предстательной железы. В качестве порогового значения в дифференциальной диагностике риска злокачественности очаговых образований периферической зоны рекомендуется использовать значение «Emean ≥37,8 кПа» или «SWE-ratio 2 ≥ 1,94». В качестве порогового значения в дифференциальной диагностике риска гиперплазии переходной зоны рекомендуется использовать значение «Emean ≥30,2 кПа».
3. При выявлении противоречивых данных серошкального режима УЗИ и эластографии сдвиговой волной необходимо выполнение УЗИ с контрастным усилением с расчетом углов накопления (β) и вымывания (α) по кривой «время-интенсивность». В качестве порогового значения в дифференциальной диагностике риска злокачественности очаговых образований периферической зоны предстательной железы рекомендуется использовать следующее пороговое значение – «угол ß ≥ 69,5°+ угол α ≤ 69,5°». По результатам проведенного мультипараметрического УЗИ предстательной железы необходимо указать зоны интереса для проведения биопсии на схематическом изображении железы в поперечной плоскости.

СПИСОК СОКРАЩЕНИЙ И УСЛОВНЫХ ОБОЗНАЧЕНИЙ

ГС – гистосканирование

дБ – децибел

ДГПЖ – доброкачественная гиперплазия предстательной железы

ИО – истинно отрицательные результаты

ИП – истинно положительные результаты

кПа – килопаскаль

КУУЗИ – контраст-усиленное ультразвуковое исследование

КЭ – компрессионная эластография

ЛО – ложноотрицательные результаты

ЛП – ложноположительные результаты

МИ – механический индекс

мкМ – микрометр

МпМРТ – мультипараметрическая МРТ

МпУЗИ – мультипараметрическое ультразвуковое исследование

МРТ – магнитно-резонансная томография

МС – метаболический синдром

ПЖ – предстательная железа

ПИН – простатическая интраэпителиальная неоплазия

ПОТ – предсказательность отрицательного значения

ППЗ – предсказательность положительного значения

ПРИ – пальцевое ректальное исследование

ПСА – простат-специфический антиген

РАСУДМ – Российская ассоциация специалистов ультразвуковой диагностики в медицине

РПЖ – рак предстательной железы

С – специфичность

СБ – системная биопсия

Т – точность

ТРУЗИ – трансректальное ультразвуковое исследование

УЗИ – ультразвуковое исследование

УКП – ультразвуковой контрастный препарат

УЭСВ – ультразвуковая эластография сдвиговой волны

ЦДК – цветовое допплеровское картирование

Ч – чувствительность

ЭДК – энергетическое допплеровское картирование

ARFI (Acoustic Radiation Force Impulse) – акустически усиленный ультразвуковой импульс

AUC – площадь под кривой

AT – время поступления контрастного препарата

DT/2 (descending time, сек.) – время, за которое интенсивность контрастного усиления падает до половины максимального значения

E – модуль Юнга

Emax – максимальное значение модуля Юнга

Emean – среднее значение модуля Юнга

Emin – минимальное значение модуля Юнга

M – среднее арифметическое значение

MTT – среднее время прохождения контрастного препарата

ρ – плотность

PI – пик интенсивности

RT – время накопления контрастного препарата

SD – стандартное отклонение

SR (strain ratio) – индекс деформации

SWE-ratio – коэффициент жесткости

TPN – период полувыведения контрастного препарата

TTP – время до пика

V – скорость

WFUMB – Всемирная федерация ультразвука в медицине и биологии

WIS – интенсивность вымывания

СПИСОК ЛИТЕРАТУРЫ

1. Аль Шукри, С.Х. Прогнозирование рака предстательной железы с использованием доплерометрического исследования // С.Х. Аль Шукри, А.М. Курнаков, С.Ю. Боровец // Урологические ведомости. – 2016. – Т. 6, № 1. – С. 16–20.

2. Амосов, А.В. Диагностика рака предстательной железы с использованием гистосканирования и ультразвуковой эластометрии сдвиговой волной / А.В. Амосов, Г.Е. Крупинов, А.М. Аркадьев [и др.] // Онкоурология. – 2016. – Т. 12, № 2. – С. 74–79. doi.org/10.17650/1726-9776-2016-12-2-74-79.

3. Амосов, А.В. Ультразвуковая эластография сдвиговой волной в диагностике рака предстательной железы (ретроспективное исследование) / А.В. Амосов, Г. Е. Крупинов, Ю.В. Лернер [и др.] // Ультразвуковая и функциональная диагностика. – 2016. – № 4. – С. 10–17.

4. Аполихин, О.И. Анализ уронефрологической заболеваемости и смертности в Российской Федерации за десятилетний период (2002–2012 гг.) по данным официальной статистики / О.И. Аполихин А.В. Сивков, Н.Г. Москалева [и др.] // Экспериментальная и клиническая урология. – 2014. – № 2 – С. 4–10.

5. Байков, Д.Э. Магнитно резонансная томография при заболеваниях предстательной железы / Д.Э. Байков, Д.А. Еникеев, Э.И. Калачева [и др.] // Евразийский Союз Ученых. – 2015. – Т. 10–1(19). – С. 64–66.

6. Барышников, И.А. Анатомо-метрические параметры и топография предстательной железы у мужчин зрелого возраста по данным магнитно-резонансной томографии / И.А. Барышников // Оперативная хирургия и клиническая анатомия. – 2018. – Т. 2, № 4. – С. 3–10. doi.org/10.17116/operhirurg201820413.

7. Бобринев, М.М. Сложности диагностики аденокарциномы предстательной железы с развитием метастазов в тела позвонков (клинический случай) / М.М. Бобринев, А.А. Аксенов, А.А. Сафронов [и др.] // Трудный пациент. – 2017. – Т. 15, № 3. – С. 58–59.

8. Будник, А.Ф. Морфология стромы простаты человека и её динамика в постнатальном онтогенезе / А.Ф. Будник, А.Х. Урусбамбетов, О.Е. Богатырёва [и др.] // Морфологические ведомости. – 2011. – № 4. – С. 19–22.

9. Гаджиев, Н.К. «Школы пациентов» с мочекаменной болезнью и заболеваниями предстательной железы / Н.К. Гаджиев, Д.С. Горелов, Г.Н. Акопян [и др.] // Вестник урологии. – 2020. – Т. 8, № 1. – С. 110–120.

10. Геворкян, А.Р. Роль амбулаторной урологической службы в своевременной диагностике рака предстательной железы / А.Р. Геворкян // Экспериментальная и клиническая урология. – 2017. – Т. 2. – С. 4–9.

11. Глыбочко, П.В. Ранняя диагностика рака предстательной железы с помощью гистосканирования / П.В. Глыбочко, Ю.Г. Аляев, А.В. Амосов [и др.] // Андрология и генитальная хирургия. – 2014. – Т. 15, № 2. – С. 37–43.

12. Говоров, А.В. Роль гистосканирования в выявлении рака предстательной железы / А.В. Говоров, А.О. Васильев, А.В. Садченко [и др.] // Consilium Medicum. – 2015. – Т. 17, № 7. – С. 8–11.

13. Говоров, А.В. Гистосканирование предстательной железы в рамках Московской программы ранней диагностики рака предстательной железы / А.В. Говоров, А.О. Васильев, Ю.А. Ким [и др.] // Московская медицина. – 2020. – Т. 2, № 36. – С. 66–71.

14. Зубарев, А.В. Гистосканирование – новый взгляд на диагностику рака предстательной железы / А.В. Зубарев, А.А. Фёдорова // Поликлиника. – 2014. – № 3. – С. 40–41.

15. Зыкин, Б.И. Ультразвуковая эластография / Б.И. Зыкин, Н.А. Постнова, М.Е. Медведев // Медицинский алфавит. – 2013. – Т. 1–2, № 10. – С. 14–19.

16. Зубарев, А.В. Инновационная ультразвуковая технология – гистосканирование для поиска рака простаты / А.В. Зубарев, В.В. Бояринцев, А.А. Фёдорова [и др.] // Кремлевская медицина. Клинический вестник. – 2016. – № 1. – С. 20–26.

17. Зыкин, Б.И. Эластография: анатомия метода / Б.И. Зыкин, Н.А. Постнова, М.Е. Медведев // Променева діагностика, променева терапія. – 2012. – № 2–3. – С. 107–113.

18. Зырянов, А.В. Биопсия предстательной железы под fusion контролем / А.В. Зырянов, А.А. Кельн, В.Н. Ощепков [и др.] // Research'n Practical Medicine Journal. – 2017. – № (S2). – С. 53.

19. Зырянов, А.В. Диагностическая ценность повторной биопсии предстательной железы под fusion-контролем / А.В. Зырянов, А.А. Кельн, А.С. Суриков [и др.] // Онкоурология. – 2017. – Т. 13, № 3. – С. 71–75.

20. Кадрев, А.В. Прицельная эластометрия (эластография сдвиговой волной) в диагностике рака предстательной железы (Предварительные результаты) / А.В. Кадрев, М.Д. Митькова, Д.М. Камалов [и др.] // Ультразвуковая и функциональная диагностика. – 2019. – № 1. – С. 17–29.

21. Кадрев, А.В. Количественный анализ трансректального ультразвукового исследования с контрастным усилением в диагностике рака предстательной железы (абсолютные параметры): предварительные результаты / А.В Кадрев, М.Д. Митькова, А.А. Рязанцев [и др.] // Ультразвуковая и функциональная диагностика. – 2020. – № 2. – С. 13–26. doi: 10.24835/1607-0771-2020-2-13-26.

22. Кадрев, А.В. Количественный анализ трансректального ультразвукового исследования с контрастным усилением в диагностике рака предстательной железы (индексы): предварительные результаты / А.В Кадрев, М.Д. Митькова, А.А. Рязанцев [и др.] // Ультразвуковая и функциональная диагностика. – 2020. – № 3. – С. 12–25. doi: 10.24835/1607-0771-2020-3-12-25.

23. Злокачественные новообразования в России в 2019 году (заболеваемость и смертность) / Под ред. А.Д. Каприна, В.В. Старинского, А.О. Шахзадовой // М.: МНИОИ им. П.А. Герцена − филиал ФГБУ «НМИЦ радиологии» Минздрава России, – 2020. – илл. – 252 с. ISBN 978-5-85502-260-5.

24. Карман, А.В. Трансректальное ультразвуковое исследование в диагностике рака предстательной железы / А.В. Карман, В.С. Дударев, Е.А. Леусик // Онкологический журнал. – 2013. – Т. 7, № 3(27). – С. 66–74.

25. Карман, А.В. Простатспецифический антиген и его изоформы как предикторы рака предстательной железы у пациентов с негативным результатом первичной мультифокальной биопсии. Промежуточные результаты проспективного исследования / А.В. Карман, В.С. Дударев, С.В. Шиманец [и др.] // Онкологический журнал. – 2017. – Т. 11, № 1(41). – С. 53–61.

26. Кельн, А.А. Роль сатурационной трансперинеальной биопсии в диагностике рака предстательной железы в "эру" таргетной fusion биопсии / А.А. Кельн, А.В. Зырянов, П.Б. Зотов [и др.] // Креативная хирургия и онкология. – 2018. – Т. 8, № 2. – С. 111–116.

27. Кирпатовский, В.И. Метаболический синдром: влияние на прогрессирование ДГПЖ, симптомов нижних мочевых путей и эффективность терапии ДГПЖ (Обзор литературы) / В.И. Кирпатовский, О.С. Чочуев, О.Н. Надточий [и др.] // Экспериментальная и клиническая урология. – 2017. – №1. – С. 74–83.

28. Коган, М.И. Прогностические маркеры рецидива рака предстательной железы после радикальной простатэктомии / М.И. Коган, Е.А. Черногубова, М.Б. Чибичян // Медицинский вестник Северного Кавказа. – 2016. – Т. 11, № 4. – С. 511–515.

29. Корякин, А.В. Современные аспекты визуализации и лабораторной диагностики рака предстательной железы / А.В. Корякин, М.В. Григорьева // Велес. – 2016. – № 11–1(41). – С. 65–71.

30. Косарев, Е.И. Использование онкомаркеров в урологической практике: ПСА как наиболее часто используемый маркер в дифференциальной диагностике у онкоурологов / Е.И. Косарев, С.Н. Нестеров, Б.В. Ханалиев // Вестник национального медико хирургического центра им. Н.И. Пирогова. – 2018. – № 4. – С. 143–146.

31. Коссов, Ф.А. Применение МРТ/УЗИ fusion биопсии в диагностике клинически значимого рака предстательной железы // Ф.А. Коссов, Б.Ш. Камолов., И.И. Абдуллин [и др.] // Онкоурология. – 2017. – Т. 3. – С. 61–70.

32. Костин, А.В. Рак предстательной железы. Принципы ранней диагностики / А.В. Костин, Н.Г. Кульченко, А.О. Толкачев // Вестник Российского университета дружбы народов Серия: Медицина. – 2016. – Т. 4. – С. 68–76.

33. Куликовский, В.Ф. Комплексное лечение больных с дизурией в раннем периоде после оперативного лечения доброкачественной гиперплазии предстательной железы / В.Ф. Куликовский, П.Г. Осипов, Ю.А. Хощенко [и др.] // Актуальные проблемы медицины. – 2017. – Т. 39, № 19(268) – С. 109–117.

34. Кульченко, Н.Г. Рак предстательной железы в 21 веке. Обзор литературы / Н.Г. Кульченко, А.О. Толкачев // Вестник медицинского института "РЕАВИЗ": реабилитация, врач и здоровье. – 2017. – № 6(30). – С. 106–113.

35. Курнаков, А.М. Использование доплерографии для дифференциальной диагностики заболеваний предстательной железы / А.М. Курнаков, С.Ю. Боровец, С.Х. Аль Шукри // Урологические ведомости. – 2017. – Т. 7, № 1. – С. 10–14.

36. Кусаинов, А.М. Медико-социальные аспекты доброкачественной гиперплазии предстательной железы. Обзор литературы / А.М. Кусаинов, Т.А. Булегенов // Наука и здравоохранение. – 2019. – Т. 21, № 3. – С. 30–44.

37. Лаптева, Т.О. Патоморфологическая оценка простаты после радикальной простатэктомии / Т.О. Лаптева // Вестник урологии. – 2019. – Т. 1. – С. 74–83.

38. Лось, М.С. Тактика ведения пациентов при впервые выявленном повышении уровня простатического специфического антигена / М.С. Лось // Урологические ведомости. – 2019. – Т. 9, № 4. – С. 41–46.

39. Митьков, В.В. Возможности ультразвуковой эластографии в диагностике рака предстательной железы / В.В. Митьков, А.К. Васильева, М.Д. Митькова // Ультразвуковая и функциональная диагностика. – 2012. – № 3. – С. 13–20.

40. Митьков, В.В. Ультразвуковая эластография сдвиговой волны у больных с подозрением на рак предстательной железы / В.В. Митьков, А.К. Васильева, М.Д. Митькова // Ультразвуковая и функциональная диагностика. – 2012. – № 5. – С. 18–29.

41. Митьков, В.В. Механические (упругие) свойства предстательной железы при эластографии сдвиговой волны / В.В. Митьков, А.К. Васильева, М.Д. Митькова // Ультразвуковая и функциональная диагностика. – 2012. – № 6. – С. 16–25.

42. Митьков, В.В. Практическое руководство по ультразвуковой диагностике. Общая ультразвуковая диагностика / Под ред. В.В. Митькова [и др.] – М.: Видар, 2019. – 756 с. ISBN 978-5-88429-250-5.

43. Назаренко, Г.И. Ультразвуковая диагностика предстательной железы в современной урологической практике / Г.И. Назаренко, А.Н. Хитрова. – 2 е издание – Москва: Издательский дом Видар М. – 2017. – 288 с. ISBN 978-5-88429-232-1.

44. Невирович, Е.С. Опыт использования совмещенной МРТ УЗИ прицельной биопсии предстательной железы для диагностики в ней рака / Е.С. Невирович, О.Ю. Шестопалова, А.А. Яковенко [и др.] // Вестник хирургии имени И. И. Грекова. – 2018. – Т. 177, № 5. – С. 53–57.

45. Осипов, Л.В. Технологии эластографии в ультразвуковой диагностике / Л.В. Осипов // Медицинский алфавит. – 2013. – Т. 3–4, № 23. – С. 5–21.

46. Павлов, В.Н. Анализ результатов полифокальной пункционной биопсии предстательной железы / В.Н. Павлов, А.А. Измайлов, И.И. Муратов [и др.] // Медицинский альманах. – 2015. – Т. 2, № 37. – С. 72–73.

47. Петров, С.Б. Клиническое стадирование рака предстательной железы при ее первичной биопсии / С.Б. Петров, С.А. Ракул, А.В. Живов [и др.] // Онкоурология. – 2010. – Т. 2. – С. 45–48.

48. Савушкин, М.С. Возможности трансректальной допплерографии в диагностике заболеваний предстательной железы / М.С. Савушкин, И.Б. Белова // Ученые записки Орловского государственного университета. Серия: Естественные, технические и медицинские науки. – 2012. – № 6(1). – С. 307–311.

49. Садченко, А.В. Сатурационная биопсия предстательной железы (обзор литературы) / А.В. Садченко, А.В. Говоров, Д.Ю. Пушкарь [и др.] // Онкоурология. – 2013. – Т.9, № 3. – С. 70–75. doi.org/10.17650/1726-9776-2013-9-3-70-75.

50. Сенча, А.Н Ультразвуковое исследование с использованием контрастных препаратов / А.Н Сенча, М.С. Могутов, Ю.Н. Патрунов [и др.] – М.: Видар, 2015. – 144 с. ISBN 978-5-88429-222-2.

51. Сосновский, Н.В. Современное состояние методов визуализации в выявлении рака предстательной железы / Н.В. Сосновский, Е.В. Розенгауз, М.И. Школьник [и др.] // Вестник Северо-Западного государственного медицинского университета им. И. И. Мечникова. – 2016. – Т. 8, № 4. – С. 127–131.

52. Стеценко, Т.Н. Возможности ультразвукового метода исследования при дифференциальной диагностике рака предстательной железы и гранулематозного простатита / Т.Н. Стеценко, С.В. Полетаева, И.Ю. Ефремова [и др.] // Лучевая диагностика и терапия. – 2013. – № 3(4). – С. 77–82.

53. Толкачев, А.О. Современные принципы ранней диагностики рака предстательной железы / А.О. Толкачев, Н.Р. Пашина, К.С. Ермоленко [и др.] // Трудный пациент. – 2017. – Т. 15 № 4–5. – С. 18–19.

54. Тухбатуллин, М.Г. Эхография в диагностике заболеваний внутренних и поверхностно расположенных органов / М.Г. Тухбатуллин, З.М. Галеева, А.Е. Бастракова – Казань: Медицинская книга, 2016. – 208 с. ISBN: 978-5-99007-787-4.

55. Устенко, Р.Л. Стереоморфологический подход к изучению микроанатомических структур простаты человека / Р.Л. Устенко, О.А. Шерстюк, Н.Л. Свинцицкая [и др.] // Вісник проблем біології і медицини. – 2013. – Т 2, № 2. – С. 213–218.

56. Филимонов, В.Б. Рост антибиотикорезистентности микроорганизмов у больных доброкачественной гиперплазией простаты как медико-социальная проблема / В.Б. Филимонов, Р.В. Васин, И.С. Собенников // Наука молодых – Eruditio Juvenium. – 2019. – Т. 7, № 1. – С. 106.–112.

57. Хасигов, А.В. Диагностическая ценность пальцевого ректального исследования, трансректального ультразвукового исследования и сывороточного простатического специфического антигена в выявлении рака предстательной железы / А.В. Хасигов, Т.К. Тлатов, Ж.П. Энгбанг // Медицинский вестник Башкортостана. – 2017. – Т. 12, № 3(69). – С. 104–106.

58. Хныкин, Ф.Н. Топографо-анатомические особенности простаты и ее экстраорганных сосудов у взрослого человека: дис. ... канд. мед. наук: 14. 00. 02 / Хныкин Федор Николаевич. – Санкт Петербург, 2005. – 186 с.

59. Чигирева, И.Б. Возможность применения неинвазивных методов для диагностики рака предстательной железы / И.Б. Чигирева, С.В. Панченко, М.Г. Шарафутдинов [и др.] // Ульяновский медико-биологический журнал. – 2018. – № 1. – С. 80–85.

60. Шатылко, Т.В. Применение энергетической допплерографии при подозрении на рак предстательной железы / Т.В. Шатылко, Л.Н. Седова, А.Ю. Королев // Вестник урологии. – 2016. – № 3. – С. 17–27.

61. Aaron, L. Review of Prostate Anatomy and Embryology and the Etiology of Benign Prostatic Hyperplasia / L. Aaron, O.E. Franco, S.W. Hayward [et al.] // Urologic Clinics of North America. – 2016. – Vol. 43, № 3. – P. 279–288. doi: 10.1016/j.ucl.2016.04.012.

62. Abdelwahab, O. Evaluation of the resistive index of prostatic blood flow in benign prostatic hyperplasia / O. Abdelwahab, E. El Barky, M.M. Khalil [et al.] // International Brazilian Journal of Urology. – 2012. – Vol. 38, № 2. – P. 250–257. doi: 10.1590/s1677-55382012000200014.

63. Ablin, R.J. The great prostate mistake / R.J. Ablin // New York Times. – 2010. – Vol. 3, № 10. – P. 27.

64. Ahmad, S. Transrectal quantitative shear wave elastography in the detection and characterisation of prostate cancer / S. Ahmad, R. Cao, T. Varghese [et al.] // Surgical Endoscopy. – 2013. – Vol. 27, № 9. – P. 3280–3287. doi: 10.1007/s00464-013-2906-7.

65. Andriole, G.L. Mortality results from a randomized prostate cancer screening trial / G.L. Andriole, E.D. Crawford, R.L. Grubb // New England Journal of Medicine. – 2009. – Vol. 360, № 13. – P. 1310–1319. doi: 10.1056/nejmoa0810696.

66. Arneth, B. Clinical significance of measuring prostate specific antigen / B. Arneth // Laboratory Medicine. – 2009. – Vol. 40, № 8. – P. 487–491. doi: 10.1309/lmeggglz2edwrxuk.

67. Baco, E. Randomized Controlled Trial to Assess and Compare the Outcomes of Two core Prostate Biopsy Guided by Fused Magnetic Resonance and Transrectal Ultrasound Images and Traditional 12 core Systematic Biopsy / E. Baco, E. Rud, L.M. Eri [et al.] // European Urology. – 2016. – Vol. 69, № 1. – C. 149–156. doi: 10.1016/j.eururo.2015.03.041.

68. Balkwill, F. Inflammation and cancer: back to Virchow? / F. Balkwill, A. Mantovani // The Lancet. – 2001. – Vol. 357, № 9255. – P. 539–545. doi: 10.1016/s0140-6736(00)04046-0.

69. Barr, R.G. Shear wave ultrasound elastography of the prostate: initial results / R.G. Barr, R. Memo, C.R. Schaub // Ultrasound Quarterly. – 2012. – Vol. 28, № 1. – P. 13–20. doi: 10.1097/ruq.0b013e318249f594.

70. Barr, R.G. WFUMB guidelines and recommendations on the clinical use of ultrasound elastography: Part 5. Prostate. / R.G. Barr, D. Cosgrove, M. Brock [et al.] // Ultrasound in Medicine and Biology. – 2017. – Vol. 43, № 1. – P. 27–48. doi: 10.1016/j.ultrasmedbio.2016.06.020.

71. Barry, M. Prevention of Prostate Cancer Morbidity and Mortality: Primary Prevention and Early Detection / M.J. Barry, L.H. Simmons // Medical Clinics of North America. – 2017. – Vol. 101, № 4. – P. 787–806. doi: 10.1016/j.mcna.2017.03.009.

72. Berry, S.J. The Development of Human Benign Prostatic Hyperplasia with Age / S.J. Berry, D.S. Coffey, P.C. Walsh [et al.] // The Journal of Urology. – 1984. – Vol. 132, № 3. – P. 474–479. doi: 10.1016/s0022-5347(17)49698-4.

73. Bigler, S.A. Comparison of microscopic vascularity in benign and malignant prostate tissue / S.A. Bigler, R.E. Deering, M.K. Brawer // Human Pathology. – 1993. – Vol. 24, № 2. – P. 220–226. doi: 10.1016/0046-8177(93)90304-y.

74. Boehm, K. Prediction of significant prostate cancer at prostate biopsy and per core detection rate of targeted and systematic biopsies using real time shear wave elastography / K. Boehm, L. Budaus, P. Tennstedt [et al.] // Urologia Internationalis. – 2015. – Vol. 95, № 2. – P. 189–196. doi: 10.1159/000431233.

75. Bohnen, A.M. Serum prostate specific antigen as a predictor of prostate volume in the community: the Krimpen study. / A.M. Bohnen, F.P. Groeneveld, J.L. Bosch // European Urology. – 2007. – Vol. 51, № 6. – P. 1645–1653. doi: 10.1016/j.eururo.2007.01.084.

76. Bray, F. Global Cancer Statistics 2018: GLOBOCAN Estimates of Incidence and Mortality Worldwide for 36 Cancers in 185 Countries / R. Bray, J. Ferlay, I. Soerjomataram [et al.] // CA: A Cancer Journal for Clinicians. – 2018. – Vol. 68, № 6. – P. 394–424. doi: 10.3322/caac.21492.

77. Cai, T. Current Knowledge of the Potential Links between Inflammation and Prostate Cancer / T. Cai, R. Santi, I. Tamanini [et al.] // International Journal of Molecular Sciences. – 2019. – Vol. 20, № 15. – P. 3833. doi: 10.3390/ijms20153833.

78. Chu, L.W. Prostate Cancer Incidence Rates in Africa. / L.W. Chu, J. Ritchey, S.S. Devesa [et al.] // Prostate Cancer. – 2011. – Vol. 2011. – P. 1–6. doi: 10.1155/2011/947870.

79. Chughtai, B. Benign prostatic hyperplasia / B. Chughtai, J.C. Forde, D.D.M. Thomas [et al.] // Nature Reviews Disease Primers. – 2016. – Vol. 2. – P. 16031. doi: 10.1038/nrdp.2016.31.

80. Claudon, M. Guidelines and good clinical practice recommendations for Contrast Enhanced Ultrasound (CEUS) in the liver – update 2012: A WFUMB–EFSUMB initiative in cooperation with representatives of AFSUMB, AIUM, ASUM, FLAUS and ICUS. World Federation for Ultrasound in Medicine; European Federation of Societies for Ultrasound / M. Claudon, C.F. Dietrich, B.I. Choi [et al.] // Ultrasound in Medicine & Biology. – 2013. – Vol. 39, № 2. – P. 187–210. doi: 10.1016/j.ultrasmedbio.2012.09.002.

81. Correas, J.M. Transrectal quantitative Shear Wave Elastography: application to prostate cancer. A feasibility study / J.M. Correas, A. Khairoune, A.M. Tissier [et al.] // Poster presented at the European Congress of Radiology. – 2011. – P. 17480.

82. Correas, J.M. Prostate cancer: diagnostic performance of real-time shear-wave elastography / J.M. Correas, A.M. Tissier, A. Khairoune [et al.] // Radiology. – 2015. – Vol. 275, № 1. – P. 280–289. doi: 10.1148/radiol.14140567.

83. De Assis, A.M. Effects of Prostatic Artery Embolization on the Dynamic Component of Benign Prostate Hyperplasia as Assessed by Ultrasound Elastography: A Pilot Series / A.M. De Assis, A.M. Moreira, F.C. Carnevale [et al.] // CardioVascular and Interventional Radiology. – 2019. – Vol. 42, № 7. – P. 1001–1007. doi: 10.1007/s00270-019-02220-x.

84. De Marzo, A.M. Human prostate cancer precursors and pathobiology / A.M. De Marzo, A.K. Meeker, S. Zha [et al.] // Urology. – 2003. – Vol. 62, № 5. – P. 55–62. doi: 10.1016/j.urology.2003.09.053.

85. De Visschere, P. Dynamic contrast enhanced imaging has limited added value over T2 weighted imaging and diffusion weighted imaging when using PI RADSv2 for diagnosis of clinically significant prostate cancer in patients with elevated PSA / P. De Visschere, N. Lumen, P. Ost [et al.] // Clinical Radiology. – 2017. – Vol. 72, № 1. – P. 23–32. doi: 10.1016/j.crad.2016.09.011.

86. Descotes, J.L. Diagnosis of prostate cancer / J.L. Descotes // Asian Journal of Urology. – 2019. – Vol. 6, № 2. – P. 129–136. doi: 10.1016/j.ajur.2018.11.007.

87. Dhyani, M. Ultrasound Shear Wave Elastography: Variations of Liver Fibrosis Assessment as a Function of Depth, Force and Distance from Central Axis of the Transducer with a Comparison of

Different Systems / M. Dhyani, F. Xiang, Q. Li [et al.] // Ultrasound Med. Biol. – 2018. – Vol. 44, № 11. – P. 2209–2222. doi: 10.1016/j.ultrasmedbio.2018.07.003.

88. Di Silverio, F. Distribution of inflammation, pre malignant lesions, incidental carcinoma in histologically confirmed benign prostatic hyperplasia: a retrospective analysis / F. Di Silverio, V. Gentile, A. De Matteis [et al.] // European Urology. – 2003. – Vol. 43, № 2. – P. 164–175. doi: 10.1016/s0302-2838(02)00548-1.

89. Dietrich, C.F. Strain Elastography – How To Do It? / C.F. Dietrich, R. Barr, A. Farrokh [et al.] // Ultrasound International Open. – 2017. – Vol. 3, № 4. – P. 137–149. doi: 10.1055/s-0043-119412.

90. Dietrich, C. How to perform Contrast Enhanced Ultrasound (CEUS) / C. Dietrich, M. Averkiou, M. Nielsen [et al.] // Ultrasound International Open. – 2018. – Vol. 4, № 1. – P 2–15. doi: 10.1055/s-0043-123931.

91. Djulbegovic, M. Screening for prostate cancer: systematic review and meta-analysis of randomised controlled trials / M. Djulbegovic, R.J. Beyth, M.M Neuberger [et al.] // British Medical Journal. – 2010. – Vol. 341. – P. 4543. doi: 10.1136/bmj.c4543.

92. Eisenberg, M.L. The adjunctive use of power Doppler imaging in the preoperative assessment of prostate cancer / M.L. Eisenberg, J.E. Cowan, P.R. Carroll [et al.] // British Journal of Urology International. – 2010. – Vol. 105, № 9. – P. 1237–1241. doi: 10.1111/j.1464-410x.2009.08958.x.

93. Eldib, D.B. Evaluation of different MRI parameters in benign prostatic hyperplasia induced bladder outlet obstruction / D.B. Eldib, A.S. Moussa, A. Sebaey // Egyptian Journal of Radiology and Nuclear Medicine. – 2019. – Vol. 50, № 1. doi: 10.1186/s43055-019-0030-y.

94. Ellis, W.J. Diagnosis of prostatic carcinoma: the yield of serum prostate specific antigen, digital rectal examination and transrectal ultrasonography / W.J. Ellis, M.P. Chetner, S.D. Preston [et al.] // The Journal of Urology. – 1994. – Vol. 152, № 5. – P. 1520–1525. doi: 10.1016/s0022-5347(17)32460-6.

95. Ferraioli, G. Reproducibility of real-time shear wave elastography in the evaluation of liver elasticity / G. Ferraioli, C. Tinelli, M. Zicchetti [et al.] // European Journal of Radiology – 2012. – Vol. 81, № 11. – P. 3102–3106. doi: 10.1016/j.ejrad.2012.05.030.

96. Filson, C.P. Prostate cancer detection with magnetic resonance ultrasound fusion biopsy: The role of systematic and targeted biopsies / C.P. Filson, S. Natarajan, D.J.A. Margolis [et al.] // Cancer. – 2016. – Vol. 122, № 6. – P. 884–892. doi: 10.1002/cncr.29874.

97. Foo, K.T. What is a disease? What is the disease clinical benign prostatic hyperplasia (BPH)? / K.T. Foo // World Journal of Urology. – 2019. – Vol. 37, № 7. – P. 1293–1296. doi: 10.1007/s00345-019-02691-0.

98. Gacci, M. Metabolic syndrome and benign prostatic enlargement: a systematic review and meta-analysis / M. Gaccia, G. Corona, L. Vignozzi [et al.] // British Journal of Urology International. – 2015. – Vol. 115, № 1. – P. 24–31. doi: 10.1111/bju.12728.

99. Gandhi, J. The Evolving Role of Shear Wave Elastography in the Diagnosis and Treatment of Prostate Cancer / J. Gandhi, S. Zaidi, J. Shah [et al.] // Ultrasound Quarterly. – 2018. – Vol. 34, № 4. – P. 245–249. doi: 10.1097/ruq.0000000000000385.

100. Gennisson, J. L. Viscoelastic and anisotropic mechanical properties of in vivo muscle tissue assessed by supersonic shear imaging / J.L. Gennisson, T. Deffieux, E. Mace [et al.] // Ultrasound in Medicine and Biology. – 2010. – Vol. 36, № 5. – P. 789–801. doi: 10.1016/j.ultrasmedbio.2010.02.013.

101. Goddi, A. Transrectal real time elastography of the prostate: Normal patterns / A. Goddi, A. Sacchi, G. Magistretti [et al.] // Journal of Ultrasound. – 2011. – Vol. 14, № 4. – P. 220–232. doi: 10.1016/j.jus.2011.10.005.

102. Gold, S.A. Follow up of negative MRI targeted prostate biopsies: when are we missing cancer? / S.A. Gold, G.R. Hale, J.B. Bloom [et al.] // World Journal of Urology. – 2019. – Vol. 37, № 2. – P. 235–241. doi: 10.1007/s00345-018-2337-0.

103. Gramiak, R. Echocardiography of the aortic root / R. Gramiak, P.M. Shah // Investigative Radiology. – 1968. – Vol. 3, № 5. – P. 356–366. doi: 10.1097/00004424-196809000-00011.

104. Ho, C.C. Evaluation of power Doppler ultrasonography for prostate biopsy in men with elevated serum prostate specific antigen levels / C.C. Ho, T.W. Khor, P. Singam [et al.] // La Clinica terapeutica. – 2012. – Vol. 163, № 3. – P. 211–214.

105. Hodge, K.K. Random systematic versus directed ultrasound guided transrectal core biopsies of the prostate / K.K. Hodge, J.E. McNeal, M.K. Terris [et al.] // The Journal of Urology. – 1989. – Vol. 142, № 1. – P. 71–74.

106. Huang, H. Contrast enhanced transrectal ultrasound for prediction of prostate cancer aggressiveness: The role of normal peripheral zone time intensity curves / H. Huang, Z.Q. Zhu, Z.G. Zhou [et al.] // Scientific Reports. – 2016. – Vol. 6, № 1. – P. 38643. doi: 10.1038/srep38643.

107. Hung, S.W. Multiparametric magnetic resonance imaging of prostate cancer / S.W. Hung, Y.T. Lin, M.C. Liu // Urological Science. – 2018. – Vol. 29, № 6. – P. 266–276. doi: 10.4103/uros.uros_57_18.

108. Jiang, J. Factors influencing the degree of enhancement of prostate cancer on contrast enhanced transrectal ultrasonography: Correlation with biopsy and radical prostatectomy specimens / J. Jiang, Y. Q. Chen, Y.K. Zhu [et al.] // The British Journal of Radiology. – 2012. – Vol. 85, № 1019 – P. 979–986. doi: 10.1259/bjr/63794331.

109. Jung, E.M. First results of endocavity evaluation of the microvascularization of malignant prostate tumors using contrast enhanced ultrasound (CEUS) including perfusion analysis: first results / E.M. Jung, P. Wiggermann, C. Greis [et al.] // Clinical Hemorheology and Microcirculation. – 2012. – Vol. 52, № 2–4. – P. 167–177. doi: 10.3233/CH-2012-1594.

110. Junker, D. Potentials and limitations of real time elastography for prostate cancer detection: a whole mount step section analysis / D. Junker, Schäfer, G., Aigner, F. [et al.] // The Scientific World Journal. – 2012. – Vol. 2012. – P. 1–6. doi: 10.1100/2012/193213.

111. Junker, D. Comparison of Real-Time Elastography and Multiparametric MRI for Prostate Cancer Detection: A Whole-Mount Step-Section Analysis / D. Junker, G. Schäfer, C. Kobel [et al.] // American Journal of Roentgenology. – 2014. – Vol. 202, № 3. – P. 263–269. doi: 10.2214/ajr.13.11061.

112. Junker, D. Real-Time Elastography of the Prostate / D. Junker, T. De Zordo, M. Quentin [et al.] // BioMed Research International. – 2014. – Vol. 2014. – P. 1–11. doi.org 10.1155/2014/180804.

113. Kamoi, K. The utility of transrectal real-time elastography in the diagnosis of prostate cancer / K. Kamoi, K. Okihara, A. Ochiai [et al.] // Ultrasound Med. Biol. – 2008. – Vol. 34, № 7. – P. 1025–1032. doi: 10.1016/j.ultrasmedbio.2007.12.002.

114. Kicinski, M. An epidemiological reappraisal of the familial aggregation of prostate cancer: a meta-analysis. / M. Kicinski, J. Vangronsveld, T.S. Nawrot // PLoS ONE. – 2011. – Vol. 6, № 10. – P. 27130.

115. Koh, J. Additional Targeted Biopsy in Clinically Suspected Prostate Cancer: Prospective Randomized Comparison between Contrast Enhanced Ultrasound and Sonoelastography Guidance / J. Koh, D.C. Jung, Y.T. Oh [et al.] // Ultrasound in Medicine & Biology. – 2015. – Vol. 41, № 11. – P. 2836–2841. doi: 10.1016/j.ultrasmedbio.2015.06.024.

116. Krouskop, T.A. Elastic Moduli of Breast and Prostate Tissues under Compression / T.A. Krouskop, T.M. Wheeler, F. Kallel [et al.] / Ultrasonic Imaging. – 1998. – Vol. 20, № 4. – P. 260–274. doi: 10.1177/016173469802000403

117. Lee, C.H. Overview of Prostate Anatomy, Histology, and Pathology / C.H. Lee, O. Akin Olugbade, A. Kirschenbaum // Endocrinology and Metabolism Clinics of North America. – 2011. – Vol. 40, № 3. – P. 565–575. doi: 10.1016/j.ecl.2011.05.012.

118. Liau, J. Prostate Cancer Detection and Diagnosis: Role of Ultrasound with MRI Correlates / J. Liau, D. Goldberg, H. Arif Tiwari // Current Radiology Reports. – 2019. – Vol. 7, № 3. doi: 10.1007/s40134-019-0318-8.

119. Lim, K.B. Epidemiology of clinical benign prostatic hyperplasia / K.B. Lim // Asian Journal of Urology. – 2017. – Vol. 4, № 3. – P. 148–151. doi: 10.1016/j.ajur.2017.06.004.

120. Loeb, S. What is the role of digital rectal examination in men undergoing serial screening of serum PSA levels? / S. Loeb, W.J. Catalona // Nature Clinical Practice Urology. – 2009. – Vol. 6, № 2. – P. 68–69. doi: 10.1038/ncpuro1294.

121. Ma, Q. Transrectal real-time tissue elastography targeted biopsy coupled with peak strain index improves the detection of clinically important prostate cancer / Q. Ma, D. R. Yang, B. X. Xue [et al.] // Oncology Letters. – 2017. – Vol. 14, № 1. – P. 210–216. doi: 10.3892/ol.2017.6126.

122. Manchanda, S. Quantitative Sonoelastographic Assessment of the Normal Uterus Using Shear Wave Elastography / S. Manchanda, Z. Vora, R. Sharma [et al.] // Journal of Ultrasound in Medicine. – 2019. – Vol. 38, № 12. – P. 3183–3189. doi: 10.1002/jum.15019.

123. Mannaerts, C.K. Multiparametric ultrasound: evaluation of greyscale, shear wave elastography and contrast-enhanced ultrasound for prostate cancer detection and localization in correlation to radical prostatectomy specimens / C.K. Mannaerts, R.R. Wildeboer, A.W. Postema [et al.] // BMC Urology. – 2018. – Vol. 18, № 1. – P. 98. doi: 10.1186/s12894-018-0409-5.

124. Mannaerts, C.K. Multiparametric ultrasound for prostate cancer detection and localization: Correlation of B-mode, shearwave elastography and contrast enhanced ultrasound with radical prostatectomy specimens / C.K. Mannaerts, R.R. Wildeboer, S. Remmers [et al.] // Journal of Urology. – 2019. – Vol. 202, № 6. – P. 1166–1173. doi: 10.1097/JU.0000000000000415.

125. Martorana, E. Advantages of single puncture transperineal saturation biopsy of prostate: analysis of outcomes in 125 patients using our scheme / E. Martorana, S. Micali, A. Ghaith [et al.] // International Urology and Nephrology. – 2015. – Vol. 47, № 5. – P. 735–741. doi: 10.1007/s11255-015-0967-3.

126. Maxeiner, A. Contrast Enhanced Ultrasound (CEUS) and Quantitative Perfusion Analysis in Patients with Suspicion for Prostate Cancer / A. Maxeiner, T. Fischer, J. Schwabe [et al.] // Ultraschall in Der Medizin. – 2018. – Vol. 40, № 3. – P. 340–348. doi: 10.1055/a-0594-2093.

127. McNeal, J.E. The zonal anatomy of the prostate / J.E. McNeal // Prostate. – 1981. – Vol. 2, № 1. – P. 35–49.

128. Mitterberger, M.J. Comparative efficiency of contrast-enhanced colour Doppler ultrasound targeted versus systematic biopsy for prostate cancer detection / M.J. Mitterberger, F. Aigner, W. Horninger [et al.] // European Radiology. – 2010. – Vol. 20, № 12. – P. 2791–2796. doi: 10.1007/s00330-010-1860-1.

129. Morel, D.R. Human pharmacokinetics and safety evaluation of SonoVue, a new contrast agent for ultrasound imaging / D.R. Morel, I. Schwieger, L. Hohn [et al.] // Investigative Radiology. – 2000. – Vol. 35, № 1. – P. 80–85.

130. Mottet, N. EAU ESTRO SIOG Guidelines on Prostate Cancer. Part 1: Screening, Diagnosis, and Local Treatment with Curative Intent / N. Mottet, J. Bellmunt, M. Bolla [et al.] // European Urology. – 2017. – Vol. 71, № 4. – P. 618–629. doi: 10.1016/j.eururo.2016.08.003.

131. Navas, G.R. Diagnosis and follow up of benign prostatic hyperplasia by ultrasound / G.R. Navas, M.E. Sanz, F.F. Arias [et al.] // Archivos espanoles de urologia. – 2006. – Vol. 59, № 4. – P. 353–360. doi: 10.4321/s0004-06142006000400005.

132. Nygard, Y. A positive real-time elastography is an independent marker for detection of high-risk prostate cancers in the primary biopsy setting / Y. Nygard, S.A. Haukaas, O.J. Halvorsen [et al.] // British Journal of Urology International. – 2013. – Vol. 113, № 5b. – P. 90–97. doi: 10.1111/bju.12401.

133. Oishi, M. Which Patients with Negative Magnetic Resonance Imaging Can Safely Avoid Biopsy for Prostate Cancer? / M. Oishi, T. Shin, C. Ohe [et al.] // The Journal of Urology. – 2019. – Vol. 201(2). – P. 268–276. doi: 10.1016/j.juro.2018.08.046.

134. Olchowy, C. The presence of the gadolinium–based contrast agent depositions in the brain and symptoms of gadolinium neurotoxicity – A systematic review / C. Olchowy, K. Cebulski, M. Łasecki [et al.] // PLoS One. – 2017. – Vol. 12, № 2. – e. 0171704. doi: 10.1371/journal.pone.0171704.

135. Ophir, J. Elastography: a quantitative method for imaging the elasticity of biological tissues / J. Ophir, I. Cespedes, H. Ponnekanti [et al.] // Ultrasonic Imaging. – 1991. – Vol. 13, № 2. – P. 111–134. doi.org/10.1177/016173469101300201.

136. Ozturk, A. Principles of ultrasound elastography / A. Ozturk, J.R. Grajo, M. Dhyani [et al.] // Abdominal Radiology. – 2018. – Vol. 43, № 4. – P. 773–785. doi: 10.1007/s00261-018-1475-6.

137. Perletti, G. The association between prostatitis and prostate cancer. Systematic review and meta-analysis / G. Perletti, E. Monti, V. Magri [et al.] // Archives of Italian Urology and Andrology. – 2017. – Vol. 89, № 4. – P. 259–265. doi: 10.4081/aiua.2017.4.259.

138. Poon, P.Y. Magnetic resonance imaging of the prostate / P.Y. Poon, R.W. McCallum, M.M. Henkelman [et al.] // Radiology. – 1985. – Vol. 154. – P. 143–149.

139. Porsch, M. New aspects in shear wave elastography of prostate cancer / M. Porsch, J.J. Wendler, U. B. Liehr [et al.] // Journal of Ultrasonography. – 2015. – Vol. 15, № 60. – P. 5–14. doi: 10.15557/jou.2015.0001.

140. Porsch, M. Inability of shear-wave elastography to distinguish malignant from benign prostate tissue–a comparison of biopsy, whole-mount sectioning and shear-wave elastography / M. Porsch, C. Görner, J.J. Wendler [et al.] // Journal of Ultrasonography. – 2016. – Vol. 16, № 67. – P. 348–358. doi: 10.15557/JoU.2016.0035.

141. Postema, A. Multiparametric ultrasound in the detection of prostate cancer: a systematic review / A. Postema, M. Mischi, J. de la Rosette [et al.] // World Journal of Urology. – 2015. – Vol. 33, № 11. – P. 1651–1659. doi: 10.1007/s00345-015-1523-6.

142. Postema, A.W. Dynamic contrast-enhanced ultrasound parametric imaging for the detection of prostate cancer / A.W. Postema, P.J.A. Frinking, M. Smeenge [et al.] // British Journal of Urology International. – 2016. – Vol. 117, № 4 – P. 598–603. doi: 10.1111/bju.13116.

143. Przewor, A. Sonoelastographic evaluation with the determination of compressibility ratio for symmetrical prostatic regions in the diagnosis of clinically significant prostate cancer / A. Przewor, R.Z. Słapa, W.S. Jakubowski [et al.] // Journal of Ultrasonography. – 2014. – Vol. 14, № 57. – P 130–141. doi: 10.15557/JoU.2014.0013.

144. Pummer, K. Innovations in diagnostic imaging of localized prostate cancer / K. Pummer, M. Rieken, H. Augustin [et al.] // World Journal of Urology. – 2013. – Vol. 32, № 4. – P. 881–890. doi: 10.1007/s00345-013-1172-6.

145. Rawla, P. Epidemiology of Prostate Cancer / P. Rawla // World Journal of Oncology. – 2019. – Vol. 10, № 2. – P. 63–89. doi: 10.14740/wjon1191.

146. Rifkin, M.D. State of the art: endorectal sonography of prostate gland / M.D. Rifkin, W. Dahnert, A.B. Kurtz // American Journal of Roentgenology. – 1990. – Vol. 154. – P. 691–700.

147. Rouviere, O. Stiffness of benign and malignant prostate tissue measured by shear wave elastography: a preliminary study / O. Rouviere, C. Melodelima, A. Hoang Dinh [et al.] // European Radiology. – 2017. – Vol. 27, № 5. – P. 1858–1866. doi: 10.1007/s00330-016-4534-9.

148. Russo, G. Angiogenesis in prostate cancer: onset, progression and imaging / G. Russo, M. Mischi, W. Scheepens [et al.] // British Journal of Urology International. – 2012. – Vol. 110, № 11c. – P. 794–808. doi: 10.1111/j.1464-410x.2012.11444.x.

149. Saftoiu, A. The EFSUMB Guidelines and Recommendations for the Clinical Practice of Elastography in Non-Hepatic Applications: Update 2018 / A. Saftoiu, O.H. Gilja, P.S. Sidhu [et al.] // Ultraschall in der Medizin. – 2019. – Vol. 40, № 4. – P. 425–453. doi: 10.1055/a-0838-9937.

150. Salomon, G. Incremental detection rate of prostate cancer by real-time elastography targeted biopsies in combination with a conventional 10-core biopsy in 1024 consecutive patients / G. Salomon, N. Drews, P. Autier [et al.] // British Journal of Urology International. – 2014. – Vol. 113, № 4. – P. 548–553. doi: 10.1111/bju.12517.

151. Sano, F. The Utility and Limitations of Contrast-Enhanced Ultrasound for the Diagnosis and Treatment of Prostate Cancer / F. Sano, H. Uemura // Sensors. – 2015. – Vol. 15, № 3. – P. 4947–4957. doi: 10.3390/s150304947.

152. Sarvazyan A.P. Shear wave elasticity imaging: a new ultrasonic technology of medical diagnostics / A.P. Sarvazyan, O.V. Rudenko, S.D. Swanson [et al.] // Ultrasound in Medicine and Biology. – 1998. – Vol. 24, № 9. – P. 1419–1436.

153. Sauvain, J.L. Limiting overdiagnosis of low-risk prostate cancer through an evaluation of the predictive value of transrectal and power Doppler ultrasonography / J.L. Sauvain, E. Sauvain, R. Papavero [et al.] // Journal of Ultrasound. – 2016. – Vol. 19, № 4. – P. 275–280. doi: 10.1007/s40477-016-0218-1.

154. Schenk, J.M. Biomarkers of Systemic Inflammation and Risk of Incident, Symptomatic Benign Prostatic Hyperplasia: results from the prostate cancer prevention trial / J.M. Schenk, A.R. Kristal, M.L. Neuhouser [et al.] // American Journal of Epidemiology. – 2010. – Vol. 171, № 5. – P. 571–582. doi: 10.1093/aje/kwp406.

155. Schiffmann, J. Limitations of elastography based prostate biopsy / J. Schiffmann, M. Grindei, Z. Tian [et al.] // Journal of Urology. – 2016. – Vol. 195, № 6. – P. 1731–1736. doi: 10.1016/j.juro.2015.12.086.

156. Scialpi, M. Biparametric versus Multiparametric MRI with Non-endorectal Coil at 3T in the Detection and Localization of Prostate Cancer / M. Scialpi, E. Prosperi, A. D'Andrea [et al.] // Anticancer Research. – 2017. – Vol. 37, № 3. – P. 1263–1271.

157. Seitz, M. Contrast-enhanced transrectal ultrasound (CE-TRUS) with cadence-contrast pulse sequence (CPS) technology for the identification of prostate cancer / M. Seitz, C. Gratzke, B. Schlenker [et al.] // Urologic Oncology. – 2011. – Vol. 29, № 3. – P. 295–301. doi: 10.1016/j.urolonc.2009.03.032.

158. Shi, J. Clinical application of contrast enhanced ultrasound to diagnose benign prostatic hyperplasia / J. Shi, X. Yin, R. Xu [et al.] // Diagnostic Pathology. – 2014. – Vol. 9, № 1. – P. 133. doi: 10.1186/1746-1596-9-133.

159. Sigrist, R.M.S. Ultrasound elastography: review of techniques and clinical applications / R.M.S. Sigrist, J. Liau, A.E. Kaffas [et al.] // Theranostics. – 2017. – Vol. 7, № 5. – P. 1303–1329. doi: 10.7150/thno.18650.

160. Smeenge, M. Current status of transrectal ultrasound techniques in prostate cancer / M. Smeenge, J.J. de la Rosette, H. Wijkstra // Current opinion in urology. – 2012. – Vol. 22, № 4. – P. 297–302. doi: 10.1097/mou.0b013e3283548154.

161. Sutcliffe, S. Inflammation and Infection in the Etiology of Prostate Cancer / S. Sutcliffe, M.A. Pontari // In Prostate Cancer: Science and Clinical Practice: Second Edition. – 2016. – P. 13–20. doi.org/10.1016/B978-0-12-800077-9.00002-5.

162 Takeshita, H. Diagnostic performance and safety of a three-dimensional 14-core systematic biopsy method / H. Takeshita, S. Kawakami, N. Numao [et al.] // British Journal of Urology International. – 2015. – Vol. 115, № 3. – P. 412–418. doi: 10.1111/bju.12772.

163. Taljanovic, M.S. Shear-Wave Elastography: Basic Physics and Musculoskeletal Applications / M.S. Taljanovic, L.H. Gimber, G.W. Becker [et al.] // RadioGraphics. – 2017. – Vol. 37, № 3. – P. 855–870. doi: 10.1148/rg.2017160116.

164. Tang, J. Correlation between hypoechoic nodules on ultrasonography and benign hyperplasia in the prostatic outer gland / J. Tang, X. Li, N. Wang [et al.] // Journal of Ultrasound in Medicine. – 2005. – Vol. 24, № 4 – P. 483–488. doi: 10.7863/jum.2005.24.4.483.

165. Tangel, M.R. Advances in prostate cancer imaging / M.R. Tangel, A.R. Rastinehad // F1000Research. – 2018. – Vol. 7. – P. 1337. doi: 10.12688/f1000research.14498.1.

166. Taverna, G. Colour Doppler and microbubble contrast agent ultrasonography do not improve cancer detection rate in transrectal systematic prostate biopsy sampling / G. Taverna, G. Morandi, M. Seveso

[et al.] // British Journal of Urology International. – 2011. – Vol. 108, № 11. – P. 1723–1727. doi: 10.1111/j.1464-410x.2011.10199.x.

167. Teoh, J.Y.C. Global incidence of prostate cancer in developing and developed countries with changing age structures / J.Y.C. Teoh, H.W. Hirai, J.M.W. Ho [et al.] // PLOS ONE. – 2019. – Vol. 14, № 10. – P. 0221775. doi: 10.1371/journal.pone.0221775.

168. Torre, L.A. Global cancer statistics, 2012 / L.A. Torre, F. Bray, R.L. Siegel [et al.] // CA: A Cancer Journal for Clinicians – 2015. – Vol. 65, № 2. – P. 87–108. doi: 10.3322/caac.21262.

169. Tuxhorn, J.A. Reactive stroma in human prostate cancer: induction of myofibroblast phenotype and extracellular matrix remodeling / J.A. Tuxhorn, G.E. Ayala, M.J. Smith [et al.] // Clinical Cancer Research. – 2002. – Vol. 8, № 9. – P. 2912–2923.

170. Tyloch, J.F. The standards of an ultrasound examination of the prostate gland. Part 2 / J.F. Tyloch, A.P. Wieczorek // Journal of Ultrasonography. – 2017. – Vol. 17, № 68. – P. 43–58. doi: 10.15557/jou.2017.0007.

171. Uemura, H. Usefulness of perflubutane microbubble-enhanced ultrasound in imaging and detection of prostate cancer: Phase II multicenter clinical trial / H. Uemura, F. Sano, A. Nomiya [et al.] // World Journal of Urology. – 2013. – Vol. 31, № 5. – P. 1123–1128. doi: 10.1007/s00345-012-0833-1.

172. Ugge, H. Circulating inflammation markers and prostate cancer / H. Ugge, M.K. Downer, J. Carlsson [et al.] // Prostate. – 2019. – Vol. 79, № 11. – P. 1338–1346. doi: 10.1002/pros.23842.

173. Vuichoud, C. Benign Prostatic Hyperplasia: epidemiology, economics and evaluation / C. Vuichoud, K.R. Loughlin // The Canadian Journal of Urology. – 2015. – Vol. 22, № 51. – P. 1–6.

174. Wang, M.C. Purification of a human prostate specific antigen / M.C. Wang, L.A. Valenzuela, G.P. Murphy [et al.] // Investigative Urology. – 1979. – Vol. 17, № 2. – P. 159–163.

175. Wang, R. Transrectal real-time elastography-guided transperineal prostate biopsy as an improved tool for prostate cancer diagnosis / R. Wang, J.J. Chen, B. Hu // International Journal of Clinical and Experimental Medicine. – 2015. – Vol. 8, № 4. – P. 6522–6529.

176. Wasserman, N.F. Benign Prostatic Hyperplasia: A Review and Ultrasound Classification / N.F. Wasserman // Radiologic Clinics of North America. – 2006. – Vol. 44, № 5. – P. 689–710. doi: 10.1016/j.rcl.2006.07.005.

177. Watts, E.L. Low Free Testosterone and Prostate Cancer Risk: A Collaborative Analysis of 20 Prospective Studies / E.L. Watts, P.N. Appleby, A. Perez Cornago [et al.] // European Urology. – 2018. – Vol. 74, № 5. – P. 585–594. doi: 10.1016/j.eururo.2018.07.024.

178. Wei, C. Performance characteristics of transrectal shear wave elastography imaging in the evaluation of clinically localized prostate cancer: a prospective study / C. Wei, C. Li, M. Szewczyk Bieda [et al.] // Journal of Urology. – 2018. – Vol. 200, № 3. – P. 549–558. doi: 10.1016/j.juro.2018.03.116.

179. Wells, P.N.T. Medical ultrasound: imaging of soft tissue strain and elasticity / P.N.T. Wells, H.D. Liang // Journal of the Royal Society Interface. – 2011. – Vol. 8. – P. 1521–1549.

180. Wildeboer, R.R. Multiparametric dynamic contrast enhanced ultrasound imaging of prostate cancer / R.R. Wildeboer, A.W. Postema, L. Demi [et al.] // European Radiology. – 2017. – Vol. 27, № 8. – P. 3226–3234. doi: 10.1007/s00330-016-4693-8.

181. Xie, S.W. Contrast-enhanced ultrasonography with contrast-tuned imaging technology for the detection of prostate cancer: comparison with conventional ultrasonography / S.W. Xie, H.L. Li, J. Du [et al.] // British Journal of Urology International. – 2012. – Vol. 109, № 11. – P. 1620–1626. doi: 10.1111/j.1464-410X.2011.10577.x.

182. Xu, G. A new 5-grading score in the diagnosis of prostate cancer with real-time elastography / G. Xu, L. Feng, M. Yao [et al.] // International Journal of Clinical and Experimental Pathology. – 2014. – Vol. 7, № 7. – P. 4128–4135.

183. Xue, J. Comparison between transrectal and transperineal prostate biopsy for detection of prostate cancer: a meta-analysis and trial sequential analysis / J. Xue, Z. Qin, H. Cai [et al.] // Oncotarget. – 2017. – Vol. 8, № 14. – P. 23322–23336. doi: 10.18632/oncotarget.15056.

184. Yunkai, Z. Comparison of contrast-enhanced ultrasound targeted biopsy versus standard systematic biopsy for clinically significant prostate cancer detection: results of a prospective cohort study with 1024 patients / Z. Yunkai, C. Yaqing, J. Jun [et al.] // World Journal of Urology. – 2019. – Vol. 37, № 5. – P. 805–811. doi: 10.1007/s00345-018-2441-1.

185. Zhai, L. Characterizing Stiffness of Human Prostates Using Acoustic Radiation Force / L. Zhai, J. Madden, W.C. Foo [et al.] // Ultrasonic Imaging. – 2010. – Vol. 32, № 4. – P. 201–213. doi: 10.1177/016173461003200401.

186. Zhang, Y. Characteristics of normal stromal components and their correlation with cancer occurrence in human prostate / Y. Zhang, S. Nojima, H. Nakayama [et al.] // Oncology Reports. – 2003. – Vol. 10, № 1. – P. 207–211.

187. Zhang, M. Elastic modulus of the prostate: a new non-invasive feature to diagnose bladder outlet obstruction in patients with benign prostatic hyperplasia / M. Zhang, S. Fu, Y. Zhang [et al.] // Ultrasound in Medicine and Biology. – 2014. – Vol. 40, № 7. – P. 1408–1413. doi: 10.1016/j.ultrasmedbio.2013.10.012.

188. Zhao, H.X. The value and limitations of contrast-enhanced transrectal ultrasonography for the detection of prostate cancer / H.X. Zhao, C.X. Xia, H.X. Yin [et al.] // European Journal of Radiology. – 2013. – Vol. 82, № 11. – P. 641–647. doi: 10.1016/j.ejrad.2013.07.004.

189. Zhao, H.X. Detection of prostate cancer with three-dimensional transrectal ultrasound: correlation with biopsy results / H.X. Zhao, Q. Zhu, Z.C. Wang // The British Journal of Radiology. – 2012. – Vol. 85, № 1014. – P. 714–719. doi: 10.1259/bjr/68418881.

190. Zheng, X.Z. A novel approach to assessing changes in prostate stiffness with age using virtual touch tissue quantification / X.Z. Zheng, P. Ji, H.W. Mao [et al.] // Journal of Ultrasound in Medicine. – 2011. – Vol. 30, № 3. – P. 387–390. doi: 10.7863/jum.2011.30.3.387.

191. Zheng, X.A comparison of virtual touch tissue quantification and digital rectal examination for discrimination between prostate cancer and benign prostatic hyperplasia / X. Zheng, P. Ji, H. Mao [et al.] // Radiology and Oncology. – 2012. – Vol. 46, № 1. – P. 69–74. doi: 10.2478/v10019-011-0026-3.