ФЕДЕРАЛЬНОЕ ГОСУДАРСТВЕННОЕ БЮДЖЕТНОЕ НАУЧНОЕ УЧРЕЖДЕНИЕ

РОССИЙСКИЙ НАУЧНЫЙ ЦЕНТР ХИРУРГИИ

ИМЕНИ АКАДЕМИКА Б.В. ПЕТРОВСКОГО

На правах рукописи

КИМ СТАНИСЛАВ ЮРЬЕВИЧ

ОЦЕНКА ФРАГМЕНТАРНЫХ ПЕЧЕНОЧНЫХ ТРАНСПЛАНТАТОВ С ПОМОЩЬЮ МУЛЬТИСПИРАЛЬНОЙ КОМПЬЮТЕРНОЙ И МАГНИТНО-РЕЗОНАНСНОЙ ТОМОГРАФИИ.

14.01.13 – лучевая диагностика, лучевая терапия

ДИССЕРТАЦИЯ

на соискание ученой степени

кандидата медицинских наук

Научный руководитель:

академик РАН, профессор В.А. Сандриков

Москва – 2015

ОГЛАВЛЕНИЕ

Стр.

Сокращения 5

Введение 6-13

Глава 1. Обзор литературы 14-44

1.1 Родственная трансплантация фрагмента печени в хирургии 14-29

1.2 Роль методов лучевой диагностики в оценке ангиоархитектоники и особенностей строения билиарной системы печени донора 29-36

1.3 Роль методов лучевой диагностики в выявлении осложнений у реципиентов после родственной трансплантации фрагмента печени 36-44

Глава 2. Характеристика обследованных пациентов и методики исследования 45-63

2.1 Общая характеристика больных 45-46

2.2 Методы исследования 46-54

2.2.1 Методика МСКТ исследования у пациентов взрослой группы 48-49

2.2.2 Методика МСКТ исследования у пациентов детской группы 49-51

2.2.3 Методика МРТ исследования у пациентов взрослой группы 51-53

2.2.4 Методика МРТ исследования у пациентов детской группы 54

2.3 Методика анализа и оценки ангиологических и билиарных осложнений у реципиентов в различные сроки после операции 54-61

2.3.1 Методика анализа артерии трансплантата 54-56

2.3.2 Методика анализа воротной вены трансплантата 57-58

2.3.3 Методика анализа печеночных вен трансплантата 59-60

2.3.4 Методика анализа желчных протоков трансплантата 60-61

2.4 Методика измерения объема трансплантата с помощью методов лучевой диагностики 61-63

2.5 Статистическая обработка результатов исследований 63

Глава 3. Результаты МСКТ и МРТ исследований реципиентов родственного фрагмента печени с подозрениями на сосудистые и билиарные осложнения 64-89

3.1 Частота, структура и сроки выявленных сосудистых и билиарных осложнений 64-69

3.2 Зависимость развития сосудистых и билиарных осложнений от анатомических вариантов ангиоархитектоники печени донора и строения ее билиарной системы, а также от вида хирургического 69-74

3.3 Сопоставление полученных результатов с выполненными видами оперативного вмешательства у реципиентов 75-86

3.3.1Коррекция осложнений артериального кровоснабжения трансплантата 75-76

3.3.2 Коррекция осложнений портального кровоснабжения 76-81

3.3.3 Коррекция венозных осложнений трансплантата 81

3.3.4 Коррекция билиарных осложнений трансплантата 81-86

3.4 Определение объема трансплантата у родственного донора до операции и у реципиента после операции методами лучевой диагностики (УЗИ, КТ) и сравнение с интраоперационными данными 86-89

Глава 4. Заключение. Обсуждение полученных результатов 90-113

Выводы 113

Практические рекомендации 114

Список литературы 115-133

СПИСОК СОКРАЩЕНИЙ

ЛД - левая доля

ЛЛС - левый латеральный сектор

МСКТ - мультиспиральная компьютерная томография

МРТ – магнитно-резонансная томография

МР-ХГ – магнитно-резонансная холангиография

НПВ - нижняя полая вена

ОПП – общий печёночный проток

ПД - правая доля

РТФП – родственная трансплантация фрагмента печени

СМТ – синдром малого трансплантата

СПВ – срединная печеночная вена

ТП – трансплантация печени

УЗИ – ультразвуковое исследование

ЧЧХГ – чрескожная чреспеченочная холангиография

ЭРХПГ – эндоскопическая ретроградная холангиопанкреатография

ВВЕДЕНИЕ

Развитие прижизненного донорства фрагментов печени от родственников позволило рассматривать эту технологию как реальную альтернативу трансплантации трупной печени. На современном этапе наибольшее количество родственной трансплантации фрагментов печени (РТФП) производится в странах Юго-Восточной Азии, Турции, Латинской Америке. Признанным лидером и основным идеологом этой отрасли является Япония, где выполнено более 5000 операций. В странах Евросоюза общее количество операций составляет более 400 в год. В США энтузиазм 2002 года, когда было выполнено 524 операции, сменился крайне сдержанным отношением к прижизненному донорству в виде явного снижения хирургической активности (205 РТФП в 2010 г.). В нашей стране наибольшее количество РТФП произведено в Федеральном государственном бюджетном научном учреждении «Российский Научный Центр Хирургии имени академика Б.В. Петровского» (ФГБНУ «РНЦХ им. академика Б.В. Петровского»), с марта 1994 года − около 400 пересадок доли печени. Несмотря на очевидные успехи этого раздела хирургической гепатологии, до сих пор существует ряд проблем и нерешенных вопросов, одним из которых является частое развитие послеоперационных осложнений (а именно сосудистых, билиарных и синдрома малого трансплантата), влияющих на результат операции.

Сосудистые осложнения после трансплантации фрагментов печени, такие как стеноз или тромбоз, являются наиболее сложными в плане их ранней диагностики и последующего хирургического лечения (Готье С.В. и соавт., 2000; Ким Э.Ф., 2008; Филин А.В., 2008; Porrett P.M. и соавт., 2009). Нарушения афферентного и эфферентного кровотоков в печеночном трансплантате практически во всех случаях определяют негативный прогноз и нередко являются непосредственной причиной летальных исходов. По данным современной литературы, частота их развития достигает 22% (Kousei Ishigami 2004), и в более чем в половине наблюдений это приводит к потере трансплантата. Тем не менее, своевременная диагностика ангиологических нарушений перфузии трансплантата

позволяет выполнять оптимальную эндоваскулярную коррекцию (баллонная дилатация, стентирование) или «открытую» хирургическую реконструкцию с хорошим клиническим эффектом.

Билиарные осложнения (до 24%) считаются «ахиллесовой пятой» трансплантации фрагментов печени из-за необходимости произведения реконструкции желчеотведения с использованием долевых, секторальных и сегментарных протоков. Это создает предпосылки для формирования множественных анастомозов (бихолангио-, трихолангиоанастомозов с выключенной по ROUX петлей тощей кишки). Более чем в 20% случаев они приводят к возникновению билиарной гипертензии, вторичных билиарных циррозов. Применение магнитно-резонансной холангиографии (МР-ХГ) на разных сроках постпересадочного периода позволяет оценить уровень и степень нарушения билиарной проходимости, а в динамике определить эффективность выполненных реконструктивных вмешательств (O. Yaprak и соавт., 2011).

Пересадка родственного фрагмента печени имеет ряд недостатков и лимитирующих факторов, связанных и с недостатком массы трансплантата. Во всех случаях при подборе пары «донор-реципиент» возникают трудности в оценке адекватности массы печеночного фрагмента для обеспечения физиологических потребностей больного в послеоперационном периоде. При нехватке площади функционирующей паренхимы печени у реципиента в течение 7 дней развивается картина печеночно-клеточной недостаточности с различными осложнениями, в том числе хирургического характера. Весь патологический и клинический симптомокомплекс этого состояния описан в литературе под термином «синдром малого печеночного трансплантата» (СМТ). Известно, что при выборе донора необходимую для реципиента массу трансплантата можно рассчитать специальными формулами, поэтому крайне важен точный предоперационный подсчет объема долей и секторов печени донора (Ким Э.Ф., 2008; Филин А.В., 2008).

Собственный, более чем 19-тилетний, опыт трансплантаций фрагментов печени в РНЦХ им. академика Б.В. Петровского дает возможность изучить эти проблемы и разработать собственную концепцию оценки структурной адаптации фрагментов печени после их имплантации в организм реципиента.

Актуальность проблемы. Ортотопическая трансплантация печени является стандартной опцией хирургической гепатологии, способной дать шанс на излечение больным, страдающим терминальными заболеваниями печени. Многолетний мировой опыт курации состоявшихся реципиентов позволяет высказаться в пользу их всесторонней соматической, социальной и духовной реабилитации. По мере увеличения количества трансплантационных центров и числа операций наблюдается рост дефицита трупных органов, который в нынешнем столетии стал основной проблемой отрасли. Наиболее реальным и доступным способом его преодоления является привлечение живых родственных доноров фрагментов печени. Этот метод имеет целый ряд преимуществ: отсутствие сроков ожидания донорского органа, плановый характер операции, предсказуемое хорошее качество паренхимы печени, прогнозируемые анатомические параметры, HLA конгруэнтность пары «донор-реципиент». Тем не менее, пересадка фрагментов печени неизбежно влечет за собой специфические трудности, отсутствующие при трансплантации целого органа. В первую очередь, это высокая частота развития ангиологических и билиарных осложнений, связанных с трудной адаптацией разнокалиберных сосудов реципиента и фрагментарного печеночного трансплантата, а также необходимостью выполнения различных реконструкций желчеоттока на уровне долевых, секторальных и даже сегментарных протоков. Во вторую очередь, следует отметить синдром малого трансплантата (small for size syndrome), при развитии которого смертность может достигать 50%. Неуклонное развитие технологии родственной трансплантации фрагментов печени и увеличение количества операций, а также отсутствие данных по решенным и нерешенным проблемам лучевой диагностики осложнений при родственной трансплантации фрагментов печени, определяют клиническую потребность в совершенствовании до- и

послеоперационной оценки ангиоархитектоники и билиарной анатомии печени, а также объемной комплементарности в паре «донор-реципиент».

Цель исследования: разработать научно-обоснованный алгоритм комплексной оценки сосудистых и билиарных анастомозов у реципиентов после родственной трансплантации фрагмента печени и оценить объем фрагментов печени с помощью мультиспиральной компьютерной томографии (МСКТ) и магнитно-резонансной томографии (МРТ).

Задачи исследования:

1. Разработать методику выполнения мультиспиральной компьютерной и магнитно-резонансной томографии в пострансплантационном периоде у пациентов детского и взрослого возраста, с уточнением показаний к выполнению исследований.
2. По данным мультиспиральной компьютерной и магнитно-резонансной томографии определить виды и частоту сосудистых и билиарных осложнений у реципиентов после родственной трансплантации фрагмента печени.
3. Определить зависимость развития сосудистых и билиарных осложнений от анатомических вариантов ангиоархитектоники печени донора и строения ее билиарной системы, а также от вида хирургической реконструкции.
4. Оценить диагностические возможности мультиспиральной компьютерной и магнитно-резонансной томографии в оценке объема предполагаемого для трансплантации фрагмента печени, оценить динамику изменений объема трансплантата в послеоперационном периоде.

Научная новизна. Работа является первым в стране исследованием, посвященным изучению возможности МСКТ и МРТ методов в комплексной оценке сосудистых и билиарных осложнений трансплантата в различные сроки посттрансплантационного периода.

- Полученные результаты научно обоснованы и проанализированы по состоянию сосудистой и билиарной системы трансплантата печени у

реципиентов; сопоставлена анатомия донора и вид выполненной реконструкции с возникшими сосудистыми и билиарными осложнениями у реципиента; оценена динамика прироста объема фрагмента печени до и после трансплантации.

- Разработан и унифицирован алгоритм и диагностические критерии оценки сосудистых и билиарных осложнений, выявляемые в различные сроки посттрансплантационного периода после родственной трансплантации фрагментов печени по данным мультиспиральной и магнитно-резонансной томографии.
- Доказано, что в исследуемой группе пациентов лидирующие места в структуре осложнений занимают осложнения по воротной вене (45,6% от всех пациентов), причем имелась зависимость от исходной гипоплазии воротной вены, желчных протоков (33,8%), причем чаще всего это стриктуры желчных анастомозов (30,9%). Отмечено частое выявление послеоперационных осложнений именно у реципиентов, ранее перенесших оперативные вмешательства (операция по модификациям Касаи).

Практическая значимость:

Разработана и внедрена методика выполнения МСКТ и МРТ в пострансплантационном периоде у пациентов детского и взрослого возраста.

Выявлены возможные сосудистые и билиарные дисфункции у реципиентов после РТФП и сопоставлены с анатомией донора и видом выполненной реконструкции.

Сформированы диагностические МСКТ и МР-критерии билиарных и сосудистых осложнений, возникающих после РТФП.

Произведена сравнительная оценка методов МСКТ, МРТ и ультразвуковой волюметрии в измерении объема трансплантата, а также выполнено сравнение результатов измерений с интраоперационными данными.

Оценена динамика изменения объема фрагмента печени у реципиента в различные сроки после РТФП с помощью методов МСКТ, МРТ, УЗИ-волюметрии.

Положения, выносимые на защиту:

1. Разработанные критерии оценки сосудистых и/или билиарных анастомозов позволяют унифицировать протокол описания реципиентов после трансплантации печени.
2. Проведенный анализ сосудистых и билиарных осложнений с помощью методов лучевой диагностики позволяет врачу-клиницисту определиться с приоритетным видом назначаемого исследования в зависимости от возраста и подозреваемого вида дисфункции.
3. Каких-либо четких взаимосвязей между анатомией донора, видом выполненной сосудистой и билиарной реконструкции и развитием осложнений у реципиента не выявлено.
4. Методы лучевой диагностики (МСКТ, МРТ и УЗИ) высоко информативны в определении объема трансплантата до и после трансплантации, что дает возможность врачам-трансплантологам определиться с выбором подходящего по объему фрагмента печени потенциального донора и исключить развитие СМТ у реципиента.
5. Максимальный прирост объема трансплантата происходит в течение 7 дней после трансплантации.

Внедрение в практику. Основные положения диссертационной работы внедрены в клиническую практику и повседневно используются в отделе клинической физиологии, функциональной и лучевой диагностики, в отделении пересадки печени ФГБНУ «Российского научного центра хирургии имени академика Б. В. Петровского»

Апробация диссертации состоялась 29.12.2014 года на межотделенческой научной конференции сотрудников отдела клинической физиологии, инструментальной и лучевой диагностики и отделения трансплантации печени в присутствии сотрудников других подразделений ФГБНУ «РНЦХ имени академика Б. В. Петровского».

Основные положения настоящего исследования доложены и обсуждены на следующих конференциях:

- Симпозиум с международным участием «Возможности новых технологий в лучевой и функциональной диагностике», г. Москва, сентябрь 2010 г.
- 2-й съезд лучевых диагностов Южного Федерального Округа, г. Краснодар, 2010 г.
- V Межнациональный Конгресс «Невский радиологический форум», Санкт-Петербург, 2011 г.
- Научно-практическая конференция радиологов, г. Вена (Австрия), 2012 г.
- Заседании секции абдоминальной радиологии Московского общества медицинских радиологов, Москва, 2012 г.
- Симпозиум с международным участием «Современные диагностические технологии в научной и практической медицине», Москва, 2012 г.
- VI Всероссийский национальный конгресс лучевых диагностов и терапевтов “Радиология - 2012”, Москва, 2012 г.
- European congress of radiology, Viena (Austria), 2014 г.

Публикации. По теме диссертации опубликованы 23 научные работы, из них 4 в изданиях, рекомендованных ВАК РФ для публикации результатов диссертации (список научных работ приведен в автореферате).

Объем и структура диссертации. Диссертация изложена на 134 страницах машинописного текста и состоит из введения, 4 глав, выводов, практических рекомендаций и списка изученной литературы, включающего 27 отечественных и 174 иностранных источника. Работа иллюстрирована 37 рисунками и 8 таблицами, а также дополнена 2 клиническими наблюдениями.

ГЛАВА 1 (ОБЗОР ЛИТЕРАТУРЫ)

1.1. РОДСТВЕННАЯ ТРАНСПЛАНТАЦИЯ ФРАГМЕНТА ПЕЧЕНИ В ХИРУРГИИ

ИСТОРИЯ РАЗВИТИЯ МЕТОДА

Трансплантация печени (ТП) в настоящее время является наиболее эффективным и в большинстве случаев единственным методом лечения заболеваний печени в терминальной стадии (С.В. Готье и соавт., 2008; C.A. O'Mahony, J.A.Goss, 2012). Первую успешную ТП у человека выполнили в июле 1967 года Thomas Starzl с коллегами (Starzl at al., 1968). Совершенствование хирургической техники, уточнение критериев отбора и развитие новых методов предоперационного обследования потенциальных реципиентов и доноров, развитие методов иммуносупрессивной терапии и лечения послеоперационных осложнений способствовали широкому распространению ТП во всём мире. Пройдя сложный путь от единичных экспериментов на животных к первым удачным вмешательствам у людей и далее к широкому внедрению в клиническую практику, ТП сегодня является «золотым стандартом» лечения большого количества некурабельных заболеваний печени (Э.Ф. Ким 2008; O.Abbasoglu, 2008; C.A.O'Mahony, J.A.Goss, 2012).

Нехватка донорских органов – одна из центральных проблем клинической трансплантологии (Я.Г. Мойсюк, 1992). Методика трансплантации фрагментов печени получила развитие в ответ на увеличивающуюся диспропорцию между количеством пациентов, нуждающихся в проведении оперативного вмешательства, и количеством донорских органов (C.E. Broelsch et al., 2003; C. Curran, 2005; S.C. Curran, 2005; S.C.Chan, S.T. Fan, 2008).

Впервые трансплантацию фрагмента печени от живого донора провели в 1988 году бразильские исследователи под руководством S. Raia. Несмотря на технический успех операции, реципиент умер в раннем послеоперационном периоде от гемотрансфузионных осложнений (S. Raia et al., 1989). Первая успешная ТП от живого донора была выполнена группой австралийских врачей и исследователей под руководством S.W. Strong, которые в июле 1989 года

осуществили трансплантацию левого латерального сегмента (ЛЛС) печени от матери её 17-месячному сыну, страдающему билиарной атрезией. Спустя 40 дней после операции ребёнок и его мать были выписаны из больницы в удовлетворительном состоянии, их состояние оставалось стабильным также спустя 5 месяцев после проведения операции (R.W. Strong et al., 1990). Следует отметить, что, обсуждая успех собственной операции, S.W. Strong и соавт. (1990) отмечали, что трансплантация печени от живого донора может быть «потенциально полезной в исключительных случаях». Технический успех данной операции, по мнению (C. Curran, 2005; S.C. Chan, S.T. Fan, 2008) во многом был связан с проводимыми ранее этой группой исследователей операциями трансплантации печени уменьшенного размера детям, что способствовало развитию и совершенствованию техники выделения фрагментов печени. В последующем методика родственной трансплантации фрагмента печени (РТФП) получила достаточно широкое распространение.

Следует отметить, что академиком В.И. Шумаковым и профессором Э.И. Гальпериным в 1976 году были выполнены экспериментальные исследования по забору и использованию в качестве трансплантата фрагментов печени, в частности её левого латерального сектора (Э.И. Гальперин и соавт., 1976; В.И. Шумаков и соавт., 1981; В.И. Шумаков и соавт., 1991).

На первых этапах ТП от живого донора чаще производилась детям. Первая успешная трансплантация фрагмента печени взрослому реципиенту была проведена только в 1993 году, а уже в 1999 году взрослые составляли более половины всех реципиентов (M. Shimada et al., 2005). Осуществление РТФП от «взрослого к взрослому» во многом стало возможным благодаря использованию для трансплантации правой доли (ПД) печени (С.В. Готье и соавт., 2000). В настоящее время наибольший опыт трансплантации фрагмента печени от живого донора накоплен в азиатских странах, в частности в Японии, где возможность трансплантации трупных органов ограничена по социальным и религиозным соображениям, и до 99% ТП осуществляется от живых доноров (K.K. Ng, C.M. Lo, 2009). Одним из наиболее крупных центров, осуществляющих РТФП, является

Asan Medical Center, расположенный в Сеуле (Корея), где в период с 1994 по 2011 год было выполнено 2619 РТФП взрослым реципиентам, а в 2010 и 2011 годах выполнялось более 300 подобных операций ежегодно (D.B. Moon et al., 2013).

В США методика трансплантация фрагмента печени от живого донора получила наибольшее развитие в 2000-2001 годах, когда было выполнено 402 и 522 трансплантаций взрослым реципиентам соответственно, после чего было отмечено уменьшение количества ежегодно выполняемых операций (362 в 2002 году, 288 в 2006 году). Данный факт объясняется описанием 2-х случаев смерти доноров (в 2002 и 2003 годах), а также принятием новых, расширенных критериев отбора трупной печени для трансплантации. В настоящее время в США во всех центрах выполняется около 250 трансплантаций фрагмента печени от живого донора в год (E.M. Carlisle, G. Testa, 2012).

В нашей стране первая успешная ТП была произведена 14 февраля 1990 года группой врачей под руководством профессора А. К. Ерамишанцева, а в 1997 году была произведена первая успешная трансплантация фрагмента печени. Группа врачей под руководством С.В. Готье успешно осуществила трансплантацию левого латерального сектора от матери 3-х летнему ребёнку, страдающему болезнью Кароли (С.В. Готье и соавт., 1999). С 1997 по 2007 год в РНЦХ имени академика Б.В. Петровского была проведена 191 операция РТФП (С.В. Готье и соавт., 2007), а в настоящее время число таких операций превышает 400.

РТФП от живого донора имеет ряд неоспоримых преимуществ над трупной ТП, в частности, возможность использования фрагмента печени от практически здорового донора, минимальное ишемическое повреждение донорского фрагмента до операции, возможность чётко спланировать время проведения операции, меньшая потребность в проведении иммуносупрессивной терапии. С другой стороны, проведение трансплантации фрагмента печени от живого донора сопряжено с рядом трудностей, включая этические проблемы, потенциальный риск от проведения операции для донора, а также более высокую частоту

развития послеоперационных осложнений (S.C. Chan, S.T. Fan, 2008; X. Yang et al., 2012; C.M.Miller et al., 2012).

ПОКАЗАНИЯ И ПРОТИВОПОКАЗАНИЯ

Показаниями для проведения ТП у взрослых являются цирроз печени в исходе хронических вирусных гепатитов, алкогольный и криптогенный циррозы печени, холестатические заболевания печени (первичный и вторичный склерозирующие холангиты, первичный билиарный цирроз), аутоиммунные заболевания печени, метаболические и генетические заболевания (гемохроматоз, болезнь Вильсона, дефицит альфа 1-антитрипсина), фульминантная печёночная недостаточность токсического генеза, злокачественные новообразования печени (гепатоцеллюлярная карцинома, гепатобластома, гемангиоэпителиома, метастазы в печень нейроэндокринных опухолей), синдром Бадда-Киари и травма печени. У детей необходимость проведения ТП наиболее часто возникает при билиарной атрезии, болезни Вильсона, дефиците альфа1-антитрипсина, синдроме Криглера-Найяра, фульминантом гепатите, гепатобластоме, а также при ряде других метаболических и генетических заболеваний (тирозинемия 1-го типа, гликогенозы III и IV типов и другие) (R.F.Saidi, 2012).

По данным Asan Medical Center, ТП от живого донора у взрослых наиболее часто выполняется в связи с хроническим гепатитом В (68,6%) и С (5,0%), а также алкогольным поражением печени (12,1%). Более редкие причины – криптогенный цирроз печени, фульминантная печёночная недостаточность, аутоиммунный гепатит, болезнь Вильсона и другие заболевания (D.B. Moon et al., 2013). Сходные данные были получены при анализе 385 РТФП от «взрослого к взрослому», выполненных в 9 центрах США. Наиболее часто оперативные вмешательства выполнялись в связи с циррозом печени в исходе хронического вирусного гепатита С (46%), холестатическими заболеваниями печени (18%), гепатоцеллюлярной карциномой (16%), алкогольным циррозом (13%) (K.M. Olthoff et al., 2005). По данным РНЦХ им. академика Б.В. Петровского, наиболее частым показанием к ТП от живого донора является болезнь Вильсона (28%), далее следуют – первичный склерозирующий холангит (22%), первичный

билиарный цирроз (14%), циррозы печени вирусной этиологии (8%) и в исходе аутоиммунного гепатита (6%) (А.В. Филин, 2008).

До настоящего времени показания к РТФП не являются чётко определёнными (E.M. Carlisle, G. Testa, 2012). Одним из наиболее важных является вопрос о влиянии тяжести печеночно-клеточной недостаточности реципиента на исход операции. Так, в исследовании D. Morioka и соавт. (2007) показано, что наилучшие результаты после РТФП наблюдаются при отсутствии у реципиента печеночной энцефалопатии, суммарном балле по шкале MELD (от англ. - Model for End-Stage Liver Disease) менее 30 и возрасте менее 50 лет. Показано, что выживаемость после ТП от живого донора при тяжелой печеночно-клеточной недостаточности (MELD более 30 баллов) значительно хуже, чем при выполнении трупной ТП (долгосрочная выживаемость 57% и 18% соответственно) (G. Testa et al., 2002). С другой стороны, при анализе результатов ТП от живого донора и трупной ТП показано, что первый вариант наиболее выгоден при более тяжёлом исходно состоянии реципиента и именно в таких случаях ТП от живого донора может дать наибольшие преимущества (M. Selzner et al., 2010). Противоречивые данные, полученные в различных исследованиях, не позволяют дать в настоящее время чётких рекомендаций по выбору метода ТП в зависимости от тяжести поражения печени, хотя в целом ТП от живого донора чаще производится при менее тяжелом нарушении функций печени (R.S.Brown, 2008). В то же время необходимо учитывать, что уменьшение времени нахождения в листе ожидания – основное преимущество ТП от живого донора, в связи с чем выполнение данной операции может быть полезным при экстренной необходимости, недоступности трупного органа, а также при наличии тяжёлых симптомов (например, кожный зуд, печёночная энцефалопатия), но относительно сохранной функции печени (S. Florman, C.M. Miller, 2006; B. Müllhaupt et al., 2008; E.M. Carlisle, G. Testa, 2012).

Проведённые в последнее время исследования подтвердили, что при хроническом гепатите С ТП от живого донора является столь же эффективной, как и трупная ТП (M.L. Shiffman et al., 2004; N.A. Terrault et al., 2006; Y. Takada, S.

Uemoto, 2013), хотя ранее были выявлены более высокие показатели рецидивирования и менее благоприятный прогноз (M. Garcia-Retortillo et al., 2004).

Потенциальные реципиенты фрагмента печени от живого донора должны отвечать тем же минимальным требованиям, что и реципиенты трупной печени, на них также распространяются все абсолютные противопоказания (некорригируемые нарушения функций жизненно важных органов, злокачественные новообразования внепечёночной локализации, инфекционный процесс вне печени, сопутствующие заболевания печени, не подлежащие коррекции и несовместимые с продолжительной жизнью пороки развития) и относительные (в существенной степени различаются в разных клиниках) противопоказания (С.В. Готье и соавт., 2008; M.Shimada et al., 2005; E.M. Carlisle, G. Testa, 2012).

Перед проведением операции потенциальный донор подвергается тщательному медицинскому и психологическому обследованию (С.В. Готье и соавт., 2007; S. Florman, C.M. Miller, 2006). Абсолютным противопоказанием к донорству считается наличие любых острых или хронических заболеваний, приводящих к необратимым изменениям в тканях и органах и нарушению их функций. В то же время, по мнению ряда авторов, наличие хорошо компенсированных хронических заболеваний, например, легкой степени артериальной гипертензии или сахарного диабета, поддающегося коррекции соблюдением диеты, не является абсолютным противопоказанием к донорству (S. Florman, C.M. Miller, 2006). Во многих центрах установлен возрастной предел для потенциальных доноров (50-65 лет), хотя в ряде случаев это обусловлено законодательными, а не медицинскими соображениями (Brown R.S., 2009). Противопоказанием также является наличие ожирения (индекс массы тела более 30 кг/м^2), поскольку в этих случаях велик риск развития послеоперационных осложнений. Обязательным основанием для проведения дальнейшего обследования и возможности рассматривать обследуемого в качестве потенциального донора является также совместимость или идентичность с

реципиентом по группе крови. Все доноры подвергаются тщательному лабораторному обследованию (общий анализ крови, биохимический анализ крови, коагулограмма, исследование электролитов и кислотно-основного состояния) и серологическим тестам для исключения инфекционных заболеваний (вирусные гепатиты, ВИЧ-инфекция и другие гемоконтактные инфекции) (С.В. Готье и соавт., 2007; А.В. Филин 2008; K.L. Beavers et al., 2001; S. Nadalin et al., 2005).

ОСОБЕННОСТИ ХИРУРГИЧЕСКОЙ ТЕХНИКИ

Для трансплантации возможно использование трех фрагментов печени – правой доли, левой доли (ЛД) и левого латерального сектора печени, что определяет необходимый объём оперативного вмешательства у донора – гемигепатэктомия справа или слева и секторэктомия соответственно. По классификации Couinaud левая доля содержит сегменты 2, 3 и 4a/b, правая доля – сегменты 5, 6, 7, 8; левый латеральный сектор содержит 2 и 3 сегменты, левый медиальный сектор – 4a/b и хвостатая доля – 1 сегмент. Для трансплантации от живого донора взрослому реципиенту в подавляющем большинстве случаев используют правую долю, содержащую около 60% от объёма паренхимы печени, хотя в отдельных случаях возможны и другие варианты (Y. Sugawara, M. Makuuchi, 1999; E. Dulundu et al., 2004).

Для осуществления правосторонней гемигепатэктомии большинство хирургов используют абдоминальный субкостальный разрез, дополненный верхнесрединным разрезом по Calne. Осуществляется мобилизация правой доли печени, выполняется холецистэктомия. Интраоперационная холангиография может быть использована для определения вариантов анатомии билиарной системы печени донора. Для выделения правой печёночной артерии, правой печёночной вены, правой воротной вены возможно использование интраоперационного ультразвукового исследования (УЗИ). После выделения элементов печёночно-двенадцатиперстной связки осуществляют разделение паренхимы печени. После изъятия трансплантата его помещают в емкость со льдом и начинают перфузию консервирующим раствором (С.В. Готье и соавт.,

2007; 2008; Э.Ф. Ким, 2008; Sugawara Y., Makuuchi M., 1999; E. Dulundu et al., 2004).

В ряде случаев особенности ангиоархитектоники правой доли печени донора обусловливают необходимость проведения реконструктивных операций ex situ непосредственно перед имплантацией. Система венозного оттока может быть представлена единственной правой печёночной веной, основной и дополнительными печёночными венами, 3 дополнительными правыми печёночными венами. В этих случаях, если это технически возможно, формируют единое соустье путём сшивания близлежащих стенок сосудов (А.В. Филин, 2008; A.M. Elola-Olaso et al., 2005; S.G. Lee, 2006). В большинстве случаев деление ствола воротной вены имеет классический вид (бифуркация воротной вены). Наиболее часто встречается вариант строения воротной вены – трифуркация. В этом случае формируют единое соустье передней и задней ветвей правой воротной вены, при необходимости выполняют венозную реконструкцию с использованием Y-образной аутовенозной вставки. В случаях двойного артериального кровоснабжения правой доли печени с отхождением одной правой печёночной артерии от чревного ствола, а другой – от верхней брыжеечной артерии, возможно выполнение анастомоза между этими сосудами «конец в бок». При наличии у трансплантата нескольких желчных протоков, в случае технической возможности, выполняют их реконструкцию путем создания общего соустья (А.В. Филин, 2008; H. Imamura et al., 2000; Y. Sugawara, M. Makuuchi, 2006).

Одновременно у реципиента выполняют гепатэктомию. Мобилизация печени донора может быть затруднена спаечным процессом. После полного удаления печени, полученный от донора фрагмент имплантируют в ортотопическое положение. В «беспечёночный» период, в случаях необходимости, осуществляют полное феморо-порто-аксиллярное шунтирование. Правую печёночную вену, портальную вену и правую печёночную артерию трансплантата в зависимости от особенностей ангиоархитектоники анастомозируют с соответствующими сосудами реципиента. Портопортальный

анастомоз накладываю «конец в конец», при наличии двух ветвей воротной вены, при невозможности реконструктивных манипуляций, используют аутовенозную вставку. Восстановление целостности артерий обеспечивают путём наложения анастомоза «конец в конец», при двойном артериальном кровоснабжении формирование двух артериальных анастомозов целесообразно только при наличии двух артериальных бассейнов. В остальных случаях анастомоз формируют только с основной артерией трансплантата, убедившись в наличии ретроградного тока крови по другой артерии (С.В. Готье и соавт., 2008; Е.А. Смирнов, 2008). В зависимости от особенностей анатомии билиарной системы реципиента и донора, а также нозологической формы заболевания, для реконструкции желчеотделения используют билио-билиарный или билио-дигестивный анастомозы (А.В. Филин, 2008).

Важно отметить, что технический успех операции во многом определяется точным знанием особенностей анатомии билиарной и сосудистой систем донора и реципиента, предполагаемого объема трансплантат и т.д. В связи с чем, тщательное предоперационное обследование является одним из значимых факторов успеха оперативного вмешательства (С.В. Готье и соавт., 2007; H.Imamura et al., 2000; Y.Sugawara, M. Makuuchi, 2006).

ВАРИАНТЫ СОСУДИСТОЙ И БИЛИАРНОЙ АНАТОМИИ ПЕЧЕНИ

Интенсивное развитие хирургии гепатопанкреатобилиарной зоны, активное внедрение в клиническую практику интервенционных эндоваскулярных вмешательств, развитие ТП обусловливают важную роль изучения особенностей ангиоархитектоники печени. В типичном варианте артериальное кровоснабжение печени обеспечивается общей печёночной артерией – одной из ветвей чревного ствола. Общая печеночная артерия делится на гастродуоденальную и собственную печеночную артерию. Далее собственная печеночная артерия делится на правую и левую ветви кровоснабжающие соответствующие части печени. По разным данным, такой классический вариант строения артериальной системы печени встречается в 30-80% случаев (П.В. Балахнин 2004;

Кармазановский Г.Г., и соавт., 2009; Т.Н. Галян 2011; O. Yaprak et al., 2011; P. Hlaing, F.Othman, 2012).

В 1965 году N. Michels на основании изучения 200 случаев аутопсий предложил собственную классификацию вариантов артериального кровоснабжения печени, предусматривающую выделение 10 основных вариантов, в 1994 году J. Hiatt предложил модифицировать классификацию и объединить в одну группу замещающие и добавочные печёночные артерии, в том случае, если они отходят от одного источника, в результате чего количество вариантов артериального кровоснабжения печени уменьшилось до 6 (таблица 1). В таблице 2 представлена частота встречаемости вариантов кровоснабжения в соответствии с классификацией J. Hiatt по данным разных авторов.

Таблица 1. Классификации вариантов артериального кровоснабжения печени по N. Michels (1965) и J. Hiatt (1994).

Классификация N. Michels (1965)		**Классификация J. Hiatt (1994)**	
Тип	**Описание**	**Тип**	**Описание**
1	типичная анатомия	1	типичная анатомия, трифуркация ОПА на ГДА, ППА и ЛПА
2	замещающая ЛПА от ЛЖА	2	аберрантная ЛПА от ЛЖА
3	добавочная ЛПА от ЛЖА		
4	замещающая ППА от ВБА	3	аберрантная ППА от ВБА
5	добавочная ППА от ВБА		
6	замещающая ППА; замещающая ЛПА	4	аберрантная ЛПА от ЛЖА; аберрантная ППА от ВБА
7	добавочная ЛПА; добавочная ЛПА		
8	Замещающая ЛПА; добавочная ППА или добавочная ЛПА; замещающая ППА		
9	ОПА от ВБА	5	аберрантная ЛПА от ЛЖА; аберрантная ППА от ВБА
10	ОПА от ЛЖА	6	другие варианты
ОПА – общая печеночная артерия; ППА – правая печеночная артерия; ЛПА – левая печеночная артерия; ГДА – гастродуоденальная артерия; ЛЖА – левая желудочная артерия; ВБА – верхняя брыжеечная артерия			

Важно отметить, что варианты артериального кровоснабжения печени, не вошедшие в основную классификацию N. Michels, несмотря на относительно редкую встречаемость (0,2-8,7%) характеризуются высоким разнообразием. Так, П.В. Балахнин и соавт. (2004), при анализе 1511 случаев ангиографий, выделили

55 таких вариантов. Большинство из них было представлено в единичных случаях, а 29 – ранее не описаны в мировой литературе.

Таблица 2. Частота встречаемости вариантов артериального кровоснабжения печени.

автор, год	**n**	**метод исследования**	**вариант анатомии по классификации J. Hiatt (1994)**					
			1	**2**	**3**	**4**	**5**	**6**
Балахнин П.В., 2004	1511	ангиография	67,0	9,8	9,1	3,9	1,5	8,7
Covey A., 2002	600	ангиография	61,3	14,5	10,2	4,5	2,0	7,5
Большаков О.П., 1990	350	анатомическое препарирование	66,5	20,5	3,0	2,5	-	7,5
Gruttadauria S., 2001	701	анализ трансплантаций	59,9	11,5	15,0	7,4	0,9	5,3
Soin A., 2001	527	анализ трансплантаций	69	14,3	8,3	1,7	2,3	4,4
Hiatt J., 1994	998	анализ трансплантаций	75,7	9,7	10,6	2,3	1,5	0,2

Таким образом, артериальное кровоснабжение печени характеризуется значительным разнообразием, что необходимо учитывать при выполнении РТФП (Э.Ф. Ким 2008; А.В. Филин 2008; K.K. Lee et al., 2008; O. Yaprak et al., 2011).

Портальная вена (ПВ) печени формируется путём слияния верхней брыжеечной и селезёночной вен позади места перехода головки поджелудочной железы в тело в ретроперитонеальном пространстве. Разделение ПВ примерно в большой степени происходит внеорганно, в меньшей степени – внутриорганно. Правая ветвь ПВ делится на переднюю (кровоснабжает V и VIII сегменты – передний сектор) и заднюю (кровоснабжает VI и VII сегменты – задний сектор) ветви. Левая ветвь кровоснабжает I, II и III сегменты, а также IV сегмент) (Е. А. Смирнов 2007, Э.Ф. Ким 2008, Р.Т. Рзаев 2013, S.R. Schultz et al., 1994; D.C. Madoff et al., 2002; T. Uchida и соавт., 2011).

В соответствии с классификацией, предложенной в 2002 году T. Nakamura и соавт., выделяют следующие основные варианты строения системы воротной вены:

- тип А – бифуркация ПВ на правую и левую ветви;
- тип В – трифуркация ПВ с отхождением правой парамедианной и правой боковых вен и левой ПВ;
- тип С – отхождение правой парамедианной ветви от левой ПВ вне печени;

- тип D – отхождение правой парамедианной ветви от внутрипечёночной части левой ПВ;
- тип E – отсутствие общего ствола передней ветви правой ПВ с отхождением множественных парамедианных ветвей (T. Nakamura et al., 2002).

К более редким вариантам относятся квадрифуркация ПВ относят вариант ветвления тип E (D.C. Madoff et al., 2002, T. Nakamura et al., 2002).

Отток крови от печени происходит в нижнюю полую вену (НПВ) по печёночным венам. В большинстве случаев имеется 3 печёночные вены (J.E. Skandalakis et al., 2004):

- правая, собирающая кровь от V, VI, VII сегментов и части VIII сегмента;
- срединная, собирающая кровь от IV, V и VIII сегментов;
- левая, собирающая кровь от I, II, III, части IV сегментов.

В большинстве случаев (до 60-96%) левая и срединная печёночные вены впадают в НПВ общим стволом, в остальных случаях отмечается раздельное впадение всех 3-х печёночных вен самостоятельными устьями. Кроме того, в редких случаях наблюдается раздельное впадение в НПВ верхней, средней и нижней правых печёночных вен без формирования общего ствола (S. Nakamura, T. Tsuzuki, 1981; D. Sharma et al., 2001; M. Hribernik et al., 2003; Ефанов М.Г., и соавт., 2009). S. Nakamura и T. Tsuzuki в 1981 году предложили классификацию строения печеночных вен полученных по данным серии аутопсий (таблица 3).

Таблица 3. Классификация вариантов венозной анатомии печени. (S.Nakamura и T.Tsuzuki, 1981).

Тип	**Описание**	**Частота, %**	
		S. Nakamura, T. Tsuzuki, 1981	**Z.G. Zhuang et al., 2008**
1	Крупная ППВ собирает кровь из правого бокового сектора и части правого парамедианного сектора; небольшая короткая печёночная вена дренирует часть правого бокового сектора	38,6	69,6
2	Как минимум 1 ПНПВ дренирует нижнюю часть латерального сектора и средних размеров ППВ дренирует оставшуюся часть латерального сектора	37,3	21,6
3	Небольшая ППВ дренирует верхнюю часть латерального сектора; СПВ и крупная ППВ дренирует парамедианный сектор и нижнюю часть латерального сектора	24,1	8,8
ППВ – правая печёночная вена; ПНПВ – правая нижняя печёночная вена; СПВ – средняя печёночная вена			

При оценке печеночных вен одним из важных моментов является выявление дополнительных гемодинамически значимых печеночных вен. Так по данным R. Mehran и соавт. (2000) такими являются вены дренирующие сегменты ПД печени.

Образуемая в гепатоцитах желчь секретируется в желчные капилляры (канальцы), откуда попадает в холангиолы (канальцы Геринга), расположенные в портальных зонах. Далее холангиолы впадают в междольковые желчные протоки, слияние которых приводит к формированию септальных, далее – сегментарных долевых протоков. Справа долевые протоки формируются из передней и задней ветвей, слева – из латеральной и медиальной. В конечном итоге формируются правый и левый главные печёночные протоки, формирующие общий печёночный проток (ОПП) (H. Bismuth, 1982; C. Smadja, L.H. Blumgart, 1994). Представленная схема с формированием воротного конфлюенса путем слияния правого и левого печёночных протоков является наиболее распространённой и встречается, по разным данным, в 30-50% случаев. В других случаях правый печёночный проток не формируется, при этом правый задний или правый передний секторальный протоки присоединяются к левому печёночному протоку, либо формируется трифуркация (А.В. Семенков и соавт., 2009; Т.Н. Галян 2011, G.J. Poston, L.H. Blumgart, 2003).

Левый желчный проток отличается большим постоянством анатомического строения. Его формирование происходит за счёт слияния жёлчных протоков от II и III сегментов левее серповидной связки, далее, на уровне воротной связки печени, присоединяются ветви от I и IV сегментов (Y.F. Cheng et al., 2001; G.J. Poston, L.H. Blumgart, 2003). Наибольшее разнообразие анатомии характерно для протока от IV сегмента. По данным H. Onishi и соавт. (2000), в 35,5% случаев проток от IV сегмента впадает в левый печёночный проток непосредственно от области конфлюенса долевых протоков, в 54,6% случаев – дистальнее области конфлюенса, в 9,9% наблюдается комбинированный тип.

Наиболее распространённой до настоящего времени является предложенная в 1979 году C. Couinaud и соавт. классификация образования общий печеночный

проток (ОПП), основанная на вариантах слияния долевых и секторальных протоков (таблица 4). Имеются также другие классификации, которые основаны на вариантах впадения правого заднего секторального протока T. Huangu Y. Cheng (1997), T. Nakamura и соавт. (2002), G.Varotti и соавт. (2004).

Таблица 4. Классификация формирования ОПП C. Couinaud (1979). Частота встречаемости различных вариантов желчеоттока.

Тип	**Описание**	**Частота в популяции (%)**	
		C. Couniaud и соавт. (1979)	V.S. Lee и соавт. (2001)
A	«Стандартная» анатомия — слияние правого и левого долевых протоков с образованием «верхнего билиарного конфлюенса»	57	76
B	Область слияния образована тремя желчными протоками: двумя правыми (передним и задним) и левым долевыми протоками с формированием «верхнего билиарного конфлюенса» (трифуркация)	12	6
C	Эктопическое впадение правого секторального (переднего или заднего) протока в ОПП	20	12
D	Эктопическое впадение правого секторального протока (переднего или заднего) в левый печеночный проток	6	4
E	Отсутствие «верхнего билиарного конфлюенса»: формирование общего печеночного протока слиянием двух или более секторальных протоков левой и правой долей	3	2
F	Отсутствие правого печеночного протока, эктопическое впадение правого заднего секторальное протока в шейку желчного пузыря или в пузырный проток	2	2

ОСЛОЖНЕНИЯ ФРАГМЕНТАРНОЙ ТРАНСПЛАНТАЦИИ ПЕЧЕНИ

Одной из самых сложных задач, возникающих при трансплантации фрагмента печени от живого донора, является определение объёма трансплантата, способного обеспечить физиологические потребности реципиента при сохранении оптимального уровня безопасности для донора (S.C. Chan, S.T. Fan, 2008; C.M.Miller et al., 2012). В типичных случаях так называемый синдром малого трансплантата (СМТ) развивается в течение 1-ой недели после операции и проявляется клинико-лабораторными признаками коагулопатии, увеличением плазменной концентрации билирубина, увеличением активности трансаминаз,

появлением асцита и других признаков печёночно-клеточной недостаточности. В тяжёлых случаях описаны алкалоз, печёночная энцефалопатия, гипогликемия, почечная недостаточность, септические осложнения (F. Dahm et al., 2005; O.N. Tucker, N.Heaton, 2005).

В настоящее время СМТ рассматривается как мультифакториальное осложнение РТФП, в развитии которого играют роль как клинический статус реципиента и анатомические особенности предполагаемого в качестве трансплантата фрагмента печени донора (S. Gruttadauria et al., 2010).

Предполагается, что недостаточная масса трансплантата является основной причиной развития СМТ. Показано, что отношение массы трансплантата к массе тела реципиента менее 0,8 и объём трансплантата менее 30% от стандартного рассчитанного объёма являются факторами риска развития СМТ (А.В. Филин 2008, J.Y. Lei et al., 2010; K. Sanefuji et al., 2012). Одной из причин развития СМТ является наличие гиперперфузионного синдрома, который возникает при использовании трансплантатов меньших размеров в условиях сохраняющейся портальной гипертензии. В связи с этим, по мнению некоторых авторов, увеличение соотношение объёмов печени и селезёнки также является фактором риска развития СМТ (Y.F. Cheng et al., 2006), а предоперационная эмболизация селезёночной артерии может рассматриваться как метод профилактики развития данного осложнения (S. Gruttadauriaetal., 2010). В качестве факторов развития СМТ также показана роль гиперпродукции эндотелина-1 и снижения концентрации оксида азота в трансплантате (A.J. Hessheimer et al., 2011).

Морфологическая картина СМТ представлена повреждением синусоидального эпителия, фокусными кровоизлияниями, ишемическим повреждением паренхимы печени и признаками ишемического холангита. В отдалённый период развиваются тромбоз мелких ветвей ПВ, облитерация их просвета, стриктуры желчных протоков, узелковая регенеративная гиперплазия (A.J. Demetris et al., 2006). В связи с этим предполагается, что венозная гиперперфузия, венозная недостаточность и нарушение притока артериальной крови являются важнейшими причинами развития клинических и

морфологических признаков СМТ (S. Gruttadauria et al., 2010; S. Yagi, S. Uemoto, 2012).

К наиболее распространённым сосудистым осложнениям после РТФП относятся тромбоз и окклюзия, в частности в местах формирования анастомозов печёночных и воротной вен и печёночной артерии (X.Z. Jiang et al., 2008; Y. Kyoden et al., 2008; H. Khalaw, 2010). Данные осложнения чаще встречаются после РТФП, чем после трупной ТП, а также более распространены у детей в связи с разнообразием видов выполняемых сосудистых анастомозов, меньшим калибром анастомозируемых сосудов и как следствие асимметрией сосудов (A. Yilmaz et al., 2007; K. Steinbrück et al., 2011). По данным H. Khalaw (2010), сосудистые осложнения встречаются в 13% случаев после РТФП, в 4,3% случаев они представлены тромбозом печеночной артерий, в 7,2% случаев – нарушением проходимости за счет стенозов и тромбозов воротной вены или её ветвей, в 1,5% случаев – стенозом печёночных вен. Специальный анализ распространённости сосудистых осложнений был проведён в исследовании K. Steinbrück и соавт. (2011). При анализе 130 случаев РТФП тромбоз печёночной артерии был выявлен в 4-х случаев (3,1%), тромбоз ПВ в 3-х случаях (2,3%), тромбоз печёночной вены в 1-ом случае (0,8%). Все пациенты с тромбозом печёночной артерии были внесены в лист ожидания для выполнения ретрансплантации, один из них умер, не дождавшись ретрансплантации. Двое пациентов с тромбозом ПВ умерли вследствие дисфункции трансплантата, а ещё один пациент умер через 11 месяцев после выполнения артериализации ПВ. Единственный случай тромбоза печёночной вены был успешно излечен путём выполнения эндоваскулярной ангиопластики со стентированием области анастомоза (K. Steinbrück et al., 2011).

Таким образом, несмотря на относительно редкую встречаемость, развитие сосудистых осложнений имеют плохой прогноз и даже проведение повторных хирургических и/или эндоваскулярных вмешательств, не уменьшают высокую частоту потери трансплантата.

Билиарные осложнения являются важнейшей и часто трудноразрешимой проблемой, «ахиллесовой пятой» РФТП. Они включают в себя стриктуры

(анастомотические и не анастомотические), желчные затёки, гнойный холангит, холедохолитиаз, дисфункцию сфинктера Одди, рецидив первичного заболевания (например, первичный склерозирующий холангит) и другие осложнения (Y. Yuan, M. Gotoh, 2010). В настоящее время билиарные осложнения у реципиентов после трансплантации, по данным разных авторов, встречаются в 0,4-13% случаев (S.F. Wang et al., 2011). По данным А.В. Филина (2008), билиарные осложнения развиваются в 15% случаев при РТФП. Стриктуры и желчные затёки – наиболее часто встречающиеся билиарные осложнения, их распространённость составляет 0-12,6% и 0-5,8% соответственно (S.C. Chan et al., 2007; R.M. Ghobrial et al., 2008; A. Taketomi et al., 2009; M. El-Meteini et al., 2010; T. Iida et al., 2010). Важно отметить значимое уменьшение количества билиарных осложнений в последние несколько лет с 24,3-40,6% в период до 2008 года до 5,3-13% в последние годы, что, наиболее вероятно, объясняется тщательной предоперационной оценкой анатомических вариантов строения и совершенствованием методов медицинской визуализации желчных протоков перед трансплантацией (T.S. Lin et al., 2010; S.F. Wang et al., 2011). Объединённый анализ результатов 7 исследований, опубликованных в период с 2003 по 2010 года, показал, что билиарные осложнения у реципиентов после ТП встречаются при трансплантации правых фрагментов печени с частотой 7,3%, левых – 3,6%. Частота билиарных осложнений при всех вариантах трансплантации составляет 5,5%, из них на долю желчных затёков приходится 4,8% случаев, на долю стриктур – в 0,6% случаев (S.F. Wang et al., 2011).

Важная роль вариантной анатомии желчевыводящей системы при развитии билиарных осложнений продемонстрирована в нескольких исследованиях (T.L. Huang et al., 1996; M. Ohkubo et al., 2004). По данным Y. Yaprak и соавт. (2012), наличие в трансплантате более одного желчного протока является независимым фактором риска развития послеоперационных билиарных осложнений. По данным Y.M. Jeon и соавт. (2013), частота билиарных осложнений максимальна при вариантах A (очень короткий правый желчный проток) и B-Lстроения (длинный каудальный сегмент правого заднего желчного протока)

желчевыводящей системы донора и составляет соответственно 40% и 56,5%, в то же время при некоторых вариантах, например А – инфрапортальный тип и С – длинный правый желчный проток, частота билиарных осложнений минимальна (Y.M. Jeon et al., 2013).

1.2 РОЛЬ МЕТОДОВ ЛУЧЕВОЙ ДИАГНОСТИКИ В ОЦЕНКЕ АНГИОАРХИТЕКТОНИКИ И ОСОБЕННОСТЕЙ СТРОЕНИЯ БИЛИАРНОЙ СИСТЕМЫ ПЕЧЕНИ ДОНОРА

МСКТ- И МР-АНГИОГРАФИЯ В ПРЕДОПЕРАЦИОННОМ ИЗУЧЕНИИ АНГИОАРХИТЕКТОНИКИ ПЕЧЕНИ ДОНОРА

В настоящее время установлено значительное количество вариантов как артериальной, так и венозной архитектоники печени, наличие которых может влиять на отбор доноров и технику хирургического вмешательства. Рентгеновская ангиография по методу Сельдингера является «золотым стандартом» определения особенностей сосудистой системы. Однако инвазивность, высокая лучевая нагрузка, сложность проведения исследования, присущие данному методу, привели к увеличению интереса к роли КТ- и МР-ангиографии в предоперационном исследовании донора (N.D. Erbay et al., 2003; Sahani et al., 2004; O.A. Catalano et al., 2008).

Высокая информативность рентгеновской МСКТ-ангиографии с внутривенным контрастированием в определении особенностей строения сосудистой системы печени показана в большом количестве исследований (J.D. Bogetti et al., 2001; F. Fraioli et al., 2003; S. Saylisoy et al., 2005; W.H. Chen et al., 2007; Z.G. Zhuang et al., 2008; P. Apisarnthanarak et al., 2011). Прямое сравнение 3D КТ-ангиографии и рентгеновской ангиографией, выполненное M. Coscuni соавт. (2005), показало, что оба метода сопоставимы по своей информативности. Только в 1 случае из 28 МСКТ-ангиография не позволила выявить печёночную артерию, отходящую от верхней брыжеечной и кровоснабжающую задний сегмент правой доли печени. С помощью данного метода было выявлено 22 редких варианта у 48 потенциальных доноров, подтверждённые в последующем при проведении

хирургического вмешательства (M. Coscunetal., 2005). Сходные данные были получены H. Sakai и соавт. (2005). МСКТ-ангиография позволила идентифицировать аберрантные печёночные артерии в 23 случаях из 24. C. Duranи соавт. (2009) при обследовании 100 потенциальных доноров с помощью МСКТ-ангиографии в 59% случаев выявили классическую анатомию, в 41% - различные более редкие варианты артериального кровоснабжения. Во всех случаях полученные данные совпали с интраоперационными данными. Авторы также отмечают, что сосудистые осложнения после операции возникли только в 1 случае, что подчёркивает важную роль точного определения сосудистой анатомии для снижения риска развития послеоперационных осложнений (C. Duran et al., 2009).

В настоящее время получены данные, подтверждающие возможность использования МР-ангиографии как альтернативы МСКТ-ангиографии и рентгеновской ангиографии в определении сосудистой анатомии печени донора. В исследовании J.C. Carr и соавт. (2003), МР-ангиография позволила выявить 10 из 11 вариантов артериального кровоснабжения, имеющих значения для хирургической техники вмешательства. F. Streitparth и соавт. (2007) при обследовании 107 доноров с помощью МР-ангиографии выявили значимые особенности артериального кровоснабжения в 29% случаев, печёночных вен – в 13%, ПВ – в 36%. Коэффициент корреляции между данными МР-ангиографии и интраоперационными данными составил 0,94; 1,0; и 0,91 для печёночных артерий, ПВ и печёночных вен соответственно. По данным M.W. Lee и соавт. (2006), МР-ангиография статистически значимо не отличается от МСКТ-ангиографии в точности определения сосудистой анатомии печени у потенциальных доноров, однако МСКТ-ангиография позволяет более точно визуализировать артерии ЛД печени.

Особого внимания заслуживают исследования, в которых проводилось сравнение информативности МСКТ и МРТ в предоперационном обследовании донора. Целью данных исследований является попытка выбора оптимального метода для получения полной информации, включая сосудистую анатомию,

строение билиарного дерева и особенности паренхимы, в рамках одного исследования (Y.F. Cheng et al., 2001; J.S. Lim et al., 2005; D. Artioli et al., 2010). По данным T. Schroeder и соавт. (2005), МРТ более безопасна, однако с помощью МСКТ легче оценивать объём паренхимы и очаговые изменения печени. Особенности артериального кровоснабжения были выявлены с помощью МР-ангиографии в 10 случаях, а с помощью МСКТ-ангиографии – в 13 случаях у 25 пациентов. В то же время магнитно-резонансная холангиография (МР-ХГ) позволила идентифицировать только 4 особенности строения билиарного дерева, значимые для проведения хирургического вмешательства, в то время как МСКТ-холангиография выявила 17 таких вариантов. Оба метода оказались идентичными в выявлении особенностей строения печёночных вен и ПВ показали сходные результаты с интраоперационными данными (T. Schroeder et al., 2005).

По данным Т.Н. Галян (2011), МСКТ-ангиография позволяет лучше визуализировать особенности артериального кровоснабжения, особенно левой доли печени, в связи с чем, проведение данного исследования в комбинации с МР-ХГ оптимально при планировании резекции ЛД или ЛЛС печени. При планировании резекции ПД печени достаточным является алгоритм на основании МРТ – МР-ангиография в сочетании с МР-ХГ (Т.Н. Галян, 2011). По данным Т.Н. Галян (2011), К.А. Уварова (2012), методами выбора в обследовании доноров являются МСКТ-ангиография и МР-ХГ.

ВОЗМОЖНОСТИ МР-ХОЛАНГИОГРАФИИ В ПРЕДОПЕРАЦИОННОМ ИЗУЧЕНИИ СТРОЕНИЯ БИЛИАРНОЙ СИСТЕМЫ ПЕЧЕНИ ДОНОРА

Наличие разнообразных анатомических вариантов строения билиарной системы играет значительную роль в выборе хирургической тактики при проведении РТФП. Показано, что вариантная анатомия строения билиарной системы создает трудности хирургам при выполнении билиарных анастомозов и как следствие повышает риск развития послеоперационных осложнений. В связи с чем, тщательное предоперационное изучение вариантов оттока желчи в настоящее время является абсолютно необходимым для успешного выполнения

хирургического вмешательства (Y.F. Cheng et al., 1997; T. Nakamura et al., 2002; M. Ohkubo et al., 2004; E.M. Carlisle, G. Testa, 2012). С целью уточнения анатомических вариантов строения билиарной системы печени, в настоящее время возможно использовать несколько инструментальных методов исследования: МСКТ-холангиография, МР-ХГ, эндоскопическая ретроградная холангиопанкреатография (ЭРХПГ), интраоперационная холангиография. Интраоперационная холангиография и ЭРХПГ являются инвазивными методиками и их проведение в части случаев сопровождается развитием осложнений (E. Masci et al., 2001; J.A. Ford et al., 2012). По данным E. Masci и соавт. (2001), проведение ЭРХПГ могут осложняться панкреатитом в 1,8% случаев, риском кровотечения – в 1,13%, холангитом – в 0,57%, перфорациями – в 0,57%. Частота развития всех осложнений после выполнения ЭРХПГ и холангиографией составляет около 5%, а в 0,12% развитие этих осложнений в некоторых наблюдениях могут приводить к летальному исходу. Проведение МСКТ-холангиографии сопряжено с лучевой нагрузкой для обследуемого и требует введения контрастного вещества (C. Catalano et al., 2003). МСКТ-желчеспецифичные контрастные вещества в Российской Федерации не сертифицированны, в связи с этим в настоящее время большое внимание уделяется изучению информативности

МР-ХГ является неинвазивным и высокоинформативным методом визуализации желчных протоков. Впервые данная методика была разработана B.K. Wallner и соавт. (1991), а в последующем модифицирована K. Morimoto и соавт. (1992). В основе метода лежит получение тяжело взвешенных T2 последовательностей, на которых желчные протоки имеют высокую интенсивность сигнала вследствие наличия в них практически неподвижной желчи (W.E. Saad, D. Ginat, 2006). Стандартная МР-ХГ имеет ряд ограничений, связанных с недостаточной дифференцировкой желчных протоков от окружающих тканей (C. Wald et al., 2008). Чувствительность метода может быть увеличена при введении гепатотропных веществ, таких как мангафодипир и/или гадоксетовой кислоты, а также при внутривенном контрастном усилении.

Гепатотропные вещества (Мангафодипир, Гадоксетовая кислота) – водорастворимые производные, захватываемые гепатоцитами и секретируемые в желчь, что приводит к укорочению времени релаксации в режиме T1 и увеличивает интенсивность сигнала (N. Papanikolaou et al., 2001). Визуализация желчных протоков при МР-ХГ может быть затруднена при наличии жидкости в просвете желудка или кишечника. Данная проблема может быть решена пероральным приёмом ананасового сока или веществ для контрастирования незадолго до проведения исследования (S. Hirohashi et al., 1997; M. Sirvanci et al., 2007).

В нескольких исследованиях показано, что МР-ХГ обладает сопоставимой информативностью с интраоперационной холангиографией – «золотым стандартом» исследовании билиарной системы (Т.Н. Галян, 2011; V.S. Lee et al., 2001; M. Goyen et al., 2002; V. Kapoor et al., 2002). По данным J.R. Ayuso и соавт. (2004), по сравнению с интраоперационной холангиографией, МР-ХГ (с использованием гепатотропных контрастов) позволяет определить вариант строения билиарной системы в 88% случаев. По данным P. Limanond и соавт. (2004), предоперационная МР-ХГ (T2 HASTE) позволяет правильно определить особенности внутрипечёночной анатомии центральных желчевыводящих путей в 96% случаев, при этом чувствительность МР-ХГ при классической анатомии (тип А по классификации Huang) составила 89,5%, а при наличии вариантов – 71,4% (P. Limanond et al., 2004). Сходные данные были получены в исследовании R.D. Kim и соавт. (2005), у 30 потенциальных доноров ПД печени чувствительность, специфичность, положительная и отрицательная прогностические значимости МР-ХГ (использовалась методика T2-ВИ-SSFSE, от англ. - single shot fast spin echo) составили 92%, 100%, 100% и 94% соответственно.

Высокая информативность МР-ХГ была показана также в исследовании M. Sirvanci и соавт. (2007). С помощью МР-ХГ (T2 HASTE) анатомия желчных путей была правильно определена у 59 пациентов из 62 (95,1%). Чувствительность, специфичность, положительная и отрицательная прогностические значимости МР-ХГ в данном исследовании составили 84,2%, 100%, 100% и 93,4%

соответственно. Во всех случаях, когда анатомия желчных путей была определена ошибочно, имелись «неклассические» варианты – A2, A3 или A4 по классификации Huang (M. Sirvanci et al., 2007).

По данным G.W. Song и соавт. (2007), МР-ХГ позволяет правильно определить анатомию внутрипечёночных желчных протоков в 88,3% случаев, а чувствительность, специфичность, положительная и отрицательная прогностические значимости данного метода по сравнению с интраоперационной холангиографией составляют 95,5%, 95,2%, 96,8% и 93,3%. При обследовании 451 потенциальных доноров, чувствительность, специфичность, положительная и отрицательная прогностические значимости данного метода составили 84,9%, 96%, 88,2% и 94,7%. Ошибки наблюдались у 14 пациентов и во всех случаях они были связаны с недостаточной дифференцировкой желчных протоков от окружающих тканей (H.W Hsu et al., 2011). По данным результатов мета-анализа 9 исследований U.B. Xu и соавт., (2013) выявили, что чувствительность данного метода составляет 88%; специфичность – 95%; отношения правдоподобия для положительных результатов теста – 15,33; для отрицательных - 0,15. На основании полученных результатов авторы сделали вывод, что МР-ХГ обладает высокой чувствительностью и средней специфичностью в отношении предоперационного изучения билиарной системы доноров. В то же время авторы отмечают, что результаты анализируемых исследований значительно различаются. Так, показатель чувствительности варьировал от 0,71 до 0,95. Наибольшая информативность была выявлена в исследованиях, где использовалось усиление с помощью гепатотропных веществ (U.B. Xu et al., 2013). По данным B.M. Yeh и соавт. (2004), МСКТ-холангиография является более информативным методом, чем МР-ХГ. Преимуществами МСКТ-холангиографии являются большее пространственное разрешение, простота, меньшая стоимость, а основными недостатками – лучевая нагрузка и высокий риск аллергических реакций при введении контрастного вещества (A.S. Fulcher, 2004).

Значительный интерес представляет также исследование, выполненное H.G. Chiang и соавт. (2012), в котором проводилось сравнение диагностической значимости МР-ХГ до и после введения гадолиний содержащего контрастного вещества. Было показано, что использование контрастирования статистически значимо увеличивает точность оценки анатомии желчных путей, позволяя получить сопоставимые с интраоперационной холангиографией результаты в 93% случаев (против 75% случаев до введения контрастного вещества) (H.G. Chiang et al., 2012). Более точная визуализация желчных протоков 2-го и 3-го порядков может быть достигнута также при использовании томографов с напряженностью магнитного поля 3 Тесла (S.Y. Kim et al., 2010).

УЗИ В ПРЕДОПЕРАЦИОННОМ ИЗУЧЕНИИ АНГИОАРХИТЕКТОНИКИ ПЕЧЕНИ ДОНОРА

Комплексное УЗИ с использованием основных стандартных режимов сканирования таких как: серошкальное сканирование (В – режим), цветовое допплеровское картирование скоростей и энергии кровотока, спектральное допплеровское исследование позволило на дооперационном этапе оценить состояние паренхимы (Камалов Ю.Р. и соавт., 2004), оценить кровоснабжение печени.

По данным (Ralls P. и соавт. 1981) оценка артериального кровоснабжения печени с помощью УЗИ дает возможность дифференцировать только лишь область отхождения общей печеночной артерии от чревного ствола, варианты ветвления и атипичные строение общей и собственной печеночной артерии достоверно, не всегда представляется возможным. В следствии чего абдоминальное УЗИ не является достоверным методом для оценки анатомического строения артериального кровоснабжения печени.

УЗИ для определения венозной ангиоархитектоники печени (Рзаев Р.Т. 2013, Cheng Y. и соавт. 1997, Makuuchi M. и соавт. 1983,) может применяться при изучении вариантов венозной сосудистой анатомии печени. Так УЗИ в дифференциации добавочных правых печеночных вен показало чувствительность 42,8%, специфичность 100% и точность 85,2 %. При визуализации вариантов

впадения левой и срединной печеночных вен в нижнюю полую вену чувствительность составила 39,5%, специфичность 83,3%, точность 39,4 %.

УЗИ в оценке билиарного дерева печени в норме, по данным Ю.Р. Камалова Ю.Р. 2008., малоинформативно, что связано с мелкими диаметрами внутрипеченочных желчных протоков (в норме не превышают 2 мм). При этом представляется возможным лишь визуализация ствола общего желчного протока.

В следствии не инвазивности и доступности метода, УЗИ для первичной оценки состояния паренхимы печени и определения венозной ангиоархитектоники не потеряло своей актуальности и применяется на дооперационном этапе как первичный метод исследования потенциальных РТФП.

1.3. РОЛЬ МЕТОДОВ ЛУЧЕВОЙ ДИАГНОСТИКИ В ВЫЯВЛЕНИИ ОСЛОЖНЕНИЙ У РЕЦИПИЕНТОВ ПОСЛЕ РОДСТВЕННОЙ ТРАНСПЛАНТАЦИИ ФРАГМЕНТА ПЕЧЕНИ

СОСУДИСТЫЕ ОСЛОЖНЕНИЯ

Сосудистые осложнения занимают одно из основных мест в показателях послеоперационной летальности и осложнений при выполнении РТФП, в связи с чем их своевременное выявление имеет важное диагностическое значение. К основным сосудистым осложнениям относятся тромбозы и стенозы печёночной артерии, формирование аневризм и микроаневризм печёночной артерии, тромбозы и стенозы печёночных и воротной вен (Y. Kyoden et al., 2008; H. Khalaw, 2010; J.N. Itri et al., 2013). УЗИ с использованием допплеровского режима является основным скрининговым методом диагностики сосудистых осложнений. В ряде случаев возникают трудности при интерпретации полученных результатов УЗИ. В таких случаях рекомендуется проведение МСКТ и МРТ, а также традиционной ангиографии вследствие более высокой диагностической точности данных методов (A.K. Singh et al., 2010; J.H. Roberts et al., 2011).

Тромбоз печёночной артерии – наиболее часто встречающееся сосудистое осложнение после РТФП (J.N. Itri et al., 2013). При проведении МСКТ- или МР-

ангиографии признаками тромбоза печеночной артерии является отсутствии визуализации сосуда в артериальную фазу, а признаками стеноза – уменьшение диаметра сосуда на 50% и более (W.E. Saad et al., 2007). Чувствительность, специфичность и точность МСКТ-ангиографии в выявлении стеноза печёночной артерии по данным ряда авторов составляет соответственно 88-100%, 89% и 95%. Этими авторами также отмечено что при внутрипечёночной локализации стеноза артерии чувствительность метода снижается до 83% (M. Piolanti et al., 2001; G. Brancatelli et al., 2002; C. Vignali et al., 2004). Положительная и отрицательная прогностические значимости составляют 92% и 100% соответственно (G. Brancatelli et al., 2002). Сопоставимость результатов МСКТ-ангиографии и селективной ангиографии была продемонстрирована также в исследовании U.M. Kayahan и соавт. (2007). Использование МСКТ-ангиографии может быть затруднительным при развитии гепаторенального синдрома вследствие необходимости введения нефротоксичного контрастного вещества (W.E. Saad et al., 2007). Скрининговым методом для диагностики стеноза печёночной артерии по-прежнему остается УЗИ (J.H. Roberts et al., 2011). По данным М.В. Татаркиной (2013), абдоминальное УЗИ является ведущим методом диагностики послеоперационных сосудистых осложнений и имеет чувствительность, специфичность и точность 88,9%, 99,6% и 98,3% соответственно, однако обладает низкой чувствительностью в диагностике стенозов артериальных анастомозов в связи с их малыми диаметрами у пациентов детского возраста, что диктует необходимость использования в этих случаях МСКТ. Следует отметить, что введение в практику УЗИ применением контрастных препаратов позволяет повысить точность и специфичность исследования (R.Q. Zheng et al., 2010; Q. Lu et al., 2012). Важно отметить, что оптимальный алгоритм использования методов медицинской визуализации при подозрении на стеноз печёночной артерии до настоящего времени не разработан, имеются различные мнения некоторых авторов о этапности проведения ряда диагностических процедур. Преимуществами УЗИ являются возможность неоднократного проведения исследования, в том числе тяжёлым больным, находящимся в отделении

интенсивной терапии, в связи с отсутствием лучевой нагрузки и необходимости введения контрастного вещества (Q. Lu et al., 2012).

Аневризмы и псевдоаневризмы печёночной артерии являются достаточно редкими сосудистыми осложнениями – их частота не превышает 1%, однако их развитие ассоциировано с высокими показателями летальности, достигающими 50%. Аневризмы внепечёночной локализации практически во всех случаях являются следствием грибковой инфекции, внутрипечёночные аневризмы в большинстве случаев имеют ятрогенное происхождение и возникают вследствие биопсии печени или после выполнения традиционной ангиографии с установкой стента (M.M. Marshall et al., 2001; P.M. Porrett et al., 2009). Клинические проявления аневризм неспецифичны. В большинстве случаев они проявляются признаками внутрибрюшного или в желудочно-кишечного кровотечения (гемобилия). Однако в ряде случаев могут приводить к сдавлению печёночных протоков и имитировать картину желчных осложнений (S. Leelaudomlipi et al., 2003). Большинство авторов подчёркивает, что аневризмы, особенно внепечёночной локализации, редко диагностируются прижизненно (P.M. Porrett et al., 2009; J.N. Itri et al., 2013). При проведении УЗИ аневризмы определяются в виде кистозных масс, однако их визуализация при внепечёночной локализации может быть затруднена из-за артефактов возникающих вследствие наличия газа в просвете кишечника. До настоящего времени основным методом выявления аневризм и псевдоаневризм печёночной артерии остается МСКТ-ангиография или классическая рентгеновская ангиография (W.E. Saad et al., 2007; J.H. Roberts et al., 2011; J.N. Itri et al., 2013). По данным H.J. Kim и соавт. (2005), МСКТ-ангиография превосходит возможности УЗИ в выявлении аневризм и псевдоаневризм печёночной артерии и является методом выбора в диагностике данного осложнения. В проспективном исследовании было показано, что МСКТ позволяет выявить аневризмы в 78% случаев, а допплерография – только в 13% (W.E. Saad et al., 2007).

Стеноз и тромбоз ПВ также являются достаточно редкими осложнениями, возникая с частотой 1-2%. Данные осложнения в большинстве случаев протекают

бессимптомно, однако стеноз более 80% воротной вены может приводить к развитию портальной гипертензии и асцита. Достаточно редко наблюдается и тромбоз/стеноз печёночных вен. Развитие данного осложнения в большинстве случаев является следствием ротации и увеличение объема пересаженного трансплантата, однако они могут также наблюдаться при рецидиве синдрома Бадда-Киари (P.M. Porrett et al., 2009; J.N. Itri et al., 2013). УЗИ с использованием допплеровского режима– основной скрининговый метод диагностики венозных осложнений после РТФП, в качестве уточняющего метода используют МСКТ-ангиографию (J.H. Roberts et al., 2011). По данным H.J. Hwang и соавт. (2009), допплерография является более чувствительным, но менее специфичным методом, чем МСКТ-ангиография в выявлении обструкции срединной печёночной вены и нижней полой вены. По данным S.S. Less и соавт. (2007), и МСКТ, и допплерография могут быть использованы для диагностики венозных осложнений, однако оба этих метода уступают классической венографии.

БИЛИАРНЫЕ ОСЛОЖНЕНИЯ

До настоящего времени основными диагностическими методами выявления билиарных осложнений после ТП остаются ЭРХПГ и чрескожная чреспечёночная холангиография (ЧЧХГ) – инвазивные исследования, ассоциированные со значительным количеством осложнений (S.F. Wangetal., 2011). В связи с этим, возможности современных методов лучевой диагностики, включая МР-ХГ, являются предметом активного изучения (S. Novellas et al., 2008).

Высокая информативность МР-ХГ в выявлении различной патологии билиарной системы, а также сопоставимость данных, полученных с помощью этого метода с данными ЭРХПГ и ЧЧХГ, в настоящее время убедительно установлены в большом количестве исследований (R.E. Hintze et al., 1997; J.C. Varghese et al., 1999; J.M. Scheiman et al., 2001; A.C. Taylor et al., 2002; V. Shanmugam et al., 2005; K. Hekimoglu et al., 2008). Мета-анализ 67 исследований продемонстрировал, что чувствительность и специфичность МР-ХГ в выявлении билиарной обструкции составляют 97% и 98% соответственно (J. Romagnuolo et

al., 2003). Данные результаты стали основанием для оценки диагностической значимости МР-ХГ у пациентов после ТП.

В серии небольших исследований была показана принципиальная возможность использования МР-ХГ в выявлении билиарных осложнений после ТП. По данным S. Aufort и соавт. (2008), МР-ХГ позволяет адекватно оценивать желчные протоки в 80% случаев. Чувствительность и специфичность метода в диагностике билиарных стенозов составила 85% и 81% соответственно, а в диагностике билиарных дилатацией – 82% и 81% соответственно (S. Aufort et al., 2008). M.T. Kitazono и соавт. (2007) установили, что чувствительность МР-ХГ достигает 100%, а специфичность составляет около 93%. При сравнении данных полученных при МР-ХГ и ЭРХПГ группа авторов обнаружили статистически значимые корреляции в определении диаметра проксимальных желчных протоков, соотношения диаметров протоков донора и реципиента, длины стриктуры и степени стеноза (M.T. Kitazono et al., 2007). В исследовании L.H. Katz и соавт. (2010) показаны сравнения полученных результатов МР-ХГ с ЧЧХГ и ЭРХПГ у 27 пациентов после ТП. Была выявлена статистически значимая корреляционная связь (p=0,001) между данными, полученными с помощью указанных методов, при этом чувствительность, специфичность МР-ХГ составили 94,4% и 89,9% соответственно относительно данных, полученных при проведении ЧЧХГ и ЭРХПГ (L.H. Katz et al., 2010). С помощью МР-ХГ A. Pecchi и соавт. (2008) смогли определить 53 из 56 стриктур, диагностированных при ЭРХПГ и ЧЧХГ, при этом было получено всего 2 ложноотрицательных и 3 ложноположительных результата.

По данным D.M. Beswick и соавт. (2012), МР-ХГ обладает большей информативностью, чем УЗИ в выявлении билиарных стенозов и дилатаций. Чувствительность МР-ХГ и УЗИ в выявлении стенозов составила 79% и 0% соответственно, в выявлении дилатаций – 86% и 67% соответственно, однако при использовании обоих методов данный показатель увеличился до 95% относительно ЭРХПГ. Таким образом, по мнению авторов, комбинация МР-ХГ и УЗИ может быть приемлемой альтернативной ЭРХПГ, позволяя выявлять

билиарные осложнения в большинстве случаев, не прибегая к дополнительным инвазивным исследованиям.

S. Kinner и соавт. (2011) изучали информативность МР-ХГ в диагностике билиарных стенозов в зависимости от типа анастомоза. Для этого 24 пациентам после ТП с клинически подозреваемым билиарным стенозом, у 12 из которых был сформирован билиодигестивный анастомоз и у 12 была выполнен билио-билиарный анастомоз, проводилась МР-ХГ и ЭРХПГ в качестве контроля в течение последующих 48 часов. Было выявлено, что у пациентов с сформированным билиодигестивным анастомозом чувствительность в выявлении билиарных стриктур и стенозов составила 50% и 67% соответственно (специфичность – 83% и 50% для стриктур и стенозов соответственно). В то же время надо отметить что у реципиентов с билиарной реконструкцией по типу билио-билиарного анастомоза в диагностике и стриктур, и стенозов, МР-ХГ имеет чувствительность 100% (специфичность – 100% и 88% соответственно) (S. Kinner et al., 2011). Таким образом, было показано, что информативность МР-ХГ в значительной степени зависит от типа сформированного анастомоза и использование данного метода наиболее целесообразно при сформированном билио-билиарном анастомозе (S. Kinner et al., 2011).

Мета-анализ 9 исследований, выполненный J.E. Jorgensen и соавт. (2011), подтвердил полученные в отдельных небольших исследованиях данные о высокой информативности МР-ХГ в выявлении билиарных осложнений после ТП. Чувствительность и специфичность метода в выявлении всех видов осложнений составили 94% и 96% соответственно, положительная и отрицательная прогностические значимости – 17 и 0,004 соответственно. Не было выявлено достоверных различий в результатах, полученных при выполнении МР-ХГ в группе пациентов с осложнениями, локализованными как в области анастомоза так и на всем протяжении билиарного дерева (чувствительность 94% и 97% соответственно) (J.E. Jorgensen et al., 2011). Тем не менее, несмотря на доказанную принципиальную возможность использования МР-ХГ для выявления билиарных осложнений, до сих пор остаётся неразработанной тактика лечения

пациентов в зависимости от полученных данных МР-ХГ, не выяснена истинная клиническая значимость выявляемых изменений. Также не разработан оптимальный алгоритм использования различных инструментальных методов исследования при подозрении на наличие билиарных осложнений.

СИНДРОМ МАЛОГО ТРАНСПЛАНТАТА

Проблема СМТ имеет большое практическое значение, так как являются необходимой основой обеспечения безопасности и улучшения прогноза для реципиента. В настоящее время достигнуты определённые успехи в области изучения факторов донора и реципиента, связанных с риском развития СМТ (S. Yagi, S. Uemoto, 2012; J.M. Asencio et al., 2013). Результаты методов лучевой диагностики в совокупности с клинико-лабораторными данными являются основополагающими критериями для выявления СМТ, поскольку позволяют отслеживать основные параметры регенерации печёночной ткани после трансплантации, а расчет объёма предполагаемого в качестве трансплантата фрагмента печени при обследовании потенциального донора дает возможность предсказать развитие СМТ (M. Serenari et al., 2012).

Одним из наиболее хорошо изученных факторов риска развития СМТ является отношение массы трансплантата к массе тела реципиента. По данным нескольких исследований, риск развития СМТ минимален в том случае, если данное соотношение составляет как минимум 0,8 или соотношение объёма трансплантата к стандартному объёму печени составляет 30-40% (T. Kiuchi, K. Tanaka, 1998; T. Kiuchi et al., 1999; M. Ben-Haim et al., 2001; Y. Sugawara et al., 2001). В то же время было отмечено, что у реципиентов без признаков цирроза печени или с циррозом печени класса А по Child-Pugh трансплантация может быть безопасной при соотношении 0,65% (M. Ben-Haim et al., 2001). Однако в некоторых более поздних исследованиях было выявлено, что только размер трансплантата не всегда имеет решающее значение. В одном ретроспективном исследовании, включившем данные о 107 выполненных трансплантаций печени, не было найдено статистически значимых различий в частоте развития СМТ у пациентов с отношением массы трансплантата к массе тела реципиента менее 0,8

(M.J. Hill et al., 2009). В другом исследовании исходы статистически значимо не отличались у пациентов с отношением объёма трансплантата к стандартному объёму печени менее 40% (M. Shimada et al., 2004). В то же время установлено, что наличие тяжёлого цирроза печени с синдромом портальной гипертензии является самостоятельным прогностически неблагоприятным фактором и увеличивает риск развития СМТ (M. Ben-Haim et al., 2001). Указанные факты позволяют предположить, что развитие СМТ может быть связано не только с малыми его размерами, но и с развивающейся гиперперфузией трансплантата, что особенно часто наблюдается при тяжёлом циррозе печени (J.M. Asencio et al., 2013). Признаки гиперперфузионного синдрома при пересадке трансплантатов малого размера продемонстрированы в экспериментальной работе, в которой были обнаружены морфологические изменения в паренхиме трансплантированного фрагмента печени вследствие реперфузионного повреждения уже в течение первых 5 минут после начала пуска кровотока по афферентным сосудам трансплантата (K. Man et al., 2001).

До настоящего времени остаются окончательно неизученными адаптационные механизмы пересаженного трансплантата печени, а также временная динамика восстановления его функций. Пересаженный трансплантат, по данным МСКТ, достаточно быстро регенерирует, при этом наибольший прирост объёма печёночной ткани происходит в течение первой недели после операции (A. Marcos et al., 2000), а максимального размера трансплантат достигает примерно через 3 месяца (A. Humar et al., 2004). Показано, что у пациентов с циррозом печени регенерация трансплантата происходит быстрее, что, вероятно, связано с большим объёмом портального кровотока и наличием большого количества пролиферативных факторов (S. Eguchi et al., 2003; S. Marubashi et al., 2004; S. Yagi et al., 2005). Роль портального кровотока в темпах регенерации печени была показана также в исследовании M.Y. Park и соавт. (2008). Использование МСКТ-волюметрии показало, что прирост массы трансплантата коррелируют с объёмом и скоростью портального кровотока.

Подводя итоги обзору литературы, можно сделать вывод, что развитие РТФП в ответ на имеющийся во всём мире дефицит донорских органов, рассматривается как одно из важнейших достижений современной клинической трансплантологии. Сложность хирургической анатомии печени, обусловленная особенностями кровоснабжения и наличием различных вариантов строения системы желчеотведения, требуют тщательного предоперационного обследования донора. Методы лучевой диагностики, такие как МР-ХГ и МСКТ-ангиография, являются основой для предоперационной оценки строения билиарной системы и особенностей ангиоархитектоники донора, определение объема предполагаемого в качестве трансплантата фрагмента печени. Одним из важнейших лимитирующих факторов фрагментарной трансплантации является развитие СМТ, что обусловлено использованием трансплантатов малых размеров и развитием после операции гиперперфузионного синдрома.

Существенной проблемой остаются также сосудистые и билиарные осложнения – слабое место современной печёночной трансплантологии. Их развитие ассоциировано с высокими показателями летальности, снижение которых возможно за счёт своевременной диагностики и использования методов эндоваскулярной хирургии. В то же время наблюдается явный дефицит исследований, посвящённых разработке диагностических алгоритмов при подозрении на развитие осложнений после РТФП, остаются неразработанными критерии оценки сосудистых и билиарных анастомозов по данным МСКТ И МРТ у реципиентов после РТФП, что вызвало необходимость написания данной работы.

ГЛАВА 2

ХАРАКТЕРИСТИКА ОБСЛЕДОВАННЫХ ПАЦИЕНТОВ И МЕТОДИКА ИССЛЕДОВАНИЯ

2.1 Общая характеристика больных

За период с 2008 по 2014 г.г. в отделении трансплантации печени ФГБНУ «РНЦХ им. академика Б.В. Петровского» было выполнено 126 родственных трансплантации печени. В отделении рентгенодиагностики и компьютерной томографии ФГБНУ «РНЦХ им. академика Б.В. Петровского» с помощью мультиспиральной и/или магнитно-резонансной томографии было обследовано 68 (53,9%) реципиентов после РТФП, из них 35 женщин и 33 мужчины. Возраст пациентов составил 7,5 (2;17) лет. Преобладали пациенты младше 18 лет (77,94%). Распределение исследуемых пациентов по возрасту представлено на рисунке 1.

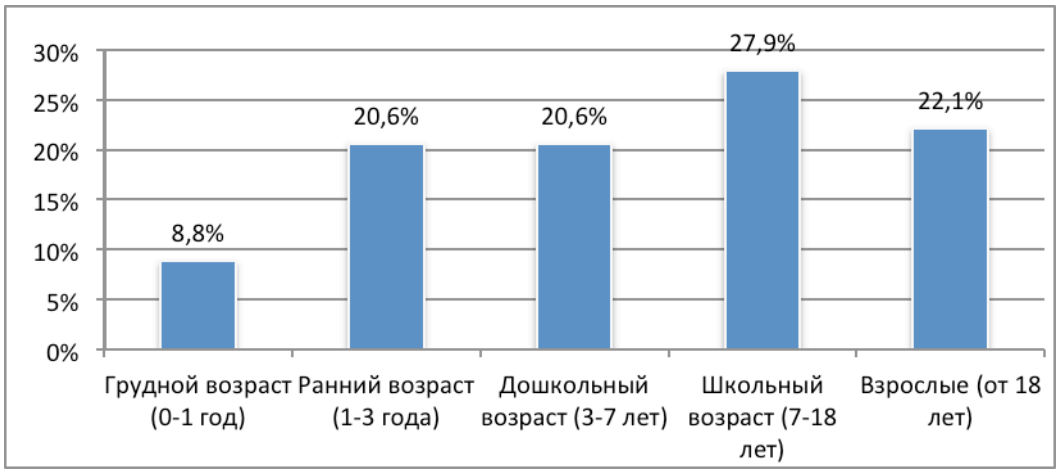

Рисунок 1. Распределение пациентов по возрасту.

Показанием к трансплантации фрагмента печени у всех 68 пациентов являлось наличие терминальной стадии заболеваний печени, таких как болезнь Вильсона-Коновалова, первичный склерозирующий холангит, билиарная атрезия, билиарная гипоплазия, болезнь Кароли, первичный билиарный цирроз, цирроз печени в исходе аутоиммунного гепатита, цирроз печени вирусной этиологии, гепатоцеллюлярная карцинома, синдром Бадда-Киари и др. Заболевания печени у пациентов перед трансплантацией были были следующие: холестатические,

составляющие большинство случаев 34 (50%), печеночно-клеточные – 28 (41,2%), онкологические – 4 (5,9%) и сосудистые – 2 (2,9%) (см. рисунок 2).

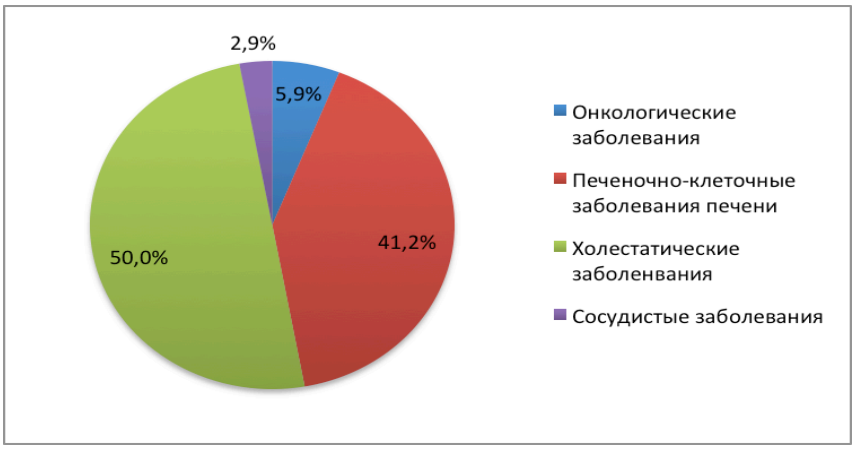

Рисунок 2. Нозологические формы поражения печени, явившиеся показанием к выполнению трансплантации фрагмента печени.

Левый латеральный сектор был пересажен 30 (44,1%) пациентам, из них все пациенты дети, средний возраст 2,3±1,8 лет (от 7 мес. до 8 лет); ПД – 31(45,6%) пациенту, из них 18 (58,1%) детей, средний возраст 12,2±4 (от 5 лет до 17 лет), и 13 (41,9%) взрослых, средний возраст 34,4±10,4года (от 22 лет до 53 лет), левая доля – 7 (10,3%) пациентам, средний возраст 23,6±21 лет (от 6 до 48 лет) из них 5 (71,4%) детей, средний возраст 7,6±2,6 лет(от 6 до 12 лет)и 2 (28,6%) взрослых, средний возраст 47±1,4 лет (от 46 до 48 лет).

В качестве донора выступили следующие родственники: мать в 28 (41,2%) случаях, отец – 18 (26,5%), брат/сестра − 8 (11,8%), сын/дочь – 8 (11,8%), двоюродные родственники − 6 (8,8%).

В проведенной работе мы не рассматривали осложнения, связанные с поражением паренхимы трансплантата печени.

2.2 Методы исследования

Всем пациентам в послеоперационном периоде проводилось УЗИ для оценки состояния трансплантата. Показанием к проведению томографического исследования у пациентов после РТФП являлось подозрение на наличие дисфункций сосудистых и/или билиарных анастомозов (чаще всего при сомнительных данных УЗИ), а также ухудшение их состояния по клинико-

лабораторным показателям. Лучевые исследования проводились, в зависимости от выявленных показаний, на разных этапах послеоперационного периода: 11 (16,2%) пациентам первое в послеоперационном периоде томографическое исследование было выполнено в ранние сроки после операции (до 7 суток), остальным 57 (83,8%) пациентам − в поздние сроки после операции (более 7 суток). При этом только МСКТ было выполнено 22 (32,4%) пациентам, только МРТ – 27 (39,7%) пациентам, МСКТ и МРТ исследования − 19 (27,9%) пациентам.

Выбор метода исследования (МСКТ или МРТ) определялся в зависимости от поставленных задач. В обоих случаях для визуализации сосудов применялось внутривенное болюсное контрастирование. Так, МРТ являлась более предпочтительным методом у детей в связи с отсутствием лучевой нагрузки, а также у взрослых реципиентов с подозрением на билиарные осложнения (поскольку известно, что желчные протоки лучше визуализируются с применением методики МР-ХГ). Однако, метод МРТ имеет и ряд ограничений, при наличии которых использовали МСКТ: во-первых, МРТ требует больших затрат времени на одно исследование, и, соответственно, необходимости более длительной медикаментозной седации пациентов до 5 лет, которые не могут самостоятельно лежать в томографе. Во-вторых, данный метод имеет ограниченные возможности при визуализации артерий мелкого диаметра (1 мм и менее), в связи с чем при подозрении на артериальную дисфункцию чаще применялся метод МСКТ. Ускорить процесс сканирования у детей помогали специальные программы Flash и Volume, которые позволяют выполнить исследование за несколько секунд.

Все КТ-исследования выполнялись на 3-х компьютерных томографах: Siemens Somatom Volume Zoom, оснащенный 4-мя рядами детекторов и на томографах Siemens Definition Flash и Toshiba Aquilion One с возможностью использования 256 и 320 срезов за 1 оборот трубки.

Все МРТ-исследования выполнялись на томографе Siemens Magnetom Avanto (Германия) с силой магнитного поля 1,5 Тесла.

2.2.1 Мультиспиральная компьютерная томография во взрослой группе.

МСКТ исследование взрослым проводили натощак с использованием стандартной укладки пациента при исследовании органов брюшной полости. Все серии сканирования проводились при задержке дыхания, ее длительность зависела от протяженности исследуемой области и в среднем составляла для аппарата Somatom Volume Zoom 16±2,1 сек, для аппаратов Definition Flash и Aquilion One 5±2 сек.

Первым, при всех компьютерно-томографических исследованиях, этапом выполнялась топограмма в прямой проекции, где предварительно определяли уровень сканирования, далее выполняли сканирование без в/в контрастирования на одной задержке дыхания в кранио-каудальном направлении.

В нативном сканировании оценивали состояние внутренних органов, их плотностные характеристики и определяли более правильные границы исследования, так как у реципиентов с синдромом портальной гипертензии нижний край селезенки мог располагаться в полости малого таза.

Протокол ангиографического исследования включал в себя проведение 3-х фаз контрастирования: 0-10 сек. от пика насыщения контраста в аорте (артериальная фаза), 40-45 сек. (портальная фаза), 60-65 сек. (венозная фаза).
Пик насыщения контрастного вещества в аорте определялся индивидуально с помощью программного приложения Bolus Tracking. Проводился аксиальный срез на уровне ножек диафрагмы, далее измеряли денситометрическую плотность в аорте на данном уровне и прибавляли к полученному значению +40-50 единиц Хаунсфильда. В среднем пиковые денситометрические значения в аорте при BolusTracking составляли 150-180 единиц Хаунсфилда. При достижении пикового порога начиналась серия ангиографического сканирования в кранио-каудальном и каудо-краниальных направлениях. Для достижения максимального насыщения контраста в крови необходимо использовать венозные катетеры с диаметром иглы G18 и G20, устанавливаемые, чаще всего, в локтевую вену.

Общее количество вводимого йодсодержащего контрастного вещества составляло 80 мл. Для введения контрастного вещества нами были использованы автоматические шприцы- инжекторы с дистанционным управлением (Medrad, Ulrich). Последовательно вводился весь объем контрастного вещества и физиологический раствор (0,9% NaCl) в обьеме 50 мл. Скорость введения контрастного вещества и NaCl составляла 4-5 мл/сек.

Параметры сканирования:

- Для компьютерного томографа Siemens Somatom Volume Zoom коллимация 4×1мм и 4×2,5мм, время ротации трубки 0,5сек, с толщиной срезов реконструкции 1мм и 3мм, напряжение на рентгеновской трубке 120 кВ. Сила тока высчитывалась автоматически от конституции человека, протяженность исследуемой области в среднем составляла 200±22,5 мм, среднее время сканирования по фазам 17±5 сек.
- Для компьютерных томографов Siemens Definition Flash и Toshiba Aquilion One коллимация составляла 128x0,5 мм, время ротации трубки 0,5 сек, толщина срезов реконструкции 1 мм, напряжение на рентгеновской трубке 120 кВ, сила тока высчитывалась автоматически от конституции человека (использовались программы снижения лучевой нагрузки CareDose, MinDose), протяженность исследуемой области также в среднем составляла 200±22,5 мм, среднее время сканирования по фазам 8±3 сек.

2.2.2 Мультиспиральная компьютерная томография в детской группе.

МСКТ детям также проводили натощак с использованием стандартной укладки при исследовании органов брюшной полости. Предварительно проводилась беседа с пациентами в возрастной группе до 15 лет, по итогам которой принималось решение о медикаментозной седации во время исследования. В случае если было решено проводить исследование без медикаментозной седации, то исследование проводили с задержкой дыхания. Если требовалась медикаментозная седация, то исследование проводилось на свободном дыхании.

Протокол сканирования также как и во взрослой группе состоял из топограммы, нативного исследования и далее ангиографического исследования.

Исследование органов брюшной полости проводили, помимо сканирования в спиральном режиме, так и с использованием новейших аппаратных возможностей, таких как - Flash (Siemens Definition Flash) и Volume (Toshiba Aquillion One), с помощью которых артефакты от дыхания нивелировались. Возможности сканирования в режимах Flash и Volume позволили уменьшить время сканирования и уменьшить количество артефактов от двигательной активности, снизить лучевую нагрузку на пациента.

Параметры сканирования Flash (Siemens Definition Flash): коллимация 256х0,5 мм, время ротации трубки 0,5 сек, толщина срезов реконструкции 1мм, напряжение на рентгеновской трубке 100-120 кВ, сила тока высчитывалась автоматически от конституции человека (использовались программа снижения лучевой нагрузки CareDose), протяженность исследуемой области составляла 256 мм. Среднее время сканирования по фазам 1-3сек.

Параметры сканирования Volume (Toshiba Aquilion One): коллимация составляла 320х0,5 мм, время ротации трубки 0,5 сек, толщина срезов реконструкции 1мм, напряжение на рентгеновской трубке 120 кВ, сила тока высчитывалась автоматически от конституции человека (использовалась программа снижения лучевой нагрузки MinDose), протяженность исследуемой области также составляла 160 мм. Среднее время сканирования по фазам 1-1,5 сек.

Параметры спирального сканирования на аппаратах Definition Flash и Aquilion One: коллимация составляла 128х0,5 мм и/или 64х0,5, время ротации трубки 0,5 сек, толщина срезов реконструкции 1 мм, напряжение на рентгеновской трубке 120 кВ, сила тока высчитывалась автоматически от конституции человека (использовались программы снижения лучевой нагрузки CareDose, MinDose), протяженность исследуемой области также в среднем составляла 120±50 мм. Среднее время сканирования по фазам 3-6 секунд.

На компьютерном томографе Siemens Volume Zoom сканирование выполнялось в спиральном режиме с параметрами: коллимация 4×1 мм и 4×2,5 мм, толщиной срезов реконструкции 1 мм и 3 мм, напряжение на рентгеновской трубке 120 кВ, сила тока высчитывалась автоматически от конституции человека, протяженность исследуемой области в среднем составляла 120±50 мм. Среднее время сканирования по фазам 5-10 сек.

Протокол ангиографического исследования у детей состоял из 2-х фаз сканирования: 0-10 сек. артериальная фаза, 45-55 сек. порто-венозная фаза.

Объем вводимого контрастного вещества производился из расчета 1-1,5 мг на 1 кг массы тела. Скорость введения контрастного вещества варьировалась в зависимости от возраста пациента и установленной в/в канюли (таблица 5).

Таблица 5. Скорость введения контрастного вещества при МСКТ исследовании.

Возраст пациента (лет)	0 - 1	1 - 3	3 – 7	7 – 18	18 и далее
Скорость введения контрастного вещества (мл/сек)	0,5-1	1-2	2-3	3-4	4-4,5

Во всех случаях, для 2-х возрастных групп пациентов, полученные данные были обработаны на рабочих станциях постпроцессорной обработки Leonardo, Syngo Via, VITREA. Анализ проводился с использованием MPR-проекций, MIP thin и 3D- переформатирования для удобства визуализации и наглядной демонстрации клиницистам. С появлением программ с возможностью «выпрямления» вытянутых объектов с кривым ходом стало возможно качественнее и быстрее оценить область поражения сосуда, провести детальный, в том числе динамический анализ.

2.2.3 Магнитно-резонансная томография во взрослой группе.

Для взрослой группы пациентов исследование проводилось натощак при стандартной укладке при исследовании органов брюшной полости. Исследуемому перед сканированием одевали наушники для возможности слышать голосовые

команды оператора. Для регистрации МР-сигнала использовалась стандартная катушка для тела.

Первым этапом выполняли импульсную последовательность длительностью 14 секунд с целью получения топограммы в 3-х проекциях. Далее проводилось бесконтрастное исследование трансплантата в режимах Т1-ВИ, Т2-ВИ и с дополнительными программами подавления сигнала от жировой ткани, при необходимости выполняли последовательность с получением диффузионно-взвешенных изображений DWI.

Параметры программ:

1. Коронарный T2 HASTE (Half-Fourier Acquisition Single-Shot) – TR 110, TE 2.0 мс, угол наклона 60°, толщина среза 8 мм, матрица: 256 х 256, FoV - 380 мм, длительность исследования – 22 секунды на одной задержке дыхания.
2. Аксиальный T2-TSE (Turbospinecho) – TR3.5, TE 1.7 мс, угол наклона 80°, толщина среза 7 мм, размер матрицы: 256 х 256. Исследование проводится на свободном дыхании, автоматически синхронизируясь с дыхательными движениями.
3. Аксиальный T2-TSE-FS (Turbospinecho Fat Suppresor) − TR 1.000, TE 60 мс, угол наклона 160°, толщина среза 8 мм, размер матрицы: 256 х 256.

Исследование проводится на свободном дыхании, автоматически синхронизируясь с дыхательными движениями.

4. Аксиальный T1-TSE (Turbo spinecho)
5. Аксиальная DW (Diffusion weight edimages) –TR5900, TE: 84 мс, толщина среза 6 мм, матрица: 256 х 256, FoV -380 мм, длительность исследования – 3, 5 мин на свободном дыхании, с использованием коэффициетов диффузии – B 50, B400 и B800.

Для исследования билиарных анастомозов мы использовали метод бесконтрастной МР-холангиографии.

МР-томограф Magnetom Avanto позволяет выполнить холангиографию, используя две методики с параметрами сканирования:

2DHASTE - TR 4500, TE 752 мс, угол наклона – 180°, размер матрицы 384x384, FoV – 350 мм, толщина среза − 40мм, количество срезов – 1. Время сканирования 2-4 сек на задержке дыхания. Эта программа используется для быстрой оценки состояния билиарных анастомозов и ориентировки направления билиарного дерева с целью дальнейшего правильного позиционирования программы 3DHASTE. 3DHASTE (T2_SPC_RST_COR): TR 2500, TE 690 мс, угол наклона 140°, матрица 357x384, FoV 380 мм, толщина среза 1мм (без промежутков между срезами), количество срезов 72. Время сканирования – 17 сек на задержке дыхания.

Магнитно-резонансная ангиография использовалась в последовательности VIBE с толщиной срезов 1мм. С помощью автоматического инжектора выполнялось внутривенное введение 7,5-10мл контрастного препарата Гадобутрол (Гадовист, Bayer) со скоростью 2,5 мл/сек. Получение артериальной фазы осуществлялось по результатам расчетов максимального повышения интенсивности МР сигнала в просвете брюшной аорты на уровне ножек диафрагмы при прохождении пробного количества контраста в количестве 1-3мл (Test Bolus).

При определении времени пика максимального повышения интенсивности, проводили серию ангиографических сканирований соответствующих артериальной, портальной и венозных фаз, при необходимости добавляли отсроченную фазу. Промежутки между фазами составляли примерно 15±3 сек. Перед запуском сканирования в устройство удаленной связи производилась голосовая команда, оповещающая начало задержки дыхания.

Нами был использован следующий протокол для выполнения МР-ангиографии с болюсным внутривенным контрастным усилением: корональный 3DVIBE с параметрами: TR 2.4мс, TE 1.0 мс, угол наклона 25°, 48 последовательных срезов толщиной 1-2 мм, размер матрицы: 256 x 256. Срезы позиционировались в коронарной проекции по аксиальным изображениям. Область исследования составляла 32±4 см.

2.2.4 Магнитно-резонансная томография в детской группе

МРТ детям также проводили натощак с использованием стандартной укладки при исследовании органов брюшной полости. Так же, как и при исследовании МСКТ, при проведении МРТ с пациентами предварительно проводилась беседа в возрастной группе до 15 лет, по итогам которой принималось решение о использовании медикаментозной седации во время исследования. В случае, если было решено проводить исследование без медикаментозной седации, исследование проводили с задержкой дыхания. Если требовалась медикаментозная седация, то исследование проводилось на свободном дыхании.

Таблица 6. Скорость введения контрастного вещества при МРТ исследованиях

Возраст пациента (лет)	0 - 1	1 - 3	3 – 7	7 – 18	18 и далее
Скорость введения контрастного вещества (мл/сек)	0,5-0,8	0,8-1,3	0,8-1,5	1,5-2	2-2,5

Протокол сканирования также как и во взрослой группе состоял из топограммы, нативного исследования и далее ангиографического исследования. Этапность выполнения и параметры программ были такими же, как и во взрослой группе

2.3. Методика анализа и оценки ангиологических и билиарных осложнений у реципиентов в различные сроки после операции

Оценку сосудов трансплантата проводили в мультипланарной реконструкции с использованием режимов проекции максимальной интенсивности (MIP) и с 3D преобразованием (VRT).

2.3.1 Анализ артерии трансплантата

Проходимость артерии трансплантата определяли на серии изображений, полученных в артериальную фазу сканирования, где последовательно прослеживали прямолинейность хода артерии, наличие/отсутствие тромботических включений, наличие/отсутствие локальных и/или протяженных сужений просвета. Измеряли диаметры сосуда до анастомоза, в области

анастомоза и дистальнее анастомоза. При определении сужения просвета обязательно отмечали расстояние от сужения до устья артерии трансплантата и его протяженность. Угол деформации измеряли с помощью стандартного инструмента (Angle) на рабочих станциях постпроцессорной обработки. После проведенных измерений, 2D данные изображения преобразовывались в 3D- и MIP-реконструкции и фиксировались на пленке.

В норме артерия трансплантата прослеживалась на всем протяжении, имела прямолинейный ход, признаков сужения не было выявлено.

Рисунок 3. МСКТ. Артериальная фаза. Артерия трансплантата в норме.

Мы ориентировались на три основных вида артериальных осложнений:

1. Стеноз артерии трансплантата - это локальное сужение сосуда, возникающие в области анастомоза, как правило, вследствие асимметрии анастомозируемых сосудов и/или вследствие постоперационных фиброзных изменений.

Рисунок 4. Стеноз артерии трансплантата. А - Фронтальный срез, MIP-реконструкция; Б - VRT – реконструкция. Стрелка на уровне стеноза артерии трансплантата.

2. Тромбоз артерии трансплантата – это сужение просвета сосуда вследствие наличия в просвете тромботических наложений, тотально и/или субтотально суживающих просвет. Неокклюзирующий тромбоз может быть локальным (чаще всего располагающийся субинтимально и локально в области анастомоза) или протяженным, где на снимках можно проследить тромботические массы в просвете, контур просвета сосуда при этом становится неровным

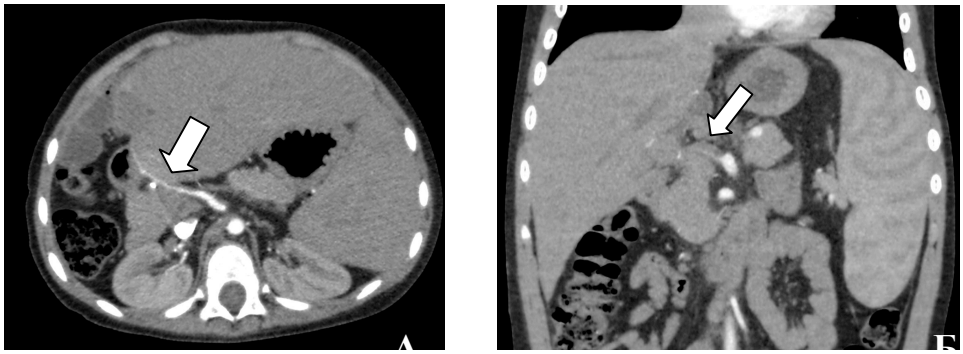

Рисунок 5. Тромбоз артерии трансплантата. А - Аксиальный срез. Неокклюзирующий тромбоз артерии трансплантата (стрелка на уровне тромбоза); Б - Фронтальный срез. Окклюзирующий тромбоз артерии трансплантата (стрелка на уровне тромбоза).

3. Извитость сосуда (кинкинг) – это изменение прямолинейности хода сосуда с образованием перегиба под острым углом.

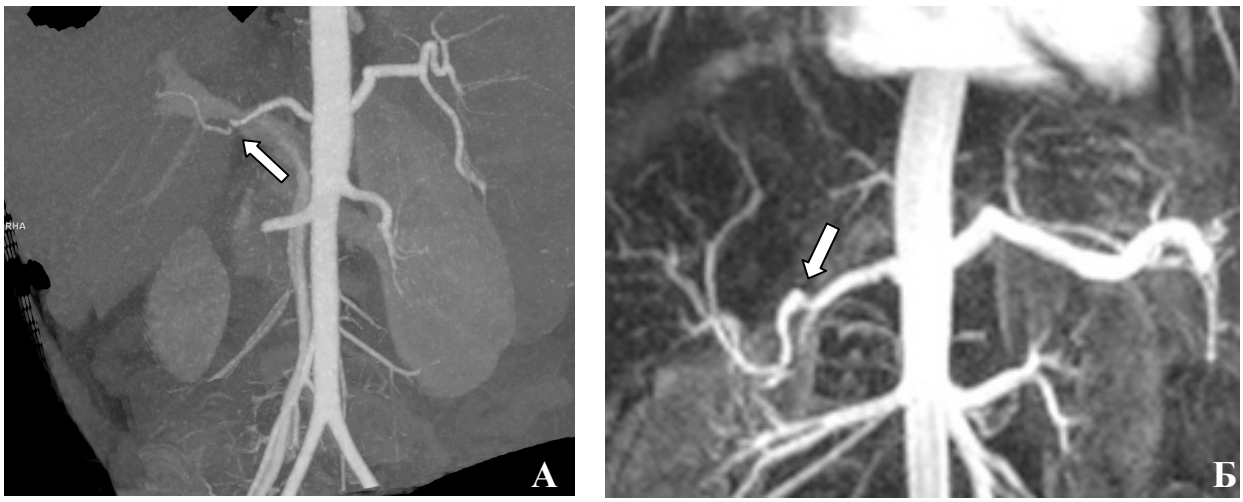

Рисунок 6. Извитость артерии трансплантата. А - МСКТ. MIP – реконструкция (стрелкой указана область извитости артерии);
Б - МРТ. MIP – реконструкция(стрелкой указана область извитости артерии).

2.3.2. Анализ портальной вены трансплантата

Проходимость ПВ трансплантата оценивали на серии изображений, полученных в портальную фазу контрастирования, где также оценивали прямолинейность хода сосуда, наличие/отсутствие тромботических включений, наличие/отсутствие локальных и/или протяженных сужений просвета, измеряли диаметры сосуда до анастомоза, в области анастомоза и дистальнее анастомоза, проходимость умбиликальной часть ПВ трансплантата и визуально оценивали интрапаренхиматозные ветви. При определении патологического изменения сосуда проводили измерения такие же, как в случае с артерией. Полученные данные фиксировались на пленке в 2D, 3D и MIP изображениях.

В норме ПВ трансплантата контрастировалась на всем протяжении, имела прямолинейный ход, сужений на всем протяжении не выявлялось.

Рисунок 7. МСКТ. Портальная фаза контрастирования. ПВ трансплантата в норме. Фронтальный срез

При анализе воротной вены мы ориентировались на три вида осложнений:

1. Стеноз ПВ в области анастомоза.

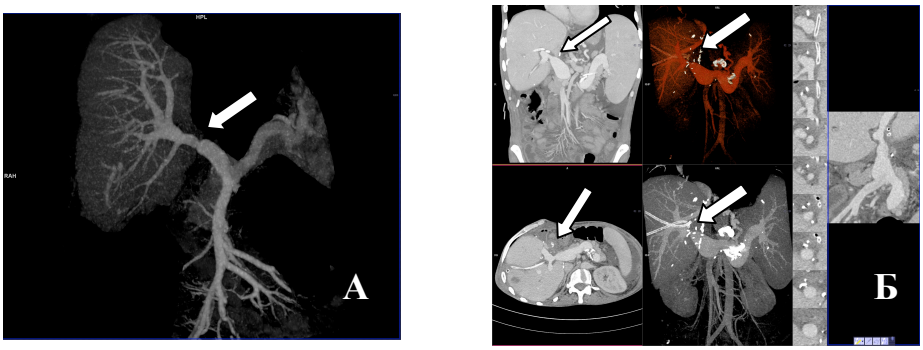

Рисунок 8. Стеноз воротной вены трансплантата вследствие асимметрии диаметров между собственной воротной веной и веной трансплантата. А - МСКТ. VRT – реконструкция (стрелкой указан стеноз портальной вены); Б - MPR, VRT, MIP реконструкции (стрелками указан стеноз портальной вены в различных проекциях).

2. Тромбоз ПВ: Окклюзирующий и/или неокклюзирующий.

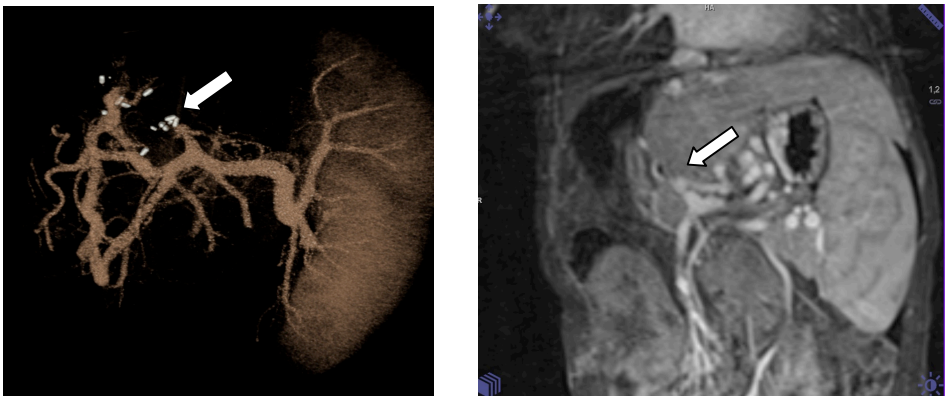

Рисунок 9. А - МСКТ. Окклюзия портальной вены трансплантата VRT – реконструкция (стрелкой указан тромбоз портальной вены); Б - МРТ. Окклюзия воротной вены трансплантата. Фронтальный срез, портальная фаза контрастирования (стрелкой указан тромбоз портальной вены).

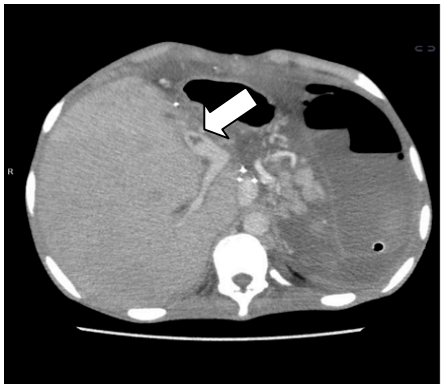

Рисунок 10. МСКТ. Неокклюзирующий тромбоз ПВ трансплананатата. Аксиальный срез, портальная фаза контрастирования (стрелкой указан тромбоз портальной вены).

3. Извитость ПВ (кинкинг).

Рисунок 11. МСКТ. Извитость ПВ трансплантата. Фронтальный срез, портальная фаза контрастирования.

2.3.3 Анализ печеночных вен трансплантата

Оценку венозного оттока трансплантата проводили на серии изображений, полученных в венозную фазу контрастирования. Прослеживали проходимость печеночной вены трансплантата, наличие/отсутствие тромботических включений. Детально оценивали область анастомозирования печеночных вен с нижней полой веной, наличие/отсутствия стриктур области анастомоза. Дополнительно оценивали проходимость нижней полой вены.

В норме печеночные артерии прослеживались на всем протяжении, без признаков наличия тромботических наложений и сужений области анастомоза с нижней полой веной.

Рисунок 12. МСКТ. Собственные вены трансплантата.

При анализе печеночных вен ориентировались на два осложнения:

1. Тромбоз собственной вены трансплантата – сужение просвета сосуда вследствие наличия тромботических включений, тотально и /или субтотально суживающих просвет
2. Стеноз вены трансплантата в области анастомоза - стриктура, возникающая вследствие постоперационных фиброзных изменений в области наложения анастомоза.

Рисунок 13. МСКТ. Сагиттальная проекция. Венозная фаза контрастирования. (стрелкой указано сужение области анастомоза собственной вены печени с нижней полой веной).

2.3.4 Анализ желчных протоков трансплантата

Оценка желчных анастомозов проводилась на изображениях, полученных с помощью бесконтрастной МР-холангиографии. Анализ изображений проводился в мультипланарных и 3D изображениях, где измеряли диаметры сегментарных и долевого протоков, оценивали область анастомоза (наличие/отсутствие сужений и/или затеков).

В норме ход желчного протока трансплантата был прямолинейным и его просвет и область анастомоза без признаков сужения, стенка не утолщена и признаков затеков желчного содержимого вне просвета протока не было выявлено.

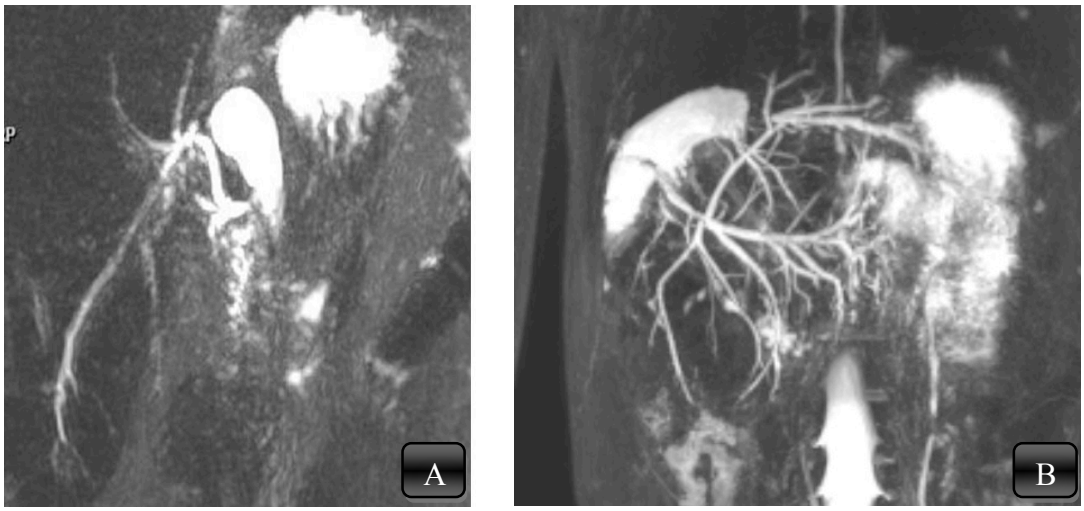

Рисунок 14. МР-холангиография. Желчные протоки трансплантата в норме. А - Билиобилиарный анастомоз; Б - Билиодигестивный анастомоз

При анализе желчных протоков мы ориентировались на два осложнения:

1. Несостоятельность анастомоза – это нарушение целостности сформированного желчного анастомоза с наличием истечения желчи из протоков.

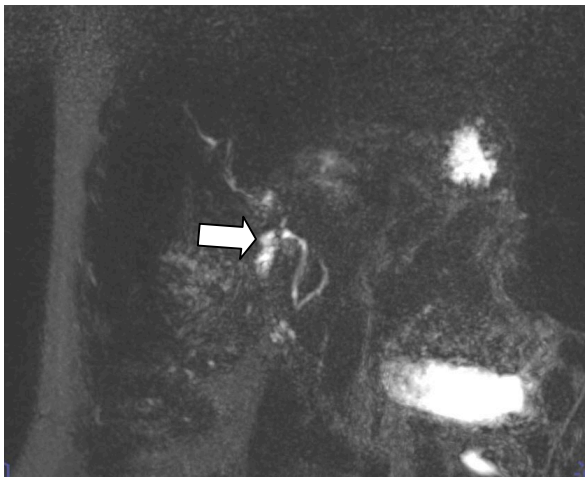

Рисунок 15. МР - холангиография. Несостоятельность билиарного анастомоза (стрелкой указан затек желчи)

2. Стриктура протока – уменьшение диаметра просвета протока в области анастомоза, возникающая, как правило, за счет технических аспектов наложения анастомоза, хронического воспалительного процесса и т.д.

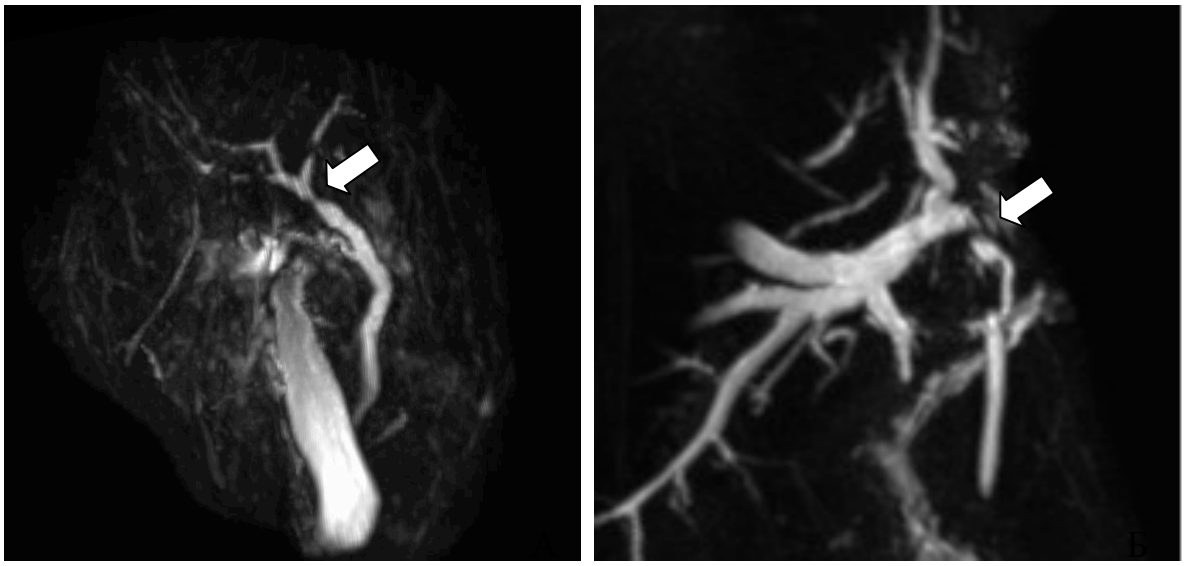

Рисунок 16. МР - холангиография. А - Стриктура билиобилиарного анастомоза (гепатикохоледохоанастомоза); Б - Стриктура билиодигестивного анастомоза (холангиоеюноанастомоза). Стрелками указана область стриктуры.

2.4 Методики измерения объема трансплантата

Для оценки изменения объема печени в динамике измерялся объем печени у родственного донора до операции с помощью данных МСКТ/МРТ и УЗИ

(которые также сравнивались с интраоперационными данными) и после трансплантации у реципиента в различные сроки после операции.

Вычисление объемов долей печени у родственных доноров производилось с помощью специальных программ Volume.Dicom – данные, полученные с помощью МСКТ и МРТ аппаратов, загружались в станции постпроцессинговой обработки Leonardo, Vitrea, SyngoVia. Вычисление происходило на изображениях с толщиной среза 1-3мм, полученных в венозную фазу прохождения контрастного препарата. Вручную выделялись контуры печени, не захватывая хвостатую долю, а затем производился расчет объемов всего органа или трансплантата (правая доля, левый медиальный и левый латеральный сектор).

Для вычисления объема трансплантата с помощью методик МРТ и/или МСКТ у реципиента в различные сроки после имплантации, выбиралась любая фаза сканирования, где толщина среза соответствовала 1-3 мм и протяженность сканирования захватывала весь трансплантат. Полученные данные загружались в станции постпроцессинговой обработки, где вручную выделяли весь контур трансплантата и производился подсчет объема.

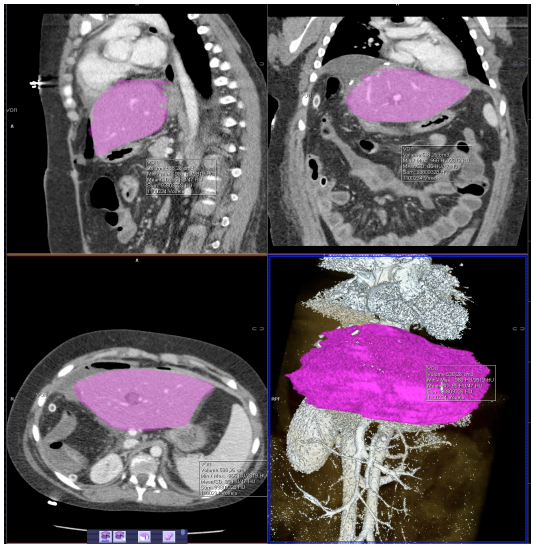

Рисунок 17. Измерение объема трансплантата. МСКТ. MPR – реконструкция с VRT преобразованием (Розовым цветом выделен трансплантат печени).

Производилось вычисление объемов долей печени с помощью метода УЗИ: для определения объемов предполагаемых в качестве трансплантата фрагментов печени и мониторирования объема фрагментов печени после трансплантации по

УЗИ, использовали методику, предложенную Kitajiama и соавт. (2008), в модификации Камалова Ю.Р. и соавт. (2008).

По методике Kitajiama и соавт. (2008), при измерении объема ПД печени (5+6+7+8 сегменты) и левого латерального сектора (2+3 сегменты) использовалась формула эллипсоида : π/6* A*B*C см3 , где A- передне-задний размер, и B – верхне-нижний размер при продольном сканировании по правой среднеключичной линии живота (для правой доли) и по средней линии живота (для левого латерального сектора); C − для ПД это расстояние, которые авторы определяли от самой правой латеральной границы правой доли печени до начала правой портальной вены, а для левого латерального сектора L – это расстояние от самого левого латерального контура левой доли печени до начала умбиликальной части левой портальной вены.

Для определения объема 4-ого сегмента авторы предлагают использовать формулы параллепипеда : π/(4* A*B*C см3).

2.5 Статистическая обработка результатов исследования

В ходе статистического анализа данных рассчитывались абсолютные и относительные значения частот встречаемости различных признаков. Для сравнения количественных параметров внутри одной группы рассчитывали средние значения и стандартные отклонения, критерий Стьюдента для зависимых выборок. Взаимосвязь между параметрами определялась с помощью критерия корреляции Пирсона. Анализ проводился с использованием программ Excel 2013 и Statistica 10.

ГЛАВА 3

Результаты МСКТ и МРТ исследований реципиентов фрагмента печени с подозрениями на сосудистые и билиарные осложнения

3.1 Частота, структура и сроки выявленных сосудистых и билиарных осложнений.

У 68 обследованных пациентов по данным МСКТ- и МР-томографических исследований были выявлены сосудистые и/или билиарные осложнения в 46 (67,6%) случаях. У остальных 22 (32,4%) реципиентов наличие дисфункций, заподозренных на основании клинико-лабораторных показателей и результатов УЗИ, не подтвердилось. В данных случаях отрицательная динамика по клинико-лабораторным показателям (прогрессирующая тромбоцитопения, лейкопения, стойкое повышение показателей цитолиза и/или холестаза) и данным УЗИ (изменение скоростных и объемных показателей кровотока по сосудам трансплантата печени) была связана с другими причинами (такими, например, как рецидив аутоиммунного гепатита, токсический гепатит, острое отторжение трансплантата и др.).

Выявленные осложнения соответствовали определенным диагностическим критериям (варианты поражения сосудов и/или желчных протоков), по которым осложнения были распределены на следующие группы:

1) артериальные (извитость, тромбоз и стеноз просвета артерии реципиента) − 3 (6,5%)
2) портальные (тромбоз, стеноз и извитость портальной вены реципиента) − 10 (21,9%)
3) венозные (тромбоз печеночных вен реципиента) − 1 (2,2%)
4) билиарные (стриктура, несостоятельность билиарных анастомозов реципиента) − 11 (23,9%)
5) сочетанные (когда осложнения развивались либо по нескольким печеночным сосудам, либо по сосудам и желчным протокам одновременно) − 21(45,6%), а именно: артерия + портальная вена – 9

(43%), артерия + воротная вена + желчные протоки − 1(4,7%), воротная вена + желчные протоки − 11(52,3%).

Соответственно, структура выявленных осложнений выглядела следующим образом (см. рисунок 18).

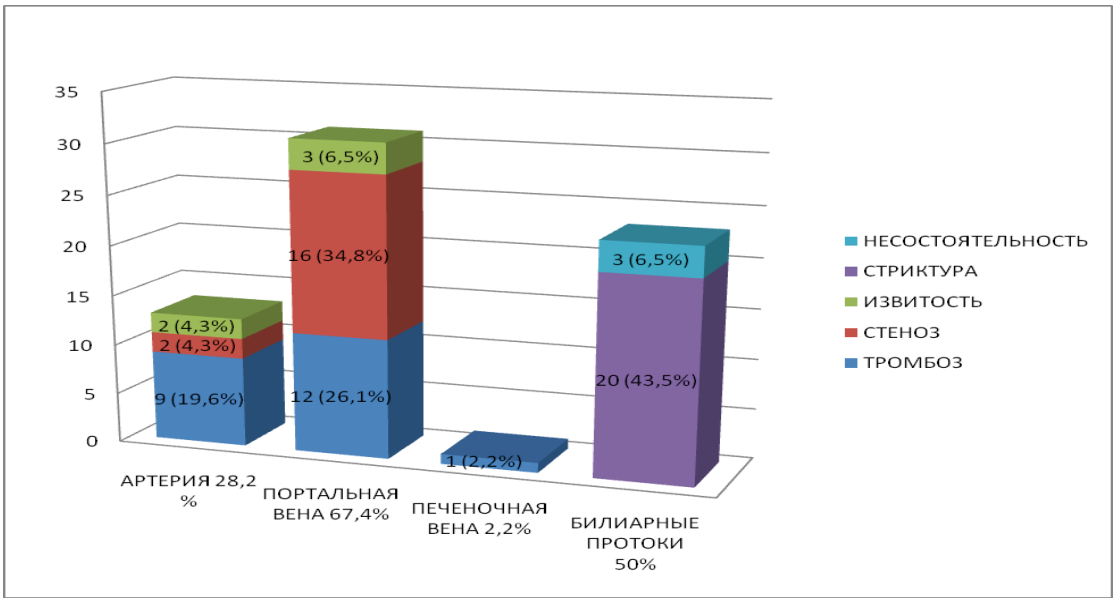

Рисунок 18. Структура осложнений у пациентов после РТФП

Артериальные осложнения трансплантата были выявлены у 13 (28,2%) реципиентов.

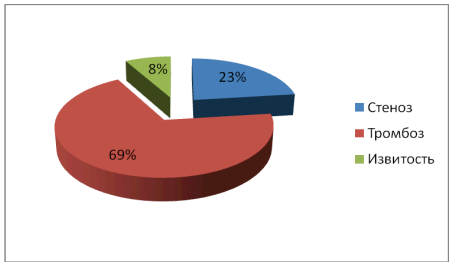

Рисунок 19. Структура артериальных осложнений (n-13)

При этом у 9 из 13 пациентов был диагностирован тромбоз артерии трансплантата: у 8 реципиентов осложнения возникли в период первичной госпитализации, все эти пациенты были из детской группы (от 0,7 мес. до 8 лет), и у 1 реципиента - в поздний период, пациент был из взрослой группы (49 лет). У данного пациента были наложены два артериальных анастомоза, один из которых был сформирован из собственной печеночной артерии, второй - из верхней брыжеечной артерии. Через два года после трансплантации по данным УЗИ отмечалась прогрессия синдрома портальной гипертензии, в связи с чем было

выполнено МСКТ-исследование, по результатам которого выявлен стеноз портальной вены и неокклюзирующий протяженный тромбоз артерии, суживающий просвет сосуда менее 50% (данная артерия проливалась из бассейна верхней брыжеечной артерии). Пациенту была назначена тромболитическая терапия с дальнейшей положительной динамикой в виде лизиса тромботических масс.

Из 8 пациентов детского возраста: у одного - тромбоз артерии сочетался с тромбозом воротной вены, что было связано с установленным диагнозом тромбофилии; еще у одного пациента - тромбоз артерии был связан с основным диагнозом (синдром Алажиля), где изначально было известно о гипоплазии печеночной артерии. Из оставшихся 6 пациентов четверо были ранее прооперированы (по различным модификациям операции Касаи).

Стеноз артерии трансплантата был выявлен у 2 из 13 пациентов с пересаженными правой долей печени и левым латеральным сектором в период после первичной госпитализации, у обоих в анамнезе (до трансплантации) была операция по методике Касаи.

Извитость артерии трансплантата была выявлена в 2 случаях у пациентов взрослой группы. У одного - сочеталась со стенозом воротной вены в области анастомоза, что было связано со снижением веса после операции, незначительной ротацией и увеличением объема трансплантата. У второго пациента извитость артерии была связана с выраженным гепатозом (снижение плотности печени до 15-22 едHU), на фоне которого наблюдалось увеличение объема трансплантата в 2,5 раза.

Портальные осложнения трансплантата были выявлены у 31 (67,4%) реципиентов (рисунок 20).

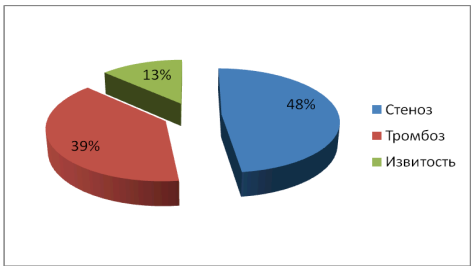

Рисунок 20. Структура портальных осложнений (n-31)

Тромбоз портальной вены трансплантата был выявлен у 12 реципиентов: 10 (83,3%) из которых пациенты детского возраста (от 1 года до 17лет), 2 (16,7%) - пациенты взрослого возраста (30 и 53 лет).

У 7 (70%) пациентов детского возраста тромбоз ПВ был выявлен в период первичной госпитализации. Из них у одного пациента причиной тромбоза ПВ был верифицированный диагноз тромбофилии, у второго пациента - синдром Бадда-Киари. У 4- в анамнезе была выполнена операция по Касаи до трансплантации, причем у всех этих пациентов до трансплантации диаметр ствола портальной вены был менее 4 мм, что расценено как гипоплазия ПВ (Татаркина М.А. 2013). У седьмого пациента причиной тромбоза ПВ послужило удаление селезенки из-за развития "синдрома обкрадывания".

В 3 (30%) случаях у пациентов детской группы осложнения возникли после первичной госпитализации, из них у одного пациента тромбоз ПВ был выявлен до трансплантации. Диаметр ПВ у двух других пациентов до трансплантации был менее 4 мм, что было расценено как гипоплазия.

У пациентов взрослой группы тромбоз портальной вены трансплантата был выявлен у 2 пациентов, из них у одного пациента до трансплантации был установлен трансюгулярный внутрипеченочный портосистемный шунт, который до трансплантации по данным УЗИ был окклюзирован за счет тромбоза. У второго пациента до трансплантации была выполнена гемиколэктомия вследствие терминальной стадии неспецифического язвенного колита, что являлось причиной уменьшения объема поступающей крови и уменьшения скорости кровотока в портальной вене.

Стеноз ПВ трансплантата был выявлен у 16 пациентов: их них в 12 (75%) случаях это были пациенты детского возраста (1 – 16 лет), в 4 (25%) случаях пациенты взрослого возраста (19 – 49 лет). В группе пациентов детского возраста у 8 реципиентов стеноз ПВ трансплантата был выявлен в период первичной госпитализации (3 дня – 1 месяц), у 4 пациентов - после первичной

госпитализации (4 месяца – 2,5 года). Стеноз ПВ был связан с несоответствием диаметров портальной вены донора и реципиента.

Извитость ПВ трансплантата была выявлена в 3 случаях, во всех случаях пациентами являлись реципиенты из взрослой группы (18 – 44 лет), данные изменения были выявлены после первичной госпитализации (3 месяца – 3 года) и были связаны с ростом трансплантата и изменением его первоначального положения.

Сосудистое осложнение в виде тромбоза нижней полой вены и печеночной вены трансплантата было в 1 (2,2%) случае у пациента взрослой группы (48 лет) в период первичной госпитализации, где в качестве трансплантата использована левая доля печени. Интраоперационно было получено диффузное кровотечение с суммарной кровопотерей до 15 литров, что явилось причиной для массивной гемотрансфузии, на фоне чего произошли вышеперечисленные изменения. Для устранения тромбоза пациентке была выполнена балонная ангиопластика срединной вены с последующей повторной балонной ангиопластикой левой печеночной вены трансплантата с разницей в 7 дней с положительным результатом.

Стенозы печеночных вен трансплантата у реципиентов в нашей серии наблюдений не выявлены.

Билиарные осложнения трансплантата были выявлены у 23 (50%) реципиентов.

Рисунок 21. Структура билиарных осложнений (n-23)

Несостоятельность билиарного анастомоза была выявлена в период первичной госпитализации у 3 реципиентов детского возраста (10 мес – 14 лет). Одному из них был пересажен левый латеральный сектор с формированием билиодегистивного анастомоза, а в анамнезе была операция по Касаи. Двум другим была пересажена правая доля печени с наложением билио-билиарного анастомоза, у них несостоятельность характеризовалась неполным наружным свищом.

Билиарные осложнения в виде стриктур области анастомозов были выявлены у 20 пациентов: из них в 14 случаях (70%) - у реципиентов взрослой группы (от 18 лет до 44 лет), 6 (30%) – детской группы.

9 реципиентам была пересажена правая доля, 5 из них наложен билио-билиарный анастомоз, 4 - билио-дигестивный анастомоз. 3 пациентам была пересажена левая доля с наложением билио-билиарного анастомоза. 8 пациентам был пересажен левый латеральный сектор с наложением билио-дигестивного анастомоза на выключенной петле по Roux. Во всех случаях стриктура билиарного анастомоза у пациентов была выявлена в период после первичной госпитализации (2 месяца – 3 года).

3.2 Зависимость развития сосудистых и билиарных осложнений от анатомических вариантов ангиоархитектоники печени донора и строения ее билиарной системы, а также от вида хирургической модификации.

Для определения закономерностей развития сосудистых и билиарных осложнений от анатомических вариантов ангиоархитектоники печени донора и строения ее билиарной системы, а также от вида хирургической модификации всем донорам при дооперационном обследовании оценивалась ангиоархитектоника и строение билиарного дерева печени с помощью МСКТ и МРТ. За основу классификации вариантов строения общей печеночной артерии была взята классификация Michels 1965г.

По данной классификации в нашей серии наблюдений артериальное кровоснабжение у 63 пациентов (92,6%) было расценено как тип 1: из них 27

(42,8%) пациентам была пересажена правая доля печени, 7 (11,2%) - левая доля, 29 (46%) левый латеральный сектор. У 3(4,4%) как тип 2, из них двум была пересажена правая доля (66,7%), одному пациенту левый латеральный сектор. У 1(1,5%) - тип 4, которому была пересажена правая доля. Тип 5 был выявлен у 1(1,5%), которому был пересажен левый латеральный сектор. При типе 1 у 12 пациентов (19,04%) были выявлены осложнения, из которых в одном случае (8,3%) был стеноз (ЛЛС), в двух случаях (16,7%) извитость (ПД) и в 9 случаях (75%) тромбоз (8 (89%) ЛЛС, 1 (11%) ПД). При типе 2 у одного пациента (33,3%) (ПД) был стеноз артерии (рисунок 22).

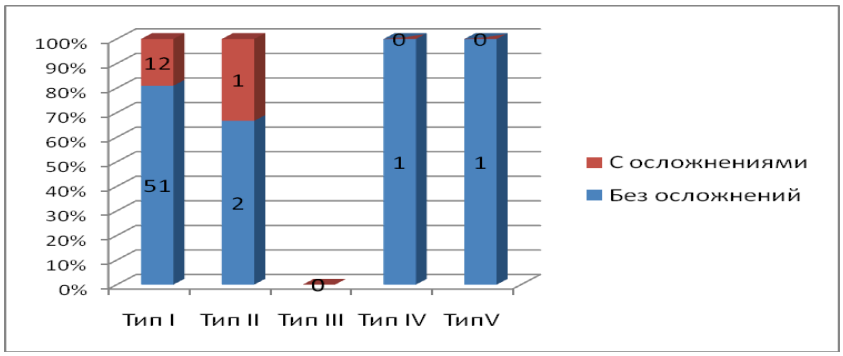

Рисунок 22. Сопоставление анатомии печеночной артерии у донора (тип по Michels) с развитием артериального осложнения у реципиента.

Строение воротной вены было оценено согласно классификации Nakamura 2002.

Тип А ветвления портальной вены был выявлен у 59 (86,8%) доноров, у которых в качестве трансплантата использовали 27 (45,8%) правых долей, 6 (10,2%) левых долей, 26 (44%) левых латеральных секторов. В 15 случаях (25,4%) у реципиентов был выявлен стеноз (ПД-7 (46,7%), ЛД 2(13,3%), ЛЛС -6 (40%)). У 11(18,6%) реципиентов был выявлен тромбоз (ПД-3 (27,3%), ЛЛС 8 (72,7%)) и у 3 (5%) извитость (всем была пересажена ПД). У остальных 30 (51%) реципиентов осложнений не было выявлено.

Тип В был выявлен у 5 (7,3%) доноров: из них 2 (40%) ПД, 3 (60%) ЛЛС. При этом у одного реципиента (ЛЛС) был тромбоз, и у остальных 4 реципиентов осложнений выявлено не было.

Тип C был выявлен у 3(4,4%) доноров (по одному на каждый вид трансплантата), из которых у 1-го (33,3%) (ЛД) пациента был стеноз, у остальных 2-х (66,7%) осложнений выявлено не было.

Тип D был выявлен у 1(1,5%) (пересадка ЛЛС) донора, у его реципиента осложнений по воротной вене не было.

Тип E в нашей серии наблюдений не встречался.

Данные результаты представлены на рисунке 23.

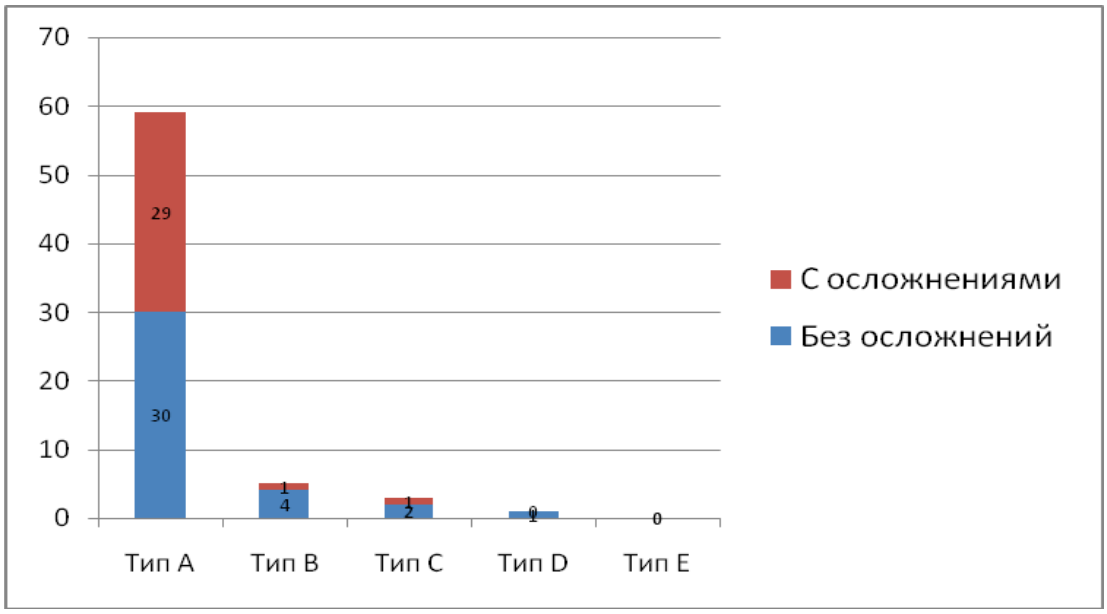

Рисунок 23. Сопоставление вариантной анатомии портальной вены донора (тип по Nakamura) с развитием портальных осложнений у реципиента.

При наложении печеночно-венозно-кавальных анастомозов важную роль играло выявление при помощи инструментальных методов исследования добавочных (коммуникантных) вен печени у родственного донора, самостоятельно дренирующихся в нижнюю полую вену, диаметр которых превышал 5 мм. В ходе нашей работы у 30 (44,1%) потенциальных родственных доноров, у которых в качестве трансплантата была взята правая доля печени, выявлены 13 (43,4%) добавочных правых печеночных вен, из которых в 4(30,8%) случаях интраоперационно вены были расценены как гемодинамически значимые, в результате чего у всех 4 были наложены два анастомоза с разными устьями с раздельным дренированием в нижнюю полую вену.

При пересадке левой доли печени у 2(28,6%) из 7(10,3%) пациентов были выявлены анатомические особенности в виде раздельного впадения центральной и левой печеночной вены, у 5 (71,4%) центральная и левая печеночные вены впадали в НПВ единым соустьем. При раздельном впадении центральной и левой печеночной вены у одного пациента удалось сформировать соустье и наложить единый анастомоз, второму было сформировано два анастомоза.

В нашей серии наблюдений осложнение со стороны печеночных вен было диагностировано только в 1-ом (2,2%) случае, где реципиенту была пересажена левая доля печени с формированием двух раздельных печеночно-венозно-кавальных анастомозов. При этом у пациента в раннем послеоперационном периоде был выявлен тромбоз области анастомозов с распространением на печеночный сегмент НПВ, что связано, вероятнее всего, с массивной гемотрансфузией на фоне диффузного кровотечения.

В ходе оценки билиарного дерева у родственного донора мы ориентировались на классификацию Nakamura 2002. В выполненной нами работе тип А был у 59 (86,7%), тип В у 6 (8,8%), тип С у 1 (1,5%), тип D у 2(3%) доноров. Конечное решение о выборе модификации анастомоза хирургами принималось интраоперационно.

При типе А у 17 (28,8%) пациентов были билиарные осложнения, из которых у 3 (17,6%) пациентов диагностирована несостоятельность анастомоза, у 14 (82,4%) - стриктура.

При типе В из 6 пациентов у 4 (66,7%) были выявлены осложнения в виде стриктур анастомоза, которые были устранены эндоскопическим стентированием анастомоза у 2-х пациентов (50%), реконструктивной операцией у 2-х пациентов (50%).

При типе С (n-1) осложнений не выявлено.

При типе D из 2 пациентов у одного было выявлено осложнение, связанное со стриктурой, не нуждающееся в коррекции.

Данные результаты представлены на рисунке 24.

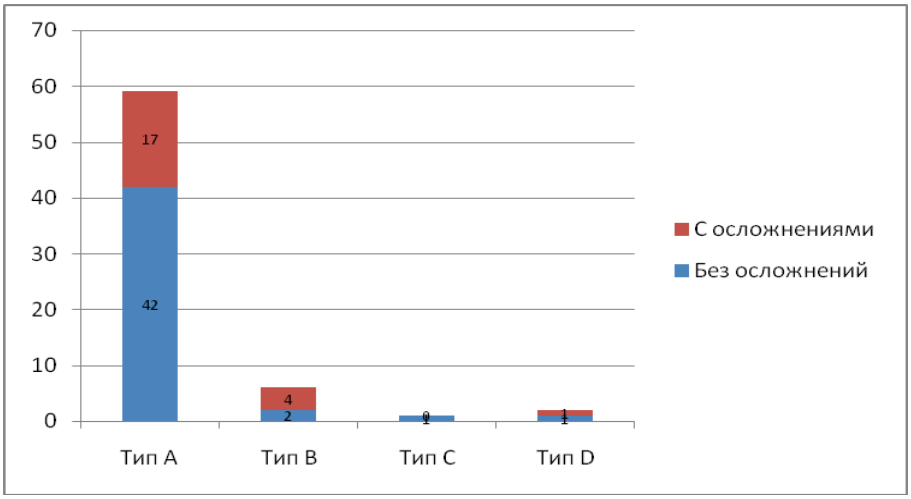

Рисунок 24. Сопоставление анатомии строения желчных протоков донора с развитием билиарных осложнений у реципипента.

Билио-билиарный анастомоз был наложен в 25 (36,7%) случаях (рисунок 24): из них 17 (68%) пациентам была пересажана правая доля печени, 6 (24%) левая доля печени, 2 (8%) - левый латеральный сектор. Из 17 праводолевых трансплантатов 1 пациенту было наложено три анастомоза, у которого в раннем послеоперационном периоде была диагностирована несостоятельность анастомоза, у двоих сформированы два анастомоза (11,8%), у одного из которых в позднем послеоперационном периоде развилась стриктура анастомоза, купированная с помощью эндоскопического стентирования гепатикохоледоха пластиковым стентом.

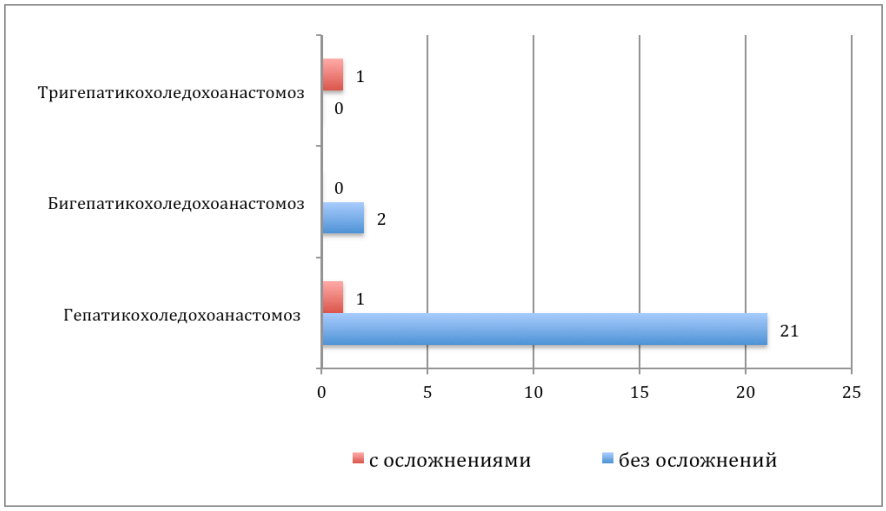

Рисунок 25. Сопоставление вида хирургической реконструкции с развитием желчных осложнений у реципиентов.

Билио-дигестивный анастомоз был наложен в 43 (63,3%) случаях (рисунок 25).

При трансплантации 14 (32,6%) пациентам правой доли печени, у 6 из них (42,8%) были наложены два анастомоза с осложнениями в виде стриктур в 3 (50%) случаях в позднем послеоперационном периоде без хирургической коррекции; у 1 реципиента (7,1%) было наложено три анастомоза без осложнений; в 7 (50%) случаях по одному анастомозу с 3 осложнениями в виде стриктур (в позднем послеоперационном периоде без хирургической коррекции).

При трансплантации левой доли у одного пациента (2,3%) были наложены два анастомоза без осложнений.

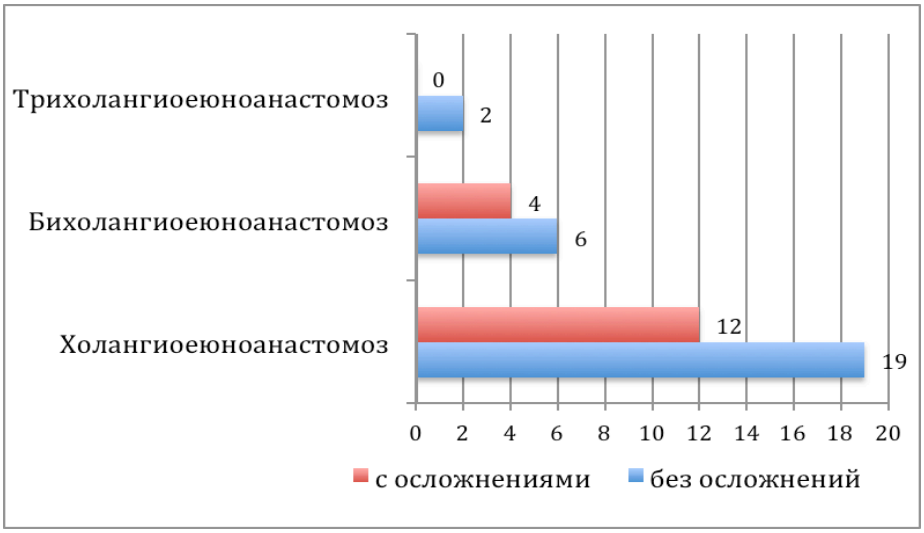

Рисунок 26. Сопоставление вида хирургической реконструкции с развитием желчных осложнений у реципиентов.

Из 28 (65,1%) пациентов при трансплантации ЛЛС три анастомоза были наложены 1 пациенту (3,5%) - без осложнений; 3 пациентам было наложено (10,7%) два анастомоза - с развитием стриктуры у одного (3,4%); один анастомоз был наложен у 24 пациентов (85,7%): у одного из них выявлена была несостоятельность анастомоза (3,5%), которую купировали при помощи открытой хирургической операции, у 8 (28,6%) - стриктуры, из которых у 6 была выполнена коррекция в объеме релапаротомии с реконструкцией анастомоза.

3.3 Сопоставление полученных результатов с выполненными видами лечения у реципиентов.

Всем пациентам после проведения МСКТ/МРТ исследований было назначено и/или скорректировано лечение.

Хирургическое лечение было назначено 29 пациентам, 27 из которых были прооперированы по поводу выявленных при КТ/МРТ сосудистых и/или билиарных осложнений. У 2 пациентов сосудистых и/или билиарных осложнений не было выявлено: одному из них хирургическое лечение было назначено в связи со спаечным процессом кишечника, у другого пациента было осуществлено удаление инфицированной гематомы.

3.3.1 Коррекция осложнений артериального кровоснабжения

Из 13 пациентов с выявленными при МСКТ и МРТ артериальными осложнениями пятерым были выполнены различные оперативные вмешательства. У одного реципиента наблюдалась дисфункция артерии трансплантата в виде стенозирования просвета более, чем на 50%. С целью коррекции выявленного изменения хирургической бригадой было решено выполнить интервенционное эндоваскулярное вмешательство (баллонная дилатация). По результатам выполненного после манипуляции УЗИ наблюдалось улучшение скоростных и спектральных показателей кровотока по печеночной артерии.

У 3 реципиентов от эндоваскулярного вмешательства решено было отказаться из-за технических трудностей выполнения данной манипуляции, что было связано с высоким риском травмирования стенки артерий из-за малого диаметра, а также с риском разрыва при баллонной дилатации при так называемом "свежем анастомозе". Данные реципиенты были прооперированы в экстренном порядке в объеме тромбэктомии и реконструкции области анастомоза.

У одного из реципиентов при МСКТ наряду с тромбозом печеночной артерии была выявлена деформация порто-портального анастомоза, что сопровождалось ухудшением скоростных показателей в динамике по воротной вене трансплантата. Данному пациенту хирургической бригадой в ходе

релапаротомии было выполнено разобщение артерио-артериального анастомоза с тромбэктомией из просвета сосуда и реконструкция порто-портального анастомоза.

Таким образом, 5 из 13 реципиентов с выявленными осложнениями по данным МСКТ/МРТ требовали выполнения хирургической коррекции, при этом во всех случаях наши результаты подтвердились интраоперационно. В остальных 8 случаях выявленные нами осложнения не требовали хирургической коррекции и было решено проводить консервативное лечение. При мониторировании этих пациентов была отмечена положительная динамика со стороны клинико-лабораторных показателей и данных УЗИ (улучшение визуализации артерии, отсутствие расширения печеночных протоков вследствие гипоксии стенок, улучшение допплерографических показателей), что косвенно подтверждало точность полученных нами данных.

3.3.2 Коррекция осложнений портального кровоснабжения

8 реципиентам из 31 с осложнениями со стороны воротной вены, установленными в ходе проведенных МСКТ/МРТ обследований, были выполнены оперативные вмешательства. Из них у 5 реципиентов были установлены изолированные осложнения (4 тромбоза и 1 стеноз), у 3 сочетанные осложнения (2 пациента с тромбозом ВВ и стриктурами желчных протоков, 1 пациент с тромбозом воротной вены и тромбозом артерии трансплантата).

При дисфункциях воротной вены трансплантата у 4 реципиентов было выполнено интервенционное эндоваскулярное вмешательство (1 баллонная дилатация, 3 баллонных дилатации с установкой стента). Решение хирургической бригадой об установке стента в просвет воротной вены принималось в случаях «нерасправления» просвета вены после баллонной дилатации или на основании результата выполняемого после манипуляции УЗИ, когда существенной разницы в скоростных и спектральных показателях кровотока не наблюдались.

Релапаротомии, как и в случае с артериальными осложнениями, проводили при технических трудностях проведения эндоваскулярной коррекции. Так, у 4

реципиентов была выполнена релапаротомия с тромбэктомией и реконструкцией порто-портального анастомоза.

Таким образом, 8 из 31 реципиентов с выявленными осложнениями по данным МСКТ/МРТ требовали выполнения хирургической коррекции, при этом во всех случаях наши результаты подтвердились интраоперационно. В остальных 23 случаях выявленные нами осложнения не требовали хирургической коррекции и было решено проводить консервативное лечение. При мониторировании этих пациентов была получена положительная динамика со стороны клинико-лабораторных показателей и данных УЗИ (улучшение визуализации воротной вены, отсутствие нарастания признаков портальной гипертензии, улучшение допплерографических показателей), что косвенно подтверждало точность полученных нами данных.

Возможность МСКТ в выявлении дисфункций порто-портального анастомоза иллюстрирует следующее клиническое наблюдение.

Клиническое наблюдение № 1.

В отделение трансплантации печени ФГБНУ «РНЦХ им. акад. Б.В. Петровского» поступил ребенок У., 1 год 6 месяцев, ИБ №30243039, страдающий циррозом печени в исходе атрезии наружных желчевыводящих путей и гипоплазии внутрипеченочных желчных протоков. На момент поступления у ребенка имелся фиброз печени с формированием мелкоузлового цирроза печени, синдром холестаза. При опросе матери: ребенок от второй беременности (от первой − здоровая дочь 2,5 года), срочных самостоятельных родов на 37 неделе гестации. Вес при рождении 2700г, рост 50 см, закричал сразу. Первые двое суток ребенок находился в кювезе, выписан из родильного дома на 6-ые сутки. С первой недели жизни отмечалась желтушность кожных покровов, однако до 1 месяца жизни состояние расценивалось как физиологическое. С месяца наблюдался в ФГБНУ «Республиканской Детской Клинической Больнице» Минздрава России (ФГБНУ «РДКБ») г. Москвы. В процессе обследования исключена вирусная этиология заболевания, заподозрен порок развития желчевыводящей системы. В возрасте 3 месяцев была выполнена операция - портоэнтеростомия по Касаи. На

фоне комплексного лечения появился пассаж желчи. С 02.10.09 по 01.12.09 г. находился в РДКБ.

После поступления в ФГБНУ «РНЦХ им. акад. Б.В. Петровского» 10.11.09 г. ребенок обследован по программе трансплантации печени. При этом выявленное по результатам обследования заболевание с неблагоприятным прогнозом, бесперспективность консервативной терапии и тяжесть состояния ребенка явилось показанием к трансплантации печени, как единственно возможному методу лечения. Результат оценки ребенка по шкале PELD – 19.

Хирургической бригадой отделения трансплантации печени ФГБНУ «РНЦХ им. акад. Б.В. Петровского» проведена гепатэктомия с сохранением нижней полой вены, имплантация левого латерального сектора печени от родственного донора (отца) в ортотопическую позицию. На четвертые сутки послеоперационного периода при плановом УЗИ заподозрен тромбоз артерии трансплантата печени, после чего экстренно выполнена МСКТ с внутривенным введением контрастного препарата, результаты которой подтвердили тромбоз артерии трансплантата (рисунок 27). В срочном порядке 14.12.09г. выполнена релапаротомия, ревизия сосудистого русла, реконструкция артерио-артериального анастомоза. В удовлетворительном состоянии ребенок был выписан домой 13.04.2010г.

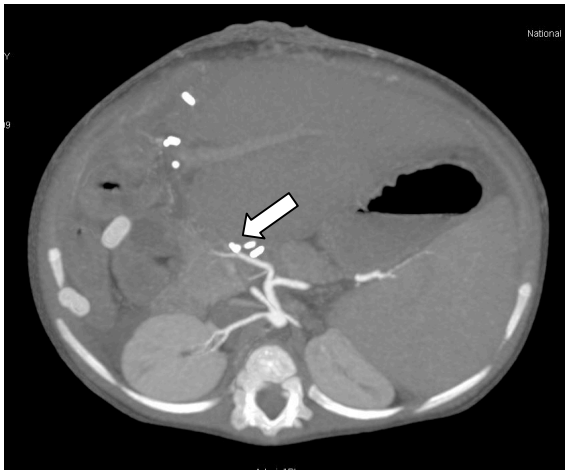

Рисунок 27. МСКТ брюшной полости с в/в контрастированием, артериальная фаза, аксиальный срез (стрелка в области стеноза артерии трансплантата).

В июле 2010г находился в клинической больнице по месту жительства, куда поступил с жалобами на многократный жидкий стул без патологических

примесей. На фоне диареи отмечался рост концентрации прографа в крови до 30 нг/мл с клиническими и лабораторными проявлениями почечной недостаточности. За время лечения по месту жительства неоднократно консультирован врачами отделения пересадки печени ФГБНУ «РНЦХ им. акад. Б.В. Петровского» с последующей коррекцией проводимой терапии (снижение дозы прографа, назначение энтеросорбентов, эубиотиков, антибактериальных препаратов). 31.08.10г. поступил для обследования и лечения в отделение трансплантации печени с диагнозом: дисфункция печеночного трансплантата, выявленная по данным лабораторных методов исследования. Был назначен ряд обследований. При ЭГДС: Варикозное расширение вен пищевода 3ст. При УЗИ - небольшое скопление жидкости в области малого таза, в динамике увеличение размеров селезенки, подозрение на дисфункцию порто-портального и артерио-артериального анастомозов. Была выполнена МСКТ органов брюшной полости, где выявлена МСКТ картина стеноза артерии трансплантата, стеноза воротной вены, спленомегалия (МСКТ-признаки портальной гипертензии) (рис. 28)

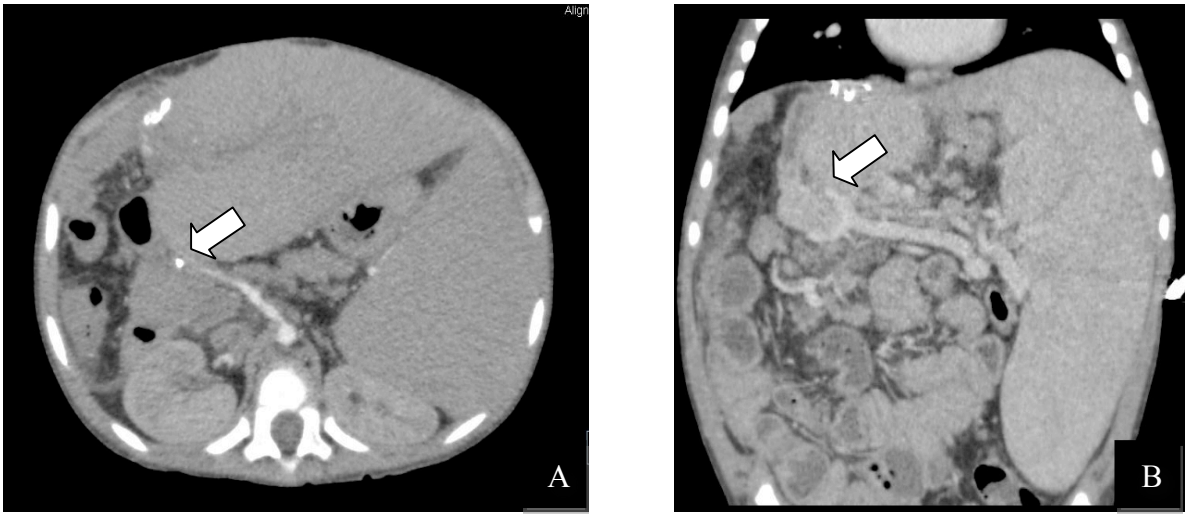

Рисунок 28. Повторное МСКТ исследование: А - артериальная фаза, аксиальный срез (стрелка в области стеноза артерии трансплантата); Б - портальная фаза, фронтальный срез (стрелка в области стеноза портальной вены).

В связи с нарастанием признаков синдрома портальной гипертензии, было решено выполнить чрескожную чреспеченочную пункцию воротной вены

трансплантата с попыткой ангиопластики (баллонная дилатация? стентирование?).

Была выполнена баллонная дилатация области стеноза портального анастомоза (11.10.10г.), от стентирования было решено воздержаться. После выполненной баллонной дилатации по данным УЗИ отмечается нормализация кровотока по воротной вене. Однако через три недели при плановом УЗИ было отмечено ухудшение скоростных показателей кровотока по воротной вене, что было расценено как рестеноз портальной вены. Было решено выполнить повторную чрескожную чреспеченочную пункцию портальной вены с баллонной дилатацией и установкой стента. Процедура была проведена 01.11.2010г. Однако из-за выраженной извитости воротной вены стентировать просвет не удалось, манипуляция была ограничена балонной дилатацией. По результатам МСКТ, выполненной после манипуляции от 08.11.2010г. − воротная вена в области конфлюенса имеет диаметр 6мм (рисунок 29). На расстоянии 37 мм от области конфлюенса верхней брыжеечной и селезеночной вен отмечается сужение просвета воротной вены до 3,5мм (ранее до 2,5 мм), протяженностью до умбиликальной части. В сравнении с данными МСКТ от 27.10.2010 г. отмечается положительная динамика в виде уменьшения размеров селезенки. Также выявлено улучшение скоростных характеристик кровотока в воротной вене по данным УЗИ.

Рисунок 29. МСКТ исследование после балонной дилатации области стеноза портальной вены (аксиальный срез, портальная фаза контрастирования).

Несмотря на сохраняющийся стеноз 50-60% воротной вены, по данным инструментальных методов исследования отмечалась положительная динамика, которая выражалась в уменьшении варикозно - расширенных вен пищевода с 3 степени до 2-ой при ЭГДС, отсутствии ранее отмеченных спленоренальных анастомозов, уменьшении размеров селезенки по данным МСКТ и УЗИ, улучшении скоростных характеристик по воротной вене, исчезновении жидкости в области малого таза по данным УЗИ.

Таким образом, при подозрении на стеноз воротной вены и печеночной артерии после трансплантации печени, МСКТ играет незаменимую роль при установке окончательного диагноза, а также помогает хирургам в выборе тактики лечения рестенозирования в посттрансплантационном периоде.

3.3.3 Коррекция венозных осложнений

Заподозренная при УЗИ дисфункция печеночно-венозно-кавального анастомоза была подтверждена данными МСКТ: у одного реципиента была выявлена дисфункция собственной вены трансплантата в виде неокклюзирующего тромбоза. При этом в венозную фазу просвет вены был стенозирован на 70%, контрастирование просвета было неравномерное. На фоне терапевтических мероприятий реканализировать тромб в просвете вены не удалось. С целью коррекции сложившейся ситуации реципиенту было выполнено интервенционное эндоваскулярное вмешательство в виде баллонной дилатации нижней полой вены и печеночной вены трансплантата. После проведенной манипуляции было выполнено УЗИ с доплерографической оценкой скоростных показателей кровотока. В сравнении с данными, полученными до манипуляции, наблюдалось увеличение скоростных показателей кровотока по печеночной вене, нормализация спектральной кривой, на основании чего было решено воздержаться от стентирования.

3.3.4 Коррекция билиарных осложнений

Из 23 пациентов с выявленными по данным МРТ дисфункциями билиарных анастомозов 14 реципиентам были выполнены оперативные вмешательства. У 12 из них были выявлены изолированные осложнения: у 3 реципиентов

диагностирована несостоятельность анастомоза, причем двум был наложен билио-билиарный и одному билио-дигестивный анастомоз; у 9 реципиентов - стриктуры области анастомоза, из них у 4 был билио-билиарный, у 5 билио-дигестивный анастомоз. У 2 реципиентов наблюдались сочетанные осложнения (стриктуры желчного анастомоза с тромбозом воротной вены).

Для устранения изолированных дисфункций билиарного анастомоза в виде возникших стриктур, в случаях технической возможности применяли эндоскопические вмешательства. В остальных случаях, а также при сочетанных осложнениях, проводилась релапаротомия с последующей хирургической коррекцией.

Эндоваскулярное стентирование желчного протока было выполнено 2 реципиентам, чрескожное чреспеченочное наружное дренирование- 1 пациенту, 12 реципиентам выполнена релапаротомия с реконструкцией билиарного дерева.

Таким образом, 14 (60,9%) из 23 реципиентов с выявленными осложнениями по данным МСКТ/МРТ требовали выполнения хирургической коррекции, при этом во всех случаях наши результаты подтвердились интраоперационно. В остальных 9 (39,1%) случаях выявленные нами осложнения не требовали хирургической коррекции и было решено проводить консервативное лечение. При мониторировании этих пациентов была получена положительная динамика со стороны клинико-лабораторных показателей и данных УЗИ (отсутствие расширения внутрипеченочных желчных протоков и билиарных затеков), что косвенно подтверждало точность полученных нами данных.

Возможность МСКТ в выявлении билиарных дисфункций иллюстрирует следующее клиническое наблюдение.

Клиническое наблюдение № 2

В октябре 2010 года в отделение трансплантации печени РНЦХ поступила пациентка Б. 13 лет с диагнозом «цирроз печени в исходе аутоимунного гепатита». Впервые увеличение живота родители заметили в марте 2010 года, а в мае 2010 года появились отеки на ногах. В конце мая этого же года появилась желтушность кожных покровов и склер, слабость и быстрая утомляемость.

Пациентка была госпитализирована в инфекционное отделение по месту жительства, но данных за инфекционный процесс получено не было. Для уточнения диагноза было принято решение о госпитализации в гастроэнтерологическое отделение, где после обследования был поставлен диагноз «цирроз печени в исходе аутоимунного гепатита». Степень тяжести цирроза − класс С по классификации Child-Pugh. При выполнении ЭГДС обнаружены ВРВП 2-3ст, хронический вторичный гастродуоденит (эритематозный гастрит, фолликулярный бульбит). При УЗИ выявлен асцит. По лабораторным данным отмечались признаки печеночно-клеточной недостаточности. Клинически выявлена печеночная энцефалопатия 1-2ст.

В связи с тяжелым статусом пациентки, врачами принято решение консультировать ее в отделении трансплантации печени РНЦХ им. акад. Б.В. Петровского. По результатам консультации пациентке показана госпитализация в РНЦХ с дальнейшим проведением трансплантации печени.

08.11.2010 г. пациентке выполнена гепатэктомия с сохранением нижней полой вены с одномоментной ортотопической трансплантацией правой доли печени от живого родственного донора (сестры). Послеоперационный период осложнился острым отторжением трансплантата. Проведены терапевтические мероприятия с положительным эффектом. Пациентка и донор были выписаны из клиники в удовлетворительном состоянии. Осенью 2013 года, при плановом УЗИ, впервые было выявлено умеренное сужение билио-билиарного анастомоза без расширения внутрипеченочных желчных протоков, что было подтверждено данными МР-холангиографии (рисунок 30).

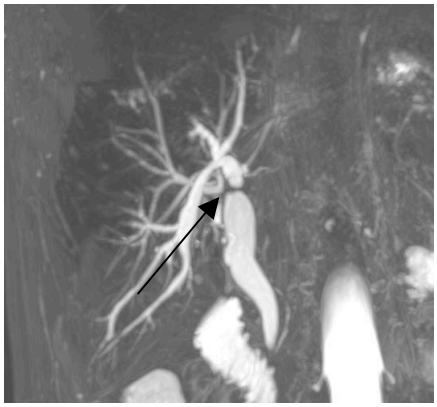

Рисунок 30. МР-холангиография (стрелкой указана область стриктуры).

С целью коррекции возникших нарушений хирургической бригадой было принято решение о проведении эндоскопического стентирования билио-билиарного анастомоза.

Во время эндоскопического исследования диаметр холедоха до анастомоза − 9-10 мм, просвет гомогенный. На уровне анастомоза определялось сужение до 1 мм на коротком расстоянии. Внутрипеченочные желчные протоки расширены незначительно. По введенной ретроградно в просвет холедоха струне было выполнено бужирование стриктуры бужами Соэхендра диаметром 6 Fr и 8,5 Fr.

По данным МРТ, выполненной на следующий день после манипуляции, было отмечено сохранение сужения билио-билиарного анастомоза, в связи с чем принято решение о проведении повторного эндоскопического стентирования зоны сужения (рисунок 31).

Рисунок 31. Повторная МР-холангиография после дилатации области стриктуры (стрелкой указана область рестеноза).

Во время выполнения эндоскопического вмешательства выявлено, что устье холедоха около 2-3 мм. Из устья панкреатического протока и устья холедоха выстоит ранее установленный пластиковый протез. С помощью игольчатого папиллотома было выполнено дополнительное рассечение устья желчного

протока по стенту протяженностью 4-5 мм. Канюляция холедоха с помощью катетера со струной свободная. Катетер проведен выше сужения параллельно ранее установленному стенту. По катетеру со струной был установлен пластиковый стент фирмы "Boston Scientific" Advanix Biliary диаметром 8,5 Fr, длиной 12 см. После установления стента отмечен хороший сброс желчи.

При плановой МР-холангиографии: в области холедохо-холедохоанастомоза визуализируется стент, вне- и внутрипеченочные протоки не расширены, просвет их гомогенный (рисунок 32).

Рисунок 32. МР-холангиография после установки внурипротокового стента.

Таким образом, при подозрении на стриктуру или стеноз желчевыделительной системы трансплантата МР-холангиография играет незаменимую роль для подтверждения диагноза и мониторинга после проведения эндоскопичесих манипуляций.

При оперативном лечении осложнений наличие всех видов сосудистых и/или билиарных дисфункций, выявленных при томографических исследованиях, подтвердись интраоперационными данными, что говорит о высокой чувствительности (100%) данных методов диагностики.

3.4 Определение объема трансплантата у родственного донора до операции и у реципиента после операции методами лучевой диагностики (УЗИ, МСКТ) и сравнение с интраоперационными данными.

Для определения объема фрагментов печени по данным УЗИ и МСКТ использовались способы, описанные в Главе 2. В работе мы считали плотность печени равной 1,0г/см^3 (Lemke A.J et all., 1997).

Были получены следующие результаты, приведенные в таблице № 7.

Таблица № 7. Результаты измерения объемов.

Трансплантат	Все пациенты (n=68)
по УЗИ (см3)	497,1±254,8*
по МСКТ (см3)	513,5±291,6*
Интраоперационно (г)	455,8±235,6
УЗИ/Интраоперационно	1,12±0,3
МСКТ/Интраоперационно	1,11±1,22

- статистически значимые различия (p<0,05) при сравнении с интраоперационной массой трансплантата (критерий Стьюдента для зависимых выборок)

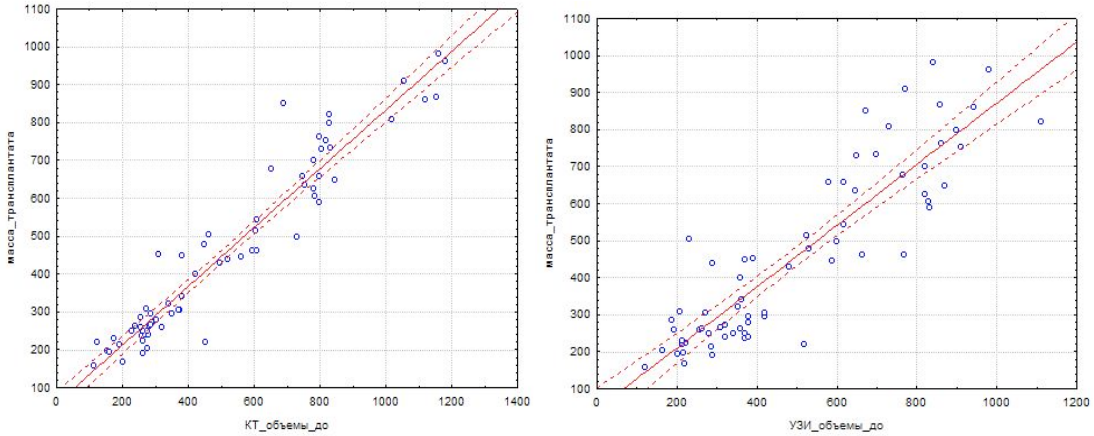

r=0,96 при p<0,001 r=0,89 при p<0,001

Рисунок 33. Взаимосвязь УЗИ-, МСКТ - объемов и интраоперационной массы трансплантата

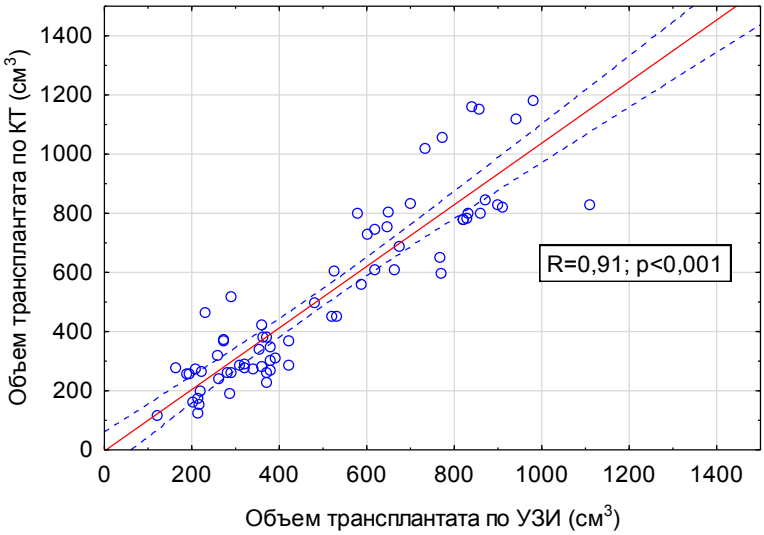

Рисунок 34. Корреляция объемов полученных с помощью методик МСКТ и УЗИ

Другими словами, данные, полученные при определении объема трансплантата посредством УЗИ и МСКТ, хорошо коррелируют с действительной массой трансплантата, измеренной интраоперационно (скорее всего, различия связаны с тем, что врачи-диагносты измеряют объем в см3, не учитывая плотность самого трансплантата, а хирурги массу трансплантата в граммах, причем «обескровленного»). При этом МСКТ показывает более правильные результаты (приближенные к истинным значениям), чем УЗИ (исходя из того, что при МСКТ r=0,96 при p<0,001, при УЗИ r=0,91 при p<0,001).

Если сравнить измерение объемов фрагментов печени, разделив их на группы (ЛД, ПД, ЛЛС), то нами были получены следующие результаты, представленные в таблице № 8:

Таблица № 8. Измерение и сравнение полученных данных объемов фрагментов печени по данным УЗИ, МСКТ и ИО

	УЗИ	МСКТ	ИО	(УЗИ-ИО) %	(КТ-ИО) %
ПД(n=31)	726,1±185,8	785,1±201,8	668,4±172,5	18,5±13,0	10,3±22,4
ЛЛС(n=30)	295,3±90,9	266,4±74,5	253,9±56,2	5,7±26,6	17,7±34,4
ЛД(n=7)	368,6±106,7	411,2±51,1	430,0±72,4	-3,5±9,1	-12,2±26,6

- статистически значимые различия (p<0,05) при сравнении с интраоперационной массой трансплантата (критерий Стьюдента для зависимых выборок)

Указанные статистически значимые различия сохранялись и при анализе УЗИ- и МСКТ/МРТ - объемов до и после пересадки в группах пациентов с проведением послеоперационного обследования в разные сроки.

Таким образом, динамика прироста может быть адекватно оценена как при раннем, так и при отсроченном послеоперационном обследовании, что является важным с точки зрения практического применения.

Нами ретроспективно измерены объемы трансплантатов 32 реципиентам, которым были выполнены МСКТ/МРТ исследования в различный период времени после трансплантации. Для этого реципиенты, которым была выполнена МСКТ/МРТ, были разделены на группы в зависимости от сроков выполнения МСКТ/МРТ после трансплантации доли печени. В свою очередь, группы были разделены на две подгруппы: с осложнениями и без таковых.

В первую группу вошли 6 реципиентов, которым МСКТ/МРТ проведено на 4-7 день после трансплантации. У 4 реципиентов без осложнений (первая подгруппа), средний прирост составил 55%±25. Во вторую подгруппу (пациенты с осложнениями) вошли два пациента с 1 тромбозом и 1 стриктурой воротной вены, прирост составил 21% и 25%.

Во вторую группу были включены пациенты, исследование которым было выполнено на 8-16 сутки после трансплантации. Из них в первую подгруппу вошли 2 пациента, прирост у которых составил 78% и 81%, во второй подгруппе были 2 пациента, у одного из которых тромбоз артерии сочетался с несостоятельностью билиарного анастомоза - ему была выполнена открытая реконструктивная операция на печеночной артерии и билиарном анастомозе. У второго реципиента тромбоз воротной вены диагностирован до трансплантации с последующим повторным тромбозом воротной вены после трансплантации. Прирост у данных пациентов был 31% и 49%, причем у первого прирост на 18% был ниже, чем у второго.

В третью группу вошли пациенты, исследование которым было выполнено с 22 по 31 сутки после трансплантации. У 4 пациентов первой подгруппы

средний прирост составил 71±22%. Во второй подгруппе тромбоз воротной вены был у одного пациента, прирост у которого составил 40%.

В четвертую группу (31-61 день) вошло 5 пациентов без осложнений, общий прирост у которых составил 93±20,9%. Было замечено, что высокий прирост массы трансплантата был у двух пациентов (40%), у которых изначально индекс массы тела был ниже нормы. После пересадки печени у данных пациентов отмечалось увеличение ИМТ и наряду с этим прирост массы трансплантата (на 136% и 163% от первоначального объема трансплантата).

В позднем периоде пациенты были разделены на две группы, первая с 62 по 91 день, вторая группа с 92 дня и более. В первую группу вошли 3 пациента без осложнений, общий прирост у которых составил 135±22%. Пациентов с осложнениями в этой группе не было. Во второй группе прирост массы трансплантата у пациентов без осложнений (n-6) был равен 137±2%, у пациентов с перенесенными осложнениями (n-3) прирост был равен 61,9±20%.

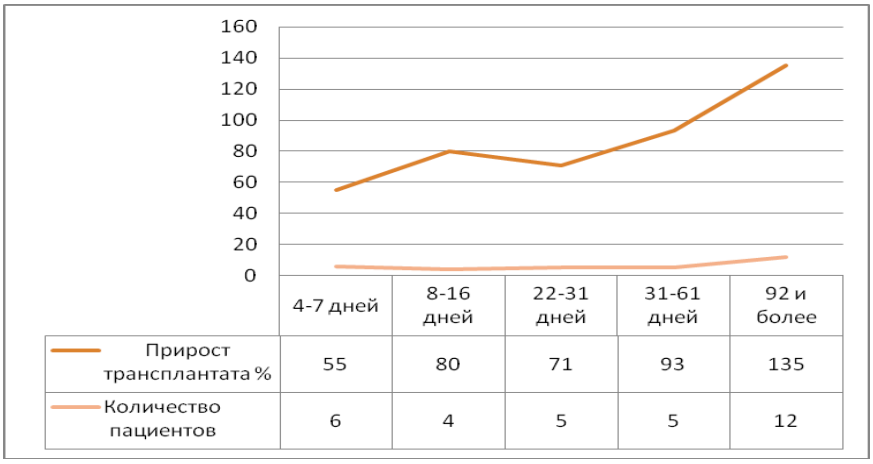

Рисунок 35. Отношение объема прироста трансплантата в различный период времени в группе пациентов без осложнений (n-32).

Таким образом, у пациентов без осложнений, максимальная скорость прироста наблюдалась на 4-7 сутки, максимальный прирост наблюдался в срок с 61 до 92 дня. У пациентов с исходно низким показателем индекса массы тела отмечался наибольший прирост объема трансплантата.

ГЛАВА 4. ЗАКЛЮЧЕНИЕ. ОБСУЖДЕНИЕ ПОЛУЧЕННЫХ РЕЗУЛЬТАТОВ

В последние годы в мире наблюдается увеличение числа больных с хроническими диффузными заболеваниями печени. Единственным радикальным методом лечения подобных больных служит ортотопическая трансплантация печени (Скипенко О.Г., 1997; Ким Э.Ф., 2008; Филин А.В., 2008; Raya S., 1998.).

На дооперационном этапе расчет объема как всей печени, так и ее фрагментов является необходимым для выбора трансплантата и соответственно планирования вида резекции, в прогнозировании развития синдрома малого трансплантата, достаточного объема сохраненного ремнанта печени. После трансплантации доли печени важным является своевременное выполнение МСКТ и/или МРТ в случаях ухудшения данных УЗИ и клинико-лабораторных показателей. Особенно необходимость своевременного реагирования всей трансплантационной бригады касается осложнений со стороны печеночной артерии, где время от начала остановки кровотока (stop flow) до выполнения оперативного вмешательства (эндоваскулярным или открытым доступом, в зависимости от той или иной ситуации) ограничено, в связи с чем своевременно поставленный диагноз является крайне необходимым (Хубутия М.Ш. 2009).

В рассмотренной нами литературе имеются единичные публикации, где осложнения в посттрансплантационном периоде связываются с исходным статусом реципиента и проведенными до трансплантации хирургическими вмешательствами, и не указаны сочетанные осложнения.

Несмотря на то, что впервые успешная трансплантация печени от родственного донора была выполнена в 1988 году (Raia S), встречаются единичные сообщения о расчете естественного прироста трансплантата в сравнении с первоначальным объемом.

Цель данного исследования заключалась в разработке методики обследования пациентов взрослой и детской групп, научно-обоснованной

системы комплексной оценки сосудистых и билиарных анастомозов у реципиентов, а также системы оценки объема фрагментов печени и мониторирования прироста после РТФП с помощью МСКТ и/или МРТ.

В соответствии с поставленной целью были установлены следующие задачи:

1. Разработать методику выполнения МСКТ и МРТ в постпересадочном периоде у пациентов детского и взрослого возраста.
2. Разработать диагностические критерии оценки сосудистых и билиарных осложнений, возникающих после РТФП.
3. Определить по данным МСКТ и МРТ виды и частоту сосудистых и билиарных осложнений у реципиентов после РТФП, а также сроки их возникновения.
4. Определить зависимость развития сосудистых и билиарных осложнений от анатомических вариантов ангиоархитектоники печени донора и строения ее билиарной системы, а также от вида и количества наложенных хирургических анастомозов.
5. Определить диагностические возможности МСКТ и МРТ в оценке объема предполагаемого для трансплантации фрагмента печени, оценить динамику изменений объема трансплантата в послеоперационном периоде.

Для решения поставленных задач нами было обследовано 68 пациентов после РТФП (все трансплантации фрагментов печени у этих пациентов были выполнены в отделении трансплантации печени РНЦХ им. Б.В. Петровского за тот же период - 2008-2014гг). Из них было 35 (51.5%) женщин и 33 (48,5%) мужчин, средний возраст составил 12,1±13,7лет (от 7 месяцев до 53 лет). Преобладали пациенты моложе 18 лет - 53(77,94%).

Показанием к трансплантации фрагмента печени у всех 68 пациентов являлось наличие терминальной стадии заболеваний печени, таких как: болезнь Вильсона-Коновалова, первичный склерозирующий холангит, билиарная атрезия, билиарная гипоплазия, болезнь Кароли, первичный билиарный цирроз, цирроз

печени в исходе аутоиммунного гепатита, цирроз печени вирусной этиологии, гепатоцеллюлярная карцинома, синдром Бадда-Киари и др.

Левый латеральный сектор был пересажен 30 (44,1%) пациентам, из них все пациенты дети, средний возраст 2,3±1,8 лет (от 7 мес. до 8 лет); правая доля – 31(45,6%) пациенту, из них 18 (58,1%) детей, средний возраст 12,2±4 (от 5 лет до 17 лет), и 13 (41,9%) взрослых, средний возраст 34,4±10,4года (от 22 лет до 53 лет), левая доля – 7 (10,3%) пациентам, средний возраст 23,6±21 лет (от 6 до 48 лет) из них 5 (71,4%) детей, средний возраст 7,6±2,6 лет(от 6 до 12 лет)и 2 (28,6%) взрослых, средний возраст 47±1,4 лет (от 46 до 48 лет).

В качестве донора выступили следующие родственники: мать - в 28 (41,2%) случаях, отец – 18 (26,5%), брат/сестра- 8 (11,8%), сын/дочь – 8 (11,8%), двоюродные родственники- 6 (8.8%).

На дооперационном этапе у родственных доноров оценивали объем как всей печени, так и ее фрагментов по стандартной методике, описанной во многих статьях, а также определяли варианты ангиоархитектоники (Lemke A.J. 1997, Абрамова Н.Н. 2009).

Показанием к проведению МСКТ и/или МРТ у пациентов после РТФП являлось ухудшение их состояния: 1) по клинико-лабораторным показателям - прогрессирующая тромбоцитопения, лейкопения, стойкое повышение показателей цитолиза и/или холестаза; 2) по данным ЭГДС - наличие ВРВП без динамики или с ухудшением после ОТП; 3) и сомнительных данных по УЗИ - ухудшение в динамике скоростных и/или спектральных показателей кровотока, отсутствие кровотока в сосуде при применении всех допплеровских режимов, визуализация в просвете сосудов тромботических масс с признаками ухудшения допплерографических показателей кровотока; фрагментарное или тотальное увеличение диаметра внутрипеченочных желчных протоков, выявление желчных затеков вокруг анастомозов, по раневой поверхности, а также в других "отлогих" местах брюшной полости.

34 (50%) пациентам первое в послеоперационном периоде томографическое исследование было выполнено в ранние сроки после операции (в период первичной госпитализации), 34 (50%) пациентам - в поздние сроки после операции (после выписки, при повторных госпитализациях или амбулаторном осмотре).

Выбор метода исследования (МСКТ или МРТ) определялся в зависимости от поставленных задач. В обоих случаях для визуализации сосудов применялось внутривенное болюсное контрастирование. Безусловное преимущество МРТ было при выявлении билиарных осложнений.

Все МСКТ- исследования выполнялись на 3-х компьютерных томографах: Siemens Somatom Volume Zoom (Германия), оснащенный 4-мя рядами детекторов, Siemens Somatom Definition Flash (Германия) и Toshiba Aquilion One (Япония) с возможностью получения 256 и 320 срезов за 1 оборот трубки. Все МРТ - исследования выполнялись на томографе Siemens Magnetom Avanto (Германия) с силой магнитного поля 1,5 Тесла.

Протокол сканирования в детской и взрослой группе состоял из топограммы, нативного исследования и далее ангиографического исследования с внутривенным введением контрастного препарата. Исследование органов брюшной полости проводили как путем сканирования в спиральном режиме, так и с использованием новейших аппаратных возможностей, таких как - Flash (Siemens Definition Flash) и Volume (Toshiba Aquillion One), с помощью которых артефакты от дыхания нивелировались. Возможности сканирования в режимах Flash и Volume позволили уменьшить время сканирования и уменьшить количество артефактов от двигательной активности, снизить лучевую нагрузку на пациента.

Для взрослой группы пациентов исследование проводилось натощак при стандартной укладке для исследования органов брюшной полости. Пациенту перед сканированием одевали наушники для возможности слышать голосовые команды оператора. В руки пациенту выдавалась «груша» для возможности

сообщить врачу о неприятных ощущениях во время проведения исследования. Для регистрации МР-сигнала использовалась стандартная катушка для тела.

МРТ детям также проводили натощак с использованием стандартной укладки при исследовании органов брюшной полости. Так же, как и при МСКТ-исследовании, при проведении МРТ, с пациентами предварительно проводилась беседа в возрастной группе до 15 лет, по итогам которой принималось решение об использовании медикаментозной седации во время исследования. В случае, если было решено проводить исследование без медикаментозной седации, исследование проводили с задержкой дыхания. Если требовалась медикаментозная седация, то исследование проводилось на свободном дыхании.

МРТ - бесконтрастное исследование трансплантата проводилось в режимах Т1-ВИ, Т2-ВИ и с дополнительными программами подавления сигнала от жировой ткани и DWI, 2DHASTE - TR 4500, TE 752 мс, угол наклона – 180°, размер матрицы – 384x384, FoV – 350 мм, толщина среза - 40мм, количество срезов – 1. 3DHASTE (T2_SPC_RST_COR): TR 2500, TE 690 мс, матрица – 357x384, FoV – 380 мм, толщина среза – 1мм.

Магнитно-резонансная ангиография использовалась в последовательности VIBE с толщиной срезов 1мм. С помощью автоматического инжектора выполнялось внутривенное введение 7,5-10мл контрастного препарата Гадобутрол (Гадовист, Bayer) со скоростью 2,5 мл/сек. Получение артериальной фазы осуществлялось по результатам расчетов максимального повышения интенсивности МР сигнала в просвете брюшной аорты на уровне ножек диафрагмы при прохождении пробного количества контраста в количестве 1-3мл (Test_Bolus).

Результаты обработаны с помощью программ Excel 2013 и Statistica 10. В ходе статистического анализа данных рассчитывались абсолютные и относительные значения частот встречаемости различных признаков. Для сравнения количественных параметров внутри одной группы рассчитывали средние значения и стандартные отклонения, критерий Стьюдента для зависимых

выборок. Взаимосвязь между параметрами определялась с помощью критерия корреляции Пирсона.

Диагностические критерии оценки сосудистых и билиарных осложнений, возникающих после РТФП

В данной работе сосудистые осложнения, которые диагностировались после трансплантации печени, были разделены на три вида: стеноз, тромбоз и извитость сосуда (кинкинг). Для диагностической оценки сосудистых осложнений трансплантата печени ориентировались на критерии, используемые при оценке различных других сосудистых бассейнов, описанные во многих МСКТ и МРТ – ангиологических руководствах (W.E. Brant, 2002, S. Abbara, 2013).

Стенозы просвета сосуда, возникающие в области анастомоза, как правило, были связаны либо с асимметрией анастомозируемых сосудов, либо изначально с минимальным диаметром сосудов, либо с изменением положения трансплантата вследствие регенерации и/или вследствие постоперационных фиброзных изменений. При этом измерялся диаметр сосуда на расстоянии 10-15 мм до анастомоза, в области анастомоза, на расстоянии 10-15 мм после анастомоза. Критическим стенозом считали сужение просвета сосуда более, чем на 50%.

При выявлении стеноза менее 50%, сочетающегося с незначительными изменениями клинико-лабораторных и ультразвуковых показателей, хирургической бригадой принималось решение о динамическом контроле данного реципиента, и, в случае ухудшения клинико-лабораторных и ультразвуковых показателей, которые совпадали с ухудшением результатов контрольного МСКТ и МРТ, хирургической бригадой решался вопрос о коррекции терапии или хирургического вмешательства.

При выявлении стеноза более 50% хирургической бригадой на основании оценки общего состояния пациента решался вопрос о выполнении хирургической коррекции выявленных изменений. Приоритетным методом выбора коррекции

осложнения (при возможности использования методики) считалась интервенционная ангиопластика (Гранов А.М., и соавт, 2011).

При тромбозах сосудов определяли тотальное и/или субтотальное сужение просвета. При субтотальных неокклюзирующих тромбозах оценивали участок поражения. Локальным считали участок сосуда, где тромботические массы располагались субинтимально и локально в области анастомоза. Протяженным считали участок сосуда, где на изображениях можно проследить тромботические массы в просвете, контур просвета сосуда при этом становился неровным.

Третьим критерием оценки сосудистых осложнений была извитость сосуда (кинкинг) – это изменение прямолинейности хода сосуда с образованием перегиба под острым углом (менее 90º). Данное осложнение относилось только к ПВ и печеночной артерии.

Среди билиарных осложнений выявлена несостоятельность билиарных анастомозов, когда нарушалась целостность сформированного билиарного анастомоза с наличием истечения желчи из протоков, и стриктуры, критериями оценки которых было сужение диаметра просвета протоков области анастомоза. Значимыми считались сужение просвета на 50% и более, возникающее, как правило, за счет технических аспектов наложения анастомоза, вида анастомоза, хронического воспалительного процесса, ранее выполненных операций у детей с билиарной атрезией по модификации Касаи (М.А. Татаркина, 2013).

МСКТ и МРТ в определении патологических изменений сосудистых и билиарных анастомозов после трансплантации печени должны проводиться строго по критериям оценки сосудистых осложнений, с уточнением области измерений диаметров сужений и выявления степени стенозов, а также стриктур внепеченочных желчных протоков и затеков желчи по предложенной нами методике.

МСКТ и МРТ при определении вида и частоты сосудистых и билиарных осложнений у реципиентов после РТФП, а также их сроки выявления.

По временной характеристике выявленных осложнений все 46 (67,6%) реципиентов были разделены на две группы: первую группу составили пациенты с ранними осложнениями 25 (54,35%), у которых изменения были выявлены до выписки из стационара (приблизительный койко-день составлял 21±7 сутки). Вторая группа представлена 21 (45,65%) пациентом, у которых осложнения выявлялись при амбулаторном приеме или повторных госпитализациях.

В первой группе находились 8 пациентов с тромбозами артерии, 7 с тромбозом воротной вены, 1 с тромбозом печеночно-венозно-кавального анастомоза, 3 с несостоятельностью билиарного анастомоза.

Вторую группу составляли пациенты, у которых при амбулаторном приеме и повторных госпитализациях были выявлены осложнения такие, как: стеноз артерии в 2 наблюдениях, неокклюзирующий тромбоз одного из двух артериальных анастомозов в 1 случае, извитость артерии в 2 наблюдениях, тромбоз воротной вены в 5 наблюдениях, стенозы воротной вены в 16 наблюдениях, извитость воротной вены в 3 случаях, стриктуры билираного анастомоза в 20 наблюдениях. Стенозы печеночно-венозно-кавального анастомоза в отдаленные сроки не выявлены.

Рисунок 36. Структура осложнений по времени возникновения (ранние и поздние).

Среди 8 выявленных ранних артериальных тромбозов у 6 пациентов детского возраста в анамнезе имелись перенесенные ранее оперативные вмешательства в связи с основной болезнью (билиарная атрезия, наложение билиарного анастомоза по Касаи), 1 пациент был с подтвержденным диагнозом тромбофилии, 1 пациент - с синдромом Алажиля. Ранний тромбоз воротной вены был выявлен у 7 реципиентов, из которых 4 ранее перенесли оперативное вмешательство по Касаи, у одного пациента был подтвержден диагноз тромбофилии, еще у одного синдром Бадда-Киари, у одного была ранее спленэктомия.

Выявленные поздние артериальные осложнения были представлены неокклюзирующим тромбозом одной из двух анастомозированных артерий у 1 пациента; стенозом артерии у 2 пациентов, у которых в анамнезе была операция по Касаи; 2 извитостями, которые были связаны с ростом трансплантата и изменением первичного расположения.

Выполнение хирургической коррекции требовалось 5 пациентам из 13 с выявленными артериальными осложнениями по данным МСКТ/МРТ, при этом во всех случаях наши результаты подтвердились интраоперационно. В остальных 8 случаях выявленные нами осложнения не требовали хирургической коррекции и клиницистами было решено проводить консервативное лечение.

В проведенном анализе литературных данных Ajay K. Singh 2010 и соавт., утверждают, что тромбоз артерии после трансплантации приходится с 15 по 132 день, при этом группу риска составляют пациенты детского возраста, анастомоз по типу "конец в конец" и время тепловой ишемии.

Kousei Ishigami 2004 утверждает, что из 24 пациентов с артериальной вариантной анатомией у 5 (20,8%) наблюдались осложнения, однако из-за маленькой выборки установить связь осложнений с вариантной анатомией авторам не удалось. Тем не менее, Meroin и соавт., (1989) утверждает, что вариантная анатомия не влияла на количество осложнений. По мнению этих авторов осложнения были связаны с маленьким диаметром дистального отдела артерии и за счет этого малым притоком крови, что подтверждают и Proposito и

соавт., (2001). Согласно результатам данной работы, можно согласиться с мнением этих авторов о преобладании осложнений у пациентов детского возраста, что, вероятно, связано с малыми диаметрами дистального отдела артерии и малым притоком крови, однако из-за отсутствия в протоколе дооперационного обследования реципиентов МСКТ/МРТ исследования, точно утверждать связь диаметра артерии с постоперационными осложнениями не представляется возможным. У всех пациентов время тепловой ишемии не превышало допустимых значений.

В статье Ajay K. Singh 2010 говорится, что стеноз артерий приходится примерно на 100 день, что связано с отторжением трансплантата из-за травматического повреждения участка анастомозируемой стенки артерии во время оперативного вмешательства. В нашей серии наблюдений стенозы приходились в поздний послеоперационный период, что соответствовало данным этих авторов, однако мы считаем, что причина данных осложнений была в перенесенном пациентами оперативном вмешательстве по Касаи до трансплантации.

Выявленные ранние осложнения в виде тромбозов портальной вены наблюдались у 7 пациентов детской группы, где была выявлена зависимость выявленных осложнений с ранее выполненной операцией по Касаи у 4 пациентов. Также у 4 из 7 (57,1%) реципиентов прослеживалась достоверная зависимость от исходного диаметра портальной вены реципиента до трансплантации (у всех диаметр составлял ≤4мм), что являлась плохим прогностическим критерием. В своей работе Татаркина М.А. (2013) сообщает, что имелась статистически достоверная связь тромбозов ПВ в послеоперационном периоде у детей, которым был пересажен левый латеральный сектор, с диаметром ПВ реципиента менее или равной 4мм.

Выявленные поздние осложнения со стороны ПВ в виде тромбоза в 5 случаях: из них 3 детского возраста, у одного из которых тромбоз воротной вены был до трансплантации, у 2 других была выявлена гипоплазия портальной вены. У одного из двух пациентов взрослой группы тромбоз был выявлен до

трансплантации (установленные трансюгулярный внутрипеченочный портосистемный шунт был тотально тромбирован), у второго пациента в анамнезе была гемиколэктомия вследствие терминальной стадии неспецифического язвенного колита, что являлось причиной уменьшения объема поступающей крови и уменьшения скорости в портальной вене.

Стеноз портальной вены был выявлен в период первичной госпитализации у 8 реципиентов, у 8 в поздний период, что было связано с несоответствием диаметров донорской и реципиентской части воротной вены.

Извитость портальной вены трансплантата была выявлена в 3 случаях у пациентов из взрослой группы.

8 из 31 реципиентов с выявленными портальными осложнениями по данным МСКТ/МРТ требовали выполнения хирургической коррекции, при этом во всех случаях наши результаты подтвердились интраоперационно. В остальных 23 случаях выявленные нами осложнения не требовали хирургической коррекции, и хирургической бригадой было решено проводить консервативное лечение.

По данным H. Khalaw (2010) в 4 (2,6%) случаях наблюдалось нарушение проходимости воротной вены за счет тромбоза, у 5 (7,3%) – за счет стенозов воротной вены или её ветвей. По данным Yilmaz A (2007) тромбоз и стеноз воротной вены был выявлен у 6 пациентов (8,7%). Авторы связывают возникающие осложнения с разностью диаметров портальной вены донора и реципиента, ранее имеющегося тромбоза, реологии крови. В проведенной нами работе осложнений со стороны воротной вены было выявлено значительно больше, что было связано с преобладанием детской группы пациентов с гипоплазированной воротной веной и, соответственно, с разностью диаметров реципиентской и донорской части вены, с наличием в данной группе перенесенной операции по Касаи и с наличием у одного из реципиентов ранее существующего до операции тромбоза воротной вены.

Несостоятельность билио-билиарного и билио-дигестивного анастомоза выявлена у 3 реципиентов, в одном случае пациент детского возраста с

пересаженным ЛЛС печени, у которого в анамнезе была выполнена операция по Касаи, двум другим была пересажена правая доля с дисфункциями в виде формирования неполного наружного свища.

Стриктуры области анастомозов были выявлены у 20 пациентов, из них 14 (70%) случаев у реципиентов детского возраста (от 10 мес. до 17 лет) и у 6 (30%) реципиентов взрослой группы (от 18 лет до 44 лет). 9 реципиентам была пересажена правая доля, 5 из них наложен билио-билиарный анастомоз, 4 билио-дигестивный, 3 пациентам была пересажена левая доля с наложением билио-билиарного анастомоза. 8 пациентам был пересажен левый латеральный сектор с наложением билио-дигестивного анастомоза на выключенной петле по Roux. Во всех случаях стриктура билиарного анастомоза у пациентов была выявлена в период после первичной госпитализации (2 месяца – 3 года). У пациентов с пересаженной правой и левой долей преобладали осложнения при наложении билио-билиарного анастомоза. У 5 из 8 пациентов с пересаженным левым латеральным сектором в анамнезе была операция по Касаи.

14 из 23 реципиентов с выявленными билиарными осложнениями по данным МСКТ/МРТ потребовали выполнения хирургической коррекции, при этом во всех случаях наши результаты подтвердились интраоперационно. В остальных 9 случаях выявленные нами осложнения не требовали хирургической коррекции, и хирургической бригадой было решено проводить консервативное лечение.

В статье группы авторов O. Yaprak и соавт. (2011) на 200 трансплантаций правой доли печени отмечают, что на долю несостоятельности анастомоза приходится 40 пациентов (20%), стриктур - 17 пациентов (8,5%), что было связано с видом анастомоза (билио-билиарный/билио-дигестивный). Билио-билио-билиарный анастомоз считался более физиологичным, при данном анастомозе уменьшался риск "занесения" инфекции из кишечника, но по данным этих авторов осложнения возникали чаще всего из-за технических особенностей, таких как диссекция стенки протока, сужение за счет разности диаметров анастомозируемых протоков (диаметр протока был менее 4мм). В нашей серии

наблюдений осложнения, в основном были связаны с ранее выполненными операциями по различным модификациям Касаи и от количеств наложенных анастомозов.

Сосудистое осложнение в виде тромбоза нижней полой вены и печеночной вены трансплантата было выявлено в 1 (2,2%) случае у пациента взрослой группы (48 лет) в период первичной госпитализации, где в качестве трансплантата использована левая доля печени.

Осложнение со стороны печеночно-венозно-кавального анастомоза по данным A. Yilmaz, (2007), H. Khalaw (2010) в виде стеноза было выявлено в одном наблюдении, что не противоречит нашим данным, однако тромбоз печеночно-венозно-кавального анастомоза в нашем наблюдении был связан с полученным во время операции диффузным кровотечением с суммарной кровопотерей до 15 литров, что явилось причиной для массивной гемотрансфузии, на фоне чего произошли вышеперечисленные изменения.

У некоторых реципиентов осложнения были сочетанными (когда осложнения развивались либо по нескольким печеночным сосудам, либо по сосудам и желчным протокам вместе) − 21(45,6%). Так, на долю артерия + ПВ приходилось 9 (43%), артерия + ПВ + желчные протоки − 1(4,7%), ПВ + желчные протоки − 11(52,3%).

По данным A. Yilmaz и соавт., (2007), на долю сочетанной патологии в виде тромбоза печеночной артерии и портальной вены приходилось 15,2%, что соответствовало полученным нами данным. Сочетанные осложнения в виде артерия + воротная вена + желчные протоки и воротная вена + желчные протоки в литературе нам не встретились.

В нашей серии наблюдений 24 пациента были прооперированы по поводу выявленных при МСКТ/МРТ сосудистых и/или билиарных осложнений.

Одному пациенту была выполнена баллонная дилатация артерии по поводу стенозирования просвета. 3 пациентам выполнена релапаротомия с артериальной реконструкцией, эндоваскулярное вмешательство не проводилась ввиду технических сложностей и ранних сроков после операции. У 1 реципиента наряду

с тромбозом печеночной артерии была выявлена деформация порто-портального анастомоза. 1 пациенту хирургической бригадой в ходе релапаротомии было выполнено разобщение артерио-артериального анастомоза с тромбоэктомией из просвета и реконструкция порто-портального анастомоза.

В статье H. Khalaf 2010 из 5 тромбозов печеночной артерии 2 было выполнено интервенционное вмешательство в виде балонной дилатации, 3 - релапаротомия с реконструкцией артериального анастомоза, что соответствовало нашим данным.

8 реципиентам из 31 с осложнениями со стороны воротной вены, установленными в ходе проведенных МСКТ и МРТ обследований, были выполнены оперативные вмешательства. Из них у 5 реципиентов были установлены изолированные осложнения (4 тромбоза и 1 стеноз), у 3 - сочетанные осложнения (2 пациента с тромбозом ВВ и стриктурами желчных протоков, 1 пациент с тромбозом воротной вены и тромбозом артерии трансплантата).

У 4 реципиентов с дисфункцией порто-портального анастомоза было выполнено интервенционное эндоваскулярное вмешательство (1 баллонная дилатация, 3 баллонных дилатации с установкой стента). Решение хирургической бригадой об установке стента в просвет воротной вены принималось в случаях «не расправления» просвета вены после баллонной дилатации, или на основании результата выполняемого после манипуляции УЗИ, когда существенной разницы в скоростных и спектральных показателях кровотока не наблюдалось. 4 реципиентам была выполнена релапаротомия с тромбэктомией и реконструкцией порто-портального анастомоза ввиду невозможности проведения эндоваскулярной коррекции.

В статье H. Khalaf 2010 из 4 пациентов с выявленным тромбозом портальной вены, у 3 констатирована смерть, одному была выполнена релапаротомия с реконструкцией портальной вены. По нашим данным у пациентов с выявленными осложнениями смертельного исхода не наблюдалось, методом выбора при возможности технического исполнения было интервенционное вмешательство, что подтверждается в статье A. Yilmaz и соавт., (2007).

Сосудистое осложнение в виде тромбоза нижней полой вены и печеночной вены трансплантата было в 1 (2,2%) случае у пациента взрослой группы (48 лет) в период первичной госпитализации, которому была выполнена балонная ангиопластика области анастомоза с положительным эффектом, что совпадает с данными H. Khalaf (2010) и Yilmaz и соавт., (2007).

Из 23 пациентов с выявленными по данным МРТ дисфункциями билиарных анастомозов 14 реципиентам были выполнены оперативные вмешательства. У 12 из них были выявлены изолированные осложнения: у 3 реципиентов диагностирована несостоятельность анастомоза, причем двум был наложен билио-билиарный и одному билио-дигестивный анастомоз; у 9 реципиентов-стриктуры области анастомоза, из них у 4 был билио-билиарный, у 5 билио-дигестивный анастомоз. У 2 реципиентов наблюдались сочетанные осложнения (стриктуры желчного анастомоза с тромбозом ПВ).

Эндоскопическое стентирование желчного протока было выполнено двум реципиентам, чрескожное-чреспеченочное наружное дренирование одному пациенту, 12 реципиентам выполнена релапаротомия с реконструкцией билиарного дерева.

В опубликованной статье Rungsun Rerknimitr (2002) из 367 трансплантированных пациентов билиарные осложнения были выявлены у 90 (24,5%). Из них при стриктурах в 91% случаев было выполнено эндоскопическое стентирование, при несостоятельности билиарного анастомоза в 18,1% случаев также был выбран эндоскопический метод, Остальным 81,9% выполнена релапаротомия с выполнением билиарной реконструкции. В нашей серии преобладали открытые операции из-за технических сложностей проведения эндоскопической манипуляции.

В проанализированной литературе введенное нами понятие "извитость" артерии и/или портальной вены нам не встретилось.

При мониторировании пациентов с выявленными на МСКТ и МРТ осложнениями, не требующими хирургических вмешательств, которые получали консервативную терапию, нами была отмечена положительная динамика со

стороны клинико-лабораторных показателей и данных УЗИ, что косвенно подтверждало точность полученных нами данных.

Зависимость развития сосудистых и билиарных осложнений от анатомических вариантов ангиоархитектоники печени донора и строения ее билиарной системы, а также от вида хирургической модификации.

Для определения развития сосудистых и билиарных осложнений от анатомических вариантов ангиоархитектоники печени донора и строения ее билиарной системы, нами проанализированы ангиоархитектоника и билиарное строение печени доноров на дооперационном этапе.

На дооперационном этапе предполагаемые в качестве трансплантата фрагменты печени имели следующее строение сосудистого и билиарного дерева:

Артериальное кровоснабжение у 63 пациентов (92,6%) была расценена как тип 1, из них 27 (42,8%) пациентам была пересажена ПД, 7 (11,2%) - ЛД, 29 (46%) ЛЛС, 3(4,4%) как тип 2, из них двум была пересажена ПД (66,7%), одному пациенту левый латеральный сектор, у 1(1,5%) - тип 4, которому была пересажена ПД, тип 5 у 1(1,5%), которому был пересажен ЛЛС. При типе 1 у 12 пациентов (19,04%) были выявлены осложнения, из которых в одном случае (8,3%) был стеноз (ЛЛС), в двух случаях (16,7%) извитость (ПД) и в 9 случаях (75%) тромбоз (8 (89%) ЛЛС, из которых 3 (41,3%) пациента были ранее оперированы, 1 (11%) ПД). При типе 2 у одного пациента (33,3%) (ПД) был стеноз артерии. При типе 4 у одного пациента, которому пересадили ПД был выявлен тромбоз одной из двух артерий в позднем посттрансплантационном периоде.

Строение воротной вены нами расценено было согласно классификации Nakamura 2002.

Так, тип А ветвления портальной вены был выявлен у 59 (86,8%), (27 (45,8%) правых долей, 6 (10,2%) левых долей, 26 (44%) левых латеральных секторов), у которых у 15 (25,4%) выявлен стеноз, (ПД-7 (46,7%), ЛД 2(13,3), ЛЛС 6 (40%)) у 11(18,6%) тромбоз (ПД-3 (27,3%), ЛЛС 8 (72,7%)) и у 3 (5%) извитость (все была пересажена ПД), у остальных 30 (51%) реципиентов осложнений не было выявлено. Тип В был выявлен у 5 (7,3%) реципиентов, из них 2 (40%) ПД, 3

(60%) ЛЛС, из которых у одного (20%) (ЛЛС) был тромбоз, и у остальных 4 (80%) реципиентов осложнений выявлено не было. Тип С был выявлен у 3(4,4%), (по одному на каждый вид трансплантата) из которых у 1-го (33,3%) (ЛД) пациента был стеноз, у остальных 2-х (66,7%) осложнений выявлено не было. Тип D был выявлен у 1(1,5%) (пересадка ЛЛС) пациента, у которого осложнений по воротной вене не было. Тип Е в нашей серии наблюдений не встречался, так как является абсолютным противопоказанием при пересадке правой доли печени.

При использовании правой доли печени в качестве трансплантата особое внимание обращали на добавочные правые печеночные вены диаметром 5 мм и более, так как их наличие определяло необходимость выполнения дополнительной реконструкции венозного оттока трансплантата. У данной группы пациентов в ходе операции решался вопрос о гемодинамической значимости данной (данных) вен, в результате чего выполняли или ушивание (в случае гемодинамической незначимости), или анастомозирование данной вены с нижней полой веной раздельным анастомозом, а в случае возможности - формировали соустье между основной и добавочной правыми венами (при гемодинамической значимости).

В ходе нашей работы у 31(45,6%) ПД выявлены 13 (41,9%) добавочных правых печеночных вен, из которых в 4 (30,7%) случаях интраоперационно вены были расценены как гемодинамически значимые, в результате чего были наложены два анастомоза с разными устьями у всех 4 пациентов с раздельным дренированием в нижнюю полую вену. Осложнений в послеоперационный период не было выявлено.

При пересадке левой доли печени также обращали внимание на наличие дополнительных вен, которые самостоятельно дренировались в нижнюю полую вену. Так, из 7 пациентов у 2 (28,6%) было выявлено раздельное впадение центральной и левой печеночной вены, у 5 (71,4%) - центральная и левая печеночные вены впадали в НПВ единым соустьем. При раздельном впадении центральной и левой печеночной вены у одного пациента удалось сформировать

соустье и наложить единый анастомоз, второму было сформировано два анастомоза.

В нашей серии наблюдений осложнение со стороны печеночных вен было диагностировано в 1-ом (2,2%) случае, когда реципиенту была пересажена левая доля печени с формированием двух раздельных печеночно-венозно-кавальных анастомозов, у которого в раннем послеоперационном периоде был выявлен тромбоз области анастомозов с продолжением на печеночный сегмент НПВ, что было связано, вероятнее всего, с массивной гемотрансфузией во время операции на фоне диффузного кровотечения.

По мнению Готье С.В. и соавт. (2007) дооперационное знание особенности сосудистой анатомии печени является одним из значимых факторов успеха оперативного вмешательств, что было доказано и в нашей серии наблюдений. Полученные на дооперационном этапе данные о сосудистой и билиарной анатомии помогли хирургам заранее спланировать ход операции, а также выбрать удобный для хирургии анатомический вариант у родственного донора фрагмента печени. Также по мнению группы авторов Кротова О.А., Тютин Л.А., Яковлева Е.К., Гранов Д.А. (2012) необходимо оценивать ретропеченочный отдел нижней полой вены и печеночные вены у реципиента при планировании трансплантации.

Связи послеоперационных осложнений с вариантной анатомией сосудов печени нами не было выявлено. Однако у одного пациента с 4 типом строения были наложены два анастомоза, в одном из которых в позднем посттрансплантационном периоде определялись тромботические массы с сужением просвета менее 50%. Также в нашей серии наблюдений у одного пациента с пересаженной ЛД было сформировано два анастомоза, у которого в послеоперационном периоде был выявлен тромбоз одного из двух печеночных вен. Исходя из этого, в нашей работе было по одному случаю тромбоза одного из двух наложенных анастомозов (артериального и венозного), соответственно оценить характерную связь количества анастомозов с развитием тромбозов артерий и вен не представляется возможным.

В ходе оценки билиарного дерева у родственного донора мы ориентировались на классификацию Nakamura 2002. В выполненной нами работе тип А был у 59 (86,7%), тип В у 6 (8,8%), тип С у 1 (1,5%), тип D у 2(3%). При типе А у 17 (28,8%) пациентов были билиарные осложнения, из которых у 3 (17,6%) пациентов диагностировано несостоятельность анастомоза, у 14 (82,4%) стриктура. При типе В из 6 пациентов у 4 (66,7%) были выявлены осложнения в виде стриктур анастомоза, которые были устранены эндоскопическим стентированием анастомоза у 2-х пациентов (50%), реконструктивной операцией у 2-х пациентов (50%). При типе С (n-1) осложнений не выявлено. При типе D из 2 (50%) пациентов у одного было выявлено осложнение, связанное со стриктурой, не нуждающиеся в коррекции.

Билио-билиарный анастомоз был наложен в 25 (36,7%) случаях, из них 17 (68%) пациентам была пересажана ПД, 6 (24%) ЛД, 2 (8%) левый латеральный сектор. Из 17 реципиентов ПД одному пациенту (5,9%) было наложено три анастомоза, у которого в раннем послеоперационном периоде была диагностирована несостоятельность анастомоза, у двоих сформированы два анастомоза (11,8%), у одного из которых в позднем послеоперационном периоде развилась стриктура анастомоза, купированная с помощью эндоскопического стентирования гепатикохоледоха пластиковым стентом.

Билио-дигестивный анастомоз был наложен в 43 (63,3%) случаях, из них 14 (32,6%) при трансплантации ПД, у которых в 6 (42,8%) случаях были наложены два анастомоза с осложнениями в виде стриктур в 3 (50%) случаях в позднем послеоперационном периоде без хирургической коррекции. В одном случае (7,1%) было наложено три анастомоза без осложнений, в 7 (50%) случаях по одному анастомозу с 3 осложнениями в виде стриктур в позднем послеоперационном периоде без хирургической коррекции. При трансплантации ЛД у одного пациента (2,3%) были наложены два анастомоза без осложнений. У 29 (67,4%) пациентов при трансплантации ЛЛС были наложены три анастомоза, у одного пациента (3,4%) без осложнений, два анастомоза у трех пациентов (10,3%), с развитием стриктуры у одного (3,4%, без хирургической коррекции,

один анастомоз был наложен в 25 случаях (86,3%), из которых у одного была несостоятельность анастомоза (4%), которую купировали при помощи открытой хирургической операции, 8 (32%) стриктур, из которых 6 (75%) была выполнена коррекция в объеме релапаротомий с реконструкцией анастомоза.

В своей работе Y.Yaprak и соавт. 2012 выявили, что наличие более одного желчного протока является фактором риска развития послеоперационных осложнений. Однако в нашей работе количество анастомозов не являлось причиной дисфункций.

В нашей работе выявлено, что при типе B из 6 пациентов у 4 (66,7%) выявлены дисфункции анастомоза, что не противоречит данным Y.M. Jeon и соавт. 2013, у которых при типе B осложнения были в 56,5% случаев.

Таким образом, окончательное планирование и принятие решения о выборе модификации анастомозов решался интраоперационно. Связи анатомических вариантов ангиоархитектоники и других вариантов (кроме типа B) билиарного дерева печени родственного донора от выявленных сосудистых и билиарных осложнений у реципиента в нашей работе не было установлено.

МСКТ и/или МРТ определение объема трансплантата до и после операции.

Для определения объема фрагмента печени была использована стандартная программа постобработки полученных данных, где вручную выделялся весь контур трансплантата и производился подсчет объема.

Нами проведено сравнение объемов фрагментов печени до и после трансплантации, полученные по результатам УЗИ и МСКТ и/или МРТ. Дооперационный объем трансплантата сравнивался с данными интраоперационного взвешивания трансплантата.

УЗИ и МСКТ и/или МРТ методы определения объема трансплантата хорошо коррелируют с действительной массой трансплантата, измеренной интраоперационно (скорее всего, различия связаны с тем, что врачи-диагносты измеряют объем в см^3, не учитывая плотность самого трансплантата, а хирурги массу трансплантата в граммах, причем «обескровленного»). При этом МСКТ

показывает более правильные результаты (приближенные к истинным значениям), чем УЗИ (исходя из того, что при МСКТ r=0,96 при p<0,001, при УЗИ r=0,91при p<0,001).

Полученные нами данные подтверждают мнение различных авторов о высокой диагностической точности данных МСКТ и/или МРТ в измерении объема фрагмента печени как до, так и после трансплантации (Lemke A.J 1997; Ким Э.Ф. 2008; Рзаев Р.Т 2013).

В своей работе группа авторов под руководством Камалова Ю.Р. 2013 выявили, что точность УЗИ несколько уступает полученным результатам МСКТ при измерении объёма правой доли печени, однако практически не отличается при оценке объема левого латерального сектора, что не противоречит полученным нами данным.

Нами ретроспективно измерены объемы трансплантатов 32 реципиентам, которым было выполнено МСКТ/МРТ исследование в различный период времени после трансплантации. Для этого реципиенты, которым было выполнено МСКТ/МРТ, были разделены на группы в зависимости от сроков выполнения исследований после трансплантации. В свою очередь группы были разделены на две подгруппы с осложнениями и без таковых.

В первую группу (первую подгруппу) вошли 4 реципиента, которым МСКТ/МРТ проведено на 4-7 день после трансплантации, средний прирост составил 55%±25 (пациенты без осложнений). В первую группу с осложнениями (вторую подгруппу) вошли два пациента с 1 тромбозом и 1 стриктурой воротной вены, прирост составил 21% и 25%.

Во вторую группу вошли пациенты, исследование которым было выполнено на 8-16 сутки после трансплантации. Из них в первую подгруппу вошли 2 пациента, прирост у которых составил в среднем 78% и 81%, во второй подгруппе были 2 пациента, у одного из которых тромбоз артерии сочетался с несостоятельностью билиарного анастомоза, которому была выполнена открытая реконструктивная операция на печеночной артерии и билиарном анастомозе. У

второго реципиента тромбоз воротной вены диагностирован до трансплантации с последующим повторным тромбозом воротной вены после трансплантации. Прирост у данных пациентов был 31% и 49%, причем у первого прирост на 18% был ниже второго.

В третью группу вошли пациенты, исследование которым было выполнено с 22 по 31 сутки после трансплантации. У 4 пациентов без осложнения средний прирост составил 71±22%. Тромбоз воротной вены был у одного пациента, прирост у которого составил 40%.

В четвертую группу (31-61 день) вошло 5 пациентов без осложнений, общий прирост у которых составил 93±20,9%.

В позднем периоде пациенты были разделены на две группы, первая с 62 по 91 день, вторая группа с 92 дня и более. В первую группу вошли 3 пациента без осложнений, общий прирост у которых составил 135±22%. Пациентов с осложнениями в этой группе не было.

Во второй группе прирост трансплантата у пациентов без осложнений (n-6) был равен 137±2% , у пациентов с перенесенными осложнениями (n-3) прирост был равен 61,9±20%.

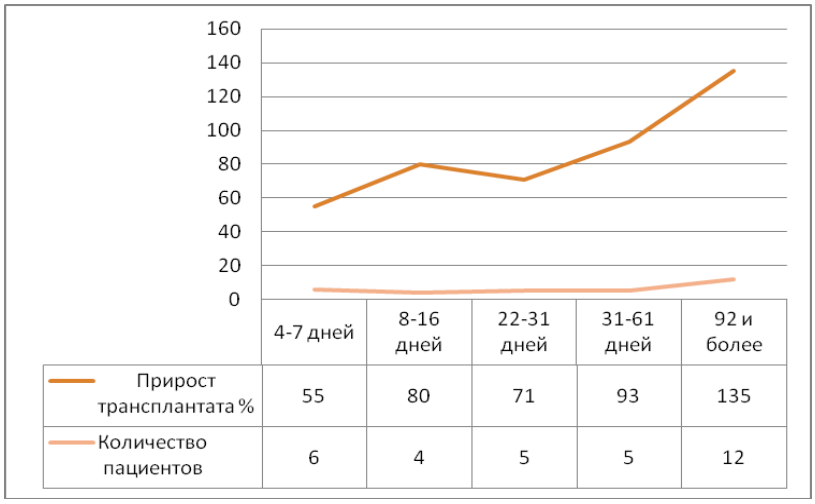

Рисунок 37. Отношение объема прироста трансплантата в различный период времени в группе пациентов без осложнений (n-32).

Наши данные согласуются с результатами, опубликованными рядом авторов в определении естественного прироста. По их данным наибольший прирост объема печеночной ткани происходит в период первой недели (A Marcos и соавт. 2000), а максимальный объем трансплантат достигает через 3 месяца (A. Humar и соавт. 2004). Мы согласны с мнением Татаркиной М.А. о быстрых темпах прироста трансплантата у пациентов, которые исходно имели задержку ИМТ и в случаях "неосложненного" протекания послеоперационного периода наряду с прибавлением ИМТ усиливались регенераторные возможности трансплантата. После пересадки печени у двух пациентов, которые вошли в 3 группу (31-61 день) и имевших исходно низкий показатель ИМТ с отсутствием послеоперационных осложнений, отмечалось увеличение ИМТ и наряду с этим прирост массы трансплантата (на 136% и 163% от исходного объема трансплантата).

Таким образом, полученные нами результаты свидетельствуют о том, что определение объема, предполагаемого в качестве трансплантата фрагментов печени, и динамический контроль скорости и пика естественного прироста по данным МСКТ и/или МРТ, имеют высокую диагностическую точность и должны применяться в практике для предупреждения, в первую очередь, синдрома малого размера предполагаемого в качестве трансплантата фрагмента печени, а также в оценке скорости регенерации трансплантата при различных клинических состояниях.

Выводы:

1. Мультиспиральная и магнитно-резонансная томографии позволяют выявлять дисфункции сосудистых и билиарных анастомозов трансплантата с определением объема трансплантата печени, что является неотъемлемой составной частью в постановке окончательного диагноза при обследовании реципиентов с подозрением на посттрансплантационные осложнения.
2. Разработан алгоритм и диагностические критерии оценки сосудистых и билиарных осложнений, выявляемых в различные сроки посттрансплантационного периода с помощью мультиспиральной и магнитно-резонансной томографии, с диагностической точностью (100%), что было подтверждено интраоперационно.
3. Доказано, что в исследуемой группе пациентов лидирующие места в структуре осложнений занимают осложнения по воротной вене (45,6% от всех пациентов), причем имелась зависимость от исходной гипоплазии воротной вены, желчных протоков (33,8%), чаще всего это стриктуры желчных анастомозов (30,9%). Отмечено частое выявление послеоперационных осложнений именно у реципиентов, ранее перенесших оперативные вмешательства (операция по модификациям Касаи).
4. Доказано, что вариантное строение печеночной артерии, воротной вены и собственных вен печени не влияли на развитие послеоперационных осложнений, что связано с тщательным отбором потенциального родственного донора фрагмента печени, однако строение желчных протоков по типу B согласно классификации T. Nakamura (2002) являлось неблагоприятным прогнозом, при котором в 66,7% случаях возникали осложнения в виде стриктур.
5. Доказано, что наибольшая скорость прироста трансплантата у реципиентов без осложнений приходится на 4-7 день. Максимальный прирост трансплантата наблюдался на 90 день посттрансплантационного периода, при этом с исходной задержкой развития массы тела с неосложненным послеоперационным течением прирост был выше и составил 136% и 163% от первоначальной массы трансплантата.

ПРАКТИЧЕСКИЕ РЕКОМЕНДАЦИИ

1. Дооперационный расчет объемов фрагмента печени у родственных доноров и послеоперационное мониторирование трансплантата печени с помощью МСКТ/МРТ является высокоинформативным и должен быть использован как при выборе потенциального донора фрагмента печени, для предотвращения синдрома малого трансплантата, так и в оценке прироста трансплантата с целью предупреждения печеночной недостаточности.
2. В стандартный протокол МСКТ/МРТ исследования реципиентов при подозрениях на сосудистые дисфункции в различные сроки после трансплантации обязательно должна быть включена портальная фаза (45 сек. от пика насыщения контрастного вещества в аорте).
3. Для оценки сосудистых дисфункций необходимо измерение диаметров до, в области и после анастомоза, прямолинейность хода и отсутствие/наличие дефектов контрастирования просвета. При оценке билиарных анастомозов - при возможности проведения МР-холангиографии для выявления затеков желчи, диаметры до, в области и после анастомоза, оценку внутрипеченочных протоков.
4. Реципиентам детского возраста с подозрениями на сосудистые дисфункции, в первую очередь, необходимо задумываться о проведении МРТ исследования и только при невозможности проведения исследования или если у пациента подозрения на дисфункцию артериального анастомоза - проведение МСКТ оправдано.
5. У реципиентов с подозрением на артериальные дисфункции целесообразней применение мультиспиральной компьютерной томографии.
6. У реципиентов с подозрениями на портальные, венозные и желчные дисфункции при условии отсутствия металлических имплантов необходимо применять МРТ, и только при получении некачественного исследования, следует проводить МСКТ.

СПИСОК ЛИТЕРАТУРЫ

1. Абрамова Н.Н., Муслимов Р.Ш., Уваров К.А. Мультиспиральная компьютерная томография в обследовании доноров при трансплантации фрагмента печени от живого родственного донора // трансплантация органов. – 2009. - с 37-41

2. Большаков О.П. Некоторые анатомические факторы и зоны риска при операциях на желудке и внепеченочных желчных путях // Вестн. хирургии. - 1990. - Т. 144 (5). - С. 101-103.

3. Гальперин Э.И., Неклюдова Е.А., Михайлов А.Т. Актуальные вопросы трансплантации печени в эксперименте // Хирургия. - 1976. - №1. - С.138-145.

4. Галян Т.Н. Ангиоархитектоника и билиарная анатомия печени родственного донора по данным мультспиральной компьютерной томографии и магнитно-резонансной томографии: дисс. … канд. мед. наук // Москва, 2011.

5. Готье С. В., Константинов Б. А., Цирульникова О. М. Трансплантация печени // Москва: медицинское информационное агенство, 2008. – 248 с.

6. Готье С.В., Ким Э.Ф., Цирульникова О.В. Клинические аспекты получения фрагментов печени от живых доноров // Бюллетень Сибирской медицины. – 2007. – №3. – С.51- 60.

7. Готье С.В., Цирульникова О.М., Филин А.В. и соавт. Родственная трансплантация печени: первый опыт, перспективы для России // Рос. журн. гастроэнтерологии, гепатологии, колопроктологии. - 1999. - Т. 9. № 1. Прил. 6. - С. 111.

8. Готье С.В., Цирульникова О.М., Филин А.В. и соавт. Трансплантация правой доли печени от живого родственного донора // Анналы РНЦХ РАМН. - 2000. - С. 6—11.

9. Гранов А.М., Таразов П.Г., Гранов Д.А., и соавт. Ортотопическая трансплантация печени: Роль интервенционной радиологии в пред- и послеоперационном периодах.// Анналы хирургической гепатологии. 2011.№1 С.23-27

10. Ефанов М.Г., Вишневский В.А., Кармазановский Г.Г., и соавт. Спиральная компьютерная томография: возможности в определении нормальной сосудистой

анатомии печени. Анатомия эфферентных сосудов печени. // Анналы хирургической гепатологии. 2009. №3. С.6-12.

11. Кармазановский Г.Г., Егоров В.И., Федоров А.В., Яшина Н.И. КТ-ангиография как надежный метод верификации заболеваний, вариантов строения и послеоперационных изменений артерий цилиако-мезентериального бассейна. // Медицинская визуализация. 2009. №3. С.83-94.

12. Камалов Ю.Р., Готье С.В., Ким Э.Ф. и соавт. Ультразвуковая диагностика би– и трифуркации главной портальной вены // Мат. конференции, посвященной 10–летию Отделения УЗД института хирургии РАМН им. А.В Вишневского «Современные методы ультразвуковой диагностики заболеваний сердца, сосудов и внутренних органов», М., 4–6 октября 2004 г.– С. 109

13. Камалов Ю.Р «Руководство по абдоминальной ультразвуковой диагностике при заболеваниях печени» /Камалов Ю.Р Сандриков В.А. Москва: Изд. Миклош. – 2008. – 175 с.

14. Ким Э.Ф. Клинические и хирургические аспекты прижизненного донорства фрагментов печени: дисс. … д-ра. мед. наук // Москва. 2007. - 287 с.

15. Кротова О.А., Тютин Л.А., Яковлева Е.К., Гранов Д.А. Применение многослойной спиральной компьютерной томографии для оценки ретропеченочного отдела нижней полой вены и печеночных вен реципиента при планировании трансплантации печени у взрослых // Лучевая диагностика и терапия. 2012.-№4. С.110-114

16. Корниенко В.Н., Рушанов Г.А., Цыб А.Ф. Ядерно-магнитный резонанс в медицине. М.: ВНИИМИ. 1985. 89с

17. Мойсюк Я. Г. Мультиорганное донорство в клинической трансплантации: организация, методология, тактика, результаты и перспективы: дис. ... д-ра мед. наук // Москва, 1992.

18. Ринк П.А., Синицын В.Е. Контрастные средства для компьютерной и магнитно-резонансной томографии: Основные принципы // Вестник рентгенологии и радиологии. 1995. №6. С.52-59

19. Рзаев Р. Т. Оглы Абдоминальное ультразвуковое исследование потенциальных доноров при родственной трансплантации печени: дис. … канд. мед. наук // Москва, 2013.

20. Смирнов Е.А. Особенности афферентной реваскуляризации при родственной трансплантации правой доли печени: дисс. … канд. мед. наук // Москва, 2007. – 123 с.

21. Скипенко О.Г. Хирургические аспекты донорского этапа ортотопической трансплантации печени // дисс. д–ра. … мед. наук: 14.00.27, 14.00.41 / Скипенко Олег Григорьевич. – М., 1997.– 194 с.

22. Татаркина М.А. Ультразвуковое исследование при родственной трансплантации левого латерального сектора печени у детей: дисс. … канд. мед. наук // Москва, 2013.

23. Уваров К.А. Мультиспиральная компьютерная томография и магнитно-резонансная томография в обследовании доноров при родственной трансплантации фрагмента печени: дисс. … канд. мед. наук // Москва, 2012.

24. Филин А.В. Родственная пересадка в хирургическом лечении заболеваний печени: дисс. … д-ра мед. наук // Москва. 2007. - 236 с.

25. Хубутия М.Ш., Чжао А.В., Шадрин К.Б. Послеоперационные осложнения у реципиентов при трансплантации печени: современные представления о патогенезе и основных направлениях профилактики и лечения // Вестник трансплантологии и искусственных органов том XI № 2 – 2009 – с. 60-66

26. Шумаков В.И., Гальперин Э.И., Неклюдова В.А. Трансплантация печени // М.: Медицина, 1981. – 288 с.

27. Шумаков В.И., Мойсюк Я.Г., Козлов И.А. и соавт. Первый опыт ортотопической трансплантации в клинике // Хирургия. - 1991. - №1. - С.98-106.

28. Suhny Abbara, Wolters Kluwer. Diagnostic Imaging: Cardiovascular, Second Edition //; November 4, 2013. - 1000 P.

29. Abbasoglu O. Liver transplantation: yesterday, today and tomorrow // World J Gastroenterol. – 2008. – Vol. 14(20). – P. 3117-22.

30. Apisarnthanarak P., Raman S.S., Ghobrial R.M. et al. Efficacy of CT angiography for preoperative vascular mapping in adult to adult living related liver transplant donors // J Med Assoc Thai. – 2011. – Vol. 94(1). – P.98-105.

31. Artioli D., Tagliabue M., Aseni P. et al. Detection of biliary and vascular anatomy in living liver donors: value of gadobenate dimeglumine enhanced MR and MDCT angiography // Eur J Radiol. – 2010. – Vol. 76(2). – P.1-5.

32. Asencio J.M., Vaquero J., Olmedilla L. et al. "Small-for-flow" syndrome: shifting the "size" paradigm // Med Hypotheses. – 2013. – Vol. 80(5). – P.573-7.

33. Aufort S., Molina E., Assenat E. et al. Value of MRCP for diagnosis of biliary complications after liver transplantation // J Radiol. – 2008. – Vol. 89(2). – P.221-7.

34. Beavers K.L., Sandler R.S., Fair J.H.. The living donor experience: donor health assessment and outcomes after living donor liver transplantation // Liver Transpl. – 2001. – Vol. **7**. – P.943–947.

35. Ben-Haim M., Emre S., Fishbein T.M. et al. Critical graft size in adult-to-adult living donor liver transplantation: impact of the recipient's disease // Liver Transpl. – 2001. – Vol. 7(11). – P.948-53.

36. Beswick D.M., Miraglia R., Caruso S. et al. The role of ultrasound and magnetic resonance cholangiopancreatography for the diagnosis of biliary stricture after liver transplantation // Eur J Radiol. – 2012. – Vol. 81(9). – P.2089-92.

37. Bismuth H. Surgical anatomy and anatomical surgery of the liver // World J Surg. – 1982. – Vol. 6. – P.3-12.

38. Bogetti J.D., Herts B.R., Sands M.J. et al. Accuracy and utility of 3-dimensional computed tomography in evaluating donors for adult living related liver transplants // Liver Transpl. – 2001. – Vol. 7(8). – P.687-92.

39. Brancatelli G., Katyal S., Federle M.P. et al. Three-dimensional multislice helical computed tomography with the volume rendering technique in the detection of vascular complications after liver transplantation // Transplantation. – 2002. – Vol. 73(2). – P.237-42.

40. Brant William E, Helms Clyde A. Fundamentals of diagnostic radiology // Recording for the Blind & Dyslexic, 2002/ - 1472 P.

41. Broelsch C.E., Frilling A., Testa G. Living donor liver transplantation in adults // Eur J Gastroenterol Hepatol. – 2003. – Vol. 15(1). – P.3-6.

42. Brown R.S. Live donors in liver transplantation // Gastroenterology. – 2008. – Vol. 134(6). – P. 1802-13.

43. Carlisle E.M., Testa G. Adult to adult living related liver transplantation: where do we currently stand? // World J Gastroenterol. – 2012. – Vol. 18(46). – P. 6729-36.

44. Carr J.C., Nemcek A.A. Jr, Abecassis M. Preoperative evaluation of the entire hepatic vasculature in living liver donors with use of contrast-enhanced MR angiography and true fast imaging with steady-state precession // J Vasc Interv Radiol. – 2003. – Vol. 14(4). – P.441-9.

45. Catalano C., Fraioli F., Danti M. et al.. MDCT of the abdominal aorta: basics, technical improvements, and clinical applications // Eur Radiol. – 2003. – Vol. 13 (Suppl 3). – P.53–58.

46. Catalano O.A., Singh A.H., Uppot R.N. et al. Vascular and biliary variants in the liver: implications for liver surgery // Radiographics. – 2008. – Vol. 28(2). – P.359-78.

47. Chan S.C., Fan S.T. Historical perspective of living donor liver transplantation // World J Gastroenterol. – 2008. – Vol. 14(1). – P.15-21.

48. Chan S.C., Fan S.T., Lo C.M. et al. Toward current standards of donor right hepatectomy for adult-to-adult live donor liver transplantation through the experience of 200 cases // Ann Surg. – 2007. – Vol. 45. – P.110-117.

49. Chen W.H., Xin W., Wang J. et al. Multi-slice spiral CT angiography in evaluating donors of living-related liver transplantation // Hepatobiliary Pancreat Dis Int. – 2007. – Vol. 6(4). – P.364-9.

50. Cheng Y.F., Chen C.L., Huang T.L. Single imaging modality evaluation of living donors in liver transplantation: magnetic resonance imaging // Transplantation. – 2001. – Vol. 15. – P.1527-1533.

51. Cheng Y.F., Huang T.L., Chen C.L. et al. Variations of the intrahepatic bile ducts: application in living related liver transplantation and splitting liver transplantation // Clin Transplant. – 1997. – Vol. 11. – P.337-340.

52. Cheng Y.F., Huang T.L., Chen T.Y. Liver graft-to-recipient spleen size ratio as a novel predictor of portal hyperperfusion syndrome in living donor liver transplantation // Am J Transplant. – 2006. – Vol. 6. – P. 2994–2999.

53. Chiang H.J., Hsu H.W., Chen P.C. et al. Magnetic resonance cholangiography in living donor liver transplantation: comparison of preenhanced and post-gadolinium-enhanced methods // Transplant Proc. – 2012. – Vol. 44(2). – P.324-7

54. Covey A.M., Brody L.A., Maluccio M.A. et al. Variant hepatic arterial anatomy revisited: Digital subtraction angiography performed in 600 patients // Radiology. - 2002. - Vol. 224.(2). - P. 542-547.

55. Curran C. Adult-to-adult living donor liver transplantation: history, current practice, and implications for the future // Prog Transplant. – 2005. – Vol. 15(1). – P. 36-42

56. Dahm F., Georgiev P., Clavien P.A. Small-for-size syndrome after partial liver transplantation: definition, mechanisms of disease and clinical implications // Am J Transplant. – 2005. – Vol. 5. – P.2605–2610.

57. Demetris A.J., Kelly D.M., Eghtesad B. Pathophysiologic observations and histopathologic recognition of the portal hyperperfusion or small-for-size syndrome // Am J Surg Pathol. – 2006. – Vol. 30. – P.986–993.

58. Dulundu E., Sugawara Y., Makuuchi M. Revolution and refinement of surgical techniques for living donor partial liver transplantation // Yonsei Med J. – 2004. – Vol. 45(6). – P.1076-88.

59. Duran C., Uraz S., Kantarci M. et al. Hepatic arterial mapping by multidetector computed tomographic angiography in living donor liver transplantation // J Comput Assist Tomogr. – 2009. – Vol. 33(4). – P.618-25.

60. Eguchi S., Yanaga K., Sugiyama N. et al. Relationship between portal venous flow and liver regeneration in patients after living donor right-lobe liver transplantation // Liver Transpl. – 2003. – Vol. 9. – P.547–551.

61. El-Meteini M., Hamza A., Abdalaal A. et al.. Biliary complications including single-donor mortality: experience of 207 adult-to-adult living donor liver transplantations with right liver grafts // HPB (Oxford) 2010. – Vol. 12. – P.109-114.

62. Elola-Olaso A.M., Gonzalez E.M., Diaz J.C. Hepatic vein reconstruction in living donor liver transplantation // Transplant Proc. – 2005. – Vol. 37(9). – P.3891-2.

63. Erbay N., Raptopoulos V., Pomfret E.A. Living donor liver transplantation in adults: vascular variants important in surgical planning for donors and recipients // AJR Am J Roentgenol. – 2003. – Vol. 181(1). – P.109-14.

64. Florman S., Miller C.M. Live donor liver transplantation // Liver Transpl. - 2006. – Vol. 12(4). – P.499-510.

65. Ford J.A., Soop M., Du J. et al. Systematic review of intraoperative cholangiography in cholecystectomy // Br J Surg. – 2012. – Vol. 99. – P.160–167.

66. Fraioli F., Francone M., Catalano C. et al. Multislice computed tomography in the preoperative assessment of adult-to-adult living donor liver transplantation: personal results // Radiol Med. – 2003. – Vol. 105(5-6). – P.436-44.

67. Fulcher A.S. CT cholangiography: advantages and disadvantages compared with MR cholangiography in the evaluation of the biliary tract following liver transplantation // Liver Transpl. – 2004. – Vol. 10(8). – P.1071-2.

68. Garcia-Retortillo M., Forns X., Llovet J.M. et al. Hepatitis C recurrence is more severe after living donor compared to cadaveric liver transplantation // Hepatology. – 2004. – Vol. 40. – P.699–707.

69. Ghobrial R.M., Freise C.E., Trotter J.F. et al.Donor morbidity after living donation for liver transplantation // Gastroenterology. – 2008. – Vol.135. – P.468-476.

70. Goyen M., Barkhausen J., Debatin J.F. et al. Right lobe living related liver transplantation: evaluation of a comprehensive magnetic resonance imaging protocol for assessing potential donors // Liver Transpl. – 2002. – Vol. 8. – P.241–250.

71. Gruttadauria S., Foglieni C.S., Doria C., Luca A., Lauro A., Marino I.R. The hepatic artery in liver transplantation and surgery: Vascular anomalies in 701 cases // Clin. Transpl. - 2001. - Vol. 15.(5). - P. 359-363.

72. Gruttadauria S., Pagano D., Luca A. Small-for-size syndrome in adult-to-adult living-related liver transplantation // World J Gastroenterol. – 2010. Vol. 16(40). – P.5011-5.

73. Hekimoglu K., Ustundag Y., Dusak A. et al. MRCP vs. ERCP in the evaluation of biliary pathologies: review of current literature // J Dig Dis. – 2008. – Vol. 9(3). – P.162-9.

74. Hessheimer A.J., Fondevila C., Taurá P. Decompression of the portal bed and twice-baseline portal inflow are necessary for the functional recovery of a "small-for-size" graft // Ann Surg. – 2011. – Vol. 253(6). – P.1201-10.

75. Hiatt J.R., Gabbay J., Busuttil R.W. Surgical anatomy of the hepatic arteries in 1000 cases // Ann. Surg. - 1994. - Vol. 220.(1). - P. 50-52.

76. Hill M.J., Hughes M., Jie T. et al. Graft weight/recipient weight ratio: how well does it predict outcome after partial liver transplants? // Liver Transpl. – 2009. – Vol. 15. – P.1056–1062.

77. Hintze R.E., Adler A., Veltzke W. et al. Clinical significance of magnetic resonance cholangiopancreatography (MRCP) compared to endoscopic retrograde cholangiopancreatography (ERCP) // Endoscopy. – 1997. – Vol. 29(3). – P.182-7.

78. Hirohashi S., Hirohashi R., Uchida H. et al. MR cholangiopancreatography and MR urography: improved enhancement with a negative oral contrast agent // Radiology. – 1997. – Vol. 203. – P.281–5.

79. Hlaing K.P., Othman F. Complex pattern of a variant hepatic artery // Singapore Med J. – 2012. – Vol. 53(9). – P.186-8.

80. Hribernik M., de Cecchis L., Trotovsek B. et al. Anatomical variations of the right hepatic veins and their relevance to surgery // Hepatogastroenterology. - 2003. – Vol. 50(51). – P.656-60.

81. Hsu H.W., Tsang L.L., Yap A. et al. Magnetic resonance cholangiography in living donor liver transplantation // Transplantation. – 2011. – Vol. 92. – P.94–99.

82. Huang T.L., Cheng Y.F., Chen C.L. et al. Variants of the bile ducts: clinical application in the potential donor of living-related hepatic transplantation // Transplant Proc. – 1996. – Vol. 28. – P.1669-1670.

83. Humar A., Kosari K., Sielaff T.D. et al. Liver regeneration after adult living donor and deceased donor split-liver transplants // Liver Transpl. – 2004. – Vol. 10. – P.374–378.

84. Hwang H.J., Kim K.W., Jeong W.K. et al. Hepatic outflow obstruction at middle hepatic vein tributaries or inferior right hepatic veins after living donor liver transplantation with modified right lobe graft: comparison of CT and Doppler ultrasound // AJR Am J Roentgenol. – 2009. – Vol. 193(3). – P.745-51.

85. Iida T., Ogura Y., Oike F. et al. Surgery-related morbidity in living donors for liver transplantation // Transplantation. - 2010. – Vol. 89. – P.1276-1282.

86. Imamura H., Makuuchi M., Sakamoto Y. Anatomical keys and pitfalls in living donor liver transplantation // J Hepatobiliary Pancreat Surg. - 2000. – Vol. 7(4). – P.380-94.

87. Itri J.N., Heller M.T., Tublin M.E. Hepatic transplantation: postoperative complications // Abdom Imaging. – 2013. – Vol. 38(6). – P.1300-33.

88. Jeon Y.M., Lee K.W., Yi N.J. The right posterior bile duct anatomy of the donor is important in biliary complications of the recipients after living-donor liver transplantation // Ann Surg. – 2013. – Vol. 257(4). – P.702-7.

89. Jiang X.Z., Yan L.N., Li B. et al. Arterial complications after living-related liver transplantation: single-center experience from West China // Transplant Proc. – 2008. – Vol. 40(5). – P.1525-8.

90. Jorgensen J.E., Waljee A.K., Volk M.L. et al., Is MRCP equivalent to ERCP for diagnosing biliary obstruction in orthotopic liver transplant recipients? A meta-analysis // Gastrointest Endosc. – 2011. – Vol. 73. – P.955–962.

91. Kamel I.R., Kruskal J.B., Pomfret E.A., et al. Impact of multidetector CT on donor selection and surgical planning before living adult right lobe liver transplantation. A.J.R. Am J Roentgenol 2001; V.176:P.193–200

92. Kapoor V., Peterson M.S., Baron R.L. Intrahepatic biliary anatomy of living adult liver donors: correlation of mangafodipir trisodium-enhanced MR cholangiography and intraoperative cholangiography // AJR Am J Roentgenol. – 2002. – Vol. 179(5). – P.1281-6.

93. Katz L.H., Benjaminov O., Belinki A. et al. Magnetic resonance cholangiopancreatography for the accurate diagnosis of biliary complications after liver transplantation: comparison with endoscopic retrograde cholangiography and

percutaneous transhepatic cholangiography - long-term follow-up // Clin Transplant. – 2010. – Vol. 24(5). – P.163-9.

94. Kayahan Ulu E.M., Coskun M., Ozbek O. et al. Accuracy of multidetector computed tomographic angiography for detecting hepatic artery complications after liver transplantation // Transplant Proc. – 2007. – Vol. 39(10). – P.3239-44.

95. Khalaf H. Vascular complications after deceased and living donor liver transplantation: a single-center experience // Transplant Proc. – 2010. – Vol. 42(3). – P.865-70.

96. Kim HJ., Kim K.W., Kim A.Y. et al. Hepatic artery pseudoaneurysms in adult living-donor liver transplantation: efficacy of CT and Doppler sonography // AJR Am J Roentgenol. – 2005. – Vol. 184(5). – P.1549-55.

97. Kim S.Y., Byun J.H., Lee S.S. et al. Biliary tract depiction in living potential liver donors: intraindividual comparison of MR cholangiography at 3.0 and 1.5 T // Radiology. – 2010. – Vol. 254(2). – P.469-78.

98. Kinner S., Dechêne A., Paul A. et al. Detection of biliary stenoses in patients after liver transplantation: is there a different diagnostic accuracy of MRCP depending on the type of biliary anastomosis? // Eur J Radiol. – 2011. – Vol. 80(2). – P.20-8.

99. Kitazono M.T., Qayyum A., Yeh B.M. et al. Magnetic resonance cholangiography of biliary strictures after liver transplantation: a prospective double-blind study // J Magn Reson Imaging. – 2007. – Vol. 25(6). – P.1168-73.

100. Kiuchi T., Kasahara M., Uryuhara K. et al. Impact of graft size mismatching on graft prognosis in liver transplantation from living donors // Transplantation. – 1999. – Vol. 67(2). – P.321-7.

101. Kiuchi T., Tanaka K. Living-related donor liver transplantation: status quo in Kyoto, Japan // Transplant Proc. – 1998. – Vol. 30. – P.687–691.

102. Kyoden Y., Tamura S., Sugawara Y. et al. Portal vein complications after adult-to-adult living donor liver transplantation // Transpl Int. – 2008. – Vol. 21(12). – P.1136-44.

103.Lee K.K., Lee S.K., Moon I.S. Surgical techniques according to anatomic variations in living donor liver transplantation using the right lobe // Transplant Proc. – 2008. – Vol. 40(8). – P.2517-20

104.Lee M.W., Lee J.M., Lee J.Y. Preoperative evaluation of the hepatic vascular anatomy in living liver donors: comparison of CT angiography and MR angiography // J Magn Reson Imaging. – 2006. – Vol. 24(5). – P.1081-7.

105.Lee S.G. Techniques of reconstruction of hepatic veins in living-donor liver transplantation, especially for right hepatic vein and major short hepatic veins of right-lobe graft // J Hepatobiliary Pancreat Surg. – 2006. – Vol. 13(2). – P.131-8.

106.Lee S.S., Kim K.W., Park S.H. et al. Value of CT and Doppler sonography in the evaluation of hepatic vein stenosis after dual-graft living donor liver transplantation // AJR Am J Roentgenol. – 2007. – Vol. 189(1). – P.101-8.

107. Lee V.S., Rofsky N.M., Morgan G.R. et al. Volumetric mangafodipir trisodium-enhanced cholangiography to define intrahepatic biliary anatomy // AJR Am J Roentgenol. – 2001. – Vol. 176(4). – P.906-8.

108.Leelaudomlipi S., Bramhall S.R., Gunson B.K. et al. Hepatic artery aneurysm in adult liver transplantation // Transpl Int, - 2003. – Vol. 16. – P.257–261.

109.Lei J.Y., Wang W.T., Yan L.N. Risk factors of SFSS in adult-to-adult living donor liver transplantation using the right liver: a single-center analysis of 217 cases // Hepatogastroenterology. – 2012. – Vol. 59(117). – P.1491-7.

110.Lemke A.J., Hosten N., Neumann K. et al. CT volumetry of the liver before transplantation. //Rofo. – 1997. – Vol. 166(1). – P. 18–23.

111.Lim J.S., Kim M.J., Kim J.H. et al. Preoperative MRI of potential living-donor-related liver transplantation using a single dose of gadobenate dimeglumine // AJR Am J Roentgenol. – 2005. – Vol. 185(2). – P.424-31.

112.Limanond P., Raman S.S., Ghobrial R.M. et al. The utility of MRCP in preoperative mapping of biliary anatomy in adult-to-adult living related liver transplant donors // J Magn Reson Imaging. – 2004. – Vol. 19. – P.209–215.

113. Lin T.S., Concejero A.M., Chen C.L. Routine microsurgical biliary reconstruction decreases early anastomotic complications in living donor liver transplantation // Liver Transpl. – 2009. – Vol. 15(12). – P.1766-75.

114. Lu Q., Zhong X.F., Huang Z.X. et al. Role of contrast-enhanced ultrasound in decision support for diagnosis and treatment of hepatic artery thrombosis after liver transplantation // Eur J Radiol. – 2012. – Vol. 81(3). – P.338-43.

115. Makuuchi M., Hasegawa H., Yamazaki S. et al. The inferior right hepatic vein: ultrasonic demonstration // Radiology. – 1983. – Vol.148(1). – P. 213–7.

116. Madoff D.C., Hicks M.E., Vauthey J.N. et al. Transhepatic portal vein embolization: anatomy, indications, and technical considerations // Radiographics, - 2002. – Vol. 22. – P.1063–1076.

117. Man K., Lo C.M., Ng I.O. et al. Liver transplantation in rats using small-for-size grafts: a study of hemodynamic and morphological changes // Arch Surg. – 2001. – Vol. 136. – P.280–285.

118. Marcos A., Fisher R.A., Ham J.M. et al. Liver regeneration and function in donor and recipient after right lobe adult to adult living donor liver transplantation // Transplantation. – 2000. – Vol. 69. – P.1375–1379.

119. Marshall M.M., Muiesan P., Srinivasan P. et al. Hepatic artery pseudoaneurysms following liver transplantation: incidence, presenting features and management // Clin Radiol. – 2001. – Vol. 56(7). – P.579-87.

120. Marubashi S., Sakon M., Nagano H. et al. Effect of portal hemodynamics on liver regeneration studied in a novel portohepatic shunt rat model // Surgery. – 2004. – Vol. 136. – P.1028–1037.

121. Masci E., Toti G., Mariani A. et al. Complications of diagnostic and therapeutic ERCP: a prospective multicenter study // Am J Gastroenterol. – 2001. – Vol. 96. – P.417–423.

122. Mehran R., Schneider R., Franchebois P. The minor hepatic veins: anatomy and classification // Clin Anat. – 2000. – Vol. 13(6). – P.416-21.

123. Meroin RM, Burth GD, Ham JM, Turcotte JG, Campbell DA. The hepatic artery in liver transplantation. Transplantation 1989;48:438–443

124. Michels N.A. Newer anatomy of the liver and its variant blood supply and collateral circulation // Amer. J. Surg. - 1966. - Vol. 112. - P. 337-347.

125. Miller C.M., Smith M.L., Diago Uso T. Living donor liver transplantation: ethical considerations // Mt Sinai J Med. – 2012. – Vol. 79(2). – P.214-22.

126. Moon D.B., Lee S.G., Hwang S. More than 300 consecutive living donor liver transplants a year at a single center // Transplant Proc. – 2013. – Vol. 45(5). – P. 1942-7.

127. Mori S., Kim H., Park M.S. et al. Graft regeneration rate and small-for-size syndrome in living donor liver transplantation // Hepatogastroenterology. – 2013. – Vol. 60(126). – P.1463-8.

128. Morioka D., Egawa H., Kasahara M. Outcomes of adult-to-adult living donor liver transplantation: a single institution's experience with 335 consecutive cases // Ann Surg. – 2007. – Vol. 245(2). – P.315-25.

129. Müllhaupt B., Dimitroulis D., Gerlach J.T. Hot topics in liver transplantation: organ allocation--extended criteria donor--living donor liver transplantation // J Hepatol. – 2008. – Vol. 48 Suppl 1. – P.58-67.

130. Nadalin S., Malago M., Valentin-Gamazo C. et al. Preoperative donor liver biopsy for adult living donor liver transplantation: risks and benefits // Liver Transpl. – 2005. – Vol. 11. – P.980–986.

131. Nakamura S., Tsuzuki T. Surgical anatomy of the hepatic veins and the inferior vena cava // Surg Gynecol Obstet. – 1981. – Vol. 152(1). – P.43-50.

132. Nakamura T., Tanaka K., Kiuchi T. et al. Anatomical variations and surgical strategies in right lobe living donor liver transplantation: lessons from 120 cases // Transplantation. – 2002. – Vol. 73. – P.1896-1903.

133. Ng K.K., Lo C.M. Liver transplantation in Asia: past, present and future // Ann Acad Med Singapore. – 2009. – Vol. 38(4). – P.322-10.

134. Novellas S., Caramella T., Fournol M. et al. MR cholangiopancreatography features of the biliary tree after liver transplantation // AJR Am J Roentgenol. – 2008. – Vol. 191(1). – P.221-7.

135.Ohkubo M., Nagino M., Kamiya J. et al. Surgical anatomy of the bile ducts at the hepatic hilum as applied to living donor liver transplantation // Ann Surg. – 2004. – Vol. 239. – P.82-86.

136.Olthoff K.M., Merion R.M., Ghobrial RM et al. Outcomes of 385 adult-to-adult living donor liver transplant recipients: a report from the A2ALL Consortium // Ann Surg. – 2005. – Vol. 242(3). – P.314-23,

137. O'Mahony C.A., Goss J.A. The future of liver transplantation // Tex Heart Inst J. – 2012. – Vol. 39(6). – P.874-5.

138.Onishi H., Kawarada Y., Das B.C. et al. Surgical anatomy of the medial segment (S4) of the liver with special reference to bile ducts and vessels // Hepatogastroenterology. – 2000. – Vol. 47. – P.143-150.

139.Pan G.D., Yan L.N. Problems in adult living donor liver transplantation using the right hepatic lobe // Hepatobiliary Pancreat Dis Int. – 2006. – Vol. 5(3). – P.345-9.

140.Papanikolaou N., Prassopoulos P., Eracleous E. et al., Maris T, Gogas C, Gourtsoyiannis N. Contrast-enhanced magnetic resonance cholangiography versus heavily T2-weighted magnetic resonance cholangiography // Invest Radiol. – 2001. – Vol. 36. – P.682–686.

141.Park M.Y., Lee Y.J., Rha S.E. et al. Correlation of portal venous velocity and portal venous flow with short-term graft regeneration in recipients of living donor liver transplants // Transplant Proc. – 2008. – Vol. 40. – P.1488–1491.

142.Pecchi A., De Santis M., Gibertini M.C. et al. Role of magnetic resonance imaging in the detection of anastomotic biliary strictures after liver transplantation // Transplant Proc. – 2011. – Vol. 43(4). – P.1132-5.

143.Piolanti M., Fabbro E., Pascali E. et al. CT angiography for the evaluation of adult orthotopic liver transplantation arterial complications // Radiol Med. - 2001. – Vol. 102(5-6). – P.348-56.

144. Porrett P.M., Hsu J., Shaked A. Late surgical complications following liver transplantation // Liver Transpl. – 2009. – Vol. 15 Suppl 2. – P.12-8.

145.Poston G.J., Blumgart L.H., eds. Surgical management of hepatobiliary and pancreatic disorders. London: Martin Dunitz. – 2003. – P.1-18.

146. Proposito D, Loinaz Segurola C, Garcia Garcia I, et al. Assessment of risk factors in the incidence of hepatic artery thrombosis in a consecutive series of 687 liver transplantations [in Italian]. Ann Ital Chir 2001;72:187–205

147. Raia S., Nery J.R., Mies S. Liver transplantation from live donors // Lancet. – 1989. – Vol. 2. – P.497.

148. Ralls P.W., Quinn M.F., Rogers W. et al. Sonographic Anatomy of the Hepatic Artery //AJR Am J Roentgenol. – 1981. – Vol.136(6). – P. 1059–63.

149. Roberts J.H., Mazzariol F.S., Frank S.J. et al. Multimodality imaging of normal hepatic transplant vasculature and graft vascular complications // J Clin Imaging Sci. – 2011. – Vol. 1. – P.50.

150. Romagnuolo J., Bardou M., Rahme E. et al. Magnetic resonance cholangiopancreatography: a meta-analysis of test performance in suspected biliary disease // Ann Intern Med. – 2003. – Vol. 139. – P.547-57.

151. Rungsun Rerknimitr, Stuart Sherman, Evan L. Fogel et al. Biliary tract complications after orthotopic liver transplantation with choledochocholedochostomy anastomosis: endoscopic findings and results of therapy// Gastrointestinal Endoscopy, Vol. 55, Issue 2, February 2002, P.- 224–231.

152. Saad W.E., Ginat D. Computed tomography and magnetic resonance cholangiography // Tech Vasc Interv Radiol. – 2008. – Vol. 11(2). – P.74-89.

153. Saad W.E., Lin E., Ormanoski M. et al. Noninvasive imaging of liver transplant complications // Tech Vasc Interv Radiol. – 2007. – Vol. 10. – P.191–206.

154. Sahani D., Mehta A., Blake M. et al. Preoperative hepatic vascular evaluation with CT and MR angiography: implications for surgery // Radiographics. – 2004. – Vol. 24(5). – P.1367-80.

155. Saidi R.F. Current status of liver transplantation // Arch Iran Med. – 2012. – Vol. 15(12). – P.772-6.

156. Sakai H., Okuda K., Yasunaga M. et al. Reliability of hepatic artery configuration in 3D CT angiography compared with conventional angiography--special reference to living-related liver transplant donors // Transpl Int. – 2005. – Vol. 18(5). – P.499-505.

157. Sanefuji K., Iguchi T., Ueda S. New prediction factors of small-for-size syndrome in living donor adult liver transplantation for chronic liver disease // Transpl Int. – 2010. – Vol. 23(4). – P.350-7.

158. Saylisoy S., Atasoy C., Ersöz S. et al. Multislice CT angiography in the evaluation of hepatic vascular anatomy in potential right lobe donors // Diagn Interv Radiol. – 2005. – Vol. 11(1). – P.51-9.

159. Scheiman J.M., Carlos R.C., Barnett J.L. et al. Can endoscopic ultrasound or magnetic resonance cholangiopancreatography replace ERCP in patients with suspected biliary disease? A prospective trial and cost analysis // Am J Gastroenterol. – 2001. – Vol. 96(10). – P.2900-4.

160. Schroeder T., Malagó M., Debatin J.F. et al. "All-in-one" imaging protocols for the evaluation of potential living liver donors: comparison of magnetic resonance imaging and multidetector computed tomography // Liver Transpl. – 2005. – Vol. 11(7). – P.776-87.

161. Schultz S.R., LaBerge J.M., Gordon R.L. et al. Anatomy of the portal vein bifurcation: intra- versus extrahepatic location: implications for transjugular intrahepatic portosystemic shunts // J Vasc Intervent Radiol, - 1994. – Vol. 5. – P.457–459.

162. Selzner M., Kashfi A., Cattral M.S. Live donor liver transplantation in high MELD score recipients // Ann Surg. – 2010. – Vol. 251(1). – P.153-7.

163. Serenari M., Cescon M., Cucchetti A. et al. Liver function impairment in liver transplantation and after extended hepatectomy // World J Gastroenterol. – 2013. – Vol. 19(44). – P.7922-9.

164. Shanmugam V., Beattie G.C., Yule S.R. et al. Is magnetic resonance cholangiopancreatography the new gold standard in biliary imaging? // Br J Radiol. – 2005. – Vol. 78(934). – P.888-93.

165. Sharma D., Deshmukh A., Raina V.K. Surgical anatomy of retrohepatic inferior vena cava and hepatic veins: a quantitative assessment // Indian J Gastroenterol. – 2001. – Vol. 20(4). – P.136-9.

166. Shiffman M.L., Stravitz R.T., Contos M.J. et al. Histologic recurrence of chronic hepatitis C virus in patients after living donor and deceased donor liver transplantation // Liver Transpl. – 2004. – Vol. 10. – P.1248–1255.
167. Shimada M., Fujii M., Morine Y. Living-donor liver transplantation: present status and future perspective // J Med Invest. – 2005. – Vol. 52(1-2). – P.22-32.
168. Shimada M., Ijichi H., Yonemura Y. et al. Is graft size a major risk factor in living-donor adult liver transplantation? // Transpl Int. – 2004. – Vol. 17. – P.310–316.
169. Singh A.K., Nachiappan A.C., Verma H.A. et al. Postoperative imaging in liver transplantation: what radiologists should know // Radiographics. – 2010. – Vol. 30(2). – P.339-51.
170. Sirvanci M., Duran C., Ozturk E. et al. The value of magnetic resonance cholangiography in the preoperative assessment of living liver donors // Clin Imaging. – 2007. – Vol. 31. – P.401–405.
171. Skandalakis J.E., Skandalakis L.J., Skandalakis P.N. et al. Hepatic surgical anatomy // Surg Clin North Am. – 2004. – Vol. 84(2). – P.413-35,
172. Smadja C., Blumgart L.H. The biliary tract and the anatomy of biliary exposure. In: Blumgart L. H., ed. Surgery of the liver and biliary tract; 2nd ed. Edinburgh: Churchill Livingstone. – 1994. – P. 11—24.
173. Soin A.S., Friend P.J., Rasmussen A., et al. Donor arterial variations in liver transplantation: Management and outcome of 527 consecutive grafts // Br. J. Surg. - 1996. - Vol. 83. (5). - P. 637-641.
174. Starzl T.E., Groth G.C., Brettschneider L. et al. Orthotopic homotransplantation of the human liver // Ann Surg. - 1968. – Vol. 168(3). – P.392–415.
175. Steinbrück K., Enne M., Fernandes R. et al. Vascular complications after living donor liver transplantation: a Brazilian, single-center experience // Transplant Proc. – 2011. – Vol. 43(1). – P.196-8.
176. Streitparth F., Pech M., Figolska S. et al. Living related liver transplantation: preoperative magnetic resonance imaging for assessment of hepatic vasculature of donor candidates // Acta Radiol. – 2007. – Vol. 48(1). – P.20-6.

177. Strong R.W., Lynch S.V., Ong T.H. et al. Successful liver transplantation from a living donor to her son // N Engl J Med. – 1990. – Vol. 322. – P.1505–1507.

178. Sugawara Y., Makuuchi M. Technical advances in living-related liver transplantation // J Hepatobiliary Pancreat Surg. – 1999. – Vol. 6(3). – P.245-53.

179. Sugawara Y., Makuuchi M., Takayama T. et al. Small-for-size grafts in living-related liver transplantation // J Am Coll Surg. – 2001. – Vol. 192. – P.510–513.

180. Takada Y., Uemoto S. Living donor liver transplantation for hepatitis C // Surg Today. – 2013. – Vol. 43(7). – P.709-14.

181. Taketomi A., Kayashima H., Soejima Y. et al.Donor risk in adult-to-adult living donor liver transplantation: impact of left lobe graft // Transplantation. – 2009. – Vol. 87. – P.445-450.

182. Taylor A.C., Little A.F., Hennessy O.F. et al. Prospective assessment of magnetic resonance cholangiopancreatography for noninvasive imaging of the biliary tree // Gastrointest Endosc. – 2002. – Vol. 55(1). – P.17-22.

183. Terrault N.A., Shiffman M.L., Lok A.S. et al. Outcomes in hepatitis C virus-infected recipients of living donor vs. deceased donor liver transplantation // Liver Transpl. – 2006. – Vol. 13. – P.122–129.

184. Testa G., Malago M., Nadalin S. et al. Right-liver living donor transplantation for decompensated end-stage liver disease // Liver Transpl. - 2002. – Vol. 8. – P. 340–346.

185. Tucker O.N., Heaton N. The ‘small for size’ liver syndrome // Curr Opin Crit Care. – 2005. – Vol. 11. – P.150–155.

186. Varghese J.C., Farrell M.A., Courtney G. et al. A prospective comparison of magnetic resonance cholangiopancreatography with endoscopic retrograde cholangiopancreatography in the evaluation of patients with suspected biliary tract disease // Clin Radiol. – 1999. – Vol. 54(8). – P.513-20.

187. Varotti G., Gondolesi G., Goldman J. et al. Anatomic variations in right liver living donors // J Am Coll Surg. – 2004. – Vol. 198. – P. 577-582.

188. Vignali C., Bargellini I., Cioni R. et al. Diagnosis and treatment of hepatic artery stenosis after orthotopic liver transplantation // Transplant Proc. – 2004. – Vol. 36(9). – P.2771-3.

189. Wald C., Scholz F.J., Pinkus E. et al. An update on biliary imaging // Surg Clin North Am. – 2008. – Vol. 88(6). – P.1195-220

190. Wang S.F., Huang Z.Y., Chen X.P. Biliary complications after living donor liver transplantation // Liver Transpl. – 2011. – Vol. 17(10). – P. 1127-36.

191. Xu Y.B., Bai Y.L., Min Z.G. et al. Magnetic resonance cholangiography in assessing biliary anatomy in living donors: a meta-analysis // World J Gastroenterol. – 2013. – Vol. 19(45). – P.8427-34.

192. Yagi S., Uemoto S. Small-for-size syndrome in living donor liver transplantation // Hepatobiliary Pancreat Dis Int. – 2012. – Vol. 11(6). – P. 570-6.

193. Yagi S., Iida T., Taniguchi K. et al. Impact of portal venous pressure on regeneration and graft damage after living-donor liver transplantation // Liver Transpl. – 2005. – Vol. 11. – P.68–75.

194. Yang X., Gong J., Gong J. The value of living donor liver transplantation // Ann Transplant. – 2012. – Vol. 17(4). – P.120-4.

195. Yaprak O., Dayangac M., Akyildiz M. Biliary complications after right lobe living donor liver transplantation: a single-centre experience // HPB (Oxford). – 2012. – Vol. 14(1). – P.49-53.

196. Yaprak O., Demirbas T., Duran C. et al. Living donor liver hilar variations: surgical approaches and implications // Hepatobiliary Pancreat Dis Int. – 2011. – Vol. 10(5). – P.474-9.

197. Yeh B.M., Breiman R.S., Taouli B. Biliary tract depiction in living potential liver donors: comparison of conventional MR, mangafodipir trisodium-enhanced excretory MR, and multi-detector row CT cholangiography--initial experience // Radiology. – 2004. – Vol. 230(3). – P.645-51.

198. Yilmaz A., Arikan C., Tumgor G. et al. Vascular complications in living-related and deceased donation pediatric liver transplantation: single center's experience from Turkey // Pediatr Transplant. – 2007. – Vol. 11(2). – P.160-4.

199. Yuan Y., Gotoh M. Biliary complications in living liver donors // Surg Today. – 2010. – Vol. 40(5). – P.411-7.

200. Zheng R.Q., Mao R., Ren J. et al. Contrast-enhanced ultrasound for the evaluation of hepatic artery stenosis after liver transplantation: potential role in changing the clinical algorithm // Liver Transpl. – 2010. – Vol. 16(6). – P.729-35.

201.Zhuang Z.G., Qian L.J., Gong H.X. et al. Multidetector computed tomography angiography in the evaluation of potential living donors for liver transplantation: single-center experience in China // Transplant Proc. – 2008. – Vol. 40(8). – P.2466-77.