ФЕДЕРАЛЬНОЕ ГОСУДАРСТВЕННОЕ БЮДЖЕТНОЕ НАУЧНОЕ УЧРЕЖДЕНИЕ «РОССИЙСКИЙ НАУЧНЫЙ ЦЕНТР ХИРУРГИИ ИМЕНИ АКАДЕМИКА Б.В. ПЕТРОВСКОГО»

На правах рукописи

Безалтынных Александр Александрович

ТОРАКОСКОПИЧЕСКАЯ ХИРУРГИЯ ДОБРОКАЧЕСТВЕННЫХ ЗАБОЛЕВАНИЙ ПИЩЕВОДА

14.01.17 - Хирургия (медицинские науки)

Диссертация
на соискание ученой степени доктора медицинских наук

Научный консультант:
доктор медицинских наук
Шестаков Алексей Леонидович

Москва - 2022

ОГЛАВЛЕНИЕ

ОГЛАВЛЕНИЕ 2
СПИСОК СОКРАЩЕНИЙ И УСЛОВНЫХ ОБОЗНАЧЕНИЙ 4
ВВЕДЕНИЕ 5
ГЛАВА 1. ТОРАКОСКОПИЧЕСКАЯ ХИРУРГИЯ ДОБРОКАЧЕСТВЕННЫХ ЗАБОЛЕВАНИЙ ПИЩЕВОДА 11
1.1 История развития торакоскопической хирургии заболеваний пищевода 11
1.2 Торакоскопическая хирургия доброкачественных заболеваний пищевода: частные вопросы 16
1.2.1 Технические аспекты торакоскопических вмешательств в хирургии пищевода 16
1.2.2 Вспомогательные технологии при проведении торакоскопических вмешательств в хирургии пищевода 21
1.2.3 Роль торакоскопического доступа в реализации программы ускоренного выздоровления в хирургии пищевода 23
1.3 Торакоскопический доступ при органосохраняющих операциях на пищеводе 24
1.3.1 Торакоскопическая дивертикулэктомия 24
1.3.2 Торакоскопическое удаление новообразований и кист пищевода 28
1.4. Торакоскопический доступ при эзофагэктомии 32
1.4.1 Торакоскопическая эзофагэктомия при терминальных стадиях нейро-мышечных заболеваний 41
1.4.2 Торакоскопическая эзофагэктомия при рубцовых стриктурах пищевода 43
1.4.3 Заключение 44
ГЛАВА 2. МАТЕРИАЛ И МЕТОДЫ ИССЛЕДОВАНИЯ 46
2.1 Дизайн исследования 46
2.2 Методы обследования больных доброкачественными заболеваниями пищевода 48
Рентгенологическое исследование пациентов с доброкачественными заболеваниями пищевода 49
Эндоскопическое исследование у пациентов с доброкачественными заболеваниями пищевода 52
2.3 Планирование торакоскопического вмешательства при доброкачественных заболеваниях пищевода 55
2.4 Критерии оценки эффективности проводимого лечения 60
2.5 Характеристика больных в группах исследования 65
2.5.1 Группа А. Торакоскопическая дивертикулэктомия 65
2.5.2 Группа В. Торакоскопические вмешательства при терминальных стадиях нейро-мышечных заболеваний 71
2.5.3 Группа Г. Торакоскопическая эзофагэктомия при рубцовых стриктурах пищевода 72
2.6 Методы статистической обработки результатов исследования 76

ГЛАВА 3. ОСОБЕННОСТИ ТОРАКОСКОПИЧЕСКИХ ВМЕШАТЕЛЬСТВ ПРИ ДОБРОКАЧЕСТВЕННЫХ ЗАБОЛЕВАНИЯХ ПИЩЕВОДА 79
3.1 Алгоритм принятия решений о применении торакоскопического доступа у больных доброкачественными заболеваниями пищевода 79
3.2 Общие принципы проведения торакоскопических вмешательств при доброкачественных заболеваниях пищевода 86
3.3 Технические особенности торакоскопической дивертикулэктомии 94
3.4 Технические аспекты торакоскопического удаления субэпителиальных новообразований пищевода 95
3.5 Торакоскопические вмешательства при терминальных стадиях нейро-мышечных заболеваний 96
3.6 Торакоскопическая эзофагэктомия при рубцовых стриктурах пищевода 99
ГЛАВА 4. РЕЗУЛЬТАТЫ ТОРАКОСКОПИЧЕСКИХ ВМЕШАТЕЛЬСТВ У БОЛЬНЫХ ДОБРОКАЧЕСТВЕННЫМИ ЗАБОЛЕВАНИЯМИ ПИЩЕВОДА 101
4.1 Клинические результаты применения торакоскопического доступа при выполнении органосохраняющих операций на пищеводе 101
Группа А. Клинические результаты хирургических вмешательств у больных дивертикулом пищевода. 101
Группа Б. Клинические результаты хирургических вмешательств по поводу субэпителиальных новообразований пищевода 109
4.2 Клинические результаты применения торакоскопического доступа при эзофагэктомии 114
Группа В. Клинические результаты применения эзофагэктомии при терминальных стадиях нейро-мышечных заболеваний 114
Группа Г. Клинические результаты применения эзофагэктомии при рубцовых стриктурах пищевода 123
4.3 Торакоскопические вмешательства на пищеводе и программа ускоренного выздоровления 134
ЗАКЛЮЧЕНИЕ 140
ВЫВОДЫ 166
ПРАКТИЧЕСКИЕ РЕКОМЕНДАЦИИ 168
СПИСОК ЛИТЕРАТУРЫ 169

СПИСОК СОКРАЩЕНИЙ И УСЛОВНЫХ ОБОЗНАЧЕНИЙ

ВАШ	Визуально-аналоговая шкала
ВОЗ	Всемирная организация здравоохранения
ГБ	Гипертоническая болезнь
ГИСО	Гастроинтестинальная стромальная опухоль
ГЛК	Гликемия
ГМБ	Гемоглобин
ЗППТК	Загрудинная пластика пищевода толстой кишкой
ИБС	Ишемическая болезнь сердца
ИВЛ	Искусственная вентиляция легких
ИВЭ	Интраоперационная внутрипросветная эндоскопия
ИМТ	Индекс массы тела
КС/АК	Кардиоспазм и ахалазия кардии
МИЭ	Малоинвазивная эзофагэктомия
МСКТ	Мультиспиральная компьютерная томография
ОКС/ИМ	Острый коронарный синдром/ инфаркт миокарда
ОНМК	Острое нарушение мозгового кровообращения
ОРИТ	Отделение реанимации и интенсивной терапии
ОЭЭК	«Открытая» эзофагэктомия
ПОД	Послеоперационный койко-день
ПОД-ОРИТ	Послеоперационный день в ОРИТ
ПУВ	Программа ускоренного выздоровления
СД2	Сахарный диабет 2 типа
СРБ	С-реактивный белок
ТС	Торакоскопический доступ
ТТ	Торакотомный доступ
ТХ	Трансхиатальный доступ
ТЭЭК	Торакосокпическая эзофагэктомия
ХОБЛ	Хроническая обструктивная болезнь легких
ЦНС	Центральная нервная система
ЭЭК	Эзофагэктомия
APACHE	Acute Physiology and Chronic Health Evaluation, шкала оценки острых физиологических расстройств и хронических нарушений состояния
ASA	Шкала функционального статуса American Society of Anesthesiologist
CO_2	Углекислый газ
ESPEN	European Society for Clinical Nutrition and Metabolism
GOLD	Global Initiative for Chronic Obstructive Lung Disease
Me	Медиана
NRS-2002	Nutritional risk score
POEM	Peroral endoscopic myotomy

ВВЕДЕНИЕ

Развитие современной хирургии характеризуется активным наращиванием числа операцией, расширением объема и показаний к выполнению оперативных вмешательств за счет улучшения качества оказываемой хирургической помощи. Подобные достижения напрямую связаны с внедрением в практику всех областей хирургии так называемых малоинвазивных или видеоэндоскопических вмешательств. Торакоабдоминальная хирургия не осталась в стороне, и развитие видеоэндоскопической торакальной хирургии во многом произвело революцию в такой сложной области, как хирургия пищевода. Несколько лет назад D.E.Low et al. (2007) высказал точку зрения, что выполнение эзофагэктомии возможно при 0% летальности, сегодня же мы наблюдаем не только сокращение этого показателя: снижение длительности госпитализации при эзофагэктомии с одномоментной пластикой до 5-6 послеоперационных суток становится рутинной практикой отделений торакоабдоминальной хирургии [121]. С другой стороны, несмотря на несомненные достижения современной медицины, частота осложнений после эзофагэктомии и органосохраняющих вмешательств на пищеводе с применением трансторакального доступа в плановой хирургии до сих пор остаётся неприемлемо высокой, в том числе при лечении больных доброкачественными заболеваниями пищевода (дивертикулы, субэпителиальные новообразования, нейро-мышечные заболевания, рубцовые стриктуры и т.д.). Даже при высоком уровне анестезиологической помощи и интенсивной терапии, применении принципов ускоренного выздоровления, именно травматичность хирургического вмешательства является определяющим фактором, влияющим на результаты лечения пациентов при выполнении операций на пищеводе. Несмотря на относительно невысокую частоту встречаемости отдельных доброкачественных заболеваний пищевода, суммарная доля пациентов, нуждающихся в подобных операциях, может достигать 20-50% от всех вмешательств на пищеводе. При этом эти больные нередко имеют существенно более скомпрометированный нутритивный статус (в связи с выраженной и длительной дисфагией), хронический аспирационный синдром с поражением лёгких, а также ряд особенностей,

определяющих более сложную технику вмешательства на пищеводе, чем пациенты с локализованными формами рака (согласно рекомендациям, показанием к эзофагэктомии при раке пищевода является стадия cT1-2N0M0) [189].

В мире традиционным является проведение хирургического лечения пациентов с доброкачественными заболеваниями пищевода в высокоспециализированных центрах. В этих центрах оцениваются результаты вмешательств, в том числе в отношении применения при их выполнении малоинвазивных технологий, в первую очередь - видеоэндоскопических операций на пищеводе. Рост интереса к этим операциям обусловлен, во-первых, увеличением числа подобных пациентов, в том числе с осложнениями заболеваний пищевода, во-вторых, увеличением продолжительности жизни с ростом числа больных старшего и пожилого возраста, которым ранее было бы отказано в проведении хирургического лечения, и у которых предпочтительным является использование малоинвазивных технологий. Кроме того, возросшие возможности современной медицины расширяют показания к проведению отдельных хирургических вмешательств. Немаловажным является и внедрение в практику хирургических отделений принципов программы ускоренного выздоровления (ПУВ) или «fast track» хирургии, ориентированных на скорейшее восстановление пациентов после хирургического вмешательства с проведением всесторонней реабилитации. Изменение взглядов на лечение пациентов с доброкачественными заболеваниями пищевода, в особенности, при необходимости выполнения его субтотальной резекции, связано во многом с внедрением в клиническую практику современных хирургических и парахирургических технологий, накоплением положительного клинического опыта, обоснованием целесообразности и безопасности более «агрессивного» хирургического подхода. При этом многие аспекты хирургической стратегии и тактики при лечении больных доброкачественными заболеваниями пищевода требуют уточнения, необходимо сформулировать и обосновать показания и противопоказания к выполнению данных операций, изучить непосредственные и отдалённые результаты, сформировать алгоритм применения современных хирургических технологий.

Таким образом, решение проблемы эффективного и безопасного хирургического лечения больных доброкачественными заболеваниями пищевода представляется принципиально важным и актуальным.

Цель исследования

Улучшение результатов хирургического лечения больных доброкачественными заболеваниями пищевода за счёт применения видеоэндоскопических (малоинвазивных) технологий.

Задачи исследования

1. Изучить особенности и возможности применения торакоскопических методик при выполнении хирургических вмешательств у больных доброкачественными заболеваниями пищевода.
2. Разработать алгоритм применения торакоскопического доступа у больных доброкачественными заболеваниями пищевода.
3. Провести анализ результатов торакоскопической субтотальной резекции пищевода у больных терминальной стадией нейро-мышечных заболеваний.
4. Оценить эффективность торакоскопической субтотальной резекции пищевода в сравнении иными видами вмешательств у больных рубцовыми стриктурами пищевода.
5. Сравнить результаты применения торакоскопического и открытого доступа при выполнении органосохраняющих операций на пищеводе.
6. Изучить роль торакоскопического доступа в реализации программы ускоренного выздоровления при проведении хирургических вмешательств на пищеводе.

Научная новизна работы

Впервые в Российской Федерации на большом клиническом материале изучены и проанализированы особенности выполнения торакоскопических операций у пациентов с доброкачественными заболеваниями пищевода.

Впервые изучены клинические результаты торакоскопического лечения различных хирургических заболеваний пищевода, как при выполнении

органосохраняющих вмешательств (дивертикулэктомия, энуклеация субэпителиальных новообразований), так и при эзофагэктомии.

Проведена оценка влияния торакоскопического варианта операции на выраженность воспалительного и метаболического стресс-ответа при различных вмешательствах на пищеводе.

Создан алгоритм выбора хирургического доступа у больных доброкачественными заболеваниями пищевода, в том числе дивертикулами грудного отдела, субэпителиальными новообразованиями, рубцовыми стриктурами и терминальными стадиями нейро-мышечных заболеваний пищевода.

Впервые выполнен сравнительный анализ клинических результатов применения торакоскопического доступа в сочетании с протоколом программы ускоренного выздоровления у больных доброкачественными заболеваниями пищевода.

Теоретическая и практическая значимость работы

На достаточном клиническом материале проанализированы результаты лечения пациентов с наиболее распространенными доброкачественными заболеваниями пищевода (дивертикулами и субэпителиальными новообразованиями грудного отдела пищевода, терминальными стадиями нейро-мышечных заболеваний). Обоснованы практические подходы к выбору хирургического доступа при этих заболеваниях на основе сформулированного в процессе исследования алгоритма. Разработаны основные параметры программы ускоренного выздоровления больных доброкачественными заболеваниями пищевода, оперированных из торакоскопического доступа.

Методология и методы исследования

Диссертационное исследование включило в себя анализ трудов зарубежных и отечественных авторов, занимающихся проблемой хирургического лечения больных доброкачественными заболеваниями пищевода (с проведением эзофагэктомии и без нее), а также работы, посвященные применению

торакоскопических операций при проведении различных хирургических вмешательств на пищеводе.

В ходе исследования применялся системный подход и методы статистического анализа. При проведении клинического изучения использовался ряд клинических, инструментальных и лабораторных методов обследования.

Основные положения, выносимые на защиту

1. Торакоскопические операции при доброкачественных заболеваниях пищевода являются эффективной и безопасной альтернативой «открытым» операциям как при проведении эзофагэктомии, так и органосохраняющих вмешательствах.
2. Применение алгоритма выбора оперативного доступа у больных доброкачественными заболеваниями пищевода, с учетом хирургических и анестезиологических противопоказаний и ограничений, позволяет выбрать безопасный способ вмешательства и избежать осложнений и конверсии доступа.
3. Торакоскопические вмешательства могут быть основным вариантом хирургического лечения при необходимости выполнения эзофагэктомии у пациентов с терминальными стадиями нейро-мышечных заболеваний и рубцовыми стриктурами пищевода различной этиологии, а также при проведении дивертикулэктомии и удалении субэпителиальных новообразований грудного отдела пищевода.

Реализация результатов работы

Результаты выполненного исследования и разработанные принципы лечения больных доброкачественными заболеваниями пищевода внедрены в практическую работу отделения торако-абдоминальной хирургии и онкологии ФГБНУ «Российский научный центр хирургии им. акад. Б.В. Петровского».

Апробация работы

Основные результаты работы доложены:

- на 30th Anniversary IASGO World Congress IASGO (г. Москва, 2018 год);

- на объединённой научной конференции отделения торако-абдоминальной хирургии и онкологии, 1 и 2 отделений абдоминальной хирургии и онкологии ФГБНУ «Российский научный центр хирургии им. Б.В. Петровского» (г. Москва, 28 января 2021 года, протокол № 2/21).

Публикации по теме диссертации

По теме диссертации опубликовано 15 научных работ, из них 10 в изданиях, рецензируемых ВАК РФ, рекомендованных для публикации основных результатов диссертации на соискание ученой степени доктора наук.

Структура и объем диссертации

Диссертация содержит введение, 4 главы, включающих обзор литературы, материалы и методы исследования, главу, описывающую хирургические особенности проведения торакоскопических вмешательств на пищеводе, результатов исследования и их обсуждения, заключения, выводов, практических рекомендаций, списка сокращений и условных обозначений, списка литературы. В списке литературы использованы 230 источников, из них 43 отечественных и 187 иностранных авторов. Материал диссертационной работы изложен на 192 страницах, проиллюстрирован 39 рисунками и 31 таблицей.

ГЛАВА 1.
ТОРАКОСКОПИЧЕСКАЯ ХИРУРГИЯ ДОБРОКАЧЕСТВЕННЫХ ЗАБОЛЕВАНИЙ ПИЩЕВОДА

1.1 История развития торакоскопической хирургии заболеваний пищевода

Торакоскопический доступ к органам грудной клетки и средостения начал применяться с 90-х годов, его популярность, в том числе в хирургии пищевода, неуклонно возрастает. В качестве примера можно привести Великобританию, где с 1996 по 2009 годы было выполнено 18673 эзофагэктомий [32; 141], при этом на долю видеоэндоскопических вмешательств в 1996 году приходилось всего 0,6%, в 2007 – 16%, а в 2009 – уже 24,7% [159; 213]. Следует отметить, однако, что подавляющее большинство подобных операций выполняется у пациентов раком пищевода, число наблюдений в отдельных публикациях превышает уже несколько тысяч [154; 225].

Напротив, несмотря на более чем 25-летний период применения торакоскопических технологий, в лечении пациентов доброкачественными заболеваниями пищевода, суммарный опыт применения этих операций в настоящее время невелик. Это объясняется, во-первых, более редкой встречаемостью доброкачественных заболеваний пищевода в сравнении с раком пищевода. Тем не менее, дивертикулы пищевода выявляются у 1,5-2% населения, а заболеваемость нейро-мышечными заболеваниями составляет 7,5 на 100 тыс. населения [102; 122], и, как следствие, суммарная доля пациентов, нуждающихся в проведении хирургических вмешательствах на пищеводе может достигать 30-50% всех пациентов высокоспециализированных торакоабдоминальных стационаров, а абсолютное число таких пациентов превышает 3-5 млн. человек. Доброкачественные опухоли и кисты пищевода составляют один процент заболеваний пищевода по данным аутопсий и около 5% среди хирургически удаляемых новообразований пищевода [115; 178]. Рубцовые сужения пищевода (стриктуры) занимают второе место по встречаемости после рака пищевода, на их долю приходится более 20% всех поражений пищевода [1; 35; 39].

Во-вторых, результаты применения торакоскопии у пациентов с доброкачественными заболеваниями пищевода противоречивы и недостаточно освещены в доступных публикациях, большинство которых представлены либо в виде клинических наблюдений (1-5 пациентов) или данных небольших выборок, либо указаны для общей группы больных как доброкачественными, так и злокачественными заболеваниями пищевода [18; 155; 170].

Первый опыт применения торакоскопической технологии был описан в 1910 году H.C. Jacobeus, который использовал цистоскоп, введенный через троакар в плевральную полость, с целью разделения спаек и наложения искусственного пневмоторакса у пациента с туберкулезом легких [75; 117]. В течение последующих десятилетий торакоскопический доступ использовался преимущественно для биопсии новообразований плевры или для осмотра плевральной полости [195]. В начале 90-х годов в связи с технологической революцией началась эра малоинвазивной хирургии, в первую очередь связанная с развитием видеоэндоскопических технологий, и возможность проведения хирургических вмешательств на органах грудной клетки стала реальностью.

Топографическая анатомия пищевода с его расположением в трёх областях во многом определила историю развития хирургических доступов к нему [10]. Трансторакальные вмешательства с использованием торакотомии на долгие годы стали стандартом хирургических вмешательств на пищеводе. При этом травматичность самого доступа обусловила неудовлетворенность результатами лечения пациентов с заболеваниями пищевода, в особенности доброкачественными. Торакотомный доступ с пересечением мышц, разведением ребер металлическими ретракторами, положение пациента на боку с необходимостью проведения раздельной вентиляции легких, существенно повышали риск развития послеоперационных осложнений и летальности у данной категории пациентов, определяя важность снижения операционной травмы [10].

Первым шагом в данном направлении стало использование трансхиатальной эзофагэктомии (ЭЭК), которая позволила в несколько раз сократить частоту осложнений и летальности [175; 176], однако не решила всех проблем. В частности,

при необходимости выполнения органосохраняющего вмешательства у пациентов с заболеваниями грудного отдела пищевода (лейомиомы, кисты, дивертикулы) торакотомия оставалась единственным вариантом доступа к пищеводу. Развитие в 90-х годах прошлого века видеоэндоскопических технологий с внедрением торакоскопии в лечении пациентов с доброкачественными заболеваниями пищевода явилось велением времени.

Торакоскопическая энуклеация доброкачественной опухоли пищевода была впервые описана N.J. Everitt et al. в 1992 году [99]. C. Palanivelu et al. в 1994 году сообщили о выполнении первой торакоскопической энуклеации лейомиомы [179]. Определить приоритет выполнения дивертикулэктомии затруднительно, практически одновременно в начале 1990-х годов стали появляется публикации о единичных дивертикулэктомиях в совокупности с другими видеоэндоскопическими манипуляциями на пищеводе [48; 53; 173; 212]. A. Cuschieri et al. в 1992 году одним из первых описал правосторонний торакоскопический доступ для ЭЭК в сочетании с лапаротомией для выполнения эзофагопластики, после того как данная методика была применена в эксперименте на животных D. Gossot et al. [88; 112]. В том же году B. Dallemagne et al. сообщили о торакоскопической субтотальной резекции пищевода в сочетании с лапароскопией, а в 1999 году D.I. Watson et al. – о выполнении «полной» малоинвазивной ЭЭК в модификации Ivor-Lewis [90; 221].

Отдельно следует сказать о малоинвазивных вмешательствах на пищеводе при нейро-мышечных заболеваниях (кардиоспазме и ахалазии кардии). Учитывая стадийность заболеваний, их доброкачественный характер, применение менее травматичных вмешательств является основой хирургической стратегии у данных пациентов. Традиционная кардиомиотомия по Геллеру с использованием видеоэндоскопических технологий применяется с начала 1990-х годов, видеоассистированная трансхиатальная субтотальная резекция пищевода при развитии мегаэзофагуса – с 1994 года [94; 183; 204].

Положительные результаты использования малоинвазивных технологий в хирургии рака пищевода [153; 185; 199] позволили расширить показания к

выполнению субтотальной резекции пищевода, в частности, и у пациентов с протяженными стриктурами пищевода различной этиологии [1; 18; 21; 23; 28].

Основным доступом для выполнения экстренных хирургических вмешательств на пищеводе является правосторонняя торакотомия и/или лапаротомия в зависимости от локализации дефекта в стенке пищевода. В последние годы в экстренной хирургии пищевода при его разрывах также стали применять торакоскопический доступ как с целью санации и дренирования плевральной полости, так и для ушивания зоны повреждения и ЭЭК [85; 134; 165; 167; 174]. Долгое время применение видеоэндоскопических методик при развитии плеврита и эмпиемы плевры считалось противопоказанным, но по мере накопления опыта данные технологии все чаще применяются для выполнения санации плевральной полости и декортикации легкого, при повреждениях пищевода позволяют не только провести санацию и дренирование плевральной полости, но и выполнить ушивание дефекта или, в отдельных случаях, эзофагэктомию [118; 138; 165; 174; 209].

Экстренные вмешательства на пищеводе, в основном, обусловлены его повреждением с формированием затеков содержимого желудочно-кишечного тракта в плевральную или брюшную полости. Причиной повреждения пищевода в большинстве случаев (до 60%) служит ятрогения при выполнении различных диагностических и лечебных эндоскопических вмешательств [19; 22]. 2 - 3% случаев всех повреждений пищевода приходится на спонтанный разрыв пищевода (синдром Бурхаве), на фоне рвоты после обильного приема пищи («банкетный пищевод») [15]. К более редким причинам повреждения пищевода относятся тупая травма, перфорация (например, инородным телом), интраоперационное повреждение и перфорация на фоне злокачественной опухоли или кисты [96; 163; 168]. Летальность при разрывах пищевода может достигать 20 - 40%, но своевременное адекватное лечение в специализированных центрах позволяет снизить ее до 3 - 8%. Основным фактором, влияющим на частоту осложнений и летальность, считается время, прошедшее от момента повреждения до начала лечения [139; 140; 181; 198].

Спектр неотложных мероприятий при выявлении повреждения пищевода варьирует от консервативного лечения, включающего исключение питания через рот (”nil per os”) и проведение антибактериальной терапии антибиотиками широкого спектра действия, до выполнения экстренной ЭЭК с отсроченной эзофагопластикой [125; 133; 140; 174; 209]. Выбор метода лечения зависит от сроков возникновения разрыва, размеров дефекта и его локализации, массивности контаминации средостения и плевральной полости и выраженности проявлений синдрома системного воспалительного ответа и сепсиса. Проведение органосохраняющей операции считается процедурой выбора при условии ее безопасного выполнения и отсутствии у пациентов клинической картины медиастинита и сепсиса [129].

Торакоскопическое вмешательство у пациентов с повреждениями пищевода позволяет провести адекватную санацию средостения и плевральной полости, при этом менее травматично, сопровождается меньшей кровопотерей и частотой послеоперационных осложнений, в первую очередь, со стороны респираторной системы [174; 209]. По данным J. Haveman et al. торакоскопическое вмешательство должно рассматриваться как операция «первого выбора», в особенности у ослабленных и критических больных, находящихся в отделении реанимации и интенсивной терапии [118]. По мнению H. Okamoto et al., T. Nakano et al., торакоскопия при повреждении пищевода позволяет безопасно выполнить ушивание дефекта и провести ирригацию плевральной полости, но требует хорошего владения хирургической техникой [166; 174]. В то же время, ушивание дефекта из брюшной полости можно дополнить герметизацией сальником [76; 166], что невозможно при торакоскопии. В исследование H. Okamoto et al. были включены 12 пациентов со спонтанным разрывом нижней части пищевода, из них 6 было выполнено торакоскопическое ушивание дефекта пищевода и дренирование левой плевральной полости, 5 – трансхиатальное ушивание с торакоскопической санацией плевральной полости, из них у 4 пациентов использовали сальник, одному пациенту выполнена торакоскопическая эзофагэктомия с отсроченной эзофагопластикой. У одного пациента была выявлена послеоперационная

несостоятельность шва пищевода (8,3%), что сопоставимо с результатами открытых операций, летальность составило 0%. По мнению авторов, полученные результаты демонстрируют эффективность и безопасность торакоскопических вмешательств при повреждении пищевода, а частота их применения в экстренной хирургии будет только увеличиваться [174].

Проведенные исследования демонстрируют, что основой успешного лечения разрывов и повреждений пищевода является адекватное дренирование средостения и плевральной полости, поскольку большинство летальных исходов при данной патологии обусловлены прогрессирующим сепсисом и полиорганной недостаточностью. С другой стороны, опыт проведения торакоскопии у гемодинамически нестабильных пациентов ограничен, и более безопасным в данной ситуации считается проведение торакотомии или лапаротомии. Таким образом, несмотря на положительный опыт применения торакоскопических технологий в экстренной хирургии пищевода, необходимо проведение дополнительных исследований.

Таким образом, применение видеоэндоскопических методик в хирургии пищевода с каждым годом занимает все более прочные позиции, вытесняя традиционные «открытые» операции практически по всем направлениям. При этом, несмотря на растущую популярность торакоскопических вмешательств на пищеводе при доброкачественных заболеваниях, их безопасность, клиническая эффективность и экономическая целесообразность требую критического изучения и осмысления.

1.2 Торакоскопическая хирургия доброкачественных заболеваний пищевода: частные вопросы

1.2.1 Технические аспекты торакоскопических вмешательств в хирургии пищевода

При выполнении торакоскопического вмешательства на грудном отделе пищевода традиционным является правосторонний доступ. Согласно хирургической традиции пациента чаще всего располагают на операционном столе на левом боку с валиком на уровне угла лопатки (декубитальная позиция) [17; 32;

154; 171], при этом наклон туловища может быть произведен как вперед (как при укладке для задне-боковой торакотомии), так и назад (как при передне-боковой торакотомии) [22; 90].

Укладка больного на операционном столе на левый бок имеет ряд недостатков: неблагоприятные условия для искусственной вентиляции левого легкого, особенно при длительных операциях, необходимость изменения положения больного на операционном столе на различных этапах операции, невозможность выполнения операции двумя бригадами хирургов [17]. Тем не менее, В.И. Оскретков и соавт. предпочитают укладывать больного на левый бок с некоторым наклоном тела вперед (10-15^0), что, по их мнению, облегчает смещение правого легкого с помощью ретрактора влево и вверх, открывая лучший доступ к пищеводу [22].

Альтернативой декубитальной позиции является торакоскопия в положении больного на животе, в так называемой позиции «prone» [32; 41; 88; 177]. Преимуществами данного положения считаются улучшение эргономики доступа к пищеводу, смещение легкого вниз под действием силы тяжести к передней стенке грудной клетки с лучшей визуализацией заднего средостения, возможность проведения операции в условиях двухлегочной вентиляции без использования раздельной интубации бронхов и применения инсуффляции CO_2, менее выраженные нарушения вентиляции и гемодинамики при использовании однолегочной вентиляции [70; 71; 100; 180]. T. Fabian et al. продемонстрировал, что в положении на животе мобилизация пищевода выполняется быстрее, чем на левом боку ($p < 0,001$) [100].

Недостатками такой позиции считаются возможные затруднения при необходимости изменения положения больного на операционном столе на различных этапах операции, невозможность выполнения операции двумя бригадами хирургов (при выполнении ЭЭК), а также использования мануально-ассистированного выделения пищевода [17]. Е.И. Сигал с соавт. утверждает, что положение «на животе» создает условия для внутрибрюшной гипертензии,

оказывая отрицательное влияние на кровоток внутренних органов и ухудшая кровоснабжение будущего трансплантата [28].

Избежать некоторых недостатков «prone position» позволяет укладка больного полулежа на животе («semi-prone position»), которое представляет собой среднее между левой боковой позицией и положением на животе. По мнению L. Bonavina et al., данное положение позволяет улучшить визуализацию заднего средостения у пациентов с выступающими грудными позвонками, а также создает благоприятные условия для проведения экстренной торакотомии при возникновении такой необходимости [70].

В.А. Марийко и соавт. разработали методику видеоторакоскопической ЭЭК при укладке пациента на операционном столе на спине при одновременной работе двумя бригадами хирургов [16-18]. По их мнению, это существенно сокращает время операции, исключая необходимость смены положения больного на операционном столе для выполнения абдоминального этапа операции, а также позволяет выполнять мануально-ассистированное выделение пищевода при наличии периэзофагита [18]. В то же время при выполнении ЭЭК по предложенной методике у 25 больных несостоятельность анастомоза и парез голосовых связок отмечены в 8 и 12 % случаев, соответственно [17; 18]. Летальность в данном исследовании составила 8%, что превышает средние показатели, которые в настоящее время колеблются от 0 до 4% [154]. Учитывая многоэтапность оперативного пособия при ЭЭК, объяснять такие результаты только характером доступа к пищеводу и положением больного может быть некорректным, но очевидно, что вопрос выбора оптимальной позиции для выполнения субтотальной резекции пищевода в настоящее время ещё до конца не решён и требует проведения дальнейших исследований.

Вмешательства на пищеводе при его повреждениях, как при спонтанных, так и ятрогенных, возможно проводить в положении пациента на боку через правосторонний или левосторонний (при локализации разрыва в нижней трети пищевода) доступ [118] или «на животе» [105; 209]. Возможно сочетание

трансхиатального доступа к пищеводу с последующей торакоскопической санацией и дренированием плевральной полости [158; 165; 174]

Кроме различий в укладке больного, среди авторов нет единого подхода и к количеству необходимых для проведения ЭЭК торакопортов. J.D. Luketich et al. при проведении торакоскопической ЭЭК в положении больного на левом боку используют 5 торакопортов, В.И. Оскретков с соавт., И.Е. Хатьков с соавт., C. Palanivelu et al. - 4. L. Bonavina et al. при проведении торакоскопического этапа операции Ivor-Lewis использовали лишь 3 торакопорта в 4, 6 и 8 межреберьях (два 12 мм и 1 - 5 мм) [32; 70; 155; 177]. При интраплевральном формировании пищеводно-желудочного анастомоза для введения циркулярного степлера авторы прибегли к миниторакотомии с использованием кольцевидного ретрактора (Alexis, Applied Medical), увеличивая нижний разрез до 5 см по направлению к передней подмышечной линии. В положении «на животе» традиционным является использование 3, иногда – 4 торакопортов [32; 41; 70; 155; 177].

Анестезиологическое обеспечение торакоскопических операций при заболеваниях пищевода достаточно сложно, что объясняется необходимостью проведения однолегочной вентиляции с раздельной интубацией бронхов, положением больного (на боку или на животе), длительностью оперативного вмешательства и анестезии.

Во многих анестезиологических руководствах указывается, что при манипулировании на органах заднего средостения проведение однолегочной вентиляции противопоказано ввиду высокого риска дислокации трубки, неадекватной вентиляции и невозможности быстрой реинтубации и вентиляции пациента при развитии острой ситуации [11]. Действительно, при положении больного на левом боку однолегочная вентиляция сопровождается значимыми изменениями газообмена, нарушением дренирования секрета из нижележащего легкого, что особенно важно при проведении длительных операций [202]. В положении пациента на животе создаются лучшие условия для газообмена, поскольку не происходит позиционного ухудшения вентиляции левого легкого [208], при этом ни в одной из опубликованных работ, где применялась

однолегочная вентиляция с использованием двухпросветных трубок в положении на животе, не зафиксировано увеличения частоты анестезиологических осложнений, связанных с дислокацией интубационной трубки, повреждением трахеи или бронхов [83; 101]. По мнению ряда авторов, положение на животе создает предпосылки для отказа от использования однолегочной вентиляции, поскольку в данном положении при наложении карбокситоракса происходит коллабирование правого легкого и смещение его вниз к передней поверхности грудной клетки под воздействием силы тяжести, открывая доступ к заднему средостению и пищеводу [177; 224].

Вторым анестезиологическим аспектом, осложняющим проведение торакоскопических вмешательств, является высокая продолжительность операции, которая, как указывается в большинстве публикацией превышает длительность «открытых» методик, в особенности при проведении ЭЭК [116; 205; 225]. Длительность операции является одним из факторов, повышающих риск развития послеоперационных осложнений, в первую очередь респираторных, увеличивающих частоту непреднамеренной гипотермии, удлиняющих сроки послеоперационной искусственной вентиляции лёгких.

Пневмоторакс при торакоскопии вызывает коллапс легкого, положение больного на животе способствует смещению всех структур средостения вниз, что улучшает визуализацию заднего средостения [179].

Как следует из вышеизложенного, торакоскопические вмешательства при всей своей перспективности, по мнению ряда авторов имеют целый ряд ограничений и особенностей, в частности до сих пор не определены оптимальные схемы расположения и количество торакопортов, универсальное положение больного на операционном столе, окончательно не разработаны алгоритмы и стандарты анестезиологического пособия при проведении видеоэндоскопических вмешательств на пищеводе, что создает предпосылки для дальнейших исследований.

1.2.2 Вспомогательные технологии при проведении торакоскопических вмешательств в хирургии пищевода

До внедрения торакоскопических вмешательств единственным доступом для удаления доброкачественных новообразований пищевода была торакотомия с последующей пальпацией стенки пищевода для обнаружения новообразования с последующей его энуклеацией [229]. В настоящее время для удаления субэпителиальных новообразований наиболее часто используют торакоскопический доступ, при котором у хирурга нет возможности провести пальпацию пищевода, в особенности при расположении новообразования на задней или левой стенках пищевода. В этом случае единственным способом точной локализации новообразования в стенке пищевода становится применение интраоперационной внутрипросветной эндоскопии (ИВЭ) [126; 189].

Показания для использования ИВЭ в хирургии пищевода возникают при удалении субэпителиальных новообразований пищевода, при которых не требуется выполнение резекции пищевода. Как правило, эти новообразования представлены гастроинтестинальными стромальными опухолями (ГИСО) и лейомиомами [114]. При небольших размерах новообразования и сложных локализациях проведение ИВЭ позволяет точно маркировать зону вмешательства, а в отдельных случаях облегчает энуклеацию опухоли за счет локального раздувания просвета при инсуффляции воздуха или использовании внутрипросветного баллона [157; 189; 215]. Наиболее широко применяются ИВЭ и эндоскопическая маркировка с использованием специальных чернил или собственной крови пациента, либо их сочетание [127; 130; 210; 223], однако количество работ, посвященных новообразованиям пищевода, и число больных, у которых была использована эта технология, крайне мало.

В литературе описаны небольшие серии клинических наблюдений по удалению субэпителиальных новообразований пищевода в сочетании с ИВЭ. В работе Y. Zhao [230] опубликован результат лечения 55 пациентов с субэпителиальными новообразованиями пищевода, в том числе 38 из них были прооперированы с использованием ИВЭ. По данным автора ИВЭ является

безопасной процедурой и повышает эффективность торакоскопических вмешательств.

При небольших новообразованиях, в особенности локализующихся на задней стенке пищевода, проведение ИВЭ позволяет сократить время «поиска» опухоли и определить необходимый сегмент пищевода, нуждающийся в мобилизации, в том числе, благодаря эффекту трансиллюминации [81; 220]. Интраоперационная эндоскопия позволяет исключить повреждение слизистой, а в случае его выявления – предпринять меры по герметизации шва стенки пищевода [188; 189]. С целью улучшения выделения новообразования из стенки пищевода также применяют бужи [61; 125], зонды, баллонные дилататоры [124; 157]. Например, Y. Izumi et al. предложили использовать внутрипросветный баллон для «выдавливания» опухоли из стенки пищевода при ее торакоскопическом удалении [123; 124].

Использование ИВЭ открывает новые возможности хирургического лечения дивертикулов пищевода. Преимуществами эндоскопического контроля являются облегчение визуализации и мобилизации дивертикула, оценка герметичности швов и целостности слизистой, а также сведение к минимуму риска сужения пищевода. Актуально уменьшение частоты рецидива заболевания при адекватно выполненной операции, однако совокупный опыт выполнения этих вмешательств невелик и требуются дальнейшие исследования для отработки технических аспектов операции и серьезного анализа непосредственных и отдаленных результатов.

При проведении торакоскопических дивертикулэктомий интраоперационная эндоскопия [196] применяется с целью адекватной визуализации и четкой локализации дивертикула, а также для исключения сужения просвета пищевода при выполнении степлерного шва при отсутствии мануального контроля при торакоскопическом выполнении данной процедуры.

1.2.3 Роль торакоскопического доступа в реализации программы ускоренного выздоровления в хирургии пищевода

Во всех областях хирургии считается, что применение видеоэндоскопических методик сопровождается меньшим хирургическим стресс-ответом и уменьшением выраженности послеоперационного болевого синдрома [78; 131; 191]. Торакоскопический доступ становиться основным при выполнении не только органосохраняющих операций на пищеводе, но и при его субтотальной резекции. Современным «трендом» в хирургии пищевода является использование видеоэндоскопических методик операции от так называемой «полной» малоинвазивной ЭЭК, при которой все этапы выполняются с использованием видеоэндоскопической техники, до различных вариантов «гибридной» малоинвазивной ЭЭК, где один из этапов выполняется торако/лапароскопически, а последующие - открыто (торакотомия, лапаротомия) [58; 68; 151; 152; 154]. Применение малоинвазивной ЭЭК сопровождается меньшим объемом кровопотери, сокращением длительности госпитализации, существенно не влияя на уровень послеоперационных осложнений и стоимость лечения [143; 144; 213].

В 2012 году J. Luketich et al. опубликовали собственный опыт применения малоинвазивной ЭЭК у 1000 больных раком пищевода. По полученным данным, не выявлено значимой разницы в летальности (госпитальной и 30-дневной) при проведении малоинвазивной ЭЭК как в модификации Ivor-Lewis (0,9%), так и в модификации McKeown (2,5%). Частота несостоятельности анастомоза, потребовавшая хирургического лечения, при формировании анастомоза на шее составила 5%, при внутриплевральном анастомозе – 4%, p=0,439. Послеоперационный койко-день составил 8 (6-14) в модификации McKeown и 7 (6-14) суток при использовании модификации Ivor-Lewis, а длительности нахождения в отделении реанимации и интенсивной терапии (ОРИТ) сократилась до 2-х суток [154].

Сочетание малоинвазивной ЭЭК с принципами ПУВ продемонстрировано в работах А.Ф. Хасанова с соавт. при проведении субтотальной резекции пищевода в модификации Ivor-Lewis [31].

R.L. Blom et al. в 2013 году принципиально исключили малоинвазивную ЭЭК из протокола ПУВ и показали, что возможно снизить длительность госпитализации с использованием ПУВ даже при проведении «открытых» операций [68].

Несмотря на это, именно применение малоинвазивных технологий во многом определило успех применения программы ускоренного выздоровления в различных областях хирургии.

1.3 Торакоскопический доступ при органосохраняющих операциях на пищеводе

1.3.1 Торакоскопическая дивертикулэктомия

Трансторакальный доступ при дивертикулэктомии необходим при локализации дивертикула в средней трети пищевода и в отдельных случаях - при эпифренальных. Дивертикулы средней трети составляют не менее 15% всех дивертикулов пищевода, но уступают по частоте Ценкеровскому и эпифренальному дивертикулам. Эти дивертикулы чаще всего являются истинными с вовлечением всех стенок пищевода, носят «тракционный» характер, локализуются на уровне бифуркации трахеи и связаны с воспалительными изменениями и лимфаденопатией [103]. У большинства пациентов дивертикулы небольшого размера без клинических проявлений являются «случайной находкой» при проведении исследовании пищевода и органов грудной клетки в связи с сопутствующей патологией. Эпифренальные дивертикулы занимают второе место по частоте встречаемости, они обычно «ложные» и пульсионные [77; 91; 206], при этом часто ассоциированы с различными нейро-мышечными заболеваниями пищевода, например, ахалазией кардии и кардиоспазмом или грыжами пищеводного отверстия диафрагмы [25; 106; 164; 211]. F.S. Cross et al. подтвердили взаимосвязь между формированием дивертикулов и нейро-мышечными заболеваниями пищевода с помощью манометрии [87].

Показаниями к проведению оперативного вмешательства у больных дивертикулами пищевода считаются: 1) большой размер дивертикула (более 2-5 см); 2) клинические проявления заболевания (боль в грудной клетке, дисфагия, снижение массы тела, регургитация съеденной пищей и аспирационный синдром),

в том числе в сочетании с нейро-мышечными заболеваниями пищевода; 3) осложнения (дивертикулит, перфорация и кровотечение); 4) рак в дивертикуле (встречается редко) [54; 57; 125; 136]. Спорной, по мнению ряда авторов, является тактика хирургического лечения бессимптомных дивертикулов небольших размеров [120; 228]. В тоже время, большинство хирургов, считает оперативное лечение необходимым у данной категории пациентов [44; 59], поскольку удаление дивертикула является единственным радикальным способом его лечения.

До внедрения малоинвазивных технологий единственным вариантом доступа к грудному отделу пищевода была торакотомия, как право- так и левосторонняя (при эпифренальных дивертикулах) [7; 8; 20; 29]. Были описаны дивертикулэктомии из лапароскопического доступа при эпифренальном дивертикуле [98; 104; 180; 193; 194; 207], и сейчас используемые рядом авторов при данной локализации [178; 207] с одномоментным выполнением эзофагомиотомии и фундопликации [192]. Недостатками данного доступа являются технические сложности при выделении верхней части шейки дивертикула с риском повреждения плевры и плохая визуализация при наложении сшивающего аппарата [80]. Не случайно в последнее время торакоскопический доступ становится все более распространенным [197; 216]. Так, в исследовании Y. Hirano et al. [121] проанализированы результаты хирургического лечения 133 пациентов с эпифренальными дивертикулами из которых только 19 пациентов (14%) были пролечены с использованием торакоскопии. Напротив, по данным R. Mache et al. при дивертикулах грудного отдела пищевода превалировали торакоскопические вмешательства (39 из 43 операций) [156]. В целом вопрос выбора оптимального доступа у этих больных нельзя считать окончательно решенным, так как крупных статистических исследований мало, в большинстве публикаций количество пациентов не превышает 1 - 2 десятков [23; 27; 62; 72; 89; 180; 219].

Торакоскопическая дивертикулэктомия может быть проведена как в положении на левом боку [62; 125], так и в положении на животе [180]. Если J.D. Luketich et al. для проведения дивертикулэктомии использовал 5 торакопортов, то в дальнейшем многими авторами процедура была выполнена уже с использованием

только 3 торакопортов [6; 180]. По мнению C. Palanivelu et al. применение «prone-position» возможно при всех торакоскопических вмешательствах на пищеводе, включая дивертикулэктомию и эзофагэктомию, поскольку данная методика имеет ряд преимуществ, как с точки зрения хирурга, так и анестезиолога.

По данным литературы в настоящее время основной технологией является дивертикулэктомия с помощью различных модификаций линейных сшивающих аппаратов с восстановлением целостности мышечного слоя пищевода интракорпоральным непрерывным швом [62; 125; 180], хотя по вопросу необходимости ушивания мышц в зоне дивертикулэктомии (как и энуклеации субэпителиальных новообразований пищевода, таких как лейомиома) остается дискуссия. В свое время в работе Б.В. Петровского с соавт. было предложено обязательное укрепление зоны шва пищевода лоскутом диафрагмы или плевры [25]. В.И. Оскретков с соавт. считают обязательным ушивание мышечного слоя пищевода с целью профилактики рецидива заболевания, а при атрофии мышц, возможно ее укрепление за счет подшивания полипропиленовой сетки [23].

Несмотря на небольшое количество наблюдений, в целом, результаты применения торакоскопии при дивертикулах грудного отдела пищевода признаны положительными. Частота осложнений при данной методике сопоставима с открытыми вмешательствами [7; 98; 217] и колеблется от 3 до 45-50%, несостоятельность шва - от 0 до 20%, средняя продолжительность послеоперационного койко-дня – от 5 до 11 суток (таблица 1).

При развитии несостоятельности шва в области удаления дивертикула в большинстве работ выздоровление больного было достигнуто за счет адекватного дренирования плевральной полости, в отдельных случаях авторы были вынуждены прибегнуть к торакотомии [72; 219]. Летальных исходов после торакоскопической дивертикулэктомии отмечено не было.

Таблица 1 - Результаты применения торакоскопической дивертикулэктомии при дивертикулах средней трети пищевода и эпифренальных

Автор	N средней трети/ эпифренальные	ПОД	НС	Дисфагия	Осложнения	Рецидив
Beckerhinn P., 2000 [62]	3	-	0	0	1 пневмония 1 гематома	-
van der Peet D.L., 2001 [219]	5	9-11	1(20%)	0	20% 1 абсцесс 1 сепсис	20%
Dado G., 2001 [89]	1	-	0	0	0	0
Оскретков В.И., 2004 [23]	2	-	-	-	1	-
Klaus A., 2003 [136]	1/11	5	0	0	18%	0
Fernando H.C., 2005 [104]	7/20	5 (1-61)	4 (20%)		45%	0
Palavinelu C., 2007 [179]	5	8,6 (3-23)	1 (20%)	1	25%	0
Hirano Y. (обзор), 2010 [121]	19/133	7	15 (20%)	3 (4%)	3%	1%
Анохина Е.Ю., 2010 [6]	4/9	7	-	-	2 конверсия 2 инвагинация	2
Macke R., 2015 [156]	33/49	-	4 (7%)	-	-	-
Оскретков В.И., 2016 [22]	4	-	1(25%)	-	-	-
Сажин А.В., 2018 [27]	1	6	-	-	-	-

Примечание – N – количество наблюдений; ПОД – послеоперационный койко-день; НС – несостоятельность шва.

По данным Y. Hirano et al. частота осложнений при дивертикулэктомии, выполненной торакоскопически, совпадает с таковой при лапароскопическом доступе [121]. Преимуществами торакоскопического доступа при сравнении с

открытыми операциями считается лучший косметический дефект, прецизионное препарирование тканей, снижение травматичности доступа, сокращение частоты осложнений и длительности нахождения в стационаре, при этом частота несостоятельности швов остается достаточной высокой, увеличивая риск развития таких серьезных осложнений как эмпиема плевры и сепсис [120; 135].

Общий подход к выбору доступа у больных дивертикулом пищевода на сегодняшний день привязан к его локализации. При эпифренальных дивертикулах, локализующихся в пределах 5-10 см от зоны кардии, предпочтительнее использовать лапароскопический доступ, в том числе и в связи с необходимостью проведения миотомии и антирефлюксного вмешательства, при тракционных же дивертикулах и дивертикулах грудного отдела пищевода торакоскопия может стать «процедурой выбора». Следует отметить, что большинство опубликованных результатов получены в высокоспециализированных центрах хирургами, имеющими большой опыт применения малоинвазивных методик при лечении заболеваний пищевода и желудка [23; 27; 62; 72; 89; 180; 219]. Тем не менее, технические особенности торакоскопических вмешательств, высокий риск осложнений, в том числе несостоятельности шва пищевода, требуют критической оценки безопасности и эффективности данного подхода к лечению дивертикулов пищевода и дальнейшего изучения.

1.3.2 Торакоскопическое удаление новообразований и кист пищевода

Доброкачественные субэпителиальные новообразования пищевода составляют 0,5 - 5% новообразований пищевода и более 70% из них представлено лейомиомами, доброкачественными опухолями, исходящими из гладкомышечных клеток. Оставшаяся часть приходится на гастроинтестинальные стромальные опухоли пищевода, лейомиосаркомы, липомы, фибромы, нейрофибромы, шванномы, карциноидные опухоли и т.д. [37; 73; 125]. Наибольший интерес представляют опухоли, исходящие из мышечной оболочки пищевода, к которым относятся лейомиомы, ГИСО и лейомиосаркомы. Лейомиомы чаще всего локализуются в средней и нижней третях пищевода, представляя обычно одиночную опухоль, множественные лейомиомы выявляются менее чем в 5%

случаев. Большинство субэпителиальных новообразований пищевода небольшого размера и не имеют какой-либо клинической симптоматики, чаще всего являясь случайной находкой при проведении эндоскопического исследования верхних отделов желудочно-кишечного тракта. При увеличении размера опухоли наиболее часты жалобы на дискомфорт в грудной клетке, ощущение наличия инородного тела и затруднение при проглатывании [73; 145]. Существует мнение, что удалению подлежат только новообразования у пациентов с клиническими проявлениями. Кроме наличия симптомов, по данным различных авторов показанием для оперативного лечения считаются: 1) размеры новообразования более 5 см; 2) рост новообразования при динамическом наблюдении; 3) подозрение на ГИСО или злокачественную опухоль [50]. В отношении тактики лечения асимптомных пациентов с опухолями менее 5 см, учитывая низкий риск озлокачествления, единого мнения не существует, большинство авторов придерживаются мнения о возможности динамического наблюдения при размерах новообразования менее 2 см [108], но существуют и сторонники более радикального подхода, подразумевающего удаление всех выявляемых новообразований пищевода.

Еще одним спорным моментом является необходимость проведения дооперационной биопсии новообразования пищевода. Известно, что одним из необходимых условий эффективности и безопасности оперативного вмешательства при субэпителиальных новообразованиях пищевода считается возможность аккуратного вылущивания (энуклеации) опухоли из стенки пищевода без повреждения целостности слизистой. Проведение дооперационной биопсии приводит к формированию рубцов и увеличивает риск интраоперационного повреждения слизистой [73]. С другой стороны, при небольших новообразованиях (менее 2 см в диаметре) с гладкими ровными контурами с типичной эндосонографической картиной, проведение биопсии нецелесообразно [187]. При новообразованиях, размеры которых превышают 5 см, большинство авторов склоняется к необходимости дооперационной биопсии, поскольку при таких размерах более вероятно наличие ГИСО или злокачественного новообразования

пищевода, тем более согласно классификации, ГИСО более 5 см относятся к категории промежуточного риска [40], и результаты биопсии могут оказать влияние на тактику лечения пациента (энуклеация новообразования или проведение ЭЭК) [93]. Развитие технологии тонкоигольной пункции, проведенной под ультразвуковым наведением, позволяет получить материал, не увеличивая при этом риск повреждения слизистой во время операции [69; 220], в то же время проведения «стандартной» эндоскопической биопсии следует избегать. По данным S.H. Choi et al. выполнение биопсии новообразования менее чем за 1 месяц до операции, является фактором риска интраоперационного повреждения слизистой [82], в то время как проведение тонкоигольной пункции за 2 недели до операции не сопровождается увеличением частоты повреждения.

Долгое время при доброкачественных субэпителиальных новообразованиях пищевода, как и при дивертикулах, торакотомия (правосторонняя – для доступа к средней и верхней третям пищевода, левосторонняя – к нижней трети) была единственным возможным доступом, отвечающим всем требованиями эффективности и безопасности. С внедрением видеоэндоскопических технологий доступ к новообразованиям средней трети проводят с использованием правосторонней торакоскопии, нижней трети - как через торакоскопию (чаще всего правостороннюю), так и с использованием лапароскопической техники, по аналогии с лечением эпифренального дивертикула [73; 125; 132; 149; 229]. Выбор положения больного на операционном столе во многом зависит от предпочтения хирурга. Основным положением для энуклеации новообразований пищевода остается положение на левом боку [47; 132; 218]. Положение «на животе», предложенное A. Cuschieri et al. в 1994 году и популяризированное в дальнейшем C. Palanivelu et al., в последние годы используется все чаще [88; 177; 180].

Преимуществами торакоскопического доступа при доброкачественных новообразованиях считают меньшую степень травмы и, следовательно, менее выраженный болевой синдром, а также более низкую частоту респираторных осложнений [220].

По данным B.H. von Rahden et al. торакоскопический доступ для удаления субэпителиальных новообразований пищевода должен стать стандартной процедурой, поскольку торакоскопия позволяет снизить частоту респираторных осложнений, длительность послеоперационной госпитализации (с 11±3 до 7±2 дней) и частоту постторакотомной боли [220]. Подобные результаты были получены в исследованиях M. Kent et al. и L. Bonavina et al., продемонстрировавших достоверное сокращение длительности госпитализации по сравнению с открытыми вариантами операций (до 2,75 и 3,4 дней соответственно) [73; 132].

В то же время, при локализации новообразования в нижней трети пищевода преимущества торакоскопического доступа не столь очевидны. В исследовании B.H. von Rahden et al. наименьшая продолжительность госпитализации и частота послеоперационных осложнений были отмечены у пациентов, у которых удаление новообразования было проведено лапароскопически [220].

При подозрении на ГИСО обязательным условием адекватного хирургического лечения являются сохранение псевдокапсулы новообразования с его радикальным удалением (R0) [93]. Разрыв псевдокапсулы во время торакоскопического вмешательства является одним из прогностически неблагоприятных факторов диссеминации и прогрессирования ГИСО [93]. Энуклеация ГИСО наиболее эффективна при новообразованиях менее 5 см, при больших размерах необходимо оценить риски и рассмотреть вопрос о проведении ЭЭК [142]. Проведение лимфаденэктомии при энуклеации не является обязательным, поскольку для ГИСО не характерно лимфогенное метастазирование [67].

Таким образом, торакоскопические вмешательства при доброкачественных и пограничных новообразованиях пищевода, в особенности при их локализации в средней и верхней третях пищевода, характеризуется высокой эффективностью и безопасностью, представляя выгодную альтернативу «открытым» трансторакальным вмешательствам.

1.4. Торакоскопический доступ при эзофагэктомии

1.4.1Торакоскопическое вмешательство в лечении заболеваний пищевода

Оперативное лечение заболеваний пищевода, являющихся показанием для ЭЭК [18; 19; 24; 26; 33; 34; 102; 119; 122], чаще всего проводится в тех же высокоспециализированных центрах, что и при раке пищевода [3; 16; 18; 32; 154; 155; 170]. Опыт проведения видеоэндоскопических торакоскопических ЭЭК при доброкачественных заболеваниях у большинства хирургов небольшой и колеблется в пределах нескольких десятков операций [4; 16; 32; 128; 170]. Тем не менее, растущая популярность видеоэндоскопической ЭЭК требует критической оценки данной методики с целью изучениях ее клинической эффективности и безопасности у пациентов с доброкачественными заболеваниями пищевода.

Следует отметить, что выполнение такого обширного и травматичного вмешательства как ЭЭК сопровождается достаточно высокой частотой как послеоперационных осложнений, так и летальности, которая по данным различных авторов может достигать 4 - 8% и более [148; 155; 200], следовательно, учитывая доброкачественный характер заболевания, при принятии решения о выполнении ЭЭК у таких пациентов необходимо тщательно оценивать соотношения «риск-польза» [113; 160].

Внедрение в клиническую практику видеоэндоскопических хирургических методик, направленных на снижение травматичности доступа и сокращение частоты осложнений, может способствовать улучшению результатов лечения пациентов неонкологического профиля при выполнении ЭЭК.

Основными противопоказаниями к этому вмешательства при раке пищевода является местно-распространенный процесс, диссеминация заболевания, при доброкачественных же поражениях четко сформулированных противопоказаний к выполнению ЭЭК нет. Ряд исследователей относят к таковым невозможность проведения однолегочной вентиляции, высокий риск наличия сращений в плевральной полости и ее полной облитерации (при трансторакальном доступе), тяжелые сердечно-сосудистые и легочные заболевания, сопровождающиеся

дыхательной недостаточностью, а также скомпрометированный нутритивный статус пациента [110].

Важным аспектом объективной оценки характеристик торакоскопии при выполнении ЭЭК является проведение сравнительного анализа с иными вариантами доступа, в первую очередь - торакотомным. Их достоинства и недостатки давно изучены: в частности, трансторакальный доступ обеспечивает проведение ЭЭК под визуальным контролем, снижая риск повреждения прилежащих к пищеводу жизненно-важных структур. Напротив, трансхиатальный доступ позволяет избежать торакотомии, однолегочной вентиляции и коллабирования правого легкого и связанных с ними осложнений, однако не обеспечивает достаточной визуализации, особенно в верхних этажах средостения, поскольку ЭЭК выполняется «вслепую» лишь под мануальным контролем en block. Зачастую, проведение ЭЭК у пациентов с доброкачественными заболеваниями пищевода трансхиатальным доступом является более сложной процедурой, чем при раке [36].

Так как видеоэндоскопическая ЭЭК представляется надежной альтернативой как трансторакальной, так и трансхиатальной ЭЭК при всех известных для них показаниях, её применение у пациентов с доброкачественными заболеваниями пищевода может быть ограничено техническими особенностями операции (отсутствие мануальной чувствительности, необходимость выполнения манипуляций на заднем средостении в ограниченном пространстве грудной клетки), необходимостью проведения длительной операции в условиях карбокситоракса и однолегочной вентиляции.

Известно, что трансторакальный доступ к пищеводу необходим для выделения пищевода в грудной клетке, а при выполнении операции типа Ivor-Lewis - и для формирования внутриплеврального пищеводно-желудочного анастомоза [45; 203].

При проведении видеоэндоскопической ЭЭК используются те же принципы, которые разработаны для органосохраняющих операций на пищеводе [125; 179]. Видеоэндоскопическая ЭЭК может быть выполнена в положении

пациента на боку, на животе («prone position»), в положении полулежа («semiprone position»). В.А. Марийко с соавт. выполняют видеоэндоскопическую ЭЭК в положении на спине, что позволяет одновременно работать 2 бригадам хирургов и сокращает общее время оперативного вмешательства [17]. Количество торакопортов и схема их расположения («лицом к цели») определяются положением пациента на операционном столе. J.D. Luketich et al. при проведении торакоскопической ЭЭК в положении больного на левом боку используют 5 торакопортов, В.И. Оскретков с соавт. - 4. L. Bonavina et al. при проведении торакоскопического этапа операции Ivor - Lewis использовали лишь 3 торакопорта в 4, 6 и 8 межреберьях (два - 12 мм и один - 5 мм). При интраплевральном формировании пищеводно-желудочного анастомоза для введения циркулярного степлера авторы прибегли к миниторакотомии с использованием кольцевидного ретрактора, увеличивая нижний разрез до 5 см по направлению к передней подмышечной линии. Подобными ретракторами пользуются и при проведении минилапаротомии для экстракорпорального формирования трансплантата при лапароскопически-ассистированной пластике желудочной трубкой, а также для проведения мобилизации пищевода при лапароскопической трансхиатальной ЭЭК (так называемая «рука помощи») [3; 64]. В положении «на животе» традиционным является использование трех, иногда – 4 торакопортов [18; 21; 70].

Стандартным является введение первого торакопорта ниже угла лопатки на уровне 4 - 5 межреберья по задне-подмышечной линии с последующей установкой остальных торакопортов под визуальным контролем. При видеоэндоскопической ЭЭК используются базовые принципы, разработанные для торакоскопических вмешательств с расположением торакопортов, обеспечивающим возможность подведения инструментов к анатомическому образованию под разными углами для осмотра с различных позиций и тракции в различных направлениях, при этом нужно избегать эффекта «фехтования» инструментами. Наиболее часто применяется расстановка троакаров по принципу «пирамиды», вершиной которой является объект операции в грудной клетке, гранями – введенные инструменты и оптическая система, основанием – точки установки торакопортов [14; 42].

Проведение ЭЭК при торакоскопии производится по стандартной методике с выполнением мобилизации пищевода от диафрагмы до верхней апертуры грудной клетки, поскольку торакоскопия изменяет лишь доступ к пищеводу и способ манипулирования в плевральной полости. При доброкачественных заболеваниях нет необходимости выполнения лимфодиссекции, не является обязательными также пересечение дуги v. azygos и ее резекция, при этом целенаправленное выделение и лигирование грудного протока могут снизить частоту развития хилоторакса в послеоперационном периоде. Для пересечения сосудистых структур используют сшивающие аппараты, либо выполняют их лигирование или клипирование.

Концепция сохранения стволов блуждающих нервов (vagal sparing esophagectomy) получила развитие после работ H. Akiyama et al. в 1994 году и рекомендована в первую очередь у пациентов с доброкачественными заболеваниями пищевода, а также больным пищеводом Барретта и начальными стадиями рака пищевода (без врастания в подслизистый слой), то есть в тех случаях, когда нет необходимости в медиастинальной лимфодиссекции [49; 60; 92; 184]. В то же время сохранение стволов блуждающих нервов может снизить частоту послеоперационных осложнений, в частности постваготомической диареи, нарушения эвакуации из желудка и снижения массы тела. В экспериментах на животных было продемонстрировано влияние блуждающего нерва на способность организма противостоять инфекционным и повреждающим экзогенным воздействиям на желудочно-кишечный тракт [74], а также его регулирующее влияние на вариабельность частоты сердечного ритма.

Пересечение пищевода в плевральной полости также не является обязательным, его удаление осуществляется либо через брюшную полость, либо пищевод выводится на шею, хотя В.И. Оскретков с соавт. в своей работе отметили, что выполнение такой манипуляции упрощает дальнейшую мобилизацию пищевода [22].

Как и при торакотомии, этап видеоэндоскопической ЭЭК завершается дренированием правой плевральной полости. Плевральные дренажи

предназначены для предотвращения компрессии лёгкого при трансторакальных вмешательствах и для послеоперационного контроля гемостаза, а также для выявления утечек воздуха или лимфы. В то же время плевральные дренажи вызывают боль и дискомфорт, ограничивают экскурсию грудной клетки при дыхании, и препятствуют ранней активизации больного [172; 190]. Традиционно для дренирования плевральной полости используют два дренажа, апикальный и базальный, но в настоящее время все больше хирургов используют 1 дренаж [51; 111; 182], что сопровождается уменьшением болевого синдрома и сокращением длительности госпитализации.

В подавляющим большинстве случаев субтотальная резекция пищевода является лишь первым этапом операции, предшествующим одномоментной эзофагопластике, заключающейся в подготовке трансплантата для замещения удаляемого пищевода и восстановлении непрерывности желудочно-кишечного тракта.

В настоящее время при выполнении ЭЭК с одномоментной эзофагопластикой применяют различные комбинации видеоэндоскопических и открытых операций:

1) видеоэндоскопическая трансхиатальная субтотальная резекция – лапароскопия и цервикотомия с анастомозом на шее и ручной ассистенцией или без нее;

2) модификации субтотальной резекции пищевода «из трех доступов» (типа вмешательства McKeown) - торакоскопия, лапароскопия и цервикотомия; торакотомия, лапароскопия и цервикотомия, торакоскопия, лапаротомия и цервикотомия;

3) модификации операции «из двух доступов» (типа Ivor - Lewis) – торакотомия и лапароскопия, торакоскопия и лапаротомия, торакоскопия и лапароскопия [119].

В настоящее время наибольшее распространение получила торакоскопическая ЭЭК с последующей эзофагопластикой как в модификации Ivor

- Lewis (преимущественно, при раке пищевода), так и в модификации McKeown [154].

Средняя продолжительность видеоэндоскопической ЭЭК широко варьирует и определяется опытом хирурга, особенностью патологического процесса и выраженностью спаечного процесса в плевральной полости. При неонкологических вмешательствах при ЭЭК лимфодиссекцию не проводят, но при этом выполнение мобилизации пищевода в грудной клетке может быть осложнено в связи с особенностями исходного заболевания, что также оказывает влияние на длительность этапа ЭЭК. По мнению А.Ф. Черноусова выполнение ЭЭК у пациентов с доброкачественными заболеваниями пищевода является технически более сложной процедурой, чем при раке пищевода, за счет развития периэзофагита [36].

В целом, выполнение видеоэндоскопической ЭЭК характеризуется более продолжительным временем операции, чем открытые вмешательства, хотя в 2010 году H.A. Hamouda et al. продемонстрировали значимое сокращение времени операции при проведении видеоэндоскопической ЭЭК при сравнении с «открытой» операцией по методике Ivor - Lewis ($p = 0,006$) [37; 205; 225].

Возможности для проведения сравнительной оценки продолжительности оперативного вмешательства при выполнении ЭКК у пациентов с доброкачественными заболеваниями ограничены в виду малого количества публикаций по данной теме и включением в анализируемые группы пациентов с онкологическими заболеваниями, например, в исследовании N.T. Nguyen et al.[170].

Объем кровопотери при видеоэндоскопической ЭЭК обычно невелик и не превышает 200-300 мл, частота конверсии по данным литературы варьирует от 2% до 16%, в среднем не превышая 3% [22; 23; 84; 146; 154; 155; 177; 225]. Основными причинами «технической» конверсии обычно являются кровотечение, техническая неисправность эндоскопической системы или инструментария.

Кроме указанных осложнений причиной конверсии доступа чаще всего выступает выраженный спаечный процесс в плевральной полости или

периэзофагит. В.И. Оскретков с соавт. сообщили о необходимости конверсии у 11,5% пациентов с рубцовыми стриктурами, что было обусловлено выраженными периэзофагеальными сращениями, делающими невозможным выделить стенку пищевода: у двух больных конверсию связали с невозможностью осуществить гемостаз эндоскопическим путём и у одного пациента - мобилизовать пищевод [23].

Общая частота послеоперационных осложнений колеблется от 25 до 80% [21; 22; 112; 148; 154]. Как и при открытых операциях, среди пациентов, подвергшихся торакоскопическому вмешательству чаще регистрируются респираторные осложнения, частота которых может достигать 50% [56; 147]. Положительное влияние торакоскопической ЭЭК на частоту развития респираторных осложнений остаётся предметом дискуссий [56]. Если в работах S.S. Biere et al. продемонстрировано существенное сокращение осложнений со стороны дыхательной системы, то в обзоре, проведённом S. Sihag et al. в 2016 году, эти результаты не подтверждены [65; 205]. Кроме того, в данном обзоре выявлено, что при видеоэндоскопической ЭЭК возрастает частота развития эмпиемы плевры (4,1 % при малоинвазивной ЭЭК и 1,8% при «открытых» операциях, $p < 0,001$), в то время как нагноение послеоперационной раны и развитие послеоперационного пареза кишечника чаще встречаются при «открытых» вмешательствах ($p < 0,001$ и $p = 0,002$). Между тем, в работе T. Glatz et al. в 2017 году частота респираторных осложнений при выполнении видеоэндоскопической ЭЭК была практически в 2 раза меньше, чем при открытой операции как в отношении пневмонии, так и гидроторакса (20% и 42%, $p = 0,009$)[109].

Несостоятельность анастомоза является вторым по частоте осложнением и ее развитие зависит, в первую очередь, от места и способа его формирования, в меньшей степени – от методики проведения ЭЭК. Частота несостоятельности анастомоза при проведении видеоэндоскопической ЭЭК в модификации Ivor - Lewis колеблется от 0 до 15%, при формировании анастомоза на шее – может достигать 20% [150; 154]. В работе J. Zacherl et al. в 2015 году отметили увеличение частоты несостоятельности анастомоза при его торакоскопическом формировании,

что заставило авторов отказаться от проведения торакоскопии с пользу торакотомии [227].

В 2012 году J.D. Luketich et al. сообщил об опыте проведения более 1000 видеоэндоскопической (малоинвазивной) субтотальной резекции пищевода при раке органа в двух модификациях (с формированием анастомозов в грудной клетке и на шее). Указанные авторами результаты (тридцатидневная послеоперационная летальность составила 1,7%, частота несостоятельности анастомоза, потребовавшая хирургического лечения, - 5%, эмпиемы плевры - 6%) продемонстрировали безопасность и эффективность применения видеоэндоскопических методик при выполнении ЭЭК [154].

Летальность при выполнении видеоэндоскопической ЭЭК не превышает 5,9% и соответствует таковым показателям при открытых операциях у больных заболеваниями пищевода (таблица 2).

Тщательная послойная препаровка анатомических структур средостения, небольшая интраоперационная кровопотеря, меньшая травматичность доступа, снижение выраженности послеоперационного болевого синдрома, максимальное сохранение легочной функции, ранняя активизация больного и сокращение сроков послеоперационной госпитализации считаются основными преимуществами видеоторакоскопической резекции пищевода по сравнению с «открытой» операцией. Однако существует мнение, что по результатам лечения видеоэндоскопическая ЭЭК сопоставима с открытыми методиками, и существенных функциональных различий между открытыми и малоинвазивными вариантами ЭЭК нет [46; 84; 88].

Таблица 2 - Результаты эзофагэктомии при доброкачественных и злокачественных заболеваниях пищевода

Автор	Период наблюдения	Кол-во пациентов	Осложн.	ЛТ	Конверсия	НА	ПОД
Young M.M., 2000 [226]	1956-1997	255 ОЭЭК 111-ТХ 144-ТТ	56%	5%	-	-	14 (6-95)
Crema E., 2017 [86]	1996-2016	181 ЭЭК (ТХ)	16	0,86%	-	-	-
Devaney E.J., 2001 [95]	1981-2000	93 ОЭЭК (ТХ)	-	2%	2 (ТХ→ТТ)	10	-
Pinotti H.W., 1991 [186]	-	122 ОЭЭК (ТХ)	-	4,1%	-	8,2	-
Ben-David K., 2012 [63]	-	100 ТЭЭК (5-Д.; 95 – З) 32 ОЭЭК	-	-	-	4 12,5	7,5 14
Nguyen N.T., 2008 [169]	1998-2007	104 ТЭЭК (8 стриктур; 3 ГИСО)	14	2,9%	2,9	9,6	-
Glatz T., 2017 [109]	2013-2017	120 ОЭЭК 60 ТЭЭК 60	60% 50%	2%	-	-	18 14
Wong Y.H.I., 2017 [222]	1994-2013	638 ОЭЭК 449 ТЭЭК 85 «Полная» ТЭЭК 104	-	1,3 % 5,9 % 4,8%	-	-	-
Luketich J.D., 2012 [154]	-	1011	-	1,7	2	5	-
Марийко В.А., 2007 [16]	-	22	27,8%	4,5%	13,6%	-	-
Оскретков В.И., 2016 [22]	-	26	30,8%	3,8	11,5	-	-

Примечание – ОЭЭК – «открытая» эзофаэгктомия; ТХ – трансхиатальная; ТТ – трансторакальная; ТЭЭК – видеоэндоскопическая эзофагэктомия; ГИСО – гастроинтестинальная опухоль; ЛТ – летальность; НА – несостоятельность анастомоза

1.4.2 Торакоскопическая эзофагэктомия при терминальных стадиях нейро-мышечных заболеваний

Особенностью нейро-мышечных заболеваний пищевода, делающих эту проблему актуальной, являются, во-первых, высокая частота встречаемости заболевания у всех возрастных категорий [107], во-вторых, прогрессирующее течение заболевания. Проблема лечения этого заболевания усугубляется до конца неизученной его этиологией. Как следствие, излечить больного от ахалазии кардии или кардиоспазма без операции невозможно, возможно лишь уменьшить проявления болезни, снизить риск осложнений и замедлить прогрессирование расширения пищевода. Таким образом, основой ведения пациентов с нейро-мышечными заболеваниями является создание «плана» этапного лечения. Как следствие, основными показаниями для хирургического лечения пациентов нейро-мышечными заболеваниями являются прогрессирующая дисфагия, приводящая к снижению массы тела, регургитация, в особенности сопровождающаяся развитием аспирации, болевой синдром [125; 161].

В зависимости от стадии заболевания, пациенту с дисфункцией кардии может быть предложено консервативное лечение, включающее проведение сеансов пневмокардиодилатации или использование инъекций ботулотоксина [79; 137]. При прогрессировании заболевания и неэффективности указанных методов лечения возникает необходимость в проведении хирургических вмешательств на кардии. «Золотым» стандартом лечения терминальной стадии нейро-мышечных заболеваний при развитии мегаэзофагуса остается проведение эзофагэктоми, выполнение которой возможно как из «открытого» доступа, так и с применением видеоэндоскопических методик.

Следует упомянуть, что трансторакальные вмешательства при нейро-мышечных заболеваниях пищевода применяются уже более 20 лет. С развитием видеоэндоскопических технологий «открытые» операции были вытеснены менее травматичными (малоинвазивными), сначала с проведением эзофагэктомии с использованием лапароскопии, а затем и торакоскопии, не уступая по эффективности «открытым» операциям. В настоящее время наиболее

травматичной считаеся выполнение так называемой «полной» малоинвазивной эзофагэктомии (МИЭ), сочетающей торакоскопическую мобилизацию пищевода с одномоментной лапароскопической или лапароскопически-ассистированной пластикой пищевода желудочной трубкой.

В настоящее время не проведено рандомизированных исследований, сравнивающих эффективность различных методик эзофагэктомии при терминальных стадиях нейро-мышечных заболеваний между собой.

Развитие видеоэндоскопических технологий позволило применять торакоскопический доступ к пищеводу не только для выполнения органосохраняющих операций на пищеводе, но и для более обширных вмешательств, включающих ЭЭК.

В начале 1990-х годов A.L. De Paula и L.L. Swanstorm выполнили видео-ассистированную трансхиатальную ЭЭК с последующим проведением цервикотомии и формированием анастомоза на шее у пациентов с 4 стадией нейро-мышечных заболеваний и раком пищевода [94; 214].

Практически в это же время была выполнена торакоскопическая резекция грудного отдела пищевода с последующим его замещением желудком традиционными способами [88; 112]. В 1999 году D.N. Watson et al. опубликовали первые данные о выполнении полной видеоэндоскопической ЭЭК в модификации Ivor-Lewis при раке пищевода [221].

Показания к ЭЭК при доброкачественных заболеваниях пищевода к настоящему времени достаточно разработаны, необходимость удаления пищевода не вызывает сомнений при полной утрате его анатомического строения или функции (при терминальной стадии кардиоспазма и ахалазии кардии с развитием S-образной деформации пищевода [5; 19; 26; 33; 38; 161; 162]. В то же время у пациентов с ахалазией кардии 3 - 4 стадии решение о выполнении ЭЭК по мнению отдельных авторов может быть принято только в случае неэффективности проведения органосохраняющих операций (кардиомиотомии по Геллеру, операция пероральной эндоскопической миотомии (POEM)), и необходимость в ЭЭК возникает лишь в 5% случаев [122; 201].

Несмотря на то, что первоначально миотомия по Геллеру выполнялась из трансторакального доступа, в настоящее время лапароскопическая модификация данной операции характеризуется высокой эффективностью, меньшей продолжительностью, более быстрым восстановлением пациента с сокращением длительности послеоперационной госпитализации, низкой частотой осложнений, а также позволяет провести одномоментно антирефлюксную операцию, не прибегая к изменению положения больного на операционном столе. Все вышеперечисленное демонстрирует эффективность и безопасность лапароскопической операции Геллера и позволяет рассматривать ее как «операцию выбора» у пациентов с нейромышечными заболеваниями кардии в отличие от торакоскопического доступа [52].

По данным же Черноусова А.Ф. с соавт., Ручкина Д.В. с соавт. проведение эзофагокардиомиотомии и других вмешательств на кардии у пациентов с S-образной деформацией пищевода не только бесперспективно, но и создает технические сложности для проведения ЭЭК в дальнейшем [26; 113].

1.4.3 Торакоскопическая эзофагэктомия при рубцовых стриктурах пищевода

Ожоговые стриктуры пищевода занимают второе место по частоте встречаемости среди заболеваний этого органа у взрослых, уступая раку пищевода, и первое место у детей [38; 226]. При неэффективности консервативного лечения тотальных и субтотальных стриктур с полной утратой проходимости пищевода, при развитии свищей несомненным является необходимость проведения ЭЭК [18; 23; 33; 38]. При стриктурах пищевода с сохранением его минимальной проходимости традиционным является выполнение загрудинной шунтирующей пластики, однако в последние годы все чаще встречаются рекомендации выполнять ЭЭК в связи с высоким риском развития рака в стриктуре пищевода [2; 43]. Частота встречаемости стриктур пищевода в популяции значительно варьирует в различных странах. Так, по данным отечественных авторов первое место среди стриктур пищевода занимают ожоговые, т.е. стриктуры, вызванные употреблением агрессивных жидкостей (кислот или щелочей). В странах Западной Европы и Северной Америки первое место занимают пептические стриктуры как осложнение

гастроэзофагеальной рефлюксной болезни, частота которой в западной популяции с каждым годом растет [55]. Основными показаниями к проведению реконструктивного вмешательства на пищеводе при развитии его сужения на фоне доброкачественных заболеваний (ожогового, пептического или рубцового генеза) являются протяженные (более 3 см) стриктуры с развитием дисфагии тяжелой степени. Еще одним показанием к проведению операции является неэффективность бужирования стриктуры с быстрым рецидивом дисфагии, развитие осложнений. Учитывая доброкачественный характер заболевания, выполнение субтотальной резекции пищевода с одномоментной или отсроченной пластикой не всегда может быть безопасной процедурой, поскольку даже в специализированных центрах, имеющих большой опыт проведения эзофагэктомии, летальность варьирует от 0% до 7-8%, что является одним из ограничивающих факторов при планировании объема операции. В данном случае соотношение «риск-польза» может стать решающим фактором в выборе методики операции, в том числе, привести к отказу от выполнения эзофагэктомии.

Опыт проведения торакоскопической (малоинвазивной) ЭЭК у пациентов со стриктурами пищевода небольшой [32; 41], но перспективы применения данной у этих пациентов представляются достаточно широкими, поскольку проведение загрудинной шунтирующей пластики пищевода при протяжённых ожоговых стриктурах, учитывая риск развития злокачественных опухолей в изменённом пищеводе, не претендует на радикальность.

1.5 Заключение

Использование малоинвазивных хирургических технологий в лечении доброкачественных заболеваний пищевода, основной из которых является применение правостороннего торакоскопического доступа, является перспективной методикой, соответствующей требованиям современной медицины, направленной на улучшение результатов лечения, снижение частоты осложнений и летальности, сокращение сроков послеоперационной госпитализации и реабилитации пациентов с доброкачественными заболеваниями пищевода, и их безопасность и эффективность требуют дальнейшего изучения.

Анализируя все вышеперечисленное, можно сделать вывод, что потенциальные преимущества видеоэндоскопических методик при хирургических вмешательствах на пищеводе могут оказать положительное влияние на результаты лечения пациентов с доброкачественными его заболеваниями, технология должна войти в арсенал современной хирургии пищевода, но безопасность и эффективность ее у пациентов данного профиля требует дальнейшего тщательного изучения.

ГЛАВА 2.
МАТЕРИАЛ И МЕТОДЫ ИССЛЕДОВАНИЯ

2.1 Дизайн исследования

В работе представлены результаты проспективно-ретроспективного одноцентрового нерандомизированного исследования, имеющего целью оценку возможностей торакоскопических операций у больных доброкачественными заболеваниями пищевода.

Критериями включения больных в исследование были:

- диагноз доброкачественного заболевания (в том числе доброкачественного новообразования) пищевода;
- плановое оперативное вмешательство на пищеводе по поводу доброкачественного заболевания/доброкачественного новообразования;
- использование трансторакального доступа к пищеводу при выполнении органосохраняющих операций на пищеводе, либо трансторакального и трансхиатального доступов при эзофагэктомии;
- информированное согласие больных на поведение исследования и доступ к информации.

Критериями исключения больных из исследования были:

- экстренное оперативное вмешательство;
- этапное лечение при выполнении эзофагэктомии и реконструктивного вмешательства;
- диагноз рака пищевода;
- использование лапароскопического доступа к пищеводу;
- отказ больных от добровольного согласия на участие в исследовании.

Сроки проведения исследования

В исследование включены все пациенты (n = 148), соответствующие указанным выше критериям, которым были проведены хирургические вмешательства на пищеводе в связи с его доброкачественными заболеваниями.

В основных и контрольных группах больных, подвергшихся субтотальной резекции пищевода, клинический опыт был обобщен за период с января 2010 года по декабрь 2020 года, в группах органосохраняющих вмешательств - с января 2005 года по декабрь 2020 года включительно. В зависимости от характера основного заболевания пациенты были разделены на 4 группы (направления исследования).

Направления настоящего исследования

Группы исследования, как основные, так и контрольные, были сформированы по следующим направлениям:

Группа А была посвящена изучению возможностей торакоскопических методик у больных дивертикулом пищевода. В основную группу вошли пациенты, которым проведено торакоскопическое удаление дивертикула пищевода (группа А1, n = 6). Группу сравнения составили пациенты, которым дивертикулэктомия была выполнена торакотомным доступом (группа ретроспективного исследования, А2, n = 8).

Группа Б была создана для оценки возможностей видеоэндоскопии в лечении больных доброкачественными новообразованиями пищевода. В данную группу были включены все пациенты с субэпителиальными новообразованиями пищевода, включая лейомиомы, гастроинтестинальные стромальные опухоли, кисты и иные, поскольку методика и техника операции во всех группах была идентичной. Больные с ГИСО, несмотря на то что эти опухоли относятся к потенциально злокачественным, были включены в исследование в связи с допустимостью, в ряде случаев, выполнения у них органосохраняющей операции. В этой серии было проведено сравнение торакоскопического (группа Б1, n = 11) и торакотомного (группа Б2, n = 6) способов удаления субэпителиальных новообразований пищевода.

Группа В была сформирована для анализа сравнительных результатов хирургического лечения больных нейро-мышечными заболеваниями пищевода (ахалазии кардии и кардиоспазма 4 ст.), которым была выполнена эзофагэктомия. Пациенты, которым была выполнена торакоскопическая эзофагэктомия (ЭЭК), составили группу В1 (n = 18), в группу В2 (n = 7) вошли пациенты, перенесшие

открытую ЭЭК, как трансторакальную, так и трансхиатальную, поскольку до внедрения малоинвазивных хирургических методик трансхиатальный доступ был основным при проведении ЭЭК у этих групп больных.

Группа Г позволила провести изучение сравнительных результатов хирургического лечения больных рубцовыми стриктурами пищевода, в том числе торакоскопической ЭЭК (группа Г1, n = 28) и открытой ЭЭК (группа Г2, n = 17). Учитывая изменение тактики лечения пациентов с протяженными рубцовыми стриктурами в сторону расширения показаний к выполнению ЭЭК, для проведения сравнительного анализа в группу Г3 были включены пациенты (n = 47), перенесшие загрудинную шунтирующую пластику пищевода в 2010-2014 гг.

Место проведения исследования

Настоящее исследование проведено в ФГБНУ «Российский научный центр хирургии имени академика Б.В. Петровского» (директор – член-корр. РАН, д.м.н., профессор К.В. Котенко) на базе отделения торако-абдоминальной хирургии и онкологии (руководитель – д.м.н. А.Л. Шестаков), город Москва.

2.2 Методы обследования больных доброкачественными заболеваниями пищевода

Всем пациентам согласно принятым стандартам для каждой отдельно взятой группы патологий проводили обследование, включающее сбор жалоб, анамнеза, физикальный осмотр, лабораторное исследование (общий анализ крови, общий анализ мочи, коагулограмма, биохимический анализ крови).

Инструментальные методы исследования в обязательном порядке включали проведение рентгенологического исследования верхних отделов желудочно-кишечного тракта с раствором сульфата бария, эндоскопическое исследование, а также проведение мультиспиральной компьютерной томографии органов грудной полости. У пациентов с субэпителиальными новообразованиям пищевода проводилось эндосонографическое исследование с выполнением тонкоигольной пункции (по показаниям) и последующим морфологическим исследованием.

У пациентов с ожоговыми стриктурами пищевода, указанием на длительную искусственную вентиляцию легких (ИВЛ) в анамнезе, при подозрении на наличие пищеводно-респираторных свищей поводили фибробронхоскопию с целью оценки состояния верхних дыхательных путей при планировании раздельной интубации бронхов для проведения однолегочной вентиляции во время трансторакального этапа.

Рентгенологическое исследование пациентов с доброкачественными заболеваниями пищевода

При диагностике дивертикула пищевода использовали рентгенологическое исследование с раствором сульфата бария, оценивая его локализацию (бифуркационный, эпифренальный), размеры, ширину шейки и скорость опорожнения (рисунок 1).

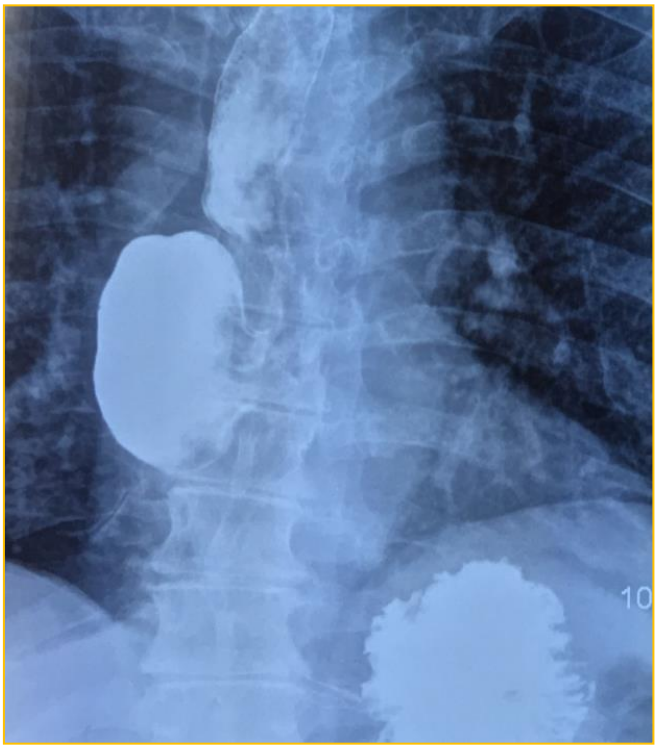

Рисунок 1 – Рентгенография пищевода с барием у пациента с дивертикулом нижней трети (эпифренальным)

При нейро-мышечных заболеваниях рентгенографически определяли степень расширения пищевода, а также скорость эвакуации контрастной массы.

Для стадирования заболевания использовали классификацию Б.В. Петровского 1962 года (таблица 3).

Таблица 3 - Классификация кардиоспазма (Б.В. Петровский, 1962 год) с изменениями автора

Стадия	Описание
I	пищевод не расширен, рефлекс раскрытия кардии сохранен, моторика пищевода усилена и дискоординирована
II	рефлекс раскрытия кардии отсутствует, пищевод расширен до 4 см
III	пищевод расширен до 6-8 см, задержка жидкости и пищи, пропульсивная моторика отсутствует
IV	расширение пищевода более 8 см, удлинение и S-образное искривление пищевода с атонией стенок, длительной задержкой жидкости и пищи

У пациентов со стриктурами пищевода при рентгенологическом исследовании определяли локализацию, протяженность, степень сужения, а также наличие респираторно-пищеводных свищей (таблица 4).

Таблица 4 - Классификация стриктур пищевода (с изменениями автора)

Критерий	Классификация
Этиология	Ожоговая Рубцовая Пептическая
Локализация	Верхней трети Средней трети Нижней трети
Протяженность	Короткая Протяженная Субтотальная Тотальная
Степень сужения*	I II III IV
Характер	Простая Сложная
Наличие пищеводно-респираторных свищей	Да Нет

Примечание - *- по классификации Годжелло Э.А., Галлингера Ю.И., 1999

У пациентов с субэпителиальными новообразованиями пищевода рентгенологическое исследование проводили с целью определения локализации и размеров новообразования.

При проведении данного исследования в группу Г были включены все пациенты с субэпителиальными новообразованиями пищевода, включая лейомиомы, гастроинтестинальные стромальные опухоли, кисты и иные, поскольку методика и техника операции во всех группах была идентичной.

Степень злокачественности ГИСО определяли в соответствии с принятыми критериями (таблицы 5 и 6).

Таблица 5 - Экспрессия основных генов при иммуногистохимическом исследовании субэпителиальных новообразований пищевода и желудка (Fletcher C.D., 2002)

Тип новообразования	Десмин	SMA	CD34	c-KIT (CD117)	S-100
Лейомиома	+	+	-	-	Редко
ГИСО	Очень редко	+ (30-40%)	+ (60-70%)	+	+ (5%)

Примечание - SMA – smooth muscle actin; CD – cluster of differentiation; c-KIT – белковая тирозинкиназа

Таблица 6 - Критерии злокачественности гастроинтестинальных стромальных опухолей (с изменениями, Fletcher C.D., 2002)

Категория риска	Размер опухоли (см)	Число митозов (на 50 HPFs)
Очень низкий	<2	<5
Низкий	2-5	<5
Средний	<5	6-10
	5-10	<5
Высокий	>5	>5
	>10	Любое число митозов
	Любой размер	>10

Примечание - 1 HPF = 2 мм^2

Применительно к ГИСО, несмотря на то, что эти опухоли относятся к злокачественным новообразованиям, согласно рекомендациям, при отсутствии

показаний к эзофагэктомии, проводится их энуклеация без лимфодиссекции (низкий риск лимфогенного метастазирования) с последующим выполнением иммуногистохимического исследования для определения степени злокачественности и дальнейшей тактики лечения [66].

Эндоскопическое исследование у пациентов с доброкачественными заболеваниями пищевода

Эндоскопическое исследование верхних отделов желудочно-кишечного тракта проводилось в эндоскопическом отделении с рентгеновским кабинетом РНЦХ им. акад. Б.В. Петровского.

При исследовании дивертикулов пищевода отмечали их расположение, размеры, ширину шейки, наличие признаков дивертикулита и изменения слизистой.

У больных субэпителиальными новообразованиями пищевода при эндоскопическом исследовании определяли локализацию, размер, характер изменения слизистой. Для уточнения характера новообразования использовали методику эндосонографического исследования пищевода с указанием слоя расположения новообразования, его структуры, изменения регионарных лимфоузлов и т.д. При подозрении на ГИСО проводили тонкоигольную пункцию с последующим морфологическим и иммуногистохимическим исследованием биопсийного материала.

При диагностике субэпителиальных новообразований в послеоперационном периоде выполняли иммуногистохимическое исследование удаленных препаратов для определения экспрессии генов, характерных для ГИСО.

Алгоритм обследования пациентов с субэпителиальными новообразованиями представлен на рисунке 2.

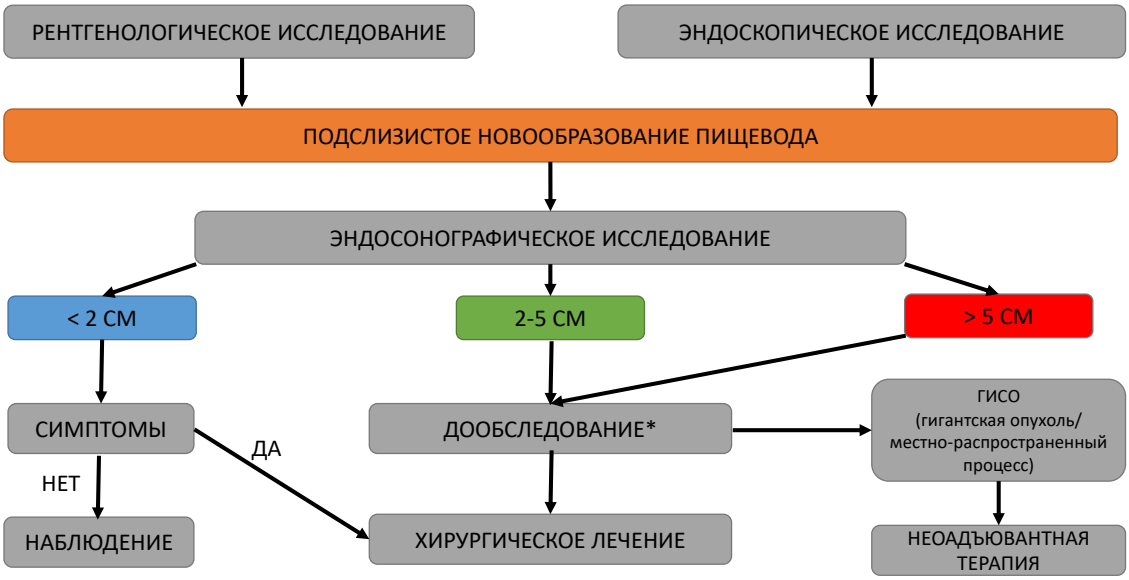

Рисунок 2 - Алгоритм обследования больных с субэпителиальными новообразованиями пищевода.

Примечание - * объем обследования зависит от характеристик новообразования с целью исключения метастазирования и местно-распространенного процесса; ГИСО – гастроинтестинальная стромальная опухоль

У пациентов с нейро-мышечными заболеваниями пищевода эндоскопическое исследование позволяло оценить степень удлинения и расширения пищевода, характер изменения слизистой, наличие содержимого в пищеводе, а также исключить развитие рака пищевода и кардиоэзофагеального перехода.

У больных рубцовыми стриктурами пищевода после проведения рентгенологического исследования при эндоскопии определяли локализацию, протяженность и степень сужения просвета органа, которую оценивали согласно эндоскопической классификации стриктур пищевода и пищеводных анастомозов, разработанной в отделении эндоскопии ФГБНУ «РНЦХ им. акад. Б.В. Петровского» Ю.И. Галлингером и Э.А. Годжелло (1999) [12; 13], которую мы приводим ниже.

Классификация стриктур пищевода и пищеводных анастомозов Ю.И. Галлингера и Э.А. Годжелло (1999)

- I степень 9-11 мм, в нижележащие отделы пищевода удается провести среднекалиберный гастроскоп;
- II степень 6-8 мм, удается провести педиатрический гастроскоп или бронхоскоп;
- III степень 3-5 мм, удается провести ультратонкий эндоскоп;
- IV степень 0-2 мм, эндоскоп провести не удается, но возможна ревизия с помощью струны или катетера, за исключением случаев полной облитерации просвета.

При необходимости во время эндоскопического исследования с целью оценки состояния пищевода (рисунок 3) проводили бужирование стриктуры по струне, использовали эндоскопы различного диаметра (гастроскоп, бронхоскоп, уретероскоп).

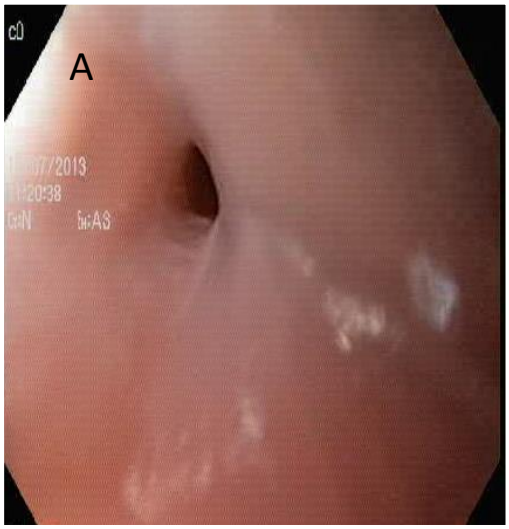

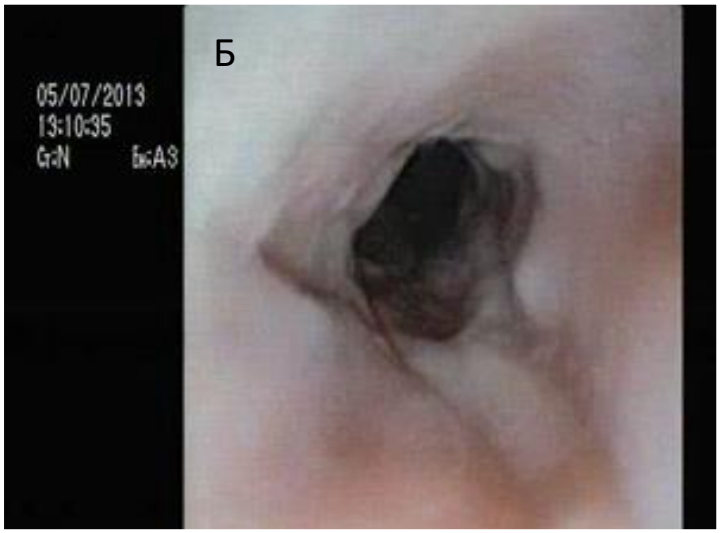

Рисунок 3 - Эндоскопические фото до бужирования стриктуры средней трети пищевода (А) и после (В). Диаметр просвета пищевода увеличен с 3-4 мм до 8-10 мм (снимки предоставлены отделением эндоскопии РНЦХ им. акад. Б.В. Петровского, руководитель д.м.н. Хрусталева М.В.).

В отдельных случаях бужирование, либо установку назогастрального

зонда, осуществляли для проведения дополнительного питания и улучшения предоперационного нутритивного статуса больных. У пациентов с гастростомой обязательным было обследование желудка и двенадцатиперстной кишки с ретроградным осмотром пищевода.

2.3 Планирование торакоскопического вмешательства при доброкачественных заболеваниях пищевода

Оценка грудной клетки и плевральной полости (доступ)

При анализе анамнеза фиксировали ранее перенесенные вмешательства на грудной клетке (наличие правостороннего торакотомного доступа, рисунок 4), инфекционные заболевания плевры (экссудативный плеврит, эмпиема плевры) и легких (туберкулез), выраженность спаечного процесса в плевральной полости и периэзофагита (по данным МСКТ, рисунок 5), характер изменений пищевода (протяженность стриктуры, наличие пищеводно-респираторных свищей в анамнезе), удлинение и расширение пищевода (при терминальных стадиях нейро-мышечных заболеваний), размер и локализацию новообразований и дивертикулов.

Рисунок 4 - Фото грудной клетки пациента, перенесшего правостороннюю торакотомию

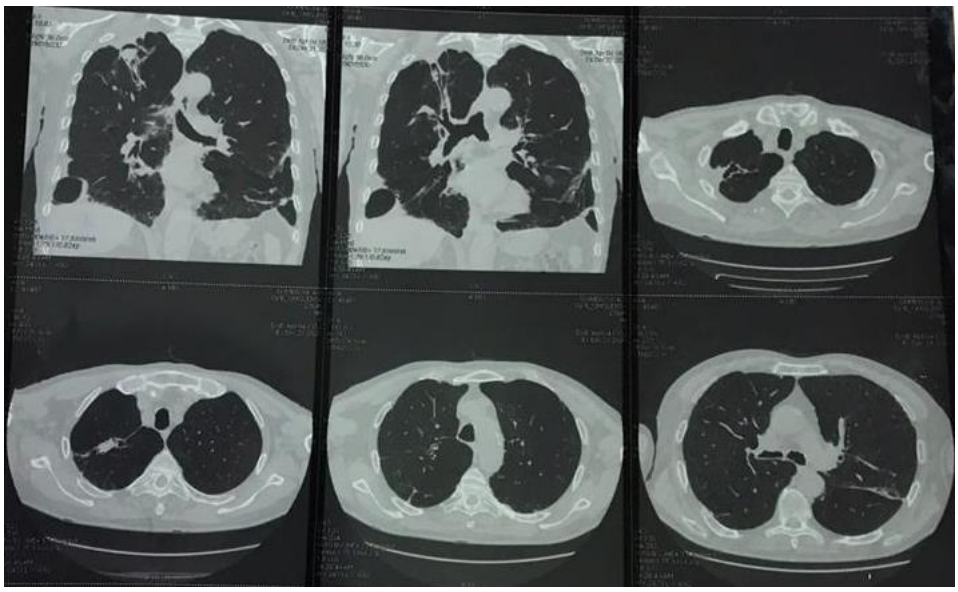

Рисунок 5 - МСКТ органов грудной клетки пациента, перенесшего эмпиему плевры справа и туберкулез

Оценка функционального состояния больного

Учитывая тот факт, что на принятие решения о выборе того или иного варианта доступа существенное влияние оказывает функциональное состояния респираторной системы и физический статус больного, в предоперационном периоде проводили комплексную оценку этих параметров.

Функциональное состояние пациентов (физический статус и сопутствующая патология), вошедших в настоящее исследование, оценивалось по шкале Американского общества анестезиологов (American Society of Anesthesiologists, ASA, 1968 год, таблица 7). Интерпретацию показателей ИМТ (таблица 8) проводили в соответствии с критериями Всемирной организации здравоохранения (ВОЗ). Характеристика нутритивного статуса больных включала вычисление индекса массы тела по формуле Кетле (ИМТ = масса тела, кг/рост, см^2), оценку по шкале NRS-2002 (таблица 9).

Таблица 7 - Шкала функционального состояния больных Американской ассоциации анестезиологов

Класс*	Физический статус
1	Пациент, не имеющий системных заболеваний
2	Пациенты с компенсированным системным заболеванием, не вносящим существенных ограничений в физическую и социальную активность
3	Пациенты с серьезным системным заболеванием, которое ограничивает физическую и/или социальную активность, однако может быть компенсировано в результате лечения
4	Пациенты с декомпенсированным заболеванием, требующим постоянного приема лекарственных препаратов
5	Пациенты, которые могут погибнуть в течение 24 часов вне зависимости от того: будет ли оказана им медицинская помощь
* - если операцию проводят по экстренным показаниям, к названию соответствующего класса добавляют букву «э» (экстренная)	

Примечание – ASA – American Society of anesthesiologists

Таблица 8 - Интерпретация индекса массы тела по критериям ВОЗ

ИМТ, кг/м^2	Интерпретация
<18,5	Недостаточная масса тела
18,5—24,9	Норма
25—29,9	I степень (избыточная масса тела)
30—34,9	IIа степень (ожирение)
35—40	IIб степень (выраженное ожирение)
40 и более	III степень (резко выраженное ожирение, морбидное)

Примечание – ИМТ – индекс массы тела

Таблица 9 - Оценка риска недостаточности питания (NRS-2002)

Баллы	Нарушения нутритивного статуса	Тяжесть заболевания (стресс-метаболизм)
0 баллов (отсутствует)	нормальный нутритивный статус	обычные нутритивные потребности
1 балл (легкой степени)	потеря более 5% массы тела за последние 3 месяца/ потребление 50-75% от необходимого количества потребляемой пищи в течение последней недели	перелом бедра/ хронические заболевания с осложнениями/ цирроз/хронические обструктивные заболевания легких/ диабет/ гемодиализ/ онкологические заболевания
2 балла (средней степени тяжести)	потеря более 5% массы тела за последние 2 месяца/ ИМТ 18,5-20,5 + нарушение общего состояния/ потребление 25-50% от необходимого количества потребляемой пищи в течение последней недели	большие хирургические вмешательства на органах брюшной полости/паралич/ тяжелая пневмония/ онкогематологические заболевания
3 балла (тяжелой степени)	потеря более 5% массы тела за последние 2 месяца (т.е. более 15% за 3 месяца)/ ИМТ менее 18,5% + нарушение общего состояния/ потребление 0-25% от необходимого количества потребляемой пищи в течение последней недели	травмы головы/ трансплантация костного мозга/пациенты ОРИТ (APACHE II 10 баллов)
Для определения итогового количества баллов необходимо: 1. Определить количество баллов для 2 и 3 столбца 2. Суммировать оба показателя 3. В случае, если возраст пациента более 70 лет, прибавить к полученному количеству баллов 1 4. Если итоговое число более 3 - начать нутритивную поддержку		

Примечание: ИМТ – индекс массы тела, ОРИТ – отделение реанимации и интенсивной терапии, APACHE II – шкала оценки тяжести состояния больного.

После проведения комплексного обследования высокий риск нутритивной недостаточности определяли при сочетании следующих факторов:

- значение NRS-2002 более 3 баллов;
- и/или уровень альбумина менее 30 г/л;

- и/или уровень преальбумина менее 20 г/л;
- ИМТ менее 18,5 кг/м2.

Комплексная оценка респираторной системы включала проведение МСКТ органов грудной клетки и функциональных методов исследования (спирометрия с бронходилатационной пробой, кардио-респираторный тест).

Степень тяжести хронической обструктивной болезни легких оценивали по шкале GOLD (таблица 10).

Таблица 10 - Классификация ХОБЛ согласно GOLD (2011 г.)

Группа больных	Характеристика	Спирометрическая классификация	Число обострений за 1 год	Шкала mMRC	CAT-тест
A	Низкий риск обострений Симптомы не выражены	GOLD 1–2	≤1	0–1	<10
B	Низкий риск обострений Симптомы выражены	GOLD 1–2	≤1	>2	≥10
C	Высокий риск обострений Симптомы не выражены	GOLD 3–4	>2	0–1	<10
D	Высокий риск обострений Симптомы выражены	GOLD 3–4	>2	>2	≥10

Примечание – GOLG - глобальная инициатива по хронической обструктивной болезни легких; CAT- тест оценки ХОБЛ, COPD Assessment Test; mMRC - модифицированный вопросник Британского медицинского исследовательского совета (Modified British Medical Research Council (mMRC) questionnaire)

При наличии нескольких хронических заболеваний для оценки коморбидности применяли шкалу Charlson (таблица 11) [9].

Таблица 11 - Индекс коморбидности по Charlson и прогноз 10-летней выживаемости (с изменениями, Бикбов Б.Т., Томилина Н.А., 2005 г.)

Баллы	**Болезни**
1	Инфаркт миокарда Застойная сердечная недостаточность Болезнь периферических артерий Цереброваскулярное заболевание Деменция Хроническое неспецифическое заболевание легких Болезнь соединительной ткани Язвенная болезнь желудка и двенадцатиперстной кишки Легкое повреждение печени Сахарный диабет
2	Гемиплегия Умеренная или тяжелая болезнь почек Диабет с поражением органов Злокачественная опухоль без метастазов Лейкемия Лимфомы
3	Умеренное или тяжелое поражение печени
4	Метастазирующие злокачественные опухоли СПИД (болезнь, а не только виремия)
	+ добавляется по 1 баллу за каждые 10 лет жизни после 40 (40-49 лет – 1 балл, 50-59 лет – 2 балла и т.д.)
Сумма баллов	**10-летняя выживаемость, %**
0	99
1	96
2	90
3	77
4	53
5	21

2.4 Критерии оценки эффективности проводимого лечения

Для проведения сравнительного анализа в исследовании во всех группах изучались следующие интраоперационные параметры и характеристики раннего послеоперационного периода:

1. Интраоперационные параметры
   - Продолжительность операции, мин;

- Продолжительность торакального этапа, мин (при эзофагэктомии);
- Частота конверсии, %;
- Объем интраоперационной кровопотери (общий), мл.

2. Параметры операционной травмы
   - Выраженность метаболического ответа (гликемия);
   - Выраженность воспалительного ответа (СРБ);
   - Выраженность болевого синдрома (боль в грудной клетке по шкале ВАШ в 1-е сутки, частота сильной боли (ВАШ более 7 баллов) в %).
3. Послеоперационные параметры
   - Длительность наблюдения в ОРИТ, часы;
   - Длительность послеоперационной госпитализации, сутки;
   - Восстановление перорального питания, сутки.
4. Частота осложнений
   - Осложнения по классификации Clavien-Dindo;
   - Специфические осложнения (несостоятельность шва/анастомоза), респираторные, инфекционные, сердечно-сосудистые.

В связи с внедрением в практику принципов программы ускоренного выздоровления послеоперационный койко-день в ОРИТ рассчитывали в часах от момента поступления из операционной до перевода в профильное отделение.

Критериями перевода пациента из ОРИТ были:

- ясное сознание, отсутствие признаков энцефалопатии;
- адекватное самостоятельное дыхание;
- стабильная гемодинамика (отсутствие гипотензии/гипертензии и необходимости в парентеральных препаратах для их коррекции);
- отсутствие нарушений ритма сердца.

При соответствии пациента указанным критериям, перевод пациента из ОРИТ осуществляли, как правило, утром первых послеоперационных суток (10-12 часов после операции).

При решении вопроса о выписке из стационара оценивали больного в соответствии с указанными далее критериями:

- способность к самообслуживанию;
- согласие пациента на выписку;
- адекватная аналгезия при пероральном приеме анальгетиков;
- адекватное энтеральное (пероральное) питание с калоражем более 2000 ккал/сут;
- отсутствие гипертермии, лейкоцитоза более 10^3/мкл и инструментальных данных за наличие инфекционных осложнений.

Основными факторами, определяющими готовность пациента к выписке из стационара, считали способность к самообслуживанию, отсутствие данных за развитие осложнений (респираторных, инфекционных) и восстановление энтерального (перорального) питания в полном объеме.

Для оценки влияния способа доступа на течение послеоперационного периода во всех группах учитывали частоту послеоперационных осложнений (респираторных, сердечно-сосудистых, тромбоэмболических, инфекционных), классифицируя их по шкале хирургических осложнений Clavien-Dindo [97], представленных в таблице 12.

Специфическими при проведении трансторакальных вмешательств на пищеводе считали респираторные (пневмония, обострение трахеобронхита при ХОБЛ, тромбоэмболия легочной артерии, хилоторакс, гидроторакс, подкожная эмфизема, эмпиема плевры и медиастинит), сердечно-сосудистые осложнения (нарушения ритма сердца, инфаркт миокарда), а также нагноение послеоперационной раны, в связи с чем проводилась отдельная регистрация и оценка указанных послеоперационных осложнений.

Таблица 12 - Классификация послеоперационных осложнений по Clavien-Dindo (с изменениями, 2011)

Степень	Определение
I	Любые отклонения от нормального послеоперационного течения, не требующие медикаментозного или хирургического лечения, эндоскопического, радиологического вмешательства. Разрешается терапевтическое лечение: антипиретики, анальгетики, диуретики, электролиты, физиотерапия. Лечение раневой инфекции.
II	Требуется лечение в виде гемотрансфузии, энтерального или парентерального питания.
III III a III b	Требуется хирургическое, эндоскопическое или радиологическое вмешательство - без общего обезболивания - под общим обезболиванием
IV IV a IV b	Жизнеугрожающие осложнения (включая осложнения со стороны ЦНС)*, требующие интенсивной терапии, наблюдения в отделении реанимации, резекции органа - недостаточность функции одного органа - полиорганная недостаточность
V	Смерть больного

Примечание * -геморрагический инсульт, ишемический инсульт, субарахноидальное кровотечение, за исключением транзиторной ишемической атаки.

Хирургический стресс-ответ при проведении оперативных вмешательств на пищеводе характеризуется целым комплексом изменений, которые включают метаболическую, воспалительную и гормональную реакции, а также выраженный послеоперационный болевой синдром.

С целью оценки выраженности болевого синдрома после трансторакального доступа (торакоскопического или торакотомного) в 1-е и 3-и послеоперационные сутки больным предлагали самостоятельно отметить выраженность боли в области оперативного вмешательства (грудная клетка, места стояния дренажей) по 10-бальной визуально-аналоговой шкале (ВАШ), показанной на рисунке 6.

При выраженности болевого синдрома более 7 баллов по ВАШ вне зависимости от зоны локализации назначались опиоидные анальгетики с регистрацией в карте наблюдения пациента (да – 1 балл, нет – 0 баллов).

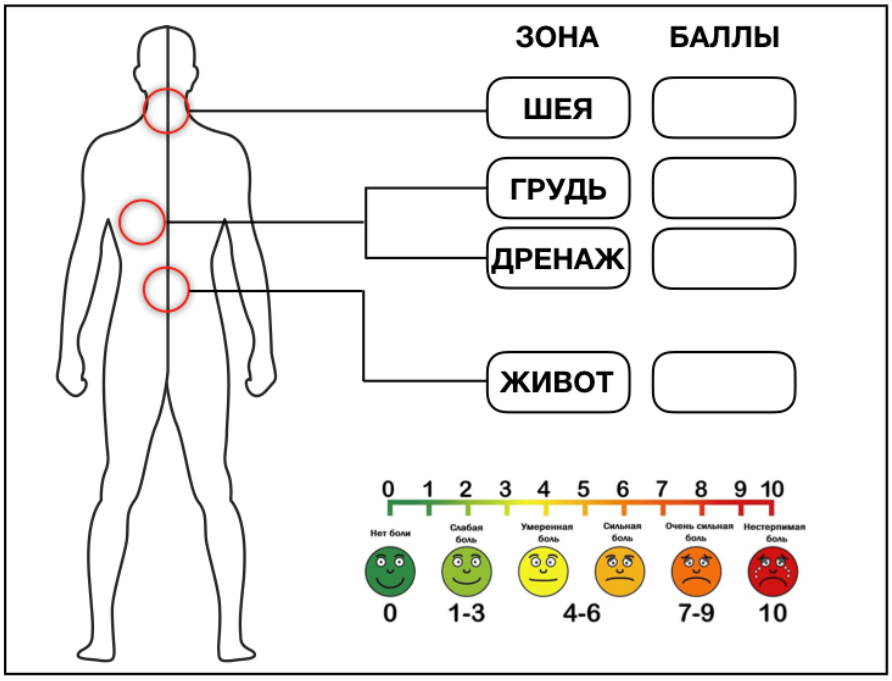

Рисунок 6 – Схема для оценки выраженности болевого синдрома в послеоперационном периоде (Боева И.А., 2019 г.)

Кроме того, для комплексной оценки травматичности операции определяли ряд лабораторных показателей, в том числе С-реактивный белок, как неспецифический параметр острой фазы воспаления, уровень послеоперационной (стрессовой) гипергликемии, как метаболический компонент послеоперационного стресса. Пробы брали на этапе предоперационного обследования, а также на первые и пятые сутки после операции.

Проводилась количественная оценка общего объема кровопотери во время операции. При развитии внутрибрюшного кровотечения при выполнении эзофагопластики, расцененного как интраоперационное осложнение, пациент из сравнительного анализа исключался.

Для оценки влияния варианта доступа на реализацию программы ускоренного выздоровления учитывали вариант оперативного вмешательства (с

ЭЭК или органосохраняющее), длительность послеоперационной госпитализации, длительность пребывания в ОРИТ, частоту осложнений, сроки восстановления перорального питания и выраженность болевого синдрома по ВАШ.

2.5 Характеристика больных в группах исследования

2.5.1 Группа А. Торакоскопическая дивертикулэктомия

В группе А были собраны пациенты с дивертикулами средней и нижней третей пищевода, которым было выполнено трансторакальное удаление дивертикула. Следует отметить, что дивертикулы пищевода данной локализации значительно уступают по частоте встречаемости пациентам с дивертикулами верхней трети (Ценкеровским дивертикулом), в связи с чем период наблюдения был расширен до 2005 года включительно.

При сборе данных нами проведен анализ частоты хирургических вмешательств при различных локализациях дивертикулов (рисунок 7).

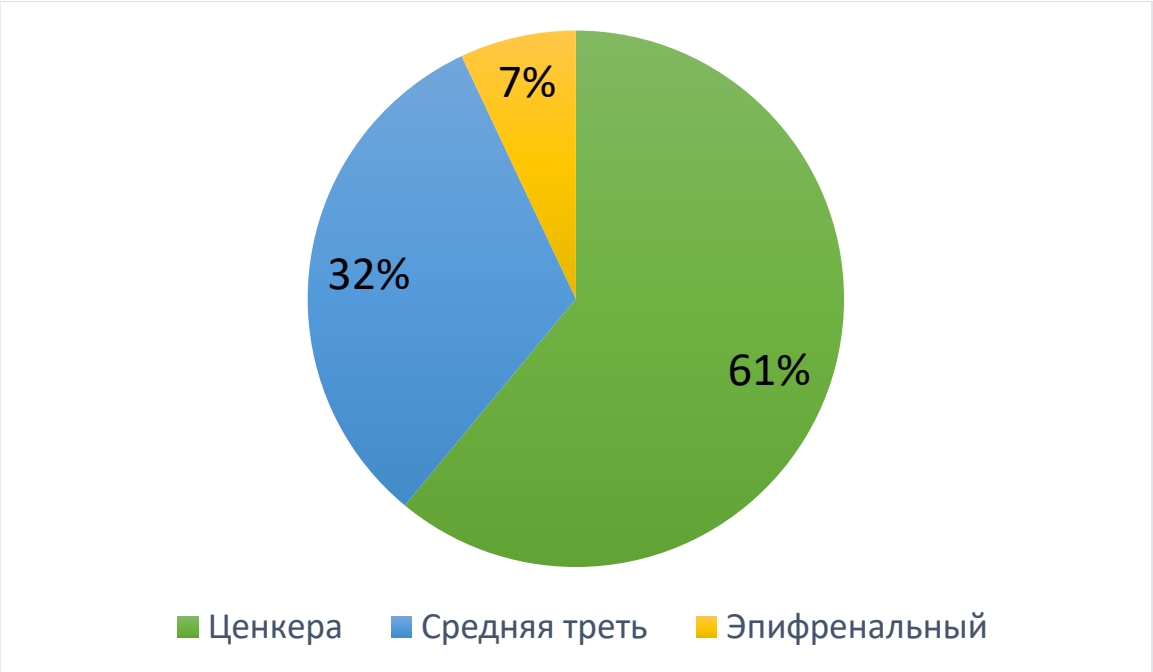

Рисунок 7 – Частота встречаемости дивертикулов пищевода (%), сопровождающихся клиническими проявлениями (по данным отделения торакоабдоминальной хирургии и онкологии ФГБНУ «РНЦХ им. акад. Б.В. Петровского» в 2005-2020 гг.)

По нашим данным, за период с 2005 по 2020 гг. дивертикулэктомия была выполнена 46 больному, из них 28 (61%) – по поводу дивертикула глоточно-пищеводного перехода, 3 (7%) – с эпифренального дивертикула (в одном случае - из лапароскопического доступа в сочетании с кардиомиотомией по Геллеру, в двух – из лапаротомного доступа). Дивертикулы средней трети были диагностированы у 15 (32%) больных. В одном случае у пациента были выявлены множественные дивертикулы пищевода больших размеров, в связи с чем было принято решение о проведении торакоскопической ЭЭК с одномоментной пластикой желудочной трубкой (больная из сравнительного анализа исключена). Таким образом, клинически значимые дивертикулы средней и нижней третей пищевода встречаются лишь у 35-36% больных.

Основные демографические характеристики пациентов с дивертикулами грудного отдела пищевода представлены в таблице 13.

Обращает на себя внимание преобладание в данной группе мужчин (5 из 6 в группе А1 и 6 из 8 в группе А2. Средний возраст в группах составил 65,5 лет (43,75;72) в группе А1 и 55,5 лет (45,5;66) в группе А2, что соответствует данным о преимущественном возникновении дивертикулов пищевода у пациентов средней и старшей возрастных групп.

Кроме того, нельзя не отметить высокую частоту встречаемости ожирения у пациентов с дивертикулами: так, в группах ожирение было выявлено у 10 пациентов из 14. В одном случае масса тела пациента достигала 180 кг (ИМТ 56,8 кг/м2).

Сопутствующие заболевания были выявлены у всех больных в группе А1 и у 5 из 8 больных - в группе А2. Наиболее часто встречались ХОБЛ легкой степени и гипертоническая болезнь, которая в сочетании с ожирением входят в определение метаболического синдрома. Несмотря на это, функциональный статус пациентов с дивертикулами преимущественно соответствовал II классу по классификации ASA (5/6 в группе А1 и 6/8 в группе А2).

Таблица 13 - Сравнительные демографические и клинические характеристики больных дивертикулами грудного отдела пищевода в группе А1 и А2

	Группа больных дивертикулами пищевода			
Показатель	**ВСЕГО**	**Группа А1**	**Группа А2**	**p $^{A1-A2}$**
Количество пациентов	14	6	8	--
Мужчин/женщин	11/3	5/1	6/2	0,500**
Средний возраст (лет)	61,5 (4,5;69)	65,5 (43,75;72)	55,5 (45,5;66)	0,518**
Рост	172 (167;176)	172 (163;175)	172,5 (167;176)	0,797**
Вес	73 (68;93)	73 (68;86)	73,5 (69;111)	0,518**
ИМТ (кг/м^2)	25,5 (22,9;33,9)	24,8 (23 ;31,9)	26,63(22,3 ;36,6)	0,699**
Нормальная масса	3/14	2/6	1/8	0,348
Дефицит массы тела	0	0	0	--
Ожирение	10/14	5/6	5/8	0,705
ASA II	11/14	5/6	6/8	0,141*
III	3/14	2/6	1/8	0,348
NRS-2002				0,382*
0	11/14	5/6	6/8	1
1-2	3/14	1/6	2/8	0,868
Сопутствующие заболевания	11/14	6/6	5/8	0,720*
ГБ	9/14	4/6	5/8	1*
ИБС	3/14	1/6	2/8	1*
ХОБЛ, всего	8/14	4/6	4/8	0,115
легкая (А)	4/14	2/6	2/8	1*
средняя (В)	3/14	2/6	1	1*
тяжелая (С)	1/14	0	1	1*
СД2	1/14	0	1	1
Коморбидность, Charlson (баллы)				
0	11/14	6/6	5/8	1
1	3/14	0	3/8	
2 и более	0	0	0	--

Примечание – ИМТ – индекс массы тела; ASA – классификация функционального статуса по шкале American Society of anesthesiologists. Средние данные представлены в виде Me (p25: p75), **сравнение средних проводилось с применением критерия Манн-Уитни (U), *- критерий Фишера

Таким образом, по основным демографическим показателям группы между собой не отличались.

Дивертикулы грудного отдела пищевода локализовались в подавляющем числе случаев в средней трети, лишь у одной пациентки дивертикул был расположен в нижней трети (таблица 14). Следует отметить наличие характерной для данных дивертикулов широкой шейки и частую встречаемость признаков хронического дивертикулита.

Таблица 14 - Сравнительные характеристики основного заболевания у больных группы А1 и А2

Показатель	**Группа А1 N =6**	**Группа А2 N = 8**	**p**
Локализация дивертикула			
средняя треть	5	8	1
нижняя треть	1	0	
Размеры дивертикула (Me)			
длина (см)	5(1,5;6)	4 (2,35;4,15)	0,606
ширина (см)	3 (2;4,25)	2,5 (2; 3,25)	0,438
Шейка дивертикула (см)	5 (1,7;5,2)	3 (2; 5)	0,898
Дивертикулит (хронический)	5	6	0,705

Примечание - Me – медиана значений

Группа Б. Торакоскопическое удаление субэпителиальных новообразований пищевода

Основные характеристики больных субэпителиальными новообразованиями пищевода, составивших группу Б, приведены в таблице 15. Большую часть составили пациенты среднего возраста: медиана возраста в группе Б1 составила 46 (39;53) лет, в группе Б2 - 53 (34;66) года. Еще одной особенностью пациентов в группе Б было широкое распределение по возрасту: минимальный возраст составил 39 года в группе Б1 и 34 года в группе Б2, максимальный – 66 лет.

В отличие от группы А, группу Б составили, преимущественно, женщины (6 больных из 11 и 4 больных из 6 соответственно), при анализе росто-весовых

показателей и ИМТ отмечалось преобладание больных с избыточной массой тела и ожирением: 7/11 в группе Б1 и 5/6 в группе Б2. Средний ИМТ также превышал нормальные показатели (классификация ВОЗ), составив в группе Б1 27,2 (23;29 кг/м2, в группе Б2 - 27,3 (26;28) кг/м2. Обращает на себя внимание сохранный функциональный статус этих пациентов: II классу по шкале ASA соответствовали 10 из 11 больных в группе Б1 и 5 из 6 группе Б2.

Таблица 15 - Сравнительные демографические и клинические характеристики больных субэпителиальными новообразованиями пищевода (группа Б)

Показатель	**Группа Б1**	**Группа Б2**	**p**
Количество пациентов	11	6	--
Мужчин/женщин	5/6	2/4	0,151
Средний возраст (лет)	46 (39;53)	53 (34;66)	0,791
Рост	173 (158;188)	167 (160;194)	0,791
Вес	78 (64;103)	78 (70;104)	0,659
ИМТ (кг/м^2)	27,2 (23;29)	27,3 (26;28)	0,791
Нормальная масса тела	4	1	0,597
Избыточная масса тела	7	5	
ASA			0,350
I-II	10	5	
III	1	1	
Сопутствующие заболевания			
Всего	**8**	**4**	0,311
ГБ	**3**	**1**	1
ИБС	**1**	**0**	1
ХОБЛ	**3**	**2**	0,912
Легкая (А)	2	2	1
Тяжелая (С)	1	0	1
СД2	**1**	**1**	1

Примечание - ГБ – гипертоническая болезнь; ИБС- ишемическая болезнь сердца; ХОБЛ – хроническая обструктивная болезнь легких; А, В, С - классы по классификации GOLD; СД2 – сахарный диабет 2 типа

При анализе основных характеристик новообразований, приведенных в таблице 16, можно отметить их преимущественную локализацию в средне-грудном отделе (15 больных из 17) и на задней стенке (12 больных из 17). Пример результатов обследования больных субэпителиальными новообразованиями пищевода представлен на рисунке 8. Размеры новообразования преимущественно превышали 2 см, у 13 больных их размер достигал 5 см и более. Доброкачественные новообразования составили более 58% (10 больных из 17), при этом ГИСО выявлены у 7 больных, в одном случае новообразование представлено кистой пищевода, еще в одном – кавернозной гемангиомой.

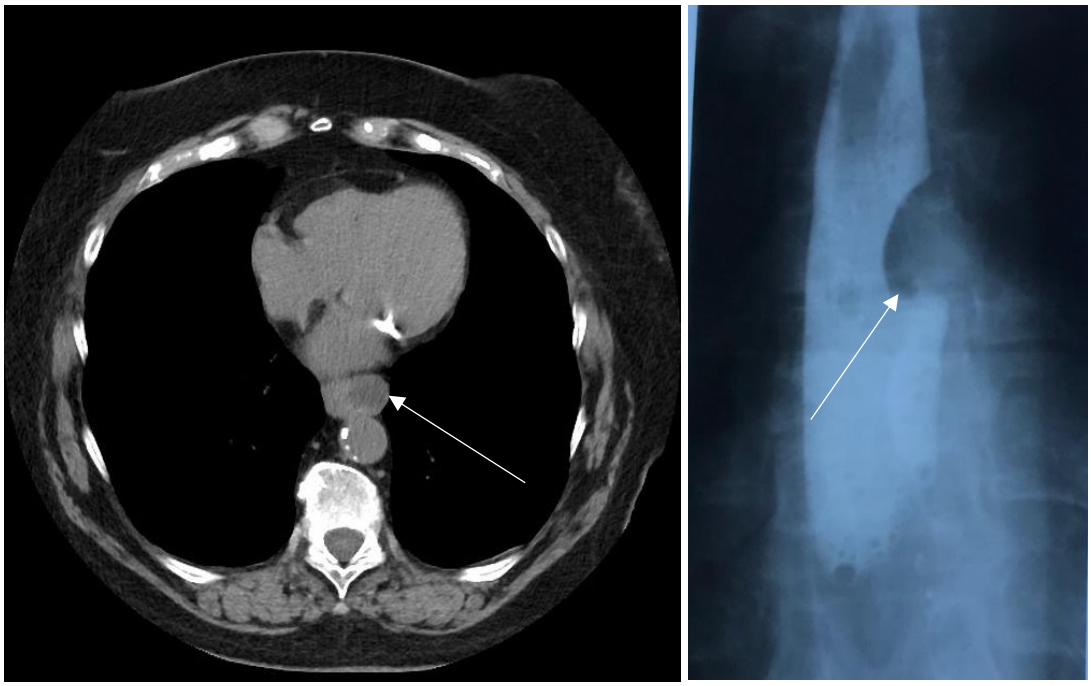

Рисунок 8 - МСКТ органов грудной клетки и рентгенография пищевода с сульфатом бария у больного с субэпителиальным новообразованием пищевода (ГИСО)

На основании клинической оценки гастроинтестинальных стромальных опухолей, а также результатов их иммуногистохимического исследования с определением специфических маркеров, риск метастазирования в одном случае был определен как средний (в связи с размерами новообразования более 5 см), в 3 – как низкий, в 2 – как очень низкий.

Таблица 16 - Сравнительные характеристики основного заболевания у больных группы Б

Характеристика	**Всего**	**Группа Б1 (n = 11)**	**Группа Б2 (n = 6)**	**p**
Локализация новообразования в грудном отделе пищевода	17	11	6	--
Верхне-грудной отдел	0	0	0	--
Средне-грудной отдел	15	9	6	1
Нижне-грудной отдел	2	2	0	
Локализация новообразования				
передняя стенка	5	2	3	0,141
задняя стенка	12	9	3	
Размеры новообразования				0,740
<2 см	4	3	1	0,912
2-5 см	6	2	4	0,141
Более 5 см	7	6	1	0,192
Тип новообразования (до операции)				0,847
лейомиома	8	6	2	0,461
ГИСО	7	3	4	0,123
киста	1	1	0	1
гемангиома	1	1	0	1
ИГХ после операции	10	6	4	--
Категория риска (для ГИСО)				
очень низкий	3	1	2	1
низкий	3	2	1	1
средний	1	0	1	1
высокий	0	0	0	--

Примечание - ГИСО – гастроинтестинальная стромальная опухоль; ИГХ – иммуно-гистохимическое исследование

2.5.2 Группа В. Торакоскопические вмешательства при терминальных стадиях нейро-мышечных заболеваний

Группа В была составлена из больных терминальными стадиями кардиоспазма/ахалазии кардии, которым была выполнена эзофагэктомия. Основные характеристики больных этой группы приведены в таблице 17.

Таблица 17 - Основные демографические и клинические характеристики больных нейро-мышечными заболеваниями пищевода (Группа В)

Характеристика	Группа В1	Группа В2	p
Количество пациентов	18	7	
Мужчин/женщин	5/13	1/6	0,374
Средний возраст (лет)	54,5 (22,8;63)	54 (48,5;59,3)	0,619
Рост	167 (161;173)	162 (153;169)	0,061
Вес	65,5 (62Б7;80,5)	65 (51;82,8)	0,737
ИМТ (кг/м^2)	24,2 (22,9;26,8)	24,5 (20,5;32)	0,979
Нормальная масса	16	1	0,424
Дефицит массы тела	0	0	--
Ожирение	2	6	< 0,001
NRS-2002 (баллы)			
0	2	0	1
1-2	14	5	0,878
3 и более	2	2	0,381
Длительность заболевания (лет)	19 (11,5;20,5)	15 (11,3; 20,3)	0,444
ASA			
I-II	10	4	0,794
III	8	3	
Сопутствующие заболевания			
Всего	15	6	0,625
ГБ	5	3	0,947
ИБС	2	0	1
ХОБЛ	8	3	0,749
Легкая (А)	6	2	0,668
Средняя (В)	2	1	0,920
СД2	1	1	0,920
Коморбидность, баллы			
0	10	4	0,740
1	6	2	0,668
2 и более	2	1	0,920

Примечание - ГБ – гипертоническая болезнь; ИБС- ишемическая болезнь сердца; ХОБЛ – хроническая обструктивная болезнь легких; А, В, С - классы по классификации GOLD; СД2 – сахарный диабет 2 типа

2.5.3 Группа Г. Торакоскопическая эзофагэктомия при рубцовых стриктурах пищевода

Основные характеристики больных этой группы приведены в таблице 18.

Таблица 18 - Основные демографические и клинические характеристики больных рубцовыми стриктурами пищевода (Группа Г)

Характеристика	Группа Г1	Группа Г2	Группа Г3	p
Количество пациентов	28	17	47	--
Мужчин/женщин	10/18	11/6	25/22	0,139
Средний возраст (лет)	38,5 (31,75; 54,25)	49,5 (38,25;56)	44,0 (30,75;46,5)	0,132*
Рост	170 (161,5;173,25)	167 (160;172)	169 (160;175,5)	0,095*
Вес	51,0 (45,75; 64)	60,0 (47; 64,75)	55,5 (51; 61,25)	0,274*
ИМТ (кг/м^2)	19,2 (16,85; 22,23)	20,0 (17,65; 21, 28)	19,4 (17,65;21,78)	0,299*
Нормальная масса тела	16 (57%)	10 (59%)	26 (55%)	0,096
Дефицит массы тела	10 (36%)	5 (29%)	18 (38%)	0,149
Избыточная масса тела	2 (7%)	2 (12%)	3 (7%)	0,985
NRS-2002, баллы	-	-	-	0,085
1	0	0	1 (2%)	0,617
2	7 (25%)	5 (29%)	8 (17%)	0,503
3 и более	21 (75%)	12 (71%)	38 (81%)	0,653
ASA				
I-II	11(39%)	6 (35%)	25 (53%)	0,322
III	17 (61%)	11 (65%)	21 (45%)	0,234
IV	0	0	1 (2%)	0,617
Сопутствующие заболевания	19 (68%)	8 (47%)	33 (70%)	0,376
ГБ	7 (25%)	2 (12%)	4 (8,5%)	0,250
ХОБЛ, GOLD	8 (29%)	5 (29%)	14 (30%)	0,990
Легкая (A)	5	0	4	0,429
Средняя (B)	2	4	8	
Тяжелая (C)	1	1	1	0,571
СД2	1	0	1	0,728
Анемия	10 (36%)	3 (18%)	15 (32%)	0,421
Коморбидность, баллы				0,733
0	24	15	43	
1	2	1	2	
2 и более	2	1	2	

Примечание – * - p рассчитан с применением критерия Краскала-Уоллиса для независимых выборок

В группу Г были отобраны больные рубцовыми стриктурами пищевода различной этиологии, которые нуждались в проведении реконструктивного вмешательства на пищеводе. В отличие от пациентов с терминальными стадиями

нейро-мышечных заболеваний, ряду больных стриктурами пищевода была проведена эзофагопластика без эзофагэктомии, в связи с чем в данной группе были выделены 3 подгруппы, в зависимости от характера выполненного вмешательства: торакоскопическая ЭЭК с одномоментной пластикой (n = 28), группа открытых операций (n = 17), в которую вошли трансторакальная (n = 6) и трансхиатальная ЭЭК (n = 11), а также загрудинная шунтирующая пластика пищевода толстой кишкой (n = 47).

При анализе демографических показателей пациентов со стриктурами пищевода выявлены следующие особенности:

1) Средний возраст пациентов составил 40-50 лет, при этом в данной группе были самые молодые пациенты. Минимальный возраст во всех 3 подгруппах был 31, 38 и 30 лет соответственно.
2) По значению ИМТ в группах большинство пациентов имело нормальный вес в соответствии с классификацией ВОЗ (57% в группе Г1, 59% в группе Г2 и 52% в группе Г3). В то же время, недостаточность питания тяжелой степени по шкале NRS-2002, которая включает не только значения массы тела, но также динамику потери массы тела и степень дисфагии, была выявлена у большинства больных в группе Г1 и Г2 (75% и 71% соответственно), а группе Г3 тяжелая недостаточность питания была диагностирована у 81% больных.
3) Пациенты с рубцовыми стриктурами пищевода имеют свои особенности и по характеру и степени тяжести сопутствующих заболеваний. В этой группе очень редко встречались гипертоническая болезнь, ишемическая болезнь сердца, сахарный диабет, характерные для пациентов более старшей возрастной группы, что отразилось в показателях коморбидности по шкале Charlson. При этом частота ХОБЛ была существенной (в среднем 29%) и была обусловлена, вероятно, наличием хронического аспирационного синдрома у пациентов со стриктурами пищевода. Кроме того, у большинства пациентов была выявлена анемия различной степени выраженности, что можно объяснить длительным периодом неадекватного перорального питания.

4) Пациенты со стриктурами пищевода имеют достаточно низкие функциональные резервы, что нашло отражение в показателях функционального статуса по шкале ASA. В более чем половине случаев у пациентов со стриктурами был определен 3 класс и выше (61%, 65% и 45% соответственно).

В группах исследования преобладали пациенты с ожоговыми стриктурами, наиболее часто вызванными воздействием щелочей. По локализации чаще встречались критические стриктуры (3 и 4 степени) в средней трети и многоуровневые (тотальные и субтотальные), что и обусловило развитие дисфагии тяжелой степени при таких видах поражения и необходимость проведения реконструктивного вмешательства на пищеводе (основные характеристики стриктур пищевода представлены в таблице 19).

Большинство пациентов с рубцовыми стриктурами пищевода для обеспечения адекватного питания имели гастростому (64%, 53% и 75% соответственно), как правило, наложенную до гспитализации в Центр хирургии им. Б.В. Петровского.

Учитывая предыдущие наблюдения, несмотря на более молодой возраст больных и низкую частоту встречаемости хронических сопутствующих заболеваний, пациенты со стриктурами пищевода относятся к категории одних из самых сложных пациентов и имеют высокий риск развития периоперационных осложнений. Кроме того, данные пациенты нуждаются в проведении специальной предоперационной подготовки согласно рекомендациям ESPEN, направленной на коррекцию скомпрометированного нутритивного статуса, анемии и хронического обструктивного синдрома.

Таблица 19 - Характеристика стриктур у больных в группе Г

Характеристика	**ВСЕГО N=92**	**Группа Г1 (n = 28)**	**Группа Г2 (n = 17)**	**Группа Г3 (n = 47)**	**p**
Этиология					
Ожоговая	72 (78%)	18 (64%)	15 (88%)	39 (82%)	0,090
кислота	47 (51%)	10 (36%)	7 (41%)	30 (64%)	0,069
щелочь	25 (27%)	8 (29%)	8 (47%)	9 (19%)	
Рубцовая	8 (9%)	3 (11%)	1 (6%)	4 (9%)	0,855
Пептическая	12 (13%)	7 (25%)	1 (6%)	4 (9%)	0,077
Локализация стриктуры					
Верхняя треть	13 (14%)	6 (21%)	2 (12%)	4 (9%)	0,271
Средняя треть	26 (28%)	12 (43%)	4 (23%)	10 (21%)	0,119
Нижняя треть	15 (16%)	8 (29%)	2 (12%)	5 (11%)	0,109
Многоуровневая	38 (41%)	2 (7%)	9 (53%)	28 (59%)	< 0,001
Протяженность					
Протяженная	31 (34%)	10 (36%)	5 (29%)	16 (34%)	0,908
субтотальная	40 (43%)	14(50%)	4 (24%)	22 (47%)	0,179
тотальная	21 (23%)	4 (14%)	8 (47%)	9 (19%)	0,028
Степень сужения					
II	1 (1%)	0	0	1 (2%)	0,617
III	68 (74%)	25 (89%)	8 (47%)	35 (75%)	0,002
IV	23 (25%)	3 (11%)	9 (53%)	11 (23%)	0,022
Гастростома					
да	62 (67%)	18 (64%)	9 (53%)	35 (75%)	0,246
нет	30 (33%)	10 (36%)	8 (47%)	12 (25%)	
Бужирование до операции	14 (15%)	4 (14%)	4 (24%)	6 (13%)	0,564

2.6 Методы статистической обработки результатов исследования

Материалы исследования были подвергнуты статистической обработке с использованием методов параметрического и непараметрического анализа. Накопление, корректировка, систематизация исходной информации и визуализация полученных результатов осуществлялись в электронных Таблицах Microsoft Office Excel 2016. Статистический анализ проводился с использованием программы IBM SPSS Statistics v.26 (разработчик - IBM Corporation).

Количественные показатели оценивались на предмет соответствия нормальному распределению, для этого использовался критерий Шапиро-Уилка (при числе исследуемых менее 50) или критерий Колмогорова-Смирнова (при числе исследуемых более 50), а также показатели асимметрии и эксцесса.

Совокупности количественных показателей, распределение которых отличалось от нормального, описывались при помощи значений медианы (Me) и нижнего и верхнего квартилей (Q1; Q3).

Номинальные данные описывались с указанием абсолютных значений и процентных долей.

Для сравнения независимых совокупностей в случаях отсутствия признаков нормального распределения данных использовался U-критерий Манна-Уитни. Для этого составляли единый ранжированный ряд из обеих сопоставляемых выборок, расставив их элементы по степени нарастания признака и приписав меньшему значению меньший ранг. Затем разделяли единый ранжированный ряд на два, состоящие соответственно из единиц первой и второй выборок, в каждом из которых отдельно подсчитывали сумму рангов.

Рассчитанные значения U-критерия Манна-Уитни сравнивались с критическими при заданном уровне значимости: в том случае, если рассчитанное значение U было равно или меньше критического, признавалась статистическая значимость различий.

При сравнении нескольких выборок количественных данных, имеющих распределение, отличное от нормального, использовался критерий Краскела-Уоллиса, являющийся непараметрической альтернативой однофакторного дисперсионного анализа.

Сравнение номинальных данных проводилось при помощи критерия χ^2 Пирсона, позволяющего оценить значимость различий между фактическим количеством исходов или качественных характеристик выборки, попадающих в каждую категорию, и теоретическим количеством, которое можно ожидать в изучаемых группах при справедливости нулевой гипотезы.

Вначале рассчитывалось ожидаемое количество наблюдений в каждой из ячеек таблицы сопряженности при условии справедливости нулевой гипотезы об отсутствии взаимосвязи. Для этого перемножались суммы рядов и столбцов (маргинальных итогов) с последующим делением полученного произведения на общее число наблюдений.

Значение критерия χ^2 сравнивалось с критическими значениями для $(r - 1) \times (c - 1)$ числа степеней свободы. В том случае, если полученное значение критерия χ^2 превышало критическое, делался вывод о наличии статистической взаимосвязи между изучаемым фактором риска и исходом при соответствующем уровне значимости.

В случае анализа четырехпольных таблиц при ожидаемом явлении хотя бы в одной ячейке менее 10, нами рассчитывался критерий χ^2 с поправкой Йейтса, позволяющей уменьшить вероятность ошибки первого типа, т.е обнаружения различий там, где их нет. Поправка Йейтса заключается в вычитании 0,5 из абсолютного значения разности между фактическим и ожидаемым количеством наблюдений в каждой ячейке, что ведет к уменьшению величины критерия χ^2.

Для проверки различий между двумя сравниваемыми парными выборками нами применялся W-критерий Уилкоксона.

ГЛАВА 3.
ОСОБЕННОСТИ ТОРАКОСКОПИЧЕСКИХ ВМЕШАТЕЛЬСТВ ПРИ ДОБРОКАЧЕСТВЕННЫХ ЗАБОЛЕВАНИЯХ ПИЩЕВОДА

3.1 Алгоритм принятия решений о применении торакоскопического доступа у больных доброкачественными заболеваниями пищевода

Обоснование выбора доступа при хирургическом лечении больных доброкачественными заболеваниями пищевода базировалось на разработанном нами алгоритме, в основу которого были положены данные анамнеза и результаты объективного обследования. Схема алгоритма отбора больных основных исследуемых групп для выполнения операции из того или иного доступов показана на рисунке 9.

Выбор тактики лечения больных рубцовыми стриктурами пищевода и кардиоспазмом/ахалазией кардии предусматривает возможность применения консервативных малотравматичных способов, таких как бужирование и дилатации. Исключение составляют тотальные и протяженные стриктуры, а также нейромышечные заболевания пищевода 4 ст. (мегаэзофагус), при которых использование этих методов изначально нецелесообразно.

Таким образом, хирургическое вмешательство выполнялось больным рубцовыми стриктурами пищевода, у которых бужирование было невозможным (например, не удавалось провести буж через сужение), сопровождалось быстрым, в течение нескольких недель, развитием рецидива заболевания, либо было рискованным (например, если в анамнезе ранее была перфорация пищевода).

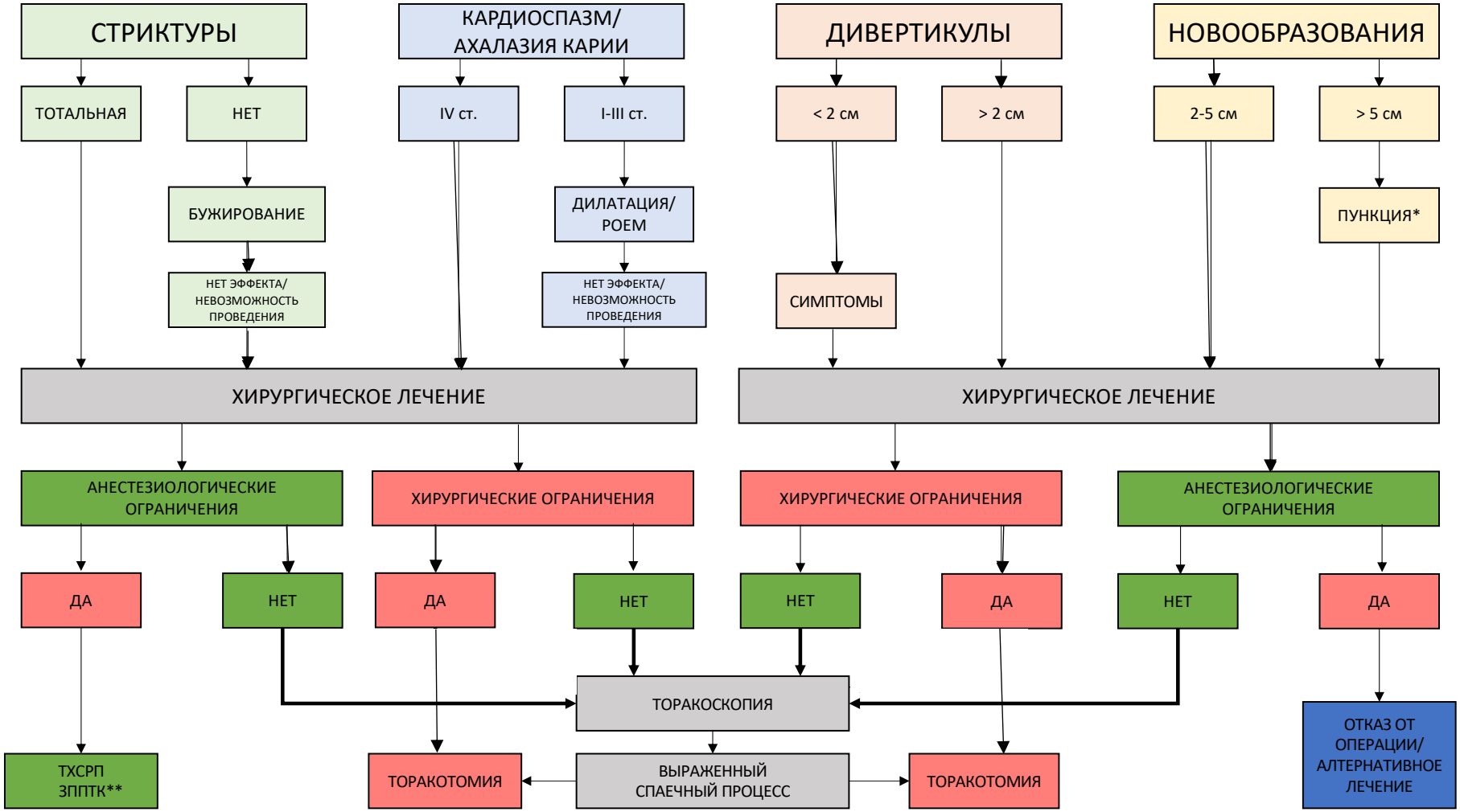

Рисунок 9 - Алгоритм выбора хирургической тактики у больных доброкачественными заболеваниями пищевода

Примечание - * - при подозрении на ГИСО, тактика зависит от диссеминации процесса и местной распространенности опухоли; ** - у пациентов со стриктурами пищевода ЗППТК является альтернативной ЭЭК

У больных кардиоспазмом/ахалазией кардии, показаниями к операции были неэффективность кардиодилатаций (симптом «резиновой кардии», быстрое развитие рецидива), а также рецидив заболевания после ранее перенесенного вмешательства на зоне кардиоэзофагеального перехода (эзофагокардиомиотомии, резекции кардии).

В отношении больных дивертикулами и субэпителиальными новообразованиями пищевода, показаниями к операции были размер дивертикула или новообразования, а также наличие симптомов заболевания. При этом мы придерживаемся точки зрения, что бессимптомные дивертикулы средней трети пищевода размерами менее 2 см не нуждаются в хирургическом лечении. При возникновении же симптомов, в первую очередь, дисфагии, дивертикул необходимо удалять.

Субэпителиальные новообразования пищевода размерами более 2 см при наличии клинических проявлений (дисфагия, ощущение инородного тела, слюнотечение) подлежать хирургическому удалению в связи с высоким риском развития ГИСО. К сожалению, проведение тонкоигольной пункции при субэпителиальных новообразованиях пищевода характеризуется высокой частотой ложноотрицательных результатов при диагностике ГИСО.

После определения показаний к хирургическому лечению доброкачественного заболевания пищевода оценивали возможность анестезиологического обеспечения трансторакального (как «открытого», так и торакоскопического) вмешательства. К особенностям этих вмешательств относится необходимость их проведения в условиях раздельной интубации бронхов для однолегочной вентиляции, что позволяет коллабировать легкое для проведения безопасных манипуляций на органах заднего средостения и пищеводе. При этом в отдельных случаях, для адекватного коллабирования легкого, необходимо применять инсуффляцию CO_2, что позволяет существенно улучшить визуализацию и облегчить манипулирование на пищеводе, а также уменьшить травматизацию ткани легкого при его отведении.

Основной причиной отказа от трансторакального доступа явилось наличие сопутствующих заболеваний со стороны легких и трахеобронхиального дерева. При планировании ЭЭК возможность отказа от трансторакального доступа обеспечивалась существованием доступа трансхиатального, вполне допустимого при доброкачественных заболеваниях пищевода. В то же время, при дивертикулах и новообразованиях пищевода единственным способом операции остается трансторакальный.

Как ранее указывалось, трансхиатальный доступ сегодня используется в редких случаях, что связано с плохой визуализацией структур средостения, особенно в его верхней трети. Однако у больных с высоким риском проведения однолегочной вентиляции и травматичностью трансторакального доступа, например, при наличии тяжелой формы бронхиальной астмы, хронической обструктивной болезни легких и иных состояниях, сопровождающихся серьезными нарушениями вентиляционной функции легких, этот доступ может быть применен.

К ограничениям эндоскопического доступа следует отнести ситуации, когда при оценке состояния больного, изучении его анамнеза и данных обследования становилось очевидным, что выполнение торакоскопического вмешательства может сопровождаться серьезными техническими трудностями. К подобным ситуациям относят перенесенные ранее хирургические вмешательства на органах грудной клетки, эмпиему плевры, плеврит и/или медиастинит в анамнезе, приводящие к развитию спаечного процесса в плевральной полости. Следует учитывать, что степень выраженности спаечного процесса в плевральной полости может быть различной (от тонких, легко удалимых спаек до полной облитерации плевральной полости) и выяснить это позволяет проведение торакоскопической ревизии с дальнейшим принятием решения о целесообразности выполнения операции из торакоскопического доступа.

Учитывая разнородность заболеваний, требующих проведения ЭЭК у больных доброкачественными заболеваниями пищевода, в предоперационном периоде необходимо проводить дополнительную оценку факторов риска,

способных оказать влияние на течение операции и послеоперационного периода, к которым относятся, в первую очередь, перенесенные ранее оперативные вмешательства на органах грудной клетки, инфекционные осложнения со стороны органов грудной клетки, наличие хронического аспирационного синдрома и/или хронической обструктивной болезни легких. Актуальны, также, изменения самого пищевода, как при тотальных рубцовых стриктурах на фоне выраженного периэзофагита, так и у подавляющего большинства пациентов с терминальными стадиями нейро-мышечных заболеваний, когда имеется значительное расширение пищевода (более 6 см), его удлинение (S-образная деформация), что затрудняет выполнение его мобилизации в условиях закрытого пространства грудной клетки, учитывая особенности видеоэндоскопических операций..

В этой связи, нами прежде всего изучались предшествующие поражения респираторной системы, в большинстве случаев обусловленные самим доброкачественным заболеванием пищевода (как у пациентов со стриктурами, так и с терминальными стадиями нейро-мышечных заболеваний). По нашим данным, практически у каждого 3-го пациента имеется хронический аспирационный синдром, у каждого 4-го – инфекционные осложнения со стороны дыхательной системы, что, с одной стороны, создает риски гипоксемии при проведении анестезиологического пособия на фоне хронического воспалительного процесса в легочной ткани и создает дополнительные сложности на этапе однолегочной вентиляции легких, иногда даже приводя к невозможности достижения адекватной оксигенации и отказу от раздельной вентиляции легких. С другой стороны, скомпрометированность респираторной системы существенно увеличивает риск развития легочных осложнений в послеоперационном периоде, определяя их главенствующую роль среди всех осложнений у пациентов, перенесших субтотальную резекцию пищевода, и оказывает влияние на результаты хирургического лечения этих пациентов.

Анализируя все вышеизложенное, основными факторами, ограничивающими проведение эндовидеохирургического вмешательства на пищеводе, являются:

1) перенесенные эмпиема плевры/плеврит и медиастинит, туберкулез в связи с возможным наличием массивных плевральных сращений;
2) наличие пищеводно-плевральных и пищеводно-респираторных свищей, подтвержденных данными МСКТ и эндоскопии;
3) перенесенные ранее операции на органах грудной клетки (правосторонняя торакотомия);
4) противопоказания к проведению однолегочной вентиляции легких.

В настоящее время мы располагаем опытом лечения 63 пациентов с доброкачественными заболеваниями пищевода с использованием торакоскопической техники. Распределение пациентов по группам заболеваний и частота конверсии представлены на рисунке 10.

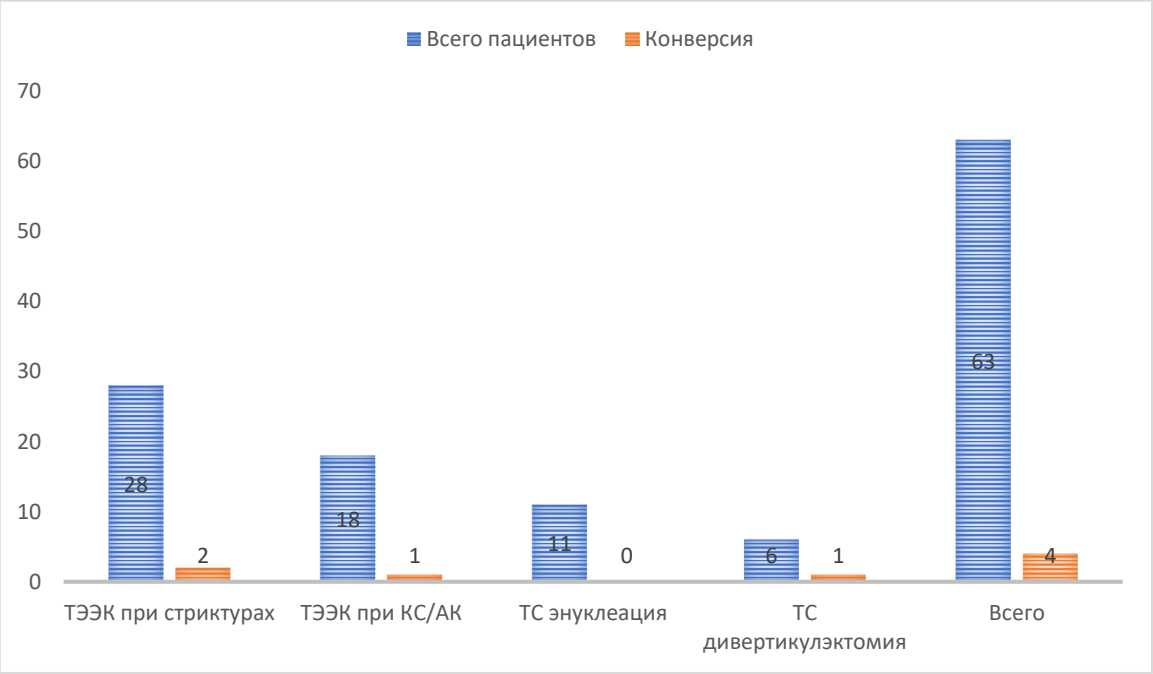

Рисунок 10 - Торакоскопические вмешательства при различных доброкачественных заболеваниях пищевода и частота конверсии при них

Примечание ТЭЭК – торакоскопическая эзофагэктомия; КС/АК – кардиоспазм и ахалазия кардии; ТС – торакосокпическая

В настоящее время торакоскопические операции являются основными при выполнении органосохраняющих операций на пищеводе (дивертикулэктомия,

энуклеация субэпителиальных новообразований). При терминальных стадиях нейро-мышечных заболеваний торакоскопическая ЭЭК полностью вытеснила трансхиатальную ЭЭК. Так, нами данная операция не выполнялась в лечении пациентов с кардиоспазмом/ахалазией кардии с 2016 года, когда в связи с значительными размерами пищевода была проведена конверсия доступа с торакоскопии на трансхиатальный.

Результатом применения указанного выше алгоритма стала достаточно низкая частота конверсии доступа (4 случая из 63, что составило 6%), причем 2 случая конверсии доступа из 4 были выполнены на ранних этапах освоения методики торакоскопических вмешательств на пищеводе при доброкачественных заболеваниях (2014-2016 гг.). Соответственно, как следует из вышесказанного, в настоящее время торакоскопия является основной хирургической методикой лечения пациентов с доброкачественными заболеваниями пищевода.

Оценка возможности проведения торакоскопическй операции должна основываться на комплексном обследовании больного с целью выявления факторов риска вмешательства и конверсии, то есть должна носить персонализированный подход. По нашему мнению, абсолютных противопоказаний к проведению торакоскопии у пациентов с доброкачественными заболеваниями пищевода нет. Считаем целесообразным проведение торакоскопической ревизии плевральной полости, поскольку у ряда пациентов в связи с техническими особенностями доступа выполнение операции торакоскопически может быть невыполнимо. С другой стороны, меньшая травматичность видеоэндоскопического вмешательства является значимым фактором, и необходимо стараться использовать его у всех пациентов, имеющих для этого условия. Таким образом, с целью повышения безопасности оперативного вмешательства и снижения частоты конверсии необходим тщательный отбор пациентов, анализ данных анамнеза и инструментальных методов исследования.

3.2 Общие принципы проведения торакоскопических вмешательств при доброкачественных заболеваниях пищевода

Положение больного на операционном столе

Проведение торакоскопических вмешательств на пищеводе при доброкачественных заболеваниях с использованием правостороннего трансторакального доступа возможно в положении больного на животе (prone position), в положении полулежа на животе (semiprone position) и в положении на левом боку (рисунок 11).

Рисунок 11 - Положение пациента на операционном столе при выполнении торакоскопических вмешательств на пищеводе: положение «на животе».

У пациентов с доброкачественными заболеваниями пищевода нет необходимости в проведении медиастинальной лимфодиссекции с манипуляциями в области бронхов, трахеи, возвратного гортанного нерва. В данной ситуации предпочтительным является максимально возможное улучшение визуализации

самого пищевода, что достигается в положении пациента на животе или полулежа (рисунок 12). При этом пищевод находится в зоне визуального контроля сразу ниже позвоночника (анатомический ориентир) практически на всем протяжении, коллабированное легкое смещается вниз без дополнительных мануальных манипуляций (под силой тяжести, либо при дополнительной инсуффляции CO_2 в плевральную полость).

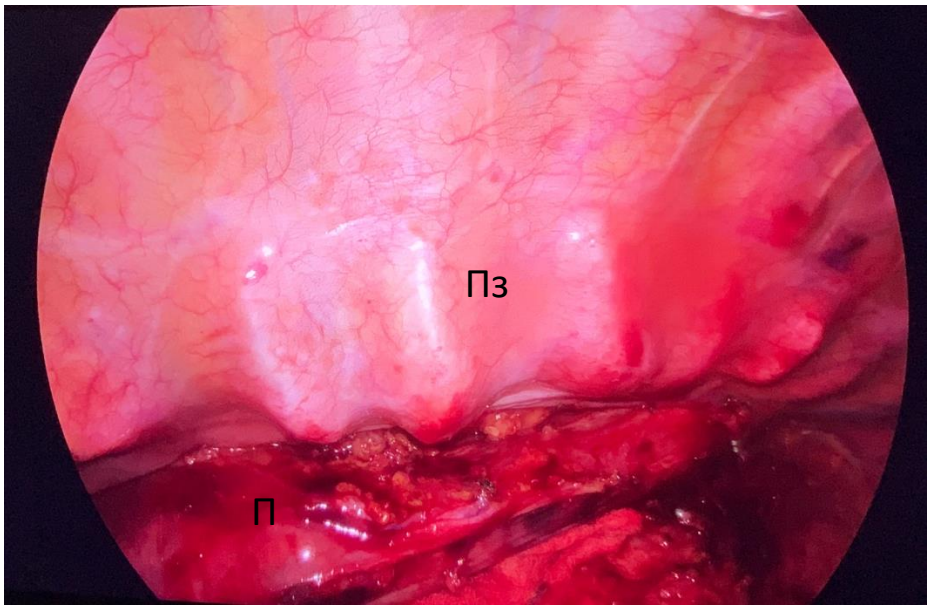

Рисунок 12 - Интраоперационное фото при проведении торакоскопической дивертикулэктомии в положении «на животе».

Примечание – П- пищевод; Пз - позвоночник

В положении на животе левая рука больного приводилась к телу, правая - отводилась в сторону под углом 80-100˚. Под грудную клетку больного укладывался валик. Оперирующий хирург располагался справа от больного, лежащего на животе, ассистент (камера) - слева от хирурга, операционная сестра - в ногах справа от пациента. В настоящее время проведение торакоскопического этапа осуществляется без участия второго ассистента, но при необходимости дополнительной тракции пищевода при его мобилизации он располагался справа от оперирующего хирурга.

В положении полулежа укладка больного была практически идентичной вышеуказанной за исключением расположения операционного стола, который наклоняли под углом в 30-45^0, а правая рука больного располагалась на подставке (как при проведении торакотомии).

Расположение торакопортов

Для проведения ЭЭК применялась эндоскопическая стойка, камера с боковой оптикой, гармонический скальпель. Использовали торакопорты размерами 10, 12 и 5 мм. Перед введением торакопортов кожу инфильтрировали 2-3 мл 0,5% раствора местного анестетика.

Стандартно 3 торакопорта располагали в следующих точках (рисунок 13):

1) торакопорт 10 мм (для установки камеры) в 5-6-м межреберье справа сразу ниже угла лопатки. Проводили ревизию правой плевральной полости на наличие спаек, шварт. Инсуффляцию газа поддавлением 6-7 мм рт. ст. применяли лишь при необходимости, с целью дополнительного коллабирования легкого;
2) торакопорт 12 мм устанавливали под контролем видеокамеры в 8-м межреберье по задней подмышечной линии;
3) торакопорт 5 мм в 4-м межреберье по лопаточной линии. При необходимости дополнительной тракции пищевода устанавливали 5 мм порт по паравертебральной линии в 7-ом межреберье. Для тракции применяли либо мягкий зажим, либо кольцевидный гибкий ретрактор.

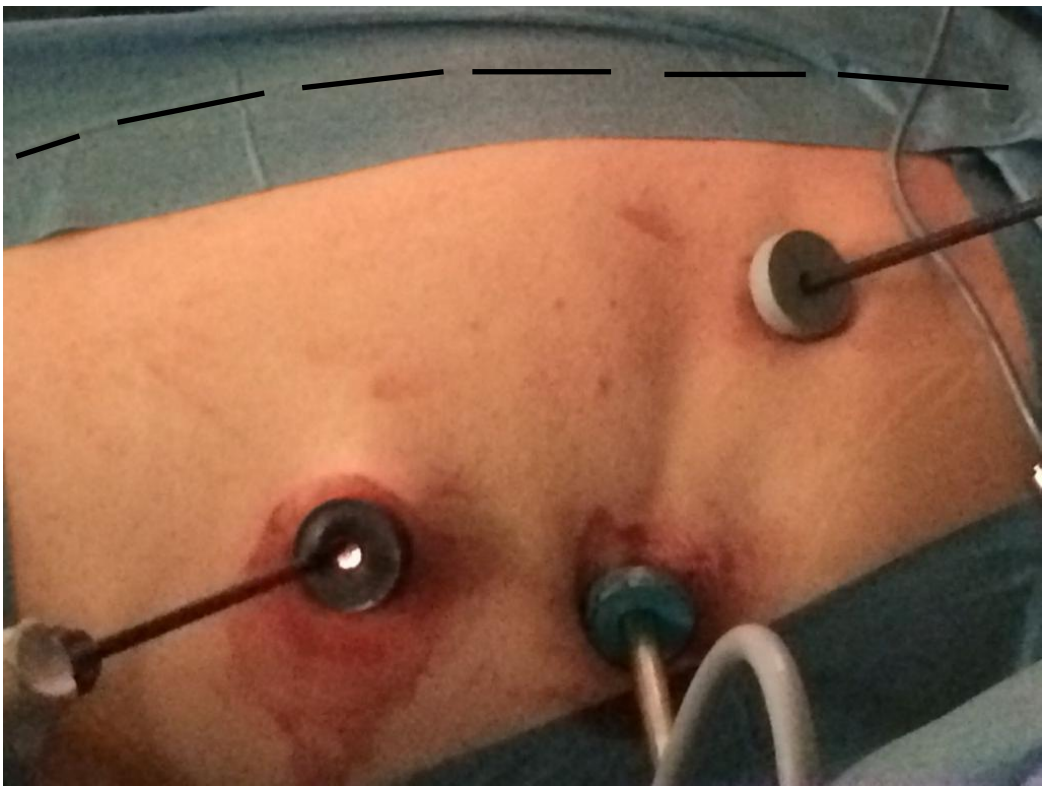

Рисунок 13 - Расположение торакопортов на грудной клетке при доступе к пищеводу (пунктиром указана линия позвоночника)

Применение интраоперационной внутрипросветной эндоскопии

Интраоперационная внутрипросветная эндоскопия является важной вспомогательной методикой при проведении торакоскопических вмешательств на пищеводе, в особенности при органосохраняющих операциях.

При торакоскопических вмешательствах ИВЭ позволяет одномоментно решить несколько клинических задач:

1) топическая диагностика и интраоперационная навигация;
2) контроль выполнения оперативного вмешательства;
3) оценка герметичности шва при дивертикулэктомии;
4) исключение повреждения слизистой при энуклеации субэпителиальных новообразований;
5) эндоскопическая ассистенция.

При проведении операции с ИВЭ обязательным являлось предварительное выполнение эндоскопического исследования теми же специалистами, которые будут проводить интраоперационную эндоскопию с целью сокращения

длительности и повышения информативности исследования. Кроме того, проводилась видеофиксация предоперационного исследования.

В настоящее время ИВЭ в обязательном порядке применяется при выполнении торакоскопических дивертикулэктомий и удалении субэпителиальных новообразований пищевода (рисунок 14).

Как факультативная методика ИВЭ используется у пациентов со стриктурами пищевода, в особенности, при развитии рубцовых сращений с бронхами или трахеей, при многоуровневых сложных стриктурах, при стриктурах в верхней трети пищевода на этапе формирования анастомоза на шее.

Рисунок 14 – Применение интраоперационной эндоскопии при проведении торакоскопического вмешательства

Оценка герметичности анастомоза при проведении субтотальной резекции пищевода с формированием анастомоза на шее

При проведении ЭЭК с формированием анастомоза на шее (эзофагогастро- или эзофагоколоанастомоза) у пациентов с доброкачественными заболеваниями применяется разработанный авторами способ интраоперационной оценки герметичности шва. Данный метод заключается в том, что между культей пищевода и трансплантатом (желудочным или толстокишечным) через ротовую полость к области сформированного анастомоза проводится двухбаллоный

трехканальный силиконовый катетер таким образом, чтобы первый баллон располагался дистальнее анастомоза, второй – проксимальнее. С помощью шприца через порт дистального баллона под визуальным контролем вводят примерно 20-30 мл физиологического раствора, далее таким же образом через порт проксимального баллона заполняется проксимальный баллон. Через порт для введения жидкости в канал катетера вводится 1% водный раствор метиленового синего, который поступает через отверстие, расположенное между проксимальным и дистальным баллоном, постепенно заполняя пространство месту культей пищевода и трансплантатом.

Для большего понимания предполагаемого технического решения на рисунке 15 представлен двухбаллонный трехканальный катетер.

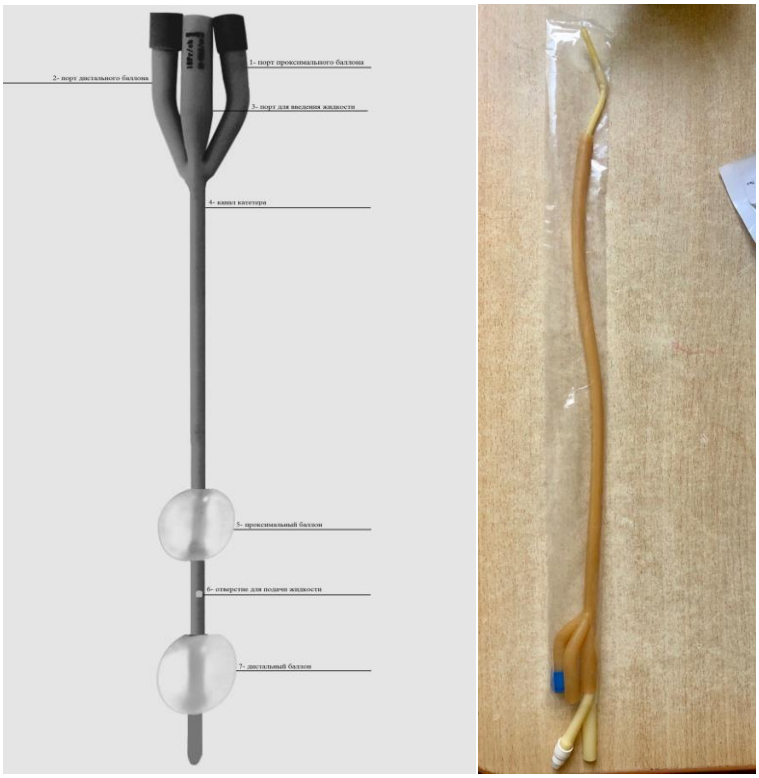

Рисунок 15 - Схема и внешний вид двухбаллонного трехканального катетера, применяемого при проведении теста на герметичность анастомоза (разработан авторами)

Примечание - 1- порт проксимального баллона; 2-порт дистального баллона; 3- порт для введения жидкости; 4-канал катетера; 5 проксимальный баллон; 6 отверстие для подачи жидкости; 7- дистальный баллон.

Проводится визуальная оценка анастомоза с внешней стороны на предмет утечки красителя через швы анастомоза. При сомнительном результате дополнительно проводится тест с салфеткой, который позволяет точно локализовать даже минимальное подтекание красителя в зоне анастомоза (рисунок 16).

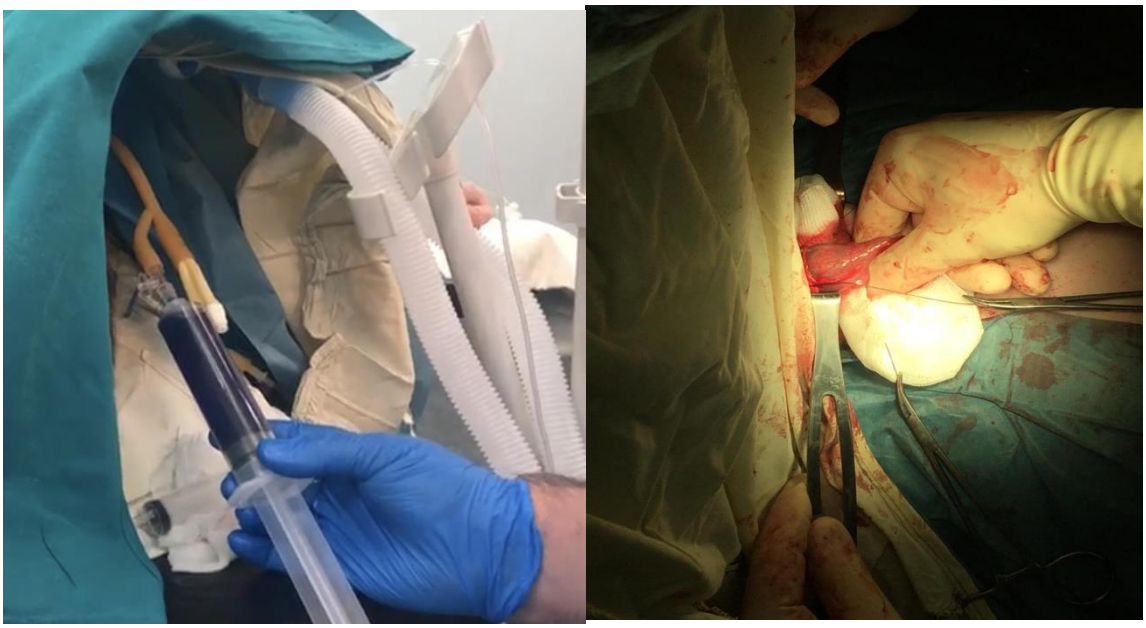

Рисунок 16 - Проведение теста на герметичность анастомоза по предложенной авторами методике

На данное изобретение получен патент «Способ интраоперационной оценки герметичности анастомоза при реконструктивных операциях на пищеводе» (номер заявки 2018138030), решение о выдаче от 21.01.2020.

Дренирование плевральной полости

При проведении открытых трансторакальных вмешательств на пищеводе стандартным является дренирование правой плевральной полости с использованием двух дренажей. В настоящее время при проведении торакоскопических операций мы проводим дренирование плевральной полсти одним дренажом №24, который вводится в плевральную полость через место установки торакопорта 10 мм в 8 межреберье. При количестве отделяемого менее

100 мл/сутки дренаж удаляется. При органосохраняющих вмешательствах на пищеводе стандартным является удаление плеврального дренажа на 1-е сутки после операции, при выполнении эзофагэктомии – на 2-3 сутки после операции после обязательного рентгенологического контроля органов грудной клетки.

Особенности периоперационного ведения больных при проведении хирургического лечения доброкачественных заболеваний пищевода

С 2014 года наряду с внедрением эндовидеохирургических методик начато использование протокола, основанного на принципах программы ускоренного выздоровления, основной целью которого является сокращение частоты осложнений и проведение ранней реабилитации пациентов после реконструктивных операций на пищеводе [30]. Эти цели достигались за счет использования стандартизированного протокола периоперационного ведения, основными компонентами которого являются предоперационное консультирование и обучение пациентов, преднагрузка углеводами, проведение лечебного периоперационного, в том числе, раннего послеоперационного энтерального питания, поддержание нормотермии и ограничение интраоперационной инфузионной терапии (7 мл/кг/час), отказ от продленной послеоперационной ИВЛ, ранняя активизация пациентов. Обязательным было проведение мультимодальной послеоперационной аналгезии. Стандартная схема обезболивания в основной группе включала назначение нестероидных противовоспалительных и обезболивающих средств в терапевтической дозе 2 раза в сутки внутривенно, ацетоминофена (перфалган 1000 мг 3 раза в 1-е, 2 раза – во 2-е и 3-и послеоперационные сутки), а также опиоидных наркотических анальгетиков в сочетании с интраоперационной инфильтрацией зоны установки торакопортов на грудной клетке местными анестетиками.

Таким образом, оптимизация периоперационного ведения пациентов при проведении субтотальной резекции пищевода заключается не только в применении видеоэндоскопического доступа, но и включает в себя весь спектр современных методик лечения, направленных на выбор оптимальной схемы лечения и

анестезиологического пособия, основанных на тщательном изучении и анализе особенностей пациента и основного заболевания, на профилактику послеоперационных осложнений и сокращение длительности госпитализации больных вне зависимости от методики проводимой операции («открытой» или видеоэндоскопической).

3.3 Технические особенности торакоскопической дивертикулэктомии

При проведении торакоскопической дивертикулэктомии необходимым считаем проведение ИВЭ. Обнаружение, выделение и удаление дивертикулов проводилось под интраоперационным видеоэндоскопическим контролем в большинстве случаев (4 из 6). На этапе обнаружения дивертикула трансиллюминация и инсуффляция воздуха в полость дивертикула позволяли облегчить его поиск и выделение. Эндоскопический контроль позволяет оценить объем мобилизации дивертикула, а на этапе дивертикулэктомии - полноту его иссечения, а также отсутствие сужения просвета пищевода после прошивания шейки дивертикула.

После обнаружения дивертикула пищевода в продольном направлении по оси органа рассекали листок медиастинальной плевры. Эндоскоп при этом проводили за зону вмешательства, оставляя его в просвете пищевода, что облегчало манипуляции. По мере необходимости выполняли пересечение дуги v. azygos. Далее, выполняя тракцию за стенку дивертикула, мобилизовали ее из сращений до уровня шейки. Шейку дивертикула пересекали с использованием линейного сшивающего аппарата, с последующим укрытием механического шва наложением непрерывного шва на мышечный слой пищевода.

После завершения дивертикулэктомии проводили эндоскопический осмотр линии швов и проверяли их на герметичность за счет деликатной инсуффляции воздуха в области операции. Препарат извлекали из плевральной полости с использованием пластикового контейнера.

3.4 Технические аспекты торакоскопического удаления субэпителиальных новообразований пищевода

С 2013 года в отделении основной методикой удаления субэпителиальных новообразований пищевода является торакоскопическая энуклеация через правую плевральную полость в положении пациента «на животе» («prone position»).

При субэпителиальных новообразованиях пищевода размерами 1-2 см при отсутствии визуализации опухоли использовали ИВЭ для точной топической маркировки расположения опухоли за счет трансиллюминации и механического надавливания на опухоль концом эндоскопа (рисунок 17, 18).

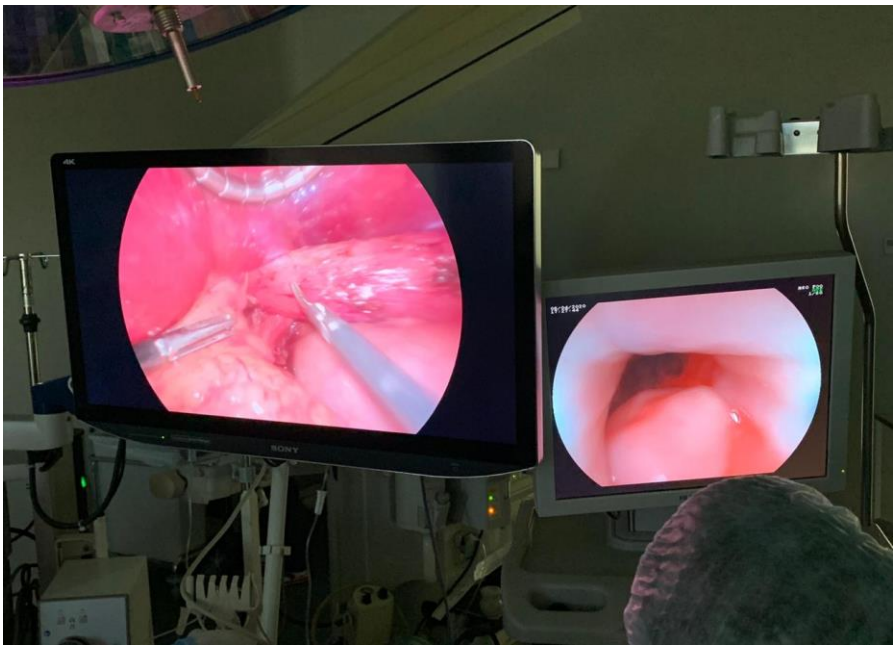

Рисунок 17 - Интраоперационные изображения мониторов при удалении ГИСО нижней трети пищевода (внутриполостная слева и внутрипросветная эндоскопическая справа)

После маркировки зоны опухоли на наружной поверхности пищевода в продольном направлении рассекали мышечный слой с последующем выполнением энуклеации опухоли с помощью L-образного электрода. Пересечение дуги v. azygos выполнялось при необходимости. Мобилизацию опухоли выполняли прецизионно, стараясь, с одной стороны, не вскрыть просвет органа, с другой – не повредить капсулу опухоли, что актуально при хирургии ГИСО.

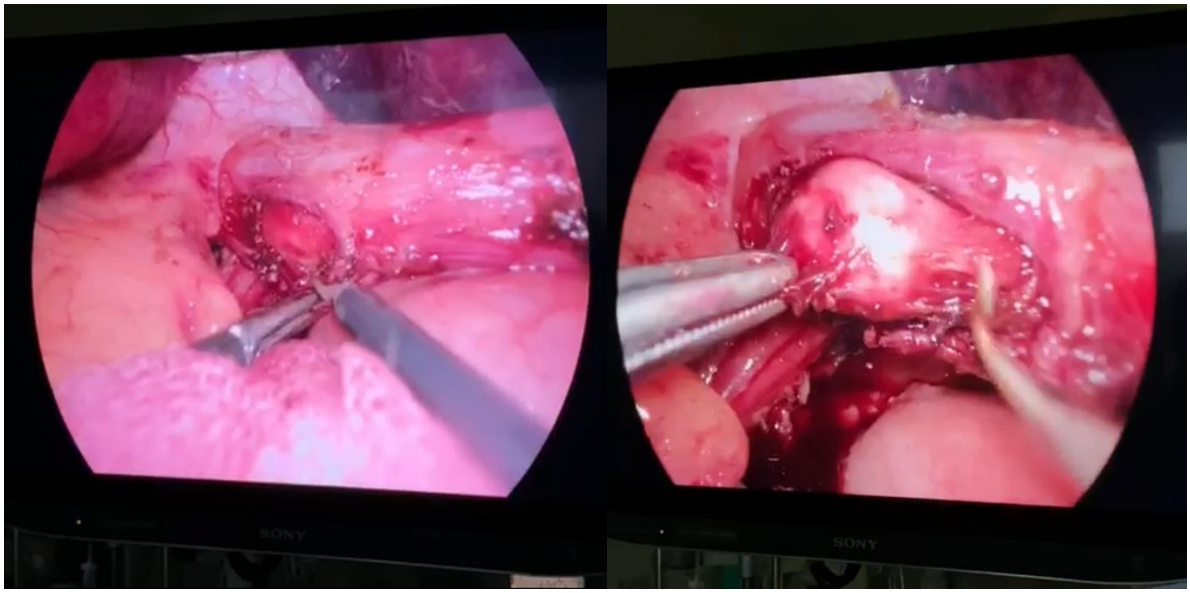

Рисунок 18 - Интраоперационная картина при удалении ГИСО нижней трети пищевода (этапы энуклеации ГИСО под контролем эндоскопии)

После удаления новообразования целостность мышечной стенки пищевода восстанавливали непрерывным швом, рассасывающимся атравматичным материалом, дополнительное укрепление зоны энуклеации опухоли не проводили. После наложения швов при возможности проводили контрольное интраоперационное эндоскопической исследование с умеренным раздуванием просвета пищевода на предмет обнаружения дефекта шва и визуальной оценки области операции на предмет повреждения слизистой.

3.5 Торакоскопические вмешательства при терминальных стадиях нейро-мышечных заболеваний

Показанием к эзофагэктомии у пациентов с нейро-мышечными заболеваниями пищевода была 4 стадия кардиоспазма/ахалазии кардии с формированием мегаэзофагуса, а также высокий риск массивной аспирации и респираторных осложнений, а также тяжелая дисфагия (3 и 4 степени).

Обязательным условием при подготовке пациента к операции было проведение промывания пищевода с целью полной эвакуации содержимого из его просвета с переводом больного на жидкое питание за 2-3 дня до операции.

Терминальные стадии кардиоспазма/ахалазии кардии характеризуются значительным расширением просвета пищевода, истончением его стенки, скоплением большого количества содержимого в его просвете (рисунок 19). Проведение данного подхода позволяет уменьшить степень расширения пищевода перед операцией.

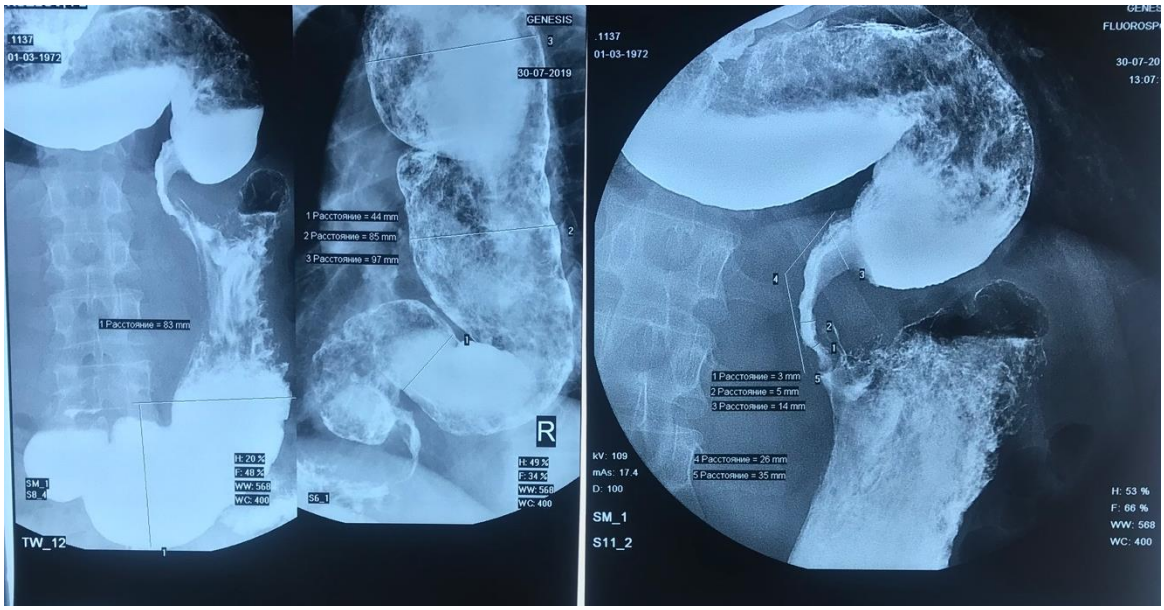

Рисунок 19. Рентгенография пищевода больного с мегаэзофагусом

При выборе варианта доступа для проведения субтотальной резекции пищевода у пациентов с терминальными стадиями нейро-мышечных заболеваний учитывали степень расширения пищевода (более 6 см), предыдущие вмешательства на органах грудной клетки (риск спаечного процесса в плевральной полости), функциональное состояние респираторной системы и сопутствующие заболевания, которые могли быть противопоказанием для положения пациента на животе или левом боку, а также противопоказания к однолегочной вентиляции.

Мобилизацию пищевода с использованием гармонического скальпеля или L-образного монополярного электрода начинали в зоне дуги v. azygos. Медиастинальная плевра рассекалась по оси пищевода до уровня диафрагмы с одной стороны, и до уровня верхней апертуры - с другой. Дугу v. azygos мобилизовывали, лигировали (чаще всего с применением линейного сшивающего аппарата) и пересекали. Далее пищевод поэтапно выделяли из окружающей его

клетчатки на всем протяжении, дополнительно мобилизуя его выше апертуры, насколько это возможно. Диссекция в зоне диафрагмы проводилась осторожно, чтобы избежать проникновение в брюшную полость, что помешало бы далее наложить надежный карбоксиперитонеум и провести лапароскопический этап операции. Пищевод в грудной полости не пересекали. После контроля гемостаза торакоскопический этап операции завершали дренированием правой плевральной полости одним дренажом №24 через прокол в 8-9-м межреберье, торакопорты удаляли под контролем камеры, раны ушивали.

У пациентов с терминальными стадиями нейро-мышечных заболеваний пищевода значительное удлинение и расширение просвета пищевода затрудняет как выделение задней стенки пищевода, так и проведение его тракции в условиях ограниченного пространства грудной клетки.

Кроме того, у пациентов с мегаэзофагусом часто имеются грубые спайки, при рассечении которых отмечается диффузная кровоточивость, а раневая поверхность после мобилизации пищевода в плевральной полости может быть очень большой, что увеличивает объем интраоперационной кровопотери и повышенное количество отделяемого по дренажам в послеоперационном периоде (рисунок 20).

Рисунок 20. Мегоэзофагус у пациента с 4 стадией кардиоспазма (на поверхности значительно удлинённого и расширенного пищевода видны многочисленные спайки различной выраженности, кровоизлияния)

3.6 Торакоскопическая эзофагэктомия при рубцовых стриктурах пищевода

Показаниями для торакоскопической и открытой ЭЭК при стриктурах пищевода были:

- Протяженные стриктуры пищевода различного генеза (ожоговые, пептические, посттравматические)
- Рубцовые стриктуры пищевода различной протяженности при невозможности их бужирования;
- Рубцовые стриктуры пищевода при неэффективности их неоднократного бужирования (быстром рецидивировании) в течение 1 года.

Технические аспекты выполнения этого вмешательства сходны с таковыми при нейро-мышечных заболеваниях. Особенностями торакоскопических операций при стриктурах пищевода являются развитие выраженного периэзофагита с инфильтрацией и отеком окружающих пищевод тканей и плевры, развитие спаечного (рубцового) процесса с нередким вовлечением главных бронхов, трахеи, что затрудняет проведение мобилизации пищевода, увеличивает длительность оперативного вмешательства и объем интраоперационной кровопотери. Кроме того, плотные сращения с бронхами, трахеей могут послужить причиной конверсии доступа при невозможности безопасного отделения пищевода от указанных структур. Эта ситуация также может быть усугублена невозможностью проведения в пищевод толстого зонда у больных с его тотальными и субтотальными стриктурами (рисунок 21). Кроме увеличения риска конверсии и объема кровопотери, на фоне периэзофагита возможно недиагностируемое повреждение грудного лимфатического протока, что может сопровождаться развитием хилоторакса в послеоперационном периоде.

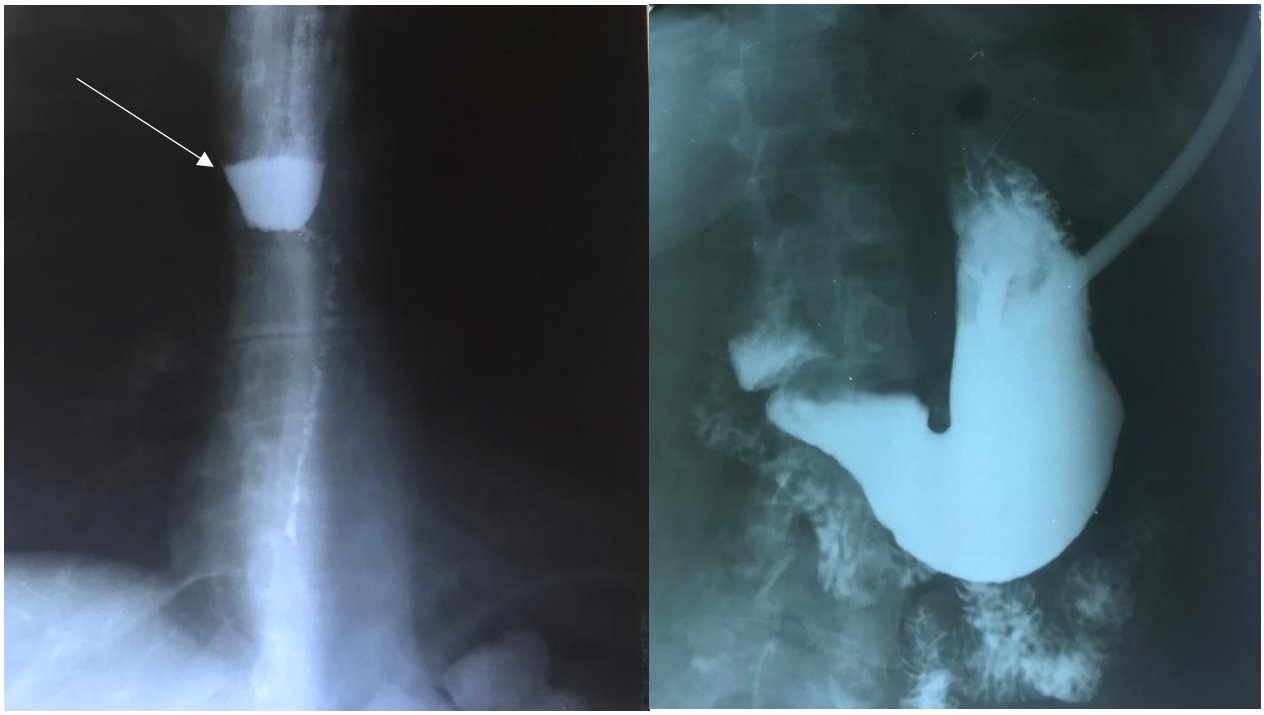

Рисунок 21 - Рентгенография пищевода и желудка у больного с субтотальной ожоговой стриктурой пищевода 3-4 ст.

Примечание – желудок заполнен через гастростомическую трубку; стрелкой указано супрастенотическое расширение пищевода.

Таким образом, в данной главе наглядно продемонстрировано, что торакоскопические вмешательства при доброкачественных заболеваниях пищевода могут быть с успехом проведены с использованием стандартного технического оснащения как при органосохраняющих операциях, так и при ЭЭК.

При этом для реализации всех возможностей данной методики при лечении неонкологических больных представляется целесообразным использование различных технологий (ИЭА, тест герметичности анастомоза, использование положения больного на животе), повышающих эффективность и безопасность операций с целью получения оптимальных результатов.

ГЛАВА 4.
РЕЗУЛЬТАТЫ ТОРАКОСКОПИЧЕСКИХ ВМЕШАТЕЛЬСТВ У БОЛЬНЫХ ДОБРОКАЧЕСТВЕННЫМИ ЗАБОЛЕВАНИЯМИ ПИЩЕВОДА

4.1 Клинические результаты применения торакоскопического доступа при выполнении органосохраняющих операций на пищеводе

Группа А. Клинические результаты хирургических вмешательств у больных дивертикулом пищевода.

В настоящем разделе работы представлены результаты сравнительной нерандомизированной оценки эффективности и безопасности применения торакоскопической дивертикулэктомии у пациентов с дивертикулами грудного отдела пищевода. Пациенты с дивертикулами Ценкера (n = 35) и нижней третей пищевода, удаленных из лапароскопического доступа (n = 5) из исследования были исключены в связи с принципиально разными методиками выполняемого оперативного вмешательства. В основную группу вошли 6 пациентов, перенесших торакоскопическую дивертикулэктомию, в контрольную группу - 8 пациентов с дивертикулами грудного отдела пищевода, операция которым была выполнена из торакотомного доступа.

Согласно указанным в предыдущих главах принципам проведения исследования, результаты вмешательств в описываемых группах базировались на оценке ряда интраоперационных и послеоперационных параметров.

В частности, при анализе продолжительности вмешательства было выявлено, что длительность дивертикулэктомии в основной группе (А1) составила в среднем 102 (91;218) минут (таблица 20), что было существенно и достоверно меньше, чем в группе торакотомного доступа (А2), $p<0,001$. При этом у 4 пациентов из 6 была применена методика ИВЭ, что с одной стороны увеличивало продолжительность оперативного вмешательства за счет этапа эндоскопического исследования, но с другой – способствовало более быстрой топической оценке и облегчению манипуляций при выделении дивертикула.

Таблица 20 – Интраоперационные характеристики хирургических вмешательств по поводу дивертикулов грудного отдела пищевода в группах А1 и А2

Интраоперационные параметры	**Группа А1 n = 6**	**Группа А2 n = 8**	**p**
Продолжительность операции, мин Me (p25; p75)	102 (91;218)	155 (105;281)	< 0,001
Кровопотеря, мл	100 (100;200)	190 (100;732)	**0,020**
Конверсия, (%)	1 (16,7%)	-	**-**
ИВЭ, (%)	4 (66,7%)	-	**-**

Следует отметить сокращение продолжительности операции по мере накопления опыта: если первая торакоскопическая дивертикулэктомия, выполненная в 2017 году, продолжалась 120 минут, то среднее время последующих операций составило 80-95 минут.

Таким образом, использование торакоскопического доступа у больных дивертикулом пищевода способствовало сокращению длительности операции за счет уменьшения затрат времени на формирование хирургического доступа и закрытие послеоперационной раны.

Кровопотеря при выполнении торакоскопической дивертикулэктомии обычно минимальна и обусловлена, в основном, незначительной кровоточивостью краев раны и рассеченных спаек плевральной полости. Этим, вероятно, объясняется полученная в исследовании статистически достоверная разница объемов интраоперационной кровопотери в исследуемых подгруппах группы А (таблица 20).

Необходимо упомянуть, что в группе А2 у одного больного объем интраоперационной кровопотери составил 2300 мл, что было обусловлено выраженным спаечным процессом в плевральной полости на фоне ранее выполненного торакотомного вмешательства и диффузной кровоточивостью раневой поверхности.

При анализе выраженности послеоперационного стресс-ответа (метаболического и воспалительного), получено достоверное снижение уровня послеоперационной гликемии у пациентов группы А1: уровень гликемии в 1-е сутки после операции в группе А1 составил 5,8 (5,4;7) ммоль/л, в группе А2 - 7,5 (6;8,6) ммоль/л, p = 0,035. Уровень СРБ в первые послеоперационные сутки также был ниже в группе А1, но различия не были статистически достоверны (p = 0,531) (таблица 21). При этом в динамике уровень СРБ снизился быстрее в группе больных, перенесших торакоскопическое вмешательство: в группе А1 СРБ на 5-е сутки составил 44 (38;68) мг/л, в группе А2 - 73 (52;139), p = 0,035.

По средним показателям до- и послеоперационного уровня гемоглобина группы не отличались (p =1 и p = 0,234 соответственно).

Таблица 21 - Динамика уровня гликемии и СРБ в группах А1 и А2

Показатель	**Группа А1 n = 6**	**Группа А2 n = 8**	**p**
СРБ0	3 (2;11)	5 (1,5;9,8)	0,534
СРБ1	105 (80;130)	123 (104; 145,5)	0,531
СРБ5	44 (38;68)	73 (52;139)	0,035
ГЛК0	4,8 (4,5;5,1)	4,2 (3,9;4,6)	0,101
ГЛК1	5,8 (5,4;7)	7,5 (6;8,6)	0,035
ГЛК5	4,4 (4,2;4,8)	4,7 (4,4; 5,1)	0,699
ГМБ0	126 (122;138)	132 (126;145)	0,875
ГМБ1	115 (105;142)	105 (95,8;120)	0,234

Примечание – СРБ – С-реактивный белок, мг/л; ГЛК – гликемия, ммоль/л; ГМБ – гемоглобин, г/л; 0 – до операции; 1 – 1-е сутки после операции; 5 – 5-и сутки после операции

Средние сроки послеоперационной госпитализации отличались существенно, в группе А1 они были ниже и составили 8,5 суток (5,25;12), в группе А2 – 13,0 суток (11,75;16), однако статистически значимых различий получено не было, p = 0,070 (таблица 22). По срокам наблюдения в ОРИТ группы статистически не отличались, что может быть объяснено характером и объемом оперативного

вмешательства. Следует акцентировать внимание на более раннем восстановлении перорального питания в группе А1. При этом, полученные данные свидетельствуют об изменении подходов к лечению пациентов после проведения органосохраняющих вмешательств на пищеводе с более быстрым восстановлением перорального питания в соответствии с принципами программы ускоренного выздоровления, о чем более подробно будет сказано в подглаве 4.3.

Таблица 22 - Длительность послеоперационного койко-дня и койко-дня в ОРИТ в группе А1 и А2.

Показатель	**Группа А1 n = 6**	**Группа А2 n = 8**	**p**
ПОД-ОРИТ, часы Me (p25; p75)	18,5 (18;24)	18,0 (13;31,5)	0,142
ПОД, дни Me (p25; p75)	8,5 (5,25;12)	13,0 (11,75;16)	0,070

Примечание – ПОД-ОРИТ – послеоперационный койко-день в ОРИТ; ПОД - послеоперационный койко-день

Осложнения дивертикулэктомии отмечены у 2 из 6 пациентов основной группы (Clavien-Dindo II и IVa) и у 2 из 8 пациентов группы сравнения (Clavien-Dindo II), p = 1 (Таблица 23). По основным специфическим осложнениям (несостоятельность шва, респираторные осложнения) группы не отличались, следует отметить низкую частоту осложнений при выполнении дивретикулэктомии в целом. Все клинически значимые осложнения были выявлены у пациентов с несостоятельностью шва пищевода (по одному больному в каждой группе). Летальных исходов группе больных с дивертикулами пищевода не зафиксировано.

Таблица 23 - Послеоперационные осложнения в группах А1 и А2

Послеоперационные параметры	Группа А1 n = 6	Группа А2 n = 8	p
Осложнения Clavien-Dindo, всего пациентов	**2**	**2**	0,734
I-II	1	1	0,837
IIIa	0	0	-
IIIb	0	1	1
IV	1	0	1
Специфические осложнения			
Несостоятельность шва	1*	1	0,837
Респираторные	2	3	1
Пневмония	1*	1	0,837
Обострение трахеобронхита	1	2	0,705
Пневмоторакс	0	0	-
Гидро/хилоторакс	0	1	1
Эмпиема плевры	1*	1	0,837
Нагноение послеоперационной раны	1*	2	1
Сердечно-сосудистые	1	1	1
Аритмия	0	1	1
ОКС/ИМ	0	0	-
ОНМК	0	0	-
Летальный исход	**0**	**0**	**-**

Примечание - ПОД –послеоперационный койко-день; * - все осложнения отмечены у одного больного при развитии несостоятельности шва. Р рассчитан с применением критерия Хи-квадрат с поправкой на правдоподобие

В одном случае после выполнения торакоскопической дивертикулэктомии отмечена несостоятельность шва пищевода с развитием медиастинита, правосторонней эмпиемы плевры, что потребовало выполнения срочной эзофагэктомии с формированием эзофаго- и гастростомы и последующим выполнением шунтирующей эзофагопластики толстой кишкой (через 2 месяца после первичной операции).

Кроме того, у одного больного в группе А2 была выявлена микронесостоятельность шва пищевода, пролеченная консервативно (речь идет о пациенте, у которого вмешательство сопровождалось серьезными техническими

трудностями с упоминавшейся ранее значительной интраоперационной кровопотерей).

Несмотря на кажущуюся простоту дивертикуэктомии, следует помнить о высоком риске развития опасных осложнений, обусловленных несостоятельность шва пищевода, что отражено в специальной литературе, по данным которой частота несостоятельности может достигать 25% (см. главу 1). К сожалению, все серии клинических наблюдений, посвященных дивертикуэктомии на уровне средней трети пищевода очень невелики (от 7 до 35 больных), поэтому опыт выполнения подобных вмешательств у всех авторов небольшой, как и в нашем случае.

Судить о том, связана ли несостоятельность шва пищевода при выполнении дивертикулэктомии с методикой операции в настоящей серии наблюдений не представляется возможным, для решения данной задачи требуется проведение более масштабных клинических исследований.

Конверсия доступа потребовалась в одном случае из 6 торакоскопических вмешательств. Необходимость в переходе на торакотомный доступ возникла в связи с выраженным спаечным процессом в плевральной полости (рисунок 16) и невозможностью точной дифференцировки слоев стенки пищевода в рубцах, что продемонстрировано в следующем клиническом примере.

Пациент С., 35 лет, обратился в клинику с жалобами на дисфагию твердой пищей, дискомфорт в грудной клетке после еды. Из анамнеза было известно, что 4 месяца назад пациенту было выполнено удаление новообразования средостения с использованием однопортового торакоскопического доступа по поводу бронхогенной кисты заднего средостения размерами 6х5 см.

Больной был обследован, при рентгенографии пищевода и желудка с барием выявлен дивертикул средней трети (тракционный) большого размера (рисунок 22). В расширенном участке бариевая взвесь задерживалась более 30 минут, при тугом наполнении у пациента отмечался болевой синдром в грудной клетке.

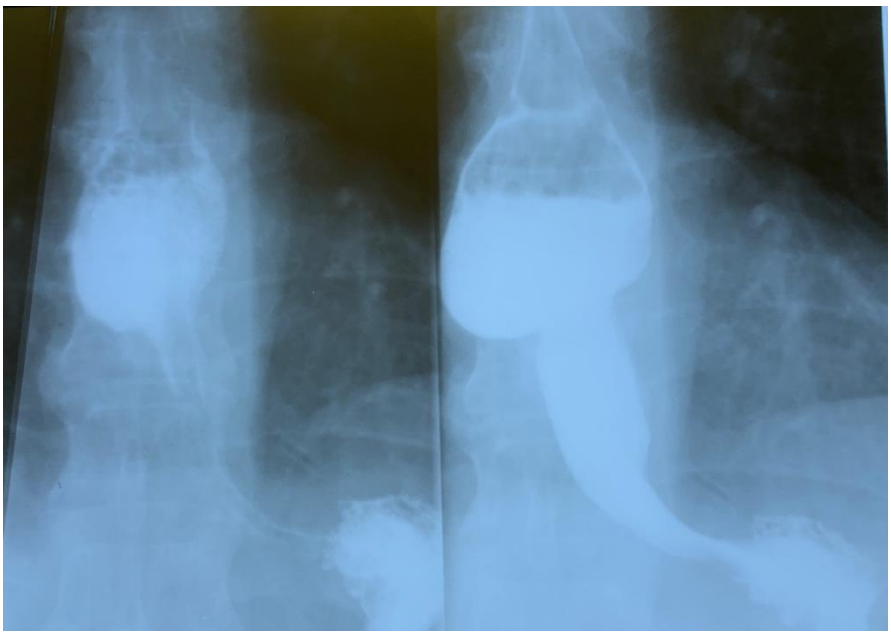

Рисунок 22 – Рентгенография пищевода с барием у пациента С. с тракционным дивертикулом средней трети пищевода больших размеров

При эзофагогастродуоденоскопии аппарат свободно проведен в пищевод, просвет верхней трети пищевода без особенностей. На границе средней и нижней третей пищевода (36 см от резцов) просвет пищевода расширен за счет имеющегося плоского дивертикулоподобного углубления диаметром до 4-5 см, по краю и в дне которого слизистая с незначительными поверхностными рубцовыми изменениями (тракционный дивертикул). По сравнению с предыдущим исследованием 2 месяца назад размер дивертикула увеличился.

Учитывая жалобы, размеры и локализацию дивертикула у пациента имелись показания для проведения дивертикулэктомии. Принимая во внимание ранее выполненный однопортовый торакоскопический доступ (миниторакотомия), в соответствие с разработанным в отделении алгоритмом было принято решение о проведении торакоскопической ревизии плевральной полости.

При установке торакопортов в стандартных позициях, отмечена фиксация правого легкого к передней грудной клетки на большом протяжении и отсутствие его коллабирования, несмотря на проведение однолегочной вентиляции (рисунок 23). Под видеоэндоскопическим контролем проведен плевролиз правой плевральной полости для осуществления доступа к пищеводу. При этом выявлены

выраженные рубцовые изменения в области предполагаемого дивертикула средней трети. Учитывая высокий риск повреждения пищевода, было принято решение о конверсии доступа с выполнением правосторонней торакотомии.

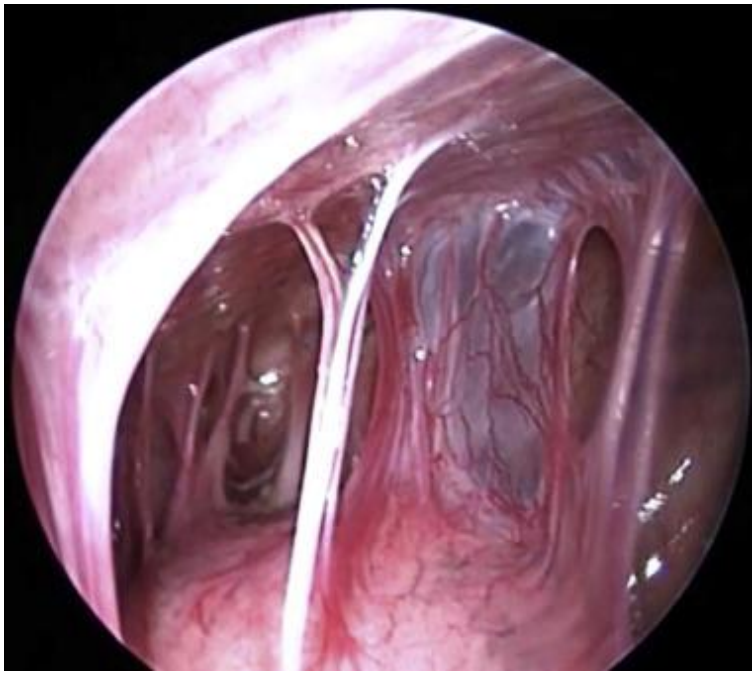

Рисунок 23 - Спаечный процесс в плевральной полости при выполнении торакоскопии у больного С. с дивертикулом средней трети пищевода

При дальнейшей ревизии под визуальным и тактильным контролем произведено выделение дивертикула размерами 4х6 см с широкой шейкой (до 5 см). Дивертикулэктомия потребовала наложения двух сшивающих аппаратов. Механический шов дополнительно укрыт ручным швом (викрил 3/0).

При контрольном рентгенологическом исследовании затеков контрастного вещества в области вмешательства не выявлено. Пероральное питание возобновлено на 3 сутки после операции. Отмечалось увеличенное количество отделяемого по дренажам в послеоперационном периоде, в связи с чем дренаж из плевральной полости удален на 4-е сутки после операции. Пациент выписан из стационара на 8-е послеоперационные сутки без осложнений.

Таким образом, анализируя результаты применения торакоскопической дивертикулэктомии при лечении больных дивертикулами грудного отдела

пищевода, можно сделать вывод, что данная методика обладает рядом преимуществ по сравнению с открытой операцией (сокращение длительности оперативного вмешательства, объема интраоперационной кровопотери). Несмотря на отсутствие достоверной статистической разницы в продолжительности послеоперационной госпитализации и сроках наблюдения в ОРИТ (возможно, в связи с малым количеством наблюдений в выборке), следует отметить отчетливый тренд более быстрого послеоперационного восстановления пациента при проведении торакоскопического вмешательства, менее выраженный воспалительный и метаболический хирургический стресс-ответ у данных больных.

Группа Б. Клинические результаты хирургических вмешательств по поводу субэпителиальных новообразований пищевода

При анализе результатов применения торакоскопической методики у пациентов с субэпителиальными новообразованиями пищевода было выявлено, что средняя длительность торакоскопического вмешательства при энуклеации подорбных новообразований была меньше и составила 100,0 (85;180) минут, в то время как в группе Б2 – 150,0 (120;180) минут, хотя статистических различий получено не было, p = 0,285 (рисунок 24).

Отсутствие достоверных различий можно объяснить сложностью точной локализации новообразования при отсутствии тактильной чувствительности при выполнении операции торакоскопически, а также необходимостью проведения интраоперационной эндоскопии, выполненной в 7 случаях из 11 (таблица 23).

Уровень кровопотери достоверно в группах не отличался. Конверсии доступа при удалении субэпителиальных новообразований в средней трети пищевода не было.

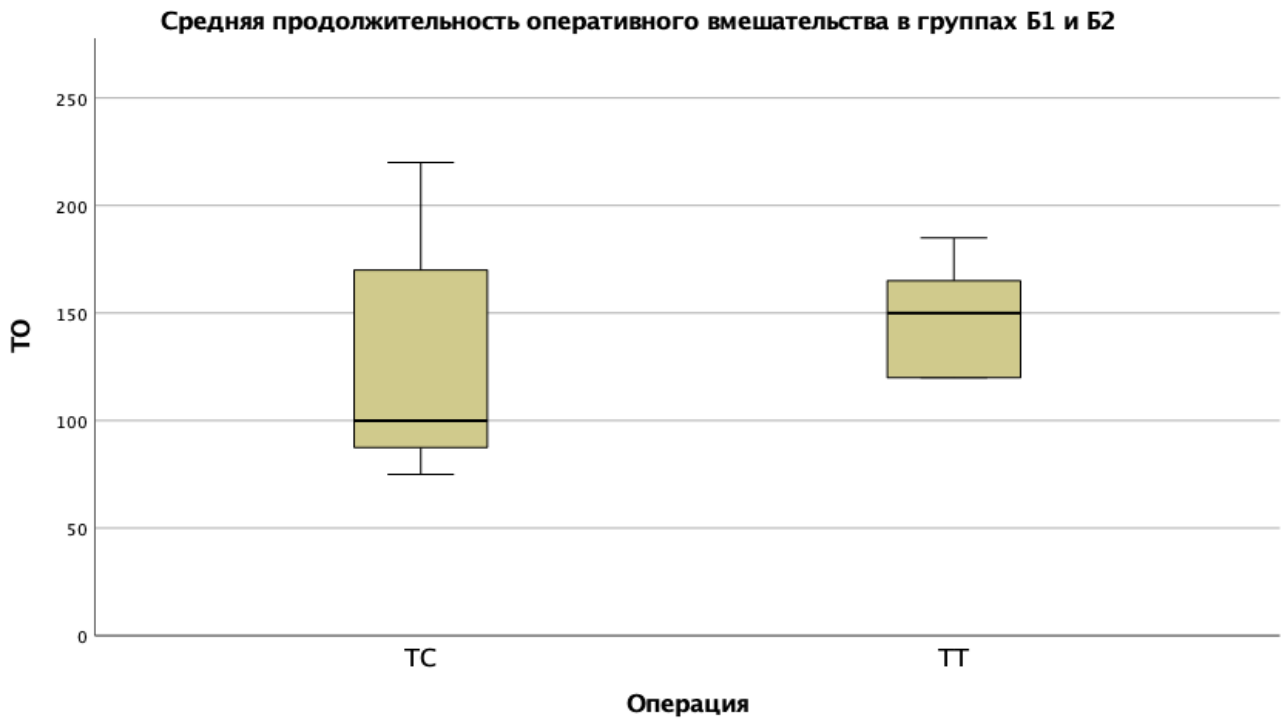

Рисунок 24 - Средняя продолжительность оперативного вмешательства в группах Б1 и Б2

Примечание - Данные представлены в минутах, Me. ТС -торакоскопия (группа Б1), ТТ – торакотомия (группа Б2).

Таблица 23 - Сравнительный анализ торакоскопического и открытого способов удаления субэпителиальных новообразований пищевода

Интраоперационные параметры	Группа Б1 n = 11	Группа Б2 n = 6	p
Продолжительность операции, мин Me (p25; p75)	100,0 (85;180)	150,0 (120;180)	0,285
Кровопотеря, мл	100,0 (100;200)	130,0 (100;232)	0,235
Конверсия, (%)	-	-	-
ИВЭ, (%)	63,7	-	-

Примечание – ИВЭ – интраоперационная эндоскопия

При оценке хирургического стресс-ответа достоверная разница в показателях была выявлена лишь по уровню гликемии в первые сутки после операции. В группе

Б1 средний уровень гликемии составил 5,2 (4,4;6,3) ммоль/л, что соответствует нормальному показателю после операции. В группе же Б2 отмечена послеоперационная гипергликемия со средними значения 9,5 (8;11,0) ммоль/л, что было достоверно больше, чем в группе Б1, p = 0,008. Динамика СРБ, гликемии и гемоглобина представлена на рисунке 25.

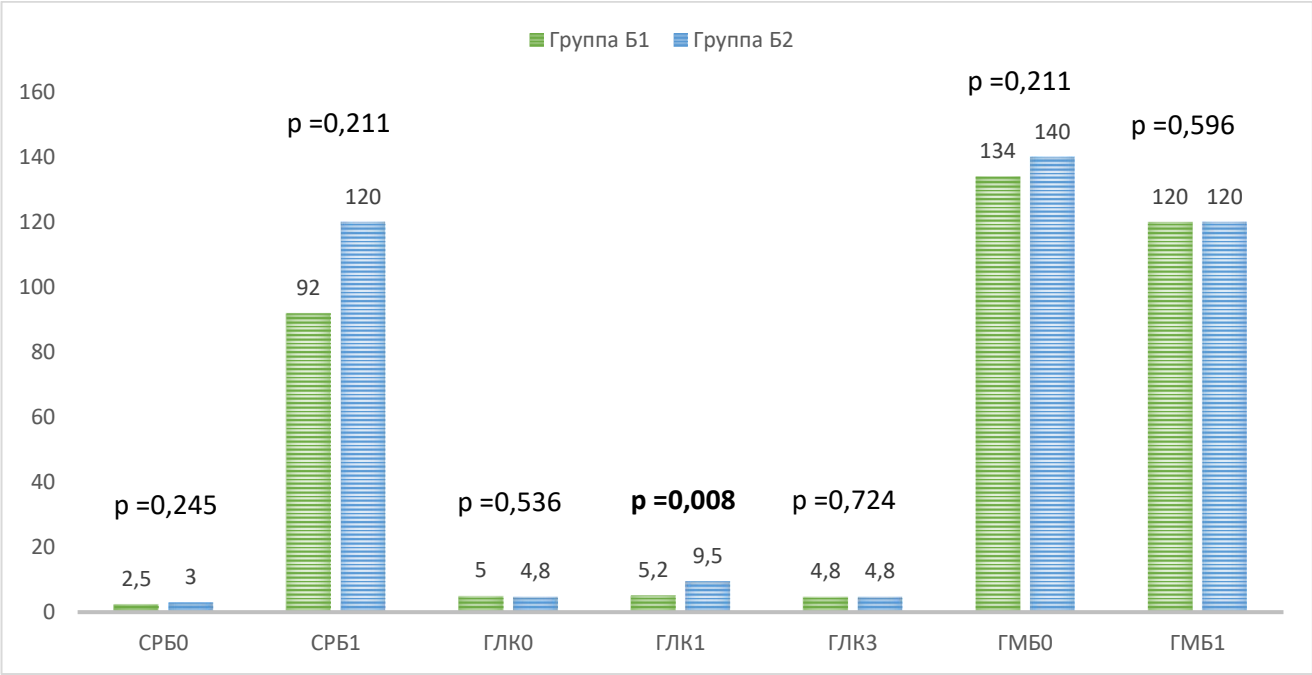

Рисунок 25 - Показатели выраженности хирургического стресс-ответа в группах Б1 и Б2

Примечание – СРБ – С-реактивный белок, мг/л; ГЛК – гликемия, ммоль/л; ГМБ – гемоглобин, г/л; 0 – до операции; 1 – 1-е сутки после операции; 3 – 3-и сутки после операции

При анализе продолжительности госпитализации было выявлено, что пациенты группы Б1 быстрее переводились из ОРИТ. Период наблюдения в ОРИТ в группе Б1 составил 18 (13,5;24) часов, что было меньше, чем в группе Б2 – 22 (18;24) часов, но статистически недостоверно (p =0,285) (рисунок 26).

Продолжительность же общего послеоперационного дня была достоверно меньше в группе торакоскопических вмешательств и составила 6,0 (6;8) суток, в то время как при выполнении торакотомии послеоперационный койко-день был 9,0 (8;10) суток, что было статистически достоверно меньше, p = 0,004 (рисунок 27).

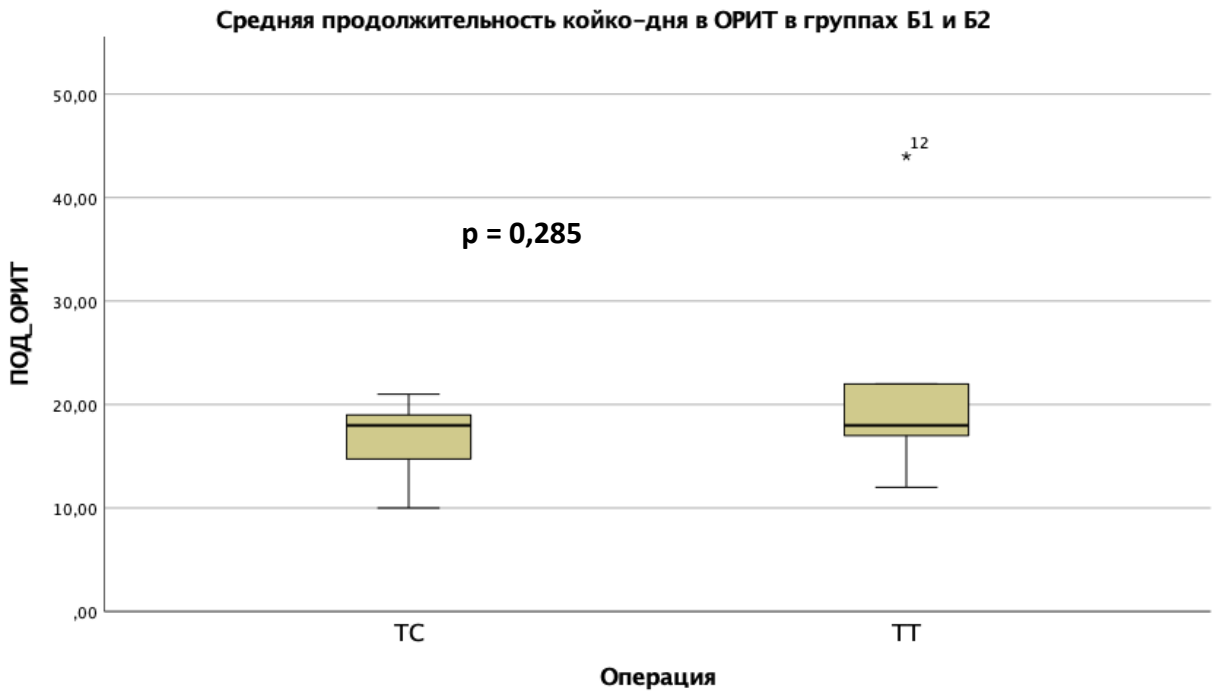

Рисунок 26 - Средняя продолжительность пребывания в ОРИТ в группах Б1 и Б2

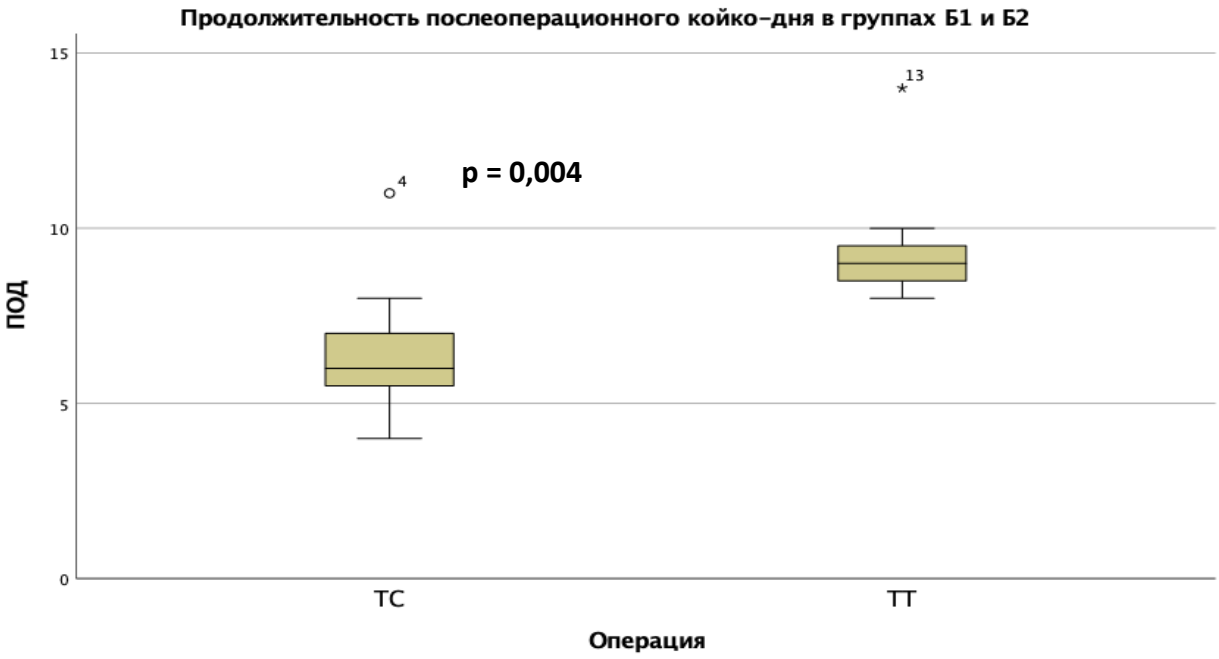

Рисунок 27 - Средняя продолжительность пребывания в стационаре в группах Б1 и Б2

Примечание – ПОД – послеоперационный койко-день; ТС – торакоскопическая энуклеация (группа Б1); ТТ – торакотомная энуклеация (группа Б2)

Частота развития осложнений как в раннем, так и отдаленном послеоперационных периодах в группах статистически не отличалась (таблица 25).

Таблица 25 -Характеристика послеоперационных осложнений в группах Б1 и Б2

Осложнения	**Группа Б1 n = 11**	**Группа Б2 n = 6**	**p**
Clavien-Dindo, n (%)	2/11	3/6	0,174
I-II	2	3	0,174
III	0	0	-
IV	0	0	-
Специфические осложнения			
Респираторные			
Пневмония	0	1	1
Обострение трахеобронхита	2	1	0,938
Пневмоторакс	0	0	-
Гидро/хилоторакс	0	0	-
Эмпиема плевры	0	0	-
Нагноение послеоперационной раны	0	0	-
Сердечно-сосудистые	0	1	1
Аритмия	0	1	1
ОКС/ИМ	0	0	-
ОНМК	0	0	-
Летальный исход	**0**	**0**	**-**

Примечание – ОКС/ИМ – острый коронарный синдром/ инфаркт миокарда;
ОНМК – острое нарушение мозгового кровообращения

Кроме того, зафиксированные осложнения относились к I-II классам по классификации Clavien-Dindo, т.е. потребовали только медикаментозного лечения. Чаще всего отмечались респираторные осложнения (обострение трахеобронхита – 3 больных, пневмония – один), но степень их выраженности была легкой. У одного пациента зафиксирован пароксизм тахисистолической фибрилляции предсердий, который развился на фоне исходной кардиальной патологии и был успешно купирован медикаментозно в условиях ОРИТ.

Таким образом, анализируя все вышесказанное, торакоскопическая методика органосохраняющего удаления новообразований средней трети пищевода продемонстрировала безопасность (низкая частота развития осложнений) и эффективность (достоверное сокращение длительности среднего послеоперационного койко-дня с 9 до 6 суток, p = 0,004), несмотря на отсутствие значимого снижения продолжительности самого оперативного вмешательства и кровопотери.

4.2 Клинические результаты применения торакоскопического доступа при эзофагэктомии

Группа В. Клинические результаты применения эзофагэктомии при терминальных стадиях нейро-мышечных заболеваний

В группе В всем пациентам была выполнена ЭЭК с одномоментной пластикой желудочной трубкой, в группе В1 в 11 случаях из 18 – лапароскопически-ассистированная (61,1%). Пациенты с этапным лечением терминальных стадий нейро-мышечных заболеваний из исследования были исключены (n = 2). Один пациент после конверсии доступа из группы В1 был включен в группу открытых операций. В группе открытых операций 5 ЭЭК были выполнены трансхиатально, 2 – трансторакально («из 3-х доступов»). Во всех случаях анастомоз формировался на шее (таблица 26).

При сравнении продолжительности торакоскопической и «открытой» ЭЭК достоверных различий выявлено не было (p = 0,126), хотя продолжительность операции в группе В1 (435 минут, 342;536,8) была больше, чем в группе В2 (320 минут, 266,3;488,8). В дальнейшем, при сравнении времени операции трансторакальных операций (ТЭЭК и ТтЭЭК) с трансхиатальной ЭЭК получены следующие результаты: последняя оказалась достоверно менее продолжительной по времени как в сравнении с ТЭЭК (p = 0, 028), так и с ТтЭЭК (p = 0,015). В то же время продолжительность операции в группе ТЭЭК была меньше, чем в группе ТтЭЭК, но статистически недостоверно, p = 0,447.

Таблица 26 - Интраоперационные показатели в группах В1 и В2

Критерий	Группа В1[1] (ТЭЭК) n = 18	Группа В2[2] (ОЭЭК) n = 7	Группа В2а[3] (ТтЭЭК) n = 2	Группа В2б[4] (ТхЭЭК) n = 5	p
Продолжительность операции, мин Me (p25; p75)	435 (342;536,8)	320 (266,3;488,8)	570 (540;570)	305 (251;331)	0,126[1-2] **0,028[1-4]** 0,447[1-3] 0,015[3-4]
Продолжительность торакального этапа,	140 (86; 189,3)	--	83 (70;83)	--	0,158[1-3]
Кровопотеря, мл	350 (275;400)	--	600 (500;600)	370 (260;490)	0,220[1-4]
Конверсия, (%)	6	--	--	0	

Примечание – ТЭЭК – торакоскопическая эзофагэктомия; ОЭЭК – открытая эзофагэктомия; ТтЭЭК – торакотомная ЭЭКГ; ТхЭЭК – трансхиатальная эзофагэктомия.

Кровопотеря в группах В1 и В2 (с исключением торакотомных операций) была сопоставима и не отличалась статистически, p = 0,220. При выполнении торакотомии у пациентов в группе В2 была отмечена более высокая кровопотеря, обусловленная не столько самим доступом, сколько выраженным спаечным процессом в плевральной полости (в одном случае на фоне перенесенной ранее правосторонней торакотомии при выполнении резекции кардии у больного с нейро-мышечным заболеванием пищевода 3 стадии, в другом – в связи с рецидивирующими экссудативными плевритами у больной с мегаэзофагусом на фоне хронической аспирационной пневмонии). Таким образом, суммарная оценка кровопотери в группе открытых операций может трактоваться неоднозначно.

Конверсия доступа потребовалась одному пациенту из восемнадцати с мегаэзофагусом (6%) на начальном этапе внедрения торакоскопической методики ЭЭК и была обусловлена большим размером пищевода при отсутствии на момент операции возможности использования специального ретрактора для обеспечения тракции пищевода внутри грудной полости. В дальнейшем торакоскопическая ЭЭК

была выполнена всем пациентам с терминальными стадиями нейро-мышечных заболеваний вне зависимости от размеров удаляемого пищевода.

Сроки наблюдения в ОРИТ в группе В1 были достоверно меньше, чем в группе В2 ($p < 0,001$), и сократились более, чем в 2 раза, составив 78 часов (21;93) в группе В2 и 32,5 часов (17,8; 48) в группе В1 (таблица 27, рисунок 28).

Таблица 27 - Послеоперационные показатели в группах В1 и В2

Послеоперационные параметры	Группа В1[1] (ТЭЭК) n = 18	Группа В2[2] (ОЭЭК) n = 7	Группа В2а[3] (ТтЭЭК) n = 2	Группа В2б[4] (ТхЭЭК) n = 5	Р*
ПОД-ОРИТ, часы Me (p25; p75)	32,5 (17,8; 48)	78 (21;93)	78,2 (17;78,2)	84 (62; 106)	< 0,001[1-2]
ПОД, дни Me (p25; p75)	11,5 (8;19,5)	16 (11,3;25)	23 (19;23)	13 (10,7;23)	0,265[1-2]

Примечание –* р рассчитан с применением Манн-Уитни; ТЭЭК – торакоскопическая эзофагэктомия; ОЭЭК – открытая эзофагэктомия; ТтЭЭК – торакотомная ЭЭКГ; ТхЭЭК – трансхиатальная эзофагэктомия; ПОД_ОРИТ – койко-день в отделении реанимации интенсивной терапии, ПОД – послеоперационный койко-день.

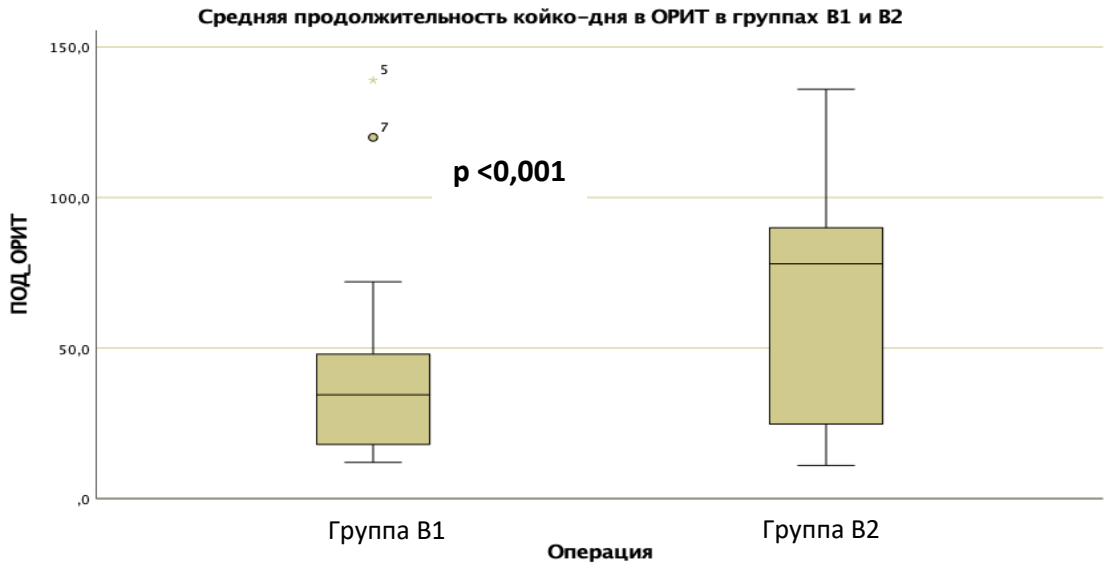

Рисунок 28 - Средняя продолжительность койко-дня в ОРИТ в группах В1 и В2

Примечание – ПОД_ОРИТ – послеоперационный койко-день в отделении реанимации интенсивной терапии

Длительность послеоперационного койко-дня в группе В1 была меньше, но статистически незначимо (рисунок 29).

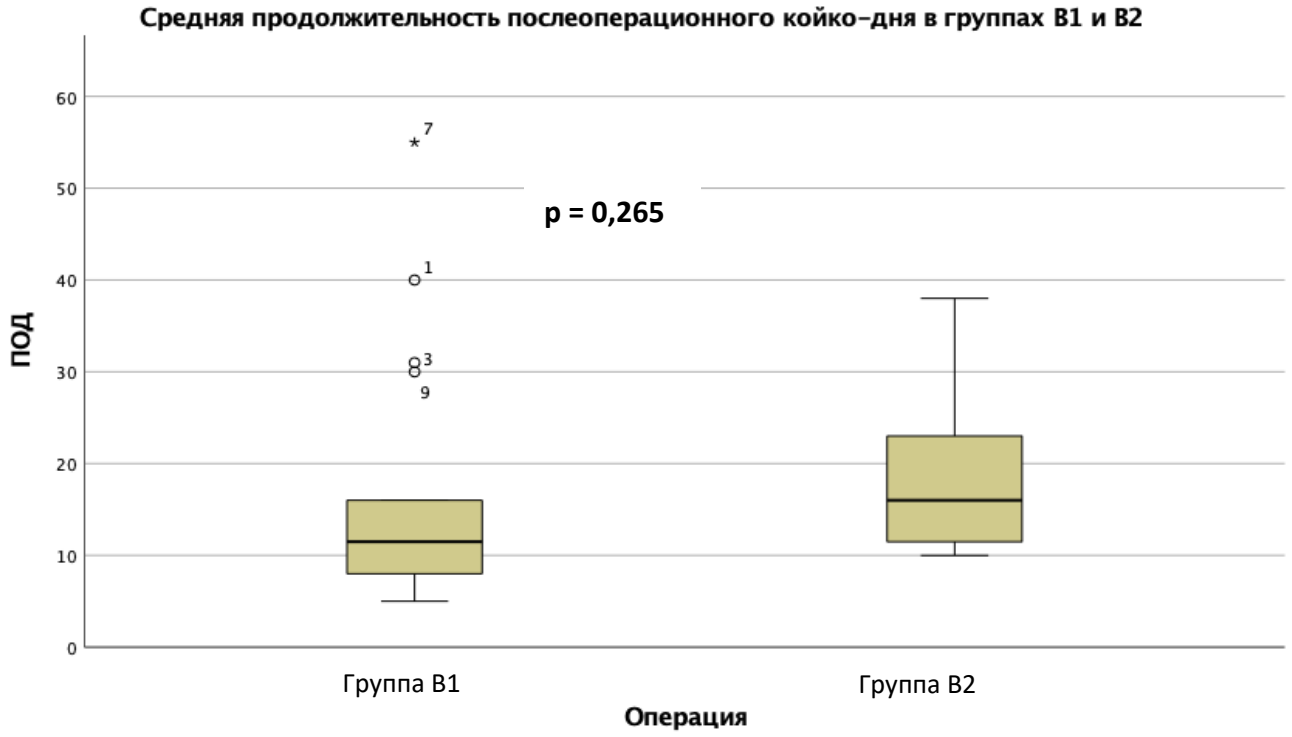

Рисунок 29 - Средняя продолжительность койко-дня в стационаре в группах В1 и В2

Примечание –ПОД -послеоперационный койко-день

В связи с отсутствием данных по уровню СРБ у пациентов с торакотомией, из сравнительного анализа они были исключены. При сопоставлении выраженности стресс-ответа при торакоскопической ЭЭК (группа В1) и трансхиатальной ЭЭК достоверных различий по уровням гликемии и СРБ в до- и послеоперационных периодах выявлено не было (рисунок 30)

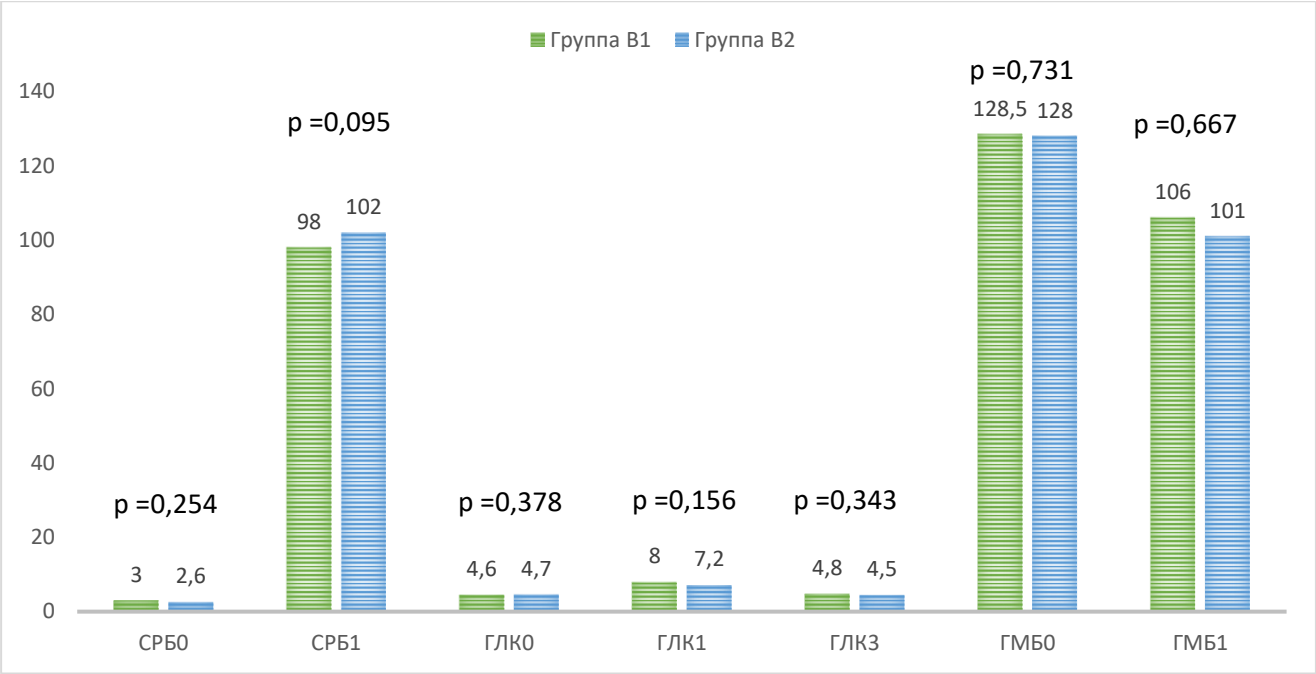

Рисунок 30 - Показатели выраженности хирургического стресс-ответа в группах В1 и В2*

Примечание – * - только пациенты с трансхиатальной ЭЭК; СРБ – С-реактивный белок, мг/л; ГЛК – гликемия, ммоль/л; ГМБ – гемоглобин, г/л; 0 – до операции; 1 – 1-е сутки после операции; 3 – 3-и сутки после операции

Характеристика послеоперационных осложнений в группах представлена в таблице 28. Обращает внимание достаточно высокая частота клинически значимых осложнений в обеих группах: 9 пациентов из 18-ти в группе В1 и 7 из 8-и в группе В2, p = 0,056. «Малых» осложнений, потребовавших только медикаментозного лечения (Clavien-Dindo II), в группе В1 наблюдалась достоверно меньшее количество, в сравнении с группой открытых операций, p = 0,034. Кроме того, в группе В1 достоверно реже регистрировались основные респираторные осложнения (пневмония и обострение трахеобронхита, p = 0,036) и нагноение послеоперационной раны. Для торакоскопического доступа несвойственны инфекционные осложнения со стороны постторакопортных ран грудной клетки, что и было продемонстрировано. Эти осложнения отмечались в данной группе достоверно реже, чем в группе В2, при выполнении торакотомии, p = 0,002. В 2-х случаях в группе В1 нагноение послеоперационной раны отмечено в области лапаротомного доступа.

Таблица 28 - Частота послеоперационных осложнений в сравниваемых группах В1 и В2

Критерий	**Группа В1 (ТЭЭК) n = 18**	**Группа В2 (ОЭЭК) n = 7**	**Группа В2а (ТтЭЭК) n = 2**	**Группа В2б (ТхЭЭК) n = 5**	**p**
Осложнения по шкале Clavien-Dindo, всего**	9	7	2	5	0,056
II	5	4	2	2	0,034
III	3	2	0	2	0,625
IV	1	1	0	1	0,525
Специфические осложнения					
Несостоятельность анастомоза	5	2	1	1	0,883
Респираторные					
Пневмония	2	4	2	2	0,036
Обострение трахеобронхита	2	4	2	2	0,036
Пневмоторакс	0	0	0	0	-
Гидро/хилоторакс	0	2	1	1	1
Эмпиема плевры	0	1	0	1	1
Парез голосовых связок	0	0	0	0	-
Инфекционные					
Нагноение послеоперационной раны	2	4	2	2	0,036
Грудная клетка	0	2	2	-	0,002
Передняя брюшная стенка	2	2	0	2	0,381
Сердечно-сосудистые	4	3	1	2	0,426
Аритмия	4	3	1	2	0,129
ОКС/ИМ	0	0	0	0	-
ОНМК	0	0	0	0	-
Летальный исход	0	0	0	0	

Примечание – ОКС/ИМ – острый коронарный синдром/ инфаркт миокарда; ОНМК – острое нарушение мозгового кровообращения

Анализируя результаты применения торакоскопической ЭЭК у пациентов с терминальными стадиями нейро-мышечных заболеваний, в том числе при развитии мегоэзофагуса, можно сделать выводы, что несмотря на большую продолжительность торакоскопической ЭЭК, в сравнении с трансхиатальной, этот вариант вмешательства сопровождается достоверно меньшей частотой послеоперационных осложнений, а также достоверным сокращением сроков наблюдения в ОРИТ (более, чем в 2 раза) и меньшей длительностью послеоперационного койко-дня.

В качестве клинического примера приведем результаты хирургического лечения пациентки М., 60 лет, которая обратилась в Центр с жалобами на дисфагию. При обследовании у больной были выявлены множественные дивертикулы грудного отдела пищевода в сочетании с кардиоспазмом 2-3 стадии. Несмотря на отсутствие значимого расширения пищевода, диаметр которого составил 4,5 -6 см, на фоне нарушения функции нижнего пищеводного сфинктера у пациенты отмечено наличие большого эпифренального дивертикула (6х5х3 см) и двух дивертикулов средней трети (мешковидные выбухания стенки до 2-3 см) (рисунок 31).

При эзофагогастроскопии слизистая пищевода гиперемирована с плоскими эрозиями. На границе верхней и средней третей на левой боковой стенке имеется дивертикул размером до 0,8-1,0 см с широким устьем. Z-линия видна отчетливо. В нижней трети по левой боковой стенке большой полушаровидный дивертикул размером до 6 см с широким устьем.

Учитывая клиническую картину, характер заболевания пищевода, было принято решение о проведении торакоскопической эзофагэктомии.

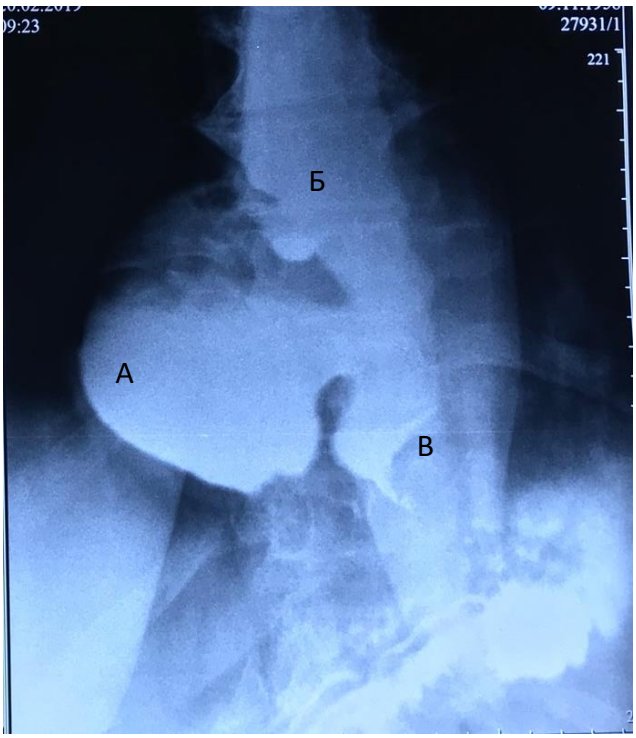

Рисунок 31 – Рентгенография пищевода с барием пациентки М.

Примечание – А – эпифренальный дивертикул; Б – дивертикул грудного отдела; В - спазмированный нижний пищеводный сфинктер, также видны сегментарные эзофагоспазмы

Из особенностей данной пациентки следует отметить ее коморбидность: гипертоническая болезнь 3 ст., 2 стадии артериальной гипертензии риск 4, сахарный диабет 2 типа (уровень гликированного гемоглобина 7,8%), ожирение (ИМТ 38,4 кг/м2), что укладывалось в картину метаболического синдрома и ХОБЛ легкой степени. Функциональный статус больной был оценен как III класс по шкале ASA.

При обследовании хирургических и анестезиологических ограничений для применения торакоскопического вмешательства выявлено не было.

Пациентке была выполнена ТЭЭК (рисунок 32) с одномоментной лапароскопически-ассистированной пластикой желудочной трубкой. Длительность оперативного вмешательства составила 570 минут, объем интраоперационной кровопотери – 300 мл.

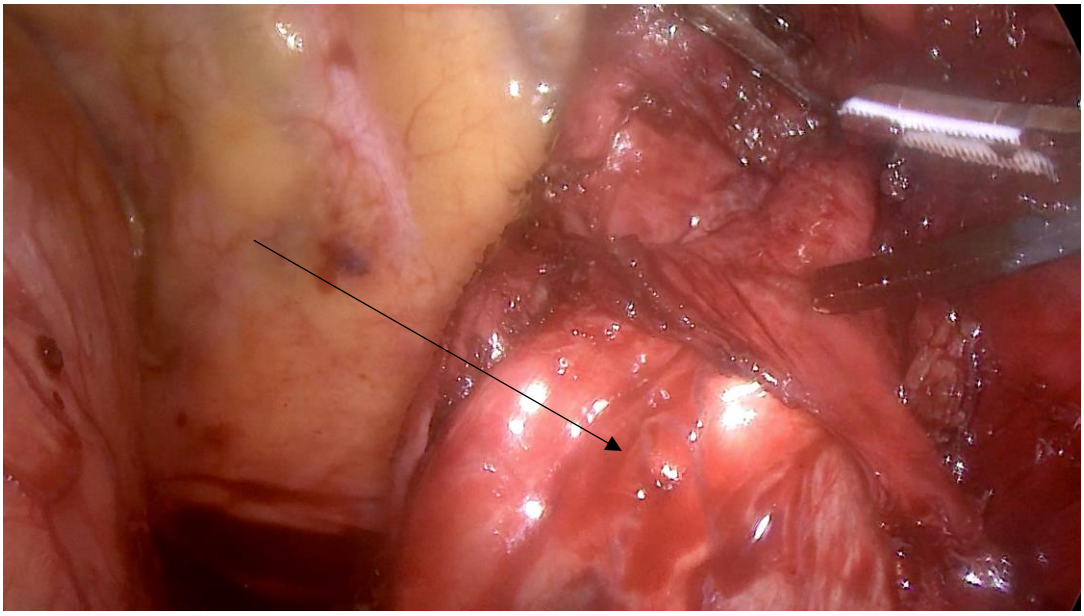

Рисунок 32 - Интраоперационное фото пациентки М. при торакоскопической эзофагэктомии

Примечание - Мобилизованный расширенный пищевод с дивертикулом в нижней трети (указан стрелкой). На поверхности пищевода в области дивертикула видны грубые спайки

При морфологическом исследовании в пищеводе обнаружены дивертикулы, стенка которых представлена многослойным эпителием неравномерной толщины, подэпителиальный слой с выраженным отеком соединительно-тканных прослоек с наличием тонкостенных сосудов с умеренной лимфоидной инфильтрацией и небольшим количеством лейкоцитов. Мышечный слой также неравномерной толщины. Мешковидные выбухания и истончение стенки в средней трети пищевода соответствовали дивертикулам, в нижней трети пищевода – выбухающее мешковидное образование 6,5х5,0х1,5 см, на разрезе связанное с просветом пищевода, стенка его слоистая, внутренняя поверхность сероватая с бурыми наложениями - эпифренальный дивертикул.

Послеоперационный период протекал без осложнений: пациентка была переведена из ОРИТ через 16 часов после операции, пероральное питание возобновлено на 4-е сутки, выписана - на 8-е сутки.

Таким образом, несмотря на большую продолжительность операции при проведении малоинвазивных вмешательств при проведении эзофагэктомии у пациентов с терминальными стадиями нейро-мышечных заболеваний, данная методика демонстрирует большую безопасность и клиническую эффективность, чем открытые операции.

Группа Г. Клинические результаты применения эзофагэктомии при рубцовых стриктурах пищевода

Эзофагэктомия при рубцовых стриктурах пищевода выполнялась как с применением торакоскопических технологий (Г1), так и открыто (трансторакально и трансхиатально). В группе Г3 эзофагэктомия не проводилась, пациентам была выполнена загрудинная шунтирующая пластика пищевода толстой кишкой. Характеристика оперативных вмешательств у больных со стриктурами пищевода представлена на рисунке 33.

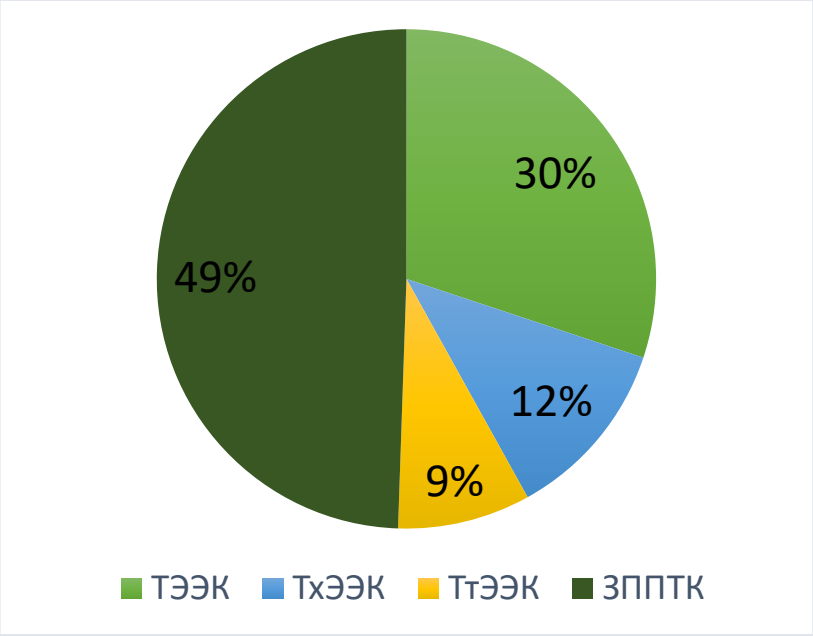

Рисунок 33 - Характеристика оперативных вмешательств при стриктурах пищевода, % (по данным отделения торакоабдоминальной хирургии и онкологии ФГБНУ «РНЦХ им. акад. Б.В. Петровского» в 2010-2020 гг.)

ЗППТК остается основным метолом лечения пациентов со стриктурами пищевода и тяжелой дисфагией (49% всех оперативных вмешательств при стриктурах пищевода за указанный период наблюдения), как показано на рисунке 34.

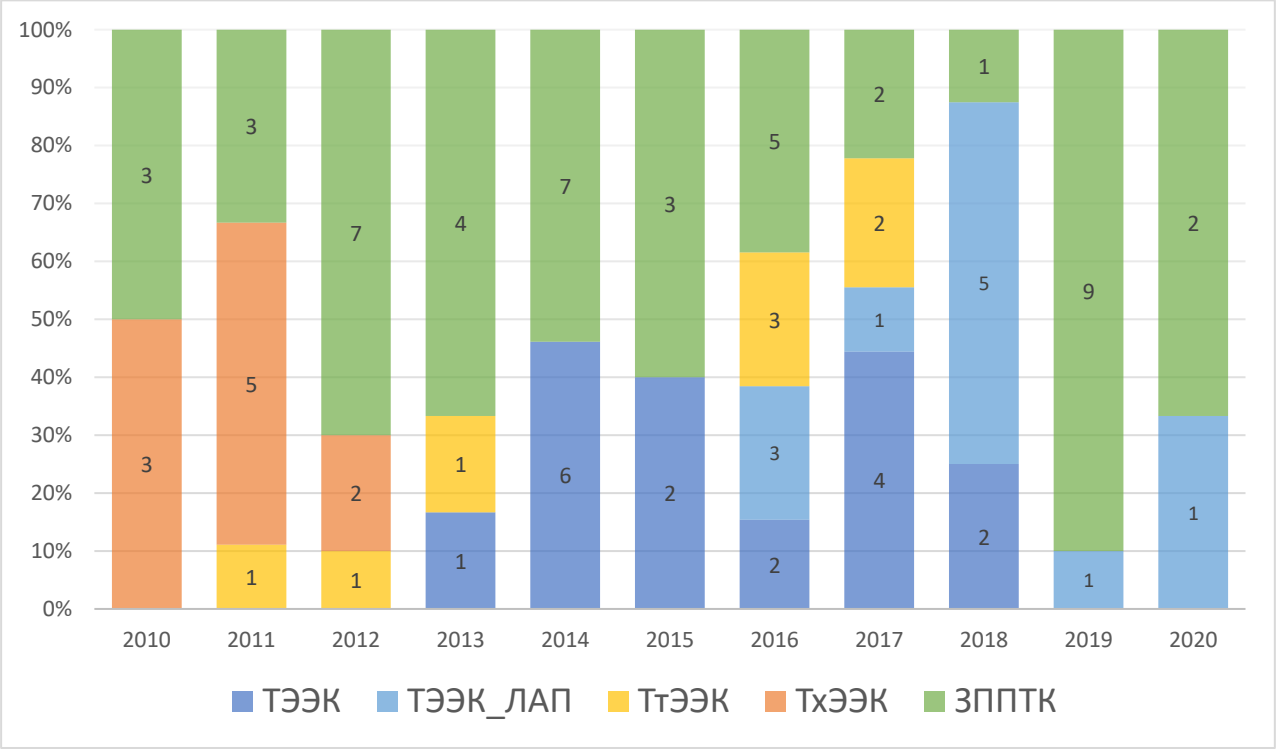

Рисунок 34 - Соотношение различных вариантов хирургических вмешательств при стриктурах пищевода по годам (2010-2020 гг.)

Примечание – ТЭЭК - торакоскопическая эзофагэктмоия; ТЭЭК_ЛАП – торакоскопическая эзофагэктомия с лапароскопически-ассистированной пластикой желудочной трубкой; ТтЭЭК – торакотомная эзофагэктомия; ТхЭЭК – трансхиатальная эзофагэктомия; ЗППТК - загрудинная пластика пищевода толстой кишкой

Ранее ЭЭК при стриктурах выполнялась у ограниченного числа пациентов в связи с высоким риском осложнений и лишь при необходимости удаления пищевода в связи с полной облитерацией его просвета или для разобщения пищеводно-респираторных свищей. Результаты применения ТЭЭК позволили нам расширить показания к выполнению ЭЭК у пациентов со стриктурами пищевода (в настоящее время число торакоскопических вмешательств достигло 30%). Это

нашло отражение в увеличении числа пациентов, которым проведена ТЭЭК (рисунок 27). Доля пациентов, нуждающихся в проведении торакотомии при ЭЭК по поводу стриктур пищевода, практически не изменилась с годами. Необходимость торакотомии очевидна у пациентов со «сложными» стриктурами при наличии противопоказаний к торакоскопии и трансхиатальному удалению пищевода. В то же время видна отчетливая тенденция по «замещению» трансхиатальной ЭЭК торакоскопическими вмешательствами: с 2012 года в отделении не выполнено ни одной ТхЭЭК у пациентов со стриктурами пищевода.

В группе ЗППТК всем пациентам была выполнена пластика толстой кишкой (n = 47). При выполнении ТЭЭК в большинстве случаев 19 (68%) была выполнена пластика желудочной трубкой, несмотря на наличие гастростомы у больных в данной группе, в том числе – лапароскопически-ассистированная. В группе открытых операций при проведении ТхЭЭК во всех случаях для пластики был применен желудок (n = 11). При проведении ТтЭЭК для замещения пищевода чаще использовали толстую кишку (в 4 случаев из 6). Основные интраоперационные параметры у больных в этой группе указаны в таблице 29.

Несмотря на технические особенности выполнения ЗППТК (мобилизация сегмента толстой кишки, оценка кровоснабжения при временном пережатии сосудов брыжейки, формирование трех анастомозов вместо одного при пластике желудочной трубкой), продолжительность вмешательства в этой группе была достоверно ниже, чем в группе ТЭЭК. Кроме того, средняя продолжительность операции в группе ТЭЭК была также достоверно больше, чем в группе ТтЭЭК (p = 0,002, рисунок 35).

Таблица 29 - Интраоперационные показатели в группах Г1, Г2 и Г3

Критерий	**Группа Г1 (ТЭЭК)[1] n = 28**	**Группа Г2 (ОЭЭК)[2] n = 17**		**Г3 (ЗППТК)[3] n =47**	**p**
		Группа Г2а (ТхЭЭК)[2а] 11	Группа Г2б (ТтЭЭК)[2б] 6		
Пластика					
ЖТ	19	11	2	-	$0{,}533^{1-2}$
ТК	9	0	4	47	
ПУВ+	27	1	4	26	$< 0{,}001^{1-3}$ $< 0{,}001^{1-2}$
Продолжительность операции, мин Me (p25; p75)	497,5 (403;566,25)	375 (255;477)		370 (318; 420)	$< 0{,}001^{1-3}$ $0{,}002^{1-2}$ $0{,}882^{2-3}$
Продолжительность торакального этапа,	150 (104; 167)		128 (101;205)		$0{,}876^{1-2а}$
Кровопотеря, мл	300 (137; 350)	400 (375; 550)		300 (250; 400)	0,060
Конверсия, (%)	7	0	-	-	

Примечание – ТЭЭК -торакоскопическая эзофагэктмоия; ОЭЭК – «открытая» эзофагэктомия (торактомная и трансхиатальная); ЗППТК -загрудинная пластика пищевода толстой кишкой; ЖТ – желудочная трубка; ТК – толстая кишка

Полученные результаты можно объяснить кривой накопления опыта, а также особенностями проведения видеоэндоскопических вмешательств у пациентов со стриктурами пищевода. В данном случае отсутствие тактильной чувствительности в условиях выраженного периэзофагита и отека тканей требует более аккуратного препарирования с целью исключения повреждения расположенных рядом стриктур (трахеи, бронхов, перикарда). Кроме того, у пациентов со стриктурами всегда имеется спаечный процесс в плевральной полости той или иной степени выраженности. Следовательно, при выполнении торакоскопии могут потребоваться дополнительные затраты времени для осуществления доступа, в отличие от торакотомии, обеспечивающей прямой визуальный и мануальный контроль при рассечении спаек.

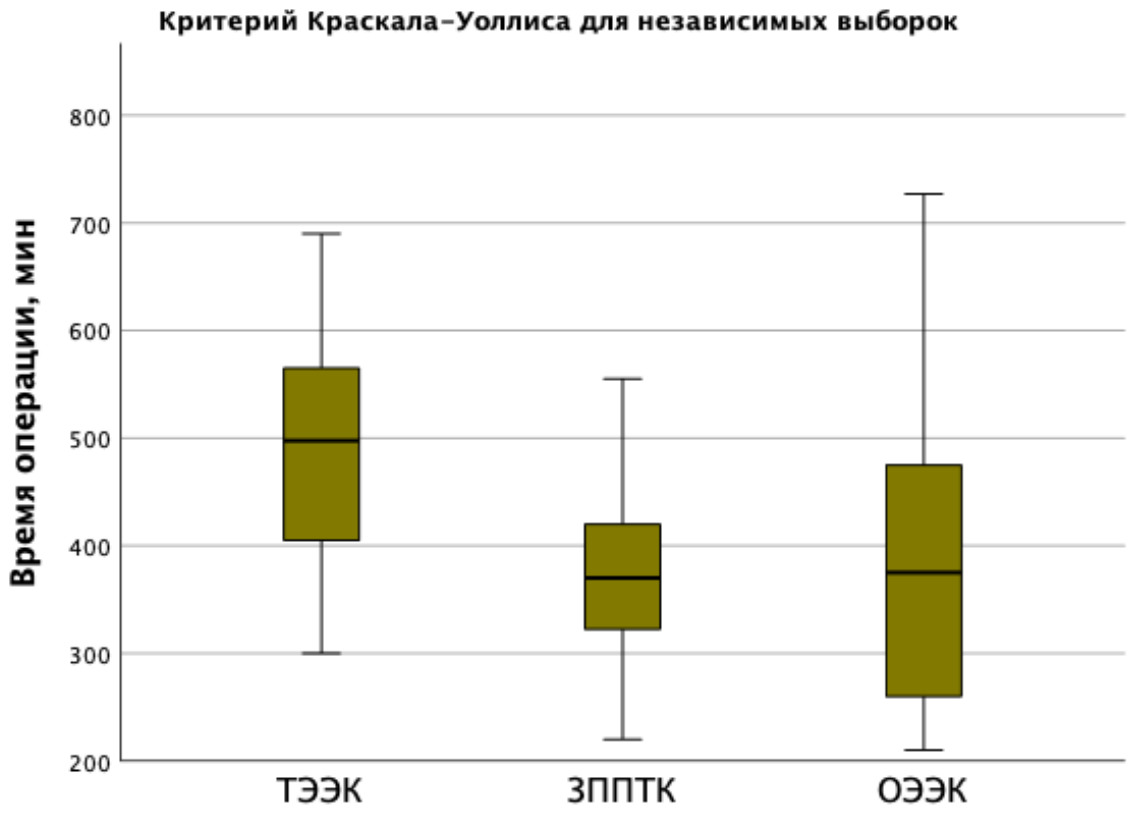

Рисунок 35 - Средняя продолжительность оперативных вмешательств (Me) в группах Г1, Г2 и Г3.

Примечание - ТЭЭК -торакоскопическая эзофагэктмоия; ОЭЭК – «открытая» эзофагэктомия (торактомная и трансхиатальная); ЗППТК -загрудинная пластика пищевода толстой кишкой.

Уровень кровопотери в группе ТЭЭК был ниже, чем в группе ЗППТК и ОЭЭК (рисунок 36), но, согласно общему критерию Краскала-Уоллиса (p = 0,060), достоверных различий не было выявлено, в связи с чем множественные сравнения не выполнялись.

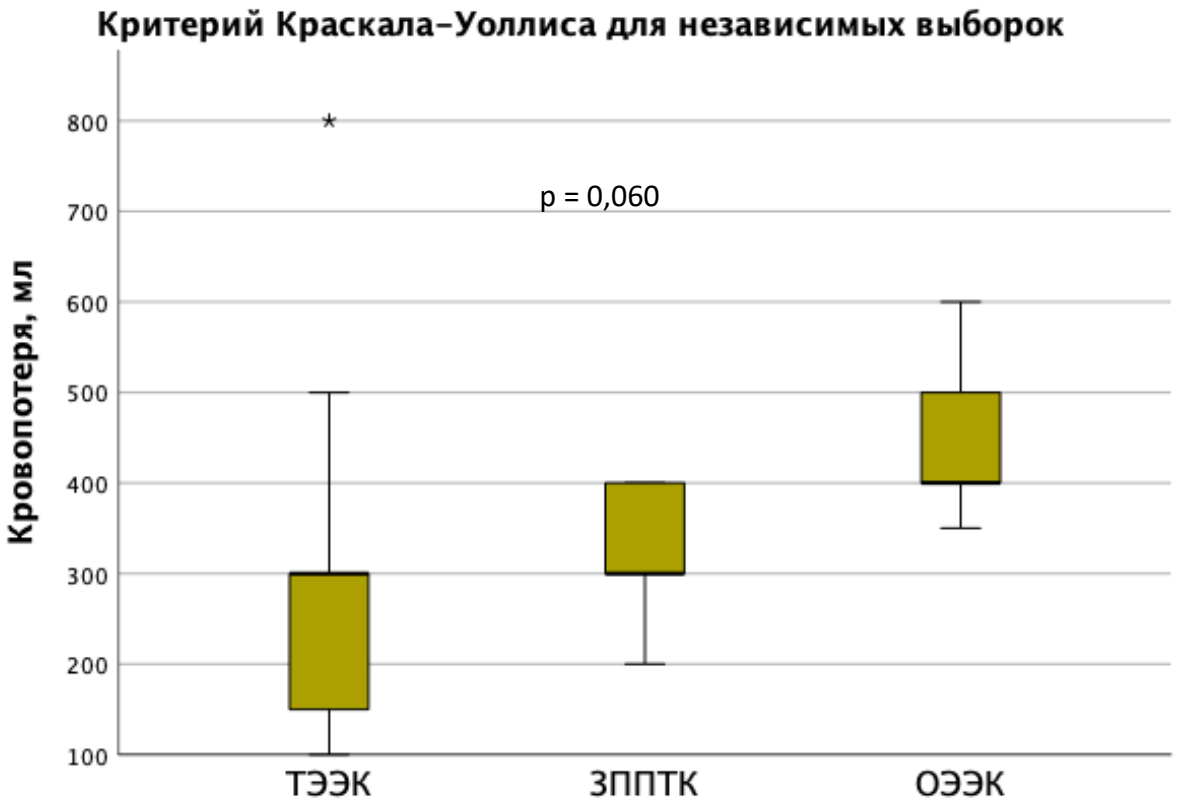

Рисунок 36 - Средние показатели уровня кровопотери в группах Г1, Г2 и Г3

Примечание - ТЭЭК -торакоскопическая эзофагэктомия; ОЭЭК – «открытая» эзофагэктомия (торактомная и трансхиатальная); ЗППТК -загрудинная пластика пищевода толстой кишкой.

В группе Г2 (ОЭЭК) были отмечены наибольшее послеоперационные показатели уровней СРБ и гликемии, в то время как ТЭЭК и ЗППТК были примерно на одном уровне по степени выраженности хирургического стресс-ответа (рисунок 37). В любом случае, статистически значимых различий в группах выявлено не было, что может быть объяснено достаточной суммарной хирургической травмой как при эзофагэктомии с пластикой желудочной трубкой, так и при ЗППТК.

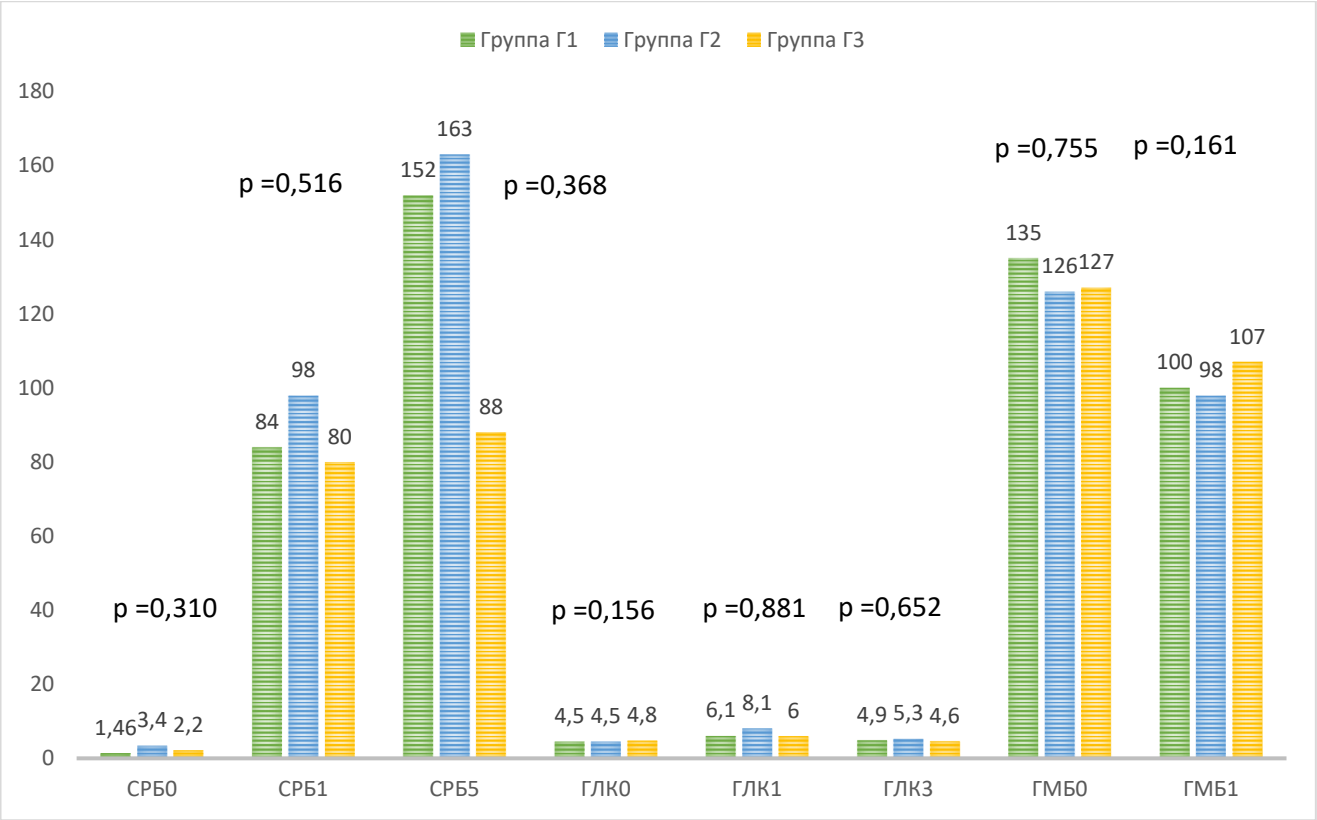

Рисунок 37 - Показатели выраженности хирургического стресс-ответа в группах Г1, Г2 и Г3

Примечание – СРБ – С-реактивный белок, мг/л; ГЛК – гликемия, ммоль/л; ГМБ – гемоглобин, г/л; 0 – до операции; 1 – 1-е сутки после операции; 3 – 3-и сутки после операции

Продолжительность наблюдения в ОРИТ после ТЭЭК была самой низкой и составила 48 (24;84) часов, что было достоверно ниже, чем при «открытых» операциях (ТтЭЭК – 92 (45;123) часов и ТхЭЭК – 96 (78;120) часов), p = 0,036 и p = 0,005 соответственно (рисунок 38). С другой стороны, сроки наблюдения после ЗППТК были сопоставимы с таковыми после ТЭЭК (60 (18,25; 105) часов), p = 0,257, что может свидетельствовать о меньшей травматичности данных вмешательств, позволяющих больным быстрее достичь критериев перевода из ОРИТ, указанных в главе 2.

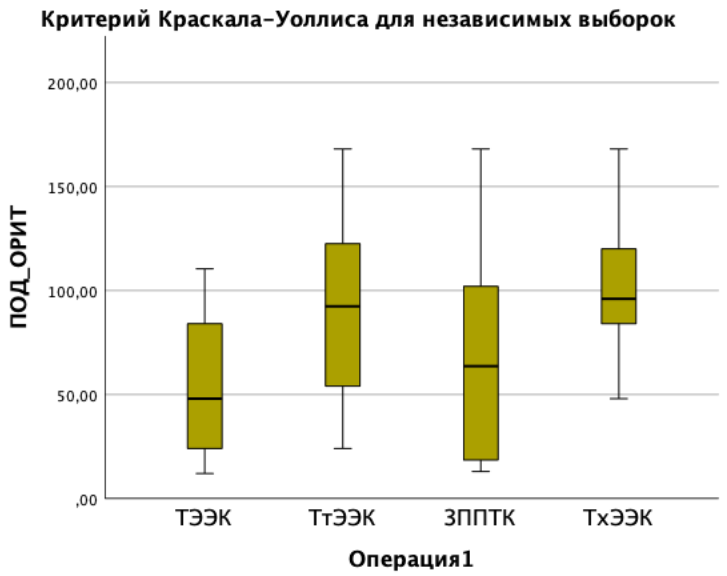

Уровень значимости p

ТЭЭК-ТхЭЭК p = 0,005
ТЭЭК-ЗППТК p = 0,257
ТЭЭК-ТтЭЭК p = 0,036
ТхЭЭК-ЗППТК p = 0,028
ТхЭЭК-ТтЭЭК p = 0,575
ТтЭЭК-ЗППТК p = 0,141

Рисунок 38 - Продолжительность послеоперационного койко-дня ОРИТ в группе Г1, Г2а, Г2б и Г3 и уровень значимости p

При анализе продолжительности послеоперационного койко-дня пациенты после ТЭКК провели достоверно меньше времени в стационаре по сравнению с пациентами после ТтЭЭК (p = 0,016) и ЗППТК (p = 0,027) (рисунок 39). Средняя продолжительность послеоперационного койко-дня в группе Г1 составила 11 (8;20) дней, в группе Г2 – 15 (12;21) и в группе Г3 – 16 (11,25; 21,5) дней. При этом в группе ТтЭЭК отмечены самые длительные сроки наблюдения в стационаре – 21 (13,25; 34,75) дней, в то время как при ТхЭЭК – 13,5 (12;15,5) дней, что было сопоставимо с результатами после ТЭЭК (p = 0,740).

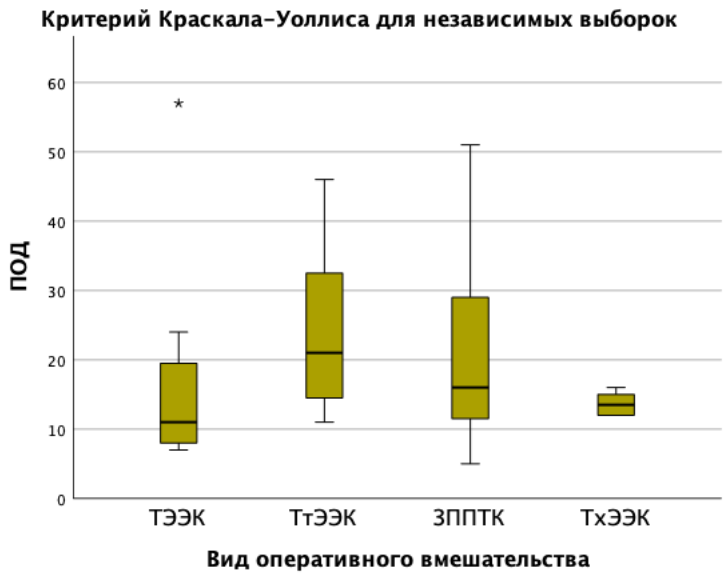

Уровень значимости p

ТЭЭК-ТхЭЭК p =0,740
ТЭЭК-ЗППТК p = 0,027
ТЭЭК-ТтЭЭК p = 0,016
ТхЭЭК-ЗППТК p = 0,291
ТхЭЭК-ТтЭЭК p = 0,096
ТтЭЭК-ЗППТК p =0,267

Рисунок 39 - Продолжительность послеоперационного койко-дня (А) и койко-дня в ОРИТ (Б) в группе Г1, Г2а, Г2б и Г3 и уровень значимости p

Примечание – p рассчитан с применением критерия Краскала-Уоллиса

При окончательной оценке результатов следует отметить тот факт, что длительность пребывания пациента в стационаре после эзофагэктомии с одномоментной пластикой во многом определяется не вариантом хирургического вмешательства, а частотой развития послеоперационных осложнений, в первую очередь, несостоятельности анастомоза.

Проведение реконструктивных вмешательств на пищеводе у больных рубцовыми стриктурами характеризуется высокой частотой развития послеоперационных осложнений, требующих целого комплекса лечебных мероприятий, наиболее часто включающих проведение энтерального и парентерального питания. Основные послеоперационные осложнений в группах Г1, Г2 и Г3 представлены в таблице 30.

Таблица 30 - Характеристика послеоперационных осложнений в группах Г1, Г2 и Г3

Осложнения	Группа Г1[1] n = 28	Группа Г2[2] n = 17	Группа Г3[3] n = 47	**P***
Clavien-Dindo, n (%)	17 (61%)	14 (82%)	24 (51%)	0,079 0,119[1-2] 0,477[1-3] 0,020[2-3]
II	15 (53%)	11 (65%)	21 (45%)	0,368
III	2 (7%)	2 (12%)	2 (4%)	0,555
IV	0	1 (6%)	1 (2%)	0,423
Специфические осложнения				
Несостоятельность анастомоза на шее	12 (43%)	8 (47%)	17 (36%)	0,694
Респираторные	5 (18%)	11 (65%)	5 (11%)	< 0,001 0,002[1-2] 0,381[1-3] 0,000[2-3]
Пневмония	2 (7%)	4 (24%)	2 (4%)	0,051 0,123[1-2] 0,597[1-3] 0,030[2-3]
Обострение трахеобронхита	2 (7%)	4 (24%)	1 (2%)	0,018
Пневмоторакс	0	1 (6%)	1 (2%)	0,423
Гидро/хилоторакс	1 (4%)	2 (12%)	1 (2%)	0,241
Эмпиема плевры	0	0	0	--
Нагноение послеоперационной раны (грудная клетка и/или брюшная стенка)	2 (7%)	2 (12%)	5 (11%)	0,846
Сердечно-сосудистые	2 (7%)	3 (18%)	4 (9%)	0,473
Аритмия	2 (7%)	3 (18%)	3 (6%)	0,347
ОКС/ИМ	0	0	1 (2%)	0,617
ОНМК	0	0	0	--
Летальный исход	0	0	1 (2%)	0,617

Примечание – ОКС/ИМ – острый коронарный синдром/ инфаркт миокарда; ОНМК – острое нарушение мозгового кровообращения; *p рассчитан с применением критерия хи-квадрат для произвольных таблиц

Осложнения различной степени тяжести были отмечены у подавляющего большинства пациентов (61% в группе Г1, 82% - в группе Г2 и 51% - в группе Г3), т.е. у каждого второго при выполнении ТЭЭК и ЗППКТ и практически у каждого больного в группе ОЭЭК (14 из 17). Достоверной разницы по общему числу осложнений между группами получено не было (p = 0,079), при этом обращает на себя внимание снижение частоты осложнений в группе ТЭЭК по сравнению с открытыми ЭЭК, иными словами, по данному показателю транторакальная ТЭЭК приблизилась к ЗППТК, при которой не происходит удаления пищевода и нет вмешательства на грудной клетке.

Необходимость в повторных хирургических вмешательствах возникла у одного пациента в группе ЗППТК (ревизия раны на шее, повторное дренирование) и у одного пациента в группе ОЭЭК (ревизия и санация послеоперационных ран).

Получено статистически значимое снижение общей частоты респираторных осложнений в группе Г1 и Г3 по сравнению с больными, перенесшими «открытую» ЭЭК: 18% в группе Г1, 11% в группе Г3 и 65% в группе Г2, p <0,001. Также в данных группах реже регистрировались пневмония и обострение трахеобронхита (p = 0,051 и p = 0,018 соответственно), более характерные для оперативных вмешательств в группе Г2.

Частота остальных послеоперационных осложнений, в том числе несостоятельности анастомоза на шее, в группах не отличалась, хотя в группе ОЭЭК чаще отмечалось возникновение аритмий в послеоперационном периоде (18%) и нагноение послеоперационной раны грудной клетки и/или передней брюшной стенки.

Единственный летальный исход в группе пациентов с доброкачественными заболеваниями пищевода был зафиксирован в группе Г3 и был обусловлен внезапной смертью на 5-е сутки после ЗППТК, вероятно, на фоне аритмогенной остановки сердца. Хирургических осложнений у данной больной зафиксировано не было.

Таким образом, применение торакоскопических операций при стриктурах пищевода характеризуется большей продолжительностью оперативного

вмешательства по сравнению с ЗППТК и открытыми ЭЭК, но при этом меньшей кровопотерей и длительностью пребывкания в ОРИТ после операции в сравнении с открытыми ЭЭК, меньшей продолжительностью послеоперационного койко-дня по сравнению с ЗППТК, при сопоставимой с ЗППТК частотой послеоперационных осложнений. Существенна, также, достоверно меньшая частота развития респираторных осложнений по сравнению с открытыми ЭЭК.

Таким образом, учитывая полученные результаты, торакоскопическая ЭЭК при лечении пациентов со стриктурами пищевода является не только безопасной альтернативой ЗППТК (при возможности транторакального доступа) и открытым методикам ЭЭК, но и позволяет сократить сроки наблюдения пациентов в ОРИТ и в стационаре при выполнении реконструктивных вмешательств на пищеводе.

4.3 Торакоскопические вмешательства на пищеводе и программа ускоренного выздоровления

Протокол программы ускоренного выздоровления был внедрен в практику отделения хирургии торако-абдоминальной хирургии и онкологии практически одновременно с торакоскопическими вмешательствами с 2014 года. Особенностями применения данного протокола было использование его основных элементов в отношении всех пациентов без специального отбора по полу, возрасту, классу ASA и прочих параметров. Из протокола исключали лишь тех пациентов, которые не дали добровольного согласия на ведение послеоперационного периода в соответствие с программой ПУВ по тем или иным причинам. Из статистического анализа выбыл также один пациент группы ЗППТК в связи с летальным исходом.

Все пациенты, которым были выполнены торкоскопические вмешательства, были пролечены с применением принципов программы ускоренного выздоровления, за исключением одного пациента, прооперированного в 2013 г. до внедрения протокола ПУВ в клиническую практику отделения.

При выполнении ЭЭК из торакотомного или трансхиатального доступов в группах В и Г пациенты были разделены еще на две подгруппы в зависимости от

того, применялся ли к ним во время лечения протокол ПУВ или нет. Количество пациентов в подгруппах и основные показатели лечения приведены в таблице 31.

У пациентов после торакоскопических вмешательств отмечалась умеренная выраженность послеоперационной боли в области посттроакарных ран: медиана боли по 10-бальной шкале ВАШ не превышала 3 баллов в 1-е послеоперационные сутки, а к 3-им суткам ни у одного больного не было отмечено болевого синдрома в области раны (дренажи были удалены на 1-2 сутки после операции). К сожалению, провести сравнительную оценку выраженности болевого синдрома в группах «открытых» операций не представляется возможным в связи с критически малым количеством наблюдений.

При этом у пациентов в группе торакоскопических органосохраняющих вмешательств (группа А1 и Б1) в сочетании с программой ускоренного выздоровления достоверно сократились сроки восстановления перорального питания, которые составили 4 (3,25;4,75) и 3,2 (3;4,5) суток соответственно в сравнении с группами А2 и Б2 (6 (5;6) и 5 (4,5) суток, $p = 0,05$ и $p = 0,001$).

При проведении же эзофагэктомии с формированием анастомоза на шее сроки были сопоставимы как при использовании ПУВ, так и без нее, что может быть объяснено достаточно высокой частотой несостоятельности анастомоза в сравниваемых группах, поскольку сроки восстановления питания напрямую зависят от развития этого осложнения.

Применение малоинвазивных хирургических вмешательств открывает дополнительные возможности в реализации программы ускоренного выздоровления в хирургии пищевода, в первую очередь, у пациентов после ЭЭК.

В настоящее время принципы ПУВ применяются ко всем пациентам, которые дали согласие на участие в данной программе при госпитализации.

Наглядно возможности данного сочетания будут продемонстрированы в следующем клиническом примере.

Пациентка К., 46 лет, госпитализирована в отделение с субтотальной ожоговой стриктурой пищевода 3 степени. Пациентка в начале 2018 года по неосторожности выпила уксусную эссенцию, в связи с чем была

госпитализирована в стационар по месту жительства. Выписана через 2 недели. Практически сразу стала отмечать затруднения при проглатывании сначала твердой, а затем и кашицеобразной пищи. Ни раннего бужирования, ни гастростомии больной предложено не было.

При госпитализации больная пониженного питания (ИМТ 16 кг/м2, вес 56 кг), похудела на 20 кг, питалась жидкой пищей.

При проведении рентгенографии пищевода и желудка с водорастворимым контрастом структуры глотки сохранены, пищевод проходим до уровня бифуркации трахеи, далее циркулярно сужен до 2-5 мм, контраст проходит в желудок тонкой нитевидной струей (оценить состояние желудка не представляется возможным).

По данным ЭГДС: эндоскоп свободно введен в ротовую полость. Надгортанник и глоточные синусы не изменены. Вход в пищевод на 15 см от резцов, в области входа просвет сужен за счет полулунного рубца до 8-9 мм, нижний край сужения определяется на 16-17 см от резцов, просвет спиралевидный, по нижнему краю около 6 мм. Стандартный эндоскоп через сужение не проходит, извлечен. Введен малокалиберный эндоскоп диаметром 5,6 мм, который с незначительным сопротивлением в области нижнего края стриктуры проведен через сужение в нижележащие отделы. Просвет пищевода в этой области около 1,5 см, стенки с рубцовыми изменениями. На 28 см от резцов просвет пищевода конусообразно суживается до 7-8 мм, а на 29-30 см – до 2 мм. Слизистая гиперемирована, отечна, с наложениями фибрина. По каналу эндоскопа под визуальным контролем в нижележащие отделы пищевода проведена мягкая струна, по которой проведены бужи Соэхендра диаметром 6, 8,5, 10, 11 Fr. Далее по струне проведен буж Савари №15. Последние бужи прошли с умеренным сопротивлением. В связи с болевым синдромом бужирование было прекращено. В области нижней стриктуры при контрольном осмотре по ее верхнему краю определяются неглубокие надрывы, сангвинация незначиетльная, просвет около 4-5 мм. Заключение: короткая стриктура во входе в пищевод 2 степени. Критическая

протяженная ожоговая стриктура средней и нижней третей пищевода 4 степени. Рубцовая деформация стенок верхней и средней третей пищевода.

С целью предоперационной подготовки было проведено 2 сеанса бужирования стриктуры пищевода для осуществления энтерально-парентерального питания в течение 7 суток перед операцией (согласно рекомендациям ESPEN). За время предоперационной подготовки пациентка прибавила массу тела на 5 кг.

Учитывая молодой возраст, субтотальную ожоговую стриктуру пищевода 3 степени, пациентке было показано проведение ЭЭК с одномоментной пластикой желудочной трубкой.

Пациентке выполнена торакоскопическая ЭЭК в положении на животе с одномоментной лапароскопически-ассистированной пластикой желудочной трубкой, микроеюностомией (рисунок 39).

Длительность оперативного вмешательства составила 500 минут, кровопотеря – 350 мл. Сроки наблюдения в ОРИТ составили 16,5 часов. Через 6 часов после операции начато энтеральное питание через микроеюностому, активизация в пределах кровати. Дренажи удалены в 1-е сутки (в т.ч. и дренаж из плевральной полости справа), пациентка переведена в отделение, где начата ее активизация в пределах отделения. На 3-и сутки пациентка переведена полностью на энтеральное питание через энтеростому (1500-1800 мл в сутки), прекращено парентеральное питание, удален центральный венозный катетер.

Рисунок 39 –Вид послеоперационных ран на грудной клетке (А) и брюшной стенке (Б) у больной К.

Примечание – стрелкой указана микроеюностома

На 3-и послеоперационные сутки проведено рентгенологическое исследование состояния анастомоза с водорастворимым контрастом, разрешено пить per os в полном объеме. На 4-е сутки разрешено питание по «жидкой» диете с пропорциональным снижением объема вводимого питания через микроеюностому.

После полного восстановления перорального питания, проведения контрольных анализов, пациентка выписана из отделения на 7-е сутки после операции. Микроеюностома была оставлена в связи с исходным скомпрометированным нутритивным статусом больной и удалена по месту жительства через 10 дней после восстановления полноценного питания и прибавки массы тела.

Таким образом, малоинвазивные торакоскопические вмешательства являются неотъемлемой частью программы ускоренного выздоровления, позволяя сократить сроки реабилитации пациентов (за счет умеренно выраженного болевого синдрома в области вмешательства на грудной клетке), обеспечивая раннюю активизацию и способствуя восстановлению перорального питания в группе органосохраняющих вмешательств.

Таблица 31– Основные показатели послеоперационного периода в группах исследования в сочетании с протоколом программы ускоренного выздоровления

	Группа	ПУВ	N	Время операции, мин[1]	ПОД-ОРИТ, часы[2]	ПОД, дни[3]	Болевой синдром по ВАШ_ПОД1, баллы[4]	Болевой синдром по ВАШ_ПОД3, баллы[5]	Начало питания после операции, дни[6]	p
Торакоскопические (малоинвазивные) вмешательства	Группа А1	ПУВ+	6	**102 (91;218)**	18,5 (18;24)	8,5 (5,25;12)	2,5 (2;3)	0	**4 (3,25;4,75)**	**<0,001[1]** 0,142[2] 0,070[3] **0,05[6]**
	Группа Б1	ПУВ+	11	100 (85;180)	18 (13,5;24)	**6 (6;8)**	2 (2;3)	0 (0;0,25)	**3,2 (3;4,5)**	0,285[1] 0,285[2] **0,004[3]** **0,001[6]**
	Группа В1	ПУВ+	18	435 (342;536,8)	32,5 (17,8; 48)	11,5 (8;19,5)	3 (2,5;3)	0 (0;2)	7 (4;12,5)	0,126 <0,001 0,265
	Группа Г1	ПУВ+	27	497,5 (403;566,25)	48 (24;84)	11 (8;20)	3 (2;3)	0 (0;2)	5 (4;15)	<0,05[1]
«Открытые» операции (торакотомия/ лапаротомия)	Группа А2	ПУВ-	5	**155 (105;281)**	18 (13;31,5)	13 (11,75;16)	НД	НД	**6 (5;6)**	**<0,001[1]** 0,142[2] 0,070[3] **0,05[6]**
	Группа Б2	ПУВ-	5	150 (120;180)	22 (18;24)	**9 (8;10)**	НД	НД	**5 (4;5)**	0,285[1] 0,285[2] **0,004[3]** **0,001[6]**
	Группа В2	ПУВ+ ПУВ-	7	320 (266,3;488,8)	78 (21;93)	16 (11,3;25)	НД	НД	6 (6;12)	0,126 <0,001 0,265
	Группа Г2	ПУВ+	5	420 (377;492)	89 (50;89)	15 (12;29,5)	НД	НД	12 (11;21,75)*	0,367 0,148 0,075
		ПУВ-	12	322,5 (255; 390)	115 (96;139)	14 (12;16)	НД	НД	8 (7;17,5)	
ЗППТК	Группа Г3	ПУВ+	26	380 (300;430)	84 (22;168)	13 (10;19,6)	--	--	5 (5;14)	0,639 0,114 0,091
		ПУВ-	21	360 (330;405)	108 (21;172)	16 (10;51)	--	--	8 (6;23,5)	

Примечание - НД – недостаточно данных; * - у пациентов с несостоятельностью анастомоза

ЗАКЛЮЧЕНИЕ

В рамках одноцентрового проспективно-ретроспективного нерандомизированного сравнительного исследования, имеющего целью оценку возможностей торакоскопических методик операций у больных доброкачественными заболеваниями пищевода, проведен анализ результатов лечения 148 пациентов с доброкачественными заболеваниями пищевода, 63 из которых оперативные вмешательства были выполнены с применением торакоскопической методики.

В исследование были включены пациенты, которым были выполнены плановые оперативные вмешательства пищеводе по поводу доброкачественных заболеваний с использованием трансторакального доступа к пищеводу при выполнении органосохраняющих операций на пищеводе либо применение трансторакального и трансхиатального доступа при выполнении эзофагэктомии, давшие информированное согласие больных на поведение исследования и доступ к информации (в проспективной части).

Были исключены пациенты, имеющие злокачественное заболевание пищевода; перенесшие экстренное хирургическое вмешательство; отказавшиеся от исследования (в проспективной части); нуждающиеся в выполнении этапных реконструктивных вмешательствах; перенесшие операцию из лапаросокпического доступа.

В исследование были включены все пациенты, которым проведены хирургические вмешательства на пищеводе в связи с его доброкачественными заболеваниями в период с января 2010 по декабрь 2020 года (n = 148), соответствующие указанным выше критериям, с изучением медицинских данных (в проспективной и ретроспективной частях исследования). В зависимости от характера основного заболевания пациенты были разделены на 4 группы (направления исследования). В контрольные группы для проведения сравнительного анализа по каждому направлению были включены все пациенты, удовлетворяющие критериям, пролеченные в период с 2010 по 2020 гг. В связи с

малым числом наблюдений при дивертикулах и новообразованиях пищевода период наблюдения в этих группах был расширен до 2005 г. включительно.

Изучение торакоскопических методик операции при выполнении дивертикулэктомии из пищевода проведено в группе А. В основную группу вошли все пациенты, которым проведено торакоскопическое удаление дивертикула пищевода (группа А1, n = 6). Группу сравнения составили пациенты, которым дивертикулэктомия была выполнена торакотомным доступом (ретроспективная группа А2, n = 8).

Сравнение торакотомного и торакоскопического способов удаления субэпителиальных новообразований пищевода провели у пациентов группы Б: группа Б1 – пациенты с субэпителиальными новообразованиями пищевода, удаление которых было выполнено с применением торакоскопической методики операции (n = 11), группа Б2 – удаление субэпителиальных новообразований из торакотомного доступа (n= 6).

Хотя ГИСО относятся к злокачественным новообразованиям, согласно рекомендациям при отсутствии показаний к эзофагэктомии проводится энуклеация новообразования без проведения лимфодиссекции (низкий риск лимфогенного метастазирования) с последующим выполнением иммуно-гистохимического исследования для определения степени злокачественности и дальнейшей тактики лечения.

Проведение торакоскопической эзофагэктомии (ЭЭК) у пациентов с терминальными стадиями нейро-мышечных заболеваний изучили в группе В: группа В1 – торакоскопическая ЭЭК (n = 18), группа В2 (n = 7) – пациенты, перенесшие открытую ЭЭК, как трансторакальную, так и трансхиатальную, поскольку до внедрения малоинвазивных методик операции трансхиатальный доступ был основным при проведении ЭЭК у больным кардиоспазмом/ахалазией кардии 4 стадии.

Изучение результатов торакоскопической эзофагэктомии (ЭЭК) у пациентов со стриктурами пищевода различной этиологии осуществили в группе Г: группа Г1 – торакоскопическая ЭЭК (n = 28), группа Г2 (n = 17) – пациенты, перенесшие

открытую ЭЭК. Учитывая изменение тактики лечения пациентов с протяженными рубцовыми стриктурами в сторону расширения показаний для выполнения ЭЭК, для проведения сравнительного анализа в группу Г3 были включены пациенты, перенесшие загрудинную шунтирующую пластику пищевода в 2010-2014 гг. без проведения ЭЭК (n = 47).

Всем пациентам согласно принятым стандартам для каждой отдельно взятой группы патологий проводили обследование, включающее сбор жалоб, анамнеза, физикальный осмотр, лабораторное исследование (общий анализ крови, общий анализ мочи, коагулограмма, биохимический анализ крови).

Инструментальные методы исследования в обязательном порядке включали проведение рентгенологического исследования верхних отделов желудочно-кишечного тракта с сульфатом бария, эндоскопическое исследование, а также проведение мультиспиральной компьютерной томографии органов грудной полости. У пациентов с субэпителиальными новообразованиям пищевода проводилось эндосонографическое исследование с проведением тонкоигольной пункции (по показаниям) и последующим морфологическим исследованием.

У пациентов с ожоговыми стриктурами пищевода, указанием на длительную ИВЛ в анамнезе, при подозрении на наличие пищеводно-респираторных свищей поводили фибробронхоскопию с целью оценки состояния верхних дыхательных путей при планировании раздельной интубации бронхов для проведения однолегочной вентиляции во время трансторакального доступа.

При диагностике дивертикула пищевода использовали рентгенологическое исследование с раствором сульфата бария, оценивая его локализацию (глоточно-пищеводный, средней трети, эпифренальный), размеры, ширину шейки и скорость опорожнения.

При нейро-мышечных заболеваниях при рентгенографии определяли степень расширения пищевода. Для стадирования заболевания использовали классификацию Б.В. Петровского, 1959 г.

У пациентов со стриктурами пищевода при рентгенологическом исследовании определяли локализацию, протяженность, степень сужения, а также

наличие респираторно-пищеводных свищей. При проведении данного исследования в группу Б были включены все пациенты с субэпителиальными новообразованиями пищевода, включая лейомиомы, гастроинтестинальные стромальные опухоли, кисты и другие новообразования, поскольку методика и техника операции во всех группах была идентичной.

Эндоскопическое исследование верхних отделов желудочно-кишечного тракта проводилось в эндоскопическом отделении с рентгеновским кабинетом РНЦХ им. акад. Б.В. Петровского.

При исследовании дивертикулов пищевода отмечали их расположение, размеры, ширину шейки, наличие признаков дивертикулита и изменения слизистой.

У больных с субэпителиальными новообразованиями пищевода при эндоскопическом исследовании определяли локализацию (в см от резцов), размер, характер изменения слизистой. Биопсию не проводили. Для уточнения характера новообразования использовали методику эндосонографического исследования пищевода с указанием слоя расположения новообразования, его структуры, изменения регионарных лимфоузлов и т.д.

У пациентов с нейро-мышечными заболеваниями пищевода эндоскопическое исследование позволяло оценить степень удлинения и расширения пищевода, характер изменения слизистой, исключить развитие рака пищевода в области кардии.

У больных с рубцовыми стриктурами пищевода различной этиологии после проведения рентгенологического исследования при эндоскопии определяли локализацию, протяженность, степень сужения.

При необходимости во время эндоскопического исследования с целью оценки состояния пищевода проводили бужирование стриктуры по струне, использовали эндоскопы различного диаметра (гастроскоп, бронхоскоп, уретероскоп). В отдельных случаях с целью улучшения предоперационного нутритивного статуса осуществляли бужирование, либо проводили установку назогастрального зонда. У пациентов с гастростомой обязательным было

проведение осмотра желудка и двенадцатиперстной кишки с ретроградным осмотром пищевода.

При анализе анамнеза фиксировали ранее перенесенные вмешательства на грудной клетке (торакотомия справа), инфекционные заболевания плевры (экссудативный плеврит, эмпиема плевры) и легких (туберкулез), выраженность спаечного процесса в плевральной полости и периэзофагита (по данным МСКТ), характер изменений пищевода (протяженность стриктуры, наличие пищеводно-респираторных свищей (в анамнезе), удлинение и расширение пищевода (при терминальных стадиях нейро-мышечных заболеваний), размер и локализацию новообразований и дивертикулов.

Учитывая тот факт, что на принятие решения о выборе того или иного варианта доступа существенное влияние оказывает функциональное состояния респираторной системы и больного, проводили комплексную оценку этих параметров.

Оценка нутритивного статуса включала вычисление индекса массы тела по формуле Кетле и оценку по шкале NRS-2002.

Комплексная оценка респираторной системы включала проведение МСКТ органов грудной клетки и функциональных методов исследования (спирометрия с бронходилатационной пробой, кардио-респираторный тест).

Степень тяжести хронической обструктивной болезни легких оценивали по шкале GOLD.

При наличии нескольких хронических заболеваний для оценки коморбидности применяли шкалу Charlson.

Для проведения сравнительного анализа в исследовании изучались следующие интраоперационные параметры и характеристики раннего послеоперационного периода:

1) Интраоперационные параметры
   - Продолжительность операции, мин.
   - Продолжительность торакального этапа, мин (при эзофагэктомии).
   - Частота конверсии, %.

- Объем интраоперационной кровопотери (общий), мл.

2) Параметры операционной травмы
   - Выраженность метаболического ответа (гликемия);
   - Выраженность воспалительного ответа (СРБ);
   - Выраженность болевого синдрома (боль в грудной клетке по шкале ВАШ в 1-е сутки, частота сильной боли (ВАШ более 7 баллов) в %).
3) Послеоперационные параметры
   - Длительность наблюдения в ОРИТ, часы.
   - Длительность послеоперационной госпитализации, койко-дни.
   - Восстановление перорального питания, дни.

Частота осложнений

- Осложнения классификации Clavien-Dindo.
- Специфические осложнения (несостоятельность шва/анастомоза), респираторные, инфекционные, сердечно-сосудистые).

В группе А были собраны пациенты с дивертикулами средней и нижней третей пищевода, которым было выполнено трансторакальное удаление дивертикула. Следует отметить, что дивертикулы пищевода данной локализации значительно уступают по частоте встречаемости пациентам с дивертикулами верхней трети (Ценкеровским дивертикулом), в связи с чем период наблюедения был расширен до 2005 г. включительно.

По нашим данным, за период с 2005 по 2020 гг. дивертикулэктомия была выполнена 46 больному, из них 28 (61%) – в связи с дивертикулом глоточно-пищеводного перехода, 3 (7%) – с эпифренальным дивертикулом (в одном случае - из лапароскопического доступа в сочетании с кардиомиотомией по Геллеру, в 2 – из лапаротомного доступа). Дивертикулы средней трети были диагностирован у 15 (32%) больных. В одном случае у пациенты были выявлены множественные дивертикулы пищевода больших размеров, в связи с чем было принято решение о проведении торакоскопической ЭЭК с одномоментной пластикой желудочной трубкой (больная из сравнительного анализа исключена). Таким образом,

симптомные дивертикулы средней и нижней третей пищевода встречаются лишь у 35-36%.

Обращает внимание преобладание в данной группе мужчин (5 из 6 в группе А1 и 6 из 8 в группе А2). Средний возраст в группах составил 64,5 (55;74) лет в группе А1 и 45 (30;64) в группе А2, что соответствует данным о преимущественном возникновении дивертикулов пищевода у пациентов средней и старшей возрастной группы.

Кроме того, нельзя не отметить высокую встречаемость ожирения среди пациентов с дивертикулами: так, в группах ожирение было выявлено у 10 пациентов из 14. В одном случае масса тела пациента достигала 180 кг (ИМТ 56,8 кг/м2).

Сопутствующие заболевания были выявлены у всех больных в группе А1 и у 5 из 8 - в группе А2. Наиболее часто встречались ХОБЛ легкой степени и гипертоническая болезнь, которая в сочетании с ожирением входят в определение метаболического синдрома.

Несмотря на это, функциональный статус пациентов с дивертикулами преимущественно соответствовал II классу по ASA (5/6 в группе А1 и 6/8 в группе А2).

По основным демографическим показателям группы между собой не отличались.

В отличие от группы А, группу Б составили, преимущественно, женщины (6 больных из 11 и 4 больных из 6 соответственно), при анализе росто-весовых показателей и ИМТ отмечалось преобладание больных с избыточной массой тела и ожирением: 7/11 в группе Б1 и 5/6 в группе Б2. Средний ИМТ также превышал нормальные показатели (классификация ВОЗ): в группе Б1 средний ИМТ составил 27,2 (23;29 кг/м2, в группе Б2 - 27,3 (26;28) кг/м2. Обращает на себя внимание сохранный функциональный статус пациентов с субэпителиальными новообразованиями пищевода: II классу по шкале ASA соответствовали 10 из 11 больных в группе Б1 и 5 из 6 группе Б2.

Еще одной особенностью пациентов в группе Б было распределение по возрасту: минимальный возраст составил 39 года в группе Б1 и 34 года в группе Б2, максимальный – 66 лет.

При анализе основных характеристик, приведенных в таблице 16 новообразований, можно отметить их преимущественную локализацию в средне-грудном отделе (15 больных из 17) и на задней стенке (12 больных из 17).

Размеры новообразования преимущественно превышали 2 см, у 13 больных размер новообразования достигал 5 см и более. Доброкачественные новообразования составили более 58% (10 больных из 17), при этом ГИСО выявлены у 8 больных, в одном случае новообразование представлено кистой пищевода, еще в одном – кавернозной гемангиомой.

При проведении иммуногистохимического исследования у пациентов с ГИСО выявлена экспрессия генов. При этом риск метастазирования был определен как средний в одном случае (в связи с размерами новообразования более 5 см), в 3 – как низкий, в 2 – как очень низкий в соответствие с критериями ссылка.

В группе В были собраны больные с терминальными стадиями кардиоспазма/ахалазии кардии, которым была выполнена открытая эзофагэктомия.

В группу Г были отобраны больные со стриктурами пищевода различной этиологии, которые нуждались в проведении реконструктивного вмешательства на пищеводе. В отличие от пациентов с терминальными стадиями нейро-мышечных заболеваний, при лечении пациентов с доброкачественными стриктурами пищевода возможно проведение эзофагопластики без эзофагэктомии, в связи с чем в данной группе были выделены 3 подгруппы: торакоскопическая ЭЭК с одномоментной пластикой (n = 28), трансторакальная (n = 6) и трансхиатальная ЭЭК (n = 11) (группа открытых операций, n = 17) и загрудинная шунтирующая пластика пищевода толстой кишкой (n = 47).

Средний возраст пациентов составил 40-50 лет, при этом в данной группе были самые молодые пациенты. Минимальный возраст во всех 3 подгруппах был 31, 38 и 30 лет соответственно.

По значению ИМТ в группах большинство пациентов имело нормальный вес в соответствии с классификацией ВОЗ (57% в группе Г1, 59% в группе Г2 и 52% в группе Г3). Минимальный уровень ИМТ в группах был 13,6 кг/м2, 14,7 кг/м2 и 14,7 кг/м2 соответственно. При этом недостаточность питания тяжелой степени по шкале NRS-2002, которая включает не только значения массы тела, но также динамику потери массы тела и степень дисфагии, была выявлена у большинства больных в группе Г1 и Г2 (75% и 71% соответственно), а группе Г3 тяжелая недостаточность питания была диагностирована у 81% больных.

По наличию же сопутствующих заболеваний пациенты со стриктурами пищевода имеют свои особенности. Очень редко встречались гипертоническая болезнь, ишемическая болезнь сердца, сахарный диабет, характерных для пациентов более старшей возрастной группы, что отразилось в показателях коморбидности по шкале Charlson. При этом частота ХОБЛ была существенной (в среднем 29%) и обусловлена, вероятно, наличием хронического аспирационного синдрома у пациентов со стриктурами пищевода. Кроме того, у большинства пациентов со стриктурами пищевода была выявлена анемия различной степени выраженности, обусловленная длительным периодом неадекватного перорального питания.

Пациенты со стриктурами пищевода имеют достаточно низкие функциональные резервы, что нашло отражение в показателях функционального статуса по шкале ASA. В более чем половине случаев у пациентов со стриктурами был определен 3 класс по шкале ASA и выше (61%, 65% и 45% соответственно).

В группах преобладали пациенты с ожоговыми стриктурами, наиболее часто вызванными воздействием щелочей. По локализации чаще встречались критические стриктуры (3 и 4 степени) в средней трети и многоуровневые (тотальные и субтотальные), что связано с развитием дисфагии тяжелой степени при таких видах поражения и необходимостью проведения реконструктивного вмешательства на пищеводе.

Большинство пациентов со стриктурами для обеспечения питания имели гастростому (64%, 53% и 75% соответственно).

Учитывая предыдущие наблюдения, несмотря на более молодой возраст больных и низкую частоту встречаемости хронических сопутствующих заболеваний, пациенты со стриктурами пищевода относятся к категории одних из самых сложных пациентов и имеют высокий риск развития периоперационных осложнений. Кроме того, данные пациенты нуждаются в проведении специальной предоперационной подготовки согласно рекомендациям ESPEN, направленных на коррекцию скомпрометированного нутритивного статуса, анемии и хронического обструктивного синдрома.

Материалы исследования были подвергнуты статистической обработке с использованием методов параметрического и непараметрического анализа. Накопление, корректировка, систематизация исходной информации и визуализация полученных результатов осуществлялись в электронных Таблицах Microsoft Office Excel 2016. Статистический анализ проводился с использованием программы IBM SPSS Statistics v.26 (разработчик - IBM Corporation).

Количественные показатели оценивались на предмет соответствия нормальному распределению, для этого использовался критерий Шапиро-Уилка (при числе исследуемых менее 50) или критерий Колмогорова-Смирнова (при числе исследуемых более 50), а также показатели асимметрии и эксцесса.

Совокупности количественных показателей, распределение которых отличалось от нормального, описывались при помощи значений медианы (Me) и нижнего и верхнего квартилей (Q1; Q3).

Номинальные данные описывались с указанием абсолютных значений и процентных долей.

Сравнение номинальных данных проводилось при помощи критерия χ^2 Пирсона, позволяющего оценить значимость различий между фактическим количеством исходов или качественных характеристик выборки, попадающих в каждую категорию, и теоретическим количеством, которое можно ожидать в изучаемых группах при справедливости нулевой гипотезы.

Для проверки различий между двумя сравниваемыми парными выборками нами применялся W-критерий Уилкоксона.

При сравнении нескольких выборок количественных данных, имеющих распределение, отличное от нормального, использовался критерий Краскела-Уоллиса, являющийся непараметрической альтернативой однофакторного дисперсионного анализа.

Обоснование выбора доступа при хирургическом лечении больных с доброкачественными заболеваниями пищевода базировалось на разработанном нами алгоритме, в основу которого были положены данные анамнеза и результаты объективного обследования.

Выбор тактики лечения больных рубцовыми стриктурами пищевода и кардиоспазмом/ахалазией кардии предусматривает возможность применения консервативных малотравматичных способов, таких как бужирование и дилатации. Исключение составляли тотальные и протяженные стриктуры, а также нейромышечные заболевания пищевода 4 ст. (мегаэзофагус), при которых использование этих методов было изначально нецелесообразно.

В остальных случаях хирургическое вмешательство выполнялось больным рубцовыми стриктурами пищевода, у которых бужирование было невозможным (например, не удавалось провести струну или буж через сужение), сопровождалось быстрым, в течение нескольких недель, развитием рецидива заболевания либо было рискованным (например, если в анамнезе ранее была перфорация пищевода).

В случае больных кардиоспазмом/ахалазией кардии, показаниями к операции были неэффективность кардиодилатаций (симптом «резиновой кардии», быстрое развитие рецидива), а также рецидив заболевания после ранее перенесенного вмешательства на зоне кардии (эзофагокардиомиотомии, резекция кардии).

В отношении больных с дивертикулами и субэпителиальными новообразованиями пищевода, показаниями к операции были размер дивертикула или новообразования и наличие симптомов заболевания.

Мы придерживаемся позиции, что бессимптомные дивертикулы средней трети пищевода размерами менее 2 см не нуждаются в проведении хирургического лечения. При возникновении же симптомов, в первую очередь, дисфагии, дивертикул необходимо удалять.

Субэпителиальные новообразования пищевода размерами более 2 см в сочетании с симптомами (дисфагия, ощущение инородного тела, слюнотечение) подлежать хирургическому удалению в связи с высоким риском развития ГИСО. К сожалению, проведение тонкоигольной пункции при субэпителиальных новообразованиях пищевода характеризуется высокой частотой ложноотрицательных результатов при диагностике ГИСО.

После определения показаний к хирургическому лечению доброкачественного заболевания пищевода оценивали возможность анестезиологического обеспечения трансторакального (как «открытого», так и торакоскопического) вмешательства.

Анализируя все вышеизложенное, основными факторами, ограничивающими проведение эндовидеохирургического вмешательства на пищеводе, являются:

- перенесенные эмпиема плевры/плеврит и медиастинит, туберкулез в связи с возможным наличием массивных плевральных сращений;
- наличие пищеводно-плевральных и пищеводно-респираторных свищей, подтвержденных данными МСКТ и эндоскопии;
- перенесенные ранее операции на органах грудной клетки (правосторонняя торакотомия);
- противопоказания к положению больного на животе и к однолегочной вентиляции легких.

В настоящее время торакоскопические операции являются основными при выполнении органосохраняющих операций на пищеводе (дивертикулэктомия, энуклеация субэпителиальных новообразований).

При терминальных стадиях нейро-мышечных заболеваний торакоскопическая ЭЭК полностью вытеснила трансхиатальную ЭЭК. Так, данная операция не применялась для лечения пациентов с кардиоспазмом/ахалазией кардии с 2016 г., когда в связи с значительными размерами пищевода была проведена конверсия доступа с торакоскопии на трансхиатальный.

Результатом применения указанного выше алгоритма стала достаточно низкая частота конверсии доступа (4 случая из 63, 6%), причем 2 случая конверсии доступа из 4 были выполнены на ранних этапах освоения методики торакоскопических вмешательств на пищеводе при доброкачественных заболеваниях (2014-2016 гг.)

Проведение торакоскопических вмешательств на пищеводе при доброкачественных заболеваниях с использованием правостороннего трансторакального доступа возможно в положении больного на животе (prone position), в положении полулежа на животе (semiprone position) и в положении на левом боку.

В положении на животе левая рука больного приводилась к телу, правая - отводилась в сторону под углом 80-100°. Под грудную клетку больного укладывался валик. Оперирующий хирург располагался справа от больного, лежащего на животе, ассистент (камера) - слева от хирурга, операционная сестра - в ногах справа от пациента. В настоящее время проведение торакоскопического этапа осуществляется без участия второго ассистента, но при необходимости дополнительной тракции пищевода при его мобилизации он располагался справа от оперирующего хирурга.

В положении полулежа укладка больного была практически идентичной вышеуказанной за исключением расположения операционного стола, который наклоняли под углом в 30-45^0, а правая рука больного располагалась на подставке (как при проведении торакотомии).

Для проведения ЭСРП применялась эндоскопическая стойка Karl Storz, камера с боковой оптикой, гармонический скальпель Harmonic (Ethicon). Использовали торакопорты размерами 10, 12 и 5 мм. Перед введением торакопортов кожу инфильтрировали 2-3 мл 0,5% раствора ропивакаина.

Торакопорт 12 мм (для камеры) устанавливали в 5-6-м межреберье справа сразу ниже угла лопатки. Проводили ревизию правой плевральной полости на наличие спаек, шварт. Инсуффляцию газа применяли лишь при необходимости с целью дополнительного коллабирования легкого. Торакопорт 10 мм устанавливали

под контролем видеокамеры в 8-м межреберье по задней подмышечной линии. Торакопорт 5 мм в 4-м межреберье по лопаточной линии. При необходимости дополнительной тракции пищевода устанавливали дополнительный 5 мм порт по паравертебральной линии в 7-ом межреберье. Для обеспечения тракции применяли либо мягкий зажим, либо кольцевидный ретрактор типа Goldfinger (Artisan, Medical Devices).

При проведении органосохраняющих вмешательств на пищеводе использовали методику интраоперационной внутрипросветной эндоскопии с целью топической диагностики и интраоперационной навигации, контроля выполнения оперативного вмешательства и оценки герметичности шва при дивертикулэктомии, исключения повреждения слизистой при энуклеации субэпителиальных новообразований, а также эндоскопической ассистенции.

При проведении торакоскопической дивертикулэктомии необходимым считаем проведение ИВЭ. Обнаружение, выделение и удаление дивертикулов проводилось под интраоперационным видеоэндоскопическим контролем в большинстве случаев (4 из 6), субэпителиальных новообразований – в 7 случаях из 11.

Как факультативная методика используется у пациентов со стриктурами пищевода, в особенности, при развитии рубцовых сращений с бронхами или трахеей, при многоуровневых сложных стриктурах, при стриктурах в верхней трети пищевода на этапе формирования анастомоза на шее.

В нашем исследовании длительность дивертикулэктомии в основной группе (А1) составила в среднем 102 (91;218) минут, что было существенно меньше, чем в группе торакотомного доступа, $p < 0,001$. При этом у 4 пациентов из 6 была применена методика ИВЭ, что с одной стороны увеличивало продолжительность оперативного вмешательства за счет этапа эндоскопического исследования, с другой стороны – способствовало более быстрой маркировки и выделения дивертикула.

Следует отметить и сокращение длительности операции по мере накопления опыта: если первая торакоскопическая дивертикулэктомия, выполненная в 2017 г.,

продолжалась 120 минут, то продолжительность последующих вмешательств составила 80 - 95 минут.

Кровопотеря при выполнении торакоскопической дивертикулэктомии обычно минимальная и обусловлена, в основном, кровоточивостью краев раны и спаек плевральной полости. Этим, вероятно, объясняется полученная в исследовании статистически достоверная разница в уменьшении объема интраоперационной кровопотери в группе А1.

Необходимо упомянуть, что в группе А2 у 1 пациента объем интраоперационной кровопотери составил 2300 мл, что было обусловлено выраженным спаечным процессом в плевральной полости на фоне ранее выполненного торакотомного вмешательства и диффузной кровоточивостью раневой поверхности.

При анализе выраженности послеоперационного стресс-ответа (метаболического и воспалительного), получено достоверное снижение уровня послеоперационной гликемии у пациентов группы А1: уровень гликемии в 1-е сутки после операции в группе А1 составил 5,8 (5,4;7) ммоль/л, в группе А2 - 7,5 (6;8,6) ммоль/л, p = 0,035. Уровень СРБ в первые послеоперационные сутки также был ниже в группе А1, но статистически недостоверно (p = 0,531). Но при этом в динамике уровень СРБ снизился быстрее в группе торакоскопического вмешательства: в группе А1 СРБ на 5-е сутки составил 44 (38;68) мг/л, в группе А2 - 73 (52;139), p = 0,035.

По средним показателям до- и послеоперационного уровня гемоглобина группы не отличались (p =1 и p = 0,234 соответственно).

Длительность послеоперационной госпитализации в группе А1 была ниже и составила 8,5 (5,25;12) суток, в группе А2 - 13 (11,75;16), но статистически недостоверно, p = 0,070. По длительности наблюдения в ОРИТ группы статистически не отличались, что может быть объяснено характером и объемом оперативного вмешательства. Следует обратить внимание на более раннем восстановление перорального питания в группе А1. При этом, полученные данные свидетельствуют об изменении подходов к лечению пациентов после проведения

органосохраняющих вмешательств на пищеводе с более быстрым восстановление перорального питания в соответствии с принципами программы ускоренного выздоровления.

Осложнения при дивертикулэктомии отмечены у 2 из 6 пациентов основной группы (Clavien-Dindo II и IVa) и у 2 из 8 пациентов группы сравнения (Clavien-Dindo II), p = 1. По основным специфическим осложнений (несостоятельность шва, респираторные осложнения группы не отличались, следует отметить низкую частоту осложнений при выполнении дивретикулэктомии в целом. Все клинически значимые осложнений были выявлены у пациентов с несостоятельностью шва пищевода (по одному больному в каждой группе). Летальных исходов группе больных с дивертикулами пищевода не зафиксировано.

В одном случае после выполнения торакоскопической дивертикулэктомии в группе А1 отмечена несостоятельность шва пищевода с развитием медиастинита, правосторонней эмпиемы плевры, что потребовало проведения выполнения срочной эзофагэктомии с формированием эзофаго- и гастростомы и последующим выполнением эзофагопластики толстой кишкой (через 2 месяца после первичной операции).

Также у одного больного в группе А2 была выявлена микронесостоятельность шва пищевода, пролеченная консервативно (пациент с интраоперационной кровопотерей 2300 мл).

Несмотря на кажущуюся простоту дивертикуэктомии из пищевода, следует помнить о высоком риске развития опасных осложнений, обусловленных несостоятельность шва пищевода, что отражено в специальной литературе, по данным которой частота несостоятельности может достигать 25%.

Судить о том, связана ли несостоятельность шва пищевода при выполнении дивертикулэктомии с методикой операции в настоящей серии наблюдений не представляется возможным, для решения данной задачи требуется проведения более масштабных клинических исследований.

Конверсия доступа потребовалась в одном случае из 6 торакоскопических вмешательств. Необходимость в переходе на торакотомный доступ возникла в

связи с развитием выраженного спаечного процесса в плевральной полости и невозможность точной дифференцировки слоев стенки пищевода в рубцах.

Анализируя данные по применению торакоскопической методики операции у пациентов с субэпителиальными новообразованиями пищевода в нашем исследовании, получены следующие результаты. Длительность торакоскопического вмешательства при выполнении энуклеации субэпителиальных новообразований была меньше и составила 100 (85;180) минут, в то время как в группе Б2 - 150 (120;180) минут, но статистически незначимо, p = 0,285.

Такие результаты можно объяснить сложностью точной локализации новообразования при условии отсутствия тактильной чувствительности при выполнении операции торакоскопически, а также необходимостью проведения интраоперационной эндоскопии.

Уровень кровопотери достоверно в группах не отличался. Конверсии доступа при удалении субэпителиальных новообразований в средней трети пищевода не было.

При оценки хирургического стресс ответа достоверная разница в показателях была выявлена лишь по уровню гликемии в 1-е сутки после операции. В группе Б1 средний уровень гликемии составил 5,2 (4,4;6,3) ммоль/л, что соответствует нормальному уровню гликемии после операции. В группе же Б2 отмечена послеоперационная гипергликемия со средними значения 9,5 (8;11,0) ммоль/л, что было достоверно больше, чем в группе Б1, p = 0,008.

При анализе продолжительности госпитализации было выявлено, что пациенты в группе Б1 быстрее переводились из ОРИТ. Период наблюдения в ОРИТ в группе Б1 составил 18 (13,5;24) часов, что было меньше, чем в группе Б2 – 22 (18;24) часов, но статистически недостоверно (p =0,285).

Продолжительность же общего послеоперационного дня была достоверно меньше в группе торакоскопических вмешательств и составила 6 (6;8) суток, в то время как при выполнении торакотомии послеоперационный койко-день был 9 (8;10) суток, что было статистически достоверно меньше, p = 0,004.

Частота развития осложнений как в раннем, так и отдаленном послеоперационных периодах в группах не отличалась статистически. Кроме того, зафиксированные осложнений относились к I-II классам по классификации Clavien-Dindo, т.е. потребовали только медикаментозного лечения. Наиболее часто отмечались респираторные осложнения (обострение трахеобронхита – 3 больных, пневмония – 1), но степень их выраженности была легкой. У одного пациента зафиксирован пароксизм тахисистолической фибрилляции предсердий, купированный медикаментозно в условиях ОРИТ, который развился на фоне исходной кардиальной патологии.

Таким образом, анализируя все вышесказанное, торакоскопическая методика органосохраняющего удаления новообразований средней трети пищевода продемонстрировала свою безопасность (низкая частота развития осложнений), эффективность (достоверное сокращение длительности среднего послеоперационного койко-дня с 9 до 6 суток, $p = 0,004$), несмотря на отсутствие значимого снижения продолжительности самого оперативного вмешательства и кровопотери.

В группе В всем пациентам была выполнена ЭЭК с одномоментной пластикой желудочной трубкой, в группе В1 в 11 случаях из 18 – лапароскопически-ассистировано. Пациенты с этапным лечением терминальных стадий нейро-мышечных заболеваний из исследования были исключены ($n = 2$). Один пациент после конверсии доступа из группы В1 был включен в группу открытых операций. В группе открытых операций 5 ЭЭК были выполнены трансхиатально, 2 – трансторакально («из 3-х доступов»). Во всех случаях анастомоз формировался на шее.

При сравнении продолжительности операции торакоскопической ЭЭК и «открытой» достоверных различий выявлено не было ($p = 0,126$), хотя продолжительность операции в группе В1 (435 (342;536,8) минут) была больше, чем в группе В2 (320 (266,3;488,8) минут). В дальнейшем, при сравнении времени операции трансторакальных операций (ТЭЭК и ТтЭЭК) с трансхиатальной ЭЭК получены следующие результаты: последняя оказалась достоверно мене

продолжительной по времени как в сравнении с ТЭЭК (p = 0, 028), так и с ТтЭЭК (p = 0,015). В то же время продолжительнос операции в группе ТЭЭК была меньше, чем в группе ТтЭЭК, но статистически недостоверно, p = 0,447.

Кровопотеря в группах В1 и В2 (с исключением торакотомных операций) была сопоставима и не отличалась статистически, p = 0,220. При выполнении торакотомии у пациентов в группе В2 была отмечена более высокая кровопотеря, которая была обусловлена не самим доступом (разрез на грудной клетке), а выраженным спаечным процессом в плевральной полости (в одном случае на фоне перенесенной ранее правосторонней торакотомии при выполнении резекции кардии у больного с нейро-мышечным заболеванием пищевода 3 стадии, в другом – в связи с рецидивирующими экссудативными плевритами у больной с мегаэзофагусом на фоне хронической аспирационной пневмонии). В связи с чем суммарная оценка кровопотери в группе открытых операций могла быть ошибочной.

Конверсия доступа была проведена у одного пациента с мегаэзофагусом из 18 (6%) на начальном этапе внедрения методики торакоскопической ЭЭК и была обусловлена большим размером пищевода при отсутствии на момент операции возможности использования специального ретрактора для обеспечения тракции пищевода внутри грудной полости. В дальнейшем торакоскопическая ЭЭК была выполнена всем пациентам с терминальными стадиями нейро-мышечных заболеваний вне зависимости от размеров удаляемого пищевода.

Сроки наблюдения в ОРИТ в группе В1 были достоверно меньше, чем в группе В2 (p < 0,001), и сократились более, чем в 2 раза (78 (21;93) часов в группе В2 и 32,5 (17,8; 48) часов в группе В1).

Длительность послеоперационного койко-дня в группе В1 была меньше, но статистически незначимо.

В связи с отсутствием данных по уровню СРБ у пациентов с торакотомией, из сравнительного анализа они были исключены. При сопоставлении выраженности стресс-ответа при торакоскопической ЭЭК (группа В1) и

трансхиатальной ЭЭК достоверных различий по уровням гликемии и СРБ в до- и послеоперационных периодах выявлено не было.

Обращает внимание достаточно высокая частота клинически значимых осложнений в обеих группах: 9 пациентов из 18 в группе В1 и 7 пациентов из 7 в группе В2, p = 0,056. По числу «малых» осложнений, потребовавших только медикаментозного лечения (Clavien-Dindo II), в группе В1 наблюдалась достоверно меньшая частота их развития, чем в группе открытых операций, p = 0,034. Кроме того, в группе В1 достоверно реже регистрировались основные респираторные осложнения (пневмония и обострение трахеобронхита, p = 0,036) и нагноение послеоперационной раны. Для торакоскопического доступа несвойственны инфекционные осложнения со стороны постторакопортных ран на грудной клетке, что было достоверно реже, чем в группе В2 при выполнении торакотомии, p = 0,002. В 2х случаях в группе В1 нагноение послеоперационной раны отмечено в области лапаротомного доступа на передней брюшной стенке.

Таким образом, несмотря на большую продолжительность операции при проведении малоинвазивных вмешательств при проведении эзофагэктомии у пациентов с терминальными стадиями нейро-мышечных заболеваний, данная методика демонстрирует большую безопасность и клиническую эффективность, чем открытые операции.

Эзофагэктомия при стриктурах пищевода выполнялась как с применением торакоскопических технологий (Г1), так и открыто (трансторакально и трансхиатально). В группе Г3 эзофагэктомия не проводилась, пациентам была выполнена загрудинная шунтирующая пластика пищевода толстой кишкой.

ЗППТК остается основным метолом лечения пациентов со стриктурами пищевода и тяжелой дисфагией (49% всех оперативных вмешательств при стриктурах пищевода за указанный период наблюдения).

Ранее ЭЭК при стриктурах выполнялась у ограниченного числа пациентов в связи с высоким риском осложнений лишь при необходимости удаления пищевода в связи с полной облитерацией его просвета или на фоне разобщения пищеводно-респираторных свищей. Результаты применения ТЭЭК позволили нам расширить

показания к выполнению ЭЭК у пациентов со стриктурами пищевода (в настоящее время число торакоскопических вмешательств достигло 30%). Это нашло отражение в увеличении числа пациентов, которым проведена ТЭЭК. Доля пациентов, нуждающихся в проведении торакотомии при ЭЭК у больных стриктурами пищевода, практически не изменилась с годами (0-3 случая в год), что обусловлено необходимостью проведения торакотомии у пациентов со «сложными» стриктурами при наличии противопоказаний к торакоскопии и трансхиатальному удалению пищевода. В то же время видная отчетливая тенденция по «замещению» трансхиатальной ЭЭК торакосокпическими вмешательствами: с 2012 года в отделении не выполнено ни одной ТхЭЭК у пациентов со стриктурами пищевода.

В группе ЗППТК всем пациентам была выполнена пластика толстой кишкой (n = 47). При выполнении ТЭЭК в большинстве случаев 19 (67%) была выполнена пластика желудочной трубкой, несмотря на наличие гастростомы у больных в данной группе, в том числе – лапароскопически-ассистированная. В группе открытых операций при проведении ТхЭЭК во всех случаях для пластики был применен желудок (n = 11). При проведении ТтЭЭК для замещения пищевода чаще использовали толстую кишку (в 4 случаев из 6).

Несмотря на технические особенности выполнения ЗППТК (мобилизация сегмента толстой кишки, оценка кровоснабжения при временном пережатии сосудов брыжейки, формирование трех анастомозов вместо одного при пластике желудочной трубкой), продолжительность в этой группе была достоверно ниже, чем в группе ТЭЭК. Кроме того, средняя продолжительность операции в группе ТЭЭК была также достоверно больше, чем в группе ТтЭЭК (p = 0,002.). Полученные результаты можно объяснить кривой накопления опыта, а также особенностями проведения видеоэндоскопических вмешательств у пациентов со стриктурами пищевода. В данном случае отсутствие тактильной чувствительности в условиях выраженного периэзофагита и отека тканей требует более аккуратного препарирования с целью исключения повреждения рядом расположенных стриктур (трахеи, бронхов, перикарда). Кроме того, у пациентов со стриктурами всегда

имеется спаечный процесс в плевральной полости той или иной степени выраженности. Следовательно, при выполнении торакоскопии могут потребоваться дополнительные затраты времени для осуществления доступа, в отличие от торакотомии, обеспечивающей прямой визуальный и тактильный контроль при рассечении спаек.

Уровень кровопотери в группе ТЭЭК был ниже, чем в группе ЗППТК и ОЭЭК, но согласно общему критерию Краскала-Уоллиса (p = 0,060) достоверных различий не выявлено, в связи с чем множественные сравнения не выполнялись.

В группе Г2 (ОЭЭК) были отмечены наибольшее послеоперационные показатели уровней СРБ и гликемии, в то время как ТЭЭК и ЗППТК были примерно на одном уровне по степени выраженности хирургического стресс-ответа. В любом случае, статистически значимых различий в группах выявлено не было, что может быть объяснено достаточной суммарной хирургической травмой как при эзофагэктомии с пластикой желудочной трубкой, так и при ЗППТК.

Продолжительность наблюдения в ОРИТ после ТЭЭК была самой низкой в группах и составила 48 часов, что было достоверно ниже, чем «открытых» операций (ТтЭЭК и ТхЭЭК), p = 0,036 и p = 0,005 соответственно. С другой стороны, сроки наблюдения после ЗППТК были сопоставимы с таковыми после ТЭЭК, p = 0,257, что может свидетельствовать о меньшей травматичности данных вмешательств, позволяющей больным быстрее достичь критериев перевода из ОРИТ, указанных в главе 2.

При анализе продолжительности послеоперационного койко-дня пациенты после ТЭКК провели достоверно меньше времени в стационаре по сравнению с пациентами после ТтЭЭК (p = 0,016) и ЗППТК (p = 0,027). При окончательной оценке данных результатов следует обсудить тот факт, что длительность пребывания пациента в стационаре после эзофагэктомии с одномоментной пластикой во многом определяется не вариантом хирургического вмешательства, а частотой развития послеоперационных осложнений, в первую очередь, несостоятельности анастомоза.

Проведение реконструктивных вмешательств на пищеводе у больных стриктурами характеризуется высокой частотой развития послеоперационных осложнений, требующих целого комплекса лечебных мероприятий, наиболее часто включающих проведение энтерального и парентерального питания в связи с развитием несостоятельности анастомоза на шее.

Осложнения различной степени были отмечены у подавляющего большинства пациентов (61% в группе Г1, 82% - в группе Г2 и 51% - в группе Г3), т.е. у каждого второго при выполнении ТЭЭК и ЗППКТ и практически у каждого больного в группе ОЭЭК (14 из 17). Несмотря на это, достоверной разницы по общему числу осложнений между группами получено не было ($p = 0,079$). При этом обращает внимание снижение частоты осложнений в группе ТЭЭК по сравнению с открытыми ЭЭК, т.е. по данному показателю транторакальная ТЭЭК приблизилась к ЗППТК, при которой не происходит удаления пищевода и нет вмешательства на грудной клетке.

Необходимость в повторных хирургических вмешательствах возникла у одного пациента в группе ЗППТК (ревизия раны на шее, редренирование) и одного пациента в группе ОЭЭК (ревизия и санация послеоперационных ран).

Получено статистически значимое снижение общей частоты респираторных осложнений в группе Г1 и Г3 по сравнению с больными, перенесшими «открытую» ЭЭК: 18% в группе Г1, 11% в группе Г3 и 65% в группе Г2, $p < 0,001$. Также в данных группах реже регистрировались пневмония и обострение трахеобронхита ($p = 0,051$ и $p = 0,018$ соответственно), более характерные для оперативных вмешательств в группе Г2.

Частота остальных послеоперационных осложнений, в том числе несостоятельности анастомоза на шее, в группах не отличалась, хотя в группе ОЭЭК чаще отмечалось возникновение аритмий в послеоперационном периоде (18%) и нагноения послеоперационной раны на грудной клетке и/или переднею брюшной стенке.

Единственный летальный исход в группе пациентов с доброкачественными заболеваниями пищевода был зафиксирован в группе Г3 и был обусловлен

внезапной смертью на 5-е сутки после ЗППТК, вероятно, на фоне аритмогенной остановки сердца. Хирургических осложнений у данной больной зафиксировано не было.

Таким образом, применение торакоскопических операций при стриктурах пищевода характеризуется большей продолжительностью оперативного вмешательства по сравнению с ЗППТК и открытыми ЭЭК ($p < 0,001$ и $p = 0,002$ соответственно); меньшей кровопотерей и длительностью наблюдения в ОРИТ после операции при сравнении с открытыми ЭЭК ($p < 0,05$); меньшей продолжительность послоперационного койко-дня по сравнению с ЗППТК ($p = 0,027$); сопоставимой с ЗППТК частотой послеоперационных осложнений ($p = 0,477$); достоверно меньшей частотой развития респираторных осложнений по сравнению с открытыми ЭЭК в целом ($p = 0,002$) и развития обострения трахеобронхита ($p = 0,030$);

Следовательно, учитывая полученные результаты, торакоскопическая ЭЭК при лечении пациентов со стриктурами пищевода не только становится безопасной альтернативой ЗППТК (при возможности трансторакального доступа) и открытым методикам ЭЭК, но и позволяет сократить сроки наблюдения пациентов в ОРИТ и в стационаре при выполнении реконструктивных вмешательств на пищеводе.

Протокол программы ускоренного выздоровления был внедрен в практику отделения хирургии пищевода и желудка практически одновременно с торакоскопическими вмешательствами с 2014 года. Особенностями применения данного протокола было использование основных элементов в отношении всех пациентов без отбора по полу, возрасту, классу ASA. Из протокола исключали лишь тех пациентов, которые не дали добровольного согласия на ведение послеоперационного периода в соответствие с программой ПУВ по тем или иным причинам. Из статистического анализа был также исключен один пациент в группе ЗППТК в связи с летальным исходом.

Все пациенты, которым были выполнены торкоскопические вмешательства, были пролечены с применением принципов программы ускоренного

выздоровления, за исключением одного пациента, прооперированного в 2013 г. до внедрения протокола ПУВ в клиническую практику отделения.

При выполнении ЭЭК из торакотомного или трансхиатального доступа в группах В и Г пациенты были разделены еще на две подгруппы в зависимости от того, применялся ли к ним во время лечения протокол ПУВ или нет.

При анализе болевого синдрома у пациентов после торакоскопических вмешательств отмечалась умеренная выраженность послеоперационной боли в области посттроакарных ран: медиана боли по 10-бальной шкале ВАШ не превышала 3 баллов в 1-е послеоперационные сутки, а к 3-им суткам ни у одного больного не было отмечено болевого синдрома в области раны (дренажи были удалены на 1-2 сутки после операции). К сожалению, провести сравнительную оценку выраженности болевого синдрома в группах «открытых» операций не представляется возможным в связи с критически малым количеством наблюдений.

При этом у пациентов в группе торакоскопических органосохраняющих вмешательств (группа А1 и Б1) в сочетании с программой ускоренного выздоровления достоверно сократились сроки восстановления перорального питания, которые составили 4 (3,25;4,75) и 3,2 (3;4,5) суток соответственно в сравнении с группами А2 и Б2 (6 (5;6) и 5 (4,5) суток, $p = 0,05$ и $p = 0,001$).

При проведении же эзофагэктомии с формированием анастомоза на шее сроки были сопоставимы как при использовании ПУВ, так и без нее, что может быть объяснено достаточно высокой частотой несостоятельности анастомоза в сравниваемых группах, поскольку сроки восстановления питания напрямую зависят от состоятельности анастомоза.

Таким образом, малоинвазивные торакоскопические вмешательства являются неотъемлемой частью программы ускоренного выздоровления, позволяя сократить сроки реабилитации пациентов (за счет умеренно выраженного болевого синдрома в области вмешательства на грудной клетке), обеспечивая раннюю активизацию и способствую восстановлению перорального питания в группе органосохраняющих вмешательств.

Применение торакоскопических методик операции в сочетании с протоколом программы ускоренного выздоровления при реконструктивных вмешательствах на пищеводе позволяет оптимизировать схемы послеоперационного ведения пациентов как без осложнений, так и при их развитии.

Анализируя все вышесказанное, можно сделать вывод, что торакоскопические вмешательства у больных доброкачественными заболеваниями пищевода отвечают всем критериям эффективности и безопасности предъявляемые к хирургическим вмешательствам в настоящее время.

Указанные преимущества позволяют рекомендовать применение торакоскопических операций в клиническую практику при лечении пациентов с хирургическими доброкачественными заболеваниями пищевода.

Благодаря полученным положительным результатам применения торакоскопических (малоинвазивных) технологий в клинической практике, в настоящее время данная методика используется нами как основной способ хирургического лечения больных доброкачественными заболеваниями при отсутствии противопоказаний к проведению трансторакального доступа. Однако следует отметить, что, в связи с небольшим количеством клинических наблюдений (учитывая общую распространенность хирургических доброкачественных заболеваний пищевода), необходимо дальнейшее изучение клинической эффективности малоинвазивных хирургических технологий при лечении больных доброкачественными заболеваниями пищевода.

ВЫВОДЫ

1. Торакоскопические методики операций при доброкачественных заболеваниях пищевода обладают рядом преимуществ над открытыми операциями (длительность послеоперационной госпитализации, частота осложнений), что позволяет рекомендовать их как безопасную и эффективную альтернативу стандартным операциям.
2. Использование алгоритма принятия решения при выборе варианта доступа у пациентов с доброкачественными заболеваниями пищевода позволяет существенно сократить риск конверсии доступа (до 6%), избегая удлинения времени оперативного вмешательства и частоты осложнений.
3. При выполнении органосохраняющих вмешательств при доброкачественных заболеваниях пищевода торакоскопическая методика операции позволяет не только сократить длительность оперативного вмешательства (практически на 30% при выполнении дивертикулэктомии и на 25% - при удалении субэпителиальных новообразований), но и снизить длительность послеоперационного койко-дня без увеличения частоты осложнений.
4. При выполнении эзофагэктомии у больных с терминальными стадиями нейро-мышечных заболеваний использование торакоскопического доступа для удаления пищевода приводит к сокращению длительности послеоперационного наблюдения в ОРИТ (до 32,5 (17,5;48) часов, $p < 0,001$) и сопровождается менее выраженным воспалительным стресс-ответом и болевым синдромом в области грудной клетки.

5. У пациентов с протяженными стриктурами пищевода различной этиологии несмотря на достоверно большую общую продолжительность оперативного вмешательства, торакоскопическая эзофагэктомия сопровождалась меньшей кровопотерей и длительностью наблюдения в ОРИТ после операции при сравнении с открытыми ЭЭК ($p < 0,05$), меньшей продолжительность послеоперационного койко-дня по сравнению с ЗППТК ($p = 0,027$), сопоставимой с ЗППТК частотой послеоперационных осложнений ($p = 0,477$) и достоверно меньшей частотой развития респираторных осложнений по сравнению с открытыми ЭЭК в целом ($p = 0,002$) и развития обострения трахеобронхита ($p = 0,030$);

6. Использование торакоскопических операций в сочетании с принципами программы ускоренного выздоровления способствует сокращению длительности госпитализации больных и сроков пребывания их в ОРИТ.

ПРАКТИЧЕСКИЕ РЕКОМЕНДАЦИИ

1. Комплексная оценка общего функционального статуса пациента, органов грудной клетки и состояния респираторной системы позволяет выбрать оптимальный вариант хирургического доступа при лечении больных доброкачественными заболеваниями пищевода.
2. При выполнении органосохраняющих операций для повышения качества оперативного лечения и сокращения длительности операции рекомендовано применение интраоперационной эндоскопии с целью точной локализации новообразования или дивертикула и последующего контроля проведенного хирургического вмешательства.
3. При проведении реконструктивных вмешательств на пищеводе с формирование эзофагогастро- или эзофагоколоноанастомоза показано применение теста на герметичность в связи с высоким риском развития несостоятельности, а также использование подвесной микроеюностомы для осуществления как раннего, так и продленного энтерального (зондового) питания в послеоперационном периоде.
4. При подготовке к оперативному лечению пациентов с терминальными стадиями нейро-мышечных заболеваний с применением торакоскопического доступа рекомендуется предварительное промывание пищевода в дооперационном периоде с переводом пациента на питание жидкой пищей с целью сокращения просвета пищевода.
5. Пациенты с протяженными ожоговыми стриктурами нуждаются в тщательной предоперационной подготовке, в том числе и перед торакоскопическими вмешательствами, в связи с высокой частотой встречаемости нутритивной недостаточности, оказывающей влияние на функциональное состояние организма и на результаты хирургического лечения.

СПИСОК ЛИТЕРАТУРЫ

1 Алиев М.А. Реконструктивно-восстановительные операции на пищеводе при послеожоговых рубцовых стриктурах // М.А. Алиев, Б.Б. Баймаханов, Ш.Ш. Жураев, Э.Ш.Султанов, Т.А.Байтилеутов, Е.У.Шайхиев // Хирургия. – 2005. – Т. 12. – С. 40-43.

2. Аллахвердян А.С., Мазурин В.С., Казанцева И.А., Исаков В.А. Гастроэзофагеальный рефлюкс - фактор риска малигнизации послеожоговых и пептических стриктур пищевода // Consilium Medicum. – 2006. № 2. – С. 18-22.

3. Аллахвердян А.С., Фролов А.В., Анипченко Н.Н. Лапароскопическая трансхиатальная экстирпация пищевода без доступа «рука помощи» при ахалазии кардии. Некоторые особенности и ближайшие результаты // Вестник хирургической гастроэнтерологии. – 2014. № 3-4. – С. 43-48.

4. Аллахвердян А.С., Фролов А.В., Анипченко Н.Н. Видеоэндоскопическая операции при лечении ахалазии кардии // Вестник хирургической гастроэнтерологии. – 2016. - № 3. – С. 44.

5. Аллахвердян А.С., Мазурин В.С., Фролов А.В., Анипченко Н.Н. Возможности лапароскопии при лечении ахалазии кардии // Альманах клинической медицины. – 2015. - № 40 - С. 109-116.

6. Анохина Е.Ю., Лазарев И.А. Особенности хирургического лечения дивертикулов пищевода с применением видеоэндохирургических методов // Кубанский научный медицинский вестник. – 2010. - № 3-4. - С. 17-20

7. Багиров М.М., Верещако Р.И., Агаев А.Н. Хирургическое лечение эпифренального дивертикула пищевода // Хірургія України. – 2014. № 3. – С. 10-16.

8. Белый В.Я., Чернев В.Н., Гибало Р.В. Эндоскопическая ассистенция при операциях по поводу дивертикулов пищевода // Український журнал малоінвазивної та ендоскопічної хірургії. – 2013. № 17,№ 2. – С. 33-35.

9. Бикбов Б.Т., Томилина Н.А. Состояние заместительной терапии больных с хронической почечной недостаточностью в Российской Федерации в 1998-2009 гг.(Отчет по данным Российского регистра заместительной почечной терапии) // Нефрология и диализ. – 2011. – Т. 13, № 3. – С. 150-264.

10. Богопольский П. М. Трансхиатальная эзофагэктомия с одномоментной эзофагопластикой (к 70-летию операции А.Г. Савиных) // П. М. Богопольский // Клиническая и экспериментальная хирургия. Журнал имени академика Б.В. Петровского. – 2014. – № 4, (6). – С. 57-65.

11. Бунятян А.А., Мизиков В.М. Анестезиология: национальное руководство // М.: ГЭоТАр-Медиа. – 2011. – С. 1104.

12. Галлингер Ю.И., Годжелло Э.А. Оперативная эндоскопия пищевода // Оперативная эндоскопия пищевода / 1999. - С. 273.

13. Годжелло Э.А., Хрусталева М.В., Галлингер Ю.И. Основополагающие принципы эндоскопического лечения рубцовых сужений пищевода и пищеводных анастомозов // Доктор. Ру. – 2015. № 2-2. – С. 64-65.

14. Гумеров А.А. Видеоторакоскопические операции у детей (десятилетний опыт) /А.А. Гумеров, М.А. Мамлеев, В.У. Сатаев, В.В. Макушкин, В.Г. Алянгин // Медицинский вестник Башкортостана. – 2007. – т. 2. – №. 5.- С. 22-25.

15. Кочуков В.П. Спонтанный разрыв пищевода (синдром Бурхаве) // Хирургия. Журнал им. НИ Пирогова. – 2012. № 7. – С. 83-84.

16. Марийко В.А. Сравнительная оценка результатов видеоторакоскопической и открытой эзофагоэктомий при заболеваниях пищевода: дис…. докт. мед. наук: 14.01.17 // Марийко Владимир Алексеевич. - М., 2007.- 197 с.

17. Марийко В.А., Кузнецов П. Современные тенденции видеоторакоскопической хирургии рака пищевода (обзор литературы) // Вестник новых медицинских технологий. – 2016. – Т. 23, № 3. - с. 253-264

18. Марийко В.А. Эзофагэктомия у больных с ожоговыми стриктурами пищевода / В.А. Марийко, В.С. Нечай, В.Н. Титов, В.В. Кузнецов, Д.А. Дорофеев // Анналы хирургии. – 2005. - №. 4. – С. 22-26.

19. Матвеева Л.В. Ятрогенная перфорация пищевода при баллонной эзофагопластике / Л.В. Матвеева, А.Н. Мальцев, И.И. Гумеров, Л.Р. Зарипов, Е.Н. Башка, В.К. Земское // Эндоскопическая хирургия. - 2006. - Т. 2. - №. 5. - С. 21-24.
20. Мусабаев Н.Х, Камбаров Ф.Т., Абдиев Ш.Г., Кайыржанова С.А., Рахимжанова А.К. Современные методы лечения дивертикула пищевода // Вестник Казахского Национального медицинского университета. – 2017. - № 1. - С. 20-25.
21. Оскретков В.И. Эзофагогастропластика с использованием видеоэндохирургических технологий при рубцовых стенозах пищевода // В.И. Оскретков, А.А. Гурьянов, В.А. Ганков, А.Г. Климов, В.В. Федоров, П.Г. Коваленко // Эндоскопическая хирургия. - 2014. - Т. 20. - №. 1. – С. 36-41.
22. Оскретков В.И. Эндохирургия доброкачественных заболеваний и повреждений пищевода (с комментарием) // Оскретков, В.И. Гурьянов, А.А., Ганков, В.А., Климова, Г.И., Андреасян, А.Р., Балацкий, Д.В., Федоров, В.В., Масликова, С.А. // Хирургия. Журнал им. НИ Пирогова. – 2016. № 10. – С. 21-26.
23. Оскретков В.И. Видеоэндоскопическая хирургия пищевода // В.И.Оскретков // В.И. Оскретков, В.А. Ганков, А.Г. Климов, А.А. Гурьянов, В.В. Федоров, В.М. Казарян; Gод ред. Оскреткова В.И. - Барнаул: Аз Бука, 2004. — 159 с
24. Перескоков Б.М. Возможности видеоэндохирургической техники при экстирпации и пластики пищевода // Вестник Национального медико-хирургического центра им. НН Пирогова.- М. – 2009. – Т. 4, № 2. – С. 42-46.
25. Петровский Б., Ванцян Э. Дивертикулы пищевода // М., Медицина.–1968. – 1968.
26. Ручкин Д.В. Экстирпация пищевода при кардиоспазме IV стадии и его рецидиве после открытой и эндоскопической кардиомиотомии // Д.В.Ручкин, Ц.Ян, М.Б.Раевская, С.А.Бурякина, В.А.Сизов, В.В.Субботин // Московский хирургический журнал. – 2014. – №. 3. – С. 5-15.
27. Сажин А.В., Лебедев И.С., Сон Д.А., Шуляк Г.Д. Случай лапароскопической трансхиатальной резекции эпифренального дивертикула пищевода // Endoskopicheskaya Khirurgia. – 2018. – Т. 24, № 3.

28. Сигал Е.И., Жестков К.Г., Бурмистров М.В., Пикин О.В. Торакоскопическая хирургия // М.: Дом книги. – 2012. - 352 с.
29. Становенко В.В. Лечение дивертикулов пищевода // Н.Г. Харкевич, О.М. Васильев, Л.И. Шаркова // Вестник Смоленской государственной медицинской академии. – 2010. - № 1. - С. 88-91
30. Тарасова И.А. Протокол ускоренного восстановления у пациентов после эзофагэктомии (аналитический обзор) // И.А.Тарасова, А.Т.Цховребов, В.В.Никода, А.Л.Шестаков // Клиническая и экспериментальная хирургия. – 2017. – Т. 5. – №. 2. – С. (16)- 83-92.
31. Хасанов А.Ф. Возможности применения концепции ускоренного восстановления после операции (Fast track surgery) в онкохирургии пищевода // Хасанов А.Ф., Сигал Е.И., Трифонов В.Р., Хасанова Н.А., Баишева Н.А. // Поволжский онкологический вестник. – 2014. № 4. – С. 24-37.
32. Хатьков И.Е. Тораколапароскопические одномоментные операции на пищеводе: результаты лечения 14 больных / И.Е. Хатьков, Р.Е. Израилов, С.А. Домрачев, П.В. Кононец, О.С. Васнев, М.А.Кошкин // Хирургия. Журнал им. НИ Пирогова. – 2014. – №. 10. – С. 45-51.
33. Черноусов А.Ф. Хирургия пищевода // А.Ф. Черноусов, П.М. Богопольский, Ф.С. Курбанов; руководство для врачей // М. : Медицина. - 2000. – 352 с., ил
34. Черноусов А.Ф. Хирургическое лечение нервно-мышечных заболеваний пищевода // А.Ф. Черноусов, В.А. Андриянов, А.Н. Гаджиев, Д.В. Ручкин // Анналы хирургии. – 2001. - №. 1. - С. 35-38.
35. Черноусов А.Ф., Андрианов В.А., Чернооков А.И., Черноусов Ф.А., Ларионов А.А. Пластика пищевода толстой кишкой у больных с ожоговыми стриктурами пищевода // Хирургия. – 2003. – Т. 7. – С. 50-54.
36. Черноусов А.Ф., Домрачев С.А. Экстирпация пищевода с одномоментной пластикой изоперистальтической желудочной трубкой // Метод. рекоменд. М.- 1992.- 85 с.

37. Черноусов А.Ф. Ахалазия кардии и кардиоспазм современные принципы лечения / А.Ф. Черноусов, Т.В. Хоробрых, Ф.П. Ветшев, А.А. Мелентьев, С.В. Осминин // Анналы хирургии. 2012. - №. 3. – С. 5-10.
38. Чикинев Ю.В. Экстирпация пищевода с одномоментной эзофагогастропластикой при его доброкачественных заболеваниях / Ю.В. Чикинев, Е.А. Дробязгин, И.В. Беркасова, А.В. Коробейников, А.В.Кутепов // Сибирский научный медицинский журнал. – 2009. – №. 6. – С. 5-9
39. Чикинев Ю.В., Дробязгин Е.А., Кутепов А.В., Беркасова И.В. Эзофагопластика у больных с ожоговыми стриктурами пищевода // Вестник экспериментальной и клинической хирургии. – 2011. – Т. 4, № 1. – С. 57-62.
40. Шестаков А.Л., Особенности хирургического и комплексного лечения пациентов с гастроинтестинальными стромальными опухолями // А. Л. Шестаков, Д. Ю. Каннер, П. В. Кононец, А. О. Швейкин // Клиническая и экспериментальная хирургия. Журнал имени академика Б.В. Петровского. – 2017. – Т. 5. – № 4(18). – С. 85-92.
41. Шестаков А.Л., Юрасов А.В., Битаров Т.Т., Цховребов А.Т., Боева И.А., Тарасова И.А. Первый опыт торакоскопической экстирпации пищевода с одномоментной лапароскопически-ассистированной пластикой желудочной трубкой // Эндоскопическая хирургия. – 2017. – Т. 23, № 3. – С. 3-8.
42. Шипулин П.П., Кирилюк А.А., Мартынюк В.А., Байдан В.В. Применение видеоторакоскопических резекций легкого в торакальной хирургии обзор литературы // Украинский журнал малоинвазивной и эндоскопической хирургии. – 2009. – Т. 13, № 4. – С. 43-46.
43. Янкин А.В. Рак пищевода: от статистики к диагностике // А.В. Янкин // Практическая онкология. - 2003. - Т. 4. - №. 2. – С. 61-64.
44. Agarwal V., Singh S. K., Siddiqi M. S., Joshi L. M., Tandon S. Esophagopleural fistula following spontaneous rupture of traction diverticulum // Asian Cardiovascular and Thoracic Annals. – 2003. – Т. 11, № 4. – P. 344-345.

45. Ai B., Zhang Z., Liao Y. Laparoscopic and thoracoscopic esophagectomy with intrathoracic anastomosis for middle or lower esophageal carcinoma // J Thorac Dis. – 2014. – T. 6, № 9. – P. 1354-7.
46. Akaishi T., Kaneda I., Higuchi N., Kuriya Y., Kuramoto J.-I., Toyoda T., Wakabayashi A. Thoracoscopic en bloc total esophagectomy with radical mediastinal lymphadenectomy // The Journal of thoracic and cardiovascular surgery. – 1996. – T. 112, № 6. – P. 1533-1541.
47. Akaraviputh T., Chinswangwatanakul V., Swangsri J., Lohsiriwat V. Thoracoscopic enucleation of a large esophageal leiomyoma using a three thoracic ports technique // World journal of surgical oncology. – 2006. – T. 4, № 1. – P. 70.
48. Akashi A., Ohashi S., Oriyama T., Kanno H., Sasaoka H., Sakamaki Y., Katsura T., Nishino M. Thoracoscopic treatment of esophagobronchial fistula with esophageal diverticulum // Surgical laparoscopy & endoscopy. – 1997. – T. 7, № 6. – P. 491-494.
49. Akiyama H., Tsurumaru M., Ono Y., Udagawa H., Kajiyama Y. Esophagectomy without thoracotomy with vagal preservation // Journal of the American College of Surgeons. – 1994. – T. 178, № 1. – P. 83-85.
50. Al Dulaimi D. Recent advances in oesophageal diseases // Gastroenterol Hepatol Bed Bench. – 2014. – T. 7, № 3. – P. 186-9.
51. Alex J., Ansari J., Bahalkar P., Agarwala S., Rehman M. U., Saleh A., Cowen M. E. Comparison of the immediate postoperative outcome of using the conventional two drains versus a single drain after lobectomy // The Annals of thoracic surgery. – 2003. – T. 76, № 4. – P. 1046-1049.
52. Ali A., Pellegrini C. A. Laparoscopic myotomy: technique and efficacy in treating achalasia // Gastrointestinal endoscopy clinics of North America. – 2001. – T. 11, № 2. – P. 347-357.
53. Allen M. S. Treatment of epiphrenic diverticula // Seminars in thoracic and cardiovascular surgery. – T. 11 –Elsevier, 1999. – P. 358-362.
54. Altorki N., Sunagawa M., Skinner D. Thoracic esophageal diverticula. Why is operation necessary? // The Journal of thoracic and cardiovascular surgery. – 1993. – T. 105, № 2. – P. 260-264.

55. An J., Gharahkhani P., Law M. H., Ong J.-S., Han X., Olsen C. M., Neale R. E., Lai J., Vaughan T. L., Gockel I. Gastroesophageal reflux GWAS identifies risk loci that also associate with subsequent severe esophageal diseases // Nature communications. – 2019. – T. 10, № 1. – P. 1-10.
56. Atkins B. Z., Fortes D. L., Watkins K. T. Analysis of respiratory complications after minimally invasive esophagectomy: preliminary observation of persistent aspiration risk // Dysphagia. – 2007. – T. 22, № 1. – P. 49-54.
57. Avisar E., Luketich J. D. Adenocarcinoma in a mid-esophageal diverticulum // The Annals of thoracic surgery. – 2000. – T. 69, № 1. – P. 288-289.
58. Bailey L., Khan O., Willows E., Somers S., Mercer S., Toh S. Open and laparoscopically assisted oesophagectomy: a prospective comparative study // Eur J Cardiothorac Surg. – 2013. – T. 43, № 2. – P. 268-73.
59. Balthazar E. J. Esophagobronchial fistula secondary to ruptured traction diverticulum // Gastrointestinal radiology. – 1977. – T. 2, № 1. – P. 119-121.
60. Banki F., Mason R. J., Demeester S. R., Hagen J. A., Balaji N. S., Crookes P. F., Bremner, C. G., Peters, J. H., Demeester, T. R. Vagal-sparing esophagectomy: a more physiologic alternative // Annals of surgery. – 2002. – T. 236, № 3. – P. 324.
61. Bardini R., Segalin A., Ruol A., Pavanello M., Peracchia A. Videothoracoscopic enucleation of esophageal leiomyoma // The Annals of thoracic surgery. – 1992. – T. 54, № 3. – P. 576-577.
62. Beckerhinn P., Kriwanek S., Pramhas M., Armbruster C., Roka R. Video-assisted resection of pulsative midesophagus diverticula // Surgical endoscopy. – 2001. – T. 15, № 7. – P. 720-722.
63. Ben-David K., Sarosi G. A., Cendan J. C., Howard D., Rossidis G., Hochwald S. N. Decreasing morbidity and mortality in 100 consecutive minimally invasive esophagectomies // Surg Endosc. – 2012. – T. 26, № 1. – P. 162-7.
64. Bernabe K., Bolton J., Richardson W. Laparoscopic hand-assisted versus open transhiatal esophagectomy: a case-control study // Surgical Endoscopy And Other Interventional Techniques. – 2005. – T. 19, № 3. – P. 334-337.

65. Biere S. S., Van Berge Henegouwen M. I., Maas K. W., Bonavina L., Rosman C., Garcia J. R., Gisbertz S. S., Klinkenbijl J. H., Hollmann M. W., De Lange E. S., Bonjer H. J., Van Der Peet D. L., Cuesta M. A. Minimally invasive versus open oesophagectomy for patients with oesophageal cancer: a multicentre, open-label, randomised controlled trial // Lancet. – 2012. – T. 379, № 9829. – P. 1887-92.
66. Blay J.-Y., Bonvalot S., Casali P., Choi H., Debiec-Richter M., Dei Tos A., Emile J.-F., Gronchi A., Hogendoorn P. C., Joensuu H. Consensus meeting for the management of gastrointestinal stromal tumors Report of the GIST Consensus Conference of 20–21 March 2004, under the auspices of ESMO // Annals of Oncology. – 2005. – T. 16, № 4. – P. 566-578.
67. Blom R. L., Klinkenbijl J. H., Hollmann M. W., Bergman J. J., Cuesta M. A., Bemelman W. A., Busch O. R., Van Berge Henegouwen M. I. Results of the introduction of a minimally invasive esophagectomy program in a tertiary referral center // J Thorac Dis. – 2012. – T. 4, № 5. – P. 467-73.
68. Blom R. L., Van Heijl M., Bemelman W. A., Hollmann M. W., Klinkenbijl J. H., Busch O. R., Van Berge Henegouwen M. I. Initial experiences of an enhanced recovery protocol in esophageal surgery // World J Surg. – 2013. – T. 37, № 10. – P. 2372-8.
69. Blum M. G., Bilimoria K. Y., Wayne J. D., De Hoyos A. L., Talamonti M. S., Adley B. Surgical considerations for the management and resection of esophageal gastrointestinal stromal tumors // The Annals of thoracic surgery. – 2007. – T. 84, № 5. – P. 1717-1723.
70. Bonavina L., Asti E., Sironi A., Bernardi D., Aiolfi A. Hybrid and total minimally invasive esophagectomy: how I do it // Journal of thoracic disease. – 2017. – T. 9, № Suppl 8. – P. S761.
71. Bonavina L., Laface L., Abate E., Punturieri M., Agosteo E., Nencioni M. Comparison of ventilation and cardiovascular parameters between prone thoracoscopic and Ivor Lewis esophagectomy // Updates in surgery. – 2012. – T. 64, № 2. – P. 81-85.
72. Bonavina L., ReitanoM., Incarbone R., Cappelletti M. Esophagobronchial fistula after thoracoscopic resection of an epiphrenic diverticulum // Diseases of the Esophagus. – 1999. – T. 12, № 4. – P. 324-325.

73. Bonavina L., Segalin A., Rosati R., Pavanello M., PeracchiaA. Surgical therapy of esophageal leiomyoma // Journal of the American College of Surgeons. – 1995. – T. 181, № 3. – P. 257-262.
74. Borovikova L. V., Ivanova S., Zhang M., Yang H., Botchkina, G. I., Watkins L. R., Wang H., Abumrad N., Eaton J. W., Tracey K. J. Vagus nerve stimulation attenuates the systemic inflammatory response to endotoxin // Nature. – 2000. – T. 405, № 6785. – P. 458.
75. Braimbridge M. V. The history of thoracoscopic surgery // The Annals of thoracic surgery. – 1993. – T. 56, № 3. – P. 610-614.
76. Brinster C. J., Singhal S., Lee L., Marshall M. B., Kaiser L. R., Kucharczuk J. C. Evolving options in the management of esophageal perforation // The Annals of thoracic surgery. – 2004. – T. 77, № 4. – P. 1475-1483.
77. Bruggeman L., Seaman W. Epiphrenic diverticula: an analysis of 80 cases // American Journal of Roentgenology. – 1973. – T. 119, № 2. – P. 266-276.
78. Buia A., Stockhausen F., Hanisch E. Laparoscopic surgery: A qualified systematic review // World J Methodol. – 2015. – T. 5, № 4. – P. 238-54.
79. Campos G. M., Vittinghoff E., Rabl C., Takata M., Gadenstätter M., Lin, F., Ciovica R. Endoscopic and surgical treatments for achalasia: a systematic review and meta-analysis // Book Endoscopic and surgical treatments for achalasia: a systematic review and meta-analysis / EditorLWW, 2009.
80. Caputo M., Fumagalli Romario U., Bona S., Rosati R., Peracchia A. Laparoscopic gastroplasty for esophagectomy // Rays. – 2005. – T. 30, № 4. – P. 315-8.
81. Chan A. C., Chung S. Endoscopic surgery of the oesophagus // European journal of gastroenterology & hepatology. – 1997. – T. 9, № 8. – P. 761-765.
82. Choi S., Kim Y., Han K., Ra Y., Kang C., Sung S., Kim J. Surgical management of the esophageal leiomyoma: lessons from a retrospective review // Diseases of the Esophagus. – 2011. – T. 24, № 5. – P. 325-329.
83. Choi Y. S., Shim J. K., Na, S., Hong S. B., Hong Y. W., Oh Y. J. Pressure-controlled versus volume-controlled ventilation during one-lung ventilation in the prone position for robot-assisted esophagectomy // Surg Endosc. – 2009. – T. 23, № 10. – P. 2286-91.

84. Collard J. M. Role of videoassisted surgery in the treatment of oesophageal cancer // Ann Chir Gynaecol. – 1995. – T. 84, № 2. – P. 209-14.
85. Collins C., Arumugasamy M., Larkin J., Martin S., O'sullivan G. Thoracoscopic repair of instrumental perforation of the oesophagus: first report // Irish journal of medical science. – 2002. – T. 171, № 2. – P. 68-70.
86. Crema E., Júnior J.A.T., Terra G.A., De Oliveira Teles C.J., Da Silva A.A. Minimally invasive esophagectomy in achalasia: a more liberal approach to esophageal resection //. Mini-invasive Surg. - 2017. - T.1. - P.160- 166.
87. Cross F. S., Johnson G. F., Gerein A. N. Esophageal diverticula: Associated neuromuscular changes in the esophagus // Archives of Surgery. – 1961. – T. 83, № 4. – P. 525-533.
88. Cuschieri A. Endoscopic subtotal oesophagectomy for cancer using the right thoracoscopic approach // Surgical oncology. – 1993. – T. 2. – P. 3-11.
89. Dado G., Bresadola V., Terrosu G., Bresadola F. Diverticulum of the midthoracic esophagus // Surgical endoscopy. – 2002. – T. 16, № 5. – P. 871-871.
90. Dallemagne B., Weerts J., Jehaes C., Markiewicz S., Bona S., Hosselet J., Vadhat O., Lombard R. Case report: subtotal oesophagectomy by thoracoscopy and laparoscopy // Minimally Invasive Therapy. – 1992. – T. 1, № 2. – P. 183-185.
91. Debas H., Payne W., Cameron A., Carlson H. Physiopathology of lower esophageal diverticulum and its implications for treatment // Surgery, gynecology & obstetrics. – 1980. – T. 151, № 5. – P. 593-600.
92. Demeester S. R. Vagal-sparing esophagectomy: is it a useful addition? // The Annals of thoracic surgery. – 2010. – T. 89, № 6. – P. S2156-S2158.
93. Demetri G. D., Benjamin R. S., Blanke C. D., Blay J.-Y., Casali P., Choi H., Corless C. L., Debiec-Rychter M., Dematteo R. P., Ettinger D. S. NCCN Task Force report: management of patients with gastrointestinal stromal tumor (GIST)--update of the NCCN clinical practice guidelines // Journal of the National Comprehensive Cancer Network: JNCCN. – 2007. – T. 5. – P. S1-29; quiz S30.

94. Depaula A. L., Hashiba K., Ferreira E., Grecco E. Laparoscopic transhiatal esophagectomy with esophagogastroplasty // Surgical laparoscopy & endoscopy. – 1995. – T. 5, № 1. – P. 1-5.
95. Devaney E. J., Iannettoni M. D., Orringer M. B., Marshall B. Esophagectomy for achalasia: patient selection and clinical experience // The Annals of thoracic surgery. – 2001. – T. 72, № 3. – P. 854-858.
96. Dick A. A., Cilley R. E., Dillon P. W., Blewett C. J. Thoracoscopic Drainage as Primary Management of Delayed Presentation of Blunt Esophageal Rupture // Pediatric Endosurgery & Innovative Techniques. – 2004. – T. 8, № 3. – P. 264-266.
97. Dindo D., Demartines N., Clavien P.-A. Classification of surgical complications: a new proposal with evaluation in a cohort of 6336 patients and results of a survey // Annals of surgery. – 2004. – T. 240, № 2. – P. 205-213.
98. Eubanks T. R., Pellegrini C. A. Minimally invasive treatment of esophageal diverticula // Seminars in thoracic and cardiovascular surgery. – T. 11 –Elsevier, 1999. – P. 363-367.
99. Everitt N., Glinatsis M., Mcmahon M. Thoracoscopic enucleation of leiomyoma of the oesophagus // British Journal of Surgery. – 1992. – T. 79, № 7. – P. 643-643.
100. Fabian T., Martin J., Katigbak M., Mckelvey A. A., Federico J. A. Thoracoscopic esophageal mobilization during minimally invasive esophagectomy: a head-to-head comparison of prone versus decubitus positions // Surg Endosc. – 2008. – T. 22, № 11. – P. 2485-91.
101. Fabian T., Mckelvey A. A., Kent M. S., Federico J. A. Prone thoracoscopic esophageal mobilization for minimally invasive esophagectomy // Surg Endosc. – 2007. – T. 21, № 9. – P. 1667-70.
102. Farrukh, A., Mayberry, J. Achalasia: an epidemiology update // Esophagus. – 2015. – T. 12, № 2. – P. 170-174.
103. Fernando H. C., Luketich J. D., Samphire J., Alvelo-Rivera M., Christie N. A., Buenaventura P. O., Landreneau R. J. Minimally invasive operation for esophageal diverticula // The Annals of thoracic surgery. – 2005. – T. 80, № 6. – P. 2076-2080.

104. Fernando H. C., Luketich J. D., Samphire J., Alvelo-Rivera M., Christie N. A., Buenaventura P. O., Landreneau R. J. Minimally invasive operation for esophageal diverticula // Ann Thorac Surg. – 2005. – T. 80, № 6. – P. 2076-80.
105. Fiscon V., Portale G., Frigo F., Migliorini G., Fania P. L. Spontaneous rupture of middle thoracic esophagus: thoracoscopic treatment // Surgical endoscopy. – 2010. – T. 24, № 11. – P. 2900-2902.
106. Fisichella P. M., Jalilvand A., Dobrowolsky A. Achalasia and epiphrenic diverticulum // World journal of surgery. – 2015. – T. 39, № 7. – P. 1614-1619.
107. Francis D. L., Katzka D. A. Achalasia: update on the disease and its treatment // Gastroenterology. – 2010. – T. 139, № 2. – P. 369-374. e2.
108. Glanz I., Grünebaum M. The radiological approach to leiomyoma of the oesophagus with a long-term follow-up // Clinical radiology. – 1977. – T. 28, № 2. – P. 197-200.
109. Glatz T., Marjanovic G., Kulemann B., Sick O., Hopt U. T., Hoeppner J. Hybrid minimally invasive esophagectomy vs. open esophagectomy: a matched case analysis in 120 patients // Langenbeck's archives of surgery. – 2017. – T. 402, № 2. – P. 323-331.
110. Gockel I., Niebisch S., Ahlbrand C. J., Hoffmann C., Möhler M., Düber C., Lang H., Heid F. Risk and complication management in esophageal cancer surgery: a review of the literature // The Thoracic and cardiovascular surgeon. – 2016. – T. 64, № 07. – P. 596-605.
111. Gómez-Caro A., Roca M. J., Torres J., Cascales P., Terol E., Castañer J., Piñero A., Parrilla P. Successful use of a single chest drain postlobectomy instead of two classical drains: a randomized study // European journal of cardio-thoracic surgery. – 2006. – T. 29, № 4. – P. 562-566.
112. Gossot D., Fourquier P., Celerier M. Thoracoscopic esophagectomy: technique and initial results // The Annals of thoracic surgery. – 1993. – T. 56, № 3. – P. 667-670.
113. Guo W., Yang S., Li H. Esophagectomy with gastric conduit reconstruction for benign disease: extreme but important // Annals of translational medicine. – 2018. – T. 6, № 7 - P.117.
114. Gurbuz A., Peetz M. Resection of a gastric leiomyoma using combined laparoscopic and gastroscopic approach // Surgical endoscopy. – 1997. – T. 11, № 3. – P. 285-286.

115. Ha C., Regan J., Cetindag I. B., Ali A., Mellinger J. D. Benign esophageal tumors // Surgical Clinics. – 2015. – T. 95, № 3. – P. 491-514.
116. Hamouda A. H., Forshaw M. J., Tsigritis K., Jones G. E., Noorani A. S., Rohatgi A., Botha A. J. Perioperative outcomes after transition from conventional to minimally invasive Ivor-Lewis esophagectomy in a specialized center // Surg Endosc. – 2010. – T. 24, № 4. – P. 865-9.
117. Hatzinger M., Kwon S., Langbein S., Kamp S., Häcker A., Alken P. Hans Christian Jacobaeus: Inventor of human laparoscopy and thoracoscopy // Journal of endourology. – 2006. – T. 20, № 11. – P. 848-850.
118. Haveman J. W., Nieuwenhuijs V. B., Kobold J. P. M., Van Dam G. M., Plukker J. T., Hofker H. S. Adequate debridement and drainage of the mediastinum using open thoracotomy or video-assisted thoracoscopic surgery for Boerhaave's syndrome // Surgical endoscopy. – 2011. – T. 25, № 8. – P. 2492-2497.
119. Herbella F. A., Patti M. G. Minimally invasive esophagectomy // World J Gastroenterol. – 2010. – T. 16, № 30. – P. 3811-5.
120. Herbella F. A., Patti M. G. Modern pathophysiology and treatment of esophageal diverticula // Langenbeck's archives of surgery. – 2012. – T. 397, № 1. – P. 29-35.
121. Hirano Y., Takeuchi H., Oyama T., Saikawa Y., Niihara M., Sako H., Omagari K., Nishi T., Suzuki H., Hibi T. Minimally invasive surgery for esophageal epiphrenic diverticulum: the results of 133 patients in 25 published series and our experience // Surgery today. – 2013. – T. 43, № 1. – P. 1-7.
122. Howard J. M., Ryan L., Lim K. T., Reynolds J. V. Oesophagectomy in the management of end-stage achalasia–Case reports and a review of the literature // International Journal of Surgery. – 2011. – T. 9, № 3. – P. 204-208.
123. Izumi Y., Inoue H., Endo M. Combined endoluminal-intracavitary thoracoscopic enucleation of leiomyoma of the esophagus // Surgical endoscopy. – 1996. – T. 10, № 4. – P. 457-458.
124. Izumi Y., Inoue H., Takeshita K., Kawano T., Yoshino K., Endo M. Thoracoscopic enucleation of leiomyoma of the esophagus--report of two cases // [Zasshi][Journal]. Nihon Kyobu Geka Gakkai. – 1995. – T. 43, № 2. – P. 216-220.

125. J.D. Luketich., et al. Master techniques in surgery: esophageal surgery. Lippincott Williams and Wilkins, 2014: 456 P.126. Jeon H., Choi M.-G., Lim C.-H., Park J., Sung S. Intraoperative esophagoscopy provides accuracy and safety in video-assisted thoracoscopic enucleation of benign esophageal submucosal tumors // Diseases of the Esophagus. – 2015. – T. 28, № 5. – P. 437-441.

127. Jeong O., Cho S. B., Joo Y. E., Ryu S. Y., Park Y. K. Novel technique for intraoperative tumor localization during totally laparoscopic distal gastrectomy: endoscopic autologous blood tattooing // Surgical endoscopy. – 2012. – T. 26, № 6. – P. 1778-1783.

128. Jobe B. A., Kim C. Y., Minjarez R. C., O'rourke R., Chang E. Y., Hunter J. G. Simplifying minimally invasive transhiatal esophagectomy with the inversion approach: Lessons learned from the first 20 cases // Arch Surg. – 2006. – T. 141, № 9. – P. 857-65; discussion 865-6.

129. Jougon J., Mc Bride T., Delcambre F., Minniti A., Velly J.-F. Primary esophageal repair for Boerhaave's syndrome whatever the free interval between perforation and treatment // European journal of cardio-thoracic surgery. – 2004. – T. 25, № 4. – P. 475-479.

130. Kawakatsu S., Ohashi M., Hiki N., Nunobe S., Nagino M., Sano T. Use of endoscopy to determine the resection margin during laparoscopic gastrectomy for cancer // British Journal of Surgery. – 2017. – T. 104, № 13. – P. 1829-1836.

131. Kehlet H. [Laparoscopic surgery--where do we stand?] // Nord Med. – 1997. – T. 112, № 8. – P. 280-282.

132. Kent M., D'amato T., Nordman C., Schuchert M., Landreneau R., Alvelo-Rivera M., Luketich J. Minimally invasive resection of benign esophageal tumors // J Thorac Cardiovasc Surg. – 2007. – T. 134, № 1. – P. 176-181.

133. Khan A., Strauss D., Mason R. Boerhaave's syndrome: diagnosis and surgical management // The Surgeon. – 2007. – T. 5, № 1. – P. 39-44.

134. Kiel T., Ferzli G., Mcginn J. The use of thoracoscopy in the treatment of iatrogenic esophageal perforations // Chest. – 1993. – T. 103, № 6. – P. 1905-1906.

135. Kilic A., Schuchert M. J., Awais O., Luketich J. D., Landreneau R. J. Surgical management of epiphrenic diverticula in the minimally invasive era // JSLS. – 2009. – T. 13, № 2. – P. 160-4.
136. Klaus A., Hinder R. A., Swain J., Achem S. R. Management of epiphrenic diverticula // Journal of gastrointestinal surgery. – 2003. – T. 7, № 7. – P. 906-911.
137. Krill J. T., Naik R. D., Vaezi M. F. Clinical management of achalasia: current state of the art // Clinical and experimental gastroenterology. – 2016. – T. 9. – P. 71.
138. Landen S., El Nakadi I. Minimally invasive approach to Boerhaave's syndrome // Surgical Endoscopy And Other Interventional Techniques. – 2002. – T. 16, № 9. – P. 1354-1357.
139. Lawrence D. R., Ohri S. K., Moxon R. E., Townsend E. R., Fountain S. W. Primary esophageal repair for Boerhaave's syndrome // The Annals of thoracic surgery. – 1999. – T. 67, № 3. – P. 818-820.
140. Lazar G., Jr., Paszt A., Simonka Z., Barsony A., Abraham S., Horvath G. A successful strategy for surgical treatment of Boerhaave's syndrome // Surg Endosc. – 2011. – T. 25, № 11. – P. 3613-9.
141. Lazzarino A. I., Nagpal K., Bottle A., Faiz O., Moorthy K., Aylin P. Open versus minimally invasive esophagectomy: trends of utilization and associated outcomes in England // Ann Surg. – 2010. – T. 252, № 2. – P. 292-8.
142. Lee H. J., Park S.-I., Kim D. K., Kim Y. H. Surgical resection of esophageal gastrointestinal stromal tumors // The Annals of thoracic surgery. – 2009. – T. 87, № 5. – P. 1569-1571.
143. Lee L., Li C., Robert N., Latimer E., Carli F., Mulder D. S., Fried G. M., Ferri L. E., Feldman L. S. Economic impact of an enhanced recovery pathway for oesophagectomy // Br J Surg. – 2013. – T. 100, № 10. – P. 1326-34.
144. Lee L., Sudarshan M., Li C., Latimer E., Fried G. M., Mulder D. S., Feldman L. S., Ferri L. E. Cost-effectiveness of minimally invasive versus open esophagectomy for esophageal cancer // Ann Surg Oncol. – 2013. – T. 20, № 12. – P. 3732-9.

145. Lee L. S., Singhal S., Brinster C. J., Marshall B., Kochman M. L., Kaiser L. R., Kucharczuk J. C. Current management of esophageal leiomyoma // Journal of the American College of Surgeons. – 2004. – T. 198, № 1. – P. 136-146.
146. Levy R. M., Trivedi, D., Luketich J. D. Minimally invasive esophagectomy // Surg Clin North Am. – 2012. – T. 92, № 5. – P. 1265-85.
147. Low D. E., Kunz S., Schembre D., Otero H., Malpass T., Hsi A., Song G., Hinke R., Kozarek R. A. Esophagectomy--it's not just about mortality anymore: standardized perioperative clinical pathways improve outcomes in patients with esophageal cancer // J Gastrointest Surg. – 2007. – T. 11, № 11. – P. 1395-402; discussion 1402.
148. Low D. E., Kuppusamy M. K., Alderson D., Cecconello I., Chang A. C., Darling G., Davies A., D'journo X. B., Gisbertz S. S., Griffin S. M. Benchmarking complications associated with esophagectomy // Annals of surgery. – 2019. - T.69, (2). - P.291-298.
149. Luh S.-P., Hou S.-M., Fang C.-C., Chen C.-Y. Video-thoracoscopic enucleation of esophageal leiomyoma // World journal of surgical oncology. – 2012. – T. 10, № 1. – P. 52.
150. Luketich J. D., Alvelo-Rivera M., Buenaventura P. O., Christie N. A., Mccaughan J. S., Litle V. R., Schauer P. R., Close J. M., Fernando H. C. Minimally invasive esophagectomy: outcomes in 222 patients // Ann Surg. – 2003. – T. 238, № 4. – P. 486-94; discussion 494-5.
151. Luketich J.D., Fernando H.C., Christie N.A., Buenaventura P. O., Keenan R. J., Ikramuddin S., Schauer P. R. Outcomes after minimally invasive esophagomyotomy // Ann Thorac Surg. – 2001. – T. 72, № 6. – P. 1909-12; discussion 1912-3.
152. Luketich J.D., Nguyen N.T., Schauer P.R. Laparoscopic transhiatal esophagectomy for Barrett's esophagus with high grade dysplasia // JSLS. – 1998. – T. 2, № 1. – P. 75-7.
153. Luketich J.D., Nguyen N.T., Weigel T., Ferson P., Keenan R., Schauer P. Minimally invasive approach to esophagectomy // JSLS. – 1998. – T. 2, № 3. – P. 243-7.
154. Luketich J. D., Pennathur A., Awais O., Levy R. M., Keeley S., Shende,M., Christie N. A., Weksler B., Landreneau R. J., Abbas G., Schuchert M. J., Nason K. S. Outcomes after minimally invasive esophagectomy: review of over 1000 patients // Ann Surg. – 2012. – T. 256, № 1. – P. 95-103.

155. Luketich J.D., Schauer P.R., Christie N.A., Weigel T.L., Raja S., Fernando H. C., Keenan R.J., Nguyen N. T. Minimally invasive esophagectomy // Ann Thorac Surg. – 2000. – T. 70, № 3. – P. 906-11; discussion 911-2.
156. Macke R. A., Luketich J. D., Pennathur A., Bianco V., Awais O., Gooding W. E., Christie N. A., Schuchert M. J., Nason K. S., Levy R. M. Thoracic Esophageal Diverticula: A 15-Year Experience of Minimally Invasive Surgical Management // Ann Thorac Surg. – 2015. – T. 100, № 5. – P. 1795-802.
157. Mafune K.-I., Tanaka Y. Thoracoscopic enucleation of an esophageal leiomyoma with balloon dilator assistance // Surgery today. – 1997. – T. 27, № 2. – P. 189-192.
158. Maki H., Azuma M., Kanamaru H., Nishiyama M., Okamoto K., Shimamura T., Kyo K., Maema A., Nakamura T., Shirakawa M. Transabdominal approach assisted by thoracoscopic drainage for lower esophageal perforation // Journal of surgical case reports. – 2015. – T. 2015, № 12. – P. rjv151.
159. Mamidanna R., Bottle A., Aylin P., Faiz O., Hanna G. B. Short-term outcomes following open versus minimally invasive esophagectomy for cancer in England: a population-based national study // Ann Surg. – 2012. – T. 255, № 2. – P. 197-203.
160. Masabni K., Kandagatla P., Popoff A. M., Rubinfeld I., Hammoud Z. Is Esophagectomy for Benign Conditions Benign? // The Annals of thoracic surgery. – 2018. – T. 106, № 2. – P. 368-374.
161. Molena D., Yang S. C. Surgical management of end-stage achalasia // Seminars in thoracic and cardiovascular surgery. – T. 24 –Elsevier, 2012. – P. 19-26.
162. Mormando J., Barbetta A., Molena D. Esophagectomy for benign disease // Journal of thoracic disease. – 2018. – T. 10, № 3. – P. 2026.
163. Murakawa K., Ono K., Yamamura Y., Niwa H., Yamamoto H., Muto J., Kato K., Ichinokawa M., Yoshioka T., Ohtake S. Minimally invasive surgery for esophageal cancer after esophageal perforation // Asian journal of endoscopic surgery. – 2017. – T. 10, № 4. – P. 407-410.
164. Myers B. S., Dempsey D. T. Laparoscopic resection of esophageal epiphrenic diverticulum // Journal of Laparoendoscopic & Advanced Surgical Techniques. – 1998. – T. 8, № 4. – P. 201-207.

165. Nakano T., Onodera K., Ichikawa H., Kamei T., Taniyama Y., Sakurai T., Miyata G. Thoracoscopic primary repair with mediastinal drainage is a viable option for patients with Boerhaave's syndrome // Journal of thoracic disease. – 2018. – T. 10, № 2. – P. 784.
166. Nakano T., Sato C., Sakurai T., Kamiya K., Kamei T., Ohuchi N. Thoracoscopic esophageal repair with barbed suture material in a case of Boerhaave's syndrome // Journal of thoracic disease. – 2016. – T. 8, № 12. – P. E1576.
167. Nathanson L., Gotley D., Smithers M., Branicki F. Videothoracoscopic primary repair of early distal oesophageal perforation // Australian and New Zealand Journal of Surgery. – 1993. – T. 63, № 5. – P. 399-403.
168. Neo E. L., Watson D. I., Bessell J. R. Acute ruptured esophageal duplication cyst // Diseases of the Esophagus. – 2004. – T. 17, № 1. – P. 109-111.
169. Nguyen N. T., Hinojosa M. W., Smith B. R., Chang K. J., Gray J., Hoyt D. Minimally invasive esophagectomy: lessons learned from 104 operations // Ann Surg. – 2008. – T. 248, № 6. – P. 1081-91.
170. Nguyen N. T., Roberts P., Follette D. M., Rivers R., Wolfe B. M. Thoracoscopic and laparoscopic esophagectomy for benign and malignant disease: lessons learned from 46 consecutive procedures // J Am Coll Surg. – 2003. – T. 197, № 6. – P. 902-13.
171. Nguyen N. T., Schauer P., Luketich J. D. Minimally invasive esophagectomy for Barrett's esophagus with high-grade dysplasia // Surgery. – 2000. – T. 127, № 3. – P. 284-90.
172. Nomori H., Horio H., Suemasu K. Early removal of chest drainage tubes and oxygen support after a lobectomy for lung cancer facilitates earlier recovery of the 6-minute walking distance // Surgery today. – 2001. – T. 31, № 5. – P. 395-399.
173. Ohgami M., Ando N., Ozawa S., Kitajima M. Thoracoscopic surgery for benign esophageal disease // Rinsho kyobu geka= Japanese annals of thoracic surgery. – 1994. – T. 14, № 1. – P. 30-36.
174. Okamoto H., Onodera K., Kamba R., Taniyama Y., Sakurai T., Heishi T., Teshima J., Hikage M., Sato C., Maruyama S. Treatment of spontaneous esophageal rupture (Boerhaave syndrome) using thoracoscopic surgery and sivelestat sodium hydrate // Journal of thoracic disease. – 2018. – T. 10, № 4. – P. 2206.

175. Orringer M. B., Marshall B., Chang, A. C., Lee J., Pickens A., Lau C. L. Two thousand transhiatal esophagectomies: changing trends, lessons learned // Annals of surgery. – 2007. – T. 246, № 3. – P. 363.
176. Orringer M. B., Sloan H. Esophagectomy without thoracotomy // The Journal of thoracic and cardiovascular surgery. – 1978. – T. 76, № 5. – P. 643-654.
177. Palanivelu C., Prakash A., Senthilkumar R., Senthilnathan P., Parthasarathi R., Rajan P. S., Venkatachlam S. Minimally invasive esophagectomy: thoracoscopic mobilization of the esophagus and mediastinal lymphadenectomy in prone position--experience of 130 patients // J Am Coll Surg. – 2006. – T. 203, № 1. – P. 7-16.
178. Palanivelu C., Rangarajan M., Madankumar M. V., John S. J., Senthilkumar R. Minimally invasive therapy for benign tumors of the distal third of the esophagus--a single institute's experience // J Laparoendosc Adv Surg Tech A. – 2008. – T. 18, № 1. – P. 20-6.
179. Palanivelu C., Rangarajan M., Senthilkumar R., Annapoorni S., Jategaonkar P. A. Thoracoscopic management of benign tumors of the mid-esophagus: a retrospective study // International Journal of Surgery. – 2007. – T. 5, № 5. – P. 328-331.
180. Palanivelu C., Rangarajan M., Senthilkumar R., Velusamy M. Combined thoracoscopic and endoscopic management of mid-esophageal benign lesions: use of the prone patient position : Thoracoscopic surgery for mid-esophageal benign tumors and diverticula // Surg Endosc. – 2008. – T. 22, № 1. – P. 250-4.
181. Pate J. W., Walker W. A., Cole Jr F. H., Owen, E. W., Johnson W. H. Spontaneous rupture of the esophagus: a 30-year experience // The Annals of thoracic surgery. – 1989. – T. 47, № 5. – P. 689-692.
182. Pawelczyk K., Marciniak M., Kacprzak G., Kolodziej J. One or two drains after lobectomy? A comparison of both methods in the immediate postoperative period // The Thoracic and cardiovascular surgeon. – 2007. – T. 55, № 05. – P. 313-316.
183. Pellegrini C. A., Leichter R., Patti M., Somberg K., Ostroff J. W., Way L. Thoracoscopic esophageal myotomy in the treatment of achalasia // Ann Thorac Surg. – 1993. – T. 56, № 3. – P. 680-2.

184. Peyre C. G., Demeester T. R. Vagal-sparing esophagectomy // Advances in surgery. – 2008. – T. 42. – P. 109-116.
185. Pierre A. F., Luketich J. D. Technique and role of minimally invasive esophagectomy for premalignant and malignant diseases of the esophagus // Surg Oncol Clin N Am. – 2002. – T. 11, № 2. – P. 337-50.
186. Pinotti H., Cecconello I., Da Rocha J. M., Zilberstein B. Resection for achalasia of the esophagus // Hepatogastroenterology. – 1991. – T. 38, № 6. – P. 470-3.
187. Polkowski M. Endoscopic ultrasound and endoscopic ultrasound-guided fine-needle biopsy for the diagnosis of malignant submucosal tumors // Endoscopy. – 2005. – T. 37, № 07. – P. 635-645.
188. Priego P., Lobo E., Rodriguez G., Cabanas J., De Oteyza J. P., Fresneda V. Endoscopic treatment of oesophageal leiomyoma: four new cases // Clinical and Translational Oncology. – 2007. – T. 9, № 2. – P. 106-109.
189. Pross M., Manger T., Wolff S., Kahl S., Lippert H. Thoracoscopic enucleation of benign tumors of the esophagus under simultaneous flexible esophagoscopy // Surgical endoscopy. – 2000. – T. 14, № 12. – P. 1146-1148.
190. Refai M., Brunelli A., Salati M., Xiumè F., Pompili C., Sabbatini A. The impact of chest tube removal on pain and pulmonary function after pulmonary resection // European Journal of Cardio-Thoracic Surgery. – 2012. – T. 41, № 4. – P. 820-823.
191. Rockall T., Demartines N. Laparoscopy in the era of enhanced recovery // Best Practice & Research Clinical Gastroenterology. – 2014. – T. 28, № 1. – P. 133-142.
192. Romario U. F., Ceolin M., Porta M., Rosati R. Laparoscopic repair of epiphrenic diverticulum // Seminars in thoracic and cardiovascular surgery. – T. 24 –Elsevier, 2012. – P. 213-217.
193. Rosati R., Fumagalli U., Bona S., Bonavina L., Peracchia A. Diverticulectomy, myotomy, and fundoplication through laparoscopy: a new option to treat epiphrenic esophageal diverticula? // Annals of surgery. – 1998. – T. 227, № 2. – P. 174.
194. Rosati R., Fumagalli U., Bona S., Zago M., Celotti S., Bisagni P., Peracchia A. Laparoscopic treatment of epiphrenic diverticula // Journal of Laparoendoscopic & Advanced Surgical Techniques. – 2001. – T. 11, № 6. – P. 371-375.

195. Rothenberg S. S. Thoracoscopic pulmonary surgery // Seminars in pediatric surgery. – T. 16 –Elsevier, 2007. – P. 231-237.
196. Roviaro G., Maciocco M., Varoli F., Rebuffat C., Vergani C., Scarduelli A. Videothoracoscopic treatment of oesophageal leiomyoma // Thorax. – 1998. – T. 53, № 3. – P. 190-192.
197. Roviaro G., Varoli F., Vergani C., Maciocco M. State of the art in thoracoscopic surgery // Surgical Endoscopy And Other Interventional Techniques. – 2002. – T. 16, № 6. – P. 881-892.
198. Salo J., Isolauri J., Heikkilä L., Markkula H., Heikkinen L., Kivilaakso E., Mattila S. Management of delayed esophageal perforation with mediastinal sepsis. Esophagectomy or primary repair? // The Journal of thoracic and cardiovascular surgery. – 1993. – T. 106, № 6. – P. 1088-1091.
199. Scheepers J. J., Mulder C. J., Van Der Peet D. L., Meijer S., Cuesta M. A. Minimally invasive oesophageal resection for distal oesophageal cancer: a review of the literature // Scand J Gastroenterol Suppl. – 2006.10.1080/00365520600664425 № 243. – P. 123-34.
200. Schuchert M. J., Luketich J. D., Fernando H. C. Complications of minimally invasive esophagectomy // Semin Thorac Cardiovasc Surg. – 2004. – T. 16, № 2. – P. 133-41.
201. Scott P. D., Harold K. L., Heniford B. T., Jaroszewski D. E. Results of laparoscopic Heller myotomy for extreme megaesophagus: an alternative to esophagectomy // Surgical Laparoscopy Endoscopy & Percutaneous Techniques. – 2009. – T. 19, № 3. – P. 198-200.
202. Sentürk M. New concepts of the management of one-lung ventilation // Current Opinion in Anesthesiology. – 2006. – T. 19, № 1. – P. 1-4.
203. Shichinohe T., Hirano S., Kondo S. Video-assisted esophagectomy for esophageal cancer // Surgery today. – 2008. – T. 38, № 3. – P. 206-213.
204. Shimi S., Nathanson L., Cuschieri A. Laparoscopic cardiomyotomy for achalasia // Journal of the Royal College of Surgeons of Edinburgh. – 1991. – T. 36, № 3. – P. 152-154.

205. Sihag S., Kosinski A. S., Gaissert H. A., Wright C. D., Schipper P. H. Minimally invasive versus open esophagectomy for esophageal cancer: a comparison of early surgical outcomes from the Society of Thoracic Surgeons National Database // The Annals of thoracic surgery. – 2016. – T. 101, № 4. – P. 1281-1289.
206. Soares R., Herbella F. A., Prachand V. N., Ferguson M. K., Patti M. G. Epiphrenic diverticulum of the esophagus. From pathophysiology to treatment // Journal of Gastrointestinal Surgery. – 2010. – T. 14, № 12. – P. 2009-2015.
207. Soares R. V., Montenovo M., Pellegrini, C. A., Oelschlager B. K. Laparoscopy as the initial approach for epiphrenic diverticula // Surgical endoscopy. – 2011. – T. 25, № 12. – P. 3740-3746.
208. Soro M., Garcia-Perez M., Belda F., Ferrandis R., Aguilar G., Tusman G., Gramuntell F. Effects of prone position on alveolar dead space and gas exchange during general anaesthesia in surgery of long duration // European journal of anaesthesiology. – 2007. – T. 24, № 5. – P. 431-437.
209. Spinoglio G., Summa M., Quarati R., Testa S., Priora F., Lenti M. L., Ravazzoni F., Piscioneri D. Thoracoscopic and laparoscopic esophagectomy in a case of spontaneous rupture of the esophagus (Boerhaave's syndrome) // European Journal of Trauma and Emergency Surgery. – 2009. – T. 35, № 4. – P. 414-416.
210. Stašek M., Aujeský R., Vrba R., Loveček M., Chudáček J., Janda, P., Gregořík M., Vomáčková K., Neoral Č., Klos D. Indications and benefits of intraoperative esophagogastroduodenoscopy // Videosurgery and Other Miniinvasive Techniques. – 2018. – T. 13, № 2. – P. 164-175.
211. Streitz J. M., Glick M. E., Ellis F. H. Selective use of myotomy for treatment of epiphrenic diverticula: manometric and clinical analysis // Archives of Surgery. – 1992. – T. 127, № 5. – P. 585-588.
212. Stuart R., Wyman A., Chan A., Chung S., Li, A. Thoracoscopic resection of oesophageal diverticulum: a case report // Journal of the Royal College of Surgeons of Edinburgh. – 1996. – T. 41, № 2. – P. 118-119.
213. Sudarshan M., Ferri L. A critical review of minimally invasive esophagectomy // Surg Laparosc Endosc Percutan Tech. – 2012. – T. 22, № 4. – P. 310-8.

214. Swanstrom L. L., Hansen P. Laparoscopic total esophagectomy // Archives of Surgery. – 1997. – T. 132, № 9. – P. 943-949.
215. Takemura M., Higashino M., Osugi H., Tokuhara T., Takada N., Kinoshita H. Thoracoscopic enucleation of esophageal leiomyoma // [Zasshi][Journal]. Nihon Kyobu Geka Gakkai. – 1997. – T. 45, № 9. – P. 1606-1611.
216. Tapias L. F., Morse C. R., Mathisen D. J., Gaissert H. A., Wright C. D., Allan J. S., Lanuti M. Surgical management of esophageal epiphrenic diverticula: a transthoracic approach over four decades // The Annals of thoracic surgery. – 2017. – T. 104, № 4. – P. 1123-1130.
217. Thomas M., Anthony A., Fosh B., Finch J., Maddern G. Oesophageal diverticula // British journal of surgery. – 2001. – T. 88, № 5. – P. 629-642.
218. Vallböhmer D., Hölscher A., Brabender J., Bollschweiler E., Gutschow C. Thoracoscopic enucleation of esophageal leiomyomas: a feasible and safe procedure // Endoscopy. – 2007. – T. 39, № 12. – P. 1097-1099.
219. Van Der Peet D., Klinkenberg-Knol E., Berends F., Cuesta M. Epiphrenic diverticula: minimal invasive approach and repair in five patients // Diseases of the Esophagus. – 2001. – T. 14, № 1. – P. 60-62.
220. Von Rahden B., Stein H., Feussner H., Siewert J. Enucleation of submucosal tumors of the esophagus: minimally invasive versus open approach // Surgical Endoscopy and Other Interventional Techniques. – 2004. – T. 18, № 6. – P. 924-930.
221. Watson D., Davies N., Jamieson G. Totally endoscopic Ivor Lewis esophagectomy // Surgical endoscopy. – 1999. – T. 13, № 3. – P. 293-297.
222. Wong Y., Tong K., Chan S. Y., Chan K., Wong C., Law T. T., Law S. Minimally invasive esophagectomy: A single center comparative study of outcomes with 638 esophagectomy for squamous cell cancer of the esophagus // The Society for Surgery of the Alimentary Tract Annual Meeting –The Society for Surgery of the Alimentary Tract., 2017. – P. 47.
223. Yang J., Lyu B., Zhu W., Chen J., He J., Tang S. [A retrospective cohort comparison of esophageal carcinoma between thoracoscopic and laparoscopic esophagectomy and open esophagectomy] // Zhonghua Wai Ke Za Zhi. – 2015. – T. 53, № 5. – P. 378-81.

224. Yatabe T., Kitagawa H., Yamashita K., Akimori T., Hanazaki K., Yokoyama M. Better postoperative oxygenation in thoracoscopic esophagectomy in prone positioning // J Anesth. – 2010. – T. 24, № 5. – P. 803-6.
225. Yibulayin W., Abulizi S., Lv H., Sun W. Minimally invasive oesophagectomy versus open esophagectomy for resectable esophageal cancer: a meta-analysis // World journal of surgical oncology. – 2016. – T. 14, № 1. – P. 304.
226. Young M. M., Deschamps C., Trastek V. F., Allen M. S., Miller D. L., Schleck C. D., Pairolero P. C. Esophageal reconstruction for benign disease: early morbidity, mortality, and functional results // The Annals of thoracic surgery. – 2000. – T. 70, № 5. – P. 1651-1655.
227. Zacherl J. The current evidence in support of multimodal treatment of locally advanced, potentially resectable esophageal cancer // Dig Dis. – 2014. – T. 32, № 1-2. – P. 171-5.
228. Zaninotto G., Portale G., Costantini M., Merigliano S., Guirroli E., Rizzetto C., Rampado S., Ancona E. Long-term outcome of operated and unoperated epiphrenic diverticula // Journal of Gastrointestinal Surgery. – 2008. – T. 12, № 9. – P. 1485.
229. Zaninotto G., Portale G., Costantini M., Rizzetto C., Salvador R., Rampado S., Pennelli G., Ancona E. Minimally invasive enucleation of esophageal leiomyoma // Surgical Endoscopy And Other Interventional Techniques. – 2006. – T. 20, № 12. – C. 1904-1908.
230. Zhao Y., Cai K., Liu D., Wu H., Xiong G., Wang H., Huang Z., Cai R., Wu X. Video-assisted thoracoscopic removal of esophageal leiomyomas with intraoperative tumor location by endoscopy // Nan fang yi ke da xue xue bao= Journal of Southern Medical University. – 2012. – T. 32, № 4. – P. 586-588.