

ФЕДЕРАЛЬНОЕ ГОСУДРСТВЕННОЕ БЮДЖЕТНОЕ НАУЧНОЕ  
УЧРЕЖДЕНИЕ «РОССИЙСКИЙ НАУЧНЫЙ ЦЕНТР ХИРУРГИИ ИМЕНИ  
АКАДЕМИКА Б. В. ПЕТРОВСКОГО»

*На правах рукописи*

УСИКЯН ЭМИН ГРАЧОВИЧ

ИНСТРУМЕНТАЛЬНАЯ ДИАГНОСТИКА  
ТРУДНЫХ ДЫХАТЕЛЬНЫХ ПУТЕЙ

3.1.12 – Анестезиология и реаниматология

Диссертация

на соискание ученой степени

кандидата медицинских наук

Научный руководитель:  
доктор медицинских наук,  
Зайцев Андрей Юрьевич

Москва, 2024

ВВЕДЕНИЕ.....	4
ГЛАВА I. СОВРЕМЕННЫЕ ПОДХОДЫ И ВОЗМОЖНОСТИ В ДИАГНОСТИКЕ ТРУДНЫХ ДЫХАТЕЛЬНЫХ ПУТЕЙ.....	11
1.1 Традиционные (субъективные) методы оценки трудных дыхательных путей.....	12
1.1.1 Тест Маллампасти.....	12
1.1.2 Тест на взаимоотношения структур лицевого черепа и шейного отдела позвоночника.....	14
1.1.3 Тесты на врождённую или приобретённую деформацию лицевого черепа и нарушения привкуса.....	17
1.1.4 Тест «отпечаток ладони», подвижность шейного отдела позвоночника и индекс массы тела.....	18
1.1.5 Тест на прикусывание верхней губы и максимальное расстояние между верхними и нижними резцами.....	21
1.1.6 Комбинированные методы оценки.....	23
1.1.7 Прямые и непрямые методы оценки трудной интубации.....	28
1.2 Инструментальные методы оценки верхних дыхательных путей.....	29
1.2.1 Рентгенография головы и шеи.....	29
1.2.2 Компьютерная томография и магнитно-резонансная томография головы и шеи.....	31
1.2.3 Ультразвуковые методы оценки верхних дыхательных путей .....	33
1.2.4 Непрямые методы оценки трудных дыхательных путей.....	35
ГЛАВА II. ХАРАКТЕРИСТИКА КЛИНИЧЕСКИХ НАБЛЮДЕНИЙ И МЕТОДЫ ИССЛЕДОВАНИЯ.....	38
2.1 Характеристика клинических наблюдений.....	38
2.2 Методы исследования пациентов.....	39

2.2.1	Оценка «трудной интубации трахеи» по шкале LEMON.....	39
2.2.2	Техника общей анестезии, ларингоскопии и интубации трахеи.....	40
2.2.3	Предикторы трудных дыхательных путей, полученные с помощью компьютерной томографии.....	41
2.2.4	Ультразвуковое исследование гортаноглотки и трахеи.....	48
2.3	Статистические методы обработки.....	52
ГЛАВА III. РОЛЬ КОМПЬЮТЕРНОЙ ТОМОГРАФИИ В ДИАГНОСТИКЕ ТРУДНОЙ ЛАРИНГОСКОПИИ.....		54
3.1	Выявление значимости субъективных клинических признаков шкалы LEMON в оценке трудной ларингоскопии.....	54
3.2	Выявление значимости КТ признаков при трудной ларингоскопии.....	58
Заключение к главе 3.....		66
ГЛАВА IV. РОЛЬ УЛЬТРАЗВУКОВЫХ ИССЛЕДОВАНИЙ В ДИАГНОСТИКЕ ТРУДНЫХ ДЫХАТЕЛЬНЫХ ПУТЕЙ.....		68
4.1	Выявление значимости субъективных клинических признаков шкалы LEMON в оценке трудной ларингоскопии.....	68
4.2	Выявление значимости ультразвуковых признаков при трудной ларингоскопии.....	72
Заключение к главе 4.....		81
ЗАКЛЮЧЕНИЕ.....		83
ВЫВОДЫ.....		90
ПРАКТИЧЕСКИЕ РЕКОМЕНДАЦИИ.....		91
СПИСОК СОКРАЩЕНИЙ.....		92
СПИСОК ЛИТЕРАТУРЫ.....		94

### **Актуальность работы**

Обеспечение безопасности проходимости дыхательных путей является краеугольным камнем в анестезиологии. Данная проблема всегда будет актуальной, поскольку своевременное предупреждение критической ситуации напрямую влияет на качество и конечный результат оказания медицинской помощи пациентам.

Трудные дыхательные пути (ТДП) – это угрожающая жизни ситуация, которая обусловлена анатомическими и/или клиническими причинами и неадекватностью или отсутствием возможности поддержания проходимости верхних дыхательных путей (ВДП) традиционным способом с риском возникновения критической гипоксемии [96]. ТДП могут возникать как при плановых, так и при экстренных клинических ситуациях и характеризуются невозможностью поддержания проходимости ВДП на следующих этапах: вентиляция лицевой маской, прямая или непрямая ларингоскопия, интубация трахеи, установка и вентиляция через надгортанный воздуховод (НГВ), позиционирование подгортанного воздуховода, хирургический доступ к дыхательным путям, экстубация трахеи [2, 3, 4, 6, 8, 10, 11, 13, 14, 15, 37, 59].

Непредвиденные трудные дыхательные пути во время индукции - состояние, которого лучше избегать. Трудности во время обеспечения проходимости дыхательных путей может быть стрессовым опытом не только для врачей, но и для всех членов команды, где даже малейшая недооценка может привести к развитию ситуации «не могу интубировать, не могу вентилировать» (НИНВ) [59]. Поэтому преждевременная подготовка к этим ситуациям может иметь большое значение, особенно когда вы сталкиваетесь с тяжелыми пациентами.

Неудачная или трудная эндотрахеальная интубация является существенной причиной заболеваемости и смертности во время анестезии. Было установлено, что

неспособность успешно справиться со сложными дыхательными путями является одной из основных причин смерти, связанной с анестезией. По данным Т. М. Cook и S. R. MacDougall-Davis (2012) частота неудачной интубации составляет 1 на 2000 плановых хирургических вмешательств, 1 на 300 при быстрой последовательной индукции и 1 на 50-100 в экстренной хирургии, амбулатории, интенсивной терапии и догоспитальном этапе оказания медицинской помощи. [32]. Например, ситуация «не могу интубировать, не могу вентилировать» встречается менее чем у 1 из 5000 пациентов в общей анестезии и требует экстренного хирургического доступа (ЭХД) только у 1 из 50 000, однако почти 25% случаев всей анестезиологической летальности приходится именно на НИНВ [42, 68]. Частота НИНВ, требующая ЭХД, может вырасти до 1 на 200 пациентов в отделениях неотложной помощи, интенсивной терапии и догоспитальном этапе. ТДП могут возникнуть из-за анатомических нарушений или ситуационных факторов, таких как человеческий фактор, внешние факторы, воспаление дыхательных путей, тяжёлое состояние пациента и т.п. Однако не все случаи могут быть выявлены до анестезии, и многие случаи ТДП возникают после попытки найти голосовые связки с помощью прямой ларингоскопии, когда индуцирована потеря сознания и расслаблены скелетные мышцы. Тщательное выявление предикторов ТДП является залогом раннего распознавания этих ситуаций.

Современный подход к обеспечению проходимости верхних дыхательных путей заключается в предоперационном прогнозировании вероятной трудной интубации трахеи (ИТ). В настоящий момент к рутинным методам прогнозирования ТДП относятся сбор анамнеза и объективный осмотр.

Общим недостатком внешнего осмотра и существующих комплексных методов оценки дыхательных путей является их субъективность, напрямую зависящая от опыта анестезиолога. В повседневной практике для оценки трудных дыхательных путей используются различные прогностические тесты, такие как тест Маллампати, Кука, открытие рта, тироментальное и стерноментальное расстояние, протрузия верхней челюсти, отпечаток ладони, шкалы El-Ganzouri, LEMON и многие другие. Их прогностическая ценность при ТДП очень низка.

Исключение составляет шкала Кормак-Лехан. Существующие исследования, показывают высокую ценность использования шкалы для констатации трудной ларингоскопии. Однако эта шкала не предназначена для диагностики наличия трудных дыхательных путей.

С этой позиции внимание привлекает возможность использовать информацию, полученную с помощью дополнительных инструментальных методов исследования (рентгенография, КТ, МРТ, УЗИ эндоскопия и некоторые другие), штатно включаемых в программу предоперационного обследования пациента [1]. Однако в настоящее время нет убедительных научных данных, позволяющих рекомендовать определенные исследования в качестве рутинных методов обследования пациентов для прогнозирования ТДП [11].

Таким образом, становится возможной объективная оценка состояния дыхательных путей и рациональность объективных показателей в качестве предикторов трудной ларингоскопии, полученных при инструментальных методах диагностики.

### **Степень разработанности темы исследования**

Использование в повседневной практике различных прогностических тестов для оценки трудных дыхательных путей зачастую не приводит к достижению желаемого результата. Известно, что только у 5 пациентов из 100 встречаются трудности при обеспечении проходимости дыхательных путей, но почти 25% всей анестезиологической летальности приходится именно на НИНВ. Методы профилактики и диагностики ТДП на сегодняшний день считаются субъективными и недостаточно разработанными, а различные объективные критерии оценки, такие как лучевые методы (УЗИ и КТ) находятся на стадии изучения и не внедрены в клиническую практику, что определило актуальность исследования.

### **Цель исследования**

Разработать методы инструментального контроля обеспечения безопасности ведения пациентов с трудными дыхательными путями.

### **Задачи исследования**

1. Выявить роль радиологических методов исследования для диагностики трудной ларингоскопии.
2. Определить возможности ультразвукового исследования при ларингоскопии, как одного из этапа трудных дыхательных путей.
3. Оценить преимущества и недостатки инструментальных методов исследования в сравнении с прогностическими оценочными шкалами для выявления трудных дыхательных путей.
4. Разработать и внедрить в клиническую практику алгоритмы инструментальной диагностики трудных дыхательных путей.

### **Научная новизна работы**

1. Впервые в отечественной практике оценены возможности ультразвуковых исследований при диагностике трудной ларингоскопии.
2. Доказан прогностический потенциал предикторов трудной ларингоскопии с помощью компьютерной томографии.
3. Оценены преимущества и недостатки инструментальных методов исследования в сравнении со шкалой LEMON для выявления трудной интубации.

### **Практическая значимость**

В ходе проведенной работы аргументированы, разработаны и внедрены в практику принципы наиболее эффективной и безопасной оценки риска трудной интубации трахеи. Анализ результатов, полученных с помощью УЗИ и КТ, позволил выявить предикторы для точного определения вероятности развития ситуации «трудных дыхательных путей» у пациентов, а разработанный на её основе алгоритм выбора метода диагностики проходимости дыхательных путей показал свою эффективность в клинической практике.

### **Основные положения, выносимые на защиту**

1. Применение лучевых методов оценки (УЗИ и КТ) дыхательных путей целесообразно в связи с высокими прогностическими потенциалами методов.
2. Прогностический потенциал, применяемых стандартных способов оценки дыхательных путей (шкалы LEMON), уступает лучевым методам.
3. Применение предложенной шкалы LUC (образованно сокращением с помощью начальных букв следующих аббревиатур: LEMON, US и СТ) позволяет заблаговременно выявить трудную ларингоскопию трахеи.

### **Внедрение результатов исследования**

Результаты исследования и разработанный метод внедрен и применяется при выполнении плановых оперативных вмешательств у пациентов на базе отделения анестезиологии-реанимации I (общей анестезиологии и реанимации) ФГБНУ «Российский научный центр хирургии им. Академика Б. В. Петровского».

### **Личный вклад автора**

Автор лично принимал участие в разработке протоколов диагностики трудной ларингоскопии, выполнении основного объема теоретических и экспериментальных исследований, изложенных в диссертационной работе, включая разработку теоретических моделей, методик экспериментальных исследований, проведение исследований, анализ и оформление результатов в виде публикаций и научных докладов. Полученные результаты представляют собой усовершенствование ранее известных методик и способов решения отдельных задач диагностики трудной ларингоскопии

### **Степень достоверности**

Фундаментом полученных выводов послужили результаты статистического исследования, проведенного при помощи программного обеспечения Microsoft Excel и IBM SPSS Statistics 28.0.1.0 Для определения распределения использовались тесты Шапиро-Уилка и Колмогорова-Смирнова, U-критерий



Манна-Уитни для двух независимых выборок, диагностическую способность оценивалось, определяя чувствительность и специфичность с помощью ROC анализа.

Достоверность результатов обусловлена соблюдением нормативов теоретического и экспериментального исследования. Выборка репрезентативна. Длительность работы составила 3 года, что позволило обеспечить исследование достаточного количества пациентов.

### **Апробация результатов**

Материалы диссертации были представлены на:

- Форуме анестезиологов и реаниматологов России (ФАРР-2020), (Москва, 25-27 октября 2020 г.);

- XIX Съезде федерации анестезиологов и реаниматологов - Форуме анестезиологов и реаниматологов России (ФАРР-2021), (Москва, 9-11 октября 2021 г.);

-II конгрессе «Безопасность в анестезиологии и интенсивной терапии», посвященном памяти академика РАН А. А. Бунатяна, (Москва, 29 сентября 2022 г.);

-XX Всероссийской научно-образовательной конференции «Рекомендации и индивидуальные подходы в анестезиологии и реаниматологии», (Москва, 21 мая 2023 г.);

- XXI Съезде Федерации анестезиологов и реаниматологов - Форуме анестезиологов и реаниматологов России (ФАРР-2023), (Москва, 14.10.2023 г.).

Диссертация апробирована и рекомендована к защите на объединенной научной конференции отдела анестезиологии и реанимации ФГБНУ «РНЦХ им. акад. Б. В. Петровского», кафедры анестезиологии и реаниматологии ИПО ФГАОУ ВО Первый МГМУ им. И. М. Сеченова Министерства Здравоохранения Российской Федерации (Сеченовский университет), отделения анестезиологии и хирургической реанимации ФГБУ «Клиническая больница №1» (Волынская) Управления делами Президента РФ (Протокол № 14/22 от 27.05. 2022 г.).

### **Публикации**

Материалы исследования отражены в 8 публикациях, в том числе 4 статьи опубликованы в журналах, рекомендованных Высшей аттестационной комиссией при Министерстве образования и науки Российской Федерации.

### **Структура и объём диссертации**

Диссертация изложена на 105 листах машинописного текста, состоит из введения, 4 глав, заключения, выводов, практических рекомендаций, списка сокращений и списка литературы, содержащего 105 источников (14 отечественных и 91 зарубежных публикации). Диссертация иллюстрирована 10 таблицами и 22 рисунками.

## СОВРЕМЕННЫЕ ПОДХОДЫ И ВОЗМОЖНОСТИ В ДИАГНОСТИКЕ ТРУДНЫХ ДЫХАТЕЛЬНЫХ ПУТЕЙ

Современный подход к обеспечению проходимости верхних дыхательных путей (ВДП) заключается в предоперационном прогнозировании вероятной трудной интубации трахеи. В настоящий момент к рутинным методам прогнозирования трудных дыхательных путей относятся сбор анамнеза и объективный осмотр [8, 37].

Общим недостатком внешнего осмотра и существующих комплексных методов оценки дыхательных путей является их субъективность, напрямую зависящая от квалификации анестезиолога. В повседневной практике для оценки ТДП используют различные прогностические методы. Их прогностическая ценность при ТДП подвергается сомнению [26, 36, 50, 55].

С целью объективной верификации предикторов трудных дыхательных путей привлекает возможность использовать информацию, полученную с помощью инструментальных методов исследования (рентгенография, КТ, МРТ, УЗИ эндоскопия и некоторые другие). Однако, в настоящее время нет убедительных данных, позволяющих рекомендовать определенные исследования в качестве рутинных методов для прогнозирования ТДП.

Таким образом, формируется возможность объективной оценки состояния дыхательных путей, осуществляемая в рамках концепции «Скрытой угрозы» [4]. Под последней понимают не поддающиеся субъективной оценке функциональные и анатомические нарушения, способные стать причиной нарушения проходимости дыхательных путей и фатальных осложнений. На практике эти нарушения не всегда удаётся обнаружить при визуальном осмотре пациента (отек гортани или ротоглотки, повреждения мышц диафрагмы рта и другие скрытые травматические повреждения).

Необходимо учитывать, что большинство критических ситуаций, рассматриваемые как «не могу интубировать, не могу вентилировать», являются следствием несвоевременной оценки анатомических и функциональных изменений, которые и приводят к нарушению проходимости дыхательных путей на различных этапах оперативного вмешательства [36, 55, 56].

С учётом всех выше представленных обстоятельств, целесообразно оценить рациональность объективных показателей в качестве предикторов ТДП, полученных при инструментальных методах диагностики, доступных в повседневной практике врача-анестезиолога-реаниматолога.

## **1.1 Традиционные (субъективные) методы оценки трудных дыхательных путей**

Многие из прогностических тестов были специально разработаны для выявления пациентов без явной патологии или аномальной анатомии, которые могут иметь ТДП. Большинство тестов дыхательных путей можно провести у постели больного за считанные секунды. Однако, прикроватные тесты дыхательных путей подвергались критике за их плохую прогностическую способность, которая связана с низкой частотой встречаемости трудных дыхательных путей. В этой ситуации положительные и отрицательные прогностические значения всегда будут низкими для любого теста [50, 105].

### **1.1.1 Тест Маллампати**

Тест Маллампати - градуированная 3-уровневая графическая шкала, созданная в 1985 г. Seshagiri Rao Mallampati для прогнозирования трудной интубации перед общей анестезией и в настоящее время регулярно используемая для этой цели по всему миру [16]. В последствии, шкала Маллампати в 1987 г. была модифицирована G. L. Samsoon и J. R. Young, которые сделали её четырёхуровневой [90]. В дальнейшем, тест Маллампати стали применять перед

процедурной седацией и ряд специализированных обществ по ТДП рекомендовали его в качестве рутинного элемента скрининга.

В 2013 г. Sebastian Heinrich и соавт. опубликовали ретроспективное исследование, включившее информацию о 102 305 пациентах [51]. В результате они указали на то, что положительная прогностическая ценность шкалы Маллампати при III, IV классах составила 17%. Отношение шансов (ОШ) составило 6,5 (6,16-6,96). В результатах исследования утверждается, что для прогнозирования трудной ларингоскопии (ТЛС) и трудной интубации (ТИ) тест Маллампати обладает 45%-ой чувствительностью и 89%-ой специфичностью.

Результаты исследования L. H. Lundstrøm и соавт. (2009), включавшего 91 332 пациентов, показали, что тест Маллампати обладает еще меньшей чувствительностью (20%), при намного более высокой специфичности (94%) [47]. А также в 2011 году L. H. Lundstrøm опубликовал мета-анализ прогностической эффективности теста Маллампати, включавшего 55 исследование (177 088 пациентов) [67]. Согласно данной работе, применения исключительно теста Маллампати для определения ТЛС и ТИ недостаточно. ОШ – 5,89, чувствительность – 91%, специфичность – 31%.

В то же время многие другие исследования показали схожие результаты с низкой чувствительностью, которая колебалась от 31% до 53%, и умеренно высокой специфичностью от 80% до 83%.

D. W. Nealy (2016) продемонстрировал данные 80 801 пациентов и показал, что для повышения чувствительности теста Маллампати его следует выполнять с нейтральным положением головы, избегая разгибания в шейном отделе. Автор и его коллеги также выявили, что чувствительность и специфичность теста Маллампати не возрастала и находилась в тех же пределах, когда III и IV класс Маллампати применялся с еще одним предиктором трудных дыхательных путей [18].

Согласно совокупным данным крупнейших мета-анализов опубликованными S. M. Green в 2019 г., тест Маллампати обладает 53%

чувствительностью при трудной ларингоскопии и 17% при трудной масочной вентиляции [44].

Таким образом, полагаясь на тест Маллампати в качестве инструмента скрининга, можно пропустить примерно половину случаев трудной ларингоскопии и большинство случаев трудной масочной вентиляции. Это связано с его недостаточной чувствительностью. Прогнозирование трудных дыхательных путей с помощью этого теста, также отличается низкими специфичностью и чувствительностью. Вероятнее всего, такие результаты получаются из-за того, что разные анестезиологи обычно оценивают тест Маллампати по-разному. В то же время известно, что тест Маллампати нельзя оценить у многих маленьких детей и у пациентов, которые не могут сотрудничать из-за своего основного заболевания. Поэтому, тест Маллампати не обладает точностью, надежностью, необходимыми для стандартной оценки дыхательных путей.

### **1.1.2 Тесты на взаимоотношения структур лицевого черепа и шейного отдела позвоночника**

Тироментальное расстояние (тест Patil), первоначально описан в 1983 г. V. U. Patil и коллегами, как неинвазивный показатель для прогнозирования трудной ларингоскопии [39]. Тест Patil измеряется как прямое расстояние от щитовидного хряща до нижней челюсти, при максимальном разгибании шеи, и, следовательно, представляет собой подчелюстное пространство. Если это расстояние слишком короткое, то при ларингоскопии смещения языка кпереди будет недостаточно для прямого обзора гортани из-за его больших размеров по отношению к структурам гортаноглотки. Благодаря простоте выполнения, применение тироментального расстояния широко распространено и рекомендовано для описания дыхательных путей пациента и, следовательно, прогнозирования трудной ларингоскопии.

Известно, что тироментальное расстояние  $\leq 6,0$  см указывает на трудную ларингоскопию, в то время как расстояние  $\geq 6,5$  см предсказывает приемлемый или хороший прямой ларингоскопический обзор.

В оригинальных публикациях Н. Bilgin и G. Ozyurt (1998), P. J. Butler и S. S. Dhara (1992) описывалось, что тироментальное расстояние 6 см является предиктором сложной или невозможной интубации [28, 29]. В это же время оценка была модифицирована С. М. Frerk (1991), который обнаружил, что тироментальное расстояние  $\leq 7$  см приводит к трудностям во время интубации при 91% чувствительности и 82% специфичности [41].

Однако более поздние исследования не подтвердили предыдущие наблюдения и показали низкую чувствительность и специфичность у пациентов с ТДП при использовании теста Patil. Так J. C. Tse и соавт. (1995) и S. Aktas и соавт. (2015), используя правило 7 см при оценке трудной интубации трахеи, показали низкую чувствительность (32% и 16%, соответственно) [22, 97]. Такие низкие показатели чувствительности с умеренно высокой специфичностью характерны для большинства других, более поздних исследований тироментального расстояния с целью выявления трудной ларингоскопии и интубации трахеи у взрослых и опровергают ранние исследования эффективности данного метода при диагностике ТДП.

Кроме того, существуют предпосылки к затруднению технического выполнения теста Patil. Исследования показали, что могут возникать ошибки при определении ориентиров передней поверхности шеи, например, крикотиреоидная мембрана была точно идентифицирована пальпацией только у 25-71% людей без избыточной массы тела и у 0-39% женщин с ожирением из-за менее заметного щитовидного хряща и избыточной жировой ткани в области шеи [21].

Таким образом, у женщин и у пациентов с ожирением, снижается эффективность данного метода.

При обсуждении тестов на ТДП нельзя не упомянуть о хиоментальном расстоянии (расстояние между подъязычной костью и подбородком). В норме это расстояние больше 4,0 см. Еще в 1991 г. Jonathan L. Venumof в своих работах отмечал о его прогностической ценности [27].

В 2011 г. Z. H. Khan и соавт. в своей работе, включившей информацию о 300 пациентах, показали, что хиоментальное расстояние меньше 3,5 см обладает

чувствительностью всего 8,8% при высокой специфичности 98,9% [19]. Иранским коллегам удалось продемонстрировать, что хиоментальное расстояние  $\geq 3,5$  см в 87,7% случаев ассоциируется с нормальной протрузией нижней челюсти (I и II класс теста «прикусывание верхней губы») и хорошей визуализацией голосовых связок при прямой ларингоскопии (I и II класс Cormack-Lehane).

T. Yu. и соавт. (2015), B. Wang и соавт. (2018) показали, что хиоментальное расстояние меньше 4 см обладает очень низкой чувствительностью (20%) и высокой специфичностью (97%) [30, 70].

A. Nonarmand и соавт. в 2014 г. провели исследование, которое включало информацию о 525 пациентах [48]. Они измеряли хиоментальное расстояние в нейтральном положении головы и при полном разгибании шеи. В нейтральном положении головы трудная визуализация голосовых связок при прямой ларингоскопии встречалась при расстоянии меньше  $4,3 \pm 1,0$  см (специфичность – 41,4%, чувствительность – 59,6%). При полностью разогнутой голове, голосовые складки плохо визуализировались при хиоментальном расстоянии меньше  $5,3 \pm 1,3$  см (специфичность – 72,3, %, чувствительность – 47,5%).

Таким образом, хиоментальное расстояние имеет низкую прогностическую ценность, поэтому необходимо искать оптимальную комбинацию тестов, включающую хиоментальное расстояние и другие предикторы, и выполнять тесты в сочетании, а не использовать их по отдельности.

Данные о стерноментальном расстоянии (тест Savva) впервые были опубликованы в 1994 г. и основаны на способности пациента максимально разогнуть шею — чем значительнее разгибание, тем больше расстояние между яремной вырезкой грудины и подбородком [91]. Тест оценивают при полном разгибании шеи. Расстояние варьирует между 15 и 12 см. Считается, что стерноментальное расстояние менее 12,5 см указывает на риск трудной интубации или масочной вентиляции.

Ряд работ подтверждают данное утверждение. Z. H. Khan и соавт. в 2009 г. отметили, что трудности при обеспечении проходимости дыхательных путей возникали в тех случаях, когда стерноментальное расстояние было меньше 13 см



(специфичность – 70.6%, чувствительность – 84,2%) [95]. В. Patel и соавт. (2014) так же показали высокую эффективность выявления трудной интубации трахеи при стерноментальном расстоянии меньше 12,5 см (91% чувствительность и 92,7% специфичность) [101].

Напротив, более поздние исследования S. Prakash и соавт. (2017) ставят под сомнение предыдущие исследования. По их данным, стерноментальное расстояние  $\leq 14.75$  см обладает незначительными возможностями для выявления признаков ТДП с чувствительностью - 66% и специфичностью -60% [94].

Таким образом, стерноментальное расстояние имеет более высокую прогностическую ценность для выявления признаков ТДП по сравнению с хиоментальным и тироментальным расстояниями. Однако в более современных исследованиях - показывает низкую чувствительность, при трудной ларингоскопии и интубации трахеи.

### **1.1.3 Тесты на врождённую или приобретённую деформацию лицевого черепа и нарушения прикуса**

Ретрогнатия – это зубочелюстная аномалия, при которой нижняя или верхняя челюсть сдвигается назад, но сохраняет свои обычные размеры и параметры. При других патологиях одна из челюстей обычно бывает чрезмерно развита или недоразвита, а при ретрогнатии они развиваются нормально или имеют незначительное недоразвитие. Ретрогнатия относится либо к нижней челюсти размером менее 9 см от угла челюсти до кончика подбородка, либо к субъективному появлению короткой нижней челюсти, который может быть причиной возникновения ТДП.

Протрузия зубов - наклон зубов наружу (вперед), когда они «торчат», выпирают «веером». Протрузия нижней челюсти оценивает диапазон ее движения. Наличие избытка места (промежутков между зубами) обеспечивает пространство для манипуляции клинком и обеспечивает хороший угол обзора. ТДП могут возникнуть, когда пациент не может вывести нижнюю челюсть.

Z. H. Khan и соавт. (2011) показали, что размер нижней челюсти, превышающий 9 см, является предиктором легкой интубации трахеи, так как язык может быть легко сжат (если это расстояние слишком короткое, то при ларингоскопии смещения языка кпереди недостаточно для прямого обзора гортани из-за его больших размеров по отношению к структурам гортаноглотки) во время ларингоскопии [95]. И наоборот, когда размер нижней челюсти менее 9 см (ретрогнатия), то повышается вероятность возникновения ТДП [96].

Michael E. Detsky и соавт. (2019) опубликовали работу, в которую были включены данные 33 559 пациентов. Было показано, что ретрогнатия обладает 19% чувствительностью и 98 специфичностью, а протрузия 25% чувствительностью и 95% специфичностью [102].

Китайские коллеги J. Xu и соавт. в 2020 г. провели исследования у 166 подростков с микрогнатией. Исследования показали, что ограниченная протрузия нижней челюсти указывает на повышенный риск сложной ларингоскопии у детей школьного возраста с микрогнатией [76].

Таким образом, ретрогнатия и протрузия нижней челюсти снижают пространство для манипуляции клинком и затрудняют доступ к дыхательным путям. Они обладают низкой диагностической ценностью, недостаточной чувствительностью и специфичностью для выявления трудных дыхательных путей, поэтому их нужно использовать в комбинированных методах оценки.

#### **1.1.4 Тест «отпечаток ладони», подвижность шейного отдела позвоночника и индекс массы тела**

У пациентов с диабетом гликозилирование коллагена может привести к ограничению подвижности мелких суставов рук и других анатомических областей, включая шейный отдел позвоночника. В 1986 г. Н. Н. Salzarulo и соавт. опубликовали первые данные о трудной ларингоскопии у пациентов с диабетом, и с тех пор интерес к этой проблеме не ослабевает [88].

Впоследствии в 1990 г. E. Reissell и соавт. предложили один из методов измерения подвижности межфаланговых суставов: отпечаток ладони (palm print method) [69]. Оттиск доминирующей руки отпечатывается на листе бумаги и оценивается в зависимости от пропорции руки, видимой на бумаге. Другой метод - молитвенный жест, которым проверяют, может ли пациент сжать свои ладони вместе.

Результаты работы S. P. George и соавт. в 2003 г. показали, что тест «отпечатка ладони» был наиболее чувствительным для выявления ТДП у пациентов с сахарным диабетом по сравнению с тестом Маллампати и поднижнечелюстными тестами [43]. Напротив, у пациентов, не страдающих сахарным диабетом, наиболее чувствительным был тест Маллампати, что объясняется отсутствием поражения межфаланговых суставов и возможностью более плотного сопоставления кистей рук.

Вышеперечисленные данные подтверждаются A. Mahmoodpoor и соавт. (2013), которые показали, что отпечаток ладони обладает очень низкой чувствительностью 13% и 96% специфичностью в общей популяции людей, когда больные с сахарным диабетом не рассматривались отдельно [92]. В это же время, исследование данного теста только у пациентов, страдающих сахарным диабетом, показал высокую 76.9% чувствительность и 89.4% специфичность.

Итак, тест «отпечаток ладони» является наиболее чувствительным и специфичным инструментом в прогнозировании сложной ларингоскопии у пациентов с диабетом в большей степени, чем другие предикторы дыхательных путей. Его недостатком является ограниченное применение у пациентов, не страдающих сахарным диабетом.

Важность подвижности шейного отдела позвоночника при интубации трахеи отмечал еще в 1913 году Chevalier Jackson [52]. Плохая подвижность ( $< 30^{\circ}$ - $90^{\circ}$ ) шейного отдела позвоночника может затруднить интубацию.

George Mashour и его коллеги в 2008 г. провели когортное исследование, включившее данные о 1145 пациентов с той или иной формой ограничения подвижности шейного отдела позвоночника, и пришли к выводу, что ограничение

подвижности шейного отдела позвоночника увеличивают частоту возникновения трудностей во всем спектре обеспечения проходимости дыхательных путей [78]. По мнению авторов, трудную интубацию трахеи следует ожидать у пациентов с ограничениями подвижности шейного отдела позвоночника в возрасте 48 лет и выше, имеющих класс Маллампати 3 или 4 и тироментальным расстоянием меньше 6 см.

А. К. Chhina и соавт. (2018) установили, что ограничение подвижности шейного отдела меньше  $90^{\circ}$  повышает вероятность возникновения ТДП и обладает 69,7 % чувствительностью и специфичностью 66,2 % [40].

В 2019 г. Harsha Narkhede и соавт. провели исследование, включившее информацию о 483 пациентах [60]. Было показано, что ограничение подвижности шейного отдела позвоночника повышает вероятность возникновения трудной интубации трахеи и обладает 78,6 % чувствительностью и специфичностью 82,8 %.

Таким образом, прогностическая ценность подвижности шейного отдела позвоночника значительно повышается в сочетании с другими предикторами. Получается, что комбинация факторов и тестов поможет предсказать сложную интубацию более эффективно, чем использование теста сгибания и разгибания шейного отдела позвоночника в отдельности.

Индекс массы тела — величина, позволяющая оценить степень соответствия массы человека и его роста и тем самым косвенно судить о том, является ли масса недостаточной, нормальной или избыточной. При избыточной массе тела повышается вероятность возникновения трудных дыхательных путей. М. А. Ayuso и соавт. в 2003 г. показали, что есть косвенная связь между избыточным весом пациента и вероятностью возникновения трудных дыхательных путей [74]. Затруднения появляются, если индекс массы тела превышает  $30 \text{ кг/м}^2$  и обладает 17% чувствительностью и 89 % специфичностью.

Lars H. Lundström и соавт. в 2009 г. провели когортное исследование, включившее 91 332 пациента [47]. Было установлено, что если индекс массы тела превышает  $35 \text{ кг/м}^2$  или более, то повышается риск развития трудной интубации с коэффициентным шансом 1,34 (95% ДИ 1,19-1,51,  $p < 0,0001$ ). В качестве

самостоятельного теста, когда индекс массы тела  $35 \text{ кг/м}^2$  или более, тест предсказывал ТДП с 7,5% чувствительностью (95% ДИ 7,3-7,7%) и имел положительную прогностическую ценность 6,4% (95% ДИ 6,3-6,6%).

W. Saasouh и соавт. в 2018 г. провели исследование, включившее данные о 67 000 пациентов [35]. У 40183 пациентов индекс массы тела был меньше  $30 \text{ кг/м}^2$  и 27 519 было больше  $30 \text{ кг/м}^2$ . Увеличение индекса массы тела до  $30 \text{ кг/м}^2$  было связано с увеличением вероятности трудной интубации. При более высоком индексе массы тела шансы на трудную интубацию остаются повышенными, но дополнительного увеличения шансов при дальнейшем увеличении индекса массы тела не наблюдается.

Таким образом, пациентов с ожирением интубировать труднее, чем пациентов без избыточной массы тела. Высокий индекс массы тела является слабым, но статистически значимым предиктором сложной и неудачной интубации и может быть использован в комбинации с другими тестами.

### **1.1.5 Тест на прикусывание верхней губы и максимальное расстояние между верхними и нижними резцами**

Еще одно прогностическое исследование — тест на «прикусывание верхней губы», в англоязычной литературе «upper lip bite test». Тест разработан Z. N. Khan в 2003 г. как замена модифицированной шкалы Mallampati [54]. Для выполнения теста пациенту предлагают максимально вывести челюсть вперед и прикусить верхнюю губу нижними резцами, так оценивается диапазон движений нижней челюсти. У пациентов без зубов тест на прикусывание верхней губы может быть заменен тестом на захват верхней губы, который оценивает, может ли нижняя губа закрывать нижнюю границу верхней губы.

Zahid Hussain Khan и соавт. в 2009 г. провели сравнительный анализ между тестом «прикусывание верхней губы» и такими прогностическими тестами как тироментальное, стерноментальное и межрезцовое расстояния [95]. Они определили, что ТДП встречались при III классе теста, тироментальном расстоянии

меньше 6,5 см, межрезцовом расстоянии меньше 4,5 см и стерноментальном расстоянии меньше 13 см.

Специфичность и точность теста «прикусывание верхней губы» были значительно выше, чем тироментальное, стерноментальное, межрезцовое расстояния по отдельности (специфичность составила 91,69%, 82,27%, 70,64% и 82,27%, соответственно). Комбинация теста со стерноментальным расстоянием обеспечивало более высокую чувствительность, чем их использование по отдельности.

Elnaz Faramarzi и соавт. в 2018 г. проведя систематический анализ 18141 пациентов также показали, что затруднение при обеспечении проходимости дыхательных путей возникали, когда нижние резцы не могли прикусить верхнюю губу [100]. При этом тест имел чувствительность выше 85% и специфичность выше 92%.

D. Roth и соавт. в 2019 г. в мета-анализе, включившим информацию о 844206 пациентах, выявили, что на сегодняшний день тест на прикусывание верхней губы обладает самой высокой чувствительностью 67% и специфичностью 92% по сравнению с другими тестами. Это позволяет выявить трудную ларингоскопию и повысить выявляемость трудных дыхательных путей с 10% до 60% [26].

Таким образом, по мнению многих практикующих специалистов, тест показывает более высокую специфичность, обладает более высокой выявляемостью трудной ларингоскопии и интубации трахеи по сравнению с другими тестами. Тем не менее тест «прикусывание верхней губы» в сочетании с другими тестами более надежно определяет трудную ларингоскопию или интубацию, чем, когда он используется в отдельности.

Максимальное расстояние между верхними и нижними резцами - величина открывания рта, называемая межрезцовым расстоянием. В основном у взрослых оно бывает больше 4 см. При снижении этого расстояния могут быть затруднения при обеспечении проходимости дыхательных путей.

M. Detsky и соавт. в 2019 г. показали, что межрезцовое расстояние обладает 36% чувствительностью и 90% специфичностью [102]. Nkihi Merah и соавт. (2005)

продемонстрировали, что, если межрезцовое расстояние 3,7 см или меньше, то есть большая вероятность анестезиологу столкнуться с затруднениями при интубации трахеи. При этом чувствительность признака - 30,8 %, а специфичность 97,3 % [58].

В 2017 г. Yong-Zheng Han и соавт. отметили, что трудности возникают при обеспечении проходимости дыхательных путей, когда межрезцовое расстояние  $\leq$  3.5 см (28.6% чувствительность и 87,1% специфичность) [61].

Таким образом, уменьшение межрезцового расстояния ограничивает пространство для манипуляции клинком и угол обзора. Но, к сожалению, из-за относительно низкой специфичности и чувствительности, его отдельное применение не целесообразно. Поэтому рекомендуется искать оптимальную комбинацию тестов и выполнять тесты в сочетании с другими, а не использовать его по отдельности.

### **1.1.6 Комбинированные методы оценки**

Успешное прогнозирование ТДП позволяет предложить лучшие варианты лечения и уменьшить потенциальную травму. На сегодняшний день оценка одного показателя играет относительно ограниченную роль в прогнозировании ТДП. К комбинированным методам оценки относят шкалы: Wilson Risk - Sum, 3-3-2-1, LEMON, El-Ganzouri, Москва-TD и некоторые другие.

Тест Wilson Risk-Sum был впервые предложен в 1988 году [71]. Этот тест включает в себя вес пациента, подвижность шейного отдела позвоночника, открывание рта, протрузию нижней челюсти и выступающие резцы верхней челюсти. Тест Wilson Risk-Sum обычно используется для прогнозирования трудной интубации, и некоторые врачи предпочитают ее, поскольку она охватывает широкий спектр параметров пациента.

В 1997 японские коллеги хотели определить, может ли непрямая ларингоскопия с помощью ЛОР-зеркала идентифицировать пациентов с трудной интубацией трахеи [73]. При этом для сравнения использовали модифицированный тест Маллампати и тест Wilson Risk-Sum. В итоге из 6 184 обследованных

пациентов трудная интубация трахеи была только у 82 (1,3%). Положительная прогностическая ценность (31%), чувствительность (55,4%) и специфичность (98,4%) при непрямой ларингоскопии были выше, чем у двух других методов прогнозирования.

В 2003 г. S. Gupta и соавт. провели предоперационную оценку дыхательных путей с использованием модифицированного теста Маллампати и Wilson Risk-Sum для прогнозирования сложной ларингоскопии и интубации у 372 акушерских пациенток, проходящих плановое и экстренное Кесарево сечение под общей анестезией [46]. В результате тест Маллампати (III или IV) предсказал 15 из 23 случаев, в то время как тест Wilson Risk-Sum ( $\geq 2$ ) предсказал 9 из 14 случаев трудной интубации трахеи. Чувствительность, специфичность и положительная прогностическая ценность трудной ларингоскопии для модифицированного теста Маллампати, составили 60%, 97,6% и 65%, а для Wilson Risk-Sum 36%, 98,5% и 64%, соответственно. Однако, когда оба теста были объединены, чувствительность улучшилась до 100%, в то время как специфичность была незначительно снижена до 96,2%, а положительная прогностическая ценность (64,8%) осталась почти прежней.

Rashad Siddiqi и Waqas Ahmed Kazi в 2005 г. также провели исследование с использованием модифицированного теста Маллампати и Wilson Risk-Sum для прогнозирования ТДП у 338 пациентов [93]. Оба теста выявили только 3 из 7 сложных интубаций, что дает аналогичную чувствительность 0,42. При применении шкалы Маллампати ожидалось в два раза больше пациентов с ТДП (на самом деле половина из них не были трудными), по сравнению со шкалой Wilson Risk-Sum (специфичность 84% и 93%). При этом, последняя имела лучшую положительную прогностическую ценность (11%) по сравнению с 5% тестом Маллампати.

Таким образом, шкала Wilson Risk-Sum предпочтительнее для оценки ТДП из-за ее лучшей специфичности, положительной прогностической ценности и охватывает широкий спектр параметров пациента для прогнозирования трудной



интубации трахеи. Тем не менее, шкала Wilson Risk-Sum может выявить только половину из предполагаемых случаев.

Внедрение в клиническую практику правила 3-3-2-1 позволило повысить прогнозируемость трудных дыхательных путей. Правило 3-3-2-1 по сути является аналогом таких прогностических тестов как межрезцовое, тироментальное и хиоментальное расстояния.

В 2005 г. Toshiya Shiga и соавт. провели мета-анализ, в который были включены данные о 50 760 пациентов [72]. Авторы показали, что специфичность и чувствительность каждого теста в прогнозировании сложной интубации не идеальны, но, если использовать эти тесты вместе, специфичность и чувствительность значительно возрастают.

В исследовании A. Mahmoodpoor и соавт. (2013) были собраны данные о 500 пациентах, которым была запланирована плановая операция под общей анестезией [92]. В этом исследовании они оценивали эффективность модифицированного теста Маллампати, правила 3-3-2-1 и отпечатка ладони в прогнозировании сложной интубации. Трудная интубация была отмечена у 8,9% пациентов. Исследование показало, что правило 3-3-2-1 имеет высокий уровень ложноположительных результатов (92,96) и обладает чувствительностью 26,67% и специфичностью 94,46%.

T. Yu и соавт. в 2015 г. провели исследование, которое включало в себя данные 732 пациентов [70]. У 67 пациентов была сложная ларингоскопия (9,2%) и у 25 пациентов была сложная интубация трахеи (3,4 % от общего числа). У всех пациентов со сложной ларингоскопией были также трудные дыхательные пути. Исследование показало, что правило 3-3-2-1 обладает 65% чувствительностью и 68% специфичностью.

После внедрения шкалы LEMON (Look–Evaluate–Mallampati–Obstruction–Neck mobility) процент выявления ТДП повысился. Шкала включает в себя различные прогностические тесты, такие как Look - внешний вид, Evaluate - оценка по правилу 3-3-2-1, Mallampati (Маллампати), Obstruction - обструкция (например, перитонзиллярный абсцесс, травма, воспаление надгортанника, ночной храп), Neck

mobility - подвижность шеи пациента. За наличие признака ТДП при оценке их проходимости по шкале LEMON начисляется 1 балл. Числовое значение 0 баллов соответствует состоянию, когда трудностей при интубации трахеи не ожидается, 1-2 балла – возможна трудная интубация, 3-4 балла – высокая степень трудности, 5 и более необходимо принятие альтернативного решения.

В 2003 г. М. J. Reed и соавт. провели исследование цель которой была оценить, может ли оценка дыхательных путей, основанная на шкале LEMON, предсказать трудности при интубации трахеи в отделении неотложной помощи [84]. По шкале шкалы Кормак-Лехан 114 интубаций были отнесены к 1-й степени сложности, 29 интубаций ко 2-й степени, 11 интубаций к 3-й степени и 2 интубации к 4-й степени сложности при визуализации голосовой щели. Предоперационная оценка дыхательных путей, основанная на шкале LEMON, успешно стратифицировала риск трудностей с интубацией трахеи в отделении неотложной помощи. Пациенты с плохой визуализацией голосовой щели (2, 3 или 4 степени) чаще имели большие резцы, уменьшенное расстояние между резцами и уменьшенное расстояние от щитовидной железы до дна полости рта. У таких пациентов было больше шансов получить более высокий балл оценки дыхательных путей по шкале LEMON, чем у пациентов с хорошей визуализацией.

Y. Nagiwarra и соавт. (2015) показали, что шкала LEMON обладает 85,7% чувствительностью при прямой ларингоскопии и 94,9% при видеоларингоскопии; 47,6% и 40,3% специфичностью, соответственно [81]. Отрицательное прогностическое значение составило 98,2% (95% CI, 97,5% -98,8%) и 99,0% (95% CI, 96,6%-99,7%).

Корейские коллеги Sung-Mi Ji и соавт. (2018) провели корреляцию между модифицированной шкалой LEMON и сложностью интубации у 114 взрослых пациентов с травмами, перенесших экстренную операцию. По их мнению, модифицированная шкала LEMON коррелировала с трудной интубацией трахеи [34].

Таким образом, данные многоцентровых исследований демонстрируют высокую эффективность использования шкалы LEMON для оценки возможности

возникновения трудных дыхательных путей. При этом шкала LEMON обладает высокой чувствительностью, но высокой отрицательной прогностической ценностью и низкой специфичностью для прогнозирования трудной интубации.

Шкала Эль-Ганзури (El-Ganzouri) — система оценки риска трудной интубации. Предложена в 1996 году профессором Abdel Raouf El-Ganzouri (Чикаго, США) [79]. По мнению автора «... все предикторы для выявления сложной интубации трахеи имеют погрешность. Однако, чем больше используется критериев риска, тем лучше прогноз». Данная шкала объединяет семь главных факторов, непосредственно влияющих на вероятность трудной интубации трахеи: открывание рта, тироментальное расстояние, шкала Маллампати, подвижность шеи, выдвигание нижней челюсти, индекс массы тела и трудная интубация в анамнезе.

Первые клинические исследования в 2007 Р. Cortellazzi и соавт. показали, что шкала El-Ganzouri обладает высокой чувствительностью 93.3% при видеоларингоскопии [77]. При прямой ларингоскопии чувствительность шкалы El-Ganzouri была намного скромнее - 69.7%. При этом специфичность составляла 76.6% и 66.3%.

Ф. С. Perez в 2019 г. опубликовал работу где была также показана эффективность шкалы El-Ganzouri для прогнозирования трудной интубации с помощью прямой ларингоскопии [64]. В этом исследовании чувствительность шкалы El-Ganzouri составила 71.43%, специфичность 20.69%. Положительные (6.76%) и отрицательные (90%) прогностические значения показали хороший прогноз анатомически сложных дыхательных путей.

Таким образом, комбинированные методы могут быть использованы в качестве одного из методов, прогнозирования трудных дыхательных путей, тем самым способствуя повышению безопасности в управлении дыхательными путями. Однако такая оценка не является достоверной, так как имеет высокую степень субъективности, напрямую зависящую от опыта анестезиолога.

### 1.1.7 Прямые и непрямые методы оценки трудной интубации

Один из методов диагностики трудных дыхательных путей, это прямая ларингоскопия с помощью ригидного клинка или гибкого эндоскопа. Для этих целей в 1984 году Ronald S. Cormack и John R. Lehane предложили 4 степени визуализации голосовой щели при прямой ларингоскопии [33]. Трудности с интубацией трахеи возникают, при 3-ей степени визуализации (ни одна часть голосовой щели не видна, но виден надгортанник). Приблизительная частота встречаемости ТДП в такой ситуации составляет 1,2-1,6%, при этом вероятность трудной интубации составляет 80-87.5%.

При 4 степени по шкале Cormack-Lehane (не визуализируется надгортанник) интубация трахеи без использования специальных методов невозможна. Приблизительная частота встречаемости составляет ниже 1%, при этом вероятность трудной интубации достигает до 100%.

Внедрение в клиническую практику различных вариантов не прямой ларингоскопии позволили с иных позиций подойти к проблеме диагностики ТДП. Непрямая ларингоскопия - малоинвазивная процедура, выполняемая оториноларингологами взрослым и детям старшего возраста с помощью специального зеркала, для освещения используют лобный фонарь или рефлектор, отражающий свет лампы. Как уже упоминалось ранее, японские коллеги показали, что положительная прогностическая ценность 31%, чувствительность 69,2% и специфичность 98,4% при не прямой ларингоскопии были выше, чем у модифицированного теста Маллампати и Wilson Risk-Sum [62].

Эти методы могут быть полезным дополнительным инструментом при планировании поддержания проходимости дыхательных путей, когда степень сложности интубации трахеи неясна, но вследствие инвазивности тяжело переносятся пациентами.

Таким образом, нецелесообразно предлагать проведение прямой и не прямой ларингоскопии для предварительной диагностики ТДП из-за тяжёлой

переносимости процедуры, несмотря на высокий процент прогнозирования трудной интубации трахеи.

## **1.2 Инструментальные методы оценки верхних дыхательных путей**

Основным преимуществом инструментальных методов является возможность объективно оценить состояние ДП [17, 44, 87]. В некоторых хирургических отделениях пациенты рутинно проходят такие исследования как ультразвуковое исследование (УЗИ), рентгенографию, компьютерную и магнитно-резонансную томографию (КТ и МРТ) головы и шеи, в процессе предоперационной подготовки по основной патологии. Полученными данными может также воспользоваться и анестезиолог для оценки состояния ВДП, выявления наличия объемных образований, риска трудной интубации

### **1.2.1 Рентгенография головы и шеи**

Для оценки ВДП, используют в первую очередь рентгенологическое исследование (Rg) головы и шеи в боковой проекции. С помощью Rg возможно рассчитать стандартные размеры хорошо известных предикторов ТДП таких как: хиоментальное, тироментальное расстояния и некоторые другие.

Одновременно существует возможность выявления большого количества других признаков, которые без Rg невозможно оценить: вертикальное расстояние от наивысшей точки подъязычной кости до тела нижней челюсти; расстояние от передне-нижней границы четвертого шейного позвонка до передне-верхней границы первого шейного позвонка, размер атланта-затылочного промежутка; расстояние между остистыми отростками шейных позвонков и некоторые др. (см. ниже) [45, 89].

Несмотря на большое разнообразие рентгенологических признаков ТДП по данным J. Kim и соавт. (2016), S. Falchetta и соавт. (2018) наиболее достоверными

являются всего два: вертикальное расстояние от самой высокой точки подъязычной кости до тела нижней челюсти и атлanto-затылочный промежуток [38, 85].

Считают, что размеры вертикального расстояния от самой высокой точки подъязычной кости до тела нижней челюсти зависят от глубины расположения голосовой щели. В случаях, когда это расстояние превышает 20 мм, анестезиолог сталкивается с трудностями визуализации голосовых связок, в связи с избытком ткани перед голосовыми связками. Поэтому, чем больше этот показатель, тем выше риск трудной интубации.

Атлanto-затылочный промежуток - размер этого показателя указывает на способность к разгибанию шеи и чем больше этот промежуток, тем лучше движения в атлanto-затылочном сочленении. Учитывая тот факт, что оптимальный ларингоскопический обзор достигается при близком совпадении визуальных осей, проходящих через ротовую полость, глотку и гортань, этот показатель имеет существенное значение как предиктор ТДП. Пациенты с цервикальным спондилезом отличаются более высокой частотой трудной ларингоскопии. Вполне вероятно, что наиболее важной причиной этого может быть уменьшение подвижности шейного отдела позвоночника в положении разгибания, как результат уменьшения размера межпозвоночных промежутков [25].

Y. Z. Nan и соавт. в 2018 г. определили наиболее полезные показатели для прогнозирования сложной ларингоскопии у пациентов со спондилезом шеи по данным физических показателей и дооперационных Rg-снимков скелета и МРТ мягких тканей головы и шеи [82]. Было найдено три фактора, которые независимо друг от друга связаны со сложной ларингоскопией: тест Маллампати, вертикальное расстояние от самой высокой точки подъязычной кости до тела нижней челюсти и межрезцовое расстояние.

Вертикальное расстояние от самой высокой точки подъязычной кости до тела нижней челюсти обладало высокой чувствительностью (77.8%) и специфичностью (71.3%) по сравнению с межрезцовым расстоянием (66.7% и 60.2%) и тестом Маллампати (55.6% и 65.5%) [82].

Bingchuan Liu и соавт. (2020) стремились выделить предоперационные Rg и МРТ показатели для прогнозирования ТДП во время интубации у пациентов, перенесших операцию на шейном отделе позвоночника [83]. В ходе работы было выявлено, что четыре Rg-признака обладали потенциальной способностью предсказывать применение вспомогательных методов интубации с достаточно хорошей чувствительностью и специфичностью. К этим признакам отнесли:

1. Перпендикулярное расстояние от твердого неба до кончика верхнего резца 30.1 мм;
2. Атлanto-затылочная щель 7.3 мм;
3. Угол  $19.9^\circ$  между линией, которая проходит через задне-верхнюю точку твердого неба и нижнюю точку затылочной кости, и линией через передне-нижнюю и задне-нижнюю точки второго тела шейного позвонка;
4. Расстояние от кожи до подъязычной кости 16.3 mm.

Таким образом, рентгенография позволяет получить объективные методы оценки ТДП, тем самым повышая вероятность их прогнозирования, но из-за редкого использования в повседневной клинической практике снижается эффективность данного метода.

### **1.2.2 Компьютерная томография и магнитно-резонансная томография головы и шеи**

Боковой сагиттальный срез, используемый при сканировании КТ и МРТ, может быть применен для расчета как радиологических, так и специфических для этих методов исследования показателей: расстояние между основанием языка и задней стенки глотки, расстояние между голосовыми связками и задней стенки глотки, длина надгортанника, отношение голосовых складок к позвонкам шейного отдела, толщина языка, толщина мягких тканей шеи и т.д.

Техника ларингоскопии предполагает подведение изогнутого клинка ларингоскопа в валлекулу, поднятие надгортанника, с последующим смещением его вперед и вверх. При анатомическом варианте, когда у пациента длинный

надгортанник, эти манипуляции приводят к тому, что расстояние от надгортанника до голосовой щели уменьшается и это затрудняет визуализацию голосовой щели. Другими словами, такой надгортанник в большинстве случаев прикрывает голосовую щель и именно это может стать основной причиной трудной ларингоскопии и интубации трахеи.

Соответствующие доказательства были представлены в работе Y. Z. Nan и соавт. (2018) [82]. Как было установлено, затруднение визуализации голосовой щели имело место при размере надгортанника превышающем 41 мм.

Другим прогностическим признаком трудной ларингоскопии служит максимально краниальное расположение голосовых связок по сравнению с пациентами, у которых не возникало проблем с визуализацией голосовой щели. У пациентов при неосложнённой ларингоскопии голосовые складки находятся на уровне 5-го шейного позвонка. При трудной ларингоскопии и интубации трахеи - голосовая щель находится выше. Наиболее реальным объяснением такого рода наблюдений служит вероятность небольшого угла обзора ( $15^\circ$ ) при использовании изогнутого клинка типа Macintosh. Это подтверждается фактом отсутствия каких-либо сложностей у пациентов с такими анатомическими особенностями, когда удаётся увеличить угол обзора, при использовании видеоларингоскопов [23].

Непростая для понимания состояния ВДП клиническая ситуация может иметь место у пациентов с большим языком или новообразованием ротоглотки. В этих случаях нельзя исключить сужение ВДП на уровне корня языка и следует ожидать проблемы с масочной вентиляцией и возможных трудностей с визуализацией голосовых складок.

Оптимальным решением этой проблемы должен стать расчет такого показателя как передне-задний размер от основания языка до задней стенки глотки, который предложили Ф. Х. Набиев и соавт. (2014), с помощью КТ ротогортаноглотки и трахеи [12]. Так, при передне-заднем размере более 5 мм, допустимо выполнение плановой интубации. При размере от 2 до 4 мм следует ожидать трудности с масочной вентиляцией, и показана быстрая последовательная индукция и фиброоптическая интубация трахеи. При размере менее 2 мм масочная



вентиляция не выполнима, и имеются показания к фиброоптической интубации трахеи в условиях седации с сохраненным сознанием [9, 12].

В 2018 г. Chao Ji и соавт. провели мета-анализ радиологических методов. Объединенные диагностические характеристики при КТ были следующими: чувствительность 0,75, специфичность 0,75. При Rg чувствительность составила 0,78, специфичность 0,88. УЗИ - 0,69 для чувствительности и 0,84 для специфичности. Соответствующие значения для модифицированного теста Маллампати составили 0,61, 0,63 [53].

Таким образом, рентгенологические и магнитно-резонансные методы диагностики позволяют получить объективные данные о состоянии ВДП и, зачастую, выполняются в соответствии с планом предоперационной подготовки. Малое количество работ, посвященных их эффективности, по сравнению с другими методами оценки ТДП оставляет место для их дальнейшего исследования. Однако, выполнение МРТ затратно, как в отношении времени, так и финансово, поэтому не совсем целесообразно ее рекомендовать для рутинной визуализации состояния дыхательных путей.

### **1.2.3 Ультразвуковые методы оценки верхних дыхательных путей**

В настоящее время проводятся работы для внедрения УЗИ, чтобы объективно оценить состояние ВДП. Эти исследования позволяют своевременно выявить объемные образования дна полости рта и структур гортаноглотки, диагностировать наличие абсцессов, кист или эпиглоттита, способных ухудшить визуализацию структур гортани при ларингоскопии, равно как и обнаружить подскладочный стеноз. УЗИ также можно применять для выявления предикторов ТДП. Трудно не согласиться с тем, что в экстренной ситуации УЗИ в неопытных руках может сопровождаться потерей времени, однако в плановой хирургии УЗИ визуализация может позволить достаточно точно определить риски ТДП.

W. Yao и B. Wang (2017) показали, что толщина языка представляет независимый предиктор как для трудной ларингоскопии, так и трудной интубации

трахеи, и этот показатель сопоставим с такими прогностическими методами оценки ТДП, как модифицированная шкала Маллампати и тироментальное расстояние. Причем, чем больше этот показатель, тем выше риск столкнуться с трудной интубацией [104]. S. Abraham и соавт. (2018) и N. K. Yadav и соавт. (2019) в своих работах так же отмечали роль толщины языка, для диагностики трудной ларингоскопии [98, 99].

Высокой эффективностью обладают и расчёты толщины мягких тканей на уровне голосовых складок, как это показали в своих работах T. Ezgi и соавт. (2003) и Fang Dong и соавт. (2019). Толщина ткани более 0,23 см представляет показатель с более высокой чувствительностью в определении визуализации голосовых складок по Cormack-Lehane нежели шкала Маллампати, тироментальное и стерноментальное расстояния [31, 75].

Исследование показателей расстояний по срединной линии от кожи до голосовых складок и расстояние от кожи до надгортанника позволяет верно спрогнозировать условия для интубации трахеи [13, 14, 38]. Aruna Parameswari и соавт. в 2017 г. в своих исследованиях определили, что среди ультразвуковых предикторов трудных дыхательных путей расстояние от кожи до надгортанника обладает наиболее высокой чувствительностью (75%) и специфичностью (63,6%) при прогнозировании сложной ларингоскопии, чем другие. Среди классических предикторов тест Маллампати обладает самой высокой чувствительностью (66,7%) и специфичностью (97,5%) [63].

В 2020 г. Alejandro Martínez-García и соавт. тоже пытались оценить полезность ультрасонографии для прогнозирования сложной ларингоскопии. В результате было установлено, что когда толщина мягкой ткани от кожи шеи до надгортанника  $\geq 3$  см, то это может предсказать трудную ларингоскопию и обладает положительной прогностической ценностью в 69,23%, также трудная ларингоскопия предполагается, когда разница между толщиной мягкой ткани от кожи до надгортанника и толщиной мягкой ткани на уровне голосовой щели составляет или превышает 1,9 см (соответственно 78,57%) [57].

Таким образом, авторы пришли к тому, что УЗ измерение в сочетании с классическими тестами (такими как модифицированная шкала Маллампати, тироментальное расстояние и тест на прикус верхней губы) могут улучшить предоперационное выявление трудной ларингоскопии.

Другим преимуществом УЗИ следует считать возможность его выполнения у пациентов в бессознательном состоянии, поскольку в этом случае не требуется от исследуемого выполнения каких-либо действий. Важна также доступность исследования, так как аппарат можно найти если не во всех операционных или отделениях реанимации, то в большинстве из них.

Таким образом, на сегодняшний день объективные критерии оценки, такие как ультразвуковые и радиологические, находятся на стадии изучения и не внедрены в клиническую практику, что определило актуальность исследования.

#### **1.2.4 Непрямые методы оценки трудных дыхательных путей**

К методам не прямой ларингоскопии относятся видеоларингоскопия, трансназальная гибкая эндоскопическая ларингоскопия и т. д.

Предварительная видеоларингоскопия является одним из методов диагностики трудных дыхательных путей. Выполняемая в операционной под местной анестезией. Видеоларингоскопия уже была предложена в качестве возможного инструмента для предоперационной оценки ожидаемых трудных дыхательных путей, его роль в прогнозировании очень высока, но ограничена из-за плохой переносимости процедуры пациентами.

Один из эндоскопических методов диагностики трудных дыхательных путей, это трансназальная гибкая эндоскопическая ларингоскопия (ТГЭЛ). Она может предоставить дополнительную информацию анестезиологам для выявления ТДП. ТГЭЛ уже была предложена в качестве возможного инструмента для предоперационной оценки ожидаемых трудных дыхательных путей, но ее роль в конкретном прогнозировании никогда не оценивалась [20, 80].

Было установлено, что ТГЭЛ обеспечивает надежное и воспроизводимое исследование подглоточного пространства у пациентов с обструктивным апноэ во сне, сопоставимое с системами оценки Кормак-Лехан. Хотя явно нецелесообразно предлагать проведение ТГЭЛ каждому пациенту, перед проведением общей анестезии. Представляется целесообразным воспользоваться этими обследованиями, когда они проводятся в качестве рутинной предоперационной оценки по другим основаниям. Это может быть полезным дополнительным инструментом при планировании ППДП, когда степень сложности интубации трахеи неясна.

Таким образом, в настоящее время существует широкий спектр прогностических тестов для оценки вероятности возникновения трудных дыхательных путей. Для специфического контингента пациентов поиск объективных методов прогностической оценки ТДП, в силу концепции «Скрытой угрозы», вполне оправдано с позиции повышения операционной безопасности. С другой стороны, проблему ТДП однозначно можно охарактеризовать, как проблему информационной недостаточности. Действительно, данные анатомических предикторов в силу субъективности оценки имеют ограниченные возможности. Поэтому возможность использовать в этом качестве для предупреждения критической ситуации данных инструментальных методов представляется шагом в правильном направлении. Возможные возражения относительно финансовых проблем или возрастания лучевой нагрузки не могут быть приняты во внимание. Эти инструментальные методы (КТ, МРТ и УЗИ) у многих пациентов используются по штатному протоколу в процессе подготовки к операции хирургических больных. И такая практика может стать одним из важнейших факторов, повышающих безопасность оперативного вмешательства при угрозе ТДП. С учётом всех выше представленных обстоятельств, считаем целесообразным оценить рациональность объективных показателей в качестве предикторов ТДП, полученных при инструментальных методах диагностики, доступных в повседневной практике анестезиолога.

Таким образом, на сегодняшний день анестезиологическое обеспечение

проходимости дыхательных путей представляет целый комплекс нерешенных проблем, которые непосредственно связаны с повышением безопасности.

## КЛИНИЧЕСКАЯ ХАРАКТЕРИСТИКА БОЛЬНЫХ И МЕТОДЫ ИХ ИССЛЕДОВАНИЯ

### 2.1 Характеристика клинических наблюдений

С целью выявления наиболее оптимального метода инструментальной диагностики ТДП проведены открытые проспективные нерандомизированные пилотные исследования у 130 пациентов, проходивших лечение в ФГБНУ «Российский научный центр хирургии им. академика Б. В. Петровского» и ГБУЗ «Городская клиническая больница № 13 Департамента здравоохранения города Москвы» Минздрава России с 2019 по 2022 г.

Критерии включения:

- Возраст старше 18 лет;
- Возможность лежать на спине, сгибать и разгибать голову;
- Степень анестезиологического риска по ASA I - III ст;
- Проведение общей анестезии с оротрахеальной интубацией трахеи.

Критерии исключения:

- невозможность находиться в горизонтальном положении;
- степень анестезиологического риска по ASA IV-VI;
- экстренные оперативные вмешательства.

Исследования выполнены после получения одобрения этического комитета ФГБНУ «Российский научный центр хирургии им. академика Б.В. Петровского» и получения информированного согласия пациента.

## 2.2 Методы исследования пациентов

### 2.2.1 Оценка «трудной интубации трахеи» по шкале LEMON

Всех пациентов накануне исследования тестировали по шкале LEMON. Тестирование проводили в сидячем положении. Для измерения расстояний использовали штангенциркуль. Запрокидывание головы оценивали с помощью транспортира.

**L** (Look externally) – внешний осмотр. С помощью оценки внешнего вида пациента определяли отсутствие деформации в области лица и трахеи или наличие аномалии развития лицевого черепа, адентию, микрогнатию, «бычью» шею, впалые щёки, микростомию, морбидное ожирение и т.д. Отсутствие аномалии позволяло оценивать параметр в 0 баллов, а при аномалии выставляли 1 балл.

**E** (Evaluate the 3-3-2-1 rule) - оценка по правилу 3-3-2-1: Открытие рта - определялось как расстояние между резцами, измеренное при полном открывании рта. Открытие рта более 40 мм - 0 баллов. Открытие рта менее 40 мм - 1 балл. При отсутствии зубов регистрировалось расстояние между деснами при полном открывании рта.

Расстояние от подъязычной кости до подбородка в норме должно быть не менее ширины трёх пальцев ( $\approx 40$ мм). Если оно превышало это расстояние, то оценивали в 0 баллов, а если было меньше – 1 балл.

В норме расстояние между верхней щитовидной вырезкой и дном ротовой полости - 20 мм ( $\approx$  ширина двух пальцев) - 0 баллов. Менее 20 мм -1 балл.

Возможность выдвижения нижних резцов за верхние на один палец ( $\approx 15$ мм) - 0 баллов, неспособность выполнения этого маневра - 1 балл.

**M** (Mallampati test) - тест Маллампати оценивался в положении сидя. Оценка визуализации ротоглотки проводилась в соответствии с модифицированным тестом Маллампати.

Класс I - визуализация дужек, мягкого неба и язычка - присваивали 0 баллов.

Класс II – визуализация дужек, мягкого неба и основания язычка. Данный класс тоже оценивали в 0 баллов.

Класс III - видно только мягкое небо и основание язычка - 1 балл.

Класс IV - классу визуализации присваивали 2 балла (видно только твердое небо).

**O** (Obstruction) - обструкция. Наличие храпа во сне. Патология гортани или окологортанных тканей (перитонзиллярный абсцесс, стеноз гортани, эпиглоттит, заглоточный абсцесс) оценивалось как 1 балл, а отсутствие в 0 баллов.

**N** (Neck mobility) - подвижность шеи пациента. Наличие подвижности шеи является признаком успешной интубации, так как при этом есть возможность изменять положение головы. Диапазону движения в шее более 90° соответствовало 0 баллов, меньше 1 баллу.

При наличии признака «трудных дыхательных путей» (Индекс риска (ИР)) начисляли 1 балл. Считали, что:

0 баллов - отсутствие трудных дыхательных путей – прямая ларингоскопия,

1-2 балла – возможна трудная ларингоскопия, интубация трахеи – прямая ларингоскопия,

3-4 балла – высокая степень трудности - видеоларингоскопия,

5 и более – необходимо применение альтернативного метода поддержания проходимости ДП - эндоскопически ассистированная интубация трахеи в сознании.

### **2.2.2 Техника общей анестезии, ларингоскопии и интубации трахеи**

Премедикация за 30 мин до операции: мидазолам 0,08-0,1 мг×кг<sup>-1</sup>, атропин 0,01 мг×кг<sup>-1</sup> и хлоропирамин 0,2-0,3 мг×кг<sup>-1</sup> в/м.

Мониторинг аппаратом Drager-Infinity® Delta: неинвазивное артериальной давление с подсчетом среднего, 3-х канальной ЭКГ, ЧСС, пульсоксиметрия, измерение центральной температуры тела, капнография и газоанализ.



Сразу после подключения пациента к следящей аппаратуре и наложения венозного доступа, начинали преоксигенацию через плотно прижатую лицевую маску 80% O<sub>2</sub> в течение не менее 3 минут до достижения SatO<sub>2</sub>>99%

Индукция в анестезию: пропофол 1-2.5 мг×кг<sup>-1</sup>, фентанил 3-4 мкг×кг<sup>-1</sup> и рокуроний бромид 0.6 -1 мг×кг<sup>-1</sup> массы.

Прямая ларингоскопия проводилась клинками Макинтош 3-4 размера с последующей интубацией трахеи. При неудачной попытке ларингоскопии и интубации трахеи использовали видеоларингоскоп. Для выполнения видеоларингоскопии применяли гиперангулированный клинок D-blade с отдельно вынесенным монитором.

### **2.2.3 Предикторы трудных дыхательных путей, полученные с помощью компьютерной томографии**

Для выявления предикторов ТДП с помощью КТ проведено открытое одноцентровое нерандомизированное пилотное исследование. С этой целью обследовано 60 пациентов с нейрохирургической и сосудистой патологией (40-Мужчин и 20-Женщин), которым в процессе подготовки к оперативному вмешательству выполняли компьютерную томографию (КТ) головы и шейного отдела позвоночника перед оперативным вмешательством.

Пациенты были распределены на 2 группы в зависимости от результатов ларингоскопии по шкале Кормак-Лехан. 1-ю группу составили пациенты с трудной ларингоскопией (ТЛС) – 3-4 балла (n=15); 2-ю группу с легкой ларингоскопией (без ТЛС)- 1-2 балла (n=45) (таблица 1).

В 1-й группе выполнялась классическая, а затем видеоассистированная интубация трахеи. Во 2-й группе предполагалась и была выполнена классическая интубация трахеи с помощью прямой ларингоскопии.

Таблица 1 - Шкала Кормак Лихен

Классификация Кормак и Лехан	1 степень. Визуализируется бóльшая часть голосовой щели	2 степень. Визуализируется только задняя часть голосовой щели	3 степень. Ни одна часть голосовой щели не визуализируется, но виден надгортанник	4 степень. Надгортанник не визуализируется
Вид приларингоскопии				
Оценка	Трудностей при интубации трахеи нет	Могут возникнуть трудности при интубации трахеи	Могут возникнуть серьезные трудности при интубации трахеи	Интубация трахеи без использования специальных методик невозможна

E – надгортанник; L - голосовые связки (вход в трахею)

Антропометрические данные пациентов приведены в таблице 2.

В дальнейшем соотносили клинические признаки шкалы LEMON с данными шкалы Кормак Лихен при ларингоскопии с помощью U-критерия Манн-Уитни.

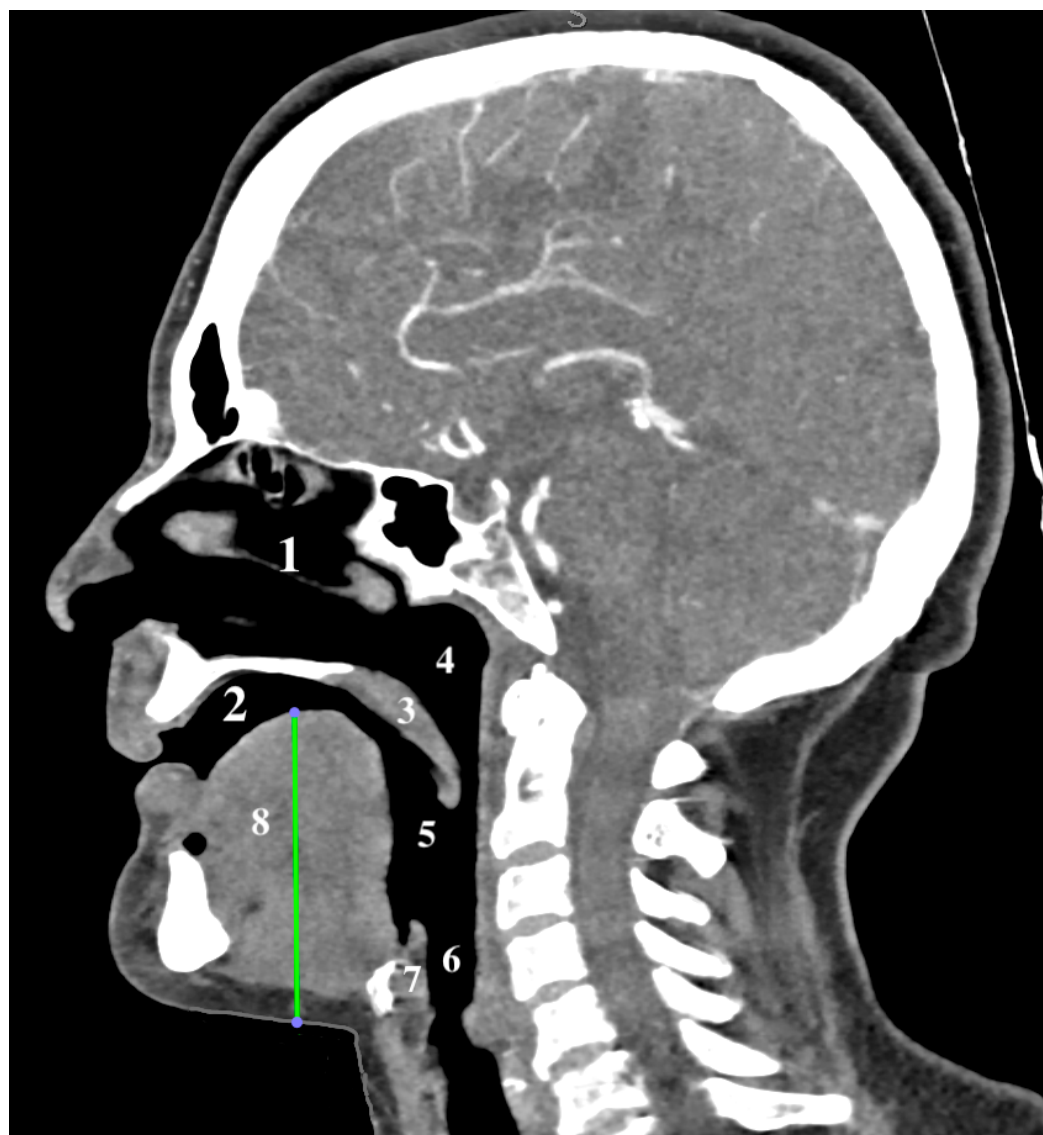
КТ проводили аппаратом Toshiba Aquilion 64. Исследование выполняли с толщиной среза 0,3 мм, в вертикальной и фронтальной проекции. Доза облучения составила от 2,61мЗв до 3,09мЗв.

К КТ предикторам относили:

- толщину языка и мягких тканей на уровне голосовых складок,
- вертикальное расстояние от самой высокой точки подъязычной кости до тела нижней челюсти (ВР),
- толщину надгортанника,
- длину надгортанника,
- расположение голосовых связок на уровне шейных позвонков,
- атланта-затылочный промежуток,
- промежуток между первым и вторым шейными позвонками,
- расстояние между голосовыми связками (рисунки 1, 2, 3).

**Таблица 2 - Антропометрические данные пациентов**

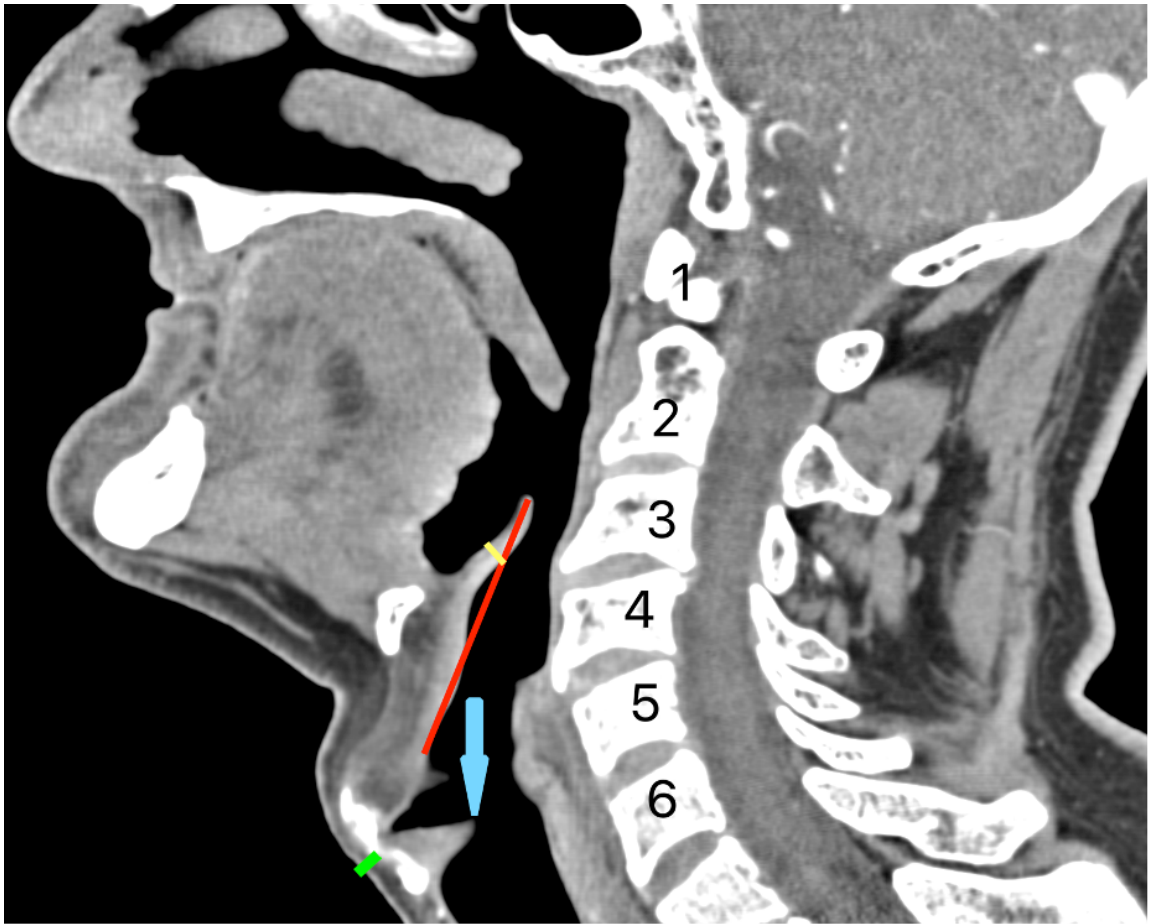	N	Минимум	Максимум	Медиана	Медиана 25%	Медиана 75%
<b>I группа</b>						
Возраст (лет)	15	19	72	67	54,25	66,9
ВЕС (кг)	15	50	93	80	70,5	84,25
Рост (см)	15	158	187	173	167,33	177,63
ИМТ (кг/м <sup>2</sup> )	15	18,6	32,9	26	21.1	27,9
<b>II группа</b>						
Возраст (лет)	45	29	82	62,86	59,31	67,5
ВЕС (кг)	45	61	125	80	71,75	89,58
Рост (см)	45	155	185	171,14	164,13	177,86
ИМТ (кг/м <sup>2</sup> )	45	19,7	36,5	27,8	25,288	31,563



1-полость носа, 2-полость рта, 3-язычок, 4-носоглотка, 5-ротоглотка, 6-гортаноглотка, 7-надгортаник, 8 – язык, 9-зеленая линия - «толщина языка»

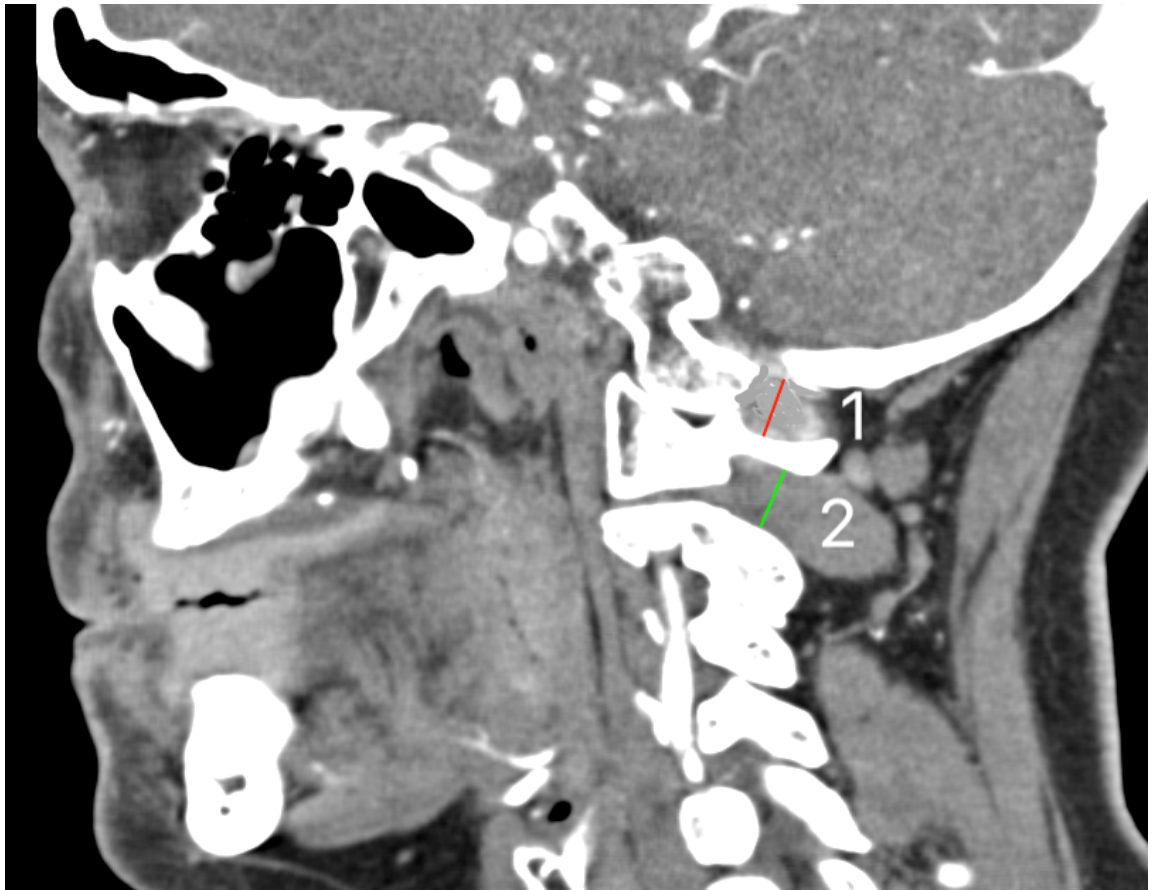
**Рисунок 1** - КТ ротогортаноглотки и трахеи в сагитальной проекции

Толщину языка измеряли от самого верхнего края языка до кожи (рисунок 2). Толщину мягких тканей на уровне голосовых складок определяли от кожи до щитовидного хряща (рисунок 3).



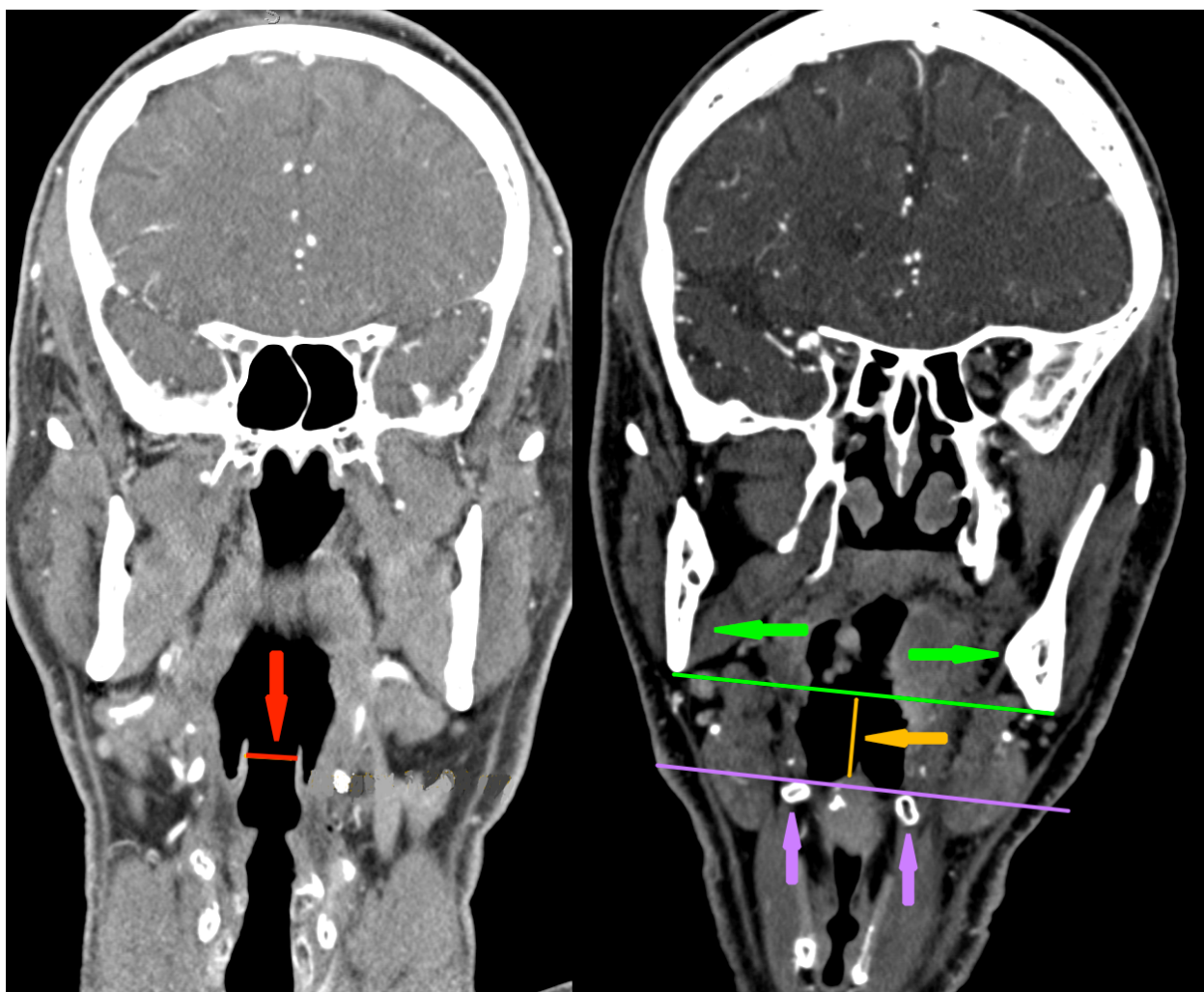
1. Зеленая линия: толщина мягких тканей на уровне голосовых складок.
2. Красная линия: длина надгортанника
3. Жёлтая линия: толщина надгортанника
4. Голубая стрелка: отношение голосовых складок к позвонкам шейного отдела
5. Цифрами от одного до шести отмечены позвонки шейного отдела.

**Рисунок 2** - КТ гортаноглотки и гортани в сагитальной проекции



1. Красный (1) - атланто-затылочный промежуток
2. Зеленый (2) - промежуток между первым и вторым шейными позвонками

**Рисунок 3** - КТ позвоночника шейного отдела в сагитальной проекции



1. Красная стрелка- расстояние между голосовыми связкам
2. Оранжевая стрелка - вертикальное расстояние от самой высокой точки подъязычной кости до тела нижней челюсти
3. Зеленая стрелка – нижняя челюсть
4. Фиолетовая стрелка – подъязычная кость

**Рисунок 4** - КТ головы и шеи в фронтальной проекции

Вертикальное расстояние от самой высокой точки подъязычной кости до тела нижней челюсти и расстояние между голосовыми связками измеряли во фронтальном срезе (рисунок 4).

Диагностическая способность (специфичность и чувствительность) клинических признаков шкалы LEMON и данных КТ была рассчитана с помощью ROC-AUC анализа у пациентов в группе с ТДП (1-я группа) и у пациентов без ТДП (2-я группа).

#### **2.2.4 Ультразвуковое исследование гортаноглотки и трахеи**

Для выявления предикторов ТДП с помощью УЗИ проведено открытое одноцентровое нерандомизированное пилотное исследование. С этой целью было обследовано 70 пациентов с челюстно-лицевой и общехирургической патологией (29-Мужчин и 41-Женщин). Антропометрические данные пациентов приведены в таблице 3.

Все пациенты, также как и в случае с КТ, были распределены на 2 группы в зависимости от результатов ларингоскопии по шкале Корма-Лехан.

В 1-ю группу вошли пациенты (n-25) с ТЛС, которым выполнялась классическая или видеоассистированная интубация не с первой попытки (по шкале Корма-Лехан - III и IV балла).

2-ю группу (контрольную) составили пациенты (n-45), которым проводилась классическая интубация трахеи (Корма-Лехан - I и II балла) – без ТЛС.

Затем данные по тяжести ларингоскопии и интубации трахеи по шкале Корма-Лехан были сравнены с данными по шкале LEMON и УЗИ подчелюстной области, гортани, языка и трахеи.

Ультразвуковое сканирование осуществляли до оперативного вмешательства с помощью УЗИ аппарата SonoSite EDGE. Для сканирования использовали линейный датчик Fujifilm HFL38x (13-6МГц) и широкополосный конвексный датчик Fujifilm C60 (5-2 МГц). Во время сканирования пациент находился в положении лежа на спине с разогнутой в атланта-затылочном сочленении головой.

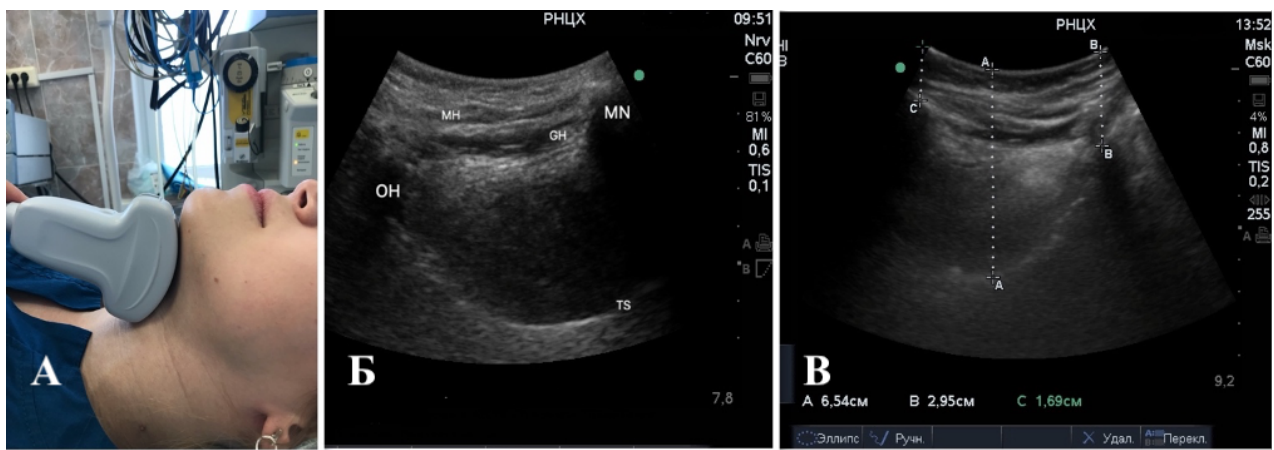
С помощью конвексного датчика проводили измерения толщины языка (ТЯ), вертикального расстояния от самой высокой точки подъязычной кости до тела нижней челюсти (ВР) и толщина надгортанника, а толщины мягких тканей на уровне голосовых складок (ТМТ) сканировали с помощью линейного датчика.



**Таблица 3 - Антропометрические данные пациентов с УЗИ гортаноглотки и трахеи**

	N	Минимум	Максимум	Медиана	Медиана 25%	Медиана 75%
<b>I группа</b>						
Возраст (лет)	25	19	76	51	43,75	64,17
ВЕС (кг)	25	50	115	91,67	78,75	103,5
Рост (см)	25	157	191	173,24	164,75	180.5
ИМТ (кг/м <sup>2</sup> )	25	18,6	46,7	30,97	24,897	34.175
<b>II группа</b>						
Возраст (лет)	45	18	80	39,75	30,2	49,6
ВЕС (кг)	45	49	97	69	59,75	75,63
Рост (см)	45	148	193	167,5	163,1	174,25
ИМТ (кг/м <sup>2</sup> )	45	16,7	36,9	23.67	21,563	26,492

Для сканирования языка УЗ датчик размещали в подчелюстной области в подбородочном треугольнике, который находится между передними брюшками обеих двубрюшных мышц и подъязычной костью. Датчик размещали по средней линии в продольном положении с индикатором, обращенным краниально. Измеряли расстояние от верхнего края языка до кожи, поскольку не всегда можно было визуализировать челюстно-подъязычную мышцу и подбородочно-подъязычную мышцу (рисунок 5).



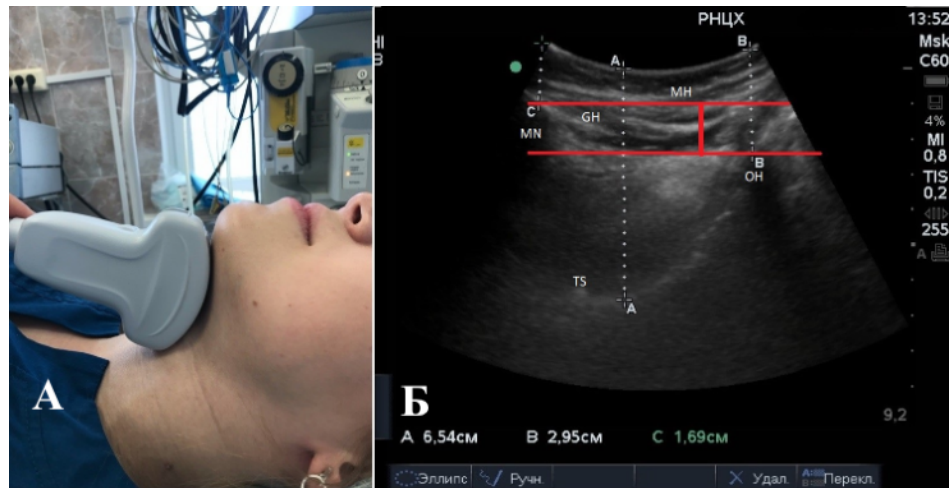
**А** – расположение датчика; **Б** – MN челюстно-подъязычная мышца, GN- подбородочно-подъязычная мышца, TS- поверхность языка, OH-подъязычная кость, MN-нижняя челюсть; **В** – А-А -толщина языка, В-В - расстояние от нижней челюсти до кожи, С-С -расстояние от подъязычной кости до кожи.

**Рисунок 5** - Ультразвуковое исследование подчелюстной области и языка

Вертикальное расстояние от подъязычной кости до нижней челюсти (ВР) позволяет определить объем мягких тканей и, соответственно, положение голосовой щели. Для расчета ВР проводили две оси через вышеозначенные структуры, расстояние между этими осями является искомым (рисунки 5, 6). Более простым методом измерения является определение разницы между расстоянием от кожи до подъязычной кости ( $C_{\text{расстояние}}$ ) и расстоянием от кожи до тела нижней челюсти ( $B_{\text{расстояние}}$ ).

$$ВР = C_{\text{расстояние}} - B_{\text{расстояние}}$$

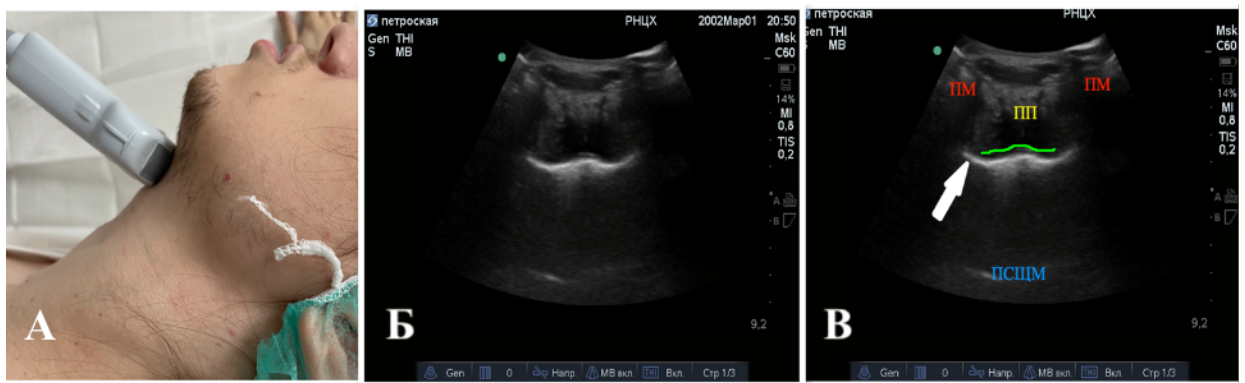
Для визуализации структур устанавливали конвексный датчик в продольном положении таким образом, чтобы получить одновременную визуализацию тела нижней челюсти и подъязычной кости. Определяли расстояние от кожи до подъязычной кости и расстояние от кожи до тела нижней челюсти. Расчет производили по вышеобозначенной формуле.



**А** – продольное расположение датчика; **Б** – МН – челюстно-подъязычная мышца, ГН – подбородочно-подъязычная мышца, ТS – поверхность языка, ОН – подъязычная кость, МN – нижняя челюсть, А – толщина языка, В – расстояние от подъязычной кости до кожи, С – расстояние от нижней челюсти до кожи.

**Рисунок 6** - УЗИ языка и диафрагмы полости рта

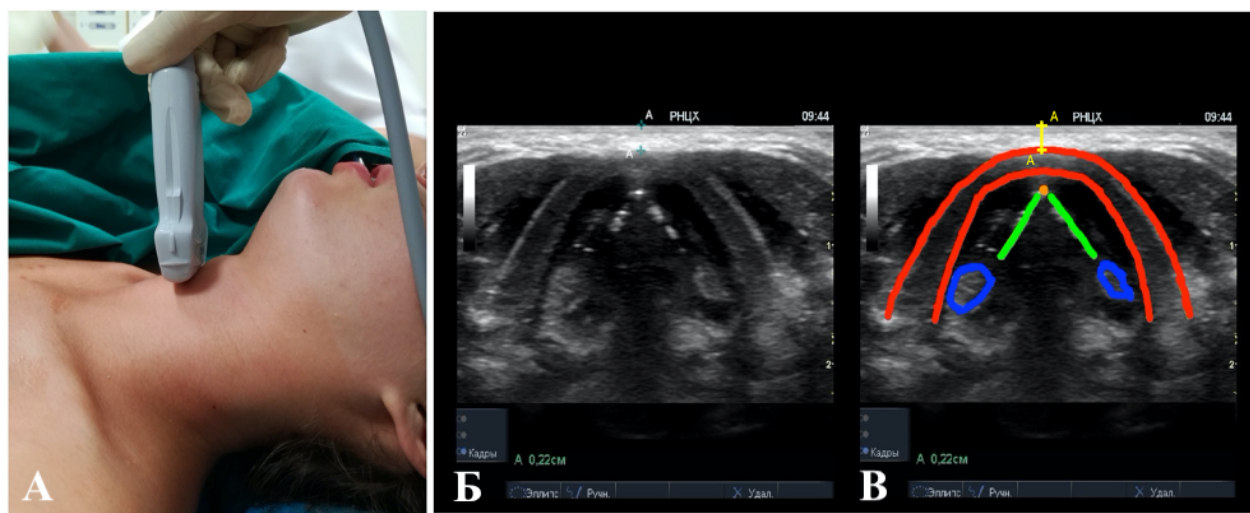
Толщину надгортанника измеряли, установив УЗ датчик поперечно в подбородочном треугольнике над подъязычной костью. Индикатор датчика располагали контрлатерально. При манипулировании датчиком достигали наилучшего вида надгортанника (рисунок 7).



**А** – поперечное расположение датчика; **Б** – Ультразвуковое изображение надгортанника; **В** – Зеленое - надгортанник, ПП – Пред-надгортанное пространство, ПМ - подподъязычные мышцы, ПСЦМ - поперечный срез щитовидной мембраны, Стрелка - Ткань-воздух граница

**Рисунок 7** - Ультразвуковое исследование надгортанника

Для оценки анатомии гортани и толщины мягких тканей на уровне голосовых складок использовали линейный датчик. С этой целью пальпаторно определяли перстне-щитовидную связку, где размещали датчик в поперечном положении. Индикатор располагали контрлатерально (рисунок 8).



**А** – поперечное расположение датчика; **Б** – Ультразвуковое изображение голосовых складок; **В** – Красное - щитовидный хрящ, зеленое- голосовые связки, синее - черпаловидные хрящи,оранжевое – передняя комиссура, А-А - толщина мягких тканей.

**Рисунок 8** – Сонография на уровне голосовых складок

Диагностическая способность (специфичность и чувствительность) клинических признаков шкалы LEMON и данных УЗИ была рассчитана с помощью ROC-AUC анализа у пациентов в группе с ТДП (1-я группа) и у пациентов без ТДП (2-я группа).

#### 2.4 Статистические методы обработки

Статистическую обработку данных проводили с помощью программного обеспечения Microsoft Excel и IBM SPSS Statistics 28.0.1.0 Для определения распределения использовали тесты Шапиро-Уилка и Колмогорова-Смирнова. В обеих группах (пациенты с КТ и УЗИ исследованиями) использовались

непараметрические методы описательной статистики U-критерий Манна–Уитни, для сравнение двух независимых групп, различия считали статистически значимыми при  $p < 0,05$ .

Диагностическую способность шкал риска трудной интубации и лучевых методов диагностик трудной интубации оценивали, определяя чувствительность и специфичность с помощью ROC анализа (таблица 4).

**Таблица 4 - Шкала для значений площади под кривыми (AUC)**

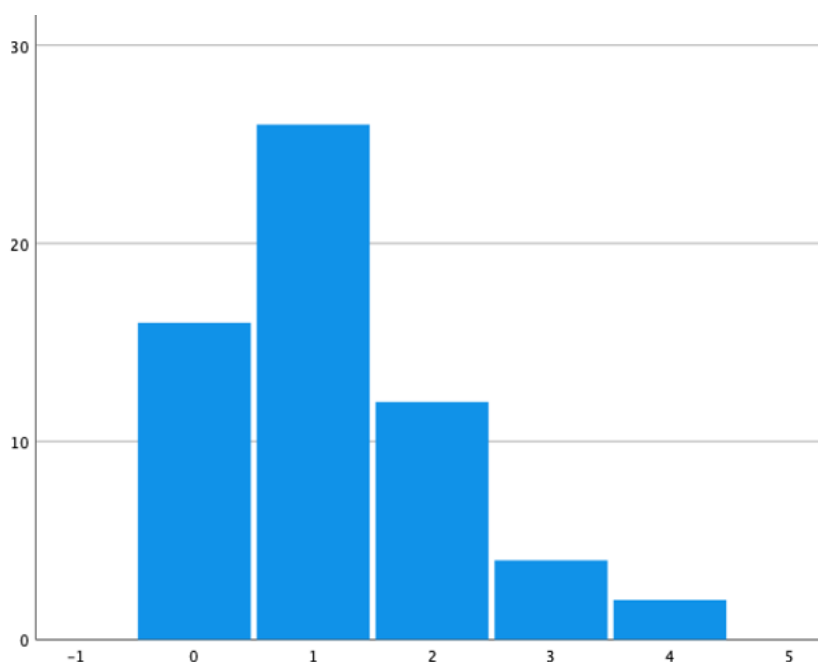
<b>Интервал</b>	<b>Качество модели</b>
$0,9 \leq AUC \leq 1,0$	модель работает превосходно
$0,8 \leq AUC \leq 0,9$	модель работает очень хорошо
$0,7 \leq AUC < 0,8$	модель работает хорошо;
$0,6 < AUC < 0,7$	модель работает средне;
$0,5 < AUC < 0,6$	модель работает неудовлетворительно
$AUC \leq 0,5$	модель не работает

РОЛЬ КОМПЬЮТЕРНОЙ ТОМОГРАФИИ  
В ДИАГНОСТИКЕ ТРУДНОЙ ЛАРИНГОСКОПИИ

**3.1 Выявление значимости субъективных клинических признаков шкалы LEMON в оценке трудной ларингоскопии**

На первом этапе 60 пациентам, которым проводили КТ исследования определяли показатели шкалы LEMON в баллах.

Анализ полученных данных показал, что индекс риска (ИР) по шкале LEMON колебался от 0 до 4 баллов (рисунок 9). Средний балл составил 1 [0;2]. Признаков ТДП, которые соответствовали ИР 3 и 4 было всего 10 % (n=6). Как и предполагалось, большинство обследованных пациентов (70% (n=42)) не имело клинической симптоматики ТДП и набрало от 0 до 1 балла. К ним же можно отнести и 20% (n=12) больных, у которых при обследовании были выявлены незначительные клинические признаки ТДП, что соответствовало 2 баллам по шкале LEMON.



По оси ординат – количество пациентов, по оси абсцисс – баллы по шкале LEMON

**Рисунок 9** - Частота встречаемости признаков индекса риска по шкале LEMON у пациентов с КТ исследованиями

В дальнейшем у этих же 60 больных проводили оценку трудности ларингоскопии по шкале Кормак-Лехан с целью разделения их на группу с ТЛС (1-я группа) и без ТЛС (2-я группа).

В 1-ю группу вошло 25% пациентов (n=15), у которых с помощью прямой ларингоскопии клинком типа Макинтош не удалось визуализировать голосовую щель, что в дальнейшем потребовало выполнение не прямой ларингоскопии гиперангулированным видеоклинком.

При этом только в 26,7 % случаях (n=4) у этих пациентов были заподозрены ТДП по шкале LEMON. Непосредственно отмечали: нарушение выдвижения нижней челюсти в 6,7 % (n=1), уменьшение тироментального расстояния менее 20 мм в 13,3 % (n=2), храп в 20% (n=3), большой язык в 13,3 % (n=2), тест Маллампасти 3 ст в 13,3 % (n=2), уменьшение хиоментального расстояния до 38 мм в 6,7 % (n=1), наличие бороды в 6,7 % (n=1), большие резцы в 6,7 % (n=1), плохое открытие рта в 6,7 % (n=1) и ограничение подвижности шейного отдела позвоночника < 90° в 6,7

% случаев (n=1). При этом у всех этих пациентов сочетались 3 или 4 признака ИР по шкале LEMON.

Остальные двое больных, у которых была выявлена пограничная симптоматика ТДП по шкале LEMON, вошли во 2-ю группу. К такой симптоматике относили: нарушение открытие рта до 38 мм (n=1), уменьшение хиоментального расстояния 38 мм (n=1), снижение выдвижения нижней челюсти (n=2), тест Маллампати 3 (n=2). При этом у каждого пациента было выявлено по 3 признака ИР по шкале LEMON.

Интересно отметить, что во 2-й группе (n=45) без трудной ларингоскопии, так же выявляли признаки ТДП по шкале LEMON, в том числе Маллампати 4 2,23 % случаев (n=1), Маллампати 3 8,89% (n=4), тироментальное расстояние < 20 мм 13,4 % (n=6), хиоментального расстояния < 40 мм 8,9 % (n=4), нарушение открытие рта < 40 мм 13,4 % (n=6), большой язык 13,4% (n=6), большие резцы 6,67 % (n=3), борода 6,67 % (n=3), храп 15, 56% (n=7). Однако, признаки ИР редко сочетались с друг другом, а если и сочетались, то их было не более 2.

Таким образом, диагностическая ценность отдельных клинических признаков шкалы LEMON достаточно низка и позволяет выявить трудную ларингоскопию менее чем у трети пациентов. При этом, диагностическая ценность возрастала при сочетании 3-4 признаков ИР по шкале LEMON. При легкой прямой ларингоскопии отдельные клинические симптомы встречались достаточно часто, но они носили либо не выраженный характер, либо сочетались с не более чем двумя признаками.

Как видно из таблицы 5, при сравнении клинических признаков ТДП по шкале LEMON у пациентов в группе с ТЛС и без ТЛС различия между ними имели место только по выдвижению нижних резцов относительно верхних и по общему количеству баллов по шкале LEMON.

При этом разница между показателями этих признаков была незначительной и составила всего 1 мм (16 [15;16] мм в 1-й группе и 17 [16;18,] мм во 2-й группе,  $p < 0,002$ ) по тесту выдвижения нижних резцов относительно верхних и 1 балл по их



общему количеству (2[1;3] баллов в 1-й группе и 1[0;1] баллов во 2-й группе,  $p < 0,016$ , соответственно).

**Таблица 5 - Сравнение клинических признаков шкалы LEMON между пациентами в 1-й и 2-й группах**

<b>Признаки</b>	<b>Группа с ТЛС (n=15)</b>	<b>Группа без ТЛС (n=45)</b>	<b>P</b>
Травма лица	0[0;0]	0[0;0]	1
Большие резцы, мм	0[0;0]	0[0;0]	1
Борода или усы	0[0;0]	0[0;0]	1
Большой язык	0[0;0]	0[0;0]	<b>0,535</b>
Открытие рта, мм	41[39;43]	41[40,0;43]	<b>0,730</b>
Расстояние от подъязычной кости до подбородка	46[44;54]	48[44;53]	<b>0,791</b>
Расстояние между верхней щитовидной вырезкой и дном ротовой полости, мм	21[19;25]	23[21;23]	<b>0,783</b>
Выдвижение нижних резцов относительно верхних, мм	16[15;16]	17[16;18]	<b>0,002</b>
тест Маллампати	2[2;2]	2[2;2]	<b>0,380</b>
Обструкция	0[0;1]	0[0;0]	<b>0,340</b>
Подвижность шеи, °	90[90;90]	90[90;90]	<b>0,090</b>
Баллы по шкале LEMON	2[1;3]	1[0;1]	<b>0,016</b>

Данные указаны в виде Me [25; 75]. P - уровень значимости по U-критерию Манна–Уитни

В то же время, характеристика других клинических симптомов не отличались между группами и не носили никакого клинического значения.

Таким образом, проведенное сравнительное исследование подтвердило низкую диагностическую ценность отдельных признаков ИР шкалы LEMON при диагностике трудной ларингоскопии. Исключение составляет тест выдвижения нижних резцов относительно верхних и встречаемость нескольких признаков ТДП у одного пациента.

### **3.2 Выявление значимости КТ признаков при трудной ларингоскопии**

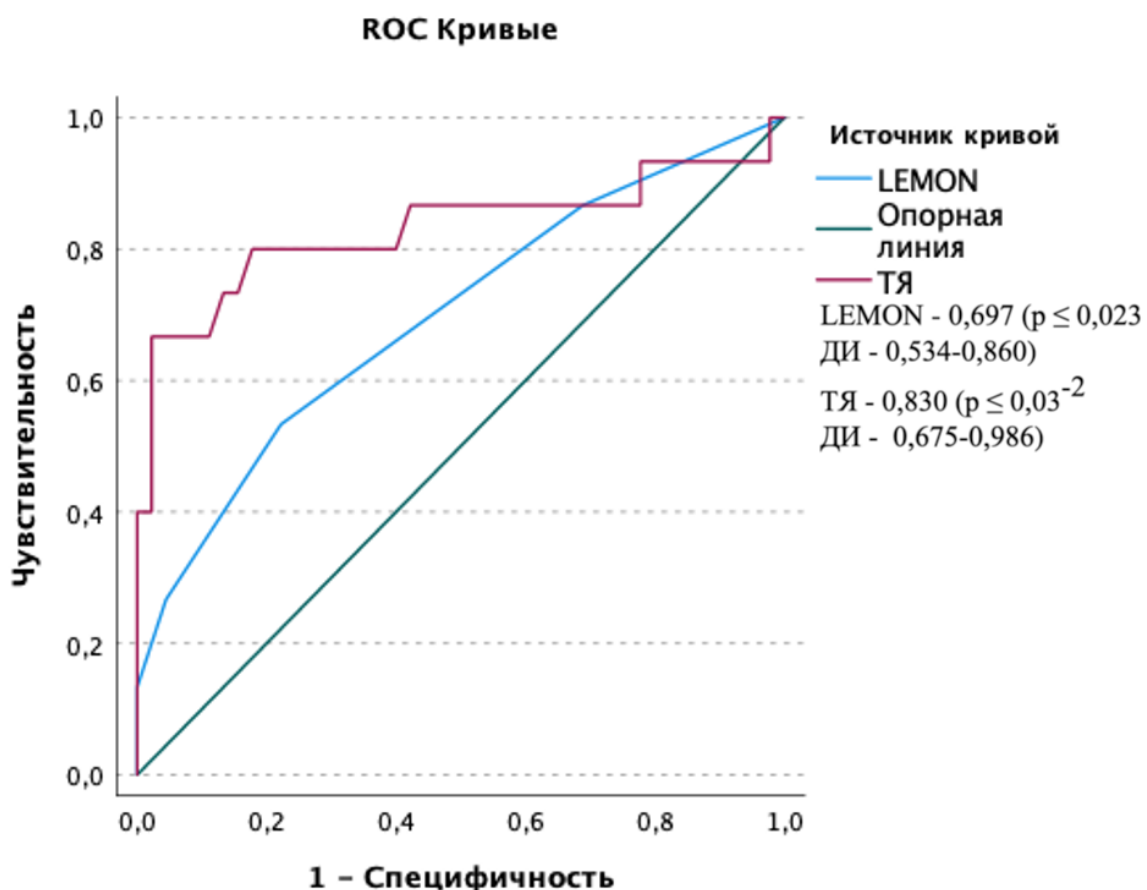
В отличие от шкалы LEMON, тесты которой давно применяются в клинической практике и хорошо известны, КТ признаки ТДП изучены недостаточно. Анализ полученных данных (таблица 6) выявил, что из всех критериев только 3 показали отличия у пациентов без и с трудной ларингоскопией. Рентгенологическими предикторами ТЛС служили: большой язык (толщина языка (ТЯ)), расположение голосовых складок (вертикальное расстояние от верхней точки подъязычной кости к верхней челюсти (ВР)), большой надгортанник (толщина надгортанника (ТН)). Значения остальных предикторов (ТТ, ДН, РГС, АЗП, ПМПВП и РМГС) не отличались у пациентов с ТЛС и без ТЛС.

Следующим этапом исследования стало выявление пороговых значений для КТ предикторов при ТЛС. С этой целью у этих же 60 пациентов выполнен ROC-AUC анализ полученных данных, который показал, что шкала LEMON имеет среднюю диагностическую способность ( $AUC\ 0,697\ p \leq 0,023\ ДИ-0,534-0,860$ ) (рисунок 10).

**Таблица 6 - Сравнение признаков компьютерной томографии у пациентов в 1-й и 2-й группах**

<b>Показатели</b>	<b>Группа с ТЛС (n=15)</b>	<b>Группа без ТЛС (n=45)</b>	<b><i>P</i></b>
Толщина языка, мм	80,8 [76,1; 84,9]	72,4 [68,950; 75,150]	<b>&lt;0,001</b>
Вертикальное расстояние от высшей точки подъязычной кости к нижней челюсти, мм	22,7 [20,2; 28,6]	20,4 [19,4; 21,3]	<b>0,012</b>
Толщина мягкой ткани шеи, мм	6,4 [5,6; 9,02]	6,4 [5,35;8,4]	<b>0,663</b>
Толщина надгортанника, мм	3,23 [2,7; 3,6]	2,5 [2,4;755].	<b>0,003</b>
Длина надгортанника, мм	33,4 [31; 36,1]	32,1 [30,4; 34,4]	<b>0,229</b>
Расположение голосовых связок на уровне шейных позвонков, шейные позвонки	5 [4; 5]	5 [5; 5]	<b>0,120</b>
Атланта-затылочный промежуток, мм	8,4 [7,0; 10]	8,4 [7,6; 9,35]	<b>0,590</b>
Промежуток между первым и вторым шейными позвонками, мм	9,2 [6,7; 10,4]	9,4 [8,25; 9,9]	<b>0,573</b>
Расстояние между голосовыми связками, мм	10,1 [9,1; 12,2]	10,65 [9,4;11,6]	<b>0,651</b>

Примечание. Данные указаны в виде Ме [25; 75]. *P* - уровень значимости по U-критерий Манна–Уитни, ТЛС - трудная ларингоскопия.



ТЯ - Толщина языка, ДИ - доверительный интервал

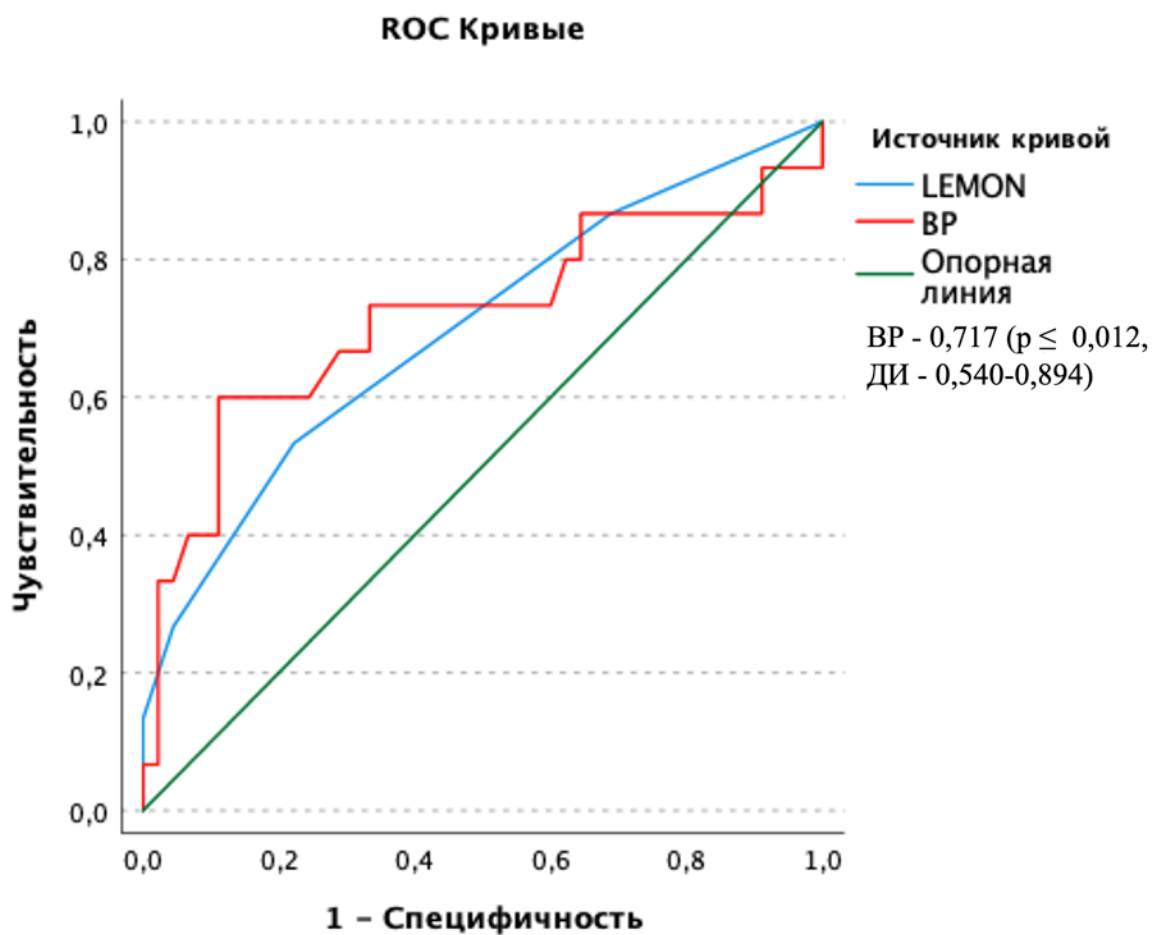
**Рисунок 10** - ROC-кривая для шкалы LEMON в отношении выявления трудной ларингоскопии при сравнении с толщиной языка (ТЯ) по данным КТ

При этом чувствительность метода составила всего 26,7%, что указывает на низкую прогностическую способность шкалы LEMON при диагностике ТЛС. Специфичность шкалы LEMON была достаточно высокой (95,6%), что позволяло в большинстве случаев выявить пациентов без ТЛС (положительное прогностическое значение (ППЗ) – 66,7% и отрицательное прогностическое значение (ОПЗ) - 79,6%).

**Таблица 7 - Чувствительность и специфичность данных компьютерной томографии при ларингоскопии**

<b>Переменные результата проверки</b>	<b>ОЗО</b>	<b>Ч, %</b>	<b>С, %</b>	<b>ППЗ, %</b>	<b>ОПЗ, %</b>
Толщина языка, мм	75,75	80	77,8	54,5	92,1
Вертикальное расстояние от высшей точки подъязычной кости к нижней челюсти, мм	20,85	73	66,7	42,3	88,2
Толщина мягкой ткани шеи, мм	6,35	60	46,7	60	77,8
Толщина надгортанника, мм	2,65	86,7	64,4	44,8	93,5
Длина надгортанника, мм	32,3	66,7	53,3	66,7	82,8
Расположение голосовых связок на уровне шейных позвонков, шейные позвонки	5	46,7	84,4	50	82,6
Атланто-затылочный промежуток	8,385	26,7	57,8	17,4	70,3
Промежуток между первым и вторым шейными позвонками, мм	9,25	53,3	62,2	32	80
Расстояние между голосовыми связками, мм	11,15	60	48,9	28,1	78,6

ОЗО-оптимальное значение отсечения, Ч- чувствительность, С- специфичность, ППЗ-положительное прогностическое значение, ОПЗ-отрицательная прогностическая ценность.

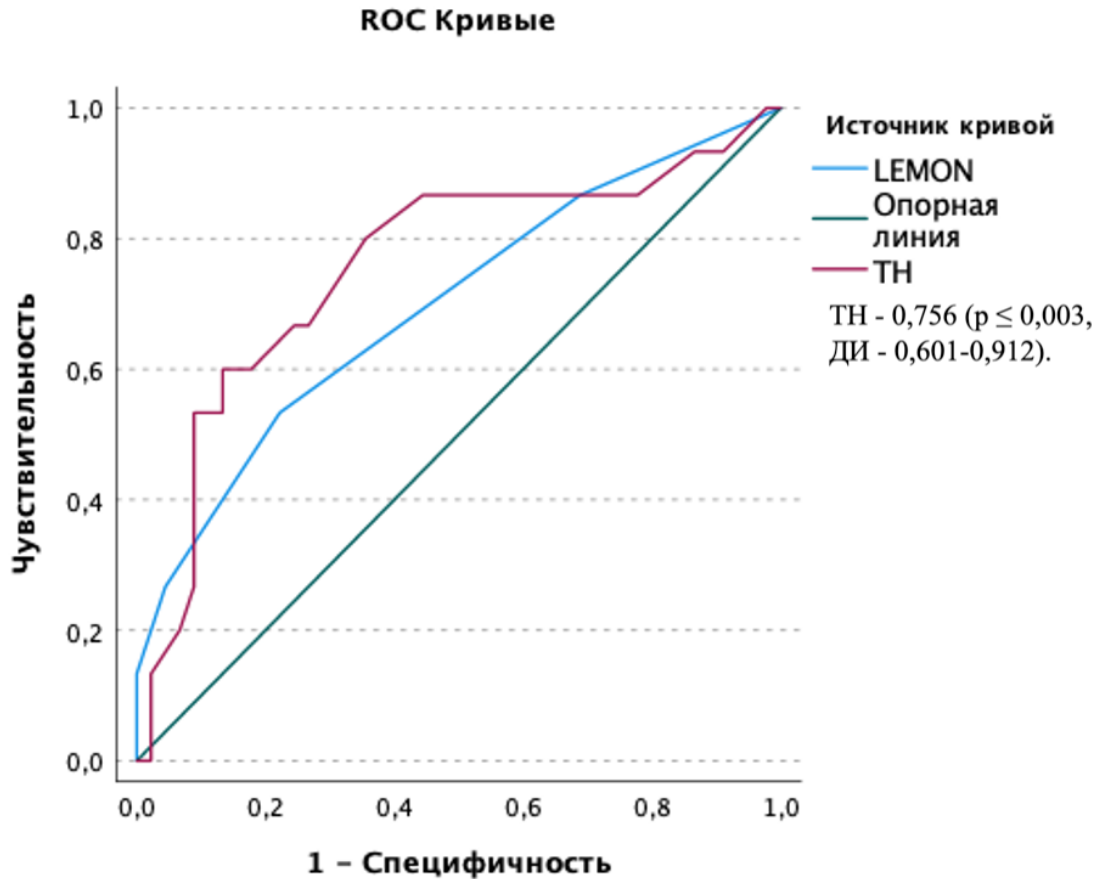


VP - вертикальное расстояние от высшей точки подъязычной кости к нижней челюсти

ДИ - доверительный интервал

**Рисунок 11** - ROC-кривая для шкалы LEMON в отношении выявления «трудной ларингоскопии» при сравнении с VP (вертикальное расстояние от высшей точки подъязычной кости к нижней челюсти) по данным КТ

Напротив, данные КТ исследований, которые показали различия у больных с и без ТЛС, продемонстрировали хорошую диагностическую способность. Как видно из рисунка 10, рисунка 11 и рисунка 12, AUC такого показателя как ТЯ, составила 0,830 ( $p \leq 0,03^2$ ), что указывает на высокую диагностическую способность данного рентгенологического предиктора ТЛС. При этом, ТЯ обладала высокой чувствительностью и специфичностью (80,0 % и 77,8 %), соответственно (таблица 7).

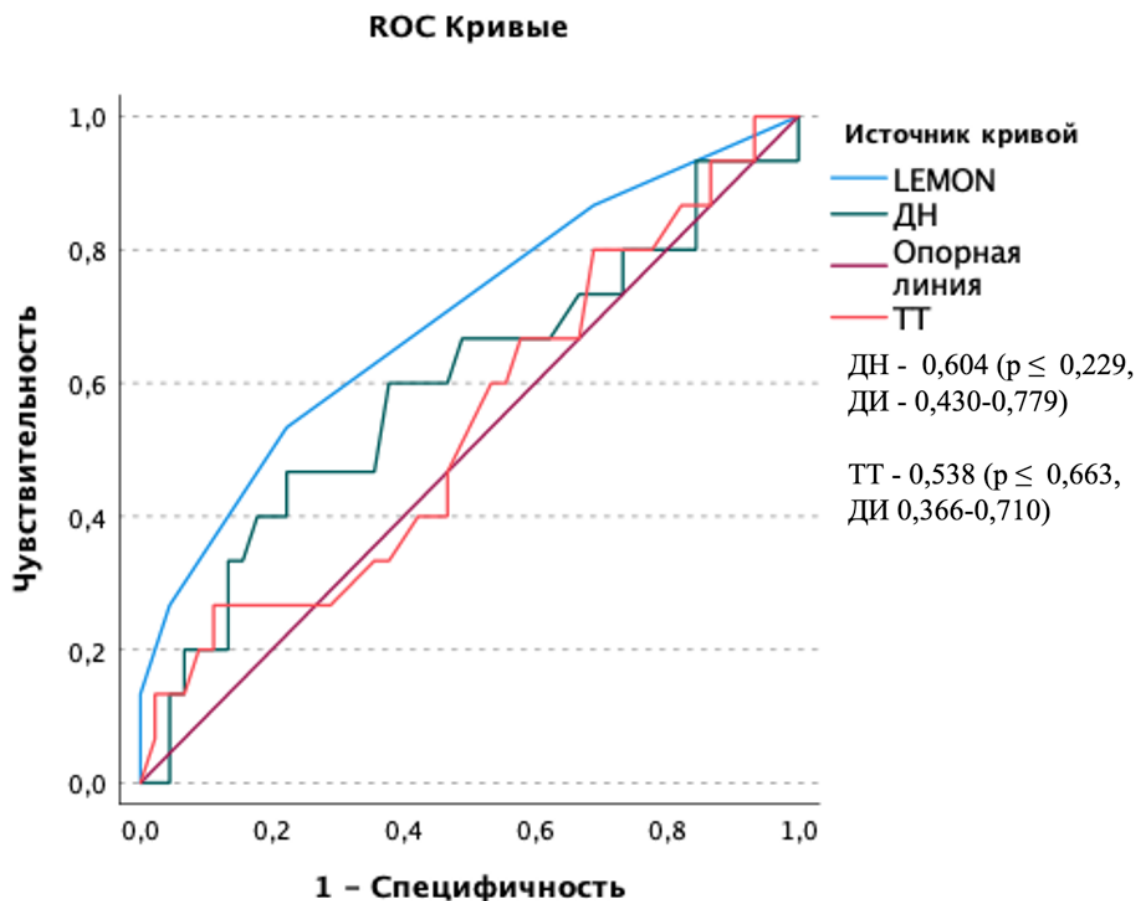


ТН-толщина надгортанника, ДИ - доверительный интервал

**Рисунок 12** - Сравнение диагностической способности шкалы LEMON и толщины надгортанника с помощью ROC-анализа для выявления трудной ларингоскопии

Несколько худшей диагностической способностью обладали ВР и ТН, АUC у которых составляла 0,717 ( $p \leq 0,012$ ) и 0,756 ( $p \leq 0,003$ ). При этом чувствительность ВР и ТН так же была значительно выше нежели чем у шкалы LEMON (73 и 60 %%), но меньше, чем у ТЯ. Специфичность у ВР и ТН была средней и составила 66,7 и 62,4 %%.

Расчет оптимального значения отсечения позволил определить значения изучаемых рентгенологических признаков, при которых отмечается ТЛС: ТЯ  $\geq 75,75$  мм, ВР  $\geq 20,85$  мм, ТН  $\geq 2,65$  мм.

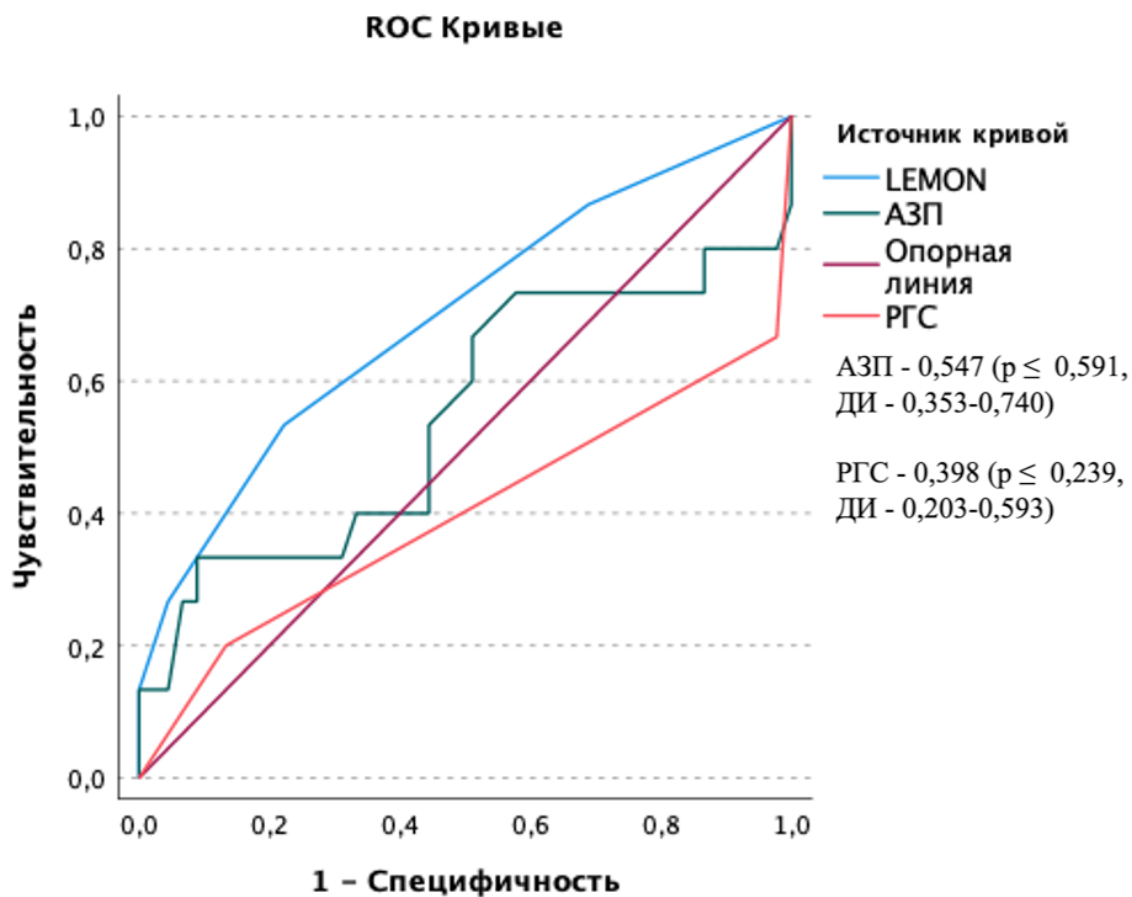


ТТ-толщина мягких тканей шеи, ДН- длина надгортанник

**Рисунок 13** - ROC-кривая для шкалы LEMON в отношении выявления «трудной ларингоскопии» при сравнении с толщиной мягких тканей шеи и длиной надгортанника по данным КТ

Остальные изучаемые рентгенологические предикторы ТЛС (ТТ, ДН, РГС, АЗП, ПМПВП и РМГС) обладали низкими  $AUC \leq 0,5$  (рисунок 13, рисунок 14, рисунок 15), значениями чувствительности и специфичности.



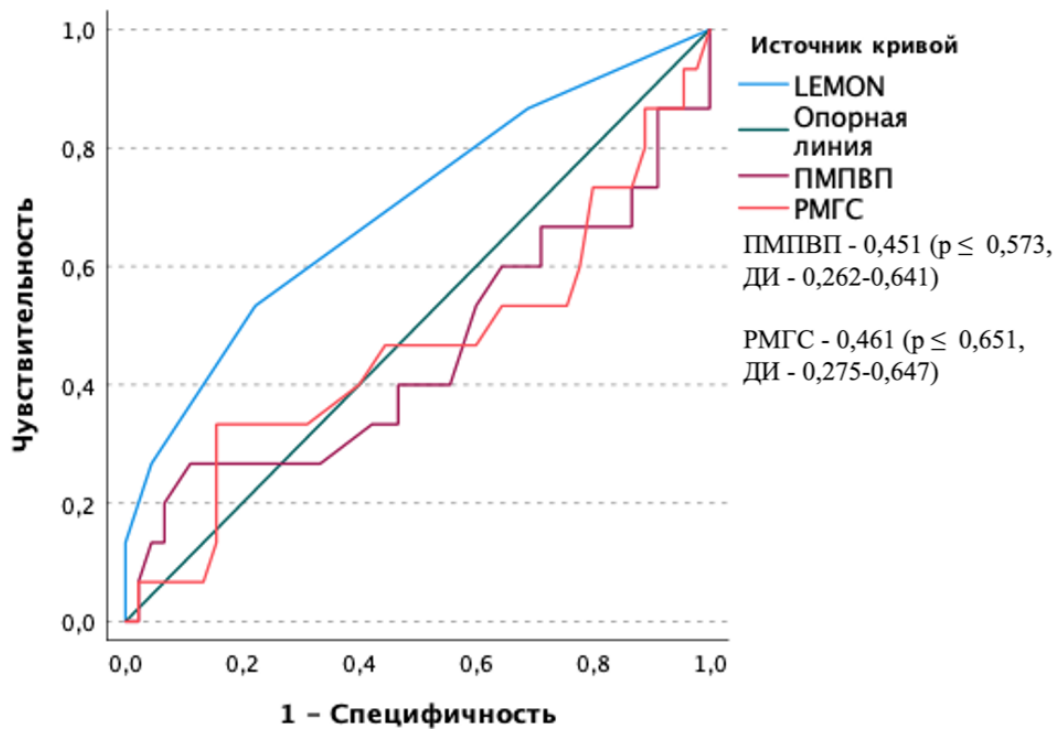


RGS - расположение голосовых связок на уровне шейных позвонков

AZP - атлanto-затылочный промежуток

ДН - длина надгортанника

**Рисунок 14** - ROC-кривая для шкалы LEMON в отношении выявления «трудной ларингоскопии» при сравнении с расположением голосовых связок на уровне шейных позвонков, атлanto-затылочный промежуток по данным КТ



ПМПВП- промежуток между первым и вторым шейными позвонками

РМГС - расстояние между голосовыми связками

ДН - длина надгортанник

**Рисунок 15** - ROC-кривая для шкалы LEMON в отношении выявления «трудной ларингоскопии» при сравнении с промежуток между первым и вторым шейными позвонками и расстоянием между голосовыми связками по данным КТ

Таким образом, проведенные исследования показывают, что по сравнению со шкалой LEMON высокую диагностическую ценность для выявления трудной ларингоскопии по данным КТ имеет только толщина языка. Хорошей диагностической способностью обладают: вертикальное расстояние от нижней челюсти до подъязычной кости и толщина надгортанника. При этом анестезиолог может столкнуться с ТЛС, когда  $TЯ \geq 75,75$  мм,  $BP \geq 20,85$  мм, а  $TH \geq 2,65$  мм.

### Заключение к главе 3

На первом этапе 60 пациентам, которым проводили КТ исследования определяли показатели шкалы LEMON в баллах.

В дальнейшем, у этих же 60 больных проводили оценку трудности ларингоскопии по Кормак-Лехан с целью разделения их на группу с ТЛС (1-я группа) и без ТЛС (2-я группа).

После разделения пациентов на две группы и проанализировав полученные данные получили, что диагностическая ценность отдельных клинических признаков шкалы LEMON достаточно низка и позволяет выявить трудную ларингоскопию менее чем у трети пациентов. При этом, диагностическая ценность возрастала при сочетании 3-4 признаков ИР по шкале LEMON. При легкой прямой ларингоскопии отдельные клинические симптомы встречались достаточно часто, но они носили либо не выраженный характер, либо сочетались с не более чем двумя признаками. Проведенное сравнительное исследование подтвердило низкую диагностическую ценность отдельных признаков ИР шкалы LEMON при диагностике трудной ларингоскопии. Исключение составляет тест выдвижения нижних резцов относительно верхних и встречаемость нескольких признаков ТДП у одного пациента.

Сравнительное анализ полученных данных с помощью КТ выявил, что из всех критериев только 3 показали отличия у пациентов без и с трудной ларингоскопией. Рентгенологическими предикторами ТЛС служили: ТЯ, ВР и ТН. Значения остальных предикторов (ТТ, ДН, РГС, АЗП, ПМПВП и РМГС) не отличались у пациентов с ТЛС и без ТЛС.

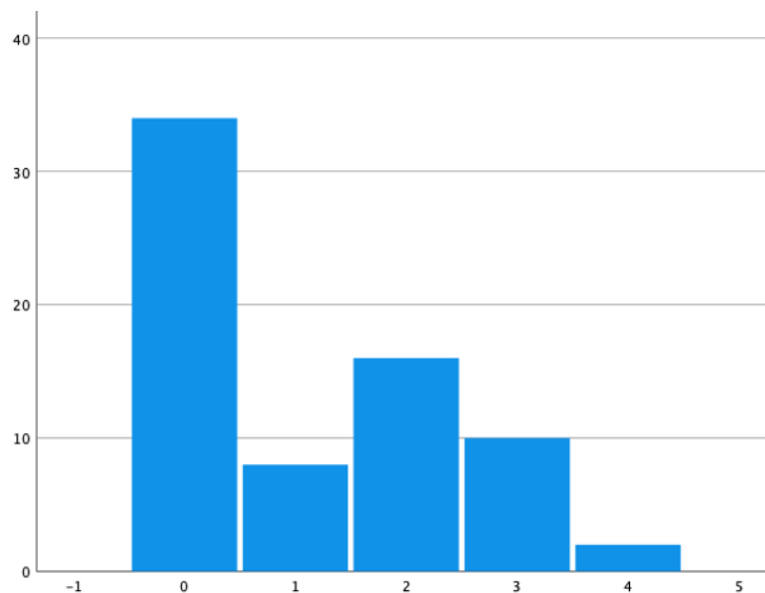
ROC-AUC анализ полученных данных показал, что при сравнении со шкалой LEMON высокую диагностическую ценность для выявления трудной ларингоскопии обладает всего один предиктор компьютерной томографии – толщина языка. Хорошей диагностической способностью по сравнению со шкалой LEMON обладали вертикальное расстояние от нижней челюсти до подъязычной кости и толщина надгортанника, однако она была ниже, чем у толщины языка. При этом анестезиолог может столкнуться с ТЛС, когда  $ТЯ \geq 75,75$  мм,  $ВР \geq 20,85$  мм, а  $ТН \geq 2,65$  мм.

## РОЛЬ УЛЬТРАЗВУКОВЫХ ИССЛЕДОВАНИЙ В ДИАГНОСТИКЕ ТРУДНЫХ ДЫХАТЕЛЬНЫХ ПУТЕЙ

### 4.1 Выявление значимости субъективных клинических признаков шкалы LEMON в оценке трудной ларингоскопии

На первом этапе 70 пациентам, которым проводили УЗИ, определяли показатели шкалы LEMON в баллах.

Индекс риска (ИР) по шкале LEMON колебался от 0 до 4 баллов (рисунок 16). Средний балл составил 1[0;2]. Почти половина больных 48,6% (n=34) набрало 0 баллов, 11,4% (n=8) 1 балл, 22,9% (n=16) 2 балла и только 17,1% набрали 3 (n=10) и 4 (n=2) балла.



По оси ординат – количество пациентов, по оси абсцисс – баллы по шкале LEMON

**Рисунок 16** - Частота встречаемости признаков индекса риска по шкале LEMON у пациентов с ультразвуковыми исследованиями

У больных, включенных в 1-ю группу (n=25), отмечали затруднения с визуализацией входа в гортань при прямой ларингоскопии (Кормак-Лехан - 3 и 4 балла), что приводило к затруднениям при интубации. У группы пациентов с ТЛС шкала LEMON показала, что у 64% (n=17) пациентов было выявлено от 0 до 2 признака ИР по шкале LEMON и только у 36% (n=8) выявлено 3 и 4 признака ИР.

Остальные четверо больных, у которых отмечалась пограничная симптоматика ТДП по шкале LEMON, вошли во 2-ю группу. К такой симптоматике относили: уменьшение хиоментального расстояния 38 мм (n=2), уменьшение тироментального расстояния (n=1), снижение выдвижения нижней челюсти (n=2), тест Маллампасти 3 (n=1), ограничений подвижности шейного отдела (n=2), большие резцы (n=1), большой язык (n=2). При этом у каждого пациента было выявлено по 3 признака ИР по шкале LEMON.

Внешний осмотр в группе с ТЛС выявил аномалии только у 44 % (n=11) пациентов (большие резцы – 4% (n=1), борода или усы - 8% (n=2), большой язык - 32% (n=8). У больных с ТЛС было выявлено ограниченное открытие рта в 40% (n=10), расстояние от подъязычной кости до подбородка в 8% (n=2), расстояние между верхней щитовидной вырезкой и дном ротовой полости в 4% (n=1), выдвижение нижних резцов – 16% (n=4), тест Маллампасти I и II степени наблюдался у 60% (n=15) и только у 40% III (n=9) и IV (n=1) степень. На храп жаловались 28% пациентов (n=7), а ограничений подвижности шейного отдела выявлено не было. При этом у всех этих пациентов сочетались 3 или 4 признака ИР по шкале LEMON.

У больных, включенных во 2-ю группу в 64,28% случаев (n=45), отмечалось беспроблемное проведение прямой ларингоскопии, при которой удовлетворительно визуализировался вход в гортань, со всеми анатомическими структурами. Интересно отметить, что во 2-й группе, так же выявляли признаки ТДП по шкале LEMON, в том числе ограниченное открытие рта (< 40 мм) в 4,5% (n=2) наблюдений, уменьшение расстояние от подъязычной кости до подбородка в 6,7% (n=3), расстояние между верхней щитовидной вырезкой и дном ротовой

полости в 4,5% (n=2), выдвигание нижних резцов – 8,9%; (n=4). Тест Маллампасти I и II степени наблюдался у 86,7% (n=39).

Только у 13,3% больных была выявлена III (n=5) и IV (n=1) степень по Тесту Маллампасти. Храп отсутствовал у всех пациентов. Ограничение подвижности шейного отдела позвоночника было выявлено только в 8,9% (n=4) случаев. Внешний осмотр выявил аномалии только у 9 пациентов (травма лица – 2,3% (n=1), большие резцы - 4,5% (n=2), борода или усы – 2,3% (n=1), большой язык – 11,2% (n=5).

Таким образом, диагностическая ценность отдельных клинических признаков шкалы LEMON достаточно низка и позволяет выявить трудную ларингоскопию только в 36% (n=8) наблюдений. При этом, диагностическая ценность возрастала при сочетании 3-4 признаков ИР по шкале LEMON. При легкой прямой ларингоскопии отдельные клинические симптомы встречались достаточно часто, но они носили либо не выраженный характер, либо сочетались с не более чем двумя признаками.

Как видно из таблицы 8, при сравнении клинических признаков по шкале LEMON у пациентов в 1-й и 2-й группах имелись отличия между клиническими признаками ТДП такими как, большой язык, открытие рта, расстояние между верхней щитовидной вырезкой и дном ротовой полости, тест Маллампасти, храп и общее количество баллов по шкале LEMON. Параметры других клинических симптомов не отличались между группами и не носили никакого клинического значения.

Таким образом, проведенное сравнительное исследование подтвердило низкую диагностическую ценность отдельных признаков ИР шкалы LEMON при диагностике трудной ларингоскопии. Исключение составляют большой язык, открытие рта, расстояние между верхней щитовидной вырезкой и дном ротовой полости, тест Маллампасти, храп и встречаемость нескольких признаков ТДП у одного пациента.

**Таблица 8 - Сравнение клинических признаков шкалы LEMON между пациентами в 1-й и 2-й группах**

<b>Показатели</b>	<b>Группа с ТЛС (n=25)</b>	<b>Группа без ТЛС (n=45)</b>	<b>P</b>
Травма лица	0[0;0]	0[0;0]	0,456
Большие резцы	0[0;0]	0[0;0]	<b>0,930</b>
Борода или усы	0[0;0]	0[0;0]	<b>0,256</b>
Большой язык	0 [0;1]	0 [0;0]	<b>0,015</b>
Открытие рта, мм	41,0[35,0;2,5]	44[42;48,5]	<b>&lt;0,001</b>
Расстояние от подъязычной кости до подбородка, мм	53,0[45,5;58,0]	49[45;53]	<b>0,210</b>
Расстояние между верхней щитовидной вырезкой и дном ротовой полости, мм	42,0[37,0; 9,0]	38[33;41,5]	<b>0,006</b>
Выдвижение нижних резцов относительно верхних, мм	16,0[15,5; 18,0]	17[16;18,5]	<b>0,073</b>
тест Маллампати	2[2;3]	2[1;2]	<b>0,001</b>
Храп	0[0;1]	0[0;0]	<b>&lt;0,001</b>
Подвижность шеи, °	90[90;90]	90[90;90]	<b>0,127</b>
Баллы по шкале LEMON	2[3;1,5]	0[0;1]	<b>&lt;0,001</b>

Примечание. Данные указаны в виде Me [25; 75]. P - уровень значимости по U-критерий Манна–Уитни.

## 4.2 Выявление значимости ультразвуковых признаков при трудной ларингоскопии

Проведенное сравнительное исследование показало различие между всеми исследуемыми ультразвуковыми параметрами у пациентов с и без ТЛС. При этом размеры толщины языка, вертикального расстояния от высшей точки подъязычной кости к нижней челюсти, толщины мягких тканей шеи и толщина надгортанника были больше у пациентов с трудной ларингоскопией, что представлено в таблице 9.

**Таблица 9 - Данные ультразвукового исследования в группах с ТЛС и без ТЛ**

Показатели(мм)	Группа с ТЛС (n=25)	Группа без ТЛС (n=45)	P
Толщина языка	69,3[65,95;3,55]	54,2[49,65;58,1]	<b>&lt;0,001</b>
Вертикальное расстояние от высшей точки подъязычной кости к нижней челюсти	15,1 [13,55;18,45]	12,4[10,9;13,8]	<b>&lt;0,001</b>
Толщина мягких тканей шеи	7,4[5,3;8,2]	4,8[4,2;5,55]	<b>&lt;0,001,</b>
Толщина надгортанника	3,3[2,7;3,9]	2,8[2,5; 3,1].	<b>0,007</b>

Примечание. Данные указаны в виде Me [25; 75]. P - уровень значимости по U-критерий Манна–Уитни.

Таким образом, исследуемые ультразвуковые предикторы могут выявлять трудную ларингоскопию, а толщина тканей и расстояние между анатомическими образованиями имеют прямую зависимость.



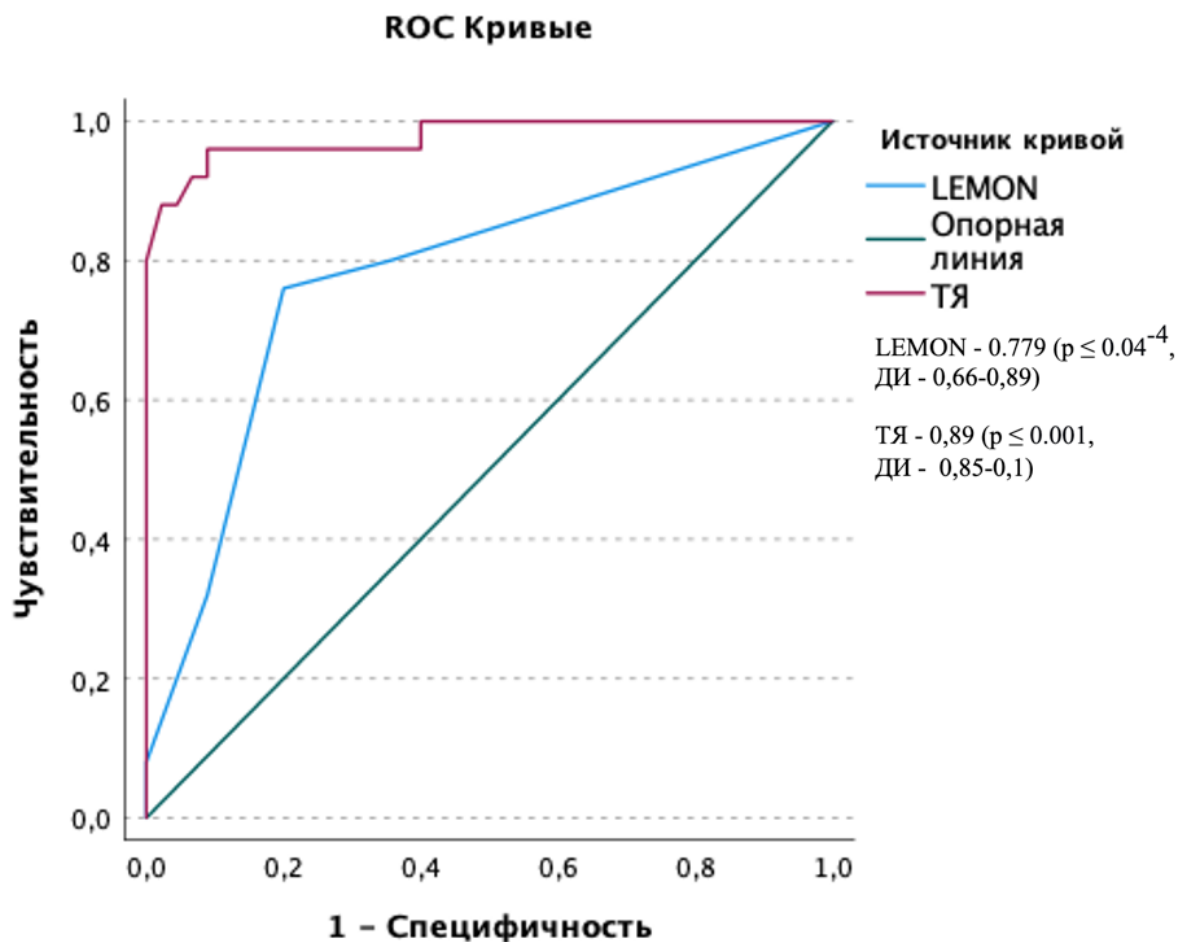
**Таблица 10 - Чувствительность и специфичность данных ультразвукографии при ларингоскопии**

<b>Переменные результата проверки</b>	<b>ОЗО, мм</b>	<b>Ч, %</b>	<b>С, %</b>	<b>ППЗ, %</b>	<b>ОПЗ , %</b>
Толщина языка	61	96	88,9	82,8	97,6
Вертикальное расстояние от высшей точки подъязычной кости к нижней челюсти	12,85	84	55,6	51,2	86,2
Толщина мягкой ткани шеи	5,15	80	66,7	57,1	85,7
Толщина надгортанника	2,85	72	62,2	51,4	80

ОЗО-оптимальное значение отсечения, Ч- чувствительность, С- специфичность, ППЗ- положительное прогностическое значение, ОПЗ-отрицательная прогностическая ценность.

Для выявления качества, чувствительности, специфичности и пороговых значений для УЗИ предикторов в сравнении со шкалой LEMON при ТЛС выполнен ROC-AUC анализ (n=70). При этом в отличие от КТ исследований площадь под кривой (AUC) для шкалы LEMON составила 0,779 ( $p \leq 0.04^{-4}$ , 95% доверительный интервал 0,66-0,89) (рисунок 17), что определяет хорошее качество диагностической модели.

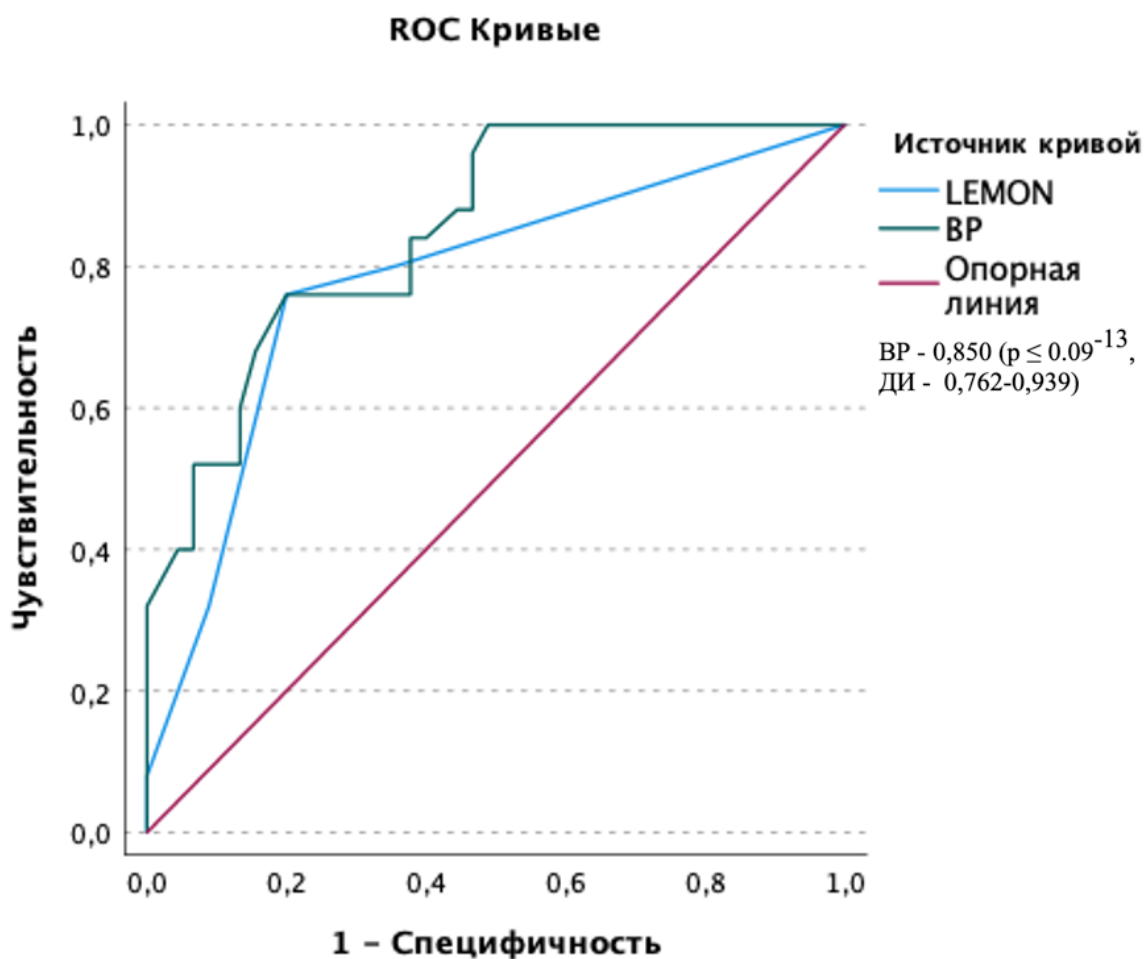
Несмотря на это, были получены низкие значения чувствительности (32%) при высокой специфичности (91,1%), что подтверждает низкую диагностическую способность шкалы LEMON для выявления ТЛС.



ТЯ-Толщина языка, ДИ- доверительный интервал

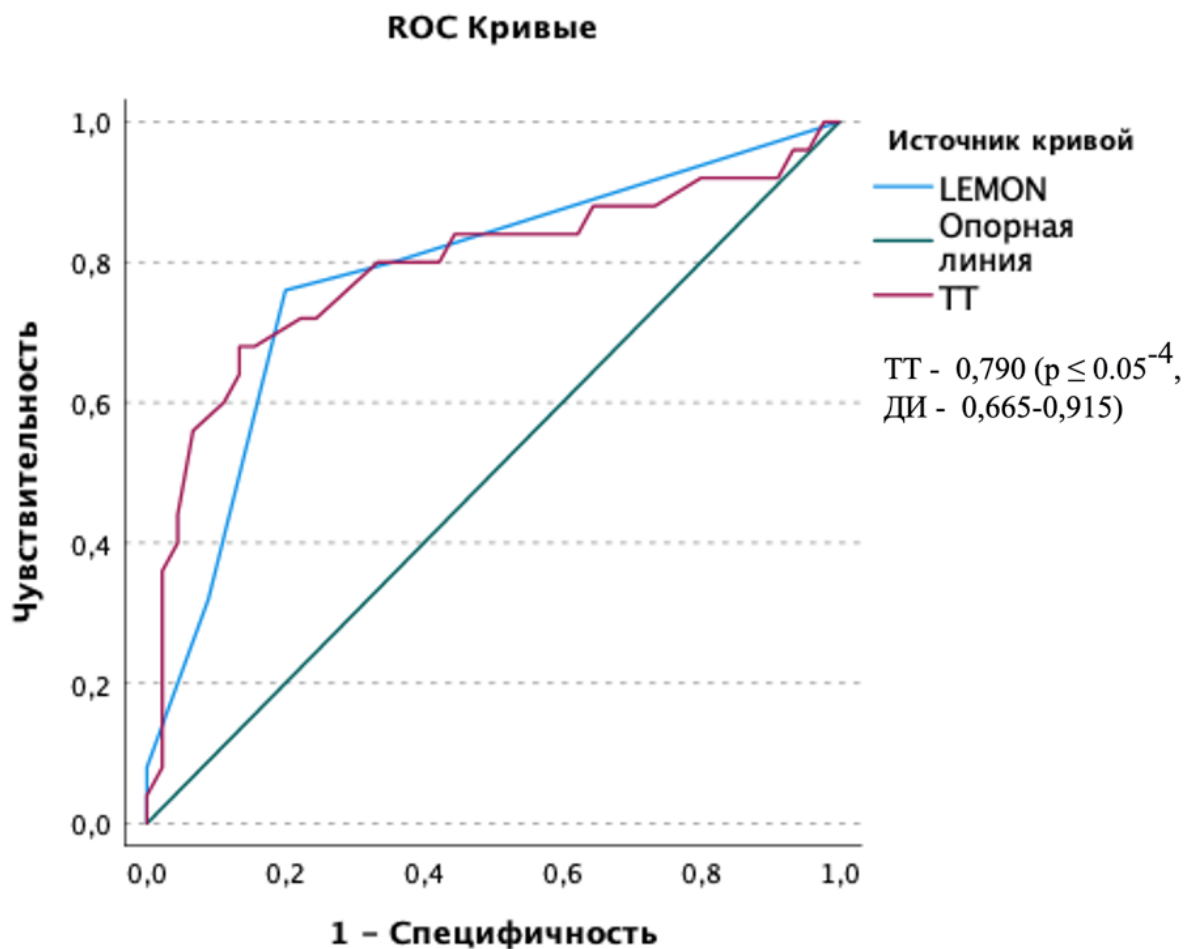
**Рисунок 17** - ROC-кривая для шкалы LEMON в отношении выявления «трудной ларингоскопии» при сравнении с толщиной языка (ТЯ) по данным УЗИ

AUC для толщины языка (ТЯ) составила 0,89 ( $p \leq 0,001$ , 95% доверительный интервал 0,85-0,1), что в соответствии с экспертной шкалой модель работает превосходно (рисунок 18). Оптимальное значение отсечения для ТЯ – 61 мм. Значения чувствительности – 96%, специфичности – 88,9%. Полученные данные указывают на высокую диагностическую способность ТЯ и позволяет расценивать ее, как эффективный предиктор для диагностики ТЛС.



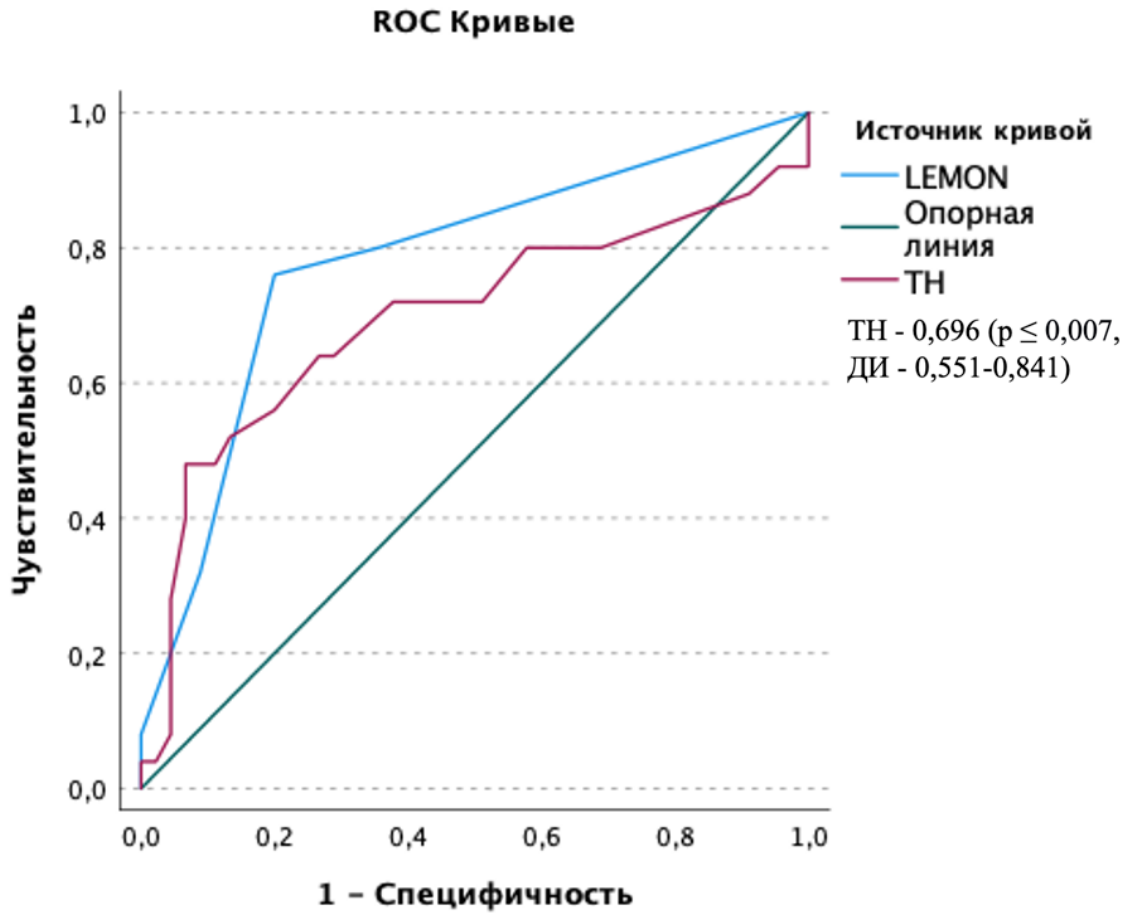
**Рисунок 18** - ROC-кривая для шкалы LEMON в отношении выявления «трудной ларингоскопии» при сравнении с вертикальным расстоянием от высшей точки подъязычной кости к нижней челюсти по данным УЗИ

Другие ультразвуковые предикторы, так же показали достаточно высокую диагностическую способность. Так AUC для VP составила 0,850 ( $p \leq 0.09^{-13}$ , 95% доверительный интервал 0,762-0,939) (рисунок 19), а для ТТ 0,790 ( $p \leq 0.05^{-4}$ , 95% доверительный интервал 0,665-0,915) (рисунок 20). Оптимальное значение отсечения (ОЗО) для VP – 12,85 мм, а ТТ - 5,15 мм. Значения чувствительности и специфичности составляли 84% и 55,6% и 80%; 66,7%.



**Рисунок 19** - ROC-кривая для шкалы LEMON в отношении выявления «трудной ларингоскопии» при сравнении с толщиной мягких тканей шеи по данным УЗ

Из всех изучаемых ультразвуковых предикторов толщина надгортанника (ТН) имела наименьшие диагностические возможности в предсказании ТЛС. Как видно из рисунка 20, AUC у ТН - 0,696 ( $p \leq 0,007$ , 95% доверительный интервал 0,551-0,841). Оптимальное значение отсечения – 2,85, а чувствительность и специфичность составили 72% и 62,2 %.



**Рисунок 20** - ROC-кривая для шкалы LEMON в отношении выявления «трудной ларингоскопии» при сравнении с толщиной надгортанника по данным УЗИ

Таким образом, изучаемые с помощью ультразвука анатомические образования гортаноглотки и дна полости рта могут быть с успехом применены для диагностики трудной ларингоскопии. Наибольшее прогностическое значение имеет толщина языка, что вероятно и связано с уменьшением угла обзора при прямой ларингоскопии клинками типа Макинтош.

Вертикальное расстояние от высшей точки подъязычной кости к нижней челюсти, которая указывает на нахождение голосовой щели, и толщина мягких тканей шеи хотя и уступают в диагностической способности толщине языка, но имеют достаточно высокие значения площади под кривой, чувствительности и специфичности.

Единственным ультразвуковым параметром, который показал умеренную диагностическую значимость, была толщина надгортанника. Однако это несколько не умоляет значимость данного предиктора и позволяет его использовать с целью диагностики трудной ларингоскопии.

Ультразвуковая оценка анатомических структур рта, гортаноглотки и трахеи значительно упрощает диагностику ТЛС, объективизируя данные, которые можно и не получить при визуальном осмотре пациента.

Расчет оптимального значения отсечения позволил определить значения изучаемых УЗИ признаков, при которых отмечается ТЛС (ТЯ  $\geq$  61мм, ВР  $\geq$  12,85мм, ТТ  $\geq$  5,15мм, ТН  $\geq$  2,85мм).

Демонстрацией эффективности инструментальной диагностики ТДП может служить следующее клиническое наблюдение.

### **Клинический пример**

Пациент А., 68 лет, рост 185 см, масса 106 кг, индекс массы тела - 30,6 кг/м<sup>2</sup>. Клинический диагноз: грыжа межпозвонкового диска L3-L4 (рецидив) с компрессией L4 корешка слева. Сопутствующие заболевания: ишемическая болезнь сердца, гипертоническая болезнь II стадии, II степени, риск 2, Сахарный диабет 2 типа, компенсированный.

*Больному планируется:* микродискэктомия L3-L4 с межкостистой фиксацией.

*Предшествующие операции и анестезии:* 2009 - микродискэктомия, 2014 – аппендэктомия. Все операции выполнены под комбинированной общей анестезией. 2016 – стентирование коронарных артерий. Во всех случаях общей анестезии была трудная ларингоскопия и интубация трахеи. Визуализация голосовой щели при прямой ларингоскопии по шкале Cormack-Lehane 4 балла. При аппендэктомии попытки ларингоскопии и интубации пациента (в другой клинике) сопровождались клинической смертью. При осмотре: риск выполнения интубации по шкале LEMON - 3 балла, что свидетельствовало о высокой вероятности трудной интубации трахеи и включало в себя такие симптомы, как наличие бороды, большой язык, храп. Открывание рта – 40 мм, хиоментальное расстояние – 71 мм,

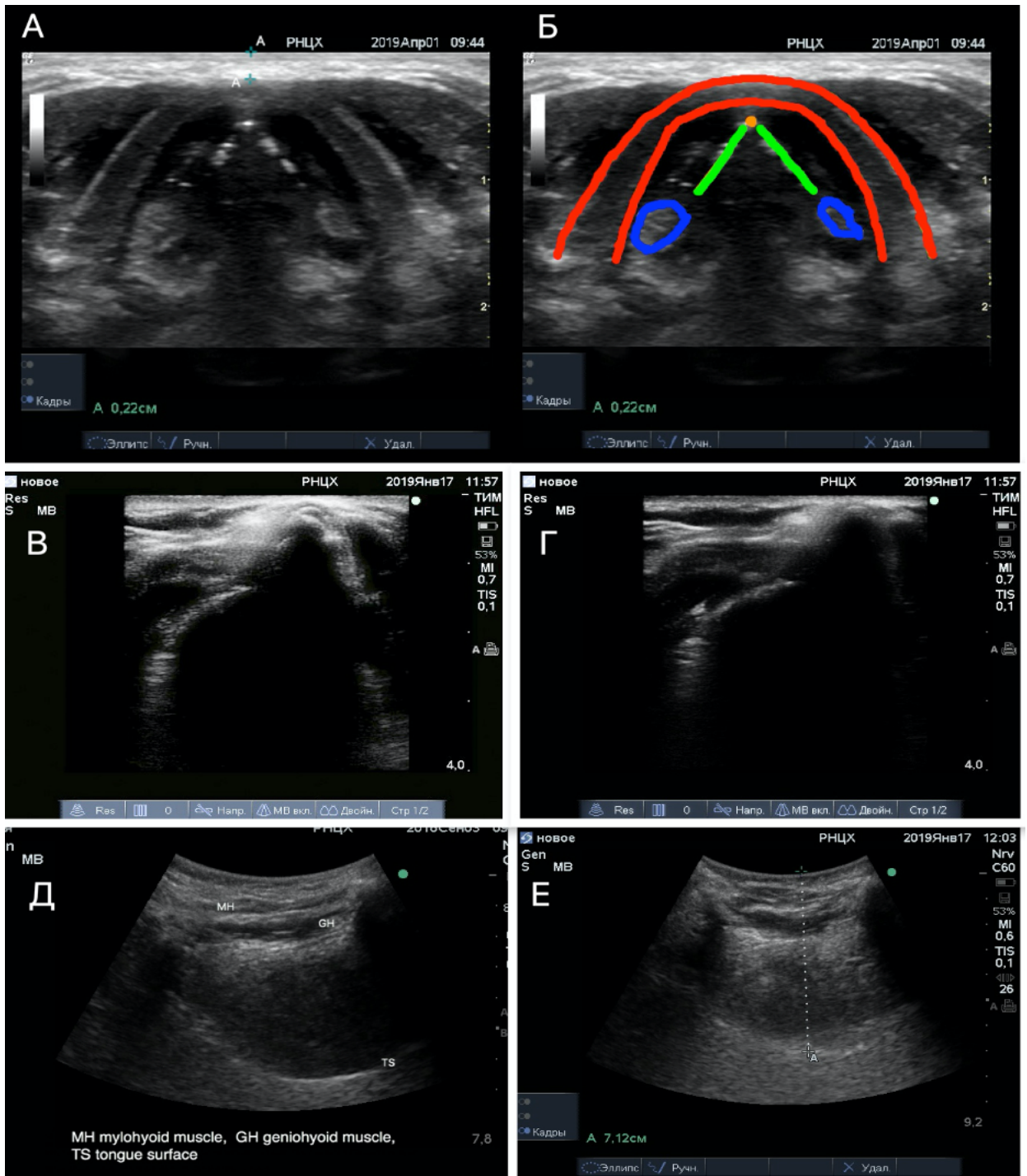
тироментальное расстояние – 42 мм, протрузия нижней челюсти - 16 мм, тест Маллампати - 2. Отдельно хочется отметить ожирение 1 ст, которое не учитывается в шкале LEMON. УЗ данные: ТЯ - 70,12 мм, ВР – 20,13 мм (рисунок 21). Выявлена деформация правой пластины щитовидного хряща. Отмечается изменение расположение голосовых складок, голосовая щель отклонена вправо и вверх.

Учитывая клиническую картину и данные УЗИ, было решено расценить сложившуюся клиническую ситуацию, как плановую «трудную интубацию трахеи».

План А: интубация больного с помощью видеоларингоскопии гиперангулированным клинком (С-МАС D-BLADE Karl Storz), после индукции в общую анестезию.

План В: в случае неудачи интубация с помощью гибкого фибробронхоскопа.

После вводной анестезии: пропофол 140 мг, фентанил 200 мкг, рокурония бромид 100 мг - произведена оротрахеальная интубация трубкой Portex 8.0 мм с первой попытки. Визуализация голосовых связок с помощью гиперангулированного видеоклинка по шкале Кормак-Лехан 1 балл, по шкале Endoscore 1 ст. Отмечается отклонение голосовой щели вправо и вверх. Технические сложности возникли при проведении интубационной трубки через голосовые связки с помощью стилета, загнутого по типу «клюшки для хоккея на траве» (рыболовного крючка), из-за деформации щитовидного хряща, который служил основной причиной смещения голосовой щели.



**А** – УЗ анатомия дыхательных путей на уровне голосовых складок в поперечном положении в норме (другой пациент).

**Б** - УЗ анатомия дыхательных путей на уровне голосовых складок в поперечном положении в норме. *Красное* - Щитовидный хрящ, *Зеленое* - Голосовые связки, *Синие* - Черпаловидные хрящи, *Оранжевое* - Передняя комиссура

**В и Г** - УЗ анатомия дыхательных путей на уровне голосовых складок в поперечном положении у пациента



Д - Ультразвуковая анатомия языка

МН-челюстно-подъязычная мышца, ГН- подбородочно-подъязычная мышца, ТS- поверхность языка

Е - Толщина языка измерялась как максимальный вертикальный размер от поверхности языка до кожи

**Рисунок 21 - УЗИ предикторы ТДП у пациента А.**

Таким образом возможность применения инструментальных методов могут значительно упростить диагностику ТДП, объективизируя данные, которые можно и не получить при визуальном осмотре пациента. По мере накопления данных ультрасонографии ВДП, можно будет четко рекомендовать, на что практикующему врачу стоит обратить внимание, например, при ультразвуковом сканировании структур рта, гортаноглотки и трахеи.

**Заключение к главе 4**

На первом этапе 70 пациентам, которым проводили УЗИ исследования определяли показатели шкалы LEMON в баллах.

В дальнейшем у этих же 70 больных проводили оценку трудности ларингоскопии по Кормак-Лехан с целью разделения их на группу с ТЛС (1-я группа) и без ТЛС (2-я группа).

Проведенное сравнительное исследование подтвердило низкую диагностическую ценность отдельных признаков ИР шкалы LEMON при диагностике трудной ларингоскопии и позволяет выявить трудную ларингоскопию только в 36% (n=8) наблюдений. При этом, диагностическая ценность возрастала при сочетании 3-4 признаков ИР по шкале LEMON. При легкой прямой ларингоскопии отдельные клинические симптомы встречались достаточно часто, но они носили либо не выраженный характер, либо сочетались с не более чем двумя признаками

Сравнительный анализ полученных данных с помощью УЗИ выявил, что есть различие между всеми исследуемыми ультразвуковыми параметрами у пациентов с и без ТЛС.

ROC-AUC анализ полученных данных показал, что наибольшее прогностическое значение имеет толщина языка.

Ультразвуковые предикторы такие как вертикальное расстояние от высшей точки подъязычной кости к нижней челюсти и толщина мягких тканей шеи, также показали достаточно высокую диагностическую способность несмотря на то, что уступили в диагностической способности толщине языка.

Из всех изучаемых ультразвуковых предикторов толщина надгортанника имела наименьшие диагностические возможности в предсказании ТЛС. Однако это несколько не уменьшает значимость данного предиктора и позволяет его использовать с целью диагностики трудной ларингоскопии.

Анестезиолог может столкнуться с ТЛС, когда по данным УЗИ  $TЯ \geq 61\text{мм}$ ,  $BP \geq 12,85\text{мм}$ ,  $TT \geq 5,15\text{мм}$ , а  $TH \geq 2,85\text{мм}$ .

## ЗАКЛЮЧЕНИЕ

Трудные дыхательные пути являются «вечной» проблемой проведения общей анестезии с ИВЛ. Несмотря на достаточные успехи, связанные с внедрением протоколов ТДП и последующим снижением частоты возникновения ТДП и ситуации «не могу интубировать - не могу вентилировать», неудачные попытки ларингоскопии, масочной вентиляции, интубации и экстубации трахеи остаются наиболее частыми причинами критической гипоксемии, которая приводит к тяжелым неврологическим осложнениям и летальным исходам в практике врача анестезиолога.

Внедрение в клиническую практику различных моделей видеоларингоскопов и методов эндоскопии привели к значительному снижению частоты возникновения ситуации ТДП за счет почти 100% визуализации голосовой щели. Однако ни современные протоколы, ни видео- и эндоскопы не могут решить одну из главных проблем ТДП – своевременное их распознавание [15].

В то же время только ранняя диагностика ТДП может позволить заблаговременно выбрать один из методов поддержания проходимости ВДП в зависимости от клинической ситуации, что должно значительно снизить риски, связанные с ларингоскопией и интубацией трахеи.

Одним из подходов, позволяющих сконцентрироваться на ранней диагностике ТДП, может быть концепция «Скрытой угрозы», которая была разработана в ФГБНУ «РНЦХ им. акад. Б. В. Петровского». Согласно концепции «Скрытой угрозы» изменения ротогортаноглотки, лицевого черепа или трахеи, которые можно увидеть визуально при простом осмотре или при выполнении ряда всем хорошо известных тестов, например, модифицированного теста Малланпати, приводит к быстрой диагностике ТДП с последующим выбором метода ларингоскопии и поддержания проходимости ВДП [3, 4]. Анестезиолог сразу готов применить альтернативные методы, например, видеоларингоскопию, «интубацию в сознании» или конико- или трахеостомию, минуя прямую ларингоскопию и попытку вентиляции лицевой маской.

Напротив, невозможность своевременного выявления признаков ТДП или скрытых нарушений, которые обычно располагаются в гортаноглотке и трахеи (дистально), может поставить анестезиолога в очень затруднительное положение и является основной причиной ситуации «не могу интубировать - не могу вентилировать» с развитием фатальных для пациента осложнений.

Таким образом, ранняя диагностика ТДП должна значительно снизить частоту возникновения тяжелых неврологических осложнений и летальных исходов, связанных с гипоксическим поражением головного мозга.

Для решения проблемы диагностики ТДП до сих пор пытаются использовать различные тесты и симптомы, которые зачастую объединены в различные шкалы. Шкалы Wilson, El-Ganzouri, Москва и LEMON с правилом 3-3-2-1 и некоторые другие, объединяющие в себе многие признаки ТДП и, по сути, почти полностью копирующие друг друга, по мнению их разработчиков должны были с высокой долей вероятности выявлять предикторы ТДП и предупреждать анестезиолога об опасности. Однако на практике данные шкалы показывали достаточно скромные результаты, что отразилось в нежелании их использования практикующими анестезиологами и в получении недостаточно высоких показателей чувствительности и специфичности в различных исследованиях.

Проведенное исследование на 130 пациентах подтвердило недостаточную (среднюю) эффективность шкалы LEMON для выявления ТЛС по шкале Кормак-Лехан и позволило ее диагностировать только в 25% случаев в 1-группе и 36% случаев во 2-группе. При этом диагностическая ценность шкалы LEMON возрастала при сочетании 3-4 клинических признаков ТДП.

Недостаточная эффективность физикальных методов диагностики ТДП привела к поиску новых инструментальных решений, которые обладали бы главным преимуществом, наличием анатомических или функциональных изменений тканей лицевого черепа, ротогортаноглотки и трахеи.

В первую очередь к таким методам относят лучевые методы диагностики: рентгеновские исследования (Rg), компьютерную томографию (КТ), магнитно-резонансную томографию (МРТ) и ультразвук (УЗИ).

Использование Rg для диагностики ТДП началось еще в 50-е годы XX века. Однако метод не получил широко распространения из-за длительности исследования, наличия лучевой нагрузки, трудности выполнения непосредственно на операционном столе или у постели больного, финансовой затратности и др. Появление в арсенале методов КТ и МРТ хоть и не было лишено тех же негативных моментов, но позволило прецизионно визуализировать не только костные структуры, но хрящи и другие мягкие ткани, что значительно увеличило диагностические возможности при выявлении предикторов ТДП. Можно считать, что использование КТ и МРТ исследований на сегодняшний день является наиболее точными методами диагностики ТДП.

Известно большое количество КТ и МРТ предикторов ТДП. К ним относят различные расстояния (между основанием языка и задней стенки глотки, между надгортанником и задней стенкой глотки, между язычком и задней стенкой глотки, между голосовыми связками и задней стенки глотки), длина надгортанника, отношение голосовых складок к шейным позвонкам, толщину языка, толщину мягких тканей шеи и некоторые др.

ROC-AUC анализ у 60 пациентов показал, что наиболее чувствительными КТ критериями ТЛС служили: ТЯ, ВР и ТН. Значения остальных предикторов (ТТ, ДН, РГС, АЗП, ПМПВП и РМГС) не отличались у пациентов с ТЛС и без ТЛС.

Однако особенно перспективной становится диагностика трудной ларингоскопии с помощью УЗИ. Возможность проведения исследований непосредственно на операционном столе или у постели больного, отсутствие лучевой нагрузки, компактность приборов и быстрота исследования – вот неполный перечень преимуществ ультразвука перед КТ и МРТ методами.

Особенно эффективно в такой ситуации продемонстрировало определение размера ТЯ, которое показало наивысшую чувствительность и специфичность. При этом плохая или невозможная визуализация голосовой щели при толщине языка более 61 мм скорее всего была связана с уменьшением угла обзора ( $<15^\circ$ ) при прямой ларингоскопии из-за выступающего корня языка и в ограничении смещения его кпереди клинком ларингоскопа.

Полученные результаты подтверждают данные многих авторов об эффективности измерения ТЯ, как предиктора ТДП [66, 99, 103].

W. Yao (2017) показал, что ТЯ является независимым предиктором как для ТЛС, так и ТИ трахеи. При этом ТЯ была сопоставима с такими прогностическими методами оценки ТДП, как модифицированная шкала Маллампати и тироментальное расстояние. Причем, чем больше этот показатель, тем выше риск столкнуться с ТИ [104]. Схожие результаты продемонстрировали S. Abraham и соавт. (2018) и N. K. Yadav и соавт. (2019), отметив в своих работах роль ТЯ для диагностики ТЛС [98, 99].

Использование различных моделей видеоклинок, оснащенных камерами с углами обзора 60-90°, значительно облегчают поиск голосовой щели при наличии у пациента макроглоссии. Однако стоит учитывать, что применение видеоклинок не является панацеей и к выбору метода ларингоскопии и интубации трахеи у пациентов с макроглоссией стоит подходить осторожно, отдавая предпочтение «интубации в сознании» в особенно сложных случаях.

Альтернативой определению ТЯ с помощью УЗИ мог бы стать широко применяемый модифицированный тест Маллампати, суть которого заключается в оценке взаимоотношения тканей глотки и гортани. Однако в отличие от УЗИ тест Маллампати позволяет анестезиологу визуализировать только передние отделы языка с невозможностью оценки структур, которые находятся кзади, ближе к голосовой щели и надгортаннику.

Измерение ВР с помощью УЗИ служит альтернативой вертикальному расстоянию от нижней челюсти до подъязычной кости при Rg-логическом исследовании. В случаях, когда расстояние от нижней челюсти до подъязычной кости превышает 20 мм, можно столкнуться с затруднением визуализации голосовых складок в связи с избытком лежащей перед ними ткани. Поэтому, чем больше этот показатель, тем выше риск трудной интубации трахеи.

По данным W. A. Horton и соавт. (1989) расстояние от нижней челюсти до подъязычной кости составляет 50% по отношению к расстоянию от нижней челюсти до надгортанника. Увеличение длины расстояния от нижней челюсти до

подъязычной кости ассоциируется с глубоким расположением гортани и трудностями с приподнятием надгортанника [49].

В то же время, уменьшенное расстояние от кожи до подъязычной кости по данным УЗИ, также считается предиктором ТЛС. Считаем нужным напомнить, что подъязычная кость является особенной в процессе поддержания проходимости ВДП. С одной стороны, она связана с языком подъязычной мышцей, с другой, с гортанью посредством подъязычной и щитовидной мышц, что обуславливает взаимоотношение этих анатомических структур и поддержания ВДП в «открытом» состоянии. Короткое расстояние от кожи до подъязычной кости указывает на расположение языка и гортани кпереди и ниже (так называемое «высокое расположение голосовой щели»), что затрудняет ее визуализацию при прямой ларингоскопии.

С помощью УЗИ измерить расстояние от нижней челюсти до подъязычной кости невозможно, поэтому с этой целью пришлось высчитывать ВР. Полученные данные подтверждают возможность диагностики ТЛС по ВР. Если ВР превышает 12,85 мм, то при ларингоскопии можно столкнуться со сложностями из-за трудной визуализации голосовой щели, что связано с ее более каудальным расположением. Однако чувствительность ВР уступает в диагностической способности ТЯ.

ТТ так же может с успехом применяться для диагностики ТЛС. Значение, превышающее 5,15 мм, указывает на затруднения при ларингоскопии, из-за избытка мягких тканей перед голосовыми складками и связанными с этим сложностями в тракции надгортанника и нависанием слизистой, например, при ожирении. Полученные в исследовании результаты согласуются с данными S. Adhikari и соавт. (2011), которые в пилотном исследовании обнаружили, что толщина мягких тканей передней части шеи у подъязычной кости (аналогично ТТ) и щитовидной железы была больше у пациентов с ТЛС [65]. Аналогичным образом, J. Wu и соавт. (2014) обнаружили, что ультразвуковое измерение на уровне голосовых связок кости, щитовидно-подъязычной мембраны и передней спайки может независимо предсказать сложность ларингоскопии [86]. Эти

параметры имели большую площадь под кривой ROC по сравнению с обычными физикальными тестами.

Последний изученный ультразвуковой предиктор ТЛС – ТН показал достаточно скромные (средние) результаты. Однако значение ТН более 2,85 мм при УЗИ с большой долей вероятности будет указывать на трудности при визуализации голосовой щели из-за больших размеров надгортанника. Полученные данные совпадают с данными, полученными Y. Z. Han и соавт. (2017, 2018). По данным МРТ, затруднение визуализации голосовой щели имело место при размере надгортанника  $41,4 \pm 7,6$  мм. [61, 82].

Изучаемые с помощью КТ и ультразвука анатомические структуры гортаноглотки и дна полости рта, могут быть с успехом применены для диагностики ТЛС. КТ и УЗИ являются не просто альтернативой физикальному осмотру пациентов, а служат более точной объективной диагностикой одного из этапов ТДП – ларингоскопии.

Проведенное исследование позволило разработать комплексную шкалу оценки ТЛС по оценке шкалы LEMON, данных УЗИ и КТ (LUC) (рисунок 22). Согласно шкале LUC, начисляется 1 балл за любой физикальный (Индекс риска) и инструментальный признак ТДП. 3 балла и более по шкале LUC указывают на высокую вероятность возникновения ТЛС и позволяет заранее выбрать альтернативные подходы к ларингоскопии и интубации трахеи, что должно значительно снизить риски возникновения критических ситуаций.

Таким образом, поставленную задачу разработать методы инструментального контроля обеспечения безопасности ведения пациентов с трудными дыхательными путями можно считать решенной. Дальнейшим путем развития диагностики ТДП является внедрение «Искусственного интеллекта», что позволит с иных позиций взглянуть на эту «вечную проблему» анестезиологии, реаниматологии и интенсивной терапии.



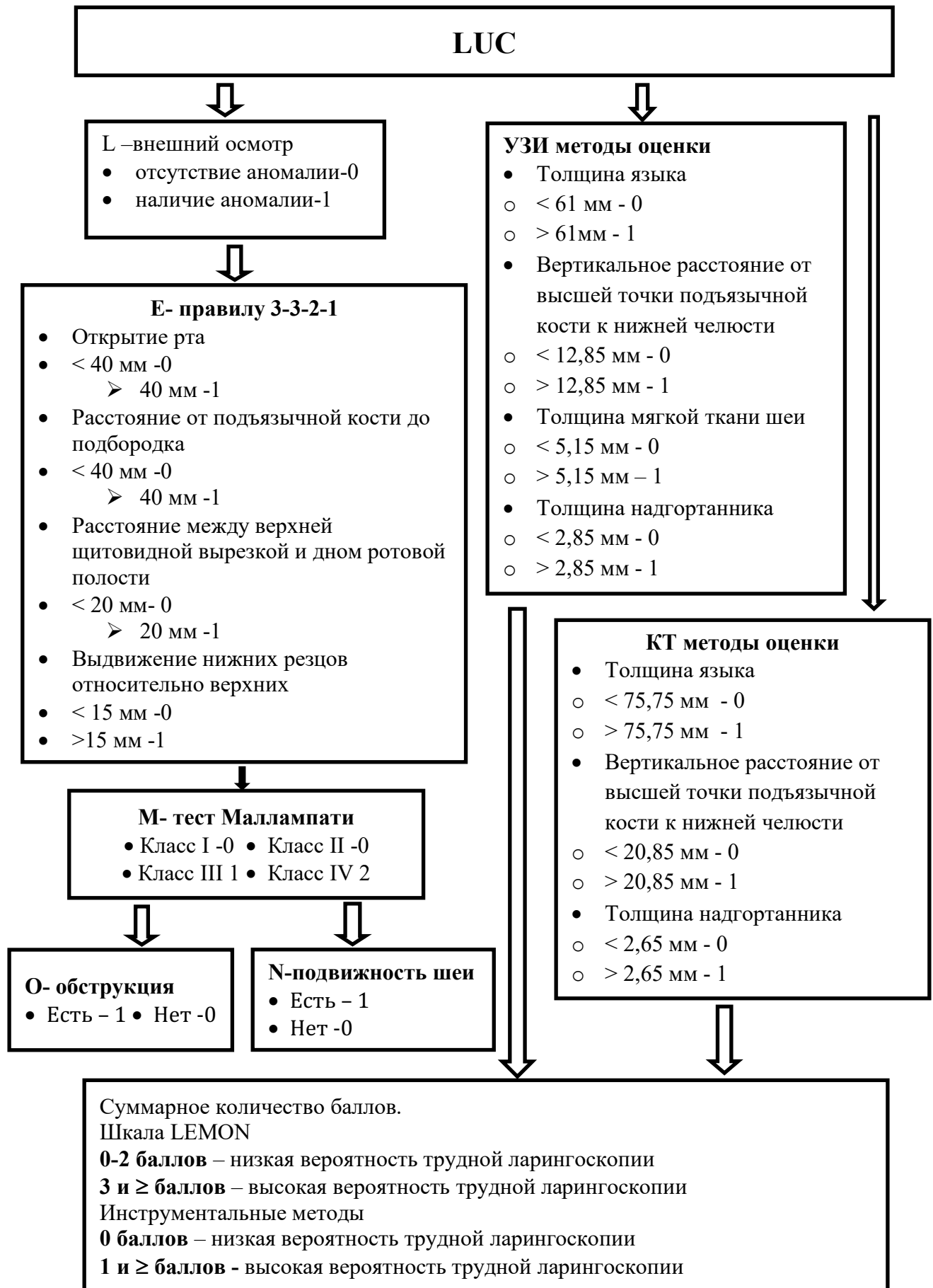


Рисунок 22 - Комплексная оценочная шкала трудных дыхательных путей LUC

## ВЫВОДЫ

1. Разработанные инструментальные методы (компьютерная томография и ультразвуковые исследования) диагностики позволяют заблаговременно выявить трудную ларингоскопию трахеи.
2. Предикторы выявленные с помощью компьютерной томографии (толщина языка, вертикальное расстояние от высшей точки подъязычной кости к нижней челюсти, и толщина надгортанника) должны рассматриваться как параметры диагностики трудной ларингоскопии.
3. Ультразвуковые исследования позволяют выявить анатомические особенности дыхательных путей и такие предикторы как: толщина языка, вертикальное расстояние от высшей точки подъязычной кости к нижней челюсти, толщина мягких тканей шеи и толщина надгортанника могут быть использованы для диагностики трудной ларингоскопии трахеи.
4. Диагностическая способность инструментальных методов диагностики превышает прогностическую способность шкалы LEMON
5. Разработан комплексный алгоритм для диагностики трудной ларингоскопии на основе данных шкалы LEMON, компьютерной томографии и ультразвукового исследования.

## ПРАКТИЧЕСКИЕ РЕКОМЕНДАЦИИ

1. Трудная ларингоскопия возникает при сочетании 3-4 признаков индекса риска по шкалы LEMON.

2. Наличие следующих предикторов компьютерной томографии диагностирует трудную ларингоскопию: толщина языка ( $\geq 75,75\text{мм}$ ), вертикальное расстояние от высшей точки подъязычной кости к нижней челюсти ( $\geq 20,85\text{мм}$ ) и толщина надгортанника ( $\geq 2,65\text{мм}$ ).

3. Трудная ларингоскопия возникает при наличии следующих ультразвуковых предикторов - толщина языка ( $\geq 61\text{мм}$ ), вертикальное расстояние от высшей точки подъязычной кости к нижней челюсти ( $\geq 12,85\text{мм}$ ), толщина мягких тканей шеи ( $\geq 5,15, \text{мм}$ ) и толщина надгортанника ( $\geq 2,85\text{мм}$ ).

4. В случаях наличия инструментального признака (1 и более) трудной ларингоскопии, интубацию трахеи следует проводить с особой тщательностью и с помощью вспомогательных методов обеспечения проходимости дыхательных путей (видеоларингоскопия, фибробронхоскопия и т.п.).

## СПИСОК СОКРАЩЕНИЙ

АЗП - атланта-затылочный промежуток

ВДП – верхние дыхательные пути

ВР - вертикальное расстояние от высшей точки подъязычной кости к нижней челюсти

ДП – дыхательные пути

ДН - длина надгортанника

ИР - индекс риска

ИТ - интубация трахеи

КТ - компьютерная томография

LUC – образованно сокращением с помощью начальных букв следующих аббревиатур: LEMON, US и CT

МРТ – магнитно-резонансная томография

НГВ - надгортанный воздуховод

НИНВ - «не могу интубировать, не могу вентилировать»

ОШ - отношение шансов

ПМПВП - промежуток между первым и вторым шейными позвонками

РГС - расположение голосовых связок на уровне шейных позвонков

РМГС - расстояние между голосовыми связками

ТГЭЛ - трансназальная гибкая эндоскопическая ларингоскопия

ТИ - трудная интубация

ТДП - трудные дыхательные пути

ТЛС - трудная ларингоскопия

ТМТ – толщина мягких тканей

ТН - толщина надгортанника

ТТ - толщина мягкой ткани шеи

ТЯ - толщина языка

УЗ – ультразвуковое

УЗИ - ультразвуковое исследование

ЭХД - экстренный хирургический доступ

## СПИСОК ЛИТЕРАТУРЫ

1. Диагностика трудных дыхательных путей: обзор литературы / А. Ю. Зайцев, Э. Г. Усикян, К. В. Дубровин [и др.] // Вестник интенсивной терапии имени А. И. Салтанова. – 2023. - № 4. - С. 149-168.
2. Долбнева, Е. Л. Трудные дыхательные пути: Результаты непрерывного обучения анестезиологов в Москве / Е. Л. Долбнева, В. И. Стамов, А. А. Бунятян // Жизнеобеспечение при критических состояниях: тезисы докладов Всерос. конф. с междунар. уч., (Москва, 17-18 октября 2018 г.). – Москва, 2018. - С. 36-37.
3. Зайцев, А. Ю. Анестезиологическое обеспечение в реконструктивной челюстно-лицевой хирургии: автореф. дис. ...д-ра мед. наук; 14.01.20 / Зайцев Андрей Юрьевич. – Москва, 2017. – 47 с.
4. Зайцев, А. Ю. Выбор метода интубации трахеи в восстановительно-реконструктивной челюстно-лицевой хирургии при «трудных дыхательных путях» / А. Ю. Зайцев, К. В. Дубровин, В. А. Светлов // Анестезиология и реаниматология. – 2016. – Т. 61, № 3. – С. 173-177.
5. Илюкевич, Г. В. Трудные дыхательные пути у пациентов с синдромом сонного апноэ во сне / Г. В. Илюкевич, Н. Л. Зайкина, Г. В. Гудный // Хирургия. Восточная Европа. - 2021. - Т. 10, № 2. - С. 259-269.
6. История хирургической и нехирургической интубации трахеи. От тростинки до видеосигнала / А. Ю. Зайцев, В. А. Светлов, К. В. Дубровин [и др.] // Хирургия. Журнал им. Н. И. Пирогова. – 2021. – № 1. – С. 98-105.
7. Мещерякова, В. В. Трудности интубации в практике врача анестезиолога-реаниматолога (обзорная статья) / В. В. Мещерякова // Тамбовский медицинский журнал. - 2022. - Т. 4, № 2. - С. 14-20.
8. Молчанов, И. В. Трудный дыхательный путь с позиции анестезиолога-реаниматора: пособие для врачей / И. В. Молчанов, И. Б. Заболотских, М. А. Магомедов. - Петрозаводск: ИнтелТек, 2006. - 127 с.: ил.

9. Набиев, Ф. Х. Комплексная оценка зубочелюстной аномалии класса 2 по классификации Энгля с сопутствующим синдромом обструктивного апноэ во сне / Ф. Х. Набиев, А. С. Добродеев, П. В. Либин // Вопросы реконструктивной и пластической хирургии. – 2015. – Т. 18, № 4. – С. 47-56.

10. Обеспечение проходимости верхних дыхательных путей (обзор существующей практики в РФ на 2020 год). Результаты многоцентрового исследования / А. А. Андреев, И. В. Братищев, Е. Л. Долбнева [и др.] // Вестник интенсивной терапии имени А. И. Салтанова. - 2021. - № 1. – С. 107-115.

11. Обеспечение проходимости верхних дыхательных путей в стационаре. Методические рекомендации Общероссийской общественной организации «Федерация анестезиологов и реаниматологов» (третий пересмотр) / А. А. Андреев, И. В. Братищев, С. В. Гаврилов [и др.] // Вестник интенсивной терапии имени А. И. Салтанова. – 2021. – № 2. – С. 17–81.

12. Особенности диагностики и методов лечения пациентов с зубочелюстными аномалиями II класса по классификации Энгля, сопровождающимися синдромом обструктивного апноэ сна / Ф. Х. Набиев, А. С. Добродеев, П. В. Либин, И. И. Котов // Стоматология. – 2014. – Т. 93, № 6. – С. 74-77.

13. Прогнозирование трудных дыхательных путей в практике врача - анестезиолога-реаниматолога / К. В. Дубровин, А. Ю. Зайцев, В. А. Светлов [и др.] // Вестник анестезиологии и реаниматологии. - 2020. - Т. 17, № 6. - С. 63-71.

14. Трудная интубация трахеи / И. А. Сидоренко, Е. А. Пальчик, А. И. Виноградов, К. В. Крючкова // Научный альманах. - 2016. - № 2-3. - С. 146-150.

15. 2022 American Society of Anesthesiologists Practice Guidelines for Management of the Difficult Airway / J. L. Apfelbaum, C. A. Hagberg, R. T. Connis [et al.] // Anesthesiology. - 2022. - Vol. 136, N. 1. – P. 31–81.

16. A clinical sign to predict difficult tracheal intubation: a prospective study / S. R. Mallampati, S. P. Gatt, L. D. Gugino [et al.] // Can. Anaesth. Soc. J. – 1985. – Vol. 32, N. 4. – P. 429-434.

17. A combination of the modified Mallampati score, thyromental distance, anatomical abnormality, and cervical mobility (M-TAC) predicts difficult laryngoscopy better than Mallampati classification / S. P. Ambesh, N. Singh, P. B. Rao [et al.] // *Acta Anaesthesiol. Taiwan.* – 2013. – Vol. 51, N. 2. – P. 58-62.

18. A Comparison of the Mallampati evaluation in neutral or extended cervical spine positions: a retrospective observational study of >80 000 patients / D. W. Healy, E. J. LaHart, E. E. Peoples [et al.] // *Br. J. Anaesth.* – 2016. – Vol. 116, N. 5. – P. 690-698.

19. A comparison of the upper lip bite test with hyomental/thyrosternal distances and mandible length in predicting difficulty in intubation: A prospective study / Z. H. Khan, A. Maleki, J. Makarem [et al.] // *Indian J. Anaesth.* – 2011. – Vol. 55, N. 1. – P. 43-46.

20. A Predictor of Difficult Airway: The Tasli Classification in Transnasal Flexible Laryngoscopy / H. Tasli, N. E. Karaman, D. Isler, B. Subasi // *J. Voice.* – 2021. – Vol. 37, N. 6. – P. 945-950.

21. Accuracy of conventional digital palpation and ultrasound of the cricothyroid membrane in obese women in labour / K. E. You-Ten, D. Desai, T. Postonogova [et al.] // *Anaesthesia.* – 2015. – Vol. 70, N. 11. – P. 1230-1234.

22. Aktas, S. Predictive value of bedside tests for difficult intubations / S. Aktas, Y. O. Atalay, M. Tugrul // *Eur. Rev. Med. Pharmacol. Sci.* – 2015. – Vol. 19, N. 9. – P. 1595-1599.

23. Anatomical location of the vocal cords in relation to cervical vertebrae: A new predictor of difficult laryngoscopy? / T. Münster, M. Hoffmann, S. Schlaffer [et al.] // *Eur. J. Anaesthesiol.* – 2016. – Vol. 33, N. 4. – P. 257-262.

24. Anesthesia Preoperative Clinic Evaluation of Obstructive Sleep Apnea Using Nasal Fiberoptic Videoendoscopy: A Pilot Study Comparison with Polysomnography / S. Jain, P. J. Kallio, K. Less [et al.] // *Anesth. Pain. Med.* – 2018. – Vol. 8, N. 1. – P. e63546.

25. Application of a new combined model including radiological indicators to predict difficult airway in patients undergoing surgery for cervical spondylosis / M. Xu,



X. Li, J. Wang, X. Guo // *Chin. Med. J. (Engl)*. – 2014. – Vol. 127, N. 23. – P. 4043-4048.

26. Bedside tests for predicting difficult airways: an abridged Cochrane diagnostic test accuracy systematic review / D. Roth, N. L. Pace, A. Lee [et al.] // *Anaesthesia*. - 2019. – Vol. 74, N. 7. - P. 915–928.

27. Benumof, J. L. Management of the difficult adult airway. With special emphasis on awake tracheal intubation / J. L. Benumof // *Anesthesiology*. – 1991. – Vol. 75, N. 6. – P. 1087-1110.

28. Bilgin, H. Screening tests for predicting difficult intubation. A clinical assessment in Turkish patients / H. Bilgin, G. Ozyurt // *Anaesth. Intensive Care*. - 1998. – Vol. 26, N. 4. – P. 382-386.

29. Butler, P. J. Prediction of difficult laryngoscopy: an assessment of the thyromental distance and Mallampati predictive tests / P. J. Butler, S. S. Dhara // *Anaesth. Intensive Care*. – 1992. – Vol. 20, N. 2. – P. 139-142.

30. Can thyromental distance be measured accurately? / B. Wang, H. Peng, W. Yao [et al.] // *J. Clin. Monit. Comput*. – 2018. - Vol. 32, N. 5. – P. 915-920.

31. Changes in the upper airway following induction of anaesthesia: a prospective observational study protocol to determine the use of ultrasound in the assessment of a difficult airway in China / F. Dong, Y. Wang, X. Wang [et al.] // *BMJ Open*. – 2019. – Vol. 9, N. 7. – P. e029782.

32. Cook, T. M. Complications and failure of airway management / T. M. Cook, S. R. MacDougall-Davis // *Br. J. Anaesth*. – 2012. - Vol. 109, Suppl. 1. – P. i68–i85.

33. Cormack, R. S. Difficult tracheal intubation in obstetrics / R. S. Cormack, J. Lehane // *Anaesthesia*. – 1984. – Vol. 39, N. 11. – P. 1105-1111.

34. Correlation between modified LEMON score and intubation difficulty in adult trauma patients undergoing emergency surgery / S. M. Ji, E. J. Moon, T. J. Kim [et al.] // *World J. Emerg. Surg*. – 2018. – Vol. 13. – P. 33.

35. Degree of obesity is not associated with more than one intubation attempt: a large Centre experience / W. Saasouh, K. Laffey, A. Turan [et al.] // *Br. J. Anaesth*. - 2018. – Vol. 120, N. 5. – P. 1110-1116.

36. Difficult Airway Society 2015 guidelines for management of unanticipated difficult intubation in adults / C. Frerk, V. S. Mitchell, A. F. McNarry [et al.] // *Br. J. Anaesth.* - 2015. - Vol. 115, N. 6. - P. 827–848.

37. Evaluation and Management of the Physiologically Difficult Airway: Consensus Recommendations from Society for Airway Management / R. L. Kornas, C. G. Owyang, J. C. Sakles [et al.]; Society for Airway Management's Special Projects Committee // *Anesth. Analg.* – 2021. – Vol. 132, N. 2. – P. 395-405.

38. Evaluation of two neck ultrasound measurements as predictors of difficult direct laryngoscopy: A prospective observational study / S. Falcetta, S. Cavallo, V. Gabbanelli [et al.] // *Eur. J. Anaesthesiol.* – 2018. – Vol. 35, N. 8. – P. 605-612. [77]

39. Fiberoptic Endoscopy in Anesthesia / V. Patil, L. Stehling, H. Zauder, C. B. Watson // *Anesthesiology.* – 1984. – Vol. 60, N. 6. – P. 623.

40. Formulation of a multivariate predictive model for difficult intubation: A double blinded prospective study / A. K. Chhina, R. Jain, P. L. Gautam [et al.] // *J. Anaesthesiol. Clin. Pharmacol.* – 2018. – Vol. 34, N. 1. – P. 62-67.

41. Frerk, C. M. Predicting difficult intubation / C. M. Frerk // *Anaesthesia.* – 1991. – Vol. 46, N. 12. – P. 1005-1008.

42. Frerk, C. Management of the 'can't intubate can't ventilate' situation and the emergency surgical airway / C. Frerk, T. Cook // *Major Complications of Airway Management in the United Kingdom. 4<sup>th</sup> National Audit Project of the Royal College of Anaesthetists and Difficult Airway Society. Report and Findings* / eds. T. M. Cook, N. Woodall, C. Frerk. - London: Royal College of Anaesthetists, 2011. – Ch. 13. - P. 105-113.

43. George, S. P. Predictability of airway evaluation indices in diabetic patients / S. P. George, R. Jacob // *Indian J. Anaesthesia.* – 2003. – Vol. 47, N. 6. – P. 476-478.

44. Green, S. M. Is the Mallampati Score Useful for Emergency Department Airway Management or Procedural Sedation? / S. M. Green, M. G. Roback // *Ann. Emerg. Med.* – 2019. – Vol. 74, N. 2. – P. 251-259.

45. Gupta, S. Airway assessment: predictors of difficult airway / S. Gupta, R. K. Sharma, D. Jain // *Indian J. Anaesthesia.* – 2005. – Vol. 49, N. 4. – P. 257-262.

46. Gupta, S. Comparison of two methods for predicting difficult intubation in obstetric patients / S. Gupta, S. Pareek, S. C. Dulara // Middle East J. Anaesthesiol. – 2003. – Vol. 17, N. 2. – P. 275-285.
47. High body mass index is a weak predictor for difficult and failed tracheal intubation: a cohort study of 91,332 consecutive patients scheduled for direct laryngoscopy registered in the Danish Anesthesia Database / L. H. Lundstrøm, A. M. Møller, C. Rosenstock [et al.] // Anesthesiology. – 2009. – Vol. 110, N. 2. – P. 266-274.
48. Honarmand, A. A comparison of between hyomental distance ratios, ratio of height to thyromental, modified Mallampati classification test and upper lip bite test in predicting difficult laryngoscopy of patients undergoing general anesthesia / A. Honarmand, M. Safavi, N. Ansari // Adv. Biomed. Res. – 2014. – Vol. 3. – P. 166.
49. Horton, W. A. Disposition of cervical vertebrae, atlanto-axial joint, hyoid and mandible during x-ray laryngoscopy / W. A. Horton, L. Fahy, P. Charters // Br. J. Anaesth. – 1989. – Vol. 63, N. 4. – P. 435-438.
50. Hung, O. Context-sensitive airway management / O. Hung, M. Murphy // Anesth. Analg. - 2010. – Vol. 110, N. 4. – P. 982–983.
51. Incidences and predictors of difficult laryngoscopy in adult patients undergoing general anesthesia: a single-center analysis of 102,305 cases / S. Heinrich, T. Birkholz, A. Iroushek [et al.] // J. Anesth. – 2013. – Vol. 27, N. 6. – P. 815-821.
52. Jackson, C. The technique of insertion of intratracheal insufflation tubes / C. Jackson // Surg. Gynecol. Obstet. – 1913. – Vol. 17. – P. 507-509.
53. Ji, C. Diagnostic accuracy of radiology (CT, X-ray, US) for predicting difficult intubation in adults: A meta-analysis / C. Ji, Q. Ni, W. Chen // J. Clin. Anesth. – 2018. – Vol. 45. – P. 79-87.
54. Khan, Z. H. A comparison of the upper lip bite test (a simple new technique) with modified Mallampati classification in predicting difficulty in endotracheal intubation: a prospective blinded study / Z. H. Khan, A. Kashfi, E. Ebrahimkhani // Anesth. Analg. – 2003. – Vol. 96, N. 2. – P. 595-599.

55. Management of the difficult airway: a closed claims analysis / G. N. Peterson, K. B. Domino, R. A. Caplan [et al.] // *Anesthesiology*. - 2005. - Vol. 103, N. 1. - P. 33–39.

56. Marshall, S. D. Radical evolution: the 2015 Difficult Airway Society guidelines for managing unanticipated difficult or failed tracheal intubation / S. D. Marshall, J. J. Pandit // *Anaesthesia*. - 2016. - Vol. 71, N. 2. - P. 131–137.

57. Martínez-García, A. Ultrasonography for predicting a difficult laryngoscopy. Getting closer / A. Martínez-García, J. L. Guerrero-Orriach, M. A. Pino-Gálvez // *J. Clin. Monit. Comput.* – 2021. – Vol. 35, N. 2. – P. 269-277.

58. Modified Mallampati test, thyromental distance and inter-incisor gap are the best predictors of difficult laryngoscopy in West Africans / N. A. Merah, D. T. Wong, D. J. Ffoulkes-Crabbe [et al.] // *Can. J. Anaesth.* – 2005. – Vol. 52, N. 3. – P. 291-296.

59. Multidisciplinary Difficult Airway Team Characteristics, Airway Securement Success, and Clinical Outcomes: A Systematic Review / V. Pandian, T. U. Ghazi, M. Q. He [et al.] // *Ann. Otol. Rhinol. Laryngol.* – 2023. – Vol. 132, N. 8. – P. 938-954.

60. Narkhede, H. H. A prospective observational study of predictors of difficult intubation in Indian patients / H. H. Narkhede, R. D. Patel, H. R. Narkhede // *J. Anaesthesiol. Clin. Pharmacol.* – 2019. – Vol. 35, N. 1. – P. 119-123.

61. Neck circumference to inter-incisor gap ratio: a new predictor of difficult laryngoscopy in cervical spondylosis patients / Y. Z. Han, Y. Tian, M. Xu [et al.] // *BMC Anesthesiol.* – 2017. – Vol. 17, N. 1. – P. 55.

62. O'Dell, K. Predictors of difficult intubation and the otolaryngology perioperative consult / K. O'Dell // *Anesthesiol. Clin.* – 2015. – Vol. 33, N. 2. – P. 279–290.

63. Parameswari, A. Correlation between preoperative ultrasonographic airway assessment and laryngoscopic view in adult patients: A prospective study / A. Parameswari, M. Govind, M. Vakamudi // *J. Anaesthesiol. Clin. Pharmacol.* – 2017. – Vol. 33, N. 3. – P. 353-358.

64. Perez, F. C. Capacidad del índice de El-Ganzouri para predecir el grado de dificultad en la intubación traqueal / F. C. Perez, I. C. Escobar, M. I. Diaz // Revista Cubana de Anestesiología y Reanimación. – 2019. – Vol. 18, N. 2. – P. 1-19.

65. Pilot study to determine the utility of point-of-care ultrasound in the assessment of difficult laryngoscopy / S. Adhikari, W. Zeger, C. Schmier [et al.] // Acad. Emerg. Med. – 2011. – Vol. 18, N. 7. – P. 754-758.

66. Point-of-care ultrasound in the airway assessment: A correlation of ultrasonography-guided parameters to the Cormack–Lehane classification / S. Rana, V. Verma, S. Bhandari [et al.] // Saudi J. Anaesth. – 2018. – Vol. 12, N. 12. – P. 292-296.

67. Poor prognostic value of the modified Mallampati score: a meta-analysis involving 177 088 patients / L. H. Lundstrøm, M. Vester-Andersen, A. M. Møller [et al.] // Br. J. Anaesth. – 2011. – Vol. 107, N. 5. – P. 659-667.

68. Popovici, S. E. Difficult airway management - a constant challenge / S. E. Popovici, C. Mitre // Rom. J. Anaesth. Intensive Care. – 2018. - Vol. 25, N. 2. - P. 93-94.

69. Predictability of difficult laryngoscopy in patients with long-term diabetes mellitus / E. Reissell, R. Orko, E. L. Maunuksela [et al.] // Anaesthesia. – 1990. – Vol. 45, N. 12. – P. 1024-1027.

70. Predicting difficult airways: 3-3-2 rule or 3-3 rule? / T. Yu, B. Wang, X. J. Jin [et al.] // Ir. J. Med. Sci. – 2015. – Vol. 184, N. 3. – P. 677-683.

71. Predicting difficult intubation / M. E. Wilson, D. Spiegelhalter, J. A. Robertson [et al.] // Br. J. Anaesth. – 1988. – Vol. 61, N. 2. – P. 211-216.

72. Predicting difficult intubation in apparently normal patients: a meta-analysis of bedside screening test performance / T. Shiga, Z. Wajima, T. Inoue [et al.] // Anesthesiology. – 2005. – Vol. 103, N. 2. – P. 429-437.

73. Predicting difficult intubation with indirect laryngoscopy / K. Yamamoto, T. Tsubokawa, K. Shibata [et al.] // Anesthesiology. – 1997. – Vol. 86, N. 2. – P. 316-321.

74. Predicting difficult orotracheal intubation in pharyngo-laryngeal disease: preliminary results of a composite index / M. A. Ayuso, X. Sala, M. Luis, J. M. Carbó // Can. J. Anaesth. – 2003. – Vol. 50, N. 1. – P. 81-85.

75. Prediction of difficult laryngoscopy in obese patients by ultrasound quantification of anterior neck soft tissue / T. Ezri, G. Gewürtz, D. I. Sessler [et al.] // *Anaesthesia*. – 2003. – Vol. 58, N. 11. – P. 1111-1114.

76. Prediction of difficult laryngoscopy in school-aged patients with microtia / J. Xu, K. Chen, X. Deng [et al.] // *Minerva Anesthesiol.* – 2020. – Vol. 86, N. 4. – P. 387-393.

77. Predictive value of the El-Ganzouri multivariate risk index for difficult tracheal intubation: a comparison of Glidescope videolaryngoscopy and conventional Macintosh laryngoscopy / P. Cortellazzi, L. Minati, C. Falcone [et al.] // *Br. J. Anaesth.* – 2007. – Vol. 99, N. 6. – P. 906-911.

78. Predictors of difficult intubation in patients with cervical spine limitations / G. A. Mashour, M. L. Stallmer, S. Kheterpal [et al.] // *J. Neurosurg. Anesthesiol.* – 2008. – Vol. 20, N. 2. – P. 110-115.

79. Preoperative airway assessment: predictive value of a multivariate risk index / A. R. El-Ganzouri, R. J. McCarthy, K. J. Tuman [et al.] // *Anesth. Analg.* – 1996. – Vol. 82, N. 6. – P. 1197-1204.

80. Pre-operative transnasal endoscopy as a predictor of difficult airway / M. Gemma, L. Buratti, D. di Santo [et al.] // *Eur. J. Anaesthesiol.* – 2020. – Vol. 37, N. 2. – P. 98-104.

81. Prospective validation of the modified LEMON criteria to predict difficult intubation in the ED / Y. Hagiwara, H. Watase, H. Okamoto [et al.]; Japanese Emergency Medicine Network Investigators // *Am. J. Emerg. Med.* – 2015. – Vol. 33, N. 10. – P. 1492-1496.

82. Radiologic indicators for prediction of difficult laryngoscopy in patients with cervical spondylosis / Y. Z. Han, Y. Tian, H. Zhang [et al.] // *Acta Anaesthesiol. Scand.* – 2018. – Vol. 62, N. 4. – P. 474-482.

83. Radiological indicators to predict the application of assistant intubation techniques for patients undergoing cervical surgery / B. Liu, Y. Song, K. Liu [et al.] // *BMC Anesthesiol.* – 2020. – Vol. 20, N. 1. – P. 238.

84. Reed, M. J. Can an airway assessment score predict difficulty at intubation in the emergency department? / M. J. Reed, M. J. Dunn, D. W. McKeown // *Emerg. Med. J.* – 2005. – Vol. 22, N. 2. – P. 99-102.

85. Relevance of radiological and clinical measurements in predicting difficult intubation using light wand (Surch-lite™) in adult patients / J. Kim, K. S. Im, J. M. Lee [et al.] // *J. Int. Med. Res.* – 2016. – Vol. 44, N. 1. – P. 136-146.

86. Role of Anterior neck soft tissue quantifications by Ultrasound in predicting difficult laryngoscopy / J. Wu, J. Dong, Y. Ding, J. Zheng // *Med. Sci. Monit.* – 2014. – Vol. 20. – P. 2343-2350.

87. Rosenblatt, W. H. A Decision Tree Approach to Airway Management Pathways in the 2022 Difficult Airway Algorithm of the American Society of Anesthesiologists / W. H. Rosenblatt, N. D. Yanez // *Anesth. Analg.* – 2022. – Vol. 134, N. 5. – P. 910-915.

88. Salzarulo, H. H. Diabetic "stiff joint syndrome" as a cause of difficult endotracheal intubation / H. H. Salzarulo, L. A. Taylor // *Anesthesiology.* – 1986. – Vol. 64, N. 3. – P. 366-368.

89. Samra, S. K. A study of radiologic imaging techniques and airway grading to predict a difficult endotracheal intubation / S. K. Samra, M. A. Schork, F. C. Guinto Jr. // *J. Clin. Anesth.* – 1995. – Vol. 7, N. 5. – P. 373-379.

90. Samsoun, G. L. Difficult tracheal intubation: a retrospective study / G. L. Samsoun, J. R. Young // *Anaesthesia.* – 1987. – Vol. 42, N. 5. – P. 487-490.

91. Savva, D. Prediction of difficult tracheal intubation / D. Savva // *Br. J. Anaesth.* – 1994. – Vol. 73, N. 2. – P. 149-153.

92. Sensitivity of palm print, modified mallampati score and 3-3-2 rule in prediction of difficult intubation / A. Mahmoodpoor, H. Soleimanpour, K. S. Nia [et al.] // *Int. J. Prev. Med.* – 2013. – Vol. 4, N. 9. – P. 1063-1069.

93. Siddiqi, R. Predicting difficult intubation--a comparison between Mallampati classification and Wilson risk-sum / R. Siddiqi, W. A. Kazi // *J. Coll. Physicians Surg. Pak.* – 2005. – Vol. 15, N. 5. – P. 253-256.

94. Sternomental distance and sternomental displacement as predictors of difficult laryngoscopy and intubation in adult patients / S. Prakash, P. Mullick, S. Bhandari [et al.] // Saudi J. Anaesth. – 2017. – Vol. 11, N. 3. – P. 273-278.

95. The diagnostic value of the upper lip bite test combined with sternomental distance, thyromental distance, and interincisor distance for prediction of easy laryngoscopy and intubation: a prospective study / Z. H. Khan, M. Mohammadi, M. R. Rasouli [et al.] // Anesth. Analg. – 2009. – Vol. 109, N. 3. – P. 822-824.

96. The Difficult Airway Redefined / M. B. Burgess, S. G. Schauer, R. L. Hood, R. A. de Lorenzo // Prehosp. Disaster. Med. – 2022. – Vol. 37, N. 6. – P. 723-726.

97. Tse, J. C. Predicting difficult endotracheal intubation in surgical patients scheduled for general anesthesia: a prospective blind study / J. C. Tse, E. B. Rimm, A. Hussain // Anesth. Analg. – 1995. – Vol. 81, N. 2. – P. 254-258.

98. Ultrasound as an Assessment Method in Predicting Difficult Intubation: A Prospective Clinical Study / S. Abraham, J. Himarani, S. Mary Nancy [et al.] // J. Maxillofac. Oral. Surg. – 2018. – Vol. 17, N. 4. – P. 563-569.

99. Ultrasound measurement of anterior neck soft tissue and tongue thickness to predict difficult laryngoscopy - An observational analytical study / N. K. Yadav, P. Rudingwa, S. K. Mishra, S. Pannerselvam // Indian J. Anaesth. – 2019. – Vol. 63, N. 8. – P. 629-634.

100. Upper lip bite test for prediction of difficult airway: A systematic review / E. Faramarzi, H. Soleimanpour, Z. H. Khan [et al.] // Pak. J. Med. Sci. – 2018. – Vol. 34, N. 4. – P. 1019-1023.

101. Validation of modified Mallampati test with addition of thyromental distance and sternomental distance to predict difficult endotracheal intubation in adults / B. Patel, R. Khandekar, R. Diwan [et al.] // Indian J. Anaesth. – 2014. – Vol. 58, N. 2. – P. 171-175.

102. Will This Patient Be Difficult to Intubate? The Rational Clinical Examination Systematic Review [published correction appears in JAMA. 2020;323(12):1194.] / M. E. Detsky, N. Jivraj, N. K. Adhikari [et al.] // JAMA. – 2019. – Vol. 321, N. 5. – P. 493-503.



103. Wu, H. Diagnostic Efficacy and Clinical Value of Ultrasonography in Difficult Airway Assessment: Based on a Prospective Cohort Study / H. Wu, H. Wang // Mol. Imaging. – 2022. – Vol. 2022. – P. 4706438.

104. Yao, W. Can tongue thickness measured by ultrasonography predict difficult tracheal intubation? / W. Yao, B. Wang // Br. J. Anaesth. – 2017. – Vol. 118, N. 4. – P. 601-609.

105. Yentis, S. M. Predicting difficult intubation—worthwhile exercise or pointless ritual? / S. M. Yentis // Anaesthesia. - 2002. - Vol. 57, N. 2. - P. 105–109.