На правах рукописи

Панфилов Дмитрий Сергеевич

ГИБРИДНОЕ ХИРУРГИЧЕСКОЕ ЛЕЧЕНИЕ АНЕВРИЗМ И РАССЛОЕНИЙ ГРУДНОЙ АОРТЫ

14.01.26 – сердечно-сосудистая хирургия

АВТОРЕФЕРАТ

диссертации на соискание ученой степени

доктора медицинских наук

Томск – 2020

Работа выполнена в Федеральном государственном бюджетном научном учреждении «Томский национальный исследовательский медицинский центр Российской академии наук» Научно-Исследовательский Институт Кардиологии

Научный руководитель:

Козлов Борис Николаевич – доктор медицинских наук

Официальные оппоненты:

Барбухатти Кирилл Олегович – доктор медицинских наук, Государственное бюджетное учреждение здравоохранения «Научно-исследовательский институт – Краевая клиническая больница №1 имени профессора С.В. Очаповского» Министерства здравоохранения Краснодарского края (г. Краснодар), заведующий кардиохирургическим отделением №2.

Гордеев Михаил Леонидович – доктор медицинских наук, профессор, Федеральное государственное бюджетное учреждение «Национальный медицинский исследовательский центр имени В. А. Алмазова» Министерства здравоохранения Российской Федерации (г. Санкт-Петербург), заведующий научно-исследовательским отделом кардиоторакальной хирургии.

Попов Вадим Анатольевич – доктор медицинских наук, профессор, Федеральное государственное бюджетное учреждение «Национальный медицинский исследовательский центр хирургии имени А.В. Вишневского» Министерства здравоохранения Российской Федерации (г. Москва), заведующий отделением кардиохирургии.

Ведущая организация:

Федеральное государственное бюджетное военное образовательное учреждение высшего образования «Военно-медицинская академия имени С.М. Кирова» Министерства обороны Российской Федерации (г. Санкт-Петербург).

Защита состоится _____ 2020 года в _____ часов на заседании диссертационного совета (Д 001.027.01) при Федеральном государственном бюджетном научном учреждении «Российский научный центр хирургии имени академика Б.В. Петровского» по адресу 119991, г. Москва, Абрикосовский переулок, д. 2 (конференц-зал).

С диссертацией можно ознакомиться в библиотеке Федерального государственного бюджетного научного учреждения «Российский научный центр хирургии имени академика Б.В. Петровского» по адресу 119991, г. Москва, Абрикосовский переулок, д.2 и на сайте www.med.ru.

Автореферат разослан _____ 2020 г.

Ученый секретарь диссертационного совета, д.м.н. В.В. Никода

ОБЩАЯ ХАРАКТЕРИСТИКА РАБОТЫ

Актуальность темы исследования

На сегодняшний день хирургическое лечение аневризм и расслоений аорты как наиболее частых заболеваний грудного отдела является одним из актуальных вопросов в кардиохирургии (Czerny, 2019). Высокая частота встречаемости этой патологии (3–10 случаев на 100000 населения) (Knaut, 2003; Pacini, 2013; Goldfinger, 2014; Xia, 2015), а также значительная летальность при отсутствии лечения (Hagan, 2000 IRAD; Knaut, 2003; Kuzmik, 2012; Bashir, 2013) способствовали увеличению внимания к хирургической помощи этим пациентам в последние годы, что обусловило формирование тенденции к сокращению не только ранней, но и отдаленной летальности (Olsson, 2006; Urbanski, 2016). Однако, даже несмотря на это летальность после вмешательств на грудной аорте, как и частота ряда послеоперационных осложнений, остается на высоком уровне (Golledge, 2008; Tian, 2013; Bashir, 2017; Harky, 2017; Hori, 2017).

Результаты хирургического лечения характеризуются долгосрочным эффектом по сравнению с медикаментозным и эндоваскулярным подходами (Hori, 2017; Kawatou, 2017; Bachet, 2018). «Золотым стандартом» оперативного вмешательства на грудной аорте является ее протезирование (Iafrancesco, 2016; Kawatou, 2017; Khullar, 2017). Однако определение объема необходимой хирургической реконструкции аорты является до конца нерешенной клинической проблемой, поскольку оперативное лечение грудной аорты, а также обеспечение этих операций характеризуется многообразием тактических подходов и технических нюансов (Urbanski, 2016).

Также не утихают научные дискуссии о выборе адекватной хирургической стратегии для данной группы пациентов. Предложенная в 1983 году немецким хирургом Borst H.G. (Borst, 1983) так называемая процедура «хобот слона» зарекомендовала себя как надежный способ реконструкции дуги аорты, которая упрощает проксимальный этап торакоабдоминальной аортальной интервенции и является одним из важных преимуществ перед традиционным протезированием (Белов, 2018; Shrestha, 2014). Одновременно с этим выполнение двухэтапного вмешательства на аорте имеет серьезный недостаток – высокая летальность не только после второго этапа (2,6–33%), но и в период ожидания операции (9–25%) (Borst, 1999; Di Eusanio, 2013; Hagl, 2013; Di Eusanio, 2014; Shrestha, 2014; Lin, 2015). Это обстоятельство побудило исследователей к поиску новых хирургических подходов.

Группа японских ученых объединила открытое хирургическое протезирование и эндоваскулярное лечение, разработав альтернативный вариант хирургической реконструкции грудной аорты – «замороженный хобот слона» (Kato, 1996). Обнадеживающие результаты, полученные пионерами технологии, дали мощный импульс развитию хирургии грудной аорты в гибридном направлении. Первые непосредственные результаты такого варианта лечения продемонстрировали достаточно высокую эффективность этого подхода и перспективность этого направления аортальной хирургии (Di Bartolomeo, 2009; Murzi, 2010; Tsagakis, 2010; Leontyev, 2013; Verhoye, 2017; Chu, 2019). Однако в отдаленной перспективе результаты применения новой технологии изучены недостаточно (Jakob, 2017; Shrestha, 2017).

До настоящего времени не предложено единой обоснованной позиции относительно оптимального объема вмешательства у данной категории пациентов. Одной из причин этого является недостаток работ, посвященных сравнительному анализу результатов гибридных и открытых вмешательств при заболеваниях грудной аорты. Единичные публикации на эту тему имеют разноречивый характер (Inoue, 2018; Rustum, 2018; Чарчян, 2019). Кроме того, современные публикации, посвященные анализу отсроченного периода наблюдения у пациентов с гибридной реконструкцией грудной аорты, также имеют противоречивые результаты (Jakob, 2017; Shrestha, 2017).

Таким образом, в настоящее время теме хирургической реконструкции грудной аорты, в том числе гибридной, уделяется все больше внимания, при этом целый ряд проблем требует дополнительного изучения и уточнения.

Одним из важных проблем является профилактика периоперационных неврологических осложнений (Czerny, 2019). Так, до сих пор предметом научных дискуссий остается вариант оптимальной защиты головного мозга в период циркуляторного ареста. На современном этапе все больше авторов отказывается от ретроградной перфузии головного мозга в пользу антеградного варианта по причине низкой эффективности первой, особенно при сложных вмешательствах на грудной аорте (Svensson, 2004; Apostolakis, 2008; Augoustides, 2013; Gutshe, 2014). В то же время с учетом разноречивых данных об эффектах уни- и билатеральной церебральной перфузии вопрос выбора наиболее эффективного варианта антеградной перфузионной защиты головного мозга остается открытым (Malvindi, 2008; Zierer, 2012; Angeloni, 2015; Fukunaga, 2015: Tong, 2017; Verhoye, 2017). Кроме того, до сих пор обсуждается вопрос оптимальной локализации артериального подключения для обеспечения перфузионной защиты головного мозга при операциях на грудной аорте (Шнейдер, 2011; Ayyash, 2011; Luciani, 2012; Taguchi, 2013; Garg, 2014; Osumi,

2014; Rylski, 2014; Unal, 2014; Wada, 2014; Terasaki, 2015; Asai, 2016; Urbanski, 2016).

Послеоперационное ишемическое повреждение спинного мозга считается одним из наиболее актуальных вопросов хирургии грудной аорты. Существующий высокий риск спинальной ишемии при гибридном вмешательстве, отмеченный рядом исследователей, побуждает к активному поиску путей решения этой клинической проблемы (Flores, 2006; Damberg, 2013; Di Eusanio, 2013; Hoffman, 2013; Katayama, 2015; Verhoye, 2017). Результаты ряда исследований по защите спинного мозга от ишемии до сих пор не дали однозначного ответа. Более того, нет ясности о степени риска спинальной ишемии при низком позиционировании стент-графта в грудную аорту (Flores, 2006; Hoffman, 2013; Katayama, 2015; Kari, 2018).

В последние годы все больше внимания уделяется ремоделированию торакоабдоминальной аорты в отдаленном периоде после реконструктивных вмешательств на грудной аорте как предиктору аортальных осложнений и, связанных с этим, открытых и эндоваскулярных реинтервенций (Weiss, 2015; Dohle, 2016; Iafrancesco, 2017; Verhoye, 2017; Berger, 2018). Однако вопрос снижения частоты негативного ремоделирования аорты и влияния различных факторов на этот процесс остается открытым.

Несмотря на успехи аортальной хирургии, достигнутые в последнее время, нерешенность целого ряда вопросов предопределяет актуальность и значимость любого исследования, посвященного этой проблеме. Выбор оптимального объема и метода хирургической помощи, включая решение вопросов оптимизации хирургической тактики и техники, а также способов органопротекции при реконструктивных вмешательствах на грудной аорте и стратегии дальнейшего лечения пациентов обусловливают важность этой медико-социальной проблемы.

Цель исследования

Разработать, научно обосновать и внедрить в клиническую практику эффективную стратегию гибридного хирургического лечения, направленную на улучшение послеоперационных результатов у пациентов с аневризмами и расслоениями грудной аорты.

Задачи исследования

1. Доказать клиническую эффективность церебральной перфузии через брахиоцефальный ствол при хирургической реконструкции грудной аорты на основании комплекса клинических, лабораторных и инструментальных данных.
2. Провести сравнительный анализ структуры осложнений в раннем послеоперационном периоде после гибридной и открытой хирургической реконструкции грудной аорты у пациентов с аневризмами аорты.

3. Оценить среднесрочную выживаемость пациентов, негативное ремоделирование торакоабдоминальной аорты, частоту отсроченных аортальных реинтервенций после гибридного и открытого хирургического вмешательства у пациентов с аневризмами аорты.

4. Проанализировать непосредственную и среднесрочную эффективность гибридного хирургического лечения у пациентов с разными типами и давностью расслоения.

5. Оценить влияние протяженной стабилизации нисходящего отдела аорты гибридным стент-графтом на риски спинальных осложнений после процедуры «замороженный хобот слона».

6. Проанализировать в сравнительном аспекте стандартный и пролонгированный вариант гибридной хирургической методики при лечении пациентов с протяженным расслоением аорты.

7. Провести сравнительную оценку структуры осложнений в раннем послеоперационном периоде после гибридной и открытой хирургической реконструкции грудной аорты у пациентов с расслоением аорты.

8. Проанализировать степень тромбоза ложного канала у пациентов с расслоением аорты в зависимости от вида аортального вмешательства.

9. Оценить среднесрочную выживаемость, негативное ремоделирование торакоабдоминальной аорты, частоту аортальных реинтервенций у пациентов после гибридного и открытого хирургического вмешательства у пациентов с расслоением аорты.

10. Выявить предикторы ранних и отдаленных негативных клинических событий после процедуры «замороженный хобот слона» на основании до-, интра- и послеоперационных параметров.

Научная новизна

1. Впервые по данным комплексного анализа мозгового повреждения подтверждена эффективность и клиническая безопасность антеградной унилатеральной перфузии головного мозга через брахиоцефальный ствол.

2. Впервые проведен анализ результатов гибридных хирургических вмешательств, выполненных с соблюдением положений оригинального протокола органопротекции.

3. Впервые представлены и критически оценены ближайшие и среднесрочные результаты технологии «замороженный хобот слона» в зависимости от типа и давности расслоения.

4. Впервые оценены клинические и рентгеноморфологические результаты оригинальной методики – «пролонгированный замороженный хобот слона» – в сравнении со стандартной методикой «замороженный хобот слона».

5. Впервые выявлены предикторы негативных клинических событий раннего послеоперационного и среднесрочного (5 лет) периодов наблюдения у пациентов, оперированных по методике «замороженный хобот слона».

Теоретическая и практическая значимость

1. На основании комплексного клинико-лабораторного анализа обоснована клиническая эффективность и безопасность унилатеральной антеградной перфузии головного мозга через брахиоцефальный ствол.
2. Аргументировано использование оригинального протокола органопротекции при операциях на грудной аорте с целью интраоперационной защиты головного и спинного мозга от ишемии.
3. Гибридное хирургическое вмешательство по типу «замороженный хобот слона» обладает большей радикальностью по сравнению с классической аортальной реконструкцией, не сопровождается увеличением летальности и послеоперационных осложнений, как при аневризме, так и при расслоении грудной аорты.
4. Методика «пролонгированный замороженный хобот слона» позволяет достичь более протяженного тотального тромбоза ложного канала по сравнению со стандартной методикой «замороженный хобот слона» у пациентов с расслоением аорты и, как следствие, снижает потребность в реоперациях на торакоабдоминальном отделе аорты.
5. Предложенный комплексный протокол профилактики геморрагических осложнений позволяет сократить объем кровопотери, необходимость в трансфузии компонентов крови и, опосредованно, положительно повлиять на прогноз хирургического лечения.

Основные положения, выносимые на защиту

1. По данным комплексного клинико-лабораторного анализа унилатеральная церебральная антеградная перфузия через брахиоцефальный ствол на фоне умеренной гипотермии обеспечивает адекватную защиту головного мозга в период циркуляторного ареста.
2. Гибридные хирургические вмешательства с использованием методики «замороженный хобот слона» позволяют добиться стойкого «клинического выздоровления» в течение 5 лет у пациентов с аневризмами грудной аорты.
3. Гибридное хирургическое вмешательство у пациентов с разным типом и давностью расслоения аорты обеспечивает удовлетворительный клинический результат в раннем и среднесрочном послеоперационном периодах.
4. Эффективность и безопасность методики «замороженный хобот слона» в раннем и среднесрочном послеоперационном периоде, как у пациентов с аневризмами, так и с расслоением аорты сопоставима с результатами открытой хирургической реконструкции грудной аорты.

5. При соблюдении оригинального протокола органопротекции уровень дистального края стент-графта в нисходящей аорте не является критическим фактором риска параплегии при операциях «замороженный хобот слона».

6. Методика «пролонгированный замороженный хобот слона» достоверно увеличивает частоту полного тромбоза ложного канала торакоабдоминальной аорты, снижает частоту её негативного ремоделирования и сокращает необходимость дистальных аортальных реинтервенций по сравнению со стандартной методикой «замороженный хобот слона».

7. Выявленные предикторы негативных клинических событий после операций по методике «замороженный хобот слона» имеют важное прогностическое значение для стратификации пациентов и модификации факторов риска у этих больных.

Внедрение результатов исследования в практику

Результаты исследования и представленный протокол органопротекции внедрены в практику отделения сердечно-сосудистой хирургии ФГБНУ «Томский НИМЦ» НИИ кардиологии.

Апробация работы

Материалы диссертации доложены на XVIII, XX, XXI, XXIII Всероссийских съездах сердечно-сосудистых хирургов (Москва, 2012, 2015, 2016, 2018); VI съезде кардиологов Сибирского федерального округа «Трансляционная кардиология» – путь к прогрессу (Томск, 2015); AATS Aortic Symposium (Нью Йорк, США, 2016); BIT’S 8th Annual International Congress of Cardiology (Барселона, Испания, 2016); XXXII международной конференции Российского общества ангиологов и сосудистых хирургов «Открытые и эндоваскулярные операции в сосудистой хирургии» (Калининград, 2016); II Московском аортальном конгрессе (Москва, 2016); IV, V, VI Сибирском международном аортальном симпозиуме (Новосибирск, 2017, 2018, 2019); Международной конференции по минимально инвазивной кардиохирургии и хирургической аритмологии AMICS (Москва, 2017, 2018); 17th European Congress on Extracorporeal Circulation Technology (Марсель, Франция, 2017); 31st EACTS Annual meeting (Вена, Австрия, 2017); IX, X Ежегодной международной конференции «Гибридные технологии в лечении сердечно-сосудистых заболеваний» (Москва, 2018, 2019); Общероссийском хирургическом форуме с международным участием (Москва, 2018); 67th International Congress of the ESCVS (Страсбург, Франция, 2018); Международном конгрессе «Инновации в кардиохирургии» (Пенза, 2018); Российском национальном конгрессе кардиологов (Москва, 2018); 32nd EACTS Annual meeting (Милан, Италия, 2018); XXXV Международной конференции

«Внедрение высоких технологий в сосудистую хирургию и флебологию» (Санкт-Петербург, 2019).

Публикации

По материалам диссертации опубликовано 44 работы, соответствующих требованиям ВАК, включая 18 статей в отечественной и 3 статьи в зарубежной печати, 3 патента на изобретение, 1 патент на полезную модель.

Объем и структура диссертации

Работа состоит из введения, обзора литературы, описания материала и методов исследования, 5 глав собственных исследований, обсуждения полученных результатов, выводов, практических рекомендаций, списка литературы. Диссертация изложена на 329 страницах машинописного текста, иллюстрирована 79 рисунками и 66 таблицами. Список литературы содержит перечень из 403 источников, включая 47 отечественных и 356 зарубежных работ.

ОСНОВНОЕ СОДЕРЖАНИЕ РАБОТЫ

Объект исследования

В рамках выполнения диссертационной работы было проведено одноцентровое когортное контролируемое аналитическое разнонаправленное исследование по изучению эффективности гибридного хирургического вмешательства («замороженный хобот слона» - Frozen Elephant Trunk, FET) в сравнении с открытым хирургическим вмешательством («хобот слона» - Elephant Trunk, non-FET) при патологии грудной аорты на основании ранних и среднесрочных послеоперационных результатов, выживаемости, свободы от аорто-ассоциированных осложнений и связанных с этим вмешательств.

В исследование было включено 97 пациентов с аневризмами грудной аорты, а также с расслоением аорты типов А и В по Стэнфордской классификации, перенесших хирургическое лечение на базе Научно-исследовательского института кардиологии ФГБНУ «Томский национальный исследовательский медицинский центр Российской академии наук» в отделении сердечно-сосудистой хирургии в период с января 2008 по декабрь 2018 г. Все пациенты были разделены на две группы в зависимости от проведенного объема вмешательства (рисунок 1).

Группу I (основная группа, n=31) составили пациенты, которым была выполнена реконструктивная операция без использования технологии «замороженный хобот слона» (non-FET группа).

Группу II (группа контроля, n=66) составили пациенты, которым было выполнено реконструктивное хирургическое вмешательство с использованием технологии «замороженный хобот слона» (FET группа).

Дополнительно пациенты с протяженным расслоением торакоабдоминальной аорты типа А (до подвздошно-бедренного сегмента) (n=25) из II группы были разделены на две подгруппы: стандартный «замороженный хобот слона» (Standard FET) (n=15) и пролонгированный «замороженный хобот слона» (Elongated FET) (n=10).

Рисунок 1 – Дизайн исследования

Этапы исследования:

1) анализ ближайших результатов (до 30 суток);
2) анализ среднесрочных результатов (до 60 месяцев).

Согласно протоколу исследования все клинические данные собирались до операции, на интраоперационном этапе, а также в раннем и среднесрочном (в сроки до 5 лет) послеоперационном периодах. В отсроченном периоде наблюдения сбор данных осуществлялся на основании визитов пациентов в стационар с проведением инструментальных обследований, включая трансторакальную эхокардиографию, мультиспиральную компьтерную томографию (МСКТ)/магнитно-резонансную томографию (МРТ) грудной и брюшной аорты. При невозможности госпитализации в стационар данные обследования пациентов были получены из копий медицинских обследований, заключений проведенных методов обследования, заполненных опросников, присланных по почте, в том числе электронной. Дата окончания исследования для всех пациентов – 14.12.2018.

Гипотеза

Гибридное хирургическое вмешательство у пациентов с аневризмами и расслоением грудной аорты в раннем и среднесрочном периодах клинически и рентгеноморфологически имеет сопоставимую эффективность с классическим открытым аортальным вмешательством (non-inferiority).

Критерии включения

- возраст пациентов 18–80 лет.
- аневризма дуги аорты.
- расслоение грудной аорты типов A и B по Стэнфордской классификации.
- подписанное информированное согласие пациента на операцию.

Критерии исключения

- онкологические заболевания III–IV стадий.
- терминальная хроническая сердечная недостаточность.
- острый инфаркт миокарда.
- геморрагический инсульт.
- отказ пациента или родственников от операции.

Конечные точки исследования

Первичные:

- смерть (30-дневная, госпитальная, среднесрочная);
- свобода от аортальных реинтервенций (проксимальные, дистальные);
- свобода от негативного ремоделирования торакоабдоминальной аорты.

Вторичные:

- нарушения мозгового кровообращения со стойким неврологическим дефицитом;
- спинальные осложнения с неврологическим дефицитом;
- послеоперационное кровотечение, требующее реоперации;
- острое повреждение почек (трехкратное увеличение предоперационного уровня креатинина в сыворотке крови или необходимость в проведении заместительной почечной терапии – степень F по критериям RIFLE);
- кардиальные осложнения (острый инфаркт миокарда, острый коронарный синдром), требующие механической поддержки в виде продленного искусственного кровообращения (ИК), экстракорпоральной мембранной оксигенации, внутриаортальной баллонной контрпульсации;
- дыхательная недостаточность (более 48 ч), требующая продленной вентиляции легких и/или трахеостомии.

Клиническая характеристика пациентов с аневризмами дуги аорты

Анализ предоперационных данных у пациентов с аневризмой дуги аорты показал, что обсуждаемые группы пациентов были сопоставимы по основным клиническим данным (таблица 1).

Группы сформировали пациенты среднего возраста (55-60 лет) преимущественно мужского пола (соотношение мужчин к женщинам 1,5:1).

Таблица 1 – Сопутствующая и фоновая патология у пациентов с аневризмой аорты

Показатель		**Аневризма аорты**			**p-уровень**
		Всего (n=25)	**non-FET (n=14)**	**FET (n=11)**	
ИБС, n (%)		3 (12%)	0	3 (27,3%)	*0,072*
ПИКС, n (%)		1 (4%)	0	1 (9,1%)	*0,440*
Артериальная гипертензия, n (%)		11 (44%)	5 (35,7%)	6 (54,5%)	*0,435*
Стеноз сонных артерий (>50%), n (%)	Слева	0	0	0	*>0,999*
	Справа	0	0	0	*>0,999*
Нарушение мозгового кровообращения в анамнезе, n (%)		0	0	0	*>0,999*
Фибрилляция предсердий, n (%)		2 (8%)	2 (14,3%)	0	*0,487*
Желудочковые экстрасистолии, n (%)		4 (16%)	3 (21,4%)	1 (9,1%)	*0,604*
Стеноз АоК, n (%)	Нет	17 (68%)	9 (64,3%)	8 (72,7%)	*0,504*
	Легкий	8 (32%)	5 (35,7%)	3 (27,3%)	
	Умеренный	0	0	0	*>0,999*
	Выраженный	0	0	0	*>0,999*
Недостаточность АоК, n (%)	Нет	10 (40%)	5 (35,7%)	5 (45,5%)	*0,188*
	Легкая	13 (52%)	9 (64,3%)	4 (36,4%)	
	Умеренная	2 (8%)	0	2 (18,2%)	
	Выраженная	0	0	0	
Сахарный диабет, n (%)		0	0	0	*>0,999*
ХОБЛ, n (%)		6 (24%)	4 (28,7%)	2 (18,2%)	*0,661*
ХБП, n (%)	Нет	5 (20%)	3 (21,4%)	2 (18,2%)	*0,229*
	1-я степень	4 (16%)	2 (14,3%)	2 (18,2%)	
	2-я степень	16 (64%)	10 (71,4%)	6 (54,5%)	
	3-я степень	1 (4%)	0	1 (9,1%)	

Ведущими этиологическими факторами аневризм аорты были атеросклероз (56%) и несиндромная дисплазия соединительной ткани (28%). В единичных случаях выявлены синдром Марфана и травматический генез аневризмы грудной аорты. Двустворчатый аортальный клапан (АоК)

обнаружен у 2(7,7%) человек. Среди других аномалий сосудов дуги аорты, ассоциированных с развитием аортальной патологии, было диагностировано общее отхождение брахиоцефального ствола и левой общей сонной артерии в 1(4%) случае, а изолированная позвоночная артерия в 2(8%) случаях.

Наиболее часто встречаемые фоновые и/или сопутствующие заболевания – артериальная гипертензия высоких градаций (44%), хронические обструктивные болезни легких (ХОБЛ) (24%) и хроническая болезнь почек (ХБП) (84%). У 3(12%) больных диагностировали ишемическую болезнь сердца (ИБС). У 1 пациента с ИБС в анамнезе были указания на перенесенный ранее инфаркт миокарда. Пароксизмальная форма фибрилляции предсердий и желудочковая экстрасистолия были выявлены в 2(8%) и 4(16%) случаях соответственно.

Аортальный стеноз легкой степени был выявлен у 8(32%) пациентов, в остальных случаях створки аортального клапана были интактны. Аортальная недостаточность легкой степени была диагностирована у 13(52%) больных, умеренной степени – у 2(8%).

Клиническая характеристика пациентов с расслоением грудной аорты

Вследствие разнородности дооперационных показателей в когорте пациентов с расслоением аорты было применено выравнивание анализируемых показателей у обсуждаемых пациентов методом псевдорандомизации.

После выравнивания групп не было достоверных различий в группах по основным демографическим и антропометрическим характеристикам (таблица 2). Средний возраст пациентов с расслоением грудной аорты составил 50 лет. Преобладали больные мужского пола над женским (соотношение 1,5:1).

Ведущим этиологическим фактором среди всех пациентов с расслоением грудной аорты была несиндромная дисплазия соединительной ткани (94,4%). В 2 (2,8%) случаях был диагностирован синдром Марфана, посттравматическое расслоение грудной аорты выявлено также в 2(2,8%) случаях. Наличие бикуспидального аортального клапана было выявлено в 1(1,4%) случае среди всех пациентов с расслоением аорты.

Наиболее частые врожденные аномалии развития сосудов у этой группы больных – общее отхождение брахиоцефального ствола и левой общей сонной артерии (11,1%) и изолированная позвоночная артерия (11,1%). По одному случаю (1,4%) встретились такие аномалии, как arteria lusoria и дивертикул Коммерелля.

Одной из наиболее часто встречающихся фоновых патологий у больных с диссекцией аорты была артериальная гипертензия (75% случаев). Ишемическая болезнь сердца была диагностирована в 12(16,7%) случаях. У 3 пациентов с ИБС был подтвержденный инфаркт миокарда в анамнезе.

Таблица 2 – Сопутствующая и фоновая патология у пациентов с расслоением аорты

Показатель		**До PSM**		**p-уровень**	**После PSM**		**p-уровень**
		non-FET (n=17)	**FET (n=55)**		**non-FET (n=17)**	**FET (n=17)**	
ИБС, n (%)		0	12 (21,8%)	*0,057*	0	1 (5,9%)	*>0,999*
ПИКС, n (%)		0	3 (5,5%)	*>0,999*	0	0	*>0,999*
Артериальная гипертензия, n (%)		11 (64,7%)	43 (78,2%)	*0,338*	11 (64,7%)	14 (82,4%)	*0,438*
Стеноз сонных артерий (>50%), n (%)	Слева	0	3 (5,5%)	*>0,999*	0	3 (17,6%)	*0,688*
	Справа	0	2 (3,6%)	*>0,999*	0	2 (11,8%)	*0,398*
Нарушение мозгового кровообращения в анамнезе, n (%)		0	3 (5,5%)	*>0,999*	0	1 (5,9%)	*>0,999*
Фибрилляция предсердий, n (%)		1 (5,9%)	8 (14,5%)	*0,676*	1 (5,9%)	4 (23,5%)	*0,335*
Желудочковые экстрасистолии, n (%)		0	4 (7,3%)	*0,566*	0	2 (11,8%)	*0,485*
Стеноз АоК, n (%)	Нет	17 (100%)	52 (94,5%)	*>0,999*	17 (100%)	17 (100%)	*1*
	Легкий	0	3 (5,5%)		0	0	
	Умеренный	0	0		0	0	
	Выраженный	0	0		0	0	
Недостаточность АоК, n (%)	Нет	11 (64,7%)	23 (41,8%)	*0,213*	11 (64,7%)	6 (35,3%)	*0,195*
	Легкая	2 (11,8%)	14 (25,5%)		2 (11,8%)	5 (29,4%)	
	Умеренная	1 (5,9%)	1 (1,8%)		1 (5,9%)	0	
	Выраженная	3 (17,6%)	17 (30,9%)		3 (17,6%)	6 (35,3%)	
Сахарный диабет, n (%)		3 (17,6%)	4 (7,3%)	*0,344*	3 (17,6%)	2 (11,8%)	*1*
ХОБЛ, n (%)		0	4 (7,3%)	*0,566*	0	0	*>0,999*
ХБП, n (%)	1-я степень	10 (58,8%)	9 (16,4%)	***<0.001****	10 (58,8%)	6 (35,3%)	*0,324*
	2-я степень	3 (17,6%)	28 (50,9%)		3 (17,6%)	4 (23,5%)	
	3-я степень	4 (23,5%)	10 (18,2%)		4 (23,5%)	6 (35,3%)	
	4-я степень	0	2 (3,6%)		0	1 (5,9%)	

Фибрилляция предсердий была отмечена у 9(12,5%) пациентов, при этом пароксизмальную форму диагностировали в 66,7% случаев. Желудочковая экстрасистолия имела место у 4(5,6%) человек. Сахарным диабетом страдали 10% всех пациентов с расслоением аорты. У большинства пациентов (91,7%) была диагностирована ХБП различной степени тяжести. По данному показателю группы были исходно неоднородны.

Гемодинамически значимые стенозы сонных артерий были выявлены у 4(5,6%) пациентов. Генез этих стенозов связан с частичным или полным тромбозом ложного канала расслоенных сонных артерий. В одном случае (1,4%) была отмечена двухсторонняя окклюзия общих сонных артерий. На этом фоне в 3(4,2%) случаях развились преходящие нарушения мозгового кровообращения. У большинства пациентов (95,8%) признаки аортального стеноза отсутствовали. В то же время у 52% пациентов диагностировалась аортальная недостаточность различной степени. Выраженная степень аортальной недостаточности выявлена в половине всех случаев.

Анализ предоперационных данных у пациентов с протяженным расслоением торакоабдоминальной аорты (до подвздошно-бедренного сегмента), показал, что анализируемые подгруппы (Standard FET и Elongated FET) были сопоставимы по основным клиническим характеристикам (таблица 3).

В обсуждаемых подгруппах частота встречаемости расслоения аорты типа А и В была сопоставима. У пациентов подгруппы Standard FET чаще была диагностирована острая форма расслоения аорты типов А и В. У пациентов подгруппы Elongated FET при расслоении аорты типа А в одинаковой степени регистрировали острую и подострую формы, при типе В чаще выявляли хроническую форму.

Частота диагноза ишемической болезни сердца у пациентов не различалась между группами, при этом только в подгруппе Standard FET у пациентов с ИБС был подтвержденный инфаркт миокарда в анамнезе.

У 88% пациентов артериальная гипертензия была наиболее частым фоновым заболеванием. У 10(40%) пациентов наблюдались нарушения сердечного ритма: у 8(32%) – фибрилляция предсердий, у 2(8%) – желудочковая экстрасистолия. Сахарный диабет выявлен в 3(12%) случаях.

У одного больного в подгруппе Standard FET в анамнезе были указания на нарушения мозгового кровообращения, обусловленные наличием фибрилляции предсердий.

У 3(12%) пациентов были данные за наличие аортального стеноза легкой степени. У 15(60%) больных выявлена аортальная недостаточность различной

степени: у 6(24%) пациентов она соответствовала легкой степени, у 9(36%) – выраженной степени.

В 24(96%) случаях были отмечены признаки ХБП различной степени тяжести.

Таблица 3 – Сопутствующая и фоновая патология у пациентов с расслоением аорты в подгруппах Standard FET и Elongated FET

Показатель		**Standard FET (n=15)**	**Elongated FET (n=10)**	**p-уровень**
ИБС, n (%)		3 (20%)	2 (20%)	>0,999
ПИКС, n (%)		2 (13,3%)	0	0,500
Артериальная гипертензия, n (%)		12 (80%)	10 (100%)	0,250
Стеноз сонных артерий, n (%)	Слева	0	0	>0,999
	Справа	0	0	>0,999
Нарушение мозгового кровообращения в анамнезе, n (%)		1 (6,7%)	0	>0,999
Фибрилляция предсердий, n (%)		6 (40%)	2 (20%)	0,402
Желудочковые экстрасистолии, n (%)		0	2 (20%)	0,150
Стеноз АоК, n (%)	Нет	14 (93,3%)	8 (80%)	*0,543*
	Легкий	1 (6,7%)	2 (20%)	
Недостаточность АоК, n (%)	Нет	6 (40%)	4 (40%)	*>0,999*
	Легкая	4 (26,7%)	2 (20%)	
	Умеренная	0	0	
	Выраженная	5 (33,3%)	4 (40%)	
Сахарный диабет, n (%)		1 (6,7%)	2 (20%)	*0,543*
ХОБЛ, n (%)		0	0	*>0,999*
ХБП, n (%)	1-я степень	4 (26,7%)	4 (40%)	*>0,999*
	2-я степень	7 (46,7%)	6 (60%)	*>0,999*
	3-я степень	2 (13,3%)	0	*0,500*
	4-я степень	1 (6,7%)	0	*>0,999*

Данное исследование было одобрено этическим комитетом ФГБНУ НИИ кардиологии «Томский НИМЦ». Все пациенты, включенные в исследование, в обязательном порядке подписали информированное согласие.

Методы исследования

При обследовании пациентов для оценки функции сердечно-сосудистой системы применяли современный диагностический комплекс, с учетом американских, европейских и национальных рекомендаций по лечению заболеваний аорты (Hiratzka, 2010; Erbel, 2014; Бокерия, 2017), включающий стандартные клинико-лабораторные методы, в том числе определение уровня

нейрон-специфической енолазы (NSE) в сыворотке крови – маркера нейронального повреждения – методом иммуноферментного анализа, и инструментальные методы диагностики (электрокардиография, рентгенография, эхокардиография, коронарография, МРТ, МСКТ). С использованием инфракрасной спектроскопии на аппаратах Invos 5100 (Somanetics Corp, США) и Foresight (Casmed, США) интраоперационно проводили нейромониторинг и мониторинг кровоснабжения параспинальных структур. Также у пациентов до и после операции оценивали динамику когнитивной функции с помощью психометрических тестов (MoCA-теста, корректурной пробы (проба Аматуни), таблиц Шульте.

Хирургическая техника выполнения процедуры non-FET

Протезирование дуги аорты. Из срединной стернотомии после подключения ИК по схеме «брахиоцефальный ствол (БЦС) – правое предсердие» инициировали сердечный арест и охлаждали тело пациента до температуры 25–28 °С. По ее достижении начинали циркуляторный арест с унилатеральной перфузией головного мозга (ГМ) через брахиоцефальный ствол. После вскрытия просвета аорты формировали дистальный аортальный анастомоз за левой подключичной артерией, направляя основной поток крови в истинный канал. Далее реконструировали сосуды дуги аорты с использованием островковой техники, дебраншинга супрааортальных сосудов или сочетанием этих методик. Затем возобновляли ИК с расчетной объемной скоростью перфузии и одновременным согреванием тела пациента до температуры 36 °С, формировали проксимальный аортальный анастомоз и выполняли сочетанные кардиохирургические вмешательства (при необходимости).

*Процедура Borst в модификации Svensson***.** Доступ, подключение ИК, температурный режим, способ проведения церебральной перфузии аналогичны описанным выше. После вскрытия просвета аорты опускали инвагинированный сосудистый протез в нисходящую аорту на расстояние 5-8-10 см (у пациентов с расслоением аорты предварительно иссекали интимомедиальный лоскут на максимальном протяжении). Затем формировали дистальный аортальный анастомоз за левой подключичной артерией, после завершения которого осуществляли обратную тракцию сосудистого протеза. Далее выполняли этапы операции, аналогичные описанным выше.

Хирургическая техника выполнения процедуры FET («замороженный хобот слона»)

После этапов операции, предшествующих началу циркуляторного ареста и аналогичных описанным ранее, вскрывали просвет аорты и антеградно погружали гибридный стент-графт «E-vita open plus» (Jotec GmbH, Германия) в нисходящий отдел аорты (при расслоении – в истинный канал аорты).

Имплантацию гибридного устройства выполняли под контролем чреспищеводной эхокардиографии и с помощью устройства для атравматичного его антеградного введения в нисходящую аорту (патент РФ № 170287 от 19.04.2017). Затем извлекали систему доставки стент-графта, осуществляли шовную фиксацию проксимальной части стент-графта к стенке аорты, после чего выполняли тракцию сосудистого протеза из стент-графта. Устанавливали дополнительную артериальную канюлю в протез для проведения дистальной перфузии и возобновляли ИК с расчетной объемной скоростью, одновременно согревая пациента до температуры 36 °С. Далее выполняли этапы операции, аналогичные описанным выше.

При аневризмах аорты диаметр стент-графта подбирали исходя из общего диаметра аорты дистальнее аневризмы (допускали оверсайзинг не более 10%). При остром расслоении размер стент-графта выбирали ориентируясь на общий диаметр нисходящей аорты на уровне бифуркации легочного ствола (не допускали оверсайзинг). При хроническом расслоении ориентировались на диаметр истинного канала нисходящей аорты на уровне бифуркации легочного ствола (не допускали оверсайзинг).

У ряда пациентов с протяженным расслоением аорты (до подвздошно-бедренного сегмента) в течение 30 суток после первой операции осуществляли пролонгацию «замороженного хобота слона». Используя бедренный доступ, в нисходящий отдел аорты имплантировали дополнительный стент-графт «E-vita thoracic 3G» (Jotec GmbH, Германия) из просвета ранее установленного стент-графта до уровня чревного ствола.

Каждая операция проходила в соответствии со стандартным протоколом органопротекции при операциях на грудной аорте, который включает ряд обязательных пунктов:

1) прямой мониторинг артериального давления в обеих лучевых артериях;

2) использование инфракрасной спектроскопии для оценки оксигенации ткани головного мозга;

3) стратегия контроля газов крови: альфа-stat;

4) достижение и поддержание умеренной гипотермии (25–28 °С) в период циркуляторного ареста;

5) проведение унилатеральной перфузии головного мозга через БЦС;

6) проведение церебральной перфузии в период циркуляторного ареста с поддержанием перфузионного давления на уровне 60–80 мм рт. ст. со скоростью перфузии 8–10 мл/кг/мин;

7) обеспечение антеградной перфузии нижней половины туловища тотчас после формирования дистального аортального анастомоза;

8) ультразвуковой контроль кровотока по подвздошным и подключичным артериям после хирургической реконструкции аорты;

9) поддержание среднего артериального давления в раннем послеоперационном периоде не менее 80–90 мм рт. ст.;

10) поддержание уровня гематокрита после операции свыше 25%.

Также в ходе оперативного лечения соблюдали протокол профилактики геморрагических осложнений, который включал: (i) минимизацию времени ИК (быстрое охлаждение пациента до уровня умеренной гипотермии (25–28 °C) за 15–20 мин), (ii) выполнение сочетанных кардиохирургических процедур в период согревания пациента, (iii) оптимизацию хирургического гемостаза (формирование аортальных анастомозов с использованием «сэндвич-техники», дополнительное прошивание «сомнительных» участков аортальных анастомозов до включения их в кровоток, использование биологического клея), фармакологическую и трансфузионную поддержку (отмена дезагрегантов, перевод пациентов на прямые антикоагулянты, интраоперационная инфузия транексамовой кислоты). Кроме того, протокол предполагает применение кровесберегающих технологий (предварительная заготовка аутокрови, ретроградный аутологичный прайминг, использование модифицированной ультрафильтрации крови, использование аппарата для реинфузии крови).

Статистический анализ

Все статистические расчёты проводили в программе Rstudio 1.0.136, (RStudio, Inc., США) на языке R (версии 3.3.1) и Medcalc 14.8.1 (Medcalc Software, Бельгия).

Распределения данных испытывали на согласие с законом нормального распределения по критериям Шапиро – Уилка. Для показателей, характеризующих качественные признаки, указывалось абсолютное число (n) и относительная величина (%). Количественные показатели, подчиняющиеся нормальному закону распределения, описывали с помощью среднего значения (M) и стандартного отклонения (±SD). При неизвестном законе распределения числовые данные были представлены в виде медианы (Me) [первый квартиль; третий квартиль], бинарные данные – в виде процента [нижняя граница 95% ДИ; верхняя граница 95% ДИ] с вычислением границ доверительных интервалов (ДИ) по формуле Вильсона.

Для статистической проверки гипотез в двух сравниваемых группах использовали непарный U-критерий Манна-Уитни. Для сравнения числовых характеристик более чем в двух независимых группах использовали критерий Фридмана. Для сравнения бинарных и категориальных показателей применяли точный двусторонний критерий Фишера.

К исходным группам пациентов с расслоением аорты для выравнивания неоднородных предоперационных показателей применяли псевдорандомизацию (Propensity score matching – PSM) по методу «ближайшего соседа». После вычисления баллов склонности к «ближайшему соседу» пациенты были секвенированы случайным образом и сопоставлены в соотношении 1:1, используя калибр 0,1.

Анализ выживаемости, свободы от реинтервенций и негативного ремоделирования торакоабдоминальной аорты у пациентов проводился логарифмическим ранговым критерием с построением кривых выживаемости Kaplan-Meier и вычислением отношения рисков с помощью модели пропорциональных рисков Cox, сравнение кривых проводили с использованием log-rank теста.

Выявление предикторов негативных клинических событий проводили построением моделей логистических регрессий. Рассчитывали однофакторные и многофакторные модели. Из многофакторных моделей, включающих все неколлинеарные коварианты с достигнутым уровнем значимости $p < 0,3$ в однофакторных моделях, методами прямого и обратного шага по информационному критерию Акаике (AIC) строили оптимальные модели многофакторных логистических регрессий, выявляющие сбалансированные по соотношению количества к качеству предсказательной способности совокупности мультипликативных предикторов.

Проверку статистических гипотез проводили при критическом уровне значимости $p=0,05$, т.е. различие считали статистически значимым, если $p<0,05$. За нижнюю границу доказательной мощности брали уровень 80%.

РЕЗУЛЬТАТЫ ИССЛЕДОВАНИЯ

Анализ эффективности и безопасности унилатеральной перфузии головного мозга, осуществляемой через брахиоцефальный ствол

Частота и спектр церебральных осложнений

В раннем послеоперационном периоде среди 97 прооперированных больных было зафиксировано 10(10,3%) эпизодов церебральных осложнений. Обратимый неврологический дефицит был диагностирован у 8(8,2%) пациентов. Необратимые неврологические нарушения отмечались у 2(2,1%) больных, которые проявились острым нарушением мозгового кровообращения по геморрагическому типу. В 2(2,1%) случаях фиксировалось нефатальное острое нарушение мозгового кровообращения по ишемическому типу с обратимым неврологическим дефицитом. У 2(2,1%) больных в раннем послеоперационном периоде развилась транзиторная ишемическая атака (ТИА).

Еще у 4(4,2%) пациентов был диагностирован послеоперационный делирий в сроки до 14 суток без остаточных явлений.

Анализ динамики церебральной оксиметрии головного мозга

На фоне нормального газового состава артериальной крови средние значения оксигенации обоих полушарий головного мозга на всех этапах хирургического вмешательства варьировали в диапазоне 60–70%, не доходя до критического уровня (рисунок 2).

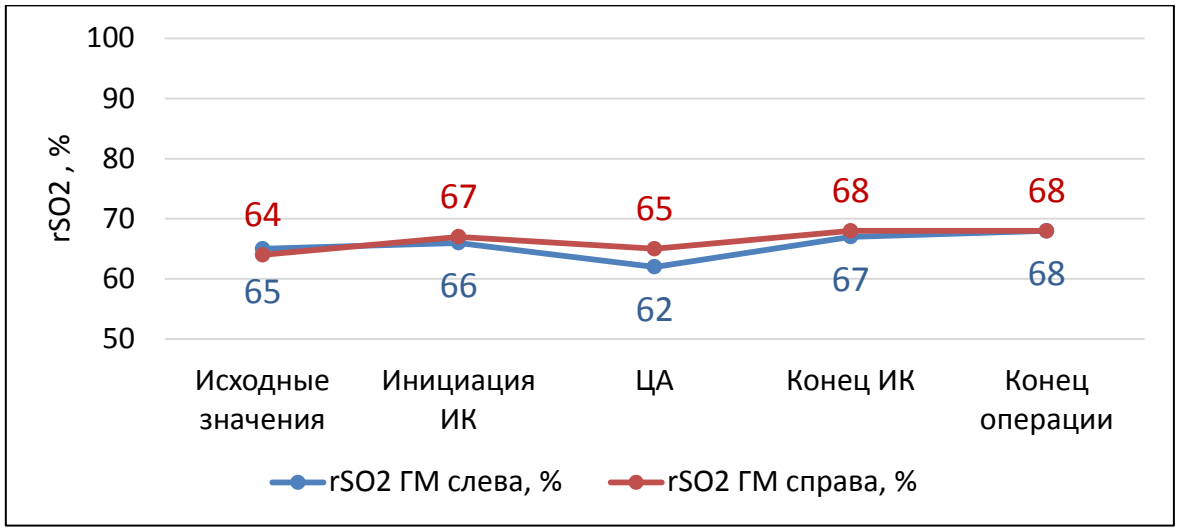

Рисунок 2 – Динамика показателей церебральной оксиметрии правого и левого полушарий головного мозга на разных этапах операции

Различие в оксиметрии между полушариями головного мозга на разных этапах операции не превышало 4,7% и не достигало статистически достоверного уровня значимости.

Были оценены показатели среднего артериального давления (САД) в обеих лучевых артериях у обсуждаемых пациентов в течение всего периода хирургического вмешательства. Значения САД, измеряемые на обеих лучевых артериях, изменялись в пределах 1,4–46,3%. Увеличение разницы САД на противоположных руках наблюдалось при инициации ИК (13%) и являлось максимальным в период циркуляторного ареста (46,3%). Несмотря на то что САД в левой лучевой артерии было на уровне 25 мм рт. ст., оксигенация левого полушария головного мозга была в пределах нормальных значений. На этом этапе САД в правой лучевой артерии было в 2 раза выше.

Изменение уровня нейрон-специфической енолазы

В группе пациентов без неврологического дефицита после операции отмечалось повышение NSE в 1,9 раза (с 1,8 до 3,4 мкг/л). Однако, несмотря на достоверное увеличение концентрации фермента в крови после вмешательства

относительно исходных значений (p=0,014), его уровень не выходил за границы нормы (0–9,9 мкг/л).

Уровень NSE в группе пациентов с преходящими неврологическими нарушениями в раннем послеоперационном периоде повысился в 5,6 раза по сравнению с исходными значениями и составил 6,2 [5,2; 6,6] мкг/л (p=0,0048).

Послеоперационное значение NSE у пациентов с постоянными неврологическими нарушениями составило 10,74 [9,9; 11,8] мкг/л (увеличение в 6,7 раза) (p=0,0103).

Анализ динамики когнитивного статуса

С учетом полученных результатов комплексной динамической оценки когнитивных функций у оперированных пациентов была прослежена положительная тенденция по сравнению с исходным состоянием. Так, по данным MoCA-теста у больных после операции отмечено достоверное увеличение общего балла с 24 до 26 (p=0,001). Также выявлено статистически значимое повышение показателей зрительно-конструктивных навыков – соединения цифр и букв, копирования куба и теста рисования часов (p=0,009).

При проведении анализа мнестических функций у обсуждаемых пациентов было выявлено улучшение как краткосрочной (p=0,491), так и долгосрочной (p<0,0001) памяти после операции.

При интерпретации результатов корректурной пробы отмечено достоверное повышение внимания (p=0,028) у пациентов после операции за счет снижения количества сделанных ошибок при прохождении теста.

Психомоторная скорость в динамике достоверно не изменилась (264 с против 254 с, p=0,574). Индекс утомляемости в динамике также не имел достоверных изменений (p=0,292). По результатам теста «таблицы Шульте» зафиксировано достоверное снижение общего времени прохождения теста (p=0,013).

Таким образом, комплексный анализ, включающий спектр и частоту неврологических осложнений, динамику церебральной оксиметрии, степень изменения маркера нейронального повреждения, а также динамику когнитивного статуса, продемонстрировал высокую эффективность и безопасность унилатеральной перфузии головного мозга, проводимой через брахиоцефальный ствол.

Результаты гибридного хирургического вмешательства при аневризмах аорты

Интраоперационный период. У данной группы пациентов продолжительность ИК составила 200 [153,5; 228] мин, сердечного ареста –

130 [88,5; 134,5] мин, циркуляторного ареста – 44 [26; 52] мин и антеградной перфузии головного мозга (АПГМ) – 57 [52; 87,5] мин.

Уровень сатурации параспинальных структур на всех этапах операции был в пределах референсных значений (68–73%). Колебания уровня насыщения кислородом параспинальной коллатеральной сети в торакальном отделе имели меньшую амплитуду по сравнению с люмбальным отделом (Δ4% против Δ7%).

У большинства пациентов с аневризмой аорты гибридный протез фиксировали к аорте в Z3 (72,7%), в остальных случаях зоной шовной фиксации были проксимальные участки аорты (Z0-Z2). Размер имплантируемого стент-графта варьировал от 22 до 40 мм, средний размер стент-графта составил 28 [24; 30] мм.

Ранний послеоперационный период. Церебральный дефицит был отмечен у 3(27,3%) пациентов. У 1(9,1%) пациента было выявлено кровоизлияние в зону «старого ишемического очага». В 1(9,1%) случае был диагностирован малый инсульт с полным восстановлением церебральных функций к моменту выписки из стационара. У 1(9,1%) был диагностирован делирий, манифестировавший через 7 суток после операции. Случаев параплегии не отмечалось, несмотря на то что до 60% устьев межреберных артерий было перекрыто стент-графтом. У обсуждаемых пациентов отсутствовали кардиальные осложнения. В 2(18,2%) случаях потребовалась продленная искусственная вентиляция легких (ИВЛ). По одному (9,1%) случаю отмечались явления острого повреждения почек и синдрома полиорганной недостаточности, требующей заместительной почечной терапии. В 1(9,1%) случае выполнена рестернотомия по поводу кровотечения. 30-дневной и госпитальной летальности не было.

По данным послеоперационной МСКТ-аортографии у всех пациентов гибридный стент-графт полностью «выключал» аневризму аорты из кровотока, при этом дистальный уровень имплантированного гибридного стент-графта располагался в диапазоне Th7-Th11 и в среднем находился на уровне Th9 [Th8; Th10].

Среднесрочный послеоперационный период. Выживаемость пациентов составила 86%. Причиной смерти единственного пациента явилась сердечная недостаточность. Свобода от негативного ремоделирования торакоабдоминальной аорты и аортальных реинтервенций у обсуждаемых пациентов составила 100%.

Сравнительный анализ гибридного и открытого хирургического вмешательства при аневризмах аорты

Интраоперационный период. Продолжительность операции, ИК, сердечного и циркуляторного ареста отличались меньшей длительностью у больных группы FET относительно non-FET-группы. В то же время длительность перфузии головного мозга в группе FET была на 10 мин больше (p=0,117) за счет более сложной реконструкции супрааортальных сосудов. Частота и структура сочетанных кардиохирургических процедур у пациентов обеих групп были сопоставимы.

Ранний послеоперационный период. Согласно данным таблицы 4 церебральные осложнения были отмечены в 4 случаях в обеих группах. При этом инсульт был диагностирован у 2(14,3%) пациентов группы non-FET и у 2(18,2%) больных из группы FET (p>0,999). Данных за транзиторные ишемические атаки не было. В группе FET развился делирий в 1(9%) случае, у пациентов группы non-FET подобных событий не наблюдалось. В обеих группах параплегии не было отмечено (таблица 4).

Таблица 4 – Характеристика раннего послеоперационного периода у пациентов с аневризмами аорты

Показатель	**non-FET (n=14)**	**ОШ [95% ДИ]**	**FET (n=11)**	**ОШ [95% ДИ]**	**p-уровень**
ТИА, n (%)	0	0%; 22%	0	0%; 26%	*>0,999*
Инсульт, n (%)	2 (14,3%)	4%; 40%	2 (18,2%)	2%; 38%	*>0,999*
Делирий, n (%)	0	0%; 22%	1 (9,1%)	2%; 38%	*0,440*
Параплегия, n (%)	0	0%; 22%	0	0%; 26%	*>0,999*
Инфаркт миокарда, n (%)	1 (7,1%)	1%; 31%	0	0%; 26%	*>0,999*
ИВЛ более 7 суток, n (%)	6 (42,9%)	21%; 67%	2 (18,2%)	5%; 48%	*0,234*
Рестернотомия (кровотечение), n (%)	2 (14,3%)	4%; 40%	1 (9,1%)	2%; 38%	*>0,999*
Острое повреждение почек, n (%)	1 (7,1%)	1%; 31%	1 (9,1%)	2%; 38%	*>0,999*
Синдром полиорганной недостаточности, n (%)	3 (21,4%)	8%; 48%	1 (9,1%)	2%; 38%	*0,604*
30-дневная летальность, n (%)	3 (21,4%)	8%; 48%	0	0%; 26%	*0,230*
Госпитальная летальность, n (%)	3 (21,4%)	8%; 48%	0	0%; 26%	*0,230*

Периоперационный инфаркт миокарда был диагностирован в 1(7,1%) случае в группе non-FET. Вероятными причинами его развития явились длительный период сердечного ареста (270 мин) и искусственного

кровообращения (460 мин), а также значительная послеоперационная кровопотеря (более 4000 мл). Частота рестернотомии по поводу кровотечения не имела достоверных различий между группами non-FET и FET (14,3% против 9,1%, p>0,999). Потребность в продленной искусственной вентиляции легких в группе non-FET отмечалась вдвое чаще по сравнению с пациентами группы FET (42,9% против 18,2%, p=0,234). Синдром полиорганной недостаточности был диагностирован у 3(21,4%) пациентов группы non-FET и у 1(9,1%) больного в группе FET (p=0,604). Частота случаев острого повреждения почек в группах non-FET и FET была сопоставима (7,1% против 9,1%, p>0,999).

Госпитальная и 30-дневная летальность в группе больных non-FET составила 21,4% (3 человека). Причинами смерти явились периоперационный инфаркт миокарда (1 случай) и полиорганная недостаточность (2 случая). В группе FET летальные случаи за анализируемые периоды времени отсутствовали.

Среднесрочный послеоперационный период. Выживаемость пациентов после операции в течение 5-летнего периода наблюдения в группах non-FET и FET составила 63% и 86% (p=0,271) соответственно (рисунок 3). Причиной смерти в среднесрочном периоде в группе non-FET был разрыв аорты в торакоабдоминальном отделе (2 случая), в одном случае причина смерти неизвестна (аутопсию не проводили). В группе FET случаи аорто-ассоциированной летальности не наблюдались, а причиной единственного летального случая была сердечная недостаточность. Свобода от негативного ремоделирования торакоабдоминального отдела аорты в группах non-FET и FET составила 81% и 100% соответственно (p=0,275) (рисунок 4). Свобода от дистальных аортальных реинтервенций в группе non-FET составила 79% против 100% в группе FET (p=0,289). В обеих группах не было потребности в повторных операциях на проксимальных отделах грудной аорты (рисунок 5).

Технология «замороженный хобот слона» при лечении больных с аневризмой дуги аорты, несмотря на более радикальное вмешательство, не сопровождается ухудшением как ранних, так и среднесрочных результатов и представляется оптимальной альтернативной, призванной облегчить хирургическое лечение таких пациентов.

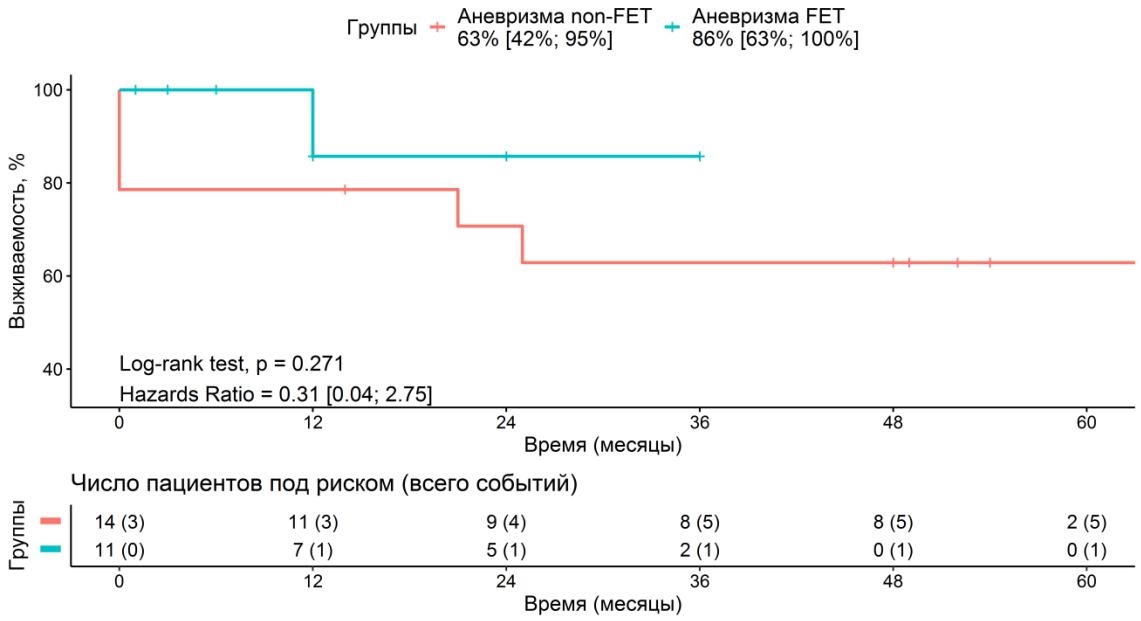

Рисунок 3 – Кривая выживаемости Kaplan-Meier у пациентов с аневризмой аорты в группах открытого и гибридного хирургического вмешательства в течение 5 лет после операции

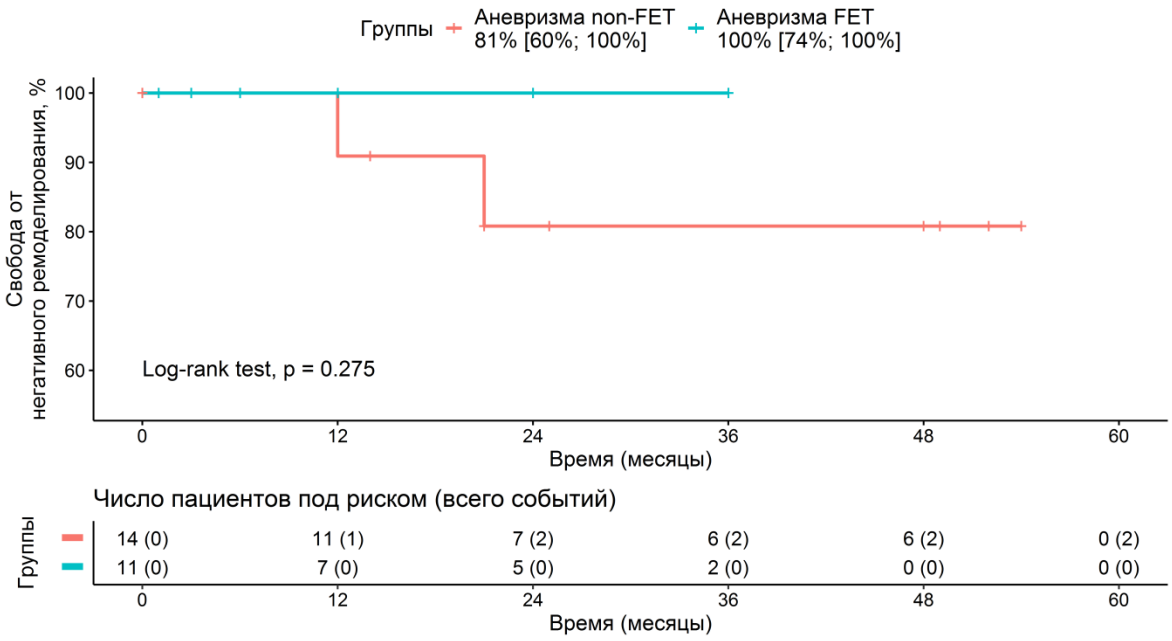

Рисунок 4 – Кривая свободы от негативного ремоделирования торакоабдоминальной аорты Kaplan-Meier у пациентов с аневризмой аорты в группах открытого и гибридного хирургического вмешательства в течение 5 лет после операции

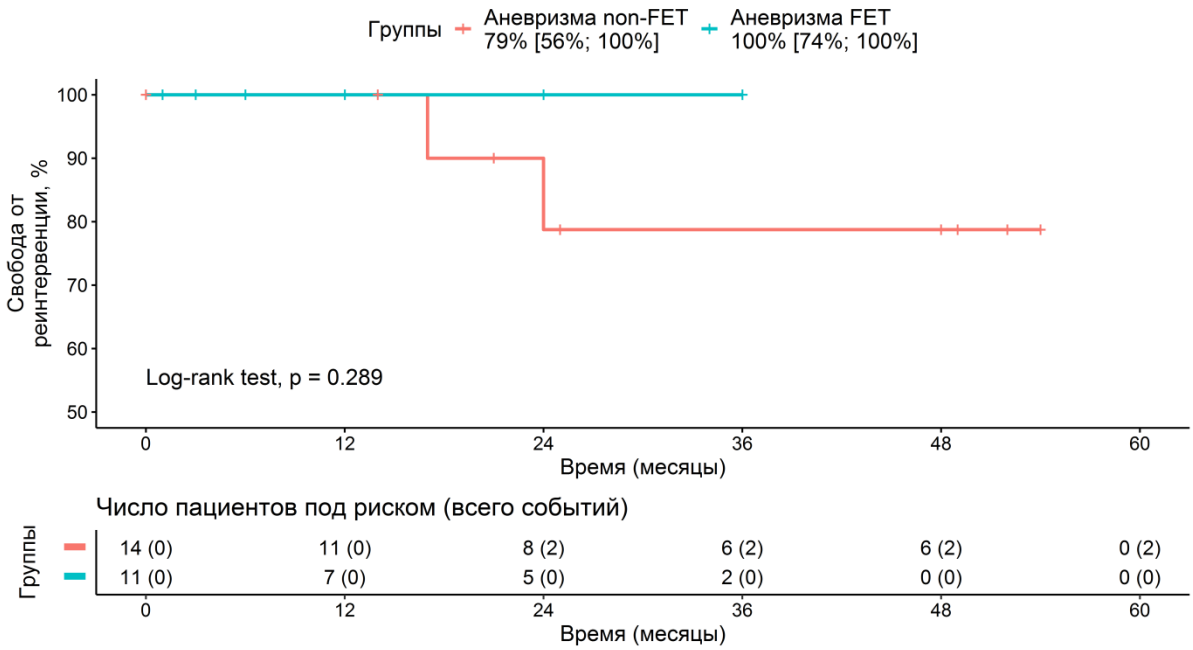

Рисунок 5 – Кривая свободы от дистальных аортальных реинтервенций Kaplan-Meier у пациентов с аневризмой аорты в группах открытого и гибридного хирургического вмешательства в течение 5 лет после операции

Результаты гибридного хирургического вмешательства при расслоении аорты

Все пациенты с диссекцией аорты, оперированные по методике «замороженный хобот слона», были разделены на 4 подгруппы в зависимости от типа и давности расслоения: острое расслоение аорты тип А (подгруппа «ор-А», n=12), хроническое расслоение аорты тип А (подгруппа «хр-А», n=18), острое расслоение аорты тип В (подгруппа «ор-В», n=5), хроническое расслоение аорты тип В (подгруппа «хр-В», n=20).

Интраоперационный период. Средняя продолжительность ИК, сердечного ареста, циркуляторного ареста и АПГМ составили 210, 150, 43 и 50 мин соответственно. При этом временные характеристики у пациентов анализируемых подгрупп не имели достоверных различий.

Динамика показателей оксигенации параспинальных структур у пациентов с расслоением аорты в течение всей операции находилась в пределах 69–75%. Максимальные колебания оксигенации параспинальных структур грудного отдела аорты составили 10,4%, а поясничного отдела аорты – 8%, снижения сатурации до критического уровня выявлено не было.

В 69,1% случаях зоной фиксации была стенка аорты за устьем левой подключичной артерии (Z3), у 25,5% пациентов – за устьем левой общей сонной артерии (Z2). В единичных случаях зоной проксимальной шовной

фиксации были (Z0-Z1). Размер имплантируемого стент-графта варьировал в пределах 22–40 мм, при этом средний размер составил 28 [24; 30] мм.

Ранний послеоперационный период. Изменение неврологического статуса со стороны головного мозга отмечалось у 7(12,7%) пациентов. Стойкий неврологический дефицит был диагностирован в 2(3,6%) случаях (геморрагический инсульт у 1 пациента). У 5(9,1%) больных выявлено преходящее нарушение мозгового кровообращения. Из них в 2(3,6%) случаях были отмечены эпизоды транзиторных ишемических атак, разрешившиеся в течение 72 ч. У 3(5,5%) пациентов отмечался делирий в ранние сроки после операции. Эпизодов параплегии зафиксировано не было (таблица 5).

Таблица 5 – Характеристика раннего послеоперационного периода у пациентов с расслоением аорты группы FET

Показатель	**ор-А (n=12)**	**хр-А (n=18)**	**ор-В (n=5)**	**хр-В (n=20)**	**Всего (n=55)**	**p-уровень**
ТИА, n (%)	0	0	0	2 (10%)	2 (3,6%)	*0,661*
Инсульт, n (%)	0	0	1 (20%)	1 (5%)	2 (3,6%)	*0,392*
Делирий, n (%)	0	2 (11,1%)	1 (20%)	0	3 (5,5%)	*0,572*
Параплегия, n (%)	0	0	0	0	0	*1,0*
Инфаркт миокарда, n (%)	0	0	0	0	0	*1,0*
ИВЛ более 7 суток, n (%)	4 (40%)	6 (33,3%)	4 (80%)	3 (20%)	17 (30,9%)	*0,463*
Рестернотомия (кровотечение), n (%)	0	1 (5,6%)	1 (20%)	0	2 (3,6%)	*0,392*
Острое повреждение почек, n (%)	1 (10%)	4 (22,2%)	3 (60%)	5 (25%)	13 (23,6%)	*0,112*
Синдром полиорганной недостаточности, n (%)	0	1 (5,6%)	3 (60%)	4 (20%)	8 (14,5%)	*0,061*
30-дневная летальность, n (%)	0	1 (5,6%)	1 (20%)	2 (10%)	4 (7,3%)	*0,733*
Госпитальная летальность, n (%)	0	2 (11,1%)	2 (40%)	4 (20%)	8 (14,5%)	*0,468*

У обсуждаемой группы больных отсутствовали данные за инфаркт миокарда.

У 17(30,9%) больных была потребность в продленной вентиляции легких. Наиболее тяжелой категорией по этому показателю стали больные подгруппы «ор-В», частота продленной ИВЛ у них составила 80%.

Клиника острого повреждения почек развилась у 13(23,6%) пациентов. Распределение в подгруппах по этому критерию выглядело так: «ор-А» – 1(10%), «хр-А» – 4(22,2%), «ор-В» – 3(60%), «хр-В» – 5(25%). Синдром полиорганной недостаточности был выявлен у 8(14,5%) больных. Наиболее часто данное осложнение было диагностировано у пациентов с хроническим расслоением аорты – подгрупп «хр-А» и «хр-В» – 3(60%) и 4(20%), соответственно. Двум (3,6%) пациентам в первые сутки после операции была выполнена рестернотомия по поводу развившегося кровотечения.

Ранняя послеоперационная летальность у обсуждаемых пациентов составила 4(7,3%) случая, а госпитальная – 8(14,5%) случаев. Распределение 30-дневной и госпитальной летальности по подгруппам было следующее: в подгруппе «ор-А» не было летальных случаев, в подгруппе «хр-А» – 1(5,6%) и 2(11,1%), в подгруппе «ор-В» – 1(20%) и 2(40%), в подгруппе «хр-В» – 2(10%) и 4(20%). Причины смерти – разрыв брюшной аорты на 5-е сутки (1 случай), синдром полиорганной недостаточности (5 случаев), геморрагический шок (2 случая).

По данным МСКТ-аортографии диапазон значений дистального уровня гибридного стент-графта находился в пределах Th7-Th12. В целом имплантированный стент-графт перекрывал до 2/3 устьев сегментарных артерий, отходящих от нисходящего отдела аорты.

Среднесрочный послеоперационный период. Выживаемость в среднесрочном периоде для всей когорты пациентов с расслоением аорты составила 72,7%. Так, 5-летняя выживаемость пациентов подгруппы «ор-А» была наибольшей – 100%, наименьшей – у пациентов подгруппы «ор-В» (рисунок 6). Среди причин смерти пациентов этой подгруппы не было аорто-ассоциированных событий: 1 пациент умер вследствие сердечной недостаточности через 12 месяцев, еще 1 больной умер от тромбоэмболии легочной артерии через 2 года. Проведенный статистический анализ выявил достоверную разницу в результатах только между подгруппами «ор-А» и «ор-В» (p=0,013).

Свобода от негативного ремоделирования торакоабдоминального отдела аорты после операции по типу «замороженный хобот слона» находилась на уровне 67%. Детально: в подгруппе «ор-А» – 45%, в подгруппе «хр-А» – 60%, в подгруппе «ор-В» – 100%, в подгруппе «хр-В» – 83% (рисунок 7). При сравнении этих показателей не было получено достоверных различий.

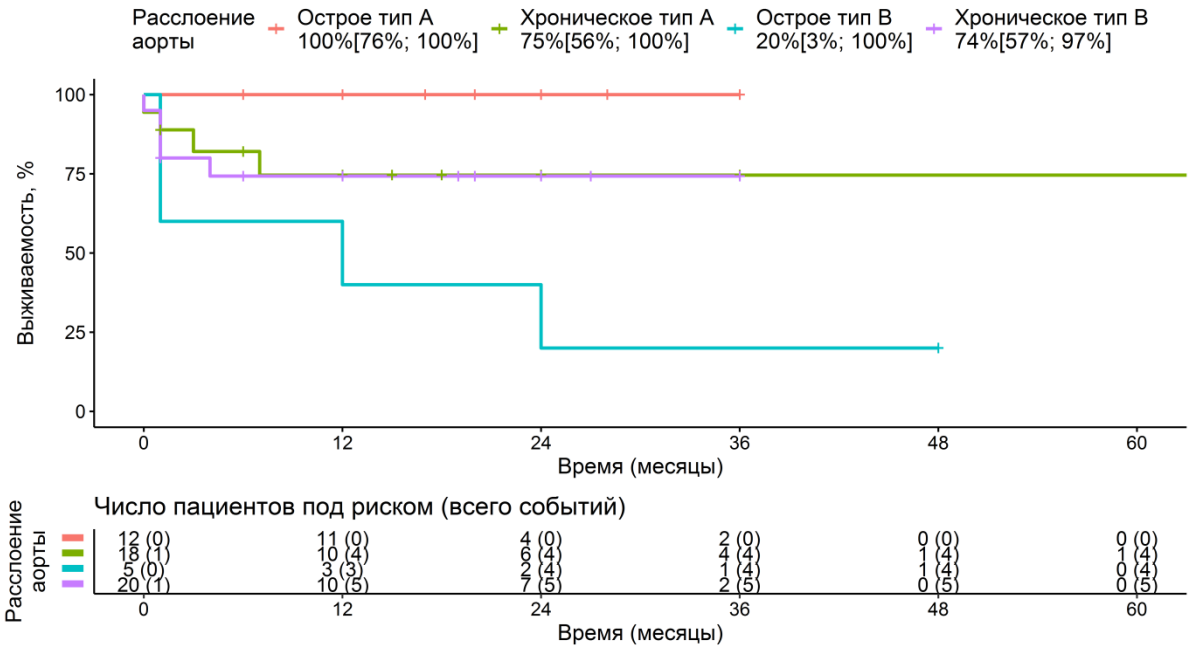

Рисунок 6 – Кривая выживаемости Kaplan-Meier для пациентов с расслоением аорты в сроки до 5 лет после гибридного хирургического вмешательства

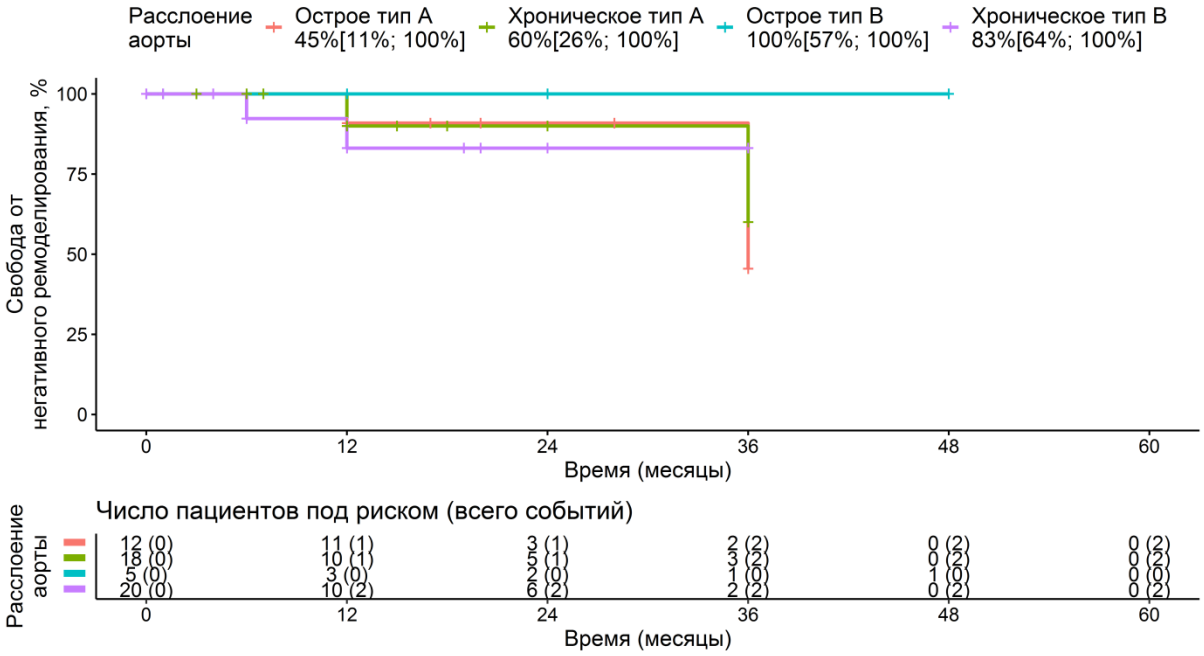

Рисунок 7– Кривая свободы от негативного ремоделирования торакоабдоминального отдела аорты Kaplan-Meier для пациентов с расслоением аорты в сроки до 5 лет после гибридного хирургического вмешательства

Частота дистальных реинтервенций не имела достоверных различий между анализируемыми подгруппами пациентов (рисунок 8). Так, среднее значение составило 84%. Свобода от дистальных аортальных вмешательств составила в подгруппе «ор-А» 100%, в подгруппе «хр-А» – 75%, в подгруппе

«ор-В» – 100% и в подгруппе «хр-В» – 86%. Повторных операций на проксимальных отделах аорты не было.

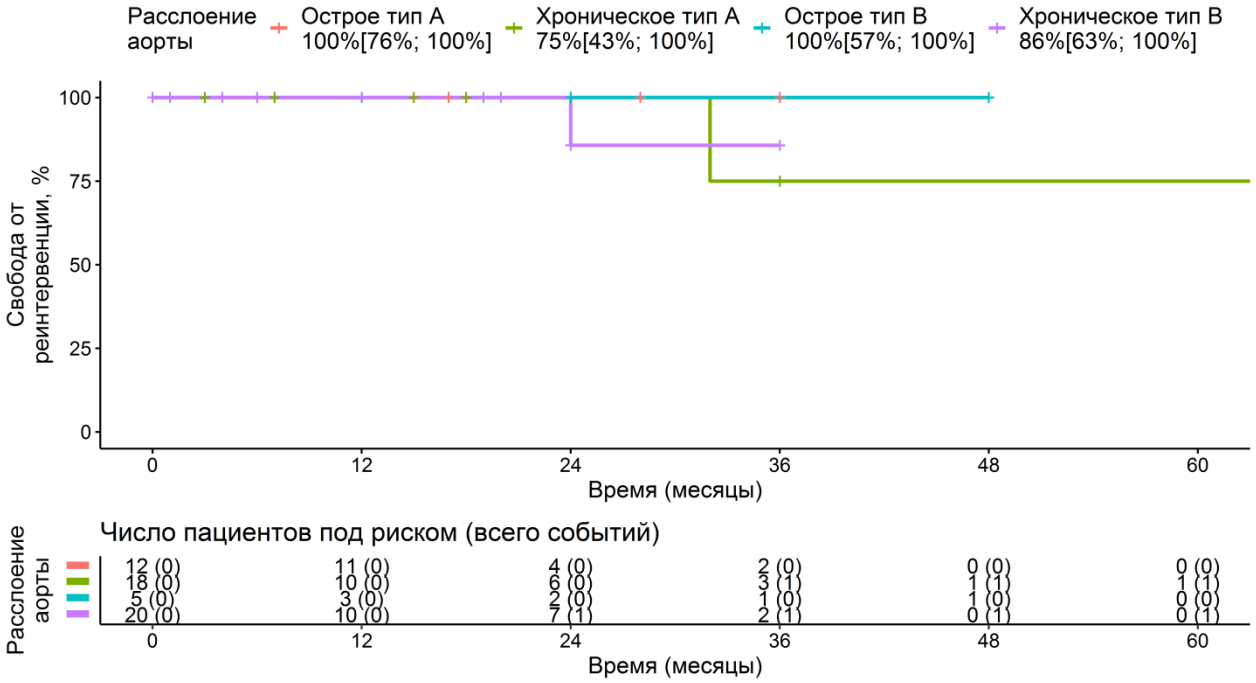

Рисунок 8 – Кривая свободы от дистальных аортальных реинтервенций Kaplan-Meier для пациентов с расслоением аорты в сроки до 5 лет после гибридного хирургического вмешательства

Сравнительный анализ гибридного и открытого хирургического вмешательства при расслоении аорты

Интраоперационный период. После выравнивания групп было отмечено сокращение продолжительности ИК (p<0,001) и всей операции (p<0,001) у пациентов группы FET относительно группы non-FET. В группе FET реконструкцию супрааортальных сосудов осуществляли преимущественно с применением «островковой» техники (76,5%). Полный дебраншинг дуги аорты в группе FET выполняли достоверно реже (5,9%) по сравнению с группой non-FET (52,9%) (p=0,007). Частота и структура сочетанных кардиохирургических процедур у пациентов обеих групп была сопоставима.

Ранний послеоперационный период. Частота преходящих неврологических осложнений и инсультов головного мозга была сопоставима в обеих группах. Стойкий неврологический дефицит был диагностирован только у пациентов группы FET. Спинальных осложнений не наблюдалось ни в одной из групп. В группе non-FET были диагностированы 2(11,7%) случая периоперационного инфаркта миокарда, в группе FET данного осложнения отмечено не было. Потребность в продленной дыхательной поддержке после операции достоверно чаще отмечалась у пациентов группы non-FET (82,4%

против 17,6%, p<0,001). Увеличение потребности ряда пациентов в ИВЛ отразилось на средней продолжительности нахождения больных в палате интенсивной терапии: в группе non-FET – 7 [3; 8] суток, в группе FET – 4 [3; 9] суток (p=0,703). При межгрупповом сравнении не было различий в частоте реопераций, обусловленных кровотечениями (p>0,999). Частота острого повреждения почек была выше в группе non-FET относительно группы FET, однако различие было недостоверным (17,6% против 5,9%, p=0,601). Синдром полиорганной недостаточности был отмечен в 5,9% случаев в каждой из групп.

Послеоперационная летальность в течение первых 30 суток в группе non-FET составила 17,6%, а в группе FET – 5,9% (p=0,601). Госпитальная летальность в обеих группах также была сопоставима – 17,6% группе non-FET против 11,7% в группе FET (p>0,999). Причинами смерти в раннем послеоперационном периоде были: периоперационный инфаркт миокарда у пациентов группы non-FET, у больных группы FET – разрыв брюшной аорты (1 случай), синдром полиорганной недостаточности (5 случаев), геморрагический шок (2 случая) (таблица 6).

Таблица 6 – Характеристика раннего послеоперационного периода у пациентов с расслоением аорты после псевдорандомизации

Показатель	**non-FET (n=17)**	**ОШ [95% ДИ]**	**FET (n=17)**	**ОШ [95% ДИ]**	**p-уровень**
ТИА, n (%)	0	0%; 18%	0	0%; 18%	*>0,999*
Инсульт, n (%)	0	0%; 18%	1 (5,9%)	1%; 27%	*>0,999*
Делирий, n (%)	0	0%; 18%	1 (5,9%)	1%; 27%	*>0,999*
Параплегия, n (%)	0	0%; 18%	0	0%; 18%	*>0,999*
Инфаркт миокарда, n (%)	2 (11,7%)	3%; 34%	0	0%; 18%	*0,485*
ИВЛ более 7 суток, n (%)	14 (82,4%)	59%; 94%	3 (17,6%)	6%; 41%	***<0,001***
Рестернотомия (кровотечение), n (%)	1 (5,9%)	1%; 27%	1 (5,9%)	1%; 27%	*>0,999*
Острое повреждение почек, n (%)	3 (17,6%)	6%; 41%	1 (5,9%)	1%; 27%	*0,601*
Синдром полиорганной недостаточности, n (%)	1 (5,9%)	1%; 27%	1 (5,9%)	1%; 27%	*>0,999*
30-дневная летальность, n (%)	3 (17,6%)	6%; 41%	1 (5,9%)	1%; 27%	*0,601*
Госпитальная летальность, n (%)	3 (17,6%)	6%; 41%	2 (11,7%)	3%; 34%	*>0,999*

Была проанализирована частота тромбирования ложного канала торакоабдоминальной аорты после хирургического вмешательства. В первый месяц после операции полный тромбоз ложного канала отмечался только после

FET-процедуры: в сегменте А – 53%, в сегменте В – 33%. В группе non-FET в первые 30 суток после операции был диагностирован только частичный тромбоз ложного канала: в сегменте А – 92%, в сегменте В – 77%. В сегменте С полного тромбоза не наблюдалось ни в одной из анализируемых групп.

В срок до 36 месяцев после операции в группах FET и non-FET тотальный тромбоз ложного канала был выявлен: в сегменте А – 100% против 50% (p=0,044), в сегменте В – 73% против 25% (p<0,001), в сегменте С – 27% против 0 (p=0,072). В группе FET в сегментах В и С ложный канал оставался нетромбированным у 9% и 55% пациентов соответственно. В группе non-FET в этих же сегментах аорты данный показатель был выше – 55% и 67% соответственно. Соотношение статусов ложного канала (полный, частичный тромбоз, отсутствие тромбоза) в анализируемых группах не изменялось в течение всего времени наблюдения.

Среднесрочный послеоперационный период. Выживаемость пациентов в течение 5 лет после операции составила 71% в группе non-FET и 76% в группе FET (рисунок 9). Причиной смерти больных в группе non-FET явился разрыв торакоабдоминального отдела аорты через 6 месяцев после операции (1 случай), в группе FET – тромбоэмболия легочной артерии (1 случай), сердечная недостаточность (1 случай), инсульт (1 случай), сепсис (1 случай).

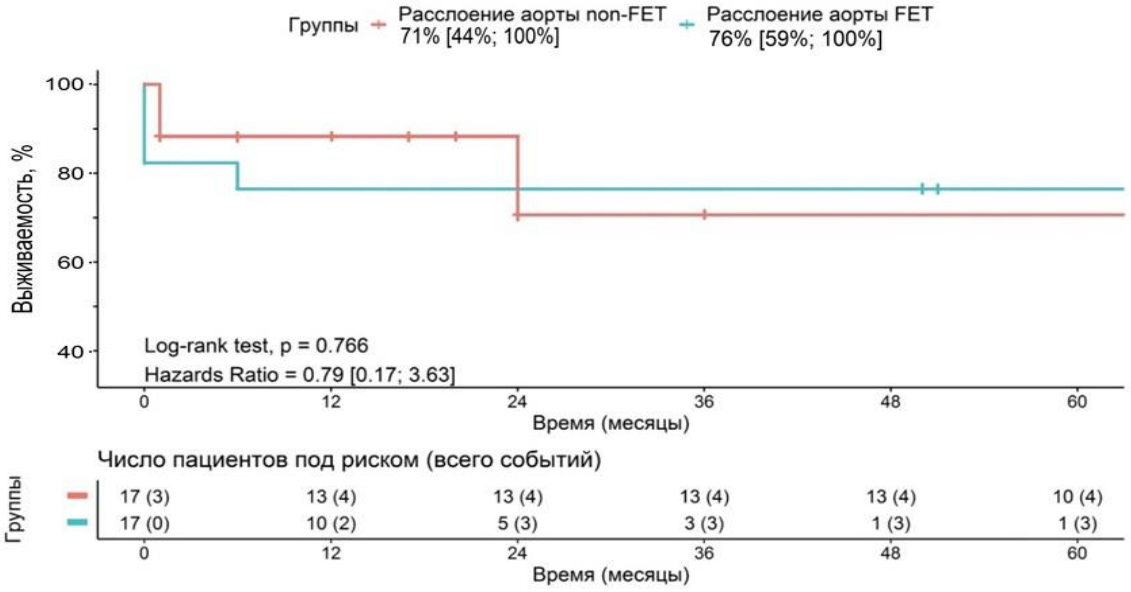

Рисунок 9 – Кривая выживаемости Kaplan-Meier у пациентов с расслоением аорты в группах открытого и гибридного хирургического вмешательства в течение 5 лет после операции

Свобода от негативного ремоделирования торакоабдоминальной аорты в группах non-FET и FET составила 62% и 62% соответственно (p=0,875) (рисунок 11).

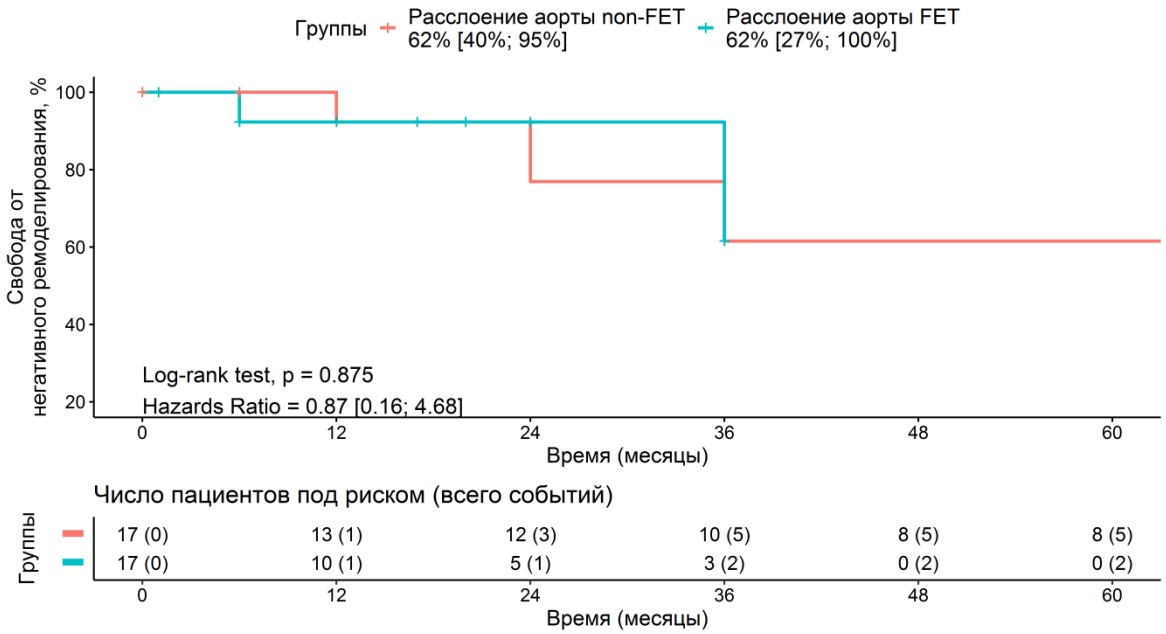

Рисунок 11 – Кривая свободы от негативного ремоделирования торакоабдоминальной аорты Kaplan-Meier у пациентов с расслоением аорты в группах открытого и гибридного хирургического вмешательства в течение 5 лет после операции

Свобода от дистальных аортальных реинтервенций составила 86% в группе non-FET против 100% в группе FET (p=0,861) (рисунок 10). За анализируемый период времени ни одному из пациентов не потребовалось проведения повторных вмешательств на проксимальном отделе аорты.

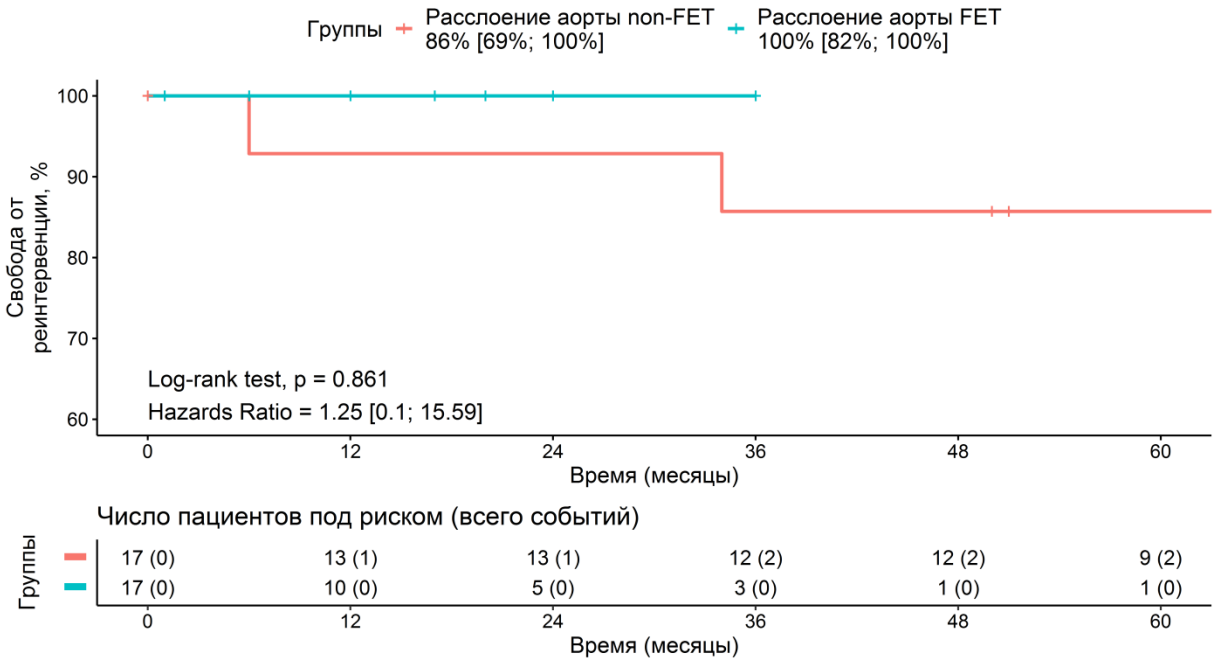

Рисунок 10 – Кривая свободы от дистальных аортальных реинтервенций Kaplan-Meier у пациентов с расслоением аорты в группах открытого и гибридного хирургического вмешательства в течение 5 лет после операции

Сравнительный анализ гибридного и открытого хирургического лечения показал отсутствие статистически достоверных межгрупповых различий по большинству результатов раннего послеоперационного периода. Выживаемость, свобода от негативного ремоделирования торакоабдоминального отдела аорты и свобода от дистальных аортальных реинтервенций также были сопоставимы в анализируемых группах. Однако, проведенный анализ частоты и степени тромбоза ложного канала торакоабдоминальной аорты, выявил наибольшую эффективность FET-процедуры по сравнению с вмешательством non-FET в раннем и среднесрочном периоде наблюдения.

Таким образом, технология «замороженный хобот слона» при лечении больных с расслоением аорты является перспективным видом лечения и характеризуется удовлетворительными ранними и отсроченными результатами.

Сравнительный анализ эффективности гибридного хирургического вмешательства у пациентов с расслоением аорты с применением стандартной и пролонгированной методик

Ранний послеоперационный период. Частота постоянных и преходящих церебральных осложнений была сопоставима в подгруппах Standard FET и Elongated FET. Инсульт и ТИА были диагностированы только в группе Standard FET по 1(6,7%) случаю (таблица 7).

Таблица 7 – Характеристика раннего послеоперационного периода у пациентов с расслоением аорты в подгруппах Standard FET и Elongated FET

Показатель	**Standard FET (n=15)**	**Elongated FET (n=10)**	**p-уровень**
ТИА, n (%)	1 (6,7%)	0	*>0,999*
Инсульт, n (%)	1 (6,7%)	0	*>0,999*
Делирий, n (%)	2 (13,3%)	0	*0,894*
Дистальный уровень стент-графта	Th9	L1	***0,006***
Параплегия, n (%)	0	0	*>0,999*
Инфаркт миокарда, n (%)	0	0	*>0,999*
ИВЛ более 7 суток, n (%)	7 (46,6%)	0	***0,020***
Рестернотомия (кровотечение), n (%)	1 (6,7%)	0	*>0,999*
Отделяемое по дренажам, мл	485,3±366,7	370±225,1	*0,559*
Острое повреждение почек, n (%)	5 (33,3%)	0	*0,061*
Синдром полиорганной недостаточности, n (%)	3 (20%)	0	*0,250*
30-дневная летальность, n (%)	0	0	*>0,999*
Госпитальная летальность, n (%)	0	0	*>0,999*

В обеих группах не было отмечено параплегии, несмотря на окклюзию устьев межреберных артерий на большом протяжении: средний уровень дистального края стент-графта в подгруппе Standard FET –Th9, в подгруппе Elongated FET – L1.

Кардиальных осложнений не было. После операции продленная вентиляция легких достоверно чаще требовалась пациентам подгруппы Standard FET (p=0,020). При межгрупповом сравнении не было отмечено различий в частоте реопераций по поводу кровотечений (p>0,999). Явления острого повреждения почек и синдрома полиорганной недостаточности были отмечены только у больных подгруппы Standard FET.

Частота тотального тромбоза ложного канала торакоабдоминальной аорты в первые 30 суток после операции в подгруппах Standard FET и Elongated FET в сегменте А составила 53% против 63% (p=0,78), в сегменте В – 33% против 54% (p=0,45), в сегменте С – 0 против 9% (p=0,001) соответственно.

Среднесрочный послеоперационный период. Тотальный тромбоз ложного канала торакоабдоминального отдела аорты в сегментах А, В и С в подгруппах Standard FET и Elongated FET развился в 93% против 100%, (p=0,009), в 73% против 72% (p=0,38) и в 20% против 18% (p=0,78) соответственно.

В срок до 2 лет в подгруппе Standard FET частота позитивного и стабильного ремоделирования торакоабдоминальной аорты в сегменте А составила 100%, в сегментах В и С – по 87%. Из 2(13,3%) пациентов с негативным ремоделированием торакоабдоминальной аорты дистальнее имплантированного стент-графта в 1(6,7%) случае было проведено повторное эндоваскулярное вмешательство. В подгруппе Elongated FET позитивное и стабильное ремоделирование торакоабдоминальной аорты было выявлено в сегментах А, В и С в 100%, 100% и 90% случаев соответственно. Частота негативного ремоделирования торакоабдоминального отдела аорты была диагностирована у 1(10%) пациента без потребности в проведении дистальной реинтервенции. В обеих группах не было показаний для проведения повторных вмешательств на проксимальных отделах аорты.

В подгруппе Standard FET отмечено увеличение истинного диаметра на фоне сокращения размеров общего просвета аорты только в сегменте А. В подгруппе Elongated FET подобная динамика была выявлена в сегментах А и В.

Среднесрочная выживаемость пациентов в подгруппах Standard FET и Elongated FET составила 72% против 100% (p=0,29), свобода от негативного ремоделирования аорты – 67,5% против 80% (p=0,58), а свобода от дистальной аортальной реинтервенции – 75% против 100% (p=0,61) (рисунки 12–14).

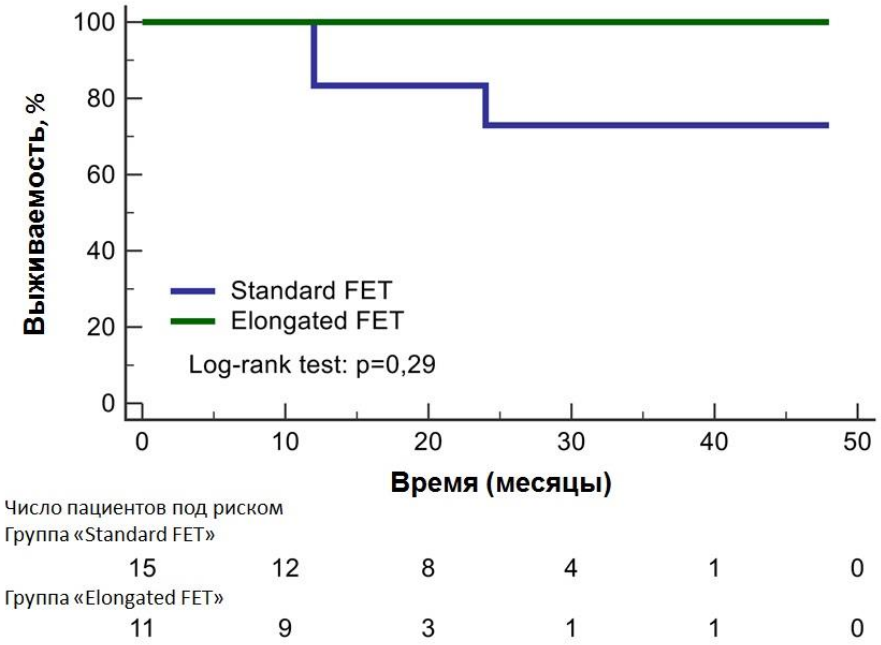

Рисунок 12 – Кривая выживаемости Kaplan-Meier в подгруппах стандартной и пролонгированной методики «замороженный хобот слона»

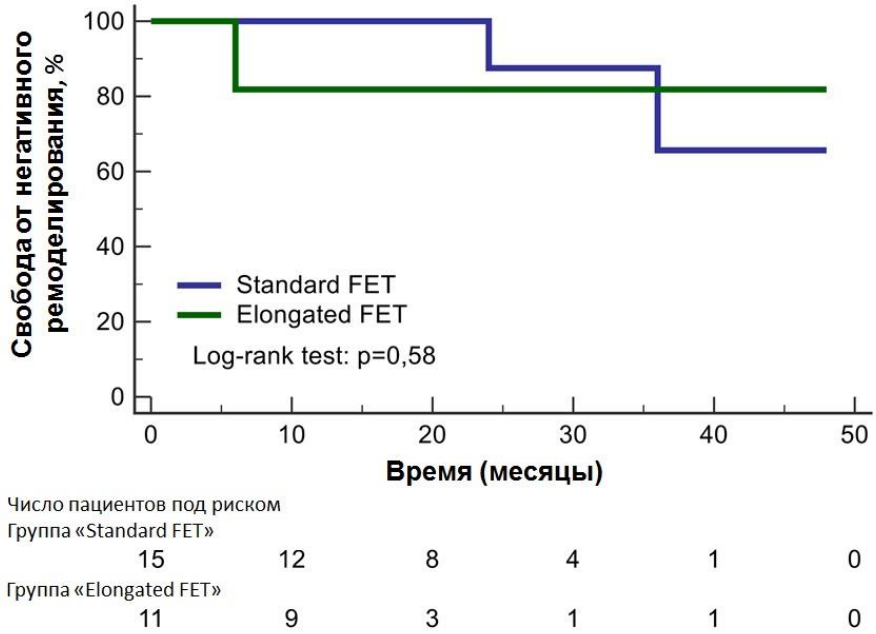

Рисунок 13 – Кривая свободы от негативного ремоделирования торакоабдоминальной аорты Kaplan-Meier в подгруппах стандартной и пролонгированной методики «замороженный хобот слона»

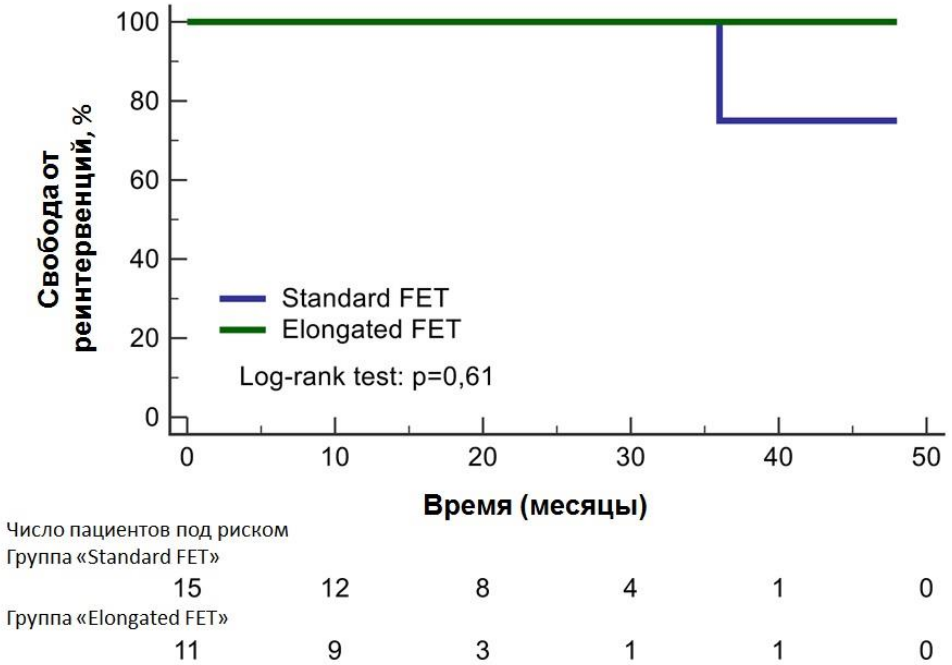

Рисунок 14 – Кривая свободы от дистальных аортальных реинтервенций Kaplan-Meier в подгруппах стандартной и пролонгированной методики «замороженный хобот слона»

Сравнительный анализ данных подгрупп Standard FET и Elongated FET продемонстрировал перспективу пролонгированной методики. Так, технически более сложное вмешательство не было ассоциировано с увеличением ранней и среднесрочной летальности. Стратегия пролонгированного «замороженного хобота слона» продемонстрировала положительную тенденцию в отношении свободы от негативного ремоделирования аорты по сравнению со стандартной методикой (80% против 67,5%, p=0,58) вследствие достоверно более протяженного тромбоза ложного канала торакоабдоминальной аорты. Также у пациентов подгруппы Elongated FET показатель свободы от дистальных аортальных реинтервенций имел более позитивную динамику относительно пациентов подгруппы Standard FET (100% против 75%, p=0,61).

Предикторы негативных клинических событий послеоперационного периода после имплантации гибридного стент-графта

В данной главе проведен однофакторный и многофакторный логистический регрессионный анализ различных параметров с целью выявления предикторов негативных клинических событий раннего и среднесрочного послеоперационного периода у пациентов, оперированных по методике «замороженный хобот слона». В качестве вероятных предикторов были проанализированы следующие факторы.

1. *Предоперационные*:

- антропометрические данные (возраст, пол, рост, вес);
- вид аортальной патологии (аневризма, расслоение аорты);
- фоновая патология (артериальная гипертензия, ИБС, ПИКС, инсульт в в анамнезе, ХОБЛ, нарушения ритма сердца, сахарный диабет, предшествующая кардиохирургическая операция);
- лабораторные показатели (уровень гемоглобина, гематокрита, тромбоцитов, мочевины, креатинина крови, скорость клубочковой фильтрации);
- ангиографические параметры (степень поражения коронарного русла);
- эхографические параметры (проходимость внутренней сонной артерии, фракция выброса левого желудочка, компетенция сердечных клапанов);
- аорто-ассоциированные параметры (уровень проксимальной фенестрации, протяженность диссекции, количество ветвей аорты, отходящих от истинного канала, размеры аорты на разных уровнях измерения).

2. *Интраоперационные*:

- временные характеристики операции (длительность оперативного вмешательства, ИК, сердечного и циркуляторного ареста, АПГМ);
- вид хирургической реконструкции супрааортальных сосудов (дебраншинг, островковая техника);
- сочетанные кардиохирургические вмешательства (клапансберегающие процедуры, протезирование АоК, аортокоронарное шунтирование);
- инструментальные параметры на разных этапах операции (уровень артериального давления, оксигенация головного мозга и параспинальных структур);
- лабораторные показатели (уровень гемоглобина и гематокрита крови);
- графт-ассоциированные параметры (уровень проксимальной фиксации и дистального края гибридного стент-графта, диаметр стент-графта).

3. *Периоперационные*:

- объем трансфузии эритроцитарной массы, свежезамороженной плазмы и тромбоконцентрата.

4. *Послеоперационные*:

- ранние осложнения (инсульт, делирий, инфаркт миокарда, продленная ИВЛ, реоперация по поводу кровотечения, острое послеоперационное повреждение почек, синдром полиорганной недостаточности);
- лабораторные (уровень гемоглобина, гематокрита, креатинина на следующие сутки после операции);
- инструментальные (размеры аорты после операции).

Поиск предикторов был осуществлен для следующих событий:

- постоянный неврологический дефицит;
- послеоперационный делирий;
- поздняя экстубация пациентов (более 2 суток);
- продленная вентиляция легких (более 7 суток);
- острое послеоперационное повреждение почек;
- синдром полиорганной недостаточности;
- 30-дневная/госпитальная летальность;
- среднесрочная летальность;
- негативное ремоделирование торакоабдоминальной аорты.

Ввиду малого числа событий метод логистической регрессии был ограничен для выявления предикторов следующих событий:

- преходящие нарушения мозгового кровообращения;
- инфаркт миокарда;
- параплегия;
- послеоперационные кровотечения, требующие реоперации;
- открытые реоперации на аорте;
- дистальные аортальные реинтервенции.

Ограничения на включение ковариантов в многофакторную модель логистической регрессии:

- в однофакторной модели $p < 0,2$;
- модуль коэффициента корреляции $p < 0,3$.

В результате проведенного анализа по поиску предикторов среди до-, интра- и послеоперационных параметров были выявлены значимые параметры с наибольшим совокупным влиянием на оцениваемые послеоперационные события раннего и среднесрочного периода.

Значимую роль в предиктивной модели развития дыхательной недостаточности, острого повреждения почек, синдрома полиорганной недостаточности, ранней и среднесрочной летальности играют следующие *предоперационные* показатели:

- возраст,
- уровень проксимальной фенестрации,
- большая протяженность расслоения аорты,
- дооперационный размер аорты в сегменте С,
- скорость клубочковой фильтрации почек,
- нарушение ритма сердца,
- диагноз расслоения аорты типа В.

В развитии респираторных осложнений, синдрома полиорганной недостаточности и ранней летальности важное прогностическое значение имеют *интраоперационные* параметры:

- дебраншинг супрааортальных сосудов;
- продолжительность операции;
- длительность ИК;
- длительность циркуляторного ареста.

Стоит отметить, что общее время операции имеет даже большее значение в качестве предиктора анализируемых негативных клинических событий, чем длительность искусственного кровообращения и циркуляторного ареста.

Среди *послеоперационных* параметров, имеющих прогностическое значение в развитии легочных осложнений, синдрома полиорганной недостаточности, а также ранней и среднесрочной летальности, были выявлены:

- послеоперационный уровень гемоглобина (менее 85 г/л) и гематокрита (менее 25%);
- кровотечение в раннем послеоперационном периоде;
- исходная острая почечная недостаточность.

Выявленными предикторами негативного ремоделирования торакоабдоминального отдела аорты стали: количество сосудов дуги, отходящих от истинного канала, и мужской пол. Большая протяженность расслоения аорты была достоверным предиктором в оптимальной многофакторной модели.

ВЫВОДЫ

1. С учетом комплексного клинико-лабораторного анализа унилатеральная церебральная перфузия через брахиоцефальный ствол в условиях умеренной гипотермии обеспечивает адекватную защиту головного мозга в период циркуляторного ареста и ассоциируется с невысокой частотой необратимых инсультов (2,1%), не приводит к превышению нормальных значений уровня нейрон-специфической енолазы, не ухудшает когнитивную функцию у пациентов в послеоперационном периоде.

2. При аневризме грудной аорты гибридное хирургическое вмешательство по сравнению с открытой хирургической реконструкцией грудной аорты в раннем послеоперационном периоде имеет сопоставимую частоту дыхательной недостаточности (18,2% против 42,9%, $p=0,234$), церебральных инсультов (9,1% против 14,3%, $p>0,999$), реопераций по поводу кровотечения (9,1% против 14,3%, $p>0,999$), острого повреждения почек (9,1%

против 7,1%, p>0,999) и 30-дневной летальности (0 против 21,4%, p=0,230). Выживаемость пациентов, свобода от негативного ремоделирования торакоабдоминального отдела аорты и дистальных аортальных реинтервенций в сроки до 5 лет после гибридного и открытого хирургического вмешательства также сопоставимы.

3. В раннем и среднесрочном периодах после операции «замороженный хобот слона» частота неврологических, кардиальных, дыхательных, геморрагических, почечных осложнений и летальности, а также свобода от негативного ремоделирования торакоабдоминальной аорты и свобода от дистальных аортальных реинтервенций у пациентов с острым и хроническим расслоением аорты типов А и В сопоставимы.

4. Имплантация гибридного стент-графта в нисходящую аорту до уровня Th9-Th12 не сопровождается рисками послеоперационной параплегии при соблюдении условий оригинального протокола органопротекции.

5. Частота полного тромбоза ложного канала торакоабдоминальной аорты в сегментах А и В после гибридного хирургического вмешательства достоверно выше по сравнению с группой открытой аортальной реконструкции как в раннем (p=0,001), так и в среднесрочном послеоперационном периоде (p=0,001).

6. Частота полного тромбоза ложного канала торакоабдоминальной аорты после методики «пролонгированный замороженный хобот слона» достоверно выше относительно стандартной методики гибридного хирургического лечения и не ассоциируется с увеличением риска ишемического повреждения спинного мозга.

7. У пациентов с расслоением аорты гибридное хирургическое вмешательство сопровождается достоверным сокращением потребности в продленной вентиляции легких (17,6% против 82,4%, p<0,001) по сравнению с открытой аортальной реконструкцией при сопоставимой частоте церебральных инсультов (5,9% против 0, p>0,999), эпизодов острого повреждения почек (5,9% против 17,6%, p=0,601), реопераций по поводу кровотечения (5,9% против 5,9%, p>0,999) и 30-дневной летальности (5,9% против 17,6%, p=0,601). В сроки до 5 лет методика «замороженный хобот слона» характеризуется сопоставимой выживаемостью (76% против 71%, p=0,766), свободой от дистальных аортальных реинтервенций (100% против 86%, p=0,861) и свободой от негативного ремоделирования торакоабдоминального отдела аорты (62% против 62%, p=0,875) по сравнению с открытой хирургической реконструкцией грудной аорты.

8. В оптимальной многофакторной модели дыхательных осложнений в качестве значимых предикторов выявлены длительный циркуляторный арест

(p=0,001), острое послеоперационное повреждение почек (p=0,013), снижение венозной сатурации головного мозга во время циркуляторного ареста (p=0,011), увеличение уровня креатинина в первые сутки после операции (p=0,03).

9. Статистически значимыми предикторами острого послеоперационного повреждения почек являются расслоение аорты типа А (p=0,014) и размер истинного канала аорты в сегменте В свыше 29 мм (p=0,015).

10. Достоверными предикторами синдрома полиорганной недостаточности являются проксимальная фенестрация за левой подключичной артерией (p=0,009), исходная сниженная скорость клубочковой фильтрации (p=0,024), усложнение объема реконструкции супрааортальных сосудов (p=0,016).

11. Предикторами госпитальной летальности с высокой степенью достоверности являются уровень гемоглобина по завершению хирургического вмешательства ниже 85 г/л (p=0,026) и уровень гематокрита ниже 25% (p=0,010). В качестве статистически значимых мультипликативных предикторов среднесрочной летальности определены постинфарктные изменения миокарда (p=0,003) и состоявшийся инсульт (p=0,004).

12. Количество сосудов дуги аорты, отходящих от истинного канала (p=0,035), и принадлежность к мужскому полу (p=0,050) в однофакторной модели и большая протяженность расслоения в оптимальной многофакторной модели (p=0,049) представляются как значимые предикторы негативного ремоделирования торакоабдоминального отдела аорты.

ПРАКТИЧЕСКИЕ РЕКОМЕНДАЦИИ

1. При операциях на грудной аорте для обеспечения унилатеральной перфузии головного мозга в период циркуляторного ареста целесообразно использовать канюляцию брахиоцефального ствола через сосудистый протез диаметром 8-10 мм. Канюляция брахиоцефального ствола также может быть использована в качестве артериального порта для искусственного кровообращения.

2. Применение гибридной технологии при хирургическом лечении патологии грудной аорты является методом выбора по отношению к классической открытой операции.

3. Отказ от дренирования спинномозговой жидкости в ходе гибридного хирургического вмешательства не ассоциирован с развитием параплегии при соблюдении оригинального протокола органопротекции.

4. Использование неинвазивного мониторинга параспинальных структур целесообразно в качестве косвенной оценки кровоснабжения спинного мозга при гибридных аортальных реконструкциях.

5. Соблюдение протокола профилактики геморрагических осложнений снижает кровопотерю, необходимость в трансфузии компонентов крови и, опосредованно, влияет на положительный прогноз хирургического лечения.

6. К завершающему этапу хирургического вмешательства на грудной аорте необходимо достигать уровня гематокрита не менее 25%.

7. У пациентов с протяженным расслоением аорты при сохранении функционирующего ложного канала дистальнее имплантированного гибридного стент-графта после гибридного хирургического вмешательства целесообразна пролонгация «замороженного хобота слона» для индукции протяженного тромбоза ложного канала.

СПИСОК РАБОТ, ОПУБЛИКОВАННЫХ ПО ТЕМЕ ДИССЕРТАЦИИ

1. Козлов Б.Н. Антеградная перфузия головного мозга через брахиоцефальный ствол при операциях на дуге аорты / Козлов Б.Н., **Панфилов Д.С.**, Пономаренко И.В., Мирошниченко А.Г., Горохов А.С., Кузнецов М.С., Насрашвили Г.Г., Шипулин В.М. // Кардиология и сердечно-сосудистая хирургия. – 2015. – Т. 24. – № 1. – с. 30–34.

2. Козлов Б.Н. Антеградная унилатеральная перфузия головного мозга через брахиоцефальный ствол при операциях на дуге аорты / Козлов Б.Н., **Панфилов Д.С.**, Кузнецов М.С., Пономаренко И.В., Насрашвили Г.Г., Шипулин В.М. // Ангиология и сосудистая хирургия. – 2016. – Т. 22. – № 1. – с. 195–197.

3. Козлов Б.Н. Возможности гибридного стент-графта «E-vita open plus» в хирургии грудной аорты / Козлов Б.Н., **Панфилов Д.С.**, Саушкин В.В., Завадовский К.В., Кузнецов М.С., Насрашвили Г.Г., Шипулин В.М. // Ангиология и сосудистая хирургия. – 2016. – Т. 22. – № 3. – с. 66–72.

4. Козлов Б.Н. Гибридная хирургия дуги аорты / Козлов Б.Н., **Панфилов Д.С.**, Завадовский К.В., Саушкин В.В., Кузнецов М.С., Насрашвили Г.Г., Андриянова А.В., Шипулин В.М. // Сибирский медицинский журнал. – 2015. – Т. 3. – № 2. – с. 60–64.

5. Козлов Б.Н. Расслоение нисходящей аорты после протезирования грудной аорты по поводу диссекции типа А / Козлов Б.Н., **Панфилов Д.С.**, Саушкин В.В., Кузнецов М.С., Насрашвили Г.Г., Баев А.Е., Козлова М.Б., Шипулин В.М. // Кардиология и сердечно-сосудистая хирургия. – 2016. – Т. 9. – № 6. – с. 94–98.

6. Козлов Б.Н. Одноцентровый опыт имплантации гибридного стент-графта «E-vita open plus» / Козлов Б.Н., **Панфилов Д.С.**, Саушкин В.В., Кузнецов М.С., Насрашвили Г.Г., Андриянова А.В., Шипулин В.М. // Ангиология и сосудистая хирургия. – 2017. – Т. 23. – № 2. – с. 59–63.

7. Козлов Б.Н. Значение уровня имплантации гибридного стент-графта «E-vita open plus» в нисходящую аорту в развитии спинномозговых осложнений при реконструкции грудной аорты / Козлов Б.Н., **Панфилов Д.С.**, Саушкин В.В., Кузнецов М.С., Насрашвили Г.Г. , Андриянова А.В., Шипулин В.М. // Ангиология и сосудистая хирургия. – 2017. – Т. 23. – № 1. – с. 82–86.

8. Козлов Б.Н. Ранние послеоперационные осложнения реконструктивных операций на дуге аорты / Козлов Б.Н., **Панфилов Д.С.**, Андриянова А.В., Кузнецов М.С., Насрашвили Г.Г., Шипулин В.М. // Кардиология и сердечно-сосудистая хирургия. – 2017. – Т. 10. – № 4. – с. 24–31.

9. Kozlov B.N. The risk of spinal cord injury during the frozen elephant trunk procedure in acute aortic dissection / Kozlov B.N., **Panfilov D.S.**, Ponomarenko I.V., Miroshnichenko A.G. , Nenakhova A.A., Maksimov A.I., Shipulin V.M. // Interactive CardioVascular and Thoracic Surgery. – 2018. – Vol. 26. – No 6. – p. 972–976.

10. **Панфилов Д.С.** Профилактика геморрагических осложнений при операциях на грудной аорте / **Панфилов Д.С.**, Козлов Б.Н., Затолокин В.В., Пономаренко И.В. , Ходашинский И.А. , Шипулин В.М. // Российский кардиологический журнал. – 2018. – Т. 156. – № 11. – с. 70–76.

11. Козлов Б.Н. Пятилетний опыт хирургического лечения аневризм грудной аорты по методике «frozen elephant trunk» / Козлов Б.Н., **Панфилов Д.С.**, Кузнецов М.С., Насрашвили Г.Г., Шипулин В.М. // Кардиология и сердечно-сосудистая хирургия. – 2018. – Т. 11. – № 4. – с. 43–46.

12. Чернявский А.М. Гибридные технологии при хирургическом лечении проксимальных расслоений аорты / Чернявский А.М., Ляшенко М.М., Сирота Д.А., Хван Д.С., Козлов Б.Н., **Панфилов Д.С.**, Лукинов В.Л. // Российский кардиологический журнал. – 2018. – Т. 156. – № 11. – с. 8–13.

13. Козлов Б.Н. Пятилетние результаты применения методики «замороженный хобот слона» при расслоении грудной аорты / Козлов Б.Н., **Панфилов Д.С.**, Ходашинский И.А. // Ангиология и сосудистая хирургия. – 2019. – Т. 25. – № 2. – с. 65–71.

14. Kozlov B.N. Distal aortic remodelling after the standard and the elongated frozen elephant trunk procedure / Kozlov B.N., **Panfilov D.S.**, Saushkin V.V., Nasrashvili G.G., Kuznetsov M.S., Nenakhova A.A., Shipulin V.M. // Interactive CardioVascular and Thoracic Surgery. – 2019. – Vol. 29. – No 1. – p. 117–123.

15. Козлов Б.Н. Анализ степени нейронального повреждения и когнитивного статуса после операций на дуге аорты / Козлов Б.Н., **Панфилов Д.С.**, Березовская М.О., Пономаренко И.В. , Афанасьева Н.Л., Максимов А.И., Подоксенов Ю.К., Дьякова М.Л. , Гусакова А.М., Шипулин В.М. // Российский кардиологический журнал. – 2019. – Т. 24. – № 8. – с. 53–58.

СПИСОК ПРИНЯТЫХ СОКРАЩЕНИЙ

АоК – аортальный клапан
АПГМ – антеградная перфузия головного мозга
БЦС – брахиоцефальный ствол
ИБС – ишемическая болезнь сердца
ИВЛ – искусственная вентиляция легких
ИК – искусственное кровообращение
МСКТ – мультиспиральная компьютерная томография
ОШ – отношение шансов
ПИКС – постинфарктный кардиосклероз
САД – среднее артериальное давление
ТИА – транзиторная ишемическая атака
ХБП – хроническая болезнь почек
ХОБЛ – хроническая обструктивная болезнь легких
FET – frozen elephant trunk – «замороженный хобот слона» - протезирование грудной аорты с использованием гибридного стент-графта
NSE – neuron-specific enolase – нейрон-специфическая енолаза
non-FET – протезирование грудной аорты без использования гибридного стент-графта
PSM – propensity score matching
Standard FET – стандартная методика «замороженный хобот слона»
Elongated FET – пролонгированная методика «замороженный хобот слона»