Федеральное государственное автономное образовательное
учреждение высшего образования
«Российский университет дружбы народов»

На правах рукописи

Казарян Гаяне Геворковна

КОМПЛЕКСНАЯ УЛЬТРАЗВУКОВАЯ ДИАГНОСТИКА ХРОНИЧЕСКОГО ЭНДОМЕТРИТА

14.01.13 - лучевая диагностика, лучевая терапия

Диссертация
на соискание ученой степени
кандидата медицинских наук

Научный руководитель
доктор медицинских наук
профессор И.А. Озерская

Москва 2021

ОГЛАВЛЕНИЕ

ВВЕДЕНИЕ……..3
ГЛАВА 1. СОВРЕМЕННОЕ ПРЕДСТАВЛЕНИЕ ОБ ЭПИДЕМИОЛОГИИ, ЭТИОЛОГИИ, ПАТОГЕНЕЗЕ ЭНДОМЕТРИТА (обзор литературы)
1.1 Эпидемиология хронического эндометрита..... .11
1.2. Этиология, факторы риска и патогенез …….. 13
1.3 Клинические проявления хронического эндометрита……. 18
1.4. Классификация хронического эндометрита……..20
1.5. Диагностика хронического эндометрита. ……21
1.6.Роль УЗИ для диагностики хронического эндометрита…… .. 27
ГЛАВА 2. КЛИНИЧЕСКАЯ ХАРАКТЕРИСТИКА, МАТЕРИАЛЫ И МЕТОДЫ ИССЛЕДОВАНИЯ
2.1. Клиническая характеристика групп и дизайн исследования……. .31
2.2. Клиническое обследование больных……. 34
2.3. Специальные методы обследования……...35
2.4. Статистические методы.....41
ГЛАВА 3. РЕЗУЛЬТАТЫ ИССЛЕДОВАНИЯ
3.1. Результаты исследования в В-режиме. …….43
3.2. Результаты исследования кровотока в матке и эндометрии……... 57
3.3. Особенности изображения срединного комплекса матки в В-режиме и ее гемодинамики в зависимости от морфологического типа эндометрита……. 74
3.4. Информативность эхографии в диагностике хронического эндометрита……..80
ГЛАВА 4. ОБСУЖДЕНИЕ ПОЛУЧЕННЫХ РЕЗУЛЬТАТОВ……. 86
ЗАКЛЮЧЕНИЕ…….. 103
ВЫВОДЫ…… 111
ПРАКТИЧЕСКИЕ РЕКОМЕНДАЦИИ…… 112
СПИСОК СОКРАЩЕНИЙ И УСЛОВНЫХ ОБОЗНАЧЕНИЙ…….. 114
СПИСОК ЛИТЕРАТУРЫ…….. 115

ВВЕДЕНИЕ

Актуальность темы

Хронический эндометрит (ХЭ) – заболевание, связанное с хроническим воспалением функционального и базального слоев эндометрия. Критерии постановки диагноза радикально отличаются в различных странах и при использовании разных методов диагностики, в связи с чем, частота его встречаемости варьирует от 0,2 до 66,3%, в среднем составляя 14%, при этом большая часть пациенток относится к репродуктивному возрасту [21, 61]. Л.Н. Василевская и соавт. (2012) сообщают, что воспалительные процессы органов малого таза у женщин составляют около 65–70% от всех гинекологических заболеваний [9]. Страдают женщины всех возрастных групп, однако пик заболеваемости приходится на 16–25 лет [9,111].

Многие исследователи отмечают, что в современных условиях особенностью течения воспалительных процессов органов малого таза у женщин является отсутствие типичных клинических симптомов заболевания, характеризуется латентным, а потому длительным течением, что впоследствии может привести к осложненным формам гнойных воспалительных процессов, синдрому хронических тазовых болей, нарушает репродуктивную функцию женщины в виде нарушения менструального цикла, невынашивания и внематочной беременности. Несмотря на значительные успехи современной гинекологии, ХЭ нередко остается нераспознанным, является одной из причин бесплодия, неудачных попыток экстракорпорального оплодотворения, препятствует имплантации и плацентации. По данным В.П. Сметник, Л.Г. Тумилович (2003), более 60% женщин с невынашиванием беременности в анамнезе имеют гистологически подтвержденный хронический эндометрит [69]. На частоту воспалительного процесса слизистой полости матки (от 33% до 82%) как причину привычного невынашивания, бесплодия и неудачных попыток переноса эмбриона при экстракорпоральном оплодотворении указывают многие авторы[75,53,87,101,208]. Согласно Резолюции Всемирного конгресса акушеров-

гинекологов FIGO (2006) все без исключения случаи неразвивающейся беременности сопряжены с хроническим эндометритом. Он обязательно формируется при отторжении некротизированных ворсин хориона [5].

Трудности диагностики воспалительного процесса слизистой полости матки связаны не только с латентным течением, но и отсутствием в ряде случаев типичных изменений при гистероскопии, являющейся «золотым стандартом» патологии полости матки, приводящих к тому, что ХЭ у более 10% больных не определяется [34,98,75,37,169].

Своевременная диагностика и лечение ХЭ может быть мерой профилактики рака эндометрия, так как доказан факт подавления апоптоза и создания оптимально благоприятных условий формирования гиперпластических процессов, в том числе атипической трансформации, на фоне воспалительного процесса слизистой полости матки[80].

Провоцирующими факторами возникновения эндометрита являются роды, аборты, носительство внутриматочного контрацептива (ВМК), внутриматочные вмешательства. В некоторых случаях, воспалительный процесс может распространяться на миометрий по кровеносным и лимфатическим сосудам, что приводит к метроэндометриту. А.Н. Стрижаков и соавт. (2000) сообщают, что ВМК в 3–9 раз повышают частоту воспалительных процессов [70]. При этом через 2 года после введения у 70% клинически бессимптомных женщин имеются гистологические признаки эндометрита, а в 86% случаев при исследовании мазков с удаленного ВМК отмечается положительная бактериологическая реакция. Длительный патологический процесс в миометрии и эндометрии приводит к очаговому фиброзу стромы, склеротическим изменениям спиральных артерий и последующему снижению рецептивности эндометрия и нарушении имплантации плодного яйца. Однако, несмотря на большую теоретическую и практическую значимость проблемы, она не получила глубокого освещения в литературе. Диагностика ХЭ в настоящее время неоднозначна, а терапия нередко оказывает ограниченное влияние. В связи с этим, исследования в данной области имеют большое социально-экономическое и научное значение.

Степень разработанности темы исследования

Работ по исследованию хронического эндометрита с диагностической целью достаточно много. Однако исследований, посвященных детальному изучению особенностей кровоснабжения матки и эндометрия, в доступной литературе найдено очень мало, и оценка гемодинамики матки, в том числе с использованием новых методик, не определена, хотя диагностическое значение допплеровского метода трудно переоценить. В силу высокой разрешающей способности применяемой в настоящее время аппаратуры с помощью трехмерной эхографии в режиме цветного и энергетического допплера возможна визуализация и идентификация мельчайших сосудов, которые не визуализируются в В-режиме.

В клинической практике в последнем десятилетии стали чаще применять метод трехмерной реконструкции изображения в режиме цветового и энергетического картирования для оценки кровотока в эндометрии и субэндометриальной зоне [1,10,18]. Однако значение трехмерной реконструкции изображения в режиме энергетического допплера для оценки эндометрия с целью диагностики воспалительного процесса до настоящего времени недостаточно изучено [146,147]. Приведенные выше сведения свидетельствуют об актуальности данной темы, что и определило направления исследований.

Работы отечественных авторов, в особенности Озерской И.А., в значительной мере способствовали изучению кровотока маточных артерий методом определения индекса артериальной перфузии (ИАП), были разработаны нормативные показатели ИАП для каждой фазы менструального цикла, однако, в данных исследованиях проводился анализ кровотока артериального русла, а венозная система оценивалась субъективно, так как функции ультразвуковых приборов не позволяли оценивать всю ангиоархитектонику и количественные показатели гемодинамики матки объективно.

Цель исследования

Разработка алгоритма комплексной ультразвуковой диагностики хронического эндометрита.

Задачи исследования

1. Выявить частоту встречаемости признаков эндометрита в В-режиме и определить наиболее значимые.

2. Изучить состояние объемного кровотока матки у женщин с хроническим эндометритом.

3. Оценить эффективность и клиническое значение применения 3D трансвагинальной эхографии в ангиорежиме для объективной оценки кровотока матки и эндометрия с использованием васкуляризационного индекса и индекса артериальной перфузии.

4. Систематизировать признаки трансвагинального сканирования в В - режиме, характерные для различных морфологических типов хронического эндометрита.

5. Определить особенности количественных показателей гемодинамики матки и эндометрия при различных морфологических типах хронического эндометрита.

Научная новизна

Впервые научно обоснована целесообразность использования ультразвуковой ангиографии в режиме объемной реконструкции с получением васкуляризационного индекса, а также индекса артериальной перфузии как высокоинформативного метода для объективной диагностики воспалительных изменений эндометрия и миометрия.

Впервые проанализированы нарушения маточной гемодинамики в режиме импульсноволновой и трехмерной допплерографии с получение количественных показателей в зависимости от морфологического типа эндомиометрита.

Систематизированы эхографические признаки воспалительного процесса эндометрия и миометрия в В-режиме, определена частота их встречаемости, в том числе с учетом различных морфологических форм.

Осуществлен поиск прогностически значимых показателей индекса артериальной перфузии, васкуляризационного индекса, характеризующих степень нарушения маточного кровотока вследствие воспалительных изменений в матке и

эндометрии.

Теоретическая и практическая значимость работы

Изучение диагностических возможностей современного ультразвукового оборудования и наличия соответствующего программного обеспечения позволило разработать алгоритм выполнения ультразвукового исследования с целью раннего выявления, как правило, латентно протекающего эндометрита для своевременного и правильного выбора тактики лечения, тем самым, предотвращая тяжелые последствия длительно протекающих воспалительных процессов в эндометрии.

Методология работы и методы диссертационного исследования

Диссертационная работа выполнялась поэтапно. На первом этапе была изучена зарубежная и отечественная литература, посвященная данной теме исследования. Всего проанализировано 209 литературных источников, из них 88 – отечественных, 121 – зарубежных.

На втором этапе были обследованы 423 женщины репродуктивного возраста, у которых диагностирован хронический эндометрит (основная группа) и 316 здоровых женщин аналогичного возраста (контрольная группа). На данном этапе работы пациенткам проводили комплексное ультразвуковое обследование: исследование в В-режиме, импульсно-волновую допплерографию маточных артерий, 3D реконструкцию в ангиорежиме.

На третьем этапе исследования анализировали и обобщали результаты ультразвукового, общеклинического, лабораторного обследований женщин; была выполнена статистическая обработка полученных результатов.

Положения, выносимые на защиту

1.Множественные эхографические признаки в В-режиме являются неспецифичными и не обладают высокой информативностью и специфичностью.

2. Ультразвуковая 3D реконструкция в ангиорежиме — безопасный метод объективной оценки состояния кровоснабжения матки и эндометрия, что позволяет повысить чувствительность и специфичность ультразвуковой оценки воспалительных изменений матки и эндометрия.

3. У пациенток с хроническим эндометритом гемодинамические показатели, в частности, ИАП и VI различаются в зависимости от морфологического типа воспалительного процесса.

4. Комплексное эхографическое исследование в 2D режиме и 3D ангиорежиме повышает эффективность оценки эхографических признаков как в 2D режиме, так и гемодинамических нарушений при хроническом эндометрите.

Соответствие диссертации паспорту научной специальности

Диссертация соответствует паспорту научной специальности 14.01.13 – лучевая диагностика, лучевая терапия. Результаты проведенного исследования соответствуют области исследования специальности.

Личный вклад автора

Автором лично разработаны тема и дизайн диссертации, определена концепция научной работы, на основании которой сформулированы цели и задачи.

Автор провела исследование по всем разделам диссертации, собрала и проанализировала результаты допплеровских показателей, данные ультразвуковых исследований женщин, организовала сбор научного материала, осуществила статистический анализ результатов исследования, написала статьи, диссертацию и автореферат.

Степень достоверности исследования

Научные положения и результаты исследования имеют высокую степень достоверности и аргументации. Достоверность результатов диссертационной работы подтверждается достаточным объемом полученных ультразвуковых исследований (общее количество пациентов - 739 женщин) с применением современных средств обработки полученных данных и проведенным статистическим анализом.

Проверена первичная документация (истории болезни, протоколы исследования ультразвуковых и допплеровских исследований, разработанные таблицы, базы данных).

Выводы вытекают из материалов исследования и в полном объеме отражают

поставленные задачи. Практические рекомендации обоснованы проведенным исследованием и предложены для применения в практической деятельности.

Апробация результатов

Апробация диссертационной работы состоялась на расширенном заседании кафедры ультразвуковой диагностики и хирургии факультета непрерывного медицинского образования медицинского института ФГБОУ ВПО «Российский университет дружбы народов» 19 ноября 2020 года.

Основные положения диссертации доложены и обсуждены на

- XI региональном научно-практическом форуме «Мать и дитя», г. Ярославль (2018 г.);
- VI Съезде специалистов ультразвуковой диагностики Юга России, г. Геленджик (2018 г.);
- VIII Съезде Российской Ассоциации Специалистов Ультразвуковой диагностики в медицине с международным участием, г. Москва (2019 г.).

Внедрение в практику

Результаты исследования внедрены и используются в научной и педагогической работе кафедры ультразвуковой диагностики и хирургии факультета непрерывного медицинского образования медицинского института ФГБОУ ВПО «Российский университет дружбы народов» на циклах профессиональной переподготовки специалистов по специальности «ультразвуковая диагностика», общего усовершенствования и повышения квалификации врачей по ультразвуковой диагностике, так как внесены в лекционные курсы и семинарские занятия. Полученные данные диссертационного исследования применяются в консультативной работе с гинекологическими пациентками сотрудниками кафедры ультразвуковой диагностики и хирургии ФНМО МИ РУДН, в практической работе ООО «Медицинский центр Асклепион», г. Москва, ООО «Медскан», г. Москва.

Публикации

По теме диссертации опубликовано 9 научных работ, из них 5 статей в журналах, рекомендованных Высшей аттестационной комиссией Министерства образования и науки Российской Федерации, а также тезисы на VI и VIII съездах РАСУДМ и на XI региональном форуме «Мать и дитя».

Структура и объем диссертации

Диссертационная работа изложена на 138 страницах текста компьютерной верстки, построена по традиционному плану и состоит из введения, обзора литературы, описания материалов и методов, главы с описанием результатов исследований, обсуждение полученных результатов, заключения, выводов, практических рекомендаций и списка литературы. Библиографический указатель представлен 209 источниками, из которых 88 - на русском и 121 – на иностранных языках. Диссертация иллюстрирована 24 таблицами, 23 рисунками (включая эхограммы), 11 диаграммами и 5 графиками.

Глава1.
СОВРЕМЕННОЕ ПРЕДСТАВЛЕНИЕ ОБ ЭПИДЕМИОЛОГИИ, ЭТИОЛОГИИ, ПАТОГЕНЕЗЕ ЭНДОМЕТРИТА (обзор литературы)

1.1. Эпидемиология хронического эндометрита

Данные о распространенности хронического эндометрита в значительной степени разнятся в зависимости от подхода к диагностике этого состояния. Широко цитируются сведения, исходно представленные в национальном руководстве по гинекологии: распространенность хронического эндометрита, колеблется в пределах от 0,2% до 66,3%, средняя частота встречаемости составляет 14% [61,81].

Ценную информацию о распространенности хронического эндометрита несут сведения о встречаемости связанных с ним факторов риска. Ведущим фактором риска развития ХЭ являются инфекции половых органов. Причины их возникновения могут быть различны, по большей части они обусловлены образом жизни и состоянием организма, некоторые связаны с гинекологическими вмешательствами и родами [39,45]. Хотя в прошлом роды и медицинские манипуляции были основными причинами развития хронического эндометрита, в настоящее время в экономически развитых странах частота возникновения инфекционных осложнений относительно невелика. По данным D. Axelsson и соавт. (2014) в Швеции после родов эндометрит развивается только у 2% женщин, причем антибиотикотерапия уменьшает вероятность его возникновения только на 0,3% [93]. Среди пациенток, страдающих другими патологическими изменениями матки, распространенность ХЭ существенно выше. Y. Chen и соавт. показали, что у 37,8% женщин, обратившихся по поводу внутриматочных спаек в одном из госпиталей Китая обнаруживают визуальные признаки хронического воспаления, при этом у 35,4% диагноз хронический эндометрит подтвердили по результатам гистологического исследования [103].

В значительной степени хронический эндометрит распространен среди женщин, страдающих бесплодием и невынашиванием. Большая часть

эпидемиологических данных о распространенности заболевания получена в популяциях женщин, страдающих теми или иными репродуктивными нарушениями [45]. Также существует и обратная связь: среди пациенток с диагностированным хроническим эндометритом в 24,8% случаев обнаруживают первичное бесплодие, в 35,6% вторичное бесплодие, неудачные попытки ЭКО и переноса эмбриона в анамнезе есть у 59,9% [21]. И.В. Данусевич и соавт. (2012) обследовали 327 женщин, обратившихся с жалобами на репродуктивные нарушения, и установили, что ХЭ лежит в основе 18% случаев первичного бесплодия, 21% вторичного бесплодия и 39% невынашивания [23].

E. Cicinelli и соавт. (2015), проведшие исследование в Италии, показали, что хронический эндометрит осложняет до 66% случаев неудачной имплантации по данным гистероскопии, в большей части случаев диагноз подтверждается данными гистологического или бактериологического исследования. При этом лечение бесплодия становится в 2 – 3 раза успешнее после проведения антибиотикотерапии [112]. Та же группа исследователей обнаружила, что у женщин с привычным невынашиванием распространенность хронического эндометрита составляет 57,8% по данным гистероскопии, в 91,3% случаев диагноз подтверждается гистологически и в 68,3% микробиологически [111].

D.B. McQueen и соавт. (2014) исследовали встречаемость хронического эндометрита среди женщин с частыми случаями невынашивания и спонтанными абортами. Среди 395 пациенток они диагностировали хронический эндометрит у 35 (9%). При этом их доля от числа женщин с привычным невынашиванием и самопроизвольными абортами составила по 14% [161]. K. Kitaya (2011) диагностировал хронический эндометрит у 9,3% женщин с привычным невынашиванием и у 12,9% - с выкидышами неизвестной этиологии [146].

Большой разброс данных в эпидемиологических исследованиях может быть связан с различными подходами к диагностике хронического эндометрита. Также нельзя исключать возможность того, что в разных странах, в зависимости от распространенности факторов риска ХЭ различается и частота встречаемости этого заболевания [21,85]. Многочисленные факторы могут повлиять на

диагностику ХЭ, что хорошо иллюстрирует в полтора раза большая частота его подтверждения в пролиферативную, чем в лютеиновую фазу [189].

1.2. Этиология, факторы риска и патогенез хронического эндометрита

Этиология хронического эндометрита (ХЭ) многокомпонентна, включает в себя инфекционные факторы и повышенную реактивность иммунной системы. Как и в случае с другими полиэтиологическими хроническими заболеваниями, в формировании ХЭ выделяют факторы риска развития болезни. К ним относятся инфекции полового тракта, внутриматочная контрацепция, инвазивные вмешательства [22]. В связи с большой распространенностью этих факторов, хронический эндометрит часто встречается у женщин детородного возраста[61,111]. Комплекс патологических изменений, происходящих в эндометрии женщины, страдающей хроническим эндометритом, приводит к затруднению имплантации и развития эмбриона. Показано, что в 50 – 70% случаев хронический эндометрит является одним из факторов, обуславливающих патогенез женского бесплодия и самопроизвольных абортов [45,5]. Кроме того, ХЭ связан с риском неудачного осуществления ЭКО [81, 40].

Хронический эндометрит является заболеванием без известной в настоящее время этиологии, поэтому выделяют только факторы риска развития ХЭ. Наибольшее значение среди них имеют инфекционные агенты, зачастую определяющие развитие и течение заболевания [22]. В среднем, диагноз хронического эндометрита подтверждается результатами бактериального посева в 50% случаев [142]. В других случаях развитие заболевания может быть связано с неинфекционными причинами, однако нельзя исключать, что инфекционный возбудитель не был найден из-за ограничений метода [142].Развитие хронического эндометрита может быть связано с другими этиологическими факторами и гинекологическими заболеваниями, например, эндометриозом, но в настоящее время для них не доказана прямая этиопатологическая связь [114,150,195]. К числу редких причин развития хронического эндометрита относится эндометриальная костная метаплазия, вследствие гетеротопического остеогенеза,

либо персистенции костных фрагментов в полости матки [117]. K. Kitaya и соавт. (2016) показали, что независимым фактором риска развития ХЭ является многоплодная беременность, в то время, как ожирение, использование оральных контрацептивов, анамнез беременностей, абортов, выкидышей, преждевременных родов и операций кесарева сечения факторами риска не являются[142]. В то же время, другие исследователи публикуют противоположные сведения относительно связи между ХЭ, выкидышами и спонтанными абортами [57,81,5].

И.Н. Данусевич и соавт. (2012) провели анализ данных анамнеза 127 женщин, страдающих хроническим эндометритом. Длительность хронического воспаления эндометрия составила у них в среднем 3 года, при этом статистически значимо по сравнению с контрольной группой встречались хронические заболевания желудочно-кишечного тракта (ОР = 2,6), почек (ОР = 2,4), ЛОР-органов (ОР = 2), аллергические заболевания (ОР = 2,1) [20].Женщины с хроническим эндометритом статистически значимо чаще переносили оперативные вмешательства на органах брюшной полости (ОР = 4,3), 22% больных ХЭ также страдали хроническим сальпингоофоритом, 20% нарушениями менструального цикла, 56% проводили выскабливание полости матки, 20% от 2 до 4 раз; острый эндометрит после родов перенесли 28% по сравнению с 2% в контрольной группе; 49% в анамнезе имели инфекции, передающиеся половым путем, в 65% случаев – моноинфекцию; хламидиоз обнаружили у 25% женщин, трихомониаз – у 35%, цитомегаловирусную инфекцию у 12%, уреаплазмоз у 36%, вирус простого герпеса встречался у 36% пациенток с ХЭ по сравнению с 22% в контрольной группе (ОР = 1,5, $p < 0,05$)[22]. E. Cicinelli и соавт. (2014) обнаружили среди пациенток, страдающих ХЭ, микоплазмоз и уреаплазмоз у 25,3% женщин, хламидиоз – у 12,7%, условно-патогенные бактерии нашли у 77,5%. Эрадикация возбудителей в составе комплексного лечения увеличила успешность репродуктивной терапии более чем на 60% по сравнению с контрольной группой [111]. В. Склярова и соавторы (2020) в своей работе у пациенток с привычным выкидышем, при первичном бесплодии, при планировании беременности отмечают высокую частоту бактериального вагиноза

и рецидивов воспалительных заболеваний, в особенности, уреоплазматической инфекции и группы неспецифических инфекций (Enterococcus faecalis, Esherichia coli, Proteus sp, Klebsiella sp, S. aureus) [187].

Ранее считалось, что хламидии и нейссерии являются основными инфекционными возбудителями, связанными с развитием хронического эндометрита [164,172]. В настоящее время показано, что у женщин с ХЭ частота встречаемости этих бактерий составляет 7% и 8% соответственно [196]. В другой работе *N. gonorrhoeae* выявили с помощью ПЦР в еще меньшем количестве биоптатов эндометрия – 2,7%. Антибиотикотерапия, направленная на устранение хламидий и нейссерий, в целом не уменьшает выраженность связанных с ХЭ нарушений фертильности, однако оказывает выраженный клинический эффект при подтверждении наличия данного возбудителя [202].

Большинство исследований показало, что наиболее часто с хроническим эндометритом ассоциированы так называемые простые или распространенные бактерии [128,167,179]. К их числу относят стрептококки (27%), *E. Coli* (11%), *Enterococcus faecalis* (14%) а также, по некоторым данным, микоплазмы, например, *Mycoplasma genitalium* (15%) и *Ureaplasma urealyticum* (11%). Важно отметить, что в большинстве случаев обнаруженные в эндометрии бактерии не совпадают с бактериями, найденными в более дистальных участках половых путей [129]. Данные о роли бактериальной микрофлоры в развитии хронического эндометрита остаются противоречивыми, поскольку в некоторых исследованиях показано, что среди бесплодных женщин с диагностированным ХЭ и бесплодных женщин без него частота встречаемости большинства бактерий не отличается [108,110]. Тем не менее, большее количество статей свидетельствуют о тесной связи между развитием ХЭ, бактериальными и вирусными инфекциями. Отдельное место занимают специфические инфекционные эндометриты, например, туберкулезный эндометрит, проявляющийся гранулематозным воспалением с казеозным некрозом, приводящий к нарушению фертильности и ХЭ ассоциированные с ВИЧ или цитомегаловирусом, хотя связь между этими вирусными инфекция и ХЭ остается неопределенной

[150,121,125,132,152,185,141].

В патогенезе хронического эндометрита выделяют различные факторы, наиболее значимыми из которых являются иммунологические нарушения [200]. Воспалительный ответ, спровоцированный инфекционными агентами или повреждением эндометрия, не разрешается в обычные сроки и развивается длительно текущий процесс хронического воспаления [96,109,142,196,69].

Гистологически основным показателем наличия хронического эндометрита является обнаружение плазматических клеток, инфильтрирующих все слои эндометрия. Плазматические клетки синтезируют антитела к внешним и внутренним антигенам [142]. В процессе хронического воспаления происходят перекрестные реакции, в результате чего возникает аутоиммунный компонент, поддерживающий гиперэргический ответ и препятствующий имплантации [19,20]. В-лимфоциты и плазматические клетки накапливаются в эндометрии, образуют фолликулы, проникают во все слои и даже полость матки. Они синтезируют несколько подклассов антител: IgM, IgA1, IgA2, IgG1, IgG2 с бóльшим количеством последних. Значительная часть из них может секретироваться в полость матки со слизью, негативно влияя на процесс имплантации [140]. Миграции -лимфоцитов способствует повышенная экспрессия хемоаттрактанта *CXCL13* и селектина Е, белка клеточной адгезии, приводящего к экстравазации В-лимфоцитов [145]. В норме эти факторы не определяются в эндометрии. В эксперименте показано, что эндотелиальные клетки эндометрия человека *in vitro* активизируют экспрессию факторов, вызывающих миграцию лимфоцитов под действием липополисахарида клеточной стенки *E. coli*, что подтверждает связь между персистенцией бактерий и развитием хронического эндометрита [131,134].

Cicinelli и соавт. (2005) показали, что микрополипы являются характерными компонентами развития ХЭ. Последние связаны с изменением состояния эндометрия и нарушением его пролиферации под действием цитокинов, выделяемых воспалительными клетками. Кроме того, воспаление вызывает отек, приводящий к гипоксии, что также является одним из факторов сниженной

рецептивности [105]. Микрополипы содержат большое число клеток воспаления и являются очагами хронического эндометрита [139]. Изменение пролиферативной способности клеток эндометрия подтвердили C. Di Pietro и соавт. (2013) [175]. Они показали, что в эндометрии происходят комплексные изменения экспрессии белков, связанных с клеточным циклом и апоптозом: повышение интерлейкина 11, снижение *CCL4* (хемоатрактант, преимущественно действующий на моноциты и NK-клетки), повышение экспрессии белков, блокирующих инсулиноподобный фактор роста, повышение факторов *BCL2* и *BAX*, препятствующих развитию апоптоза. В процессе менструального цикла экспрессия факторов апоптоза меняется циклически, что необходимо для нормальных пролиферации и отторжения эндометрия. Гиперактивация антиапоптотических факторов у женщин с хроническим эндометритом способствует пролиферативным изменениям, в частности, формированию микрополипов и препятствует нормальной имплантации [175]. K. Mishra и соавт. (2008) показали, что в эндометрии пациенток с ХЭ по данным иммуногистохимического анализа значимо увеличивается экспрессия рецепторов к эстрогенам и прогестерону, кроме того, повышается экспрессия клеточного маркера пролиферации Ki67 [166].

В биоптатах эндометрия пациенток с ХЭ также обнаруживают значительное количество эозинофилов, при этом повышение количества эозинофилов, как показали P.A. Adegboyega и соавт. (2010) в 72,5% случаев связано с инфильтрацией эндометрия плазматическими клетками и лимфоцитами. Участие эозинофилов подтверждает роль гиперэргического иммунного ответа в патогенезе ХЭ, поскольку этот тип гранулоцитов связан со многими заболеваниями, имеющими аутоиммунный компонент [88].

Клеточные взаимодействия в процессе патогенеза хронического эндометрита плохо изучены [89]. C. Tortorella и соавт. (2014) в исследовании типа случай – контроль показали, что ХЭ связан с повышением синтеза в эндометрии интерлейкинов 1b и 6, а также ФНОа, который указывает, что кроме факта протекания воспалительной реакции, происходит выраженная активация клеточного звена иммунной системы [197]. Показано изменение активности

матриксных металлопротеиназ (ММП) при развитии хронического эндометрита. В норме ММП необходимы для нормального процесса имплантации, при этом ведущую роль играют небольшие количества ММП-9, выделяемые клетками эндометрия. При хроническом эндометрите снижается как уровень ММП-9, так и ММП-2 [192].

Отдельную группу составляют случаи хронического эндометрита, связанного с использованием внутриматочных средств. При этом воспаление часто носит гнойный характер, осложняется острыми периодами реактивации. При лечении нередко используют хирургическую тактику, и многие исследователи не объединяют ХЭ другой этиологии с воспалением, связанным с внутриматочными контрацептивами. К той же категории относятся некоторые случаи хронического эндометрита, развившегося после медицинских манипуляций и вмешательств [126,168].

1. 3. Клинические проявления хронического эндометрита

В большинстве случаев хронический эндометрит долгое время протекает бессимптомно, проявляясь только снижением фертильности. По данным E. Puente (2020) и соавторов влияние присутствия ХЭ на имплантацию является спорным, хотя многие исследования предполагают негативное влияние на восприимчивость эндометрия плазматических клеток, а также на изменения IgM, IgG и IgA в генах, кодирующих белки, участвующие в воспалительной реакции, пролиферации и апоптозе [180]. Наличие гинекологических симптомов определяется тяжестью и глубиной нарушения пролиферативных процессов эндометрия [20,57,81]. Основным симптомом в данном случае являются маточные кровотечения – перименструальные или межменструальные, обусловленные неполноценной циклической трансформацией. Часто встречаются жалобы на тянущие боли, дисменорею, диспареунию, иногда отмечаются серозные бели [45,61,68]. Острая симптоматика, как правило, связана с реактивацией инфекционного процесса в рамках хронического эндометрита либо с тяжелыми нарушениями менструального цикла. Нередко хронический эндометрит сочетается с сальпингоофоритом и спаечными процессами в малом тазу, что затрудняет

определение причины, вызвавшей появление тех или иных симптомов[112]. В четверти случаев хронический эндометрит не проявляется никакими клиническими симптомами до момента диагностики. Типичные симптомы ХЭ, в частности маточные кровотечения, низкоспецифичны и малочувствительны как диагностический критерий хронического эндометрита. Другие связываемые с ХЭ клинические проявления, например, боли и менструальные нарушения, по некоторым данным с одинаковой частотой встречаются среди женщин с хроническим эндометритом и в контрольной группе [178].

Основным проявлением хронического эндометрита являются нарушения имплантации и развития эмбриона. Как было показано выше, хронический эндометрит является одной из ведущих причин бесплодия, как первичного, так и вторичного [98,148,156]. Кроме того, у пациенток с ХЭ в несколько раз снижен шанс успешного осуществления ЭКО [21,62,155]. Нарушения фертильности напрямую связаны с протеканием хронического эндометрита в связи с воспалительными изменениями эндометрия, нарушениями гормональной регуляции, отеком и гипоксией эндометрия [30,204]. Кроме того, даже при состоявшейся имплантации развитие эмбриона при хроническом эндометрите может быть в значительной степени нарушено [3,154,202]. D.B. McQueen и соавт. (2015) показали, что среди женщин, страдающих хроническим эндометритом без проведения терапии заболевания беременность заканчивалась родами только в 67,6% случаев [160]. Также они обнаружили, что ранняя диагностика и активная терапия хронического эндометрита повышают вероятность успешного вынашивания до 87,1% [160].

Лечение хронического эндометрита основано на антибиотикотерапии после выявления определенного возбудителя. Клиническая эффективность, по данным опубликованных исследований, достаточно высока [103,204]. При эндометрите, вызванном обычными бактериальными агентами у бесплодных женщин лечение в течение 1 года увеличивает число успешных попыток забеременеть до 78,4% [113,143,156]. При эндометрите, связанном с микоплазмами и уреаплазмами также были получены хорошие результаты. Для пациенток с хроническим эндометритом

без выявленного возбудителя через год после проведения курса антибиотикотерапии доля успешных беременностей составила только 15,3% [111].

1.4. Классификация хронического эндометрита

Клинически классификация хронического эндометрита разработана слабо. Отдельно выделяют хронический эндометрит, осложненный острым эндометритом. Условно можно разделить ХЭ с выявленным и не выявленным инфекционным агентом, в первой категории выделяют варианты ХЭ по отдельным возбудителям. Клиническое течение и варианты лечения могут отличаться при выявлении разных инфекционных агентов [122,203]. Чаще всего ХЭ, связанный с распространенными бактериями, хорошо поддается антибиотикотерапии, в результате чего фертильность пациенток повышается. ХЭ, ассоциированный с микобактериями или хламидиями может быть более устойчив к терапии. Кроме того, для внутриклеточных бактерий, в частности, *Chlamydia trachomatis*, показана высокая иммуногенность, связанная с антигенной мимикрией и частый переход в острые эндометрит и сальпингоофорит [130].

В классической гистологической классификации хронического эндометрита существуют три морфологических варианта заболевания [119]. Атрофический хронический эндометрит характеризуется атрофией желез, фиброзом стромы, лимфоидной инфильтрацией. Кистозный вариант формируется, когда фиброзная ткань сужает выводные протоки желез, в результате чего накапливается их секрет, образуя кисты. Гипертрофический ХЭ диагностируют при обнаружении выраженной гиперплазии слизистой оболочки [30,39]. Другой подход к классификации ХЭ подразумевает выделение гипертрофической, гипотрофической и смешанной форм в зависимости от преобладающего в эндометрии процесса [60,68]. Патоморфологическая классификация хронического эндометрита имеет значение с точки зрения диагностики, поскольку различные варианты морфологических изменений сходны по виду с разной патологией эндометрия, однако являются проявлениями одного и того же заболевания. В настоящее время с клинической точки зрения интерес представляет возможная связь между гистологическим вариантом развития ХЭ и его клинической

картиной, а также возможное влияние на диагностику заболевания другими инструментальными методами [178].

1.5. Диагностика хронического эндометрита

Диагностика ХЭ сопряжена с рядом трудностей, наиболее значимой из которых является отсутствие четких критериев. Как подробнее было указано выше, по разным оценкам распространенность хронического эндометрита составляет от 1% до 60%, что обозначает принципиально различные подходы к диагностике этого заболевания. Два основных компонента, необходимых для точной диагностики – обнаружение морфологических изменений и наличие клинических проявлений заболевания [106,209]. Как правило, при морфологических изменениях, но без клинически значимых симптомов диагноз ставят многим женщинам. При строгом подходе к диагностике ХЭ, который можно встретить в зарубежных источниках литературы, гистологическое исследование проводят женщинам, имеющим клинические симптомы, а окончательный диагноз ставят при гистологической и иммуногистохимической верификации стромального воспаления [109].

В то время как целесообразность скрининговой диагностики ХЭ большинство ученых ставят под вопрос, при обнаружении бесплодия необходимо провести все возможные исследования, позволяющие найти или исключить хронический эндометрит. Основными диагностическими методами в настоящее время являются гистероскопия и патоморфологическое исследование биоптатов эндометрия.

Гистологическое исследования биоптатов эндометрия в настоящее время является золотым стандартом диагностики хронического эндометрита. Классический диагностический признак – инфильтрация стромы плазматическими клетками [157]. Некоторые исследователи указывают, что плазматические клетки по своей форме похожи на фибробласты и мононуклеары, в связи с чем возможны различные ошибки в диагностике [158]. Даже для опытных патоморфологов точная дифференцировка плазматических клеток в эндометрии при рутинном окрашивании тканей является трудной задачей. Многие

исследования указывают на ценность использования других гистологических маркеров для более точной диагностики хронического эндометрита [137,165].

K. Kitaya (2011) отмечает, что хронический эндометрит также характеризуется значительной инвазией В-лимфоцитов. При хроническом эндометрите В-лимфоциты не только мигрируют в строму, но также проникают в пространства между эпителиальными клетками и дальше в просветы желез. [146]. В норме они составляют менее 1% от общего числа лейкоцитов, в физиологических условиях В-лимфоциты и макрофаги образуют агрегаты в базальном слое, но в функциональном слое появляются только при патологии [207]. Для точного определения В-лимфоцитов и плазматических клеток в тканях эндометрия используют иммуногистохимическое окрашивание. Наиболее часто в качестве маркеров выбирают CD20 и CD138 (синдекан-1) [3,116,124,194]. Некоторые часто используемые в диагностических целях антитела обладают высокой специфичностью к синдекану, расположенному на мембранах плазматических клеток [94,135]. В настоящее время многие исследователи считают определение плазматических клеток окрашиванием на синдекан-1 золотым стандартом в диагностике хронического эндометрита со 100% чувствительностью и специфичностью [122]. Определение плазматических клеток с помощью иммуногистохимии гораздо менее требовательно к опыту специалиста. Показано, что согласованность выбора при многократном определении одним наблюдателем и определении разными наблюдателями для синдекана-1 составляет 96% и 93% соответственно, в то время как для рутинной окраски – только 68% и 47% [95,147].

Тем не менее, даже при использовании иммуногистохимических маркеров в диагностике хронического эндометрита остаются слабые места [165]. Маркер CD138, может быть, обнаружен на базолатеральной мембране эпителиальных клеток эндометрия, что может привести к ложной диагностике ХЭ [137]. Метод иммуногистохимии сам по себе может давать различные результаты при использовании разных методик окрашивания [136,107,133,178]. Кроме того, отсутствуют четкие количественные критерии диагностики, что особенно важно в

свете возможного нахождения небольшого количества плазматических клеток в эндометрии здоровых женщин [102].

При случайном обнаружении патоморфологических признаков хронического эндометрита часто не ясно, насколько гистологические показатели соответствуют клиническим проявлениям заболевания [173,200].

M. Smith и соавт. (2010) исследовали связь между наличием гистологических и клинических проявлений ХЭ [188]. Всего авторы изучили 105 случаев диагностированного хронического эндометрита и 130 контрольных случаев, при этом интенсивность воспалительной реакции не зависела от возраста пациентки, длительности проявления клинической симптоматики и только в 4% случаев хронический эндометрит сочетался с острыми инфекционными заболеваниями малого таза, а число плазматических клеток обратно пропорционально коррелировало с выраженностью менструальных изменений, а у 16% женщин в контрольной группе авторы выявили хронический эндометрит, ранее ошибочно не диагностированный [188].

Второй по значимости диагностический признак хронического эндометрита – формирование микрополипов в полости матки. В классической классификации ХЭ микрополипы подразумевают отдельную форму заболевания. Размеры микрополипов составляют менее 1 мм, обычно их можно обнаружить до гистологической диагностики при проведении гистероскопии, однако при патоморфологическом исследовании они должны быть верифицированы [105,122]. Микрополипоз, отек или гиперемия стромы, диффузная или очаговая гиперемия являются доминирующими гистероскопическими признаками, которые в большинстве исследований рассматриваются как предполагающие хронический или субклинический эндометрит, однако несмотря на это Gkrozou F. (2020) и соавторы делают вывод о том, что гистероскопия не подходит в качестве диагностического инструмента первой линии в случаях хронического или субклинического эндометрита. Необходимо провести дополнительные рандомизированные контролируемые исследования, чтобы определить роль гистероскопии, как диагностического инструмента первой линии в случаях

хронического или субклинического эндометрита [123].

В исследовании, включавшем данные 2190 гистероскопий, микрополипы были определены в 438 случаях, из них в 320 случаях микробиологические исследования выявили по крайней мере один патологический возбудитель, в 388 случаях (88,6%) при гистологическом исследовании была обнаружена также характерная картина стромального воспаления, подтверждающего диагноз хронического эндометрита, а количество микрополипов оказалось пропорционально степени выраженности воспалительных изменений [182]. Эти данные показывают, что гипертрофическая и атрофическая формы хронического эндометрита могут быть взаимосвязаны и являться разными стадиями развития заболевания.

Некоторые другие клеточные компоненты воспаления также могут выступать в роли дополнительных гистологических маркеров хронического эндометрита. Так, P. Adegboyega и соавт. (2010) показали, что в 72,5% биоптатов эндометрия с выраженной эозинофилией при иммуногистохимическом окрашивании на маркер CD138 также обнаруживаются плазматические клетки, при этом в 62 из 66 случаев хронический эндометрит у таких пациенток ранее не был диагностирован, что указывает на возможную гиподиагностику ХЭ при окрашивание гематоксилином и эозином [88]. Г. Сухих и соавт. (2006) отмечают, что количество моноцитов и макрофагов (клеток, положительно окрашенных на маркер CD14) и крупных гранулярных лимфоцитов (несущих маркер CD56) также значимо увеличивается в эндометрии женщин, страдающих хроническим эндометритом [193].

Гистероскопия является необходимым условием точной диагностики хронического эндометрита, поскольку позволяет выполнить биопсию эндометрия. Считается, что гистероскопия без биопсии обладает низкой положительной предсказательной силой в диагностике хронического эндометрита [191]. По мнению Song D. (2019) и соавторов, точность гистероскопии в отношении диагноза ХЭ составляет только 67%, тем самым, имеет ограниченную ценность в скрининге и диагностике ХЭ у бессимптомных бесплодных женщин. По их

мнению, предпочтительным методом диагностики должна оставаться биопсия эндометрия с последующим иммуногистохимическим анализом для выявления плазматических клеток. [190]. Тем не менее, по ряду критериев с помощью гистероскопии можно диагностировать ХЭ. Наиболее типичными признаками являются стромальный отек, фокальная или диффузная гиперемия и, в некоторых случаях, эндометриальные микрополипы, величиной менее 1 мм [155,59].

При использовании гистероскопии с углекислым газом, визуально гиперемия эндометрия выглядит как участки красного окрашивания с центральным белым пятном, разбросанные по матке («клубничный» тип), либо полностью красноватое окрашивание с разбросанными белыми точками (тип «звездного неба») [120,151]. Также возможно обнаружение белых бляшек, легко отделяемых и кровоточащих. Участки красного эндометрия могут появиться под действием углекислого газа, гормональных препаратов, гипертензии, аутоиммунных заболеваний и по многим другим причинам. Кроме того, каждое из перечисленных проявлений хронического эндометрита может быть очень слабо выражено [99]. Существенно больше информации предоставляет жидкостная гистероскопия, в настоящее время намного чаще применяемая в клинической практике [171,206]. При жидкостной гистероскопии в разы уменьшается количество побочных эффектов и ложных симптомов, кроме того, возможна оценка дополнительных диагностических признаков, например, наличия микрополипов [126].

J. Zolghadri и соавт.(2011) провели диагностику ХЭ у 142 бесплодных и 154 фертильных женщин с помощью жидкостной гистероскопии и патоморфологического исследования биоптатов эндометрия. В группах бесплодных и фертильных женщин по данным гистероскопии ХЭ обнаружили в 67,6% и 42% случаев соответственно, по данным патоморфологического исследования – в 42,9% и 18,2% случаев соответственно. Авторы подсчитали, что чувствительность гистероскопии при использовании патоморфологических критериев в качестве эталона составляет 98,4%, специфичность – 56,23%, положительная предсказательная сила – 63,5%, отрицательная предсказательная

сила – 97,82% [209].

E. Cicinelli и соавт. (2005) изучали эффективность жидкостной гистероскопии в диагностике хронического эндометрита в исследовании, включавшем 910 женщин, имевших какие-либо показания к ее проведению в пролиферативную фазу цикла. Критериями диагностики ХЭ были гиперемия и стромальный отек, что обнаружили у 17,4% пациенток, из них в 38,6% случаях присутствовали микрополипы. [106] Гистологическое исследование подтвердило диагноз ХЭ у 101 женщин (63,9% от диагностированных при проведении гистероскопии), кроме того ХЭ обнаружили у 9 пациенток без гистероскопических признаков заболевания. На основании наличия гиперемии и отека гистероскопическая диагностика ХЭ показала чувствительность 91,8%, специфичность 92,9%, положительную предсказательную силу 63,9%, отрицательную предсказательную силу 98,8%, диагностическую точность 92,7%. При добавлении микрополипов в критерии диагностики вышеназванные характеристики метода составили, соответственно, 55,4%, 99,9%, 98,4%, 94,5%, 93,4%. Микрополипы преимущественно обнаружили у женщин в пременопаузальном возрасте [106]. В дальнейшем, тем же коллективом авторов было произведено сравнение корреляции между степенью выраженности воспаления при проведении жидкостной гистероскопии и по данным патоморфологического исследования. Всего они проанализировали данные обследования 211 женщин с хроническим эндометритом, воспаление по данным гистероскопии оценивали по трехбалльной шкале, где 0 баллов – воспаления нет, 1 балл – слабое воспаление (гиперемия без других признаков), 2 балла – выраженное воспаление, наличие микрополипов или изменение толщины эндометрия. Интенсивность воспаления в образцах эндометрия также оценивали по трехбалльной шкале. Оценка по данным гистероскопии и патоморфологии совпала в 86,5% случаев, при этом для умеренного воспаления число несовпадений достигло 33%, а для выраженного – 6,7% [109].

Распространенные лабораторные маркеры и показатели, как правило, не изменяются при хроническом эндометрите. Показано, что количество лейкоцитов

и лейкоцитарная формула, СОЭ и С-реактивный белок не могут быть использованы в диагностике ХЭ. Так же у пациенток с бесплодием как имеющих, так и не имеющих хронический эндометрит с одинаковой частотой можно обнаружить повышение уровней адипонектина, лептина и интерлейкина-6 [154].

Так как хронический эндометрит часто связан с наличием инфекционного агента, большой интерес представляют методы микробиологической диагностики. Они позволяют подтвердить диагноз и разработать план лечения при наличии определенного возбудителя, например, *M. tuberculosis*[183]. Тем не менее, микробиологический анализ, как с помощью бактериального посева, так и молекулярных методов диагностики, не может быть альтернативой патоморфологическому исследованию. Показано, что он обладает очень низкой чувствительностью и специфичностью сам по себе, но является ценным дополнением к стандартным методам при ХЭ [52].

Перспективным направлением в диагностике ХЭ является поиск маркеров воспаления и пролиферации в биоптатах эндометрия и смывах с его поверхности. Уже исследовано появление микро РНК, изменение хемокинового спектра, однако в настоящее время еще не найдено клинически ценных маркеров [144,176,205]. Таким образом, инвазивность и высокая цена этих процедур обуславливают необходимость поиска альтернативных, простых и неинвазивных методов диагностики ХЭ. С этой точки зрения особый интерес представляет УЗИ, поскольку является неинвазивным и широко используется в гинекологической практике [104,105,159].

1.6. Роль УЗИ для диагностики хронического эндометрита

УЗИ является наиболее распространенным методом исследования в гинекологии благодаря своей доступности и высокой информативности. Как правило, пациентки, страдающие хроническим эндометритом, обращаются к врачу либо по поводу нарушений фертильности, либо в связи с маточными кровотечениями или тазовой болью. Во всех случаях УЗИ является первым диагностическим методом, что существенно увеличивает значение этого исследования в диагностике и дифференциальной диагностике хронического

эндометрита [118,159,198].

Классические ультразвуковые признаки хронического эндометрита были предложены В.Н. Демидовым в 1993 году [25]. Они включают однородность эндометрия, его структуру, наличие патологических включений, изменения в субэндометриальной зоне, асимметрию стенок матки. Толщина и однородность эндометрия представляет интерес с точки зрения контроля эффективности лечения и мониторинга вероятности успешной имплантации [47].

Ю.А. Петров (2012) описывает результаты обследования 550 женщин с ранними репродуктивными потерями с использованием УЗИ, допплерографии, гистероскопии и патоморфологического исследования [59]. Анализ результатов УЗИ показал, что патологические признаки отсутствуют у 36,5% пациенток с самопроизвольными выкидышами и абортами, 21,7% женщин с неразвившимися беременностями и 54,5% с неудачными ЭКО. Автор регистрировал несоответствие эхоструктуры эндометрия фазе менструального цикла у 33,9% женщин со спонтанными выкидышами или абортами, 28% с неудачами ЭКО, 40,8% с неразвившимися беременностями, а неоднородность М-эха с преобладанием гиперэхогенных участков обнаружил у 51,2% женщин, перенесших искусственное прерывание беременности, 42% при неразвивающейся беременности и неудачах ЭКО. У 33,3% пациенток с абортами в анамнезе, 28,8% с неудачами ЭКО и 12,5% с самопроизвольными выкидышами диагностировал гиперэхогенные включения. В 27,5% - 40,8% случаев отмечал гипоэхогенность контура матки в сочетании с варикозным расширением вен параметрия. Ю.А. Петров (2011) сопоставил результаты УЗИ с данными гистологии, учитывая патоморфологический тип ХЭ [58]. Гиперэхогенные участки в базальном слое эндометрия чаще встречались при гиперпластическом варианте ХЭ, в то время как гипоэхогенный контур матки и варикозное расширение вен параметрия в два раза чаще обнаруживали при гипопластическом варианте. Допплерометрия в первой фазе менструального цикла выявила нарушения кровотока в 94,1% случаев: затруднение визуализации базальных и спиральных артерий (76,2% - 83,8%), несимметричность васкуляризации миометрия (43,6% - 57%), снижение конечной

диастолической скорости в маточных артериях, повышение индекса резистентности на уровне базальных артерий на 30 – 45%. Автор связывает недостаточную эхографическую диагностику ХЭ с тем, что воспалительные изменения слизистой матки диагностировали как очаговую гиперплазию либо как полип эндометрия. В среднем ХЭ оказался не распознан при проведении УЗИ у 25,8% женщин [60].

М.П. Плясунова и др. (2013) использовали УЗИ и допплерометрию для оценки эффективности комплексного лечения хронического эндометрита. При допплерометрии оценивались пульсационный индекс, индекс резистентности, максимальная систолическая скорость кровотока, скорость диастолического кровотока, систолодиастолическое соотношение в правой и левой маточных артериях. Исходно пациентки с ХЭ характеризовались толщиной М-эхо менее 7 мм, индексом резистентности более 0,8, отношением систолического кровотока к диастолическому более 4,5 и объемной скоростью кровотока менее 3 см/с. Проведение комплексной терапии, включавшей этиотропные и симптоматические препараты, нормализовало все показатели, в отличие от группы, получавшей только антибактериальное лечение [62].

Л.И. Мальцева и соавт. (2012) изучали взаимосвязь между ультразвуковыми маркерами хронического эндометрита и клиническими проявлениями заболевания [48]. В анализ включили 140 женщин с ХЭ. Исследование показало, что хроническую тазовую боль имели 20% женщин, бесплодие – 80%, невынашивание – 70%. Широко распространены были непостоянные клинические проявления: слабо выраженные боли, не связанные с менструацией, дисменорея. Наиболее распространенными ультразвуковыми маркерам ХЭ оказались неоднородная эхоструктура эндометрия (43%), расширение полости матки (25%), асимметрия стенок эндометрия (18%), гиперэхогенные включения в базальном слое (17%). Нарушения кровотока в маточных и спиральных артериях обнаружили у трети больных. Индекс резистентности превышал нормальные значения в 1,3 – 1,4 раза, расширение аркуатных вен матки обнаружили у 80% пациентов, диаметр расширенных вен составил 4 – 6 мм. Сочетание расширенных аркуатных вен и вен

параметрия обнаружили у 15% больных, имевших хроническую тазовую боль. Такие же симптомы имели 7 женщин с расширением только вен параметрия. Авторы обнаружили корреляции между варикозом вен параметрия и длительностью течения процесса, повышением индекса резистентности спиральных артерий и расширением аркуатных вен [48].

Другой подход к ультразвуковой диагностике хронического эндометрита подразумевает измерение сократимости матки. V. Pinto и соавт. (2015) у 42 женщин с ХЭ с помощью трансвагинального датчика оценили эндометриальные волны, вызванные сокращением миометрия и обнаружили, что по сравнению с контрольной группой в периовуляторной фазе обычные ретроградные сокращения наблюдаются в 4 раза реже, но обнаруживаются антеградные, разнонаправленные и нескоординированные сокращения [177]. Эластография методом сдвиговой волны позволяет диагностировать хронический эндометрит и выявить отличия между разными его формами [26].

Как показали В.Е. Радзинский и соавт. (2017) при проведении УЗИ ложноотрицательные результаты составляют до 10% [64]. В 6,9% диагностируется неизмененная слизистая оболочка, в 3,5% макрополипы эндометрия, в 4,2% внутриматочные синехии, а точность эхографии не зависит от морфологического типа хронического эндометрита [181].

Некоторые авторы обращают внимание, что при использовании УЗИ по поводу тазовых болей и маточных кровотечений неспецифичность проявлений эндометрита может привести к диагностическим ошибкам, по их мнению, правильной тактикой ведения будет проведение гистероскопии для уточнения диагноза [33,104,159]. Использование трехмерной эхографии до настоящего времени было малоинформативно по отношению к диагностике хронического эндометрита, критерии его определения в этих методах не разработаны [97,170,201].

Глава 2.
КЛИНИЧЕСКАЯ ХАРАКТЕРИСТИКА ОБСЛЕДУЕМЫХ БОЛЬНЫХ И МЕТОДЫ ИССЛЕДОВАНИЯ

2.1. Клиническая характеристика групп и дизайн исследования

В рамках диссертационной работы был проведен ретроспективный анализ ультразвукового исследования 423 женщин репродуктивного возраста, проходивших обследование и лечение, у которых диагностирован хронический эндометрит, составивших основную группу. Возраст пациенток колебался от 19 до 53 лет (медиана – 34 года, 5–95-й процентили – 24–46 лет). Исследования проводились на клинической базе кафедры ультразвуковой диагностики и хирургии ФНМО МИ ФГАОУ ВО «РУДН» Минобрнауки России ООО «Медицинский центр Асклепион», г. Москва, в период с 2016 по 2018 годы.

Обследование проведено по стандартной схеме в соответствие с приказом Минздрава № 572н, действовавшем на момент лечения [51]. Все женщины были информированы в устной и в письменной форме по поводу цели, задач и методов исследования, было подробно рассказано о предполагаемой пользе и рисках от участия в исследовании. Пациентки подписали добровольное информированное согласие на участие в исследовании.

Клиническая диагностика эндометрита осуществлялась на основании жалоб; данных анамнеза; бимануального исследования; результатов цитологического исследования мазков из цервикального канала; иммуногистохимического исследования эндометрия, полученного при пайпель-биопсии с использованием маркеров CD138, CD4, CD8, CD20, CD56; гистологического исследования эндометрия после гистероскопии.

Цитологическое исследование отделяемого цервикального канала и влагалища проведено 423 (100,0%) пациенткам, пайпель-биопсия с морфологическим и (или) иммуногистохимическим исследованием – 352 (83,2%), гистероскопия с морфологическим и (или) иммуногистохимическим

исследованием – 148 (35,0%). Комплекс диагностических мероприятий осуществлен у 401 (94,8%) женщины.

В исследование не были включены пациентки, имеющие миому, внутренний эндометриоз или какую-либо патологию придатков.

Группу сравнения составили 316 здоровых женщин аналогичного возраста (медиана – 32 года, 5–95-й процентили – 21–45 лет, минимальное – максимальное значения – 17–52 года). В этой группе отсутствовали жалобы, менструальная функция была не нарушена, при гинекологическом и лабораторном исследовании отделяемого цервикального канала и влагалища заболеваний не выявлено.

В основной группе в I фазе менструального цикла было осмотрено 294 (70,0%) человека, во II – 126 (30,0%); в группе сравнения – 155 (48,0%) и 168 (52,0%) соответственно. Все обследования разделены в зависимости от фазы менструального цикла на подфазы: ранняя пролиферативная (4–7-й день), средняя пролиферативная (8–10-й день), поздняя пролиферативная (11–13-й день). Поскольку овуляция наступала не ранее 12-го дня цикла, к ранней секреторной подфазе отнесены 12–17-й дни цикла, средней секреторной – 18–24-й дни, поздней секреторной – более 24-го дня. В случае ановуляторного цикла, который устанавливался по отсутствию доминантного фолликула или при динамической регистрации персистенции неовулировавшего фолликула, исследования проводили в следующие периоды: 14–17-й, 18–24-й и более 24-го дни цикла. Достоверной возрастной разницы между основной группой и здоровыми женщинами в зависимости от фаз, подфаз и периодов менструального цикла выявлено не было (P> 0,05) (табл. 1).

Таблица 1. Возраст обследованных пациенток в соответствии с фазами и типом менструального цикла

Тип менструального цикла	Сроки исследования (фазы и периоды)	Эндометрит		Норма	
		n	Возраст	n	Возраст
	ранняя пролиферативная	126	33,0 23,3–44,8	63	31,0 20,2–43,9

			20,0–53,0		17,0–45,0
	средняя пролиферативная	119	33,5 26,0–46,0 20,0–50,0	48	32,7 20,7–45,0 18,0–47,0
	поздняя пролиферативная	49	36,5 24,0–47,6 20,0–50,0	44	32,3 20,5–45,0 18,0–52,0
	всего	295	34,0 24,0–47,0 20,0–53,0	155	32,8 20,0–45,0 17,0–52,0
Овуляторный	ранняя секреторная	9	36,0 27,8–43,4 27,0–45,0	23	33,7 22,3–45,6 20,0–48,0
	средняя секреторная	26	33,0 26,3–42,0 21,0–44,0	55	30,3 21,0–41,0 20,0–47,0
	поздняя секреторная	12	27,5 25,6–42,8 25,0–45,0	16	30,3 25,0–35,5 20,0–40,0
	всего	49	33,0 26,0–43,4 21,0–45,0	87	31,3 21,3–41,7 20,0–48,0
Ановуляторный	14–17 день цикла	41	34,0 22,0–45,0 19,0–52,0	22	30,0 23,0–46,8 19,0–51,0
	18–24 день цикла	21	34,7 23,0–46,0 21,0–46,0	32	28,0 21,0–48,5 20,0–50,0
	более 24-го дня цикла	17	34,5 25,4–49,3 19,0–51,0	20	28,0 19,9–48,0 18,0–48,0

	всего	79	34,0 21,9–46,2 19,0–52,0	74	32,1 20,7–48,0 18,0–51,0

Примечание: количественные параметры представлены в виде медианы (первая строка ячейки), 5–95-го процентилей (вторая строка ячейки) и минимального – максимального значений (третья строка ячейки).

2.2. Клиническое обследование больных

Клиническое обследование включало в себя общий осмотр, углубленное исследование половой системы. В изучение гинекологического анамнеза входило сбор данных о возрасте менархе, характере и продолжительности менструального цикла и менструаций, паритете, наличии гинекологических заболеваний. При изучении настоящего заболевания уточнялись давность его выявления, клинические особенности течения заболевания, проводилось ли предшествующее лечение и его эффективность. Гинекологический статус оценивали на основании осмотра наружных половых органов, влагалищного осмотра и осмотра шейки матки в зеркалах, бимануального влагалищного исследования.

В основной группе нарушение менструального цикла отмечали 302 (71,4%) пациентки. Среди них: кровомазанье до и после менструации было у 116 (27,4%) больных, межменструальные кровомазанья – у 95 (22,5%), нерегулярный цикл – у 98 (23,2%), гиперменструальный синдром – у 45 (10,6%), изолированно гиперменорея – у 88 (20,8%), изолированно пройменорея – у 53 (12,5%), гипоменорея – у 25 (5,9%) и дисменорея – у 44 (11,1%). На хронические тазовые боли жаловались 114 (27,0%) женщин и на диспареунию – 81 (19,1%). Носительство ВМК не более чем за год до исследования отмечено у 38 (9,0%) человек. Кроме этого, бесплодие как первичное, так и вторичное было у 231 (54,6%) пациентки, из них у 49 (11,6%) в анамнезе было указание на экстракорпоральное оплодотворение с переносом эмбриона и отсутствием его развития. Роды отмечались у 265 (62,6%) женщин; выкидыши, в том числе неразвивающаяся беременность, – у 135 (31,9%); медицинский аборт – у 167 (39,5%).

Из гинекологических операций следует отметить тубэктомию (аднексэктомию) по поводу воспалительного процесса придатков матки, которой подверглась 61 (14,4%) больная, а также тубэктомию (туботомию) вследствие эктопической беременности – 41 (9,7%) женщина. Консервативная миомэктомия проведена 48 (11,3%) пациенткам (без рецидивирования на момент исследования), операции по поводу наружного эндометриоза – 56 (13,2%). Гистероскопия была у 93 (22,0%) больных в связи с полипэктомией, миомэктомией, гиперпластическим процессом эндометрия, реконструктивно-пластическими операциями по поводу аномалий развития или рассечения синехий. Неоднократное вхождение в полость матки (выскабливание по поводу медицинского аборта, неразвивающейся беременности; гистероскопия и др.) проведено 114 (27,0%) пациенткам.

2.3. Специальные методы обследования больных

Всем пациенткам проводили УЗИ органов малого таза в В-режиме, ЦДК и ЭДК импульсно-волновом режиме (PW) и в ангиорежиме при 3D реконструкции на ультразвуковых системах iU22 и Epiq7 (Philips, Нидерланды). Применялось обзорное трансабдоминальное сканирование и последующее трансвагинальное исследование. Измерение матки и яичников проводили по общепринятой методике в двух взаимно перпендикулярных плоскостях с вычислением объема (см^3) по формуле, заложенной в программное обеспечение ультразвуковых приборов:

V = 0,523 x A x B x C, где A, B и C – длина, толщина и ширина органа (см), 0,523 – коэффициент.

Эндометрий измеряли аналогичным образом, получая не только толщину М-эха, но и объем по приведенной выше формуле, после чего определяли процентное отношение объема эндометрия к объему тела матки:

Отношение (%) = Объем эндометрия: Объем тела матки x 100.

При оценке слизистой полости матки обращали внимание на ее структуру и эхогенность, выраженность линии смыкания листков слизистой или расширение полости матки, состояние наружного контура М-эха, наличие акустических

феноменов в виде реверберации за мелкими гиперэхогенными включениями. В миометрии измеряли просвет аркуатных вен. Кроме этого, учитывали появление боли при имитации двуручного исследования с помощью пальпации в надлобковой области свободной рукой при введенном полостном датчике.

Количественная оценка степени васкуляризации заключалась в получении индекса васкуляризации (VI), характеризующего процентное отношение цветовых вокселов в объеме тела матки и эндометрия; индекса потока (FI), или интенсивности кровотока, показывающего медиану яркости цветовых вокселов, которая зависит от скорости кровотока в заданном трехмерном объеме; и васкуляризационно-потоковый индекс (VFI), являющийся произведением индекса васкуляризации и индекса потока, разделенным на 100.

Для получения перечисленных индексов необходима прикладная программа QLab, работающая при 3D-реконструкции в ангиорежиме. Увеличение регулировали таким образом, чтобы матка занимала практически весь экран монитора. Шкалу скорости устанавливали на 3 см/с, а мощность цветового картирования – на максимальное значение, но до появления акустических помех. Угол построения 3D-объекта задавали в 85 градусов с тем, чтобы вся матка вошла в исследуемую область.

Ручная обводка контура матки проводилась по 10 плоскостям (рис. 1). Получение VI, FI и VFI происходит автоматически с помощью программного обеспечения опции QLab, что отражается на экране монитора (рис. 2).

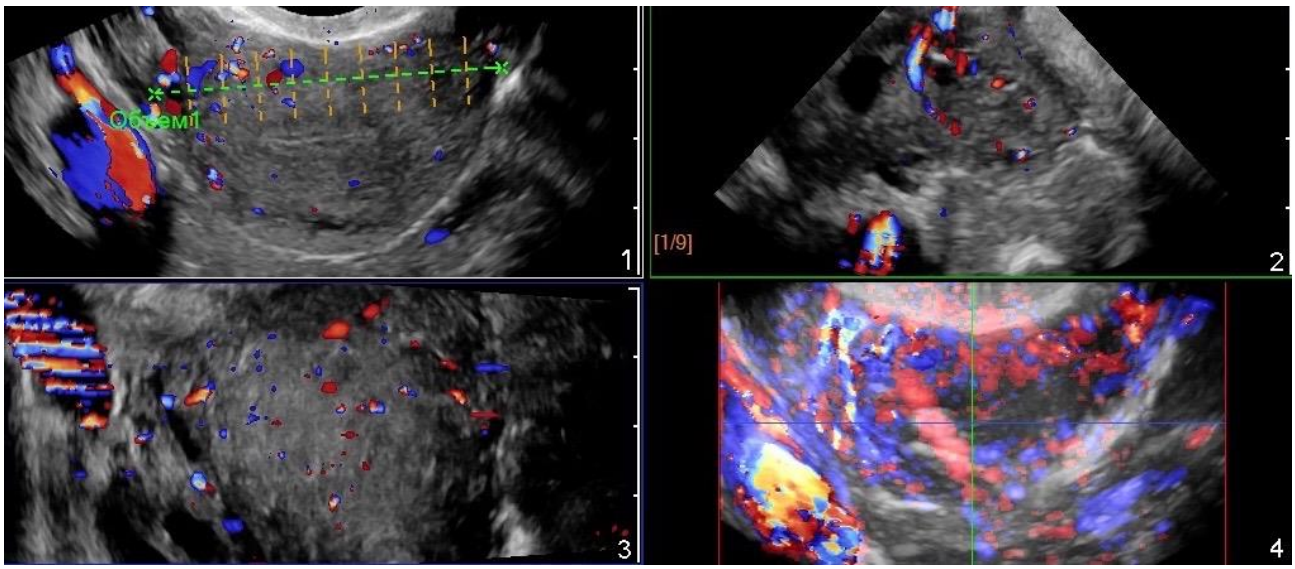

Рис. 1. Плоскости, по которым проводилась обводка тела матки, 3D, опция QLab

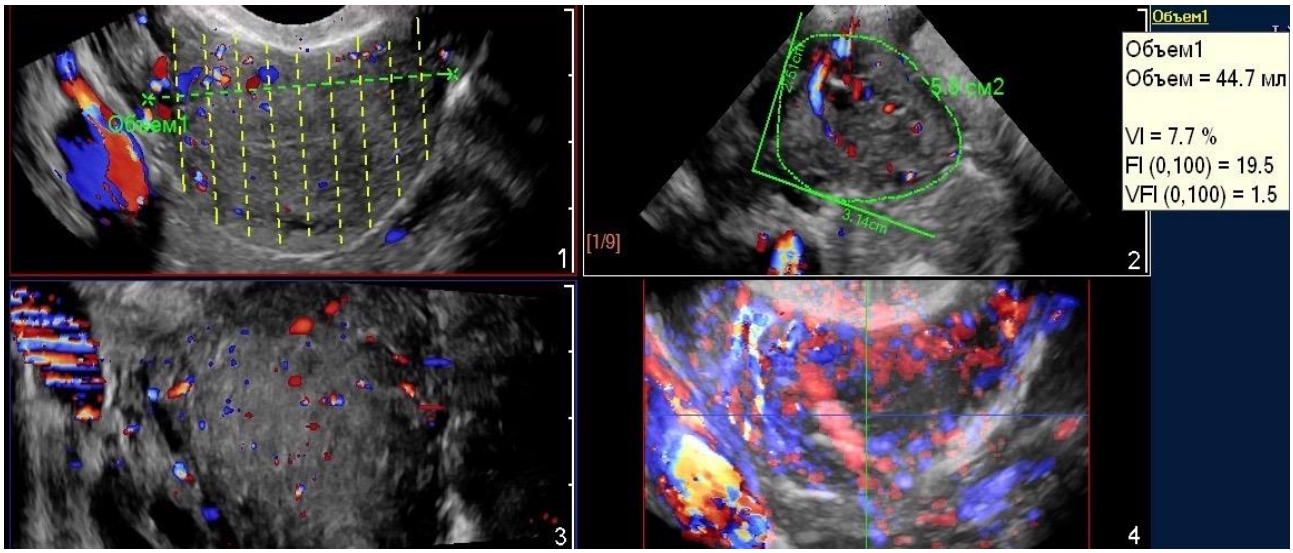

Рис. 2. Получение данных VI, FI, VFI в матке, 3D, опция QLab

Аналогичным образом получали показатели этих индексов в эндометрии (рис. 3, 4).

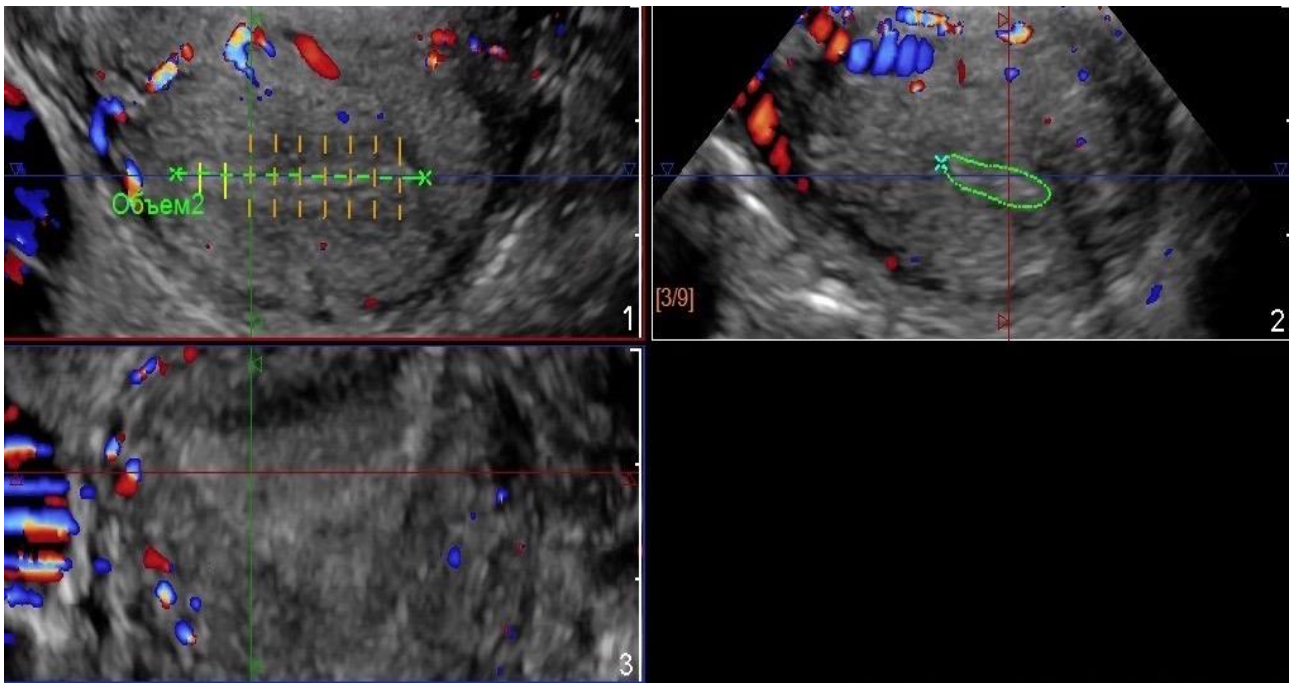

Рис. 3. Плоскости, по которым проводилась обводка эндометрия, 3D, опция QLab

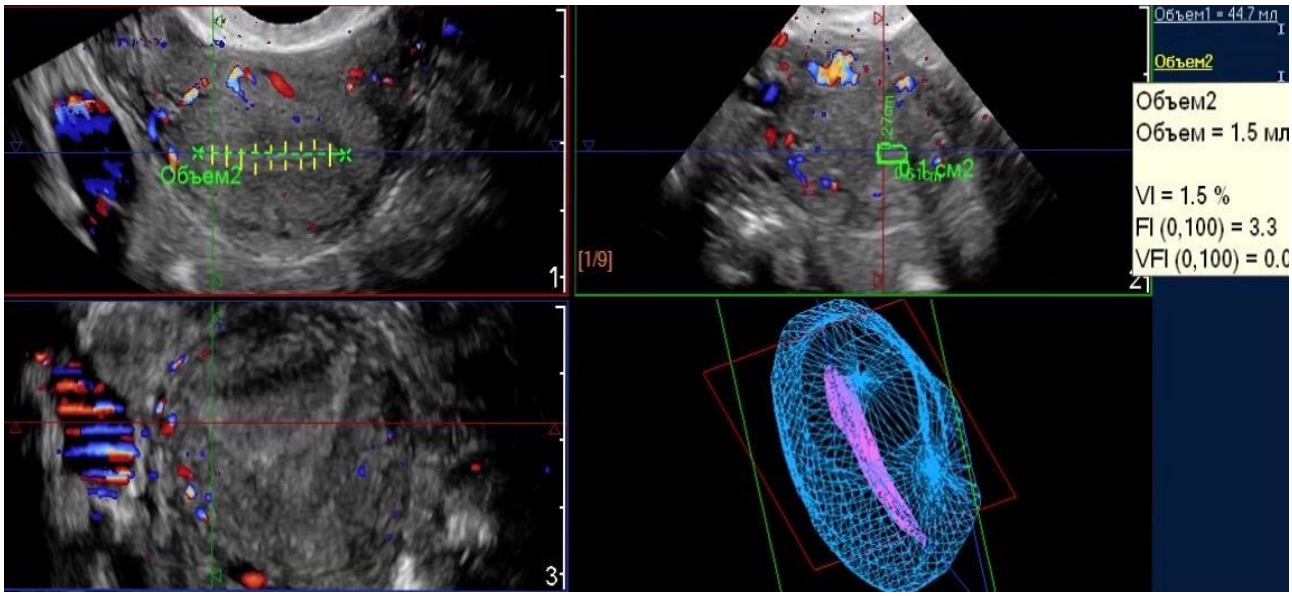

Рис.4. Получение данных VI, FI, VFI в эндометрии, 3D, опция QLab

Следующим этапом проводили оценку гемодинамики матки по показателям обеих маточных артерий. Диаметр маточных артерий, обнаруживаемых по боковым поверхностям матки от перешейка до трубного угла, измеряли в наиболее прямолинейном участке при большом увеличении интересующей области по цветовому контуру перпендикулярно оси сосуда (Рис. 5). Учитывали не только целые, но и десятые доли миллиметра.

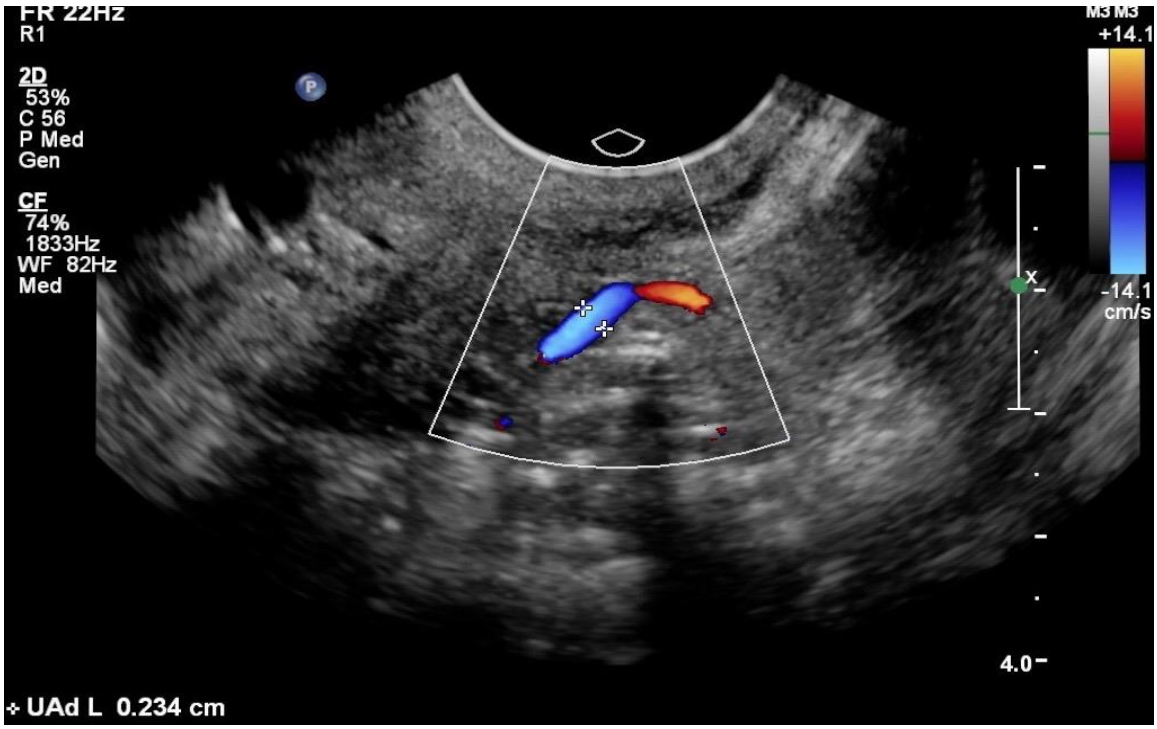

Рис. 5. Измерение диаметра маточной артерии

При импульсноволновой допплерографии маточной артерии исследовали такие показатели, как максимальная скорость кровотока (V_{max}) (см/с), усредненная по времени средняя скорость кровотока (V_{mean}) (см/с), пульсационный индекс (PI) и индекс резистентности (RI), появляющиеся на экране монитора при автоматической трассировке спектра (Рис.6.). При получении уголзависимых скоростных параметров соблюдали адекватный угол инсонации с его коррекцией.

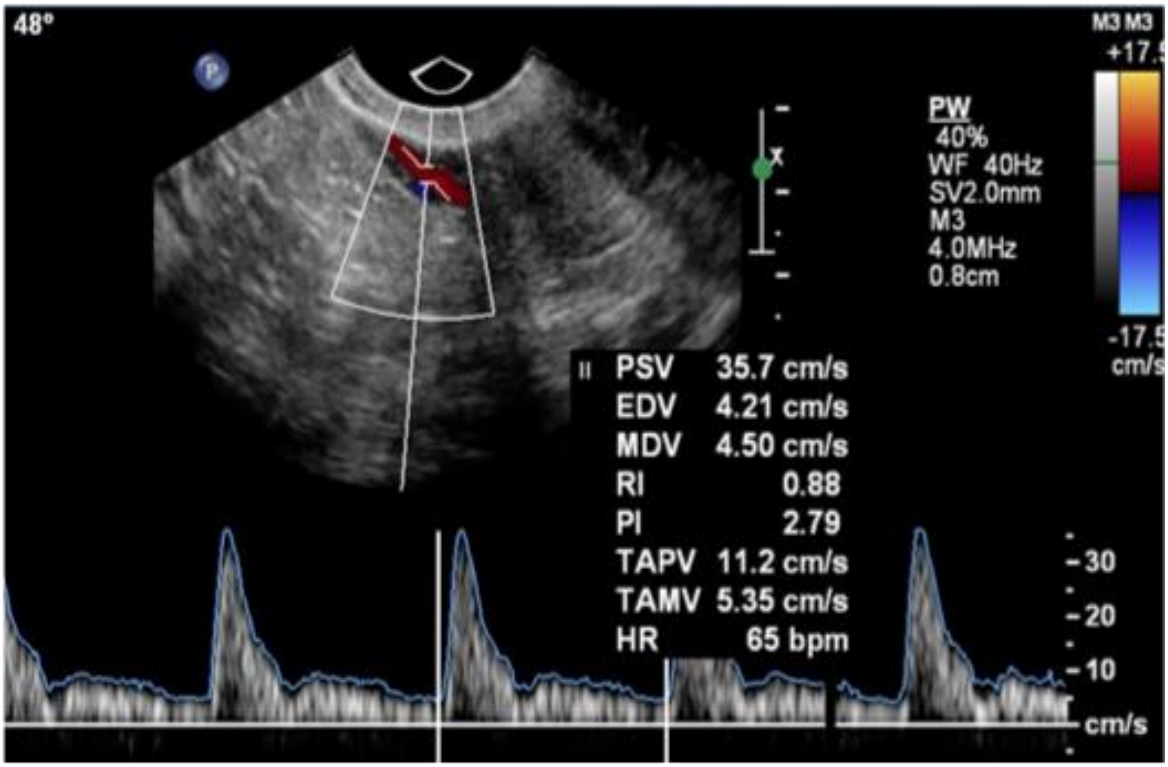

Рис. 6. Определение V_{max}, V_{mean}, PI, RI маточной артерии

В дальнейшем определяли индекс артериальной перфузии (ИАП), который отражает перфузию 1 см^3 тела матки кровью, поступающей по обеим маточным артериям, выраженный в процентах. Для этого вычисляли объемный кровоток (см^3 за один сердечный цикл) в каждой из маточных артерий по следующей формуле:

$V_{vol} = V_{mean}$ x S, где S – площадь маточной артерии (см^2).

Площадь сосуда рассчитывали по стандартной формуле круга:

S = ¼ x d^2, где d – диаметр артерии (см).

Таким образом, формула расчета объемного кровотока в каждой из маточных артерий приобретает следующий вид:

$V_{vol} = 0{,}785 \times V_{mean} \times d^2$.

ИАП является суммарным объемным кровотоком обеих маточных артерий, выраженный в процентах, и рассчитывается по формуле:

ИАП (%) = ($V_{volMAправая} + V_{volMAлевая}$) : $V_{матки}$ x 100,

где $V_{volMAправая}$ – объемный кровоток правой маточной артерии (см^3 за один сердечный цикл); $V_{volMAлевая}$ – объемный кровоток левой маточной артерии (см^3 за один сердечный цикл); $V_{матки}$ – объем матки (см^3).

2.4. Методы статистической обработки данных

Статистическая обработка материала производилась при помощи программного обеспечения MS Excel, MedCalc.

Определение типа распределения проводилось в исследуемой и контрольной группах как по отдельности, так и в группе исследуемая + контрольная. Анализ типа распределения производился с помощью критерия Шапиро-Уилка, в результатах в виде таблиц приводится точное значение критерия W, уровень значимости *p,* который позволил оценить нормальность распределения (в случае, если $p>0,05$ распределение считали нормальным, если $p<0,05$ – отличным от нормального) и частотные гистограммы. Учитывая, что часть данных не подчинялась нормальному распределению, все результаты представлены как медиана (50-й процентиль), 5–95-й процентили и минимальное – максимальное значения. Дискретные признаки представлены в виде частот (%).

С помощью ROC-анализа и логит-анализа определено количество признаков с высокой диагностической точностью и наименьшим отрицательным предсказательным значением.

С помощью метода логистической регрессии (логит-анализа) выявлены значимые допплерометрические маркеры эндометрита, поскольку исход представляет собой бинарную переменную (эндометрит есть/нет), в отношение которой можно вычислить уровни влияния и значимость каждого маркера. В результатах анализа для каждого найденного маркера приводятся уравнение регрессии, бета-коэффициенты уравнения, уровень значимости *p* для коэффициентов, объяснение направления связи, графики регрессионного анализа с интерпретацией.

Определение чувствительности, специфичности и порогового значения для каждого из значимых маркеров в каждую фазу цикла с помощью ROC – анализа. Из маркеров, полученных методом логит-анализа отобраны значимые, после чего с помощью ROC-анализа оценены их диагностическая точность, чувствительность и специфичность, а также для каждого определено пороговое значение, для которого чувствительность и специфичность являются

максимальными. В результатах для каждого выбранного предиктора приводятся значения его чувствительности, специфичности и порогового значения, графики ROC-кривых, а также графическое представление в виде гистограмм.

Результаты регрессии представлены на графике Forest plot, проиллюстрировано отношение шансов. Оценка эффективности регрессионной модели производилась с помощью ROC-анализа, результаты представлены в виде значений AUC. Для оценки влияния маркеров использовался метод бинарной логистической регрессии, оценивались значения бета-коэффициента и уровень значимости P, достоверными считались различия при $P<0,05$.

Глава 3. РЕЗУЛЬТАТЫ ИССЛЕДОВАНИЙ

3.1 Результаты исследований в В-режиме

Объем тела матки среди женщин основной группы был в пределах 17,7–205,0 см^3 (медиана – 54,0 см^3, 5–95-й процентили – 26,0–102,2 см^3), в то время как у здоровых – 25,0–85,0 см^3 (медиана – 49,9 см^3, 5–95-й процентили – 28,0–79,0 см^3) (P<0,05). Достоверно бóльший (P<0,05) объем отмечался у пациенток основной группы в пролиферативную фазу (за счет ранней и средней пролиферативных фаз), а также в ранний и поздний периоды ановуляторного цикла (табл. 2). Гипоплазия матки у пациенток основной группы, когда ее объем был ниже минимального значения, полученного при обследовании здоровых женщин (25 см^3), регистрировалась у 16 (3,8%) больных.

Таблица 2. Объем тела матки (см^3) у больных эндометритом и здоровых женщин

Тип менструального цикла	Сроки исследования (фазы и периоды)	Эндометрит		Норма	
		n	Объем матки	n	Объем матки
	ранняя пролиферативная	126	52,8* 24,8–94,8 19,5–205,0	63	44,0 27,3–74,7 25,2–77,2
	средняя пролиферативная	119	52,8* 26,6–96,9 19,5–137,0	48	44,1 27,7–71,5 25,3–82,3
	поздняя пролиферативная	50	54,8 26,5–101,1 24,6–204,5	44	56,9 32,0–80,2 29,1–82,1
	всего	295	53,2* 25,9–99,8 19,5–205,0	155	47,2 27,9–77,7 25,2–82,3
Овуляторный	ранняя секреторная	9	59,7 29,2–73,5	23	51,8 34,7–79,1

			26,0–74,5		28,9–81,5
	средняя секреторная	26	52,6 32,6–90,3 27,9–93,0	55	52,2 26,3–76,1 25,0–85,0
	поздняя секреторная	12	56,7 36,8–90,8 27,0–115,0	16	50,0 34,0–73,7 33,9–78,8
	всего	49	56,1 29,1–90,1 26,0–115,0	87	50,5 28,1–78,0 25,0–85,0
Ановулятор ный	14–17-й день цикла	41	58,2* 22,9–105,2 17,7–118,6	22	48,8 31,6–66,8 27,5–78,0
	18–24-й день цикла	21	56,7 25,4–104,0 24,0–131,4	32	49,0 28,5–76,2 25,0–83,0
	более 24-го дня цикла	17	71,4* 32,7–131,1 28,2–145,5	20	60,0 37,3–77,2 30,5–77,8
	всего	79	62,1* 25,0–119,3 17,7–145,5	74	52,7 29,9–77,4 25,0–83,0

Примечание: Примечание: количественные параметры представлены в виде медианы (первая строка ячейки), 5–95-го процентилей (вторая строка ячейки) и минимального – максимального значения (третья строка ячейки). * – достоверные отличия при P<0,05.

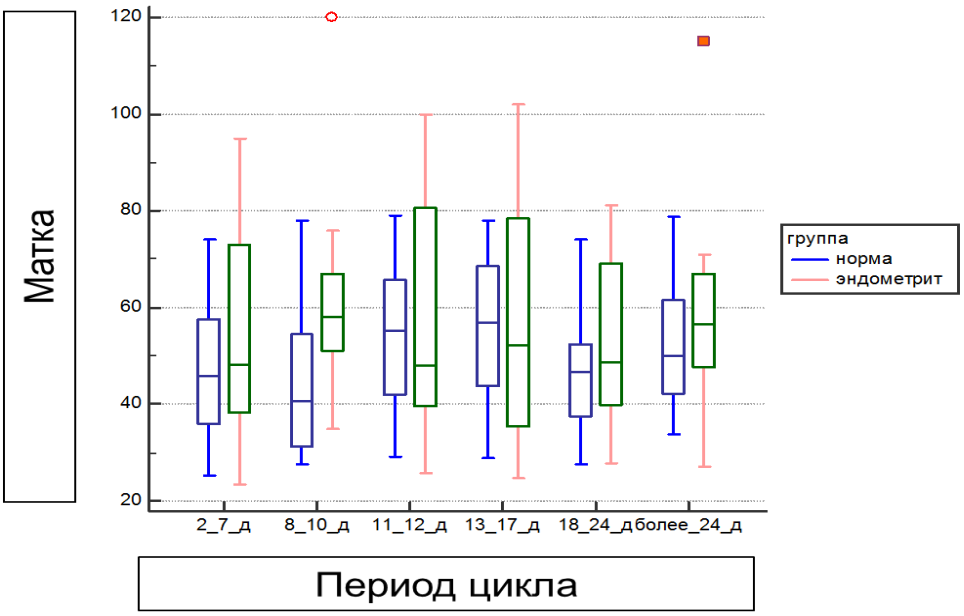

Рис. 7. Объем матки в двух группах исследования

Толщина эндометрия как в основной группе, так и в группе контроля поступательно увеличивалась по мере увеличения дня менструального цикла. Достоверно бóльшие (P<0,05) значения М-эха у больных эндометритом отмечены в раннюю пролиферативную фазу. Значения объема эндометрия в основной группе были достоверно больше (P<0,05) в I фазе менструального цикла за счет ранней и средней пролиферативных фаз, а также при ановуляторных циклах в сроки 14–17-й дни и более 24-го дня (табл. 3).

Таблица 3. Толщина (мм) и объем (см^3) эндометрия у больных эндометритом и здоровых женщин

Тип менструального цикла	Сроки исследования (подфазы и периоды)	Эндометрит			Норма		
		n	Толщина М-эха	Объем эндометрия	n	Толщина М-эха	Объем эндометрия
	ранняя пролиферативная	126	5,0* 2,0–9,8 1,7–16,0	2,3* 1,1–6,7 0,5–16,8	63	4,0 2,5–6,9 2,0–10,0	1,9 0,8–3,9 0,6–5,3
	средняя пролиферативная	119	6,0 2,9–13,0 1,0–18,0	3,2* 1,2–8,1 0,6–15,5	48	6,0 3,0–9,0 2,0–12,0	2,6 1,3–5,1 0,7–5,4

	поздняя пролиферативная	49	7,0 3,0–14,0 1,3–19,0	4,2 1,7–12,2 1,0–20,0	44	9,0 5,0–12,9 3,0–14,0	5,2 3,1–9,2 2,8–10,1
	всего	295	6,0 2,1–13,0 1,0–19,0	3,1* 1,1–8,6 0,5–20,0	155	6,0 3,0–11,0 2,0–14,0	2,7 1,0–6,9 0,6–10,1
Овуляторный	ранняя секреторная	9	8,0 5,0–13,6 5,0–14,0	3,7 2,0–8,9 1,9–8,9	23	10,0 7,1–11,9 6,0–12,0	5,9 3,7–7,8 3,0–11,0
	средняя секреторная	26	8,0 5,0–13,7 3,5–22,0	5,8 2,4–12,1 1,7–15,7	48	11,0 7,0–14,6 6,0–15,0	6,1 4,0–9,8 3,1–11,1
	поздняя секреторная	12	10,0 7,0–11,5 6,0–12,0	5,5 3,1–10,9 2,4–14,0	16	10,5 7,8–14,3 7,0–15,0	5,9 3,7–9,9 3,2–9,9
	всего	49	9,0 5,0–13,8 3,5–22,0	5,3 2,3–12,5 1,7–15,7	87	10,0 7,0–14,0 6,0–15,0	5,9 3,7–9,9 3,0–11,1
Ановуляторный	14–17-й день цикла	41	8,0 4,4–14,0 4,0–14,0	6,3* 1,2–12,6 0,9–13,4	22	7,7 3,1–11,0 3,0–12,0	3,8 1,7–6,3 1,3–9,5
	18–24-й день цикла	21	7,0 2,3–14,4 2,0–15,0	4,4 1,5–10,6 1,5–11,3	32	9,0 4,6–13,5 3,0–14,0	4,4 2,0–7,5 1,8–9,2
	более 24-го дня цикла	17	8,4 3,0–15,5 3,0–18,0	7,6* 1,7–13,7 0,8–15,4	20	8,0 4,9–14,0 3,0–14,0	4,2 1,5–6,7 1,5–7,3
	всего	79	8,0 3,0–14,1 2,0–18,0	5,6* 1,4–12,4 0,8–15,4	74	8,0 3,7–13,4 3,0–14,0	4,1 1,8–7,3 1,3–9,5

Примечание: представление количественных параметров и остальные обозначения как в табл. 2.

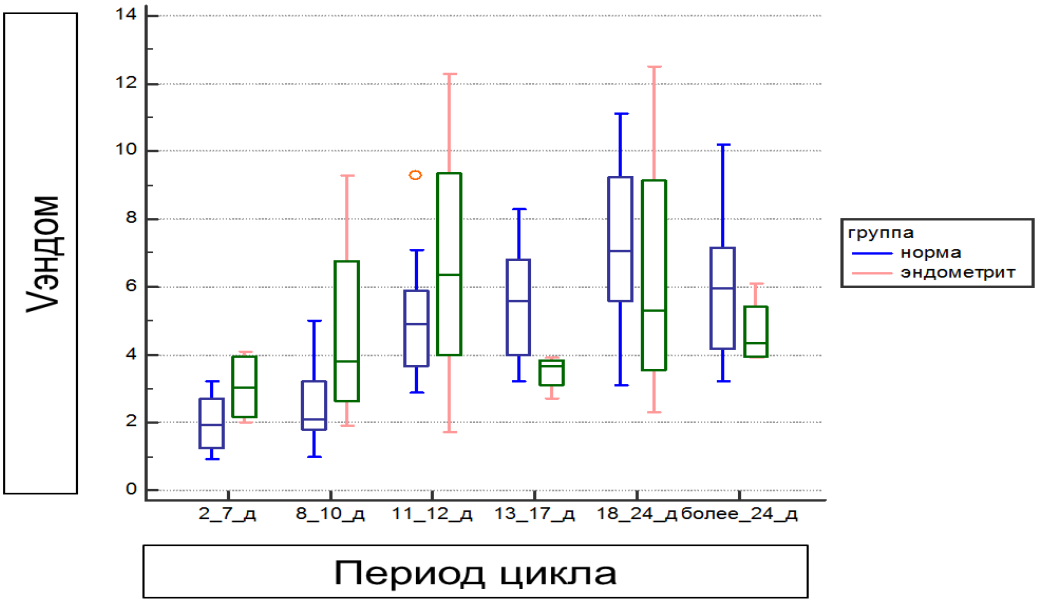

Рис. 8. Объем эндометрия в обеих группах исследования в различные фазы менструального цикла

Среди больных в позднюю пролиферативную и секреторную фазы у 25 (25,5%) женщин эндометрий был тоньше 5 мм, а у 7 (1,7%) – его толщина превышала 15 мм. В поздней пролиферативной фазе только у 2 (4,5%) здоровых женщин позднего репродуктивного возраста значение М-эхо составляло 3 и 4 мм, в то время как во II фазе овуляторного цикла показателя менее 6 мм не отмечено (P<0,05).

Процентное отношение объема эндометрия к объему тела матки между основной и контрольной группами достоверно (P<0,05) отличалось во II фазе овуляторного цикла, когда это отношение оказалось меньше, чем у здоровых женщин. При ановуляторном цикле у пациенток с эндометритом отношение было достоверно большим в период 14–17-й дни цикла (табл. 4).

Таблица 4. Отношение объема эндометрия к объему тела матки (ОЭ/ОМ) (%) у больных эндометритом и здоровых женщин

Тип менструального цикла	Сроки исследования (подфазы и периоды)	Эндометрит		Норма	
		n	ОЭ/ОМ	n	ОЭ/ОМ

	ранняя пролиферативная	126	4,6 2,1–12,6 1,0–20,7	63	4,4 2,2–6,6 1,3–7,0
	средняя пролиферативная	119	6,1 2,6–13,5 1,3–23,1	48	6,2 2,9–8,4 2,3–9,8
	поздняя пролиферативная	50	7,3 3,4–14,1 2,0–23,7	44	8,9 6,5–14,1 6,0–16,3
	всего	295	5,8 2,3–13,8 1,0–23,7	155	6,1 2,5–11,7 1,3–16,3
Овуляторный	ранняя секреторная	9	9,9* 3,8–14,4 3,0–14,9	23	11,5 7,8–14,3 7,5–16,7
	средняя секреторная	28	9,0* 3,9–18,5 3,1–20,8	55	11,7 9,3–18,1 9,0–18,6
	поздняя секреторная	12	8,6* 5,6–18,0 5,0–21,6	16	11,3 7,4–15,4 5,3–15,8
	всего	49	8,9* 5,2–18,7 3,0–21,6	87	11,6 8,9-18,0 5,3–18,6
Ановуляторный	14–17-й день цикла	29	11,6* 5,1–18,4 2,6–20,7	22	8,5 4,6–12,2 4,4–13,7
	18–24-й день цикла	33	7,5 1,9–15,4 1,9–19,9	32	8,9 4,9–14,4 3,8–15,2
	более 24-го дня	17	8,7	20	6,8

	цикла		3,6–17,6 2,4–25,0		4,0–11,1 3,7–11,1
	всего	79	8,7 2,4–18,3 1,9–25,0	74	8,1 4,5–13,4 3,7–15,2

Примечание: представление количественных параметров и остальные обозначения как в табл. 2.

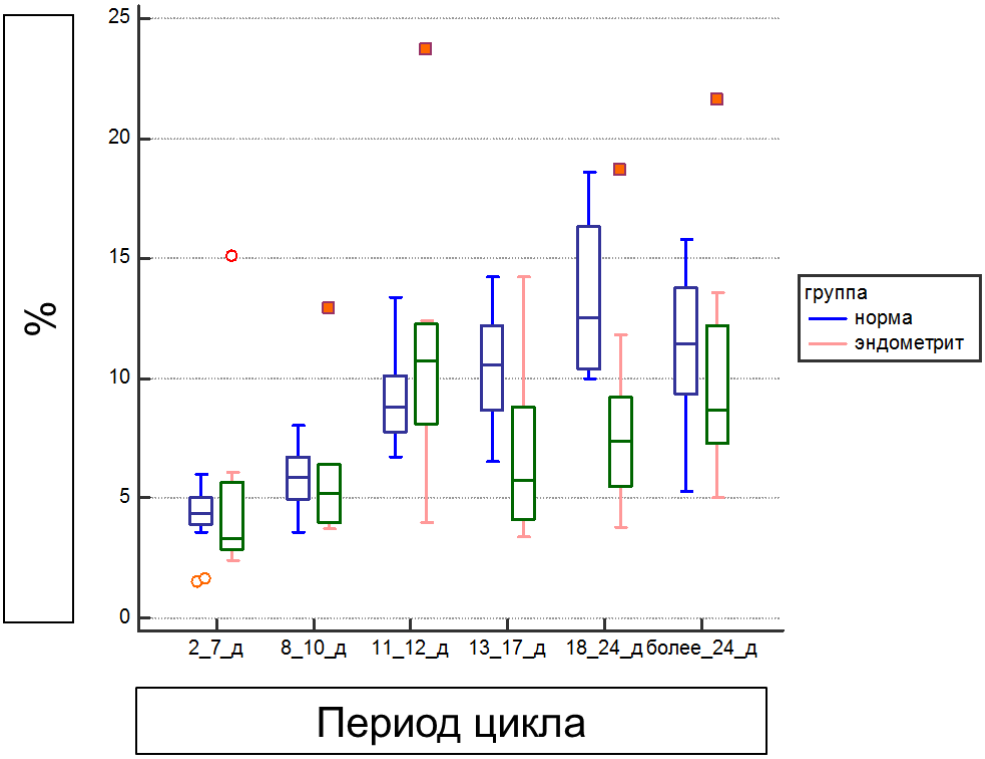

Рис. 9. Отношение объема эндометрия к объему матки (%) в двух группах исследования

Расположение матки в *retroflexio* в основной группе встречалось у 98 (23,3%) пациенток, в группе контроля – у 63 (19,5%) (P> 0,05). Обращал на себя внимание тот факт, что у 22 (5,2%) больных во время исследования менялось расположение матки *anteflexio–retroflexio* (или наоборот), в то время как у здоровых женщин такого изменения не наблюдалось (P<0,05).

Структура миометрия у 118 (27,9%) пациенток с эндометритом была неоднородной – это проявлялось зонами повышенной и сниженной эхогенности без четких границ; мелкими гиперэхогенными включениями без акустических феноменов; гиперэхогенными включениями с акустическим эффектом реверберации («хвост кометы»), что является проявлением пузырьков газа (рис. 10) [24].

Рис. 10. Гиперэхогенное включение с акустическим эффектом реверберации

Изменения локализовались преимущественно в субэндометриальном слое с распространением вплоть до серозного покрова. Кроме этого, отмечались снижение эхогенности у 85 (20,1%) пациенток и диффузно-неоднородная структура миометрия без акустических феноменов – у 118 (27,9%) (рис.11).

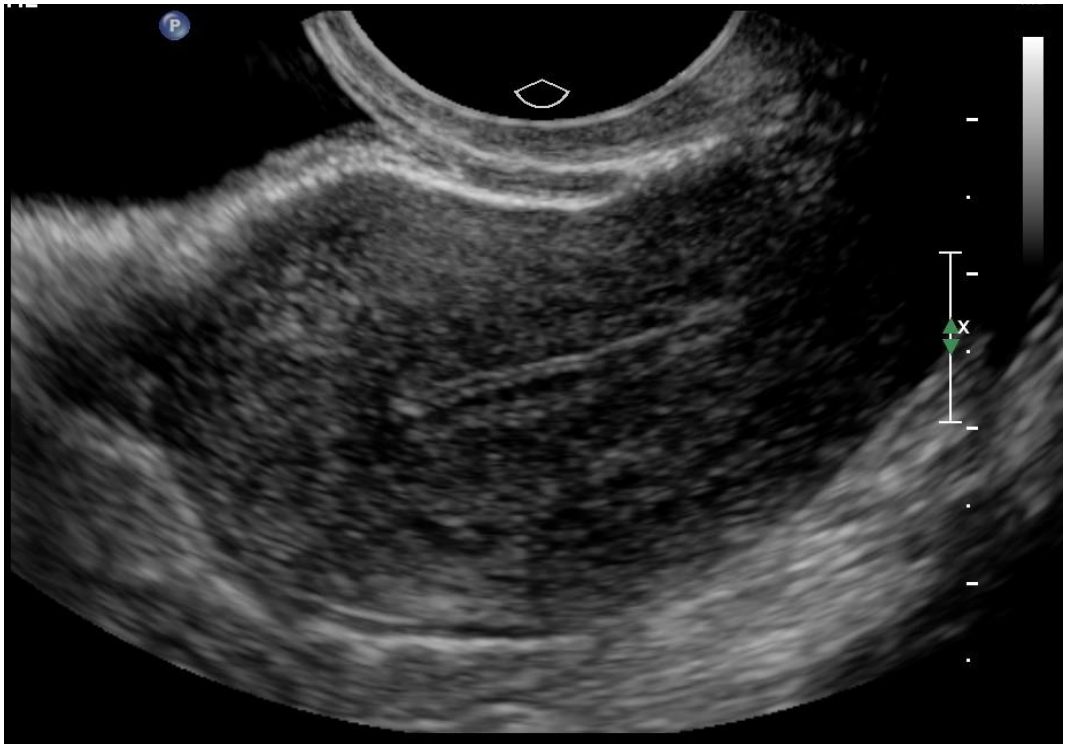

Рис. 11. Снижение эхогености и диффузно-неоднородная структура эндометрия

Миометрий здоровых женщин во всех случаях был достаточно однородный, без патологических включений.

В контрольной группе радиальные вены в В-режиме не визуализировались, диаметр аркуатных вен в большинстве случаев не превышал 2 мм, что соответствует нормативным параметрам [54]. Только у 2 (0,6%) человек просвет аркуатного сплетения составлял 3 мм. В основной группе у 94 (22,2%) женщин имелось расширение вен миометрия от 2 до 6 мм (P<0,05) (рис. 12).

В 75 (17,7%) случаях контур матки был бугристым, в 62 (14,7%) – нечетким. Звукопроводимость, оцениваемая субъективно, у 85 (20,1%) пациенток была повышена. Миометрий здоровых женщин является эталоном звукопроводимости для органов малого таза [54,100].

Рис. 12 Расширение радиальных вен и вен аркуатного сплетения

У здоровых женщин имелась стадийность изменения эхогенности слизистой оболочки полости матки: постепенно от низкой (в раннюю пролиферативную фазу) к высокой (в секреторную фазу). В случаях ановуляторного цикла секреторная трансформация нарушалась, что проявлялось изо- и гипоэхогенным эндометрием у 14 (18,9%) пациенток. При этом наружный контур М-эха (проекция

базального слоя) был четким, ровным, повышенной эхогенности, за исключением 2 (3,2%) женщин в ранней пролиферативной фазе. Эхогенность линии смыкания листков слизистой в пролиферативной фазе была идентичной наружному контуру М-эха. Во II фазе цикла в связи с повышением эхогенности слизистой линия смыкания становилась менее выраженной, а в поздней секреторной фазе она определялась фрагментарно или исчезала. При ановуляторных циклах у лиц с изо- и гипоэхогенным эндометрием линия смыкания оставалась такой же, как в I фазе. Структура слизистой у здоровых женщин была достаточно однородной, но после 24-го дня овуляторного или ановуляторного цикла у 5 (13,9%) визуализировались мелкие ан-гипоэхогенные включения, что, по данным литературы, является нормой [8]. Зияния полости матки в контрольной группе не наблюдалось.

У больных эндометритом отмечались множественные изменения и функционального, и базального слоев. Так, повышение эхогенности эндометрия в раннюю и среднюю пролиферативные фазы цикла наблюдалось у 186 (75,9%) женщин ($P<0,05$), а гипоэхогенный эндометрий в секреторной фазе – у 16 (32,7%) ($P<0,05$). Также в ранней и средней пролиферативных фазах имелись случаи смешанной эхогенности в пределах одной стенки, или один из листков слизистой был повышенной эхогенности, а другой – сниженной (рис. 13). Только у 33 (9,6%) пациенток эхогенность слизистой оболочки соответствовала фазе менструального цикла.

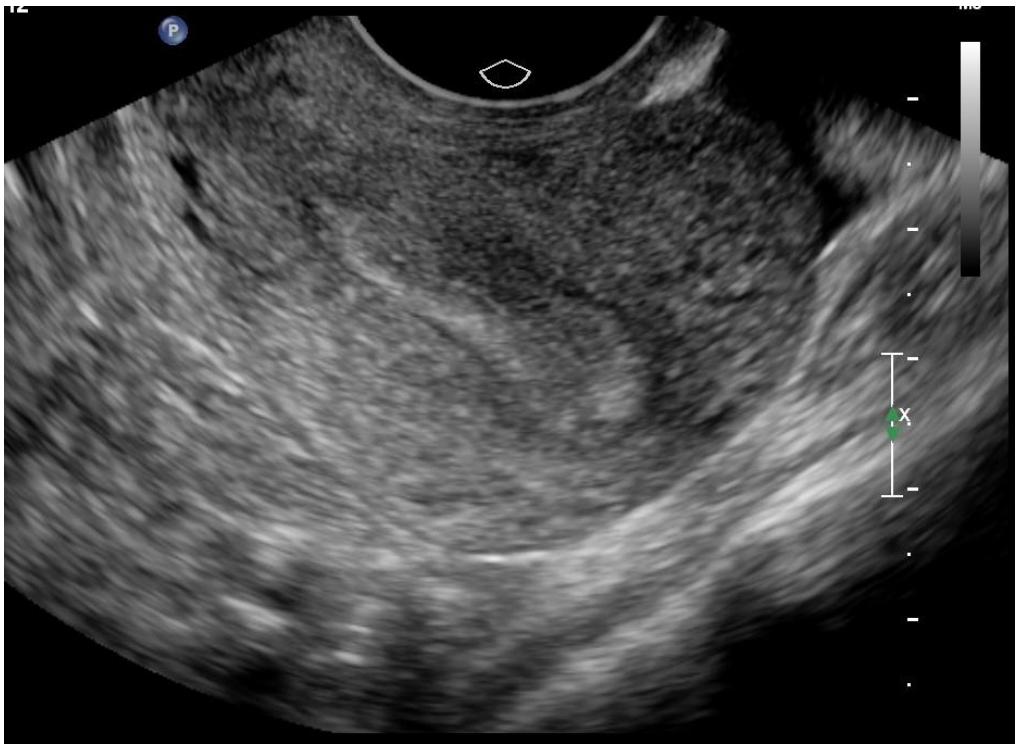

Рис. 13. Разная эхогенность эндометрия: гипоэхогенная задняя стенка и гиперэхогенная – передняя стенка. Матка в *retroflexio*

Для больных эндометритом была характерна неоднородная структура эндометрия, которая отмечена в 337 (79,7%) случаях (P<0,05). Это заключалось в множественных разнокалиберных ан- и гипоэхогенных включениях, как имеющих четкий контур, так и с отсутствием его. Кроме этого, в структуре срединного комплекса визуализировались включения малого размера правильной и неправильной формы, часть из которых были без акустических феноменов, часть – с феноменом реверберации. Каких-либо закономерностей локализации патологических зон в эндометрии не выявлено.

У 25 (5,9%) пациенток отмечалась асимметрия толщины слизистой передней и задней стенок (рис. 14), в то время как в контрольной группе толщина эндометрия стенок имела одинаковые значения (P<0,05).

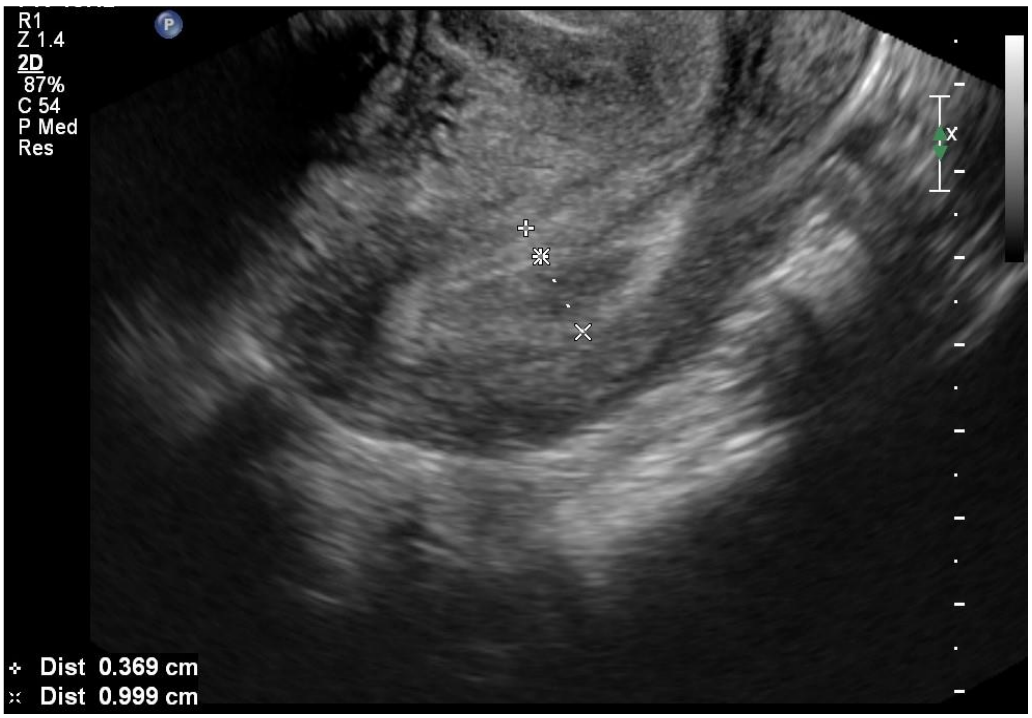

Рис. 14. Асимметрия толщины эндометрия (толщина передней стенки 4 мм, задней стенки 10 мм)

Наружный контур М-эха у 137 (32,4%) больных был нечеткий, неровный, плавно переходящий в субэндометриальный слой, вплоть до того, что базальный слой не идентифицировался (P<0,05). В 140 (33,1%) случаях он был фрагментарно высокой эхогенности, что иногда чередовалось с гипоэхогенными участками, в том числе встречались гиперэхогенные включения различной формы и размеров без акустических феноменов (P<0,05) (рис. 15).

Рис. 15. Отсутствие контура М-эха и линии смыкания листков слизистой, гиперэхогенное

включение в базальном слое задней стенки, нечеткий наружный контур задней стенки матки

Линия смыкания листков слизистой в I фазе у 179 (42,3%) женщин была нечеткой, неровной или практически неопределяемой (P<0,05), в то время как у 93 (22,0%) пациенток она была частично или полностью гиперэхогенной и утолщенной (P<0,05) (рис. 16).

Рис. 16. Чрезмерно выраженная линия смыкания передней и задней стенок эндометрия, нечеткий контур М-эха

Расширение полости матки за счет ан- и гипоэхогенного содержимого наблюдалось в 70 (16,5%) случаях (P<0,05). Этот признак регистрировался в раннюю и среднюю пролиферативные фазы цикла при отсутствии внешних признаков кровомазанья (рис. 17).

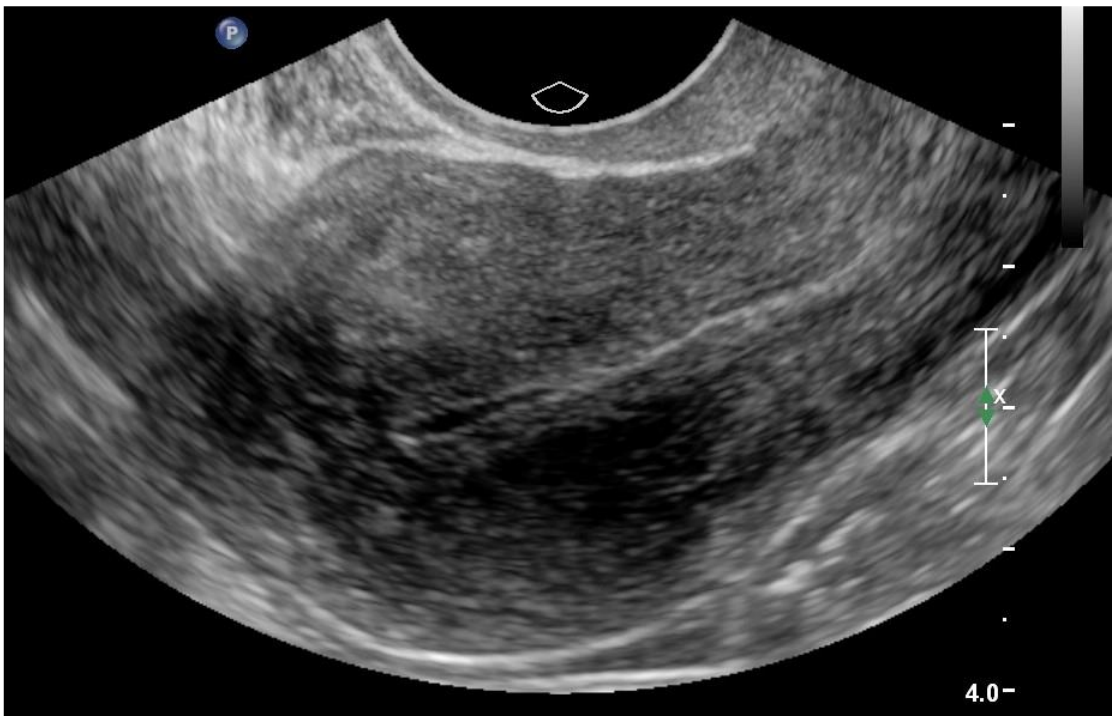

Рис. 17. Расширение полости матки в дне с анэхогенным содержимым, нечеткий контур М-эха, низкая эхогенность миометрия задней стенки, бугристый и нечеткий контур матки

В толще эндометрия, на линии смыкания листков слизистой или в содержимом полости матки у 61 (14,4%) больной встречались мелкие гиперэхогенные включения с акустическим феноменом, характерным для пузырьков газа (рис. 18), в то время как у здоровых женщин такие изменения ни в эндометрии, ни в миометрии не визуализировались (P<0,05).

При смещении матки полостным датчиком или при имитации двуручного исследования болезненность отмечали 77 (18,2%) женщин основной группы и 8 (2,5%) – контрольной (P<0,05).

Рис. 18. Гиперэхогенное включение в дне полости (стрелка), гипотрофия функционального слоя эндометрия, нечеткий и неровный контур М-эха, смешанная эхогенность миометрия, бугристый и нечеткий контур матки

3.2. Результаты исследования кровотока в матке

Анализ показателей кровотока не выявил асимметрии (P>0,05) цифровых значений правой и левой маточных артерий.

У здоровых женщин скоростные показатели кровотока в маточных артериях (Vmax, Vmin и Vmean) возрастали от ранней пролиферативной к секреторной фазе овуляторного цикла, однако достоверной разницы не получено (P>0,05). В случаях отсутствия овуляции скорость кровотока во II фазе соответствовал I фазе и был ниже, чем в овуляторном цикле.

Среди больных эндометритом при сравнении с группой контроля Vmax была достоверно выше в раннюю и позднюю пролиферативную фазу, Vmin оказалась выше только с 11 по 13 день, а Vmean – с 4 по 7 день цикла (P<0,05). Если оценить I фазу в целом, то можно отметить только Vmax, которая в среднем составила 38,5 см/с (24,6-50,9, min 20,7, max 52,4 см/с). При овуляторных циклах Vmean была ниже, чем в норме, но достоверная разница отмечена только в раннюю секреторную фазу (P<0,05). Во II фазу как овуляторного, так и

ановуляторного цикла скоростные показатели оказались практически одинаковыми с группой контроля (табл. 5, 6).

Таблица 5. Максимальная (см/с) и конечно-диастолическая скорость (см/с) у больных эндометритом и здоровых женщин

Тип менструального цикла	Сроки исследования (фазы и периоды)	Эндометрит			Норма		
		n	Vmax	Vmin	n	Vmax	Vmin
	ранняя пролиферативная	126	40,6* 27,6-50,5 21,5-52,4	5,6 0-12,0 0-13,2	63	33,4 23,5-48,6 20,1-53,0	5,2 0-9,3 0-10,3
	средняя пролиферативная	119	37,3 22,5-50,7 20,7-51,2	5,0 0-11,2 0-12,5	48	37,2 23,9-48,3 20,1-51,4	4,9 0-9,1 0-11,4
	поздняя пролиферативная	50	40,5* 22,4-48,6 20,8-50,2	6,2* 0-11,8 0-13,8	44	35,8 30,0-46,5 25,6-48,9	5,0 2,0-9,2 0,6-10,6
	всего в I фазе	295	38,5* 24,6-50,9 20,7-52,4	5,7 0-10,7 0-13,8	155	35,1 22,1-48,8 20,1-53,0	5,0 0-9,5 0-11,4
Овуляторный цикл	ранняя секреторная	9	38,6 30,6-47,4 30,4-47,9	5,6 2,7-7,9 2,7-8,4	23	38,2 30,3-50,7 27,2-53,9	5,3 2,4-10,3 2,3-13,9
	средняя секреторная	28	41,6 25,3-52,7 23,9-54,2	6,3 0-13,0 0-13,0	48	36,8 24,0-52,2 20,0-58,1	5,6 2,4-11,0 0,6-12,6
	поздняя секреторная	12	40,1 24,0-50,4 21,3-52,3	6,0 2,2-10,3 1,2-10,7	16	41,4 26,7-57,1 25,2-57,8	5,6 1,9-11,4 1,6-12,7
	всего в овуляторном цикле	49	39,9 24,8-52,3 21,3-54,2	6,1 0-12,8 0-13,0	87	38,3 25,4-56,2 20,0-58,1	5,4 1,7-11,6 0,6-13,9
Ановуляторный	14–17-й день цикла	29	34,4 22,9-51,3	5,1 0-8,1	22	35,9 27,1-47,6	5,5 0-9,6

цикл			18,2-55,4	0-9,3		20,9-50,3	0-11,2
	18–24-й день цикла	33	42,8 23,6-5,9 18,6-57,8	6,2 0-10,7 0-13,3	32	35,9 24,3-46,6 21,2-48,0	4,2 0,2-8,9 0-10,1
	более 24-го дня цикла	17	37,9 24,7-49,2 22,5-57,3	5,8 0-12,6 0-13,4	20	37,1 26,5-46,7 26,3-47,0	5,8 1,2-9,8 0-10,2
	всего в ановуляторном цикле	79	38,1 22,5-55,4 18,2-57,8	6,0 0-10,6 0-13,4	74	36,2 25,4-47,1 20,9-50,3	5,0 0-9,7 0-11,2

Примечание: представление количественных параметров и остальные обозначения как в табл. 2.

Таблица 6. Средняя скорость кровотока маточных артерий (см/сек) у больных эндометритом и здоровых женщин

Тип менструального цикла	Сроки исследования (фазы и периоды)	Эндометрит		Норма	
		n	Vmean	n	Vmean
	ранняя пролиферативная	126	7,3* 3,0-12,2 2,1-14,2	63	6,3 3,6-9,1 3,0-10,3
	средняя пролиферативная	119	6,3 3,1-11,2 1,5-13,8	48	6,5 3,3-10,9 2,3-14,8
	поздняя пролиферативная	50	7,8 3,1-12,7 1,5-13,7	44	7,4 4,9-10,3 3,2-13,5
	всего в I фазе	295	7,0 3,0-11,9 1,5-14,2	155	6,6 3,3-10,3 2,3-14,8
Овуляторный	ранняя секреторная	9	6,2 4,8-9,5 4,5-11,2	23	7,0 4,4-10,8 4,1-14,4

	средняя секреторная	28	6,1 3,0-13,7 2,6-15,8	48	8,0 3,4-11,5 2,7-12,3
	поздняя секреторная	12	7,4 3,6-13,1 1,9-13,7	16	8,0 5,9-11,5 5,7-12,0
	всего в овуляторном цикле	49	7,3 2,9-13,5 1,9-15,8	87	7,6 4,2-11,6 2,7-14,4
Ановуляторный	14–17-й день цикла	29	6,6 2,2-13,3 1,9-14,7	22	6,8 3,1-10,2 3,0-11,1
	18–24-й день цикла	33	7,0 2,3-11,3 1,9-14,9	32	5,8 3,7-10,9 1,3-15,3
	более 24-го дня цикла	17	7,6 3,5-12,9 1,9-13,4	20	7,7 4,3-11,0 3,7-12,0
	всего в ановуляторном цикле	79	7,0 2,2-12,8 1,9-14,9	74	6,8 3,6-11,0 1,3-15,3

Примечание: представление количественных параметров и остальные обозначения как в табл. 2.

Уголнезависимые индексы (PI и RI) среди больных и здоровых имели монотонные значения и достоверно не отличались (P<0,05) (табл. 7).

Таблица 7. Пульсационный индекс и индекс резистентности у больных эндометритом и здоровых женщин

Тип менструального цикла	Сроки исследования (фазы и периоды)	Эндометрит			Норма		
		n	PI	RI	n	PI	RI
	ранняя пролиферативная	126	2,02 1,26-4,00 1,03-5,76	0,86 0,73-1,0 0,62-1,0	63	2,41 1,31-3,80 1,16-4,82	0,85 0,77-1,0 0,67-1,0

	средняя пролиферативная	119	2,34 1,40-4,10 1,20-5,87	0,86 0,72-1,0 0,65-1,0	48	2,70 1,71-4,48 1,57-5,82	0,87 0,78-1,0 0,76-1,0
	поздняя пролиферативная	50	2,33 1,44-3,70 1,10-5,71	0,85 0,73-1,0 0,65-1,0	44	2,89 1,88-4,70 1,82-6,50	0,87 0,78-0,94 0,77-0,99
	всего в I фазе	295	2,24 1,29-4,06 1,03-5,87	0,86 0,72-1,0 0,62-1,0	155	2,68 1,40-4,46 1,16-6,50	0,86 0,73-1,0 0,67-1,0
Овуляторный цикл	ранняя секреторная	9	2,47 1,80-3,36 1,78-3,65	0,86 0,81-0,92 0,80-0,92	23	2,57 1,90-4,72 1,09-5,20	0,86 0,73-0,93 0,70-0,94
	средняя секреторная	28	2,47 1,74-4,48 1,53-5,10	0,84 0,77-1,0 0,70-1,0	48	2,69 1,40-4,36 1,07-5,60	0,85 0,73-0,93 0,69-0,98
	поздняя секреторная	12	2,20 1,97-3,20 1,95-3,30	0,83 0,76-0,93 0,72-0,94	16	2,53 1,49-3,82 1,36-4,70	0,87 0,72-0,94 0,68-0,96
	всего в овуляторном цикле	49	2,47 1,73-4,13 1,53-5,10	0,84 0,71-1,0 0,70-1,0	87	2,58 1,40-4,64 1,07-5,60	0,86 0,72-0,96 0,68-0,98
Ановуляторный цикл	14–17-й день цикла	29	2,40 1,78-4,28 1,67-4,48	0,84 0,81-1,0 0,79-1,0	22	2,22 1,31-3,85 1,15-4,72	0,85 0,73-1,0 0,65-1,0
	18–24-й день цикла	33	2,42 1,67-5,04 1,39-5,15	0,86 0,74-1,0 0,73-1,0	32	2,70 1,73-4,07 1,68-4,10	0,87 0,78-0,99 0,76-1,0
	более 24-го дня цикла	17	2,28 1,33-3,55 1,25-4,02	0,85 0,73-1,0 0,69-1,0	20	2,26 1,46-3,53 1,15-4,00	0,85 0,74-0,96 0,73-1,0

	всего в ановуляторном цикле	79	2,39 1,66-4,49 1,25-5,15	0,85 0,75-1,0 0,69-1,0	74	2,50 1,49-4,02 1,15-4,72	0,86 0,74-1,0 0,65-1,0

Примечание: представление количественных параметров и остальные обозначения как в табл. 2.

Диаметр маточных артерий у здоровых женщин колебался от 1,8 до 3,0 мм, у пациенток с эндометритом – от 1,5 до 3,2 мм без достоверной разницы по фазам менструального цикла как в норме, так и при патологии.

Индекс артериальной перфузии в контрольной группе поступательно повышался с 1,2% (0,8-1,7, min 0,6, max 1,9%) в раннюю пролиферативную фазу до 1,7% (1,2-2,8, min 1,2, max 2,9%) в среднюю секреторную фазу (P<0,05). В случаях отсутствия овуляции показатели ИАП были ниже, чем в овуляторных циклах. У больных эндометритом ИАП был монотонным, без повышения во II фазе, что привело к достоверному снижению показателя (P<0,05) в овуляторных циклах, когда ИАП составил в среднем 1,3% (0,5-2,4, min 0,5, max 2,7%), а в среднюю секреторную фазу – 1,2% (0,5-2,3, min 0,5, max 2,7%) при сравнении со здоровыми женщинами. При ановуляторных циклах с 14 по 17 день артериальная перфузия матки оказался существенно ниже (P<0,05), чем в группе контроля, составив 1,1% (0,6-1,6, min 0,5, max 1,7%) (табл. 8, рис. 16,17).

Таблица 8. Диаметр маточных артерий (мм) и индекс артериальной перфузии (%) матки у больных эндометритом и здоровых женщин

Тип менструального цикла	Сроки исследования (фазы и периоды)	Эндометрит			Норма		
		n	d	ИАП	n	d	ИАП
	ранняя пролиферативная	126	2,3 2,0-3,0 1,8-3,2	1,3 0,7-1,9 0,4-2,3	63	2,3 1,9-2,8 1,8-2,9	1,2 0,8-1,7 0,6-1,9
	средняя пролиферативная	119	2,4 1,9-3,0 1,5-3,2	1,2 0,6-1,8 0,5-2,0	48	2,5 1,9-2,9 1,8-3,0	1,3 0,9-1,7 0,8-1,9

	поздняя пролиферативная	50	2,6 1,9-3,1 1,9-3,2	1,3 0,6-2,0 0,4-2,3	44	2,5 2,4-2,9 1,9-2,9	1,3 1,0-2,0 0,6-2,1
	всего в I фазе	295	2,4 1,9-3,0 1,5-3,2	1,3 0,6-1,9 0,4-2,3	155	2,5 1,9-2,9 1,8-3,0	1,3 0,9-1,9 0,6-2,2
Овуляторный цикл	ранняя секреторная	9	2,4 2,2-2,8 2,2-3,0	1,3 0,7-1,8 0,7-2,0	23	2,7 2,2-3,0 1,9-3,0	1,4 1,2-2,7 1,1-3,0
	средняя секреторная	28	2,4 2,0-2,8 1,9-2,9	1,2* 0,5-2,3 0,5-2,7	48	2,7 2,2-3,0 2,1-3,0	1,7 1,2-2,8 1,1-2,9
	поздняя секреторная	12	2,4 2,1-3,0 2,0-3,1	1,3 0,7-2,5 0,5-2,7	16	2,6 2,1-2,9 2,1-3,0	1,5 1,1-2,6 1,0-2,6
	всего в овуляторном цикле	49	2,4 1,9-2,9 1,9-3,1	1,3* 0,5-2,4 0,5-2,7	87	2,7 2,1-3,0 1,9-3,0	1,6 1,2-2,8 1,0-3,0
Ановуляторный цикл	14–17-й день цикла	29	2,5 2,0-3,0 1,9-3,1	1,1* 0,6-1,6 0,5-1,7	22	2,5 2,2-2,8 2,2-3,0	1,4 0,8-1,9 0,5-2,8
	18–24-й день цикла	33	2,4 1,8-2,9 1,6-3,1	1,1 0,5-1,9 0,5-2,1	32	2,6 2,1-3,0 1,9-3,0	1,4 0,7-2,4 0,5-2,7
	более 24-го дня цикла	17	2,2 1,9-3,0 1,8-3,0	0,9 0,5-1,8 0,4-2,1	20	2,4 2,1-2,8 1,9-2,8	1,2 0,8-1,7 0,8-2,0
	всего в ановуляторном цикле	79	2,4 1,9-3,0 1,6-3,0	1,1 0,5-1,9 0,4-2,1	74	2,5 2,1-2,9 1,9-3,0	1,3 0,8-2,1 0,5-2,8

Примечание: представление количественных параметров и остальные обозначения как в табл. 2.

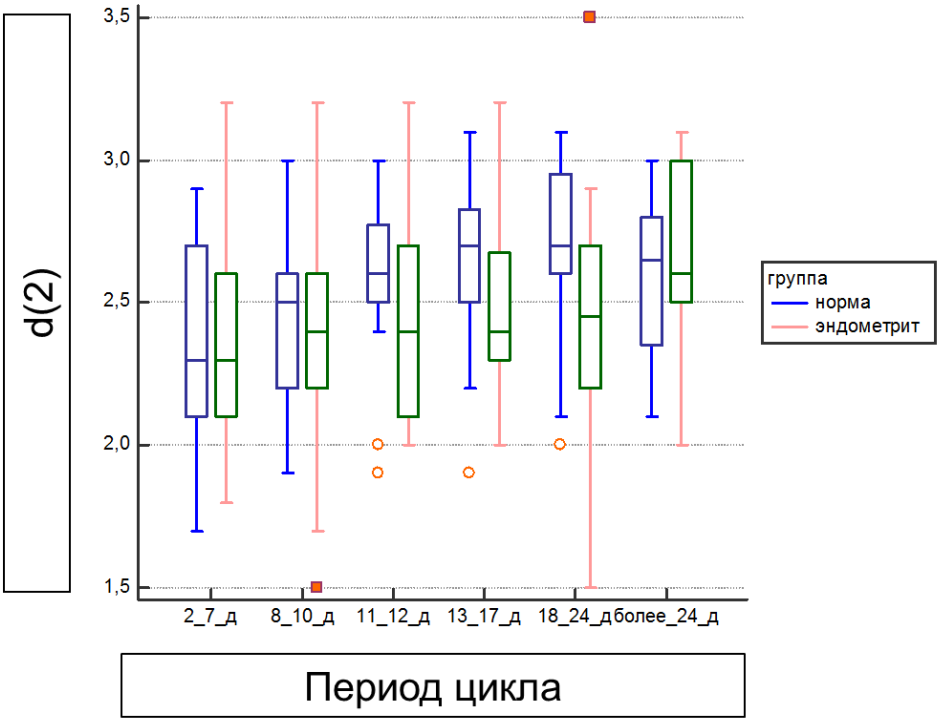

Рис. 16. Диаметр маточных артерий

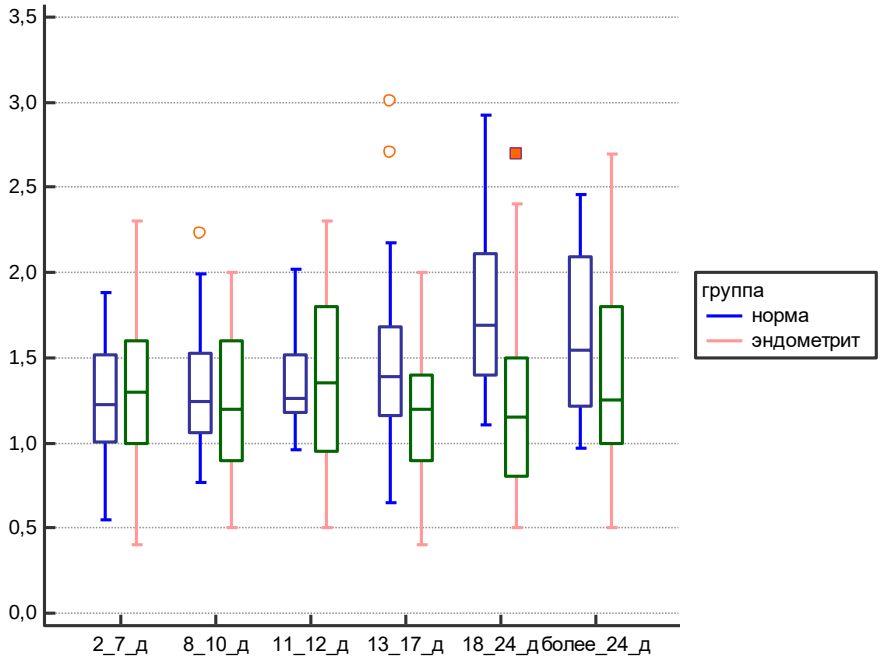

Рис. 17. ИАП матки в обеих исследуемых группах

Васкуляризационный индекс матки и эндометрия у здоровых женщин, начиная с ранней пролиферативной фазы повышался, достигая максимальных значений в среднюю секреторную фазу в матке 9,9% (6,2-14,9, min 4,4, max 15,7%) и в эндометрии – 3,6% (1,2-5,4, min 1,0, max 5,6%). Аваскуляризация, когда

показатели VI были равны нулю, наблюдалась только в I фазу у 19 (12,3%) пациенток (рис. 18). Овуляция существенным образом влияла на васкуляризацию эндометрия, которая наблюдалась в 100% случаев. При ановуляторных циклах VI как в матке, так и в эндометрии был значительно ниже, чем при наличии желтого тела и у 6 (8,1%) женщин отмечалась аваскуляризация слизистой оболочки полости матки.

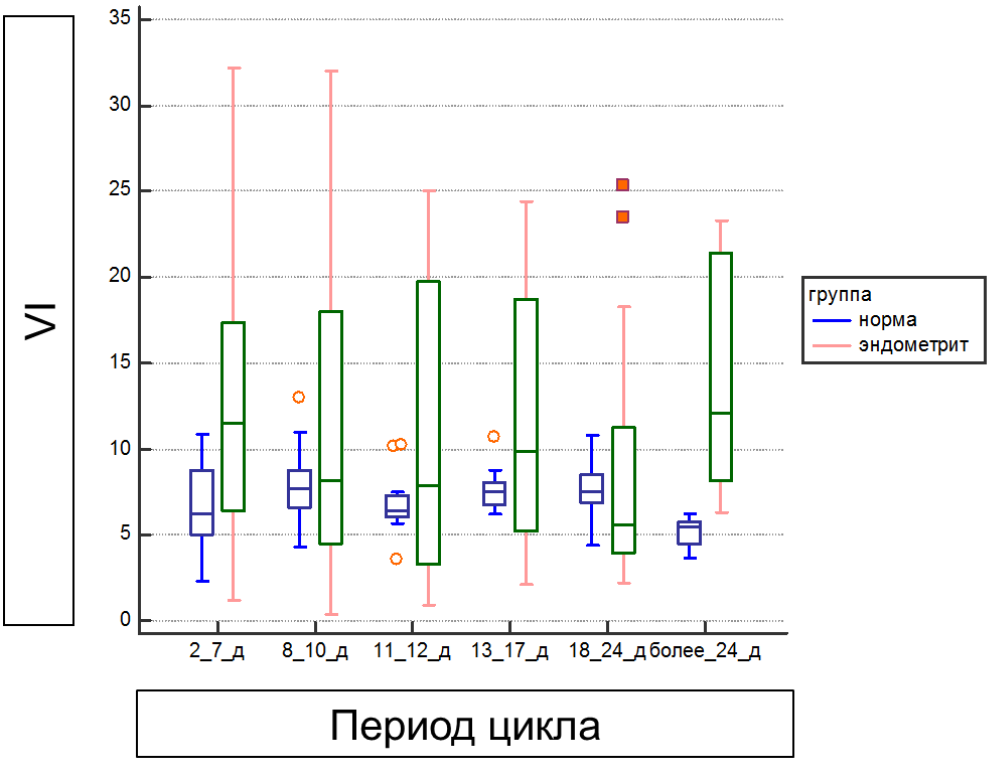

Рис. 18. Васкуляризационный индекс матки

Среди женщин, страдающих эндометритом, показатели VI матки в I фазу были достоверно выше (P<0,05), чем в группе сравнения, со средним значением 10,5% (1,9-28,2, min 0,4, max 32,2%). В период формирования и расцвета желтого тела VI матки оказался ниже, чем у здоровых женщин, и составил в среднем 8,0% (2,4, 14,0, min 2,2, max 15,3%) и 8,0% (2,5-23,6, min 2,2, max 25,3%) (P<0,05), в то время как в период угасания желтого тела наблюдались более высокие цифры VI, чем в норме: 12,1% (6,9-22,6, min 6,3, max 23,3%). Такие изменения привели к тому, что в целом во II фазу VI матки у больных соответствовал показателю нормы. Эндометрий при воспалительном процессе в нем был гораздо васкулярнее (P<0,05) неизмененной слизистой в обе фазы цикла (рис.19).

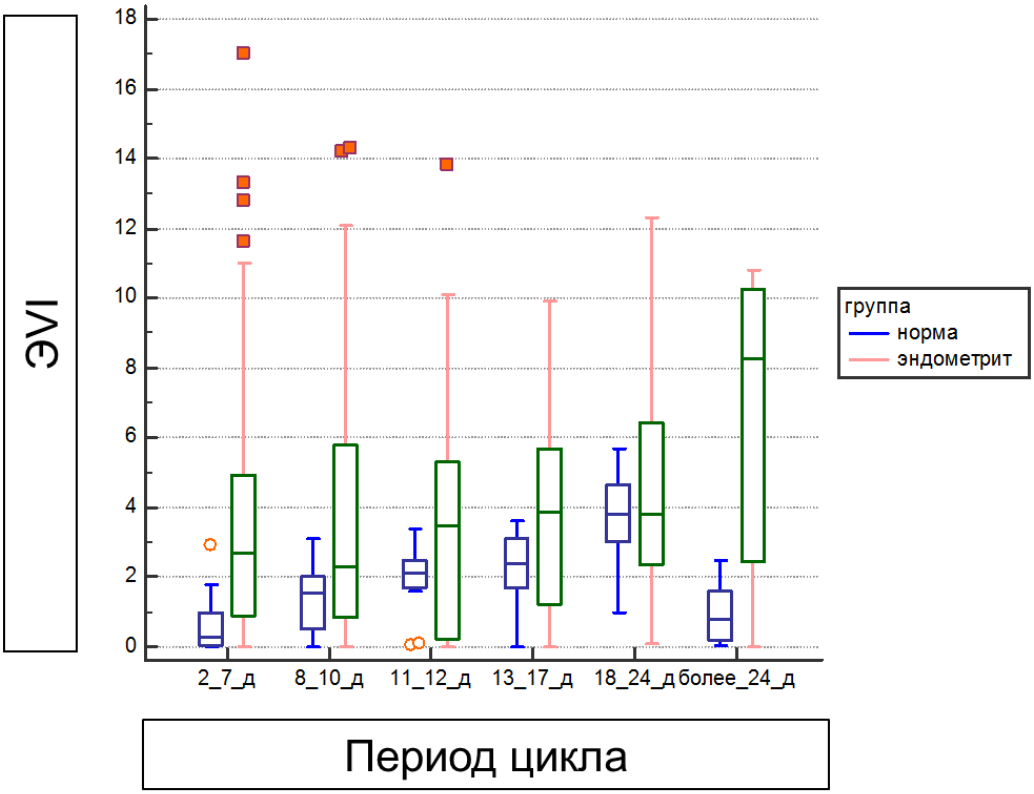

Рис. 19. Васкуляризационный индекс эндометрия

Исключение составила только средняя секреторная фаза овуляторного цикла, когда VI был незначительно выше (P>0,05), чем у здоровых пациенток. (табл. 9). Аваскуляризация в I фазе наблюдалась у 17 (5,8%) больных, во II фазе овуляторного цикла – в 3 (6,1%) случаях и ановуляторного – в 12 (15,2%) (табл. 10).

Таблица 9. Васкуляризационный индекс (%) матки и эндометрия у больных эндометритом и здоровых женщин

Тип менструального цикла	Сроки исследования (фазы и периоды)	Эндометрит			Норма		
		n	матка	эндометрий	n	матка	эндометрий
	ранняя пролиферативная	126	11,6* 2,2-29,3 1,2-32,2	2,8* 0-11,0 0-17,0	63	5,3 2,5-8,9 2,3-9,1	0,3 0-2,8 0-3,6

	средняя пролиферативная	119	8,2* 1,9-29,8 0,4-32,0	2,3* 0,2-11,2 0-14,7	48	5,8 3,5-7,9 3,3-8,3	1,2 0-2,4 0-2,7
	поздняя пролиферативная	50	10,2* 1,4-24,8 0,9-25,0	3,4* 0-9,1 0-13,8	44	7,6 6,2-12,9 3,6-13,2	2,2 0-3,6 0-4,2
	всего в I фазе	295	10,5* 1,9-28,2 0,4-32,2	2,7* 0-10,9 0-17,0	155	6,1 2,9-9,6 2,3-13,2	1,1 0-3,0 0-4,2
Овуляторный цикл	ранняя секреторная	9	8,0* 2,4-14,0 2,2-15,3	4,2* 0,9-8,9 0,3-9,9	23	9,2 6,7-10,6 6,3-10,8	2,2 1,3-3,1 1,3-3,4
	средняя секреторная	28	8,0* 2,5-23,6 2,2-25,3	3,8 0,3-10,9 0,1-12,3	48	9,9 6,2-14,9 4,4-15,7	3,6 1,2-5,4 1,0-5,6
	поздняя секреторная	12	12,1* 6,9-22,6 6,3-23,3	6,3* 0,2-10,7 0-10,8	16	6,5 4,7-9,2 4,3-9,9	2,1 0,3-4,5 0,1-5,4
	всего в овуляторном цикле	49	8,9 2,4-23,4 2,2-25,3	4,7* 0,2-10,7 0-12,3	87	8,9 5,5-14,8 4,3-15,7	2,6 1,0-5,4 0,1-5,6
Ановуляторный цикл	14–17-й день цикла	29	6,4 2,9-11,3 2,9-15,3	1,2 0-3,5 0-7,6	22	6,2 3,5-8,9 2,9-9,2	0,8 0-4,4 0-5,0
	18–24-й день цикла	33	5,7 3,5-8,8 3,4-18,8	1,2 0-5,2 0-5,7	32	5,7 3,5-8,3 3,4-9,0	1,2 0,1-2,6 0-2,7
	более 24-го дня цикла	17	5,6 3,4-8,2 3,1-21,7	0,9 0-1,9 0-2,0	20	6,3 2,6-10,7 2,1-11,6	0,5 0-2,1 0-2,1

	всего в ановуляторном цикле	79	5,8 3,3-18,0 2,9-21,7	1,2 0-3,8 0-7,6	74	6,0 3,2-9,1 2,1-11,6	0,9 0-3,2 0-4,4

Примечание: представление количественных параметров и остальные обозначения как в табл. 2.

Таблица 10. Частота аваскуляризации эндометрия у больных эндометритом и здоровых женщин

Фаза цикла	Эндометрит		Норма	
	n	кол-во	n	кол-во
I фаза	295	17 (5,8%)	155	19 (12,3%)
II фаза, овуляторный цикл	49	3 (6,1%)	94	–
II фаза, ановуляторный цикл	79	12 (15,2%)	74	6 (8,1%)

Потоковый индекс матки и эндометрия в группе нормы также повышался по мере увеличения количества дней менструального цикла. Достоверное снижение FI выявлено в матке во II фазу овуляторного цикла за исключением периода угасания желтого тела (P<0,05).

У пациенток с эндометритом показатели FI матки в I фазе были выше, чем во II как овуляторного, так и ановуляторного цикла. Значительно ниже (P<0,05), чем у здоровых женщин, FI оказался в период формирования и расцвета желтого тела и составил в среднем 21,2 (10,1-33,8, min 8,0, max 34,3) (рис.20).

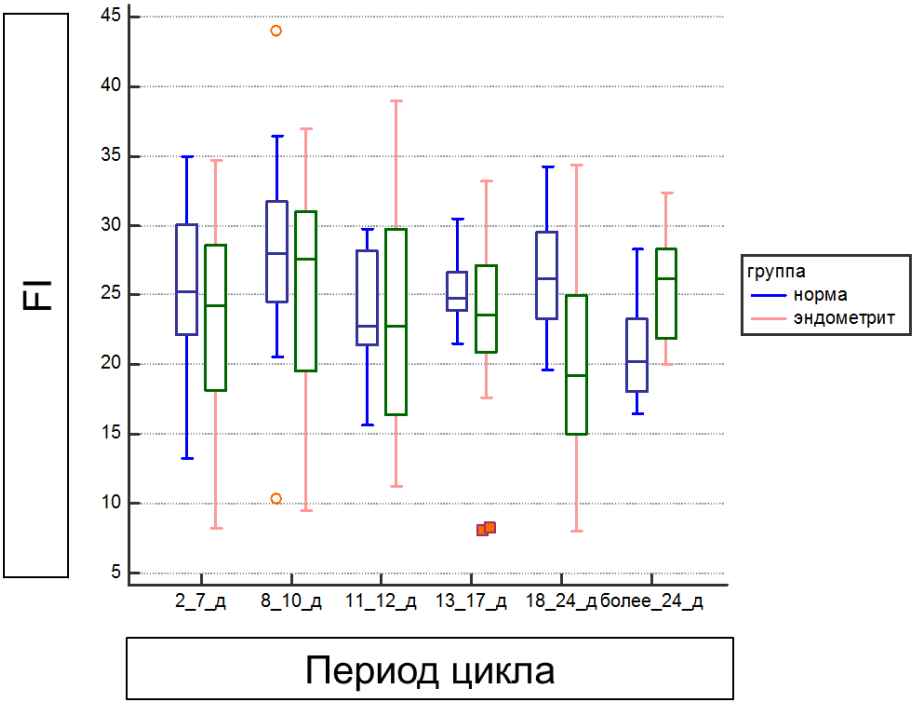

Рис. 20. Потоковый индекс в матке

В эндометрии в I фазу были более высокие показатели FI, чем в норме (P<0,05) за исключением поздней пролиферативной фазы со средним значением 6,6 (0-12,7, min 0, max 17,3) (рис.21).

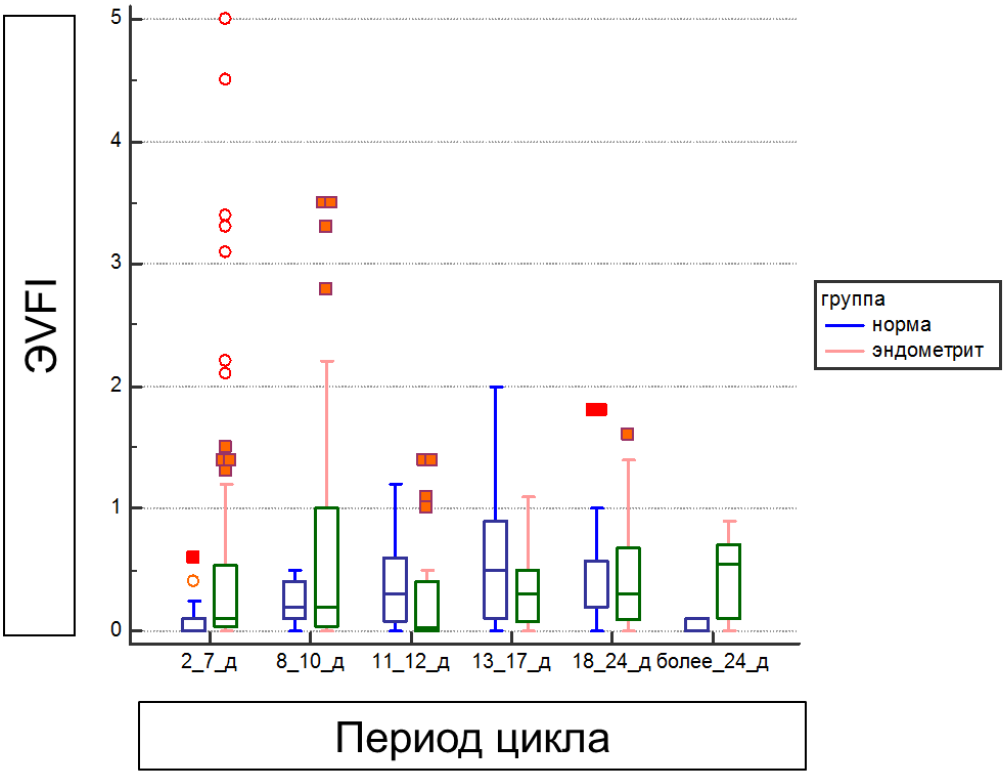

Рис. 21. Потоковый индекс в эндометрии

В ранней и поздней секреторной фазе овуляторного цикла также отмечены достоверно более высокие (P<0,05) показатели FI, чем в группе контроля, в то время как в среднюю секреторную – ниже, что привело к тому, что во II фазе среди больных FI составил 7,8 (3,0-18,8, min 0, max 20,7), что практически не отличалось от здоровых женщин (табл. 11).

Таблица 11. Потоковый индекс матки и эндометрия у больных эндометритом и здоровых женщин

Тип менструального цикла	Сроки исследования (фазы и периоды)	Эндометрит			Норма		
		n	матка	Эндометрий	n	матка	Эндометрий
	ранняя пролиферативная	126	24,2 13,2-33,3 8,2-34,7	5,8* 0-14,1 0-17,0	63	24,5 14,6-30,5 13,3-32,5	4,4 0-9,0 0-9,4
	средняя пролиферативная	119	27,5 13,7-35,2 9,5-37,0	6,9* 2,6-15,7 0-19,0	48	25,4 20,6-31,7 10,3-36,4	5,8 2,6-7,6 0-9,3
	поздняя пролиферативная	50	23,8 13,0-32,6 11,3-38,9	6,8 0-10,6 0-13,4	44	25,3 16,7-36,6 15,7-36,9	6,7 1,1-9,2 0-10,5
	всего в I фазе	295	25,0 13,2-34,3 11,3-38,9	6,5* 0-12,7 0-17,3	155	24,9 15,6-31,9 10,3-36,9	5,7 0-9,2 0-10,5
Овуляторный цикл	ранняя секреторная	9	19,0* 8,1-30,5 8,0-33,2	6,8* 4,5-17,4 4,2-20,7	23	26,6 24,5-30,2 24,1-30,5	5,9 4,5-7,7 4,3-8,0
	средняя секреторная	28	19,3* 11,4-33,3 11,0-34,3	7,4 3,2-16,4 2,8-20,7	48	31,0 23,3-36,3 19,6-39,6	8,8 6,4-11,4 5,4-13,1
	поздняя секреторная	12	26,3 20,1-31,1 20,0-32,4	10,6* 1,2-14,9 0-16,0	16	23,3 17,1-30,4 16,5-31,3	7,0 4,7-10,4 4,6-11,2

	всего в овуляторном цикле	49	21,2* 10,1-33,8 8,0-34,3	7,5 3,0-18,8 0-20,7	87	29,6 20,0-36,0 16,5-39,6	7,2 4,7-11,2 4,3-13,1
Ановуляторный цикл	14–17-й день цикла	29	23,4 17,4-32,4 15,2-33,4	5,9 0-10,6 0-11,6	22	22,3 16,8-33,3 15,0-35,9	5,9 3,3-10,7 0-11,0
	18–24-й день цикла	33	16,6 11,4-28,5 9,6-30,0	5,4 2,9-7,4 0-8,8	32	16,8 11,3-27,6 10,6-32,6	5,2 2,8-7,6 0-11,6
	более 24-го дня цикла	17	20,9 14,5-25,6 14,4-29,9	4,3 0-6,1 0-6,3	20	21,1 12,0-27,0 11,3-27,1	3,8 0-5,5 0-5,6
	всего в ановуляторном цикле	79	20,3 13,5-30,0 9,6-33,4	5,4 0-8,6 0-11,6	74	20,4 11,8-31,3 10,6-35,9	5,0 0-9,9 0-11,6

Примечание: представление количественных параметров и остальные обозначения как в табл. 2.

Васкуляризационно-потоковый индекс, являющийся производным от VI и FI, у здоровых женщин имел такие же закономерности изменений, как VI и FI, увеличиваясь от ранней пролиферативной фазы к средней секреторной, когда были получены максимальные значения матки 3,2 (1,6-5,4, min 1,2, max 5,6) и эндометрия – 0,7 (0,2-2,2, min 0, max 2,6).

При эндометрите VFI матки оказался достоверно выше ($P<0,05$) в ранней, средней пролиферативной и в целом в I фазе. Во II фазе овуляторного цикла достоверное отличие зафиксировано только в позднюю секреторную фазу: 0,6 (0-0,8, min 0, max 0,9). Показатель VFI эндометрия в группе больных превышал нормативные параметры только в раннюю пролиферативную фазу (табл. 12), (рис. 22,23).

Таблица 12. Васкуляризационно-потоковый индекс матки и эндометрия у больных эндометритом и здоровых женщин

Тип менструального цикла	Сроки исследования (фазы и периоды)	Эндометрит			Норма		
		n	матка	эндометрий	n	матка	эндометрий

	ранняя пролиферативная	126	2,6* 0,3-7,1 0,1-12,6	0,2* 0-3,1 0-4,5	63	1,3 0,5-2,4 0,3-7,2	0 0-0,2 0-0,4
	средняя пролиферативная	119	2,2* 0,4-9,8 0,2-11,9	0,2 0-3,0 0-3,5	48	1,5 0,7-2,6 0,1-2,7	0,1 0-0,5 0-0,5
	поздняя пролиферативная	50	3,0 0-7,8 0-9,3	0,1 0-1,2 0-1,4	44	2,1 0,6-4,9 0,1-6,3	0,5 0-1,1 0-1,2
	всего в I фазе	295	2,5* 0,3-9,0 0-12,6	0,1 0-2,2 0-4,5	155	1,6 0,5-3,9 0-7,2	0,1 0-1,0 0-1,2
Овуляторный цикл	ранняя секреторная	9	1,7 0,2-3,2 0,2-3,3	0,3 0-0,7 0-0,8	23	2,0 0,9-4,0 0,8-4,1	0,4 0,1-0,9 0,1-1,0
	средняя секреторная	28	1,6 0,3-6,1 0,2-6,2	0,3 0-1,4 0-1,6	48	3,2 1,6-5,4 1,2-5,6	0,7 0,2-2,2 0-2,6
	поздняя секреторная	12	3,9* 2,4-8,5 2,4-9,4	0,6 0-0,8 0-0,9	16	1,1 0,8-3,7 0,7-4,2	0,2 0-2,1 0-2,8
	всего в овуляторном цикле	49	2,2 0,2-6,6 0,2-9,4	0,3 0-1,2 0-1,6	87	2,6 0,9-5,1 0,7-6,7	0,6 0,1-2,3 0-2,8
Ановуляторный цикл	14–17-й день цикла	29	1,1 0,5-2,6 0,3-3,3	0,2 0-0,7 0-1,8	22	1,4 0,4-2,8 0,3-3,3	0 0-0,1 0-1,8
	18–24-й день цикла	33	1,1 0,3-1,8 0,1-2,8	0 0-0,6 0-0,9	32	1,2 0,3-1,8 0,1-2,8	0,1 0-0,6 0-0,9
	более 24-го дня цикла	17	0,9 0,4-2,5 0-2,6	0 0-0,5 0-0,6	20	1,3 0,2-4,3 0,2-2,1	0 0-0,1 0-0,1

	всего в ановуляторном цикле	79	1,1 0,3-2,6 0-3,3	0 0-0,6 0-1,8	74	1,3 0,2-3,1 0,1-4,3	0,1 0-0,6 0-1,8

Примечание: представление количественных параметров и остальные обозначения как в табл. 2.

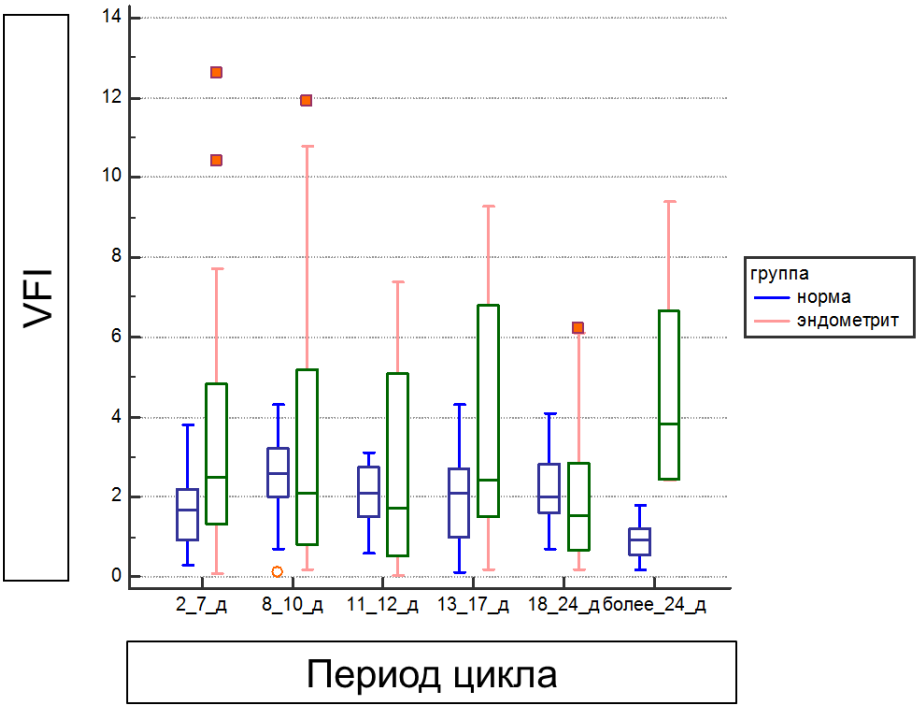

Рис.22. Васкуляризационно-потоковый индекс в матке

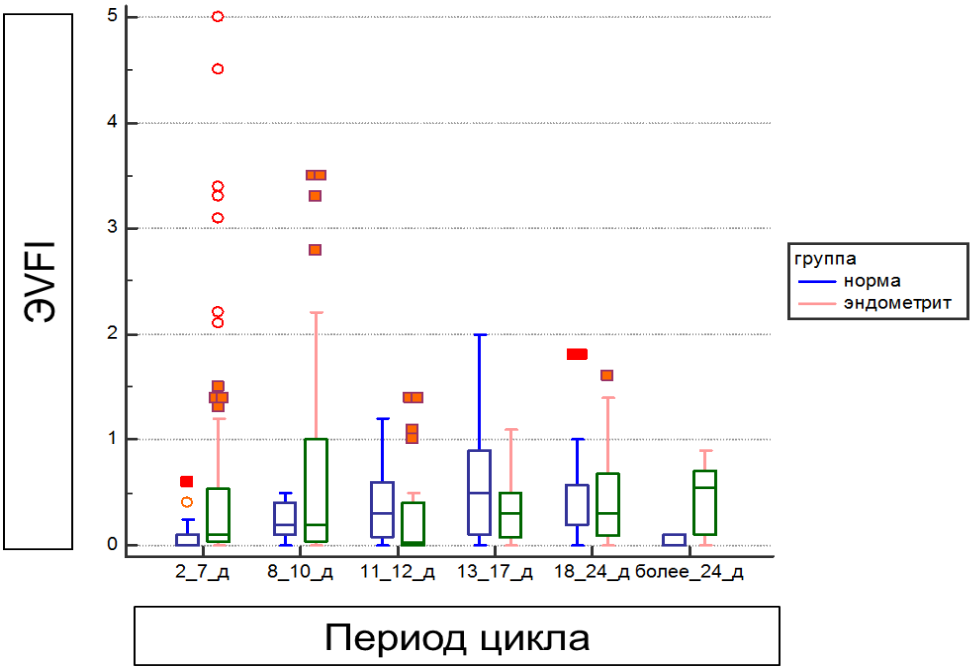

Рис.23. Васкуляризационно-потоковый индекс в эндометрии

3.3. Особенности изображения срединного комплекса матки в В-режиме и ее гемодинамики в зависимости от морфологического типа эндометрита

В основной группе больных с гипопластическим типом эндометрита был 21 человек (13,0%), с гиперпластическим типом – 20 (12,3%) и смешанным типом – 121 (74,7%). Возраст и день менструального цикла в зависимости от типа эндометрита достоверно не отличались (P>0,05) (табл. 13).

Таблица 13. Возраст и день менструального цикла обследованных пациенток

Группа	Тип эндометрита	n	Возраст, лет	День цикла
Основная	гипопластический	21	33,0 26,0-46,0 26-50	7,0 5,0-9,0 5-9
	смешанный	121	34,0 26,0-44,0 23-50	7,0 5,0-9,0 4-9
	гиперпластический	20	31,5 24,9-44,2 22-48	8,0 5,9-9,0 4-9
Сравнения		96	32,0 21,5-45,0 17-47	7,0 4,8-9,0 4-9

Примечание: представление количественных параметров и остальные обозначения как в табл. 2.

Объем тела матки среди женщин с эндометритом был в пределах 19,5-137,0 см^3, в то время как у здоровых – 25,2-78,0 см^3. Достоверной разницы в зависимости от типа эндометрита не выявлено (P>0,05), но во всех подгруппах по сравнению со здоровыми женщинами отмечалось значительное увеличение (P<0,05).

Толщина эндометрия среди больных с гиперпластическим типом была достоверно больше нормы, а с гипопластическим типом - меньше (P<0,05), и в подгруппе смешанного типа значимо не отличалась от группы сравнения (P>0,05). Также выявлена достоверная разница толщины срединного комплекса между

рассматриваемыми подгруппами. Аналогичные особенности отмечались при анализе объема эндометрия.

Отношение объема эндометрия к объему тела матки являлось критерием формирования подгрупп среди больных эндометритом, в связи с чем значения этого показателя не пересекались. Так, для эндометрита гипопластического типа ОЭ/ОМ находился в пределах 1,0-2,4%, смешанного типа – 2,5-9,0% и гиперпластического типа – 9,1-23,1%. Достоверное различие с группой сравнения выявлено у пациенток как гипо-, так и гиперпластического типа (P<0,05), в то время как при смешанном типе этот показатель значимо не отличался от нормы, среднее значение которого было 4,8% с диапазоном минимального и максимального значения от 2,6 до 9,8% (табл. 14).

Таблица 14. Объем тела матки (ОМ), толщина эндометрия (М-эхо), объем эндометрия (ОЭ) и отношение объема эндометрия к объему тела матки (ОЭ/ОМ) у больных эндометритом и здоровых женщин

Группа	Тип эндометрита	n	ОМ, см^3	М-эхо, мм	ОЭ, см^3	ОЭ/ОМ, %
Эндометрит	Гипо пластический	21	52,1* 28,8-123,1 22,0-137,0	3,0* 1,8-6,0 1,7-6,0	1,1* 0,6-2,2 0,5-3,1	2,3* 1,3-2,4 1,0-2,4
	смешанный	121	53,8* 28,0-96,6 19,5-133,8	5,0^ 3,0-9,0 2,0-12,0	2,6^ 1,0-5,9 0,8-8,2	5,1^ 2,8-8,7 2,5-9,0
	Гипер пластический	20	56,1* 26,5-83,0 25,2-120,0	9,6*^ 7,4-11,1 7,0-12,0	5,4*^ 3,9-15,6 3,5-16,8	12,9*^ 9,1-20,9 9,1-23,1
Сравнения		96	42,5 27,5-74,2 25,2-78,0	5,0 2,9-8,0 2,0-11,0	2,0 1,0-4,5 0,7-5,3	4,8 2,4-7,3 2,6-9,8

Примечание: представление количественных параметров как в таб. 2. * - достоверные отличия с группой сравнения при P<0,05; ^ - достоверные отличия между типами эндометрита при P<0,05

Неоднородная структура миометрия, проявляющаяся зонами повышенной и

сниженной эхогенности без четких границ, мелкими гиперэхогенными включениями без акустических феноменов наблюдались у 9 (42,9%) женщин с гипопластическим типом эндометрита, у 29 (24,0%) – со смешанным типом и у 2 (10,0%) – с гиперпластическим типом, а гиперэхогенные включения с акустическим эффектом реверберации («хвост кометы») – у 1 (4,8%), 4 (3,35) и 1 (5,0%) пациенток соответственно. Повышение звукопроводимости миометрия отмечалось в 27 (22,3%) случаев при смешанной форме эндометрита и 3 (15,0%) – при гиперпластической форме, в то время как при гипопластической форме повышения звукопроводимости не зафиксировано. Расширение вен миометрия более 2 мм имелось у 2 (9,5%) пациенток с гипопластическим типом, у 24 (19,8%) – со смешанным и у 5 (25,5%) – с гиперпластическим типом.

Расширение полости матки за счет ан- и гипоэхогенного содержимого зафиксировано в 27 (22,3%) случаях смешанной формы и 2 (10,0%) – гиперпластической, у женщин с гипопластическим типом полость матки была сомкнутой. Повышение эхогенности эндометрия в раннюю и среднюю пролиферативную фазу цикла наблюдалось в 20 (95,2%) случаях при гипопластическом типе, в 63 (52,1%) – при смешанном типе и в 7 (35,5%) – при гиперпластическом типе.

Асимметрия толщины слизистой передней и задней стенки наблюдалась в 7 (5,8%) случаях смешанного типа и в 1 (5,0%) – гиперпластического; у женщин с гипопластическим типом толщина эндометрия была одинаковой.

Наружный контур М-эха (проекция базального слоя) был нечеткий, неровный, плавно переходящий в субэндометриальный слой, вплоть до того, что базальный слой не идентифицировался. Такие изменения зафиксированы у 3 (14,3%) больных гипопластического типа, 36 (29,8%) – смешанного типа и 13 (65,0%) – гиперпластического. Гиперэхогенные включения различной формы и размеров без акустических феноменов в проекции базального слоя имелись у 8 (38,1%) пациенток с гипопластическим типом, 43 (35,5%) – смешанным и 2 (10,0%) – с гиперпластическим.

Линия смыкания листков слизистой была нечеткой, неровной или

практически неопределяемой у 17 (81,0%) женщин с гипопластическим типом, 79 (65,3%) – со смешанным и 7 (35,5%) – с гиперпластическим, в то время как она была частично или полностью чрезмерно гиперэхогенной у 28 (23,1%) при смешанном типе и у 8 (40,0%) – при гиперпластическом, а при гипопластическом типе такой феномен не встречался.

При смещении матки полостным датчиком или при имитации двуручного исследования болезненность отмечали 7 (33,3%) женщин с гипопластическим, 18 (14,9%) – со смешанным и 2 (10,0%) – с гиперпластическим типом заболевания. Частота встречаемости эхографических признаков различных типов эндометрита представлена в табл. 15.

Таблица 15. Частота встречаемости (%) эхографических признаков эндометрита (эндомиометрита) в зависимости от типа заболевания

Признак	Тип		
	гипопласт	смешанный	гиперпласт
Неоднородная структура эндометрия	52,4	82,6	70,0
Повышение эхогенности эндометрия в I фазе цикла	95,2	78,5	35,5
Нечеткая, неровная, неопределяемая линия смыкания листков эндометрия	81,0	65,3	35,5
Гиперэхогенные включения наружного контура М-эха	38,1	35,5	10,0
Нечеткий наружный контур М-эха	14,3	29,8	65,0
Чрезмерно гиперэхогенная линия смыкания листков эндометрия	–	23,1	40,0
Расширение полости матки за счет жидкостного содержимого	–	22,3	10,0
Пузырьки газа в эндометрии или полости матки	–	9,9	25,0
Асимметрия толщины эндометрия	–	5,8	5,0
Неоднородная структура миометрия	42,9	24,0	10,0
Пузырьки газа в миометрии	4,8	3,3	5,0
Расширение аркуатного сплетения	9,5	19,8	25,0
Повышение звукопроводимости	–	22,3	15,0
Боль при движениях датчиком	33,3	14,9	10,0

Анализ показателей кровотока не выявил асимметрии (P>0,05) цифровых значений правой и левой маточных артерий.

Среди больных эндометритом гипопластического типа максимальная систолическая скорость (Vmax) оказалась ниже, а смешанного и гиперпластического типа – выше, чем в группе сравнения (P>0,05). Средняя усредненная по времени скорость (Vmean) эндометрита как гипо-, так и гиперпластического типа оказалась ниже, чем у здоровых, в то время как смешанного типа – выше (P>0,05). Уголнезависимые индексы (PI и RI) среди больных и здоровых имели монотонные значения и достоверно не отличались (P>0,05) за исключением RI гипопластического типа, который оказался выше как с группой сравнения, так и с другими морфотипами (табл. 16).

Таблица 16. Скоростные показатели (Vmax, Vmean) и уголнезависимые индексы (PI, RI) маточных артерийу больных эндометритом в зависимости от типа заболевания

Группа	Тип эндометрита	n	Vmax	Vmean	PI	RI
Эндометрит	гипопластический	21	30,6 28,4-42,5 27,6-43,3	4,4 3,0-8,6 2,7-8,8	2,28 1,36-4,79 1,34-4,89	0,93*^ 0,84-1,0 0,82-1,0
	смешанный	121	37,7 26,0-43,3 20,8-43,5	6,7 4,0-8,6 2,4-10,5	2,17 1,28-3,96 1,14-5,87	0,86 0,79-1,0 0,74-1,0
	Гипер пластический	20	34,5 22,3-44,9 22,0-45,0	5,1 2,8-9,4 2,6-9,9	2,59 1,40-4,04 1,11-4,09	0,86 0,74-0,95 0,73-0,95
Сравнения		96	33,5 23,0-43,5 21,8-44,5	5,9 3,3-9,7 3,3-10,6	2,51 1,71-4,20 1,61-4,48	0,87 0,77-0,97 0,71-0,98

Примечание: представление количественных параметров как в таб. 2. * - достоверные отличия с группой сравнения при P<0,05; ^ - достоверные отличия между типами эндометрита при P<0,05.

Диаметр маточных артерий в основной группе колебался от 1,7 до 3,0 мм без достоверной разницы в зависимости от типа эндометрита (P>0,05).

Индекс артериальной перфузии у больных эндометритом гипопластического типа имел достоверно меньшие значения по сравнению как с группой контроля,

так и с другими типами воспаления слизистой полости матки (P<0,05), показатели ИАП как при смешанном типе, так при гиперпластическом типе не отличались от здоровых (табл. 17).

Таблица 17. Диаметр маточных артерий (d) и индекс артериальной перфузии (ИАП) у больных эндометритом в зависимости от типа заболевания

Группа	Тип эндометрита	n	d, мм	ИАП, %
Эндометрит	гипопластический	21	2,3 1,8-2,6 1,7-2,7	0,8*^ 0,5-1,3 0,4-1,5
	смешанный	121	2,3 2,0-2,7 1,8-3,0	1,1 0,6-1,5 0,4-1,9
	гиперпластический	20	2,4 2,1-2,9 2,0-2,9	1,2 0,5-2,0 0,5-2,1
Сравнения		96	2,4 2,0-2,9 1,9-2,9	1,2 0,8-1,7 0,8-2,0

Примечание: представление количественных параметров как в таб. 2. * - достоверные отличия с группой сравнения при P <0,05; ^ - достоверные отличия между типами эндометрита при P<0,05

Среди женщин, страдающих эндометритом смешанного и гиперпластического типа, показатели васкуляризационного индекса (VI) матки были достоверно выше, чем в группе сравнения (11,1% и 10,4% соответственно), но у женщин с гипопластическим типом – ниже, что составило в среднем 4,5% (P<0,05). Эндометрий при воспалительном процессе в нем был гораздо васкулярнее при смешанном и гиперпластическом типе (3,2% и 5,3%), чем в группе контроля (P<0,05), в то время как у больных гипопластического типа имел практически те же значения, что в группе сравнения (0,8% и 0,4% соответственно).

Потоковый индекс (FI) матки и эндометрия, или интенсивности кровотока, является одной из характеристик скорости кровотока в исследуемом объекте. В

матке FI среди больных достоверно не отличался (P>0,05) от показателей группы сравнения, но средние значения при гипопластической форме оказались ниже (18,5), а при смешанном и гиперпластическом типе – выше (23,1 и 22,1 соответственно), чем у здоровых женщин. В эндометрии наблюдалось такое же соотношение, т.е. при гипопластическом типе среднее значение составило 3,4, при смешанном – 6,7 и при гиперпластическом – 7,2. Показатели VI и FI представлены в табл. 18.

Таблица 18. Васкуляризационный индекс матки (VI матки), эндометрия (VI эндометрия) и потоковый индекс матки (FI матки), эндометрия (FI эндометрия) у больных эндометритом в зависимости от типа заболевания

Группа	Тип эндометрита	n	VI матки	VI эндом	FI матки	FI эндом
Основная	гипопластический	21	4,5*^ 2,1-8,4 1,9-10,4	0,8 0-2,6 0-3,3	18,5 11,2-29,9 9,5-32,7	3,4^ 0-6,2 0-7,5
	смешанный	121	11,1* 2,0-30,9 1,2-39,4	3,2*^ 0-11,6 0-17,0	23,1 13,0-35,3 8,2-42,3	6,7 3,0-16,0 0-29,6
	гиперпластический	20	10,4* 5,4-21,5 5,3-28,2	5,3*^ 1,8-11,3 1,3-12,4	22,1 10,6-32,0 9,5-33,9	7,2 3,7-11,6 2,5-12,2
Сравнения		96	6,7 2,9-9,8 2,7-11,6	0,4 0-3,5 0-4,8	19,6 13,5-24,6 12,2-27,3	5,7 2,2-8,4 0-9,3

Примечание: представление количественных параметров как в таб. 2. * - достоверные отличия с группой сравнения при P <0,05; ^ - достоверные отличия между типами эндометрита при P<0,05

3.4. Информативность эхографии в диагностике хронического эндометрита

Ошибки диагностики произошли в 10 случаях: 7 ложноположительных и 3 ложноотрицательных. Из ложноположительных результатов за эндометрит была принята диффузная гиперплазия эндометрия (5 случаев) и 2 полипа эндометрия,

занимающих всю полость матки. К ложноотрицательным результатам следует отнести 2 случая диффузной гиперплазии эндометрия и 1 – рак эндометрия, диагностированные при ультразвуковом исследовании, но после гистероскопии и гистологического исследования был выявлен хронический эндометрит. Следует отметить, что ни в одном случае ошибок в срединном комплексе матки не обнаружено таких маркеров хронического эндометрита в В-режиме, как зияние полости матки с жидкостным содержимым, а также мелкие гиперэхогенные включения с акустическим эффектом реверберации, что характерно для пузырьков газа.

Использование комплекса, включающего не менее 5 эхографических признаков эндометрита, позволяет диагностировать заболевание с точностью – 98,6%, чувствительностью – 99,3%, специфичностью – 97,8%, предсказательной ценностью положительного результата – 98,3% и предсказательной ценностью отрицательного результата – 98,1%.

График 1. ROC анализ комплексной ультразвуковой диагностики хронического эндометрита.

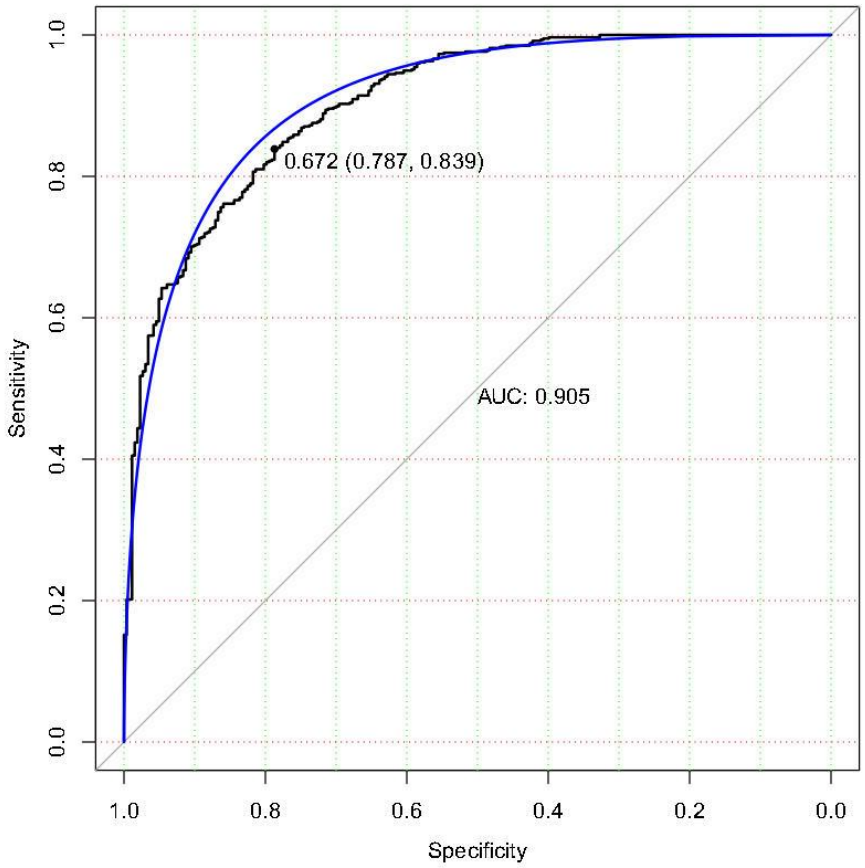

Согласно результатам логит-анализа, значимыми допплерометрическими маркерами эндометрита для ранней пролиферативной фазы цикла оказались (таб. 19).

Таблица 19. Результат логит-анализа для VI, FI, RI, PI в ранней пролиферативной фазе

Переменная	бета-коэффициент	P
RI	-37,90862	<0,0001
PI	4,04626	<0,0001
FI	-0,20789	0,001
VI	0,40342	<0,0001

Диагностическая точность модели по данным ROC-анализа (AUC) составила 96,5% (p<0,05). Общая информативность маркеров этого периода представлена на графике 2 отношения шансов.

График 2. Отношение шансов для ранней пролиферативной фазы цикла

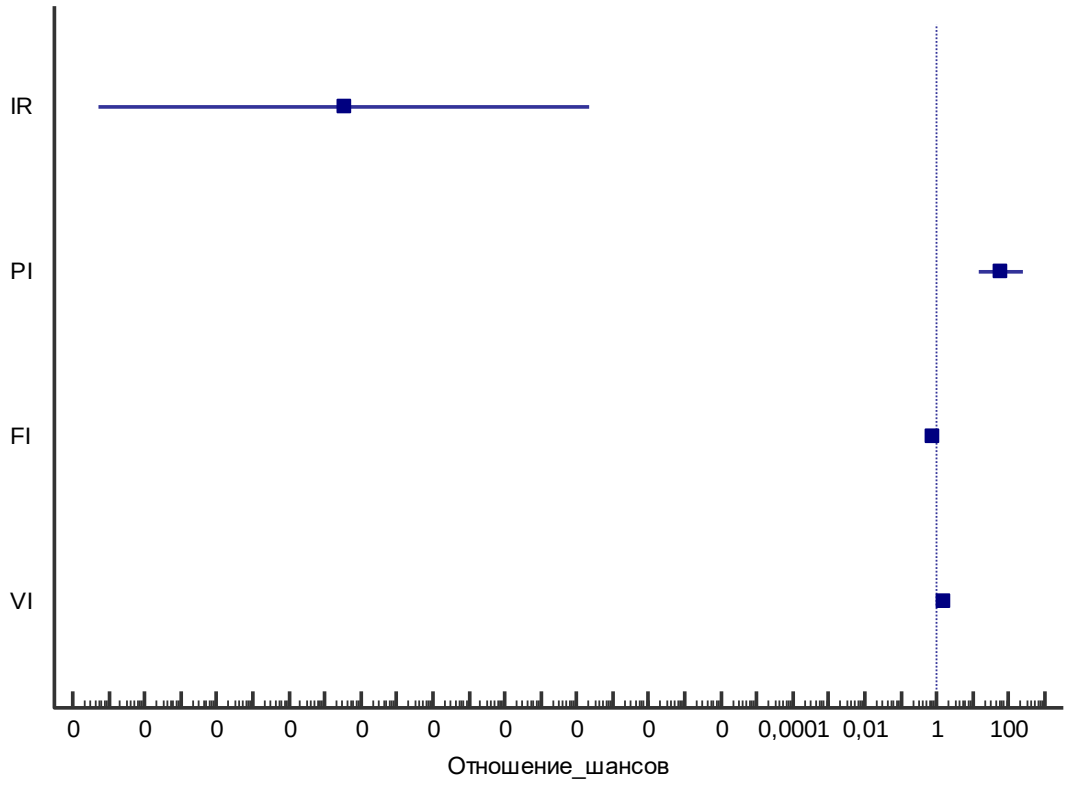

Для средней пролиферативной фазы цикла по результатам логистической регрессии допплерометрических маркеров эндометрита значимыми являлись также VI, FI, RI и PI (таб.20).

Таблица 20. Результат логит- анализа для VI, FI, RI и PI в средней пролиферативной фазе

Переменная	бета-коэффициент	P
FI	-0,20153	<0,0001
RI	15,90211	0,0143
PI	-1,85447	0,0022
VI	0,18395	0,0002

Диагностическая точность модели по данным ROC-анализа (AUC) составила 86,0% ($p<0,05$). Общая информативность маркеров этого периода представлена на графике 3 отношения шансов.

График 3. Отношение шансов для средней пролиферативной фазы цикла

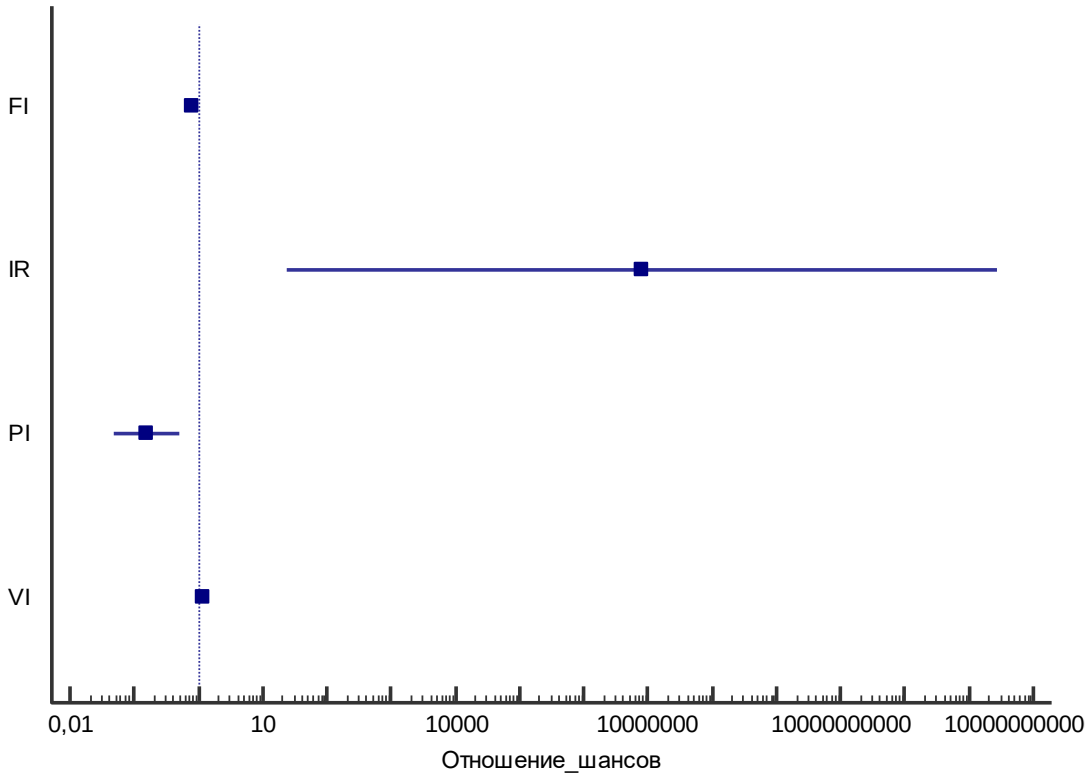

В поздней пролиферативной фазе цикла из допплерометрических маркеров эндометрита значимыми оказались только VI и Vmin (таб. 21).

Таблица 21. Результат логит- анализа для VI и V(min) в поздней пролиферативной фазе

Переменная	бета-коэффициент	P
Vmin	0,30056	0,0370
VI	0,49488	0,0001

Диагностическая точность модели по данным ROC-анализа (AUC) составила 89,9% ($p<0,05$). Общая информативность маркеров этого периода представлена на графике 4 отношения шансов.

График 4. Отношение шансов для поздней пролиферативной фазы цикла

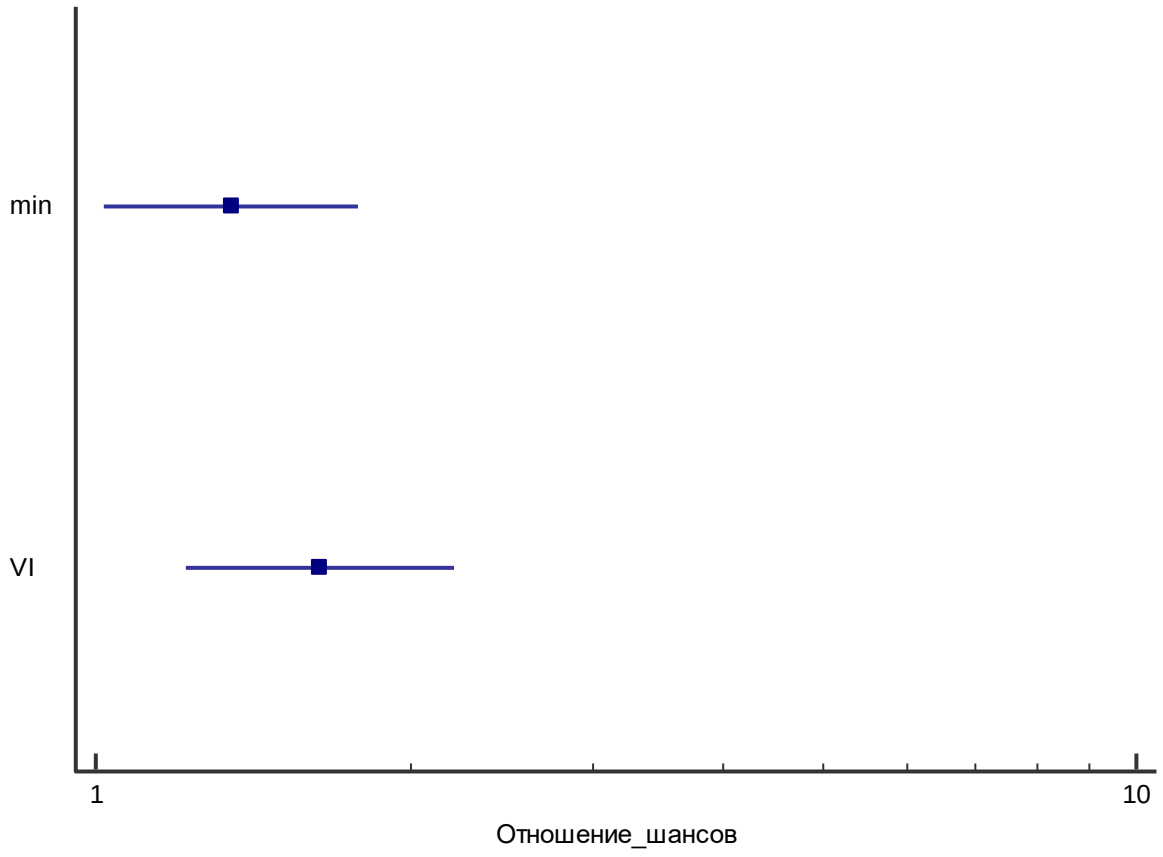

Для ранней секреторной фазы цикла значимых маркеров не выявлено.

Согласно результатам логит-анализа, значимыми допплерометрическими маркерами эндометрита для средней секреторной фазы цикла оказались VI и FI (таб.22).

Таблица 22. Результат логит- анализа для VI и FI в поздней секреторной фазе

Переменная	бета-коэффициент	P
FI	-0,47844	0,0004
VI	0,32374	0,0499

Диагностическая точность модели по данным ROC-анализа (AUC) составила 92,1%($p<0,05$). Общая информативность маркеров этого периода представлена на графике 5 отношения шансов.

График 5. Отношение шансов для средней секреторной фазы цикла

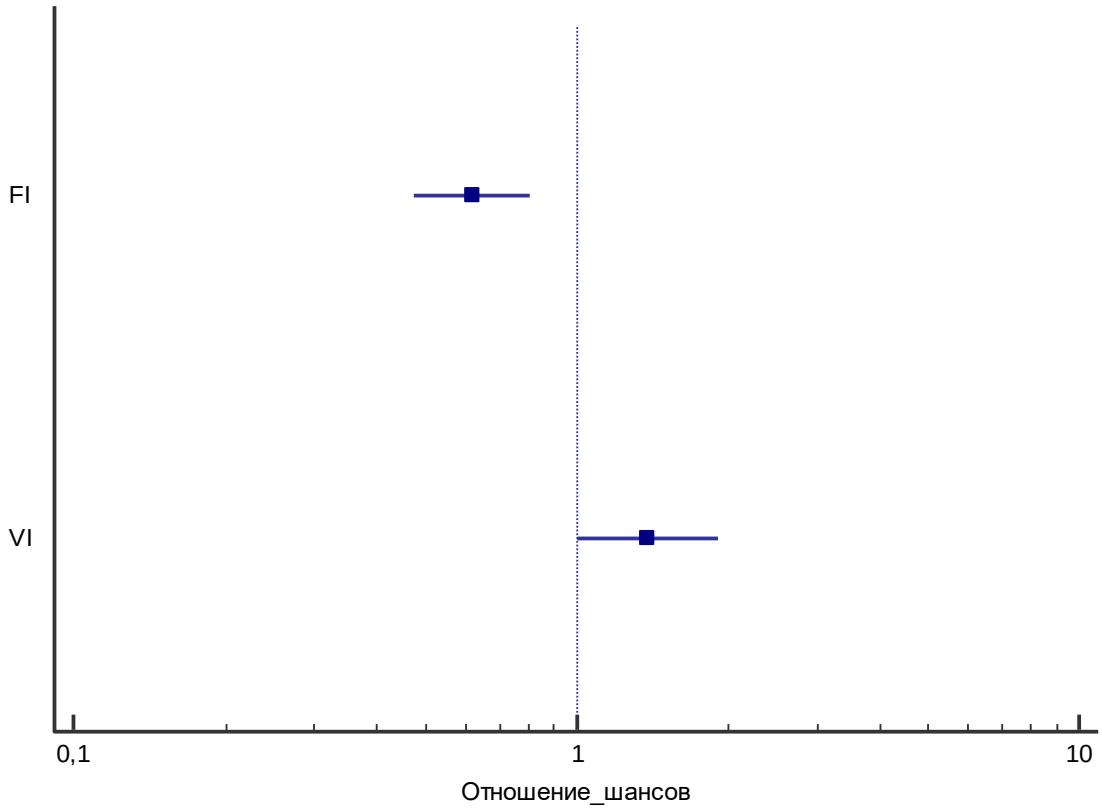

Для поздней секреторной фазы цикла значимые маркеры выявить не удалось.

Глава 4. ОБСУЖДЕНИЕ ПОЛУЧЕННЫХ РЕЗУЛЬТАТОВ

При воспалительном процессе в эндометрии возникают отек и лимфоидная инфильтрация, что приводит к утолщению и неоднородной структуре [69,75,87]. Толщина эндометрия, измеренная при трансвагинальном сканировании в I фазу менструального цикла, составляла от 1,0 до 19,0 мм. По нормативным параметрам истончением эндометрия следует считать значение менее 5 мм в позднюю пролиферативную и секреторную фазы [8]. Общепризнанной в нашей стране и за рубежом верхней границей нормы является 15 мм [8,35,127,100].Авторитетные отечественные исследователи считают, что атрофией эндометрия является его истончение менее 5 мм в позднюю пролиферативную фазу или секреторную фазу менструального цикла, что указывает на длительно текущий воспалительный процесс [8,24]. Пациенток с атрофией эндометрия в эти периоды оказалось 25,5%, а с гиперплазированным эндометрием – 1,7% (в расчете на всех обследованных основной группы). Однако, в связи с отсутствием яркой клинической картины, трудно сопоставить длительность течения заболевания и изменения слизистой оболочки полости матки. У большинства пациенток показатели толщины срединного комплекса оказались в пределах нормы соответствующей контрольной группе. Исключение составили пациентки в ранней пролиферативной фазе, у которых толщина эндометрия была достоверно больше ($P<0,05$), чем у здоровых (диагр. 1).

Диаграмма 1. Показатели толщины эндометрия (мм) у больных эндометритом по сравнению с нормой в I и II фазах цикла

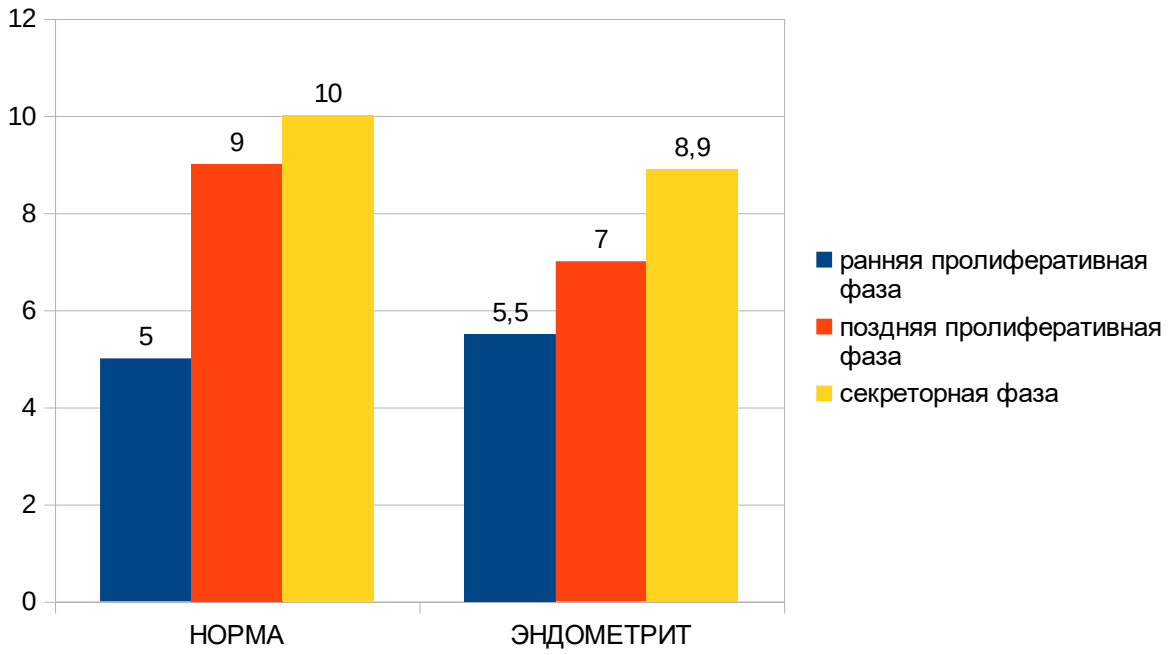

Если проводить измерение объема эндометрия, то его значения в основной группе статистически значимо больше в раннюю и среднюю пролиферативные фазы, а также в случаях ановуляторного менструального цикла в сроки 14–17-й дни и более 24-го дня (P<0,05) (см. табл. 3).

В проведенном исследовании оценивали количественные характеристики эндометрия не только по его объему, но и по отношению объема эндометрия к объему тела матки. Это отношение, выраженное в процентах, у женщин с эндометритом было статистически значимо меньше (P<0,05) в секреторную фазу и больше (P<0,05) – в период 14–17-й дни ановуляторного цикла (см. табл. 4). На этот показатель влияет не только объем эндометрия, но и объем матки, который был достоверно больше (P<0,05) в пролиферативную фазу (см. табл. 2, диаг. 2). Значительное увеличение объема матки в ряде случаев может быть связано с метроэндометритом.

Диаграмма 2. Показатели отношения объёма эндометрия к объёму тела матки (%) у больных эндометритом по сравнению с нормой в I и II фазах цикла

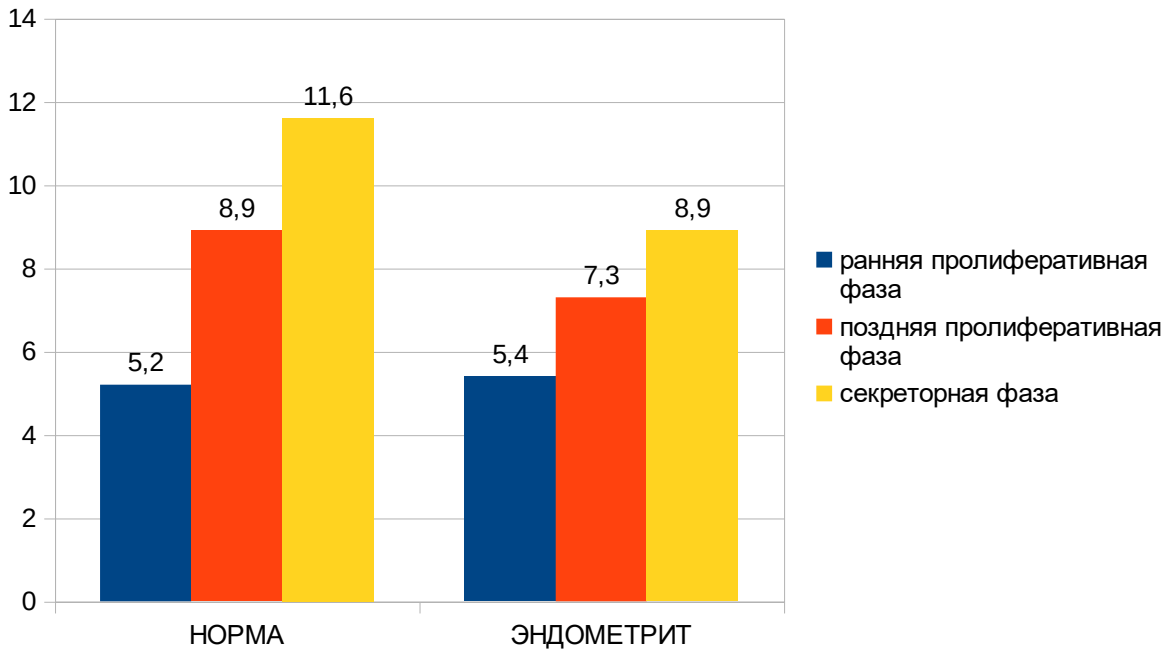

При оценке структуры миометрия отмечался неоднородный субэндометриальный слой за счет линейных включений малого размера, которые имели высокую эхогенность без акустических теней, с распространением их до серозной оболочки. Неоднородная структура выражена также множественными участками неравномерно сниженной эхогенности. Расширение аркуатного сплетения с диаметром сосуда более 2 мм выявлялось у 22,2% больных. М.Н. Буланов (2014) описывает разнообразные изменения миометрия: его утолщение, повышение звукопроводимости вплоть до исчезновения изображения срединного комплекса и дилатацию вен миометрия при вовлечении в воспалительный процесс мышечной стенки. Также на увеличение объема матки может влиять тот факт, что среди обследованных основной группы было 11,3% женщин после консервативной миомэктомии [8]. Как сообщают Г.А. Савицкий, А.Г. Савицкий (2003) при миоме матки миофибриллы гипертрофируются, что приводит к увеличению органа [65].

При гистероскопическом осмотре полости матки наиболее частыми признаками воспалительного процесса в эндометрии являются неравномерная толщина и полиповидные разрастания, которые встречаются с одинаковой

частотой, составляющей 31% [43]. Однако, при ультразвуковом исследовании разная толщина слизистой передней и задней стенок наблюдается только у 5,9% больных. Возможно, это связано с тем, что в 42,3% случаев линия смыкания листков слизистой нечеткая, неровная или неопределяемая, не позволяющая точно измерить каждый листок слизистой оболочки. Таким образом, не диагностируются полиповидные разрастания.

Обращает на себя внимание повышение эхогенности эндометрия в раннюю и среднюю пролиферативные фазы цикла у 75,9% женщин. На неравномерное повышение эхогенности в I фазу цикла обращает внимание М.Н. Буланов (2014) [8]. В то же время у 32,7% женщин во II фазе цикла отмечалась сниженная эхогенность, свидетельствующая о неполной секреторной трансформации, характерной для воспалительного процесса полости матки, а также для эндометрия ановуляторного цикла [43]. А.Н. Стрижаков, А.И. Давыдов (2006) считают, что снижение эхогенности эндометрия соответствует острому эндометриту [71]. Вместе с тем как при остром, так и при хроническом течении встречается повышенная или смешанная эхогенность, что не соответствует типичному изображению эндометрия соответствующей фазы цикла.

Для больных эндометритом характерна неоднородная структура эндометрия, которая отмечалась в 79,7% случаев. Это заключается в множественных разнокалиберных ан- и гипоэхогенных включениях, имеющих четкий контур или без него. Кроме того, в структуре срединного комплекса визуализируются штриховые включения малого размера правильной и неправильной формы без акустических теней или с эффектом реверберации, типичным для пузырьков газа [24].

Изменение наружного контура М-эха, который плавно переходил в субэндометриальный слой, отмечено у 32,4% больных. В то же время в 33,1% случаев в проекции базального слоя имелись мелкие гиперэхогенные включения без акустических феноменов (теней, реверберации), иногда сливающиеся, образующие области чрезмерно высокой эхогенности. Такие множественные включения В.Н. Демидов и А.И. Гус (2016) относят к значимому признаку

эндометрита, а М.Н. Буланов (2014) описывает как своеобразный эффект «эхогенного ободка» [24,8].

У 22,0% больных линия смыкания листков эндометрия была фрагментарно или полностью чрезмерно гиперэхогенная. В.Н. Демидов и А.И. Гус(2016) связывают этот феномен со скоплением мелких пузырьков газа в полости матки, который в больших количествах определяется как утолщенная гиперэхогенная срединная структура. Персистирующая патогенная флора, в том числе анаэробная, приводит к образованию пузырьков газа. Они визуализируются как отдельные мелкие гиперэхогенные включения, дистальный контур которых имеет треугольную форму («хвост кометы») [24]. В толще эндометрия, на линии смыкания листков слизистой или в содержимом полости матки, у 14,4% женщин встречались отдельные мелкие пузырьки газа с характерным акустическим феноменом реверберации.

Нарушение микроциркуляции сопровождается экссудацией как в ткани эндометрия и подлежащего миометрия, так и скоплением экссудата в полости матки [50]. Расширение полости матки за счет ан- и гипоэхогенного содержимого наблюдалось в 16,5% случаев. Этот признак регистрировался в раннюю и среднюю пролиферативные фазы и исчезал через несколько дней. В.Н. Демидов и А.И. Гус (2016) расценивают этот признак как один из наиболее достоверных для диагностики эндометрита [24]. Авторы считают, что это время, а также 2–3 дня накануне менструации являются оптимальными для ультразвукового исследования при подозрении на воспалительный процесс полости матки. У 17–20% больных появление жидкости в полости матки может быть единственным маркером острого эндометрита [50,174]. Обычно скопившаяся жидкость имеет анэхогенную структуру и расширение полости не превышает 7 мм [24,174].

У 5,2% пациенток положение *anteflexio* после опорожнения пузыря менялось на *retroflexio* (или наоборот), что свидетельствовало о повышенной подвижности матки. Снижение тонуса матки проявлялось также изменением формы полости. При толчкообразных движениях трансвагинальным датчиком или имитации двуручного исследования болезненность отмечали 18,2% женщин, что

может быть связано не только с воспалительным, но и со спаечным процессом. Несмотря на то, что этот признак не является ультразвуковым, его также можно использовать в диагностике. Сводные данные частоты встречаемости эхографических признаков эндометрита в В-режиме представлены в табл. 23.

Таблица 23. Частота встречаемости эхографических признаков эндометрита (эндомиометрита)

Признаки	Относительное количество, %	Р при сравнении с контрольной группой
Неоднородная структура эндометрия	79,7	<0,05
Повышение эхогенности эндометрия в I фазе цикла	75,9	<0,05
Нечеткая, неровная, неопределяемая линия смыкания листков эндометрия	42,3	<0,05
Гиперэхогенные включения наружного контура М-эха	33,1	<0,05
Снижение эхогенности эндометрия во II фазе цикла	32,7	<0,05
Нечеткий наружный контур М-эха	32,4	<0,05
Неоднородная структура миометрия	27,9	<0,05
Атрофия эндометрия (<5 мм)	25,5	<0,05
Расширение вен аркуатного сплетения	22,2	<0,05
Чрезмерно гиперэхогенная линия смыкания листков эндометрия	22,0	<0,05
Повышение звукопроводимости	20,1	<0,05
Боль при движениях датчиком	18,2	<0,05
Расширение полости матки за счет жидкостного содержимого	16,5	<0,05
Пузырьки газа в эндометрии или полости матки	14,4	<0,05
Асимметрия толщины эндометрия	5,9	<0,05
Повышенная подвижность матки	5,2	<0,05

Одним из ключевых звеньев патогенеза ХЭ является нарушение ангиоархитектоники и микроциркуляции эндометрия. Патофизиологические изменения при воспалении характеризуются расстройствами микроциркуляции в воспаленной ткани (стадия экссудации), проявляющиеся расширением сосудов,

застоем крово- и лимфообращения и стазом, что приводит к экссудации плазмы и миграции лейкоцитов [83]. Эти изменения влияют на частоту и степень васкуляризации матки и, особенно, эндометрия.

Сужение и облитерация артериальных сосудов вследствие пролиферации соединительной ткани, склеротические и дистрофические изменения в их стенках вследствие длительно текущего воспаления приводят к повышению индексов периферического сопротивления в эндометрии [24, 25]. Изменения сосудистой стенки затрагивают не только эндометрий, но и миометрий. Как сообщают Ж.А. Каграманова и соавт. (2016), у каждой пятой женщины с хроническим эндометритом нарушения гемодинамики выявлены в сосудах матки и сосудистом бассейне малого таза [29]. По результатам собственного исследования метроэндометрит наблюдался у 28,1% больных. Вероятно, вовлечение в процесс миометрия приводит к повышению максимальной скорости маточных артерий в пролиферативную фазу цикла. В секреторную фазу эти изменения менее выражены и достоверные отличия не получены. Цифровые значения как у здоровых, так и у больных, согласуются с данными Е.В. Федоровой и А.Д. Липмана (2002), а также Д.С. Лысяк и соавт. (2014), но оказались ниже, чем опубликованы ведущими отечественными специалистами, что может быть связано с различным количеством наблюдений или методологическими отличиями [78,46,25,72].

По результатам проведенного исследования индексы сосудистого сопротивления маточных артерий (диаг. 3,4) при наличии эндометрита не отличаются от нормативных значений, что связано с синхронным повышением скоростных показателей (диаг. 5).

Диаграмма 3. Уголнезависимые индексы (RI) в маточных артериях у больных эндометритом по сравнению с нормой в I и II фазах цикла

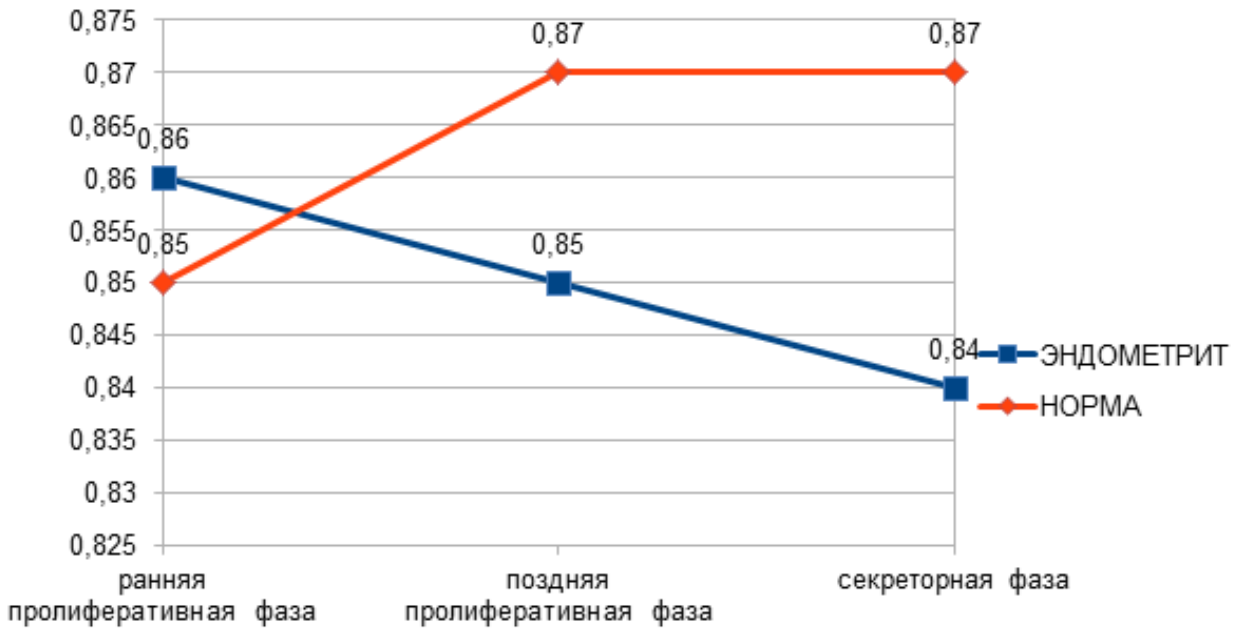

Диаграмма 4. Уголнезависимые индексы (PI) в маточных артериях у больных эндометритом по сравнению с нормой в I и II фазах цикла

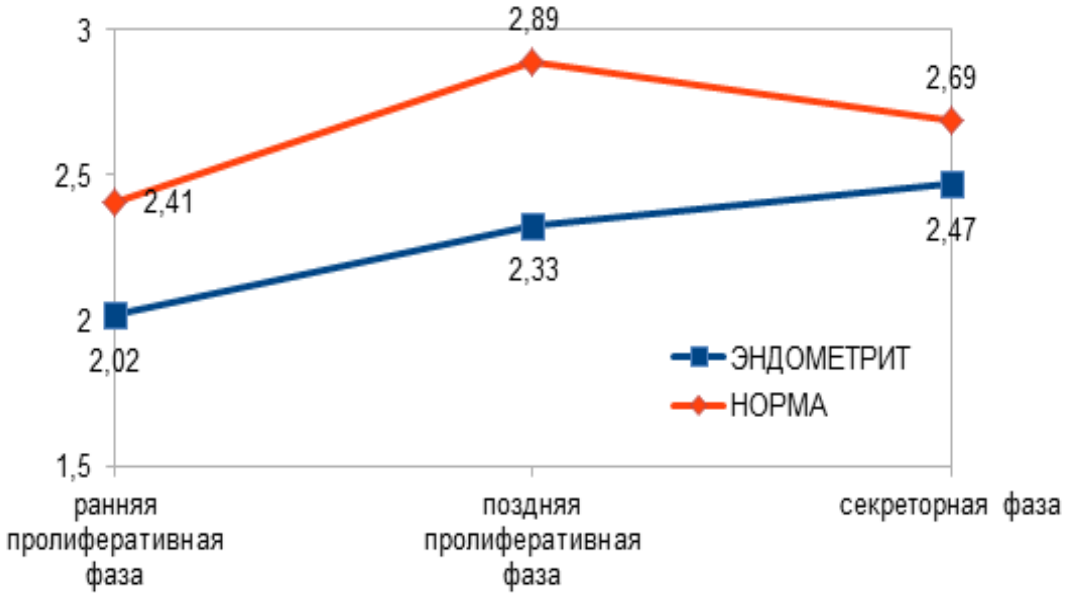

Диаграмма 5. Скоростные показатели (Vmaxсм/с) у больных эндометритом по сравнению с нормой в I и II фазах цикла

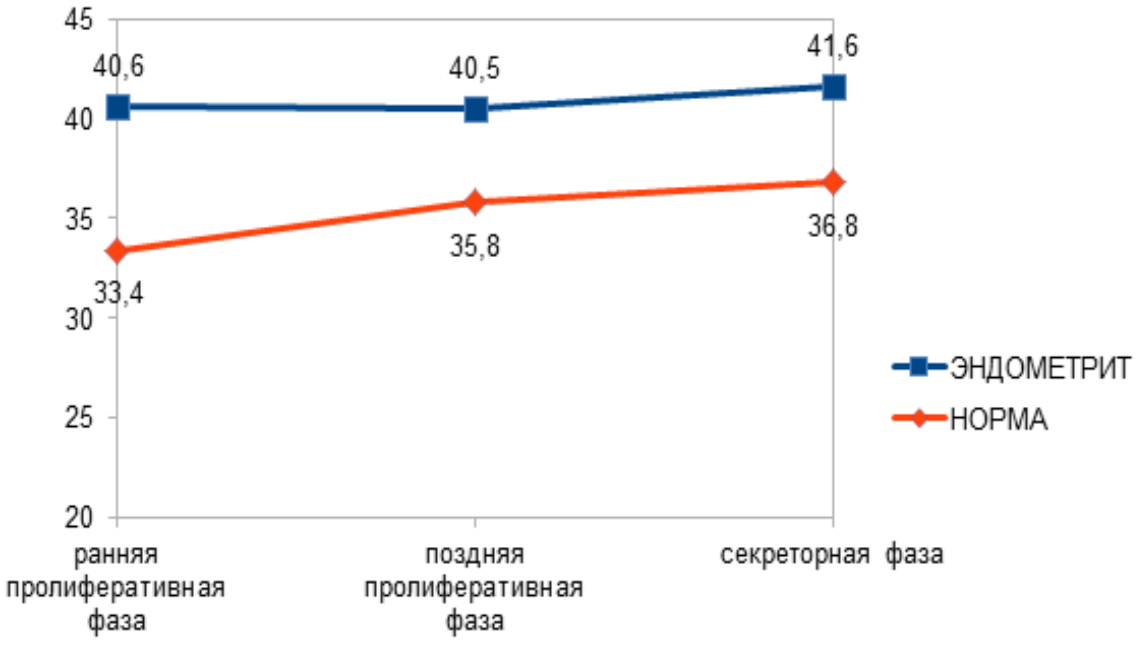

По данным некоторых авторов повышение RI происходит в субэндометриальном слое и, чаще всего, в эндометрии, где показатели превышают 0,5 [54,44].

Индекс артериальной перфузии при эндометрите был монотонным, существенно ниже не только в средней секреторной фазе, но и в целом во II фазе в отличие от группы контроля, в которой на фоне желтого тела ИАП повышался (диаг. 6). Возможно, бесплодие на фоне хронического эндометрита связано не только с нарушением имплантации вследствие морфологического изменения слизистой, но и с недостаточностью лютеиновой фазы цикла.

Диаграмма 6. Показатели индекса артериальной перфузии (ИАП) у больных эндометритом по сравнению с нормой в I и II фазах цикла

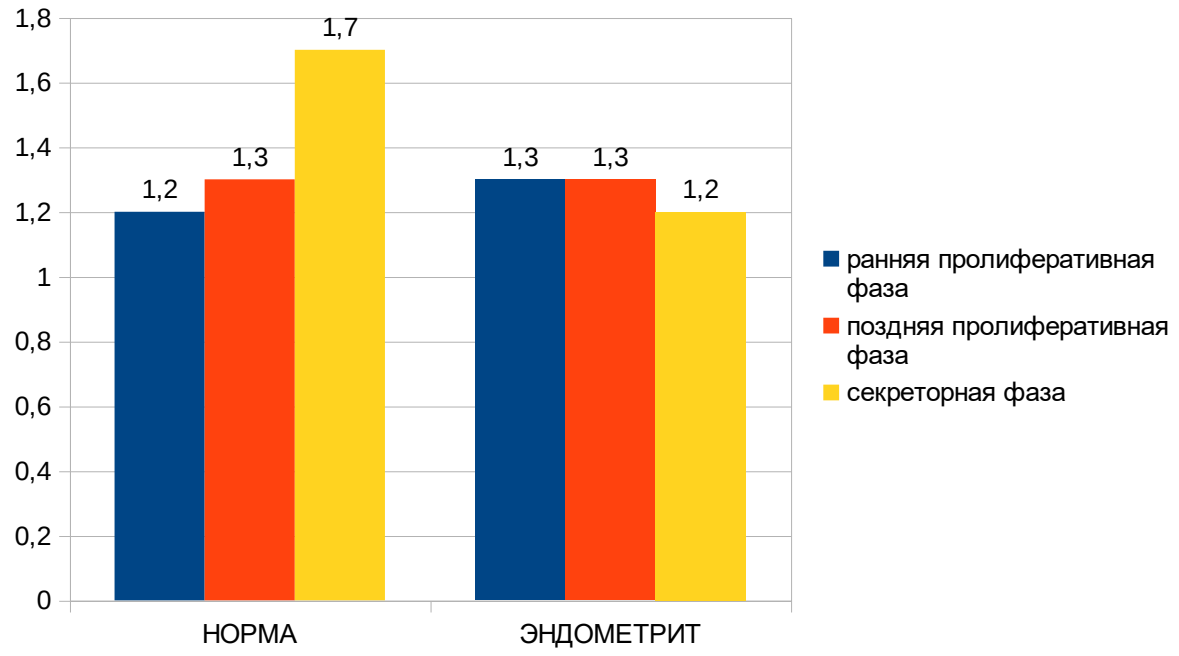

В результате проведенного исследования выяснилось, что VI у больных эндометритом достоверно выше как в матке, так и в эндометрии в I фазе цикла (диагр. 7, 8).

Диаграмма 7. Показатели васкуляризационного индекса VI (%) эндометрия у больных с эндометритом по сравнению с нормой в 1 и 2 фазе менструального цикла.

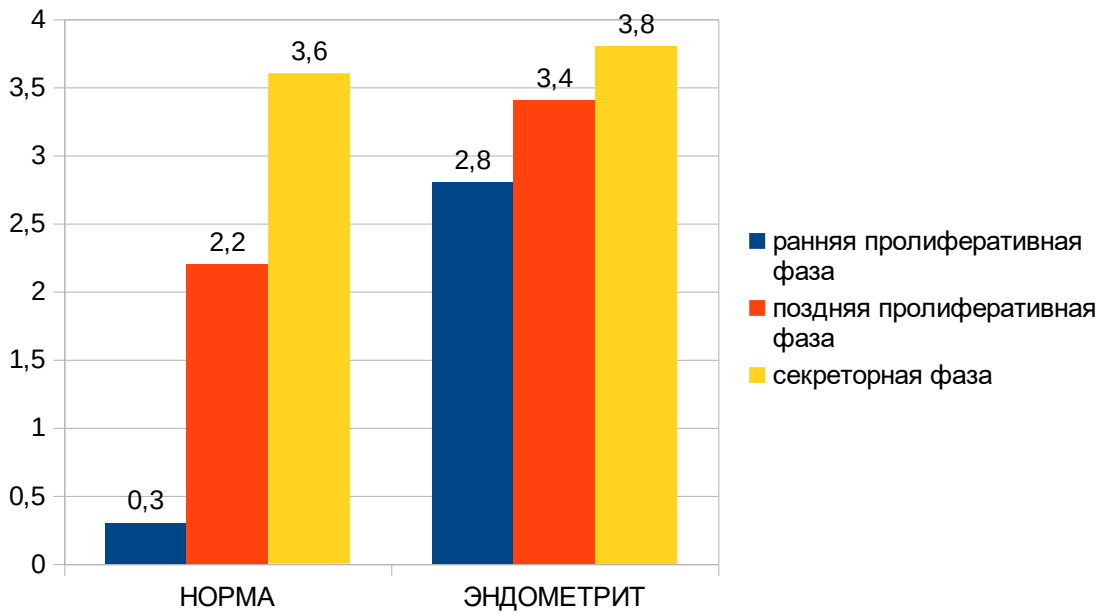

Диаграмма 8. Показатели васкуляризационного индекса VI (%) матки у больных с эндометритом по сравнению с нормой в 1 и 2 фазе менструального цикла

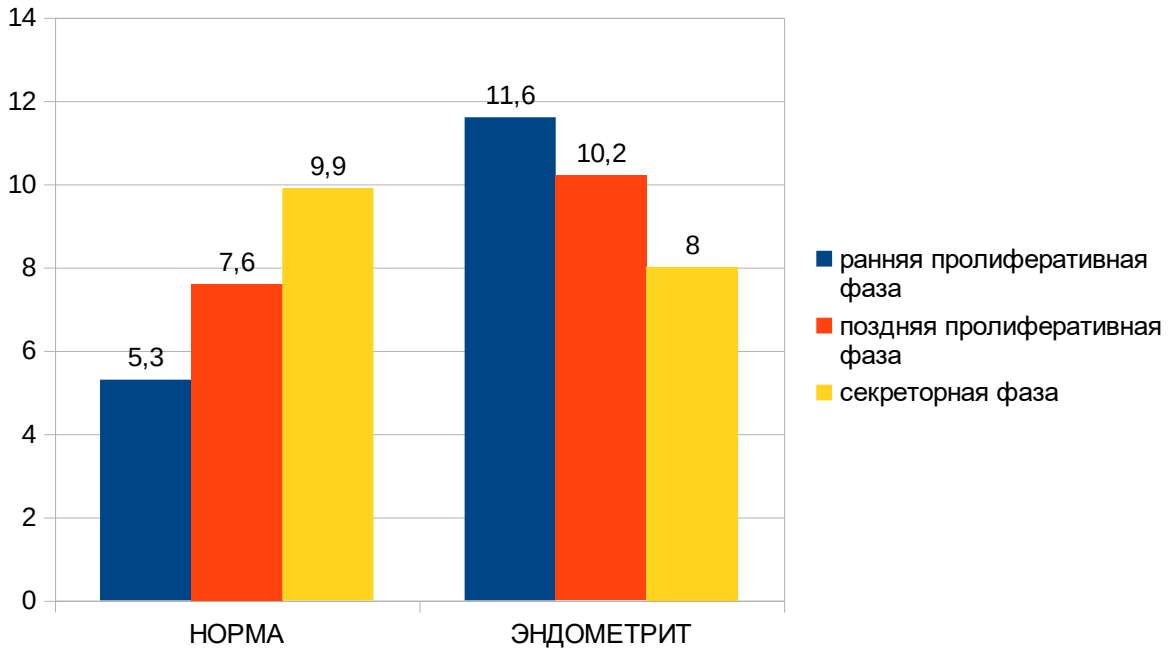

Как свидетельствует исследование J.L. Alázar и соавт. (2017), сравнивших результаты работы 4 квалифицированных врачей и 4 стажеров по обработке 3D объема, воспроизводимость составила от 0,77 до 0,96 и не зависела от опыта [91]. Выполненное ранее исследование L.T. Mercé и соавт. (2006) продемонстрировало воспроизводимость VI эндометрия 0,90-0,97 среди здоровых женщин и с патологией эндометрия [163].

Цифровые показатели VI эндометрия здоровых женщин согласуются с данными J.L. Alcázar и M.J. Kudla (2010) [90]. Прогностически неблагоприятным признаком является отсутствие кровотока в субэндометриальном слое при динамическом наблюдении [44].

Однако, М.Н. Буланов (2017) отмечает скудную васкуляризацию функционального слоя в секреторную фазу [8]. Вероятно, это связано как с субъективной оценкой, так и со стадией пролиферации элементов соединительной ткани, также присутствующей в патофизиологическом процессе воспаления. Вместе с тем, нельзя относиться к аваскуляризации эндометрия как к факту эндометрита, т.к. у здоровых женщин в пролиферативной фазе также наблюдается

аваскуляризация, которая выявлена на основании нулевых значений VI у 3,2% пациенток, и среди больных – в 5,8%.

Сопоставляя результаты Vmax маточной артерии и FI матки, у здоровых женщин прослеживается тенденция их синхронности, в то время как у больных эндометритом синхронность наблюдается только в I фазу цикла, а во II фазу овуляторного цикла выявляется выраженное снижение FI в период формирования и расцвета желтого тела. Вероятно, интенсивность кровотока, определяемая как FI, не в полной мере соответствует линейной скорости артериального кровотока, что требует дальнейшего изучения. В отечественной и зарубежной литературе не удалось найти обсуждения практического значения и применения потокового индекса.

Толщина и объем эндометрия, скоростные показатели кровотока, VI, FI и ИАП снижаются у здоровых женщин в позднем репродуктивном и пременопаузальном периоде, в то время как RI и PI – повышается [54]. Но небольшое количество больных в некоторых подгруппах по фазам цикла не позволило провести возрастной анализ перечисленных параметров.

За исключением больных с атрофией эндометрия, не обнаружено эхографических и клинических корреляций течения воспалительного процесса (острый, хронический, рецидивирующий), а также не выявлено ультразвуковых критериев, характерных для определенных видов возбудителей. Только при визуализации истонченного, гиперэхогенного эндометрия клиническое течение заболевания соответствовало хроническому эндометриту. Вместе с тем в литературе имеются сведения о диагностике острого и хронического эндометрита, однако это клинико-этиологический подход.

Вариабельность изменений слизистой оболочки полости матки также, может быть, обусловлена различными морфотипами эндометрита. Анализ частоты выявляемости признаков заболевания колеблется в значительных пределах, в том числе они могут отсутствовать при одних морфотипах и иметь достаточно высокий процент – в других. Так, зияние полости матки, асимметрия толщины стенок слизистой оболочки или чрезмерно выраженная линия смыкания

срединного комплекса не встречались у пациенток с гипопластическим типом эндометрита. В то же время жидкостное содержимое в ее просвете отмечено в 22,3% при смешанном типе и 10,0% - при гиперпластическом. В.Н. Демидов и А.И. Гус (2016) расценивают этот признак как один из наиболее достоверных для диагностики эндометрита [24]. Отдельные мелкие гиперэхогенные включения в эндометрии или в полости матки, имеющие характерный феномен «хвост кометы», обнаружены у каждой четвертой больной с гиперпластическим типом и у 9,9% - со смешанным. Гиперэхогенная, утолщенная срединная линия М-эха наблюдалась в 40,0% при гиперпластическом типе и в 23,1% - при смешанном типе. Эти цифры подтверждают предположение В.Н. Демидова и А.И. Гуса (2016) о том, что чрезмерно выраженная линия смыкания листков слизистой полости матки обусловлена мелкими пузырьками газа, которые сливаются в единую гиперэхогенную, утолщенную структуру [24].

Толщина эндометрия не является ведущим признаком воспалительного процесса в нем, но на основании этого критерия можно предположить морфологический тип заболевания. Более значимым критерием оказался не только объем эндометрия, но, особенно, отношение объема эндометрия к объему тела матки (диагр.9) [67].

Диаграмма 9. Соотношение толщины эндометрия (М-эхо, мм), объема эндометрия (V эндометрия см^3) и отношения объема эндометрия к объему тела матки (V эндом/V матки, %) у больных различных морфотипов эндометрита по сравнению с группой контроля

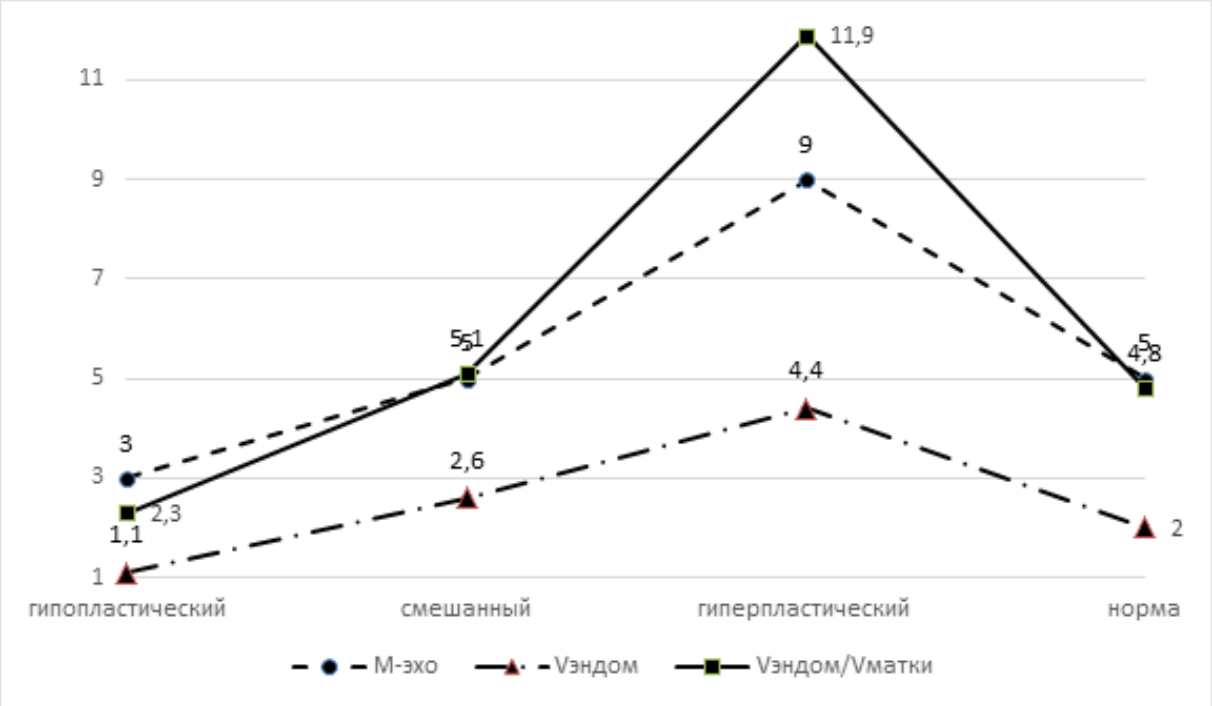

Нечеткая, неровная, в том числе волнистая, или неопределяемая линия смыкания – очень частая «находка» при эндометрите, которая встречалась в 81,0% случаев при гипопластическом типе, 65,3% - при смешанном и в 35,5% - при гипопластическом. Этот признак, а также неоднородную структуру эндометрия с повышением эхогенности можно отнести к наличию микрополипоза, очаговой гиперплазии, а также нарушению процесса десквамации и регенерации [59,6,74].

Мелкие гиперэхогенные включения без акустических феноменов, которые М.Н. Буланов (2017) описывает как своеобразный эффект «эхогенного ободка» [8], встречались примерно с одинаковой частотой как при гипопластическом типе (38,1%), так и при смешанном (35,5%), в то время как при гиперпластическом – только в 10,0%. Примерно такая же частота (12,1%) аналогичных включений получена в работе Ю.П. Титченко и соавт. (2014), которые исследовали пациенток с тонким эндометрием [76]. Однако Ю.А. Петров (2012) обнаружил такие образования, являющиеся участками фиброза или кальциноза, в три раза чаще у

больных с гиперпластическим типом эндометрита (29,8%) [59].

Проявления метроэндометрита отмечены при всех морфотипах, но, если неоднородная структура миометрия чаще была при гипопластическом типе (42,9%) и реже – при гиперпластическом (10,0%), то расширение аркуатного сплетения при гипопластическом типе отмечалась в 9,5%, а при гиперпластическом – в 25,0%. Возможно, длительно текущий воспалительный процесс, приводящий к дистрофически-атрофическому повреждению базального слоя, а также железистых клеток слизистой, что характерно для гипопластического типа эндометрита, имеет также стадийность проявлений метрита: первой реагирует венозная система в виде дилатации, а впоследствии возникают изменения миометрия.

Нарушению кровоснабжения матки и эндометрия, особенно, среди пациенток, страдающих бесплодием, в последние годы уделяется все больше внимания [59]. Все авторы отмечают повышение резистентности как в маточных артериях, так и артериях матки, в том числе эндометрии, но в проведенном нами исследовании такого результата не получено. Несмотря на то, что часть больных имели RI 1,0 в маточных артериях, достоверного повышения нет, за исключением больных с гипопластическим морфотипом, у которых RI в среднем составил 0,93 с колебаниями от 0,82 до 1,0. Интересные цифры опубликованы в работе Л.И. Мальцевой и соавт. (2012), которые получили RI в маточных артериях 1,09 + 0,02 при эндометрите и 0,7 + 0,05 у здоровых женщин [48]. В статье Г.И. Колпинского и Т.А. Камаевой (2014) в контрольной группе RI маточной артерии составляет 0,55 + 0,6, а в спиральной – 0,88 + 0,2 [38].

Артериальное кровоснабжение матки при гиперпластическом и смешанном морфотипе эндометрита имело те же показатели, как у здоровых женщин, о чем свидетельствует ИАП. Достоверное снижение артериального кровоснабжения отмечалось только при гипопластическом типе: 0,8 по сравнению с 1,2 ($P<0,05$). Но, если оценивать васкуляризацию матки, то она оказалась достоверно выше также при гиперпластическом (VI 10,4%) и смешанном (VI 11,1%) типе и сниженной – при гипопластическом типе (VI 4.5%) ($P<0,05$). На

гиповаскуляризацию матки, оцененную субъективно при гипопластическом морфотипе обратил внимание Ю.А. Петров (2012) [59]. Сопоставляя данные ИАП и VI можно сделать вывод, что гиперваскуляризация указанных морфотипов связана с нарушением венозного оттока, а гиповаскуляризация – преимущественно со склерозом артериального русла.

Васкуляризация эндометрия при гиперпластическом (VI 5,3%) и смешанном (VI 3,2%) морфотипах оказалась достоверно выше, чем в группе контроля (VI 0,4%), а при гипопластическом (VI 0,8%) – почти такой же, как у здоровых женщин (диагр.10).

Диаграмма 10. Соотношение васкуляризационного индекса матки (VI матки, %) и эндометрия (VI эндометрия, %) у больных различных морфотипов эндометрита по сравнению с контрольной группой

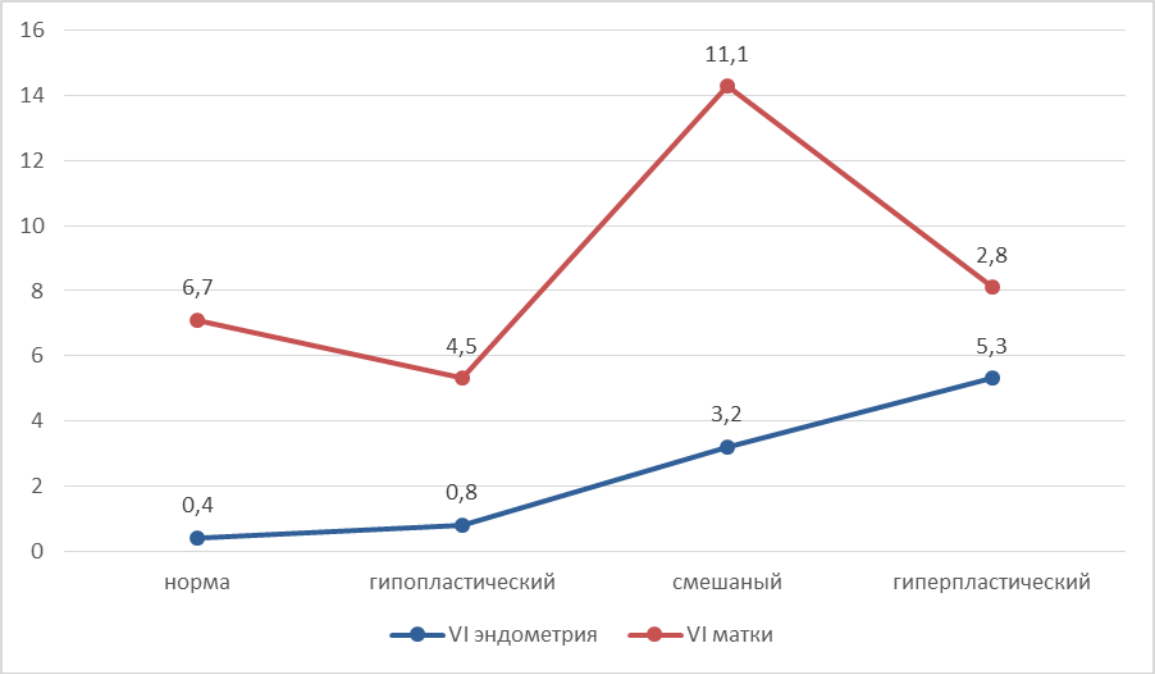

.Снижение VI как матки, так и эндометрия при гипопластической форме отмечены в работах Ю.П. Титченко и соавт (2014), и О.Ф. Серовой и соавт. (2015) [76,67].

В отечественной литературе отсутствуют данные о потоковом индексе у больных эндометритом. На основании проведенного исследования выявлена закономерность изменения FI различных морфотипов как показателя, зависящего

от скорости кровотока в заданном трехмерном объеме. При сопоставлении FI матки и эндометрия, а также Vmax маточных артерий минимальные значения отмечены при гипопластическом типе, максимальные – при смешанном типе по всем сопоставляемым показателям (диагр.11).

Диаграмма 11. Соотношение потокового индекса матки (FI матки), эндометрия (FI эндометрия) и максимальной систолической скорости маточных артерий (Vmax, см/с) у больных различных морфотипов эндометрита по сравнению с контрольной группой

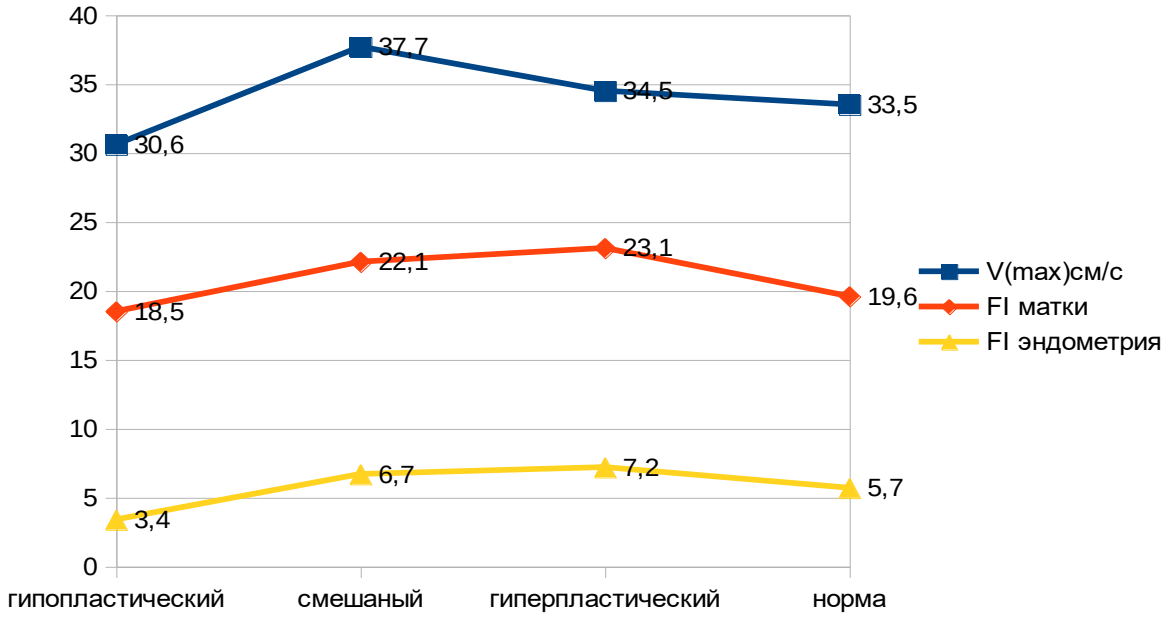

Наибольший интерес вызвала совокупность показателей ИАП и VI: ИАП дает представление об артериальном кровотоке, а VI – суммарном артериовенозном кровотоке, а конкретные значения этих индексов позволяют предположить стадию воспалительного процесса. Так, на фоне монотонных значений ИАП встречается как гипер-, так и гиповаскуляризация. Если наблюдается гиперваскуляризация, то она подтверждает венозный стаз, нарушение венозного оттока, что характерно для стадии экссудации (Шанин В.Ю.1998). [83]. Также на нарушение венозного оттока указывают соответствующие норме показатели VI, но в сочетании со снижением ИАП. В стадию пролиферации воспалительного процесса при развитии фиброза в слизистой и подлежащем миометрии гиповаскуляризация встречается на фоне снижения ИАП.

ЗАКЛЮЧЕНИЕ

Публикаций, посвященных ультразвуковому исследованию воспалительного процесса матки, очень мало. В нашей стране считается хрестоматийным описание эндометрита, разработанное В.Н. Демидовым и соавт. в 1993 г. [25]. В последующие эти критерии многократно использовались в научных исследованиях, но дополнительных признаков авторами не представлено.

В зарубежных источниках сведения по ультразвуковой диагностике крайне скудные. Так, в руководствах *Gynecologic Imaging* из серии *Expert Radiology*, выпущенном в 2011 г. под редакцией J.R. Fieldingetal, а также *Callen`s Ultrasonography in Obstetric sand Gynecology* под редакцией M.E. Nortonetal. 2017 года выпуска [127] нет даже упоминания об эндометрите. Также отсутствуют признаки этого заболевания в переводной книге B. Benacerraf etal. Gynecologic Ultrasound: a Problem-Based Approach, вышедшей в переводе в нашей стране в 2016 г. [4].

Такая ситуация связана с чрезвычайной вариабельностью эхографических изменений слизистой оболочки полости матки, вплоть до того, что нередко даже на фоне выраженной клинической симптоматики эхографическое изображение матки может быть в пределах нормы (Митьков В.В. 1997[35].

В рамках диссертационной работы был проведен ретроспективный анализ ультразвукового исследования 423 женщин репродуктивного возраста, которым диагностирован хронический эндометрит. Клиническая диагностика эндометрита осуществлялась на основании жалоб, данных анамнеза, бимануального исследования, результатов цитологического исследования мазков из цервикального канала, иммуногистохимического исследования эндометрия, полученного при пайпель-биопсии. Все обследования разделены в зависимости от фазы менструального цикла на подфазы: ранняя пролиферативная (4–7-й день), средняя пролиферативная (8–10-й день), поздняя пролиферативная (11–13-й день). Достоверной возрастной разницы между основной группой и здоровыми женщинами в зависимости от фаз, подфаз и периодов менструального цикла

выявлено не было (P> 0,05).

Клиническое обследование включало в себя общий осмотр, углубленное исследование половой системы. В изучение гинекологического анамнеза входило сбор данных о возрасте менархе, характере и продолжительности менструального цикла и менструаций, паритете, наличии гинекологических заболеваний. Гинекологический статус оценивали на основании осмотра наружных половых органов, влагалищного осмотра и осмотра шейки матки в зеркалах, бимануального влагалищного исследования.

Всем пациенткам проводили УЗИ органов малого таза в В-режиме, ЦДК, ЭДК, импульсно-волновом режиме (PW) и в ангиорежиме при 3D реконструкции на ультразвуковых системах iU22 и Epiq7 (Philips, Нидерланды). Применялось обзорное трансабдоминальное сканирование и последующее трансвагинальное исследование. Оценку гемодинамики матки проводили по показателям обеих маточных артерий. При импульсноволновой допплерографии маточной артерии исследовали такие показатели, как максимальная скорость кровотока (V_{max}) (см/с), усредненная по времени средняя скорость кровотока (V_{mean}) (см/с), пульсационный индекс (PI) и индекс резистентности (RI) с последующим определением индекса артериальной перфузии (ИАП).

Количественная оценка степени васкуляризации заключалась в получении индекса васкуляризации (VI); индекса потока (FI) и васкуляризационно-потоковый индекс (VFI) с помощью прикладной программы QLab при 3D-реконструкции в ангиорежиме.

Результаты проведенного исследования в В-режиме не выявлено ни одного признака, который встречался бы у 100% больных. Основным критерием явилось несоответствие структуры и эхогенности эндометрия фазе менструального цикла, которое выражалось в виде: повышения эхогенности эндометрия в I фазе (75,9%) или снижение – во II фазе (32,7%); нечеткой или неопределяемой линии смыкания стенок эндометрия (42,3%) или чрезмерно гиперэхогенной (22,0%) на всем протяжении или фрагментарно; размытого наружного контура М-эха плавно переходящего в субэндометриальный слой(32,4%) или с фиброзными

включениями на границе с мышечным слоем (33,1%); визуализация жидкости в полости матки (28,6%); атрофия эндометрия (25,3%); пузырьки в слизистой или полости матки (14,4%); асимметрия толщины эндометрия передней и задней стенок (5,9%) и самый редко встречающийся признак – утолщение эндометрия более 15 мм (1,7%). Выявленные изменения миометрия свидетельствовали о распространении воспалительного процесса на мышечный слой в виде: неоднородной структуры (27,9%); снижения эхогенности, приводящее к повышению звукопроводимости миометрия (20,1%), увеличения объема матки (12,6%) и повышенной подвижности матки (5,2%).

Достоверно бóльший (P<0,05) объем матки отмечался у пациенток в пролиферативную фазу (за счет ранней и средней пролиферативных фаз). Статистически значимой разницы в зависимости от типа эндометрита не выявлено (P>0,05), но во всех подгруппах по сравнению со здоровыми женщинами отмечалось значительное увеличение (P<0,05).

Достоверно бóльшие (P<0,05) значения М-эха у больных эндометритом отмечены в раннюю пролиферативную фазу. Толщина эндометрия среди больных с гиперпластическим типом была достоверно больше нормы, а с гипопластическим типом - меньше (P<0,05), и в подгруппе смешанного типа значимо не отличалась от группы сравнения (P>0,05). Также выявлена достоверная разница толщины срединного комплекса между рассматриваемыми подгруппами. Аналогичные особенности отмечались при анализе объема эндометрия. Значения объема эндометрия в основной группе были достоверно больше (P<0,05) в I фазе менструального цикла за счет ранней и средней пролиферативных фаз.

Процентное отношение объема эндометрия к объему тела матки между основной и контрольной группами достоверно (P<0,05) отличалось во II фазе овуляторного цикла, когда это отношение оказалось меньше, чем у здоровых женщин. Отношение объема эндометрия к объему тела матки являлось критерием формирования подгрупп среди больных эндометритом, в связи с чем значения этого показателя не пересекались. Так, для эндометрита гипопластического типа

ОЭ/ОМ находился в пределах 1,0-2,4%, смешанного типа – 2,5-9,0% и гиперпластического типа – 9,1-23,1%. Достоверное различие с группой сравнения выявлено у пациенток как гипо-, так и гиперпластического типа (P<0,05), в то время как при смешанном типе этот показатель значимо не отличался от нормы, среднее значение которого было 4,8% с диапазоном минимального и максимального значения от 2,6 до 9,8%.

Развитие ультразвуковой аппаратуры привело к динамическому усовершенствованию возможности визуализации сосудов эндометрия. Так, A. Kurjak и соавт. (1993) считали, что неизмененная слизистая аваскулярная [153]. Е.В. Федорова и А.Д. Липман (2002) в I фазе цикла у 10% здоровых женщин регистрировали венозный кровоток в эндометрии [78].

С внедрением в практику цветового картирования частоту и степень васкуляризации оценивали субъективно. Предпринимались многочисленные попытки подсчитывать цветовые локусы на определенных срезах, в каких-либо зонах или в единице площади, но все эти методы были с низкой воспроизводимостью из-за различных настроек приборов, трудоемкими, не нашедшими должного места в практике.

В последние годы использование 3D-реконструкции в ангиорежиме с помощью прикладных программ дало возможность объективной оценки степени васкуляризации с помощью определения васкуляризационного индекса (VI). Гиперваскуляризация миометрия и, соответственно, повышение VI матки может встречаться при расширении аркуатного сплетения, но диагностически значимым для воспалительного процесса является сочетание с гиперваскуляризацией эндометрия.

Анализ полученных нами показателей кровотока не выявил асимметрии (P>0,05) цифровых значений правой и левой маточных артерий. Среди больных эндометритом при сравнении с группой контроля Vmax была достоверно выше в раннюю и позднюю пролиферативную фазу, Vmin оказалась выше только с 11 по 13 день, а Vmean – с 4 по 7 день цикла (P<0,05). Среди больных эндометритом гипопластического типа Vmax оказалась ниже, а смешанного и

гиперпластического типа – выше, чем в группе сравнения (P>0,05). Vmean эндометрита как гипо-, так и гиперпластического типа оказалась ниже, чем у здоровых, в то время как смешанного типа – выше (P>0,05).

Уголнезависимые индексы (PI и RI) среди больных и здоровых имели монотонные значения и достоверно не отличались (P>0,05) за исключением RI гипопластического типа, который оказался выше как с группой сравнения, так и с другими морфотипами.

Индекс артериальной перфузии в контрольной группе поступательно повышался с 1,2% (0,8-1,7, min 0,6, max 1,9%) в раннюю пролиферативную фазу до 1,7% (1,2-2,8, min 1,2, max 2,9%) в среднюю секреторную фазу (P<0,05). В случаях отсутствия овуляции показатели ИАП были ниже, чем в овуляторных циклах. У больных эндометритом ИАП был монотонным, без повышения во II фазе, что привело к достоверному снижению показателя (P<0,05) в овуляторных циклах, когда ИАП составил в среднем 1,3%. ИАП у больных эндометритом гипопластического типа имел достоверно меньшие значения по сравнению как с группой контроля, так и с другими типами воспаления слизистой полости матки (P<0,05), показатели ИАП как при смешанном типе, так при гиперпластическом типе не отличались от здоровых.

Эндометрий при воспалительном процессе в нем был гораздо васкулярнее (P<0,05) неизмененной слизистой в обе фазы цикла. Исключение составила только средняя секреторная фаза овуляторного цикла, когда VI был незначительно выше (P>0,05), чем у здоровых пациенток. Среди женщин, страдающих эндометритом, показатели VI матки в I фазу были достоверно выше (P<0,05), чем в группе сравнения, со средним значением 10,5% (1,9-28,2, min 0,4, max 32,2%). В период формирования и расцвета желтого тела VI матки оказался ниже, чем у здоровых женщин, и составил в среднем 8,0% (2,4, -14,0, min 2,2, max 15,3%) и 8,0% (2,5-23,6, min 2,2, max 25,3%) (P<0,05), в то время как в период угасания желтого тела наблюдались более высокие цифры VI, чем в норме: 12,1% (6,9-22,6, min 6,3, max 23,3%). Такие изменения привели к тому, что в целом во II фазу VI матки у больных соответствовал показателю нормы. Среди женщин, страдающих

эндометритом смешанного и гиперпластического типа, показатели васкуляризационного индекса (VI) матки были достоверно выше, чем в группе сравнения (11,1% и 10,4% соответственно), но у женщин с гипопластическим типом – ниже, что составило в среднем 4,5% (P<0,05). Эндометрий при воспалительном процессе в нем был гораздо васкулярнее при смешанном и гиперпластическом типе (3,2% и 5,3%), чем в группе контроля (P<0,05), в то время как у больных гипопластического типа имел практически те же значения, что в группе сравнения (0,8% и 0,4% соответственно).

У пациенток с эндометритом показатели FI матки в I фазе были выше, чем во II как овуляторного, так и ановуляторного цикла. Значительно ниже (P<0,05), чем у здоровых женщин, FI оказался в период формирования и расцвета желтого тела и составил в среднем 21,2 (10,1-33,8, min 8,0, max 34,3). В эндометрии в I фазу были более высокие показатели FI, чем в норме (P<0,05) за исключением поздней пролиферативной фазы со средним значением 6,6 (0-12,7, min 0, max 17,3). FI в матке среди больных в подгруппах по морфотипу достоверно не отличался (P>0,05) от показателей группы сравнения, но средние значения при гипопластической форме оказались ниже (18,5), а при смешанном и гиперпластическом типе – выше (23,1 и 22,1 соответственно), чем у здоровых женщин. В эндометрии наблюдалось такое же соотношение, т.е. при гипопластическом типе среднее значение составило 3,4, при смешанном – 6,7 и при гиперпластическом – 7,2.

Васкуляризационно-потоковый индекс (VFI), являющийся производным от VI и FI, у здоровых женщин имел такие же закономерности изменений, как VI и FI, увеличиваясь от ранней пролиферативной фазы к средней секреторной, когда были получены максимальные значения матки 3,2 (1,6-5,4, min 1,2, max 5,6) и эндометрия – 0,7 (0,2-2,2, min 0, max 2,6). Показатель VFI эндометрия в группе больных превышал нормативные параметры только в раннюю пролиферативную фазу. Модифицированная балльная шкала диагностики эндометрита (табл. 24).

Таблица 24.Балльная шкала ультразвуковой диагностики эндометрита. Пороговое значение 5 баллов

Признак	Кол-во баллов
Толщина эндометрия <6 мм, объем эндометрия <3 куб.см и отношение объема эндометрия к объему тела матки <6% после 11 дня менструального цикла	1
Толщина эндометрия> 15 мм	1
Асимметрия толщины переднего и заднего листка слизистой	1
Неровный наружный контур эндометрия	1
Отсутствующая, фрагментарная или чрезмерно выраженная линия смыкания листков эндометрия в I фазу цикла	1
Неравномерное повышение эхогенности эндометрия в I фазу цикла	1
Сниженная эхогенность эндометрия во II фазу цикла	1
Гиперэхогенные включения в проекции базального слоя	1
Неоднородный субэндометриальный слой	1
Неравномерное расширение полости матки с жидкостным содержимым в пролиферативной фазе	2
Пузырьки газа в эндометрии или содержимом полости матки	2
Гиперваскуляризация эндометрия (VI> 5%) в I фазу цикла	2
Повышенная подвижность матки	1
Боль при движениях датчиком	1

Таким образом, комплексное ультразвуковое исследование матки и эндометрия, включающее В-режим в сочетании с цветовой допплерометрией, ангиографией в 3D режиме с получением информативных и важных количественных показателей гемодинамических изменений в матке и эндометрии, которое повышает эффективность оценки степени нарушения системы кровообращения, позволит своевременно и достоверно диагностировать хронический эндометрит или эндомиометрит на разных стадиях развития с определением морфологического типа, что, безусловно, поможет определить эффективность и рациональность применения лечебной тактики.

Для наиболее точной и комплексной ультразвуковой диагностики был разработан алгоритм ультразвукового обследования женщин. Алгоритм основан на использовании новых ультразвуковых методик исследования с использованием кровотока матки и эндометрия с использованием 3D ангиографии в сочетании со стандартным исследованием кровотока и оценкой признаков в В-режиме.

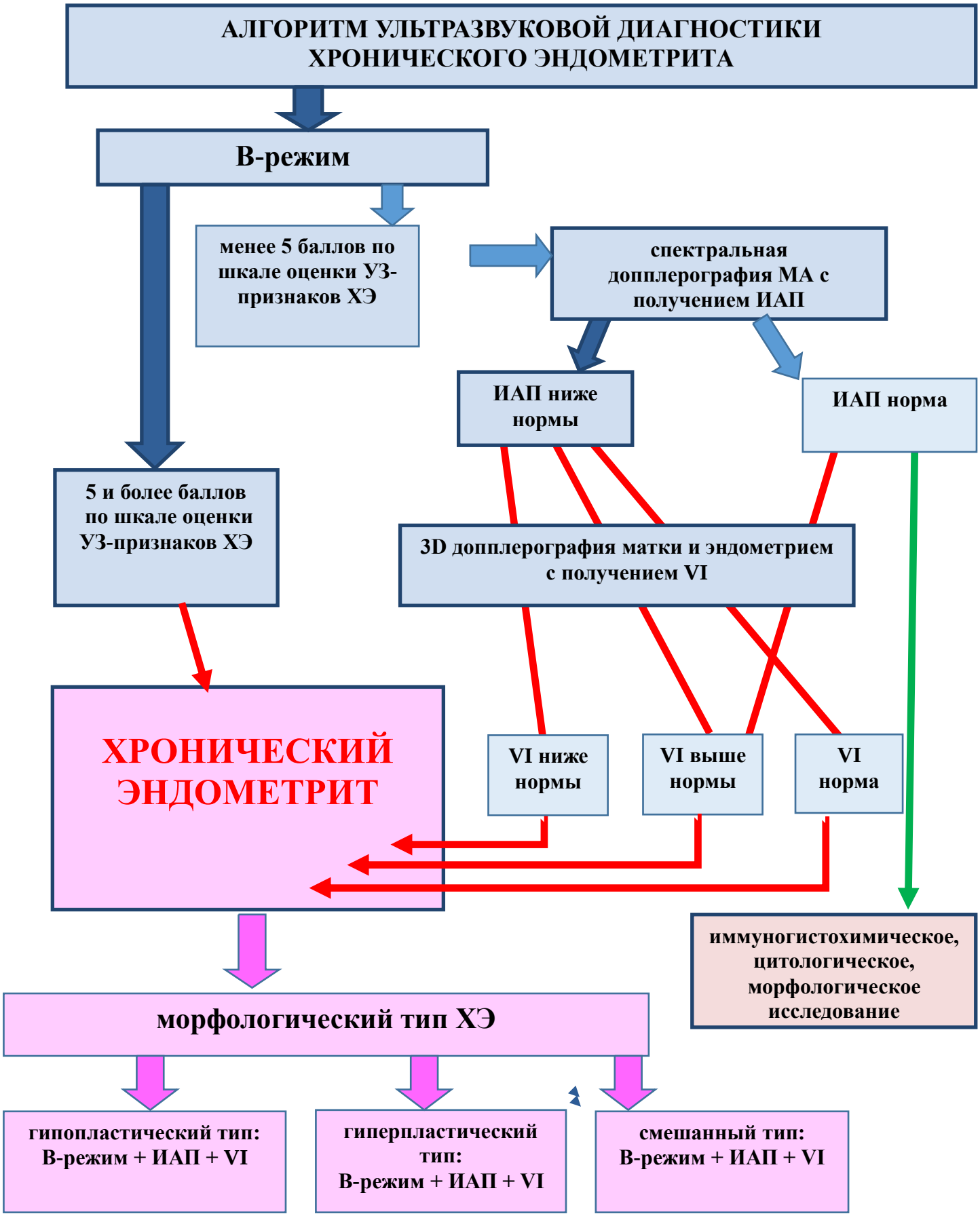
АЛГОРИТМ УЛЬТРАЗВУКОВОЙ ДИАГНОСТИКИ ХРОНИЧЕСКОГО ЭНДОМЕТРИТА
В-режим
менее 5 баллов по шкале оценки УЗ-признаков ХЭ
спектральная допплерография МА с получением ИАП
ИАП ниже нормы
ИАП норма
5 и более баллов по шкале оценки УЗ-признаков ХЭ
3D допплерография матки и эндометрием с получением VI
ХРОНИЧЕСКИЙ ЭНДОМЕТРИТ
VI ниже нормы
VI выше нормы
VI норма
иммуногистохимическое, цитологическое, морфологическое исследование
морфологический тип ХЭ
гипопластический тип: В-режим + ИАП + VI
гиперпластический тип: В-режим + ИАП + VI
смешанный тип: В-режим + ИАП + VI

ВЫВОДЫ

1. Разработанный алгоритм комплексной ультразвуковой диагностики хронического эндометрита позволяет выявить заболевание с точностью – 98,6%, чувствительностью – 99,3%, специфичностью – 97,8%, предсказательной ценностью положительного результата – 98,3% и предсказательной ценностью отрицательного результата – 98,1%.

2. Диагностика хронического эндометрита правомерна при обнаружении не менее 5 эхографических признаков в В-режиме, из которых наиболее значимыми являются расширение полости матки за счет жидкостного содержимого, наличие мелких гиперэхогенных включений с акустическим эффектом реверберации в эндометрии или содержимом полости.

3. Для объективной оценки кровотока матки и эндометрия необходимо применять допплерографические методики с расчетом индекса артериальной перфузии и реконструкцией сосудистого русла в 3D ангиорежиме.

4. Показатель объемного кровотока матки в виде индекса артериальной перфузии в пролиферативную фазу цикла не изменяется на фоне хронического эндометрита. Выявленная при этом гиперваскуляризация миометрия и (или) изолированно эндометрия (VI>5%) при нормативных показателях индекса артериальной перфузии матки служит признаком нарушения венозного оттока, что является существенным дополнительным критерием наличия воспалительных изменений.

5. Для гиперпластического морфотипа хронического эндометрита характерна чрезмерно выраженная, гиперэхогенная линия смыкания листков слизистой (40,0%); нечёткий наружный контур М-эха (65,0%); пузырьки газа в эндометрии (25,0%); расширение аркуатного сплетения (25,0%). При смешанном морфотипе отмечалась повышенная эхогенность эндометрия (78,5%) в пролиферативную фазу; нечёткая, неровная или неопределяемая линия смыкания листков слизистой (65,3%); гиперэхогенные включения в проекции базального слоя (35,5%); наличие жидкости в полости матки (22,3%); неоднородная структура миометрия (24,0%) с повышением звукопроводимости (22,3%). Гипопластический

морфотип характеризовался повышенной эхогенностью эндометрия (95,2%) в пролиферативную фазу; нечёткой, неровной или неопределяемой линией смыкания листков слизистой (81,0%); гиперэхогенными включениями в проекции базального слоя (38,1%) и неоднородной структурой миометрия (42,9%).

6. При наличии гиперпластического и смешанного морфотипа выявлялась гиперваскуляризация вследствие нарушения венозного оттока, в то время как при гипопластическом типе – гиповаскуляризация матки и эндометрия со снижением васкуляризационного индекса и индекса артериальной перфузии.

Практические рекомендации

1. Для более точной диагностики ультразвуковое исследование следует проводить в I фазу цикла сразу после окончания менструации и до 10 дня цикла. В сомнительных случаях целесообразно динамическое наблюдение в среднюю секреторную фазу (18-24 день цикла).
2. Отсутствие специфических ультразвуковых признаков эндометрита, наличие большого количества неспецифических признаков, часть из которых имеют невысокую частоту встречаемости, требуют поиска не менее 5 эхографических маркеров и (или) нарушений гемодинамики.
3. Использование балльной шкалы для диагностики эндометрита (эндомиометрита) повышает точность диагностики.
4. Преобладание венозного звена в анализе соотношения количественных показателей повышения васкуляризационного индекса на фоне нормативных или сниженных показателей индекса артериальной перфузии следует считать патогномоничным маркером хронического эндометрита.
5. В рамках прегравидарной подготовки пациенток с невынашиванием беременности, бесплодием, а также женщинам, планирующим лечение методами вспомогательных репродуктивных технологий для выбора тактики ведения целесообразно проводить ультразвуковое исследование с определением морфотипов хронического эндометрита.
6. Использование разработанных ультразвуковых признаков как в В-режиме, так и

гемодинамических сдвигов, характерных для различных морфотипов, оптимизирует тактику ведения пациенток, эффективность и обоснованность дифференцированного выбора схемы лечения для каждого из вариантов хронического эндометрита.

СПИСОК ИСПОЛЬЗОВАННЫХ СОКРАЩЕНИЙ

ИАП – индекс артериальной перфузии

ИГХ – иммуногистохимическое исследование

ММП – матриксная металлопротеиназа

ОМ – объем матки

ОЭ – объем эндометрия

СДО– систоло - диастолическое отношение

СОЭ – скорость оседания эритроцитов

СРБ – С - реактивный белок

ФНОа – фактор некроза опухолей альфа

УЗИ– ультразвуковое исследование

ХЭ– хронический эндометрит

ЦДК– цветовое допплеровское картирование

ЭКО – экстракорпоральное оплодотворение

Ig – иммуноглобулин

PI– пульсационный индекс

RI– индекс резистенстности

VI– индекс васкуляризации

FI– потоковый индекс

VFI– васкуляризационно-потоковый индекс

Vmax – максимальная скорость кровотока

Vmin – минимальная скорость кровотока

Vmean – средняя скорость кровотока

СПИСОК ИСПОЛЬЗОВАННОЙ ЛИТЕРАТУРЫ

1. Адамян Л.В. Лучевая диагностика и терапия в акушерстве и гинекологии. Национальное руководство/Адамян Л.В., Демидов В.Н., Гус А.И., Обельчак И.С.// М.: ГЭОТАР-Медиа. – 2012. –С. 656.
2. Арутюнян Н.А. Оценка эффективности иммунногистохимических методов в диагностике состояния эндометрия у женщин с маточной формой бесплодия /Арутюнян Н.А., Зуев В.М., Ищенко А.И., Брюнин Д.В., Хохлова И.Д., Джибладзе Т.А. //Клиническая медицина. –2017.– Т. 9. – № 1. –С. 103– 108.
3. Базина М.И. Иммуноморфологические особенности эндометрия у женщин с нарушением репродуктивной функции (обзор литературы) /Базина М.И., Сыромятникова С.А., Егорова А.Т., Кириченко А.К. // Сибирское медицинское обозрение. – 2013; – № 2 – С. 80.
4. Бенасэрраф Б. Ультразвуковые исследования в гинекологии. /Бенасэрраф Б., Голдстейн С., Гроцман И. //Пер. с англ. М.: МЕДпресс-информ. – 2016. – С. 288.
5. Бесплодный брак: версии и контраверсии / под ред. В.Е. Радзинского / Радзинский В.Е., Оразов М.Р., Локшин В. Н.// М.: ГЭОТАР-Медиа. – 2019. – 404 с.
6. Блесманович А.Е. Бесплодие как следствие хронического воспаления слизистой оболочки матки / Блесманович А.Е., Алехина А.Г., Петров Ю.А. // Международный журнал экспериментального образования. Медицинские науки. – 2017. – № 4. – С. 18– 21.
7. Богданова М.А. Особенности диагностики гиперплазии эндометрия и хронического эндометрита, как причин маточной формы бесплодия / Богданова М.А., Токарева И.А. // Тольяттинский медицинский консилиум. – 2012. – № 1– 2. – С. 48– 51.
8. Буланов М.Н. Ультразвуковая гинекология: курс лекций: в двух частях. Ч. 1, гл. 1-13. 4-е изд. /Буланов М.Н.// – М.: Видар-М. – 2017. – 560 с.
9. Василевская Л.Н. Гинекология. Изд. II, доп. и перер. /Василевская Л.Н.,

Грищенко В.И., Щербина Н.А., Юровская В.П.// Ростов-на-Дону: Феникс. – 2002. – С. 572.

10. Волкова Е.Ю. Роль маточной гемодинамики в оценке рецептивности эндометрия / Е.Ю. Волкова, И.Е. Корнеева, Е.С. Силантьева // Проблемы репродукции. – 2012.– №2. – С. 57– 62.
11. Гайдарова А.Х. Изменение состояния микроциркуляторного русла у пациенток с хроническим эндометритом под влиянием контрастного массажа / Гайдарова А.Х., Котенко Н.В., Кульчицкая Д.Б. Сычева А.Ю., Тарасова Т.Ю. // Физиотерапия, бальнеология и реабилитация. – 2015. – № 2. – С. 36– 40.
12. Гзгзян А.М. Допплерометрические показатели сосудов матки в оценке имплантационной способности эндометрия при проведении программ экстракорпорального оплодотворения (ЭКО) / Гзгзян А.М., Ниаури Д.А., Коган И.Ю., Джемлиханова Л.Х., Крихели И.О., Федорова И.Д., Лесик Е.А., Шарфи Ю.Н., Шильникова Е.М. // Журнал акушерства и женских болезней. –2013. – Том LXII. – Вып. 4. – С. 29 – 34.
13. Гинекология от десяти учителей / Под ред. С. Кэмпделла и Э. Монга. //Пер. с англ. Под ред. В.И. Кулакова. М.: МИА. – 2003. – С. 309.
14. Гинекология: национальное руководство / Под ред. В.И. Кулакова, И.Б. Манухина, Г.М. Савельевой. // М.: ГЭОТАР-Медиа. – 2007. – С. 1072 .
15. Гинекология. Клинические лекции: учебное пособие / под ред. О.В. Макарова // – М.: ГЭОТАР-Медиа. – 2010. – С. 352.
16. Гинекология: Учебник / под ред. Г.М. Савельевой//– М.: ГЭОТАР-Медиа. – 2005. – С. 436.
17. Гульмухаммедова Д.Ч. Патогенез, диагностика и лечение хронического эндометрита /Гульмухаммедова Д.Ч., Тотчиев Г.Ф., Токтар Р. Клычмамедова А.А. // Вестник РУДН, серия Медицина. Акушерство и гинекология. – 2011. – № 5.– С. 261– 267.
18. Гус А.И. Ультразвуковая диагностика в акушерстве и гинекологии понятным языком / Гус А.И. //М.: Практическая медицина. – 2010. – 302 с.

19. Данусевич И.Н. Изменения основных звеньев иммунитета у женщин с хроническим эндометритом и репродуктивными нарушениями / Данусевич И.Н., Козлова Л.С., Сутурина Л.В., Ильин В.П., Бекетова И.С. // Бюллетень ВСНЦ СО РАМН. – 2010. – № 6(76). – Ч.1. – С. 54– 56.
20. Данусевич И.Н. Состояние основных звеньев иммунной системы у женщин с репродуктивными нарушениями на фоне хронического эндометрита и при его отсутствии / Данусевич И.Н., Козлова Л.С., Сутурина Л.В., Ильин В.П., Бекетова И.С. // Бюллетень ВСНЦ СО РАМН. – 2012. – № 3(85). – Ч.2. – С. 72– 74.
21. Данусевич И.Н. Частота встречаемости хронического эндометрита у женщин с различными вариантами репродуктивных нарушений // Бюллетень ВСНЦ СО РАМН. –2013.– № 4 – (92) – С. 18 – 20.
22. Данусевич И.Н. Факторы риска развития хронического эндометрита у женщин с репродуктивными нарушениями // Бюллетень ВСНЦ СО РАМН. – 2013.– № 4 – (92) – С. 111– 113.
23. Данусевич И.Н. Нарушения микробиоценоза влагалища у женщин с хроническим эндометритом и репродуктивной патологией / Данусевич И.Н., Батунова Е.В., Неронова Н.А. // Сибирский медицинский журнал (Иркутск). –2012. – № 7– С. 114.
24. Демидов В.Н. Патология полости матки и эндометрия. ВМК. Практическое пособие. Выпуск IV. / Демидов В.Н., Гус А.И.// М.: Издательство БИНОМ. – 2016. – С.160 .
25. Демидов В.Н. Эхографические критерии хронического эндометрита /Демидов В.Н., Демидов Б.С., Марченко Л.А. // Ультразвуковая диагностика в акушерстве, гинекологии и педиатрии. – 1993. – № 4. – С. 21-28.
26. Диомидова В.Н. Анализ результатов эластографии и эластометрии сдвиговой волны в диагностике патологии эндометрия у пациенток с вторичным бесплодием / Диомидова В.Н. Захарова О.В., Спиридонова Т.К., Петрова О.В. // Казанский медицинский журнал. – 2016. – № 3 – С. 336 – 341.

27. Доброхотова Ю.Э., Сапрыкина Л.В. Гиперплазия эндометрия. 2-е изд., перераб. и доп. – М.: ГЭОТАР-Медиа. – 2018. – С. 3.
28. Долгушина В.Ф. Клиническая характеристика хронического эндометрита / Долгушина В.Ф., Надвикова Т.В., Трошина Н.А., Летягина Н.П.// Уральский медицинский журнал. – 2014. – № 1. – С. 56– 59.
29. Каграманова Ж.А. Новые направления в диагностике и лечении эндометрита / Каграманова Ж.А., Малиновская В.В., Выжлова Е.Н., Ланщакова П.Е. // Иммунология, аллергология, инфектология. –2016. – № 1.–С. 64– 67.
30. Казачков Е.Л. Морфофункциональная характеристика рецептивности слизистой оболочки матки при хроническом эндометрите / Казачков Е.Л., Казачкова Е.А., Воропаева Е.Е., Хелашвили И.Г., Мирошниченко Л.Е. // Научные ведомости Белгородского государственного университета. Серия: Медицина. Фармация. –2013. – Т. 24. – № 25 – С. 168.
31. Калинина Н.М. Хронический эндометрит. Подходы к диагностике и терапии /Калинина Н.М. // Consilium Medicum. – 2015. – № 6. – С. 77-80.
32. Качалина Т.С. Хронический эндометрит в репродуктивном возрасте. Современные представления об этиопатогенезе, диагностике и принципах лечения. Новые подходы к терапии / под ред. Качалиной Т.С. //Н. Новгород: Издательство Нижегородской государственной медицинской академии, 2015. – С. 88.
33. Кисель Е.И. Современные возможности оценки состояния эндометрия при хроническом эндометрите (обзор литературы) / Кисель Е.И.// Международный журнал прикладных и фундаментальных исследований. – 2016. – № 4.– С. 698–702.
34. Кливленд Г.О. Актуальные вопросы диагностики хронического эндометрита / Кливленд Г.О., Ключаров И.В., Дэамуков Р.А., Цибулькина В.Н. // Практическая медицина. – 2016. – Т. 2. – № 4 . – С. 41– 46.
35. Клиническое руководство по ультразвуковой диагностике. Т. 3 / Под ред. В.В. Митькова, М.В. Медведева. // М.: Видар. – 1997. – 320 с.

36. Кобаидзе Е.Г. Проблемные вопросы диагностики хронического эндометрита / Кобаидзе Е.Г., Падруль М.М. // Здоровье семьи – 21 век. – 2014. – № 3. – С. 53-65.
37. Колмык В.А. Клинико-иммунногистохимические аспекты восстановления репродуктивной функции женщин с хроническим эндометритом / Колмык В.А., Насыров Р.А., Кутушева Г.Ф. // Журналъ акушерства и женских болезней. –2014.– Т. 63. – Вып. 4. –С. 34-38.
38. Колпинский Г.И. Камаева Т.А. Ультразвуковая диагностика фетоплацентарной недостаточности / Колпинский Г.И. Камаева Т.А. // Медицина в Кузбассе – 2014. – Т. 3 – № 4. – С. 32-34.
39. Котиков А.Р. Хронический эндометрит и нарушения репродукции (обзор литературы) / Котиков А.Р., Хоржевский В.А. // Сибирское медицинское обозрение. – 2005. – Т. 37.– № 4. – С. 9 – 12.
40. Краснопольская К.В. Тонкий эндометрий. Лечение бесплодия у женщин с гипоплазией эндометрия / Краснопольская К.В., Ершова И.Ю., Федоров А.А. // М.: ГЭОТАР-Медиа. – 2020. – С.112.
41. Краснопольский В.И. Гнойная гинекология / Краснопольский В.И., Буянова С.Н., Щукина Н.А.// М.: МЕДпресс. – 2001. – С. 288.
42. Кузнецова И.В. Хронический эндометрит как исход инфекционного воспалительного заболевания матки / Кузнецова И.В., Землина Н.С., Рашидов Т.Н. // Гинекология. – 2016. – № 2. – С. 44– 50.
43. Кулаков В.И. Хронический эндометрит / Кулаков В.И., Шуршалина А.В. // Гинекология. –2005.– Т. 11.– № 5. С.302 – 304
44. Курьяк А. Трансвагинальный цветовой допплер: бесплодие, вспомогательная репродукция, акушерство. /Под ред. А. Курьяка, А. Михайлова, С. Купешич. // С-Пб: Петрополис, – 2001. – С. 294.
45. Лызикова Ю.А. Хронический эндометрит как причина нарушений репродуктивной функции у женщин / Лызикова Ю.А. // Проблемы здоровья и экологии. –2015. – № 3 – С.45.

46. Лысяк Д.С. Маточная гемодинамика у женщин репродуктивного возраста с нормальным менструальным циклом / Лысяк Д.С., Новолодская О.А., Быстрицкая Т.С. // Амурский медицинский журнал. –2014. – № 2 (6). – С. 84 – 87.
47. Малева Т.А. Современные методы диагностики хронического эндометрита (обзор литературы) / Малева Т.А. // Международный журнал прикладных и фундаментальных исследований. –2016. –№ 4. – С. 566 – 568.
48. Мальцева Л.И. Хронический эндометрит и тазовая боль / Мальцева Л.И., Смолина Г.Р., Юпатов Е.Ю. // Акушерство, гинекология и репродукция. – 2012. – Т. 6. – № 3. – С. 23 – 27
49. Международная классификация болезней десятого пересмотра: http://base.garant.ru/4100000/ (дата обращения 13.12.2018)
50. Мерц Э. Ультразвуковая диагностика в акушерстве и гинекологии. Том 2. Гинекология / Пер с англ.; под ред. А.И. Гуса. М.: МЕДпресс-информ. – 2011. – С. 360 .
51. Министерство Здравоохранения Российской Федерации. Приложение№20 к Порядку оказания медицинской помощи по профилю «акушерство и гинекология (за исключением использования вспомогательных репродуктивных технологий)», утв. Приказом Министерства здравоохранения РФ от 1 ноября 2012г. №572н. Этапность оказания медицинской помощи женщинам гинекологическими заболеваниями.
52. Овчарук Э.А. Бактериологическая и гистологическая диагностика хронического эндометрита при бесплодии / Овчарук Э.А., Хадарцева К.А.// Вестник новых медицинских технологий. – 2010. – Т. XVII. – № 1. – С. 181– 182
53. Овчарук Э.А. Хронический аутоиммунный эндометрит как одна из главных причин нарушения репродуктивной функции (обзор литературы) / Овчарук Э.А. // Вестник новых медицинских технологий. – 2013. – № 1. – С. 224.
54. Озерская И.А. Эхография в гинекологии. Изд. 2-е, перераб. и доп. / Озерская И.А. // М.: Издательский дом Видар-М.–2013. – С. 568.

55. Озерская И.А. Ультразвуковая диагностика эндометрита. Часть 1: данные В-режима / Озерская И.А., Семилетова А.А., Казарян Г.Г. // Ультразвуковая и функциональная диагностика, – 2017.– № 6.– С. 36 – 52.
56. Озерская И.А. Ультразвуковая диагностика эндометрита. Часть 2: гемодинамика / Озерская И.А., Семилетова А.А., Казарян Г.Г. // Ультразвуковая и функциональная диагностика, – 2018. – Т. 22. – № 6. – С. 82-96
57. Пестрикова Т.Ю. Роль хронического эндометрита в развитии синдрома задержки роста плода / Пестрикова Т.Ю., Ткаченко В.А., Бутко Т.М. // Дальневосточный медицинский журнал. – 2009. – № 2. – С. 45-47.
58. Петров Ю.А. Сонографические аспекты диагностики хронического эндометрита при ранних репродуктивных потерях / Петров Ю.А.// Казанский медицинский журнал. – 2011. – Т. 92. – № 4. – С. 522-525.
59. Петров Ю.А. Хронический эндометрит в репродуктивном возрасте: этиология, патогенез, диагностика, лечение и профилактика. Дисс. докт. мед. Наук: 14.01.01/Петров Ю.А.// – М.: РУДН. – 2012. – 324 с.
60. Петров Ю.А. Эффективность сонографической диагностики хронического эндометрита / Петров Ю.А. //Вестник РУДН, сер. Медицина. Акушерство и гинекология. – 2011. – № 5. – С. 248-252.
61. Плясунова М.П. Хронический эндометрит как одна из актуальных проблем в современной гинекологии / Плясунова М.П., Хлыбова С.В.// Вятский медицинский вестник. – 2013. – № 1. – С. 44-53
62. Плясунова М.П. Эффекты комплексной физиотерапии при хроническом эндометрите: ультразвуковая и допплерометрическая оценка / Плясунова М.П., Хлыбова С.В., Рева Н.Л. // Медицинский альманах. – 2013.– № 6 (30). – С. 78-82.
63. Плясунова М.П. Сравнительная оценка ультразвуковых и допплерометрических показателей при хроническом эндометрите/ Плясунова М.П., Хлыбова С.В., Чичерина Е.Н. // Ультразвуковая и функциональная диагностика. – 2014.–№ 2. – С. 57-64.

64. Радзинский В.Е. Патогенетические особенности макротипов хронического эндометрита / Радзинский В.Е., Петров Ю.А., Калинина Е.А., Широкова Д.В., Полина М.В. // Казанский медицинский журнал, – 2017. – Т. 98. – № 1. – С. 27-34.
65. Савицкий Г.А., Савицкий А.Г. Миома матки (проблемы патогенеза и патогенетической терапии) / Савицкий Г.А., Савицкий А.Г.// Изд. 3-е. СПб: ООО «ЭЛБИ-Спб». – 2003. – С. 236.
66. Серебров А.И. Учебник гинекологии. Изд. 4, испр. и доп. / Серебров А.И.// Л.: Государственное издательство медицинской литературы МЕДГИЗ. – 1953.– С. 319.
67. Серова О.Ф., Седая Л.В., Шутикова Н.В. и соавт. Морфофункциональное состояние тонкого эндометрия и возможности его коррекции // Акушерство и гинекология, – 2015. –№ 2 (14). – С. 10-14.
68. Сидорова И.С. и др. Патогенез и патогенетически обоснованная терапия хронического эндометрита (клиническая лекция) // Акушерство, гинекология и репродукция. – 2010. – Т. 4.– № 3.
69. Сметник В.П. Неоперативная гинекология. Изд. 3-е, перераб. и дополн. / Сметник В.П., Тумилович Л.Г. // М.: МИА. – 2003. – 560 с.
70. Стрижаков А.Н. Избранные лекции по акушерству и гинекологии / Стрижаков А.Н., Давыдов А.И., Белоцерковцева Л.Д.// Ростов-на-Дону: Феникс – 2000. – С. 512.
71. Стрижаков А.Н. Трансвагинальная эхография: 2Д и 3Д методы. / Стрижаков А.Н., Давыдов А.И. // М.: ОСЛН. – 2006. – С. 160.
72. Стрижаков А.Н. Допплерография в акушерстве и гинекологии / Стрижаков А.Н., Давыдов А.И., Мусаев З.М.// Ультразвуковая допплеровская диагностика сосудистых заболеваний / Под ред. Ю.М. Никитина, А.И. Труханова. М.: Видар, – 1998.– С. 330-354.
73. Сухих Г.Т. Хронический эндометрит: руководство. / Сухих Г.Т., Шуршалина А.В. // – М: ГЭОТАР-Медиа. – 2013. – С. 64.
74. Таболова В.К. Влияние хронического эндометрита на исходы программ

вспомогательных репродуктивных технологий: морфофункциональные и молекулярно-генетические особенности / Таболова В.К., Корнеева И.Е. // Акушерство и гинекология. –2013. – № 10. – С. 17-22.

75. Тапильская Н.И. Хронический эндометрит – субклиническое воспалительное заболевание органов малого таза / Тапильская Н.И., Карпеев С.А., Кузнецова И.В.// Гинекология. – 2014. – № 1. – С. 104-109.

76. Титченко Ю.П. Применение ультразвуковых методов исследования в оценке состояния эндометрия у пациенток с хроническим эндометритом и невынашиванием беременности / Титченко Ю.П., Зароченцева Н.В., Аршакян А.К., Меньшикова Н.С.// Российский вестник акушера-гинеколога. – 2014. – № 1– С. 55- 60.

77. Уткин Е.В., Кулавский В.А. Воспалительные заболевания органов малого таза у женщин. – М.: ГЭОТАР-Медиа, – 2015. –С.112.

78. Федорова Е.В., Липман А.Д. Применение цветового допплеровского картирования и допплерометрии в гинекологии. М.: Видар-М, – 2002. – С.104.

79. Федорова Т.А. Бесплодие неясного генеза: некоторые аспекты диагностики и лечения / Федорова Т.А.// Гинекология. – 2003. –№ 3. – С. 98-99.

80. Феоктистов А.А. Оценка частоты, морфологической и микробиологической структуры хронического эндометрита у пациенток с трубно-перитонеальной формой бесплодия и неудачными попытками экстракорпорального оплодотворения /Феоктистов А.А., Овсянникова Т.В., Камилова Д.П. // Гинекология. – 2009. – № 3. – С. 31-34.

81. Цаллагова Л.В. Роль хронического эндометрита в генезе бесплодия / Цаллагова Л.В., Кабулова И.В., Золоева И.А. // Кубанский научный медицинский вестник. – 2014. – № 4. – С.118-122.

82. Чекалова М.А. Особенности ультразвуковой диагностики патологических состояний эндометрия на фоне приема тамоксифена при раке молочной железы (обзор литературы) / Чекалова М.А., Борисова М.И. // Опухоли женской репродуктивной системы. – 2020. – Т. 16. – №1. – С. 37-42.

83. Шанин В.Ю. Воспаление / Шанин В.Ю. // Клиническая патофизиология / Под ред. Ю.Л. Шевченко. С.-Пб: Специальная литература. – 1998. – С. 170-197.
84. Шешукова Н.А. Роль воспалительного фактора в опухолевой трансформации эндометрия / Шешукова Н.А., Гуриев Т.Д., Федотова А.С. // Гинекология. – 2014. – № 3. – С. 57-59.
85. Шолохова А.С. Изучение госпитализированной заболеваемости хроническим эндометритом у женщин репродуктивного возраста в Поныровском районе Курской области / Шолохова А.С., Лопухова В.А., Тарасенко И.В., Аубекерова Е.А. // Электронный научно-образовательный вестник «Здоровье и образование в XXI веке». – 2015.– Т. 17. – № 2. – С. 37-38.
86. Шуршалина А.В. Хронический эндометрит как причина нарушений репродуктивной функции / Шуршалина А.В. // Гинекология. – 2012. – № 8 (74). – С. 135–138.
87. Шуршалина А.В. Хронический эндометрит: современные взгляды на проблему /Шуршалина А.В. // Consilium Medicum. – 2011. – № 6. – С. 36-39.
88. Adegboyega P.A., Pei Y., McLarty J. Relationship between eosinophils and chronic endometritis. // Hum. Pathol. – 2010. – Vol. 41. – № 1. – P. 33–37.
89. Akopians A.L., Pisarska M.D., Wang E.T. The Role of Inflammatory Pathways in Implantation Failure: Chronic Endometritis and Hydrosalpinges. // Semin. Reprod. Med. – 2015. – Vol. 33.– № 4. – P. 298–304.
90. Alcázar J.L., Kudla M.J. Three-dimensional vascular indices calculated using conventional power Doppler and high-definition flow imaging: are there differences? // J. Ultrasound Med. – 2010. – Vol. 29. – № 5. – P. 761-766.
91. Alcázar J.L., Pascual M.A., Ajossa S., Lorenzo C., Piras A., Hereter L., Juez L., Fabbri P., Graupera B., Guerriero S. Reproducibility of the International Endometrial Analysis Group Color Score for Assigning the Amount of Flow Within the Endometrium Using Stored 3-Dimensional Volume. // J. Ultrasound Med. – 2017. – Vol. 36. – № 7. – P. 1347-1354.

92. Al-Tahami B.A., Yvonne-Tee G.B., Halim A.S., Ismail A.A., Rasool A.G. Reproducibility of laser Doppler fluximetry and the process of iontophoresis in assessing microvascular endothelial function using low current strength. // Meth. Findings Exp. Clin. Pharmacol. – 2010. – Vol. 32. – № 3. – P. 181-185.
93. Axelsson D., Blomberg M. Prevalence of postpartum infections: a population-based observational study. // Acta Obstet. Gynecol. Scand. – 2014. – Vol. 93. – № 10. – P. 1065–1068.
94. Bayer-Garner I.B., Korourian S. Plasma Cells in Chronic Endometritis are Easily Identified When Stained with Syndecan-1. // Mod. Pathol. – 2001. – Vol. 14.– № 9. – P. 877–879.
95. Bayer-Garner I.B., Nickell J.A., Korourian S. Routine syndecan-1 immunohistochemistry aids in the diagnosis of chronic endometritis. // Arch. Pathol. Lab. Med. – 2004. – Vol. 128. – № 9.– P. 1000–3.
96. Beruchashvili M. Gogiashvili L., Datunashvili E., Topuria Z., Tsagareli Z. Morphological peculiarities of endometrium in chronic endometritis associated with bacterial vaginosis. // Georgian Med. – News. – 2010. – № 181. – P. 59–63.
97. Bittencourt C.A., Simoes R.S., Bernardo W.M., Fuchs L.P., Soares Junior J.M., Pastore A.R., Baracat E.C. Accuracy of saline contrast sonohysterography in detection of endometrial polyps and submucosal leiomyomas in women of reproductive age with abnormal uterine bleeding: systematic review and meta-analysis. // Ultrasound Obstet. Gynecol. – 2017. – Vol. 50. – № 1. – P. 32–39.
98. Bouet P. E., El Hachem H., Monceau E.,Gariepy G., Kadoch I-J.,Sylvestre C. Chronic endometritis in women with recurrent pregnancy loss and recurrent implantation failure: prevalence and role of office hysteroscopy and immunohistochemistry in diagnosis. // Fertil. Steril. – 2016. – Vol. 105 (1). – P. 106-110.
99. Bozdag G., Aksan G., Esinler I., Yarali H. What is the role of office hysteroscopy in women with failed IVF cycles? // Reprod. Biomed. Online. – 2008. – Vol. 17. – № 3. – P. 410–415.
100. Callen`s Ultrasonography in Obstetrics and Gynecology. 6-th ed. / Ed. by M.E.

Norton, L.M. Scoutt, V.A. Fildstein. Philadelphia PA: Elsevier. – 2017. –P. 1252.

101. Check J.H., Choe J.K., Amui J. Evaluation of the importance of late follicular phase endometrial echo patterns and pregnancy outcome following embryo transfer by evaluating infertile donor/recipient pairs/ // Clinical and experimental obstetrics & gynecology. – 2011. – Vol. 38. (4). – P. 318–319.
102. Chen Y., Fang R., Luo Y., Luo C. Analysis of the diagnostic value of CD138 for chronic endometritis, the risk factors for the pathogenesis of chronic endometritis and the effect of chronic endometritis on pregnancy: a cohort study. // BMC Womens. Health. – 2016. – Vol. 16. – № 1. – P. 60.
103. Chen Y., Liu L., Luo Y., Chen M., Huan Y., Fang R. Prevalence and Impact of Chronic Endometritis in Patients with Intrauterine Adhesions: A Prospective Cohort Study. // J. Minim. Invasive Gynecol. – 2017. – Vol. 24. – № 1. – P. 74–79.
104. Cicchiello L.A., Hamper U.M., Scoutt L.M. Ultrasound Evaluation of Gynecologic Causes of Pelvic Pain. // Obstet. Gynecol. Clin. North Am. – 2011. – Vol. 38. – № 1. – P. 85–114.
105. Cicinelli E., Resta L., Nicoletti R., Zappimbulso V., Tartagni M., Saliani N. Endometrial micropolyps at fluid hysteroscopy suggest the existence of chronic endometritis. // Hum. Reprod. – 2005a. – Vol. 20. – № 5. – P. 1386–1389.
106. Cicinelli E., Resta L., Nicoletti R.,Tartagni M., Marinaccio M., Bulletti C., Colafiglio G. Detection of chronic endometritis at fluid hysteroscopy. // J. Minim. Invasive Gynecol. – 2005b. – Vol. 12. – № 6. – P. 514–518.
107. Cicinelli E., De Ziegler D., Nicoletti R., Colafiglio G., Saliani N., Resta L., Rizzi D., De Vito D. Chronic endometritis: correlation among hysteroscopic, histologic, and bacteriologic findings in aprospective trial with 2190 consecutive office hysteroscopies. // Fertil. Steril. – 2008. – Vol. 89. – № 3. – P. 677–684.
108. Cicinelli E., De Ziegler D., Nicoletti R., Tinelli R., Saliani N., Resta L., Bellavia M., De Vito D. Poor Reliability of Vaginal and Endocervical Cultures for Evaluating Microbiology of Endometrial Cavity in Women with Chronic Endometritis. // Gynecol. Obstet. Invest. – 2009. – Vol. 68. – № 2. – P. 108–115.

109. Cicinelli E., Tinelli R.,Lepera A., Pinto V., Fucci M., Resta L. Correspondence between hysteroscopic and histologic findings in women with chronic endometritis. // Acta Obstet. Gynecol. Scand. –2010. – Vol. 89. – № 8. – P. 1061–1065.

110. Cicinelli E., Ballini A., Marinaccio M., Poliseno A., Corcia MF., Monno R., DdeVito D. Microbiological findings in endometrial specimen: our experience. // Arch. Gynecol. Obstet. – 2012. – Vol. 285. – № 5. – P. 1325–1329.

111. Cicinelli E. et al. Chronic Endometritis Due to Common Bacteria Is Prevalent in Women With Recurrent Miscarriage as Confirmed by Improved Pregnancy Outcome After Antibiotic Treatment. // Reprod. Sci. – 2014. – Vol. 21. – № 5. – P. 640–647.

112. Cicinelli E., Matteo M., Tinelli R., Lepera A., Alfonso R., Indraccolo U., Marrocchella S., Greco P., Resta L. Prevalence of chronic endometritis in repeated unexplained implantation failure and the IVF success rate after antibiotic therapy. // Hum. Reprod. – 2015. – Vol. 30. – № 2. – P. 323–330.

113. Cicinelli E., Matteo M., Trojano G., Mitola P., Tinelli R., Vitagliano A., Crupano F., Lepera A., Miragliotta., Resta L. Chronic endometritis in patients with unexplained infertility: Prevalence and effects of antibiotic treatment on spontaneous conception. // Am. J. Reprod. Immunol. – 2016. – Vol. 79. – № 1. – P. e12782.

114. Cicinelli E., Trojano G., Mastromauro M., Vimercati A., Marinaccio M., Mitola P C., Resta L., De Ziegler D. Higher prevalence of chronic endometritis in women with endometriosis: a possible etiopathogenetic link. // Fertil. Steril. – 2017. –Vol. 108. – № 2. – P. 289–295.e1.

115. Color Doppler in Obstetrics, Gynecology and Infertiliti / Ed. By A. Kurjak and S. Kupesic. Zagreb-Seoul: Art Studio Azinovic-Medison. – 1999. – P. 135.

116. Crum C.P, Egava K., Fenoglio C. M., Richart R.M. Chronic endometritis: the role of immunohistochemistry in the detection of plasma cells. // Am. J. Obstet. Gynecol. – 1983. – Vol. 147. – № 7. – P. 812–815.

117. Degani S., Gonen R., De Vries K., Sharf M. Endometrial ossification associated

with repeated abortions. // Acta Obstet. Gynecol. Scand. – 1983. – Vol. 62. – № 3. – P. 281–282.

118. Dubinsky T.J. Value of sonography in the diagnosis of abnormal vaginal bleeding. // J. Clin. Ultrasound. – 2004. – Vol. 32. – № 7. – P. 348–353.
119. Farooki M.A. Epidemiology and pathology of chronic endometritis. // Int. Surg. – 1967. – Vol. 48. – № 6. – P. 566–573.
120. Fatemi H.M., Popovich-Todorovich B., Ameryckx L., Bourgain C., Fauser B., Devroey P. In vitro fertilization pregnancy in a patient with proven chronic endometritis. // Fertil. Steril. – 2009. – Vol. 91. – № 4. – P. 1293.e9–1293.e11.
121. Frank T.S., Himebaugh K.S., Wilson M.D. Granulomatous endometritis associated with histologically occult cytomegalovirus in a healthy patient. // Am. J. Surg. Pathol. – 1992. – Vol. 16. – № 7. – P. 716–720.
122. Gilmore H., Fleischhacker D., Hecht J.L. Diagnosis of chronic endometritis in biopsies with stromal breakdown. // Hum. Pathol. – 2007. – Vol. 38. – № 4. – P. 581–584.
123. Gkrozou F., Tsonis O., Dimitriou E., Paschopoulos M. In women with chronic or subclinical endometritis, is hysteroscopy suitable for setting the diagnosis? A systematic review. // Journal of Obstetric and Gynecologic Research. – 2020. – Vol. 46. – № 9. – P. 1639-1650.
124. Groth J. V. Chronic endometritis and the plasma cell, fact versus fiction. // Fertil. Steril. – 2018. – Vol.109. – № 5. – P. 788
125. Güngördük K, Ulker V., Sahbaz A., Ark C., Tekirdag A.I. Postmenopausal Tuberculosis Endometritis. // Infect. Dis. Obstet. Gynecol. – 2007. – Vol. 2007. – P. 1–3.
126. Guo G.L., Chen S.Y., Zhang W., Zhang C., He L. Diagnosis value of hysteroscopy for chronic endometritis. // Clin. Exp. Obstet. Gynecol. – 2013. – Vol. 40. – № 2. – P. 250–252.
127. Gynecologic Imaging. Expert Radiology / Ed. by J. Fielding, D. Brown, A. Thurmond. Philadelphia PA: Elsevier. – 2011. – P. 672.

128. Haggerty C.L., Hillier S.L., Bass D.C., Ness R.B. Bacterial vaginosis and anaerobic bacteria are associated with endometritis. // Clin. Infect. Dis. – 2004. – Vol. 39. – № 7. – P. 990–995.

129. Haggerty C.L., A Totten P.,Tang G., Astete S.G., Ferris M.J., Norori J., Bass D.C., Martin D.H., Taylor B.D., Ness R.B. Identification of novel microbes associated with pelvic inflammatory disease and infertility. // Sex. Transm. Infect. – 2016. – Vol. 92. – № 6. – P. 441–446.

130. Ingerslev H.J., Møller B.R., Mårdh P.A. Chlamydia trachomatis in acute and chronic endometritis. // Scand. J. Infect. Dis. Suppl. – 1982. – Vol. 32. – P. 59–63.

131. Inki P. Expression of syndecan-1 in female reproductive tract tissues and cultured keratinocytes. // Mol. Hum. Reprod. – 1997. – Vol. 3. – № 4. – P. 299–305.

132. Johnstone F.D, Williams A.R., Bird G.A., Bjorsson S. Immunohistochemical characterization of endometrial lymphoid cell populations in women infected with human immunodeficiency virus. // Obstet. Gynecol. – 1994. – Vol. 83. – № 4. – P. 586–593.

133. Johnston-MacAnanny E.B, Hartnett J., Engmann L. L., Nulsen J.C., Sanders M.M., Benadiva C.A. Chronic endometritis is a frequent finding in women with recurrent implantation failure after in vitro fertilization. // Fertil. Steril. – 2010. – Vol. 93. – № 2. – P. 437– 441.

134. Ju J., Li L., Xie J., Wu Y., Wu X., Li W. Toll-like receptor-4 pathway is required for the pathogenesis of human chronic endometritis. // Exp. Ther. Med. – 2014. – Vol. 8. – № 6. – P. 1896–1900.

135. Kannar V., Lingaiah H.K., Sunita V. Evaluation of Endometrium for Chronic Endometritis by Using Syndecan-1 in Abnormal Uterine Bleeding. // J. Lab. Physicians. – 2012. – Vol. 4. – № 2. – P. 69.

136. Kasius J.C., Fatemi H.M, Bourgain C,, Sie-Go D.M., Eijkemans R.J., Fauser B.C., Devroey P., Broekmans F.J. The impact of chronic endometritis on reproductive outcome. // Fertil. Steril. – 2011. – Vol. 96. – № 6. – P. 1451–1456.

137. Kasius J.C., Broekmans F.J, Sie-Go D.M., Bourgain C., Eijkemans M.J., Fauser B.C., Devroey P., Fatemi H.M. The reliability of the histological diagnosis of endometritis in asymptomatic IVF cases: a multicenter observer study. // Hum. Reprod. – 2012. – Vol. 27. – № 1. – P. 153–158.

138. Kitaya K. Prevalence of chronic endometritis in recurrent miscarriages. // Fertil. Steril. – 2011. – Vol. 95. – № 3. – P. 1156–1158.

139. Kitaya K., Tada Y., Taguchi S., Funabiki M., Hayashi T., Nakamura Y. Local mononuclear cell infiltrates in infertile patients with endometrial macropolyps versus micropolyps. // Hum. Reprod. – 2012. – Vol. 27. – № 12. – P. 3474–80.

140. Kitaya K., Tada Y., Hayashi T., Taguchi S., Funabiki M., Nakamura Y. Comprehensive Endometrial Immunoglobulin Subclass Analysis in Infertile Women Suffering from Repeated Implantation Failure with or without Chronic Endometritis. // Am. J. Reprod. Immunol. – 2014. – Vol. 72. – № 4. – P. 386–391.

141. Kitaya K., Takeuchi T., Mizuta S., Matsubayashi H., Ishikawa T. Endometritis: new time, new concepts. //Fertil Steril. – 2018. – Vol. 110. – № 3. P. 344-350.

142. KitayaK., MatsubayashiH., YamaguchiK., NishiyamaR., TakayaY., IshikawaT., YasuoT., YamadaH. Chronic Endometritis: Potential Cause of Infertility and Obstetric and Neonatal Complications. // Am. J. Reprod. Immunol. – 2016a. – Vol. 75. – № 1. – P. 13–22.

143. Kitaya K., Matsubayashi H., Tkaya Y., Nishiyama R., Yamaguchi K., Takeuchi T., Ishikawa T. Live birth rate following oral antibiotic treatment for chronic endometritis in infertile women with repeated implantation failure. // Am. J. Reprod. Immunol. – 2016b. – Vol. 78. – № 5. – P. e12719.

144. Kitaya K., Yamada H. Pathophysiological roles of chemokines in human reproduction: an overview. // Am. J. Reprod. Immunol. 2011. Vol. 65. № 5. P. 449–59.

145. Kitaya K., Yasuo T. Aberrant expression of selectin E, CXCL1, and CXCL13 in chronic endometritis. // Mod. Pathol. – 2010. – Vol. 23. – № 8. –P. 1136–46.

146. Kitaya K., Yasuo T. Immunohistochemistrical and clinicopathological

characterization of chronic endometritis. // Am. J. Reprod. Immunol. – 2011. – Vol. 66 (5). – P. 410-415.

147. Kitaya K., Yasuo T. Inter-observer and intra-observer variability in immunohistochemical detection of endometrial stromal plasmacytes in chronic endometritis. // Exp. Ther. Med. – 2013. – Vol. 5. – Issue 2. – P. 485-488.
148. Knudtson E.J., Shellhaas C., Stephens J.A., Senokozlieff M., Ye H., Iams J.D. The association of chronic endometritis with preterm birth. // Am. J. Obstet. Gynecol. – 2007. – Vol. 196. – № 4. – P. 337.e1–337.e4.
149. Kumar A. Hysteroscopic Markers: Endometrial Tuberculosis versus Chronic Endometritis. // J. Minim. Invasive Gynecol. – 2015. – Vol. 22. – № 6. – P. S187.
150. Kumar A., Kumar A. An Unusual Appearance of Chronic Endometritis. // J. Minim. Invasive Gynecol. – 2015. – Vol. 22. – № 6. – P. 927–928.
151. Kumar A., Kumar A. Hysteroscopic Markers in Chronic Endometritis. // J. Minim. Invasive Gynecol. – 2017. – Vol. 24. –№ 7. – P. 1069–1070.
152. Kumar P., Shah N.P, Singhal A., Chauhan D.S., Katoch V.M., Mittal S., Kumar S., Singh M.K., Gupta S.D., Prasad H.K. Association of tuberculous endometritis with infertility and other gynecological complaints of women in India. // J. Clin. Microbiol. – 2008. – Vol. 46. – № 12. – P. 4068–4070.
153. Kurjak A., Shalan H., Sosic A. et al. Endometrial carcinoma in postmenopausal women: evaluation by transvagynal color Doppler ultrasonography. // Amer. J. Obstet. Gynecol. – 1993. – Vol. 169. – P. 1597-1603.
154. Kushnir V.A., Solouki S, Sarig-Meth T, Vega MG, Albertini DF, Darmon SK, Deligdisch L, Barad DH, Gleicher N. Systemic Inflammation and Autoimmunity in Women with Chronic Endometritis. // Am. J. Reprod. Immunol. – 2016. – Vol. 75. – № 6. P. 672–677.
155. Ledger W.J. Post-partum endomyometritis diagnosis and treatment: a review. // J. Obstet. Gynecol. Res. – 2003. –Vol. 29. – № 6. – P. 364–373.
156. Marchenko L.A., Chernukha GE, Yakushevskaya OV, Gombolevskaya NA, Muravieva VV, Priputnevich TV, Ankirskaya AS. Clinical and Microbiological

Aspects of Chronic Endometritis in Women of Reproductive Age. // Antibiot. i khimioterapiia = Antibiot. chemoterapy [sic]. – 2016. – Vol. 61. – № 9-10. – P. 44–51.

157. Matteo M., Cicinelli E, Greco P, Massenzio F, Baldini D, Falagario T, Rosenberg P, Castellana L, Specchia G, Liso A. Abnormal Pattern of Lymphocyte Subpopulations in the Endometrium of Infertile Women with Chronic Endometritis. // Am. J. Reprod. Immunol. – 2009. – Vol. 61. – № 5. – P. 322–329.
158. McCluggage W.G. My approach to the interpretation of endometrial biopsies and curettings // J. Clin. Pathol. – 2006. – Vol. 59. – № 8. – P. 801–812.
159. McFarlin B. Ultrasound Assessment of the Endometrium for Irregular Vaginal Bleeding. // J. Midwifery Womens. Health. – 2006. – Vol. 51. – № 6. – P. 440–449.
160. McQueen D.B., Perfetto CO, Hazard FK, Lathi RB. Pregnancy outcomes in women with chronic endometritis and recurrent pregnancy loss. // Fertil. Steril. – 2015. – Vol. 104. – № 4. – P. 927–931.
161. McQueen D.B., Bernardi L.A., Stephenson M.D. Chronic endometritis in women with recurrent early pregnancy loss and/or fetal demise. // Fertil. Steril. – 2014. – Vol. 101. – № 4. – P. 1026–1030.
162. Menge C., Opitz E. A guide to gynecology for doctors and students. / Trans. from German. Ed. D.D. Popov. Petrograd: Publishing House "Practical Medicine" (V.S. Ettinger) – 1914. – P. 784. (Book in Russian).
163. Mercé L.T., Alcázar J.L., Engels V. et al. Endometrial volume and vascularity measurement by transvaginal three-dimensional ultrasonography and power Doppler angiography in stimulated and tumoral endometria: intraobserver reproducibility. // Gynecol. Oncol. – 2006. – Vol. 100 (3). – P. 544-550.
164. Michels T.C. Chronic endometritis. // Am. Fam. Physician. – 1995. – Vol. 52. – № 1. – P. 217–222.
165. Miguel R.D.V, Chivukula M., Krishnamurti U., Amortegui A., Kant J.A., Sweet

R.L., Wiesenfeld H.C., Phillips J, M., Cherpes T. L. Limitations of the criteria used to diagnose histologic endometritis in epidemiologic pelvic inflammatory disease research. // Pathol. - Res. Pract. – 2011. – Vol. 207. – № 11. – P. 680–685.

166. Mishra K., Wadhwa N., Guleria K., Agarval S. ER, PR and Ki-67 expression status in granulomatous and chronic non-specific endometritis. // J. Obstet. Gynaecol. Res. – 2008. – Vol. 34. – № 3. – P. 371–378.

167. Moreno I., Cicinelli., Garsia-Grau I., Gozales-Monfort M., Bau D., Vilella F., De Ziegler D., Resta L., Valbuena D., Simon C. The diagnosis of chronic endometritis in infertile asymptomatic women: a comparative study of histology, microbial cultures, hysteroscopy, and molecular microbiology. // Am. J. Obstet. Gynecol. – 2018.

168. Moyer D.L., Mishell D.R., Bell J. Reactions of human endometrium to the intrauterine device. I. Correlation of the endometrial histology with the bacterial environment of the uterus following short-term insertion of the IUD. // Am. J. Obstet. Gynecol. – 1970. – Vol. 106. – № 6. – P. 799–809.

169. Munro MG, Critchley HO, Broder MS, Fraser IS. FIGO Working Group on Menstrual Disorders. FIGO classification system (PALM-COEIN) for causes of abnormal uterine bleeding in nongravid women of reproductive age. // Int. J. Gynaecol. Obstet. – 2011. – Vol. 113. – № 1.– P. 3-13.

170. Nieuwenhuis L.L., Hermans F. Jr., Marjolein A.J. De Vaate B., Leeflang M.Mg., Brolmann H.A., Hehenkamp W. Jk., Mol J., Willem B., Clark T. J., Af Huime J. Three-dimensional saline infusion sonography compared to two-dimensional saline infusion sonography for the diagnosis of focal intracavitary lesions. // Cochrane Database Syst. Rev. – 2017. – Vol. 5. – P. CD011126.

171. Ozturk M., Ulubay M., Alanbay I., Keskin U., Karasahin E., Yenen M.C. Using narrow-band imaging with conventional hysteroscopy increases the detection of chronic endometritis in abnormal uterine bleeding and postmenopausal bleeding. // J. Obstet. Gynaecol. Res. – 2016. – Vol. 42. – № 1. – P. 67–71.

172. Paavonen J., Aine R., Teisala K., Heinonen P.K., Punnonen R., Lehtinen M., Miettinen A., Grönroos P. Chlamydial endometritis. // J. Clin. Pathol. – 1985. –

Vol. 38. – № 7. – P. 726–732.

173. Park H.J.,Kim YS, Yoon TK, Lee WS Chronic endometritis and infertility. // Clin. Exp. Reprod. Med. – 2016. – Vol. 43. – № 4. – P. 185.

174. Patten R.M., Vincent L.M., Wolner-Hanssen P., Thorpe E.J. Pelvic inflammatory disease: endovaginal sonography with laparoscopic correlation. // Journal of ultrasound in medicine. – 1990. – Vol. 9. – P. 681-689.

175. Di Pietro C., Cicinelli E., Guglielmino M. R., Ragusa M., Farina M., Pulumbo M.A., Cianci A. Altered Transcriptional Regulation of Cytokines, Growth Factors, and Apoptotic Proteins in the Endometrium of Infertile Women with Chronic Endometritis. // Am. J. Reprod. Immunol. – 2013. – Vol. 69. – № 5. – P. 509–517.

176. Di Pietro C., Caruso S., Battaglia R., Sareri M.I., La Ferlita A., Strino F., Boaventura G., Di Mauro M., Barcellona M-L., Perciavalle V., Purrello M., Cianci A. MiR-27a-3p and miR-124-3p, upregulated in endometrium and serum from women affected by Chronic Endometritis, are new potential molecular markers of endometrial receptivity. // Am. J. Reprod. Immunol. – 2018. – P. e12858.

177. Pinto V., Matteo M., Tinelli R., Mitola P.C., De Ziegler D.,Cicinelli E. Altered uterine contractility in women with chronic endometritis. // Fertil. Steril. – 2015. – Vol. 103. – № 4. – P. 1049–1052.

178. Pitsos M., Skurnick J., Heller D. Association of pathologic diagnoses with clinical findings in chronic endometritis. // J. Reprod. Med. – 2009. – Vol. 54. – № 6. – P. 373–377.

179. Polisseni F., Bambirra E.A., Camargos A.F. Detection of Chronic Endometritis by Diagnostic Hysteroscopy in Asymptomatic Infertile Patients. // Gynecol. Obstet. Invest. – 2003. – Vol. 55. – № 4. – P. 205–210.

180. Puente E., Alonso L., Lagana A.S., Ghezzi F., Casarin J., Carugno J. Chronic Endometritis: Old Problem, Novel Insights and Future Challenges. // Fertil. Steril. – 2020 Jan V. 13(4) 250-256. Vol. 105. – № 1. – P. 106–110.

181. Radzinsky V.E., Kostin I.N., Petrov Yu.A., Polina M.L., Gasanova B.M. Diagnostic significance of chronic endometritis macrotypes differentiation among women with reproductive losses. // Gynecol. Endocrinol. – 2017. – Vol. 33. – № sup1. – P. 36–40.

182. Resta L., Palumbo M., Rossi R., Piscitelli D., Grazia Fiore M., Cicinelli E. Histology of micro polyps in chronic endometritis. // Histopathology. – 2012. – Vol. 60. – № 4. – P. 670–674.

183. Rivasi F., Curatola C., Garagnani L., Negri G. Detection of Mycobacterium tuberculosis DNA by polymerase chain reaction from paraffin samples of chronic granulomatous endometritis. // Histopathology. – 2007. – Vol. 51. – № 4. – P. 574–578.

184. Raine-Fenning N.J., Nordin N.M., Ramnarine K.V. et al. Evaluation of the effect of machine settings on quantitative three-dimensional power Doppler angiography: an in-vitro flow phantom experiment. // Ultrasound Obstet. Gynecol. – 2008. – Vol. 32. – № 4. – P. 551–559.

185. Roy A., Mukherjee S., Bhattacharya S., Adhya S., Chakraborty P. Tuberculous endometritis in hills of Darjeeling: a clinicopathological and bacteriological study. // Indian J. Pathol. Microbiol. – 1993. – Vol. 36. – № 4. – P. 361–369.

186. Schulten-Wijman M.J., Struijk P.C., Brezinka C. et al. Evaluation of volume vascularization index and flow index: a phantom study. // Ultrasound Obstet. Gynecol. – 2008. – Vol. 32 (4). – P. 560-564.

187. Sklyrova V., Kyshakevych I., Volosovsky P., Sklyarov P., Kupchak I. Epidemiological features of chronic endometritis in reproductive age women with disorders of reproductive health. // Georgian Med News. 2020. Vol. 304-305. 27-32.

188. Smith M., Hagerty K.A., Skipper B., Bocklage T. Chronic Endometritis: A Combined Histopathologic and Clinical Review of Cases From 2002 to 2007. // Int. J. Gynecol. Pathol. – 2010. Vol. 29. – № 1. – P. 44–50.

189. Song D., Feng X., Zhang Q., Xia E., Xiao Y., Xie W., Li T.C. Prevalence and confounders of chronic endometritis in premenopausal women with abnormal

bleeding or reproductive failure. // Reprod. Biomed. Online. – 2018. – Vol. 36. – № 1. – P. 78–83.

190. Song D., Li T-C., Zhang Y., Feng X., Xia E., Huang X., Xiao Y. Correlation between hysteroscopy findings and chronic endometritis.//Fertil. Steril. – 2019. – Vol. 111. – № 4. – P.772-779.

191. Di Spiezio Sardo A., Guida M., Bettocchi S., Nappi L., Sorrentino F., Bifulco G., Nappi C. Role of hysteroscopy in evaluating chronic pelvic pain. // Fertil. Steril. – 2008. – Vol. 90. – № 4. – P. 1191–1196.

192. Sukhikh G.T., Soboleva G.M., Silantyeva E.S., Shagerbieva E.A., Serov V.N. Heterogeneity of serum activities of matrix metalloproteinases in chronic endometritis. // Bull. Exp. Biol. Med. – 2007. – Vol. 143. – № 4. – P. 476–478.

193. Sukhikh G.T., Shurshalina A. V, Veryasov V.N. Immunomorphological characteristics of endometrium in women with chronic endometritis. // Bull. Exp. Biol. Med. – 2006. – Vol. 141. – № 1. – P. 104–106.

194. Tabibzadeh S.S., Bettica A., Gerber M.A. Variable expression of Ia antigens in human endometrium and in chronic endometritis. // Am. J. Clin. Pathol. – 1986. – Vol. 86. – № 2. – P. 153–60.

195. Takebayashi A., Kimura F., Kishi Y., Ishida M., Takahashi A., Yamanaka A., Takahashi K., Suginami H., Murakami T. The Association between Endometriosis and Chronic Endometritis. // PLoS One. – 2014. – Vol. 9. – № 2. – P. e88354.

196. Thurman A.R., Livengood C.H., Soper D.E. Chronic endometritis in DMPA users and Chlamydia trachomatis endometritis. // Contraception. – 2007. – Vol. 76. – № 1. – P. 49–52.

197. Tortorella C., Piazzolla G., Matteo M., Pinto V., Tinelli R., Sabba C., Fanelli M., Cicinelli E. Interleukin-6, interleukin-1β, and tumor necrosis factor α in menstrual effluents as biomarkers of chronic endometritis. // Fertil. Steril. – 2014. – Vol. 101. – № 1. – P. 242–247.

198. Valentin L. Imaging techniques in the management of abnormal vaginal bleeding in non-pregnant women before and after menopause. // Best Pract. Res.

Clin. Obstet. Gynaecol. – 2014. – Vol. 28. – № 5. – P. 637–654.

199. Vitagliano A., Saccardi C., Litta P.S., Noventa M. Chronic endometritis: Really so relevant in repeated IVF failure? // Am. J. Reprod. Immunol. – 2017. – Vol. 78. – № 6. – P. e12758.

200. Vitagliano A., Noventa M., Gizzo S. Autoimmunity, systemic inflammation, and their correlation with repeated implantation failure and recurrent miscarriage: Is chronic endometritis the missing piece of the jigsaw? // Am. J. Reprod. Immunol. – 2017. – Vol. 77. – № 1. – P. e12597.

201. De Vries L.D., Dijkhuizen F.P., Mol B.W., Brölmann H.A., Moret E., Heintz A.P. Comparison of transvaginal sonography, saline infusion sonography, and hysteroscopy in premenopausal women with abnormal uterine bleeding. // J. Clin. Ultrasound. – 2000. – Vol. 28. – № 5. – P. 217–223.

202. Wiesenfeld H.C., Hillier S.L., Meyn L.A., Amortegui A.J., Sweet R.L. Subclinical Pelvic Inflammatory Disease and Infertility. // Obstet. Gynecol. – 2012. – Vol. 120. – № 1. – P. 37–43.

203. Woodward E.M., Troedsson M.H.T. Inflammatory mechanisms of endometritis. // Equine Vet. J. – 2015. – Vol. 47. – № 4. – P. 384–389.

204. Wu D., Kimura F., Zheng L., Ishida M., Niwa Y., Hirata K., Takebayashi A., Takashima A., Takahashi K., Kushima R., Zhang G., Murakami T. Chronic endometritis modifies decidualization in human endometrial stromal cells. // Reprod. Biol. Endocrinol. – 2017. – Vol. 15. – № 1. – P. 16.

205. Xiao H.-B., Sui G-G., Lu X-Y., Sun Z-L. Elevated Levels of ADMA Are Associated with Lower DDAH2 and Higher PRMT1 in LPS-Induced Endometritis Rats. // Inflammation. – 2018. – Vol. 41. – № 1. – P. 299–306.

206. Yang R., Du X., Wang Y., Song X., Yang Y., Qiao J. The hysteroscopy and histological diagnosis and treatment value of chronic endometritis in recurrent implantation failure patients. // Arch. Gynecol. Obstet. – 2014. – Vol. 289. – № 6. – P. 1363–1369.

207. Yeaman G.R., Guyre P.M., Fanger J.E., Collins J.E., White H.D., Rathbun W.,

Orndorff K.A., Gonzalez J., Stern J.E., Wira C.R. Unique CD8+ T cell-rich lymphoid aggregates in human uterine endometrium. // J. Leukoc. Biol. – 1997. – Vol. 61. – № 4. – P. 427–35.

208. Zargar M., Gafourian M., Nikbakht R., Hosseini V. M., Choghakabodi P.M. Evaluating Chronic Endometritis in Women with Recurrent Implantation Failure and Recurrent Pregnancy Loss by Histeroscopy and Immunohistochemistry. // J Minim Invasive Ginecol. 2020. Vol. 27. – №1. – P. 116-121.

209. Zolghadri J., MomtahanM., Aminian K., Ghaffarpasand F., Tavana Z. The value of hysteroscopy in diagnosis of chronic endometritis in patients with unexplained recurrent spontaneous abortion. // Eur. J. Obstet. Gynecol. Reprod. Biol. – 2011. – Vol. 155. –№ 2. – P. 217–220.