Федеральное государственное бюджетное учреждение
«Институт хирургии им. А.В. Вишневского» Минздрава России

На правах рукописи

ВЕТШЕВА НАТАЛЬЯ НИКОЛАЕВНА

Инструментальная диагностика солидных опухолей поджелудочной железы

ДИССЕРТАЦИЯ

на соискание ученой степени доктора медицинских наук

14.01.13 - лучевая диагностика, лучевая терапия

Научный консультант: Член-корр. РАН, д.м.н., профессор
Г.Г. Кармазановский

Москва – 2017

ОГЛАВЛЕНИЕ

Введение 4
Глава 1. Солидные опухоли поджелудочной железы, методы их диагностики (обзор литературы). 11
1.1. Эпидемиология опухолей поджелудочной железы 11
1.2. Солидные опухоли поджелудочной железы 13
1.2.1. Аденокарцинома поджелудочной железы 15
1.2.2. Нейроэндокринные опухоли поджелудочной железы 21
1.2.3. Солидно-псевдопапиллярная опухоль поджелудочной железы 27
1.2.4. Метастатические опухоли поджелудочной железы 32
1.3. Оценка местной распространенности злокачественных опухолей поджелудочной железы 36
1.4. Ультразвуковые контрастные средства в дифференциальной диагностике опухолей поджелудочной железы и оценке их резектабельности 47
Глава 2. Клиническая характеристика наблюдений и методов исследования 52
2.1. Общая характеристика пациентов 52
2.2. Методы исследования 62
2.3. Статистическая обработка данных 73
Глава 3. Лучевая семиотика солидных опухолей поджелудочной железы 76
3.1. Аденокарцинома поджелудочной железы 76
3.2. Нейроэндокринные опухоли 86
3.3. Солидно-псевдопапиллярная опухоль 103
3.4. Метастатические опухоли поджелудочной железы 111
Глава 4. Дифференциальная диагностика солидных опухолей поджелудочной железы 118
4.1. УЗИ с контрастным усилением в дифференциальной диагностике солидных опухолей поджелудочной железы. 134
4.2. Оптимизация инструментального алгоритма выявления и дифференциальной диагностики солидных опухолей поджелудочной железы 138
Глава 5. Оценка сосудистой инвазии опухолей поджелудочной железы на дооперационном этапе 142
5.1. Определение диагностической информативности инструментальных методик 142
5.2. Критерии оценки сосудистой инвазии 149
5.3. Оценка местной распространенности опухолей поджелудочной железы по данным УЗИ с контрастным усилением 153

5.4. Оптимизация инструментального алгоритма обследования пациентов для определения местной распространенности злокачественной опухоли поджелудочной железы 155
Заключение 158
Выводы 166
Практические рекомендации 168
Список литературы 170
Перечень сокращений 198
Приложение №1 199
Приложение №2 201

ВВЕДЕНИЕ

Актуальность работы

На протяжении многих лет рак поджелудочной железы остается четвертой по значимости причиной смерти от онкологических заболеваний [Каприн А.Д. с соавт., 2016; Siegel R. et al., 2015]. Обусловлено это в первую очередь поздней диагностикой данных опухолей и невозможностью проведения радикального хирургического лечения [Каприн А.Д., 2015]. Именно поэтому необходимость раннего выявления злокачественных опухолей поджелудочной железы требует поиска новых диагностических подходов к обследованию таких пациентов [Араблинский А.В., 2013]. Стремительное развитие инструментальных методов диагностики способствует выявлению все большего количества различных заболеваний, однако интерпретация полученных данных зачастую сводится только к факту определения наличия новообразования поджелудочной железы [Синицын В.Е. с соавт.,2014]. Для проведения дифференциальной диагностики опухолей поджелудочной железы и оценки резектабельности злокачественного процесса требуется стандартизация протоколов и внедрение современных алгоритмов обследования с учетом возможностей каждого метода (ультразвукового исследование (УЗИ), мультиспиральной компьютерной томографии (МСКТ), магнитно-резонансной томографии (МРТ), эндоскопического ультразвукового исследования (эндоУЗИ) [Степанов С.О. с соавт., 2013].

Поджелудочная железа является крайне сложным органом для первичной диагностики из-за своего топографического расположения. Диагностические трудности возникают в выявлении не только протоковой аденокарциномы, но и других не менее клинически значимых опухолей [Кармазановский Г.Г., 2013]. Так, поиск функционирующих эндокринных опухолей остается сложной проблемой и, несмотря на яркие клинические проявления, от начала заболевания до постановки диагноза проходит значительное количество времени, в среднем 3-4 года [Черноусов А.Ф. с соавт., 2013; Дедов И.И. с соавт., 2014]. Даже в специализированных клиниках точная топическая диагностика функционирующих нейроэндокринных опухолей на дооперационном этапе редко превышает 85%, что иногда служит причиной неоправданных оперативных вмешательств [Vicente E. et al., 2014].

Вторичные опухоли поджелудочной железы встречаются в 2% от всех опухолей данной локализации и также остаются одними из наименее изученных вопросов современной панкреатологии [Кучерявый Ю.А. с соавт., 2010; Medina-Franco H. et al., 1999]. Частота поражения поджелудочной железы при карциноме почки составляет 0,25–3% от всех метастатических опухолей почки [Ninan S. et al., 2005]. Hung J.H. с соавт., (2012) показали обоснованность применения хирургического лечения у данной группы пациентов и высокую пятилетнюю выживаемость, которая после радикального удаления метастазов почечно-клеточного рака составила 72,8% [Hung J.H. et al., 2012]. Именно поэтому необходимо на дооперационном этапе прицельно выявлять вторичное поражение поджелудочной железы и как можно раньше начинать лечение. Однако, несмотря на ряд проведенных исследований, до сих пор дифференциальная диагностика метастазов почечно-клеточного рака и первичных опухолей остается нерешенной проблемой [Kersting St. et al., 2011].

К сожалению, большинство опухолей поджелудочной железы не проявляются специфическими симптомами вплоть до достижения ими относительно большого размера [Myatra S. et al., 2011]. Поэтому ко времени установления диагноза более чем у 80% больных имеются распространенные формы заболевания, что значительно снижает выживаемость [Захарова О.П. с соавт., 2011]. Уже на начальных этапах опухолевого роста, часто имеют место признаки инфильтрации крупных сосудов. Недостаточно высокая точность диагностики инвазии магистральных артерий, до момента выделения панкреатодуоденального комплекса, является одной из причин паллиативных резекций поджелудочной железы [Савельева Т.В. с соавт., 2009; Hiromu Mori et al., 2010]. Поэтому основной диагностической задачей на дооперационном этапе является не только выявление злокачественных образований, проведение их дифференциальной диагностики, но и оценка распространенности опухолевого процесса [Scialpi M. et al.,2004]. На основании данных, полученных при инструментальных методах диагностики, решают вопрос о возможности радикального лечения [Beyer-Enke1 St.A., et al., 2010]. В настоящее время ни один из методов клинического и инструментального обследования не может дать исчерпывающую информацию о заболевании на дооперационном этапе [Bipat S., et al. 2005]. Необходима оптимизация комплексного инструментального диагностического обследования пациентов с новообразованиями поджелудочной железы, направленная на объединение результатов

диагностических методик, основанных на разных физических принципах получения изображения. Составление подробных протоколов сканирования и принятие общих алгоритмов инструментального обследования данной группы пациентов, основанных на преимуществах того или иного метода, должно способствовать улучшению дооперационной диагностики опухолей поджелудочной железы, что обусловливает цель данной работы и позволяет считать данное исследование актуальным и своевременным.

Цель исследования

Разработать комплексный подход к инструментальной диагностике солидных опухолей поджелудочной железы для оптимизации и повышения эффективности дооперационного обследования.

Задачи исследования

1. Определить наиболее значимые дифференциально диагностические критерии солидных опухолей поджелудочной железы по данным МСКТ, МРТ, УЗИ, эндоУЗИ и определить их значение для выявления протоковой аденокарциномы поджелудочной железы.
2. Определить наиболее информативные методы исследования (МСКТ, МРТ, УЗИ, эндоУЗИ) в дифференциальной диагностике нейроэндокринных опухолей поджелудочной железы.
3. Оценить роль и место ультразвукового исследования с контрастным усилением в дооперационной диагностике солидных образований поджелудочной железы.
4. Разработать наиболее объективные критерии инвазии сосудов для создания единого протокола и универсального подхода к описанию взаимоотношения опухоли с сосудистыми структурами для всех методов лучевой диагностики.
5. Оценить диагностическую информативность лучевых методов исследования (МСКТ, МРТ, УЗИ, эндоУЗИ) в оценке сосудистой инвазии при злокачественных опухолях поджелудочной железы.
6. Разработать диагностический алгоритм дооперационного обследования пациентов со злокачественным поражением поджелудочной железы для оценки резектабельности процесса, предусматривающий рациональное сочетание и

последовательность проведения диагностических методик (МСКТ, МРТ, УЗИ, эндоУЗИ).

Научная новизна

На большом клиническом верифицированном материале выявлены наиболее значимые дифференциально-диагностические критерии солидных опухолей поджелудочной железы (аденокарциномы, нейроэндокринных опухолей, солидно-псевдопапиллярных опухолей и метастатических опухолей поджелудочной железы) при ультразвуковом исследовании, компьютерной томографии, магнитно-резонансной томографии, эндоскопическом ультразвуковом исследовании.

Изучены показатели диагностической информативности для выявления и проведения дифференциального диагноза между солидными опухолями поджелудочной железы по данным всех основных инструментальных методов дооперационной диагностики (МСКТ, МРТ, УЗИ, ЭндоУЗИ) в отдельности и при различных их сочетаниях.

Впервые в России изложены показания для проведения УЗИ с контрастным усилением при подозрении на наличие солидных опухолей поджелудочной железы и оценке распространения злокачественного процесса, а также представлены перспективные направления дальнейшего научного развития УЗИ с контрастным усилением поджелудочной железы.

Впервые в России проведен сравнительный анализ диагностической информативности каждого используемого метода инструментальной диагностики (МСКТ, МРТ, УЗИ, ЭндоУЗИ) в дооперационной оценке резектабельности злокачественных опухолей поджелудочной железы в зависимости от вовлеченного в опухоль сосуда и площади контакта с опухолью.

Представлено научное обоснование последовательного алгоритма обследования пациентов с подозрением на наличие солидного образования поджелудочной по данным инструментальных методов диагностики и алгоритма определения местной распространённости злокачественного процесса.

Теоретическая и практическая значимость

В основу разработанного диагностического алгоритма дооперационного обследования пациентов с новообразованиями поджелудочной железы легли выделенные наиболее значимые дифференциально-диагностические критерии аденокарцином, нейроэндокринных опухолей, солидно-псевдопапиллярных опухолей и метастатических опухолей поджелудочной железы по данным УЗИ, КТ, МРТ, эндоУЗИ и УЗИ с контрастным усилением.

Предложены единые объективные критерии оценки сосудистой инвазии для основных методов дооперационной диагностики (МСКТ, МРТ, УЗИ, эндоУЗИ), которые могут быть использованы в повседневной практической деятельности учреждений, занимающихся хирургией поджелудочной железы.

Впервые в России изложены теоретические аспекты выполнения ультразвукового исследования с контрастным усилением для топической диагностики и оценки сосудистой инвазии опухолей поджелудочной железы.

Разработана терминология и внедрена методика проведения ультразвукового исследования с контрастным усилением для дифференциальной диагностики и оценки резектабельности опухолевого поражения поджелудочной железы.

Разработанный алгоритм инструментального обследования позволяет с минимальным количеством использованных методик повысить диагностическую информативность в выявлении и дифференциальной диагностике солидных опухолей поджелудочной железы.

Уровень доказательности

Уровень доказательности 3b, степень доказательности B.

Личный вклад автора

Формулировка идеи, дизайна и плана проведения исследования; выполнение 80% ультразвуковых исследований, всех ультразвуковых исследований с контрастным усилением; расчет денситометрических показателей по данным МСКТ; анализ изображений МСКТ и МРТ на предмет местной распространенности процесса и оценки площади контакта опухолей и сосудов; сопоставление данных лучевых методов

исследования с гистологическими заключениями, выполнение статистической обработки полученных результатов и оформление работы.

Внедрение в практику

Результаты исследования и практические рекомендации внедрены в клиническую практику и применяются в отделениях рентгенологии и магнитно-резонансных методов исследований, ультразвуковой диагностики и абдоминальной хирургии ФГБУ «Институт хирургии им. А.В.Вишневского» Минздрава России, также материалы работы используются в научно-образовательной деятельности учебного отдела в программах дополнительного профессионального оразования в системе непрерывного медицинского образования ГБУЗ «Научно-практический центр медицинской радиологии Департамента здравоохранения города Москвы».

Апробация работы

Материалы исследований, вошедших в диссертационную работу, опубликованы в 36 научных работах, 18 из них - в журналах, входящих в перечень российских рецензируемых научных изданий, рекомендованных для публикаций основных результатов диссертации. Материалы работы, её основные положения и выводы были представлены на следующих конференциях и конгрессах:

1. Семнадцатая Российская гастроэнтерологическая неделя. Москва. 10-12 октября 2011г.
2. Заседание Московского общества радиологов. Москва.16.05.2012г.
3. VI Всероссийский национальный конгресс лучевых диагностов и терапевтов «Радиология-2012». Москва. 30мая-1июня 2012г.
4. Доклад. Всероссийский симпозиум молодых ученых. «Современные проблемы хирургии и хирургической онкологии». Москва. 29-30 ноября 2012г.
5. Заседание Московского общества радиологов. Моксва. 15.05.2013г.
6. XIII международный евроазиатский конгресс хирургов и гастроэнтерологов. Баку. 12-15 сентября 2013г.
7. 17th world congress of ISC in conjunction wiyh 1st asian pacific forum of cancer diagnostics, treatment and prevention. Bali. 11-13 December 2013.

8. HPB.2014: the 11th Congress of the International Hepato-Pancreato-Biliary Association. Seoyl, Korea. 22-27 March 2014.

9. VIII Всероссийский национальный конгресс лучевых диагностов и терапевтов «Радиология-2014». Москва. 28-30 мая 2014г.

10. 11th international congress of the European-african hepato-pancreato-biliary association. Manchester. 21-24 April 2015.

11. VII Съезд российской ассоциации специалистов ультразвуковой диагностики. Москва. 10-13 ноября 2015г.

12. Симпозиум «Инновационные технологии диагностики и лечения нейроэндокринных опухолей желудочно-кишечного тракта». Москва. 2 декабря 2015г.

13. Научно-практическая конференция «Редкие наблюдения и ошибки в лучевые диагностики». Москва-Звенигород. 27-28 апреля 2016г.

14. X Юбилейный всероссийский национальный конгресс лучевых диагностов и терапевтов «Радиология 2016», 24-26 мая 2016, Москва.

15. Всероссийский Конгресс с международным участием «Хирургия – век: соединяя традиции и инновации». Москва. 6-8 июня 2016 г.

16. IV Съезд врачей лучевой диагностики СФО. Омск. 20-21 Сентября 2016г.

17. 22 Российская Гастроэнтерологическая неделя, Москва, 3-5 октября 2016г.

18. Юбилейный конгресс Российского общества рентгенологов и радиологов, посвященный 100-летию со дня образования общества РОРР (РАР). Москва. 7-9 ноября 2016 г.

19. ECR- XII European Society of Radiology 2017. Wien, Ausrtria. 1-5 марта 2017.

20. Международный Когресс IX «Невский радиологический форум -2017». Санкт-Петербург. 21-23 апреля 2017г.

Объем и структура диссертации:

Работа изложена на 202 страницах машинописного текста и состоит из введения, 5 глав, заключения, выводов, практических рекомендаций, списка литературы и приложений. Работа иллюстрирована 39 рисунками, 45 таблицами и 21 диаграммой. Список литературы содержит 307 источников, из них 104 отечественных и 203 зарубежных.

Глава 1
Солидные опухоли поджелудочной железы и методы их диагностики (обзор литературы)

1.1. Эпидемиология опухолей поджелудочной железы

Заболеваемость опухолями поджелудочной железы в России по данным на 2014 г. составляет 11,4 человек на 100 тыс. населения [Каприн А.Д., 2014 г.]. При этом отмечается ее неуклонный рост, который за последние 10 лет составил 21,6%. Среди всех злокачественных новообразований рак поджелудочной железы занимает 13-е место, а в структуре смертности от злокачественных новообразований стойко удерживает 4-ое место на протяжении нескольких лет во всем мире [Siegel R., 2012; Siegel R., 2015]. Связано это в первую очередь с поздним выявлением злокачественной опухоли. По данным статистики показатели несвоевременной диагностики максимальны именно при новообразованиях поджелудочной железы [Каприн А.Д., 2015 г]. Более чем у 80% пациентов диагноз устанавливают уже на III и IV стадиях, когда имеет место регионарное или отдаленное распространение процесса. При этом выживаемость напрямую зависит от стадии заболевания. Так 5-летняя выживаемость при I-II стадии аденокарциномы поджелудочной железы составляет 23-26%, при III стадии снижается до 10%, а при IV стадии остается лишь 2%. Только возможность проведения радикального хирургического лечения является залогом благоприятного прогноза. Именно поэтому важна первичная дооперационная дифференциальная диагностика опухолей поджелудочной железы и оценка резектабельности процесса [Кармазановский Г.Г.,2016].

Желание получить наиболее полную диагностическую информацию о заболевании на практике приводит к неоправданному назначению всего арсенала инструментальных методик [Шабунин А.В. с соавт., 2015; Маткевич Е.И. с соавт., 2016]. При этом именно неправильная их последовательность может приводить к позднему выявлению образований поджелудочной железы [Кригер А.Г. с соавт., 2016]. Возникает необходимость выбора методов, наиболее информативных и минимально достаточных для решения конкретных диагностических задач – алгоритмирование инструментального обследования, предусматривающее рациональное сочетание и последовательность проведения методик

[Степанова Ю.А., 2009, Араблинский А.В. с соавт., 2012]. Логическая зависимость звеньев алгоритма заключается в том, что необходимость выполнения дальнейших исследований определяется результатами предыдущих этапов обследования.

Солидные образования поджелудочной железы ранее описывали преимущественно по отдельным нозологиям [Яшина Н.И., 2011; Кочатков А.В., 2012; Макеева-Малиновская Н.Ю., 2014]. Большинство работ посвящены аденокарциномам и представляют характеристики опухолей по данным одной методики [Захарова О.П., 2014, Прозорова Э.В., 2014]. Есть работы, в которых проводиться сравнение нескольких диагностических методов, в основном они были проведены в середине 2000-х гг. и не отвечают современным требования [Грибнев Е.А, 2005, Дмитриев О.Ю., 2005, Сафиуллин Р.Р., 2005]. Так в научной работе Гребнева Е.А. (2005г.) все диагностические алгоритмы включают отдельным этапом выполнение компьютерной томографии брюшной полости без контрастного усиления, что не может считаться информативным [Гребнев Е.А., 2005]. В настоящее время всё больше обсуждается вопрос о комплексном анализе данных обследования пациента, что позволяет сократить время предоперационного обследования пациента и приносит экономическую выгоду [Лукьянченко А.Б. с соавт., 2016]. Дмитриев О.Ю. (2005г.) и Сафиуллин Р.Р. (2006г.) рассматривают возможности лучевых методов диагностики в распространенности процесса, однако приводят только субъективные данные для оценки сосудистой инвазии при злокачественном поражении поджелудочной железы и не сравнивают возможности эндоскопического ультразвукового исследования [Дмитриев О.Ю., 2005, Сафиуллин Р.Р., 2006, Смирнов С.Е., 2010]. В работе Савельевой Т.В. предприняты попытки сравнения всех методик, однако МРТ выполнено только у 2,8%, а эндоУЗИ у 15,8%, при этом алгоритм при подозрении на образование поджелудочной железы основывается на данных УЗИ брюшной полости, а при отсутствии опухоли по данным УЗИ рекомендуется консервативное лечение [Савельева Т.В., 2009].

В доступной литературе не представлены работы, в которых был бы проведен комплексный анализ возможностей каждого из современных инструментальных методов исследования в диагностике солидных новообразований поджелудочной железы и на этом основании разработан алгоритм дооперационного обследования пациентов с данной патологией, который будет способствовать оптимизации диагностического процесса, сокращению временных параметров предоперационного обследования при уменьшении

экономических затрат и повышению качества диагностики, что, несомненно, способствует выбору оптимального лечения пациентов.

1.2. Солидные опухоли поджелудочной железы

Современная классификация образований поджелудочной железы принята в 2010 году Всемирной Организацией Здравоохранения (ВОЗ) [Bosman F.T. et al., 2010]. В нее входят более 40 различных видов опухолей (табл.1).

К солидным опухолям поджелудочной железы можно отнести образования, которые по данным инструментальных методов исследования имеют преимущественно тканевую структуру с минимальным жидкостным (или кистозным) компонентом [Кармазановский Г.Г., 2016]. Наиболее распространенной опухолью данной группы является рак поджелудочной железы, гистологически представленный в 75-85% случаев протоковой аденокарциномой, одной из самых злокачественных опухолей пищеварительного тракта [Патютко Е.И., Котельников А.Г., 2007]. Вторую по значимости группу составляют нейроэндокринные опухоли с их особенностями клиники, диагностики и лечения. Также к солидным образованиям следует отнести редкие солидно-псевдопапиллярные опухоли и метастазы. В зависимости от нозологической формы меняется и тактика лечения, и прогноз выживаемости [Захарова О.П., Кармазановский Г.Г., 2012]. Поэтому на дооперационном этапе необходимо не только выявить образование, но и предположить его морфологическое строение [Бурдюков М.С., 2010; Давыдов М.И., Ганцев Ш.Х., 2010].

С учётом сложности диагностики заболевания поджелудочной железы и парапанкреатической зоны при этом обычно используют одновременно несколько методов инструментального исследования, что повышает вероятность установления диагноза [Нуднов Н.В., Ядренцева С.В., 2014; Шабунин А.В., с соавт., 2015; Котляров П.М., Егорова Е.В., 2016]. Вместе с тем, нередко отмечается чрезмерное и необоснованное использование малоинформативных в той или иной ситуации методов, что затягивает и повышает экономические затраты на обследование [Араблинский А.В. с соавт., 2016]. Поэтому возникает необходимость рационального сочетания и последовательного проведения инструментальных методик в совокупности со стандартизацией протокол исследования [Степанова Ю.А., 2009; Синицын В.Е. с соавт., 2014].

Таблица 1

Классификация опухолей поджелудочной железы (ВОЗ, 2010)

№	Наименование
1.	Эпителиальные опухоли
1.1.	Доброкачественные
1.1.1.	Ацинарноклеточная цистаденома
1.1.2.	Серозная цистаденома
1.2.	Предзлокачественные изменения поджелудочной железы
1.2.1.	Панкреатическая интраэпителиальная неоплазия 3 степени (PanIN-3
1.2.2.	Внутрипротоковая папиллярная муцинозная опухоль с лёгкой или умеренно-выраженной дисплазией
1.2.3.	Внутрипротоковая папиллярная муцинозная опухоль с тяжёлой дисплазией
1.2.4.	Внутрипротоковая тубулопапиллярная опухоль
1.2.5.	Муцинозная кистозная опухоль с лёгкой или умеренно выраженной дисплазией
1.2.6.	Муцинозная кистозная опухоль с тяжёлой дисплазией
1.3.	Злокачественные
1.3.1.	Протоковая аденокарцинома
1.3.2.	Аденосквамозный рак
1.3.3.	Коллоидный рак (муцинозный некистозный рак)
1.3.4.	Гепатоидный рак
1.3.5.	Медуллярный рак
1.3.6.	Перстневидноклеточный рак
1.3.7.	Недифференцированный рак
1.3.8.	Недифференцированный рак с остеокластоподобными гигантскими клетками
1.3.9.	Ацинарноклеточный рак
1.3.10.	Ацинарноклеточная цистаденокарцинома
1.3.11.	Внутрипротоковая папиллярная муцинозная опухоль ассоциированная с инвазивным раком
1.3.12.	Смешанный ацинарно-протоковый рак
1.3.13.	Смешанный ацинарно-нейроэндокринный рак
1.3.14.	Смешанный ацинарно-нейроэндокринно-протоковый рак
1.3.15.	Смешанный протоково-нейроэндокринный рак
1.3.16.	Муцинозная кистозная опухоль ассоциированная с инвазивным раком
1.3.17.	Панкреатобластома
1.3.18.	Серозная цистаденокарцинома
1.3.19.	Солидно-псевдопапиллярная опухоль
2.	Нейроэндокринные опухоли
2.1.	Нейроэндокринная микроаденома поджелудочной железы
2.2.	Нейроэндокринная опухоль функционально неактивная
2.2.1.	Нейроэндокринная опухоль G1
2.2.2.	Нейроэндокринная опухоль G2
2.3.	Нейроэндокриный рак
2.4.	ЕС-клеточная, серотонинпродуцирующая нейроэндокринная опухоль (карциноид)
2.5.	Гастринома
2.6.	Глюкагонома
2.7.	Инсулинома
2.8.	Соматостатинома
2.9.	VIPома
3.	Зрелая тератома
4.	Мезенхимальные опухоли
5.	Лимфомы
6.	Вторичные опухоли

С учётом сложности диагностики заболевания поджелудочной железы и парапанкреатической зоны при этом обычно используют одновременно несколько методов инструментального исследования, что повышает вероятность установления диагноза [Гомболевский В.А., с соавт., 2014; Шабунин А.В., с соавт., 2015; Котляров П.М., Егорова Е.В., 2016]. Вместе с тем, нередко отмечается чрезмерное и необоснованное использование малоинформативных в той или иной ситуации методов, что затягивает и повышает экономические затраты на обследование [Араблинский А.В. с соавт., 2016]. Поэтому возникает необходимость рационального сочетания и последовательного проведения инструментальных методик в совокупности со стандартизацией протокол исследования [Степанова Ю.А., 2009; Синицын В.Е. с соавт., 2014]. При этом оцениваются как собственные возможности того или иного метода, так и учитываются результаты проведённых предыдущих исследований. В зависимости от результатов предыдущих исследований определяется дальнейшая диагностическая или лечебная тактика. Таким образом, результат каждого исследования, являющегося звеном диагностического процесса, определяет необходимость использования последующего метода и его конкретный выбор, то есть определяет дальнейший ход обследования и повышает его эффективность.

1.2.1. Аденокарцинома поджелудочной железы

Протоковая аденокарцинома является наиболее распространенным вариантом опухолей поджелудочной железы. В настоящее время, среди всех злокачественных образований органов пищеварения рак поджелудочной железы имеет наихудший прогноз. По данным статистики выживаемость при данной нозологии существенно не улучшалась за последние 30 лет [Jemal A., Siegel R., 2010; Котельников с соавт. 2014]. Связано это с низким уровнем ранней диагностики рака поджелудочной железы и невозможностью выполнения радикального лечения.

Клинические проявления

Роль симптомов и данных анамнеза в установлении диагноза и особенно его стадии при раке поджелудочной железы, как и в онкологии в целом, остается спорной. Это

обусловлено тем, что клинические проявления рака поджелудочной железы могут быть разнообразными. Они зависят не только от локализации опухоли в головке, теле или диффузном поражении железы, ее величины, отношения опухоли к близлежащим органам, но также и от длительности заболевания [Кубышкин В.А., Вишневский В.А., 2003].

К сожалению, симптоматика в большинстве своем неспецифична: боль в верхнем отделе живота, похудание, диспепсические явления, слабость [Myatra S. et al., 2011]. При локализации опухоли в головке поджелудочной железы манифестация заболевания часто связана с появлением безболевой механической желтухи, что инициирует диагностический поиск [Патютко Ю.А. с соавт., 2007; Баталова Т.В.,2008].

Инструментальная диагностика

Основными задачами инструментальных методов диагностики служат раннее выявление опухоли, проведение дифференциальной диагностики и определение степени ее распространенности.

Наиболее часто на дооперационном этапе проводят ультразвуковое исследование (УЗИ), мультиспиральную компьютерную томографию (МСКТ), магнитно-резонансную томографию (МРТ) и эндоскопическое ультразвуковое исследование.

Трансабдоминальное ультразвуковое исследование (УЗИ)

Ультразвуковая диагностика рака поджелудочной железы основывается на прямых и косвенных признаках. К прямым признакам относится собственно выявление объемного образования. В большинстве наблюдений рак поджелудочной железы представляет собой образование сниженной эхогенности без четких контуров [Митьков В.В., 2011]. В режиме цветового допплеровского картирования из-за своего морфологического строения, выраженного фиброзного компонента в аденокарциноме поджелудочной железы сосуды в 95% наблюдений не регистрируются [Сандриков В.А. с соавт., 2008].

К дополнительным непрямым признакам рака поджелудочной железы относятся: расширение панкреатического протока, расширение желчных протоков, увеличение регионарных лимфатических узлов [Kulig P. et al., 2012].

Для проведения квалифицированного исследования необходимо выполнять сканирование по определенной методике и с помощью всех доступных современных

режимов: сканирование в режиме "серой шкалы", цветовое допплеровское картирование скоростей кровотока (ЦДК) и энергии потока (ЭДК), спектральный анализ кровотока для оценки сосудистых структур опухоли, трехмерная реконструкция их изображения, использование ультразвуковых контрастных средств [Сандриков В.А., с соавт. 2008; Степанов С.О. с соавт., 2015].

На современном уровне развития диагностики неоднозначно значение ультразвукового метода в дифференциальной диагностике опухолей поджелудочной железы и место УЗИ в алгоритме инструментального обследования пациентов данной группы [Степанов С.О. с соавт., 2014].

Эндоскопическое ультразвуковое исследование

Приближение УЗ-датчика при эндоскопическом исследовании к зоне интереса дает возможность детально изучить структуру поджелудочной железы [Старков Ю.Г., с соавт., 2009].

Ультразвуковые характеристики аденокарцином при эндоУЗИ совпадают с таковыми при трансабдоминальном исследовании, однако, преимуществом методики является возможность детальной оценки границ опухоли, уточнение степени местной распространенности и прицельной биопсии для морфологического исследования [Павлов П.В. с соавт., 2016]. ЭндоУЗИ не является скрининговым методом, а выполняется как уточняющий, когда с помощью МСКТ, МРТ, УЗИ либо при эндоскопическом исследовании была заподозрена опухоль поджелудочной железы. Эндоскопическое УЗИ позволяет диагностировать солидные опухоли поджелудочной железы размером от 0,5 см. Метод показывает высокую информативность для небольших образований до 3 см, но при больших опухолях (солидных либо кистозных) максимальная приближенность к органу может затруднить оценку всего объема поражения [Степанов С. О., с соавт., 2013].

Компьютерная томография

При МСКТ без контрастного усиления возможно выявление прямых признаков рака только у небольшого числа пациентов. При этом на нативных КТ-изображениях, аденокарциномы почти всегда изоденсны паренхиме поджелудочной железы. О наличии опухоли в такой ситуации свидетельствуют непрямые КТ-признаки рака поджелудочной

железы [Choi Y. J., Byun J. H., 2008]. К ним относят: локальное увеличение размеров, локальная деформация контуров, расширение панкреатического протока, общего желчного и внутрипеченочных протоков, постобструктивные изменения – атрофия паренхимы дистальнее расположенных отделов, увеличение регионарных лимфатических узлов, свободной жидкости в брюшной полости. Чувствительность и специфичность в выявлении рака поджелудочной железы только в нативную фазу низкая и составляет 86% и 79% соответственно [Bipat S. et al. 2005]. Несмотря на это, выполнение нативного исследования обязательно, так как позволяет выявить камни желчных протоков, кальцинаты, что зачастую играет решающую роль в проведении дифференциальной диагностики [Ахлынова О.Ю., Кармазановский Г.Г., 2009].

Контрастное усиление рекомендуется проводить неионным йодсодержащим контрастным препаратом (для уменьшения частоты побочных реакций), с концентрацией йода 300-370 мг/мл, со скоростью введения 2-5 мл/с. При использовании методик тест-болюс и болюс-трекинг зона интереса выставляется на просвет аорты на уровне чревного ствола, порог 150 ед.Н [Захарова О.В., 2014].

Для достоверной оценки всех симптомов на МСКТ необходимо проводить постпроцессорную обработку данных, включающую в себя мультипланарные реконструкции изображения для уточнения распространения процесса на соседние органы и системы с точной оценкой линейных показателей и 3D реконструкцию для изучения пространственного соотношения и анатомического расположения сосудов [Brugel M. et al., 2004, Яшина Н.И., 2011].

Характерным признаком аденокарциномы считается выявление гиподенсного очага в паренхиме поджелудочной железы. Морфологически снижение контрастирования ткани опухоли обусловлено фибропластическими процессами с уменьшением количества сосудов, благодаря чему выявляется гиподенсная зона на МСКТ [Ahn S. S., et al., 2009]. Y.L. Bronstein с соавт. предположили, что наличие малейшего гиподенсного участка и изменение структуры железы, в сочетании с непроходимостью или изменением диаметра общего желчного или панкреатического протока, могут быть информативными находками при поиске малых форм рака, менее 2 см в диаметре [Bronstein Y.L. et al. 2004]. Однако, хронический псевдотуморозный панкреатит, определяющийся на МСКТ с гиподенсными

участками, может быть неотличим в такой ситуации от аденокарциномы поджелудочной железы [Fujiwara Y. et al., 2016].

Несмотря на достаточное количество исследований, посвященных рентгенологическим особенностям рака поджелудочной железы, проблема ранней диагностики остаётся нерешенной. Возникает необходимость введения скрининговой программы, поиска критериев для скрининга и единой системы описания протокола МСКТ исследования у пациентов с подозрением на рак поджелудочной железы [Douglas B. et al., 2010].

Магнитно-резонансная томография

МРТ – метод выбора при локальном увеличении поджелудочной железы без достоверных МСКТ-признаков опухоли, при изоденсных на компьютерных томограммах образованиях [Ouaissi M. et al., 2012.]. По сравнению с МСКТ, МРТ с контрастированием показало лучшие результаты для диагностики малых (менее 2-3 см) опухолей [Schima W., 2006, Choi T.W. et al., 2016].

Протоковая аденокарцинома поджелудочной железы видна как зона низкой интенсивности сигнала на Т1-взвешенный изображениях (Т1 ВИ). Рак поджелудочной железы вызывает сигнал меньшей интенсивности, чем сигнал от паренхимы поджелудочной железы, и это различие в интенсивности сигнала более заметно при применении техники подавления сигнала от жира. На Т2-взвешенных последовательностях (Т2 ВИ) строма опухоли будет чаще изоинтенсивна нормальной ткани, только зоны некроза проявляются очагами высокой интенсивности сигнала в структуре образования [Kim H. et al., 2014].

Контрастное усиление парамагнитными гадолиний содержащими средствами увеличивает дифференциацию интенсивности сигнала от нормальной ткани поджелудочной железы и менее васкуляризированной ткани опухоли [Legrand L. et al., 2015]. Наиболее информативна артериальная фаза, когда опухоль выявляется в виде гипоинтенсивной зоны относительно паренхимы железы. В интерстициальной фазе аденокарцинома практически изоинтенсивна неизменной ткани [Liu K. et al., 2013]. Для диагностики протоковой аденокарциномы наиболее оптимально сочетание Т1-взвешенных последовательностей после внутривенной инъекции гадолиния и Т2-взвешенных

последовательностей. Первая позволяет выявить опухоль и ее распространение на органы, а последняя последовательность очень чувствительна к выявлению некроза опухоли или кистозного компонента.

Диффузионно-взвешенная МРТ (ДВИ) более четко позволяет визуализировать патологические очаги на фоне диффузных изменений железы. На DWI-изображениях они визуализируются как участки ограничения диффузии с низким значением сигнала на картах исчисляемого коэффициента диффузии (ИКД). По данным авторов чувствительность и специфичность в режиме ДВИ достигают 96,2% и 98,6% соответственно [Robertis R. et al., 2015].

Однако, в отечественной литературе мало работ, посвященных диагностике и дифференциальной диагностике опухолей поджелудочной железы при магнитно-резонансной томографии, особенно на 3Т машинах и с применением ДВИ.

Лечение

Результаты лечения рака поджелудочной железы, как и всех других опухолей, в значительной мере зависят от ранней диагностики. Протоковая аденокарцинома поджелудочной железы диагностируется преимущественно на поздних стадиях развития опухоли, когда противоопухолевая терапия уже малоэффективна.

Единственным методом радикального лечения больных раком поджелудочной железы остается хирургический, однако применять его можно лишь у 3,9-22,0% пациентов, когда опухоль диагностируется на ранней стадии, тогда как у остальных пациентов выявляется местно-распространенный или метастатический процесс [Neoptolemos J.P. et al., 2004; Younan G. et al., 2016]. Медиана продолжительности жизни после стандартной панкреато-деоденальной резекции по поводу протоковой аденокарциномы головки поджелудочной железы по данным многих авторов составляет 10-18 месяцев, 5-летняя выживаемость ничтожно мала [Шатверян Г.А., 2006]. Известно, что несомненным прогностическим фактором является степень радикальности резекции опухоли [Delpero J.R., Turrini O., 2008].

В последние годы отмечается увеличение числа работ, посвященных исследованию краев хирургической резекции при протоковой аденокарциноме поджелудочной железы и оценке их влияния как на безрецидивную, так и на общую выживаемость больных

[Campbell F. et al., 2009]. По мнению О.В. Паклиной с соавт. (2014) только в 12,7% случаев (15/118) опухоль не распространялась за пределы железы, при этом отсутствовали экстрапанкреатическая периневральная инвазия и поражение регионарных лимфатических узлов [Паклина О.В., Сетдикова Г.Р., 2014].

Именно поэтому так важна ранняя диагностика и дооперационная оценка распространенности злокачественного процесса.

1.2.2. Нейроэндокринные опухоли поджелудочной железы

Нейроэндокринные опухоли поджелудочной железы – это редкие образования, происходящие из эндокринных клеток. Они составляют около 23% всех новообразований поджелудочной железы, встречаются по данным современных исследований у 1-3 человека на 1 млн. населения [Oberg K., 2010].

В зависимости от наличия секреции определенных гормонов с развитием характерных клинических синдромов нейроэндокринные опухоли поджелудочной железы разделяют на функционирующие (60-80%) и нефункционирующие (20-40%) [Metz D.C., Jensen RT., 2008; Ekeblad S., 2010; Kulke M.H. et al., 2010].

Нефункционирующие нейроэндокринные опухоли поджелудочной железы не вызывают характерных симптомов гормональной гиперсекреции. Показатель их заболеваемости составляет 1,8-2,6 на 1 млн. населения в год. [B. Kos-Kudła et al., 2013]. Исследования, проведенные итальянскими учеными, показали, что у 32% больных с впервые выявленными нефункционирующими нейроэндокринными опухолями определяется вторичное поражение печени [Zerbi A. et al., 2010]. Средняя продолжительность жизни пациентов с нефункционирующими нейроэндокринными опухолями составляет 38 месяцев, пятилетняя выживаемость – 43% [Yao J.C. et al., 2008; Falconi M. et al., 2012]. Средняя выживаемость пациентов с отдаленными метастазами составляет около 23 месяцев [Ferrone C.R. et al. 2007]. Гистологическая градация опухоли также является важным фактором, влияющим на продолжительность выживания [Bilimoria K.Y. et al., 2008]. Другие неблагоприятные прогностические факторы включают: возраст старше 40 лет, размер образования более 2 см, наличие метастазов в печени [B. Kos-Kudła et al., 2013].

Наиболее распространенной функционирующей опухолью поджелудочной железы является инсулинома, с предполагаемой частотой возникновения 1-3 человека на млн. населения в год [Guettier J.M., Gorden P. 2006; Vanderveen K., Grant C. 2010]. Инсулиномы редко достигают больших размеров. В связи с малыми размерами инсулином, определение их точного расположения в поджелудочной железе на дооперационном этапе даже в специализированных клиниках редко превышает 85%, что иногда служит причиной неоправданных оперативных вмешательств [Placzkowski K.A. et al 2009]. Около 10% инсулином поджелудочной железы бывают множественными (как правило, в рамках синдрома множественной эндокринной неоплазии I типа) [Borazan E. et al., 2015]. Менее 10% инсулином являются злокачественными (эндокринные карциномы). Большинство опухолей имеют низкую степень злокачественности [Robert T., 2012].

В 2010 г. ВОЗ приняла новую классификацию нейроэндокринных опухолей поджелудочной железы, основанную на количестве митозов в клетках опухоли в 10 репрезентативных полях зрения и индексе пролиферации Ki-67 [Rindi G. et al., 2010]. В соответствии с этим выделено 3 степени злокачественности (grade) НЭО: высокодифференцированные НЭО (включающие grade 1 и grade 2) и нейроэндокринные карциномы (grade 3). К признакам злокачественного потенциала относятся: митотическая активность – менее 2 митозов в 10 полях зрения, наличие опухолевых некрозов, наличие сосудистой и/или периневральной инвазии, размер опухоли более 2 см, Ki-67 20%, позитивная реакция с ЦК 19.

Для подтверждения эндокринной природы опухолевых клеток необходимо иммуногистохимическое определение хромогранина А и синаптофизина.

Клиническая картина

В связи с отсутствием симптомов гормональной гиперсекреции нефункционирующие опухоли выявляются поздно [Vagefi P.A. et al., 2007]. Клиническая картина связана с непосредственным наличием опухолевого образования, с местным распространением и/или наличием отдаленных метастазов. Наиболее частыми клиническими проявлениями являются боли в животе (35-78%), снижение массы тела (20-35%), снижение аппетита и тошнота (45%), внутрибрюшное кровотечение (4-0%),

механическая желтуха (17-50%, пальпируемое опухолевое образование (7-40%) [Chu Q.D. et al. 2002].

Наиболее распространенная функционирующая эндокринной опухоль поджелудочной железы – инсулинома проявляется гиперпродукцией инсулина и (или) инсулиноподобных факторов, которые обусловливают развитие эндогенного (органического) гиперинсулинизма [Morera J. et al., 2016]. Клиническими критериями постановки диагноза органического гиперинсулинизма является триада Уиппла: приступы слабости, сопровождающиеся обморочным состоянием, головокружением; гипогликемия, развивающаяся во время этих приступов, наиболее часто – после периода голодания (во время приступа концентрация глюкозы в крови ниже 2,77 ммоль/л); исчезновение симптомов после внутривенного введения раствора глюкозы [Дедов И. И. с соавт., 2013].

Однако, несмотря на яркие клинические проявления, от начала заболевания до постановки диагноза проходит значительное количество времени, в среднем 3-4 года [Дедов И.И. с соавт. 2014]. Связано это с несвоевременным и неполным обследованием пациентов. Помимо инсулина приблизительно у 4% пациентов с гиперинсулинизмом, причиной заболевания является гиперплазия бета-клеток (незидиобластоз) [Kos-Kudła B. et al., 2013]. Именно исключение опухолевой природы клинических проявлений является основной задачей на дооперационном этапе [Загвоздкин Е.С. с соавт., 2013].

Диагностика

Диагностика эндокринных опухолей остается сложной проблемой как из-за малой доступности необходимой лабораторно-диагностической базы, так и из-за большого спектра специалистов, к которым первоначально обращаются такие пациенты [Черноусов А.Ф. с соавт., 2013; Кочатков А.В. с соавт., 2014].

Инструментальные методы исследования необходимы для решения вопросов локализации первичной опухоли и ее резектабельности, выявления отдаленных метастазов, оценки динамики опухолевого процесса при лечении [Пинский С.Б. с соавт., 2013]. Наиболее распространенные инструментальные методы исследования УЗИ, КТ, МРТ показывают чувствительность визуализации в определении первичной нейроэндокринной опухоли от 10 до 70% [Rockall A.G. et al., 2007; Herder W.W. et al, 2015]. В основном низкие

цифры относятся к функционирующим опухолям, когда топическая диагностика служит ключевым моментом для определения тактики лечения.

Ультразвуковое исследование

В нашей стране наиболее распространенное в поликлинической практике УЗИ поджелудочной железы, которое часто выполняется в качестве скринингового метода, остается малочувствительным (52-82%) к выявлению функционирующих нейроэндокринных образований (инсулином) вследствие малых размеров, близости их структуры к ткани железы и труднодоступной локализации [Егоров А.В, Кузин Н.М. 2005; Дедов И.И., с соавт. 2014].

В среднем, УЗИ обнаруживает около 30% первичных инсулином. [Kaltsas G., et al. 2004; Ramage J.K., et al., 2005]. Из-за своего строения опухоли часто изоэхогенны паренхиме, что не позволяет установить их четкую локализацию. Из-за малых размеров образования режим ЦДК часто не дает дополнительной информации [Sundin A. et al., 2009; Falconi M. et al., 2012]. При этом все равно ультразвуковое исследование назначают в качестве скрининговой методики пациентам с гиперинсулинизмом, тем самым удлиняя время до постановки правильного диагноза [Кригер А.Г. с соавт., 2016].

Также УЗИ является часто первой методикой, при которой выявляют нефункционирующие опухоли поджелудочной железы, представляющие собой гипо- или изоэхогенные образования с четкими контурами, однородной или неоднородной структуры наличием участков кровоизлияний и кистозной дегенерации, однако дифференциальный диагноз с протоковой аденокарциномой по данным только В-режима затруднен [Сандриков В.А., Фисенко Е.П., 2013]. В режиме ЦДК образования умеренно- или гиперваскуляризированы [Коханенко Н.Ю. с соавт., 2010]. Спектральные характеристики кровотока в интра- и перинодулярных сосудах в литературе не представлены.

Эндоскопическое ультразвуковое исследование

ЭндоУЗИ входит практически во все мировые рекомендации по диагностике нейроэндокринных опухолей поджелудочной железы как уточняющая методика [Jonathan R. et al, 2010; Pamela L. et al., 2013; Garcia-Carbonero R. et al., 2014]. Благодаря приближению ультразвукового датчика к поверхности поджелудочной железы эндоУЗИ обладает

хорошей чувствительностью в выявлении нейроэндокринных опухолей поджелудочной железы небольших размеров до 2 см, при этом его чувствительность достигает 94% [Парнова В.А., 2012]. Однако точность в выявлении функционирующих нейроэндокринных опухолей при эндоУЗИ несколько ниже и находится в пределах 86,6% - 92,3% [Goh B.K. et al., 2009].

Ультразвуковые характеристики очагов при эндоУЗИ совпадают с таковыми при трансабдоминальном исследовании. Более четко удается визуализировать структуру самой опухоли и оценить ее кровоток. Однако расположение опухоли в хвосте, наличие интрапаренхиматозно расположенных изоэхогенных образований, а также множественный характер поражения снижают чувствительность эндоУЗИ до 60%. [Ardengh J.C. et al. 2000].

Компьютерная томография

По данным Европейской ассоциации по изучению нейроэндокринных опухолей (ENETS) у пациентов с подозрением на нейроэндокринные неоплазии выполнение МСКТ с болюсным контрастным усилением является одним из первоочередных методов исследования [Jensen R.T. et al., 2012]. Чувствительность МСКТ в диагностике инсулином достигает 85-94% [Gouya H. et al. 2003]. В то время как для других типов нейроэндокринных неоплазий чувствительность КТ составляет 50-90%, а специфичность - 96% [Falconi M. et al. 2012].

В нативную фазу нейроэндокринные неоплазии изо- или гиподенсные относительно окружающей паренхимы поджелудочной железы. В эту фазу исследования отчетливо видны кальцинаты, которые встречаются в 25% нейроэндокринных опухолей. [Ćwikła J.B., Walecki J. 2006]. При контрастном усилении в артериальную фазу определяется характерная картина гиперваскулярной опухоли. В центре часто выявляется гиподенсный компонент [Okabayashi T. et al., 2013]. В венозную и отсроченную фазу оценивают вымывание контрастного препарата опухолевой тканью. Считается, что в нейроэндокринных новообразованиях уменьшение контрастности в отсроченной фазе относительно артериальной должно составлять, по крайней мере, 60 ед.Н [Sahani D.V., et al. 2013; Tatsumoto S., et al. 2013].

Но даже достаточно четкие характеристики не позволяют провести дифференциальную диагностику нейроэндокринных опухолей с другими

гиперконтрастными опухолями, например, метастазами почечноклеточного рака, а также в ряде наблюдений с солидно-псевдопапиллярными образованиями, что требует поиска дополнительных критериев или разработки инструментального алгоритма для аргументированного сочетания с другими инструментальными методиками [Макеева-Малиновская Н.А., 2014].

Магнитно-резонансная томография

МРТ является альтернативой МСКТ для диагностики нейроэндокринных опухолей, т.к. поражения могут быть выявлены без применения контрастных препаратов. [Kulke M.H. et al., 2010]. Чувствительность МРТ в диагностике нейроэндокринных опухолей составляет до 80-90%.

Нейроэндокринные новообразования гипоинтенсивные на Т1-взвешенных изображениях и гиперинтенсивные на Т2 ВИ [Sahani D.V., et al. 2013].

При исследовании в режиме ДВИ нейроэндокринные новообразования, вызывают ограничение диффузии молекул воды. ДВИ особенно ценно при опухолях со значительным компонентом соединительной ткани, которые слабо или атипично усиливаются после внутривенного введения контрастного вещества [Kaltsas G., et al. 2004; Kartalis N, et al. 2009]. Чаще всего они представляют собой небольшие опухоли, менее 2 см в диаметре (60-70% случаев), в основном одиночные (85%), расположены в 99% в структуре поджелудочной железе [De Herder W.W., et al. 2006].

Однако, в литературе нет единого мнения о преимуществах КТ или МРТ в первичной диагностике нейроэндокринных опухолей.

Лечение

Объем хирургического лечения зависит от локализации опухоли, размеров и от предполагаемого потенциала злокачественности [Белоусова Е.Л. с соавт., 2015]. При обнаружении нефункционирующей нейроэндокринной опухоли размерами более 2 см показано хирургическое лечение с резекцией, при необходимости, рядом расположенных органов и крупных сосудов [Norton J.A., 2003]. Агрессивная хирургическая тактика при местнораспространенных нефункционирующих эндокринных опухолях способна заметно продлить срок жизни пациентов (5-летняя выживаемость 80%) [Robert T., 2012].

Инсулиномы подлежат хирургическому удалению [Guettier J.M., Gorden P. 2010; Vanderveen K., 2010]. Объем операции зависит в первую очередь от локализации очага [Okabayashi T. et al., 2013] Предпочтение должно быть отдано лапароскопическому или робот-ассистированному способу выполнения операции [Кригер А.Г. с соавт., 2016; Su A. et al., 2014]. Предпосылками для этого служат отсутствие перифокальной воспалительной и опухолевой инфильтрации, возможность отказаться от лимфодиссекции, что существенно облегчает выполнение операции. При множественном характере поражения требуется междисциплинарный подход к диагностике и выбору лечебной тактики [Zhao Y.P et al., 2011].

1.2.3. Солидно-псевдопапиллярная опухоль поджелудочной железы.

Солидно-псевдопапиллярные опухоли (СППО) редкие эпителиальные новообразования поджелудочной железы, которые составляют до 3 % от всех экзокринных опухолей данной локализации [Martin R.C. et al., 2002; Mulkeen A.L. et al., 2006]. СППО впервые была описана в 1959 г., однако только в 1996г. термин «солидно-псевдопапиллярная опухоль» был включен в классификацию экзокринных опухолей ВОЗ [Чхиквадзе В.Д. с соавт., 2014; Aminian A. et al., 2010].

Согласно определению ВОЗ, солидно-псевдопапиллярная опухоль – это редкое новообразование, представленное мономорфными клетками, имеющими различную экспрессию эпителиальных, мезенхимальных и эндокринных маркеров и формирующих плотные солидные и псевдопапиллярные структуры с частым развитием кистозно-геморрагических изменений [Bosman F.T. et al., 2010].

СППО чаще встречаются у женщин. По данным литературы соотношение женщин и мужчин составляет 10:1, средний возраст больных около 22 лет (2-85) [Papavramidis T. et al., 2005]. Размер солитарного образования может широко варьировать от 0,5 см до 35 см [Yang F. et al., 2009]. Редко встречается множественное поражение поджелудочной железы при СППО [Yamaguchi M. et al., 2015].

Данные образования относятся к опухолям с низким потенциалом злокачественности [Гордиенко Е.Н., 2014]. Они медленно прогрессирует и имеют

благоприятный прогноз. Только в 10-15% наблюдаются метастазы и рецидивы заболевания [Tang L.H. et al., 2005].

Несмотря на наличие определённых микроскопических характеристик провести дифференциальную диагностику СППО с нейроэндокринными опухолями, ацинарно-клеточными опухолями и панкреатобластомой можно только при иммуногистохимическом исследовании [Tipton S.G., 2006; Гуревич Л.Е. с соавт., 2014].

Клинические проявления

Клинические проявления СППО неспецифичны: боль в животе, диспепсия, наличие пальпируемого образования [Singh P. et al., 2015]. Наиболее частым клиническим проявлением СППО поджелудочной железы вне зависимости от локализации опухоли является болевой синдром [Cai Y. et al., 2014]. Примерно в 1/3 наблюдений отмечается бессимптомное течение, опухоль выявляется случайно при лучевых исследованиях по поводу других причин [Степанова Ю.А. с соавт., 2009]. Из-за длительного бессимптомного течения опухоли могут достигать гигантских размеров, и лишь тогда проявляться наличием пальпируемого образования [Mirminachi B. et al., 2016]. Механическая желтуха и портальная гипертензия развивается относительно редко, даже в тех случаях, когда опухоль локализуется в головке поджелудочной железы [Reddy A. et al., 2016]. В ряде наблюдений заболевание может проявляться картиной острого панкреатита или острого живота, вследствие разрыва капсулы и внутрибрюшного кровотечения [Sakagami J. et al., 2004].

Диагностика

На дооперационном этапе диагноз СППО устанавливается верно только у 25% пациентов [Yu P.F. et al., 2010]. Ряд авторов относят солидно-псевдопапиллярные опухоли к кистозным образованиям [Степанова Ю.А., с соавт., 2013; Hutchins G.F. et al., 2009]. C.-C. Yu с соавт. (2007) выделил три типа СППО по данным инструментальных методов [Yu C.-C. et al., 2007]:

тип 1 — соответствует полностью солидным новообразованиям;

тип 2 — характеризуется сочетанием солидных участков с кровоизлияниями;

тип 3 — выявляются обширные кровоизлияния и кистозные образования.

Именно 1 тип, представленный солидными опухолями, составляет до 40% всех выявляемых СППО и является наиболее сложным для дифференциальной диагностики с нейроэндокринными неоплазиями и аденокарциномами [Zheng X. et al., 2014].

Ультразвуковое исследование

При УЗИ СППО выявляются на фоне неизменной паренхимы железы как образования солидной или кистозно-солидной структуры. Основной компонент опухоли гипо- или изоэхогенный относительно паренхимы железы [Сташук Г.А. с соавт., 2006]. Контуры очага чаще четкие ровные, иногда визуализируется изо- или гиперэхогенная капсула. В структуре могут определяться единичные кальцинаты [Sidden C. R., Mortele K. J., 2007].

Незначительные кистозные полости (участки кровоизлияний) в опухоли при УЗИ дифференцируются плохо. Построение трехмерной реконструкции УЗ-изображения, позволяют более четко верифицировать жидкостные структуры в образовании [Степанова Ю.А., 2009]. Однако, данная методика на практике применяется достаточно редко.

Критерии дифференциальной диагностики с другими образованиями, васкуляризация опухоли в режимах ЦДК и ЭДК, спектральные характеристики внутриопухолевых и периопухолевых сосудов в литературе описаны крайне скудно.

Эндоскопическое ультразвуковое исследование

СППО при эндоУЗИ выглядят как образование с четкими, ровными контурами, структура опухоли при небольших размерах чаще однородная, с увеличением размеров становится неоднородной, с наличием эхогенного солидного компонента и гипо- или анэхогенных кистозных полостей. При эндоУЗИ можно лучше визуализировать опухолевую капсулу, наличие в ней кальцинатов [Fujii M. et al., 2013].

Дополнительную дифференциально-диагностическую информацию можно было бы получить при оценке сосудистого рисунка опухоли в режиме ЦДК и ЭДК, однако данные характеристики не описываются авторами.

Компьютерная томография

Ряд авторов считает, что наиболее чувствительный метод диагностики СППО – это компьютерная томография [Ren Z. et al., 2014]. При КТ-исследовании СППО имеет вид четко очерченного округлого гиподенсного образования, представленного солидным и кистозным компонентами в различных соотношениях, без внутренних перегородок [Vassos N. et al., 2013]. У ряда пациентов удается проследить тонкую опухолевую капсулу. В нативную фазу можно отчетливо визуализировать кальцинаты в структуре опухоли.

Солидная часть располагается преимущественно по периферии. При болюсном контрастном усилении отмечается неравномерное накопление контрастного препарата опухолью с максимальным повышением плотности в артериальную и/или венозную фазу исследования, однако степень усиления всегда ниже, чем нормальная паренхима железы [Zheng X. et al., 2014]. Плотность жидкостного компонента примерно соответствует плотности старых гематом [Yin Q. et al., 2012].

Несмотря на то, что есть определенные характерные признаки СППО, достоверные МСКТ критерии дифференциальной диагностики солидных-псевдопапиллярных опухолей с нейроэндокринными опухолями не определены [Макеева-Малиновская Н.Ю., 2014].

Магнитно-резонансная томография

По данным итальянских авторов МРТ является лучшим методом, чем МСКТ, в дифференциальной диагностике кистозного и солидного компонента внутри опухоли и оценке резектабельности СППО [Ventriglia A. et al., 2014].

На МРТ СППО обычно проявляется как хорошо отграниченное образование с гетерогенной интенсивностью в T1 и T2 взвешенных последовательностях вследствие неоднородного строения [Palmucci S. et al., 2012]. Только при МРТ практически во всех наблюдениях можно проследить капсулу опухоли, что является одной из отличительных особенностей СППО [Kuper J.A., 2006].

После введения гадолиний содержащего внутривенного контрастного препарата, выявляется слабое повышение интенсивности сигнала по периферии опухоли, где в основном расположен солидный компонент [Dai G. et al., 2015].

Анализ результатов исследования отечественных авторов также показал, что наиболее эффективным методом диагностики СППО является также МРТ, которая за счет

парамагнитного эффекта метгемоглобина позволяет верифицировать образования без лучевой нагрузки и введения контрастного вещества [Степанова Ю.А. с соавт., 2013]. Зоны высокой интенсивности сигнала на Т1-взвешенных изображениях и низкой интенсивности или неоднородного сигнала на Т2-взвешенных изображениях указывают на продукты крови в опухоли, что помогает провести дифференциальную диагностику с нейроэндокринными неоплазиями [Ansari N. et al., 2015].

Однако картина СППО с минимальными жидкостными геморрагическими полостями по данным МРТ практически неотличима от нефункционирующих нейроэндокринных опухолей [Макеева-Малиновская Н.Ю. с соавт, 2012]. Поэтому дооперационная дифференциальная диагностика СППО крайне сложна, частота ошибочного диагноза составляет до 38% [Yang F. et al.,2009].

Лечение

Хирургическое лечение является методом выбора [Чжао А.В. с соавт., 2013]. Выполнение органосберегающих операций является предпочтительным в связи с преимущественно молодым возрастом больных и стремлением сохранить наибольшую часть нормальной функционирующей паренхимы железы [Чхиквадзе В.Д. с соавт., 2015]. СППО редко метастазируют в лимфатические узлы, поэтому не требуется проведение расширенной лимфодиссекции [Estrella J.S. et al., 2014]. Метастатическое поражение и локальная сосудистая инвазия не являются противопоказанием к оперативному лечению [Nguyen N.Q. et al., 2011; Cai Y. et al., 2014]. При подозрении на злокачественный характер опухоли достаточно выполнения стандартных резекционных вмешательств – пилоросохраняющей панкреатодуоденальной резекции, дистальной резекции со спленэктомией или без нее [Yoon D. Y. et al., 2001]. Инвазия в воротную вену или верхнюю брыжеечную артерию, наличие отдаленных метастазов не являются противопоказанием к хирургическому удалению опухоли [Tipton S. G. et al., 2006]. В литературе описаны случаи резекции сосудов с реконструкцией при местно-распространенной СППО [Sperti C. et al., 2008]. 5-летняя выживаемость даже при распространенном процессе высокая и составляет 96,7% [Yang F. et al., 2009, Tang L. H. et al., 2005].

1.2.4. Метастатические опухоли поджелудочной железы

Метастатическое поражение поджелудочной железы является одним из наименее изученных вопросов современной панкреатологии [Кучерявый Ю.А. с соавт., 2010]. Частота их регистрации не превышает 2% от всех опухолей данной локализации [Ballarin R. et al., 2011]. Наиболее часто встречается метастатическое поражение поджелудочной железы раком почки и легких, реже – меланомой, раком молочной железы, толстой кишки и желудка [Das D.K. et al., 2011; Alzahrani A.S. et al., 2012]. Частота поражения поджелудочной железы при карциноме почки составляет 0,25–3% от всех метастатических опухолей почки [Ninan S. et al., 2005; Сетдикова Г.Р. с соавт. 2014]. Почечно-клеточный рак (ПКР) — уникальная в своем роде опухоль, зачастую дающая поздние метастазы. Вторичное поражение может выявляться как синхронно с первичным очагом в почке, так и спустя 5-10-15 лет после нефрэктомии [Thadani A. et al., 2011; D'Ambra M., et al. 2011] При этом поджелудочная железа является нетипичным органом для метастазирования. Пути метастазирования ПКР в поджелудочную железу до конца не изучены, и выделяют два способа: гематогенный и прямой лимфогенный, который считается редким. Лимфогенное метастазирование может происходить ретроградно из пораженных забрюшинных лимфатических узлов. Гематогенное распространение осуществляется по коллатеральным венам [David A.W. et al., 2006; Machado N.O., Chopra P. 2009]. Чаще встречаются солитарные метастазы, множественное поражение в литературе описано реже [Scatarige J.C. et al., 2001; Ascenti G. et al., 2004; Chou Y.H. et al., 2002].

Дифференциальная диагностика с первичными опухолями поджелудочной железы сложна и зачастую основана только на данных иммуногистохимического исследования.

Клиническая картина

Клинические проявления вторичных опухолей поджелудочной железы весьма скудны и неспецифичны. Бессимптомное течение наблюдается у 70% пациентов [Reddy S. et al., 2008].

В большинстве наблюдений вторичные опухоли поджелудочной железы выявляют случайно при диспансерном обследовании. Панкреатическая гипертензия развивается

редко, даже при больших опухолях, что является важной отличительной особенностью от аденокарциномы [Tanis P.J., et al., 2009; Reddy S. et al. 2008].

Диагностика

Вторичные опухоли поджелудочной железы могут быть приняты за первичное поражение, а при распространенном процессе это может кардинально поменять тактику лечения. В первую очередь метастазы почечно-клеточного рака следует дифференцировать с аденокарциномой и с нейроэндокринными нефункционирующими опухолями [Konstantinidis I.T. et al., 2010]. Послед.Ние схожи с ПКР не только по лучевым характеристикам, но и морфологическим [Паклина О.В., Кармазановский Г.Г., Сетдикова Г.Р. 2014].

Неравенство в прогнозе и лечении пациентов с первичными и вторичными опухолями поджелудочной железы, а также тот факт, что в отдельных случаях радикальную хирургическую резекцию можно рассматривать как лечение панкреатических метастазов с хорошей выживаемостью, подчеркивают важность обнаружения и определения такой патологии для инструментальных методов диагностики [Ascenti G. et al., 2004; Hung J.H. et al., 2012].

Ультразвуковое исследование

УЗИ часто оказывается первым методом, при котором случайно выявляют гипоэхогенные образования поджелудочной железы с четкими контурами однородной или неоднородной структуры. При сканировании В-режиме вторичные опухоли имеют схожую картину с аденокарциномами и нейроэндокринными опухолями [Кармазановский Г.Г. с соавт., 2012].

При исследовании в режиме ЦДК и ЭДК метастазы почечно-клеточного рака гиперваскуляризированы. В ряде работ подчеркивается, что именно гиперваскуляризация опухоли при допплерографическом исследовании является одним из основным дифференциально диагностических критериев этих образований [Chou Y.H. et al., 2002]. Однако, в заключение специалисты практически никогда не выносят подозрение на вторичные опухоли даже если известно, что в анамнезе была нефрэктомия по поводу почечно-клеточного рака.

Эндоскопическое ультразвуковое исследование

Метастазы поджелудочной железы характеризуются при эндоУЗИ как солидные образования, структура которых ниже по эхогенности, чем паренхима железы, или соответствует ей. Опухоли чаще круглые, хорошо ограниченные от окружающей паренхимы, однородной структуры [Fritscher-Ravens A. et al., 2001]. При исследовании кровотока метастазы почечно-клеточного рака гиперваскулярны относительно интактной паренхимы [Ballarin R.et al., 2011]. Однако, характерных признаков метастазов почечно-клеточного рака, позволяющих отдифференцировать их от других опухолей данной локализации при эндоУЗИ не выявлено.

Компьютерная томография

При нативной компьютерной томографии для метастазов почечно-клеточного рака в поджелудочную железу характерно выявление изоденсных образований с неровными и нечеткими контурами, неоднородной структуры с зонами пониженной плотности в центре. При контрастировании наиболее информативной для дифференциальной диагностики является артериальная фаза, при которой выявляют гиперваскулярное образование [Corwin M.T. et al., 2013]. Небольшие очаги накапливают контрастный препарат равномерно, тогда как при поражении размером более 1,5 см, отмечается сочетание повышенного накопления препарата по периферии в виде ободка с гиподенсными центральными областями некроза [Palmowski M. et al., 2008; Ascenti G. et al., 2004]. Для метастазов почечно-клеточного рака характерно быстрое вымывание контрастного препарата между 60-120 сек [Shi H. et al., 2015].

Несмотря на имеющиеся литературные данные, нет четкого алгоритма поиска вторичных поражений поджелудочной железы при первичном раке почки.

Магнитно-резонансная томография

Метастазы почечно-клеточного рака при МРТ выглядят как образования неправильной формы с четкими и ровными контурами, показывают низкую интенсивность на Т1 ВИ, на Т1 ВИ с подавлением сигнала от жира [Патютко Ю.И. с соавт., 2007]. На Т2 ВИ опухоли неоднородны и умеренно гиперинтенсивны, однако при больших размерах

очагов могут быть гипоинтенсивными [Palmowski M. et al., 2008]. При ДВИ метастатические поражения, как правило, показывают сигнал повышенной интенсивности в последовательности с высокими би-значениями (700-1000). При внутривенном контрастировании парамагнитными средствами отмечается интенсивное накопление препарата в артериальную фазу [Ballarin R., 2011]. Для небольших опухолей характерно равномерное накопление контраста, крупные очаги контрастируются преимущественно по периферии. В венозную фазу контрастирование неизмененной ткани поджелудочной железы и опухоли сравнивается, а в отсроченную фазу интенсивность контрастирования узла становилась меньше, чем окружающей паренхимы.

Проведенный анализ литературных данных не позволил установить предпочтительную методику в выявлении и дифференциальной диагностике вторичных опухолей поджелудочной железы.

Лечение

Отмечается сравнительно неагрессивное течение заболевания. Считается, что у 10% больных, перенесших хирургическое лечение по поводу почечно-клеточного рака, отдаленные метастазы развиваются через 10 и более лет. Активная хирургическая тактика при изолированном поражении метастазами внутренних органов признается вполне допустимой, особенно, если учесть, что эффективной лекарственной терапии по поводу метастазов почечно-клеточного рака не существует [Niess H. et al., 2013].

J.H. Hung с соавт. (2012) обобщили результаты лечения 241 пациента, с метастатическим поражением поджелудочной железы, из которых 74% составили метастазы почечно-клеточного рака. Авторы показали обоснованность применения хирургического лечения у данной группы пациентов и высокую пятилетнюю выживаемость, которая после радикального удаления метастазов ПКР составила 72,8% [Hung J.H. et al. 2012]. При мета-анализе результатов лечения 384 больных с метастазами почечно-клеточного рака в поджелудочную железу, опубликованном P.J. Tanis с соавт., (2009), пятилетняя выживаемость была сопоставима и составила 72,6%. [Tanis P.J. et al., 2009].

В обзоре F. Sellner с соавт. (2006) показывают, что, у 236 пациентов множественные поражения имели место в 39% наблюдений [Sellner F. et al., 2006]. Эта проблема имеет

важное клиническое значение: при планировании хирургического лечения больных с подозрением на панкреатические метастазы ПКР должна быть учтена высокая вероятность наличия более одного поражения поджелудочной железы [Ascenti G. et al., 2004]. Проведенные исследования доказывают эффективность и оправданность хирургического лечения при метастатическом поражении поджелудочной железы. Основная задача на дооперационном этапе – своевременная и точная дифференциальная диагностика данной патологии.

1.4. Оценка местной распространенности злокачественных опухолей поджелудочной железы

Продолжительность жизни больных раком поджелудочной железы зависит от радикальности, выполненного вмешательства [Long E.E. et al., 2005; Egorov V.I. et al.,2013]. В свою очередь, полнота хирургической резекции зависит от точности предоперационного и интраоперационного выявления опухоли. Поэтому основной задачей, на дооперационном этапе, является выявление потенциально резектабельных и нерезектабельных образований [Scialpi M. et al. 2004].

Однако только 50% неоперабельных опухолей поджелудочной железы диагностируются до операции, в свою очередь около 10% опухолей ложно диагностируются как нерезектабельные [Захарова О.П., 2012; Beger H.G., 2008].

По результатам мета-анализа, проведенного S. Bipat с соавт. (2005), целью которого было определение наиболее чувствительного и специфичного метода исследования (МСКТ, УЗИ и МРТ) в диагностике и определении резектабельности аденокарциномы поджелудочной железы на основании данных шестидесяти восьми статей, получены интересные показатели, представленные в таблице 2.

Из таблицы видно, что показатели диагностической информативности в оценке резектабельности ниже 85%, что не может являться удовлетворительным при современном уровне развития диагностической техники [Bipat S. et al., 2005].

Следующий мета-анализ, проведенный на 8 лет позже H. Nawaz с соавт. (2013г.) на основании 49 статей, также не показал удовлетворительных результатов дооперационной диагностики (табл. 3) [Nawaz H. et al., 2013].

Таблица 2

Показатели диагностической информативности инструментальных методов в диагностике резектабельности аденокарциномы поджелудочной железы по S. Bipat et al. (2005)

Метод исследования	**Диагностика рака поджелудочной железы**		**Оценка резектабельности рака поджелудочной железы**	
	Чувств-ть (%)	Специф-ть (%)	Чувств-ть (%)	Специф-ть (%)
МСКТ	91	85	81	82
СКТ	86	79	82	76
УЗИ	84	82	82	78
МРТ	76	75	83	63

Таблица 3

Показатели информативности МСКТ и ЭндоУЗИ в дооперационной диагностике аденокарциномы поджелудочной железы по H. Nawaz et al. (2013)

Метод исследования	**Оценка инвазии в сосуды**		**Оценка резектабельности**	
	Чувств-ть (%)	**Специф-ть (%)**	**Чувств-ть (%)**	**Специф-ть (%)**
МСКТ	58	88	90	69
эндоУЗИ	86	85	87	89

В отечественной научной литературе последние годы возрастает интерес к изучению распространённости опухолевого процесса при злокачественных опухолях поджелудочной железы [Степанов С.О. с соавт 2013]. Однако, мнение исследователей о наиболее предпочтительных методиках разняться. Так, по мнению Баталовой М.В. (2008 г.) оценка сосудистой инвазии наиболее информативна при дигитальной субтракционной ангиографии и составляет 87,5%, тогда как КТ и МРТ обладают информативностью 80,6% и 74,2% соответственно. Касаткина Е.А. (2014) описывает схожие показатели точности КТ (80,0%) и МРТ (78,0%) в определении сосудистой инвазии. Для современного уровня развития инструментальных технологий такие показатели не могут считаться удовлетворительными.

При проведении предоперационной оценки главными задачами инструментальной диагностики являются: локализация новообразования поджелудочной железы,

стадирование и определение локальной резектабельности, выявление анатомических вариантов расположения сосудов в данной зоне и вовлечение их в опухолевый процесс. По частоте встречаемости в нисходящем порядке поражаются следующие артерии: верхняя брыжеечная артерия, селезеночная артерия, чревный ствол, общая печеночная и левая почечная артерии; и вены: верхняя брыжеечная, селезеночная, портальная, левая почечная вены.

Ультразвуковое исследование часто оказывается первым методом диагностики при обследовании пациентов с образованием поджелудочной железы. Несмотря на это имеется небольшое количество работ, посвященных изучению потенциала УЗИ в оценке резектабельности опухоли.

В 90-гг. прошлого столетия точность трансабдоминального УЗИ в выявлении сосудистой инвазии не превышала 50% [Портной Л.М. с соавт., 1991]. В последующем с появлением новых ультразвуковых сканеров с высокой разрешающей способностью и широкое распространение допплерографических методик позволило повысить диагностическую точность метода до 70%-87% [Кубышкин В.А. с соавт., 2003; Патютко Ю.И., Котельников А.Г., 2007; Фисенко Е.П. с соавт., 2011].

Наиболее достоверная и полная информация о местном распространении рака поджелудочной железы, в частности инвазии верхних брыжеечных сосудов, вен воротной системы, артерий бассейна чревного ствола, можно получить в режимах ЦДК, ЭДК и спектральной допплерографии [Кунцевич Г.И., 2004].

Описаны несколько классификаций вовлечения сосудов при раке поджелудочной железы по данным ультразвуковых методов исследования.

Г.И. Кунцевич (2004) предложила схему взаимоотношения крупных сосудов и опухоли поджелудочной железы при трансабдоминальном ультразвуковом исследовании (табл. 4) [Никитин Ю.М., 2004].

Даная схема достаточно полно характеризует взаимосвязь опухоли и окружающих сосудистых структур, однако в публикации не представлены данные диагностической точности метода в степени оценки инвазии.

Иностранные авторы предлагают другую классификацию, так называемую панкреатическую цветовую допплеровскую шкалу - Pancreatic Color Doppler Score (Табл. 5)

[Блют Э.И., 2010]. Данная схема достаточно полно характеризует взаимоотношения опухоли с сосудом.

Таблица 4

Взаимоотношения рака поджелудочной железы с магистральными сосудами по данным УЗИ (Кунцевич Г.И.,2004)

Взаимоотношения сосудов с опухолью	**Состояние сосудов**		
	Эхогенность стенки	**Величина Просвета**	**Локальное повышение ЛСК**
I не контактирует	Не изменена	Не изменена	-
II контактирует 1	Не изменена	Не изменена	-
2	Не изменена	Изменена	+
3	повышена	Не изменена	-
4	повышена	Изменена	+
III в структуре опухоли 1	повышена	Изменена	+
2	Не дифференцируется от окружающих тканей	Не определяется	Кровоток не регистрируется

Таблица 5

Панкреатическая цветовая допплеровская шкала (PCDS)

PCDS O	опухоль не касается сосуда
PCDS 1	ширина контакта опухоли с сосудом – 1-24% периметра сосуда
PCDS 2	ширина контакта опухоли с сосудом – 25-49% периметра сосуда
PCDS 3	ширина контакта опухоли с сосудом – 50-99% периметра сосуда
PCDS 4	ширина контакта опухоли с сосудом – 100% периметра сосуда, сосуд находится внутри опухоли
PCDS 5	окклюзия сосуда

Как утверждают авторы, при PCDS 2-5 типов опухоль является нерезектабельной, что подтверждают интраоперационные и патоморфологические данные (во всех наблюдениях были выявлens опухоль-позитивные края сосуда). У 40% пациентов с резектабельной по данным УЗИ опухолью (PCDS 0-1), радикальная операция оказалась также невыполнимой [Блют Э.И., 2010]. В связи с этим возникает вопрос о рациональности разделения на 5 категорий, если в итоге нерезектабельными считаются все опухоли при контакте опухоли и сосуда более 25% периметра. Полученные данные подтверждают, что допплеровское исследование может выявить вовлеченность исследуемого сосуда в опухолевый процесс, но, в связи с отсутствием четких критериев, не всегда позволяет дифференцировать сдавление или прорастание стенки сосуда [Кубышкин В.А., Вишневский В.А., 2003].

Ни в одной из приведенных выше схем определения сосудистой инвазии авторы не учитывают вид сосуда. Строение стенок, спектральные характеристики и физиологические особенности артерий и вен не позволяют проводить оценку их патологических изменений по одним и тем же критериям. Мало внимания уделяется спектральным характеристикам кровотока в исследованных сосудах.

Лишь в единичных работах есть указания на возможность предположения о вовлечении в опухолевый процесс стенок верхней брыжеечной вены по данным спектрального анализа кровотока (выявление пульсативного характера кровотока по вене) [Фисенко Е.П. с соавт,2011]. Работы в этом направлении продолжаются.

При эндоскопическом УЗИ приближение чреспищеводного датчика к исследуемой зоне дает возможность детально исследовать структуру поджелудочной железы, включая главный панкреатический проток, внепеченочные желчные протоки от фатерова сосочка до конфлюенса, а также близлежащие магистральные сосуды [Rosch T., et al., 2000, Helmstaedter L., et al., 2008].

В настоящее время чувствительность эндоУЗИ в оценке сосудистой инвазии составляет от 29% до 100% [Нечипай А.М. с соавт.,2010]. Наименее точно диагностируются прорастание в селезеночную артерию, а полное совпадение до- и интраоперационных данных получают при исследовании верхней брыжеечной и воротной вены. Применительно к инвазии в сосуды опухолей головки поджелудочной железы показатель диагностической чувствительности эндоУЗИ значительно выше (92%), чем к инвазии опухолей тела/хвоста

(80%) и опухолей без учета их расположения в той или иной части органа (86%). Специфичность метода при этом составляет более 90%, что соответствует гиподиагностике сосудистой инвазии по результатам эндоУЗИ [Бурдюков М.С., 2010].

ЭндоУЗИ не может предсказывать резектабельность при раке поджелудочной железы Т3 стадии, когда опухоль превышает 2 см в диаметре [Ahmad N.A., et al., 2000].

Мультиспиральная компьютерная томография по соотношению времени исследования к качеству и объему получаемой информации МСКТ занимает первое место среди всех инструментальных методов диагностики [Karmazanovsky G. et al., 2005; Захарова О.П., 2014]. Лучевая нагрузка и статичное положение пациента во время исследования являются немногочисленными недостатками компьютерной томографии, компенсируемые получением необходимой диагностической информации. Трехмерное моделирование на основе МСКТ с болюсным контрастным усилением делает возможным создание объемных изображений анатомических зон, в которых показаны соотношения патологического очага, сосудов и окружающих органов, что позволяет хирургам наглядно оценить дооперационные изображения и соотнести в операционными данными [Захарова О.П., с соавт., 2011].

Еще в 1996 г. E. Loyer с соавт. предложили классификацию опухолевого вовлечения сосудов при раке поджелудочной железы на основе КТ с болюсным контрастированием:

тип A – жировая прослойка отделяет опухоль и непораженную паренхиму поджелудочной железы от соседних сосудов;

тип B – неизмененная паренхима поджелудочной железы четко отграничивает гиподенсную опухоль от крупных сосудов;

тип C – гиподенсная опухоль не отграничена от соседних сосудов, опухоль граничит с сосудами;

тип D – гиподенсная опухоль граничит и частично окружает сосуды;

тип E – гиподенсная опухоль окружает соседние сосуды, нет прослоек между опухолью и сосудами;

тип F – сосуды вовлечены в опухоль.

Считается, что при типах A и B вероятность хирургического удаления опухоли без резекции сосудов составляет 95%. При типе C прогностическое значение КТ невелико. При типе D у большинства больных имеется инвазия сосудов, вероятность хирургического

удаления опухоли с резекцией пораженного сосуда 47%. При типах E и F опухоль нерезектабельна [Loyer E.M. et al., 1996].

В более поздних работах стали описывать протяженность контакта опухоли и сосудов, при этом авторы подчеркивают, что при контакте опухоли и сосуда на ≤ 180° вероятность сосудистой инвазии составляет около 40%. При инфильтрации опухоли >180° окружности сосуда вероятность инвазии сосуда составляет 80%. Когда окружность сосуда инфильтрирована на > 270°, со 100% вероятностью можно говорить об инвазии сосуда [Lu D.S. et al., 1997; O'Malley M.E. et al., 1999].

Nakayama Y. et. al. (2001) и Li H. et. al. (2005) описывают необходимость введения различных критериев сосудистой инвазии для артерий и вен. По мнению авторов, главной причиной различия КТ-признаков сосудистой инвазии артерий и вен заключается в том, что стенки вен тоньше и податливей стенок артериальных сосудов. Когда опухоль окружает вену, её стенки становятся неровными и калибр вены сужается. Скорость тока крови по венам низкая, опухоль зачастую пенетрирует стенку, формируя венозный тромбоз, следствием которого является окклюзия. У артериальных сосудов, наоборот, стенки толще и более упругие, калибр артерий меньше, поэтому даже когда артерии располагаются в структуре опухоли, калибр их зачастую не меняется, а стенки остаются ровными. Авторы сообщают, что по результатам исследования некоторые артерии при интраоперационном анализе оказались не инфильтрированными, хотя были окружены опухолью на >50% окружности сосуда, стенки остались ровными, просвет был не сужен [Nakayama Y. et al. 2001; Li H. et al., 2005].

H. Li et. al. в 2006 г. к критериям инвазии артерий по данным КТ отнесли расположение артерии в структуре опухоли/окружение сосуда опухолью на более 50% его диаметра в сочетании с неровностью стенки или уменьшением калибра артерии (чувствительность и специфичность данных критериев равнялись 79% и 99%, соответственно). К критериям инвазии вен авторы относят <u>один</u> (и более) из следующих признаков: венозную облитерацию, окружение вены опухолью на более 50% её диаметра, неровность стенки, уменьшение калибра вены и каплевидную деформацию ВБВ (чувствительность и специфичность данных критериев равнялись 92% и 100%, соответственно) [Li H. et al., 2006].

M. Horton с соавт. (2002г.) опираются не на процент инфильтрации радиуса сосуда опухолью, а на определение изменения калибра артерий [Horton K.M. et al., 2002]. В то же время, C. Valls с соавт. (2002) расценивают соприкосновение опухоли и артерии на любом протяжении как признак нерезектабельности [Valls C. et al., 2002].

W. Zhao с соавт. (2009) провели мета-анализ 18 научных работ для оценки точности КТ в диагностике поражения сосудов у пациентов с раком поджелудочной железы и периампулярной области. Для определения вовлечения отдельных сосудов КТ-исследования анализировали отдельно: инвазия в венозную систему, портальную вену и артериальные сосуды [Zhao W.Y. et al., 2009]. Обобщенная чувствительность составила 75% (67-82%) в выявлении инвазии по венозному руслу, 75% (64-83) инвазия воротной вены и 68% (51-82%) вовлечения в процесс артериальной системы. Обобщенная специфичность составила 84% (78-89%), 91%(84-96%), и 92% (83-97%), соответственно. Для КТ-изображений с трехмерной реконструкцией артериальной и венозной сети, обобщенная чувствительность и специфичность составила 84% и 85%, а без реконструкции только 62% и 77%.

При оценке резектабельности (вовлечение окружающих структур, сосудов и лимфоузлов) выявили необходимость выполнения панкреатической фазы и портальной-печеночной фазы, так как в панкреатическую фазу точность определения артериальной инвазии максимальна, а печеночная фаза используется для оценки венозной инвазии [Захарова О.П., 2014]. Таким образом, обе фазы, венозная и отсроченная, должны быть включены в протокол МСКТ исследования для выявления и определения распространенности аденокарциномы поджелудочной железы, а необходимости включения изображений, полученных в артериальную фазу контрастирования нет [Ichikawa T. et al., 2006].

В литературе имеются многочисленные данные о повышении точности КТ в определении сосудистой инвазии, при постпроцессорной реконструкции сосудистого русла [Яшина Н.И. с соавт., 2011; Vargas R. et al., 2004; Li H. et al., 2006]. МСКТ с контрастным усилением и последующей трехмерной реконструкцией изображений позволяет четко визуализировать парапанкреатические сосуды, вдоль которых распространяются периневральные сплетения, способствуя тем самым постановке диагноза периневральной инвазии аденокарциномы поджелудочной железы. [Deshmukh S.D. et al., 2010].

В последних работах описаны первые наблюдения по применению метода мультиспиральной компьютерно-томографической артериографии с одномоментной возвратной МСКТ-портографией в сравнении с традиционной МСКТ для диагностики сосудистой инвазии при местнораспространенном раке поджелудочной железы [Усова Е.В. с соавт., 2016].

Магнитно-резонансная томография может применяться в качестве альтернативного высокоинформативного метода, не несущего лучевой нагрузки и позволяющего определить распространенность процесса даже без введения контрастного препарата. Однако высокая стоимость исследования, большое количество артефактов от дыхания, невозможность ее использования у ряда пациентов с водителями ритма и другими металлическими инородными телами, а также с психоэмоциональными особенностями личности ограничивают применение метода в повседневной практике.

Еще в 1997 г. M. Trede с соавт. показал высокую диагностическую точность МРТ в оценке сосудистой инвазии, чувствительность составила 81%, специфичность 96%, общая точность 89,1% [Trede M. et al., 1997]. Большинство работ по сравнению возможностей МСКТ и МРТ в диагностике и стадировании аденокарциномы поджелудочной железы показывают, что оба метода имеют приблизительно одинаковую точность, хотя по результатам последних исследований МСКТ все же превалирует, благодаря новым техническим возможностям [Erturk M. S. et al., 2006].

Раньше, определение опухоли как резектабельной, погранично-резектабельной или нерезектабельной было возможным лишь интраоперационно. Развитие современных методов визуализации, с улучшенным качеством изображения, делает возможным предоперационное стадирование. Уже в 2005 г. отечественные ученые описывали корреляцию между классификацией КТ-резектабельности и интраоперационными находками, которая подтверждалась у 83% пациентов [Karmazanovsky G., et al. 2005].

Различные школы расходятся во мнениях относительно предпочтительного метода диагностики и критериев резектабельности опухоли поджелудочной железы

C.P. Raut с соавт. (2008) предложили включать в КТ-исследование изображения малого таза, для оценки перитонеального распространения [Raut C.P. et al., 2011]. Используемые ими КТ-критерии потенциально резектабельной опухоли включают в себя

отсутствие распространения опухоли на верхнюю брыжеечную артерию, чревный ствол и общую печеночную артерию и свободный от опухоли конфлюенс воротной вены. При инфильтрации чревного ствола и/или верхней брыжеечной артерии (на >180 градусов окружности сосуда), при окклюзии верхней брыжеечной вены, воротной вены или области конфлюенса, опухоль считается нерезектабельной. Несмотря на развивающиеся возможности визуализации панкреато-билиарной области, в некоторых случаях довольно сложно достоверно отличить резектабельную от местнораспространенной опухоли. Для таких случаев введен термин «пограничной резектабельности» рака (borderline resectable), критериями которой являются поражение печеночной артерии (на >180 градусов окружности сосуда или >50% окружности сосуда) на коротком отрезке, без инфильтрации чревного ствола (обычно на уровне гастродуоденальной артерии) при возможности резекции с последующей реконструкцией; инфильтрацию верхней брыжеечной артерии на ≤180 градусов окружности артерии; или окклюзию верхней брыжеечной вены, воротной вены, области конфлюенса на коротком промежутке (при возможности последующей реконструкции сосудов в случае необходимости).

The National Comprehensive Cancer Network (NCCN) со своей стороны определяет опухоль головки поджелудочной железы как «погранично резектабельную» при поражении воротной вены и/или верхней брыжеечной вены на значительном протяжении; ≤180 градусов инфильтрации вокруг верхней брыжеечной артерии и чревного ствола. Что несколько отличается от определения пограничной резектабельности, описанное ранее.

В отечественной литературе редко используется термин «пограничная резектабельность» [Пилипчук И.А. с соавт., 2007]. Ряд авторов также ориентируются на протяженность контакта опухоли и сосуда, однако, классификации также разняться [Захарова О.П.,2014; Прозорова Э.В., 2014]

C. Cappelli с соавт. (2010) оценили диагностическую способность МСКТ в оценке резектабельности местно-распространенной аденокарциномы поджелудочной железы [Cappelli C. et al., 2010]. На основании данных КТ чувствительность и диагностическая точность в определении сосудистой инфильтрации и ретроперитонеальной инвазии была 91%/73% и 96%/90%, соответственно.

Касательно изолированного поражения венозных сосудов, большинство хирургов такую ситуацию не рассматривают как противопоказание к операции, поскольку при

резекции опухоли выполняется резекция вены [Jain S. et. al., 2005]. С развитием новых технологий в диагностике и в хирургии, операции по резекции вен с последующей реконструкцией стали выполняться намного чаще, причем показатели выживаемости и смертности практически не отличаются от таковых при стандартной панкреатодуоденальной резекции без сосудистой реконструкции [Lall C. et al., 2007]. Оптимальным является проведение панкреатодуоденальных резекции в специализированных центрах с привлечением сосудистых хирургов для ассистирования при венозной резекции и уменьшения осложнений, что позволит получать негативный край резекции даже в случаях венозной инвазии [Loos M. et al., 2009]. В соответствии с Expert Consensus Statement опубликованного в 2009 году в Annals of Surgical Oncology, панкреатодуоденальная резекция с резекцией вены является стандартной операцией при, так называемой, пограничной резектабельности (borderline respectability) аденокарциномы поджелудочной железы с локально инфильтрацией портальной вены/верхней брыжеечной вены. Из чего следует, что точное предоперационное КТ-стадирование опухоли является фундаментальным для планирования RO резекции [Ross A. et al., 2009].

Инвазия артериальных сосудов у пациентов раком головки поджелудочной железы расценивается как критерий нерезектабельности из-за онкологической необоснованности. Однако, в тщательно подобранных случаях, раннюю артериальную инвазию следует расценивать как погранично резектабельную [Varadhachary G.R. et al., 2006]. N. C. Buchs с соавт. (2010) напротив рекомендуют воздерживаться от оперативного вмешательства при выявлении инвазии магистральных артерий (чревный ствол, верхняя брыжеечная артерия, общая печеночная артерия) опухолью поджелудочной железы на дооперационном этапе [Buchs N. C. et al., 2010]. А при изолированном поражении более мелких ветвей, таких как гастродуоденальная артерия, рассматривать возможность операции.

По мнению ряда авторов, инвазия чревного ствола или печеночной артерии может подлежать резекции и реконструкции, либо прямым анастомозом, либо с использованием ауто-венозного трансплантата (например, подкожной вены или внутренне внутренней яремной вены) или протеза [Егоров В.И. с соавт., 2016, Li B. et. al., 2004].

Местнораспространенный рак тела поджелудочной железы с инфильтрацией чревного ствола и его ветвей часто рассматривается как нерезектабельная опухоль. Дистальная резекция поджелудочной железы с резекцией чревного ствола может быть

новой концепцией для радикального лечения этих опухолей [Denecke T. et al., 2010]. Недостатком данной операции является повышенный риск последующей ишемии печени и желудка. Кровоснабжение печени и желудка можно восстановить путём развития коллатерального кровотока через верхнюю брыжеечную артерию, панкреатодуоденальную аркаду и гастродуоденальную артерию питающие печеночную, правую желудочную и желудочно-сальниковые артерии. Авторы подчеркивают важность проведения МСКТ-ангиографии для изучения сосудистой анатомии пациента и оценки возможности проведения подобной операции. Критериями резектабельности по данным КТ являются инвазия чревного ствола и/или общей печеночной артерии при отсутствии контакта опухоли с верхней брыжеечной артерией и гастродуоденальной артерией. Медиана выживаемости, описанная авторами, составляет 12.4 месяца (1-летняя выживаемость – 83.3%). Аналогичные данные описывает S. Mizutani с соавт. (2009) о проведении двух успешных радикальных операций (RO), используя панкреатэктомию с резекцией чревного ствола и сохранением желудка для лечения местнораспространенного рака тела поджелудочной железы [Mizutani S. et al., 2009].

Отсутствие единого мнения по оценке резектабельности опухолей поджелудочной железы обосновывает необходимость внедрения объективных критериев единых для всех видов инструментальных исследований с целью повышения диагностической информативности дооперационного обследования.

1.4. Ультразвуковые контрастные средства в дифференциальной диагностике опухолей поджелудочной железы и оценке их резектабельности

Первые описания контрастных веществ для ультразвуковых исследований относятся к концу 90-х гг. прошлого столетия, когда появились контрасты первого поколения [Черешнева Ю.Н., Митьков В.В., 1999; Кармазановский с соавт., 2015]. Несмотря на длительный период использования контраста и обилие научных работ, посвященных УЗИ поджелудочной железы, интерес к проблеме диагностики заболеваний панкреатодуоденальной зоны остается высоким [Ермолицкий Н.М., 2014; Зубарев А.В. с соавт., 2015]. В течение последних десяти лет наблюдается постепенное увеличение опубликованных работ, касающихся ультразвуковых исследований поджелудочной железы

с контрастным усилением, применяя контрасты нового поколения [D'Onofrio M. et al., 2014]. Причем с каждым годом увеличивается доля статей, описывающих эндоскопическое ультразвуковое исследование поджелудочной железы с контрастным усилением [Bang JY. et al., 2014; Kitano M. et al., 2014].

Ультразвуковые контрастные препараты представляют собой суспензию микропузырьков (диаметром 2,5 мкм). Ультразвуковой сигнал, отражаясь от мембраны микропузырьков ультразвуковой сигнал рассеивается, что выражается в выраженном повышении эхогенности микропузырьков [Аскерова Н.Н., Кармазановский Г.Г., 2015]. При использовании традиционной технологии УЗИ удается достичь усиления ультразвукового сигнала примерно до 30 дБ, что соответствует 1000-кратному усилению [Seidel G. et al., 2002].

Ультразвуковые контрастные препараты можно использовать в сочетании с обычной технологией УЗИ для усиления сигнала, например, при ЦДК. При этом исследование выполняется при высоких значениях механического индекса. Однако это приводит к быстрому разрушению мембран пузырьков и происходит потеря эхогенности контрастного вещества в течение нескольких секунд. [Lampaskis M. et al.,2010]. Поэтому большинство производителей УЗ-аппаратуры предусмотрели специальный режим для проведения исследования с контрастным усилением в режиме реального времени на протяжении нескольких минут. Для оценки непосредственно тканевой перфузии используют низкие значения механического индекса (MI), в среднем 0,3 MI, что позволяет получать максимально эффективный результат исследования [Gheonea D. et al., 2013]. Микропузырьки контрастного вещества, попадая в сосудистое русло, накапливаются по-разному в сосудах здоровой паренхимs поджелудочной железы и образования, что позволяется определить более четко границу очага и по характеру накопления предположить его природу [Dietrich C.F. et al.,2008].

В клинической практике доза контрастного средства в среднем составляет 2,4 мл для исследования периферических макро- и микрососудов. Это приводит к повышению контрастности в течение 3-8 минут. Увеличение дозы удлиняет время контрастирования, однако приводит к перенасыщению сигнала и снижению качества изображения [Averkiou M. et al., 2003].

Успешное использование контрастных средств позволило в 2008 году Европейской федерации общества ультразвуковой диагностике в медицине и биологии (European Federation of Societies for Ultrasound in Medicine and Biology - EFSUMB) включить данную методику в список рекомендуемых при исследовании поджелудочной железы [Claudon M. et al., 2008].

В 2011 году вышли последние дополненные практические рекомендации по применению ультразвуковых контрастных препаратов. [Piscaglia F. et al.,2012]. Касательно поджелудочной железы, говорится, что УЗИ с контрастным усилением не нужно проводить для первичной оценки состояния паренхимы железы, но необходимо дополнять исследование введением контрастного средства при выявлении очаговой патологии. [Dietrich CF. et al.,2008]. Описаны обобщенные характеристики очаговых изменений поджелудочной железы, представленные в таблице 6.

Таблица 6
Ультразвуковые характеристики патологий поджелудочной железы при контрастном усилении

Заболевание	Характеристики	Авторы
Аденокарцинома	- гипоэхогенная во все фазы контрастирования в 90% наблюдений из-за низкой средней плотности сосудов внутри очага	D'Onofrio M. et al., 2006 Kersting S. et al., 2011
Нейроэндокринные опухоли	- гиперэхогенные в артериальную фазу за счет обильной внутриопухолевой сосудистой сети; - могут выявляться бессосудистые участки некроза	D'Onofrio M. et al., 2004
Муцинозная цистаденома	- регистрация сосудов в капсуле, единичных перегородках, дополнительных мягкотканых компонентах в виде неравномерного повышения эхогенности во все фазы по сравнению с нативной железой	D'Onofrio M. et al., 2012
Серозная цистаденома	- повышение эхогенности капсулы и перегородок	D'Onofrio M. et al., 2009
Псевдокисты	- аваскулярные во все фазы	Rickes S, Wermke W., 2004

При этом с высокой степенью доказательности (A,1b – имеются рандомизированные исследования с группами сравнения) по данным УЗИ с контрастным усилением можно говорить о наличие адекарциномы, проводить дифференциальный диагноз между псевдокистами и кистозными опухолями, а также различать васкуляризированные объемные образования и аваскулярные некротические массы. [Piscaglia F. et al.,2012].

В конце 2014 года был опубликован мета-анализ, направленный на оценку значения УЗИ с контрастным усилением в изучении заболеваний поджелудочной железы при первичном осмотре и в повседневной клинической практике [D'Onofrio M. et al., 2014]. Данный обзор является наиболее полным и основан на строгих критериях отбора литературных статей по сравнению с выпущенными ранее. [Borbath I., 2010; Fusaroli P. et al., 2012]. Основным вопросом, который разбирается, является дифференциальная диагностика протоковых аденокарцином. Разные авторы совпадают во мнении, что опухоль гипоэхогенная во всех динамических фазах при ультразвуковом контрастном усилении из-за обильного фиброза и десмоплазии [Claudon M. et al., 2008; Piscaglia F. et al., 2012]. В работе была определена чувствительность (0,89 [95% ДИ 0,85 - 0,92]) и специфичность (0,84 [95% ДИ 0,77 - 0,89]) в дифференциальной диагностике аденокарцином от других очаговых поражений поджелудочной железы при использовании ультразвуковых контрастных препаратов. Сложнее обстоят дела с разграничением зон аутоиммунного панкреатита и псевдотуморозного панкреатита. По данным M. D'Onofrio с соавт. (2006) при сканировании после введения контрастного вещества неопухолевые очаговые изменения при панкреатите и зоны аутоиммунного панкреатита окрашиваются также, как и остальная паренхима железы [D'Onofrio M. et al., 2006].

Небольшое количество работ посвящены применению УЗИ с контрастным усилением в определении дооперационной резектабельности злокачественных опухолей поджелудочной железы. По данным F. Piscaglia с соавт. (2012) мы можем с хорошей степенью доказательности (B, 2b – нерандомизированные исследования или небольшие группы сравнения) утверждать о распространении поражения при злокачественном процессе [Piscaglia F. et al., 2012]. Однако, изучая досконально представленную литературу, мы не находим убедительных данных о критериях оценки распространения опухоли. Отвечая на вопросы оценки операбельности опухолей поджелудочной железы, датский исследователь HS. Grossjohann (2012) в своей работе опирается на поиск вторичных

изменений в печени. При этом выявление метастазов осуществляется в венозную фазу контрастного усиления, как дополнение при исследовании опухоли поджелудочной железы [Grossjohann H.S., 2012]. Взаимодействие же с сосудистыми структурами и периневральная инвазия, как показатели резектабельности опухолей, описаны крайне скудно [Faccioli N. et al., 2008]. При этом в статьях, посвященных непосредственно злокачественным поражениям, инвазия в сосудистые структуры наблюдается у единичных пациентов, что не позволяет провести полноценный анализ со статистической обработкой данных [Ang TL. et al., 2011].

Нерешенным остается вопрос применения контрастов в ультразвуковой дифференциальной диагностике нейроэндокринных опухолей и гиперваскулярных метастазов (в частности, почечноклеточного рака) [Kersting St. et al., 2011].

Перспективной может стать совместная оценка зон интереса при помощи всех доступных ультразвуковых методик, включающих допплерографию и контрастное усиление [Săftoiu A. et al., 2010]. Также необходимо принятие общих методологических аспектов проведения УЗИ с контарстным усилением при заболеваниях поджелудочной железы для возможности планирования в дальнейшем мультицентровых исследований.

***

Анализ литературных источников показал, что в диагностике солидных опухолей поджелудочной железы остается множество спорных и нерешенных вопросов. Несмотря на современное развитие инструментальных методов исследования, на дооперационном этапе возможно лишь предположение морфологического варианта опухоли. Помимо этого, существует ряд разногласий по определению резектабельности злокачественных опухолей поджелудочной железы и оценке вовлечения сосудов в инфильтративный процесс. Основные причины связаны с отсутствием единых критериев оценки образований, общих алгоритмов и протоколов обследования пациентов с солидными опухолями поджелудочной железы.

Глава 2

Клиническая характеристика наблюдений и методов исследования

2.1. Общая характеристика пациентов

В работе проанализированы результаты обследования и лечения **313 пациентов**, находившихся на стационарном лечении в отделе абдоминальной хирургии ФГБУ «Институт хирургии им. А.В. Вишневского» Минздрава России по поводу объемных образований поджелудочной железы в период с **01.01.2010 по 01.04.2016.** Среди них мужчин было 110 (35%), женщин – 203 (65%). Средний возраст пациентов составил 52,4 ± 10,5 лет. Окончательный диагноз формировался на основании интраоперационных данных и результатов гистологического исследования.

Всем пациентам было выполнено хирургическое лечение в различных объемах сотрудниками 1-ого и 2-ого абдоминальных отделений Института хирургии им. А.В. Вишневского (заведующий 1-ым абдоминальным отделением д.м.н., профессор А.Г. Кригер, заведующий 2-ым абдоминальным отделением д.м.н., профессор В.А. Вишневский).

Для решения поставленных в исследовании задач все пациенты были разделены на группы, каждая из которых поделена в свою очередь на несколько подгрупп.

При исследовании пациентов **1 группы** решали вопросы разработки лучевой семиотики и критериев дифференциальной диагностики солидных опухолей поджелудочной железы.

При исследовании пациентов **2 группы** оценивали возможности инструментальных методов диагностики в определении местной распространенности опухолевого процесса.

Сводные данные о распределении пациентов по группам представлены на диаграмме №1.

Диаграмма 1

Распределение пациентов по группам исследования

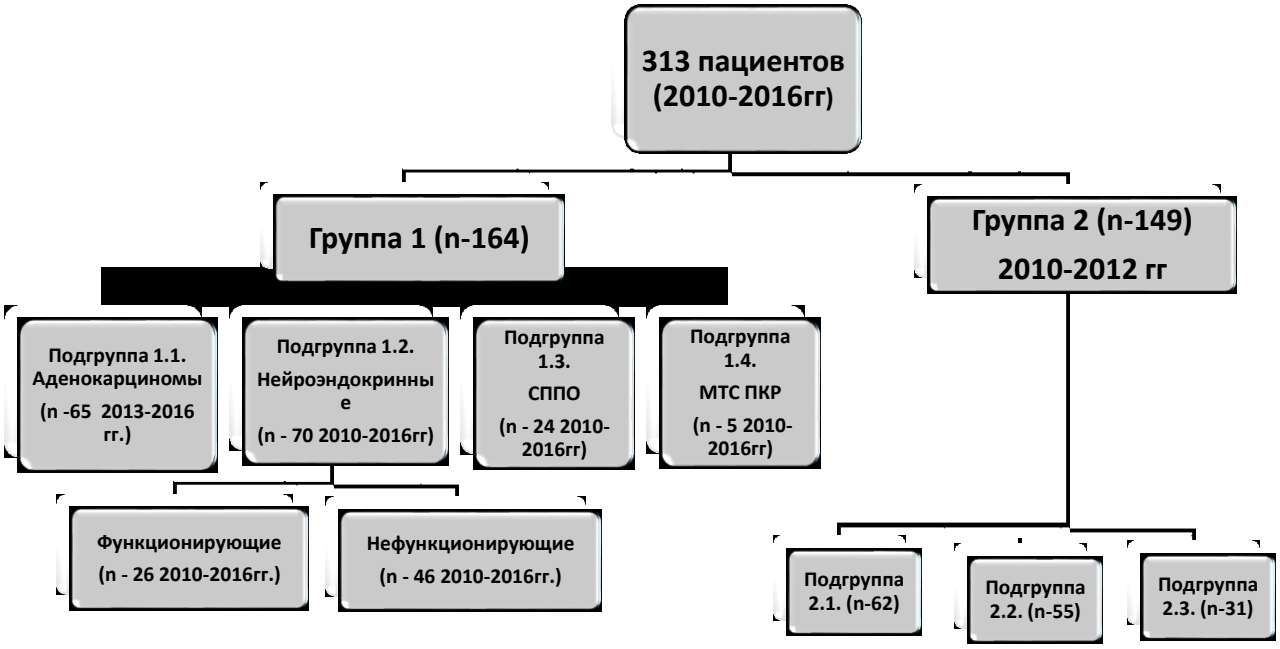

В **1 группу** включены **164 пациента** для определения лучевой семиотики солидных опухолей поджелудочной железы на дооперационном этапе и оценки диагностической информативности инструментальных методов в их дифференциальной диагностике.

По гистологических вариантам опухолей пациенты 1 группы были разделены на 4 подгруппы:

- **подгруппа 1.1. – 65 больных** аденокарциномой поджелудочной железы. Во избежание пересечения пациентов в группах в данную подгруппу внесены больные, проходившие обследовании и лечение в 2013-2016 гг.
- **подгруппа 1.2. – 70 больных** нейроэндокринными опухолями, проходивших обследование и лечение в 2010-2016 гг.

- **подгруппа 1.3. – 24 больных** солидно-псевдопапиллярными опухолями, проходивших обследование в 2010-2016 гг.
- **подгруппа 1.4. – 5 больных** вторичным поражением поджелудочной железы (метастазами почечно-клеточного рака), проходивших обследование в 2010-2016 гг.

Распределение пациентов **1 группе** по полу и возрасту в подгруппах представлено в таблице 7.

Таблица 7

Распределение пациентов 1 группы (n-164) по полу и возрасту

Подгруппа	Сред.Ний возраст	Пол (м/ж)
1.1. (n-65)	60,5 ± 11,5	24/41
1.2. (n-70)	48,5 ± 13,8	16/54
1.3. (n-24)	33,8 ± 9,2	2/22
1.4. (n-5)	61,2 ± 7,6	2/3

На дооперационном этапе пациентам 1 группы выполнено 410 инструментальных исследований, включающих УЗИ, КТ, МРТ и эндоУЗИ.

Пациентам подгруппы 1.1. (n-65) проведено 155 инструментальных исследований. Распределение методик показано на диаграмме 2.

Диаграмма 2
Методы дооперационной диагностики пациентов с аденокарциномами поджелудочной железы

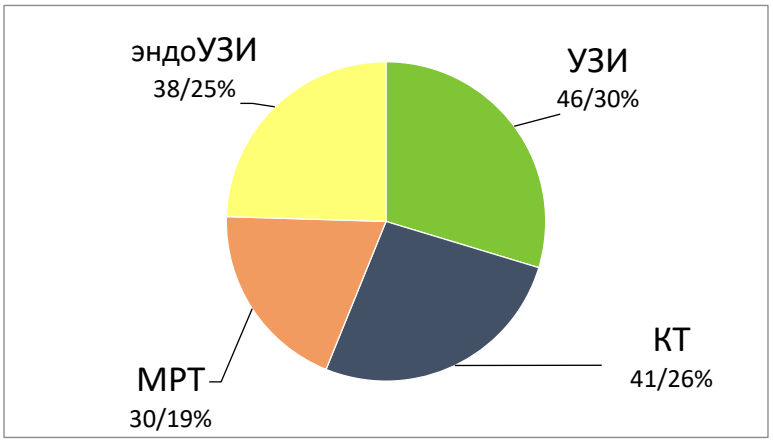

Первичным методом обследования пациентов в большинстве наблюдений (25; 52,0%) был МСКТ. Остальные методики использовали в качестве уточняющих. Распределение методов по последовательности применения представлены в таблице 8.

Таблица 8

Последовательность применения методов лучевой диагностики в оценке аденокарцином поджелудочной железы

Порядковый номер применения методики в алгоритме обследования	1	2	3	4
УЗИ	16	21	8	1
МСКТ	25	14	2	-
МРТ	6	8	1	-
эндо-УЗИ	1	6	9	3

Пациентам подгруппы 1.2. (n-70) на дооперационном этапе всего проведено 187 инструментальных исследований.

Нефункционирующие нейроэндокринные неоплазии выявлены в 24 наблюдениях, а у 46 пациентов первоначально был поставлен синдром органического гиперинсулинизма, что заставило вести диагностический поиск на предмет выявления функционирующих нейроэндокринных неоплазий поджелудочной железы. В связи с разными задачами дооперационным методов диагностики, а также клинической картиной было решено проанализировать отдельно нефункционирующие нейроэндокринные неоплазии и инсулиномы поджелудочной железы.

Пациентам с нефункционирующими нейроэндокринными опухолями (n-24) выполнено 66 инструментальных исследований, распределение которых представлено на диаграмме 3.

46 пациентам с функционирующими нейроэндокринными опухолями поджелудочной железы (инсулиномами) выполнено 121 инструментальное исследование, распределение которых представлено на диаграмме 4**.**

Диаграмма 3
Методы дооперационной инструментальной диагностики нефункционирующих нейроэндокринных неоплазий поджелудочной железы

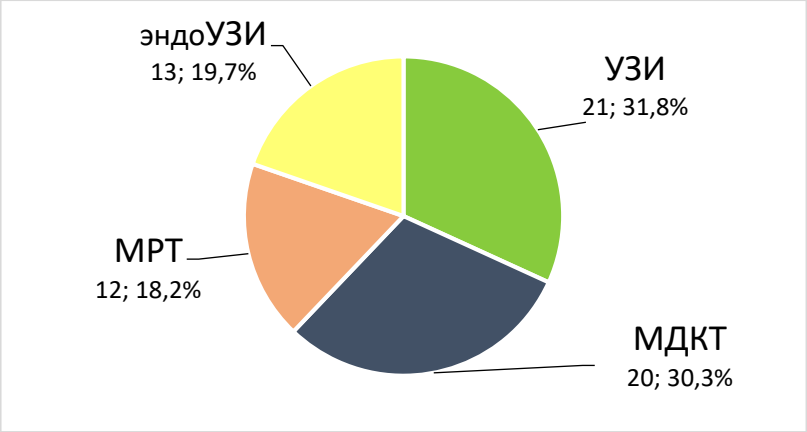

Диаграмма 4
Методы дооперационной диагностики функционирующих нейроэндокринных неоплазий (инсулином) поджелудочной железы

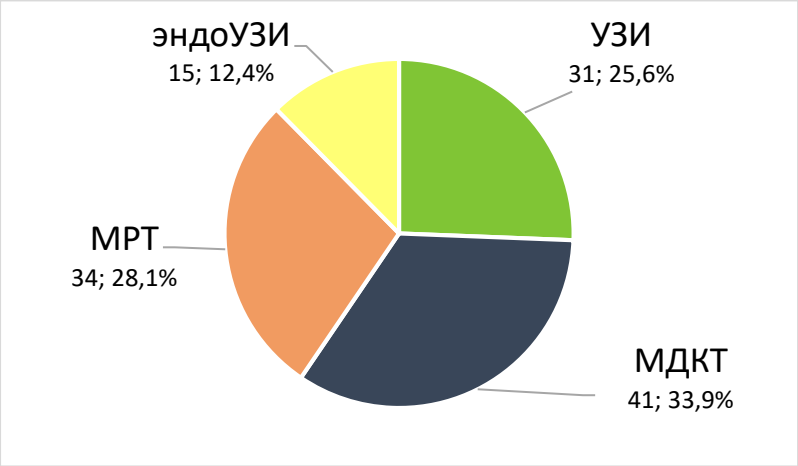

Первичным методом обследования в большинстве наблюдений как нефункционирующих, так и функционирующих нейроэндокринных неоплазий была МСКТ. Остальные методики использовали в качестве уточняющих. Однако следует отметить, что при поиске инсулином более активно использовали МРТ, чем при обследовании пациентов с нефункционирующими опухолями. Распределение методов по последовательности применения представлены в таблице 9 и 10.

Таблица 9
Последовательность применения методов лучевой диагностики в оценке нефункционирующих нейроэндокринных опухолей поджелудочной железы

Порядковый номер применения методики в алгоритме обследования	1	2	3	4
УЗИ	5	12	3	
МСКТ	14	5	-	-
МРТ	4	5	2	-
эндо-УЗИ	1	2	2	-

Таблица 10
Последовательность применения методов лучевой диагностики в оценке инсулином поджелудочной железы

Порядковый номер применения методики в алгоритме обследования	1	2	3	4
УЗИ	3	17	9	2
МСКТ	25	15	1	-
МРТ	16	12	4	2
эндо-УЗИ	2	2	8	3

Пациентам подгруппы 1.3 (n-24) всего проведено 53 инструментальных исследований, распределение методик показано на диаграмме 5.

Диаграмма 5
Методы дооперационной диагностики солидно-псевдопапиллярных опухолей поджелудочной железы

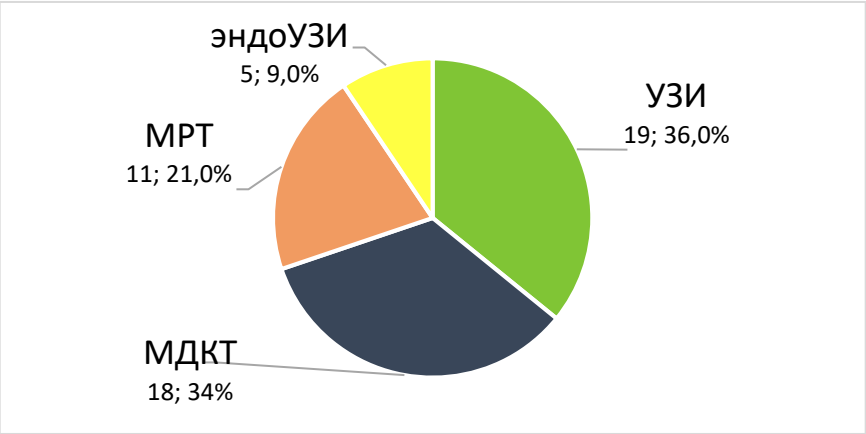

Первичным методом обследования у 14 (66,7%) из 24 пациентов была компьютерная томография. Остальные методики использовали в качестве уточняющих. Распределение методик по последовательности применения представлены в таблице 11.

Таблица 11
Последовательность применения методов лучевой диагностики в оценке СППО поджелудочной железы

Порядковый номер применения методики в алгоритме обследования	1	2	3	4
УЗИ	5	12	3	
КТ	14	5	-	-
МРТ	4	5	2	-
эндо-УЗИ	1	2	2	-

Пациенты подгруппы 1.4 (n-5). Опухоль левой почки в сочетании с метастатическим поражением поджелудочной железы была выявлена в 2 (30,0%) наблюдениях. У 3(60,0%) пациентов в анамнезе отмечено выполнение нефрэктомии в сроки от 4 до 16 лет.

Всего 5 пациентам подгруппы 1.4 проведено 15 инструментальных исследований, распределение методик показано на диаграмме 6.

Диаграмма 6
Методы дооперационной диагностики метастазов почечно-клеточного рака в поджелудочную железу

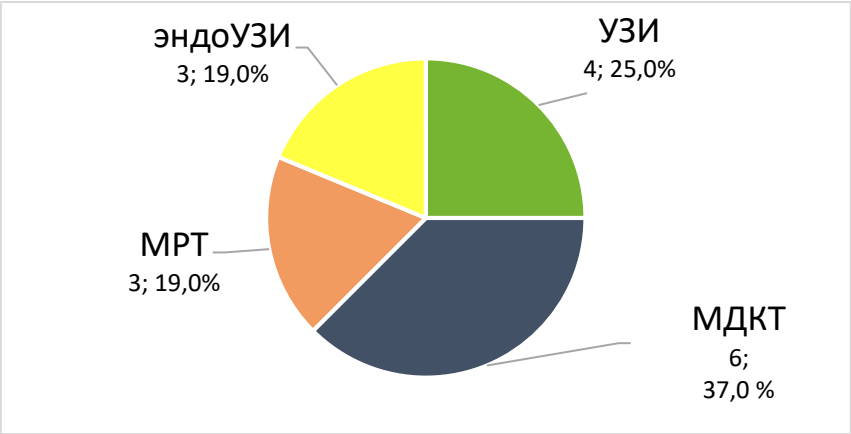

Первичным методом обследования у 4 пациентов была компьютерная то

мография. Остальные методики использовали в качестве уточняющих. Распределение методик по последовательности применения представлены в таблице 12.

Таблица 12
Последовательность применения методов лучевой диагностики в оценке метастазов ПКР поджелудочной железы

Порядковый номер применения методики в алгоритме обследования	1	2	3	4
УЗИ	1	2	-	-
КТ	4	1	-	-
МРТ	-	1	2	-
эндо-УЗИ	-	1	-	2

Во **2 группу** вошли **149 пациентов** с опухолями поджелудочной железы для оценки местной распространенности злокачественного процесса, проходившие обследование и лечение в 2010-2012 гг. Из них мужчин – 66 (44%), женщин –83 (56%). Средний возраст составил 57,8±10,4 лет.

Всего проанализированы **2128 сосудов на** 266 исследованиях, распределение по методикам представлено на диаграмме 7.

Диаграмма 7
Методики оценки сосудистой инвазии злокачественных опухолей поджелудочной железы на дооперационном этапе

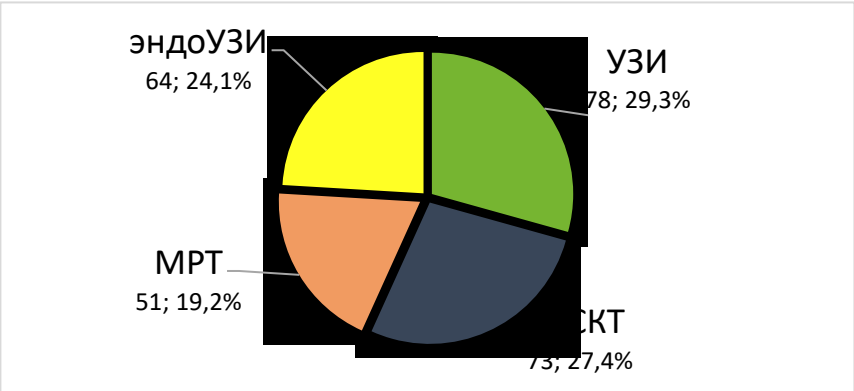

Количество ложно- и истинноположительных результатов инвазии по каждому сосуду в отдельности представлено в таблице 13

Таблица 13
Абсолютные показатели вовлечения сосудов при злокачественном поражении поджелудочной железы

МСКТ	**общее**	**артерии**	**арт.чс**	**вены**	**ЧС**	**ОПА**	**ГДА**	**СА**	**ВБА**	**ВВ**	**ВБВ**	**СВ**
ип	**90**	35	32	55	7	8	6	11	3	15	25	15
лп	**16**	10	4	6	1	1	1	1	6	3	3	0
ио	**464**	314	251	150	64	63	65	59	63	52	42	56
ло	**14**	6	5	8	1	1	1	2	1	3	3	2
всего	**584**	365	292	219	73	73	73	73	73	73	73	73
МРТ	**общее**	**артерии**	**арт чс**	**вены**	**ЧС**	**ОПА**	**ГДА**	**СА**	**ВБА**	**ВВ**	**ВБВ**	**СВ**
ип	**60**	17	16	43	4	5	2	5	1	13	19	11
лп	**11**	5	4	6	1	1	1	1	1	3	2	1
ио	**324**	225	178	99	45	44	45	44	47	33	29	37
ло	**13**	8	6	5	1	1	3	1	2	2	1	2
всего	**408**	255	204	153	51	51	51	51	51	51	51	51
УЗИ	**общее**	**артерии**	**арт чс**	**вены**	**ЧС**	**ОПА**	**ГДА**	**СА**	**ВБА**	**ВВ**	**ВБВ**	**СВ**
ип	**81**	30	27	51	7	8	4	8	3	14	23	14
лп	**31**	14	9	17	1	4	4	0	5	6	8	3
ио	**488**	338	270	150	69	64	68	69	68	52	40	58
ло	**24**	8	6	16	1	2	2	1	2	6	7	3
всего	**624**	390	312	234	78	78	78	78	78	78	78	78
эндоУЗИ	**общее**	**артерии**	**арт чс**	**вены**	**ЧС**	**ОПА**	**ГДА**	**СА**	**ВБА**	**ВВ**	**ВБВ**	**СВ**
ип	**60**	21	19	39	4	6	5	4	2	13	17	9
лп	**16**	9	8	7	0	5	1	2	1	6	1	0
ио	**402**	279	220	123	57	50	57	56	59	38	35	50
ло	**34**	11	9	23	3	3	1	2	2	7	11	5
всего	**512**	320	256	192	64	64	64	64	64	64	64	64

В зависимости от обхвата опухолью окружности сосуды распределили на подгруппы:

- **подгруппа 2.1.** – 58 пациентов (38,9%), контакт опухоли и сосуда составил менее 25% окружности просвета; (рис. 1).

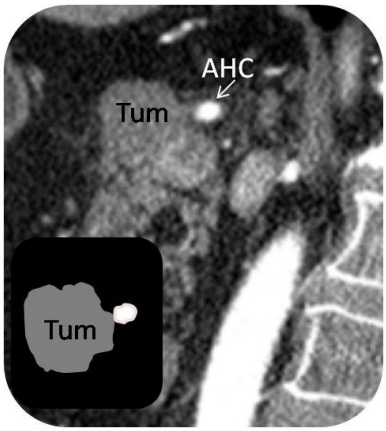

Рис.1 КТ-изображение, коронарная реконструкция, артериальная фаза контрастного усиление.

Между краем опухоли и общей печеночной артерией прослеживается плотная «площадка».

- **подгруппа 2.2.** – 54 пациента (36,2%), контакт опухоли и сосуда составил 25-75% окружности просвета; (рис.2).

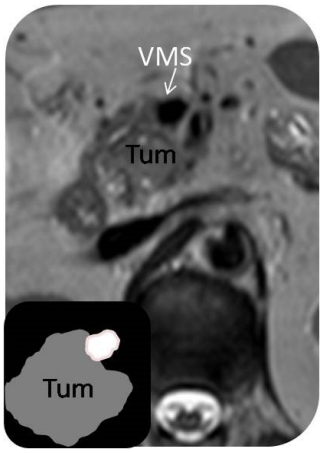

Рис.2 МР-изображение, аксиальный срез. Т2 ВИ.

Верхняя брыжеечная вена имеет тесный контакт на протяжении 50% окружности просвета с краем опухоли.

подгруппа 2.3 – 37 пациента (24,9%) контакт опухоли и сосуда составил более 75% окружности просвета. (рис.3).

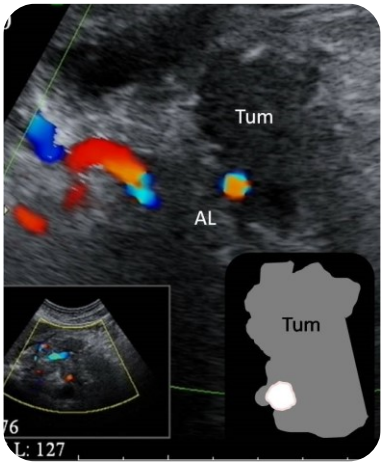

Рис.3. УЗ-изображение опухоли поджелудочной железы.
Селезеночная артерия (AL) погружена в ткань опухоли (tum) поджелудочной железы.

В таблице 14 представлены абсолютные цифры истинно- и ложноположительных и отрицательных результатов по группам.

Таблица 14

Абсолютные показатели информативности методик.

№	МСКТ				МРТ				УЗИ				эндоУЗИ			
	ип	лп	ио	ло	ип	лп	ио	ло	ип	лп	ио	ло	ип	лп	ио	ло
1 группа	3	1	243	1	0	2	166	0	1	8	277	2	0	3	180	1
2 группа	41	10	155	10	28	6	116	10	42	12	146	8	29	6	155	18
3 группа	46	5	66	3	32	3	42	3	38	11	65	14	31	7	67	15

2.2. Методы исследования

Проведен ретроспективный анализ протоколов и цифровых записей исследований из общеинститутской базы данных медицинской информационной системы «Архимед». В работу включены результаты следующих инструментальных методов диагностики:

1. Мультипараметрическое ультразвуковое исследование брюшной полости
2. Ультразвуковые исследования с контрастным усилением
3. Мультиспиральная компьютерная томография с болюсным контрастным усилением.
4. Магнитно-резонансная томография без и с контрастным усилением
5. Эндоскопическое ультразвуковое исследование.
6. Гистологическое исследование материала.

Ультразвуковые методы диагностики

Технические характеристики аппаратуры для проведения ультразвуковых исследований представлены в таблице 15

Таблица 15
Технические характеристики ультразвуковой аппаратуры

Ультразвуковые сканеры	**Тип датчика**	**Частота датчика (МГц)**	**Исследования**
Voluson 730 (США)	конвексный	3,0-5,5	Мультипараметрическое УЗИ брюшной полости
Logiq E9 (США)	конвексный	2,8-5,0	УЗИ с контрастным усилением

Мультипараметрическое УЗИ брюшной полости выполняли по стандартной методике, включающей следующие режимы:

1. Исследование в В-режиме: локализация опухоли (головка/тело/хвост); размер опухоли в см; границы образования (ровные/неровные; четкие/нечеткие); эхогенность образования (гипо-, изо-, гиперэхогенное относительно интактной паренхимы железы); структура опухоли (однородная/неоднородная с ан-, гипо-, гиперэхогенными включениями);
2. Цветовое допплеровское картирование и энергетическое допплеровское картирование (ЦДК и ЭДК) оценивали васкуляризацию:

- аваскулярные – сосудистые структуры в режиме ЦДК и ЭДК не регистрировались (рис.4А);

Рис.4. Васкуляризация опухолей поджелудочной железы

А. Аваскулярная опухоль.

Б. Умеренно васкуляризированная опухоль.

В. Гиперваскуляризированная опухоль.

- умеренно васкуляризированные – на 1 кв. см опухоли 1-2 сосудистые структуры (рис.4Б);

- гиперваскуляризированные – на 1 кв. см опухоли 3-4 сосудистые структуры (рис.4В);

А также оценивали сосудистый рисунок (преобладание пери- или интранодулярных сосудов, артериальных/венозных).

3. Импульсно-волновое допплеровское сканирование: спектральный анализ кровотока интра- и перинодулярных сосудов; взаимоотношение опухоли и парапанкреатической клетчатки (распространяется/не распространяется).

При количественной оценке допплеровских спектров использовали следующие параметры:

- Vmax – максимальная систолическая скорость (м/с);
- Vmin – минимальная диастолическая скорость (м/с).
- Vmean – средняя скорость кровотока (м/с);
- RI – резистивный индекс (отн.ед.);
- PI – пульсативный индекс (отн.ед.).

Расчеты Vmean, RI и PI проводили автоматически на аппарате или использовали математические методы по следующим формулам:

- средняя скорость кровотока: Vmean = (Vmax – Vmin) : 3 + Vmin
- индекс резистивности: RI = (Vmax – Vmin) : Vmax
- пульсативный индекс: PI = (Vmax – Vmin) : Vmean

Ультразвуковое исследование с контрастным усилением

Ультразвуковой исследование с контрастным усилением провели **31 пациенту.** Для выполнения методики УЗИ с контрастным усилением на дооперационном этапе подготовка пациентов требовалась аналогичная, как для выполнения УЗИ брюшной полости.

Исследование проводили с использованием ультразвукового контрастного препарата второго поколения «Соновью», раствор которого готовили непосредственно перед проведением УЗИ (рис.5).

Рис.5 Ультразвуковой контрастный препарат «Соновью».

Методика проведения ультразвукового исследования с контрастным усилением при опухолях поджелудочной железы

При внедрении новой методики в повседневную практику всегда возникает ряд сложностей, связанных с техническими особенностями выполнения исследования. Физические принципы эхоконтрастирования, технические характеристики аппаратуры, выбор значения механического индекса уже подробно представлены в отечественной

литературе [Зубарев А.В. с соавт., 2015; Сенча А.Н. с соавт., 2015]. Однако, общие характеристики не всегда позволяют понять все нюансы нового метода. При анализе первого опыта использования контрастных препаратов, когда УЗИ с контрастным усилением еще не стало рутинной методикой, был выявлен ряд особенностей его проведения.

Первое, с чем сталкиваются исследователи - это определение точки начала времени контрастирования, от которого идет отсчет распределения времени по фазам исследования. Для синхронизации показателей считаем целесообразным точкой отсчета брать момент начала введения контрастного препарата в вену. По команде «три-два-один» медсестра начинает струйно вводить препарат в вену. Одновременно с началом введения включается таймер и видеозапись. Далее вводится 5,0-10,0 мл NaCL 0,9%. После чего на 9-11 секунде в крупных артериальных сосудах появляются первые сигналы от пузырьков препарата. Однако, следует помнить, что начало контрастирования зависит от вены, в которую вводят препарат (центральная/периферическая), гемодинамических параметров, стабильности мембраны самих пузырьков, др. Введение препарата в центральную вену способствует более быстрому распространению микропузырьков по сосудистому руслу [Weskott H., 2014].

Определение дозы контрастного вещества для однократной инъекции зависит от ультразвукового оборудования, режима контрастной эхографии, частоты сканирования, локализации исследуемой области. Рекомендованная доза для исследования внутренних органов составляет 1,2-2,4 мл, для изучения поверхностно расположенных органов доза может быть увеличена [Piscaglia F. et al., 2012]. В нашем исследовании однократная дозировка для изучения поджелудочной железы составляла 2,4 мл. Анализируя полученные результаты, пришли к выводу, что при контрастировании внутренних органов максимальным объемом препарата (5,0 мл), изображение получается перенасыщенным, артериальные сосуды «заливает» в первые 20 сек. исследования, что не позволяет в ряде случает адекватно оценить зоны интереса. При введении 2,4 мл контрастного вещества изображении получается более четкое, без перенасыщения.

Нами было отмечено, что с приближением окончания срока годности лиофилизата требовались бóльшие дозы контрастного препарата для получения качественного усиления ультразвукового сигнала, особенно в условиях операционной.

Возникали вопросы при необходимости введения второй дозы для оценки зоны интереса. По нашим наблюдениям необходимо соблюдать временной интервал между введениями контраста не менее 20 мин. Это связано с периодом полувыведения препарата, который составляет 12 мин. Несмотря на указания производителя в аннотации препарата о том, что возможно введение дополнительной дозы в момент исследования, в нашей работе мы получили противоречивые данные. Дополнительно введенные пузырьки менее чем через 10 мин. после первой инъекции смешиваются с ранее циркулирующими в крови, что проявляется в незначительном усилении эхосигнала, УЗ-картина получается «смазанная», без дифференцировки на фазы исследования.

В течение всей процедуры выполняли видеозапись получаемых изображений на протяжении 120-150 сек. с последующим покадровым их изучением. Заключение делали после многократного пересмотра видеозаписи исследования. Анализировали артериальную (10-15сек), паренхиматозную (15-40сек), венозную (40-120сек) и отсроченную фазы (после 120 сек). В венозную фазу дополнительно проводили исследование в режиме «вспышки» («Flash») и «максимального усиления» («Max enhance»).

Большинство исследователей подробно описывают выявленные изменения во время артериальной, венозной и отсроченной фаз [Jang J.Y. et al., 2013; Miwa H. et al., 2014]. Со своей стороны, мы хотели бы подчеркнуть важность таких функцией и режимов как «вспышка» и «максимальное усиление».

Включение режима «Вспышка» - «Flash» в любой фазе исследования способствует одномоментному разрыву микропузырьков, что проявляется в виде «яркой» вспышки во всех сосудах, после которой происходит вновь распространение контрастного препарата по сосудам, как в начале введения. Данная методика может быть полезна при изучении гиперконтрастных образований для оценки сосудистой архитектоники опухоли. Опираясь на полученный нами опыт, включение данного режима считаем целесообразным в позднюю венозную или отсроченную фазы, когда уже получена информация о характере накопления и вымывания контрастного препарата в сосудах образования и необходимо повторно оценить накопление контраста.

Функция «Максимальное усиление» - «Max enhanced», «IMAX» дает возможность суммирования сигналов от микропузырьков в течение определенного временного промежутка, пока включен данный режим сканирования. Это позволяет более четко

идентифицировать сосудистую микроархитектонику в зоне интереса и локализовать образования на фоне неизменных тканей во все фазы исследования.

У ряда пациентов хорошо визуализировать образования удавалось только на высоте вдоха. Проводить запись полного контрастирования на протяжении двух минут при задержке дыхания было невозможно. В такой ситуации просили сделать глубокий вдох в момент введения контрастного средства, находили зону интереса и отслеживали артериальную и начальную венозную фазы. После короткого перерыва продолжали исследование на высоте повторного вдоха в отсроченную фазу.

УЗИ с контрастным усилением проводили в режиме двойного экрана и ориентировались на изображение в режим «серой шкалы», а оценку динамики контрастирования оценивали при повторных осмотрах видеозаписи. Постоянно контролировать качество визуализации было необходимо при активной перистальтике, когда при обработке данных наложение изображения кишки на изображение образования мешало полноценной количественной оценки динамики контрастирования опухолей во все фазы исследования с построением графической картины.

Четкая визуализация в первые секунды исследования (ранняя артериальная фаза) необходима при изучении инсулином поджелудочной железы. Если вначале контрастирования у таких пациентов потерять зону интереса всё исследование с контрастным усилением будет неинформативно.

Как и при стандартном ультразвуковом исследовании артефакты зачастую мешали проводить качественное УЗИ с контрастным усилением. Так, единичные крупные или/и множественные конкременты в ткани органа (например, при калькулезном панкреатите) не позволяли четко осмотреть всю паренхиму даже после контрастирования из-за наличия дистальной акустической тени.

«Новым» артефактом при сканировании в специальной программе контрастирования является спонтанное усиление сигнала от пузырьков газа в кишке. Проявляется это гиперконтрастным изображением просвета кишки как до введения контрастного препарата, так и в момент исследования.

В работе оценивали накопление контрастного препарата в сосудах опухоли относительно интактной паренхимы железы в каждую фазу исследования и в дополнительных режимах сканирования.

Что касается описания выявленных изменений, то в русскоязычной литературе авторы также не придерживаются определенных терминов. Одни исследователи определяют изменение в зоне интереса после введения контрастного препарата, как отсутствие, слабое накопление и выраженное накопление контрастного препарата [Балахонова Т.В., с соавт. 2015]. Другие описывают по типу васкуляризации, т.е. гиперваскулярные образования – с активным накопление контрастного вещества или гиповаскулярные – слабо накапливающие контрастный препарат [Сенча А.Н. с соавт., 2015]. Это сопоставимо с иностранными источниками литературы, где при описании характеристик образований после контрастирования используют термины «hypovascularised/hipervascularised» [Rickes S. et al., 2006; Dörffel Y. et al., 2008]. Однако ряд исследователей считают эти обозначения не совсем верными, поскольку здесь не идет речь собственно о качестве или степени васкуляризации [Claudon M. et al., 2013].

Помимо этого, в зарубежной литературе появилось специфическое обозначение характера накопления в сосудах ультразвукового контрастного препарата [Gheonea D. et al., 2013; Kitano M. et al., 2012]:

– «nonenhanced» - «не усиленные»;
– «hypoenhanced» - «гипоусиленные или слабо усиленные»;
– «isoenhanced» - «изоусиленные или равно усиленные»;
– «hyperenhanced» - «гиперусиленные или значительно усиленные».

Абсолютных аналогов данного термина в русскоязычной литературе пока нет. По аналогии с МРТ можно переводить как «гипоинтенсивные», «изоинтенсивные», «гиперинтенсивные», однако термин «неинтенсивные» сложно представить в описании ультразвуковых изображений.

С нашей точки зрения, характер накопления контраста в сосудах различных тканей и органов возможно обозначать словами:

– **«бесконтрастные» -** «nonenhanced»;
– **«гипоконтрастные» -** «hypoenhanced»;
– **«изоконтрастные» -** «isoenhanced»;
– **«гиперконтрастные» -** «hyperenhanced».

Данные термины непосредственно отражают изменения, происходящие после контрастирования, несут в себе сравнительную характеристику и не имеют аналогов в

описании других методик. В своих заключениях мы апробировали описание в частности образований поджелудочной железы после контрастирования и пришли к выводу, что данная терминология является удобной для описания выявленных изменений.

Эндоскопическое ультразвуковое исследование

Все исследования проведены с использованием видеосистем VP-4400 и VP-4450, с ультразвуковым процессором SU-7000 и SU-8000 и эхоэндоскопов с радиальным датчиком - EG530UR, EG530UR2 и конвексным датчиком - EG530UT, EG530UT2 (Fujinon, Japan). Для осмотра органов панкреатобилиарной зоны базовой являлась частота 7,5 МГц. При необходимости меняли частоту сканирования в пределах 5-12 МГц. Исследование проводили в В-режиме с оценкой сосудистого рисунка опухоли в режиме ЦДК и ЭДК для проведения дифференциальной диагностики.

Сканирование проводили по методике, описанной в диссертации на соискание ученой степени доктора медицинских наук Солодининой Е.Н. [Солодинина Е.Н., 2016] Исследование выполняли специалисты отделения эндоскопии, заведующий д.м.н. Ю.Г. Старков.

Мультиспиральная компьютерная томография

Мультиспиральная компьютерная томография выполнялась с обязательным контрастированием по стандартному протоколу в нативную, артериальную, венозную и отсроченную фазы. Исследования проводили на мультиспиральных компьютерных томографах (64 и 256 срезов) Philips Brilliance CT (Philips Medical Systems, Cleveland).

Исследование выполняли в положении больного лежа на спине с запрокинутыми за голову руками. Для улучшения визуализации стенок желудочно-кишечного тракта при внутривенном контрастировании и для избежания наложения контрастирования петель на сосуды целиако-мезентериального бассейна при мультипланарной реконструкции перед исследованием пациент выпивал 200-400 мл воды. Сканограмма (топограмма) выполнялась на задержке дыхания в фазу вдоха. По сканограмме проводили планирование зоны исследования, которая включала в себя не только тот орган, патология которого подозревается, но и близлежащие структуры, которые могли быть затронуты тем же патологическим процессом (средняя длина обзорной сканограммы составила 500мм).

Направление сканирования совпадало с направлением кровотока в брюшной полости. Параметры сканирования были следующие: ширина среза 0,9мм, интервал реконструкции 0,45мм, питч 1,078, скорость вращения трубки 0,75с.

Для контрастного усиления использовались неионные рентгеноконтрастные препараты в объеме 70-100 мл (в зависимости от массы тела пациента) с концентрацией йода 300-370 мг/мл: "Оптирей" – 350 мг/мл, "Омнипак" – 350 мг/мл, "Ультравист" – 300 мг/мл "Визипак" – 370 мг/мл. Контрастное вещество вводилось с помощью автоматического инжектора, синхронизированного с томографом. Для обеспечения компактного болюса контрастного вещества после его введения также болюсно вводилось 20-40 мл физиологического раствора. Скорость введения контрастного вещества и физиологического раствора составляла 3-4 мл/с. Для запуска сканирования использовался программный пакет bolus tracking "погоня за болюсом" - автоматизированный метод планирования инъекции. Локатор устанавливали на нисходящей аорте, на 3-4см ниже уровня бифуркации трахеи, порог плотности составлял 130-150 ед.Н. Для получения артериальной и венозной фаз сканирования начинали исследование на 10 и 30 секундах с момента достижения порогового контрастирования аорты. Отсроченную фазу проводили у всех пациентов на 4-6 минутах после введения контрастного препарата.

Постпроцессинговую обработку выполняли с использованием программного обеспечения Brilliance Portal (Philips Medical Systems (Cleveland)). Изображения оценивали в нативную, артериальную, венозную и отсроченную фазы. Последующая обработка данных КТ включала в себя обязательное построение многоплоскостных и объемных реформаций на основе изображений, полученных как артериальную, так и портальную фазы (реконструкция изображений в иных, чем аксиальная, плоскостях и 3D (трехмерное) моделирование).

По нативному исследованию определяли наличие неоднородности паренхимы, кальцинаты в паренхиме поджелудочной железы и образовании. Объемное образование оценивали во все фазы контрастного усиления: очаг (дифференцируется, не дифференцируется); его денситометрические показатели (гиподенсное, изоденсное, гиперденсное относительно интактной паренхимы железы). Независимо от локализации опухоли, у каждого пациента мы определяли наличие/отсутствие билиарной и панкреатической гипертензии (наличие/отсутствие конкрементов в просвете протоков),

оценивали сохранность парапанкреатической клетчатки (не изменена, истончена, инфильтрирована).

Измерение показателей ед.Н проводили во все фазы контрастирования и нативное исследование в один и тех же позициях троекратно, вычисляли среднее значение по формуле: (Н1+Н2+Н3)/3.

Магнитно-резонансная томография

МРТ выполняли на аппарате “Gyroscan Intera" (1.0 Т) фирмы Philips (Голландия) с использованием гибкой радиочастотной катушки "Synergy body" и на аппарате «*Achieva*» (3,0 Т) фирмы Philips с использованием гибкой радиочастотной катушки SENSE XL Torso. Исследование проводили в положении больного на спине. Предварительно пациент выпивал стакан воды для естественного отображения двенадцатиперстной кишки.

Сканирование начиналось с выполнения Т1 взвешенных последовательностей (импульсной последовательности спин-эхо) с ТЕ 20-30 мс и TR 300-500 мс толщиной 6-10 мм, а затем Т2 В.И. (ТЕ 80-120 мс и TR 1800-2500 мс). Основными плоскостями ориентации срезов были поперечная и фронтальная. Дополнительные сагиттальные срезы использовали при исследовании сосудов брюшной полости. В протокол сканирования включали Т2/TSE (Turbo Spin Echo), STIR, SPIR, BTFE/COR с респираторной компенсацией, Т1/FFE (Fast Field Echo) /in phase и Т1/FFE/out phase, диффузионно-взвешенная последовательность (DWI) с использованием нескольких факторов диффузии (значения b=0, 600, 800, 1000) и последующим построением карт видимого коэффициента диффузии (ADC). Все программы выполнялись с триггерной синхронизацией с дыханием, за исключением Т1 с подавлением сигнала от жира (E-THRIVE), которая выполнялась в течение одной задержки дыхания.

При необходимости проводили динамическое исследование на фоне в/в контрастные усиления парамагнетиками. Использовался стандартный протокол введения, объем вводимого контрастного препарата рассчитывали индивидуально. После контрастного препарата следовал болюс изотонического солевого раствора объемом 30 мл с аналогичной скоростью 2 мл/с.

Изменение интенсивности сигнала оценивали относительно интактной паренхимы поджелудочной железы. По данным МРТ оценивался размер, количество и локализацию

образований поджелудочной железы, четкость контуров, наличие или отсутствие капсулы, гомогенность структуры образования, наличие полостей распада, участков кровоизлияний.

Оценка местной распространенности опухоли

Оценивали данные всех методов инструментальной диагностики: МСКТ с болюсным контрастным усилением, МРТ, УЗИ, эндоУЗИ. У каждого пациента на дооперационном этапе было выполнено не менее двух разных методик.

В исследование включили следующие параметры местной распространенности злокачественных опухолей поджелудочной железы:

1. Инвазия/инфильтрация опухоли парапанкреатической клетчатки.
2. Взаимоотношение опухоли с магистральными сосудами брюшной полости: воротная вена; верхняя брыжеечная вена; селезеночная вена; верхняя брыжеечная артерия; чревный ствол; селезеночная артерия; общая печеночная артерия; гастродуоденальная артерия.

Гистологическое исследование материала

В исследование включали данные гистологического исследования макро- и микропрепаратов, которое проводили в плановом порядке. При необходимости дополняли морфологическое заключение данными иммуногистохимического исследования.

Все исследование выполняли специалисты патологоанатомического отделения ФГБУ «Институт хирургии им. А.В. Вишневского» Минздрава России, заведующий отделением к.м.н. Д.В. Калинин.

2.3. Статистическая обработка полученных данных

Анализ цифровых данных проводили методами вариационной статистики с вычислением величин математического ожидания (среднее значение (M), 95% доверительный интервал). Все расчеты проведены на PC Pentium 1,73 ГГц с операционной системой Microsoft Windows XP Professional SP3 с помощью программ Microsoft Office Excel 2010, 2016 и StatSoft Statistica 6,0.

Оценка аналитической надежности методов исследования включала расчет чувствительности, специфичности, точности, достоверности положительных и отрицательных результатов.

Чувствительность – способность выявления данным методом определенного признака, среди пациентов с подтвержденным заключительным диагнозом. Чувствительность определяли по формуле:

$$\text{Чувствительность} = \frac{\text{ИП}}{\text{ИП+ ЛО}} \times 100\ \%.$$

Специфичность – способность метода выявить пациентов, не имеющих изучаемых признаков определенного заболевания, среди тех, у которых данный метод исследования применялся. Специфичность определяли по формуле:

$$\text{Специфичность} = \frac{\text{ИО}}{\text{ЛП + ИО}} \times 100\ \%.$$

Точность результатов ультразвукового исследования рассчитывали по формуле:

$$\text{Точность} = \frac{\text{ИП + ИО}}{\text{ИП+ИО+ЛП+ЛО}} \times 100\% .$$

Где ИП - истинно положительные, ИО - истинно отрицательные, ЛО - ложно отрицательные, ЛП - ложно положительные результаты.

Прогностическая ценность положительного результата (positive predictive value) - вероятность наличия заболевания при положительном (патологическом) результате теста.

Прогностическая ценность отрицательного результата (negative predictive value) - вероятность отсутствия заболевания при отрицательном (нормальном) результате теста.

Прогностическая ценность положительного результата +PV= ИП/(ИП+ЛП)

Прогностическая ценность отрицательного результата -PV = ИО/(ИО+ЛО),

Чем чувствительнее тест, тем выше прогностическая ценность его отрицательного результата (т.е. возрастает вероятность того, что отрицательные результаты теста отвергают наличие заболевания). Наоборот, чем специфичнее тест, тем выше прогностическая ценность его положительного результата (т.е. возрастает вероятность того, что положительные результаты теста подтверждают предполагаемый диагноз).

Для вычисления вероятности наличия или отсутствия критерия на основании положительного или отрицательного результата теста определяли отношения правдоподобия положительного и отрицательного результата. Отношение правдоподобия — это отношение вероятности получения, определенного (положительного или отрицательного) результата у больного человека к вероятности такого же результата у здорового человека.

Отношение правдоподобия положительного результата (ОП+) и отношение правдоподобия отрицательного результата (ОП-) вычисляли по формуле:

ОП+ = Чувствительность/(1-специфичность)

ОП- = (1-Чувствительность)/специфичность

При статистической обработке использовали метод непрямых разностей с использованием доверительных интервалов (m – стандартная ошибка средней). При сравнении параметров вычисляли достоверность различия. Статистически значимыми, достоверными считали различия при $p<0,05$ (95%-й уровень значимости) и при $p<0,01$ (99%-й уровень значимости).

Многофакторный анализ проводился с помощью пакета программ «STATISTICA-6».

Глава 3

Лучевая семиотика солидных опухолей поджелудочной железы

По результатам обследования 164 пациентов **1 Группы наблюдений** определена лучевая семиотики солидных образований поджелудочной железы в зависимости от их гистологического строения.

3.1. Аденокарцинома поджелудочной железы

Для выявления наиболее значимых диагностических характеристик протоковой аденокарциномы поджелудочной железы были проанализированы результаты 155 инструментальных исследований 65 пациентов **Подгруппы1.1.**

Общие характеристики опухолей:

- локализация - преимущественно в области головки (58; 89,2%), остальные опухоли располагались в проекции тела (3; 4,6%) и в области хвоста (4; 6,2%);
- сред.Ний размер образований составил 33,7±9,7 см;
- панкреатическая гипертензия - у всех пациентов с образованиями головки и тела;
- билиарная гипертензия – выявлена у всех пациентов с образованиями головки.

Ультразвуковое исследование

УЗИ проведено 46 пациентам с аденокарциномами поджелудочной железы. По данным УЗИ рак был заподозрен в 38 (82,6%) наблюдениях, у 2 (4,3%) пациентов писали только о наличии образования без предположения его природы, а 1 (2,2%) опухоль была расценена как внутрипротоковая паппилярно-муциозная. Не выносили в заключение наличие образования у 5 (10,9%) пациентов, предполагая наличие псевдотуморозного панкреатита, однако измененная зон была подробно описана по ультразвуковым характеристикам, что дало возможность анализировать ультразвуковую семиотику новообразований у всех пациентов.

По данным УЗИ аденокарцинома во всех наблюдениях определялась как образование сниженной эхогенности с нечеткими контурами однородной (38; 82,6%) или неоднородной (8; 17,4%) структуры (рис.6).

Рис.6. Ультразвуковое изображение аденокарциномы поджелудочной железы. Головка поджелудочной железы замещена гипоэхогенным неоднородным образованием (tumor) с нечеткими неровными контурами.

В режиме ЦДК в большинстве опухолей (43; 93,5%) не было зарегистрировано интранодулярных сосудов при трансабдоминальном исследовании (рис.7.).

Только в 5 (6,5%) образованиях были выявлены единичные артериальные сосуды и опухоли описывали как умеренно васкуляризированные (рис.8.).

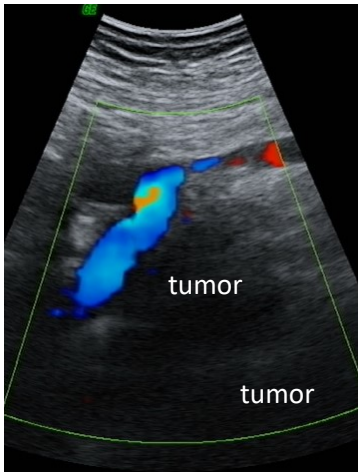

Рис.7. Ультразвуковое изображение аденокарциномы поджелудочной железы. В крючковидном отростке поджелудочной железы гипоэхогенное образование (tumor) с нечеткими контурами, однородной структуры, аваскулярное в режиме ЦДК

Рис.8. Ультразвуковое изображение аденокарциномы поджелудочной железы. В головке поджелудочной железы гипоэхогенное образование (tumor) с нечеткими контурами, неоднородной структуры, умеренно васкуляризированные в режиме ЦДК.

Ультразвуковое исследование с контрастным усилением

УЗИ с контрастным усилением выполняли на дооперационном этапе 17 пациентам. Во всех наблюдениях протоковые аденокарциномы одинаково плохо накапливали контрастный препарат и были гипо- (12; 70,5%) или изоконтрастны (5; 29,5%) в артериальную фазу и гипоконтрастны во все последующие фазы сканирования, а также в режиме «Максимального усиления» и после «Вспышки» (рис.9). Опухоли, которые были изоваскулярными в артериальную фазу при стандартном УЗИ определены как умерено васкуляризированные.

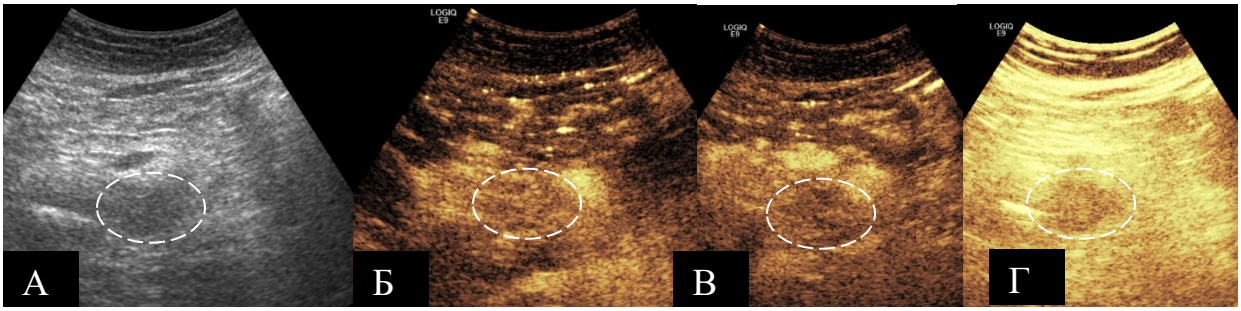

Рис.9. УЗ-изображение аденокарциномы поджелудочной железы.

А. В-режим. В головке поджелудочной железы гипоэхогенное образование с нечеткими контурами.

Б. Контрастное усиление. Артериальная фаза. Образование головки изоконтрастно паренхиме железы.

В. Контрастное усиление. Венозная фаза. Образование головки гипоконтрастно паренхиме железы.

Г. Контрастное усиление. Режим «Максимального усиления». Образование головки четко определяется на фоне неизменных тканей как гипоконтрастное образование.

Эндоскопическое ультразвуковое исследование

ЭндоУЗИ выполнено 38 пациентам с раком поджелудочной железы. Протоковая аденокарцинома была выявлена у 26 (68,4%) пациентов, 4 (10,5%) образования были расценены как внутрипротоковые папиллярно-муцинозные опухоли. В 8 (21,1%) наблюдениях выявленные очаговые изменения при проведении дифференциального

диагноза между псевдотуморозным панкреатитом были приняты за воспалительные, что послужило причиной ложноотрицательных результатов.

Аденокарцинома поджелудочной железы во всех наблюдениях была гипоэхогенна относительно интактной паренхимы, преимущественно неоднородной структуры (30; 78,9%) за счет зон различной эхогенности с нечеткими (26; 68,4%) или относительно четкими (12; 31,6%) контурами (рис. 10). В режиме ЦДК все образования были аваскулярные.

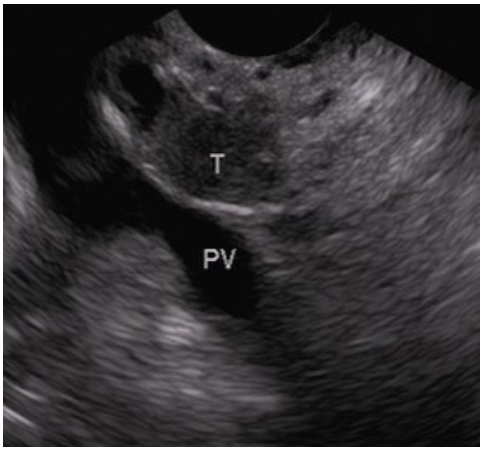

Рис.10. Изображение аденокарциномы поджелудочной железы при эндоУЗИ. В крючковидном отростке поджелудочной железы гипоэхогенное образование (Т) с нечеткими контурами, неоднородной структуры.

Мультиспиральная компьютерная томография

МСКТ выполнено 41 больному протоковыми аденокарциномами. У 32 (78,0%) пациентов был верно определён предположительный морфологический вариант образования. В 7 (17,1%) наблюдениях в итоговое заключение выносили наличие других образований: внутрипротоковой папиллярно-муцинозной опухоли (5; 12,1%) и нейроэндокринной опухоли (2; 5%). При проведении дифференциального диагноза у 2 (5%) пациентов по данным МСКТ с болюсным контрастным усилением говорили о наличии хронического псевдотуморозного панкреатита. Однако во всех наблюдениях были описанные очаговые изменения паренхима поджелудочной железы, что позволило провести анализ показателей семиотики на 41 наблюдении. В нативную фазу исследования кальцинаты не были выявлены ни в одном наблюдении.

Все образования в нативную фазу сливались с паренхимой железы. После введения контрастного вещества в артериальную и венозную фазы исследования выявляли гиподенсные, гиповаскулярные опухоли в 39 (95,0%) и 37 (90,2%) наблюдениях соответственно (рис.11).

В остальных наблюдениях опухоли были изоденсны паренхиме (рис.12).

В отсроченную фазу только 19 (46,3%) образований оставались гиподенсными, 20 (48,8%) сливались с изображением паренхимы, а 2 (4,9%) выглядели гиперденсными.

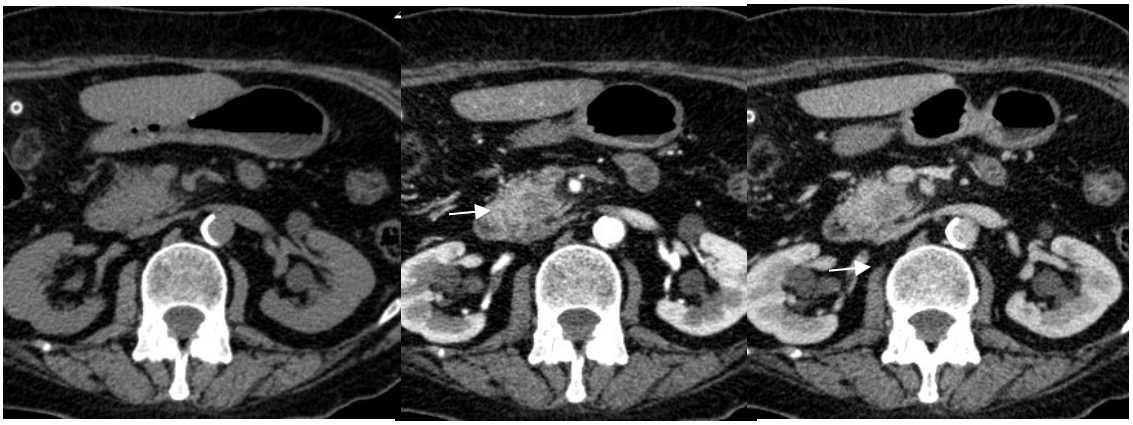

Рис.11 КТ-изображение аденокарциномы поджелудочной железы. КТ-томограмма, аксиальный срез:

А. Нативное сканирование – опухоль изоденсна паренхиме.

Б. Артериальная фаза контрастного усиления – гиподенсная опухоль крючковидного отростка поджелудочной железы (указана стрелкой).

В. Венозная фаза контрастного усиления – гиподенсная опухоль крючковидного отростка поджелудочной железы. (указана стрелкой).

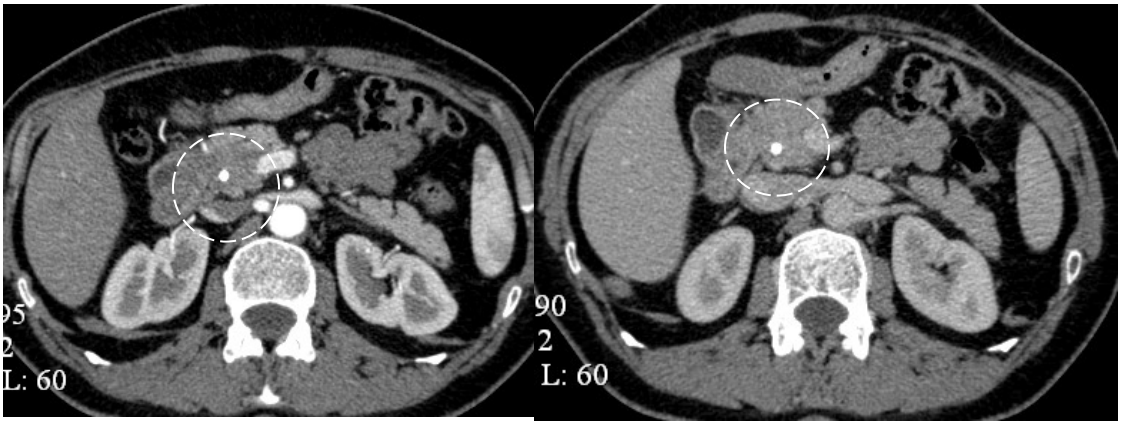

Рис.12 КТ-изображение аденокарциномы поджелудочной железы. КТ-томограмма, аксиальный срез:

А. Артериальная фаза контрастного усиления – гиподенсная опухоль головки поджелудочной железы (обозначена пунктиром)

В. Венозная фаза контрастного усиления – изоденсная опухоль головки поджелудочной железы (обозначена пунктиром)

График накопления контрастного препарата аденокарциномами относительно паренхимы железы представлен на диаграмме 8.

В таблице 16 приведены сводные данные по средним показателям ед.Н интактной ткани поджелудочной железы и аденокарциномы во все фазы исследования, а также отношение плотности опухоли к паренхиме железы.

Диаграмма 8
Кривая средней плотности паренхимы поджелудочной железы и протоковой аденокарциномы во все фазы МСКТ

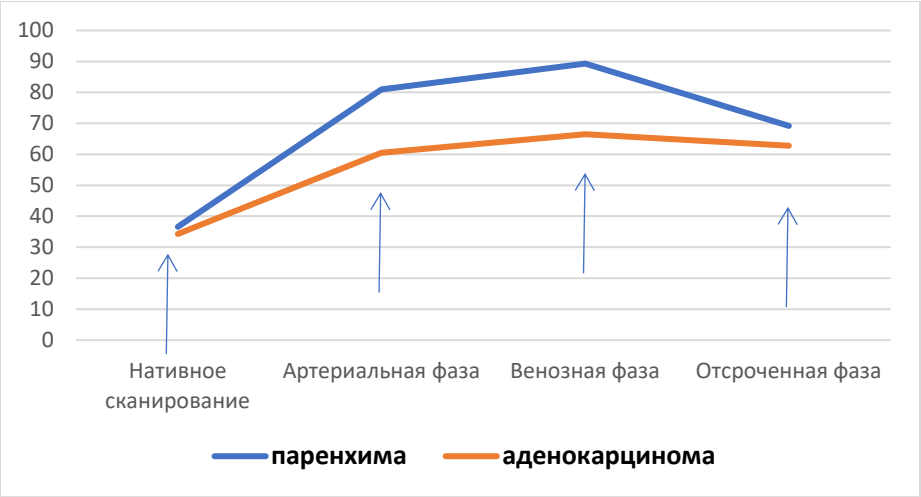

Таблица 16
Характеристики плотности аденокарцином и паренхимы поджелудочной железы в ед.Н по данным компьютерной томографии с болюсным контрастным усилением

Фазы КТ-исследования	Нативная	Артериальная	Венозная	Отсроченная
Образование (ед.Н)	34,3 ± 6,2	60,5 ± 16,2	66,5 ± 16,8	62,8 ± 13,8
Паренхима поджелудочной железы (ед.Н)	36,6 ± 6,2	81,0 ± 20,3	89,3 ± 18,2	69,2 ± 16,6
Отношение ед.Н образование/паренхима	0,96 ± 1,5	0,76 ± 0,14	0,75 ± 0,15	0,94 ± 0,22

Магнитно-резонансная томография

МРТ было проведено у 30 пациентов с аденокарциномами поджелудочной железы. По данным МРТ правильно предположен морфологический диагноз у 24 (80,0%) пациентов. В 4 (13,3%) наблюдениях писали о наличии внутрипротоковой папиллярно-

муцинозной опухоли и у 2 (6,7%) пациентов по данным МРТ не заподозрили опухоль и отнесли выявленные изменения к псевдотуморозному панкреатиту.

Во всех наблюдениях образования характеризовались как солидной структуры с нечеткими контурами. Аденокарциномы определяли, как участки измененного сигнала гипо- (18; 60,0%) или изоинтенсивные (12; 40,0%) на Т1 ВИ и E-THRIVE последовательностях (рис.13).

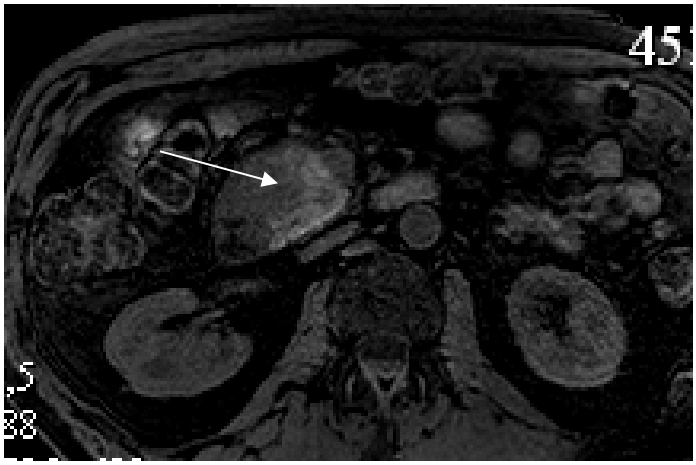

Рис.13 МР-изображение аденокарциномы поджелудочной железы. МР-томограмма, аксиальный срез. В головке поджелудочной железы определяется гипоинтенсивное образование на E-THRIVE последовательностях (указано стрелкой)**.**

На Т2 взвешенных изображениях, а также STIR последовательностях аденокарциномы были выявлены как образования неоднородного сигнала умеренно гиперинтенсивные по сравнению со здоровой паренхимой (рис.14).

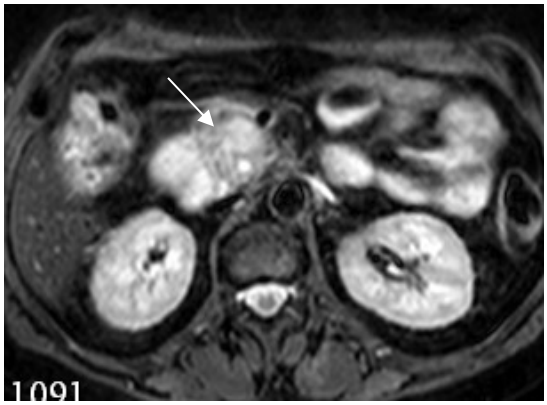

Рис.14. МР-изображение аденокарциномы поджелудочной железы. МР-томограмма, аксиальный срез. В головке поджелудочной железы определяется гиперинтенсивное образование на STIR последовательностях (указано стрелкой).

При проведении ДВИ (у 10 пациентов) отмечалось ограничение диффузии опухоли в 9 (90,0%) наблюдениях (рис.15).

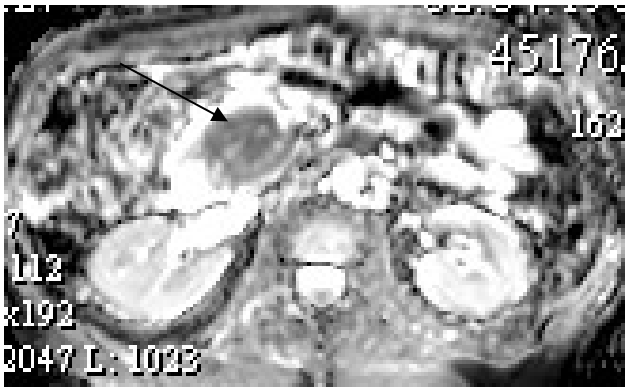

Рис.15 МР-томограмма, аксиальный срез. ADC карта. В головке поджелудочной железы определяется участок ограничения диффузии воды, соответствующий аденокарциноме поджелудочной железы.

У 1 (10%) пациента не выявили по данным ДВИ патологических участков, что послужило причиной ложноотрицательного результата.

Контрастирование проводили в 6 (20,0%) наблюдениях, аденокарцинома плохо накапливала контрастный препарат максимально в отсроченную фазу.

3.2. Нейроэндокринные опухоли поджелудочной железы

Для выявления наиболее значимых диагностических характеристик нейроэндокринных опухолей поджелудочной железы были проанализированы результаты обследования 70 пациентов **Подгруппы 1.2.**

В связи с разными задачами дооперационных методов диагностики, а также особенностями клинической картины проанализировали отдельно нефункционирующие нейроэндокринные неоплазии (n-24) и инсулиномы поджелудочной железы (n-46)

По данным гистологического и иммуногистохимического исследования был определен потенциал злокачественности всех выявленных опухолей, обобщенные данные представлены в таблице 17.

Таблица 17
Распределение нейроэндокринных опухолей по потенциалам злокачественности (Grade) по данным иммуногистохимического исследования

Grade	Нефункционирующие	Функционирующие	Всего (n=70)
1	7	39	46
2	11	7	18
3	6	-	6

Общая характеристика опухолей

Распределение нейроэндокринных образований по локализации и средним размерами представлено в таблице 18.

Следует отметить, что у 8 (33,3%) пациентов с нефункционирующими нейроэндокринными опухолями был выявлен блок панкреатического протока с развитием гипертензии. У пациентов с инсулиномами панкреатическая гипертензия развилась только у 1 (2,8%) пациента.

Таблица 18
Локализация и размеры нейроэндокринных неоплазий поджелудочной железы

Параметры	Нефункционирующие	Функционирующие
Сред.Ний размер (диапазон) в см	4,3 ± 2,4 (1,3 – 10,6)	1,6 ± 0,8 (1,0 – 2,5)
Локализация в головке	8 (33,3%)	21 (45,7%)
Локализация в теле	3 (16,7%)	12 (26,1%)
Локализация в хвосте	12 (50,0%)	13 (28,2%)

Ультразвуковое исследование

Нефункционирующие нейроэндокринные опухоли.

УЗИ проведено 21 пациенту. По данным УЗИ нефункционирующие нейроэндокринный опухоли были заподозрены в 8 (38,0%) наблюдениях, у 9 (42,9%) пациентов в ультразвуковое заключение был вынесен только факт наличия образования без предположения о его природе, в 4 (19,1%) наблюдениях высказано предположение о наличии аденокарциномы поджелудочной железы.

По данным УЗИ нефункционирующие нейроэндокринные опухоли определялись в большинстве наблюдений как гипоэхогенные (20; 95,2%) (рис.16.) с четкими контурами и только 1 опухоль была изоэхогенна паренхиме поджелудочной железы (1; 4,8%) также с четкими контурами.

По структуре образования были однородные в 11 (52,4%) наблюдениях. У остальных 10 (47,6%) пациентов выявляли неоднородную структуру с гиперэхогенной исчерченностью (7; 70,0%) и кистозным компонентом (3; 30,0%) (рис. 17).

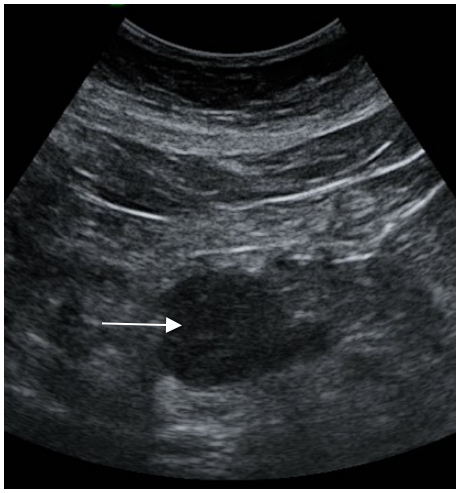

Рис.16 Уз-изображение нефункционирующей нейроэндокринной опухоли поджелудочной железы. В головке поджелудочной железы гипоэхогенное образование неправильной формы с четкими неровными контурами (обозначено стрелкой).

В режиме ЦДК в 5 (23,8%) опухолях кровоток не определяли, 10 (47,6%) образований были умеренно васкуляризированны (рис.18), 6 (28,6%) нейроэндокринных неоплазий определили, как гиперваскуляризированные. Зависимости уровня васкуляризации от размеров или структуры образований выявлено не было. Сосудистый рисунок был представлен перинодулярными и интранодулярными сосудами. При спектральном анализе выявлено преобладание артериального кровотока. По результатам исследования скоростных показателей кровотока во внутриопухолевых артериям получены следующие показатели: среднее значение Vmax = 0,24 ± 0,10 м/с (0,13 – 0,40), Vmin = 0,12 ± 0,05 (0,05 – 0,20), Ri = 0,48 ± 0,06 (0,40-0,58).

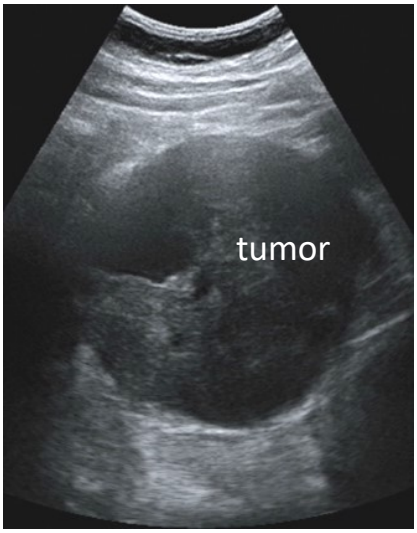

Рис.17. Уз-изображение нефункционирующей нейроэндокринной опухоли поджелудочной железы. В хвосте поджелудочной железы выявлено гипоэхогенное округлое образование с четкими контурами (tumor), неоднородной структуры с наличием кистозного компонента.

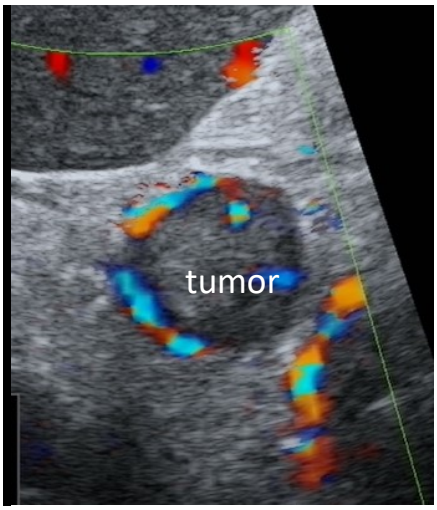

Рис.18. Уз-изображение нефункционирующей нейроэндокринной опухоли поджелудочной железы

В головке поджелудочной железы выявлено гипоэхогенное округлое образование с четкими контурами (tumor), в режиме ЦДК умеренно васкуляризированное.

Функционирующие нейроэндокринные опухоли (инсулиномы)

УЗИ проведено 31 пациенту с функционирующими нейроэндокринными опухолями. По результатам УЗИ в 6 (19,4%) исследованиях не было получено четких данных за наличие образования. Диагноз нейроэндокринной неоплазии был предположен в 21 (67,7%) наблюдении, у 4 (12,9%) пациентов в заключение вынесен только факт наличия образования без предположения о его природе.

По эхогенности инсулиномы (25 выявленных опухолей) представляли собой гипоэхогенные (19; 76,0%) и изоэхогенные (6; 24,0%) образования (рис.19).

Рис.19. Уз-изображение функционирующей нейроэндокринной опухоли поджелудочной железы. В головке поджелудочной железы выявлено гипоэхогенное округлое образование с четкими контурами (обозначено пунктиром).

Большинство опухолей имели четкие контуры (19; 76,0%), только у ¼ образований (6; 24,0%) границы были расценены как нечеткие. По структуре опухоли были однородные в 20 (80,0%) наблюдениях, у остальных 5 (20,0%) пациентов выявлены неоднородные образования за счет гиперэхогенной исчерченности.

В режиме ЦДК инсулиномы на дооперационном этапе расценивали, как аваскулярные образования в 10 (40,0%) исследованиях, умеренно васкуляризированные - в 12 (48,0%) и гиперваскуляризированные в 3 (12,0%) наблюдениях (рис.20).

Зависимости уровня васкуляризации от размеров или структуры образований выявлено не было. В связи с небольшими размерами опухолей, а также преобладанием а- и гиповаскуляризации (22; 88,0%) спектральный анализ кровотока во внутриопухолевых сосудах был затруднен.

Рис.20. Уз-изображение инсулиномы тела поджелудочной железы Гипоэхогенное образование с нечеткими контурами умеренно васкуляризированное в режиме ЦДК (обозначено стрелкой).

Ультразвуковое исследование с контрастным усилением

Нефункционирующие нейроэндокринные опухоли

Ультразвуковое исследование с контрастным усилением выполняли на дооперационном этапе 4 пациентам. Образования быстро накапливали контрастный препарат в артериальную фазу и были гиперконтрастными относительно паренхимы железы. В последующие фазы происходило медленное вымывание контрактного средства из опухолевых сосудов. В венозную и отсроченную фазы прослеживали гиперконтрастный ободок по периферии образований. Сама строма опухоли изоконтрастна паренхиме железы

в паренхиматозную, венозную и отсроченную фазы (рис.21). В режиме «Максимального усиления» опухоль была также гипоконтрастна по сравнению с окружающими тканями, после включения функции «Флэш» яркая вспышка «окрашивала» ткань опухоли ярче, чем паренхиму железы, в последующем происходило медленное накопление контраста преимущественно в перинодулярных сосудах опухоли.

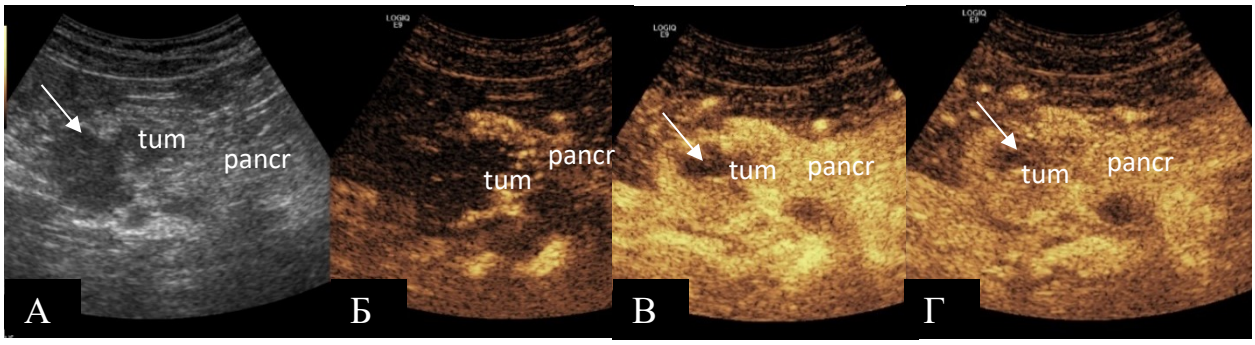

Рис.21. УЗ-изображение нефункционирующей опухоли поджелудочной железы.

А. В-режим. Изоэхогенное объемное образование головки (tum) поджелудочной железы (pancr) с неоднородной структурой и наличием массивной гипоэхогенной зоны в центре (обозначена стрелкой).

Б. Контрастное усиление. Ранняя артериальная фаза. Сосуды стромы опухоли (tum) накапливают контрастный препарат быстрее, чем сосуды паренхимы поджелудочной железы (pancr).

В. Контрастное усиление. Паренхиматозная фаза. Строма опухоли (tum) изоконтрастна паренхиме железы (pancr) в структуре бесконтрастная жидкостная зона (обозначена стрелкой) по объему меньше, чем в В-режиме.

Г. Контрастное усиление. Венозная фаза. Строма опухоли (tum) изоконтрастна паренхиме железы (pancr). Бесконтрастная жидкостная зона в структуре опухоли стала еще меньше по объему (обозначена стрелкой).

Функционирующие нейроэндокринные опухоли

Ультразвуковое исследование с контрастным усилением выполняли на дооперационном этапе 8 пациентам с инсулиномами. Сосуды образований накапливали контрастный препарат в первые секунды артериальной фазы и были гиперконтрастны по сравнению с паренхимой поджелудочной железы. В венозную и паренхиматозную фазы сливались с изображением паренхимы. В отсроченную фазу можно было проследить перинодулярные сосуды вокруг опухоли, выделяющие образование на фоне паренхимы железы, более четко они проявлялись после включения режима «Флеш». В режиме «Максимального усиления» опухоли были четко отграничены гипоконтрастны по сравнению с окружающими тканями (рис.22).

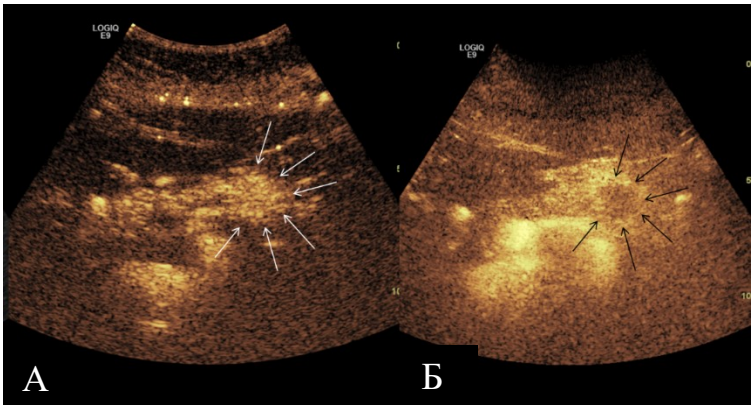

Рис.22. УЗ-изображение инсулиномы поджелудочной железы.

А. Контрастное усиление. Ранняя артериальная фаза. Гиперконтрастное образование обозначено стрелками.

Б. Контрастное усиление. Режим «Максимального усиления». Гипоконтрастное образование в хвосте поджелудочной железы.

<u>Эндоскопическое ультразвуковое исследование</u>

Нефункционирующие нейроэндокринные опухоли

ЭндоУЗИ выполнено 13 пациентам. Нейроэндокринными неоплазии были заподозрены у 9 (69,2%) пациентов, в остальных 4 (30,7%) высказано предположение о

наличии рака поджелудочной железы. При этом не выявлено закономерностей в эхографической картине образований в соответствии со степенью злокачественности.

Все опухоли были сниженной эхогенности относительно интактной паренхимы с четкими контурами, однородной (5;38,5%) и неоднородной (8; 61,5%) структуры. Панкреатический рисунок в образованиях не прослеживался. В режиме ЦДК все образования были умеренно васкуляризированы, в структуре определялись единичные интранодулярные сосуды (рис.23). Спектральных анализ характеристик кровотока не проводили.

Рис.23. Изображение нефункционирующей нейроэндокринной опухоли при эндоУЗИ. Гипоэхогенная опухоль тела поджелудочной железы с четкими контурами однородной структуры, умеренно васкуляризированная в режиме ЦДК.

Функционирующие нейроэндокринные опухоли (инсулиномы).

ЭндоУЗИ выполнено 15 пациентам с синдромом органического гиперинсулинизма. В 14 (97,0%) была выявлена причина заболевания в виде нейроэндокринной опухоли поджелудочной железы, инсулиномы. Только у 1 (7%) пациента не было обнаружено по данным эндоУЗИ поражения поджелудочной железы.

Инсулиномы поджелудочной железы, как и нефункционирующие нейроэндокринные опухоли были изоэхогенны (3; 20,0%) и гипоэхогенны (12; 80,0%) относительно интактной паренхимы с четкими контурами, несколько неоднородной

структуры за счет зоны повышенной эхогенности в центральных отделах образований. Панкреатический рисунок не прослеживался.

В режиме ЦДК все образования были васкуляризированы, сосудистый рисунок был хаотичен, в структуре определялись единичные интранодулярные сосуды (рис.24).

Спектральных анализ характеристик кровотока не проводили.

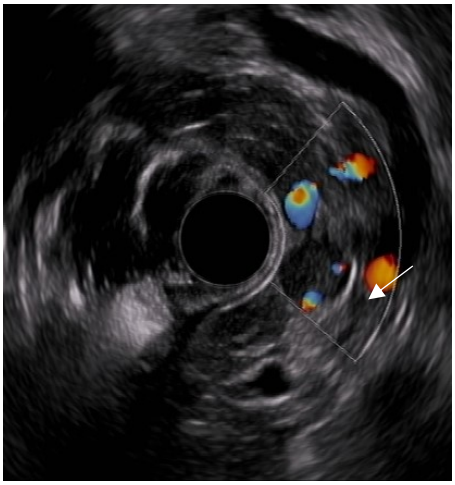

Рис.24. Изображение инсулиномы поджелудочной железы при эндоУЗИ

Гипоэхогенное образование тела поджелудочной железы с четкими, ровными контурами, гиперваскуляризированное в режиме ЦДК (обозначено стрелкой).

Компьютерная томография

Нефункционирующие нейроэндокринные опухоли

МСКТ выполнено 21 пациенту с нефункционирующими нейроэндокринными образованиями. У большинства пациентов (15;71,4%) в заключение было вынесено наличие нейроэндокринной неоплазии. В остальных наблюдениях предполагали наличие другой патологии: аденокарциномы (3; 14,2%), солидно-псевдопалиллярной опухоли (1; 4,8%), гастроинтестинальной стромальной опухоли (1; 4,8%), тератомы (1; 4,8%).

В нативную фазу опухоль была изоденсна паренхиме поджелудочной железы, кальцинаты были выявлены в 2 (9,6%) наблюдениях. В артериальную фазу исследования при проведении болюсного контрастного усиления нейроэндокринные опухоли активно накапливали контрастный препарат и были гиперденсны относительно паренхимы

поджелудочной железы в 19 (90,5%) наблюдениях (рис.25). Однородная структура опухоли была выявлена у 9 (42,8%) образований. Остальные опухоли (57,2%) контрастировались неравномерно, при этом только у 2 (9,6%) пациентов отчетливо визуализировался кистозный компонент.

В венозную фазу отмечалось постепенное вымывание контраста, однако большинство опухолей (17; 81,0%) оставались гиперденсны относительно паренхимы, только 4 (19,0%) образования были изоденсны (рис.25). В отсроченную фазу 19 (90,5%) нейроэндокринный опухолей определяли, как умеренно гиперденсные относительно паренхимы железы.

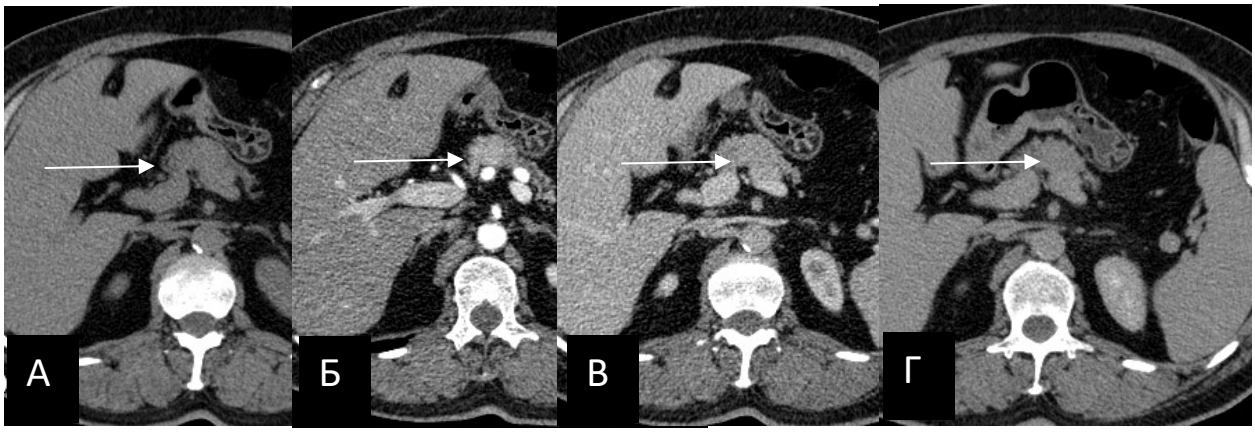

Рис.25. КТ-изображение нефункционирующей нейроэндокринной опухоли поджелудочной железы. КТ-томограммы, аксиальный срез.

А. Нативное сканирование – опухоль (указана стрелкой) изоденсна паренхиме.

Б. Артериальная фаза контрастного усиления – равномерное активное накопление контрастного препарата опухолью (указана стрелкой).

В. Венозная фаза - опухоль (указана стрелкой) изоденсна паренхиме поджелудочной железы.

Г. Отсроченная фаза - опухоль (указана стрелкой) изоденсна паренхиме поджелудочной железы.

Наглядно график накопления и вымывания контрастных препаратов представлен на диаграмме 9.

В таблице 19 приведены сводные данные по средним показателям ед.Н интактной ткани поджелудочной железы и нефункционирующих нейроэндокринных опухолей во все фазы исследования, а также отношение их плотности к паренхиме железы.

Диаграмма 9

Кривая средней плотности паренхимы поджелудочной железы и нефункционирующих нейроэндокринных неоплазий во все фазы МСКТ

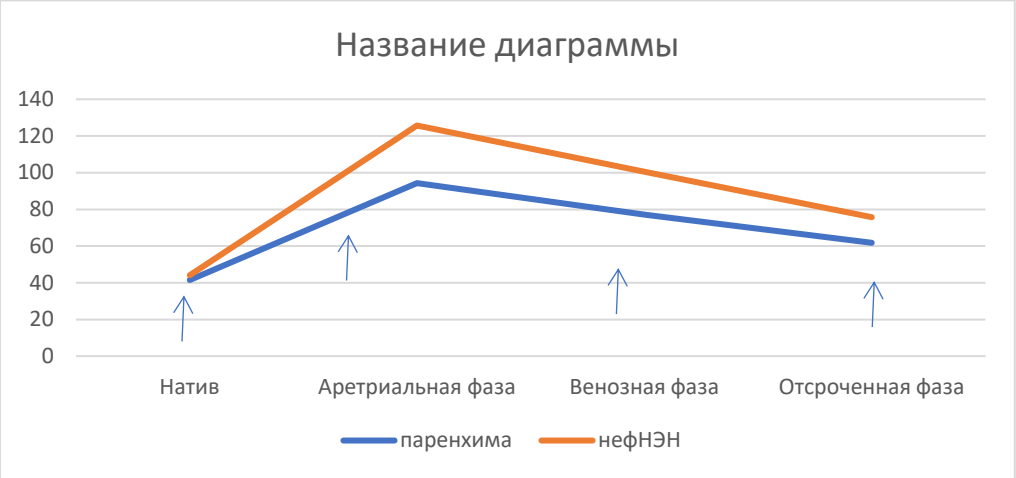

Таблица 19
Характеристики плотности нефункционирующих нейроэндокринных опухолей и паренхимы железы в ед.Н при компьютерной томографии с болюсным контрастным усилением

Фазы КТ-исследования	**Нативная**	**Артериальная**	**Венозная**	**Отсроченная**
Образование (ед.Н)	44,1 ± 9,8	125,7 ± 32,0	100,5 ± 23,3	75,8 ± 19,9
Паренхима поджелудочной железы (ед.Н)	41,5 ± 6,6	94,3 ± 17,9	77,2 ± 11,9	61,7 ± 12,3
Отношение ед.Н образование/паренхима	1,07 ± 0,20	1.31 ± 0,27	1,32 ± 0,27	1,24 ± 0,30

Функционирующие нейроэндокринные опухоли (инсулиномы)

МСКТ выполнено 41 пациенту с функционирующими нейроэндокринными опухолями. У 36 (87,8%) пациентов была выявлена причина органического гиперинсулинизма в виде инсулиномы поджелудочной железы. В 2 (4,9%) наблюдениях в заключении предположили наличие солидно-псевдопапиллярной опухоли. У 3 пациентов не удалось выявить образования по данным МСКТ с болюсным контрастным усилением.

В нативную фазу исследования кальцинаты были выявлены только у 1 (2,6%) пациента. Все образования в эту фазу сливались с паренхимой железы. После введения контрастного вещества в артериальную фазу исследования выявляли гиперденсные, гиперваскулярные опухоли с пиком накопления в артериальную фазу в 38 (92,7%) наблюдениях (рис.26). У 3-х (7,3%) пациентов в артериальную фазу опухоли были изоденсны паренхиме, что не позволяло указать их точное расположение.

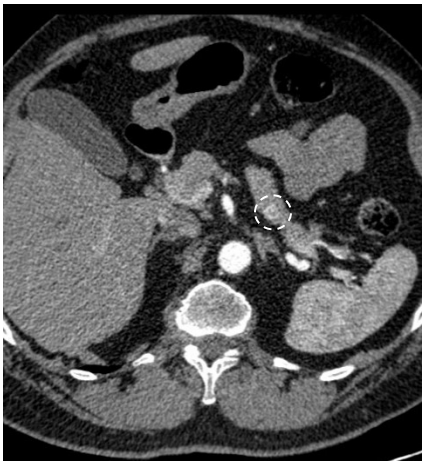

Рис.26. КТ-изображение инсулиномы поджелудочной железы в артериальную фазу контрастного усиления, КТ- томограмма, аксиальный срез.

В хосте поджелудочной железы выявлена гиперденсная опухоль (обозначена пунктиром) неоднородной структуры за счет неравномерного накопление контрастного препарата.

В дальнейшем происходило вымывание контрастного препарата так, что в венозную фазу у 31 (75,6%) опухоли оставались только умеренно гиперденсными, а 10 (24,4%) образований выглядели изоденсными. В отсроченную фазу исследования все инсулиномы

опять выглядели изоконтрастными паренхиме железы. График накопления контрастного препарата инсулиномами относительно паренхимы поджелудочной железы представлен на диаграмме 10.

Диаграмма 10
Кривая средней плотности паренхимы поджелудочной железы и функционирующих НЭН (инсулином) во все фазы МСКТ

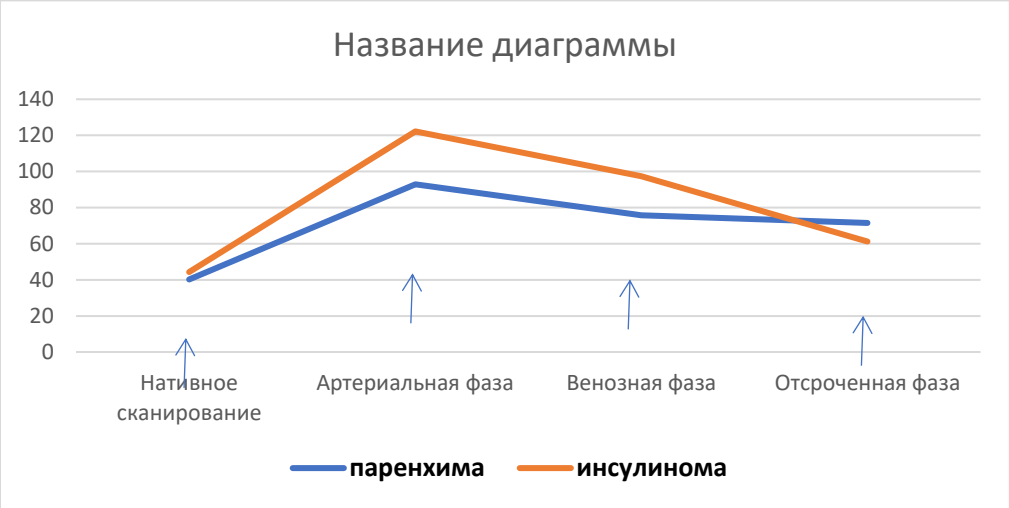

В таблице 20 приведены сводные данные по средним показателям ед.Н интактной ткани поджелудочной железы и инсулином во все фазы исследования, а также отношение плотности опухоли к паренхиме железы.

Таблица 20
Характеристики плотности функционирующих нейроэндокринных опухолей (инсулином) и паренхимы железы в ед.Н при компьютерной томографии с болюсным контрастным усилением

Фазы КТ-исследования	**Нативная**	**Артериальная**	**Венозная**	**Отсроченная**
Образование (ед.Н)	44,3 ± 10,7	122,2 ± 31,1	97,4 ± 23,2	61,2 ± 12,2
Паренхима поджелудочной железы (ед.Н)	40,2 ± 5,8	92,9 ± 18,1	75,7 ± 10,3	71,5 ± 16,6
Отношение ед.Н образование/паренхима	1,10 ± 0,19	1.33 ± 0,27	1,29 ± 0,24	1,20 ± 0,34

Магнитно-резонансная томография

Нефункционирующие нейроэндокринные опухоли

МРТ было проведено у 12 пациентов с нефункционирующими нейроэндокринными опухолями. В заключениях у 5 (41,7%) пациентов было высказано предположение о наличии нейроэндокринной опухоли, в 3 (25,0%) наблюдениях не было четких данных о морфологическом варианте, определен только факт наличия образования. У остальных пациентов предполагалось наличие других опухолей: аденокарциномы – 2 (16,7%), солидно-псевдопапиллярной опухоли – 1 (8,3%) и гастроинтестинальной стромальной опухоли 1 (8,3%).

Нефункционирующие нейроэндокринные опухоли у 5 (41,7%) пациентов четко определяли, как участки измененного сигнала: гипоинтенсивные на Т1 ВИ и e-THRIVE последовательностях, гиперинтенсивные на Т2 взвешенных изображениях без и с подавлением сигнала от жира, а также STIR последовательностях (рис.27). Изоинтенсивными или слабо гиперинтенсивными на Т2 ВИ были 4 нейроэндокринные опухоли (33,3%), более четко определялись как гипоинтенсивные зоны на Т1 ВИ и e-THRIVE последовательностях. В 3 (25,0%) наблюдениях образования были представлены как изоинтенсиные на Т1 ВИ и e-THRIVE последовательностях и гиперинтенсивные на Т2 ВИ и STIR последовательностях. При проведении ДВИ отмечалось ограничение диффузии. Контрастирование проводили в 4 (33,3%) наблюдениях. Опухоли накапливали контрастный препарат гетерогенно, максимальное накопление определялось в различные фазы, без четкой тенденции.

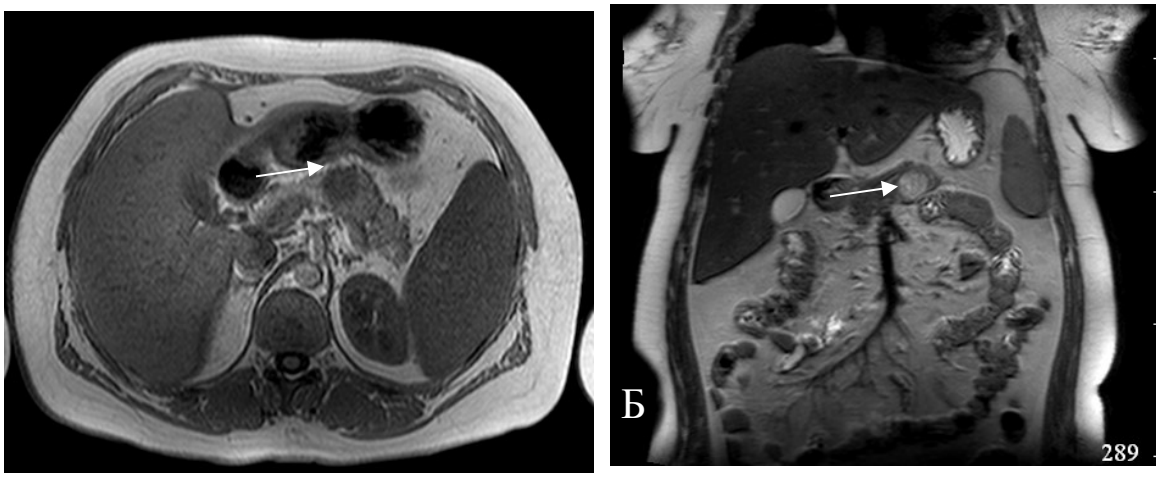

Рис.27. МР-изображение нефункционирующей опухоли поджелудочной железы

А. МР-томограмма, аксиальный срез. Образование сниженной интенсивности сигнала на границе тела-хвоста поджелудочной железы на Т1 ВИ (обозначено стрелкой).

Б. МР-томограмма, сагиттальный срез. Образование повышенной интенсивности сигнала на границе тела-хвоста поджелудочной железы на Т2 ВИ (обозначено стрелкой).

Функционирующие нейроэндокринные опухоли (инсулиномы)

МРТ было проведено у 34 пациентов с функционирующими нейроэндокринными опухолями. В заключениях у 32 (94,1%) пациентов было четко описано наличие и локализация инсулиномы, в 1 (2,9%) наблюдении предположили наличие солидно-псевдопапиллярной опухоли. При проведении МРТ только у 1 пациента не было четко выявлено образований поджелудочной железы в данной группе, соответственно, семиотика описана по 33 наблюдениям.

Большинство образований (29; 87,9%) имели солидную структуру, только в 4 (12,1%) наблюдениях опухоли были описаны как кистозно-солидные. Отчетливо инсулиномы определяли только в 15 (45,5%) исследованиях, как участки измененного сигнала сниженной интенсивности на Т1 ВИ и e-THRIVE последовательностях, гиперинтенсивные на Т2 ВИ и SPAIR, имели значительное ограничение диффузии воды на ДВИ (рис.28).

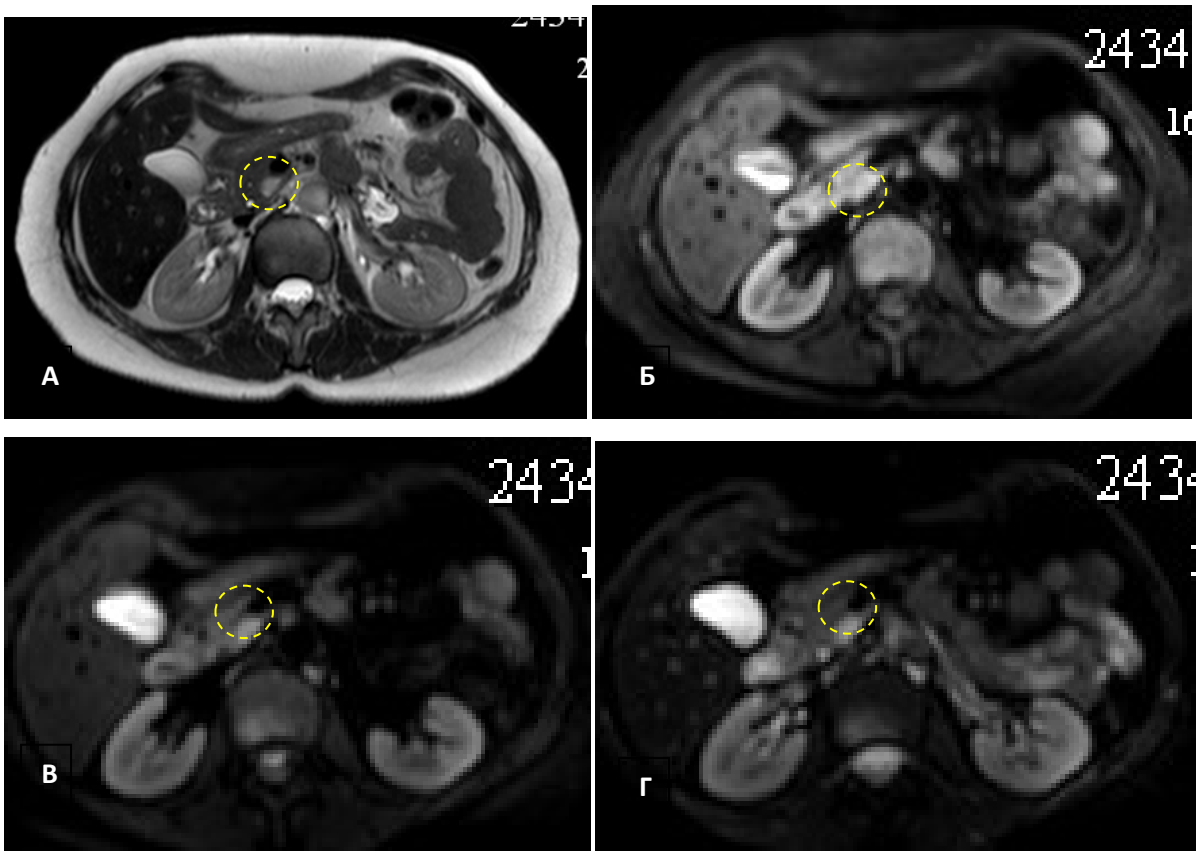

Рис.28 МР-изображение инсулиномы головки поджелудочной железы

А. Режим Т2 с подавлением сигнала от жира в крючковидном отростке головки поджелудочной железы округлый участок измененного сигнала (обозначен пунктиром).

Б. ДВИ (значение фактора b=), в крючковидном отростке головки поджелудочной железы округлый участок слабо измененного сигнала (обозначен пунктиром).

В. ДВИ (значение фактора b=), в крючковидном отростке головки поджелудочной железы округлый участок слабо измененного сигнала (обозначен пунктиром).

Г. ДВИ (значение фактора b=), в крючковидном отростке головки поджелудочной железы округлый участок слабо измененного сигнала (обозначен пунктиром).

Изоинтенсивными или слабо гиперинтенсивными на Т2 ВИ были 13 (39,4%) инсулиномы, более четко определялись как гипоинтенсивные зоны на Т1 ВИ и e-THRIVE последовательностях и участки с ограничением диффузии воды на ДВИ (рис.29). В 5 (15,1%) наблюдениях образования определялись нечетко и имели умеренное изменение

интенсивности на всех последовательностях. Контрастирование проводили в 7 (21,2%) наблюдениях, все опухоли гетерогенно интенсивно накапливали контрастный препарат в артериальную фазу.

Зависимости МР-картины от потенциала злокачественности опухоли выявлено не было

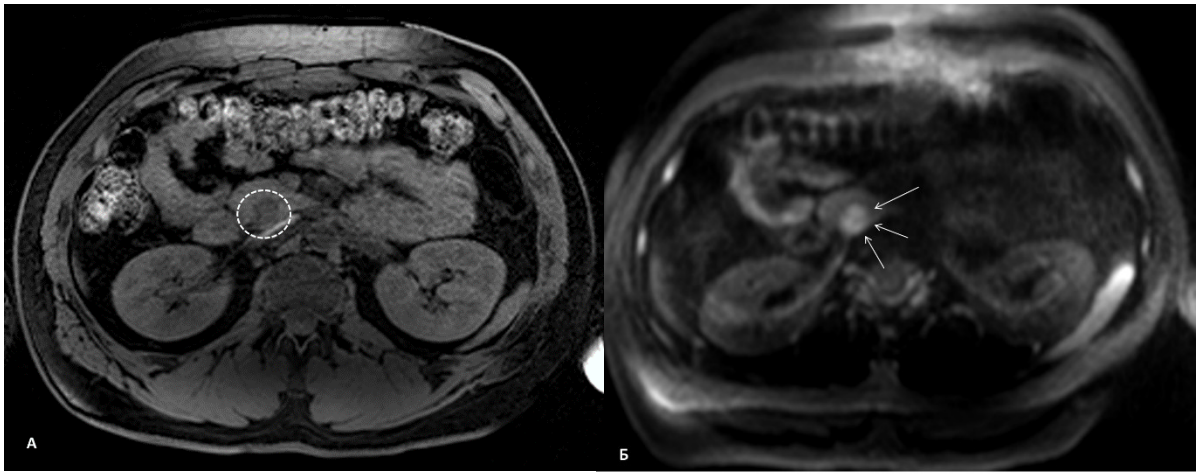

Рис.29 МР-изображение инсулиномы головки поджелудочной железы

А. Режим Т1 с подавлением сигнала от жира (E-THRIVE) в дорсальном отделе головки поджелудочной железы округлый участок измененного сигнала (обозначен пунктиром).

Б. ДВИ (значение фактора b=800), в дорсальном отделе головки поджелудочной железы округлый участок измененного сигнала (обозначен стрелками).

3.3. Солидно-псевдопапиллярная опухоль поджелудочной железы

Для определения наиболее диагностически значимых характеристик СППО поджелудочной железы были проанализированы результаты обследования 24 пациентов **Подгруппа 1.3.**

По данным гистологического исследования диагноз СППО был поставлен в 20 (83,3%) наблюдений. Всем пациентам выполнено иммуногистохимическое исследование, по данным которого подтвержден/установлен иммунофенотип характерный для СППО.

Общая характеристика образований:

- СППО локализовались в головке у 9 (37,5%) пациентов, в теле – 6 (25,0%), в хвосте – 9 (37,5%).
- Средний размер выявленных образований составил 6,1 ± 3,8 см (20 - 160 см).
- Из общих критериев следует отметить наличие панкреатической и билиарной гипертензии только у 1 (4%) пациента с образованием головки размером 14 см.

Ультразвуковое исследование

УЗИ проведено 19 пациентам. По данным УЗИ диагноз СППО заподозрен в 7 (36,8%) наблюдениях, у 6 (31,5%) пациентов выносили в заключение только факт наличия образования без предположения о его природе, в 5 (26,3%) наблюдениях писали о наличии нейроэндокринной опухоли поджелудочной железы. В 1 (5,4%) наблюдении образование в дистальных отделах хвоста поджелудочной железы диаметром 4 см не было выявлено из-за кисты селезенки (размер кисты достигал 7 см), которая располагалась непосредственно в воротах селезенки, поэтому все УЗ-характеристики проанализированы у 18 пациентов.

По данным УЗИ СППО определялась как гипоэхогенные (15; 83,3%) и изоэхогенные (3; 16,7%) образования с четкими контурами.

По структуре образования были однородные в 3 (16,7%) наблюдениях, когда размер образований был меньше 3 см. У остальных 15 (83,3%) пациентов выявляли неоднородные опухоли с кистозным компонентом (10; 55,6%), гиперэхогенной исчерченностью (3; 16,6%) и кальцинатами (2; 11,1%).

В режиме ЦДК 10 (55,6%) образований были умеренно васкуляризированные, при спектральном анализе преобладали артериальные сосуды. Сред.Нее значение Vmax – 0,16 ± 0,07 м/с (0,1 – 0,22), Vmin – 0,09 ± 0,04 (0,05 – 0,16), Ri – 0,43 ± 0,1 (0,27-0,54). Кровоток не регистрировался в 8 (44,4%) наблюдениях, при этом размеры образований варьировали в широких пределах от 3,1 см до 9,9 см (рис.30). Зависимости уровня васкуляризации от размеров или структуры образований выявлено не было.

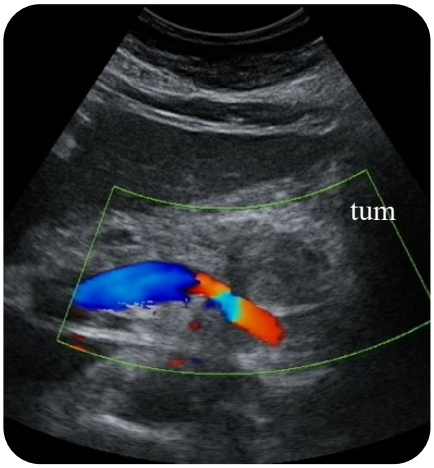

Рис.30. УЗ-изображение солидно-псевдопапиллярной опухоли поджелудочной железы

Гипоэхогенное образование (tum) тела-хвоста поджелудочной железы, с четкими контурами, неоднородной структуры, аваскулярное в режиме ЦДК.

Ультразвуковое исследование с контрастным усилением

Ультразвуковое исследование с контрастным усилением выполняли только одному пациенту с СППО. Образование было гипоконтрастным относительно паренхимы железы во все фазы исследования. В режиме «Максимального усиления» опухоль была также гипоконтрастна по сравнению с окружающими тканями, после включения функции «Флэш» происходило медленное равномерное накопление контраста в сосудах опухоли (рис.31).

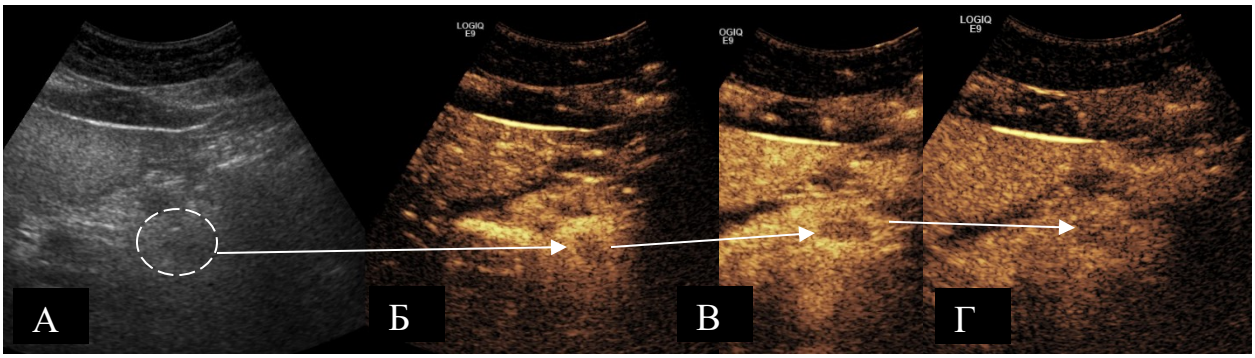

Рис.31. УЗ-изображение солидно-псевдопапиллярной опухоли головки поджелудочной железы.

А. В-режим. Гипоэхогенное объемное образование головки поджелудочной железы (обозначено пунктиром) с нечеткими контурами.

Б. Контрастное усиление. Артериальная фаза. Гипоконтрастное объемное образование головки поджелудочной железы (указано стрелкой).

В. Контрастное усиление. Паренхиматозная фаза. Гипоконтрастное объемное образование головки поджелудочной железы (указано стрелкой).

Г. Контрастное усиление. Венозная фаза. Гипоконтрастное объемное образование головки поджелудочной железы (указано стрелкой).

Эндоскопическое ультразвуковое исследование

ЭндоУЗИ выполнено 5 пациентам. Все образования были гипоэхогенные относительно интактной паренхимы, с четкими контурами неоднородной структуры за счет гиперэхогенной исчерченности в 3 (60%) наблюдениях и жидкостного компонента у 2 (40%) пациентов. Панкреатический рисунок в образованиях не прослеживался. В режиме ЦДК все опухоли были умеренно васкуляризированы, в структуре определялись единичные интранодулярные сосуды (рис.32). Спектральных анализ характеристик кровотока не проводили.

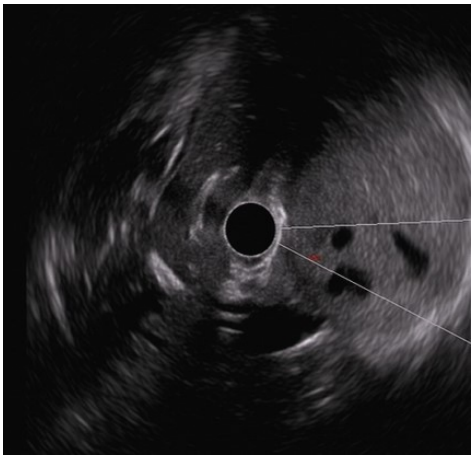

Рис.32. Изображение СППО при эндоУЗИ

Гипоэхогенное образование с четкими контурами, неоднородной структуры с наличием жидкостных полостей, умеренно васкуляризировано в режиме ЦДК.

Наличие СППО было предположено у 3 (60%) пациентов, в 1 наблюдении говорили о наличие аденокарциномы поджелудочной железы и 1 опухоли приняли за неорганное забрюшинное образование.

Компьютерная томография

МСКТ выполнено 18 пациентам. В нативную фазу кальцинаты были выявлены в 12 (66,7%) наблюдениях. Солидный компонент опухоли не отличался по плотности от паренхимы железы. Выделялась только жидкостная часть в 16 (88,9%) опухолях, которая более отчетливо дифференцировалась при контрастировании. В артериальную фазу исследования при проведении болюсного контрастного усиления солидный компонент накапливал контрастный препарат менее интенсивно у 16 (88,9%) пациентов (рис.33), чем паренхима поджелудочной железы, 1 (5,55%) опухоль была изоденсна, 1 (5,55%) - гиперденсна. Максимальное накопление отмечалось в венозную фазу, при этом опухоль была гиподенсна в 13 (72,2%) наблюдениях, изоденсна – 3 (16,7%), гиперденсна – 2 (11,1%).

В отсроченную фазу происходило медленное вымывание контрастного средства, 8 (44,4%) опухолей оставались при этом гиподенсными относительно паренхимы, 7 (38,9%) образований сливались м изображением паренхимы железы и 3 (16,7%) опухоли выглядели гиперденсными.

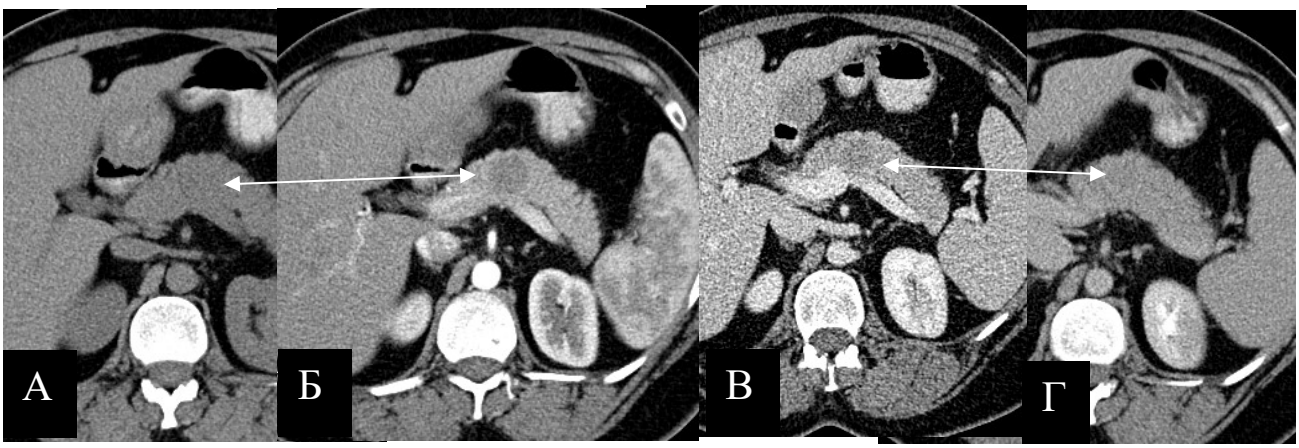

Рис.33. КТ-изображение СППО поджелудочной железы. КТ-томограммы, аксеальный срез

А. Нативное сканирование – образование изоденсно паренхиме поджелудочной железы (обозначено стрелкой).

Б. Артериальная фаза контрастного усиления – гиподенсное образование тела поджелудочной железы (обозначено стрелкой).

В. Венозная фаза контрастного усиления – гиподенсное образование тела поджелудочной железы (обозначено стрелкой).

Г. Отсроченная фаза контрастного усиления – образование изоденсно паренхиме поджелудочной железы (обозначено стрелкой).

График накопления контрастного препарата СППО относительно паренхимы железы представлен на диаграмме 11.

В таблице 21 приведены сводные данные по средним показателям ед.Н интактной ткани поджелудочной железы и опухолей во все фазы исследования, а также отношение плотности СППО к паренхиме железы.

По заключению МСКТ у 14 (77,8%) пациентов был поставлен предварительный диагноз СППО, в 2 (11,1%) наблюдениях предполагалось наличие неорганной забрюшинной опухоли и 2 (11,1%) опухоли приняли за цистаденокарциному.

Диаграмма 11
Кривая средней плотности паренхимы поджелудочной железы и СППО во все фазы МСКТ

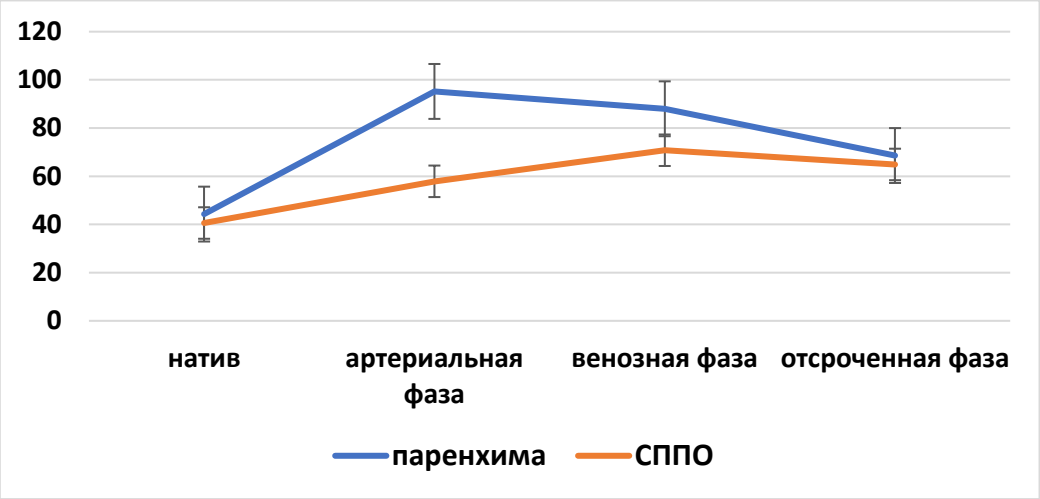

Таблица 21
Характеристики плотности опухоли и паренхимы железы в ед.Н при компьютерной томографии с болюсным контрастным усилением

Фазы КТ-исследования	**Нативная**	**Артериальная**	**Венозная**	**Отсроченная**
Образование (ед.Н)	40,6 ± 5,7	57,9 ± 7,8	70,8 ± 12,9	64,9 ± 12,6
Паренхима поджелудочной железы (ед.Н)	44,3 ± 10,6	95,2 ± 18,4	88,0 ± 12,5	68,6 ± 8,8
Отношение ед.Н образование/паренхима	0,96 ± 0,23	0,64 ± 0,19	0,82 ± 0,12	0,95 ± 0,16

Магнитно-резонансная томография

МРТ было проведено у 11 пациентов с СППО. В 10 (90,9%) наблюдениях образования характеризовались как кистозно-солидные с различным соотношением компонентов. Только у 1 (9,1%) пациента образование размером 2,2 см было однородной

солидной структуры. СППО определяли, как участки измененного сигнала, гипоинтенсивные на Т1 взвешенных изображениях и E-THRIVE последовательностях. На Т2 взвешенных изображениях без и с погашением сигнала от жира, а также STIR последовательностях СППО были гиперинтенсивные по сравнению со здоровой паренхимой (рис.34). МРТ дало возможность определить мелкие жидкостные лакуны образования и дифференцировать их геморрагическое содержимое, которое определялось в виде гиперинтенсивного МР-сигнала в Т1-FFE В.И. и гипоинтенсивного неоднородного - в Т2 В.И., что объясняется значительным парамагнитным эффектом метгемоглобина. При проведении ДВИ отмечалось ограничение диффузии. Контрастирование проводили в 4 (36,3%) наблюдениях, солидный компонент прогредиентно умеренно накапливал контрастный препарат максимально в венозную фазу.

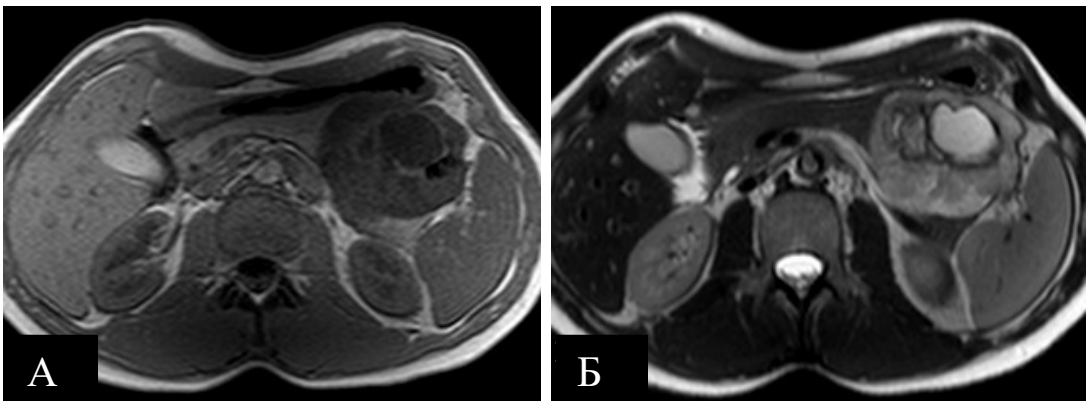

Рис.34. МР-изображение СППО

А. В хвосте поджелудочной железы кистозно-солидная опухоль сниженной интенсивности сигнала с жидкостными полостями, в структуре которых прослеживается гиперинтенсивный компонент – метгемоглобин. Аксиальный срез, Т1 ВИ

Б. В хвосте поджелудочной железы кистозно-солидная опухоль повышенной интенсивности сигнала с жидкостными полостями, в структуре которых прослеживается гипоинтенсивный компонент – метгемоглобин. Аксиальный срез, Т2 ВИ

По данным МРТ СППО были заподозрены в 8 (72,7%) наблюдениях. У остальных (3; 27,3%) пациентов предполагалось наличие нейроэндокринных опухолей.

3.4. Метастазы почечно-клеточного рака поджелудочной железы

Проанализированы результаты обследования 5 пациентов с гистологически подтвержденным диагнозом – метастазы почечно-клеточного рака в поджелудочную железу.

Общая характеристика образований:

- Образования были локализованы в головке (2;40,0%), теле (1;20,0%) и хвосте (40,0%).
- Размеры образований были в пределах 1,0-5,0 см, средний размер составил 2,9 ± 1,56 см.
- В 1 (20,0%) выявлена панкреатическая гипертензия с блоком на уровне головки.

Ультразвуковое исследование

УЗИ было выполнено 3 пациентам. По заключениям метастатическое поражение заподозрено в 2 (66,7%) наблюдениях, а у 1 (33,3%) заподозрили наличие нейроэндокринной опухоли.

При стандартном ультразвуковом сканировании в В-режиме вторичные опухоли поджелудочной железы в 3 наблюдениях представляли собой образования сниженной эхогенности, с нечеткими контурами, вокруг визуализировали гипоэхогенный ободок (в 2 наблюдениях 66,7%), характерный для метастатических поражений. Структура опухоли зависела от размеров образования. Однородный характер выявлен в 1 образовании размером менее 2,0 см. В 2 образованиях размером более 2.0 см визуализировались гипоэхогенные участки некроза в центре опухоли.

В режиме ЦДК метастазы почечно-клеточного рака были гиперваскулярными, при этом сосудистый рисунок не был упорядоченным. В опухолях, превышающих 2 см в диаметре (у 3 пациентов 75%) четко определяли хаотично расположенные преимущественно артериальные интранодулярные сосуды (рис.35). Линейные скорости кровотока варьировали в широких пределах от 0,16 м/с до 0,41 м/с (средние значения 0,25 ± 0,14 м/с), при этом всегда отмечались низкие показали резистивности: RI = 0,43-0,49 (0,44 ± 0,03).

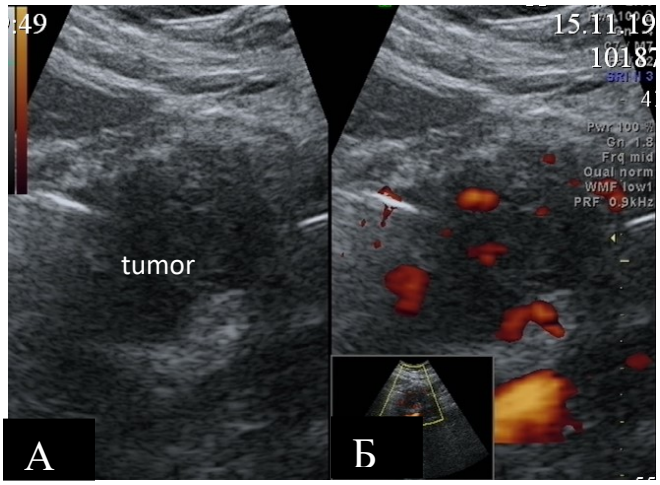

Рис.35. УЗ-изображение метастаза почечноклеточного рака в поджелудочной железе

А. В головке поджелудочной железы гипоэхогенное образование (tumor) с нечеткими контурами, относительно однородной структуры. В-режим.

Б. Гиперваскулярное образование в режиме ЦДК.

Ультразвуковое исследование с контрастным усилением

Ультразвуковое исследование с контрастным усилением выполняли только одному пациенту с метастазом почечно-клеточного рака поджелудочной железы. Образование активно накапливало контрастный препарат в раннюю артериальную фазу практически одновременно с контрастирование селезеночной артерии. Максимальное накопление происходит в артериальную фазу с последующим вымыванием за 10-15 сек. В венозную и отсроченную фазу образование полностью сливалось с паренхимой поджелудочной железы. В режиме «Максимального усиления» опухоль была гипоконтрастна по сравнению с окружающими тканями, а после включения функции «Флэш» происходило более быстрое накопление контраста в сосудах опухоли (рис.36).

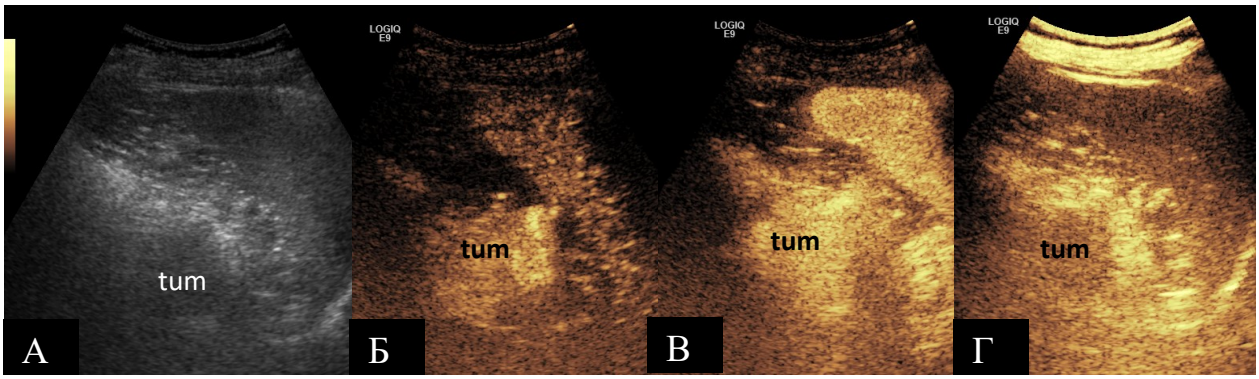

Рис.36. УЗ-изображение метастаза почечноклеточного рака поджелудочной железы.

А. В-режим. Гипоэхогенная опухоль (tum) хвоста поджелудочной железы с нечеткими контурами.

Б. Контрастное усиление. Ранняя артериальная фаза. Гиперконтрастное образование (tum) с нечеткими контурами.

В. Контрастное усиление. Паренхиматозная фаза. Гиперконтрастное образование (tum) с нечеткими контурами.

Г. Контрастное усиление. Режим «Максимальное усиление». Гипоконтрастное образование (tum) хвоста поджелудочной железы

Эндоскопическое ультразвуковое исследование

ЭндоУЗИ проводили в 3 наблюдениях. Все ультразвуковые характеристики совпадали с трансабдоминальными критериями. Метастазы выглядели как гипоэхогенные образования с нечеткими контурами неоднородной структуры с жидкостными зонами в центре. Более отчетливо при эндоУЗИ можно было оценить внутреннюю структуру очагов, размером менее 20 см (рис.37). Также у 2 (66,7%) пациентов визуализировался гипоэхогенный ободок, характерный для вторичных очагов. Все образования были гиперваскуляризированы, с множественными интранодулярными сосудами.

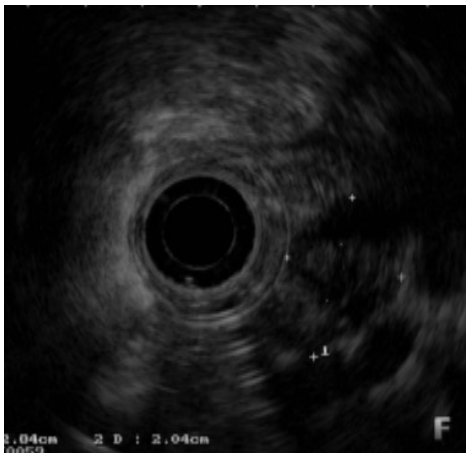

Рис.37. Изображение метастаза почечноклеточного рака в поджелудочной железе при эндоУЗИ.

Гипоэхогенное образование (обозначено пунктиром) с нечеткими контурами, неоднородной структуры с наличием жидкостных зон (обозначено стрелкой).

В 2 (66,7%) заключениях было описано метастатическое поражение поджелудочной железы, у 1 (33,3%) предполагали наличие нейроэндокринной неоплазии.

Компьютерная томография

При КТ-исследовании во всех 5 наблюдениях в нативную фазу метастатические опухоли сливались с паренхимой поджелудочной железы и заподозрить наличие патологии можно было только по неровности контура органа. В артериальную фазу исследования при проведении болюсного контрастного усиления метастазы почечно-клеточного рака определяли, как гиперваскулярные образования. В опухолях более 1,5 см выявляли единичные или множественные гиподенсные зоны некроза в центре. В более позднюю венозную и отсроченные фазы наблюдали снижение плотности образования, очаги сливались с изображением паренхимы железы (рис.38).

График накопления контрастного препарата метастазами почечно-клеточного рака относительно паренхимы железы представлен на диаграмме 12.

Рис.38. КТ-изображения метастаза почечноклеточного рака в поджелудочной железе.

А. Аксиальный срез, нативное сканирование. Опухоль головки поджелудочной железы (обозначена пунктиром) изоденсна паренхиме.

Б. Аксиальный срез, артериальная фаза контрастного усиления. Гиперденсная опухоль (обозначена стрелками) неоднородной структуры с участками сниженной плотности.

В. Аксиальный срез, венозная фаза контрастного усиления. Практически изоденсная опухоль (обозначена пунктиром) с гиподенсными жидкостными полостями.

Г. Аксиальный срез, отсроченная фаза контрастного усиления. Изоденсная опухоль (обозначена стрелками).

Диаграмма 12
Кривая средней плотности паренхимы поджелудочной железы и метастазов почечно-клеточного рака во все фазы МСКТ

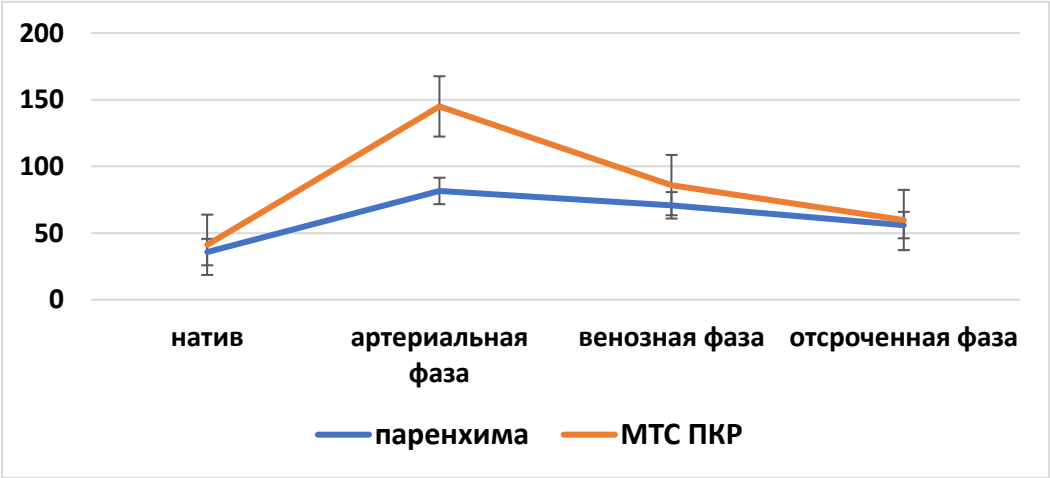

В таблице 22 приведены сводные данные по средним показателям ед.Н интактной ткани поджелудочной железы и опухолей во все фазы исследования, а также отношение плотности метастазов к паренхиме железы.

Таблица 22
Характеристики плотности почечно-клеточного рака и паренхимы железы в ед.Н при компьютерной томографии с болюсным контрастным усилением

Фазы КТ-исследования	**Нативная**	**Артериальная**	**Венозная**	**Отсроченная**
Образование (ед.Н)	41,2 ± 4,1	145,0±22,0	86,0±11,92	59,8±8,20
Паренхима поджелудочной железы (ед.Н)	35,7 ± 5,3	81,6±14,47	70,8±6,61	56,0±8,34
Отношение ед.Н образование/паренхима	1,18±0,28	1,8±0,28	1,21±0,11	1,07±0,01

У 4 (80,0%) пациентов по заключению КТ был поставлен диагноз метастатическое поражение поджелудочной железы и только в 1 (20%) случае предположили наличие нейроэндокринной опухоли.

Магнитно-резонансная томография

При МРТ метастазы почечно-клеточного рака (у 3 пациентов) выглядели как гипоинтенсивные образования по сравнению с неизмененной тканью поджелудочной железы на Т1 взвешенных изображениях, однородной структуры или с гиперинтенсивным ободком по периферии. На Т2 взвешенных изображениях и STIR последовательностях вторичные опухоли были гиперинтенсивные по сравнению со здоровой паренхимой. Накопление контрастного препарата (в 2 наблюдениях 66,7%) метастазами было неравномерное, наиболее интенсивное в артериальную фазу так же, как при компьютерной томографии (рис.39).

По данным МРТ метастаз почечно-клеточного рака был заподозрен только в 1 (33,3%) наблюдении. У других пациентов предполагалось наличие других опухолей: нейроэндокринной - 1 (33,3%) и внутрипротоковой папиллярно-муцинозной - 1 (33,3%).

По данным МРТ метастаз почечно-клеточного рака был заподозрен только в 1 (33,3%) наблюдении. У других пациентов предполагалось наличие других опухолей: нейроэндокринной - 1 (33,3%) и внутрипротоковой папиллярно-муцинозной - 1 (33,3%).

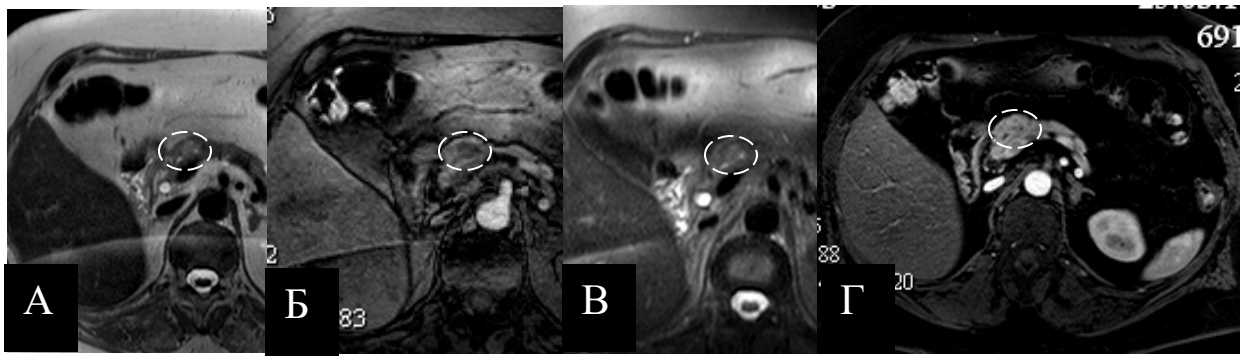

Рис.39. МР-изображение метастаза почечно-клеточного рака в поджелудочной железе

А. Аксеальный срез, Т2 ВИ. Опухоль повышенной интенсивности сигнала (обозначена пунктиром) неоднородной структуры.

Б. Аксеальный срез, Т1 ВИ. Опухоль сниженной интенсивности сигнала (обозначена пунктиром) неоднородной структуры с нечеткими контурами.

В. Аксеальный срез, STIR последовательности. Опухоль повышенной интенсивности сигнала (обозначена пунктиром) неоднородной структуры.

Г. Артериальная фаза, контрастного усиления. Отмечается гетерогенное накопление контрастного препарата опухолью (обозначена пунктиром).

***

Во второй главе представлена семиотика солидных опухолей поджелудочной железы (аленокарциномы, нейроэндокринных опухолей, солидно-псевдопапиллряной опухоли, метастазов почечноклеточного рака) по данных инструментальных методов исследования (УЗИ, МСКТ, МРТ, УЗИ).

Глава 4

Дифференциальная диагностика солидных опухолей поджелудочной железы

На современном уровне развития диагностики клиницистам важно не только получить информацию о факте наличия образования, но и предположить его морфологическое строение [Лядов В.К. с соавт., 2012]. Для проведения дифференциальной диагностики необходимо выделение наиболее значимых диагностических критериев для каждой нозологии [Араблинский А.В. с соавт., 2012; Касаткина Е.А. с соавт., 2014].

Проанализировав зависимость пола, возраста и среднего размера выявляемых образований от нозологической формы, получили следующие результаты, представленные в таблице 23.

Таблица 23
Сопоставление данных по полу, возрасту, среднему размеру и локализации солидных образований поджелудочной железы

Показатели	ПАК	НЭН	МТС ПКР		СППО
Пол м/ж	37% / 63%	23% / 77%	40% / 60%	p<0,01	8% / 92%
Возраст	60,5 ± 11,5	48,5 ± 13,8	61,2 ± 7,6	p<0,01	33,8 ± 9,2
Ср. размер (см)	3,4 ± 9,7	2,95 ± 1,6	2,9 ± 1,56		6,1 ± 3,8

Достоверные отличия (*p <0,01) получены только для солидно-псевдопапиллярных опухолей по полу и по возрасту в отличие других образований. Это подтверждается данными литературы, где молодой возраст и женский пол являются одними из дифференциально-диагностических критериев СППО [Papavramidis T.et al., 2005].

Достоверной разницы в размерах образований выявлено не было. По локализации достоверную разницу получили только при протоковой аденокарциноме, которая чаще выявлялась в головке поджелудочной железы, что не противоречит литературным данным [Паклина О.В., 2009].

Выявление панкреатической гипертензии оказалось также наиболее значимо для дифференциальной диагностики аденокарцином поджелудочной железы (диагр.13). В ряде работ показано, что именно панкреатическая гипертензия может быть первым признаком

рака за много месяцев до начала клинических проявлений [Араблинский А.В., 2013; Gangi S. et al., 2009].

Диаграмма 13

Выявление признака панкреатической гипертензии при новообразованиях поджелудочной железы

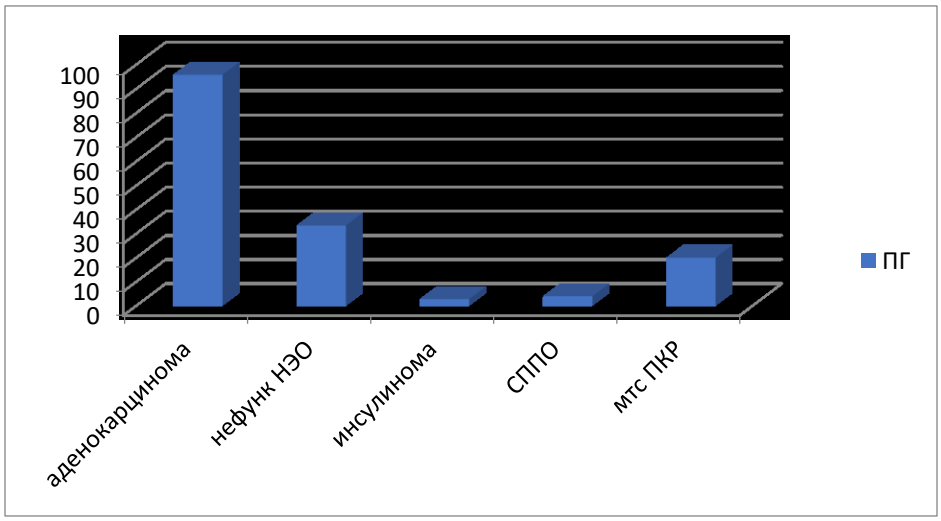

Диагностическая информативность панкреатической гипертензии в дифференциальной диагностике солидных опухолей поджелудочной железы представлена в таблице 24.

Таблица 24

Диагностическая информативность наличия панкреатической гипертензии в случае аденокарциномы поджелудочной железы

Показатели диагностической информативности	**Чувст-ть**	**Спец-ть**	**Точн-ть**	**ПЦ+**	**ПЦ-**	**ОП+**	**ОП-**
Панкреатическая гипертензия	96,7%	86,8%	91,2%	85,5%	97,1%	7.37	0,038

Высокие показатели чувствительности и прогностической ценности отрицательного результата свидетельствуют о малом количестве ложноотрицательных результатов и позволяют рекомендовать использовать расширение панкреатического протока в качестве скринингового признака, что подтверждает отношение правдоподобия положительного результата, которое показывает на отсутствие данного критерия у здоровых лиц.

Относительно низкие показатели специфичности и прогностической ценности положительного результата говорят о возможной гипердиагностике аденокарцином, если ориентировать только на основе наличия панкреатической гипертензии, так как этот признак может быть выявлен и у пациентов с хроническим панкреатитом [Араблинский с соавт., 2016]. Именно поэтому в выявлении и дифференциальной диагностике опухолей нельзя опираться на какой-либо один признак и даже один метод [Bang J.Y. et al., 2014].

В результате проведенного анализа были определены наиболее значимые дифференциально-диагностические признаки солидных опухолей поджелудочной железы по данным УЗИ, эндоУЗИ, КТ и МРТ. Обобщенные данные лучевых характеристик представлены в таблице 25.

Из таблицы 25 видно, что диагностические методы, основанные на ультразвуковом сканировании, характеризуют опухоли поджелудочной железы достаточно схоже. Однако приближение датчика к опухоли при эндоУЗИ позволяет лучше оценить структуру и васкуляризацию образований (диагр. 14 и 15).

Таблица 25

Наиболее чувствительные лучевые критерии дифференциальной диагностики солидных опухолей поджелудочной железы

Критерии	Адено-карциномы	Нейроэндокринные		СППО	МТС ПКР
		нефунк-е	функц-е		
Панкреат. гипертензия	Да (95,8%)	Да (33,3%)	Да (2,8%)	Да (4,0%)	Да (20,0%)
УЗИ: эхогенность	Гипоэхог. (100%)	Гипоэхог. (95,2%)	Гипоэхог. (76,0%)	Гипоэхог. (83,3%)	Гипоэхог. (100%)
контуры	Нечеткие (100%)	Четкие (100%)	Четкие (76,0%)	Четкие (100%)	Нечеткие (100%)
структура	Однородн (93,5%)	Однородн. (52,4%)	Однородн. (80,0%)	Неоднородн. (83,3%)	Неоднородн (66,7%)
васкуля-ризация	Аваскулярные (82,6%)	Васкуляр-е (умерен. и гипер) (76,2%)	Васкуляр-е (умерен. и гипер.) (60,0%)	Васкуляр-е (умеренно) (55,6%)	Васкуляр-е (гипер.) (100%)
спектр интранодул.	–	0,24-0,12-0,48 (м/с)	–	0,16-0,09-0,43 (м/с)	0,25-0,13-0,44 (м/с)
Эндо-УЗИ: эхогенность	Гипоэхог. (100%)	Гипоэхог. (100%)	Гипоэхог. (100%)	Гипоэхог. (100%)	Гипоэхог. (100%)
контуры	Нечеткие (68,4%)	Четкие (100%)	Четкие (100%)	Четкие (100%)	Нечеткие (100%)
структура	Неоднородн. (78,9%)	Неоднородн. (61,5%)	Неоднородн. (100%)	Неоднородн. (60,0%)	Неоднородн. (100%)
васкуля-ризация	Аваскулярные (100%)	Васкуляр-е (умеренно) (100%)	Васкуляр-е (умерен. и гипер.) (100,0%)	Васкуляр-е (умеренно) (100%)	Васкуляр-е (гипер.) (100%)
КТ: кальцинаты	Нет (0%)	Да (9,6%)	Да (2,6%)	Да (66,7%)	Нет (0%)
нативная фаза	Изоденсные (100%)	Изоденсные (100%)	Изоденсные (100%)	Изоденсные (100%)	Изоденсные (100%)
артериальн. фаза	Гиподенсн. (95,0%)	Гиперденсн. (90,4%)	Гиперденсн. (92,7%)	Гиподенсн. (88,9%)	Гиперденсн. (100%)
венозная фаза	Гиподенсн. (90,2%)	Гиперденсн. (81,0%)	Гиперденсн. (75,6%)	Гиподенсн. (72,2%)	Гиперденсн. (80,0%)
отсроченн. фаз	Гиподенсн. (46,3%)	Гиперденсн. (90,4%)	Изоденсные (100%)	Гиподенсные (44,4%)	Изоденсные (100%)
структура	Однородная (86,4%)	Неоднорн. (57,2%)	Однородн. (97,4%)	Неоднородн. (88,9%)	Неоднородн (60,0%)
МРТ: структура	Солидные (100%)	Солидные (100%)	Солидные (87,9%)	Кист.-солидн. (90,9%)	Солидные (100%)
Т1	Гипоинт. (60,0%)	Гипоинт. (75,0%)	Гипоинт. (84,8%)	Гипоинт. (100%)	Гипоинт. (100%)
Т2	Гиперинт. умеренно (100%)	Гиперинт. (66,7%)	Гиперинт. (60,6%)	Гиперинт. (100%)	Гиперинт. (100%)
ДВИ	Огран. Диф. (90,0%)	Огран. Диф. (100%)	Огран. Диф. (100%)	Огран. Диф. (100%)	Огран. Диф. (100%)
контрастное исследовани е	Плохое накопление макс. в венозную фазу (100%)	Гетерогенн. накопление в разные фазы без четкой тенденции (100%)	Гетерогенн. накопление макс. в артериальную фазу (100%)	Гетерогенн.нак опление макс. в венозную фазу (100%)	Гетерогенн. накоплние макс. в артериальную фазу (100%)

Диаграмма 14

Выявление неоднородности в структуре опухоли при ультразвуковых методах исследования

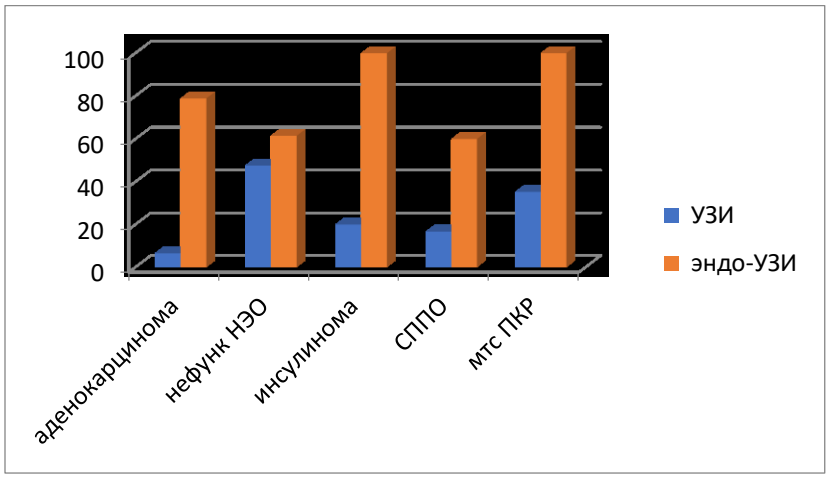

Диаграмма 15

Выявление васкуляризации опухоли при ультразвуковых методах исследования

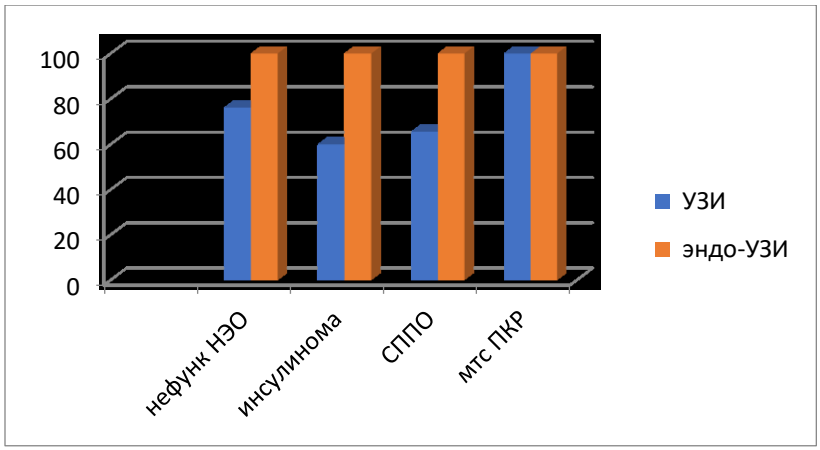

К сожалению, большинство критериев оценки субъективны. Для объективизации полученных данных проведен расчёт характеристик накопления опухолями контрастного вещества при компьютерной томографии и отношение показателей плотности опухоли к паренхиме железы во все фазы сканирования. Сводные данные представлены в таблице 26.

Таблица 26
Характеристики плотности солидных опухолей относительно паренхимы поджелудочной железы в ед.Н при компьютерной томографии с болюсным контрастным усилением

Вид образования	Нативная	Артериальная	Венозная	Отсроченная
ПАК	0,96 ± 1,5	**0,76 ± 0,14**	**0,75 ± 0,15**	0,94 ± 0,22
СППО	0,96 ± 0,23	**0,64 ± 0,19**	**0,82 ± 0,12**	0,95 ± 0,16
		↕ p≤0.01	**↕ p≤0.01**	
нНЭН	1,07 ± 0,20	**1.31 ± 0,26**	**1,32 ± 0,27**	1,24 ± 0,30
фНЭН	1,10 ± 0,19	**1.33 ± 0,27**	**1,29 ± 0,24**	1,20 ± 0,34
МТС ПКР	1,18±0,28	**1,8±0,28**	**1,21±0,11**	1,07±0,01

Гиповаскулярные аденокарциномы и солидно-псевдопапиллярные опухоли меньше накапливали контрастный препарат по сравнению с гиперваскулярными нейроэндокринными образованиями и метастатическими опухолями.

Достоверные отличия (p≤0.01) получили при сравнении показателей накопления контрастного препарата опухолями в артериальную (диагр. 16) и венозную (диагр. 17). Более наглядно данные изменения представлены на диаграмме 18.

Диаграмма 16
Накопление контрастного вещества солидными опухолями поджелудочной железы в артериальную фазу МСКТ

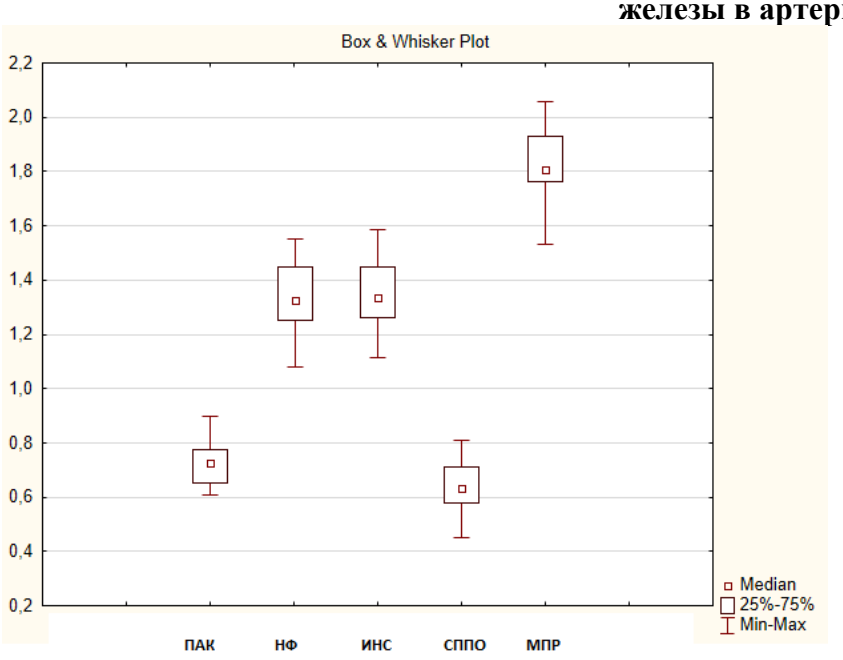

Диаграмма 17
Накопление контрастного вещества солидными опухолями поджелудочной железы в венозную фазу МСКТ

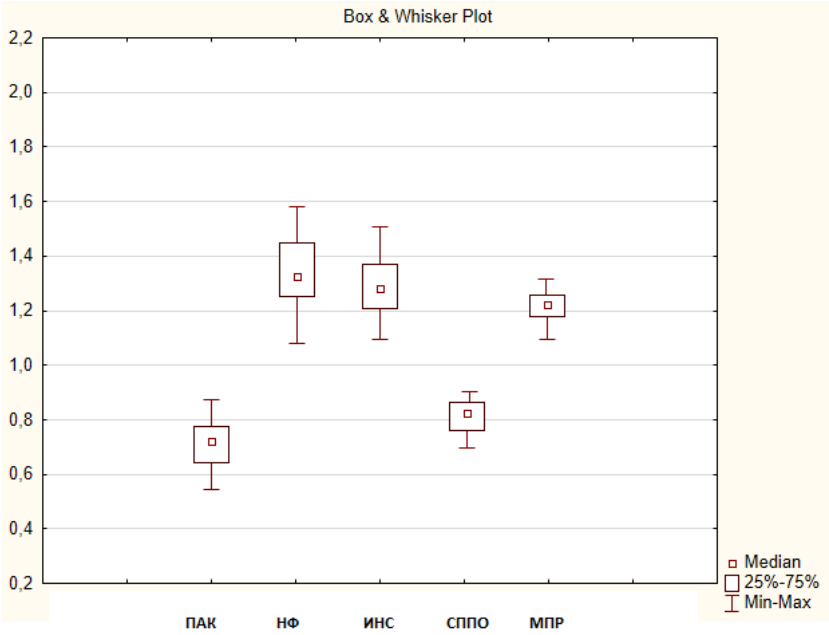

Диаграмма 18
График накопления контрастного вещества паренхимой поджелудочной железы и солидными опухолями во все фазы МСКТ

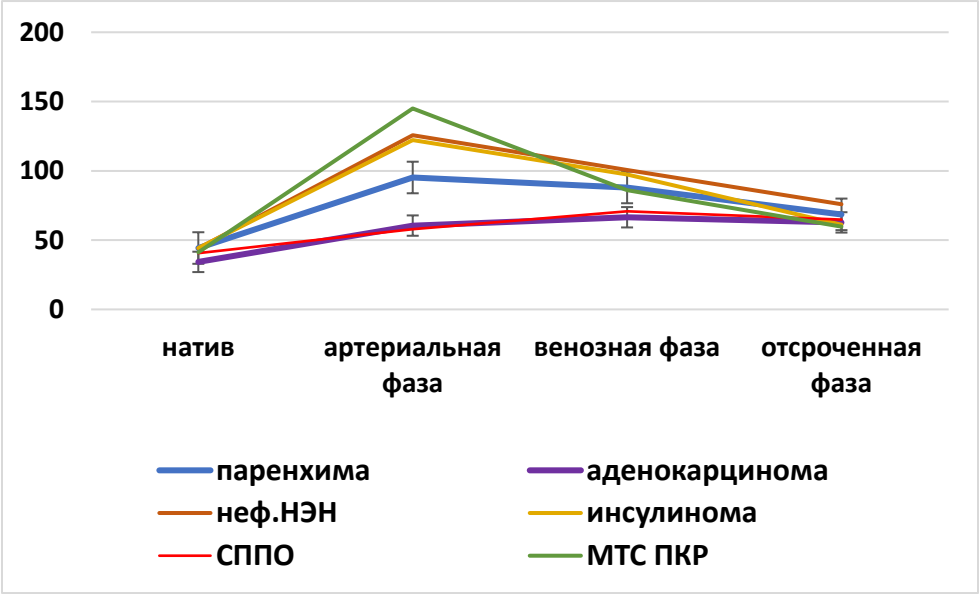

При сравнении истинных значений плотности опухолей мы получили те же достоверные отличия, однако в данном представлении нет возможности по одному показателю сравнить плотность с паренхимой и динамику накопления (таб. 27).

В ряде научных работ описывали только абсолютные значения плотностей опухоли или сравнение абсолютных значений опухоли и паренхимы [Захарова О.П., 2014; Макеева-Малиновская Н.Ю., 2014]. Проведенный анализ показывает рациональность применения относительных значений плотности опухолей к паренхиме железы как для научных целей, так и для формирования дифференциально диагностических таблиц для практического применения.

Таблица 27
Характеристики плотности солидных опухолей в ед.Н при компьютерной томографии с болюсным контрастным усилением

Фазы КТ-исследования	Нативная	Артериальная	Венозная	Отсроченная
Аденокарцинома	34,3 ± 6,2	60,5 ± 16,2	66,5 ± 16,8	62,8 ± 13,8
Нефункционирующие нейроэндокринные опухоли	39,4 ± 8,9	148,6 ± 25,6	101,2 ± 23,3	72,5 ± 18,0
Функционирующие Нейроэндокринные опухоли	44,3 ± 10,7	122,2 ± 31,1	97,4 ± 23,2	61,2 ± 12,2
Солидно-псевдопапиллярная опухоль	40,6 ± 5,7	57,9 ± 7,8	70,8 ± 12,9	64,9 ± 12,6
Метастазы почечно-клеточного рака	41,2 ± 4,1	145,0±22,0	86,0±11,92	59,8±8,20

Наиболее значимые ошибки дифференциальной диагностики были при оценке протоковых аденокарцином, когда говорили о наличие псевдотуморозных изменений. Учитывая отсутствие группы сравнения больных хроническим панкреатитом, нам удалось рассчитать только показатели чувствительности методов в выявлении рака поджелудочной железы на дооперационном этапе, представленные в таблице 28.

Таблица 28
Диагностическая информативность в выявлении протоковой аденокарциномы

Метод исследования	УЗИ	МСКТ	МРТ	ЭндоУЗИ
Чувствительность	86,8%	95,1%	93,3%	78,9%

Если говорить об **аденокарциноме, как о гипоэхогенном, аваскулярном, при УЗИ и эндоУЗИ, гиподенсном образовании с нечеткими контурами, плохо накапливающем контрастный препарат при МСКТ и выявляющемся при МРТ, как умеренно гиперинтенсивный очаг на Т2 ВИ с ограничением диффузии на ДВИ**, **т.е. оценивать опухоль одновременно по всем лучевым характеристикам, то чувствительность в выявлении протоковой аденокарциномы при комплексном подходе повышается до 98,4%.** Наиболее информативным является последовательное сочетание методик КТ+МРТ+УЗИ или эндоУЗИ. Подборные данные представлены в таблице 29.

Таблица 29
Чувствительность в выявлении протокой аденокарциномы при различных сочетаниях инструментальных методов диагностики на дооперационном этапе

Методики	Чувствительность
УЗИ+КТ	95,1%
УЗИ + МРТ	93,3%
КТ+МРТ	96,9%
УЗИ+эндоУЗИ	86,8%
КТ+эндоУЗИ	95,1%
МРТ+эндоУЗИ	95,3%
УЗИ+КТ+МРТ	96,9%
УЗИ +КТ+эндоУЗИ	95,3%
УЗИ+МРТ+эндоУЗИ	95,2%
КТ+МРТ+эндоУЗИ	96,9%
Все методики	**98,4%**

При выявлении образования с характерными описанными признаками аденокарциномы в сочетании с расширением панкреатического протока дифференциальная диагностика с другими солидными опухолями поджелудочной железы уже не так сложна,

что подтверждают рассчитанные показатели диагностической информативности инструментальных методов в дифференциальной диагностике протоковой аденокарциномы (табл.30).

Таблица 30
Диагностическая информативность в дифференциальной диагностике протоковой аденокарциномы поджелудочной железы

Показатели информ-ти	Чувст-ть	Специф-ть	Точность	ПЦ+	ПЦ-	ОП+	ОП-
МСКТ	82,0%	95,8%	90,9%	91,4%	90,7%	19,7	0,19
МРТ	85,7%	95,8%	93,5%	85,7%	95,8%	20,5	0,14
УЗИ	92,6%	90,4%	91,5%	90,4%	92,6%	9,73	0,08
ЭндоУЗИ	86,7%	78,2%	81,5%	72,2%	90,0%	3,9	0,17

Как видно из таблицы 30 и диаграммы 19, традиционное УЗИ обладает набольшей чувствительностью в дифференциальной диагностике протоковой аденокарциномы, однако в таблице 28 показано, что УЗИ имеет низкую чувствительность в выявлении данной опухоли, поэтому метод должен испоьзоватться в качестве уточняющего для оценки именно структуры и характеристик уже выявленных образований, а не являться методом первичного скрининга. Относительно заниженные цифры чувствительности МСКТ, МРТ и эндоУЗИ по сравнению с трансабдоминальным УЗИ связаны с постановкой диагноза внутрипротоковой папиллярно-муцинозной опухоли вместо аденокарциномы. По данным УЗИ данный нозологический тип имеет ряд особенностей и редко включается в дифференциально диагностический ряд при подозрении на рак.

Диаграмма 19

Сравнение показателей диагностической информативности в диагностике протоковых аденокарцином поджелудочной железы

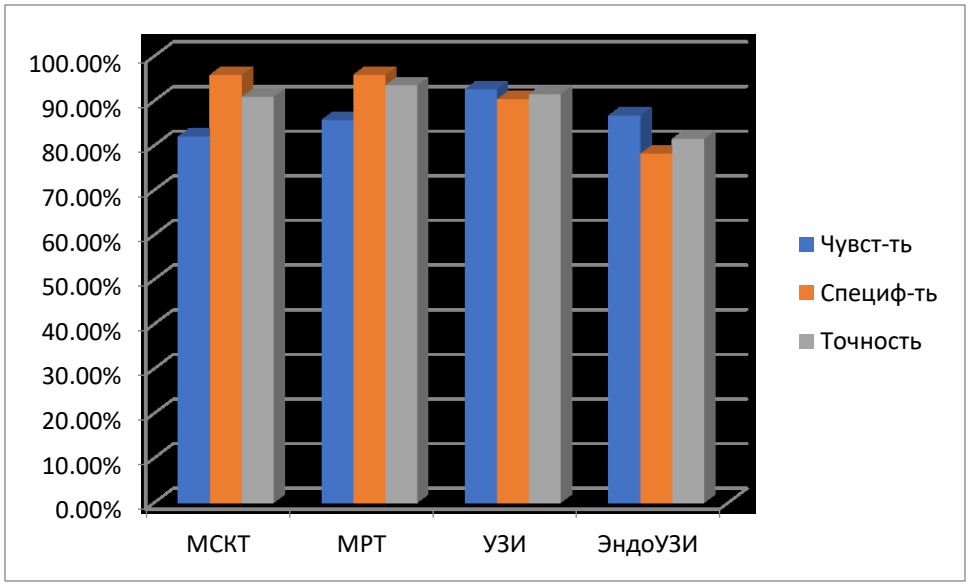

Низкие показатели специфичности и прогностической ценности положительного результата эндоУЗИ свидетельствуют о гипердиагностике аденокарцином и большом количестве ложноположительных результатов. Поэтому в сомнительных ситуациях, при проведении дифференциальной диагностики следует дополнить эндоУЗИ прицельной биопсией, которое доказало свою высокую точность [Павлов П.В. с соавт., 2016; Kameta E. et al., 2016;].

Помимо выявления аденокарцином сложной проблемой является поиск функционирующих нейроэндокринных опухолей. В нашем исследовании в связи с отсутствием контрольной группы и невозможности оценки истинно отрицательных и ложно положительных результатов, были рассчитаны показатели только чувствительности в выявлении функционирующих нейроэндокринных опухолей (инсулином) поджелудочной железы, представленные в таблице 31.

Таблица 31
Диагностическая информативность в выявлении инсулином

Метод исследования	УЗИ	КТ	МРТ	эндоУЗИ
Чувствительность	80,6%	92,7%	97,1%	92,8%

Низкие показатели чувствительности УЗИ в связи с большим количеством ложноотрицательных результатов соответствуют литературным данным, в которых УЗИ остается малочувствительным (52-82%) к выявлению функционирующих НЭО (инсулином) вследствие их малых размеров, изоэхогенной структуры относительно ткани поджелудочной железы структуры и труднодоступной локализации [Черноусов А.Ф. с соавт., 2013; Дедов И.И., с соавт., 2014]

К сожалению, плохая осведомленность врачей амбулаторного этапа о данной патологии, а также использование в качестве скринингового метода УЗИ приводит к тому, что пациентам на протяжении многих лет не могут поставить правильный диагноз [Кригер А.Г. с соавт. 2016]. Рациональнее при подозрении на наличие эндокринных опухолей сразу проводить МРТ, обладающую наибольшей чувствительностью, как в нашем исследовании, так и по мнению других авторов [Semelka R.C. et al., 2000; Kartalis N. et al., 2015]. По нашим данным наиболее информативными для выявления инсулином в поджелудочной железе была МРТ с использованием последовательности e-THRIVE (T1 weighted high resolution isotropic volume examination, T1-взвешеные изображения высокого разрешения с изотропным вокселем, с подавлением сигала от жира) и диффузионно-взвешенные последовательности с использованием нескольких факторов диффузии (значения b=0, 600, 800, 1000). T1-взвешенные изображения с подавлением сигнала от жира в режиме e-THRIVE имеют высокое пространственное разрешение при наименьшей возможной толщине среза (1 мм для 3,0 Тл), гомогенное подавление сигнала от жира, данные собираются на одной задержке дыхания, что сводит к минимуму вероятность смещения положения срезов, как при исследовании на нескольких задержках дыхания или при синхронизации с датчиком дыхания (trigger), или положением диафрагмы (track). При невозможности проведения МРТ следует использовать в качестве альтернативной методики МСКТ, которая также доказала свою высокую чувствительность.

Информативность эндоУЗИ в топической диагностике инсулином в нашем исследовании не противоречит литературе, где она достигает 95% [Téllez-Ávila F.I. et al., 2015]. Однако, ввиду его инвазивности и высокой операторазависимости, считаем, что метод должен применяться в качестве дополняющей и уточняющей методики после проведения МРТ или МСКТ, а не как метод первичной диагностики опухолевого поражения поджелудочной железы, что согласуется с мнением D.L. Bushnell с соавт. (2011) [Bushnell D.L. et al., 2011].

Для составления наиболее оптимального алгоритма дооперационного обследования пациентов с органическим гиперинсулинизмом рассчитали показатели чувствительности сочетаний различных методик (табл.32.).

Таблица 32

Чувствительность в выявлении инсулином при различных сочетаниях инструментальных методов диагностики на дооперационном этапе

Методики	**Чувствительность**
УЗИ+КТ	93,3%
УЗИ + МРТ	97,4%
КТ+МРТ	97,6%
УЗИ+эндоУЗИ	87,5%
КТ+эндоУЗИ	92,8%
МРТ+эндоУЗИ	97,2%
УЗИ+КТ+МРТ	97,7%
УЗИ +КТ+эндоУЗИ	93,4%
УЗИ+МРТ+эндоУЗИ	97,5%
КТ+МРТ+эндоУЗИ	97,6%
Все методики	**97,8%**

Полученные данные использовали при разработке алгоритма.

Проводя сравнение лучевой семиотики **нейроэндокринных опухолей** их можно охарактеризовать, как **гипо- или изоэхогенные образования, с четкими контурами при УЗИ и эндоУЗИ, гиперденсные в артериальную фазу на МСКТ, с ограничением диффузии на МРТ, могут быть неоднородными за счет участков некрозов.** Учитывая эти параметры, рассчитали показатели информативности в дифференциальной диагностике нейроэндокринных опухолей поджелудочной железы, представленные в таблице 33 и на диаграмме 20.

Таблица 33
Диагностическая информативность в дифференциальной диагностике нейроэндокринных опухолей поджелудочной железы

Показатели информ-ти	Чувств-ть	Специф-ть	Точн-ть	ПЦ+	ПЦ-	ОП+	ОП-
МСКТ	89,4%	94,3%	91,8%	94,4%	89,2%	15,8	0,11
МРТ	90,2%	84,0%	87,8%	90,2%	84,0%	5,64	0,11
УЗИ	69,0%	88,7%	80,0%	82,8%	78,3%	6,10	0,34
ЭндоУЗИ	76,4%	94,7%	86,1%	92,8%	81,8%	14,5	0,24

Наиболее точным методом дифференциальной диагностики нейроэндокринных неоплазий является МСКТ, что подтверждает высокий показатель прогностической ценности положительного и отрицательного результата. Большое количество ложноположительных результатов при МРТ объясняет низкую специфичность методики. Связано это с гипердиагностикой нейроэндокринных опухолей при проведении дифференциального диагноза с метастатическими опухолями. Низкие показатели чувствительности в дифференциальной диагностике нейроэндокринных неоплазий по данным трансабдоминального УЗИ обусловлены частым вынесением в заключение только факта наличия образования без предположения его морфологической природы, так как они имеют схожие признаки с СППО и иногда аденокарциномой, что не всегда позволяет провести четкую дифдиагностику. Относительно низкие показатели чувствительности эндоУЗИ обусловлены схожей семиотикой с аденокарциномой. Однако высокие показатели специфичности, и прогностической точности положительного и отрицательного результатов показывают на возможность применения эндоУЗИ в качестве уточняющей методики.

Диаграмма 20

Сравнение показателей диагностической информативности в диагностике нейроэндокринных опухолей поджелудочной железы

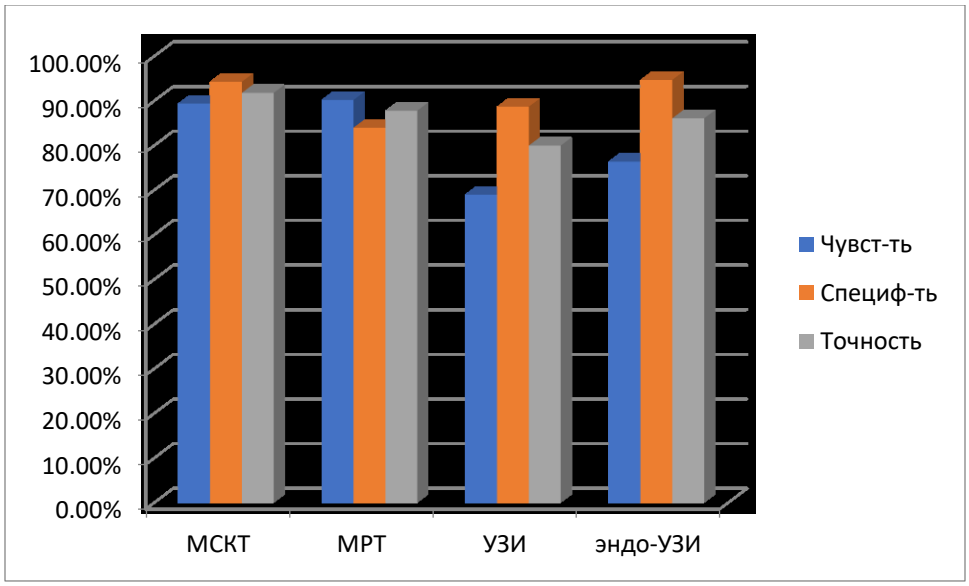

При анализе солидно-псевдопапиллярных опухолей, выявили достоверные отличия по полу и возрасту, поэтому эти критерии могут быть использованы наравне с лучевыми при проведении дифференциальной диагностики, что не противоречит данным литературы [Chen C. et al., 2004; Chen X. et al., 2005].

При выявлении **у женщин молодого возраста гипоэхогенного при УЗИ и эндоУЗИ, гиподенсного в артериальную фазу при МСКТ образования неоднородной структуры с кальцинатами и жидкостным компонентом с геморрагическим содержимым на МРТ с вероятностью 82,3%, можно утверждать о наличии солидно-псевдопапиллярной опухоли**.

Также обращают внимание на наличие капсулы образований, которая лучше видна при МРТ и характерна для солидно-псевдопапиллярных опухолей, однако данный признак встречается и у пациентов с нейроэндокринными неоплазиями. В работе Макеева-Малиновской Н.Ю. (2014) не было выявлено каких-либо значимых признаков НЭН и СППО по данным МСКТ [Макеева-Малиновская Н.Ю., 2014]. В своем исследовании мы получили достоверные отличия контрастирования нейроэндокринных опухолей и СППО, описанные

ранее в таблице 26. Объясняется это разными методологическими подходами в оценке показателей.

Информативность инструментальных методов в дифференциальной диагностике солидно-псевдопапиллярных опухолей поджелудочной железы представлена в таблице 34.

Таблица 34
Диагностическая информативность в дифференциальной диагностике солидных псевдо-папиллярных опухолей поджелудочной железы

Показатели информ-ти	Чувств-ть	Специф-ть	Точн-ть	ПЦ+	ПЦ-	ОП+	ОП-
МСКТ	77,8%	96,7%	93,5%	82,3%	95,6%	23,3	0,23
МРТ	72,7%	96,1%	92,0%	80,0%	94,3%	18,9	0,28
УЗИ	38,9%	98,5%	86,3%	87,5%	86,2%	27,2	0,62
ЭндоУЗИ	60,0%	96,5%	91,1%	75,0%	93,3%	17,4	0,41

Низкие показатели чувствительности всех методов говорят о гиподиагностике СППО, однако более высокие цифры прогностической ценности положительного результата, высокие значения прогностической ценности отрицательного результата, а также отношения правдоподобия положительного результата подтверждают высокую точность методов. Наиболее точным методом в дифференциальной диагностике является МСКТ, на котором лучше всего можно выявить кальцинаты в опухоли. Однако именно МРТ дает возможность определить мелкие жидкостные лакуны образования и дифференцировать их геморрагическое содержимое, которое определяется в виде гиперинтенсивного МР-сигнала на T1-FFE ВИ и гипоинтенсивного неоднородного - в T2 ВИ, что объясняется значительным парамагнитным эффектом метгемоглобина [Степанова Ю.А., 2009].

Что касается УЗИ и эндоУЗИ, их низкая чувствительность (38,9% и 60,0%, соответственно) не позволяют рекомендовать методы в качестве уточняющих для проведения дифференциальной диагностики солидно-псевдопапиллярных опухолей.

Вторичные опухоли поджелудочной железы остаются крайне сложной проблемой современной диагностики. В настоящее время мало уделяется внимания скрининговому наблюдению за пациентами, перенесшими резекцию почки, в особенности возможности

метастазирования в паренхиму поджелудочной железы [Кармазановский Г.Г. с соавт., 2012].

Диагностическая информативность инструментальных методов исследования в дифференциальной диагностике метастазов почечно-клеточного рака представлена в таблице 35.

Таблица 35
Диагностическая информативность в дифференциальной диагностике метастазов почечно-клеточного рака в поджелудочной железе

Показатели информ-ти	**Чувств-ть**	**Специф-ть**	**Точн-ть**	**ПЦ+**	**ПЦ-**	**ОП+**	**ОП-**
МСКТ	80,0%	-	80,0%	1	0	-	-
МРТ	33,3%	-	33,3%	1	0	-	-
УЗИ	66,7%	-	66,7%	1	0	-	-
ЭндоУЗИ	66,7%	-	66,7%	1	0	-	-

Отсутствие ложноположительных результатов не дает возможности оценить специфичность и прогностическую ценность отрицательного результата, это объясняется редкой встречаемостью данной патологии. При этом большое количество ложноотрицательных результатов свидетельствует о плохой информированности врачей о возможности метастазирования рака почки в поджелудочную железу и лучевой семиотике метастазов почечно-клеточного рака. Поэтому, по-нашему мнению, **выявление гипоэхогенного (УЗИ и эндоУЗИ), гиперваскулярного во все фазы контрастирования при МСКТ и МРТ в любой временной промежуток после нефрэктомии всегда должно расцениваться в первую очередь как вторичное**.

4.1. УЗИ с контрастным усилением в дифференциальной диагностике солидных опухолей поджелудочной железы.

Для более систематического подхода разработали критерии отбора пациентов с заболеваниями поджелудочной железы для проведения УЗИ с контрастным усилением:

1. Четкий отбор необходимо проводить только по данным дооперационного ультразвукового исследования. Необходима «идеальная» визуализация зоны интереса при спокойном дыхании пациента. При наличии желтухи желательно проведение исследования до стентирующих и дренирующих манипуляций.

Поджелудочная железа является крайне сложным органом для визуализации из-за своей топографической анатомии. У гиперстеников, пациентов с выраженным метеоризмом проведение стандартного УЗИ может быть малоинформативным, в такой ситуации контрастное усиление также не даст ожидаемого результата и не принесет значимой диагностической информации. Визуализация образования на высоте глубокого вдоха ограничивает возможности оценки зоны интереса во все фазы контрастного усиления на протяжении 120 сек. Дополнительные стенты в протоках, наличие ранее проведенных операций в виде обходных анастомозов также негативно сказывается на качестве исследования.

2. Сомнительные результаты дооперационного обследования, несовпадение нескольких методик. Невозможность проведения КТ и МРТ с контрастным усилением.

Общеизвестно, что «золотым» стандартом обследования пациентов с образованиями поджелудочной железы является компьютерная томография с болюсным контрастным усилением [Tyng C. et al., 2015]. Однако данных только одной методики для определения хирургической тактики часто бывает недостаточно, поэтому на дооперационном этапе выполняют различные сочетания компьютерной и магнитно-резонансной томографий с контрастированием, эндоскопического и трансабдоминального ультразвуковых исследований, чтобы добиться максимальной точности в оценке заболевания [Zuo H. et al., 2012; D'Onofrio M. et al., 2014]. К сожалению, заключения разных методик по одному и тому же пациенту бывают диаметрально противоположными и именно в этих ситуациях необходимо применять дополнительно все доступные современные возможности диагностики, в частности УЗИ с контрастными средствами, для получения дополнительных данных о наличии образования, его локализации и распространенности процесса.

3. Гистологическое подтверждение.

Во время становления любой методики и разработок новых протоколов обследования пациентов необходимо точно знать морфологическое заключение по

каждому наблюдению, чтобы была возможность достоверной статистической обработки полученных результатов.

Наши данные совпадают с мнением большинства авторов, что аденокарциномы поджелудочной железы представляют собой чаще гиповаскуляризированный очаг как в режиме ЦДК, так и после введения различных контрастных препаратов [Claudon M. et al., 2008; Piscaglia F. et al., 2012]. Однако в ряде работ есть указания, что только 64-69% протоковых аденокарцином гиповаскулярны при контрастном усилении относительно паренхимы поджелудочной железы и оставшиеся 30-35% образований являются изо- или гиперваскулярными по отношению к интактной паренхиме, что затрудняет дифференциальную диагностику с другими объемными образованиями поджелудочной железы, в том числе с псевдотуморозным панкреатитом [Faccioli N. et al., 2008; D'Onofrio M. et al., 2009].

Данные литературы подтверждают результаты наших исследований по нейроэндокринным опухолям: большинство авторов сходятся во мнении о гиперконтрастности данных образований в раннюю артериальную фазу и неоднородность заполнения за счет наличия участков некрозов. (Procacci C. et al., 2001; Solbiati L. et al., 2001; Minniti S. et al., 2003]. Однако, есть указания, что выявление гипоэхогенного гипоконтрастного очага не исключает наличие нейроэндокринной опухоли, так как в зависимости от количества плотной и гиалинизированных стромы внутри очага контрастирование нейроэндокринных опухолей будет различно, что следует учитывать при дальнейшем изучении проблемы [D'Onofrio M. et al., 2004].

Солидно-псевдопапиллярные опухоли описаны в литературе по данным УЗИ с контрастным усилением крайне скудно. Указано негомогенное усиление после введение контрастного вещества преимущественно по периферии опухоли, бесконтрастные зоны - это очаги некроза и кровоизлияний внутри очага [D'Onofrio M. et al., 2010]. Однако соотношение контрастного усиление в сосудах опухоли к паренхиме железы четко в литературе не представлено.

Метастазы почечноклеточного рака в поджелудочную железу описаны как гиперваскулярные, гиперконтрастные и этим хорошо отличимые от аденокарциномы, как и в нашем наблюдении, но по данным УЗИ, в том числе с контрастным усилением не имеют

типичных характеристик, позволяющих провести дифференциальный диагноз с нейроэндокринными опухолями [Flath B. et al., 2003].

Обобщенные данные 31 ультразвукового исследования с контрастным усилением приведены в таблице 36.

Таблица 36
Сравнение характера накопления ультразвукового контрастного препарата в сосудах солидных опухолей поджелудочной железы

Фазы	**Артериал-я**	**Паренх-я**	**Венозная**	**Отсроч-я**	**«Максимальное усиление»**
Аденокарц.	Гипо-/Изо-	Гипо-	Гипо-	Гипо-	Гипо-
НЭН	Гипер-	Изо-	Изо-	Гипер-	Гипо-
Инсулинома	Гипер-	Изо-	Изо-	Изо-	Гипо-
СППО	Гипо-	Гипо-	Гипо-	Гипо-	Гипо-
МТС ПКР	Гипер-	Гипер-	Гипер-	Гипер-	Гипо-

Накопление контрастных препаратов при УЗИ с контрастным усилением сосудами опухолей сопоставимы с МСКТ с болюсным контрастным усилением. Четкая дифференциальная диагностика возможна такж между гипо- и гиперконтрастными образованиями. Однако, в отличие от МСКТ, где нет четких дифференциально-диагностических критериев между НЭН и МТС ПКР, при УЗИ с контрастным усилением мы видим разницу в накоплении контрастного препарата в паренхиматозную и венозную фазы у данных образований. Объяснить это можно различием в самих контрастных средствах: ультразвуковые распространяются только в пределах сосудистого русла, а йодсодержащие выходят за его пределы. По данным УЗИ с контрастным усилением не выявлено четких критериев, позволяющих отличить аденокарциному от СППО,

В литературных источниках в последние годы появились работы, где предприняты попытки сравнения результатов УЗИ с контрастным усилением и данных МСКТ и МРТ. При этом диагностическая информативность УЗИ с контрастным усилением оказалась ниже, чем МСКТ с болюсным контрастным усилением в выявлении и дифференциальной диагностике аденокарцином поджелудочной железы [Grossjohann H.S. et al., 2010; Fan Z. et al., 2013]. Точность УЗИ составляла 81-87% [D'Onofrio M. et al., 2012; Ardelean M. et al., 2015]. Применение контрастного усиления по мнению иностранных авторов позволяет

значимо увеличить показатели чувствительности и специфичности УЗИ в выявлении инсулином до 89,2 % и 86,5 % соответственно [An L. et al., 2011]. Однако даже данные цифры не позволяют рекомендовать методику в качестве скрининга у пациентов со вторичным гиперинсулинизмом.

Наиболее интересные данные получили при сравнении исследования в режиме «Максимального усиления», когда все опухоли не зависимо от гистологического строения, васкуляризации и накопления препарата в артериальную фазу, были гипоконтрастны относительно паренхимы поджелудочной железы. Именно применение данного режима может помочь в дифференциальной диагностике опухолевых и воспалительных процессов.

4.2. Оптимизация инструментального алгоритма обследования пациентов с подозрениями на опухоль поджелудочной железы

Основополагающими успеха в постановке верного диагноза являются:

- правильный выбор метода диагностики для каждой конкретной клинической задачи;
- методологически верно проведенное исследование;
- точное и грамотное описание выявленных изменений.

Предполагая, что первичным специалистом, к которому обращается пациент, является клиницист, рассматриваем весь алгоритм в соответствии с клиническими задачами, которые должны решить инструментальные методы обследования. Поэтому отталкиваться в построении алгоритма следует от клинической картины и жалоб:

1. При всех солидных опухолях поджелудочной железы только пациенты с функционирующими нейроэндокринными неоплазиями, в нашем исследовании это инсулиномы, предъявляют специфические жалобы, которые укладываются в **синдром органического гиперинсулинизма**. По результатам проведенного исследования таких больных необходимо направлять сразу на **МРТ**, в протокол которой должно обязательно входить построение **диффузионно-взвешенных изображений**. При выявлении опухоли пациент может быть направлен на хирургическое лечение.

Если образование на МРТ не выявлено дополнительно предпочтительнее провести **эндоУЗИ** с обязательной оценкой паренхимы железы в режиме ЦДК. При выявлении опухоли пациент может быть направлен на хирургическое лечение.

Если опухоль не выявлена при эндоУЗИ необходимо рассмотреть вопрос о наличии незидиобластоза и возможности проведения консервативного лечения [Кригер А.Г. с соавт., 2016, Qin H. et al., 2015]

Независимо от результатов дооперационного обследования всем пациентом необходимо проводить ИОУЗИ поджелудочной железы [Кармазановский Г.Г. с соавт. 2016; Borazan E. et al., 2015]

2. Предъявление пациентом **неспецифических жалоб** на похудание, слабость, боли в эпигастрии, всегда настораживает клинициста и заставляет проводить онкопоиск. При подозрении на злокачественное поражение поджелудочной железы обследование желательно начинать с **МСКТ с болюсным контрастным усилением** по стандартному протоколу, который включает нативное сканирование, артериальную, венозную и отсроченные фазы. Выбор метода и построение дифференциально-диагностического ряда далее следует в зависимости от выявления панкреатической гипертензии.

Выявление на МСКТ панкреатической гипертензии с гиподенсным при контрастировании образованием проксимальнее уровня обрыва изображения, расширенного главного панкреатического протока, позволяет установить диагноз опухоли поджелудочной железы, предположительно аденокарциномы. При этом заключение в обязательном порядке должно быть дополнено описанием местного распространения процесса, контакта всех магистральных сосудов системы воротной вены, чревного ствола и верхней брыжеечной артерии с опухолью, используя предложенную градацию на 0-25% окружности сосуда, 25-75% и более 75%. При выявлении контакта с артериальными сосудами более 25% необходимо подробное описание ангиоархитектоники целико-мезентериального бассейна для оценки возможности проведения радикальной операции [Старостина Н.С., 2015].

Выявление только панкреатической гипертензии без четкого опухолевого узла следует расценивать как косвенный признака рака, для уточнения необходимо проведение **МРТ с ДВИ**. Сомнительные результаты МСКТ и МРТ обусловливают необходимость проведения **эндоУЗИ** с прицельной биопсией или **УЗИ с контрастным усилением**.

Выявление гиподенсного в артериальную фазу образования без панкреатической гипертензии с четкими контурами, кальцинатами или жидкостными полостями у женщины до 40 лет предполагает наличие солидно-псевдопапиллярной опухоли. Для уточнения

необходимо использовать **МРТ:** подтверждение наличия жидкостных полостей, заполненных геморрагическим содержимым, свидетельствует в пользу солидно-псевдопапиллярной опухоли.

Обнаружение на МСКТ гиперваскулярного в артериальную фазу образования с нечеткими контурами с или без панкреатической гипертензии у пациентов с нефрэктомией по поводу почечно-клеточного рака в анамнезе следует расценивать как вторичное поражение.

Выявление гетерогенного гиперваскулярного образования с нечеткими контурами у пациентов без нефрэктомии в анамнезе свидетельствует о наличие нефункционирующей нейроэндокринной опухоли.

3. Даже **при отсутствии каких-либо жалоб**, пациентам может быть назначено обследование брюшной полости. Наиболее часто на амбулаторно-поликлиническом этапе назначают УЗИ. Так обнаружение при УЗИ гипоэхогенного образования с нечеткими контурами аваскулярного без или с панкреатической гипертензии до образования следует расценивать как злокачественное поражение, проводить **МСКТ с болюсным контрастным усилением** и использовать описанный ранее алгоритм при подозрении на рак поджелудочной железы. Обнаружение при УЗИ гипоэхогенного образования однородной структуры умеренно- или гиперваскулярного может свидетельствовать о наличие нефункционирующей нейроэндокринной опухоли и должно быть подтверждено на МСКТ с болюсным контрастным усилением. Выявление гипоэхогенного образования умеренно- или аваскулярного с четкими контурами, с кальцинатами в структуре или жидкостными полостями у женщины до 40 лет позволяет предположить наличие солидно-псевдопапиллярной опухоли. Для уточнения необходимо использовать МКСТ и/или МРТ. Назначать УЗИ в качестве первого метода при предъявлении каких-либо вышеуказанных жалоб не рекомендуется, так как метод обладает низкой чувствительностью в выявлении опухолей и при подозрении на наличие образований не зависимо от результатов УЗИ обязательно проведение МСКТ с болюсным контрастным усилением.

ЭндоУЗИ вследствие своей инвазивности должно быть использовано в качестве дополняющей и уточняющей методики. Однако на практике встречается и первичное выявление опухолей поджелудочной железы при эндоУЗИ, которое выполняется в качестве продолжения эзофагогастродуоденоскопии при выявлении косвенных признаков

поражения поджелудочной железы. В такой ситуации эндоУЗИ должно быть обязательно дополнено МСКТ с болюсным контрастным усилением для уточнения предположительной морфологической структуры опухоли поджелудочной железы и оценки других органов брюшной полости на предмет вторичного поражения.

На любом из этапов МСКТ с болюсным контрастным усилением и МРТ могут заменять друг друга при невозможности проведения одного из исследований.

Алгоритм обследования пациента при подозрении на опухоль поджелудочной железы представлен в Приложении 1.

При невозможности выполнения МСКТ с болюсным контрастным усилением и МРТ, а также при расхождении данных нескольких исследований для получения дополнительной диагностической информации рекомендуется проведение УЗИ с контрастным усилением.

Глава 5

Оценка сосудистой инвазии опухолей поджелудочной железы на дооперационном этапе

При планировании хирургического лечения пациентов с опухолью поджелудочной железы перед специалистами инструментальной диагностики на дооперационном этапе стоит задача определения лучевых признаков резектабельности, то есть прогнозирования возможности проведения радикального удаления новообразования. Оценивают в первую очередь распространение опухоли на сосуды панкреатодуоденальной зоны, регионарные лимфоузлы и отдаленные метастазы.

Возможность улучшения диагностики местной распространенности злокачественных опухолей поджелудочной железы на дооперационном этапе изучены по результатам обследования и лечения пациентов **2-ой Группы**.

5.1. Определение диагностической информативности инструментальных методик (УЗИ, КТ, МРТ, эндоУЗИ)

Для определения информативности инструментальных методов исследования в оценке сосудистой инвазии опухолей поджелудочной железы проанализированы результаты обследования 149 пациентов с опухолями поджелудочной железы.

При всех исследованиях за косвенные признаки прорастания кровеносного сосуда принимали:

- сужение просвета сосуда;
- нечеткий наружный контур стенки в месте контакта с образованием;
- отсутствие жировой прослойки вокруг сосуда;

К прямым признакам прорастания кровеносного сосуда относили:

- выявление опухолевого тромба в просвете сосуда;
- полную окклюзию артерии или вены в структуре опухоли, невозможность проследить ход сосуда.

Были рассчитаны показатели диагностической информативности дооперационных МСКТ, МРТ, УЗИ и эндоУЗИ в выявлении сосудистой инвазии рака поджелудочной железы, что представлено в таблице 37.

Таблица 37
Диагностическая информативность инструментальных методов исследования в определении сосудистой инвазии при раке поджелудочной железы на дооперационном этапе

Показатели информ-ти	**Общая (все сосуды)**						
	Чувств-ть	**Специф-ть**	**Точн-ть**	**ПЦ+**	**ПЦ-**	**ОП+**	**ОП-**
МСКТ	88,5%	96,7%	94,9%	84,9%	97,0%	26,1	0,13
МРТ	84,2%	97,8%	94,1%	84,5%	96,1%	24,9	0,18
УЗИ	77,1%	94,0%	90,2%	72,3%	95,3%	12,9	0,24
ЭндоУЗИ	79,8%	96,2%	92,2%	78,9%	92,2%	16,8	0,37

Следует отметить, что общая диагностическая точность всех методов была выше 90%. Равнозначные значение чувствительности и прогностической ценности положительного результата свидетельствовали об относительно равном количестве ложноположительных и ложноотрицательных результатов. Однако выявление большого количество ложноотрицательных результатов и относительная низкая чувствительность обусловливали необходимость детального поиска наиболее сложных сосудов для оценки инвазии (диагр.21).

Диаграмма 21

Показатели диагностической информативности в диагностике сосудистой инвазии

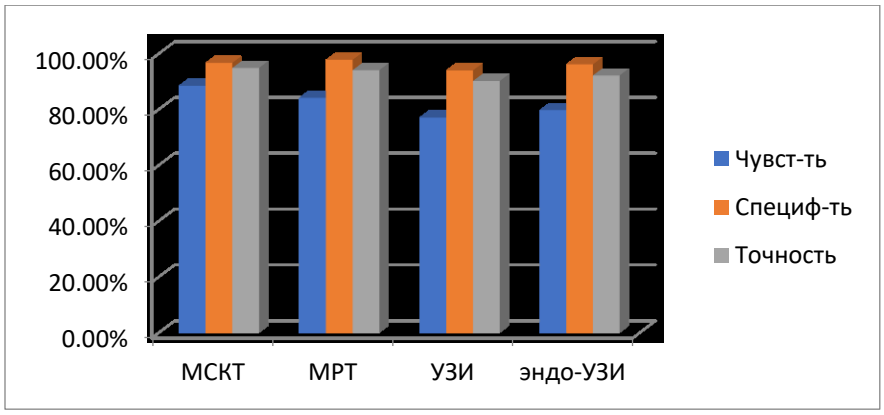

С целью определения наиболее сложных для диагностики инвазии сосудов рассчитали для каждой методики показатели диагностической информативности в выявлении инвазии отдельно для венозных сосудов. Результаты проведенного анализа представлены в таблице 38.

Хотя вовлечение вен портальной системы не является противопоказанием для проведения радикального хирургического лечения, факт его наличия может повлиять на выбор техники проведения операции: лапароскопическая или отрытая. [Ravikumar R. et al., 2014]. Также много внимания уделяется возможности проведения резекции одним блоком с верхней брыжеечной веной или воротной веной, в т.ч. в специализированных центрах с привлечением сосудистых хирургов для ассистирования при венозной резекции и уменьшения осложнений, что позволяет получить негативный край резекции даже в случаях венозной инвазии [Loos M. et al., 2009]. Именно в силу этих обстоятельств, значение предоперационного выявления наличия и объема венозной инвазии в современных условиях возрастает.

Таблица 38

Диагностическая информативность инструментальных методов исследования в определении сосудистой инвазии вен портальной системы при раке поджелудочной железы на дооперационном этапе

Показатели информ-ти	Вены портальной системы						
	Чувств-ть	**Специф-ть**	**Точн-ть**	**ПЦ+**	**ПЦ-**	**ОП+**	**ОП-**
МСКТ	87,3%	96,2%	93,6%	90,1%	94,9%	22,9	0,13
МРТ	89,5%	94,2%	92,8%	87,7%	95,1%	15,4	0,11
УЗИ	76,1%	89,8%	85,9%	75,0%	90,4%	6,9	0,26
ЭндоУЗИ	62,9%	94,6%	84,3%	84,7%	84,2%	11,5	0,39
Показатели информ-ти	**Воротная вена**						
	Чувств-ть	**Специф-ть**	**Точн-ть**	**ПЦ+**	**ПЦ-**	**ОП+**	**ОП-**
МСКТ	83,3%	94,5%	91,7%	83,3%	94,5%	15,1	0,17
МРТ	86,7%	91,7%	90,1%	81,3%	94,2%	10,4	0,14
УЗИ	70,0%	89,6%	84,6%	89,6%	84,6%	7,0	0,33
ЭндоУЗИ	65,0%	86,4%	79,6%	68,4%	84,4%	4,8	0,4
Показатели информ-ти	**Верхняя брыжеечная вена**						
	Чувств-ть	**Специф-ть**	**Точн-ть**	**ПЦ+**	**ПЦ-**	**ОП+**	**ОП-**
МСКТ	89,3%	93,3%	91,8%	89,3%	93,3%	13,3	0,11
МРТ	95,0%	93,5%	94,1%	90,4%	93,5%	14,6	0,05
УЗИ	76,7%	83,3%	80,7%	74,2%	85,1%	4,6	0,28
ЭндоУЗИ	60,7%	97,2%	81,3%	94,4%	76,0%	21,7	0,4
Показатели информ-ти	**Селезеночная вена**						
	Чувств-ть	**Специф-ть**	**Точн-ть**	**ПЦ+**	**ПЦ-**	**ОП+**	**ОП-**
МСКТ	88,2%	100%	97,2%	100%	96,6%	-	0,11
МРТ	84,6%	97,3%	94,1%	91,6%	94,8%	31,3	0,15
УЗИ	82,3%	95,0%	92,3%	82,3%	95,0%	16,5	0,18
ЭндоУЗИ	64,2%	100%	92,1%	90,9%	90,9%	-	0,36

По данным нашего исследования чувствительность инструментальных методов в оценке вовлечения в опухолевый процесс воротной вены ниже 90%, что свидетельствует о большом количестве ложноотрицательных заключений. При это большое значение

прогностической ценности положительного результата говорит о меньшем количестве ложноположительных результатов, то есть отмечается тенденция к гиподиагностике венозной инвазии. Как видно из таблицы 38 наиболее чувствительным из методов является МРТ, однако оценивая все показатели информативности, в особенности прогностической точности, очевиден вывод, что наиболее точным следует считать МСКТ, что указывает на необходимость первичной оценки именно этим методом.

Выявление инвазии стенки верхней брыжеечной вены по данным проведенного анализа лучше всего оценивать при МРТ, обладающей наиболее высокими показателями чувствительности (95%) при хорошей специфичности (93,5%) и точности диагностики (94,1%). Чувствительность инструментальных методов в оценке вовлечения в опухолевый процесс селезеночной вены по данным нашего исследования также была невысока и не превышала 89%, при высоких показателям специфичности всех методов, особенно МСКТ и эндоУЗИ, достигающей 100%, МРТ - до 97,3%, что указывает на возможность оценки стенки сосуда любым из этих методов.

Следует подчеркнуть, что эндоУЗИ, несмотря на низкую чувствительность, обладает наибольшей специфичностью в выявлении распространения опухолевого процесса на верхнюю брыжеечную (97,2%) и селезеночную (100%) вены, что обусловливает необходимость введения данной методики в дооперационный алгоритм обследования пациентов с аденокарциномой поджелудочной железы при подозрении на сосудистую инвазию вен портальной системы.

Для каждой методики рассчитали показатели диагностической информативности в выявлении инвазии отдельно для артериальных сосудов. Результаты проведенного анализа представлены в таблице 39.

Таблица 39

Диагностическая информативность инструментальных методов исследования в определении сосудистой инвазии висцеральных ветвей аорты при раке поджелудочной железы на дооперационном этапе

Показатели информ-ти	Висцеральные ветви аорты (ЧС+ВБА)						
	Чувств-ть	Специф-ть	Точн-ть	ПЦ+	ПЦ-	ОП+	ОП-
МСКТ	85,4%	96,9%	95,6%	77,7%	98,1%	27,5	0,15
МРТ	68,0%	97,8%	94,9%	77,2%	96,5%	30,0	0,33
УЗИ	78,9%	96,0%	94,4%	68,1%	97,6%	19,0	0,22
ЭндоУЗИ	65,6%	96,4%	93,9%	70,0%	96,3%	21,1	0,35
Показателии нформ-ти	Верхняя брыжеечная артерия						
	Чувств-ть	Специф-ть	Точн-ть	ПЦ+	ПЦ-	ОП+	ОП-
МСКТ	75,0%	91,3%	90,4%	33,3%	98,4%	8,6	0,27
МРТ	33,3%	97,9%	94,1%	50,0%	95,9%	15,9	0,68
УЗИ	60,0%	93,1%	91,0%	37,5%	97,1%	8,7	0,42
ЭндоУЗИ	50,0%	98,3%	95,3%	66,7%	96,7%	29,4	0,5
Показатели информ-ти	Чревный ствол						
	Чувств-ть	Специф-ть	Точн-ть	ПЦ+	ПЦ-	ОП+	ОП-
МСКТ	87,5%	98,4%	97,2%	87,5%	98,4%	54,7	0,12
МРТ	80,0%	97,8%	96,1%	80,0%	97,8%	36,0	0,18
УЗИ	87,5%	98,5%	97,4%	87,5%	98,5%	52,0	0,13
ЭндоУЗИ	57,1%	100%	95,3%	100%	95,0%	-	0,42
Показатели информ-ти	Селезеночная артерия						
	Чувств-ть	Специф-ть	Точн-ть	ПЦ+	ПЦ-	ОП+	ОП-
МСКТ	84,6%	98,3%	95,9%	91,7%	96,7%	49,7	0,15
МРТ	83,3%	97,8%	96,1%	83,3%	97,8%	37,9	0,17
УЗИ	88,9%	100%	98,7%	100%	98,6%	-	0,11
ЭндоУЗИ	66,7%	96,5%	93,7%	66,7%	96,5%	19,1	0,34
Показатели информ-ти	Общая печеночная артерия						
	Чувств-ть	Специф-ть	Точн-ть	ПЦ+	ПЦ-	ОП+	ОП-
МСКТ	88,9%	98,4%	97,2%	88,9%	98,4%	55,5	0,11
МРТ	83,3%	97,8%	96,1%	83,3%	97,8%	37,9	0,17
УЗИ	80,0%	94,1%	92,3%	66,7%	96,9%	13,5	0,21
ЭндоУЗИ	82,3%	98,9%	96,2%	54,5%	94,3%	7,3	0,37
Показатели информ-ти	Гастродуоденальная артерия						
	Чувств-ть	Специф-ть	Точн-ть	ПЦ+	ПЦ-	ОП+	ОП-
МСКТ	85,7%	98,4%	97,2%	85,7%	98,4%	53,5	0,14
МРТ	40,0%	97,8%	92,1%	66,7%	93,8%	18,0	0,6
УЗИ	66,7%	94,4%	92,3%	50,0%	97,1%	11,9	0,35
ЭндоУЗИ	83,3%	98,3%	96,8%	83,3%	98,3%	49,0	0,17

Инвазия артериальных сосудов у больных раком поджелудочной железы расценивается как критерий нерезектабельности, поскольку проведение такого рода операций онкологически необоснованно [Buchs N.C. et al., 2010].

Из таблицы 39 видно, что все инструментальные методы имеют низкую чувствительность и еще более низкую прогностическую ценность положительного результата в выявлении инвазии артериальных стенок. Что свидетельствует о преобладании абсолютных значений ложноположительных результатов над ложноотрицательными. На практике это проявляется в большом количестве ошибок с тенденцией к гипердиагностике сосудистой инвазии. Наиболее высокие показатели информативности имеет МСКТ, что доказывает необходимость проведения этого метода на первом этапе для оценки резектабельности опухоли.

Чувствительность в выявлении наиболее значимой инвазии верхней брыжеечной артерии не превышает 75%, при этом прогностическая ценность положительного результата не выше 67%, что говорит о явном преобладании ложноположительных результатов, т.е. о гипердиагностике.

Напротив, значения информативности в инвазии чревного ствола, селезеночной и общей печеночной артерий доказывают примерно равное соотношение ложноположительных и ложноотрицательных результатов.

Известно, что МСКТ-ангиография позволяет изучать сосудистую анатомию пациента, демонстрируя 100% точность в выявлении вариаций ангиоархитектоники целиако-мезентериального русла, гемодинамически значимых стенозов, обструкций и аневризм, что существенно влияет на выбор оперативного вмешательства [Старостина С.Н., 2015]. Критериями резектабельности по данным КТ является инвазия чревного ствола и/или общей печеночной артерии при отсутствии контакта опухоли с верхней брыжеечной артерией и гастродуоденальной артерией [Denecke T. et al., 2010]. Только вовлечение верхней брыжеечной артерии не оспаривается, как однозначный признак нерезектабельности опухоли, и является показанием для проведения паллиативного лечения, например, криодеструкции опухоли поджелудочной железы [Chzhao A. et al., 2014].

Учитывая результаты нашего исследования и данные литературы, следует отдать предпочтение в оценке сосудистой артериальной инвазии МСКТ с болюсным контрастным усилением.

Поиск хирургических вариантов лечения инвазивных вариантов рака продолжается. Так, инвазия чревного ствола или печеночной артерии может подлежать резекции и

реконструкции, либо прямым анастомозом, либо с использованием ауто-венозного трансплантата (например, подкожной вены или внутренней яремной вены) или протеза. Подобные реконструкции B. Li и соавт. (2004) характеризуют как довольно надежные, с показателем смертности не превышающим 5% [Li B. et al., 2004]. Дистальная резекция поджелудочной железы с резекцией чревного ствола может быть новой концепцией для радикального лечения этих опухолей [Denecke T. et al., 2010].

Именно поэтому дооперационная оценка сосудистой инвазии остается актуальной.

Учитывая очень высокие показатели специфичности эндоУЗИ в выявлении распространения опухолевого процесса как на вены портальной системы, так и на висцеральные ветви брюшной аорты, метод необходимо иметь в общем алгоритме дооперационного обследования пациентов с аденокарциномой поджелудочной железы как дополнительный для уточнения поражения кровеносных сосудов.

5.2. Критерии оценки сосудистой инвазии

На сегодняшний день предложено множество противоречивых лучевых признаков инвазии опухоли в стенку сосуда, и тем не менее не существует абсолютных критериев сосудистой инвазии, во многом это связано с тем, что при сомнительных случаях, решение принимает врач, проводивший исследование, а, следовательно, объективным оно быть не может. В конечном итоге решение во многом зависит от перечня критериев сосудистой инвазии и резектабельности, используемых в конкретном лечебном учреждении, от опыта хирурга при аналогичных хирургических вмешательствах, от возможностей учреждения, совместной работы с бригадой сосудистых хирургов при необходимости сосудистых реконструкций и др. [Захарова О.П., 2014].

Для объективизации полученных диагностических данных, возможности сравнения результатов исследования разных инструментальных методик необходимо было введение единого критерия оценки вовлеченности сосуда в патологический процесс.

Было решено взять за основу протяженность контакта опухоли с периметром сосуда. Многие исследователи предлагали различное деление опухолей по окружности контакта с опухолью, представленные в литературном обзоре. Однако, в итоге все авторы не зависимо от первичных критериев оценки разделяли полученные результаты на 3 группы –

резектабельные, погранично резектабельные и нерезектабельные, в соответствии с рекомендациями, предложенными Американским Национальным Онкологическим Реестром (National Comprehensive Cancer Networks - NCCN) [Tempero M.A. et al., 2012; Tempero M.A. et al., 2014]. Для выявления наиболее оптимального определения пограничной резектабельности рассчитали вероятности опухолевой инвазии у обследованных нами пациентов по данным классификации NCCN (2014) (табл.40).

Таблица 40

Вероятность сосудистой инвазии при оценке по данным классификации NCCN

Контакт опухоли и сосуда	**<180°**	**≥180°**
Вероятность инвазии	14,9%	53,2%

Получена статистически значимая разница вероятности вовлечения сосуда в опухолевый процесс в зависимости от процента контакта. Однако, вероятность инвазии 50% при контакте ≥180° окружности не позволяла делать каких-либо однозначных выводов. Решено было отказаться от разделения окружности только на 2 параметра: менее половины (<180°) и более половины (≥180°), для получения более детального сопоставления процента контакта и инвазии.

Вторым этапом рассчитали вероятность сосудистой инвазии по классификации, предложенной в 2014 г. отечественным исследователем, Прозоровой Э.В. (табл.41).

Таблица 41

Вероятность сосудистой инвазии при оценке по данным классификации Прозоровой Э.В. (2014г)

Контакт опухоли и сосуда	**Нет контакта**	**0-90°**	**90-180°**	**180-270°**	**270-360°**
Вероятность инвазии	**0%**	**0,9%**	**27,6%**	**32,0%**	**67,6%**

Подтвердили корреляцию между площадью контакта и инвазией стенки сосуда, однако не получили достоверной разницы в вероятности инвазии при контакте 90-180° и

180-270°. Объяснить это можно тем, что на практике мы не указываем контакт с точностью даже до 10 градусов, стараемся приблизительно указать по четвертям. И самая сложная оценка, оказывается именно на границе 180° - половина окружности.

Учитывая полученные данные, решено было раздели пациентов на три подгруппы по объему контакта опухоли к окружности диагностически значимого сосуда.

В **Подгруппу 2.1. – 58** пациентов, контакт опухоли и сосуда составил менее 25% окружности просвета.

Подгруппу 2.2. - 54 пациентов, контакт опухоли и сосуда составил 25-75% окружности просвета.

Подгруппа 2.3. – **37** пациентов, контакт опухоли и сосуда составил более 75% окружности просвета

Рассчитали вероятность сосудистой инвазии по подгруппам (таблица 42).

Таблица 42

Вероятность сосудистой инвазии в Группе 2

Контакт опухоли и сосуда	**0-25%**	**25-75%**	**75-100%**
Вероятность инвазии	**0,9%**	**29,6%**	**67,6%**

У Подгруппы 2.1. не было выявлено инвазии в сосудистые структуры в 99,1 % наблюдений, что позволило относить пациентов данной подгруппы в разряд «резектабельных». В Подгруппе 2.3. у 69,0% пациентов отмечалась инвазия стенки сосуда, что свидетельствовало о подавляющем большинстве пациентов с «нерезектабельными» опухолями в данной группе. Подгруппа 2.2. оказалась самой сложной в оценке сосудистой инвазии, только у каждого третьего пациента (30,1%) опухоль была признана нерезектабельной, что говорит о «пограничной резектабельности» образований у данных пациентов.

Были рассчитаны показатели диагностической информативности в выявлении сосудистой инвазии в каждой из данных подгрупп (таблица 43)

Таблица 43
Диагностическая информативность инструментальных методов исследования в определении сосудистой инвазии у пациентов Группы 2

Показатели информ-ти	Подруппа 2.1.						
	Чувств-ть	**Специф-ть**	**Точн-ть**	**ПЦ+**	**ПЦ-**	**ОП+**	**ОП-**
МСКТ	75,0%	99,6%	99,1%	75,0%	99,6%	187,5	0,25
МРТ	-	98,8%	98,8%	-	-	-	-
УЗИ	33,3%	97,9%	96,8%	11,0%	99,2%	15,9	0,68
ЭндоУЗИ	-	98,3%	97,8%	-	99,4%	-	0,017
Показатели информ-ти	**Пдруппа 2.2**						
	Чувств-ть	**Специф-ть**	**Точн-ть**	**ПЦ+**	**ПЦ-**	**ОП+**	**ОП-**
МСКТ	80,3%	93,9%	90,7%	80,3%	93,9%	13,1	0,21
МРТ	73,6%	95,1%	90,0%	82,3%	92,1%	15,0	0,28
УЗИ	84,0%	92,4%	90,4%	77,8%	94,8%	11,0	0,17
ЭндоУЗИ	61,7%	96,2%	89,4%	82,8%	89,6%	16,2	0,39
Показатели информ-ти	**Подруппа 2.3**						
	Чувств-ть	**Специф-ть**	**Точн-ть**	**ПЦ+**	**ПЦ-**	**ОП+**	**ОП-**
МСКТ	93,8%	92,9%	93,3%	90,1%	95,6%	13,2	0,07
МРТ	91,4%	93,3%	92,5%	91,4%	93,3%	11,9	0,09
УЗИ	73,0%	85,5%	80,4%	77,6%	82,3%	5,0	0,31
ЭндоУЗИ	87,4%	90,5%	88,7%	81,6%	89,7%	7,1	0,36

Чувствительность в определение сосудистой инвазии в Подгруппе 2.2. была статически достоверно ($p<0,05$) ниже чем в Подгруппе 2.3. для МСКТ, МРТ и эндоУЗИ, тогда как специфичность оставалась на высоком уровне.

В Подгруппе 2.1. низкие показатели чувствительности и прогностической ценности положительного результата при МСКТ связаны с небольшим количеством истинноположительных результатов и говорят о равнозначных количествах ложноотрицательных и ложноположительных результатов. По данным УЗИ отмечается тенденция к гипердиагностике инвазии в данной группе.

В подгруппе 2.3. все критерии информативности МСКТ, МРТ и эндоУЗИ были на высоком уровне. Большое количество ложноположительных результатов свидетельствует о гиподиагностике сосудистой инвазии у пациентов данной группы по данным УЗИ. Низкие цифры чувствительности и прогностической ценности положительного результата не

позволяют ориентироваться на заключение данного метода при контакте опухоли с сосудом более чем 75% окружности.

В подгруппе 2.2. по данным МРТ и эндоУЗИ отмечалась гиподиагностика инвазии, при УЗИ наоборот - гипердиагностика. Количество ложноположительных и ложноотрицательных значений для МСКТ было равным. Оценка резектабельности данной группы должна проводиться наиболее информативными методами в отношении вовлечения конкретного сосуда, которые были представлены ранее.

В связи с этим определили сочетание методик в оценке сосудистой инвазии для каждого из значимых магистральных сосудов в зависимости от значений чувствительности и прогностической ценности положительного результата, ориентируясь на количество ложноположительных и ложноотрицательных результатов (табл. 44).

Таблица 44
Наиболее диагностически точные методы в выявлении сосудистой инвазии на дооперационном этапе

Диагностические методы	Наиболее информативные методы
Воротная вена	МРТ + УЗИ
Верхняя брыжеечная вена	МРТ + ЭндоУЗИ
Селезеночная вена	МСКТ
Верхняя брыжеечная артерия	МСКТ + ЭндоУЗИ
Чревный ствол	МСКТ + ЭндоУЗИ
Селезеночная артерия	УЗИ
Общая печеночная артерия	МСКТ
Гастродуоденальная артерия	МСКТ

Полученные данные использовали для разработки диагностического алгоритма в оценке сосудистой инвазии при раке поджелудочной железы.

5.3. Оценка местной распространенности опухолей поджелудочной железы по данным ультразвукового исследования с контрастным усилением.

У 17 пациентов были оценены возможности УЗИ с контрастным усилением в диагностике местной распространенности злокачественного процесса поджелудочной железы.

До введения контрастного препарата оценивали площадь контакта опухоли с сосудами и наиболее сомнительные участки, которые необходимо было оценить после контрастирования.

В артериальную фазу визуализация области интереса была затруднена, т.к. сама опухоль в эту фазу у 1/3 пациентов была изоконтрастна паренхиме и оценить четкие границы не удавалось.

Наиболее информативные изображения получали в венозную фазу исследования. Оценивали гипоконтрастные ткани в парапанкреатической клетчатке вокруг сосудов, площадь контакта данных измененных тканей с окружностью сосуда.

При анализе полученных результатов было отмечено, что площадь контакта опухоли с сосудами при исследовании с контрастным усилением увеличивается по сравнению с результатами стандартного УЗИ, что было подтверждено интраоперационными данными.

В современной литературе нет четких критериев определения распространения злокачественных опухолей поджелудочной железы по данным УЗИ с контрастным усилением. Отвечая на вопрос об оценке резектабельности, в основном опираются на поиск вторичных изменений в печени при ультразвуковом контрастном усилении, который осуществляется в венозную фазу, как дополнение после исследования опухоли поджелудочной железы [Nawaz H. et al.,2013]. Сосудистая же и периневральная инвазии описаны крайне скудно, на единичных наблюдениях, что не позволяет провести полноценный анализ данных [Grossjohann H. et al.,2012; Faccioli N. et al.,2008].

Говорить о хорошей визуализации стенок вены по данным УЗИ можно только на этапе проведения интраоперационного УЗИ [Прозорова Э.В. с соавт., 2014]. Дооперационное же трансабдоминальное УЗИ обладает низкой чувствительностью в выявлении венозной инвазии.

Взаимоотношение опухоли с верхней брыжеечной артерией и чревным стволом является наиболее значимо для решения вопроса о возможном радикальном вмешательстве. Мы сравнили дооперационные данные ультразвукового стандартного сканирования и исследования с применением ультразвуковых контрастных средств у двух пациентов с распространением опухоли в забрюшинную клетчатку. В обоих наблюдениях объем поражения после введения контрастного вещества был больше, чем при осмотре в В-режиме, что подтверждается литературными данными [D’Onofrio M. et al.,2010].

Применение данной методики в качестве уточняющей для пациентов с «пограничной резектабельностью» может повысить точность УЗИ в определении сосудистой инвазии.

5.4. Оптимизация инструментального алгоритма обследования пациентов с опухолями поджелудочной железы для определения местной распространенности злокачественного процесса

Точное определение распространенности опухоли на дооперационном этапе позволяет правильно построить алгоритм лечения и ведения больного, выявлять пациентов, кому поможет радикальный хирургический подход и тех, кому необходимо проведение неоадьювантной химиотерапии, с последующей резекцией опухоли поджелудочной железы или выполнение паллиативных операций с применением криодеструкции.

Проанализировав полученные результаты, было решено создать алгоритм обследования пациентов со злокачественными опухолями поджелудочной железы для оценки сосудистой инвазии на дооперационном этапе, который основывался на первичной оценке общей картины заболевания посредством МСКТ с болюсным контрастным усилением или МРТ. Дальнейший выбор уточняющей методики зависел от того, какой именно сосуд задействован в патологический процесс, а также от площади контакта сосуда с опухолью.

По данным МСКТ/МРТ должны быть проанализированы все сосуды целико-мезентериального бассейна в соответствии с предложенной градацией:

— резектабельные: площадь контакта 0-25% окружности просвета;
— погранично резектабельные: площадь контакта 25-75% окружности просвета;
— нерезектабельные: площадь контакта более 75% окружности просвета.

Дальнейшая диагностическая и лечебная тактика должна зависеть от вовлеченного в процесс сосуда.

<u>Выявление контакта с венами портальной системы:</u>

- При выявлении локального контакта опухоли с венозными сосудами менее 25% или при выявлении изолированного поражения любого объема с селезеночной вены нет необходимости выполнения уточняющих исследований.

- Контакт опухоли с верхней брыжеечной и воротной веной 25%-75% окружности вены требует проведения эндоУЗИ для оценки инвазии стенки с целью планирования реконструктивного этапа хирургического лечения.
- Циркулярное вовлечение верхней брыжеечной или воротной вены также необходимо оценить по данным трансабдоминального УЗИ или эндоУЗИ, чтобы указать протяженность контакта и оценки необходимости протезирования вен воротной системы.

Выявление контакта с артериальными сосудами:

- Если у пациента после проведения МСКТ/МРТ будет определяться опухоль с минимальным до 25% окружности просвета распространением на артериальные сосуды, для адекватного планирования лечения достаточно выполнить трансабдоминальное УЗИ экспертного уровня.
- При выявлении изолированного контакта с гастродуоденальной артерией или с селезеночной артерией (даже в сочетании с селезеночной веной) достаточно выполнения МСКТ/МРТ, т.к. радикальное вмешательство предполагает удаление этих сосудов (при панкреатодуоденальной резекции выполняется резецирование гастродуоденальной артерии, а при дистальной резекции со спленэктомией предполагается резекция селезеночных сосудов).
- Контакт опухоли с верхней брыжеечной артерией и чревным стволом 25-75% окружности просвета, выявленный на МСКТ, должен быть последовательно оценен на МРТ, УЗИ и эндоУЗИ. Сомнительные или противоречащие результаты трактуются в пользу больного и уточняются интраоперационно при ИОУЗИ.
- Наиболее значимый контакт образования с верхней брыжеечной артерией и чревным стволом более 75% окружности просвета, который свидетельствует о нерезектабельной опухоли, необходимо подтвердить, как минимум на 2-х дополнительных методиках (МРТ, УЗИ, эндоУЗИ, УЗИ с контрастным усилением) для того, чтобы иметь основания в отказе от хирургического лечения.

Для адекватного планирования хирургического лечения при любом контакте опухоли с артериальными сосудами протокол МСКТ необходимо дополнить КТ-ангиографией с подробным описанием анатомии ветвей чревного ствола и верхней брыжеечной артерии.

Алгоритм обследования пациентов с местнораспространенным опухолевым процессом поджелудочной железы представлен в Приложении 2.

При невозможности у пациентов с «пограничной резектабельностью» выполнения МСКТ с болюсным контрастным усилением и МРТ, а также при расхождении данных нескольких исследований для получения дополнительной диагностической информации, которая может повлиять на дальнейшую тактику лечения, рекомендуется проведение УЗИ с контрастным усилением.

Заключение

Неуклонный рост заболеваемости раком поджелудочной железы, высокая смертность и частое бессимптомное течение на ранних стадиях заболевания определяют высокие требования к точности дифференциальной диагностики и оценке резектабельности опухоли [Каприн А.Д. с соавт., 2016].

Безусловно, благодаря прогрессу медицинских технологий и совершенствованию инструментальных методов исследования диагностика различных очаговых поражений гепатопанкреатобилиарной зоны неуклонно возрастает, однако до сих пор результаты лечения рака поджелудочной железы остаются неудовлетворительными. Большое количество эксплоративных лапаротомий, выполняемых у пациентов с нерезектабельными опухолями, указывает на необходимость не только совершенствования диагностической семиотики новообразований и дифференциальной диагностики с предположением их морфологической природы, но и достоверной оценки стадии и распространенности опухолевого процесса. Ни в зарубежной, ни в отечественной литературе нет единого мнения о том, по каким критериям необходимо оценивать сосудистую инвазию при злокачественных опухолях поджелудочной железы.

Попытки постановки правильного диагноза с применением всех возможных диагностических средств, приводят к необоснованному использованию дорогостоящих инструментальных, инвазивных или напротив малоинформативных методов, что затягивает и увеличивает себестоимость обследования, а также повышает опасность его побочных эффектов.

Необоснованность применения инструментальных методик, противоречивость литературных данных, отсутствие четких объективных критериев дифференциальной диагностики солидных опухолей поджелудочной железы и оценки сосудистой инвазии обусловили необходимость проведения данного исследования с целью оптимизации дооперационного диагностического алгоритма выявления и дифференциальной диагностики солидных образований поджелудочной железы, а также стандартизации в подходах к оценке их местной распространенности для повышения качества оказываемой медицинской помощи.

Работа основана на ретроспективном анализе данных комплексного обследования и хирургического лечения 313 пациентов с солидными опухолями поджелудочной железы, находившихся на лечении в отделе абдоминальной хирургии ФГБУ «Институт хирургии имени А.В. Вишневского» Минздрава России в период с 01.01.2010 по 01.04.2016 гг. Средний возраст пациентов составил 52,4 ± 10,5 лет (от 21 до 78 лет), мужчин было 110 (35%), женщин – 203 (65%).

Для решения поставленных задач все пациенты были разделены на 2 группы. При анализе результатов исследований пациентов **1 группы** (n=164) изучали наиболее значимые дифференциально диагностические критерии солидных опухолей поджелудочной железы, а также выявляли информативность инструментальных методик в оценке данных образований. По результатам обследования и лечения пациентов **2 группы** (n=149) оценивали возможности инструментальных методов диагностики в определении местной распространенности опухолевого процесса при злокачественном поражении поджелудочной железы.

В работу включены результаты следующих инструментальных методов диагностики:

1. Мультипараметрическое ультразвуковое исследование брюшной полости.
2. Ультразвуковые исследования с контрастным усилением.
3. Мультиспиральная компьютерная томография с болюсным контрастным усилением.
4. Магнитно-резонансная томография без и с контрастным усилением.
5. Эндоскопическое ультразвуковое исследование.
6. Гистологическое исследование материала.

На основании анализа обследования 164 пациентов **1 группы** определили наиболее значимые дифференциально-диагностические критерии солидных опухолей поджелудочной железы (таблица 45).

К сожалению, большинство критериев оценки субъективны. Для объективизации полученных данных рассчитали характеристики накопления опухолями контрастного вещества при компьютерной томографии и отношение показателей плотности опухоли к паренхиме железы во все фазы сканирования.

Таблица 45
Наиболее значимые дифференциально диагностические признаки солидных опухолей поджелудочной железы

Образование Признак	**Аденокарц-ма**	**Нефункцион. НЭН**	**Функцион. НЭН**	**СППО**	**Метастазы ПКР**
Панкреатич-я гипертензия	Да	Нет	Нет	Нет	Да/Нет
Структура	Солидная	Солидная	Солидная	Солидная /Кистозно-солидная	Солидная
Четкость контуров	Нечеткие	Четкие	Четкие	Четкие	Нечеткие
Однородность	Да	Зоны некроза	Да	Кальцинаты /Кистозные полости	Да
Эхогенность при УЗИ и эндоУЗИ	Гипоэхоген. (значительно снижена)	Гипо- и изоэхоген.	Гипо- /изоэхоген.	Гипоэхоген.	Гипоэхоген (значительно снижена)
Васкуляриз-я по данным УЗИ	Аваскулярная	Умеренно- /гиперваск-я	А-/умеренно-васкул-я	Умеренно васкул-я	Гиперваск-я
Плотность в артер. фазу относительно паренимы при МСКТ	Гиподенсн.	Гиперденсн.	Гиперденсн.	Гиподенсн.	Гиперденсн.
Особенности при МРТ	Определ-ся лучше на ДВИ	Неоднород-ное	Определ-ся лучше на ДВИ, E-THRIVE	Капсула, Мелкие кистозные полости, содержащие метгемоглобин	Гиперваск-е при контрастирование

Достоверные отличия ($p<0.01$) получили при сравнении показателей в артериальную и венозную фазу для гиповаскулярных аденокарцином и солидно-псевдопапиллярных опухолей от гиперваскулярных нейроэндокринных и метастатических опухолей. Сравнение именно относительных показателей плотности опухоли к паренхиме железы позволяет в одном выражении понять динамику накопления и провести сопоставление значений.

Рассчитали показатели диагностической информативности инструментальных методов в выявлении аденокарцином поджелудочной железы. Чувствительность

инструментальных методик в выявлении опухоли составила: УЗИ - 86,8%, эндоУЗИ – 78,9%, МСКТ – 95,1%, МРТ – 93,3%. При совместной оценке зон интереса различными методиками чувствительность в определении рака поджелудочной железы и его дифференциальной диагностики с хроническим панкреатитом значимо увеличивалась до 98,5% ($p<0.05$). Точность дифференциальной диагностики аденокарцином от других солидных опухолей практически у всех методик была на высоком уровне (более 90%).

Проанализировав чувствительность всех методов в выявлении инсулином (УЗИ – 80,6%, эндоУЗИ – 92,8%, МСКТ – 92,7%, МРТ – 97,1%) пришли к выводу, что при подозрении на наличие функционирующей нейроэндокринной опухоли рациональнее сразу назначать обследование с МРТ с ДВИ, при невозможности выполнения – МСКТ с болюсным контрастным усилением. Для уточнения выявленных изменений можно использовать эндоУЗИ, УЗИ с контрастным усилением. Стандартное УЗИ не должно применять на дооперационном этапе в качестве скрининга, так как высоко значение ложноотрицательных результатов, а также ни положительные, ни отрицательные данные исследования не влияют на дальнейшую тактику обследования и лечения.

Показатели диагностической информативности в дифференциальной диагностике нейроэндокринных опухолей оказались ниже 90%, кроме МСКТ, так как семиотика нейроэндокринных неоплазий схожа по характеристикам, как с солидно-псевдопапиллярными опухолями, так и в ряде наблюдений с аденокарциномой поджелудочной железы, что не всегда позволяет провести четкий дифференциальный диагноз.

Для солидно-псевдопапиллярных опухолей выявили достоверные отличия по полу и возрасту от остальных солидных опухолей, что позволят применять их в качестве дополнительных дифференциально-диагностических критериев. Также особенностями данных опухолей является наличие кальцинатов и выявление капсулы вокруг образования.

Для метастазов ПКР определяющим фактором в дифференциальной диагностике с нейроэндокринными опухолями является наличие нефрэктомии в анамнезе или выявление опухоли почки при обследовании.

Для определения места и роли ультразвукового исследования с контрастным усилением в диагностике опухолей поджелудочной железы проанализированы результаты

обследования 31 пациента, которым выполнено УЗИ с контрастным усилением на дооперационном этапе.

Предложены новые терминологические подходы в описании УЗИ с контрастным усилением. Описана методология и технические особенности данного исследования при образованиях поджелудочной железы. Представлена семиотика солидных опухолей поджелудочной железы при УЗИ с контрастным усилением. Необходимо продолжить исследования с ультразвуковыми контрастными препаратами, направленные не только на поиск новых дифференциально-диагностических критериев, но и на оценку распространения опухолевого процесса, инвазии сосудов, вторичного изменения лимфоузлов. Для достоверной статистической обработки и оценки роли и места УЗИ с контрастным усилением в комплексной лучевой диагностике необходима бóльшая группа пациентов, однако, проведенный нами анализ позволил определить показания к проведению УЗИ с контрастным усилением, тенденцию и вектор дальнейшего научного развития данной методики.

Оценку диагностической информативности в определении сосудистой инвазии проводили в 2 этапа. Сначала проанализировали результаты УЗИ, эндоУЗИ, КТ, МРТ и лечения 149 пациентов **2 группы**. Рассчитали показатели диагностической информативности (чувствительность, специфичность, точность, предсказательную ценность положительного и отрицательного результатов, а также отношения правдоподобия для отрицательного и положительного результата) для каждого сосуда целиако-мезентериального бассейна (воротная вена, верхняя брыжеечная вена, селезеночная вена, верхняя брыжеечная артерия, чревный ствол, селезеночная артерия, общая печеночная артерия и гастродуоденальная артерия).

Проведенный анализ показал, что отмечается тенденция к гиподиагностике венозной инвазии и гипердиагностике артериальной инвазии по данным всех методик.

Выявление инвазии стенки верхней брыжеечной вены по данным проведенного анализа лучше всего оценивать при МРТ, обладающей наиболее высокими показателями чувствительности (95%) при хорошей специфичности (93,5%) и точности (94,1%) диагностики. Чувствительность инструментальных методов в оценке вовлечения в опухолевый процесс селезеночной вены по данным нашего исследования также была невысока и не превышала 89%, при высоких показателям специфичности всех методов,

особенно МСКТ и эндоУЗИ, достигающей 100%, МРТ - до 97,3%, что указывает на возможность оценки стенки сосуда любым из этих методов.

Следует подчеркнуть, что эндоУЗИ, несмотря на низкую чувствительность, обладает наибольшей специфичностью в выявлении распространения опухолевого процесса на верхнюю брыжеечную (97,2%) и селезеночную (100%) вены, что обусловливает необходимость введения данной методики в дооперационный алгоритм обследования пациентов с аденокарциномой поджелудочной железы при подозрении на сосудистую инвазию вен портальной системы.

Все инструментальные методы имеют низкую чувствительность и еще более низкую прогностическую ценность положительного результата в выявлении инвазии артериальных стенок. Что свидетельствует о преобладании абсолютных значений ложноположительных результатов над ложноотрицательными. На практике это проявляется в большом количестве ошибок с тенденцией к гипердиагностике сосудистой инвазии. Наиболее высокие показатели информативности имеет МСКТ, что доказывает необходимость проведения этого метода на первом этапе для оценки резектабельности опухоли.

Чувствительность в выявлении наиболее значимой инвазии верхней брыжеечной артерии не превышает 75%, при этом прогностическая ценность положительного результата не выше 67%, что говорит о явном преобладании ложноположительных результатов, т.е. о гипердиагностике.

Напротив, значения информативности в инвазии чревного ствола, селезеночной и общей печеночной артерий доказывают примерно равное соотношение ложноположительных и ложноотрицательных результатов.

Для тех и других сосудов МСКТ обладает наибольшей информативностью, что следует учитывать при построении алгоритма обследования. Высокие показатели специфичности и прогностической ценности эндоУЗИ позволяют рекомендовать данный метод в качестве уточняющей методики.

Вторым этапом необходимо было определить наиболее объективные критерии оценки сосудистой инвазии. Рассчитали вероятность опухолевой инвазии п данным классификации NCCN (2014) и по классификации, предложенной Прозоровой Э.В. (2014) – полученные результаты подтверждали корреляцию между площадью контакта и

вероятностью инвазии, однако не позволяли применять классификации на практике из-за отсутствия достоверной разницы в вероятности инвазии при контакте 90-180° и 180-270°.

В связи с этим разделили все сосуды на три подгруппы по объему контакта опухоли к окружности диагностически значимого сосуда: Подгруппа 2.1. «резектабельные» - площадь контакта 0-25% окружности просвета, Подгруппа 2.2. «погранично-резектабельные» - площадь контакта 25-75%, Подгруппа 2.3. «нерезектабельные» - площадь контакта – 75-100%.

Процент выявления сосудистой инвазии значимо отличался в Подгруппе 2.1. и Подгруппе 2.2 и 2.3. ($p<0.01$). У пациентов Подгруппы 2.1. в 99,1% опухоль оказалась резектабельной. Напротив, в Подгруппе 2.3. у 67,6% пациентов выявлена инвазия стенки сосуда. Подгруппа 2.2. оказалась самой сложной в оценке сосудистой инвазии, нерезектабельные опухоли выявляли в 29,6%, в этой группе показатели чувствительности всех методик были на низком уровне, что обуславливало применение чёткого алгоритма исследования с учетом преимуществ каждого метода в зависимости от вовлеченного в злокачественный процесс сосуда.

В связи с этим определили сочетание методик в оценке сосудистой инвазии для каждого из значимых магистральных сосудов в зависимости от значений чувствительности и прогностической ценности положительного результата, ориентируясь на количество ложноположительных и ложноотрицательных результатов.

По результатам исследования предложен алгоритм инструментального обследования пациентов для выявления, дифференциальной диагностики солидных опухолей поджелудочной железы, а также определения местной распространенности злокачественного процесса поджелудочной железы, предусматривающий рациональное сочетание и последовательность проведения методов инструментального исследования, основанных на разные физические свойства. При алгоритмировании инструментального обследования мы учитывали информативность метода, полученные в результате нашего исследования. Зависимость звеньев алгоритма была основана на клинических данных и результатах предыдущих исследований. Результат каждого исследования, являющегося звеном диагностического процесса, определяет необходимость использования последующего метода и его конкретный выбор, что позволяет выстроить логичную диагностическую цепочку.

Пациентам с подозрением на солидное новообразование поджелудочной железы предоперационное инструментальное исследование следует начинать с МСКТ с болюсным контрастным усилением. При невозможности его выполнения или только при наличии панкреатической гипертензии необходимо выполнить МРТ с ДВИ. В качестве уточняющего метода следует использовать эндоУЗИ. Пациентам с синдромом вторичного гиперинсулинизма следует выполнять МРТ с ДВИ, в качестве уточняющей методики – эндоУЗИ с ЦДК ткани поджелудочной железы и обязательным выполнением ИОУЗИ.

Для оценки распространения злокачественного процесса поджелудочной железы на сосудистые структуры первым этапом следует выполнять МСКТ с болюсным контрастным усилением. Дальнейшие методики выбираются в зависимости от заинтересованного сосуда и площади охвата его опухолью. Протокол МСКТ необходимо дополнить КТ-ангиографией с подробным описанием анатомии ветвей чревного ствола и верхней брыжеечной артерии.

Применением предложенного алгоритма и комплексного подхода к диагностике солидных опухолей поджелудочной железы и их местного распространения позволит в более сжатые сроки оптимально провести высоко информативную дооперационную диагностику, используя наиболее эффективное сочетание инструментальных методов, тем самым способствуя выбору наиболее оптимальной лечебной тактики и повышению качества оказываемой медицинской помощи.

Выводы

1. Оценка солидных образований поджелудочной железы на основании наиболее значимых диагностических критериев (наличие панкреатической гипертензии, структура опухоли и характер накопления контрастных препаратов в различные фазы динамического сканирования) при сочетании наиболее информативных инструментальных диагностических методик позволяет повысить чувствительность исследований в выявлении протоковой аденокарциномы до 98,4%.
2. Наиболее чувствительным методом в выявлении функционирующих нейроэндокринных опухолей поджелудочной железы является МРТ с получением диффузионно-взвешенных изображений (97,1%). Проведение дифференциальной диагностики нефункционирующих нейроэндокринных неоплазий поджелудочной железы с другими солидными образованиями должно основываться на относительных значениях накопления контрастного препарата опухолью к паренхиме поджелудочной железы при МСКТ с болюсным контрастным усилением (точность – 91,8%).
3. Ультразвуковое исследование с контрастным усилением при образованиях поджелудочной железы может являться альтернативной методикой при невозможности выполнения и несовпадении результатов МСКТ и МРТ с контрастным усилением при проведения дифференциальной диагностики и оценки «пограничной резектабельности» злокачественных образований.
4. Наиболее объективным и воспроизводимым на всех методиках критерием оценки сосудистой инвазии является площадь контакта опухоли и сосуда. Вероятность сосудистой инвазии значимо повышается при увеличении площади контакта опухоли и сосуда: при контакте 0-25% окружности просвета вероятность инвазии равна 0.9%; при контакте от 25% до 75% - 29,6%; при охвате более 75% окружности просвета – 67,6%.
5. Для всех инструментальных исследований прослежена тенденция к гиподиагностике венозной инвазии и гипердиагностике артериальной инвазии на дооперационном этапе; информативность методов зависит от типа и локализации исследуемого сосуда, площади контакта опухоли и его окружностью, при этом общая точность

инструментальных методов в оценке сосудистой инвазии находится на высоком уровне (МСКТ -94,9%, МРТ – 94,1%, УЗИ – 90,2%, эндоУЗИ – 92,2%).

6. Разработанные диагностические алгоритмы дооперационного обследования пациентов с солидными образованиями поджелудочной железы, предусматривают рациональное сочетание и последовательность проведения инструментальных исследований (МСКТ, МРТ, УЗИ, эндоУЗИ) и позволяют повысить диагностическую информативность процесса выявления опухолей поджелудочной железы до 98,4%, а оценку ее распространённости в зависимости от площади контакта опухоли и сосуда - до 99,1%.

Практические рекомендации

1. Нозологию солидных опухолей поджелудочной железы необходимо оценивать по совокупности диагностических критериев, получаемых при различных инструментальных методах обследования:

- *протоковая аденокарцинома* - гипоэхогенное аваскулярное при УЗИ и эндоУЗИ, гиподенсное образование с нечеткими контурами при МСКТ и выявляющееся при МРТ, как очаг с ограничением диффузии на диффузионно-взвешенных изображениях и умеренно гиперинтенсивный на Т2 взвешенных изображениях в сочетании с панкреатической гипертензией;

- *нейроэндокринные опухоли* - гипо- или изоэхогенные образования, умеренно- или гиперваскулярные при УЗИ и эндоУЗИ, с четкими контурами, гиперденсные в артериальную фазу на МСКТ, с ограничением диффузии на МРТ, однородной или неоднородной структуры за счет участков некрозов и кистозной трансформации;

- с*олидно-псевдопапиллярная опухоль* - чаще встречается у женщин до 40 лет, гипоэхогенное (УЗИ, эндоУЗИ), гиподенсное в артериальную фазу на МСКТ новообразование неоднородной структуры с кальцинатами и/или жидкостным компонентом с геморрагическим содержимым (МРТ);

- *метастазы почечноклеточного рака* – гипоэхогенное (УЗИ, эндоУЗИ), гиперваскулярное во все фазы контрастного усиления (МСКТ, МРТ) образование, выявляемое в сочетании с опухолью почки или в любой временной промежуток после нефрэктомии.

2. Низкие показатели диагностической информативности в выявлении протоковой аденокарциномы и инсулиномы при УЗИ (86,9% и 80,6%, соответственно) не позволяют рекомендовать данный метод в качестве первичной диагностики и скрининга.
3. Ультразвуковое исследование с контрастным усилением образований поджелудочной железы следует проводить строго по показаниям и по разработанной методике, в качестве уточняющего и альтернативного метода в дифференциальной диагностике солидных опухолей поджелудочной железы и

при «пограничной резектабельности» чревного ствола и верхней брыжеечной артерии.

4. Оценка сосудистой инвазии должна быть основана на площади контакта опухоли с окружностью сосуда. Опухоль «резектабельная» при площади контакта с опухолью 0-25% окружности; «погранично резектабельная» - 25-75%; «нерезектабельная» 75-100%. При выявлении «пограничной резектабельности» сомнения должны быть расценены в пользу попытки проведения радиального хирургического лечения.
5. При выявлении сосудистой инвазии необходимо, в первую очередь, ориентироваться на данные МСКТ с болюсным контрастным усилением, так как метод обладает высокой точностью как в выявлении венозной (93,6%), так и артериальной инвазии (95,6%).
6. Методом первичной оценки при подозрении на злокачественную опухоль поджелудочной железы должен быть МСКТ с болюсным контрастным усилением. У пациентов с первичным гиперинсулинизмом поиск инсулином следует проводить сразу на МРТ с получением диффузионно-взвешенных изображений. УЗИ и эндоУЗИ необходимо использовать в качестве дополняющих и уточняющих методик. Выполнение на первом этапе высокоинформативных исследований позволит избежать диагностических ошибок, сократить количество используемых методов, время до постановки окончательного диагноза, быстрее начать необходимо лечение, тем самым повысить уровень оказываемой медицинской помощи.

Список литературы

1. Араблинский А.В. Диагностика опухолей поджелудочной железы при помощи компьютерной и магнитно-резонансной томографии. Медицинский алфавит. 2013 Т.3-4 №23. С. 38-42.
2. Араблинский А.В., Румер В.Б., Сидорова Ю.В. Неотложная компьютерная томография в клинике абдоминальной хирургии. Московский хирургический журнал. 2016. № 4 (50). С. 12-19.
3. Араблинский А.В., Шабунин А.В., Лукин А.Ю., Сидорова Ю.В Диагностика, динамическое наблюдение и выработка тактики лечения у больных острым панкреатитом (данные компьютерной томографии и магнитно-резонансной томографии). Вестник рентгенологии и радиологии. 2012. № 2. С. 4-13.
4. Араблинский А.В., Шабунин А.В., Сидорова Ю.В., Лукин А.Ю., Бедин В.В., Шиков Д.В. Возможности КТ и МРТ в диагностике, динамическом наблюдении и определении тактики лечения больных с острым панкреатитом. Российский электронный журнал лучевой диагностики. 2013. Т. 3. № 4. С. 66-75.
5. Аскерова Н.Н., Кармазановский Г.Г. Контрастное усиление изображения препаратом Sonovue: пути усовершенствования ультразвуковой диагностики очаговой патологии органов брюшной полости и забрюшинного пространства. Медицинская визуализация. 2015. № 1. С. 115-125.
6. Ахлынова О.Ю., Кармазановский Г.Г. Целесообразность и диагностическая эффективность болюсного контрастного усиления при компьютернотомографической диагностике рака поджелудочной железы. Хирургия, 2009, №1, с. 60–67.
7. Балахонова Т.В., Погорелова О.А., Трипотень М.И. с соавт. Контрастное усиление при ультразвуковом исследовании сосудов: атеросклероз, неспецифический аортоартериит. Ультразвуковая и функциональная диагностика. 2015. 4. С. 33-35.
8. Баталова Т.В. Комплексная лучевая диагностика злокачественных опухолей гепатобилиопанкреатодуоденальной зоны, осложненных механической желтухой. М. 2008. 103 с.
9. Белоусова Е.Л., Кармазановский Г.Г., Кубышкин В.А., Калинин Д.В., Кригер А.Г., Глотов А.В., Калдаров А.Р. КТ-признаки, позволяющие определить оптимальную тактику

лечения при нейроэндокринных опухолях поджелудочной железы. Медицинская визуализация. 2015. № 5. С. 73-82.

10. Блют Э.И. Ультразвуковая диагностика. Практическое решение клинических проблем. Пер. с англ. М., Мед. лит. 2010. 176 с.

11. Бурдюков М.С. Диагностическая и лечебная эндоскопия при опухолях органов билиопанкреатодуоденальной зоны. Автореф. дис. на соиск. уч. ст. канд. мед. наук. - М. 2010. 30 с.

12. Гомболевский В.А., Гришков С.М., Примак Н.В., Сергеев Н.И., Котляров П.М., Нуднов Н.В. Возможности мультиспиральной компьютерной томографии в диагностике панкреатита. Медицинская визуализация. 2014. № 2. С. 124-126.

13. Гордиенко Е.Н. Морфологическая и молекулярно-биологическая характеристика солидно-псевдопапиллярной опухоли поджелудочной железы**.** Дисс. на соиск. канд. мед. наук. М., МГМСУ. 2014. 140 с.

14. Гребнев Е.А. Спиральная компьютерная томография и магнитно-резонансная томография в диагностике объемных образований поджелудочной железы. Диссерт. на соиск. уч. ст. канд. мед. наук. М. 2005. 179 с.

15. Гуревич Л.Е., Казанцева И. А., Соколова И. Н. с соавт. Клинико-морфологическая характеристика, особенности иммунофенотипа, проблемы диагностики солидно-псевдопапиллярных опухолей поджелудочной железы. Архив патологии. 2014. 76(5). С. 44-54.

16. Давыдов М.И., Ганцев Ш.Х. Онкология. Учебник. М., ГЭОТАР -Медиа. 2010. 920с.

17. Дедов И.И., Кривко А.А., Ремизов О.В. и др. Современные методы топической диагностики инсулином. Клин. эндокринология. 2014. 1. С. 4-8.

18. Дедов И.И., Кривко А.А., Силина Т.Л. с соавт. Инсулинома. Методические рекомендации. М., Адамантъ. 2013. 45 с.

19. Дмитриев О.Ю. Комплексная лучевая диагностика заболеваний и опухолей поджелудочной железы. диссертация на соискание ученой степени кандидата медицинских наук. Казань. 2005. 125 с.

20. Егоров А.В., Кузин Н.М. Вопросы диагностики нейроэндокринных опухолей поджелудочной железы. Практическая онкология. 2005. Т6. №4. С.206-212.

21. Егоров В.И., Петров Р.В., Старостина Н.С., Журина Ю.А., Николаев Н.М., Григорьевский М.В. Непосредственные результаты операции Appleby: собственный опыт и литературные данные. Доктор.Ру. 2016. № 1 (118). С. 94-99.

22. Ермолицкий Н. М. Эхография с контрастированием: теоретическое приложение или практическая необходимость? (обзор литературы). Проблемы здоровья и экологии, 2014. №2 (40). С. 31-35.

23. Загвоздкин Е.С., Мершина Е.А., Синицын В.Е. комплексная лучевая диагностика синдрома множественных эндокринных неоплазий 1-го типа. Лучевая диагностика и терапия. 2013. № 2 (4). С. 65-68.

24. Захарова О.П. Компьютерно-томографические признаки рака поджелудочной железы. Автореф. на соиск. канд. мед. наук. М. 2014. 24 с.

25. Захарова О.П., Егоров В.И., Кармазановский Г.Г. Хирургическое лечение опухолей поджелудочной железы: компьютерно-томографические критерии резектабельности. Анналы хирургической гепатологии. 2011. 16. №1. С. 84-91.

26. Захарова О.П., Кармазановский Г.Г. Возможности МСКТ и других методов инструментального обследования в диагностике и оценке распространённости рака поджелудочной железы: на что влияют ошибки диагностики? Медицинская визуализация. 2012. № 6. С. 51-56.

27. Захарова О.П., Кармазановский Г.Г., Егоров В.И. КТ-диагностика рака поджелудочной железы: современное состояние проблемы. Хирургия. Журнал им. Н.И.Пирогова. 2011. 8. С. 98-102.

28. Захарова О.П., Кубышкин В.А., Кармазановский Г.Г. Протокол КТ-исследования при оценке резектабельности рака поджелудочной железы. Хирургия. Журнал им. Н.И. Пирогова. 2012. № 8. С. 44-50.

29. Зубарев А.В., Фёдорова А.А., Чернышев В.В. с соавт. Применение эхоконтрастных препаратов в клинике и перспективы синхронизации УЗИ, КТ-МРТ-изображений (собственный опыт и обзор литературы). Медицинская визуализация. 2015. 1. С. 94-114

30. Каприн А.Д. Злокачественные новообразования в России в 2014 году (заболеваемость и смертность) Под ред. А.Д. Каприна, В.В. Старинского, Г.В. Петровой М.: МНИОИ им. П.А. Герцена филиал ФГБУ «НМИРЦ» Минздрава России. 2016. 250 с.

31. Каприн А.Д. Состояние онкологической помощи населению России в 2014 году. Под ред. А.Д. Каприна, В.В. Старинского, Г.В. Петровой М.: МНИОИ им. П.А. Герцена филиал ФГБУ «НМИРЦ» Минздрава России. 2015. 236 с.

32. Кармазановский Г. Г., Степанова Ю. А., Аскерова Н. Н. История развития контрастного усиления при ультразвуковом исследовании Медицинская визуализация, 2015. №2. С.109-119

33. Кармазановский Г.Г. Опухоли поджелудочной железы солидной структуры: протоколы лучевых исследований, дифференциальная диагностика (лекция, часть 1). Медицинская визуализация. 2016. №4. С.54-63.

34. Кармазановский Г.Г. Опухоли поджелудочной железы солидной структуры: стадирование и резектабельность, критерии оценки прогрессирования опухолевого процесса после хирургического лечения (лекция, часть 2). Медицинская визуализация. 2016. № 5. С. 43-49.

35. Кармазановский Г.Г. опухоли поджелудочной железы солидной структуры: протоколы лучевых исследований, дифференциальная диагностика (лекция, часть 1). Медицинская визуализация. 2016. № 4. С. 54-63.

36. Кармазановский Г.Г. Опухоли поджелудочной железы: трудности диагностики. Российский электронный журнал лучевой диагностики. 2013. Т. 3. № 4. С. 125-127.

37. Кармазановский Г.Г., Ветшева Н.Н., Карельская И.А. с соавт. Лучевая диагностика инсулином и незидиобластоза при синдроме органического гиперинсулинизма. Медицинская визуализация. 2016. №3. С. 53-60.

38. Кармазановский Г.Г., Кригер А.Г., Ветшева Н.Н., Кочатков А.В., Берелавичус С.В. Метастазы почечноклеточного рака в поджелудочную железу (обзор литературы и клинический пример). Медицинская визуализация. 2012. №4. С.49-56.

39. Касаткина Е.А. Новые возможности томографических методов в диагностике рака поджелудочной железы. Диссертация на соискание ученой степени кандидата медицинских наук. М. 2014, 128 с.

40. Касаткина Е.А., Klauss M., Kauczor H.U., Ридэн Т.В., Hackert T., Синицын В.Е., Grenacher L. Возможности компьютерной томографии в оценке полиморфных изменений при деструктивных панкреатитах. Вестник рентгенологии и радиологии. 2014. № 5. С. 34-39.

41. Котельников А.Г., Патютко Ю.И., Трякин А.А. Клинические рекомендации по диагностике и лечению злокачественных опухолей поджелудочной железы. М. 2014.

42. Котляров П.М., Егорова Е.В. Семиотика гемангиомы поджелудочной железы по данным лучевых методов исследования. Медицинская визуализация. 2016. № 3. С. 120-124.

43. Коханенко Н.Ю., Артемьева Н.Н., Черемисин В.М. и др. Трудности дифференциальной диагностики нефункционирующих нейроэндокринных опухолей и экзокринного рака поджелудочной железы. Анналы хирургической гепатологии. 2010. Т15. № 3. С. 31-38.

44. Кочатков А.В. Нейроэндокринные опухоли поджелудочной железы. Диссертация на соискание ученой степени доктора медицинских наук. М. 2012.

45. Кочатков А.В., Кубышкин В.А., Кригер А.Г., Кармазановский Г.Г., Замолодчиков Р.Д., Макеева-Малиновская Н.Ю., Цыганков В.Н. Диагностика нейроэндокринных неоплазий поджелудочной железы. Хирургия. Журнал им. Н.И. Пирогова. 2014. № 2. С. 8-15.

46. Кригер А.Г., Смирнов А.В., Берелавичус С.В., Горин Д.С., Калдаров А.Р., Карельская Н.А., Ветшева Н.Н., Калинин Д.В., Лебедева А.Н., Дугарова Р.С. Органический гиперинсулинизм: лучевая диагностика и хирургическое лечение Хирургия. Журнал им. Н.И.Пирогова. 2016. 6. С.14-29

47. Кубышкин В.А., Вишневский В.А. Рак поджелудочной железы. М. Медпрактика-М. 2003. 386 с.

48. Кунцевич Г.И. Цветовое допплеровское сканирование и трехмерная реконструкция абдоминальных сосудов В кн. Ультразвуковая допплеровская диагностика в клинике. Под ред. Никитина Ю.М., Труханова А.И. Иваново: Изд. МИК, 2004; 496 с.

49. Кучерявый Ю.А., Давыдов Д.Г., Петухова С.В. Метастатические (вторичные) опухоли поджелудочной железы. Consilium Medicum 2010; 8: 46–52.

50. Лукьянченко А.Б., Синицын В.Е., Панов В.О. Абдоминальная радиология в онкологии: новые возможности в свете прогресса компьютерной и магнитно-резонансной томографии. Вестник рентгенологии и радиологии. 2016. Т. 97. № 2. С. 118-124.

51. Лядов В.К., Буланова Е.А., Синицын В.Е. Возможности КТ при выявлении саркопении у больных с опухолевыми и воспалительными заболеваниями поджелудочной железы Диагностическая и интервенционная радиология. 2012. Т. 6. № 1-1. С. 13-18.

52. Макеева-Малиновская Н.Ю. Накопление контрастного препарата солидными новообразованиями как критерий дифференциальной диагностики нейроэндокринных неоплазий поджелудочной железы при мультиспиральной компьютерной томографии Диссертация на соискание учёной степени кандидата медицинских наук. М. 2014. 159 с.

53. Макеева-Малиновская Н.Ю., Кармазановский Г.Г., Кочатков А.В., Карельская Н.А. современные аспекты КТ=визуализации и дифференциальной диагностики нейроэндокринных неоплазий поджелудочной железы. Медицинская визуализация. 2012. № 5. С. 40-50.

54. Маткевич Е.И., Синицын В.Е., Башков А.Н. Сравнение доз облучения пациентов при проведении однофазной и многофазной компьютерной томографии в многопрофильном лечебном учреждении. Медицинская радиология и радиационная безопасность. 2016. Т. 61. № 6 (6). С. 50-56.

55. Митьков В.В. Практическое руководство по ультразвуковой диагностике. Общая ультразвуковая диагностика (брюшная полость, мошонка, лимфатическая система, грудная клетка, молочные, щитовидная, слюнные железы). Под ред. Митькова В.В. М.: Видар, 2011, 720 с.

56. Нечипай А.М., Бурдюков М.С., Юричев И.Н., Романенко Н.В. Эндоскопическая ультрасонография в диагностике инвазии опухоли поджелудочной железы в магистральные сосуды. Анналы хирургической гепатологии, 2010; 15(2): 72-80.

57. Нуднов Н.В., Ядренцева С.В. Мультиспиральная компьютерная томография в диагностике, оценке тяжести и прогнозе острого панкреатита и его осложнений. Медицинская визуализация. 2014. № 5. С. 45-52.

58. Павлов П.В., Пирогов С.С., Карпова Е.С., Соколов В.В., Степанов С.О. Новые возможности уточняющей эндоскопической диагностики новообразований поджелудочной железы. Экспериментальная и клиническая гастроэнтерология. 2016. № 10 (134). С. 80-85.

59. Паклина О.В. Морфогенез хронического панкреатита и протоковой аденокарциномы поджелудочной железы. Автореферат на соискание уч. степени доктора мед. наук, Москва, 2009 36 с.

60. Паклина О.В., Кармазановский Г.Г., Сетдикова Г.Р. Патоморфологическая и лучевая диагностика хирургических заболеваний поджелудочной железы. М.: Издательский дом Видар-М, 2014. 188с.

61. Паклина О.В., Сетдикова Г.Р. Методология исследования операционного материала при протоковом раке поджелудочной железы. Клиническая и экспериментальная морфология, 2014, №1 С. 42-49

62. Парнова В.А. До- и интраоперационная диагностика неинсулинпродуцирующих нейроэндокринных опухолей поджелудочной железы. Автореферат диссертации на соискание ученой степени кандидата медицинских наук. М. 2012, 24 с.

63. Патютко Е.И., Котельников А.Г. Хирургия рака органов билиопанкреатодуоденальной зоны. М.: Медицина, 2007, 160 с.

64. Патютко Ю.И., Котельников А.Г., Сагайдак И.В. с соавт. Метастазы рака почки в поджелудочную железу: диагностика и лечение. Вестник хирургической гастроэнтерологии, 2007, №2, с.5-12.

65. Пилипчук И.А., Костякова Л.А., Синюкова Г.Т. Возможности ультразвуковой томографии в диагностике опухолей поджелудочной железы. Материалы научной конференции. Ультразвуковая диагностика в онкологии. М. 2007. С. 4-16

66. Пинский С.Б., Белобородов В. А., Батороев Ю. К. с соавт. Нейроэндокринные опухоли поджелудочной железы. Сибирский медицинский журнал. 2013. 5. С. 12-17.

67. Портной Л.М., Араблинский А.В. Лучевая диагностика заболеваний поджелудочной железы. Российский журнал гастроэнтерологии, гепатологии, колопроктологии. 1994. № 4. С.99-105.

68. Прозорова Э.В. Методологические аспекты комплексной ультразвуковой диагностики опухолей поджелудочной железы. Автореферат диссерт. на соиск. уч. ст. канд. мед. наук., М. 2014.

69. Прозорова Э.В., Казакевич В.И., Сидоров Д.В., Митина Л.А., Степанов С.О. Роль интраоперационного ультразвукового исследования в стадировании солидных опухолей поджелудочной железы Современные технологии в медицине. 2014. Т. 6. № 2. С. 68-76.

70. Савельева Т.В. Возможности многослойной компьютерной томографии в диагностике опухолевых поражений поджелудочной железы и жёлчных протоков. диссерт. на соиск. уч. ст. канд. мед. наук. СПБ. 2009. 157 с.

71. Сандриков В.А. Ультразвуковая диагностика заболеваний внутренних органов и поверхностно расположенных структур. Практическое руководство под ред. В.А. Сандрикова, Фисенко Е.П. М., Фирма СТРОМ, 2013. 288 с.

72. Сандриков В.А., Фисенко Е.П, Зима И.П. Комплексное ультразвуковое исследование поджелудочной железы. практическое руководство. Фирма СТРОМ, 2008, 80 с.

73. Сафиуллин Р.Р. Оптимизация комплексной лучевой диагностики инвазий в сосуды при раке поджелудочной железы. диссерт. на соиск. уч. ст. канд. мед. наук. Казань. 2006. 128 с.

74. Сенча А.Н., Могутов М.С. с соавт. Ультразвуковое исследование с использованием контрастных препаратов. М. Видар-М. 2015. 144 с.

75. Сетдикова Г. Р., Паклина О. В., Ротин Д. Л. Вторичные опухоли поджелудочной железы: описание случаев и обзор литературы. Злокачественные опухоли, 2014. №2. С.11-23.

76. Синицын В.Е., Комарова М.А., Мершина Е.А. Протокол рентгенологического описания: прошлое, настоящее, будущее. Вестник рентгенологии и радиологии. 2014. № 3. С. 35-40.

77. Синицын В.Е., Комарова М.А., Мершина Е.А. Структурированные протоколы описания в лучевой диагностике Вестник рентгенологии и радиологии. 2014. № 6. С. 47-52.

78. Смирнов С.Е. Алгоритм диагностики опухолевых заболеваний поджелудочной железы. Диссертации на соиск. уч. степени кандидата медицинских наук, Ставрополь, 2010. 140 с.

79. Солодинина Е.Н. Эндоскопическое ультразвуковое исследование в диагностике хирургических заболеваний органов панкреатобилиарной зоны. Диссертация на соискание ученой степени доктора медицинских наук. М. 2016. 240 с.

80. Старков Ю.Г., Солодинина Е.Н., Шишин К.В. с соавт. Эндосонография в диагностике заболеваний органов гепатопанкреатобилиарной системы. Хирургия журнал им. Н.И. Пирогова. 2009. №6. С.10-16.

81. Старостина С.Н. МСКТ ангиография для выявления аберрантных артерий и коллатералей целиако-мезентериального бассейна до и после операций на поджелудочной железе с резекцией магистральных артерий без их реконструкции Диссертация на соискание ученой степени кандидата медицинских наук. Москва. 2015. 140 с.

82. Сташук Г.А., Гуревич Л.Е., Мокин М.В. Солидно-псевдопапиллярные опухоли поджелудочной железы (два клинических наблюдения). Вестник рентгенологии и радиологии. 2006. 3. С. 52-58.

83. Степанов С. О., Д. В. Сидоров, Н. С. Скрепцова, Э. В. Прозорова Комплексная лучевая диагностика злокачественных опухолей поджелудочной железы. Лучевая диагностика и терапия. 2013. 3. С. 52-58.

84. Степанов С.О., Казакевич В.И., Митина Л.А., Сидоров Д.В., Прозорова Э.В. Ультразвуковое исследование в диагностике и стадировании солидных опухолей поджелудочной железы. Ультразвуковая и функциональная диагностика. 2014. № 2. С. 13-26.

85. Степанов С.О., Митина Л.А., Прозорова Э.В. Применение ультразвукового контрастного препарата в диагностике опухолей поджелудочной железы. Пилотное исследование. Ультразвуковая и функциональная диагностика. 2015. № 5S. С. 163-164.

86. Степанов С.О., Рубцова Н.А., Сидоров Д.В., Петров Л.О., Митина Л.А., Казакевич В.И., Славнова Е.Н., Прозорова Э.В. Ультразвуковое исследование в оценке сосудистой инвазии и морфологической верификации опухолей поджелудочной железы (клинический случай). Российский журнал гастроэнтерологии, гепатологии, колопроктологии. 2014. Т. 24. № 6. С. 86-91.

87. Степанов С.О., Сидоров Д.В., Скрепцова Н.С., Прозорова Э.В. Ультразвуковая диагностика опухолей поджелудочной железы. Онкология. Журнал им. ПА. Герцена. 2014. 3(2) С. 59-67.

88. Степанова Ю.А. Лучевые методы диагностики кистозных образований поджелудочной железы и парапанкреатической зоны на этапах хирургического лечения. Диссертация на соискание ученой степени доктора медицинских наук. М. 2009. 398 с.

89. Степанова Ю.А., Кармазановский Г.Г., Кубышкин В.А., Щеголев А.И. Редкие кистозные образования поджелудочной железы: дифференциальная лучевая диагностика. Украинский журнал хирургии. 2013. № 3 (22). С. 99-115.

90. Степанова Ю.А., Щеголев А.И., Кармазановский Г.Г. с соавт. Солидно-псевдопапиллярные опухоли поджелудочной железы: диагностика и лечение. Хирургия. 2009. № 9. С. 29-40.

91. Усова Е.В., Кармазановский Г.Г., Чжао А.В. с соавт. Мультиспиральная компьютерно-томографическая артериография с одномоментной мультиспиральной компьютерно-томографической возвратной портографией в предоперационном стадировании местнораспространенного рака поджелудочной железы. Российский электронный журнал лучевой диагностики. 2016. Т. 6. № 1. С. 107-115.

92. Фисенко Е.П., Ветшева Н.Н. Критерии оценки вовлечения верхней брыжеечной вены в опухолевый процесс при раке головки поджелудочной железы по данным УЗИ. Материалы VI Съезда РАСУДМ. Ультразвуковая диагностика. 2011. №4. С.134.

93. Фисенко Е.П., Ветшева Н.Н. Критерии прорастания опухоли головки поджелудочной железы в стенку верхней брыжеечной вены по данным ультразвукового исследования. Материалы XI международного конгресса хирургов и гастроэнтерологов Евразии. Баку, 2011, С.119-120.

94. Фисенко Е.П., Камалов Ю.Р., Иванова А.Г. и др. Эластография сдвиговой волной злокачественных новообразований поджелудочной железы. Тезисы XXII Объединенной Российской Гастроэнтерологической недели. Росс. жур. Гастроэнтерологии, Гепатологии, колопроктологии. 2016. Прилож. №48. №5. Т.26. С.107.

95. Черешнева Ю.Н., Митьков В.В. Контрастные вещества в ультразвуковой диагностике (обзор литературы). Ультразвуковая диагностика. 1999. 2. С. 88-96.

96. Черноусов А.Ф., Егоров А.В., Мусаев Г.Х. с соавт. Нейроэндокринные опухоли поджелудочной железы: 30-летний опыт клиники факультетской хирургии им. Н.Н. Бурденко.Хирургия. Журнал им. Н.И.Пирогова 2013. 7. С. 13-19.

97. Чжао А.В., Кригер А.Г., Горин Д.С., Берелавичус С.В. Хирургическое лечение солидно-псевдопапиллярных опухолей поджелудочной железы. Кубанский научный медицинский вестник. 2013. № 7. С. 121-125.

98. Чхиквадзе В.Д., Близнюков О.П., Моногарова И.А. Наблюдение эктопированной солидно-псевдопапиллярной опухоли поджелудочной железы. Онкология. Журнал им. П.А. Герцена. 2014. Т. 2. № 2. С. 52-53.

99. Чхиквадзе В.Д., Зеленина И.А., Ахаладзе Г.Г. Солидно-псевдопапиллярная опухоль поджелудочной железы, проблемы диагностики и лечения. Анналы хирургической гепатологии. 2015. Т. 20. № 1. С. 106-115.

100. Шабунин А.В., Араблинский А.В., Бедин В.В., Сидорова Ю.В., Лукин А.Ю., Шиков Д.В. Клиническая оценка данных Кт и МРТ при остром панкреатите. Российский электронный журнал лучевой диагностики. 2015. Т. 5. № 2. С. 20-32.

101. Шабунин А.В., Паклина О.В., Сетдикова Г.Р., Тавобилов М.М., Араблинский А.В., Лебедев С.С., Греков Д.Н. Онкоцитарный вариант внутрипротоковой папиллярной опухоли желчного протока. Медицинская визуализация. 2015. № 5. С. 45-51.

102. Шатверян Г.А. Панкреатодуоденальная резекция в лечении рака головки поджелудочной железы и периампулярной зоны. Автореферат на соискание ученой степени доктора медицинских наук. Москва, 2006. 301 с.

103. Яшина Н.И. Компьютерно-томографическая оценка панкреатодуоденальной зоны и ее значение в диагностике хронического панкреатита и аденокарциномы головки поджелудочной железы. Автореферат на соискание ученой степени доктора медицинских наук. М. 2011. 288 с.

104. Яшина Н.И., Кармазановский Г.Г., Козлов И.А., Егоров В.И., Винокурова Л.В. Компьютерно-томографические критерии резектабельности при раке головки поджелудочной железы. Экспериментальная и клиническая гастроэнтерология. 2010. №8. С. 56-61.

105. Ahmad N.A., Lewis J.D., Ginsberg G.G. et al. EUS in preoperative staging of pancreatic cancer. Gastrointest Endosc. 2000.52. P. 463–468.

106. Ahn S.S., Kim M.-J., Choi J.-Y. Indicative findings of pancreatic cancer in prediagnostic CT. European Society of Radiology 2009. 19(10). P. 2448-2455.

107. Alzahrani A.S., Alqaraawi A., Al Sohaibani F. et al. Pancreatic Metastasis Arising from a BRAF(V600E)-Positive Papillary Thyroid Cancer: The Role of Endoscopic Ultrasound-Guided Biopsy and Response to Sorafenib Therapy. Thyroid, 2012. 22(5). P. 536-541.

108. Aminian A, Mirsharifi R, Moulavi S. et al. Solid-pseudopapillary tumor of pancreas. Indian J Surg. 2010. 72(2). P. 161.

109. An L., Li W., Yao K.C., et al. Assessment of contrast-enhanced ultrasonography in diagnosis and preoperative localization of insulinoma. Eur J Radiol 2011. 80(3). P. 675-80.

110. Ang T.L., Teo E.K., Ang D. et al. A pilot study of contrast harmonic endosonography using DEFINITYtm in the evaluation of suspected pancreatic and peri-ampullary malignancies. J. Interv. Gastroenterol. 2011. 1 (4). P. 160–165.

111. Ansari N.A., Ramalho M., Semelka R.C. et al. Role of magnetic resonance imaging in the detection and characterization of solid pancreatic nodules: An update World J Radiol. 2015. 7(11). P. 361–374.

112. Ardelean M., Sirli R., Sporea I. The value of Contrast-Enhanced Ultrasound in the characterization of vascular pattern of solid pancreatic lesions. Med Ultrason 2015. 17.1. P. 16-21.

113. Ardengh J.C., Rosenbaum P., Ganc A.J. et al. Role of EUS in the preoperative localization of insulinomas compared with spiral CT. Gastrointest Endosc. 2000. 51. P.552–555.

114. Ascenti G., Visalli C., Genitori A. et al. Multiple hypervascular pancreatic metastases from renal cell carcinoma Dynamic MR and spiral CT in three cases. Journal of Clinical Imaging 2004. 28. P. 349–352.

115. Averkiou M., Powers J., Skyba D. et al. Ultrasound contrast imaging research. Ultrasound Q. 2003. 19. P. 27–37.

116. Ballarin R., Spaggiari M., Cautero N. et al. Pancreatic metastases from renal cell carcinoma: the state of the art. World J. Gastroenterol. 2011. 17(43). P. 4747-4756.

117. Bang J.Y., Varadarajulu S. Neoplasia in chronic pancreatitis: how to maximize the yield of endoscopic ultrasound-guided fine needle aspiration. Clin Endosc. 2014. 47(5). P. 420-424.

118. Beger H.G., Matsuno S., Cameron J.L. Diseases the Pancreas. Current Surgical Therapy, Springer, 2008, 949 p.

119. Beyer-Enke St.A., Hocke M., Ignee A. et al. Contrast Enhanced Transabdominal Ultrasound in the Characterisation of Pancreatic Lesions with Cystic Appearance. J. Pancreas. 2010. 11 (5). P. 427–433.

120. Bilimoria K.Y., Talamonti M.S., Tomlinson J.S. et al. Prognostic score predicting survival after recection of pancreatic neuroendocrine tumors: analysis of 3851 patient. Ann Surg 2008; 247. P. 490–500

121. Bipat S., Phoa S.S., van Delden O.M. et al. Ultrasonography, computed tomography and magnetic resonance imaging for diagnosis and determining resectability of pancreatic adenocarcinoma: a meta-analysis. J Comput Assist Tomogr 2005. 29. P. 438–445.

122. Borazan E., Aytekin. A., Balik A.A. Multifocal insulinoma in pancreas and effect of intraoperative ultrasonography. Case rep surg. 2015, 2015: 375124.

123. Borbath I. Endoscopic ultrasound's best-of in 2009: TOP 5 of the scientific literature. Acta Endoscopica 2010; 40: 132–137;

124. Bosman F.T., Carneiro F., Hruban R.H., . Theis N.D e WHO Classification of Tumours of the Digestive System. V3 (IARC WHO Classification of Tumours) Fourth Edition, World Health Organization, 2010, 417 p.

125. Bronstein Y.L., Loyer E.M. et al. Detection of small pancreatic tumors with multiphasic helical CT. AJR Am J Roentgenol. 2004. 18 (2). P. 619–623.

126. Brugel M., Link T.M., Assessment of vascular invasion in pancreatic head cancer with multislice spiral CT: value of multiplanar reconstructions. Eur Radiol 2004. 14. P. 1188–1195

127. Buchs N.C., Chilcott M., Poletti P.A. et al. Vascular invasion in pancreatic cancer: Imaging modalities, preoperative diagnosis and surgical management. World J Gastroenterol. 2010. 16(7). P. 818-31.

128. Bushnell D.L., Baum R.P. Standard imaging techniques for neuroendocrine tumors. Endocrinol Metab Clin North Am 2011. 40. 1. P. 153—162.

129. Cai Y., Ran X., Xie S. et al. Surgical management and long-term follow-up of solid pseudopapillary tumor of pancreas: a large series from a single institution. J Gastrointest Surg. 2014. 18(5). P. 935–40.

130. Campbell F., Smith R.A., Whelan P. et al. Classification of R1 resections for pancreatic cancer: the prognostic relevance of tumour involvement within 1 mm of a resection margin. Histopathology. 2009. 55. P. 277–83.

131. Cappelli C., Vallini V., Novaria L. et.al. MDCT in determination of respectability of locally advanced Pancreatic ductal adenocarcinoma. Pancreatology. 2010. 10. P. 259-400.

132. Chen C., Jing W., Gulati P. et: al. Melanocytic differentiation in a solid pseudopapillary tumor of the pancreas: case report. J. Gastroenterol. 2004. 39. P. 579-583.

133. Chen X., Zhou G.W., Zhou HJ. et al. Diagnosis and treatment of solid- pseudopapillary tumors of the pancreas. Hepatobiliary Pancreat Dis Int. 2005. 4(3). P. 456-459.

134. Choi T.W., Lee J.M., Kim J.H. et al. Comparison of Multidetector CT and Gadobutrol-Enhanced MR Imaging for Evaluation of Small, Solid Pancreatic Lesions.Korean J Radiol. 2016. 17(4). P. 509-521.

135. Choi Y.J., Byun J.H., Kim J.Y. et al. Diffuse pancreatic ductal adenocarcinoma^ characteristic imaging features. Eur J Radiol. 2008. 67(2). P. 321-328.

136. Chou Y.H., Chiou H.J., Hong T.M. et al. Solitary metastasis from renal cell carcinoma presenting as diffuse pancreatic enlargement. J. Clin. Ultrasound. 2002. 30(8). P. 499-502.

137. Chzhao A., D. Ionkin, O. Zhavoronkova et.al. Cryoablation in patients with unresecteble liver and pancreatic tumors Vol. 16 Abstracts of the 11th Congress of the International Hepato-Pancreato-Biliary Association 22-27 March 2014, Seoyl, Korea. P.423-1.

138. Claudon M., Cosgrove D., Albrecht T. et al. Guidelines and good clinical practice recommendations for contrast enhanced ultrasound (CEUS) – Update 2008. Ultraschall in Med 2008. 29. P. 28–44.

139. Corwin M.T., Lamba R., Wilson M., McGahan J.P. Renal cell carcinoma metastases to the pancreas: value of arterial phase imaging at MDCT Acta Radiol. 2013. 54(3). P. 349-54.

140. Ćwikła J.B., Walecki J. Diagnostyka obrazowa guzów neuroendokrynnych trzustki z elementami leczenia radioizotopowego. Przegl Gastroenterol. 2006. 1. P. 31–44

141. CHu Q.D., Hill H.C., Douglass H.O. et al. Predictive factors associated with long-term survival in patients with neuroendocrine tumors of the pancreas Ann Surg Oncol 200. 9. P. 855–862.

142. D'Onofrio M., Barbi E., Dietrich C.F. et al. Pancreatic multicenter ultrasound study (PAMUS) Eur J Radiol. 2012. 81. P. 630–638.

143. D'Onofrio M., Biagioli E., Gerardi C. et al. Diagnostic performance of contrast-enhanced ultrasound (CEUS) and contrast-enhanced endoscopic ultrasound (ECEUS) for the differentiation of pancreatic lesions: a systematic review and meta-analysis. Ultraschall Med. 2014. 35(6). P. 515-521.

144. D'Onofrio M., Crosara S., De Robertis R. et al. Elastography of the pancreas. Eur. J. Radiol. 2013. 83(3). P. 415-419.

145. D'Onofrio M., Gallotti A., Principe F., Mucelli R. P. Contrast-enhanced ultrasound of the pancreas World J Radiol. 2010.2(3). P. 97-102.

146. D'Onofrio M., Mansueto G., Falconi M. et al. Neuroendocrine pancreatic tumor: value of contrast enhanced ultrasonography. Abdom. Imaging. 2004. 29. P. 246-258.

147. D'Onofrio M., Zamboni G., Tognolini A. et al. Mass-forming pancreatitis: value of contrast-enhanced ultrasonography. World J Gastroenterol. 2006. 12. P. 4181–4184.

148. D'Onofrio M., Zamboni G.A., Malago R. Resectable pancreatic adenocarcinoma: is the enhancement pattern at contrast-enhanced ultrasonographya pre-operative prognostic factor? Ultrasound in Med. & Biol. 2009. 35(12). P. 1929–1937.

149. Dai G., Huang L., Du Y. et al. Solid pseudopapillary neoplasms of the pancreas: clinical analysis of 45 cases Int J Clin Exp Pathol. 2015. 8(9). P.11400-11406.

150. D'Ambra M., Ricci C., Casadei R., Minni F. Pancreatic metastasis from renal cell carcinoma. Urologia. 2011. 18. P. 5-8.

151. Das D.K., Muqim A.T., Haji B.I. et al. Pancreatic metastasis in a case of small cell lung carcinoma: Diagnostic role of fine-needle aspiration cytology and immunocytochemistry. Journal of Cytology. 2011. 28(4). P. 226-229.

152. David A.W., Samuel R., Eapen A. et al. Pancreatic metastasis from renal cell carcinoma 16 years after nephrectomy: A case report and review of the literature. Trop. Gastroenterol. 2006. 27. P. 175-176.

153. De Herder W.W., Niederle B., Scoazec J.Y., et al: Well-differentiated pancreatic tumor/carcinoma: insulinoma. Neuroendocrinology. 2006. 84. P. 183–188.

154. Delpero J.R., Turrini O. Ductal adenocarcinoma of the head of the pancreas: a critical study of R1 resection rates. Bull Cancer. 2008. 95(12). P. 1193–8.

155. Denecke T., Andreou A., Podrabsky P. et. al. Distal Pancreatectomy with en bloc Resection of the Celiac Trunk for Extended Pancreatic Tumor Disease. Cardiovasc Intervent Radiol. 2011. 34(5). P. 1058-1064.

156. Deshmukh S.D., Willmann J.K. Pathways of extrapancreatic perineural invasion by pancreatic adenocarcinoma: evaluation with 3D volume-rendered MDCT imaging. AJR Am J Roentgenol. 2010. 194(3). P. 668-74.

157. Dietrich C.F., Braden B., Hocke M. et al. Improved characterisation of solitary solid pancreatic tumours using contrast enhanced transabdominal ultrasound. J. Cancer. Res. Clin. Oncol. 2008. 134. P. 635–643.

158. Egorov V.I., Petrov R.V., Solodinina E.N. et al. Computed tomography-based diagnostics might be insufficient in the determination of pancreatic cancer unresectability World Journal of Gastrointestinal Surg. 2013. 5(4). P. 83-96.

159. Ekeblad S. Islet cell tumours. Adv Exp Med Biol. 2010. 654. P. 771–789.

160. Erturk M.S., Ichikawa T., Sou H. et al. Pancreatic adenocarcinoma: MDCT versus MRI in the detection and assessment of locoregional extension. J Comput Assist Tomogr. 2006. 30(4). P. 583-90.

161. Estrella J.S., Li L., Rashid A. et al. Solid pseudopapillary neoplasm of the pancreas: clinicopathologic and survival analyses of 64 cases from a single institution. Am J Surg Pathol. 2014. 38. P. 147-57.

162. Faccioli N., D'Onofrio M., Malago R. et al. Resectable pancreatic adenocarcinoma: depiction of tumoral margins at contrast-enhanced ultrasonography. Pancreas. 2008. 37. P. 265–268.

163. Falconi M., Bartsch D.K., Eriksson B. et al. ENETS consensus guidelines for the management of patients with digestive neuroendocrine neoplasms of the digestive system: well-differentiated pancreatic non-functioning tumors. Neuroendocrinology. 2012. 95. P. 120–134.

164. Fan Z., Li Y., Yan K., et al. Application of contrast enhanced ultrasound in the diagnosis of solid pancreatic lesions - A comparison of conventional ultrasound and contrast-enhanced CT. Eur J Radiol. 2013. 82. P. 1385-1390.

165. Ferrone C.R., Tang L.H., Tomlinson J. et al. Determining prognosis in patients with pancreatic endocrine neoplasms: can the WHO classification system be simplified? J Clin Oncol. 2007. 25. P. 5609–5615.

166. Flath B., Rickes S., Schweigert M. et al. Differentiation of a pancreatic metastasis of a renal cell carcinoma from a primary pancreatic carcinoma by echo-enhanced power Doppler sonography. Pancreatology. 2003. 3. P. 349-351.

167. Fritscher-Ravens A., Sriram P.V., Krause C, Atay Z, Jaeckle S, Thonke F, Brand B, Bohnacker S, Soehendra N. Detection of pancreatic metastases by EUS-guided fine-needle aspiration. Gastrointest Endosc 2001; 53: 65-70

168. Fujii M., Saito H., Kato H. et al. Diagnosis of a Solid Pseudopapillary Neoplasm Using EUS-FNA. Intern Med. 2013. 52. P. 1703-1708.

169. Fujiwara Y., Suzuki F., Kanehira M. et al. Radical resection of T1 pancreatic adenocarcinoma with a pseudocyst of the tail due to acute obstructive pancreatitis: report of a case. Surg Case Rep. 2016. 2(1). P. 144.

170. Fusaroli P., Kypraios D., Caletti G. et al. Pancreatico-biliary endoscopic ultrasound: a systematic review of the levels of evidence, performance and outcomes. World J Gastroenterol. 2012. 18. P. 4243–4256.

171. Gangi S., Fletcher J.G., Nathan M.A. et al Time interval between abnormalities seen on CT and the clinical diagnosis of pancreatic cancer: retrospective review of CT scans obtained before diagnosis. AJR Am J Roentgenol. 2004. 182. P. 897–903.

172. Garcia-Carbonero R., JImenez-Fonseca P. Teule A., Barriuso J. et al. SEOM clinical guidelines for the diagnosis and treatment of gastroenteropancreatic neuroendocrine neoplasms (GEP-NENs). Clin Transl Oncol. 2014. 16. P. 1025–1034.

173. Gheonea D., Streba C. T., Ciurea T. et al. Quantitative low mechanical index contrastenhanced endoscopic ultrasound for the differential diagnosis of chronic pseudotumoral pancreatitis and pancreatic cancer. BMC Gastroenterology. 2013. 13. P. 2-7.

174. Goh B.K., Ooi L.L., Cheow P.C., et al., Accurate preoperative localization of insulinomas avoids the need for blind resection and reoperation: analysis of a single institution experience with 17 surgically treated tumors over 19 years.J Gastrointest Surg. 2009. 13(6). P. 1071-1077.

175. Gouya H., Vignaux O., Augui J. et al. CT, endoscopic sonography, and a combined protocol for preoperative evaluation of pancreatic insulinomas. Am J Roentgenol. 2003. 181. P. 987–992.

176. Grossjohann H.S. Contrast-enhancend ultrasound for diagnosing, standing and assessment of operability of pancreatic cancer. Dan Med J. 2012. 59(12). P. B4536.

177. Grossjohann H.S., Rappeport E.D., Jensen C. et al. Usefulness of contrast-enhanced transabdominal ultrasound for tumor classification and tumor staging in the pancreatic head. Scand J Gastroenterol. 2010. 45(7-8). P. 917-24.

178. Guettier J.M., Gorden P. Insulin secretion and insulin-producing tumors. Expert Rev Endocrinol Metab. 2010. 5. P. 217–227.

179. Helmstaedter L., Riemann J.F. Pancreatic cancer--EUS and early diagnosis. Langenbecks Arch Surg. 2008. 393(6). P. 923-927.

180. Horton K.M., Fishman E.K. Multidetector CT angiography of pancreatic carcinoma: part I, evaluation of arterial involvement. AJR. 2002. 178(4). P. 827-831.

181. Hung J.H., Wang S.E., Shyr Y.M. et al. Resection for Secondary Malignancy of the Pancreas. Pancreas. 2012. 41(1). P. 121-129.

182. Hutchins G.F., Draganov P.V. Cystic neoplasms of the pancreas: A diagnostic challenge World J Gastroenterol. 2009. 7. 15(1). P. 48-54.

183. Ichikawa T., Erturk S.M., Sou H. et al. MDCT of pancreatic Adenocarcinoma: optimal imaging phases and Multiplaner Reformatted Imagin. AJR Am J Roentgenol. 2006. 187(6). P. 1513-1520.

184. Jain S., Sacchi M, Vrachnos P., Lyqidakis N.J. Carcinoma of the pancreas with portal vein involvement our experience with a modified technique of resection. Hepatogastroenterology. 2005. 52(65). P. 1596-1600.

185. Jang J.Y., Kim M.Y., Jeong S.W. et al., Curretn consensus and guidelines of contrast enhanced ultrasound for the characterization of focal liver lesions. Review. Clin.Mol.Hepatol. 2013. 19(1) P. 1-16.

186. Jemal A., Siegel R., Xu J., Ward E. Cancer statistics, 2010. CA Cancer J Clin. 2011. 61(2). P. 133-4.

187. Jensen R.T., Cadiot G., Brandi M.L. et al. ENETS Consensus Guidelines for the Management of Patients with Digestive Neuroendocrine Neoplasms: Functional Pancreatic Endocrine Tumor Syndromes. Neuroendocrinology. 2012. 95. P. 98–119.

188. Kaltsas G., Rockall A., Papadogias D. et al. Recent advances in radiological and radionuclide imaging and therapy of neuroendocrine tumours. Eur J Endocrinol. 2004. 151. P. 15–27.

189. Kameta E., Sugimori K., Kaneko T. et al. Diagnosis of pancreatic lesions collected by endoscopic ultrasound-guided fine-needle aspiration using next-generation sequencing. S.Oncol Lett. 2016. 12(5). P. 3875-3881.

190. Karmazanovsky G., Fedorov V., Kubyshkin V., Kotchatkov A. pancreatic head cancer: accuracy of CT in determination of resectability. Abdominal Imaging. 2005. 30(4). P. 488-500.

191. Kartalis N., Lindholm T.L., Aspelin P. et al. Diffusion-weighted magnetic resonance imaging of pancreas tumours. Eur Radiol. 2009. 19. P. 1981–1990.

192. Kartalis N., Mucelli R.M., Sundin A. Recent developments in imaging of pancreatic neuroendocrine tumors. Ann Gastroenterol. 2015. 28(2). P. 193-202.

193. Kersting St., Roth J., Bunk A. Transabdominal Contrast-Enhanced Ultrasonography of Pancreatic Cancer. Pancreatology. 2011. 11(2). P. 20–27.

194. Kim H., Arnoletti P.J., Christein J. et al. Pancreatic adenocarcinoma: a pilot study of quantitative perfusion and diffusion-weighted breath-hold magnetic resonance imaging. Abdom Imaging. 2014. 39. P. 744-752.

195. Kitano M., Kudo M., Yamao K., et al. Characterization of small solid tumors in the pancreas: the value of contrast-enhanced harmonic endoscopic ultrasonography. Am J Gastroenterol. 2012. 107(2). P. 303-310.

196. Kitano M., Sakamoto H., Kudo M. Contrast-enhanced endoscopic ultrasound. Dig Endosc. 2014. 26(1). P. 79-85.

197. Konstantinidis I.T., Dursun A., Zheng H. et al. Metastatic Tumors in the Pancreas in the Modern Era. J. Am. Coll. Surg. 2010. 211(6). P. 749–753.

198. Kos-Kudła B., Alicja Ед.Hbalewska-Dydejczyk, Katarzyna Kuśnierz3 et al. Pancreatic neuroendocrine neoplasms — management guidelines (recommended by the Polish Network of Neuroendocrine Tumours). Endokrynologia Pol. 2013. 64(6). P. 459-479.

199. Kos-Kudła B., Bolanowski M., Hubalewska-Dydejczyk A. et al. Pancreatic endocrine tumors — management guidelines (recommended by the Polish Network of Neuroendocrine Tumors). Endokrynol Pol. 2008. 59. P. 68–86.

200. Kulig P., Pach R., Pietruszka S., Banaś B., Sierżęga M., Kołodziejczyk P. Abdominal ultrasonography in detecting and surgical treatment of pancreatic carcinoma. Pol. Przegl. Chir. 201. 84(6). P. 285—92.

201. Kulke M.H., Anthony L.B., Bushnell D.L., et al. NANETS Treatment Guidelines: well-differentiated neuroendocrine tumors of the stomach and pancreas. Pancreas. 2010. 39. P. 735–752.

202. Kulke M.H., Siu L.L., Tepper J.E. et al. Future Directions in the Treatment of Neuroendocrine Tumors: Consensus Report of the National Cancer Institute Neuroendocrine Tumor Clinical Trials Planning Meeting. J Clin Oncol. 2011, 29(7). P. 934-943.

203. Kunz P.Z., Reidy-Lagunes D., Anthony L.B. et al. Consensus Guidelines for the Management and Treatment of Neuroendocrine TumorsPancreas. 2013. 42(4). P. 557–577.

204. Lall C., Howard T, Skandarajan A. et al. New concepts in Staging and Treatment of Locally Advanced Pancreatic Head Cancer. AJR Am J Roentgenol. 2007. 189(5). P. 1044-50.

205. Lampaskis M., Averkiou M.: Investigation of the relationship of nonlinear backscattered ultrasound intensity with microbubble concentration at low MI. Ultrasound Med Biol. 2010. 36(2). P. 306-312.

206. Legrand L., Duchatelle V., Molinié V. et al. Pancreatic adenocarcinoma: MRI conspicuity and pathologic correlations. Abdom Imaging. 2015. 40. P. 85-94.

207. Li B., Chen F.Z., Ge X.Z. et.al. Pancreatoduodenectomy with vascular reconstruction in treating carcinoma of the pancreatic head. Hepatobiliary Pancreat Dis Int. 2004. 3. P. 612-615.

208. Li H., Zeng M.S., Zhou K.R. et al. Pancreatic adenocarcinoma: signs of vascular invasion determined by multi-detector row CT. Br J Radiol. 2006. 79(947). P. 880-7.

209. Li H., Zeng M.S., Zhou K.R. et al. Pancreatic adenocarcinoma: the different CT criteria for peripancreatic major arterial and venous invasion. J Comput Assist Tomogr. 2005. 29(2). P. 170-5.

210. Liu K., Peng W., Zhou Z. The effect of gadolinium chelate contrast agent on diffusion-weighted imaging of pancreatic ductal adenocarcinoma. Acta Radiol. 2013. 54. P. 364-368.

211. Long E.E., van Dam J., Weinstein S. Computed tomography, endoscopic, laparoscopic, and intra-operative sonography for assessing respectability of pancreatic cancer. Surg Oncology 2005. 14. P. 105-13.

212. Loos M., Friess H., Kleeff J. Surgery of malignant pancreatic tumors. Radiologe. 2009. 49(2). P. 137-43.

213. Loyer E.M., David C.L., Dubrow R.A., Evans D.B., Charnsangavej C. Vascular involvement in pancreatic adenocarcinoma: reassessment by thin-section CT. Abdom Imaging. 1996. 21(3). P. 202-6.

214. Lu D.S., Reber H.A., Krasny R.M. et al. Local staging of pancreatic cancer: criteria for unresectability of major vessels as revealed by pancreatic-phase, thin-section helical CT. AJR Am J Roentgenol. 1997. 168(6). P. 1439-43.

215. Machado N.O., Chopra P. Pancreatic Metastasis from Renal Carcinoma Managed by Whipple Resection. A Case Report and Literature Review of Metastatic Pattern, Surgical Management and Outcome. JOP. J. Pancreas 2009. 10(4). P. 413-418.

216. Martin R.C., Klimstra D.S., Brennan M.F., Conlon KC. Solid pseudopapillary tumor of the pancreas: A surgical enigma? Ann Surg Oncol. 2002. 9. P. 35-40.

217. Medina-Franco H., Halpern N.B., Aldrete J.S. Pancreaticoduodenectomy for metastatic tumors to the periampullary region. J Gastrointest Surg. 1999. 3. P. 119–22.

218. Metz D.C., Jensen RT: Gastrointestinal neuroendocrine tumors: Pancreatic endocrine tumors. Gastroenterology 2008; 135. P. 1469–1492.

219. Minniti S., Bruno C., Biasiutti C. et al. Sonography versus helical CT in identification and staging of pancreatic ductal adenocarcinoma. J Clin Ultrasound. 2003. 31. P. 175-182.

220. Mirminachi B., Farrokhzad S., Sharifi A.H. et. al. Solid Pseudopapillary Neoplasm of Pancreas; A Case Series and Review Literature. Middle East J Dig Dis. 2016. 8. P. 102-108.

221. Miwa H., Numata K., Sugimori K. et al. Differential diagnosis of solid pancreatic lesions using contrast-enhanced three-dimensional ultrasonography. Abdom imaging. 2014. 39(5). P. 988-99.

222. Mizutani S., Shioya T., Maejima K. et al. Two successful curative operations using stomach-preserving distal pancreatectomy with celiac axis resection for the treatment of locally advanced pancreatic body cancer. J Hepatobiliary Pancreat Surg. 2009. 16(2). P. 229-33.

223. Morera J., Guillaume A., Courtheoux P., et al. Preoperative localization of an insulinoma: selective arterial calcium stimulation test performance. J Endocrinol Invest. 2016. 39(4). P. 455-63.

224. Mori H. New insight of pancreatic imaging: from "unexplored" to "explored". Abdom Imaging. 2010. 35(2). P. 130-3.

225. Mulkeen A.L., Yoo P.S., Cha C. Less common neoplasms of the pancreas. World J Gastroenterol .2006. 12(3). P. 180-5.

226. Myatra S., Divatia J.V., Jibhkate B. et al. Preoperative assessment and optimization in periampullary and pancreatic cancer. Indian J Cancer. 2011. 48(1). P. 86-93.

227. Nakayama Y., Yamashita Y., Kadota M. et al. Vascular encasement by pancreatic cancer: correlation of CT findings with surgical and pathologic results. J Comput Assist Tomogr. 2001. 25(3). P. 337-42.

228. Nawaz H., Fan C.Y., Kloke J. et al. Performance characteristics of Endoscopic Ultrasound in the Staging of Pancreatic cancer: A Meta-Analysis. JOP. 2013. 10. 14(5). P. 484-447.

229. Neoptolemos J.P., Stokken D.D., Friess H. et al. A randomized trial of chemoradiotherapy and chemotherapy after resection of pancreatic cancer. New England J Med. 2004. 350. P. 1200-1210.

230. Nguyen N.Q., Johns A.L., Gill A.J. et al. Clinical and immunohistochemical features of 34 solid pseudopapillary tumors of the pancreas. J Gastroen-terol Hepatol. 2011. 26. P. 267-74.

231. Niess H., Condar C., Kleespies A. et al. Surgery for Metastasis to the Pancreas: Is it Safe and Effective? Journal of Surgical Oncology. 2013. 107. P. 859–864.

232. Ninan S., Jain P.K., Paul A., Menon K.V. Synchronous pancreatic metastases from asymptomatic renal cell carcinoma. JOP J Pancreas. 2005. 6(1). P. 26–8.

233. Norton J.A., Alexander H.R., Fraker D.L. et al. Possible primary lymph node gastrinoma: occurrence, natural history, and predictive factors: a prospective study.Ann Surg. 2003. 237(5). P. 650-657.

234. Oberg K. Pancreatic endocrine tumors. Semin Oncol. 2010. 37. P. 594–618.

235. Okabayashi T., Shima Y., Sumiyoshi T. et al. Diagnosis and management of insulinoma. World J Gastroenterol. 2013. 19(6). P. 829-837.

236. O'Malley M.E., Boland G.W., Wood B.J. et.el. Adenocarcinoma of the head of the pancreas: determination of surgical unresectability with thin-section pancreatic-phase helical CT. AJR Am J Roentgenol. 1999. 173(6). P. 1513-8.

237. Ouaissi M., Giger U., G. Louis et al. Ductal adenocarcinoma of the pancreatic head: a focus on current diagnostic and surgical concepts. World J. Gastroenterol. 2012. 18(24). P. 3058–3069.

238. Palmowski M., Hacke N., Satzl St. et al. Metastasis to the Pancreas: Characterization by Morphology and Contrast Enhancement Features on CT and MRI. Pancreatology 2008. 8. P. 199–203.

239. Palmucci S., Uccello A., Leone G. et al. Rare pancreatic neoplasm: MDCT and MRI features of a typical Solid Pseudopapillary Tumor. J Radiol Case Rep. 2012. 6(1). P. 17–24.

240. Papavramidis T. Solid pseudopapillary tumors of the pancreas: review of 718 patients reported in English literature. J Am Coll Surg. 2005. 200(6). P. 965–72.

241. Piscaglia F., Nolsoe C., Dietrich C.F. et al. The EFSUMB Guidelines and Recommendations on the Clinical Practice of Contrast Enhanced Ultrasound (CEUS): update 2011 on non-hepatic applications. Ultraschall Med. 2012. 33. P. 33–59.

242. Placzkowski K.A., Vella A., Thompson G.B. et al.; Secular trends in the presentation and management of functioning insulinoma at the Mayo Clinic, 1987-2007. J Clin Endocrinol Metab. 2009. 94(4). P. 1069-73.

243. Procacci C., Carbognin G., Accordini S. et al. Nonfunctioning endocrine tumors of the pancreas: possibilities of spiral CT characterization. Eur Radiol. 2001. 11. P. 1175-1183.

244. Qin H., Li Z., Qu L., et al A rare case of focal nesidioblastosis causing adult-onset hypoglycemia. Exp Ther Med. 2015. 10(2). P. 723-726.

245. Ramage J.K., Davies A.H., Ardill J. et al. Guidelines for the management of gastroenteropancreatic neuroendocrine (including carcinoid) tumours. Gut. 2005. 54(4). P. 1-16.

246. Raut C.P., Wang H., Fleming J.B. Margin Status Following Pancreaticoduodenectomy for Pancreatic Adenocarcinoma: Implications of R Status. In: Beger, Seiki Matsuno et.al. Diseases of the Pancreas. Current Surgical Therapy. Berlin: Heidelberg. 2008. Chapt. 54.

247. Ravikumar R., Sabin C., Hilal M.A. et al. Portal Vein Resection in Borderline Resectable Pancreatic Cancer: A United Kingdom Multicenter Study. Journal of the American College of Surgeons. 2014. 218(3). P. 401-11.

248. Reddy A., Sanniyasi S., George D.J., Narayanan C.D. A rare case report of Solid Pseudopapillary Tumor of the pancreas with portal hypertension. Int J Surg Case Rep. 2016. 22. P. 35-38.

249. Reddy S., Edil B.H., Cameron J.L. et al. Pancreatic resection of isolated metastases from nonpancreatic primary cancers. J. Am. Surg. Oncol. 2008. 15. P. 3199-3206.

250. Ren Z., Zhang P., Zhang X., Liu B. Solid pseudopapillary neoplasms of the pancreas: clinicopathologic features and surgical treatment of 19 cases. Int J Clin Exp Pathol. 2014. 7. P. 6889-9.

251. Rickes S., Mönkemüller K., Malfertheiner P. Contrast-Enhanced Ultrasound in the Diagnosis of Pancreatic Tumors JOP. J Pancreas. 2006. 7(6). P. 584-592.

252. Rickes S., Wermke W. Differentiation of cystic pancreatic neoplasms and pseudocysts by conventional and echo-enhanced ultrasound. J Gastroenterol Hepatol. 2004. 19(7). P. 761-6.

253. Rindi G., Arnold R., Bosman F.T., et al. Nomenclature and classification of neuroendocrine neoplasms of the digestive system. In Bosman F.T, Carneiro F., Hruban R.H., Theise N.D. (eds), WHO classification of tumors of the digestive system, 4th edition. IARC Press: Lyon; 2010, pp. 13-14.

254. Robert T. Jensen a Guillaume Cadiot b Maria L. Brandi et alENETS Consensus Guidelines for the Management of Patients with Digestive Neuroendocrine Neoplasms: Functional Pancreatic Endocrine Tumor Syndromes Neuroendocrinology 2012. 95. P. 98–119.

255. Robertis R., Martini P.T., Demozzi E. et al. Diffusion-weighted imaging of pancreatic cancer World J Radiol. 2015. 28. 7(10). P. 319-328.

256. Rockall A.G., Reznek R.H. Imaging of neuroendocrine tumours (CT/MR/US). Best Pract Res Clin Endocrinol Metab. 2007. 21. P. 43-68.

257. Rosch T., Dittler H.J., Strobel K. et al. Endoscopic ultrasound criteria for vascular invasion in the staging of cancer of the head of pancreas. A blind reevaluation of videotapes. Gastrointestinal Endoscopy. 2000. 52(4). P. 158-162.

258. Săftoiu A., Iordache S.A., Gheonea D.I. et al. Combined contrast-enhanced power Doppler and real-time sonoelastography performed during EUS, used in the differential diagnosis of focal pancreatic masses (with videos). Gastrointest Endosc. 2010. 72(4). P. 739-47.

259. Sahani D.V., Banaffini P.A., Del Castillo C.F. et al. Gastroenteropancreatic Neuroendocrine Tumors: Role of Imaging in Diagnosis and management. Radiology. 2013. 266. P. 38–61.

260. Sakagami J., Kataoka K., Sogame Y. et al. Solid pseudopapillary tumor as a possible cause of acute pancreatitis. J. Pancreas. 2004. 5. P. 348-352.

261. Scatarige J.C., Horton K.M., Sheth S., Fishman E.K. Pancreatic parenchymal metastases. Observations on helical CT. Am J Roentgenol. 2001. 176. P. 695– 9.

262. Schima W. MRI of the pancreas: tumours and tumour simulating. Cancer Imaging. 2006. 20(6). P. 199–203.

263. Scialpi M., Scaglione M., Volterrani L. Imaging evaluation of post-pancreatic surgery. Eur J Radiol. 2005. 53(3). P. 417-24.

264. Seidel G., Meyer K. Impact of ultrasound contrast agents in cerebrovascular diagnostics. Eur J Ultrasound. 2002. 16(1-2). P. 81-90.

265. Sellner F., Tykalsky N., De Santis M., Pont J., Klimpfinger M. Solitary and multiple isolated metastases of clear cell renal carcinoma to the pancreas: an indication for pancreatic surgery. Ann Surg Oncol. 2006. 13(1). P. 75-85.

266. Semelka R.C., Custodio C.M., Cem Balci N., et al. Neuroendocrine tumors of the pancreas: spect+62rum of appearances on MRI. J Magn Reson Imaging. 2000. 11. P. 141-148.

267. Shi H.Y., Zhao X.S., Miao F. Metastases to the Pancreas: Computed Tomography Imaging Spectrum and Clinical Features A Retrospective Study of 18 Patients With 36 Metastases. Medicine. 2015. 94 (23). P. 913.

268. Sidden C.R., Mortele K.J. Cystic tumors of the pancreas: ultrasound, computed tomography, and magnetic resonance imaging features. Semin. Ultrasound CT MR. 2007. Vol. 28. N 5. P. 339–356.

269. Siegel R., Kimberly D.M. Cancer Statistics, 2015. CA Cancer J Clin 2015. 65. P. 5–29.

270. Siegel R., Naishadham D., Jemal A. Cancer statistics, 2012. CA Cancer J Clin. 2012. 62(1). P. 10-29.

271. Singh P., Patel K.1., Ramakrishna B. Solid pseudopapillary tumor of the pancreas: A retrospective analysis of 36 cases from a single institution in India Indian Journal of Cancer. 2015. 52(3). P. 439-442.

272. Solbiati L, Tonolini M, Cova L, Goldberg SN. The role of contrast-enhanced ultrasound in the detection of focal liver leasions. Eur Radiol 2001. 11(3). P.15-26.

273. Sperti C., Berselli M., Pasquali C. et al. Aggressive behavior of solid-pseudopapillary tumor of the pancreas in adults: A case report and review of the literature. World j. gastroenterol. 2008. 14. P. 960–965.

274. Su A.P., Ke N.W., Zhang Y, et al. Is laparoscopic approach for pancreatic insulinomas safe? Results of a systematic review and meta-analysis. J Surg Res. 2014. 186(1). P. 126-34.

275. Sundin A, Vullierme MP, Kaltsas G, Plo¨ckinger U, Mallorca Consensus Conference participants, European Neuroendocrine Tumor Society (ENETS) consensus guidelines for the standards of care in neuroendocrine tumors: radiological examinations. Neuroendocrinology. 2009. 90. P. 167–183

276. Tang L.H., Aydin H., Brennan M.F., Klimstra D.S. Clinically aggressive solid pseudopapillary tumors of the pancreas: A report of two cases with components of undifferentiated carcinoma and a comparative clinicopathologic analysis of 34 conventional cases. Am J Surg Pathol. 2005. 29. P. 512-519.

277. Tanis P.J., van der Gaag N.A., Busch O.R., van Gulik T.M., Gouma D.J. Systematic review of pancreatic surgery for metastatic renal cell carcinoma. Br. J. Surg. 2009; 96: 579-592.

278. Tatsumoto S., Kodama Y., Sakurai Y. et al. Pancreatic neuroendocrine neoplasm: correlation between computed tomography enhancement patterns and prognostic factors of surgical and endoscopic ultrasounguided fine-needle aspiration biopsy specimens. Abdom Imaging. 2013. 38(2). P. 358–66.

279. Téllez-Ávila F.I., Acosta-Villavicencio G.Y., Chan C. et al. Diagnostic yield of endoscopic ultrasound in patients with hypoglicemia and insulinoma suspected Endosc Ultrasound. 2015. 4(1). P. 52-5.

280. Tempero M.A., Arnoletti J.P., Behrman S.W. et al. National Comprehensive Cancer Networks. Pancreatic Adenocarcinoma, version 2.2012: featured updates to the NCCN Guidelines. J Natl Compr Canc Netw. 2012 Jun 1;10(6):703-13.

281. Tempero M.A., Malafa M.P., Behrman S.W. et al. Pancreatic Adenocarcinoma, version 2.2014: featured updates to the NCCN Guidelines. J Natl Compr Canc Netw. 2014. 12(8). P. 1083-1093.

282. Thadani A., Pais Sh., Savino J. Metastasis of the cell carcinoma to the pancreas 13 years postnephrectomy. Gastroenterol. Hepatol. 2011. 7(10). P. 697-699.

283. Tipton S. G., Smyrk T. C., Sarr M. G. et al. Malignant potential of solid pseudopapillary neoplasm of the pancreas. Br J Surg. 2006. 93. P. 733–737.

284. Trede M., Rumstadt B., Wendl K. et al. Ultrafast magnetic resonance imaging improves the staging of pancreatic tumors. Ann Surg. 1997. 226(4). P. 393-405.

285. Tyng C., Almeida M., Barbosa P. et al. Computed tomography-guided percutaneous core needle biopsy in pancreatic tumor diagnosis. World J Gastroenterol. 2015. 21(12). P. 3579-3586.

286. Vagefi P.A., Razo O., Deshpande V. et al. Evolving patterns in the detection and outcomes of pancreatic neuroendocrine neoplasms: the Massaсед.Hssets General Hospital experience from 1977 to 2005. Arch Surg. 2007. 142. P. 347–354.

287. Valls C., Andía E., Sanchez A. et al. Dual-phase helical CT of pancreatic adenocarcinoma: assessment of resectability before surgery. AJR Am J Roentgenol. 2002. 178(4). P. 821-6.

288. Vanderveen K., Grant C. Insulinoma. Cancer Treat Res. 2010. 153. P. 235–252.

289. Varadhachary G.R., Tamm E.P., Abbruzzese J.L. et. al. Borderline resectable pancreatic cancer. Ann Surg Oncol. 2006. 13. P. 1035-1046.

290. Vargas R., Nino-Murcia M., Trueblood W., Jeffrey R.B. MDCT in Pancreatic adenocarcinoma: prediction of vascular invasion and resectability using a multiphasic technique with curved planar reformations. AJR Am J Roentgenol. 2004. 182(2). P. 419-25.

291. Vassos N., Agaimy A., Klein P. Solid-pseudopapillary neoplasm (SPN) of the pancreas: case series and literature review on an enigmatic entity. Int J Clin Exp Pathol. 2013. 6(6). P. 1051–1059.

292. Ventriglia A., Manfredi R., Mehrabi S. et al. MRI features of solid pseudopapillary neoplasm of the pancreas. Abdom Imaging. 2014. 39. P. 1213-20.

293. Vicente E., Quijano Y., Ielpo B. et al. Is arterial infiltration still a criterion for unresectability in pancreatic adenocarcinoma? Cir Esp. 2014. 92(5). P. 305-15.

294. Weskott H. Контрастная сонография. 1-е издание. Бремен: UNI-MED. 2014. 284с

295. Yamaguchi M., Fukuda T., Nakahara M. et al. Multicentric solid pseudopapillary neoplasms of the pancreas diagnosed by endoscopic ultrasound-guided fine needle aspiration: a case report. Surgical Case Reports. 2015. 1. P. 110.

296. Yang F., Jin C., Long J. et al. Solid pseudopapillary tumor of the pancreas: a case series of 26 consecutive patients. Am J Surg. 2009. 198. P. 210-5.

297. Yao J.C., Hassan M., Phan A. et al. One ед.Hndred years after carcinoid: epidemiology and prognostic factors for neuroendocrine tumors in 35825 cases in the United States. J Clin Oncol. 2008. 26. P. 3063–3072.

298. Yin Q., Wang M., Wang C. et al. Differentiation between benign and malignant solid pseudopapillary tumor of the pancreas by MDCT. Eur J Radiol. 2012. 81. P. 3010-3018.

299. Yoon D.Y., Hines O.J., Bilchik A.J. et al. Solid and papillaryepithelial neoplasms of the pancreas: aggressive resection for cure. Am. surg. 2001. 67. P. 1195–1199.

300. Younan G., Tsai S., Evans D.B., Christians K.K.Techniques of Vascular Resection and Reconstruction in Pancreatic Cancer. Surg Clin North Am. 2016. 96(6). P. 1351-1370.

301. Yu C.C., Tseng J.H., Yeh C.N. et al. Clinicopathological study of solid and pseudopapillary tumor of pancreas: Emphasis on magnetic resonance imaging findings. World J. Gastroenterol. 2007. 13. P. 1811-1815.

302. Yu P.F., Hu Z.H., Wang X.B. et al. Solid pseudopapillary tumor of the pancreas: A review of 553 cases in the Chinese literature. World J Gastroenterol. 2010. 16. P. 1209-14.

303. Zerbi A., Falconi M., Rindi G. et al. Clinicopathological features of pancreatic endocrine tumors: a prospective multicenter study in Italy of 297 sporadic cases. Am J Gastroenterol. 2010. 105. P. 1421–1429.

304. Zhao W.Y., Luo M., Sun Y.W. et al. Computed tomography in diagnosing vascular invasion in pancreatic and periampullary cancers: a systematic review and meta-analysis. Hepatobiliary Pancreat Dis Int. 2009. 8(5). P. 457-64.

305. Zhao Y.P, Zhan H.X., Zhang T.P., et al. Surgical management of patients with insulinomas: result of 292 cases in a single institution. J Surg Oncol. 2011. 103. P. 169–174.

306. Zheng X., Tan X., Wu B. CT imaging features and their correlation with pathological findings of solid pseudopapillary tumor of pancreas. Sheng Wu Yi Xue Gong Cheng Xue Za Zhi. 2014. 31(1). P. 107-12.

307. Zuo H., Zhang X., Li C. et al. CT and MR imaging patterns for pancreatic carcinoma invading the extrapancreatic neural plexus (Part I): Anatomy, imaging of the extrapancreatic nerve. World J Radiol. 2012. 28. 4(2). P. 36-43.

Список основных сокращений:

PI	- пульсативный индекс в отн.ед.
RI	- резистивный индекс в отн.ед.
Vmax	**-** максимальная систолическая скорость кровотока в м/с
Vmin	**-** конечная диастолическая скорость кровотока в м/с
Vmean	**-** средняя скорость потока крови в м/с
ВБА	-верхняя брыжеечная артерия
ВБВ	- верхняя брыжеечная вена
ВВ	- воротная вена
ГДА	- гастродуоденальная артерия
ДВИ	- диффузионно-взвешенные изображения
ИОУЗИ	**-** интраоперационное ультразвуковое исследование
КТ-	- компьютерно-томографический
МР-	- магнитно-резонансный
МРТ	**-** магнитно-резонансная томография
МСКТ	- мультиспиральная компьютерная томография
НЭН	- нейроэндокринная неоплазия
ОП-	- отношение правдоподобия для отрицательного результата
ОП+	- отношение правдоподобия для положительного результата
ОПА	- общая печеночная артерия

ПЦ- - предсказательная ценность отрицательного результата
ПЦ+ - предсказательная ценность положительного результата
СА - селезеночная артерия
СВ - селезеночная вена
СППО - солидно-псевдопапиллярная опухоль
УЗ- - ультразвуковой
УЗДГ - ультразвуковая допплерография
УЗИ - ультразвуковое исследование
ЦДК - цветовое допплеровское картирование
ЧС - чревный ствол
эндоУЗИ - эндоскопическое ультразвуковое исследование