ФЕДЕРАЛЬНОЕ ГОСУДАРСТВЕННОЕ БЮДЖЕТНОЕ НАУЧНОЕ УЧРЕЖДЕНИЕ «РОССИЙСКИЙ НАУЧНЫЙ ЦЕНТР ХИРУРГИИ ИМЕНИ АКАДЕМИКА Б. В. ПЕТРОВСКОГО»

На правах рукописи

ВАРТАНЯН ЭРИК ЛЕВОНОВИЧ

«ЧРЕСКОЖНЫЕ КОРОНАРНЫЕ ВМЕШАТЕЛЬСТВА У ПАЦИЕНТОВ С ИБС И МНОГОСОСУДИСТЫМ ПОРАЖЕНИЕМ КОРОНАРНОГО РУСЛА»

14.01.13 – лучевая диагностика, лучевая терапия

Диссертация на соискание ученой степени кандидата медицинских наук

Научный руководитель: д.м.н., проф. С. А. Абугов

Москва 2021 год

ОГЛАВЛЕНИЕ

Список сокращений ……3-4

Введение ……..5-8

Глава № 1. Обзор литературы …….9-34

Глава № 2. Материалы и методы исследования ……...35-59

Глава № 3. Результаты исследования ……60-67

Клинические примеры ...…….……68-84

Глава № 4. Обсуждение полученных результатов …...……....85-91

Выводы ……..92

Практические рекомендации …….…93-94

Список литературы ……..95-117

СПИСОК СОКРАЩЕНИЙ

MACCE	Major Adverse Cardiovascular and Cerebrovascular Event
MACE	Major Adverse Cardiovascular Event
MSS	Модифицированный шкала SS
SS	SYNTAX score
TIMI	Thrombolysis in Myocardial Infraction
БКА	Баллонная коронарная ангиопластика
БПС	Биолимус покрытый стент
ВСУЗИ	Внутрисосудистое ультразвуковое исследование
ВТК	Ветвь тупого края
ГБ	Гипертоническая болезнь
ГМС	Голометаллический стент
ДВ	Диагональная ветвь
ЗНА	Задняя нисходящая артерия
ЗПС	Зотаралимус покрытый стент
ИА	Интермедиарная артерия
ИМ	Инфаркт миокарда
ИМТ	Индекс массы тела
КА	Коронарная артерия
КАГ	Коронарная ангиография
КШ	Коронарное шунтирование
ЛКА	Левая коронарная артерия
НР	Неполная реваскуляризация
НЦП	Несостоятельность целевого поражения
ОА	Огибающая артерия
ОМТ	Оптимальная медикаментозная терапия
ПКА	Правая коронарная артерия
ПНА	Передняя нисходящая артерия
ППС	Паклитаксел покрытый стент

ПР	Полная реваскуляризация
ПЭ	Повторная эндотелизация
РС	Рестеноз в стенте
РЦП	Реваскуляризация целевого поражения
РЦС	Реваскуляризация целевого сосуда
СД	Сахарный диабет
СЛП	Стент с лекарственным покрытие
СПС	Сиролимус покрытый стент
СтЛКА	Ствол левой коронарной артерии
ТС	Тромбоз стента
ФВ	Фракция выброса
ХОКА	Хроническая окклюзия коронарной артерии
ЧКВ	Чрескожное коронарное вмешательство
ЭКГ	Электрокардиограмма
ЭПС	Эверолимус покрытый стент
ЭХО-КГ	Эхокардиография

ВВЕДЕНИЕ

Чрескожное коронарное вмешательство (ЧКВ) все чаще используется при лечении пациентов с многососудистым поражением коронарного русла с вовлечением ствола левой коронарной артерии (СтЛКА). Реваскуляризация миокарда у данных пациентов улучшает не только качество жизни, но и прогноз в отдаленном периоде [5, 8-10, 70, 164, 179]. Исторически, наиболее оптимальным методом лечения у данной когорты считалось коронарное шунтирование (КШ). Эволюция в области ЧКВ привела к высокому уровню успешности вмешательств, уменьшению процедурального инфаркта миокарда (ИМ), повторных реваскуляризаций целевого поражения, частоты тромбозов и рестенозов в стенте.

Реваскуляризация миокарда в группе с многососудистым поражением коронарного русла с вовлечением ствола левой коронарной артерии с высоким значением SYNTAX score (SS) в настоящее время малоизучена. Данная категория пациентов исключалась из крупных рандомизированных исследований, а современные рекомендации основаны лишь на 5-летних результатах исследования SYNTAX, проведенном более 10 лет назад. Одним из главных его недостатков было использование в группе ЧКВ стентов с лекарственным покрытием первого поколения TAXUS. Стенты последней генерации обладают высокими показателями эффективности и безопасности. В связи с этим в настоящее время много дискуссий об оптимальном методе реваскуляризации в лечении пациентов с многососудистым поражением с вовлечением СтЛКА высокого риска.

Для стратификации риска в клинической практике используется шкала анатомической оценки сложности поражения коронарного русла SYNTAX score. Несмотря на свою высокую прогностическую ценность, она имеет ряд недостатков [2, 7]. При оценке анатомического риска с использованием данной шкалы в анализ включаются артерии мелкого калибра (менее 2 мм) и пограничные поражения (50-70%), которые, как правило, не реваскуляризируют как в открытой хирургии, так и в эндоваскулярной. В связи с этим у пациентов с многососудистым поражением значение SS искусственно завышено, что влияет

на выбор метода реваскуляризации. В мировой литературе есть публикации с использованием различных модификаций шкалы SS, которые исключают из анализа поражения артерии мелкого калибра и пограничные стенозы, при этом не теряя прогностическую ценность [14]. Таким образом шкала SS является неоптимальной у пациентов с многососудистым поражением, особенно у больных с высоким анатомическим риском.

Необходимо также отметить, что данные пациенты представляют собой наиболее сложную группу для реваскуляризации. Помимо распространенного поражения эпикардиальных артерий, они часто отягощены сопутствующей патологией, что является причиной отказа от коронарного шунтирования. Коморбидность пациента может служить основанием для выбора эндоваскулярного метода реваскуляризации миокарда. Именно поэтому в последние годы внедрена шкала SYNTAX Score II (SS II), сочетающая в себе анатомические и клинические переменные, для прогнозирования 4-летней летальности в зависимости от метода реваскуляризации [3, 4]. Кроме того, пациенты с многососудистым поражением коронарных артерий с вовлечением СтЛКА и высоким значением SS, как правило, имеют одну или две хронические окклюзии. Реваскуляризация миокарда в бассейне артерий с хронической окклюзией, даже при однососудистом поражении, является дискутабельной [1,6]. В проведенных рандомизированных исследованиях у пациентов с низким и средним анатомическим риском были получены противоречивые результаты. Группа пациентов с многососудистым поражением с вовлечением СтЛКА с высоким значением SS и хронической окклюзией в бассейне правой коронарной или огибающей артерий является вовсе неизученной. Тем самым остается нерешенным вопрос о влиянии полноты реваскуляризации на отдаленные результаты у данной когорты пациентов: с одной стороны, не доказана польза от вмешательства на хронических окклюзиях коронарных артерий, с другой - полная реваскуляризация улучшает отдаленный прогноз. Необходимо изучение данной проблемы для выбора оптимальной стратегии ЧКВ у пациентов с многососудистым поражением с вовлечением СтЛКА и высоким значением SS.

Учитывая вышеизложенное, актуальным является изучение результатов ЧКВ и выбор оптимального лечения у пациентов с многососудистым поражением коронарного русла с вовлечением СтЛКА и высоким анатомическим риском по шкале SS.

Цель исследования

Выбор оптимальной стратегии лечения пациентов с ишемической болезнью сердца при многососудистом поражении коронарных артерий с вовлечением СтЛКА и высоким значением SYNTAX score.

Задачи исследования

1. Определить прогностическую ценность анатомичекой модифицированной шкалы SYNTAX score (MSS) у пациентов с многососудистым поражением коронарного русла с вовлечением СтЛКА и высоким SYNTAX score.
2. Оценить чувствительность и специфичность клинической шкалы SYNTAX score II у пациентов с многососудистым поражением с вовлечением СтЛКА и высоким значением SYNTAX score.
3. Исследовать влияние полноты реваскуляризации на отдаленные результаты ЧКВ у пациентов с многососудистым поражением с вовлечением СтЛКА и высоким значением SYNTAX score.
4. Выработать стратегию ЧКВ у пациентов с ишемической болезнью сердца при многососудистом поражении с вовлечением СтЛКА и высоким значением SYNTAX score.

Научная новизна исследования

Впервые в нашей стране на достаточном объеме клинического материала изучены клинические отдаленные результаты чрескожных коронарных вмешательств у пациентов с ишемической болезнью сердца и многососудистым поражением коронарного русла с вовлечением СтЛКА с высоким значением SYNTAX score.

Практическая ценность

Проведенный анализ результатов ЧКВ у пациентов с многососудистым поражением коронарного русла с вовлечением СтЛКА и высоким значением SS

показал, что эндоваскулярный метод реваскуляризации миокарда может быть приемлемой тактикой лечения у определенной группы пациентов. Полученные результаты позволили выработать стратегию лечения данной когорты пациентов.

Основные положения, выносимые на защиту

1. Эндоваскулярная хирургия является приемлемым методом лечения у пациентов со средним MSS.
2. Соматический статус пациента является ключевым фактором для стратификации риска и выбора тактики лечения у пациентов с высоким MSS.
3. Неполная реваскуляризация с сохранением окклюзии огибающей или правой коронарной артерий не влияет на качество жизни и отдаленный прогноз.

Внедрение результатов исследования в практику

Результаты исследования внедрены в клиническую практику отделения рентгенэндоваскулярных методов диагностики и лечения в ФГБНУ «РНЦХ им. акад. Б. В. Петровского» и широко применяются при лечении пациентов с ИБС и многососудистым поражением коронарного русла.

Степень достоверности и апробации материалов

Материалы диссертации доложены на XXV Всероссийском съезде сердечно-сосудистых хирургов ФГБУ «НМИЦ ССХ им. А. Н. Бакулева» (Москва, 2019 г.).

Диссертационная работа апробирована 2 апреля 2021 года на объединенной научной конференции отделения рентгенохирургических (рентгенэндоваскулярных) методов диагностики и лечения и отдела клинической физиологии, инструментальной и лучевой диагностики ФГБНУ «РНЦХ им. акад. Б. В. Петровского».

Опубликованные материалы

По теме диссертации опубликованы 3 научные работы в журналах, рекомендуемых Высшей аттестационной комиссией Минобрнауки России для публикации основных результатов диссертационных исследований.

ГЛАВА № 1

ОБЗОР ЛИТЕРАТУРЫ

1.1. Эволюция чрескожных коронарных вмешательств.

Первый метод чрескожного вмешательства был разработан Charles Theodore Dotter и его учеником Melvin Judkins. 16 января 1964 года 82 летней Laura Shaw с хронической ишемией нижней конечности было проведено первое эндоваскулярное вмешательство на поверхностной бедренной артерии. Спустя 13 лет в 1977 г. Андреас Грюнциг первый применил баллонную ангиопластику в коронарных артериях. Результаты данной методики были сопряжены с высокими показателями осложнений: ранние тромбозы, диссекции коронарных артерий и рестеноз целевого поражения [67]. В 1987 г. Sigwart и Puel описали свой опыт использования саморасширяющегося стента из нержавеющей стали WALLSTENT (Schneider AG), имплантированного 19 пациентам после транслюминальной баллонной ангиопластики [109, 139]. Все пациенты получали антитромбоцитарную терапию аспирином и нефракционированный гепарин. В проведенном исследовании не было случаев рестеноза внутри стентированных сегментов, тогда как в исторической контрольной группе после баллонной ангиопластики частота рестенозов составила 30%. Кроме того, балки стента толщиной 0,9 мм, оказались полностью эндотелизированными к 3 неделям. Саморасширяющаяся конструкция стента обеспечивала значительную податливость, что приводило к плавному переходу между стентированным сегментом и нативной артерией. Первым стентом, одобренным FDA, был стент Palmaz-Schatz (Johnson & Johnson) [50]. Palmaz-Schatz получил широкое распространение из-за своей упрощенной системы доставки и баллонорасширяемой конструкции. После успеха в 1990-х годах произошел быстрый рост разработки и доступности коронарных стентов. Развитие технологии стентов привело к улучшению многих ключевых свойств: проводимость, проходимость, проталкиваемость [125]. Проведенные проспективные исследования продемонстрировали большие клинические преимущества, связанные с использованием коронарных стентов по сравнению с

одной только баллонной ангиопластикой, и проложили путь к тому, что стало стандартом лечения при чрескожных коронарных вмешательствах (ЧКВ) [44, 131].

Несмотря на значительный прогресс в развитии стентов, остаются многочисленные проблемы, в основном связанные с рестенозом внутри стента, вызванным гиперплазией неоинтимы [108]. Голометаллические стенты обладают значительными преимуществами по сравнению с традиционной баллонной ангиопластикой, однако, в клинических исследованиях частота РС составляет 20–30% [44, 100, 131]. Ранние проведенные работы предположили, что образование неоинтимы частично является результатом миграции и пролиферации гладкомышечных клеток (ГМК) с последующим синтезом протеогликанового матрикса (Рис. № 1) [108]. Перед исследователями стояла цель подавить пролиферацию ГМК, используя внутрипросветную поверхность коронарного стента в качестве средства доставки лекарственного вещества.

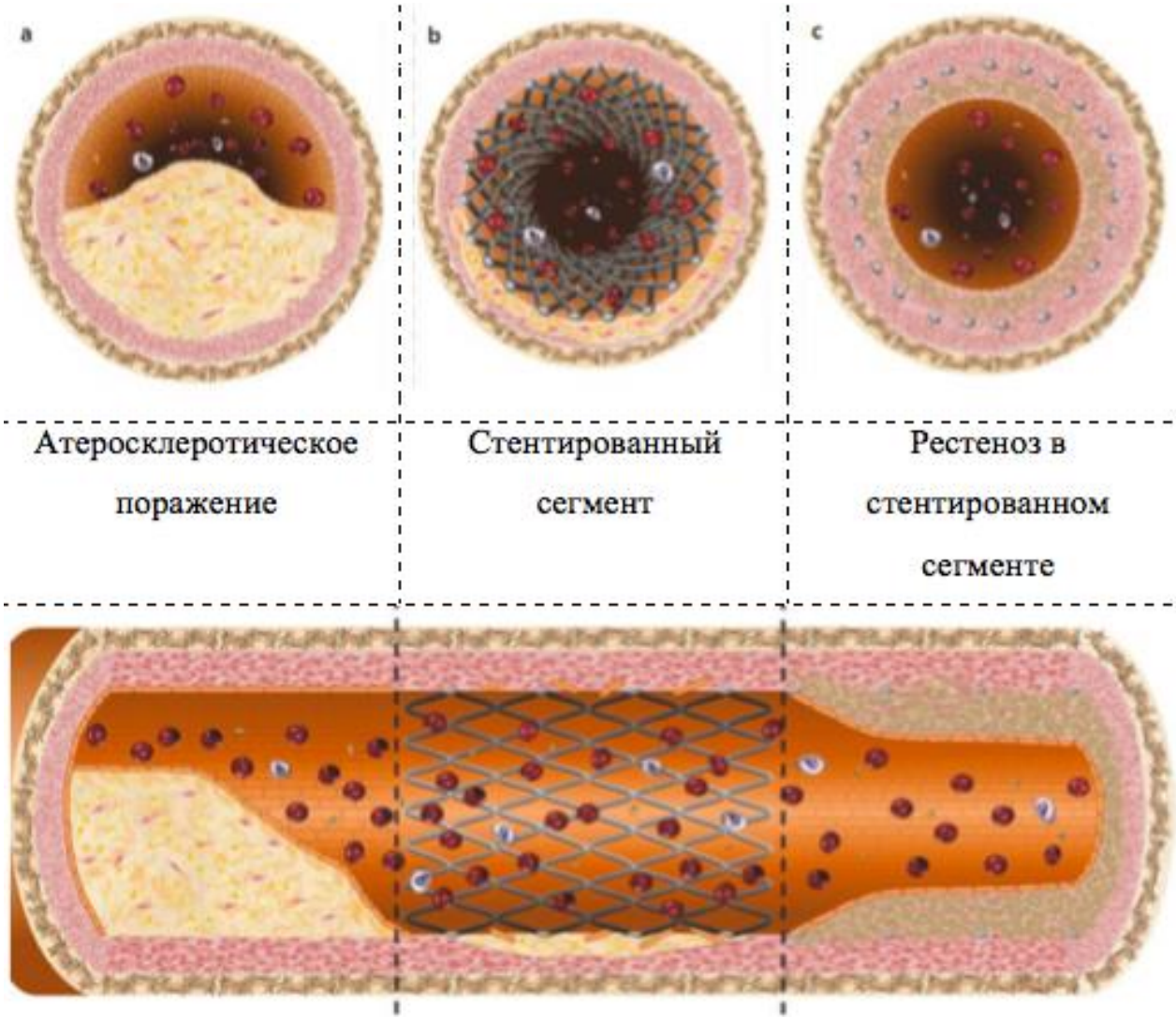

Рисунок № 1. Прогрессирование рестеноза внутри стентированного участка. Поперечный и продольный срезы артерии, демонстрирующие хронологию развития рестеноза в стенте. А. Атероматозная бляшка с обструкцией просвета сосуда и снижением кровотока. В. Артерия после ЧКВ с имплантацией стента в пораженный участок с увеличением просвета сосуда путем вдавливания атероматозной бляшки в стенку артерии. С. Рестеноз внутри стента, возникающий в следствии гиперплазии неоинтимы, которое, в свою очередь, приводит к повторному сужению просвета сосуда со снижением кровотока.

Данная стратегия привела к появлению концепции современного стента с лекарственным покрытием (СЛП), который состоит из трех компонентов: платформы стента, антипролиферативного покрытия и полимера для доставки лекарственного вещества. Цель лекарственного препарата - подавить вызванное стентом воспаление, пролиферацию ГМК и, в конечном итоге, образование

неоинтимы [140]. Несмотря на то, что ингибирование реакции заживления является полезным с точки зрения уменьшения образования неоинтимы, оно может иметь также пагубное влияние на восстановление эндотелия после стентирования (так называемая повторная эндотелизация (ПЭ)). Любое нарушение этого процесса оставляет балки стента открытыми и является источником тромбообразования, что приводит к тромбозу стента (ТС) и внезапному закрытию сосудов [86]. Следовательно, разработка стента с лекарственным веществом представляет весомый труд, требующий действительного тонкого баланса между достижением адекватного ингибирования образования неоинтимы и рестеноза в стенте, при этом не нарушая повторную эндотелизацию до точки увеличения риска тромбоза стента.

Голометаллические стенты.

Стенты из нержавеющей стали.

WALLSTENT саморасширяющийся стент, первый имплантированный в коронарную артерию человека Сигвартом и Пуэлем в 1986 году, изготовленный из нержавеющей стали [109, 139]. Хотя нержавеющая сталь обеспечивала коррозионную стойкость и биосовместимость с сосудом, рентгеноскопическая визуализация стента была затруднена [123]. Некоторые ГМС из нержавеющей стали все еще используются в клинической практике, в том числе VeriFLEX BMS (Boston Scientific), ранее известная как Liberté BMS. В производстве коронарных стентов нержавеющая сталь была заменена на сплав из хрома в связи с лучшими техническими и клиническими характеристиками.

Кобальт-хром

Использование кобальт-хромовых (CoCr) сплавов позволило дополнительно уменьшить толщину балок стента при этом сохранив радиальную силу и рентгеноконтрастность. На основе CoCr сплава были произведены многочисленные модели ГМС. Стент Driver (Medtronic) был одной из первых моделей с толщиной балки стента 91 мкм и лег в основу многих СЛП [142]. Стент Multi-Link Vision (Abbott Vascular) обладает меньшей толщиной страты стента (81 мкм), с тремя звеньями на кольцо, обеспечивающими прочность и поддержку,

также придавая ей большую гибкость. Дизайн этого стента служит основой для многих платформ СЛП [15, 78]. Стент Integrity (Medtronic) разработан для обеспечения лучшей доставки по сравнению со своим аналогом Driver. Он имеет идентичный сплав и толщину балок, но был разработан с использованием технологии непрерывной синусоиды, при которой одна металлическая проволока наматывается по спирали с последующим лазерным сплавлением соседних страт [159]. Этот процесс обеспечивает стенту непрерывную плоскость изгиба, что улучшает гибкость и отслеживание. В результате улучшается доставляемость, особенно в извитых артериях, с сохраненением радиальной силы [19, 159]. Достижение баланса при производстве стентов с сохранением радиальной силы и прочности является постоянной задачей, которая напрямую связана со сплавом, конструкцией балок и соединениями между страт [101]. Хотя возможность доставки имеет очевидное значение, любое снижение прочности стента может привести к его перелому [64] и, в конечном итоге, к увеличению частоты рестеноза или тромбоза [101].

Платинум-хром

Использование стентов из CoCr сплавов позволило уменьшить толщину балок до 80–90 мкм. Однако дальнейшее уменьшение толщины страт приводило к снижению рентгеноконтрастности и увеличению эластического спадения стента. Стенты на основе сплава из платино-хрома (PtCr) были разработаны для решения этих проблем [15]. Преимуществами платформы из PtCr являются лучшие доставляемость, визуализация, большая радиальная сила и меньшее эластическое спадение стента [89]. Несмотря на революцию в ЧКВ, произведенную стентами с лекарственным покрытием, ГМС по сей день используются в клинической практике. Результаты исследования NORSTENT показали отсутствие достоверной разницы СЛП по сравнению с ГМС в снижении смертности или ИМ, и преимущество в снижении риска повторных реваскуляризаций [21].

Стенты с лекарственным покрытием.

Первое поколение.

Сиролимус покрытые стенты (СПС).

Сиролимус (или рапамицин) замедляет прохождение клеточного цикла за счет ингибирования киназы-мишени рапамицина (mTOR) у млекопитающих [40]. Первоначально сиролимус разрабатывался как противогрибковый препарат, однако, впоследствии были зарегистрированы его антипролиферативные свойства. Вскоре сиролимус стали использовать в технологии коронарных стентов [47]. Полезные свойства препарата, были продемонстрированы в ряде ранних клинических исследований стентов с лекарственным покрытием сиролимус (СПС). В рандомизированном исследовании RAVEL рассматривали использование СПС и ГМС при поражении коронарных артерий de novo, продемонстрировав значительное снижение рестенозов в стенте и связанные с ним неблагоприятные события (смерть, ИМ и реваскуляризация целевого сосуда) через 6 месяцев [97], с устойчивыми результатами через 5 лет [94]. Эффективность СПС в данной когорте и в том числе в группе высокого риска РС (сахарный диабет, малый диаметр артерии и протяженные поражения), впоследствии была подтверждена в исследовании SIRIUS (Sirolimus-Eluting Stent in De Novo Native Coronary Lesions). Сравнение СПС с ГМС аналогичным образом продемонстрировали снижение РС и неблагоприятных исходов [98] с сохранением эффекта до 5 лет [169, 170] как в канадской [121], так и в европейской [126] когортах. Хотя эти исследования были направлены на изучение влияние сиролимуса на образование неоинтимы и последующего РС, они были недостаточными для изучения побочных эффектов тромбоза стента [122].

Паклитаксел покрытые стенты

Паклитаксел, разработанный одновременно с сиролимусом, первоначально был предназначен для лечения рака яичников, в связи со способностью ингибировать клеточную пролиферацию за счет остановки клеточного цикла путем нарушения регуляции микротрубочек во время митоза [69]. Применение антипролиферативных свойств в технологии коронарных стентов было

естественным продолжением и продемонстрировала положительные свойства паклитаксела в снижении образования неоинтимы, с последующей разработкой стента, выделяющего паклитаксел (ППС) Taxus (Boston Scientific). Более того, паклитаксел имеет тенденцию ингибировать миграцию эндотелиальных клеток в большей степени, чем сиролимус, что может приводить к нарушению ПЭ и тем самым увеличивать риск тромбоза стента [84]. Результаты использования паклитаксел покрытых стентов оценивались в серии исследований TAXUS. Вкратце, в исследовании TAXUS I изучалась возможность применения ППС при поражениях de novo, демонстрируя снижение РС и реваскуляризации целевого поражения по сравнению с ГМС до 2 лет [58, 59] с более поздним аналогичными результатами в более крупных рандомизированных когортах (TAXUS IV) [35]. В исследованиях TAXUS V и VI изучалась польза при лечении пациентов с высоким риском РС, при этом сообщалось о ее последовательном снижении [57, 147]. Эти исследования подтвердили перспективность ППС в снижении образования неоинтимы, но не смогли решить проблему отсроченной повторной эндотелизации и последующего риска тромбоза. Дополнительные объединенные анализы TAXUS I, II, IV и V продемонстрировали значительное улучшение повторных реваскуляризаций целевого поражения (47%), вызванного ишемией при позднем наблюдении. Между 1 и 5 годами показатели смертности, ИМ и ТС были выше в группе ППС. Полученные результаты позволяют предположить, что поздняя ПЭ и нарушение заживления действительно могут быть поводом для беспокойства [148].

Прямые сравнения СПС и ППС продемонстрировали благоприятные ранние результаты с СПС; однако, в более позднее сроки наблюдения (до 5 лет) результаты стали эквивалентными для когорт СПС и ППС [111]. Последующие метаанализы подтвердили превосходство СПС с пониженными показателями РС и РЦС, тогда как когорта ППС продемонстрировала повышение ИМ [76, 127]. Пагубное влияние СЛП первого поколения на очень поздний ТС не было полностью признано до тех пор, пока адекватно объединенный анализ не подтвердил риск с СПС и даже ППС [77, 146, 151], что побудило FDA принять

специальные меры, направленные на устранение риска ТС с помощью СЛП [42]. Несмотря на то, что они широко использовались после их первоначальной разработки, опасения по поводу безопасности отсроченной ПЭ в сочетании с разработкой стентов второго поколения привели к возможному вытеснению стентов Taxus и Cypher из клинической практики.

Стенты второго поколения

Зотаролимус покрытые стенты

Зотаролимус, аналог сиролимуса, ингибирует mTOR для реализации своих иммунодепрессивных эффектов. Данный препарат специально разрабатывался для использования в стентах с лекарственным покрытием и обладает большими липофильными свойствами [24]. Зотаролимус использовался с различными усовершенствованными платформами стентов и полимеров для улучшения клинических характеристик с помощью различных итераций стентов, выделяющих зотаролимус (ЗПС).

Endeavor

Endeavor ЗПС (Medtronic) включает в себя несколько ключевых достижений в дизайне. Во-первых, платформа стента из CoCr сплава Driver более прочна, имеет меньшую толщину балок по сравнению с предыдущими моделями из нержавеющей стали, одновременно улучшая радиальную силу и доставляемость [142]. Во-вторых, в стенте используется полимерное покрытие из фосфорилхолина, которое аналогично липидной мембране, увеличивает биосовместимость и сводит к минимуму воспаление, связанное с предыдущими полимерами [160]. В-третьих, профиль элюирования лекарственного средства полимера был оптимизирован, чтобы гарантировать, что большая часть лекарственного средства вымывается в первые 2 недели повреждения артерии, быстро уменьшаясь после этого, чтобы обеспечить нормальную эндотелизацию артерии и снизить риск ТС [73].

Исследования ENDEAVOR подтвердили полезность ЗПС в клинической практике. ENDEAVOR I продемонстрировал безопасность и эффективность при поражениях de novo [90], в то время как ENDEAVOR II продемонстрировал

улучшенные результаты по сравнению с обычными ГМС [41]. Затем последовало сравнение ЗПС с обычными СЛП в исследованиях ENDEAVOR III (по сравнению с СПС) [71, 72] и ENDEAVOR IV (по сравнению с ППС) [82]. Эти исследования первоначально продемонстрировали большую повторную эндотелизацию и РС при использовании ЗПС, однако, частота РС сравнялась на более поздних сроках наблюдения. Хотя ранние события были более распространенными, когорта ЗПС продемонстрировала снижение больших неблагоприятных сердечных событий (MACE) и улучшение эндотелизации сосудов с использованием ЗПС, что приводит к снижению позднего ТС. Исследование PROTECT (Patient Related Outcomes with Endeavor Versus Cypher Stenting Trial) было направлено на изучение отдаленных результатов ЧКВ с применением СПС и ЗПС. Результаты продемонстрировали разные профили безопасности стентов в отдаленном периоде: в группе ЗПС отмечалось уменьшение ТС, смертности и ИМ по сравнению с когортой СПС, что подтверждает важность улучшения эндотелизации сосудов в отдаленных исходах [173].

Resolute

Resolute ZES (R-ZES, также известный как Endeavor Resolute; Medtronic) также выполнена на платформе стента Driver и препарата зотаролимус, что и Endeavor. Отличие заключается в усовершенствовании с использованием нового трехслойного полимера БиоЛинкс [161]. Данный полимер улучшает биосовместимость и контролируемое высвобождение лекарственного вещества, обеспечивая противовоспалительный эффект с элюированием препарата на 85% в течение 60 дней и почти на 100% через 180 дней, обеспечивая адекватную ПЭ артерии [91, 161].

Исследование RESOLUTE представляло собой нерандомизированное исследование с участием одной группы, в котором оценивалась безопасность и эффективность R-ЗПС при поражениях de novo через 2 года наблюдения, и были продемонстрированы отличные результаты [91, 92]. Сравнения с другими СЛП второго поколения включали исследование RESOLUTE ALL-COMERS и исследование TWENTE. В исследовании RESOLUTE ALL-COMERS пациенты

были рандомизированы на группы с использованием R-ЗПС и стенты с лекарственным покрытием эверолимус Xience V. Через 13 месяцев наблюдения R-ЗПС не уступает Xience в РЦП и РС [137]. Одновременно, исследование TWENTE позже подтвердило эти результаты не меньшей эффективности в когорте, в которую вошли более 80% подходящих пациентов и использовалось только клиническое наблюдение, чтобы избежать систематической ошибки, потенциально вызванной рутинным ангиографическим наблюдением в более ранних исследованиях [166].

Resolute Integrity

Resolute Integrity ЗПС (RI-ZES; Medtronic) использует тот же полимер и лекарственное средство, что и его более ранний аналог R-ЗПС, однако стент выполнен на платформе ГМС Integrity. Благодаря уникальному дизайну стента, конструкция улучшает доставляемость, не снижая при этом прочности стента. Ранние обсервационные исследования продемонстрировали аналогичную безопасность и эффективность для R-ЗПС и RI-ЗПС [39]. Только одно крупное клиническое исследование изучало RI-ЗПС - DUTCH PEERS (TWENTE II). В данной работе пациенты были рандомизированы на 2 группы: RI-ЗПС по сравнению с Promus Element (PE-ЭПС). По критериям безопасности (сердечная смерть или ИМ целевого сосуда) и эффективности через 12 месяцев группы были идентичны [167]. Аналогичные результаты были получены при 2-летнем наблюдении [130]. Resolute Integrity представляет собой современный эталон дизайна и технологий ЗПС.

Эверолимус покрытые стенты

Эверолимус также является аналогом сиролимуса и оказывает свое действие за счет ингибирования киназы mTOR и остановки клеточного цикла [128]. Впервые он был разработан в 1997 г. с целью создания аналога сиролимуса, который можно было бы вводить перорально для подавления иммунитета после трансплантации [129]. Препарат также показал многообещающее ингибирование пролиферации ГМК и утолщения интимы на моделях трансплантата [34]. Так, эверолимус предоставил альтернативный антипролиферативный препарат для

продвижения СЛП, а ЭПС были разработаны одновременно с ЗПС. На сегодняшний день ЭПС считаются золотым стандартом современных СЛП для ингибирования неоинтимы.

Xience и Promus

Первыми коммерчески доступными ЭПС были Xience V (Abbott Vascular) и Promus (Boston Scientific Corporation). Они основаны на платформе стентов Multi-Link Vision (CoCr, толщина страт 81 мкм), как описано ранее [15]. В нем используется двухслойный полимер, состоящий из грунтовочного слоя (полибутилметакрилата) и биосовместимого, неадгезивного и прочного матричного слоя лекарственного средства на основе комбинации эверолимуса с сополимер поливинилиденфторида и гексафторпропилена, обеспечивающий 100% элюирование лекарства в течение 120 дней [15, 80]. Дальнейшее усовершенствование конструкции Micro-Link привело к появлению Xience Xpedition, который обладал следующими преимуществами: улучшенная доставляемость и широкая линейка размеров, позволяющая использовать более широкий спектр вмешательств. В частности, он использует конструкцию без переходов для повышения управляемости, а также предлагает интегрированный кончик, который увеличивает гибкость и улучшает доставляемость [176].

В исследовании SPIRIT FIRST пациенты с поражениями de novo рандомизировались на группы с имплантацией Xience V (ЭПС) или Multi-Link Vision (ГМС) (та же платформа стента, что и в Xience V и Promus) и исследовали первичную конечную точку образования неоинтимы и MACE через 6 месяцев; ЭПС преобладал над своим аналогом ГМС [134]. Эти результаты сохранялись до 5-летнего клинического наблюдения без каких-либо событий ТС [172]. В исследовании SPIRIT II пациенты с одним или двумя поражениями de novo были рандомизированы на когорты с использованием Xience V (ЭПС) или Taxus Express 2 (ППС). Полученные результаты продемонстрировали аналогичную эндотелизацию стента через 6 месяцев, но снижение MACE в группе ЭПС [136]. Интересно, что разница в образовании неоинтимы стента отсутствовала через 2 года [32], хотя тенденция к снижению MACE в когорте ЭПС сохранялась до 4 лет

[49]. Эти результаты были подтверждены исследованием SPIRIT III, которое следовало аналогичному протоколу рандомизации и продемонстрировало идентичное снижение образование неоинтимы через 8 месяцев и снижение MACE (из-за меньшего количества ИМ) в когорте ЭПС [149]. Двухлетнее наблюдение продемонстрировали превосходство ЭПС в отношении MACE и РЦС [150].

Учитывая, что первоначальные исследования SPIRIT были разработаны как исследования «не меньшей эффективности» и не имели достаточной мощности для выявления различий в MACE, последующее испытание SPIRIT IV, сравнивающее ЭПС и ППС, было разработано как исследование «превосходства» для оценки исключительно клинических исходов в конкретных подгруппах (особенно пациентов с сахарным диабетом) [152]. Как и ожидалось, SPIRIT IV продемонстрировал снижение показателя несостоятельности целевого поражения (НЦП) через 1 год, что сохранялось во всех подгруппах, за исключением пациентов с сахарным диабетом, у которых не было обнаружено значительных различий [152]. Более позднее исследование COMPARE аналогичным образом продемонстрировало превосходство ЭПС над ППС у сложных пациентов со снижением общей смертности, ТС и РЦП. Идентичные результаты прослеживались в течение 5 лет наблюдения [143].

Исследование SORT OUT IV продемонстрировало не меньшую эффективность в отношении MACE между ЭПС и СПС, со снижением общего и очень позднего ТС в когорте ЭПС [68]. Последующий метаанализ пяти рандомизированных контрольных исследований (РКИ) (7370 пациентов, включая SORT OUT IV) не продемонстрировал значительных различий между ЭПС и СПС, включая ТС [38]. Исследование EXCELLENT аналогичным образом продемонстрировало не меньшую эффективность как по ангиографическим, так и по клиническим исходам [104]. ЭПС обычно считаются эквивалентными ЗПС, при этом исследование RESOLUTE ALL COMERS демонстрирует не меньшую эффективность ЭПС перед ЗПС [137]. Последующий метаанализ в 2015 г. включал пять крупнейших на сегодняшний день РКИ и не продемонстрировал никаких различий по критериям эффективности и безопасности [107].

Promus Element

Promus Element (PE-ЭПС; Boston Scientic) представляет собой дальнейшее развитие технологии Promus, а именно использование платформы стента PtCr. Этот стент оценивался по сравнению с обычным стентом Promus в РКИ PLATINUM Workhorse, которое продемонстрировало не меньшее преимущество перед Promus по клиническим исходам [154]. Интересно, что несмотря на предполагаемое улучшение доставляемости, никаких различий в техническом и процедуральном успехе не сообщалось. Однако была отмечена более низкая частота незапланированного стентирования, что объяснялось неадекватным охватом поражения в когорте CoCr, из-за улучшенной рентгеноконтрастности / визуализации позиционирования стента с помощью платформы стента PtCr [154]. По сравнению с активно используемым ЗПС второго поколения, исследование DUTCH PEERS (TWENTE II) не продемонстрировало значительных различий в безопасности и эффективности между RI-ЗПС и PE-ЭПС через 1 и 2 года наблюдения [130, 167].

Таким образом, ЭПС считаются более совершенными, чем ППС и эквивалентными СПС и ЗПС.

Многососудистые поражения.

Реваскуляризация миокарда у пациентов с многососудистым поражением коронарного русла с вовлечением СтЛКА не только влияет на качество жизни, но и улучшает выживаемость.

В многочисленных исследованиях сравнивалась безопасность и эффективность ЧКВ и КШ при реваскуляризации миокарда у пациентов с многососудистым поражением. Исследование MASS II (Medicine Angioplasty, or Surgery Study) [65, 66], ARTS (Arterial Revascularization Therapies Study) [135] и SoS (Stent or Surgery) [22, 145] сравнивали использование ГМС и КШ при реваскуляризации многососудистых поражений. В исследование MASS II было включено в общей сложности 605 пациентов с многососудистым поражением коронарных артерий, рандомизированных на группы оптимальной медикаментозной терапии, КШ и ЧКВ. При 10-летнем наблюдении у пациентов

было в 1,46 раза больше сердечно-сосудистых событий при ЧКВ по сравнению с хирургическим вмешательством, обусловленным более высокой частотой Q-образующих ИМ (13,3% против 10,1%; p <0,010) и повторной реваскуляризацией (41,9% против 7,1%, p <0,001). В более крупном исследовании ARTS участвовало 1205 пациентов с многососудистым поражением, которое продемонстрировало аналогичный 5-летний уровень смертности, инфаркта миокарда и/или инсульта (18,2% при ЧКВ против 14,9% при АКШ; p = 0,14), но в 3,46 раза выше показатели повторной реваскуляризации в группе ЧКВ (p <0,001). SoS было единственным исследованием, показавшим преимущество КШ по сравнению с ЧКВ у 988 пациентов с многососудистым поражением через 6 лет наблюдения.

Анализ подгрупп из исследования SYNTAX, в котором рассматривались исходы трехсосудистых поражений без стеноза СтЛКА, продемонстрировал значительно более высокий 5-летний MACCE в группе ЧКВ по сравнению с группой КШ (37,3% против 26,9%; p <0,001), обусловленной высокой частотой повторных реваскуляризацией (25,9% против 13,7%; p <0,001) и ИМ (9,8% против 3,7%; p <0,001). Наблюдалась незначительная тенденция к более частым ОНМК при КШ (3,7% против 2,4%; p = 0,09). Однако пациенты с трехсосудистым поражением и низкой анатомической сложностью поражения (SYNTAX score <22) имели сопоставимые результаты через 5 лет при использовании любой из этих стратегий.

Большой метаанализ, включавший 6055 пациентов с многососудистым поражением, из исследований MASS II, ARTS, SoS, FREEDOM (Future Revascularization Evaluation in Patients with Diabetes Mellitus: Optimal Management of Multivessel Disease) и CARDia (Coronary Artery Revascularization in Diabetes) продемонстрировал достоверно ниже смертность от всех причин (ОР 0,73; 95% ДИ 0,62–0,89), ИМ (ОР 0,58; 95% ДИ 0,48–0,72) и повторных реваскуляризаций (ОР 0,29; 95% ДИ 0,21– 0,41) у пациентов, подвергнувшихся КШ по сравнению с ЧКВ за средний период наблюдения 4 года [141]. Наблюдалась тенденция к более высокой частоте инсультов в группе открытой хирургии (ОР 1,36; 95% ДИ 0,99–1,86). Считалось, что благоприятные исходы КШ связаны с достижением более

полной реваскуляризацией [120, 165] и высокой (90%) степенью проходимости маммарокоронарного шунта через 10 лет [26, 45]. Однако в данном метаанализе есть свои ограничения. Во-первых, в группах ЧКВ использовались ГМС и СЛП первого поколения, что потенциально могло повысить частоту повторных реваскуляризаций. Более того, большая часть пациентов, включенных в метаанализ, была с сахарным диабетом в анамнезе; ЧКВ, как известно, связано с неблагоприятными клиническими исходами у пациентов с сахарным диабетом, с высокой частотой повторных вмешательств целевого поражения и сердечных событий. Клинические исходы не были описаны на основании анатомической сложности поражения коронарных артерий. Наконец, в этих испытаниях не проводилась физиологическая оценка стеноза с использованием фракционного резерва кровотока, что могло привести к дальнейшему снижению повторных реваскуляризаций в группе ЧКВ.

Несколько исследований показали, что СЛП второго поколения имеют более низкую частоту повторных реваскуляризаций целевого поражения по сравнению со стентами первого поколения. Что касается открытой хирургии, реваскуляризация миокарда с использованием только артериальных шунтов когда-то считалась многообещающей стратегией КШ, учитывая теоретическое преимущество артериального шунта по сравнению с подкожной веной. Однако результаты большого исследования ART (Arterial Revascularization Trial), в котором приняли участие 3102 пациента, в группе с многососудистым поражением после КШ вызвали вопросы относительно этой стратегии. Исследование не показало достоверно значимых различий в смертности от всех причин, ИМ или инсультов через 10 лет (12,7% при использование одной внутренней грудной артерии против 12,1% для бимаммарного шунтирования; p = 0,69) [155]. Бимаммарное шунтирование также было связано с ухудшением заживления послеоперационной раны. Сходные показатели проходимости через 1 год также наблюдались среди 11 центров, которые набирали пациентов для сравнения артериального шунта из лучевой артерии по сравнению с венозной [54]. В Канадском многоцентровом исследовании RAPS (Radial Artery Patency

Study) с участием 163 пациентов сравнивали использование лучевой артерии с венозным шунтом при КШ, продемонстрировав отсутствие достоверной разницы в частоте стеноза ≥50% через 5 лет. Однако стеноз аорто-коронарного шунта был значительно выше в группе с венозным трансплантатом по сравнению с лучевой артерией, что предполагает потенциально лучшую долгосрочную проходимость с лучевыми трансплантатами.

Гибридная коронарная реваскуляризация, путем сочетания минимально инвазивного коронарного шунтирования (MICAB) с использованием артериального шунта и многососудистого ЧКВ без бассейна ПНА, стала потенциально благоприятной стратегией для преодоления недостатков венозных трансплантатов, имеющих <50% проходимость в течение 10 лет [48] при более низком риске рестеноза (<5% в год) у стентов с лекарственным покрытием второго поколения. В небольших обсервационных исследованиях было показано, что гибридная реваскуляризация безопасна и возможна [119]. В многоцентровом обсервационном исследовании Puskas и др. [110] сравнили 200 пациентов, перенесших гибридную тактику лечения, с 98 пациентами после ЧКВ в группе с многососудистым поражением. Совокупные показатели смертности от всех причин, инфаркта миокарда, инсульта и повторной реваскуляризации в течение 18 месяцев достоверно не различались (ОР 0,86; p = 0,56). В исследование HRVES (Hybrid Revascularization Versus Standards) было включено 155 пациентов с многососудистым поражением, которым для реваскуляризации миокарда было выполнено ЧКВ, гибридный подход или КШ. Полученные данные показали аналогичное снижение ишемии через 12 месяцев, измеренное с помощью однофотонной эмиссионной компьютерной томографии во всех группах реваскуляризации.

Поражение ствола левой коронарной артерии.

Поражение СтЛКА ≥50% определяется у 4–7% пациентов, которым была выполнена коронарная ангиография [112]. Пациенты, которым не проводилась реваскуляризация миокарда в данной группе, ассоциированы с высокой 5-летней смертностью (60%) [23]. В более 50% случаев стеноза ствола определяется

бифуркационное поражение терминального отдела и практически в 80% случаев сопровождается многососудистым поражением КА [105, 156]. Исторически, стандартом лечения для этих пациентов было КШ, поскольку оно было связано с улучшением долгосрочной выживаемости и снижением ИМ по сравнению с медикаментозной терапией [179]. Последующие исследования показали схожую промежуточную и долгосрочную смертность и частоту ИМ между ЧКВ и КШ у пациентов с поражением незащищенного СтЛКА с тенденцией к более высокой частоте повторных реваскуляризаций у пациентов после эндоваскулярной хирургии и более высокую частоту инсультов после хирургического вмешательства. В многоцентровом рандомизированном исследовании SYNTAX сравнивали стенты с лекарственным покрытием первого поколения (TAXUS Express покрытый паклитакселем) и КШ в группе с многососудистым поражением с вовлечением СтЛКА. В исследование было включено в общей сложности 705 пациентов в подгруппе СтЛКА [96, 133]. Около 95% пациентов завершили период наблюдения до 5 лет. Частота больших неблагоприятных сердечно-сосудистых событий, определяемых как смерть, инфаркт миокарда, инсульт и повторная реваскуляризация, существенно не различалась между двумя методами лечения (36,9% при ЧКВ и 31% при КШ). Однако у пациентов, перенесших КШ, частота инсультов была выше (4,3% в группе АКШ против 1,5% в группе ЧКВ; $p = 0,03$), тогда как в контрольной группе было зарегистрировано больше повторных реваскуляризаций (26,7% в группе ЧКВ против 15,5% в группе КШ; $p < 0,01$). Стратифицировав по анатомической сложности, это исследование показало, что более распространенное поражение коронарных артерий коррелировало с высокой частотой MACCE при ЧКВ по сравнению с КШ, что привело к развитию шкалы SYNTAX score. SS представляет собой бальную систему оценки поражений коронарных артерий. Пороговое значение, при котором метод КШ демонстрирует результаты лучше, чем ЧКВ, составляет 33 балла. Это преимущество было обусловлено значительным снижением частоты повторных реваскуляризаций в хирургической группе.

Сходные промежуточные и долгосрочные результаты наблюдались в исследовании PRECOMBAT (Premier of Randomized Comparison of Bypass Surgery Versus Angioplasty Using Sirolimus-Eluting Stent (SES) in Patients With Left Main Coronary Artery Disease), в котором сравнивали СПС первого поколения с КШ при лечении поражения незащищенного СтЛКА [12, 105]. Это исследование продемонстрировало 2-кратное увеличение частоты повторных реваскуляризаций целевого сосуда в группе ЧКВ, но без достоверной разницы по комбинированному показателю (ИМ, инсульте или смертности). Тем не менее, в анализе подгрупп, частота MACCE была в 2 раза выше у пациентов с многососудистым поражением с вовлечением СтЛКА.

Введение стентов второго поколения с лекарственным покрытием зотаролимус и эверолимус с хромовым сплавом и более тонкими балками, привело к снижению ИМ, тромбоза стента и повторных реваскуляризаций по сравнению с СЛП первого поколения [13, 17]. Более того, интеграция внутрисосудистой визуализации во время ЧКВ снижает частоту реваскуляризаций целевых поражений и ИМ за счет правильного подбора размера стента и адекватной аппозиции стента [178]. Параллельно с достижениями в развитии технологии коронарных стентов, были проведены исследования, которые показали корреляцию бифуркационных техник стентирования КА с отдаленными результатами. Полученные результаты продемонстрировали более низкую частоту повторных реваскуляризаций целевого поражения и тромбоза стента у пациентов с поражением СтЛКА в группе «double kissing crush» по сравнению с «cullote» [29, 30, 31].

EXCEL и NOBLE - 2 рандомизированных многоцентровых исследования, в которых сравнивали СЛП второго поколения и КШ для лечения пациентов с поражением незащищенного СтЛКА. ЭПС второго поколения (XIENCE; Abbott Vascular) и стенты с покрытием Biolimus (Biomatrix Flex) использовались в исследованиях EXCEL и NOBLE соответственно. В EXCEL были включены пациенты со стенозом СтЛКА ≥70% или с поражением ≥50%, являющимся гемодинамически значимым при инвазивной или неинвазивной оценке [153].

Предварительным условием для включения был показатель SYNTAX < 33. В исследование NOBLE были включены пациенты со стенозом СтЛКА ≥50% или фракционным резервом кровотока ≤0,80 с ≤3 дополнительными неосложненными поражениями [87]. В данных исследованиях было рекомендовано использование современных методов стентирования под контролем ВСУЗИ в группе ЧКВ и артериальные шунты в группе КШ. Первичной конечной точкой были совокупные события смерти от всех причин, инсульта или инфаркта миокарда за 3 года в исследовании EXCEL, в то время как повторная реваскуляризация также была включена в составные первичные исходы через 5 лет в исследовании NOBLE.

Одновременно опубликованные исследования показали противоречивые результаты. В исследовании EXCEL ЧКВ не уступало по первичной конечной точке КШ через 3 года при сопоставимых показателях комбинированных конечных точек смерти, инсульта или ИМ (15,4% в группе ЧКВ против 14,7% в группе КШ; p <0,02). 30-дневная частота летальных исходов, ИМ или ОНМК была выше при КШ (7,9%) по сравнению с ЧКВ (4,9%). Более того, основные перипроцедуральные события через 30 дней, такие как ранний ИМ, обширное кровотечение, инфекция и аритмии, были на 15% чаще после КШ (23,0%) по сравнению с ЧКВ (8,1%) (p <0,001). Через 3 года частота повторной реваскуляризации была на 5% выше в группе ЧКВ (12,6% против 7,5% в группе КШ; p <0,001), однако, наблюдались более низкие показатели тромбоза стента по сравнению с острой окклюзией шунта. В целом результаты EXCEL соответствовали ранее опубликованному исследованию SYNTAX.

С другой стороны, результаты исследования NOBLE продемонстрировали лучше результаты в группе КШ по сравнению с эндоваскулярной хирургией через 5 лет наблюдения (первичная конечная точка 29% при ЧКВ против 19% при АКШ; p = 0,007). События в группе ЧКВ были вызваны статистически значимым высоким непроцедуральным ИМ, повторной реваскуляризацией и неожиданно более высокой тенденцией к ОНМК, что противоречит результатам предыдущих исследований. Все инсульты произошли через 30 дней после эндоваскулярного

вмешательства. Непроцедуральный ИМ был на 5% выше (отношение рисков 2,88; 95% доверительный интервал, 1,40–5,90), а повторная реваскуляризация была на 6% чаще (ОР, 1,50; 95% ДИ, 1,04–2,17) в группе ЧКВ по сравнению с группой КШ. Частота повторных реваскуляризаций при стентировании была обусловлена повреждениями de novo, а не повторными вмешательствами на СтЛКА. Достоверной разницы в смертности за 5 лет не отмечалось. Между двумя исследованиями было мало различий. Во-первых, перипроцедуральный ИМ в течение 30 дней был исключен из исследования NOBLE, что могло объяснить значительно более высокую частоту ИМ, наблюдаемых при ЧКВ в исследовании. Более того, первые 73 включенных пациента (10% группы ЧКВ) получили стенты первого поколения до того, как БПС были рекомендованы в качестве основного стента.

Недавний метаанализ, проведенный Giacoppo et al. [52], посвященный СЛП в сравнении с КШ для лечения пациентов с поражением незащищенного СтЛКА с клиническим наблюдением в течение 3 или более лет, показал сопоставимые результаты безопасности с двумя стратегиями реваскуляризации при низком и среднем значениях SS. В исследование было включено 4394 пациента из испытаний SYNTAX, PRECOMBAT, NOBLE и EXCEL. ЧКВ и КШ продемонстрировали сопоставимые результаты по летальному исходу по всем причинам, ИМ или инсультом (ОР 1,06; 95% ДИ 0,90–1,24; p = 0,48). Эти результаты согласуются с ранее опубликованным метаанализом, в котором изучались как ГМС, так и СЛП в сравнении с открытой хирургией, который показал отсутствие различий в больших неблагоприятных сердечно-сосудистых событиях, но более высокую тенденцию к частоте инсультов при КШ и частоте повторных реваскуляризаций при ЧКВ [27].

Качество жизни

Качество жизни - важный показатель при сравнении стратегий реваскуляризации миокарда. В исследовании SYNTAX была продемонстрирована свобода от стенокардии, определенная по Сиэтловскому опроснику SAQ (Seattle Angina Questionnaire), и улучшение толерантности к физическим нагрузкам после КШ по

сравнению с ЧКВ, однако, абсолютное преимущество через 5 лет было небольшим [11]. У пациентов с высоким значением SYNTAX score снижение ФК стенокардии было более выраженным в группе КШ. Такие результаты можно объяснить за счет достижения более полной реваскуляризации миокарда при КШ, по сравнению с ЧКВ. В исследовании NOBLE статистически достоверных различий в оценке стенокардии по классификации Канадского общества кардиологов между двумя стратегиями реваскуляризации не наблюдалось [87]. Однако в исследовании EXCEL качество жизни через 1 месяц было лучше в группе ЧКВ; через 3 года достоверной разницы не отмечалось [18].

Пациенты с сахарным диабетом

Пациенты с сахарным диабетом представляют группу высокого риска сердечно-сосудистых событий и смерти. Анализ подгрупп в исследовании SYNTAX выявил более высокие кумулятивные сердечно-сосудистые события у пациентов с диабетом, чем у пациентов без него [74]. CARDia было первым исследованием, сравнивающим ЧКВ и КШ для реваскуляризации у пациентов с многососудистым поражением и сахарным диабетом [75]. В анализ были включены 510 пациентов, где показана неполноценность ЧКВ через 1 год, как стратегии реваскуляризации при многососудистых поражениях и сахарным диабетом (кумулятивные сердечно-сосудистые события смерти, ИМ, инсульта составили 13,0% в группе ЧКВ против 10,5% в группе КШ; p = 0,39). В более крупном исследовании FREEDOM [43] КШ привела к 8% абсолютному риску снижения совокупных сердечно-сосудистых событий по сравнению с ЧКВ с использованием СЛП, что обусловлено более низкими показателями смертности и нефатального ИМ через 5 лет. Частота инсультов была выше в группе КШ и составила 5,2% по сравнению с 2,4% при эндоваскулярной хирургии (p = 0,03) в течение 5-летнего периода наблюдения. Благоприятные результаты КШ, вероятно, связаны с высокой проходимостью маммарокоронарного шунта. СЛП, используемые в FREEDOM, были первого поколения, что могло привести к худшим результатам ЧКВ; однако, в большом метаанализе, изучающем оба стента, у пациентов с сахарным диабетом

не было отмечено существенного улучшения клинических исходов при использовании СЛП второго поколения по сравнению с первым.

Пациенты со сниженной фракцией выброса

Пациенты со сниженной фракцией выброса в следствии ишемической болезни сердца имеют более высокий риск сердечно-сосудистых событий и смертности, приближающийся к 60% в течение 10-летнего периода наблюдения с использованием только медикаментозной терапии [164]. Тем не менее, пациенты с низкой фракцией выброса редко включались в рандомизированные контролируемые исследования. Таким образом, имеется меньше данных, позволяющих выбрать лучший подход к реваскуляризации у пациентов со сниженной фракцией выброса. В метаанализ, проведенного Wolff и др. [174], было включено 16 191 пациентов с ИБС и фракцией выброса левого желудочка (ФВЛЖ) ≤40% из 21 исследования, представленными в основном обсервационными регистрами. Полученные результаты показали снижение смертности при КШ (ОР 0,66; 95% ДИ, 0,61–0,72; p <0,001) и ЧКВ (HR, 0,73; 95% ДИ, 0,62–0,85; p <0,001) по сравнению с медикаментозной терапией. КШ также ассоциировалась с более низкой летальностью (ОР 0,82; 95% ДИ 0,75–0,90; p <0,001) по сравнению с ЧКВ. Однако результаты следует интерпретировать с осторожностью, учитывая наблюдательный характер исследований. С другой стороны, результаты не удивительны, поскольку при открытой хирургии выше частота достижения полной реваскуляризации. Исследование STICH (The Surgical Treatment for Ischemic Heart Failure) было единственным проспективным рандомизированным исследованием, в котором реваскуляризация с помощью КШ сравнивалась с назначенной в соответствии с рекомендациями медикаментозной терапией для пациентов с поражением коронарных артерий, поддающихся хирургическому лечению, и ФВ ЛЖ ≤35%. Первичной конечной точкой была смерть от всех причин. В то время как обе стратегии лечения среди 1212 включенных пациентов были связаны с аналогичной выживаемостью через 6 лет [163], КШ привела к снижению абсолютного риска летальных исходов от всех причин и смертности от сердечно-сосудистых заболеваний на 7% и 9% через 10

лет наблюдения [164]. Однако, в исследовании не проводилось ЧКВ, поэтому большинство данных о проведении реваскуляризации миокарда эндоваскулярным методом при ишемической кардиомиопатии основано на обсервационных исследованиях.

Пациенты с хронической болезнью почек (ХБП)

Пациенты с тяжелой формой ХБП редко включаются в исследования. Полная реваскуляризация не используется у пациентов с ХБП из-за опасений по поводу острой почечной недостаточности и риска кровотечений, помимо дополнительных перипроцедуральных осложнений в связи с выраженной коморбидностью пациентов. Данные реестра APPROACH (Alberta Provincial Project for Outcomes Assessment in Coronary Heart Disease), включая 41786 пациентов, показали значительное улучшение 8-летней выживаемости с КШ или ЧКВ по сравнению с оптимальной медикаментозной терапией при диализе и пациентов без диализа с прогрессирующим заболеванием почек и поражением коронарных артерий [63]. Другая когорта из 21 981 пациентов с терминальной стадией почечной недостаточности и поражением коронарных артерий показала плохую 5-летнюю выживаемость, приближающуюся к 25% независимо от стратегии реваскуляризации; однако, КШ было связано с более низкой летальностью по сравнению с ЧКВ с использованием ГМС [28]. В целом, стратегия реваскуляризации в этой популяции с высокой коморбидностью должна быть предложена на основе хирургического риска пациента, оцененного по шкале общества торакальных хирургов (STS) или EuroSCORE, ожидаемую продолжительность жизни и анатомическую сложность поражения КА с использованием шкалы SYNTAX score. При эндоваскулярном подходе следует выполнять вмешательства с использованием СЛП [85]. При открытой хиругии следует рассмотреть возможность проведения операции без искусственного кровообращения, поскольку оно связано с меньшей степенью острой почечной недостаточности и смертностью [79, 168].

Пожилые пациенты

Реваскуляризация миокарда у пожилых людей сопряжена с множеством проблем, включающих сложность поражения КА, с выраженным кальцинозом, наличием хронических окклюзий и извитыми сосудами, а также более высокий риск кровотечений, особенно при применении двойной антиагрегантой терапии. Более того, у пожилых пациентов наблюдаются серьезные сопутствующие заболевания, которые потенциально повышают риск перипроцедуральных осложнений, таких как инсульт и острая почечная недостаточность. Оптимальная техника реваскуляризации неясна, особенно из-за отсутствия прямых сравнений между ЧКВ и КШ у пожилых людей. Данные реестра APPROACH [56] показали, что ЧКВ обычно предлагается пациентам с тяжелой сопутствующей патологией, а КШ - пациентам с более распространенным поражением КА. 4-летняя выживаемость для пациентов в возрасте 70–79 составила 87,3% при КШ, 83,9% при ЧКВ, а в группе ≥80 лет - 77,4% и 71,6% соответственно. В исследовании AWESOME (The Angina With Extremely Serious Operative Mortality Evaluation) [113], сравнивающем старые технологии ЧКВ и КШ, половина изучаемых пациентов была старше 70 лет. 3-летняя выживаемость составила 80% при ЧКВ и 79% при КШ с тенденцией к увеличению госпитальной летальности во второй группе. В группе эндоваскулярной хирургии отмечалась более высокая частота повторных реваскуляризаций через 3 года. Аналогичный компромисс между повышенной 30-дневной смертностью при КШ по сравнению с ЧКВ (7,2% против 5,4%) и тенденцией к более высокой 5-летней выживаемости при открытой хирургии (68% против 62%) был замечен в метаанализе более ранних исследований, посвященных реваскуляризации у пациентов в возрасте 80–89 лет [88]. Нет рандомизированных исследований, сравнивающих безопасность и эффективность новых технологий ЧКВ по сравнению с КШ в этой популяции. В исследовании SENIOR у пожилых пациентов с ишемической болезнью сердца [162] СЛП с короткой продолжительностью ДААТ сравнивали с ГМС для реваскуляризации у 1200 пожилых пациентов. Группа с использованием СЛП продемонстрировало значительное 4% снижение абсолютного риска смерти от

всех причин, инфаркта миокарда, инсульта или повторной реваскуляризации через 1 год.

Качество жизни является очень важным показателем для пожилых пациентов при рассмотрении возможности реваскуляризации. Стратегии ЧКВ и КШ были связаны с улучшением качества жизни по сравнению с медикаментозной терапией. Сравнение инвазивной и медикаментозной терапии у пожилых пациентов с хронической ИБС в исследовании TIME [157] было единственным рандомизированным испытанием, в котором сравнивали инвазивную (КШ или ЧКВ) и оптимальную медикаментозную терапию для лечения пациентов в возрасте ≥75 лет со стенокардией II класса по канадской классификации кардиологов. Стратегии реваскуляризации были связаны со значительным улучшением стенокардии наряду с сокращением госпитализаций, связанных с ОКС. Более того, через 1 год 43% пациентов, получивших оптимальную медикаментозную терапию, подверглись реваскуляризации.

Рекомендации по лечению пациентов с многососудистым поражением коронарных артерий с вовлечением СтЛКА.

Рекомендации по оптимальной тактике реваскуляризации миокарда у пациентов с поражением СтЛКА постоянно обновляются, чтобы отразить развитие технологий и результаты клинических исследований. По данным последних рекомендаций европейского общества кардиологов по реваскуляризации миокарда от 2018 г.: пациенты с поражением СтЛКА с низким значением SS (0-22) ЧКВ имеет класс рекомендации I с уровнем доказательности A, со средним значением SS (23-32) – класс рекомендации IIa, уровень доказательности A, с высоким значением SS (≥33) – класс рекомендации III, уровень доказательности B. Окончательное решение при выборе оптимальной тактики лечения принимается мультидисциплинарной командой в составе эндоваскулярных и сердечно-сосудистых хирургов, учитывая также коморбидность пациента [46].

Рекомендации по реваскуляризации миокарда основываются на исследовании SYNTAX с использованием СЛП первого покаления. В настоящее

время нет крупных рандомизированных исследований, направленных на изучение ЧКВ с использованием стентов последней генерации у пациентов с тяжелым поражением коронарного русла (Syntax Score > 32). В связи с этим остается ряд вопросов, связанных с эффективностью и безопасностью выполнения ЧКВ с использованием СЛП последней генерации у пациентов с многососудистым поражение с вовлечением СтЛКА и высоким значением SS.

ГЛАВА № 2.

МАТЕРИАЛЫ И МЕТОДЫ ИССЛЕДОВАНИЯ

В отделении рентгенохирургических методов диагностики и лечения (РХМДиЛ) в РНЦХ им. акад. Б. В. Петровского проведено исследование на ретро- и проспективной основе. В наблюдение было включено 86 пациентов с ишемической болезнью сердца и многососудистым поражением с вовлечением СтЛКА и высоким значением SYNTAX score. Материал исследования был набран в период с 2011 г. по 2019 г. Средняя продолжительность периода наблюдения составила 47±26 месяцев

Критериями включения пациентов являлись:

- стабильная стенокардия напряжения III-IV функционального класса по классификации канадского общества кардиологов;
- многососудистое поражение коронарного русла с вовлечением ствола ЛКА;
- показатель анатомической сложности поражения коронарного русла по шкале SYNTAX score более 32;
- использование стентов с лекарственным покрытием последней генерации.

Критериями исключения из исследования являлись:

- нестабильная стенокардия;
- острый инфаркт миокарда;
- реваскуляризация миокарда в анамнезе;
- противопоказания к назначению двойной антиагрегантной терапии.

Критерии деления на группы.

В исследовании на ретро- и проспективной основе были включены 86 пациентов.

Первая часть исследования посвящена внедрению в клиническую практику новой шкалы для оценки анатомической сложности поражения коронарного русла у пациентов с многососудистым поражением и определением ее прогностической ценности.

Модифицированная шкала SS (MSS) - оценка анатомической сложности поражения коронарного русла, которая включает анализ артерий диаметром более 2,0 мм при условии наличия стеноза ≥ 70% (при поражениях СтЛКА ≥ 50%), все остальные ангиографические переменные рассчитываются в соответствии с классическим SS. Прогностическую ценность шкалы MSS оценивали с помощью построения ROC-кривой. Полученные результаты сравнивали с классической шкалой SS.

Исходя из задачи сравнения отдаленных результатов со средним и высоким риском по шкале MSS, все пациенты были разделены на 2 группы.

В группу Ia были включены 42 пациента со значением MSS < 33. В группу Ib вошли 44 пациента с MMS ≥ 33. Обе группы были сопоставимы по основным клинико-анатомическим характеристикам (таблица № 1). Дизайн первой части исследования представлен на рисунке № 2.

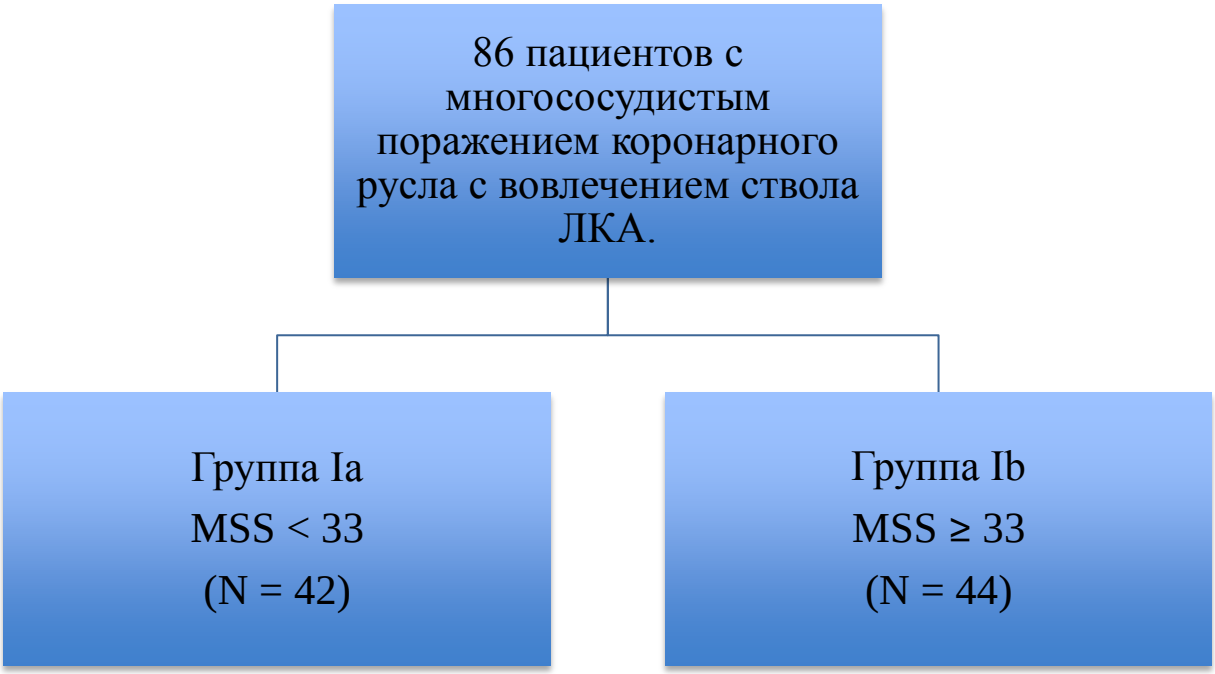

Рисунок № 2. Дизайн первой части исследования.

Таблица № 1. Клинико-анатомические характеристики пациентов.

Параметр	**MSS < 33 (n=42)**	**MSS ≥ 33 (n=44)**	**P**
Возраст, лет	62,07±9,62	66,34±9,72	0,69
Пол, n (%) • Мужской • Женский	 31 (73,81%) 11 (26,19%)	 32 (72,73%) 12 (27,27%)	 0,99 0,99
Фракция выброса левого желудочка, %	55,75±7,33	52,81±9,33	0,75
Сахарный диабет, n (%)	10 (23,81%)	12 (27,27%)	0,81
Гипертония, n (%)	40 (95,24%)	41 (93,18%)	0,99
Индекс массы тела, кг/м2	28,22±5,17	28,35±3,66	0,98
Средний показатель по шкале SS, баллов	33,14±0,57	35,83±3,85	0,37

Параметр	**MSS < 33 (n=42)**	**MSS ≥ 33 (n=44)**	**P**
Показатель по шкале модифицированной SYNTAX score, баллов	27,57±2,65	34±1,61	0,009
Двухстентовая методика СтЛКА, n (%)	9 (21,4%)	15 (34,09%)	0,23

Основные аспекты системы анатомической оценки поражений коронарных артерий с использованием шкалы SYNTAX score

1. Для получения более точного результата необходимо:

- проведение оценки тремя разными специалистами;
- в процессе анализа сосредоточить внимание на анатомии коронарных артерии;
- оценить как левую, так и правую коронарные артерии.

2. Поражения, которые следует оценивать по шкале SS.

В анализ включаются поражения коронарных артерий диаметром ≥ 1,5 мм при условии наличия стеноза ≥ 50%. Каждое поражение может включать 1 и более пораженных сегментов. При наличии ряда стенозов, находящихся друг от друга менее чем на расстоянии 3 контрольных диаметров сосуда, должны быть оценены как одно поражение (рис. № 3). Однако, стенозы расположенные на большем расстоянии рассматриваются как отдельные (рис. № 4).

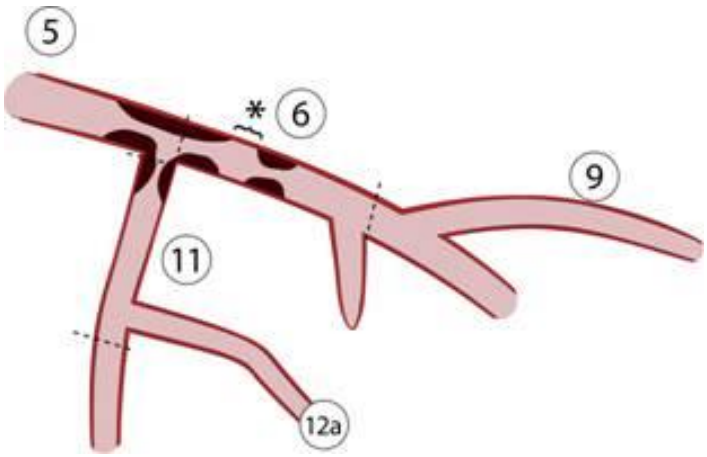

-

*< 3 референсных диаметров сосуда.

Рисунок № 3. Демонстрация поражений КА, оценивающихся как одно поражение по шкале SS (заимствовано с www.syntaxscore.org).

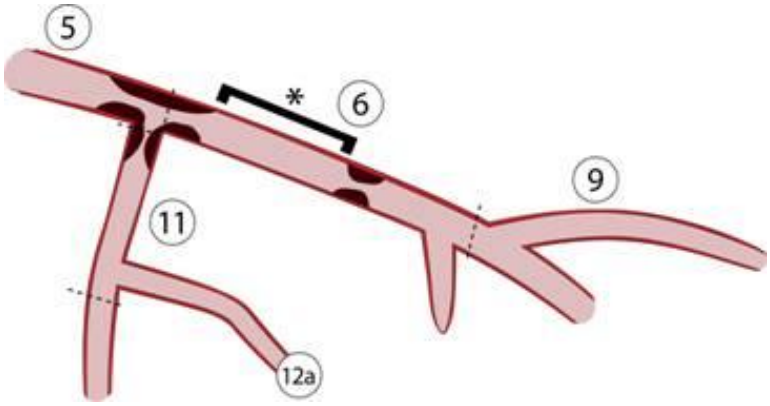

* ≥3 референсных диаметров сосуда.

Рисунок № 4. Демонстрация поражений КА, которые анализируются раздельно по шкале SS (заимствовано с www.syntaxscore.org).

На представленном изображении (рис. № 4) следует описать как два поражения:

- поражение, вовлекающее сегменты 5, 6 и 11
- поражение сегмента № 6.

3. Типы кровоснабжения сердца.

Правый тип кровоснабжения сердца: задняя нисходящая артерия (сегмент № 4) является ветвью правой коронарной артерии (рис. № 5).

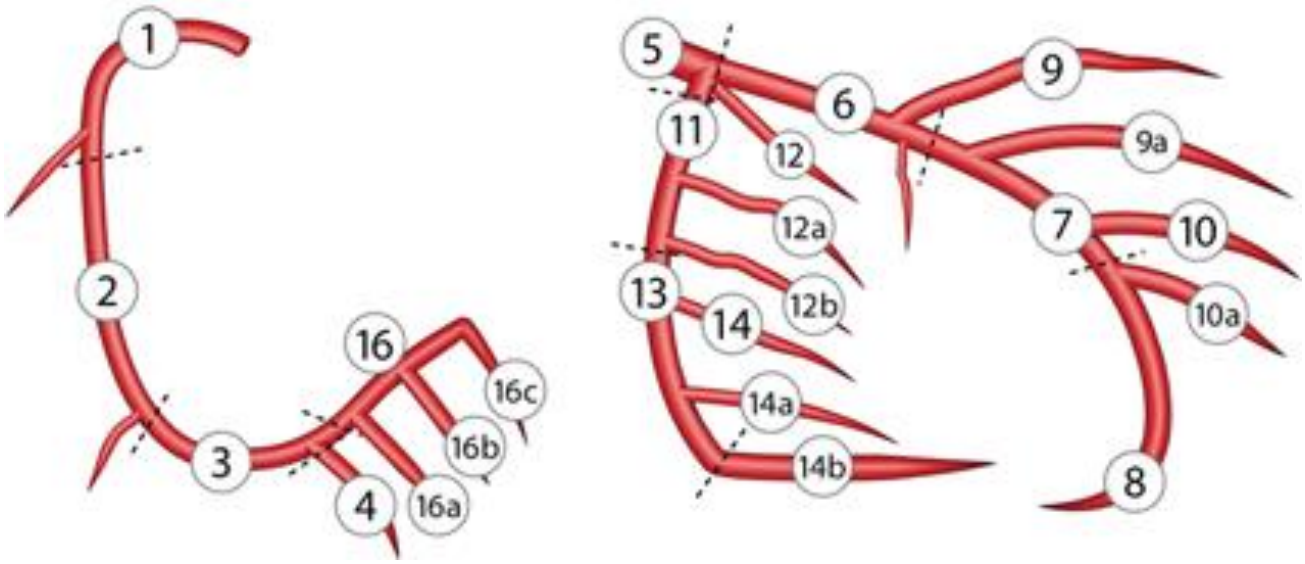

Рисунок № 5. Правый тип кровоснабжения сердца (заимствовано с www.syntaxscore.org).

Левый тип кровоснабжения сердца: отхождение задней нисходящей артерии (сегмент № 15) от левой коронарной артерии (рис. № 6).

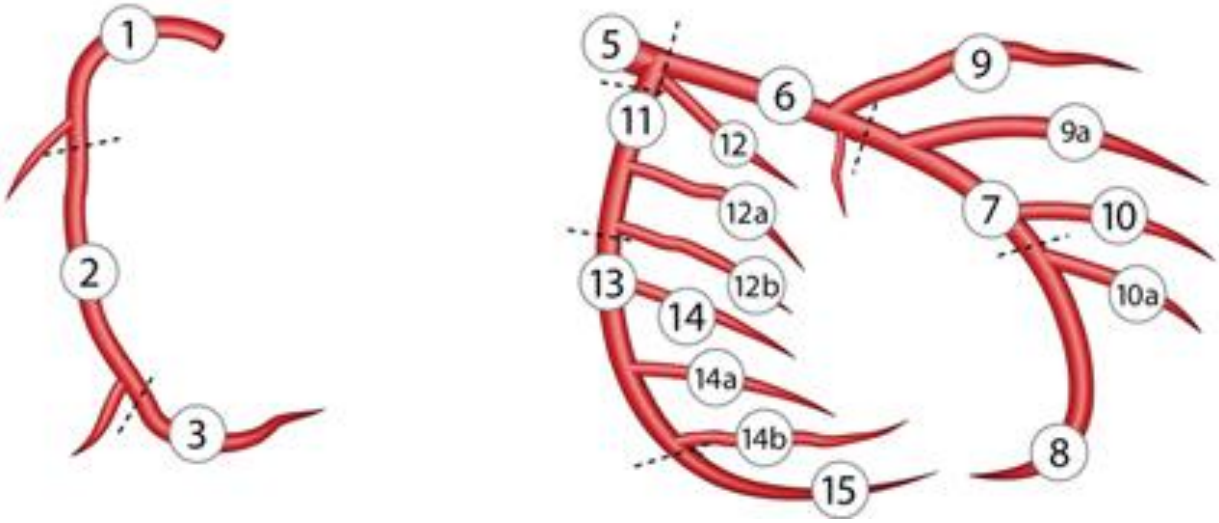

Рисунок № 6. Левый тип кровоснабжения сердца (заимствовано с www.syntaxscore.org).

Сбалансированный тип кровоснабжения сердца в системе оценки по шкале SYNTAX score не рассматривается.

4. Окклюзия коронарной артерии.

Окклюзия – отсутствие внутрипросветного антеградного кровотока (TIMI 0) через пораженный участок. Однако, антеградный кровоток может поддерживаться за счет развития “мостовых” (рис. № 7) коллатералей (vasa vasorum) и/или внутрисистемных коллатералей. При анализе ангиографии пораженным указывается сегмент с началом окклюзии.

Рисунок № 7. «Мостовые» коллатерали (заимствовано с www.syntaxscore.org).

Примечание: при окклюзированной артерии не оцениваются поражения дистальнее окклюзии, так как невозможно оценить дистальное русло до реканализации окклюзии.

5. Трифуркация.

Трифуркация – разделение магистральной артерии на три ветви диаметром не менее 1,5 мм. При анализе ангиограммы по шкале SS учитываются трифуркации при наличии стеноза ≥ 50% для следующих сегментов: 3/4/16/16a, 5/6/11/12, 11/12a/12b/13, 6/7/9/9a and 7/8/10/10a.

6. Бифуркация.

Бифуркация – разделение магистральной артерии на две ветви диаметром не менее 1,5 мм. Под бифуркационными поражениями подразумеваются поражения коронарных артерий с диаметром стеноза ≥ 50% в пределах 3 мм от бифуркации артерии. При оценке бифуркационных поражений используется классификация Medina: каждому сегменту присваивается значение 0 при отсутствии поражения и 1 – при наличии стеноза ≥ 50%. Значения присваиваются сегментам в следующем порядке: магистральная артерия до отхождения боковой ветви, магистральная артерия после отхождения боковой ветви, боковая ветвь (рис. № 8). При поражениях ствола левой коронарной артерии передняя нисходящая артерия, либо огибающая могут быть обозначены как боковая ветвь в зависимости от их калибра. Шкала SS

учитывает бифуркационные поражения для следующих сегментов: 5/6/11, 6/7/9, 7/8/10, 11/13/12a, 13/14/14a, 3/4/16 and 13/14/15. Таким образом, поражения с вовлечением собственных бифуркаций боковых ветвей не оцениваются.

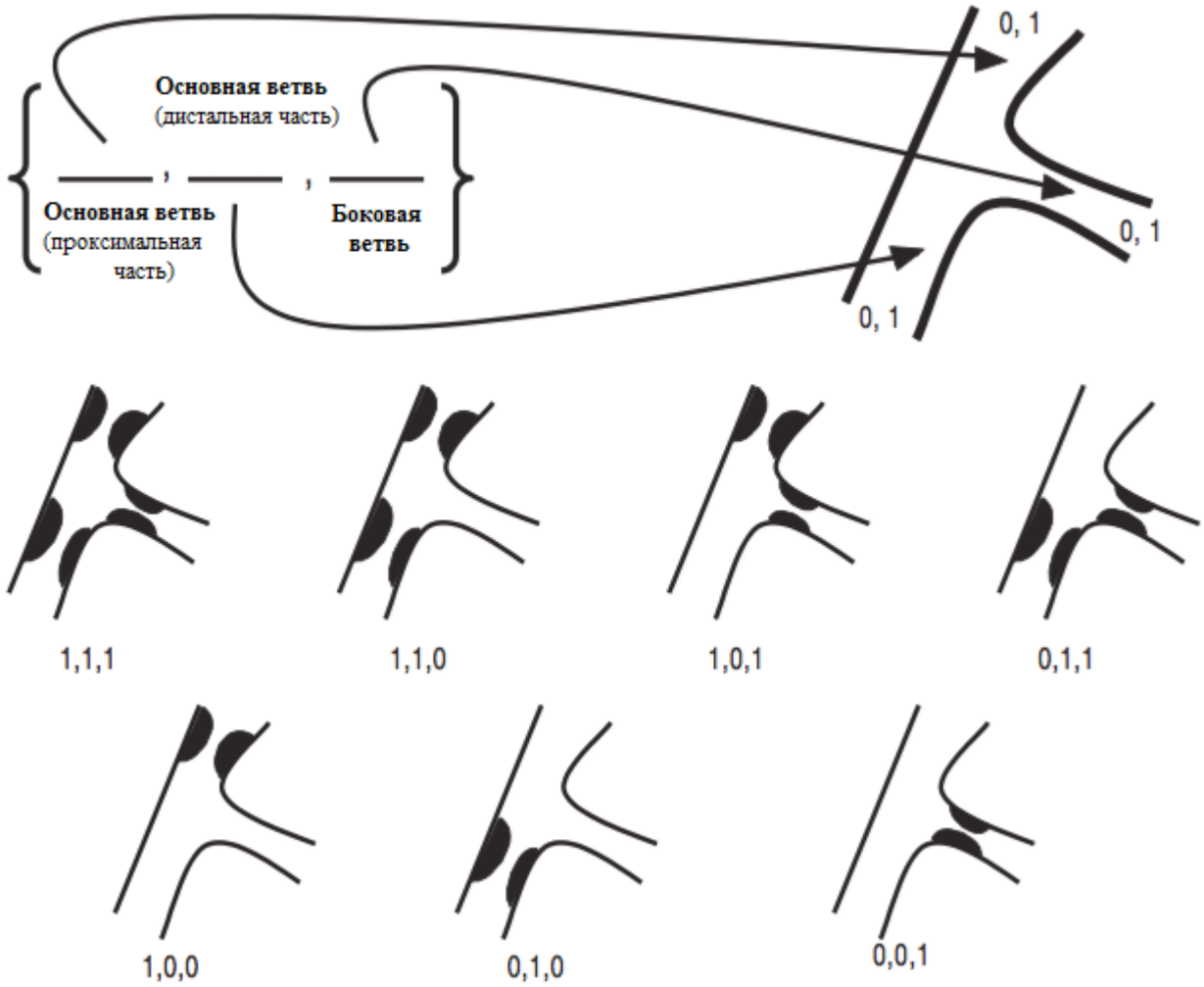

Рисунок № 8. Классификация Medina.

7. Аорто-устьевые поражения.

Под аорто-устьевыми поражениями подразумевали поражения коронарных артерий в пределах 3 мм от места отхождения артерии от аорты (применяется к сегментам 1 и 5 или к сегментам 6,11 в случае отхождения артерий отдельными устьями от аорты).

8. Выраженная извитость.

Наличие одного или нескольких изгибов под углом ≥ 90° или 3 и более изгибов под углом от 45° до 90° проксимальнее пораженного сегмента.

9. Протяженность стеноза >20 мм.

Оценка длины поражений со стенозированием просвета на ≥ 50%. В случае бифуркационного стеноза протяженность определяется как распространение поражения по крайней мере в одну из ветвей.

10. Выраженный кальциноз.

Стойкое контрастирование стенок коронарных артерий в зоне поражения, определяющееся в двух и более проекциях.

11. Тромбоз коронарной артерии.

Сферический, округлый, неровный дефект контрастирования или просветление, окруженное с трех сторон контрастным веществом, видимый в нескольких проекциях непосредственно после в пределах стеноза коронарной артерии или же видимая эмболизация ее внутреннего просвета, определяемая дистальнее.

12. Диффузные поражения.

Сегмент считается диффузно пораженным, если 75% длины любого сегмента дистальнее поражения имеет диаметр <2 мм в следствии атеросклеросклеротического поражения.

Примечание: В случае окклюзии артерии нельзя указывать диффузное поражение сегмента, поскольку мы не можем быть уверены до ее реканализации.

13. Классификация коронарных артерий на сегменты.

Классификация коронарных артерий на 16 сегментов, используемая в шкале SYNTAX (Synergy Between PCI With Taxus and Cardiac Surgery), первоначально разработанная американской ассоциацией сердца и далее модифицированная в исследовании ARTS (Arterial Revascularization Therapies Study) представлена на рисунке № 9 и в таблице № 2.

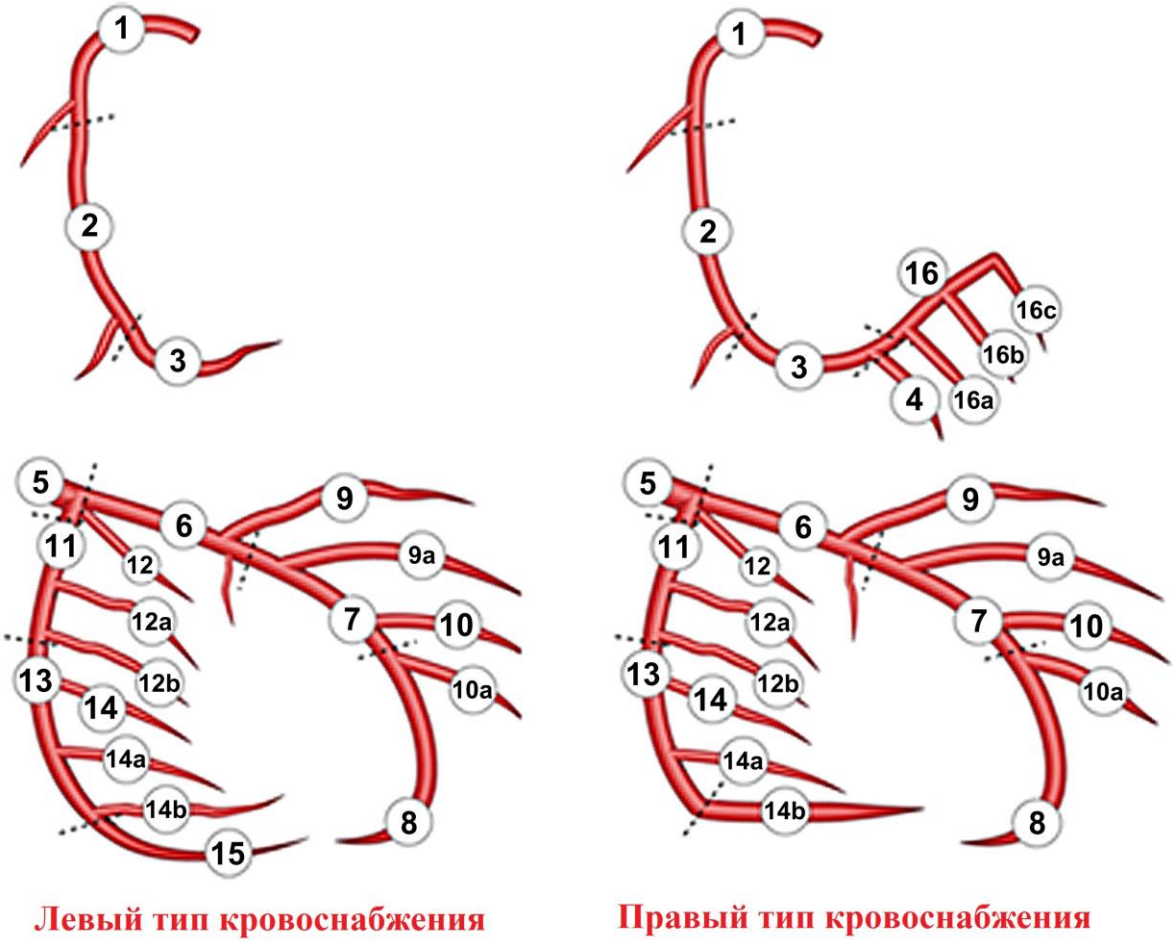

Рисунок № 9. Модифицированная классификация АНА сегментов коронарных артерий, используемая в шкале SS (заимствовано с www.syntaxscore.org).

Таблица № 2. Анализ сегментов по шкале SS.

Анализ сегментов по шкале SYNTAX score.			
№ сегмента	Название сегмента	№ сегмента	Название сегмента
1	Проксимальный сегмент ПКА	9a	Дополнительная первая диагональная ветвь, отходящая от 6 или 7 сегментов до начала 8 сегмента
2	Средний сегмент ПКА	10	Вторая диагональная ветвь, отходящая от 8 или на границе 7 и 8

			сегментов.
3	Дистальный сегмент ПКА	10a	Дополнительная вторая диагональная ветвь, отходящая от 8 сегмента
4	Задняя нисходящая артерия	11	Проксимальный сегмент ОА
16	ЗБВ от ПКА	12	Интермедиарная артерия
16a	Первая ЗБВ от ПКА	12a	Первая ветвь тупого края
16b	Вторая ЗБВ от ПКА	12b	Вторая ветвь тупого края
16c	Третья ЗБВ от ПКА	13	Дистальный сегмент ОА
5	Ствол ЛКА	14	Первая ЗБВ от ОА
6	Проксимальный сегмент ПНА	14a	Вторая ЗБВ от ОА
7	Средний сегмент ПНА	14b	Третья ЗБВ от ОА
8	Дистальный сегмент ПНА	15	Задняя нисходящая артерия от ОА
9	Первая диагональная ветвь, отходящая от 6 или 7 сегментов		

ПКА – правая коронарная артерия; ЗБВ – заднебоковая ветвь; ЛКА – левая коронарная артерия; ПНА – передняя нисходящая артерия; ОА – огибающая артерия.

Классический SS и MSS направлены на оценку сложности анатомического поражения.

Пример оценки поражения коронарного русла (рис. № 10) с использование SS и MSS представлен в таблице № 3.

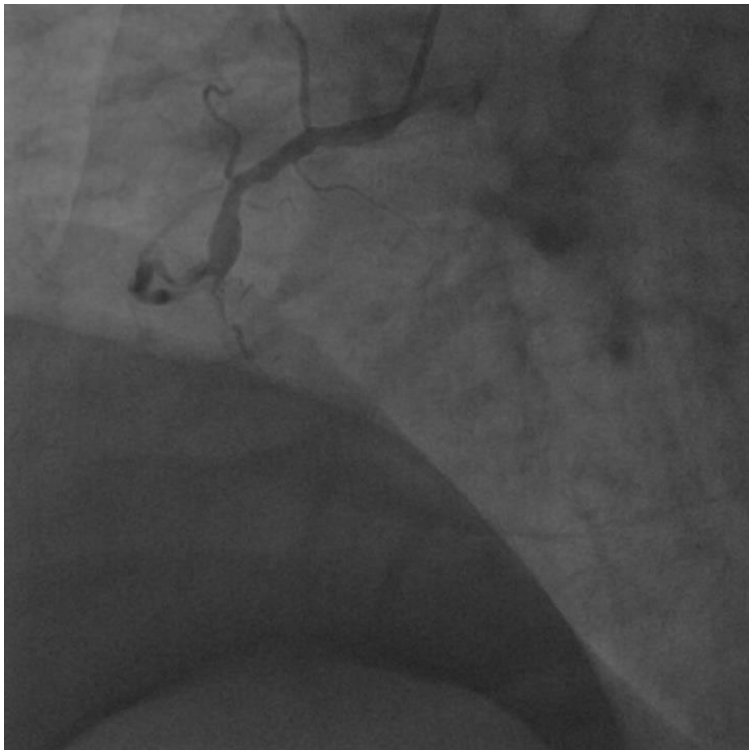

А

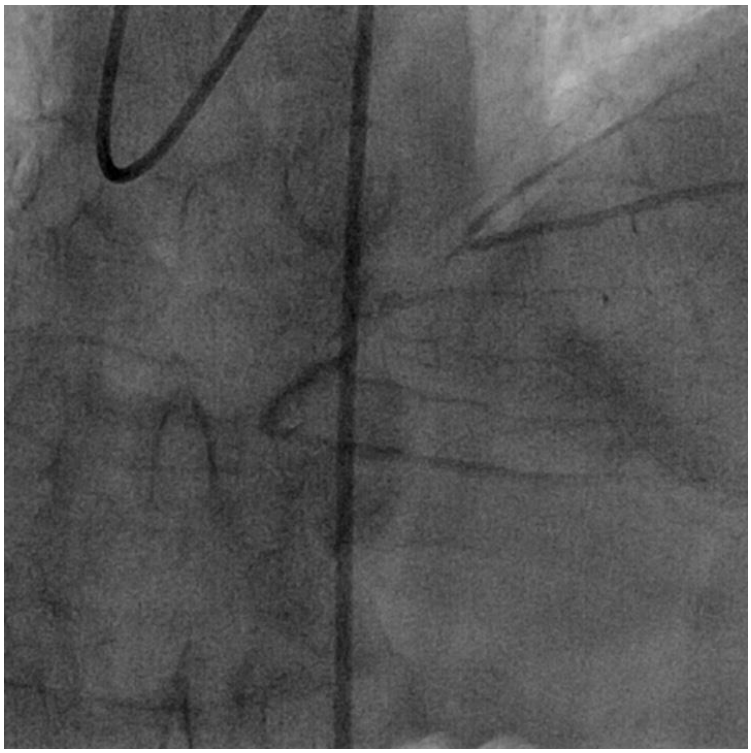

Б

Рисунок № 10. Пример коронарной ангиографии для оценки с использованием шкал SS и MSS.

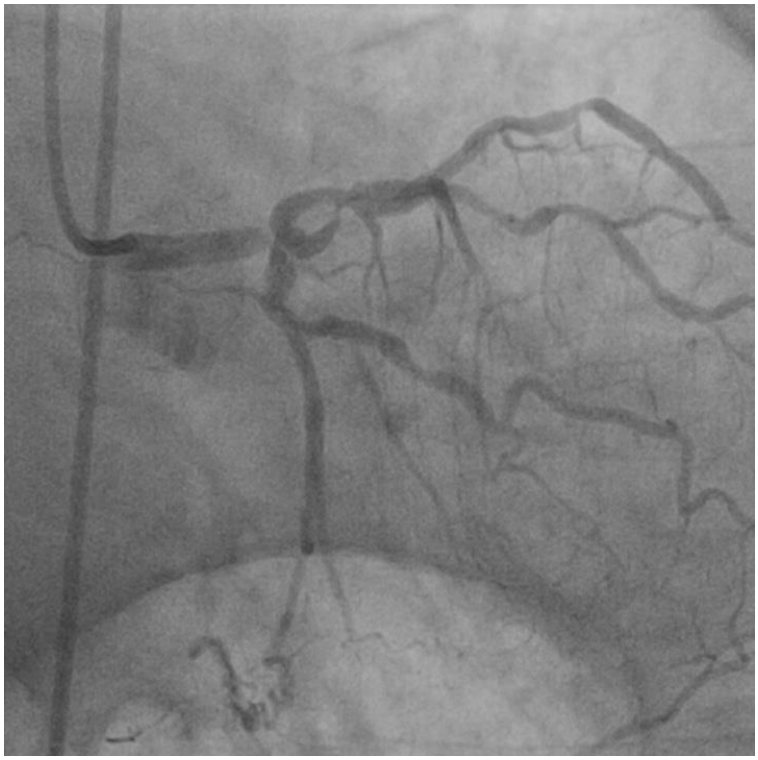

В

Г

Рисунок № 10 (продолжение). Пример коронарной ангиографии для оценки с использованием шкал SS и MSS.

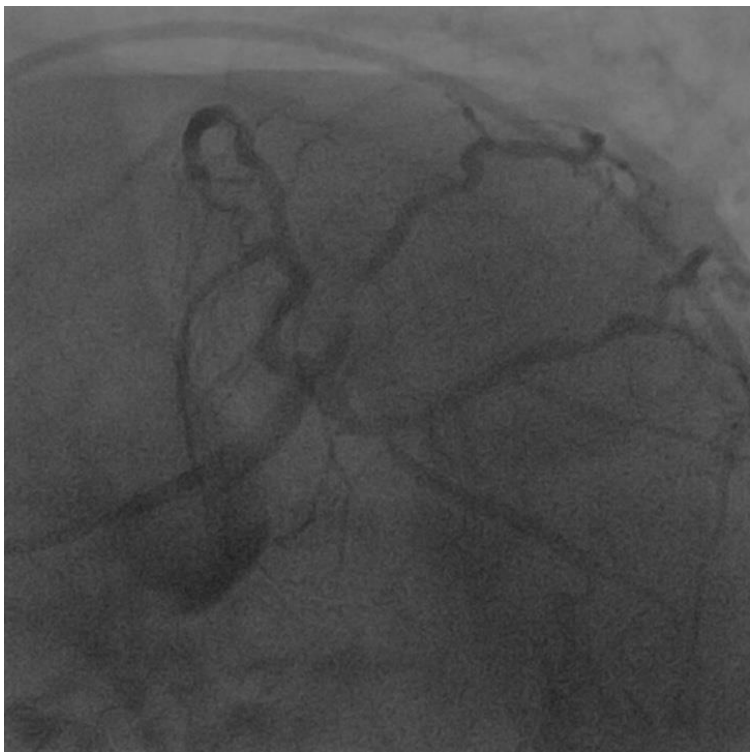

Д

Рисунок № 10 (продолжение). Пример коронарной ангиографии для оценки с использованием шкал SS и MSS.

Таблица № 3. Анализ поражений коронарного русла, представленного на рисунке № 10, с использованием шкал SS и MSS.

Поражение артерии	№ сегмента	Количество баллов по шкале SS	Количество баллов по шкале MSS
ПКА	1	2	0
ПКА	2	10	10
СтЛКА	5	15	15
ПНА	7	5	0
ИА	12	2	2
ВТК	12а	2	0
ОА	13	2	0
Итого:		**38**	**27**

Вторая часть исследования направлена на изучение чувствительности и специфичности шкалы SYNTAX score II. SS II объединяет анатомические данные с клиническими: результат оценки анатомической сложности поражения по шкале

SS, возраст, скорость клубочковой фильтрации, фракция выброса левого желудочка, наличие поражения незащищенного ствола левой коронарной артерии, пол, наличие хронической обструктивной болезни легких и поражения периферических артерий). Номограмма шкалы SYNTAX score II представлена на рисунке № 11. Прогностическая ценность оценивалась с помощью построения ROC-кривой.

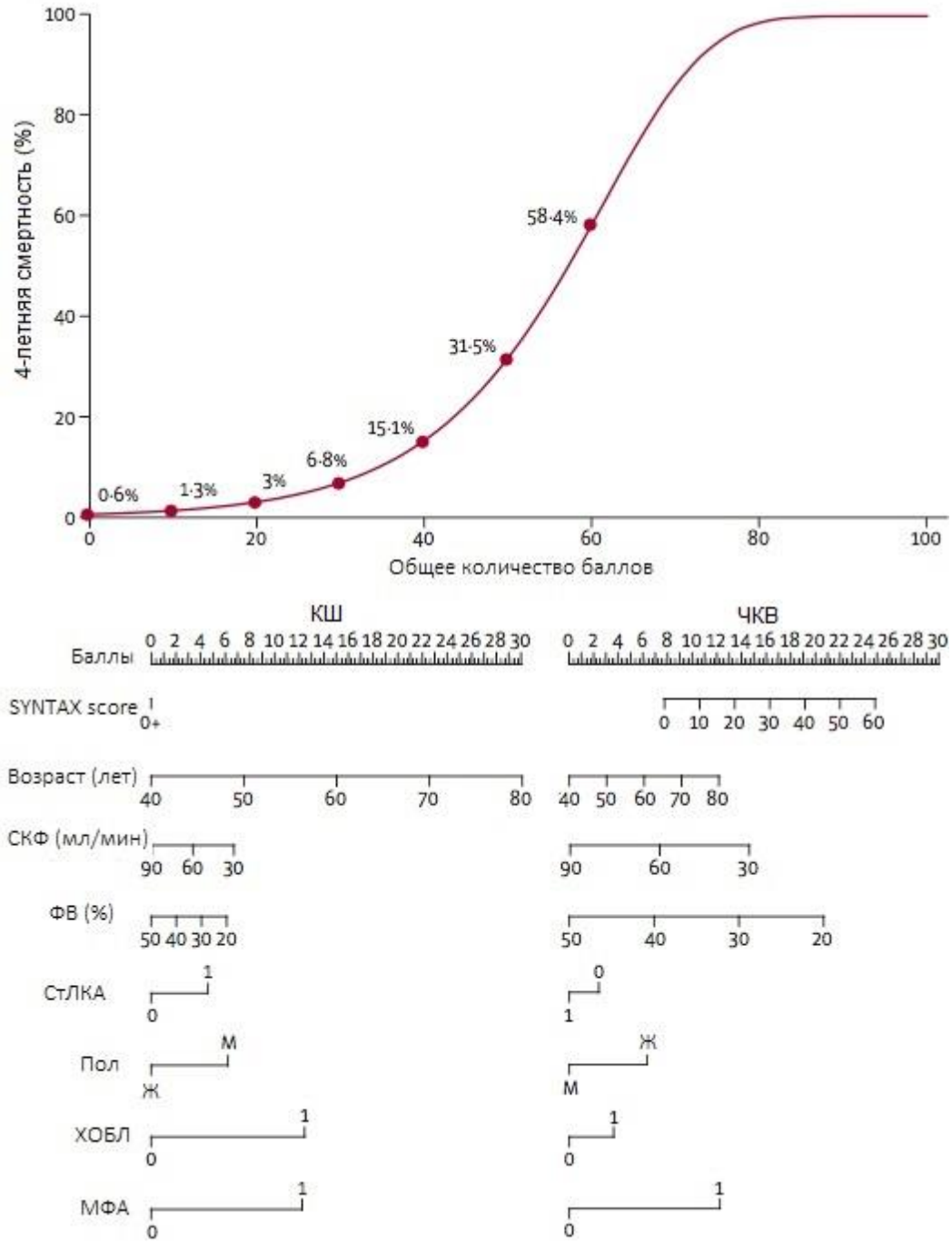

Рисунок № 11. Номограмма шкалы SYNTAX score II.

Исходя из третьей задачи (определения влияния полноты реваскуляризации на отдаленные результаты ЧКВ), все пациенты разделены на 2 группы.

В первую группу (IIa) включены 47 пациентов, которым была проведена полная реваскуляризация миокарда. Под полной реваскуляризацией миокарда понимали отсутствие поражений ≥ 70% в артериях диаметром ≥ 2,0 мм.

Во вторую группу (IIb) вошли 39 пациентов с наличием окклюзии в бассейне правой коронарной или огибающей артерии (группа неполной реваскуляризации).

Дизайн третьей части исследования представлен на рисунке № 12. Обе группы были сопоставимы по основным клинико-анатомическим характеристикам (таблица № 4).

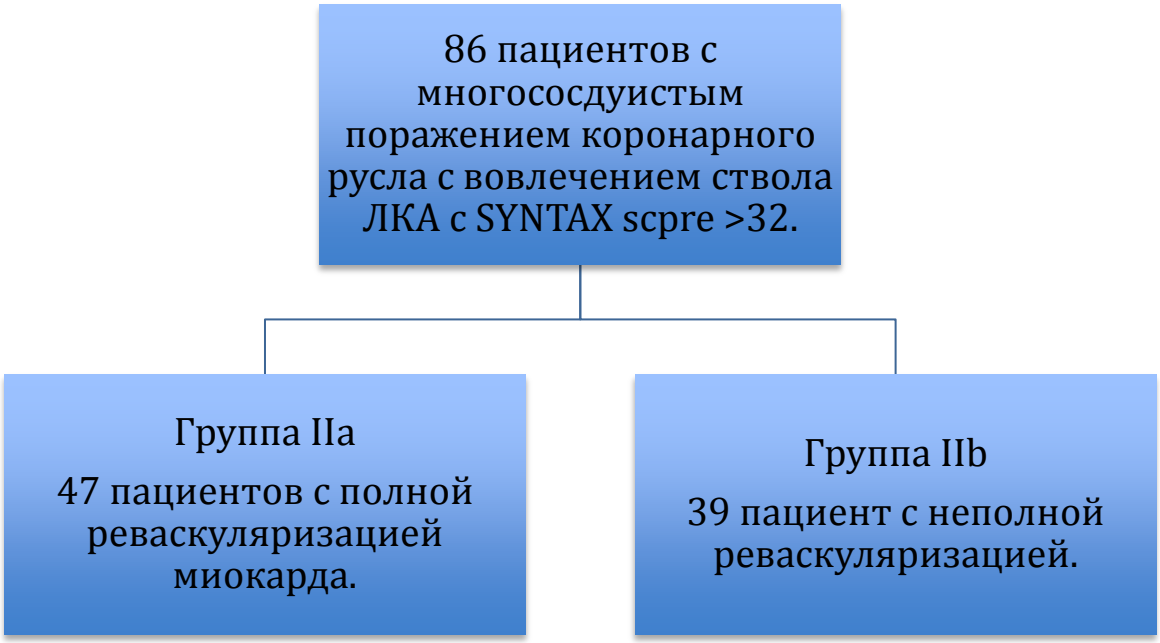

Рисунок № 12. Дизайн третьей части исследования.

Таблица № 4. Клинико-анатомические характеристики пациентов.

Параметр	**ПР (47 пациентов)**	**НР (39 пациентов)**	**P**
Возраст, лет	64,02±10,98	64,54±8,42	0,96

Параметр	**ПР (47 пациентов)**	**НР (39 пациентов)**	**P**
Пол, n (%) • Мужской • Женский	 32 (68,09%) 15 (31,91%)	 31 (79,49%) 8 (20,51%)	 0,33 0,33
Фракция выброса левого желудочка, %	56,52±7,52	51,52±8,87	0,59
Сахарный диабет, n (%)	12 (25,53%)	10 (25,64%)	0,99
Гипертония, n (%)	43 (91,48%)	38 (97,44%)	0,37
Индекс массы тела, кг/м2	27,88±5,21	29,04±4,18	0,81
Средний показатель по шкале SYNTAX score, баллов	34,02±2,64	35,12±3,48	0,71
Двухстентовая методика стентирования СтЛКА, n (%)	10 (21,28%)	14 (35,89%)	0,15

Хроническая окклюзия определялась как полная обструкция просвета в магистральной артерии сроком более 3-х месяцев. Все ХОКА, включенные в исследование, были в зоне жизнеспособного миокарда. Оценка успешности реканализации проводилась с использованием шкалы J-CTO. Данная система включает анализ следующих ангиографических переменных: форма культи (коническая или прямая), наличие кальция в окклюзированном сегменте артерии; наличие ангуляции более 45 градусов в окклюзированном сегменте; длина окклюзированного сегмента (≥20 мм); предшествующая попытка реканализации, не увенчавшаяся успехом. Чем выше балл по шкале J-CTO, тем выше степень сложности процедуры: 0 – легкая, 1 - промежуточная, 2 – тяжелая, ≥ 3 – очень тяжелая.

Критерии оценки различных показателей.

Под ангиографическим успехом понимали отсутствие или наличие остаточного стеноза < 10%, кровоток по артериям TIMI 3, без признаков окклюзии значимых боковых ветвей, диссекций коронарных артерий любого типа, дистальной эмболии или признаков тромбоза в бассейне стентированной артерии.

Под непосредственным клиническим успехом понимали наличие ангиографического успеха, а также полное исчезновение стенокардии или увеличение толерантности к физической нагрузке не менее чем на 2 ФК в госпитальном периоде, отсутствие развития инфаркта миокарда, отсутствие ОНМК в госпитальном периоде.

Под госпитальным периодом наблюдения подразумевали время нахождения пациента в стационаре со дня выполнения ЧКВ до дня его выписки.

В госпитальном периоде оценивались госпитальная летальность, перипроцедуральный инфаркт миокарда, развитие острого нарушения мозгового кровообращения и комбинированный показатель больших неблагоприятных сердечно-сосудистых событий (смерть, ИМ, ОНМК, повторные реваскуляризации).

ЧКВ-ассоциированный инфаркт миокарда выставлялся в соответствии с четвертым универсальным определением инфаркта миокарда.

Отдаленные результаты оценивались по следующим параметрам: эффективности и безопасности.

Эффективность метода оценивали исходя из частоты повторных реваскуляризаций в отдаленном периоде.

Под клинической безопасностью в отдаленном периоде подразумевали отсутствие инфарктов миокарда, летальных исходов, острых нарушений мозгового кровообращения.

Конечной точкой исследования являлся комбинированный показатель больших неблагоприятных сердечно-сосудистых событий (смерть, ИМ, ОНМК, повторные реваскуляризации).

Качество жизни пациентов оценивалось с использованием определения индекса активности DASI (The Duke Activity Status Index), представленной в таблицах № 5, 6. Под рецидивом стенокардии понимали снижение толерантности к физической нагрузке (возобновление ангинозных приступов) на уровне стенокардии напряжения III-IV ФК.

Таблица № 5. Определение индекса активности (индекс DASI).

Активность	Оценка в баллах
1. Можете ли Вы полностью обслуживать себя, т.е. самостоятельно питаться, одеваться, принимать ванну или душ, пользоваться туалетом?	2,75
2. Можете ли Вы свободно перемещаться внутри своего жилого помещения?	1,75
3. Можете ли Вы пройти без остановки квартал или два по ровной местности?	2,75
4. Можете ли Вы подниматься по лестнице без посторонней помощи или идти в гору?	5,50
5. Можете ли Вы пробежать короткое расстояние?	8,00
6. Можете ли Вы делать простейшую работу по дому: вытирать пыль и мыть посуду?	2,70

7. Можете ли Вы пользоваться пылесосом, подметать пол или ходить в магазин за покупками?	3,50
8. Можете ли Вы выполнять тяжелую работу по дому: мыть пол с помощью швабры, поднимать и передвигать тяжелую мебель?	8,00
9. Можете ли Вы выполнять работу на дачном участке, такую как сгребать листья, работать с бензокосилкой?	4,50
10. Живете ли Вы половой жизнью?	5,25
11. Участвуете ли Вы в легких спортивных играх, находясь на отдыхе (теннис, футбол, волейбол, танцы)?	6,00
12. Участвуете ли Вы в спортивных мероприятиях, требующих значительных усилий (плавание, баскетбол, лыжи)?	7,50

Таблица № 6. Интерпретация функционального статуса пациента.

Функциональный класс	Метаболический эквивалент (МЕТ)	Количество баллов по опроснику Дюка
IV функциональный класс	менее 4	7,25
III функциональный класс	4-6	11,6
II функциональный класс	7-10	36,6
I функциональный класс	более 10	50,2

Статистический анализ проводили с использованием программы MedCalc. Сравнения по частоте событий проводились с помощью критерия χ^2 . Чувствительность и специфичность шкал оценивались с помощью построения ROC-кривых.

Артериальный доступ.

Чрескожные коронарные вмешательства проводились с использованием трансрадиального или трансфеморального доступов.

Техника проведения трансрадиального доступа (рис. № 13):

1) Выполнение местной анестезии 2 мл 2% раствора лидокаина.
2) Пункция лучевой артерии выполняется иглой 21 G. Пункция проводится под углом 45 градусов на 2 см выше шиловидного отростка лучевой кости.
3) После появления тока крови в игле, ее продвигают на 2-3 мм с пункцией задней стенки артерии.
4) Далее подтягивают иглу до появления пульсирующего кровотока, после чего проводят через нее проводник диаметром 0,018 дюйма.
5) Удаление иглы с сохранением проводника в просвете артерии.
6) Проведение интродюсера в просвет артерии по проводнику.
7) Удаление дилататора интродюсера с проводником, промывание системы.

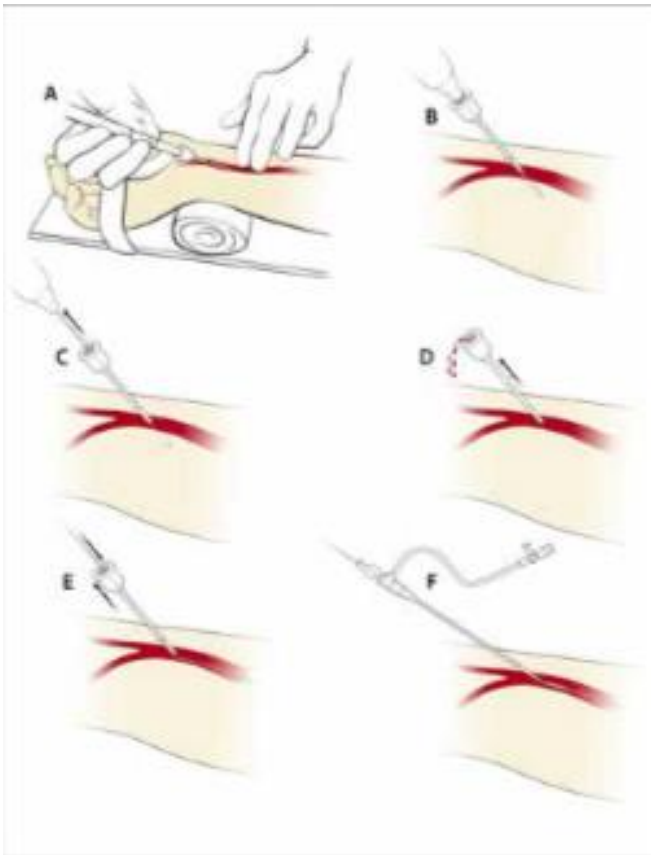

Рисунок № 13. Пункция лучевой артерии с использованием техники Сельдингера.

Техника проведения трансфеморального доступа (рис. № 14).

1) Местная анестезия: обезболивание кожи, подкожножировой клетчатки, используя 2% лидокаин/ 0,5% новакаин, на 3 см ниже паховой связки или на уровне нижней границы головки бедренной кости под флюроскопией. Далее проводится параваскулярное обезболивание путем глубокой фильтрации медиальнее и латеральнее артерии. При введении анестетика создается отрицательное давление в шприце для избежания внутрисосудистой инъекции.
2) Выполнение пункции бедренной артерии, используя модифицированную технику Сельдингера (рисунок № 14). Пункция кожи выполняется иглой 18 G на 3 см ниже паховой связки или на уровне нижней трети головки бедренной кости под флюроскопией. Далее продвигается игла (скосом иглы вверх) под углом 30-45 градусов до пункции общей бедренной артерии на

уровне 2 см ниже паховой связки, что соответствует средней части головки бедренной кости (рис. № 14 A).

3) После получения пульсирующего тока крови следует проведение через иглу проводника 0,035-0,038 дюйма (рис. № 14 B). В случае отсутствия пульсирующего быстрого кровотока или возникновения сопротивления при проведении проводника, следует подтвердить расположение кончика проводника под флюроскопией, для избежания возможных осложнений, таких как расслоение или перфорация.
4) Выполнение надреза на коже шириной 2-3 мм и глубиной 2-3 мм в месте пункции кожи для облегчения проведения интродюсера (рис. № 14 C).
5) Удаление иглы с сохранением проводника в просвете артерии с последующим проведением по нему интродюсера (рис. № 14 D,E)
6) Удаления дилататора с проводником из интродюсера, промывание системы интродюсера (рис. № 14 F).

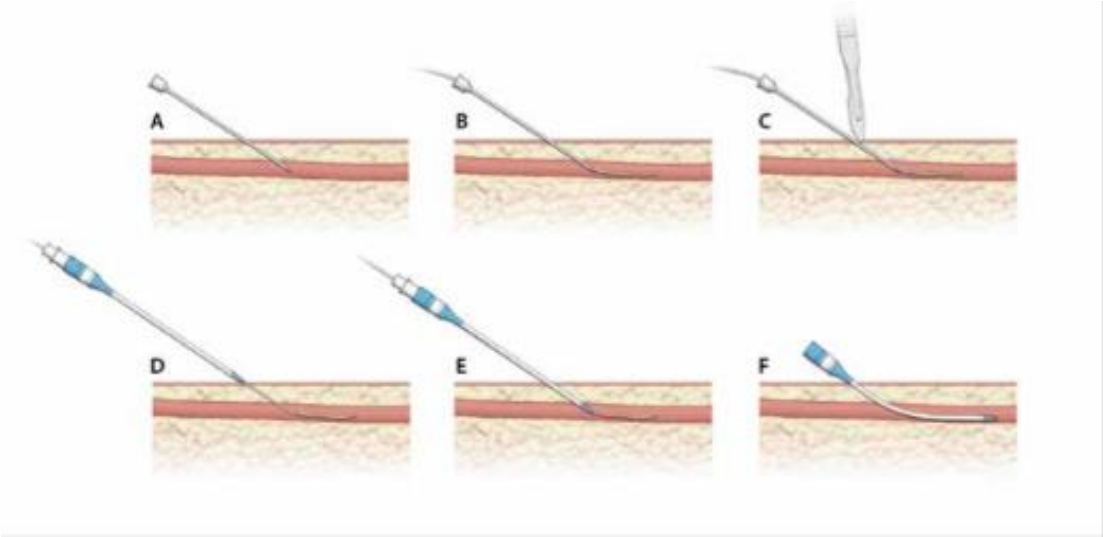

Рисунок № 14. Пункция артерии по модифицированной технике Сельдингера.

Чрескожные коронарные вмешательства.

Всем пациентам в отделении рентгенохирургических методов диагностики и лечения РНЦХ им. акад. Б. В. Петровского проведена реваскуляризация миокарда эндоваскулярным методом с использованием стентов с лекарственным покрытием эверолимус (Xience V компании Abbott, семейство стентов покрытых эверолимусом Promus, Synergy компании Boston Scientific).

Вмешательства начинали с проведения трансрадиального/трансфеморального доступа. С целью профилактики тромбообразования инструментов вводился гепарин с контролем уровня АСТ. Далее в устье коронарной артерии устанавливался проводниковый катетер. Через пораженный участок проводили коронарный проводник 0,014 дюйма. При выполнении коронарной ангиопластики и стентирования с вовлечением бифуркации (боковая ветвь >2 мм), использовался второй коронарный проводник с заведением в боковую ветвь. При выполнении ЧКВ придерживались техники ПСП – предилатация, стентирование, постдилатация. Предилатация выполнялась баллонными катетерами диаметром от 1,5 до 2,5 мм длинною 10-15 мм. После каждой дилатации выполнялась контрольная ангиография. Далее переходят к проведению стентирования коронарной артерии. Длину стента подбирают для приземления в интактный участок артерии по проксимальному и дистальному краю, а диаметр в соотношении с пре- и постстенотическим диаметром артерии в соотношении 1.1, 1.0. На усмотрение оператора использовалось внутрисосудистое ультразвуковое исследование.

При поражении терминального отдела ствола левой коронарной артерии без вовлечения боковой ветви предпочтение отдавалось одностентовой методике («provisional»), в то время как двухстентовая методика («crush», «cullote») рассматривалась при поражении терминального отдела СтЛКА и проксимальных сегментов передней нисходящей и огибающей артерий. При возникновении компрометации боковой ветви во время бифуркационного стентирования с использованием одностентовой методики, переходили к двухстентовой («reverse crush», «cullote», Т-стентирование). Независимо от используемой техники процедуру завершали выполнением дилатации по методике РКР (POT, Kissing, POT): проксимальная оптимизация, постдилатации по методике «целующихся баллонов», проксимальная оптимизация.

Процедуру завершали выполненнием коронарной ангиографии в нескольких проекциях. При контрольной ангиографии учитывалась выраженность резидуального стеноза в стентированном участке, наличие диссекции и

характеристику кровотока. Далее удалялся итродюсер с последующим выполнением гемостаза. При трансрадиальном доступе гемостаз осуществлялся наложением асептической давящей повязки на 4 часа, либо с использованием компрессионных устройств (TR-band, Tracelet). При трансфеморальном доступе выполнялся мануальный гемостаз с последующим наложением давящей повязки на 24 часа. После вмешательства пациенты переводились в отделение рентгенэндоваскулярных методов диагностики и лечения, где в течение 24 часов проводилось прикроватное мониторирование ЭКГ и гемодинамики.

Анализ характера коронарного кровотока проводилась с использованием классификации TIMI (Thrombolysis in Myocardial Infraction):

TIMI 0 – отсутствие антеградного кровотока через пораженный / дилатированный участок;

TIMI 1 – наличие антеградного кровотока через пораженный / дилатированный участок с контрастированием короткого сегмента без заполнения дистальных отделов артерии;

TIMI 2 – наличие антеградного кровотока с замедленным (баллотирование контрастного вещества) или нечетким (“пристеночное контрастирование”) заполнением дистальных сегментов артерии;

TIMI 3 – наличие антеградного кровотока с заполнением дистальных сегментов без баллотирования и задержки контрастного вещества.

Диссекции коронарных артерий оценивали согласно классификации NHLBI на типы: A, B, C, D, E, F.

Перед проведением ЧКВ все пациенты получали стандартную нагрузочную дозу клопидогрела и аспирина. В последующем им назначалась двойная антиагрегантная терапия в течение года: на протяжении первого месяца после вмешательства 150 мг клопидогреля, а последующие 11 месяцев по 75 мг; 100 мг аспирина ежедневно, постоянно.

С целью уменьшения контрастной и лучевой нагрузки реваскуляризация миокарда у части пациентов осуществлялась поэтапно: в течение 1 месяца после выполнения первого вмешательства.

ГЛАВА № 3

ПОЛУЧЕННЫЕ РЕЗУЛЬТАТЫ

С 2011 г. по 2019 г. в отделении РХМДиЛ РНЦХ им. акад. Б. В. Петровского выполнено 86 чрескожных коронарных вмешательств пациентам с многососудистым поражением с вовлечением незащищенного ствола ЛКА с высоким SS (диаграмма № 1).

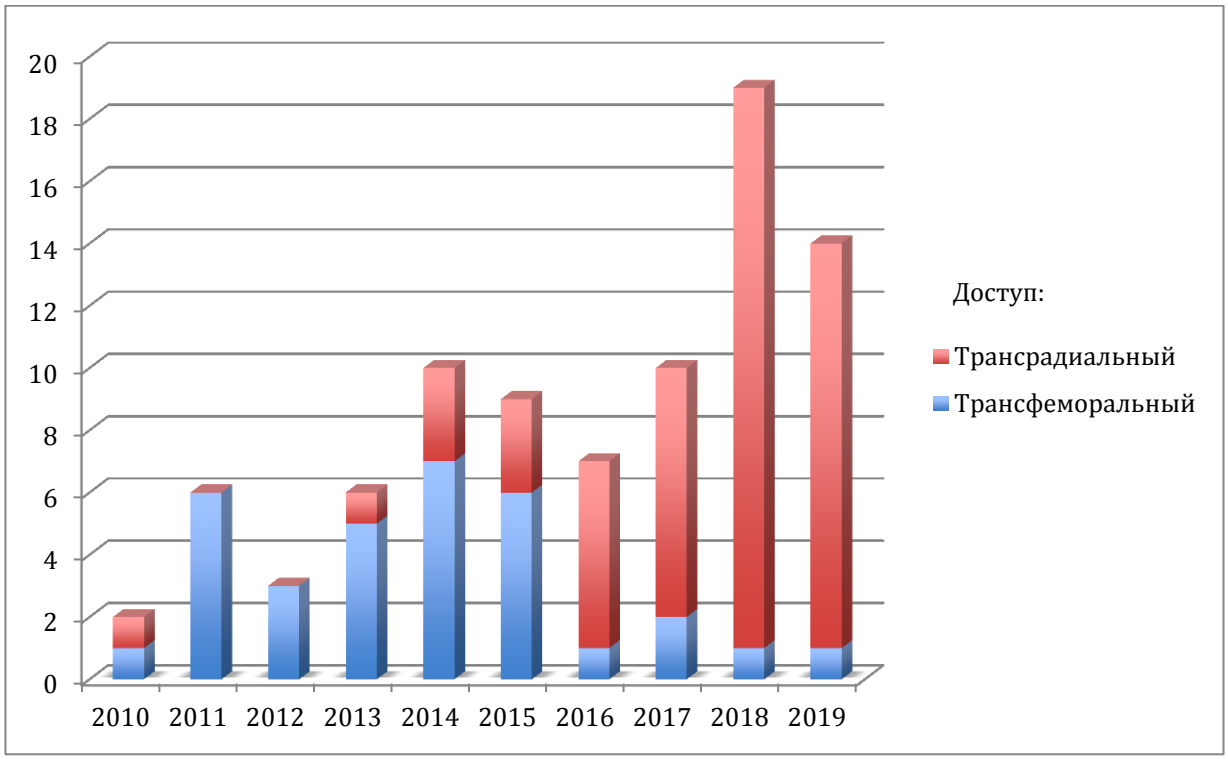

Диаграмма № 1. Динамика роста выполнения ЧКВ у пациентов с многососудистым поражением коронарных артерий с вовлечением СтЛКА с высоким значением SYNTAX score.

Чрескожные коронарные вмешательства выполнялись через трансрадиальный и трансфеморальные доступы. 30 пациентам вмешательства были осуществлены через бедренную артерию, 53 пациентам – через лучевую артерию, у 3 пациентов была произведена конверсия доступа в связи со спазмом лучевой артерии.

В первой части нашего исследования всем пациентам был повторно проведен анализ анатомической сложности поражения с использованием модифицированной шкалы SS. Среднее значение SS составило 34,52±3,08, MSS - 30,85±4,09 баллов. После оценки поражений с использованием MSS были

сформированы следующие группы пациентов: среднего (MSS<33) и высокого (MSS≥33) риска (диаграмма № 2). В первую группу были включены 42 пациента, где средний MSS составил 27,57±2,65. Во вторую группу вошли 44 пациента со средним MSS – 34,09±2,27.

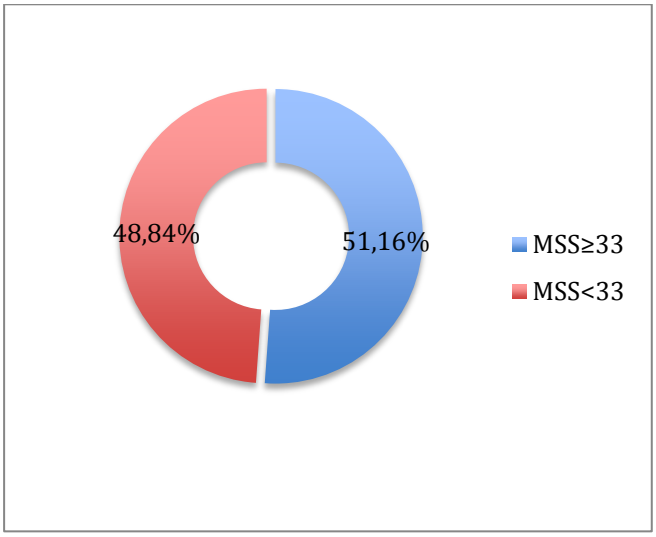

Диаграмма № 2. Результаты оценки по шкале MSS.

Для оценки прогностической ценности шкалы MSS был проведен анализ и сравнение отдаленных результатов в группе с высоким и средним риском MSS (таблица № 7).

Таблица № 7. Сравнение отдаленных результатов в группе со средним и высоким значениями SS.

Событие,%	**MSS<33 (n-42)**	**MSS≥33 (n-44)**	**Относительный риск [95% ДИ]**	**P value**
MACCE	7 (16,67%)	17 (38,64%)	0,32 [0,13-0,85]	0,03
Смерть	0 (0%)	6 (13,64%)	0,00 [0-0,72]	0,03
ИМ	3 (7,14%)	4 (9,09%)	0,77 [0,18-3,03]	0,99
ОНМК	2 (4,76%)	1 (2,27%)	2,20 [0,24-31,79]	0,61
Повторная реваскуляризация	2 (4,76%)	6 (13,64%)	0,32 [0,06-1,39]	0,27

Клиническая эффективность определялась частотой повторных реваскуляризаций. За период наблюдения 47 месяцев в 1 группе было 2 повторных вмешательства, во второй группе – 6 (ОР 0,32, 95% ДИ [0,06-1,39], p= 0,27).

Безопасность ЧКВ оценивали исходя из частоты ИМ, смерти и ОНМК.

В группе со средним значением MSS количество ИМ за период наблюдения составило 3, в то время как с высоким MSS - 4 (ОР 0,77, 95% ДИ [0,18-3,03], p= 0,99).

В первой группе не было зарегистрировано летальных исходов, однако в контрольной группе было отмечено 6 случаев. Таким образом отмечалась статистически достоверная разница между группами: p=0,03, ОР 0, 95% ДИ [0,00-0,72].

Количество пациентов с острым нарушением мозгового кровообращения – 2 в группе со средним MSS, 1 – с высоким MSS (ОР 2,20, 95% ДИ [0,24-31,79], p= 0,61).

При оценке комбинированного показателя больших неблагоприятных сердечно-сосудистых событий (смерть, ИМ, ОНМК, повторные реваскуляризации) была также выявлена достоверная разница между группами: 7 (16,67%) против 17 (38,64%), ОР 0,32, 95% ДИ [0,13-0,85], p= 0,03.

Классический и модицифированный SS направлены на оценку анатомической сложности поражения коронарных артерий. Для оценки коморбидности пациента использовалась клиническая шкала SS II. Для определения и сравнения между собой чувствительности и специфичности шкал использовали построение ROC-кривых по частоте MACCE. Результаты представлены в таблице № 8 и на рисунке № 15.

Таблица № 8. Сравнение параметров чувствительности и специфичности шкал SS, MSS, SS II.

	SS II vs MSS	SS II vs SS	MSS vs SS
Разница между AUC	0,0239	0,148	0,124
SE	0,0739	0,0744	0,042
P value	0,747	0,047	0,003
95% CI	-0,121 – 0,169	0,0017 – 0,293	0,0414-0,206

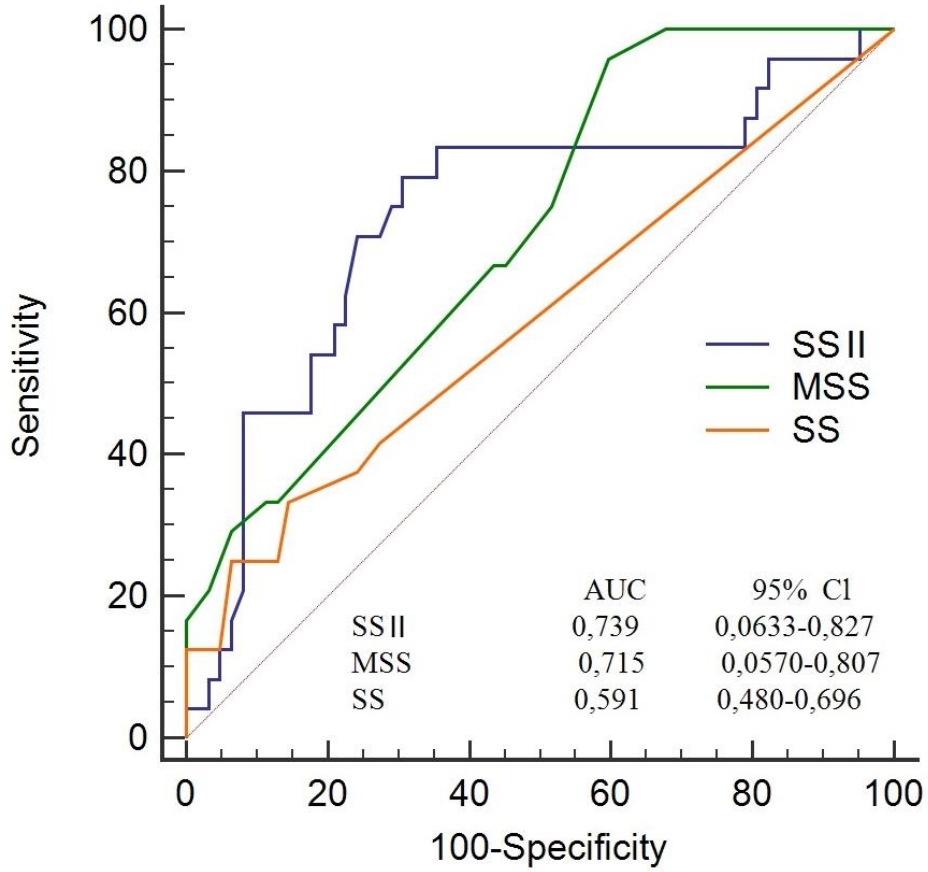

Рисунок № 15. ROC-кривые для шкал SS, MSS и SS II: MACCE за 47 - месячный период наблюдения.

По данным ROC-кривых для MACCE площадь под кривой для SS II составила 0,739, для MSS – 0,715, для SS – 0,591. При сравнении полученных результатов достоверная разница отмечалась между шкалами SS II vs SS (p=0,047, [0,0017 – 0,293]), MSS vs SS (p=0,003, [0,0414-0,206]). При сравнении

клинической шкалы SS II и модифицированной SS достоверных различий не определялось (p=0,747, [-0,121 – 0,169]).

Третья часть нашего исследования направлена на изучение полноты реваскуляризации на отдаленные результаты ЧКВ (таблица № 9). В группу с полной реваскуляризацией миокарда были включены 47 пациентов, с неполной реваскуляризацией с сохранением ХОКА в бассейне ПКА/ОА - 39.

Клинический успех в первой группе достигнут в 95,74% случаев, тогда как во второй – в 100%. В госпитальном периоде в группе с полной реваскуляризацией был зарегистрирован 1 случай перипроцедурального инфаркта миокарда, развившегося в следствии окклюзии диагональной ветви с референсным диаметром менее 2 мм. Также в первой группе был зарегистрирован летальный исход у 1 пациента в связи с развитием острой сердечно-сосудистой недостаточности, не купирующейся фибрилляцией желудочков.

Таблица № 9. Сравнение отдаленных результатов в группах с полной и неполной реваскуляризацией миокарда.

Событие,%	**ПР (n-47)**	**НР (n-39)**	**Относительный риск [95% ДИ]**	**P value**
MACCE	12 (25,53%)	12 (30,77%)	0,77 [0,29-1,99]	0,63
Смерть	3 (6,38%)	3 (7,69%)	0,82 [0,18-3,68]	0,99
ИМ	4 (8,51%)	3 (7,69%)	1,12 [0,28-4,65]	0,99
ОНМК	1 (2,13%)	2 (5,13%)	0,40 [0,03-3,59]	0,59
Повторная реваскуляризация	4 (8,51%)	4 (10,26%)	0,81 [0,22-2,97]	0,99
Рецидив стенокардии	5 (10,64%)	7 (17,95%)	0,54 [0,18-1,81]	0,36

По критериям эффективности за период наблюдения достоверной разницы между группами не определялось: 4 (8,51%) против 4 (10,26%), ОР 0,81, 95% ДИ [0,22-2,97], p= 0,99. В группе полной реваскуляризации выполнено 4 повторных вмешательства: трем пациентам - эндоваскулярным методом, одному пациенту –

методом КШ. В контрольной группе также 4 пациентам выполнена повторная реваскуляризация: трем пациентам – ЧКВ, одному – КШ. По данным графика Kaplan-Meier, отражающего свободу от повторных реваскуляризаций достоверных различий не отмечалось (рис. № 16).

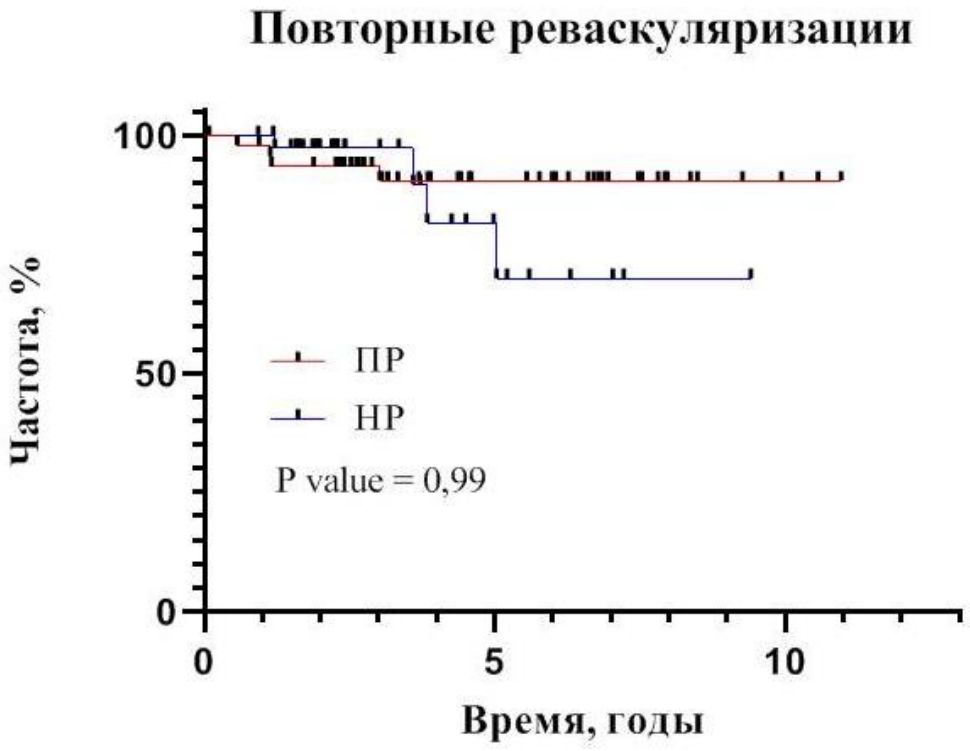

Рисунок № 16. Частота повторных реваскуляризаций в зависимости от полноты реваскуляризации.

В отдаленном периоде наблюдения в первой группе зарегистрировано 2 летальных случая. Первый пациент скончался через 22 месяца после проведенной реваскуляризации миокарда, причина смерти неизвестна. Второй пациент умер через 52 месяца после вмешательства, причиной которой являлось осложнение при хирургическом лечении сопутствующей патологии. В контрольной группе наблюдалось 3 летальных случая. Первый пациент умер через 11 месяцев, причина смерти неизвестна; второй пациент скончался через 19 месяцев из-за сопутствующего онкологического заболевания; третий пациент – кардиальная смерть через 29 месяцев. Разница между группами статистически не достоверна: ОР 0,82, 95% ДИ [0,18-3,68], p= 0,99.

Проведен анализ выживаемости пациентов между группами с полной и неполной реваскуляризацией, при котором статистически достоверных различий выявлено не было (рис. № 17).

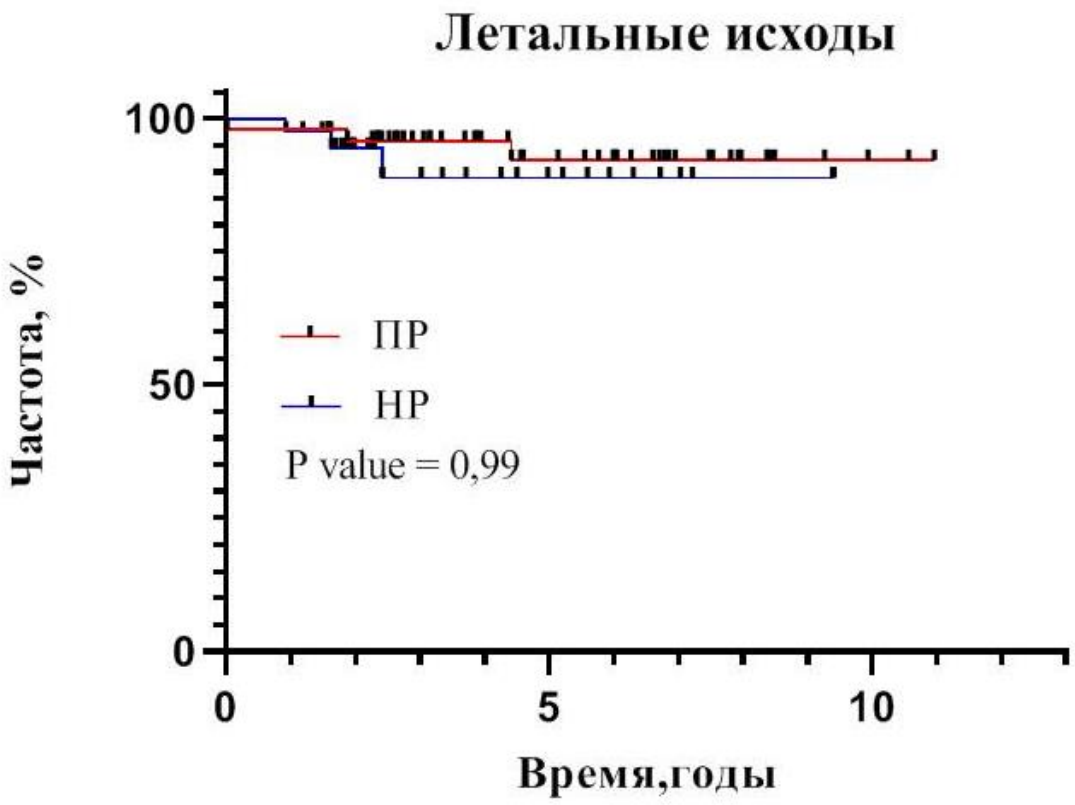

Рисунок № 17. Частота летальных исходов в зависимости от полноты реваскуляризации.

В первой группе острое нарушение мозгового кровообращения было зарегистрировано у 1 пациента, тогда как в контрольной группе отмечено 2 случая: ОР 0,40, 95% ДИ [0,03-3,59], p= 0,59.

Комбинированный показатель больших неблагоприятных сердечно-сосудистых событий в группе с полной реваскуляризацией составил 12 (25,53%); в контрольной группе – 12 (30,77%). Достоверной статистической разницы между группами не выявлено: ОР 0,77, 95% ДИ [0,29-1,99], p= 0,63. График Kaplan-Meier, отражающий степень свободы от больших неблагоприятных сердечно-сосудистых событий представлен на рисунке № 18.

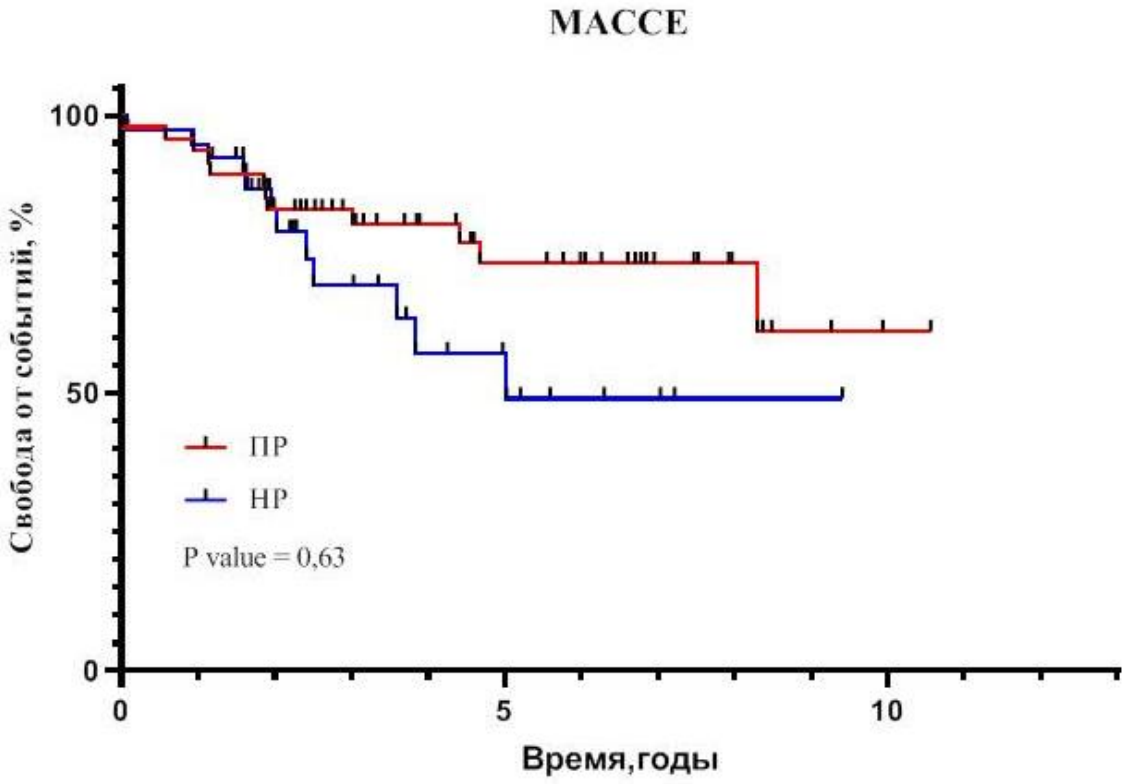

Рисунок № 18. Свобода от MACCE в группах с полной и неполной реваскуляризацией .

Рецидив стенокардии напряжения зарегистрирован у 5 пациентов в первой группе и 7 пациентов во второй, p= 0,36.

Клинический случай № 1.

Пациент Г., 75 лет.

Диагноз основной: ИБС: стенокардия напряжения III ФК. Постинфарктный кардиосклероз (не Q-образующий инфаркт миокарда нижней стенки левого желудочка от 2009 г.). Атеросклероз брахиоцефальных артерий, артерий нижних конечностей. Перемежающаяся хромота IIA стадия по Фонтейну-Покровскому. Гипертоническая болезнь III стадии, достигнут нормальный уровень АД, риск 4. Дислипидемия.

Сопутствующие заболевания: Острое нарушение мозгового кровообращения по ишемическому типу в бассейне левой средней мозговой артерии от 2009 года. Поверхностный гастрит.

Жалобы при поступлении: на боли за грудиной давящего характера, одышку, возникающую при ускоренной ходьбе на расстоянии 100-150 метров, купирующиеся в покое в течение 3-5 минут; на боли в икроножных мышцах, возникающие при ходьбе на расстоянии 300-500 метров, купирующиеся самостоятельно в покое в течение 2 минут.

Анамнез : считает себя больным с 23 сентября 2017 года, когда без предшествующей клиники стенокардии впервые отметил давящие боли за грудиной, одышку, чувство нехватки воздуха при бытовых физических нагрузках, которые не купировались более 20 минут. Бригадой СМП был доставлен в “ГКБ им. В. М. Буянова” с направительным диагнозом острый коронарный синдром с подъемом сегмента ST. По данным лабораторных и инструментальных методов исследований при поступлении: на ЭКГ подъем сегмента ST в отведениях II, III, aVF; анализ крови на тропонин – положительный 6.6мкг/кг (референсные значения: 0-0.1), КФК МБ 109МЕ/л (0-25). Выставлен диагноз: не-Q образующий острый инфаркт миокарда нижней стенки левого желудочка. Была выполнена коронарография, по данным которой: кальциноз коронарных артерий, правый тип кровоснабжения миокарда, ствол левой коронарной артерии – в теле стеноз 70%; передняя нисходящая артерия – не изменена, огибающая артерия (ОА) после рано отходящей ветви тупого края стенозирована на 80%, ВТК-1 в устье стенозирована

на 90%, после собственной бифуркации в средней трети стенозирован на 70%, ПКА – имеет неровности контуров на всем протяжении, в устье стенозирована на 70%, перед отхождением задней нисходящей артерии окклюзирована, постокклюзионные отделы хорошо заполняются по внутрисистемным коллатералям. Проведена медикаментозная терапия.

После выписки из стационара на фоне принимаемой медикаментозной терапии (рамиприл 10мг 2р/сут., бисопролол 7,5мг/сут) сохраняются приступы стенокардии напряжения на уровне III ФК. Рекомендована консультация сердечно-сосудистого хирурга.

В 2009г. перенес ОНМК в бассейне правой СМА с левосторонним гемипарезом. В настоящее время восстановился полностью, острой очаговой и неврологической симптоматики нет.

По данным УЗДГ артерий нижних конечностей от 28.11.17: слева глубокая артерия бедра стенозирована на 50%, подколенная артерия стеноз до 60%;подколенная артерия справа стенозирована до 60%, задние большеберцовые окклюзированы с обеих сторон с коллатеральным кровотоком.

Пациент госпитализирован в отделение РХМДиЛ для выполнения реваскуляризация миокарда эндоваскулярным методом в два этапа: первым этапом реваскуляризавция миокарда в бассейне левой коронарной артерии, вторым этапом в бассейне правой коронарной артерии.

Данные инструментальных методов обследования.

ЭКГ: Ритм синусовый. ЧСС 66 в мин. Интервал PQ 0,18. Интервал QRS 0,09. Продолжительность систолы QT 0,34. Электрическая ось сердца - отклонение влево. Нарушение внутрижелудочковой проводимости. Возможно, рубцовые изменения миокарда в заднебазальном отделе левого желудочка.

ЭХО-КГ: ЧСС: 65 уд в мин.

Левый желудочек КДР-5,1 см (N до 5,5см), КСР-3,3 см, ФУ-30 %, тМЖП-1,1 см, тЗСЛЖ-1,1 см, тБСЛЖ-1,0 см, КДО-115 мл, КСО-55 мл, УО-60 мл, ФИ-52 % (по Симпсону). СВвтлж-3,5 л/мин, СИвтлж-2,0 л/мин/м ^{2}, УОвтлж-55 мл VS фкмк-бок 5 см/с (N 7-11 см/с), VS фкмк-перег 7 см/с (N 6-8 см/с)

Локальная сократимость

СЕГМЕНТЫ:			
	Базальный	Средний	Верхушечный
Передний	нормокинез	нормокинез	нормокинез
Передне-перегородочный	нормокинез	нормокинез	нормокинез
Перегородочный	нормокинез	нормокинез	нормокинез
Нижний	нормокинез	нормокинез	нормокинез
Задний	нормокинез	гипокинез	гипокинез
Боковой	нормокинез	нормокинез	гипокинез

Правый желудочек 2,4 см (N до 3,0 см) VSфктк 10 см/с (N 9-14 см/с)

Левое предсердие М-режим: 3,9 см. Апикальная позиция: 3,8 х 4,8 см.

Правое предсердие Апикальная позиция: 4,5 х 4,7 см.

Аорта уплотнение стенок аорты за счет атеросклероза Диаметр на уровне синусов Вальсальвы 33 мм. Диаметр на уровне сино-тубулярного гребня 28 мм. Диаметр ВА 36 мм на расстоянии 4,5 см от ФКАК.

Аортальный клапан трехстворчатый, утолщение створок АК за счет атеросклероза, множественных включений Са++. Диаметр ФКАК 23 мм. Открытие створок 20 мм. Систолический кровоток: Vmax 1,0 м/с, PGr 4,1 / 2,3 ммHg, регургитации нет. Митральный клапан утолщение створок МК за счет атеросклероза, множественных включений Са++. Диаметр ФКМК 32 мм. Диастолический кровоток: Е 0,5 м/с А 0,7 м/с Е/А 0,71 Е<А Vmax 0,7 м/с, PGr 2,0 / 1,2 ммHg. При ЦДК: регургитация 1 степени. Трикуспидальный клапан уплотнение створок Диаметр ФКТК 30 мм Диастолический поток: Vmax 0,3 м/с, PGr 0,5 / 0,3 ммHg. При ЦДК: регургитация 1 степени. PGr TR 20 ммHg.

Легочная артерия диаметр ствола ЛА: 21 мм, Р ЛА по GP TR 20 ммHg, Vmax 0,7 м/с, PGr 2,0 mmHg При ЦДК - регургитация 1 степени.

Заключение:Выраженные атеросклеротические изменения корня и стенок аорты. Диастолическая дисфункция миокарда левого желудочка I типа.

Нарушение локальной сократимости миокарда левого желудочка. Незначительное снижение глобальной систолической функции левого желудочка (ФВлж - 52%). Митральная недостаточность 1 степени. Трикуспидальная недостаточность 1 степени.

Лабораторные данные без особенностей. Коронароангиография представлена на рисунке № 19.

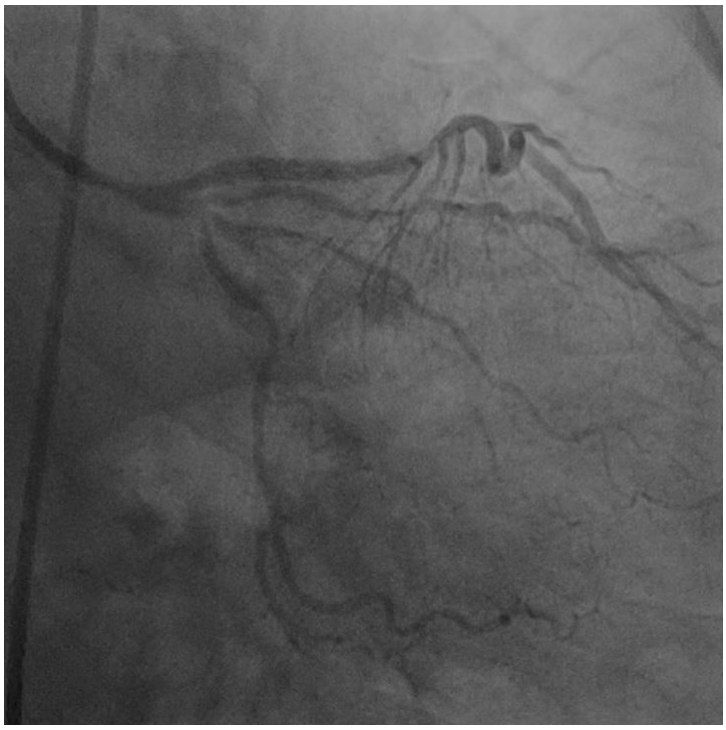

А

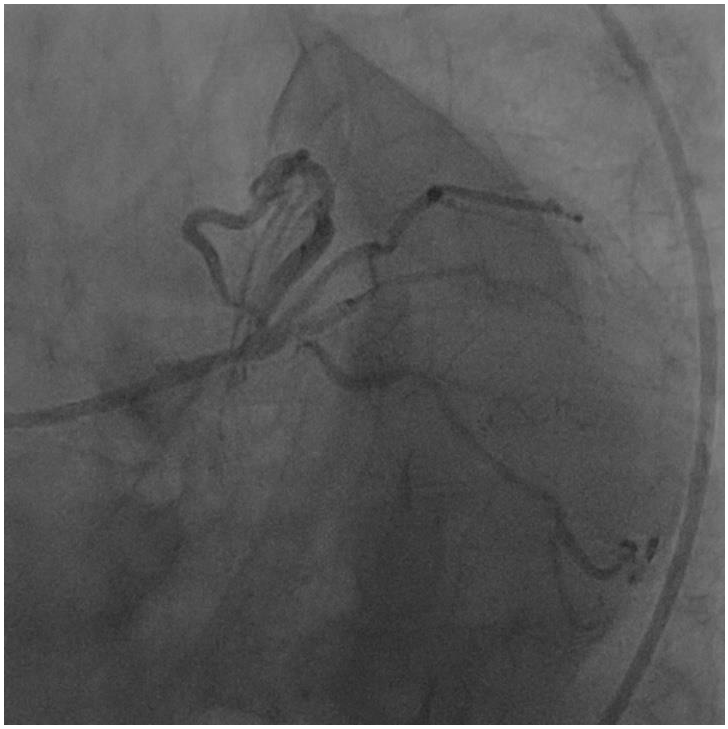

Б

Рисунок № 19. Коронарная ангиография.

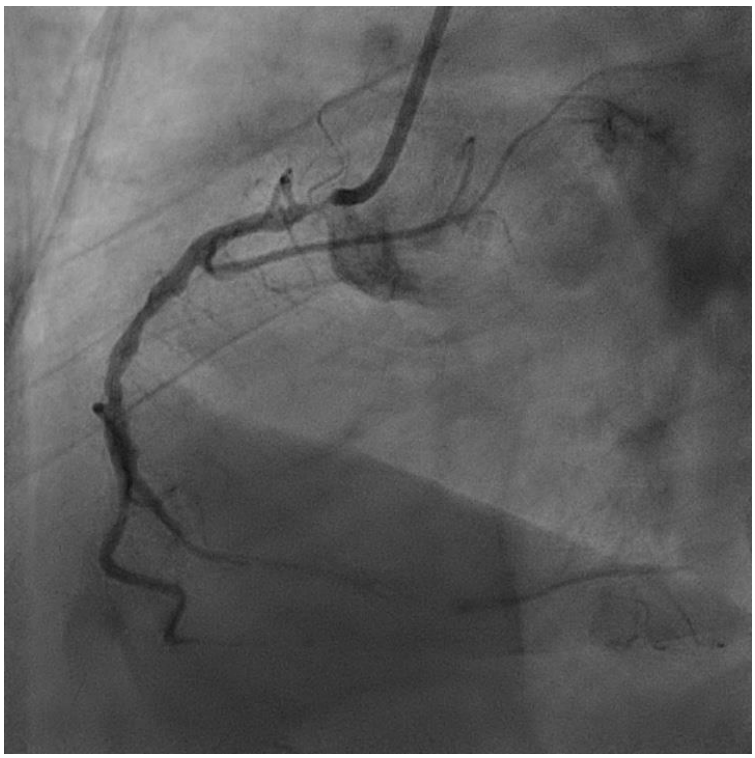

В

Рисунок № 19 (продолжение). Коронарная ангиография.

SS I	35
MSS	32
SS II для ЧКВ	51,3
4-летняя прогнозируемая смертность при ЧКВ	34,50%
SS II для КШ	52,6
4-летняя прогнозируемая смертность при КШ	37,70%

Операция:

07.12.2017 г. выполнен первый этап эндоваскулярного вмешательства: коронарная ангиопластика и бифуракционное стентирование ствола левой коронарной артерии (СтЛКА)- передней нисходящей артерии (ПНА) и огибающей артерии (ОА) стентами с лекарственным покрытием Synergy 2,75x38 мм и Synergy 4,0x16 мм.

Стандартным способом пунктирована и катетеризирована правая общая бедренная артерия. Установлен интродюсер 6Fr.

В устье левой коронарной артерии (ЛКА) установлен проводниковый катетер 6Fr. Первый интракоронарный проводник проведен через пораженный участок в

дистальное русло ОА. Второй интракоронарный проводник заведен в дистальное русло передней нисходящей артерии (ПНА).

Выполнена предилатация пораженного участка ОА баллонным катетером 2,75*10мм под давлением 12 атм.

В пораженный участок от устья СтЛКА в ОА позиционирован и имплантирован стент с лекарственным покрытием Synergy 2,75x38 мм под давлением 12 атм.

Интракоронарный проводник из ОА перезаведён через боковую ячею стента в дистальные отделы ПНА. Второй интракоронарный проводник из ПНА перезаведён дистальные отделы ОА.

Выполнено открытие боковой ячеи стента и постдилатация стентированного участка в зоне бифуркации по методике «целующихся баллонов» баллонными катетерами 2,75*10 мм (СтЛКА-ОА) и 3,0*12 мм (СтЛКА-ПНА) под давлением 8 атм. В стентированный участок от устья СтЛКА в ПНА позиционирован и имплантирован стент с лекарственным покрытием Synergy 4,0x16 мм под давлением 12 атм.

Выполнена постдилатация и проксимальная оптимизация стентированного участка в СтЛКА одновременной дилатацией баллонными катетерами 2,75*10 мм (СтЛКА-ОА) и 3,0*12 мм (СтЛКА-ПНА) под давлением 14 атм.

При контрольной КАГ стенты полностью расправлены, кровоток по артериям TIMI-3.

11.12.2017 г. выполнен второй этап эндоваскулярного вмешательства: реканализация, коронарная ангиопластика и стентирование правой коронарной артерии стентами с лекарственным покрытием Synergy 2,5*20 мм и Synergy 3,00*28 мм

Стандартным способом пунктирована и катетеризирована левая лучевая артерия. Установлен интродюсер 6 Fr.

В устье правой коронарной артерии (ЛКА) установлен проводниковый катетер 6 Fr.

Интракоронарный проводник проведен через пораженный участок ПКА в в дистальное русло. Выполнена предилятация пораженного участка баллонным

катетером 2,0х15мм под давлением 8 атм. В место поражения ПКА позиционирован и имплантирован стент с лекарственным покрытием Synergy 2,5*20 мм под давлением 16 атм.

В пораженный участок устья и проксимального сегмента ПКА выполнена предилатация баллонным катетером 2.5*20 мм под давлением 14 атм. В пораженный участок из устья ПКА позиционирован и имплантирован стент с лекарственным покрытием Synergy 3,00*28 мм под давлением 14 атм. Выполнена постдилатация стентированного участка ПКА баллонным катетером 3,00*28 мм под давлением 18 атм.

При контрольной КАГ стенты полностью расправлены, кровоток по артериям TIMI-3 (рис. № 20).

А

Рисунок № 20. Финальная ангиограмма после реваскуляризации миокарда в бассейне ЛКА (А,Б), ПКА (В).

Б

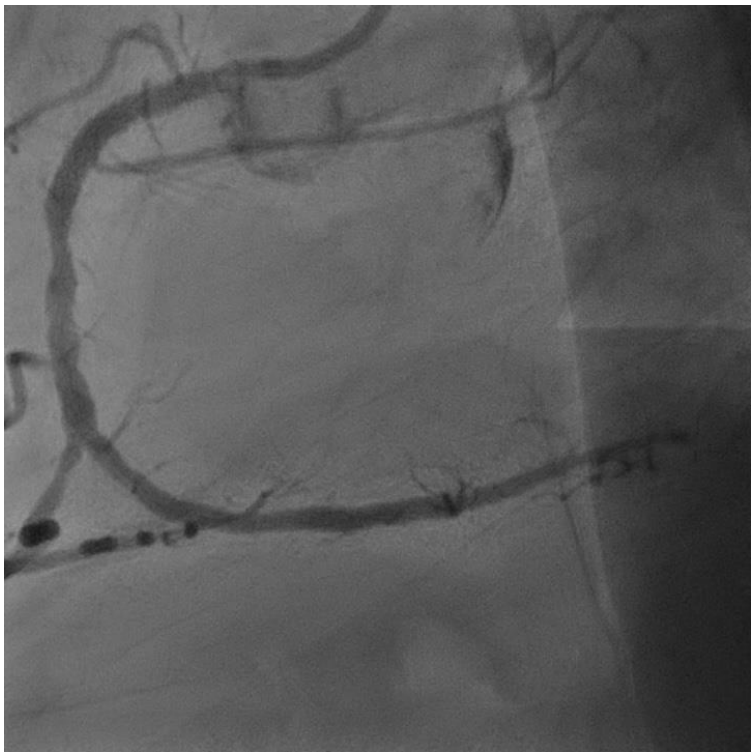

В

Рисунок № 20 (продолжение). Финальная ангиограмма после реваскуляризации миокарда в бассейне ЛКА (А,Б), ПКА (В).

Клинический случай № 2.

Пациент З., 74 г.

Диагноз основной: ИБС: Стенокардия напряжения IV ФК. Постинфарктный кардиосклероз (Q-образующий инфаркт миокарда задней, нижней стенок левого желудочка от 1998 г). Мультифокальный атеросклероз: атеросклероз аорты, коронарных и периферических артерий (стенозы поверхностных бедренных артерий с обеих сторон 70%; окклюзии задних тибиальных артерий с обеих сторон). Хроническая ишемия нижних конечностей I степени по Фонтейну-Покровскому. Аневризма инфраренального отдела брюшной аорты. Нарушение ритма и проводимости сердца: AV-блокада I степени. Персистирующая форма фибрилляция предсердий. Гипертоническая болезни III ст., достигнут нормальный уровень АД, риск 4. Дислипидемия.

Диагноз сопутствующий: Хроническая обструктивная болезнь лёгких тяжелой степени. Хронический гастрит, ремиссия. Ожирение II степени. Доброкачественная гиперплазия предстательной железы.

Жалобы при поступлении: на давящие боли за грудиной с иррадиацией в левую руку, одышку, возникающие при минимальной физической нагрузке (ходьба до 50 метров), а так же в покое 1-2 раза в месяц, купирующиеся через 1-2 минуты после приёма нитроглицерина; на кашель с небольшим количеством светлой, густой мокроты; на отёки голеней с обеих сторон.

Анамнез: В 1998 г. без предшествующей клиники стенокардии перенес инфаркт миокарда (Q-образующий, нижней локализации). С 2003 г. стал отмечать клинику стенокардии в виде давящих болей за грудиной, возникающих при физической нагрузке (ускоренная ходьба на 100-200 м), купирующиеся приёмом нитроглицерина или в покое через 1-2 мин. Лечился консервативно, наблюдался у кардиолога по месту жительства. С декабря 2014 г. отмечает резкое снижение толерантности к физической нагрузке. С февраля 2015 г. отмечает появление приступов стенокардии в покое. В связи с учащением приступов стенокардии с 24.02.2015 г. по 11.03.2015 г. находился на лечении и обследовании в ГНИЦ ПМ с Ds: ИБС: стенокардия напряжения IV ФК. ПИКС (инфаркт миокарда от 1998 г.).

По данным ЭКГ от 24.02.15 г.: синусовый ритм с ЧСС 75 уд в мин. Отклонение ЭОС влево. Зубец Q в отведениях III, aVF (рубцовые изменения миокарда нижней стенки). По данным ЭХО-КГ от 25.02.15 ФИ 54%, кальциноз корня аорты, восходящего отдела аорты. Небольшое снижение глобальной сократительной функции ЛЖ; гипо-акинез базальных и средних сегментов нижней и задней стенок ЛЖ, базального сегмента нижней части МЖП. Митральная регургитация 1 степени, трикуспидальная регургитация 1 степени. По данным коронарной ангиографии от 06.03.2015 г. выявлен 99% стеноз ствола ЛКА, ПНА в среднем сегментенеровности контуров ОА. 50% стеноз в среднем сегменте ПМЖА, 90% стеноз в проксимальном отделе интермедиарной ветви, окклюзия ПКА в среднем сегменте, постокклюизонные отделы хорошо заполняются по внутри- и межсистемным коллатералям. По данным ХМ-ЭКГ от 26.02-27.02.15 г. впервые зарегистрирован эпизод фибрилляции предсердий, длительностью 6 мин, со средней частотой во время пароксизма - 98 уд в мин., максимальная ЧСС во время пароксизма - 118 уд в мин. Жалоб на перебои в работе сердца не предъявляет. После выписки из стационара на фоне приема рекомендованной медикаментозной терапии сохранялись приступы стенокардии при минимальных физических нагрузках, а также в покое 1-2 раза в месяц, купирующиеся через 1-2 минуты после приема нитроглицерина. Консультирован мультидисциплинарной командой в РНЦХ им. акад. Б. В. Петровского, учитывая тяжесть сопутствующей патологии (ХОБЛ тяжелой степени, ожирение 2 степени), риск коронарного шунтирования крайне высок и превышает показания к нему, в связи с чем пациенту рекомендована госпитализация в отделение РХМДиЛ для проведения эндоваскулярного лечения в бассейне ЛКА.

В анамнезе аневризма брюшного отдела аорты с вовлечением бифуркации и правой ОПА. По данным МСКТ аорты от 03.03.2015г.: ВоА - 41 мм, дуга аорты - 36 мм, НГА - 28 мм. Отмечается атипичное отхождение ветвей дуги аорты: сонные артерии отходят единым стволом, левая ПклА типичная, правая ПклА отходит от дистальной части дуги аорты, проходит по задней поверхности пищевода (a.lusoria). Брюшной отдел аорты извитой, в верхнем отделе БА до

уровня почечных артерий просвет диаметром до 27 мм, фрагментарный кальциноз. На 2,5 см ниже уровня почечных артерий определяется веретенообразное расширение аорты до 62х66мм протяженностью 11 см с массивными пристеночными тромботическими массами (толщиной 22 мм). Аневризма распространяется на подвздошные артерии до уровня их деления (правая ОПА - 38мм, левая ОПА - 27 мм), с обеих сторон обе НПА и ВПА не расширены.

В течение многих лет выставлен диагноз хроническая обструктивная болезнь легких тяжелой степени. Амбулаторно пациент консультирован пульмонологом, рекомендован приём бронхолитической терапии (назвать препараты и предоставить медицинскую документацию не предоставил). Самостоятельно прекратил приём терапии через 1 месяц.

По данным ЭХО-КГ от 28.10.15 ФИ 55%, митральная недостаточность 1-2 степени, трикуспидальная недостаточность 1 степени, легочной гипертензии нет. Определяется гипо-акинез задне-базального и задне-среднего сегментов.

По данным ЦДС экстракраниальный артерий от 28.10.2015 г.: Диффузные атеросклеротические изменения экстракраниальных сосудов. Деформация хода экстракраниальных сосудов.

По данным ЦДС артерий нижних конечностей от 28.10.2015 г. выявлены стенозы поверхностных бедренных артерий с обеих сторон 70%; окклюзии задних тибиальных артерий с обеих сторон. Жалоб на перемежающую хромоту в режиме ограниченной физической активности не предъявляет.

Данные инструментальных методов обследования.

ЭКГ: Ритм синусовый; ЧСС 66 в мин.; PQ 0,23; QRS 0,11; QT 0,41; ЭОС: Отклонение влево. Замедление внутрипредсердной проводимости, замедление предсердно-желудочковой проводимости (A-V блокада I степени). Нарушение и замедление внутрижелудочковой проводимости. Рубцовые изменения миокарда в задненижней стенке левого желудочка.

ЭХО-КГ: ЧСС: 60 уд в мин.. Ритм синусовый. АД: 108 / 68 мм рт. ст.

Левый желудочек: КДР- 5 см (N до 5,5см), тМЖП- 1,1 см, тЗСЛЖ- 1,2 см, КДО- 121 мл, КСО- 64 мл, УО- 57 мл, ФИ- 47,11 %, СВ- 3,42 л/мин, VSфкмк-бок 7 см/с (N >= 9 см/с), VSфкмк-перег 9 см/с (N >= 8 см/с)

Локальная сократимость

СЕГМЕНТЫ:	Базальный	Средний	Верхушечный
Передний	нормокинез	нормокинез	нормокинез
Передне-перегородочный	нормокинез	нормокинез	нормокинез
Перегородочный	нормокинез	нормокинез	нормокинез
Нижний	нормокинез	акинез (рубец)	гипокинез
Задний	нормокинез	гипокинез	нормокинез
Боковой	нормокинез	гипокинез	нормокинез

Диастолическая функция левого желудочка: дисфункция I типа.

Комментарии: Правый желудочек: 3,2 см (N до 3,0 см), VS фктк 11 см/с (N 12-16 см/с). Комментарии: диастолическая дисфункция 1 типа

Левое предсердие: Передне-задний размер 4,6 см. Апикальная позиция: 4,3 х 5,2 см. Правое предсердие: Апикальная позиция: 3,7 х 4 см.

Аорта: Диаметр на уровне синусов Вальсальвы 3,4 см. Диаметр на уровне сино-тубулярного гребня 3,1 см. Диаметр восходящей аорты 4 см. Комментарии: стенки утолщены, гиперэхогенны. Дуга аорты диаметр 2,8 см. Комментарии: перешеек лоцируется субоптимально. Аортальный клапан: трехстворчатый. Створки: изменены. Комментарии: локально утолщены, в NC - кальцинат. PGr 7,6 / mmHg. При ЦДК: аортальная недостаточность 0-1 степени.

Митральный клапан: Диаметр ФКМК 28 мм. Створки: не изменены. Подклапанные структуры: изменены. Комментарии: Ca++ в области фиброзного кольца; PGr 3,7 / mmHg. При ЦДК: митральная недостаточность 1-2 степени.

Трикуспидальный клапан: створки: не изменены, PGr 2,9 / mmHg. При ЦДК: трикуспидальная недостаточность 1 степени.

Легочная артерия: PGr 2,4 / mmHg. При ЦДК: недостаточность клапана легочной артерии 0-1 степени.

Легочная гипертензия: нет. Комментарии: Р ср 14 мм рт ст

Заключение: Умеренная локальная систолическая дисфункция гипертрофированного левого желудочка, глобальная систолическая и диастолическая функция - незначительно снижена. Митральная регургитация 1-2 ст., расширение левого предсердия. Атеросклеротическое изменение основания аорты, аортальная регургитация 0-1 ст. Трикуспидальная регургитация 1 ст.

Коронарография (рис. № 21)

Сбалансированный тип кровоснабжения сердца. Ствол левой коронарной артерии (ЛКА) в терминальном сегменте имеет субтотальный стеноз. Передняя нисходящая артерия (ПНА) имеет неровности контуров на всём протяжении, в среднем сегменте 60% стеноз. Интермедиарная артерия в проксимальной трети имеет 90% стеноз. Огибающая артерия (ОА) не изменена. Правая коронарная артерия (ПКА) окклюзирована в среднем сегменте, постокклюзионные сегменты хорошо заполняются по меж- и внутрисистемным коллатералям. При ретроградном заполнении дистальных сегментов ПКА после отхождения задней межжелудочковой артерии определяется окклюзия перед отхождением заднебоковых ветвей

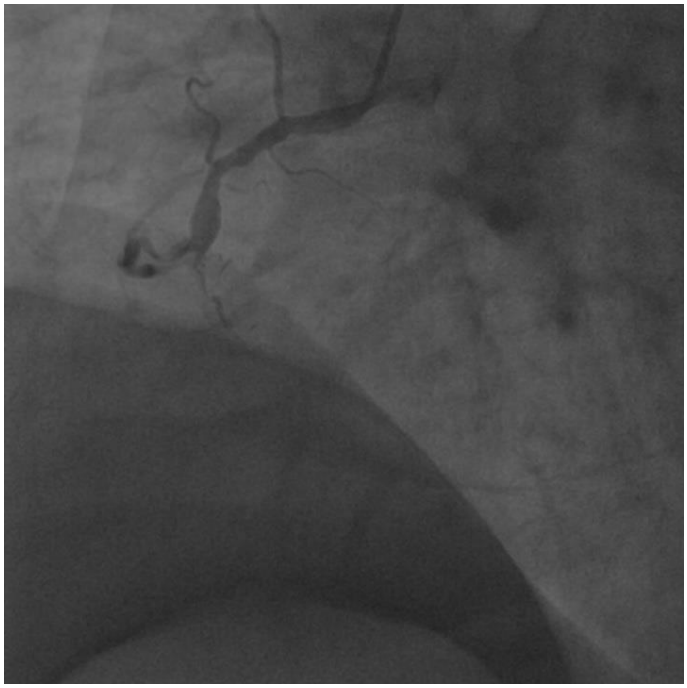

А

Рисунок № 21. Коронарная ангиография. А – селективная ангиография ПКА.

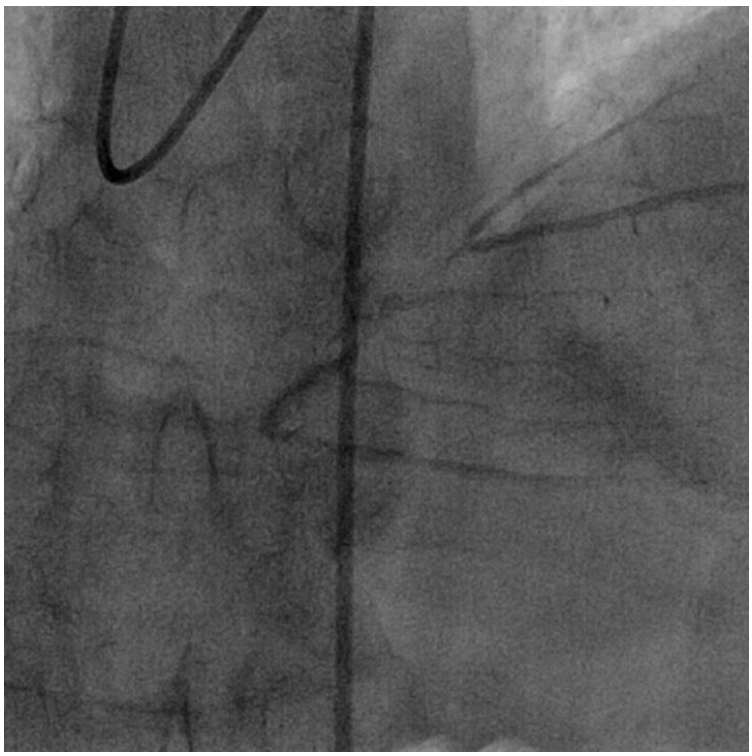

Б

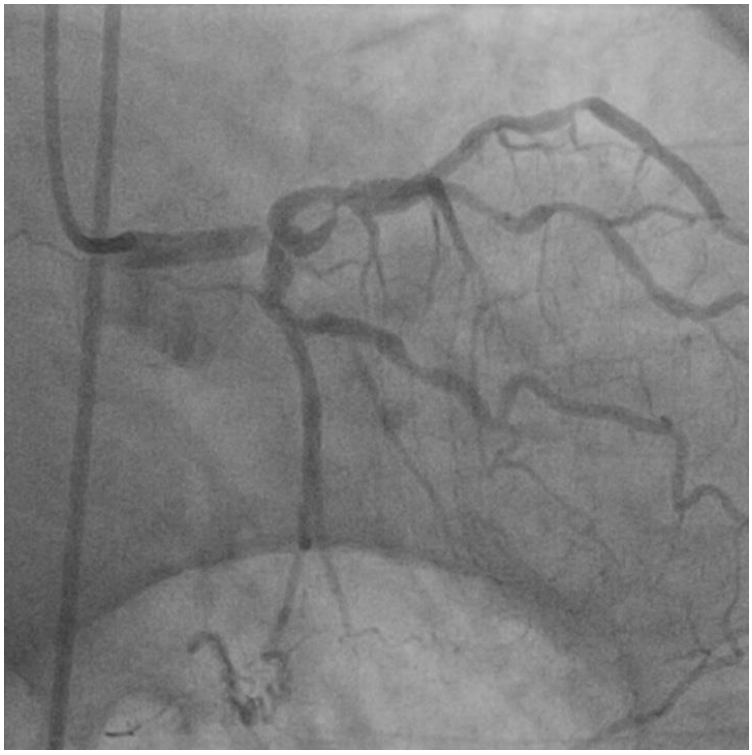

В

Рисунок № 21 (продолжение). Коронарная ангиография. Б – заполнение постокклюзионных отделов по межсистемным коллатералям. В – селективная ангиография ЛКА.

Г

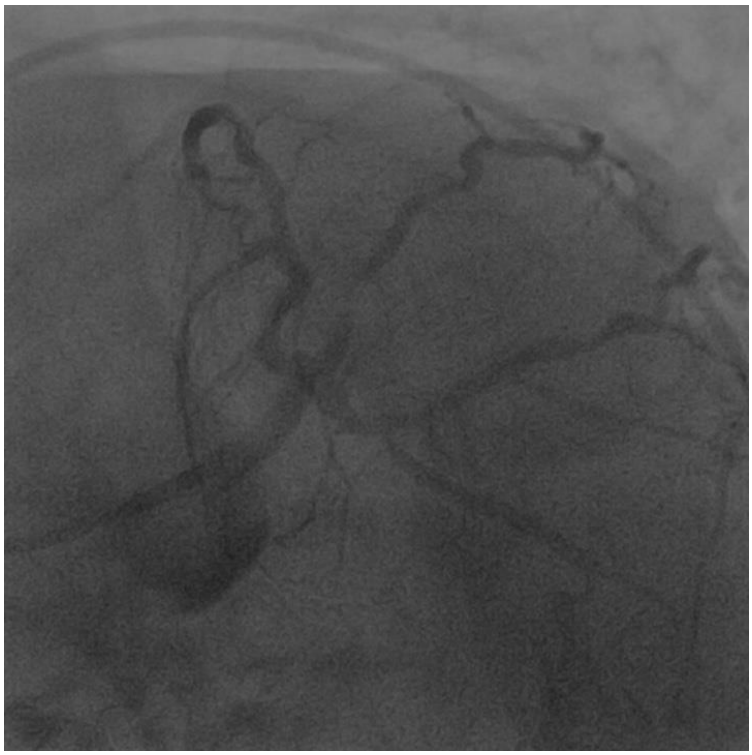

Д

Рисунок № 21 (продолжение). Коронарная ангиография. Г, Д – селективная ангиография ЛКА.

SS I	38
MSS	27
SS II для ЧКВ	54
4-летняя прогнозируемая смертность при ЧКВ	41,20%

SS II для КШ 63,2

4-летняя прогнозируемая смертность при КШ 68,30%

Операция:

18.11.2015 г. Коронарная ангиопластика и стентирование интермедиарной артерии, ствола левой коронарной артерии и передней нисходящей артерии стентами с лекарственным покрытием Xience Prime 2,75-15 мм и Xience Prime 3,5-33 мм соответственно.

Стандартным способом пунктирована и катетеризирована правая общая бедренная артерия. Установлен интродюсер 6Fr.

В устье левой коронарной артерии (ЛКА) установлен проводниковый катетер 6Fr. Первый интракоронарный проводник проведен через пораженный участок СтЛКА в дистальное русло ПНА, второй проводник проведён через пораженный участок в дистальное русло ИА. Последовательно выполнена предилатация терминального сегмента СтЛКА и проксимальной трети ИА баллонным катетером 2,5х12 мм под давлением 10 атм.

В место стеноза ИА позиционирован и имплантирован стент с лекарственным покрытием Xience Prime 2,75-15 mm под давлением 10 атм. В место стеноза СтЛКА позиционирован и имплантирован стент с лекарственным покрытием Xience Prime 3,5-33 mm под давлением 16 атм.

Выполнена постдилатация стентированного участка СтЛКА-ПНА баллонным катетером 4х12 мм под давлением 18 атм.

При контрольной КАГ стенты полностью расправлены, кровоток по артериям TIMI-3 (рис. № 22).

А

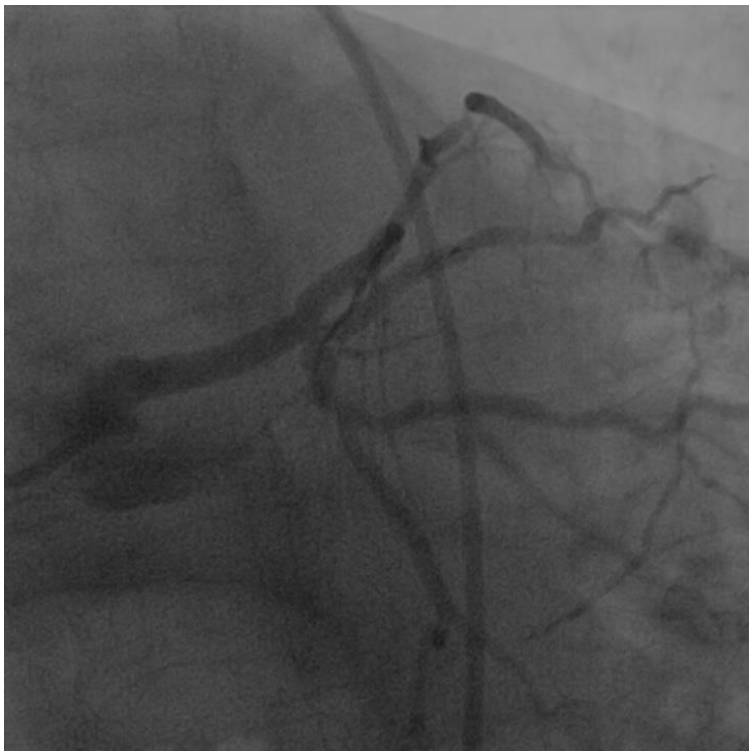

Б

Рисунок № 22. Финальная ангиография после реваскуляризация в бассейне ЛКА.

ГЛАВА № 4

ОБСУЖДЕНИЕ ПОЛУЧЕННЫХ РЕЗУЛЬТАТОВ

4.1. Обсуждение прогностической ценности модифицированной шкалы SS. Сравнение отдаленных результатов ЧКВ у пациентов со средним и высоким значением MSS.

Стратификация риска является неотъемлемой частью определения оптимальной тактики лечения пациентов. В течение последнего десятилетия золотым стандартом для анализа анатомической сложности поражения коронарного русла признана шкала SYNTAX score. Данная система оценки была разработана в одноименном исследовании SYNTAX [138]. При создании шкалы авторы руководствовались стремлением достичь полной анатомической ревасуляризации. В связи с этим SYNTAX score (SS) включает поражения в артериях диаметром более 1,5 мм со стенозом ≥50%. Однако у пациентов с многососудистым поражением не всегда удается достичь полной анатомической реваскуляризации. Результаты исследования FAME, направленное на определение фракционнного резерва кровотока в коронарных артериях, показали, что пограничные поражения сосудов (с диаметром стеноза 50-70%) вызывают ишемию лишь в 35% случаев [158]. Таким образом реваскуляризацию миокарда в бассейне артерий с промежуточным поражением или артерий мелкого калибра выполнять нецелесообразно. Исходя из этого, в проведенном исследовании мы рассмотрели использование модифицированной шкалы SS для пациентов с многососудистым поражением коронарного русла (MSS). В системе оценки MSS учитываются поражения в артериях ≥ 2 мм с сужением просвета ≥ 70% (примечание: при поражениях ствола ЛКА ≥50%). Таким образом, из анализа вычитываются пограничные стенозы, а также окклюзии, бифуркационные / трифуркационные поражения с вовлечением артерий мелкого калибра. Уменьшение параметров оценки делает MSS более точным и простым инструментом в клинической практике. Однако возникает вопрос: изменяется ли прогностическая ценность шкалы, учитывая внесенные поправки? Чувствительность и специфичность шкалы оценивалась с помощью построения

ROC-кривой. Анализ полученных данных показал, что AUC достоверно больше у MSS, чем SS (0,715 vs 0,591 p=0,003, ДИ 0,04-0,21).

На основании повторной оценки поражения коронарного русла с использованием модифицированной шкалы MSS пациенты были разделены на 2 группы. При анализе полученных данных за период наблюдения 47 месяцев по комбинированному показателю больших неблагоприятных сердечно-сосудистых событий отмечалась достоверная разница: в группе MSS< 33 регистрировалось меньше событий – 7 (16,67%) vs 17 (38,64%) 0,32 [0,13-0,85] p= 0,03. Такая разница обусловлена преимущественно за счет летальных исходов (0 (0%) vs 6 (13,64%) 0 [0 – 0,72] p=0,03). Пациенты, оказавшиеся в группе высокого риска, имеют распространенное поражение крупных эпикардиальных артерий. Достижение полной реваскуляризации эндоваскулярным методом в данной когорте не всегда представляется возможной, что увеличивает риски развития событий (сердечной смерти, инфарктов миокарда, повторных реваскуляризаций). Кроме того, реваскуляризация миокарда методом ЧКВ увеличивает длину стентированного участка, что коррелируют с рисками тромбозов и рестенозов [36, 93, 180, 181].

4.2. Обсуждение прогностической ценности шкалы SS II.

Анатомическая шкала SYNTAX score является важным инструментом для выбора оптимального метода реваскуляризации миокарда у пациентов с многососудистым поражением с вовлечением ствола левой коронарной артерии. Однако, недостатком шкалы является отсутствие клинических данных пациента. В рекомендациях по реваскуляризации миокарда указано, что окончательное решение необходимо принимать мультидисциплинарной командой, учитывая анатомические и клинические переменные [46]. Клинический SS, включающий в себя анатомическую шкалу SS в сочетании со шкалой ACEF, обладала большей прогностической ценностью, чем классический SS. [114, 115, 116, 132]. SYNTAX score II дополняет анатомическую шкалу SS за счет клинических факторов, которые изменяют пороговое значение классического SS для достижения равновесия по смертности между КШ и ЧКВ. Данная шкала построена на основе

шкалы ACEF с добавлением факторов риска, которые напрямую влияют на принятие решений между КШ и ЧКВ через эффекты взаимодействия (т.е. фактор риска, являющийся предиктором смертности у пациентов после ЧКВ по сравнению с КШ и наоборот). Например, анатомическая шкала SS помогает принять решение между ЧКВ и КШ, поскольку является более предсказуемой для клинических исходов у пациентов после коронарной ангиопластики и стентирования по сравнению с открытой хирургией, для которой она не является прогностической. Исходя из этого, более молодой возраст, женский пол и сниженная фракция выброса левого желудочка благоприятствовали КШ с точки зрения долгосрочного прогноза. Таким образом, чтобы долгосрочный риск смертности между двумя методами реваскуляризации был одинаковый у данных пациентов, потребуется низкий балл по шкале SS. Напротив, пожилой возраст, незащищенный ствол левой коронарной артерии или хроническая обструктивная болезнь легких благоприятствовали ЧКВ по сравнению с КШ, поэтому у данной когорты пациентов потребуется более высокий анатомический балл SS, чтобы получить аналогичные риски смертности между двумя методами. Учитывая индивидуализированный подход в шкале SS II, включающий клинические переменные, было показано, что во всех тертилях анатомической шкалы SS существуют подгруппы, в которых ЧКВ и КШ показали преимущества в отношении смертности (рис. № 23). По данным исследования SYNTAX была разработана номограмма, которая позволила более точно спрогнозировать 4-летнюю смертность у пациентов в зависимости от выбора метода реваскуляризации, чтобы объективно помочь в принятии решения. Например, для пациента 60 лет, мужского пола, со значением SS I 30, поражением незащищенного СтЛКА, СКФ 50 мл/мин, ФВ ЛЖ 50% и ХОБЛ SS II для КШ составит 41 (прогнозируемая 4-летняя смертность 16,3%) и 33 балла для ЧКВ (прогнозируемая 4-летняя смертность 8,7%). Однако, у того же пациента без наличия ХОБЛ результат будет идентичным: SS II – 29, 4-летняя смертность 6,3%.

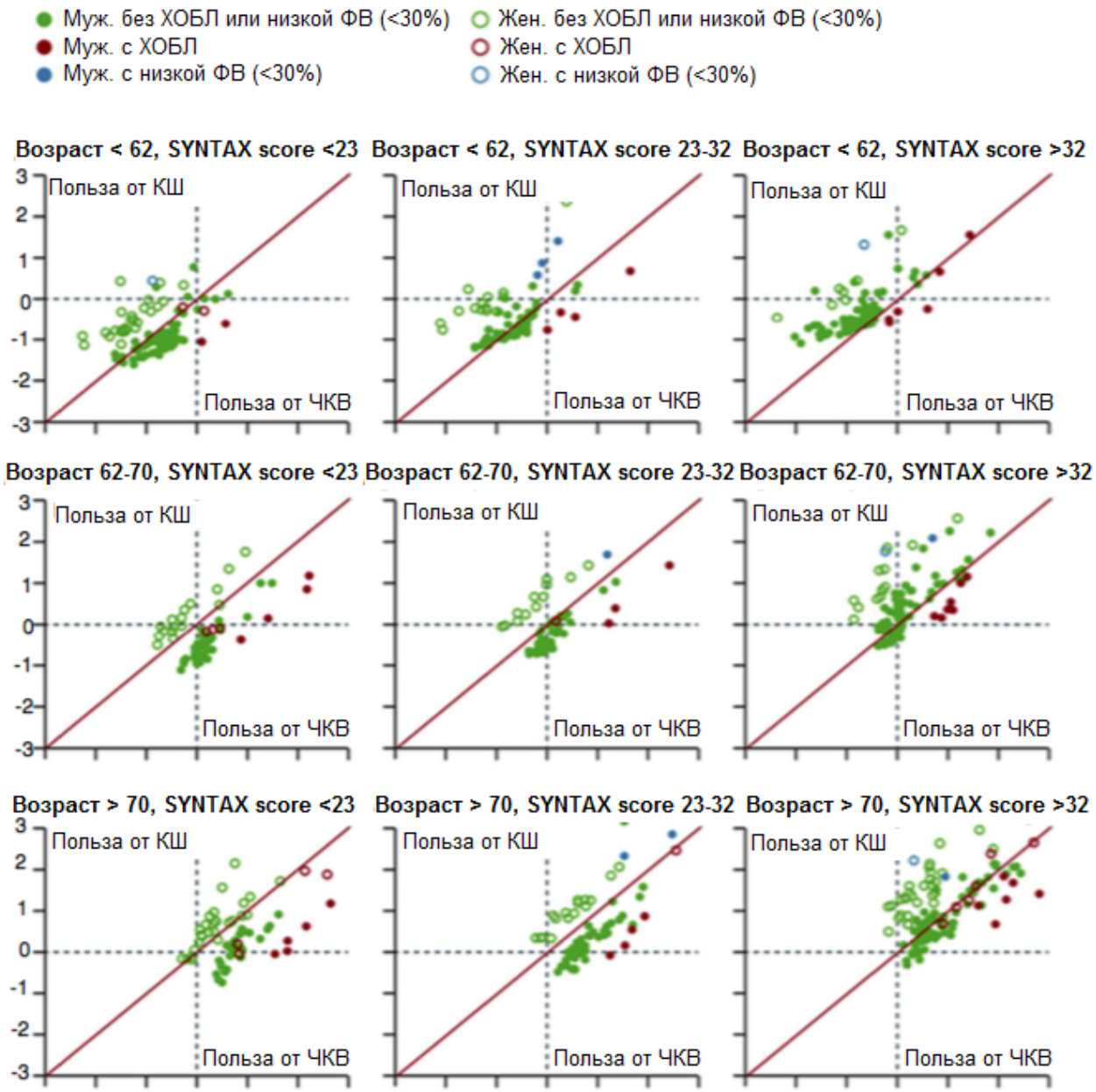

Рисунок № 23. Совокупное воздействие анатомической шкалы SS и других анатомических и клинических переменных на прогнозирование долгосрочной смертности у пациентов с поражением СтЛКА. Диагональная линия представляет идентичные прогнозы смертности при КШ и ЧКВ. Индивидуальные прогнозы, изображенные слева от диагональной линии, в пользу КШ, справа от линии – в пользу ЧКВ. Заимствовано из From Farooq V, van Klaveren D, Steyerberg EW, et al. Anatomical and clinical characteristics to guide decision making between coronary artery bypass surgery and percutaneous coronary intervention for individual patients: development and validation of SYNTAX score II. Lancet. 2013;381[9867]:639–650.

При изучении прогностической ценности в проведенном исследовании, результаты шкалы SS II были сопоставимы с MSS. В конечном итоге интеграция анатомической шкалы SYNTAX score с клиническими факторами с использованием шкалы SYNTAX Score II позволяет дополнительно идентифицировать пациентов, которым может быть полезен конкретный метод реваскуляризации миокарда.

4.3. Обсуждение влияния ХОКА в бассейне ОА/ПКА на отдаленные результаты ЧКВ.

Хроническая окклюзия коронарных артерий часто встречается в сочетании с многососудистым поражением. ЧКВ у пациентов с данным поражением остаются одним из технически сложных вмешательств. В исследовании SYNTAX распространенность ХОКА среди пациентов составила 23% [103]. Успешная реваскуляризация в бассейне окклюзированной артерии была намного выше в группе коронарного шунтирования (69%), чем при ЧКВ (49%). Наиболее частой причиной отсутствия достижения полной реваскуляризации в группе эндоваскулярного лечения являлось наличие окклюзии (отношение шансов: 2,46, 95% ДИ: 1,66–3,64; p <0,001) [118]. Как правило, у пациентов с более высокими значениями SS вероятность успеха реканализации была ниже. Процедуральный успех при реваскуляризации в бассейне ХОКА в исследовании SYNTAX составил <50%. Несмотря на усовершенствование технологий, инструментов и различных техник реканализации, одним из ведущих факторов успешности является опыт хирурга. В мировой литературе вероятность успеха реканализации ХОКА варьирует от 50% до 90%. Более свежие данные продемонстрировали, что с внедрением ретроградного подхода, результаты в Японии, Европе и США значительно улучшились до 85-90%.

В крупных рандомизированных исследованиях DECISION-CTO и EUROCTO сравнивалась оптимальная медикаментозная терапия с ЧКВ у пациентов с ХОКА. В исследовании DECISION-CTO были включены 834 пациента: 417 в группу ЧКВ и 398 в группу ОМТ. В течение среднего периода наблюдения 48 месяцев частота развития MACCE достоверно не различалась [81].

В исследование EUROCTO было включено 396 пациентов: 259 пациентов в группу ЧКВ и 137 – в группе ОМТ. У пациентов с многососудистым поражением коронарного русла рандомизация выполнялась после реваскуляризации миокарда в других бассейнах артерий, с сохранением ХОКА. За период наблюдения 12 месяцев в группе ЧКВ отмечалось улучшение качества жизни без достоверной статистической разницы по частоте MACCE по сравнению с ОМТ (6,7% против 5,2%, p=0,55) [51]. Через 3 года результаты по критериям безопасности в обоих группах были сопоставимы (5% в группе ЧКВ и 3,2% в группе ОМТ, p=0,32), однако частота MACCE в когорте после реканализации ХОКА была ниже (10,7% против 20,1%, p=0,19) [171].

Целью нашего исследования было изучить влияние ХОКА в бассейне ПКА/ОА на отдаленные результаты у пациентов с многососудистым поражением с вовлечением ствола ЛКА.

Полная реваскуляризация всех пораженных сегментов является оптимальной целью лечения у пациентов с многососудистым поражением коронарного русла. Несмотря на это убеждение, существуют противоречивые данные относительно того, превосходит ли она по прогнозам неполную реваскуляризацию [61,117]. ПР не всегда возможно достичь, ввиду сложности поражения коронарного русла. В различных исследованиях была предложена концепция рассмотрения НР миокарда, как рациональной стратегии лечения у пациентов с ХОКА и многососудистым поражением [55, 144]. В нашем исследовании пациенты были разделены на 2 группы: в первой группе пациентам была выполнена полная реваскуляризация миокарда с назначением ОМТ; во второй группе была выполнена неполная реваскуляризация миокарда с сохранением ХОКА в бассейне ПКА/ОА с назначением ОМТ. За средний период наблюдения 47 месяцев достоверных различий по MACCE и качеству жизни не отмечалось.

В мировой литературе описаны множества исследований пациентов с многососудистым поражением коронарных артерий с наличием хронической окклюзии, основывающихся на остаточном значении SS (rSS). В исследовании

Woo Jin Jang и др. сравнивались группы с наличием хронической окклюзии с остаточным значением SS >12 (n=150) и ≤12 (n=445). Полученные результаты показали, что в группе с rSS≤12 выживаемость оказалась выше, чем во второй группе и была сопоставима с когортой КШ [175]. Стоит отметить, что результаты оценки поражений ХОКА ПКА/ОА по шкале SS чаще всего варьируют в диапозоне от 8 до 12 баллов.

Таким образом, на основании отдаленных результатов за средний период наблюдения 47±26 месяцев, можно утверждать, что у пациентов с многососудистым поражением коронарного русла с хронической окклюзией ПКА или ОА реканализация в бассейне ХОКА не влияет на качество жизни и частоту событий MACCE.

ВЫВОДЫ

1. Модифицированная шкала SS обладает большей прогностической ценностью, чем классическая шкала SS у пациентов с многососудистым поражением с вовлечением СтЛКА и высоким SYNTAX score и является более простым и точным инструментом для оценки анатомической сложности поражения коронарных артерий в данной группе пациентов.
2. Сочетание анатомических и клинических переменных при стратификации риска с использованием шкалы SS II обладает сопоставимой со шкалой MSS прогностической ценностью и позволяет определить метод реваскуляризации, при которой будет выше прогнозируемая долгосрочная выживаемость.
3. Наличие у пациентов хронической окклюзии ОА или ПКА после ЧКВ по сравнению с полной реваскуляризацией не влияет на качество жизни и прогноз по данным 47±26-месячного наблюдения.
4. На основе полученных данных была выработана тактика лечения пациентов с ИБС и многососудистым поражением коронарного русла с вовлечением ствола ЛКА с высоким значением SS:
    1) оценить сложность анатомического поражения коронарных артерий с использованием модифицированной шкалы SS:
       а) пациентам с MSS менее 33 возможна реваскуляризация миокарда эндоваскулярным методом;
       б) для выбора оптимального метода реваскуляризации у пациентов с MSS ≥ 33 следует руководствоваться результатами шкалы SS II;
    2) остаточная окклюзия в бассейне ПКА ил ОА не влияет на отдаленный результат.

ПРАКТИЧЕСКИЕ РЕКОМЕНДАЦИИ

1. В клинической практике у пациентов с многососудистым поражением коронарного русла и вовлечением СтЛКА с высоким значением SS целесообразно использовать модифицированную шкалу SS для оценки анатомической сложности поражения коронарного русла.
2. Реваскуляризация миокарда левого желудочка эндоваскулярным методом возможна у пациентов с MSS < 33.
3. Выбор оптимального метода реваскуляризации у пациентов с многососудистым поражением коронарного русла с вовлечением ствола ЛКА с MSS ≥33 следует проводить с использованием шкалы SYNTAX score II.
4. У пациентов с многососудистым поражением с вовлечением СтЛКА следует стремиться достичь полной реваскуляризации, однако наличие хронической окклюзии в бассейне ПКА/ОА не ухудшает отдаленный (4-летний) результат.
5. Схематическое изображение выбора тактики лечения пациентов с многососудистым поражением коронарного русла с вовлечением ствола ЛКА и высоким значением SS (рис. № 24).

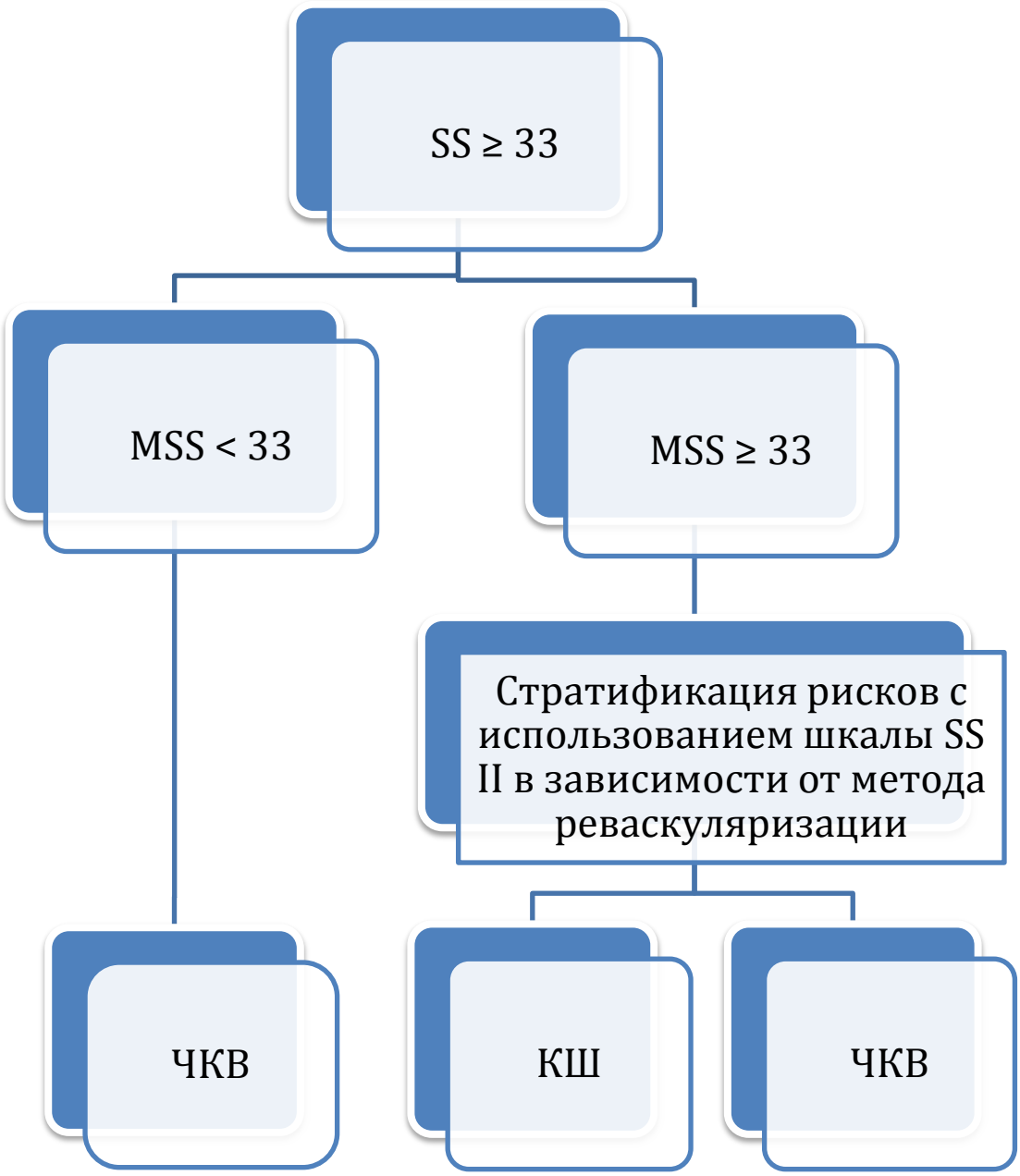

Рисунок № 24. Выбор тактики лечения у пациентов с многососудистым поражением коронарного русла с вовлечением СтЛКА и высоким значением SS.

СПИСОК ЛИТЕРАТУРЫ

1. Абугов С. А. Сравнение медикаментозной и эндоваскулярной тактики лечения больных ишемической болезнью сердца с хроническими окклюзиями / С. А. Абугов, Ю. М. Саакян, М. В. Пурецкий, Р. С. Поляков, А. А. Пиркова, А. В. Болтенков, С. М. Наумов, Г. В. Марданян // Кардиология и сердечно-сосудистая хирургия, 2013. Т. 6. № 3. С. 4-9.
2. Абугов С. А. Эволюция клинико-анатомических шкал, основанных на исследовании SYNTAX / С. А. Абугов, Р. С. Поляков, Ю. М. Саакян, М. В. Пурецкий, Г. В. Марданян, А. А. Пиркова, А. В. Кудринский, Э. Л. Вартанян, М. А. Седгарян, В. И. Сафарян // Эндоваскулярная хирургия 2019. Т 6. № 3. С. 179-188.
3. Алекян Б. Г. Роль шкалы SYNTAX score II в принятии решений «сердечной командой» о методе лечения пациентов со сложными поражениями коронарных артерий. Обзор литературы. / Б. Г. Алекян, Н. Г. Карапетян, В. В. Кравченко, А. Ш. Ревишвили // Кардиологический вестник, 2019. Т. 14. № 3. С. 17-25.
4. Алекян Б. Г. Эффективность использования шкалы риска SYNTAX SCORE II при выборе стратегии реваскуляризации миокарда у пациентов с трехсосудистым поражением венечных артерий и ствола левой коронарной артерии / Б. Г. Алекян, Н. Г. Карапетян, Д. О. Кишмирян, А. Ш. Ревишвили // Эндоваскулярная хирургия, 2020 г. Т 7. № 4. С. 334-344.
5. Арутюнян Г. К. Отдаленные результаты стентирования незащищенного ствола левой коронарной артерии у пациентов со стабильной формой ишемической болезни сердца с использованием различных типов стентов с антипролиферативным покрытием / Г. К. Арутюнян, Н. С. Жукова, Е. В. Меркулов, С. И. Проваторов, А. С. Терещенко, Д. В. Огнерубов, П. Г. Емельянов, Д. Н. Нозадзе, А. Н. Самко // Кардиологический Вестник, 2019. Т. 14. № 1. С. 33-39.
6. Бадоян А. Г. Предикторы улучшения качества жизни пациентов с хроническими окклюзиями коронарных артерий в зависимости от тактики

ведения / А. Г. Бадоян, О. В. Крестьянинов, Д. А. Хелимский, Р. У. Ибрагимов, Р. А. Найденов // Комплексные проблемы сердечно-сосудистых заболеваний, 2021. Т. 10. № 2. С. 72-83.

7. Григорьев, В. С. Анатомическая шкала оценки риска SYNTAX Score – инструмент определения тяжести поражения коронарного русла и прогнозирования исходов эндоваскулярных вмешательств / В. С. Григорьев, К. В. Петросян, А. В. Абросимов // Креативная кардиология 2019. Т. 13. № 2. С. 159-172.
8. Созыкин А. В. Поражение ствола левой коронарной артерии при стабильной ишемической болезни сердца: возможности оптической когерентной томографии в выборе врачебной тактики и оптимизации интервенционного лечения / А. В. Созыкин, А. Э. Никитин, В. А. Шлыков, Н. А. Новикова, И. В. Кузьмина, В. Г. Эртман, Я. А. Наумов, О. П. Шевченко // Эндоваскулярная хирургия, 2018. Т 5. № 4. С. 402-409.
9. Столяров Д. П. Госпитальные результаты стентирования ствола левой коронарной артерии у пациентов с высоким SYNTAX score в одноцентровом исследовании Федерального центра сердечно-сосудистой хирургии (Красноярск) / Д. П. Столяров, Е. В. Сахнов, А. В. Мельников, Е. М. Товбис, И. Н. Плиговка, Д. М. Глушаков, С. Б. Ломанова, Д. Б. Дробот, В. А. Сакович // Сибирское медицинское обозрение, 2019. № 3. С. 57-63.
10. Столяров Д. П. Отдаленные (12 месяцев) результаты стентирования ствола ЛКА у пациентов с высоким SYNTAX SCORE в ФЦ ССХ (Красноярск) / Д. П. Столяров, Е. В. Сахнов, А. В. Мельников, И. Н. Плиговка, Е. В. Комарова, Е. М. Товбис, В. А. Сакович // Комплексные проблемы сердечно-сосудистых заболеваний, 2019. Т. 8. № 1. С. 30-41.
11. Abdallah MS, Wang K, Magnuson EA, et al. Quality of life after surgery or DES in patients with 3-vessel or left main disease // J Am Coll Cardiol. 2017;69:2039–2050.

12. Ahn JM, Roh JH, Kim YH, et al. Randomized trial of stents versus bypass surgery for left main coronary artery disease: 5-year outcomes of the PRECOMBAT study // J Am Coll Cardiol. 2015;65:2198–2206.
13. Alazzoni A, Al-Saleh A, Jolly SS. Everolimus-eluting versus paclitaxel-eluting stents in percutaneous coronary intervention: meta-analysis of randomized trials // Thrombosis. 2012;2012:126369.
14. Alfredo E. Rodriguez, Carlos Fernandez-Pereira, Juan Mieres, et al. Modifying angiographic syntax score according to PCI strategy: lessons learnt from ERACI IV Study // Cardiovascular Revascularization Medicine, 2015. V. 16. I. 7. P. 418-420.
15. Allocco DJ, Joshi AA, Dawkins KD. Everolimus-eluting stents: update on current clinical studies // Med Devices (Auckland). 2011;4:91–8.
16. Authors/Task Force members. 2014 ESC/EACTS guidelines on myocardial revascularization: the Task Force on Myocardial Revascularization of the European Society of Cardiology (ESC) and the European Association for Cardio-Thoracic Surgery (EACTS)Developed with the special contribution of the European Association of Percutaneous Cardiovascular Interventions (EAPCI) // Eur Heart J. 2014;35:2541–2619.
17. Bangalore S, Kumar S, Fusaro M, et al. Short- and long-term outcomes with drug-eluting and bare-metal coronary stents: a mixed-treatment comparison analysis of 117 762 patient-years of follow-up from randomized trials // Circulation. 2012;125:2873–2891.
18. Baron SJ, Chinnakondepalli K, Magnuson EA, et al. Quality-of-life after everolimus-eluting stents or bypass surgery for left-main disease: results from the EXCEL trial // J Am Coll Cardiol. 2017;70:3113–3122.
19. Belardi JA, Albertal M. Integrity coronary stent: a very limber bare-metal stent // Catheter Cardiovasc Interv. 2011;78(6):909.
20. Boden WE, O'Rourke RA, Teo KK, et al. Optimal medical therapy with or without PCI for stable coronary disease // N Engl J Med. 2007;356:1503–1516.

21. Bonaa KH, Mannsverk J, Wiseth R, Aaberge L, Myreng Y, Nygard O, et al. Drug-eluting or bare-metal stents for coronary artery disease // N Engl J Med. 2016;375:2602.
22. Booth J, Clayton T, Pepper J, et al. Randomized, controlled trial of coronary artery bypass surgery versus percutaneous coronary intervention in patients with multivessel coronary artery disease: six-year follow-up from the Stent or Surgery Trial (SoS) // Circulation. 2008;118:381–388.
23. Bruschke AV, Proudfit WL, Sones FM., Jr Progress study of 590 consecutive nonsurgical cases of coronary disease followed 5–9 years. II. Ventriculographic and other correlations // Circulation. 1973;47:1154–1163.
24. Burke SE, Kuntz RE, Schwartz LB. Zotarolimus (ABT-578) eluting stents // Adv Drug Deliv Rev. 2006;58 (3):437–46.
25. Buszman PE, Buszman PP, Banasiewicz-Szkrobka I, et al. Left main stenting in comparison with surgical revascularization: 10-year outcomes of the (Left Main Coronary Artery Stenting) LE MANS Trial // JACC Cardiovasc Interv. 2016;9:318–327.
26. Cameron A, Davis KB, Green G, Schaff HV. Coronary bypass surgery with internal-thoracic-artery grafts--effects on survival over a 15-year period // N Engl J Med. 1996;334:216–220.
27. Capodanno D, Stone GW, Morice MC, Bass TA, Tamburino C. Percutaneous coronary intervention versus coronary artery bypass graft surgery in left main coronary artery disease: a meta-analysis of randomized clinical data // J Am Coll Cardiol. 2011;58:1426–1432.
28. Chang TI, Shilane D, Kazi DS, Montez-Rath ME, Hlatky MA, Winkelmayer WC. Multivessel coronary artery bypass grafting versus percutaneous coronary intervention in ESRD // J Am Soc Nephrol. 2012;23:2042–2049.
29. Chen SL, Xu B, Han YL, et al. Clinical outcome after DK crush versus culotte stenting of distal left main bifurcation lesions: the 3-year follow-up results of the DKCRUSH-III study // JACC Cardiovasc Interv. 2015;8:1335–1342.

30. Chen SL, Xu B, Han YL, et al. Comparison of double kissing crush versus Culotte stenting for unprotected distal left main bifurcation lesions: results from a multicenter, randomized, prospective DKCRUSH-III study // J Am Coll Cardiol. 2013;61:1482–1488.
31. Chen SL, Zhang JJ, Han Y, et al. Double kissing crush versus provisional stenting for left main distal bifurcation lesions: DKCRUSH-V randomized trial // J Am Coll Cardiol. 2017;70:2605–2617.
32. Claessen BE, Beijk MA, Legrand V, Ruzyllo W, Manari A, Varenne O, et al. Two-year clinical, angiographic, and intravascular ultrasound follow-up of the XIENCE V everolimus-eluting stent in the treatment of patients with de novo native coronary artery lesions: the SPIRIT II trial // Circ Cardiovasc Interv. 2009;2(4):339–47.
33. Cohen DJ, Osnabrugge RL, Magnuson EA, et al. Cost-effectiveness of percutaneous coronary intervention with drug-eluting stents versus bypass surgery for patients with 3-vessel or left main coronary artery disease: final results from the Synergy Between Percutaneous Coronary Intervention With TAXUS and Cardiac Surgery (SYNTAX) trial // Circulation. 2014;130:1146–1157.
34. Cole OJ, Shehata M, Rigg KM. E ect of SDZ RAD on transplant arteriosclerosis in the rat aortic model // Transplant Proc. 1998;30(5):2200–3.
35. Colombo A, Drzewiecki J, Banning A, Grube E, Hauptmann K, Silber S, et al. Randomized study to assess the effectiveness of slow- and moderate-release polymer- based paclitaxel-eluting stents for coronary artery lesions // Circulation. 2003;108(7):788–94.
36. Dario Buccheri, Davide Piraino, Giuseppe Andolina, Bernardo Cortese. Understanding and managing in-stent restenosis: a review of clinical data, from pathogenesis to treatment // J Thorac Dis. 2016 Oct; 8(10): E1150–E1162. doi: 10.21037/jtd.2016.10.93

37. De Bruyne B, Pijls NH, Kalesan B, et al. Fractional flow reserve-guided PCI versus medical therapy in stable coronary disease // N Engl J Med. 2012;367:991–1001.
38. de Waha A, Dibra A, Byrne RA, Ndrepepa G, Mehilli J, Fusaro M, et al. Everolimus-eluting versus sirolimus-eluting stents: a meta-analysis of randomized trials // Circ Cardiovasc Interv. 2011;4(4):371–7.
39. Di Santo P, Simard T, Ramirez FD, Pourdjabbar A, Harnett DT, Singh K, et al. Does stent strut design impact clinical outcomes: comparative safety and efficacy of Endeavor Resolute versus Resolute integrity zotarolimus-eluting stents // Clin Invest Med. 2015;38(5): E296–304.
40. Dumont FJ, Su Q. Mechanism of action of the immunosuppressant rapamycin // Life Sci. 1995;58(5):373–95.
41. Fajadet J, Wijns W, Laarman GJ, Kuck KH, Ormiston J, Munzel T, et al. Randomized, double-blind, multicenter study of the Endeavor zotarolimus-eluting phosphorylcholine-encapsulated stent for treatment of native coronary artery lesions. Clinical and angiographic results of the ENDEAVOR II trial // Minerva Cardioangiol. 2007;55(1):1–18.
42. Farb A, Boam AB. Stent thrombosis Redux — the FDA perspective // N Engl J Med. 2007;356(10):984–7.
43. Farkouh ME, Domanski M, Sleeper LA, et al. Strategies for multivessel revascularization in patients with diabetes // N Engl J Med. 2012;367:2375–2384.
44. Fischman DL, Leon MB, Baim DS, Schatz RA, Savage MP, Penn I, et al. A randomized comparison of coronary-stent placement and balloon angioplasty in the treatment of coronary artery disease. Stent restenosis study investigators // N Engl J Med. 1994;331(8): 496–501.
45. Fitzgibbon GM, Kafka HP, Leach AJ, Keon WJ, Hooper GD, Burton JR. Coronary bypass graft fate and patient outcome: angiographic follow-up of 5,065 grafts related to survival and reoperation in 1,388 patients during 25 years // J Am Coll Cardiol. 1996;28:616–626.

46. Franz-Josef Neumann, Miguel Sousa-Uva, Anders Ahlsson, et al. 2018 ESC/EACTS Guidelines on myocardial revascularization // European Heart Journal. 2019 40 (2): 87-165.
47. Gallo R, Padurean A, Jayaraman T, Marx S, Roque M, Adelman S, et al. Inhibition of intimal thickening after balloon angioplasty in porcine coronary arteries by targeting regulators of the cell cycle // Circulation. 1999;99(16):2164–70.
48. Gansera B, Schmidtler F, Angelis I, Kiask T, Kemkes BM, Botzenhardt F. Patency of internal thoracic artery compared to vein grafts - postoperative angiographic findings in 1189 symptomatic patients in 12 years // Thorac Cardiovasc Surg. 2007;55:412–417.
49. Garg S, Serruys PW, Miquel-Hebert K. Four-year clinical follow-up of the XIENCE V everolimus-eluting coronary stent system in the treatment of patients with de novo coronary artery lesions: the SPIRIT II trial // Catheter Cardiovasc Interv. 2011;77(7):1012–7.
50. Garg S, Serruys PW. Coronary stents current status // J Am Coll Cardiol. 2010;56(10s1):S1–S42.
51. Gerald S Werner, Victoria Martin-Yuste, et. al. A randomized multicentre trial to compare revascularization with optimal medical therapy for the treatment of chronic total coronary occlusions // European Heart Journal, 2018 39 (26); 2484-2493.
52. Giacoppo D, Colleran R, Cassese S, et al. Percutaneous coronary intervention vs coronary artery bypass grafting in patients with left main coronary artery stenosis: a systematic review and meta-analysis // JAMA Cardiol. 2017;2:1079–1088.
53. Goetz RH, Rohman M, Haller JD, Dee R, Rosenak SS. Internal mammary-coronary artery anastomosis. A nonsuture method employing tantalum rings // J Thorac Cardiovasc Surg. 1961;41:378–386.

54. Goldman S, Sethi GK, Holman W, et al. Radial artery grafts vs saphenous vein grafts in coronary artery bypass surgery: a randomized trial // JAMA. 2011;305:167–174.
55. Gossl M, Faxon DP, Bell MR, Holmes DR, Gersh BJ. Complete versus incomplete revascularization with coronary artery bypass graft or percutaneous intervention in stable coronary artery disease // Circ Cardiovasc Interv. 2012;5:597-604.
56. Graham MM, Ghali WA, Faris PD, Galbraith PD, Norris CM, Knudtson ML. Survival after coronary revascularization in the elderly // Circulation. 2002;105:2378–2384.
57. Grube E, Dawkins KD, Guagliumi G, Banning AP, Zmudka K, Colombo A, et al. TAXUS VI 2-year follow-up: randomized comparison of polymer-based paclitaxel-eluting with bare metal stents for treatment of long, complex lesions // Eur Heart J. 2007;28(21):2578–82.
58. Grube E, Silber S, Hauptmann KE, Buellesfeld L, Mueller R, Lim V, et al. Two-year-plus follow-up of a paclitaxel−eluting stent in de novo coronary narrowings (TAXUS I) // Am J Cardiol. 2005;96(1):79–82.
59. Grube E, Silber S, Hauptmann KE, Mueller R, Buellesfeld L, Gerckens U, et al. Six- and twelve-month results from a randomized, double-blind trial on a slow-release paclitaxel-eluting stent for de novo coronary lesions - TAXUS I // Circulation. 2003;107(1):38–42.
60. Gruentzig A. Results from coronary angioplasty and implications for the future // Am Heart J. 1982;103:779–783.
61. Hannan EL, Wu C, Walford G, Holmes DR, Jones RH, Sharma S, King SB 3rd. Incomplete revascularization in the era of drug-eluting stents: impact on adverse outcomes // JACC Cardiovasc Interv. 2009;2:17-25
62. Head SJ, Davierwala PM, Serruys PW, et al. Coronary artery bypass grafting vs. percutaneous coronary intervention for patients with three-vessel disease: final five-year follow-up of the SYNTAX trial // Eur Heart J. 2014;35:2821–2830.

63. Hemmelgarn BR, Southern D, Culleton BF, Mitchell LB, Knudtson ML, Ghali WA. Survival after coronary revascularization among patients with kidney disease // Circulation. 2004;110:1890–1895.
64. Hibbert B, O’Brien ER. Coronary stent fracture // CMAJ. 2011;183(11):E756.
65. Hueb W, Lopes N, Gersh BJ, et al. Ten-year follow-up survival of the Medicine, Angioplasty, or Surgery Study (MASS II): a randomized controlled clinical trial of 3 therapeutic strategies for multivessel coronary artery disease // Circulation. 2010;122:949–957.
66. Hueb W, Lopes NH, Gersh BJ, et al. Five-year follow-up of the Medicine, Angioplasty, or Surgery Study (MASS II): a randomized controlled clinical trial of 3 therapeutic strategies for multivessel coronary artery disease // Circulation. 2007;115:1082–1089.
67. Iqbal J, Gunn J, Serruys PW. Coronary stents: historical development, current status and future directions // Br Med Bull. 2013;106:193–211.
68. Jensen LO, Thayssen P, Maeng M, Christiansen EH, Ravkilde J, Hansen KN, et al. Three-year outcomes after revascularization with Everolimus- and Sirolimus-eluting stents from the SORT OUT IV trial // J Am Coll Cardiol Intv. 2014;7(8):840–8.
69. Jordan MA, Toso RJ, Thrower D, Wilson L. Mechanism of mitotic block and inhibition of cell proliferation by taxol at low concentrations // Proc Natl Acad Sci U S A. 1993;90(20):9552–6.
70. Kaiser GC, Davis KB, Fisher LD, et al. Survival following coronary artery bypass grafting in patients with severe angina pectoris (CASS). An observational study // J Thorac Cardiovasc Surg. 1985;89:513–524.
71. Kandzari DE, Leon MB, Popma JJ, Fitzgerald PJ, O'Shaughnessy C, Ball MW, et al. Comparison of zotarolimus-eluting and sirolimus-eluting stents in patients with native coronary artery disease: a randomized controlled trial // J Am Coll Cardiol. 2006;48(12):2440–7.
72. Kandzari DE, Mauri L, Popma JJ, Turco MA, Gurbel PA, Fitzgerald PJ, et al. Late-term clinical outcomes with zotarolimus- and sirolimus-eluting stents. 5-

year follow-up of the ENDEAVOR III (a randomized controlled trial of the Medtronic Endeavor drug [ABT-578] eluting coronary stent system versus the cypher Sirolimus- eluting coronary stent system in de novo native coronary artery lesions) // JACC Cardiovasc Interv. 2011;4(5):543–50.

73. Kandzari DE. Development and performance of the zotarolimus-eluting Endeavor® coronary stent // Expert Rev Med Devices. 2010;7(4):449–59.
74. Kappetein AP, Head SJ, Morice MC, et al. Treatment of complex coronary artery disease in patients with diabetes: 5-year results comparing outcomes of bypass surgery and percutaneous coronary intervention in the SYNTAX trial // Eur J Cardiothorac Surg. 2013;43:1006–1013.
75. Kapur A, Hall RJ, Malik IS, et al. Randomized comparison of percutaneous coronary intervention with coronary artery bypass grafting in diabetic patients. 1-year results of the CARDia (Coronary Artery Revascularization in Diabetes) trial // J Am Coll Cardiol. 2010;55:432–440.
76. Kastrati A, Dibra A, Eberle S, et al. Sirolimus-eluting stents vs paclitaxel-eluting stents in patients with coronary artery disease: meta-analysis of randomized trials // JAMA. 2005;294(7):819–25.
77. Kastrati A, Mehilli J, Pache J, Kaiser C, Valgimigli M, Kel- bæk H, et al. Analysis of 14 trials comparing Sirolimus- eluting stents with bare-metal stents // N Engl J Med. 2007;356(10):1030–9.
78. Kereiakes DJ, Cox DA, Hermiller JB, Midei MG, Bachinsky WB, Nukta ED, et al. Usefulness of a cobalt chromium coronary stent alloy // Am J Cardiol. 2003;92(4):463–6.
79. Kim HJ, Kim JB, Jung SH, Choo SJ, Lee JW, Chung CH. Coronary artery bypass grafting in patients with severe chronic kidney disease: a propensity score-weighted analysis on the impact of on-pump versus off-pump strategies // Eur J Cardiothorac Surg. 2017;52:937–944.
80. Kukreja N, Onuma Y, Serruys PW. Xience V everolimus- eluting coronary stent // Expert Rev Med Devices. 2009;6(3):219–29.

81. Lee SW, Lee PH, Ahn JM, Park DW, Yun SC, Han S, Kang H, Kang SJ, Kim YH, Lee CW, et al. Randomized trial evaluating percutaneous coronary intervention for the treatment of chronic total occlusion // Circulation. 2019; 139:1674–1683.
82. Leon MB, Mauri L, Popma JJ, Cutlip DE, Nikolsky E, O'Shaughnessy C, et al. A randomized comparison of the Endeavor zotarolimus-eluting stent versus the TAXUS paclitaxel-eluting stent in de novo native coro- nary lesions 12-month outcomes from the ENDEAVOR IV trial // J Am Coll Cardiol. 2010;55(6):543–554.
83. Levine GN, Bates ER, Blankenship JC, et al. 2011 ACCF/AHA/SCAI guideline for percutaneous coronary intervention: a report of the American College of Cardiology Foundation/American Heart Association Task Force on Practice Guidelines and the Society for Cardiovascular Angiography and Interventions // Circulation. 2011;124:e574–e651.
84. Liuzzo JP, Ambrose JA, Coppola JT. Sirolimus- and taxol-eluting stents differ towards intimal hyperplasia and re-endothelialization // J Invasive Cardiol. 2005;17(9):497–502.
85. Lu R, Tang F, Zhang Y, et al. Comparison of drug-eluting and bare metal stents in patients with chronic kidney disease: an updated systematic review and meta-analysis // J Am Heart Assoc. 2016;5:e003990.
86. Luscher TF, Ste el J, Eberli FR, Joner M, Nakazawa G, Tanner FC, et al. Drug-eluting stent and coronary thrombosis: biological mechanisms and clinical implications // Circulation. 2007;115(8):1051–8.
87. Mäkikallio T, Holm NR, Lindsay M, et al. Percutaneous coronary angioplasty versus coronary artery bypass grafting in treatment of unprotected left main stenosis (NOBLE): a prospective, randomised, open-label, non-inferiority trial // Lancet. 2016;388:2743–2752.
88. McKellar SH, Brown ML, Frye RL, Schaff HV, Sundt TM., 3rd Comparison of coronary revascularization procedures in octogenarians: a systematic review and meta-analysis // Nat Clin Pract Cardiovasc Med. 2008;5:738–746.

89. Menown IB, Noad R, Garcia EJ, Meredith I. The platinum chromium element stent platform: from alloy, to design, to clinical practice // Adv Ther. 2010;27(3): 129–41.

90. Meredith IT, Ormiston J, Whitbourn R, Kay IP, Muller D, Bonan R, et al. First-in-human study of the Endeavor ABT-578-eluting phosphorylcholine-encapsulated stent system in de novo native coronary artery lesions: Endeavor I trial // EuroIntervention. 2005;1(2):157–64.

91. Meredith IT, Worthley S, Whitbourn R, Walters D, Popma J, Cutlip D, et al. The next-generation Endeavor Resolute stent: 4-month clinical and angiographic results from the Endeavor Resolute first-in-man trial // EuroIntervention. 2007;3(1):50–3.

92. Meredith IT, Worthley SG, Whitbourn R, Walters D, McClean D, Ormiston J, et al. Long-term clinical out- comes with the next-generation Resolute stent system: a report of the two-year follow-up from the RESOLUTE clinical trial // EuroIntervention. 2010;5(6):692–7.

93. Moreno R, Fernandez C, Hernandez R, Alfonso F, Angiolillo DJ, Sabate M, Escaned J, Banuelos C, Fernandez- Ortiz A, Macaya C. Drug-eluting stent thrombosis: results from a pooled analysis including 10 randomized studies // J Am Coll Cardiol. 2005;45:954-9.

94. Morice MC, Serruys PW, Barragan P, Bode C, Van Es G-A, Stoll H-P, et al. Long-term clinical outcomes with Sirolimus-eluting coronary stents: five-year results of the RAVEL trial // J Am Coll Cardiol. 2007;50(14): 1299–304.

95. Morice MC, Serruys PW, Kappetein AP, et al. Five-year outcomes in patients with left main disease treated with either percutaneous coronary intervention or coronary artery bypass grafting in the synergy between percutaneous coronary intervention with taxus and cardiac surgery trial // Circulation. 2014;129:2388–2394.

96. Morice MC, Serruys PW, Kappetein AP, et al. Outcomes in patients with de novo left main disease treated with either percutaneous coronary intervention using

paclitaxel-eluting stents or coronary artery bypass graft treatment in the Synergy Between Percutaneous Coronary Intervention with TAXUS and Cardiac Surgery (SYNTAX) trial // Circulation. 2010;121:2645–2653.

97. Morice MC, Serruys PW, Sousa JE, Fajadet J, Ban Hayashi E, Perin M, et al. A randomized comparison of a Sirolimus-eluting stent with a standard stent for coronary revascularization // N Engl J Med. 2002;346(23):1773–80.

98. Moses JW, Leon MB, Popma JJ, Fitzgerald PJ, Holmes DR, O'Shaughnessy C, et al. Sirolimus-eluting stents versus standard stents in patients with stenosis in a native coronary artery // N Engl J Med. 2003;349(14):1315–23.

99. Navarese EP, Kowalewski M, Kandzari D, et al. First-generation versus second-generation drug-eluting stents in current clinical practice: updated evidence from a comprehensive meta-analysis of randomised clinical trials comprising 31 379 patients // Open Heart. 2014;1:e000064.

100. Ogita M, Miyauchi K, Kurata T, Yokoyama K, Dohi T, Tuboi S, et al. Clinical impact of angiographic restenosis after bare-metal stent implantation on long-term outcomes in patients with coronary artery disease // Circ J. 2011;75(11):2566–72.

101. Ormiston JA, Webber B, Webster MW. Stent longitudinal integrity bench insights into a clinical problem // JACC Cardiovasc Interv. 2011;4(12):1310–7.

102. Osnabrugge RL, Magnuson EA, Serruys PW, et al. Cost-effectiveness of percutaneous coronary intervention versus bypass surgery from a Dutch perspective // Heart. 2015;101:1980–1988.

103. P.W. Serruys, M.C. Morice, A.P. Kappetein, et al., for the SYNTAX Investigators Percutaneous coronary intervention versus coronary-artery bypass grafting for severe coronary artery disease // N Engl J Med, 360 (2009), pp. 961-972

104. Park KW, Chae I-H, Lim D-S, Han K-R, Yang H-M, Lee H-Y, et al. Everolimus-eluting versus sirolimus-eluting stents in patients undergoing percutaneous coronary intervention the EXCELLENT (efficacy of Xience/

Promus versus cypher to reduce late loss after stenting) randomized trial // J Am Coll Cardiol. 2011;58(18): 1844–54.

105. Park SJ, Kim YH, Park DW, et al. Randomized trial of stents versus bypass surgery for left main coronary artery disease // N Engl J Med. 2011;364:1718–1727.

106. Patel MR, Calhoon JH, Dehmer GJ, et al. ACC/AATS/AHA/ASE/ASNC/SCAI/SCCT/STS 2016 appropriate use criteria for coronary revascularization in patients with acute coronary syndromes: a report of the American College of Cardiology Appropriate Use Criteria Task Force, American Association for Thoracic Surgery, American Heart Association, American Society of Echocardiography, American Society of Nuclear Cardiology, Society for Cardiovascular Angiography and Interventions, Society of Cardiovascular Computed Tomography, and the Society of Thoracic Surgeons // J Nucl Cardiol. 2017;24:439–463.

107. Piccolo R, Stefanini GG, Franzone A, Spitzer E, Blöch- linger S, Heg D, et al. Safety and efficacy of resolute zotarolimus-eluting stents compared with everolimus- eluting stents: a meta-analysis // Circ Cardiovasc Interv. 2015;8:27-3427. DOI: 10.1161/CIRCINTERVEN- TIONS.114.002223

108. Pourdjabbar A, Hibbert B, Simard T, Ma X, O’ Brien ER. Pathogenesis of Neointima formation following vascular injury // Cardiovasc Haematol Disord Drug Targets (Formerly Current Drug Targets). 2011;11(1):30–9.

109. Puel J, Joffre F, Rousseau H, Guermonprez JL, Lancelin B, Morice MC, et al. Self-expanding coronary endoprosthesis in the prevention of restenosis following transluminal angioplasty. Preliminary clinical study // Arch Mal Coeur Vaiss. 1987;80(8):1311–2.

110. Puskas JD, Halkos ME, DeRose JJ, et al. Hybrid coronary revascularization for the treatment of multivessel coronary artery disease: a multicenter observational study // J Am Coll Cardiol. 2016;68:356–365.

111. Räber L, Wohlwend L, Wigger M, Togni M, Wandel S, Wenaweser P, et al. Results of the Sirolimus-eluting versus paclitaxel-eluting stents for coronary revascularization LATE trial // Circulation. 2011;123(24): 2819–28.

112. Ragosta M, Dee S, Sarembock IJ, Lipson LC, Gimple LW, Powers ER. Prevalence of unfavorable angiographic characteristics for percutaneous intervention in patients with unprotected left main coronary artery disease // Catheter Cardiovasc Interv. 2006;68:357–362.

113. Ramanathan KB, Weiman DS, Sacks J, et al. Percutaneous intervention versus coronary bypass surgery for patients older than 70 years of age with high-risk unstable angina // Ann Thorac Surg. 2005;80:1340–1346.

114. Ranucci M, Castelvecchio S, Conte M, et al. The easier, the better: age, creatinine, ejection fraction score for operative mortality risk stratification in a series of 29,659 patients undergoing elective cardiac surgery // J Thorac Cardiovasc Surg. 2011;142:581–586.

115. Ranucci M, Castelvecchio S, Menicanti L, et al. Risk of assessing mortality risk in elective cardiac operations: age, creatinine, ejection fraction, and the law of parsimony // Circulation. 2009;119:3053–3061.

116. Ranucci M, Castelvecchio S. The ACEF score one year after: a skeleton waiting for muscles, skin, and internal organs // EuroIntervention. 2010;6:549–553.

117. Rosner GF, Kirtane AJ, Genereux P, Lansky AJ, Cristea E, Gersh BJ, Weisz G, Parise H, Fahy M, Mehran R, Stone GW. Impact of the presence and extent of incomplete angiographic revascularization after percutaneous coronary intervention in acute coronary syndromes: the Acute Catheterization and Urgent Intervention Triage Strategy (ACUITY) trial // Circulation. 2012;125: 2613-20.

118. S.J. Head, M.J. Mack, D.R. Holmes, et al. Incidence, predictors and outcomes of incomplete revascularization after percutaneous coronary intervention and coronary artery bypass grafting: a subgroup analysis of 3-year SYNTAX data // Eur J Cardiothorac Surg, 41 (2012), pp. 535-541

119. Sardar P, Kundu A, Bischoff M, et al. Hybrid coronary revascularization versus coronary artery bypass grafting in patients with multivessel coronary artery disease: a meta-analysis // Catheter Cardiovasc Interv. 2018;91:203–212.

120. Sarno G, Garg S, Onuma Y, et al. Impact of completeness of revascularization on the five-year outcome in percutaneous coronary intervention and coronary artery bypass graft patients (from the ARTS-II study) // Am J Cardiol. 2010;106:1369–1375.

121. Schampaert E, Cohen EA, Schlüter M, Reeves F, Traboulsi M, Title LM, et al. The Canadian study of the sirolimus-eluting stent in the treatment of patients with long de novo lesions in small native coronary arteries (C-SIRIUS) // J Am Coll Cardiol. 2004;43(6): 1110–5.

122. Schampaert E, Moses JW, Schofer J, Schlüter M, Gershlick AH, Cohen EA, et al. Sirolimus-eluting stents at two years: a pooled analysis of SIRIUS, E-SIRIUS, and C-SIRIUS with emphasis on late revascularizations and stent Thromboses // Am J Cardiol. 2006;98(1):36–41.

123. Schatz RA. A view of vascular stents // Circulation. 1989;79(2):445–57.

124. Schmidt W, Lanzer P, Behrens P, Brandt-Wunderlich C, Schmitz K-P, Grabow N. Coronary bare metal and drug-eluting stents: if in trouble, select the best. In preparation.

125. Schmidt WL. In: Lanzer P, editor. Catheter-based cardiovascular interventions, knowledge-based approach // Berlin, Heidelberg, New York: Springer; 2013. p. 445–72.

126. Schofer J, Schluter M, Gershlick AH, Wijns W, Garcia E, Schampaert E, et al. Sirolimus-eluting stents for treatment of patients with long atherosclerotic lesions in small coronary arteries: double-blind, randomised controlled trial (E-SIRIUS) // Lancet. 2003;362(9390):1093–9.

127. Schömig A, Dibra A, Windecker S, Mehilli J. Suárez de Lezo J, Kaiser C, et al. a meta-analysis of 16 randomized trials of Sirolimus-eluting stents versus

paclitaxel-eluting stents in patients with coronary artery disease // J Am Coll Cardiol. 2007;50(14):1373–80.

128. Schuler W, Sedrani R, Cottens S, Haberlin B, Schulz M, Schuurman HJ, et al. SDZ RAD, a new rapamycin derivative: pharmacological properties in vitro and in vivo // Transplantation. 1997;64(1):36–42.

129. Sedrani R, Cottens S, Kallen J, Schuler W. Chemical modification of rapamycin: the discovery of SDZ RAD // Transplant Proc. 1998;30(5):2192–4.

130. Sen H, Lam MK, Lowik MM, Danse PW, Jessurun GA, van Houwelingen KG, et al. Clinical events and patient-reported chest pain in all-comers treated with Resolute integrity and Promus element stents: 2-year follow-up of the DUTCH PEERS (DUrable polymer- based STent CHallenge of Promus ElemEnt versus ReSolute integrity) randomized trial (TWENTE II) // JACC Cardiovasc Interv. 2015;8(7):889–99.

131. Serruys PW, de Jaegere P, Kiemeneij F, Macaya C, Rutsch W, Heyndrickx G, et al. A comparison of balloon-expandable-stent implantation with balloon angioplasty in patients with coronary artery disease. Benestent study group // N Engl J Med. 1994;331(8): 489–95.

132. Serruys PW, Farooq V, Vranckx P, et al. A global risk approach to identify patients with left main or 3-vessel disease who could safely and ef caciously be treated with percutaneous coronary in- tervention: the SYNTAX Trial at 3 years // JACC Cardiovasc Interv. 2012;5:606–617.

133. Serruys PW, Morice MC, Kappetein AP, et al. Percutaneous coronary intervention versus coronary-artery bypass grafting for severe coronary artery disease // N Engl J Med. 2009;360:961–972.

134. Serruys PW, Ong AT, Piek JJ, Neumann FJ, van der Giessen WJ, Wiemer M, et al. A randomized comparison of a durable polymer Everolimus-eluting stent with a bare metal coronary stent: the SPIRIT first trial // EuroIntervention. 2005;1(1):58–65.

135. Serruys PW, Ong AT, van Herwerden LA, et al. Five-year outcomes after coronary stenting versus bypass surgery for the treatment of multivessel disease: the final analysis of the Arterial Revascularization Therapies Study (ARTS) randomized trial // J Am Coll Cardiol. 2005;46:575–581.

136. Serruys PW, Ruygrok P, Neuzner J, Piek JJ, Seth A, Schofer JJ, et al. A randomised comparison of an everolimus-eluting coronary stent with a paclitaxel-eluting coronary stent: the SPIRIT II trial // EuroIntervention. 2006;2(3):286–94.

137. Serruys PW, Silber S, Garg S, van Geuns RJ, Richardt G, Buszman PE, et al. Comparison of zotarolimus-eluting and everolimus-eluting coronary stents // N Engl J Med. 2010;363(2):136–46.

138. Sianos G, Morel MA, Kappetein AP, Morice MC, Colombo A, Dawkins K, et al. The SYNTAX Score: an angiographic tool grading the complexity of coronary artery disease // EuroIntervention 2005;1(2):219–27.

139. Sigwart U, Puel J, Mirkovitch V, Joffre F, Kappenberger L. Intravascular stents to prevent occlusion and restenosis after transluminal angioplasty // N Engl J Med. 1987;316(12):701–6.

140. Simard T, Hibbert B, Ramirez FD, Froeschl M, Chen YX, O'Brien ER. The evolution of coronary stents: a brief review // Can J Cardiol. 2014; 30(1):35–45.

141. Sipahi I, Akay MH, Dagdelen S, Blitz A, Alhan C. Coronary artery bypass grafting vs percutaneous coronary intervention and long-term mortality and morbidity in multivessel disease: meta-analysis of randomized clinical trials of the arterial grafting and stenting era // JAMA Intern Med. 2014;174:223–230.

142. Sketch MH Jr, Ball M, Rutherford B, Popma JJ, Russell C, Kereiakes DJ. Evaluation of the Medtronic (driver) cobalt-chromium alloy coronary stent system // Am J Cardiol. 2005;95(1):8–12.

143. Smits PC, Vlachojannis GJ, McFadden EP, Royaards KJ, Wassing J, Joesoef KS, et al. Final 5-year follow-up of a randomized controlled trial of Everolimus- and paclitaxel-eluting stents for coronary revascularization in daily practice: the COMPARE trial (a trial of Everolimus- eluting stents and paclitaxel

stents for coronary revascularization in daily practice) // JACC Cardiovasc Interv. 2015;8(9):1157–65.

144. Song YB, Lee SY, Hahn JY, Choi SH, Choi JH, Lee SH, Hong KP, Park JE, Gwon HC. Complete versus incomplete revas- cularization for treatment of multivessel coronary artery disease in the drug-eluting stent era // Heart Vessels. 2012;27:433-42.

145. Sos Investigators. Coronary artery bypass surgery versus percutaneous coronary intervention with stent implantation in patients with multivessel coronary artery disease (the Stent or Surgery trial): a randomised controlled trial // Lancet. 2002;360:965–970.

146. Spaulding C, Daemen J, Boersma E, Cutlip DE, Serruys PW. A pooled analysis of data comparing Sirolimus- eluting stents with bare-metal stents // N Engl J Med. 2007;356(10):989–97.

147. Stone GW, Ellis SG, Cannon L, et al. Comparison of a polymer-based paclitaxel-eluting stent with a bare metal stent in patients with complex coronary artery disease: a randomized controlled trial // JAMA. 2005;294(10):1215–23.

148. Stone GW, Ellis SG, Colombo A, Grube E, Popma JJ, Uchida T, et al. Long-term safety and e cacy of paclitaxel-eluting stents: nal 5-year analysis from the TAXUS clinical trial program // J Am Coll Cardiol Intv. 2011;4(5):530–42.

149. Stone GW, Midei M, Newman W, Sanz M, Hermiller JB, Williams J, et al. Comparison of an everolimus-eluting stent and a paclitaxel-eluting stent in patients with coronary artery disease: a randomized trial // JAMA. 2008;299(16):1903–13.

150. Stone GW, Midei M, Newman W, Sanz M, Hermiller JB, Williams J, et al. Randomized comparison of everolimus-eluting and paclitaxel-eluting stents: two-year clinical follow-up from the clinical evaluation of the Xience V Everolimus eluting coronary stent system in the treatment of patients with de novo native coronary artery lesions (SPIRIT) III trial // Circulation. 2009;119(5):680–6.

151. Stone GW, Moses JW, Ellis SG, Schofer J, Dawkins KD, Morice M-C, et al. Safety and e cacy of Sirolimus- and paclitaxel-eluting coronary stents // N Engl J Med. 2007;356(10):998–1008.

152. Stone GW, Rizvi A, Newman W, Mastali K, Wang JC, Caputo R, et al. Everolimus-eluting versus paclitaxel- eluting stents in coronary artery disease // N Engl J Med. 2010;362(18):1663–74.

153. Stone GW, Sabik JF, Serruys PW, et al. Everolimus-eluting stents or bypass surgery for left main coronary artery disease // N Engl J Med. 2016;375:2223–2235.

154. Stone GW, Teirstein PS, Meredith IT, Farah B, Dubois CL, Feldman RL, et al. A prospective, randomized evaluation of a novel everolimus-eluting coronary stent: the PLATINUM (a prospective, randomized, multicenter trial to assess an everolimus-eluting coronary stent system [PROMUS element] for the treatment of up to two de novo coronary artery lesions) trial // J Am Coll Cardiol. 2011;57(16):1700–8.

155. Taggart DP, Altman DG, Gray AM, et al. Randomized trial of bilateral versus single internal-thoracic-artery grafts // N Engl J Med. 2016;375:2540–2549.

156. Taggart DP, Kaul S, Boden WE, et al. Revascularization for unprotected left main stem coronary artery stenosis stenting or surgery // J Am Coll Cardiol. 2008;51:885–892.

157. TIME Investigators. Trial of invasive versus medical therapy in elderly patients with chronic symptomatic coronary-artery disease (TIME): a randomised trial // Lancet. 2001;358:951–957.

158. Tonino P, Fearon W, De Bruyne B et al. Angiographic versus functional severity of coronary artery stenoses in the FAME study fractional flow reserve versus angiography in multivessel evaluation // J Am Coll Cardiol. 2010;25:2816–21. doi: 10.1016/j.jacc.2009.11.096

159. Turco MA. The integrity bare-metal stent made by continuous sinusoid technology. Expert Rev Med Devices // 2011;8(3):303–6.

160. Udipi K, Chen M, Cheng P, Jiang K, Judd D, Caceres A, et al. Development of a novel biocompatible polymer system for extended drug release in a next- generation drug-eluting stent // J Biomed Mater Res A. 2008;85A(4):1064–71.

161. Udipi K, Melder RJ, Chen M, Cheng P, Hezi-Yamit A, Sullivan C, et al. The next generation Endeavor Resolute stent: role of the BioLinx polymer system // EuroIntervention. 2007;3(1):137–9.

162. Varenne O, Cook S, Sideris G, et al. Drug-eluting stents in elderly patients with coronary artery disease (SENIOR): a randomised single-blind trial // Lancet. 2018;391:41–50.

163. Velazquez EJ, Lee KL, Deja MA, et al. Coronary-artery bypass surgery in patients with left ventricular dysfunction // N Engl J Med. 2011;364:1607–1616.

164. Velazquez EJ, Lee KL, Jones RH, et al. Coronary-artery bypass surgery in patients with ischemic cardiomyopathy // N Engl J Med. 2016;374:1511–1520.

165. Vieira RD, Hueb W, Gersh BJ, et al. Effect of complete revascularization on 10-year survival of patients with stable multivessel coronary artery disease: MASS II trial // Circulation. 2012;126:S158–S163.

166. von Birgelen C, Basalus MWZ, Tandjung K, van Houwelingen KG, Stoel MG, Louwerenburg JW, et al. A randomized controlled trial in second-generation Zotarolimus-eluting Resolute stents versus Everolimus-eluting Xience V stents in real-world PatientsThe TWENTE trial // J Am Coll Cardiol. 2012;59(15):1350–61.

167. von Birgelen C, Sen H, Lam MK, Danse PW, Jes- surun GAJ, Hautvast RWM, et al. Third-generation zotarolimus-eluting and everolimus-eluting stents in all-comer patients requiring a percutaneous coronary intervention (DUTCH PEERS): a randomised, single-blind, multicentre, non-inferiority trial // Lancet. 2014;383(9915):413–23.

168. Wang Y, Zhu S, Gao P, Zhou J, Zhang Q. Off-pump versus on-pump coronary surgery in patients with chronic kidney disease: a meta-analysis // Clin Exp Nephrol. 2018;22:99–109.

169. Weisz G, Leon MB, Holmes DR Jr, Kereiakes DJ, Clark MR, Cohen BM, et al. Two-year outcomes after Sirolimus-eluting stent implantation: results from the Sirolimus-eluting stent in de novo native coronary lesions (SIRIUS) trial // J Am Coll Cardiol. 2006;47(7):1350–5.

170. Weisz G, Leon MB, Holmes DR Jr, Kereiakes DJ, Popma JJ, Teirstein PS, et al. Five-year follow-up after Sirolimus-eluting stent implantation: results of the SIRIUS (Sirolimus-eluting stent in de-novo native coronary lesions) trial // J Am Coll Cardiol. 2009;53(17):1488–97.

171. Werner GS. The three-year safety analysis from the randomized multicenter trial to evaluate the utilization of revascularization or optimal medical therapy for the treatment of chronic total coronary occlusions // Presented at: TCT 2019. September 28, 2019. San Francisco, CA.

172. Wiemer M, Serruys PW, Miquel-Hebert K, Neumann FJ, Piek JJ, Grube E, et al. Five-year long-term clinical follow-up of the XIENCE V everolimus eluting coronary stent system in the treatment of patients with de novo coronary artery lesions: the SPIRIT FIRST trial // Catheter Cardiovasc Interv. 2010;75(7):997–1003.

173. Wijns W, Steg PG, Mauri L, Kurowski V, Parikh K, Gao R, et al. Endeavour zotarolimus-eluting stent reduces stent thrombosis and improves clinical outcomes compared with cypher sirolimus-eluting stent: 4-year results of the PROTECT randomized trial // Eur Heart J. 2014;35(40):2812–20.

174. Wolff G, Dimitroulis D, Andreotti F, et al. Survival benefits of invasive versus conservative strategies in heart failure in patients with reduced ejection fraction and coronary artery disease: a meta-analysis // Circ Heart Fail. 2017;10:e003255.

175. Woo Jin Jang, Jeong Hoon Yang, Young Bin Song, et .al. Clinical implications of residual SYNTAX score after percutaneous coronary intervention in patients with chronic total occlusion and multivessel coronary artery disease: a comparison with coronary artery bypass grafting // EuroIntervention 2017; 13: 97-105.

176. Woudstra P, Grundeken MJ, Kraak RP, MECJ H, Arken- bout EK, Baan J Jr, et al. Amsterdam investigator-initiated absorb strategy all-comers trial (AIDA trial): a clinical evaluation comparing the efficacy and performance of ABSORB everolimus-eluting bioresorbable vascular scaffold strategy vs the XIENCE family (XIENCE PRIME or XIENCE Xpedition) everolimus-eluting coronary stent strategy in the treatment of coronary lesions in consecutive all-comers: rationale and study design // Am Heart J. 2014;167(2):133–40.

177. Yamasaki M, Deb S, Tsubota H, et al. Comparison of radial artery and saphenous vein graft stenosis more than 5 years after coronary artery bypass grafting // Ann Thorac Surg. 2016;102:712–719.

178. Ye Y, Yang M, Zhang S, Zeng Y. Percutaneous coronary intervention in left main coronary artery disease with or without intravascular ultrasound: a meta-analysis // PLoS One. 2017;12:e0179756.

179. Yusuf S, Zucker D, Peduzzi P, et al. Effect of coronary artery bypass graft surgery on survival: overview of 10-year results from randomised trials by the Coronary Artery Bypass Graft Surgery Trialists Collaboration // Lancet. 1994;344:563–570.

180. Zahn R, Hamm CW, Schneider S, Zeymer U, Nienaber CA, Richardt G, Kelm M, Levenson B, Bonzel T, Tebbe U, Sabin G, Senges J; German Cypher Stent Registry. Incidence and predictors of target vessel revascularization and clinical event rates of the siroli- mus-eluting coronary stent (results from the prospective multicenter German Cypher Stent Registry) // Am J Cardiol. 2005;95:1302-8.

181. Zbinden, R., von Felten, S., Wein, B., et. al. Impact of stent diameter and length on in-stent restenosis after DES vs BMS implantation in patients needing large coronary stents-A clinical and health-economic evaluation // Cardiovascular Therapeutics, 35(1), 19–25. doi:10.1111/1755-5922.12229.