ФЕДЕРАЛЬНОЕ ГОСУДАРСТВЕННОЕ БЮДЖЕТНОЕ
НАУЧНОЕ УЧРЕЖДЕНИЕ
«РОССИЙСКИЙ НАУЧНЫЙ ЦЕНТР ХИРУРГИИ
ИМЕНИ АКАДЕМИКА Б.В. ПЕТРОВСКОГО»

На правах рукописи

НУРМУХАММАДОВ
ЖАСУР КИЛИЧ УГЛИ

МИНИМИЗАЦИЯ ДОСТУПА ПРИ ЛАПАРОСКОПИЧЕСКОЙ ХОЛЕЦИСТЭКТОМИИ

14.01.17 – Хирургия

Д И С С Е Р Т А Ц И Я
на соискание ученой степени
кандидата медицинских наук

Научный руководитель:
доктор медицинских наук
КОССОВИЧ Михаил Александрович

Москва – 2016

ОГЛАВЛЕНИЕ

Перечень сокращений 3
Введение 4
Глава 1. Проблемы желчнокаменной болезни и пути совершенствования лапароскопической холецистэктомии (обзор литературы) 10
1.1. Актуальность, структура заболеваемости 10
1.2. Оперативное лечение желчнокаменной болезни: история развития и современное состояние проблемы 12
1.3. Место NOTES технологии 17
1.4. Хирургия единого лапароскопического доступа 19
1.5. Лапароскопическая холецистэктомия из двух доступов 22
Глава 2. Общая характеристика больных и клинические методы исследования 35
2.1. Характеристика клинических наблюдений 35
2.2. Методы исследований 42
Глава 3. Методика выполнения лапароскопической холецистэктомии из двух доступов 54
Глава 4. Результаты хирургического лечения 66
4.1. Длительность операции 66
4.2. Измерение манипуляционного угла 67
4.3. Частота и структура интраоперационных осложнений 68
4.4. Частота и структура послеоперационных осложнений и летальности 71
4.5. Оценка степени послеоперационного болевого синдрома 79
4.6. Оценка косметического эффекта оперативного лечения 82
4.7. Образование послеоперационных вентральных грыж 91
Заключение 95
Выводы 112
Практические рекомендации 113
Список литературы 114

ПЕРЕЧЕНЬ СОКРАЩЕНИЙ

ВАШ	визуальная аналоговая шкала
ЕЛД	единый лапароскопический доступ
ЖКБ	желчнокаменная болезнь
ИМТ	индекс массы тела
ЛХЭ	лапароскопическая холецистэктомия
ТХЭ	традиционная холецистэктомия
УЗИ	ультразвуковое исследование
ХЭ	холецистэктомия
BIQ	Body Image Questionnaire
LESS Surgery	Laparo-endoscopic single-site surgery
NOTES	natural orifice transluminal endoscopic surgery
SILS	single incision laparoscopic surgery

ВВЕДЕНИЕ

Актуальность темы исследования

Желчнокаменная болезнь (ЖКБ) остается одним из самых распространенных заболеваний среди хирургической патологии органов брюшной полости. Заболеваемость ЖКБ в общей популяции неуклонно растет и в настоящее время колеблется в пределах 10–20% (Михин И.В. и соавт., 2014; Shafer E.A., 2006). При этом камни в желчном пузыре наиболее часто встречаются в трудоспособном возрасте, что заставляет смотреть на эту проблему не только в медицинском, но и в социально-экономическом аспекте (Лейшнер У.М., 2001).

Калькулезный холецистит является вторым по стоимости лечения заболеванием пищеварительной системы в США, уступая по этому показателю лишь гастроэзофагеальной рефлюксной болезни (Sandler R.S. et al., 2002). В России ЖКБ выявляется у 13–20% населения (Ветшев П.С. и соавт., 2002; Ивашкин В.Т., 2003), при этом каждый год регистрируется до 80 000 новых случаев данного заболевания (Евтушенко Е.Г., 2009).

Единственным радикальным методом лечения ЖКБ является хирургический, которым более 100 лет оставалась традиционная холецистэктомия (ТХЭ). Новые технические разработки, позволяющие передавать цветное изображение органов брюшной полости с лапароскопа на экран монитора, привели к началу эры лапароскопической хирургии. Этому так же способствовали несомненные преимущества лапароскопической холецистэктомии (ЛХЭ) – малая травматичность, незначительный болевой синдром, косметичность и быстрое восстановление трудоспособности.

Типичная ЛХЭ, выполняемая из 4 троакарных доступов, в настоящее время является стандартной рутинной операцией. Очевидно, что это оперативное вмешательство, являющееся эталоном хирургического лечения заболеваний внепеченочных желчных путей, на настоящем этапе развития хирургии и социально-экономической ситуации в мире требует своего эволюционного изменения – повышения косметических достоинств, умень-

шения послеоперационной боли, снижения риска развития раневых осложнений и формирования послеоперационных грыж. Это было реализовано в концепции NOTES (natural orifice transluminal endoscopic surgery) технологии – эндоскопической хирургии через естественные отверстия организма. Наиболее популярным доступом в брюшную полость при технологии NOTES стал вагинальный.

Первоначально широкий интерес к технологии NOTES достаточно быстро сменился разочарованием, что было связано со значительными ограничениями в ее использовании. Единственным неоспоримым преимуществом NOTES операций признан их косметический эффект по сравнению с традиционными лапароскопическими вмешательствами.

Место технологии NOTES быстро заняла хирургия единого лапароскопического доступа (ЕЛД) или SILS (single incision laparoscopic surgery). Выраженный косметический эффект и малая травматичность стали основными причинами успеха технологии ЕЛД как у пациентов, так и у хирургов (Пучков К.В. и соавт., 2013; Фаев А.А. и соавт., 2013). Однако присущие ему недостатки не позволяют полностью заменить стандартную четырехпортовую ЛХЭ, так, как это в свое время произошло с традиционным лапаротомным доступом.

Стремление к достижению высокого косметического эффекта и минимизации болевого синдрома, наравне с несовершенством и дороговизной оборудования и инструментов, а также невозможность применения ЕЛД при остром холецистите и у пациентов с индексом массы тела (ИМТ) более 30 кг/м^2, привели к развитию ЛХЭ из 2 доступов или двухпортовой ЛХЭ (Алексеев А.М. и соавт., 2013; Лядов К.В. и соавт., 2013; Михин И.В. и соавт., 2014; Шумкина Л.В., Старков Ю.Г., 2014). Ряд авторов предлагают выделять двухпортовую ЛХЭ в отдельное направление лапароскопической хирургии (Ельцин С.С. и соавт., 2011; Орехов Г.И., 2011; Коссович М.А. и соавт., 2013; Литвин А.А. и соавт., 2013; Zhang H.F. et al., 2013).

Рядом отечественных и зарубежных хирургов разработано множество

методик ЛХЭ из 2 доступов, однако, в большинстве случаев, они основаны на небольшом материале и не систематизированы (Мингалев А.В. и соавт., 2010; Орехов Г.И., 2010; Leung K.F. et al., 1996; Kagaya T., 2001; Kuroki T. et al., 2011).

В хирургическом сообществе отсутствует единое мнение о возможности применения двухпортового метода у пациентов с острым холециститом, нет достоверных данных об улучшении косметических результатов лечения и снижения послеоперационного болевого синдрома. Существует очевидный недостаток исследовательских работ по сравнительной объективной оценке медицинской, косметической и медико-экономической эффективности двухпортовой методики перед традиционной ЛХЭ.

Нами был внедрен новый способ ЛХЭ из 2 доступов. В этой связи возникла необходимость анализа результатов этой операции, а также выявления ее преимуществ и недостатков перед традиционной четырехпортовой методикой.

Цель исследования

Изучить возможность выполнения, клиническую эффективность и безопасность ЛХЭ из 2 доступов.

Задачи исследования

1. Оценить преимущества ЛХЭ из 2 доступов.
2. Уточнить показания к выполнению ЛХЭ из 2 доступов у различных категорий пациентов с ЖКБ.
3. Изучить частоту и характер интра- и послеоперационных осложнений ЛХЭ из 2 доступов.
4. Провести сравнительный анализ ближайших и отдаленных результатов выполнения ЛХЭ из 2 доступов и традиционной ЛХЭ.

Научная новизна

1. В работе представлен новый способ хирургического лечения ЖКБ путем выполнения ЛХЭ из 2 доступов по оригинальной методике.

2. Впервые описаны особенности проведения ЛХЭ из 2 доступов и поэтапно в деталях разработана техника ее выполнения.
3. Впервые изучены частота и характер интра- и послеоперационных осложнений, а также проведен подробный анализ ближайших и отдаленных результатов ЛХЭ из 2 доступов.
4. Доказано, что ЛХЭ из 2 доступов является эффективным и безопасным малотравматичным вмешательством, позволяющим снизить частоту развития местных раневых послеоперационных осложнений, уменьшить послеоперационный болевой синдром и улучшить косметические результаты вмешательства.

Положения, выносимые на защиту

1. Минимизация доступа при выполнении ЛХЭ является детерминированным трендом развития современной лапароскопической хирургии. Вектор минимизации доступа при проведении ЛХЭ может быть реализован путем выполнения операции альтернативным способом из 2 доступов по оригинальной методике.
2. Предлагаемый способ ЛХЭ из 2 доступов прост в техническом исполнении, применим при остром холецистите, у больных с ожирением, после ранее выполненных операций на органах нижнего этажа брюшной полости и экономически целесообразен.
3. Преимуществами двухпортового варианта ЛХЭ перед традиционной четырехпортовой методикой являются снижение частоты развития местных раневых послеоперационных осложнений, уменьшение послеоперационного болевого синдрома и улучшение косметического результата вмешательства.

Практическая значимость

1. Внедрен новый способ выполнения ЛХЭ из 2 доступов.
2. Разработаны детали техники выполнения ЛХЭ из 2 доступов, позволяющие улучшить ближайшие и отдаленные результаты операции.

3. Установлено, что ЛХЭ из 2 доступов является эффективной и безопасной операцией не только при хроническом калькулезном холецистите, но и при острых формах воспаления желчного пузыря.
4. Показано, что двухпортовая методика ЛХЭ может быть с успехом использована у пациентов с ожирением при ИМТ более 35 кг/м^2.
5. Установлено, что перенесенные в анамнезе операции на органах нижнего этажа брюшной полости не влияют на тактику при определении показаний к двухпортовой методике ЛХЭ.
6. Внедрение ЛХЭ из 2 доступов позволяет снизить частоту развития местных раневых послеоперационных осложнений, уменьшить проявление болевого синдрома после операции и значительно улучшить косметические результаты вмешательства.

Апробация работы

Основные положения диссертации были представлены и доложены на I Московском международном фестивале малоинвазивной хирургии (Москва, 2013), XVI съезде эндоскопического общества хирургов России (Москва, 2013), XVII съезде эндоскопического общества хирургов России (Москва, 2014), XXXX сессии Центрального научно-исследовательского института гастроэнтерологии «Дискуссионные вопросы в гастроэнтерологии» (Москва, 2014), а так же на объединенной научной конференции сотрудников отделения хирургии неотложных состояний, отделения хирургии печени, желчных путей и поджелудочной железы, отделения хирургии пищевода и желудка, отделения микрохирургии ФГБНУ «РНЦХ им. акад. Б.В. Петровского» и кафедры госпитальной хирургии № 1 лечебного факультета ГБОУ ВПО «Первый МГМУ им. И.М. Сеченова» Минздрава России (Москва, 14.04.2015).

Публикации

По теме диссертации опубликовано 6 научных работ (3 статьи и 3 тезисов докладов), из них 2 статьи в рецензируемых журналах, рекомендованных ВАК при Министерстве образования и науки РФ для публикации

результатов диссертации на соискание ученой степени кандидата медицинских наук.

Реализация результатов работы

Основные положения и рекомендации диссертации используются в практической работе отделения хирургии неотложных состояний (заведующий – д.м.н., М.А. Коссович) ФГБНУ «РНЦХ им. акад. Б.В. Петровского» (директор – академик РАН, д.м.н., профессор Ю.В. Белов) на базе ГАУЗ МО «Химкинская центральная клиническая больница» (главный врач – к.м.н. А.Н. Калинин). Научные положения, сформулированные на основании проведенного исследования, внедрены в учебно-методическую работу и используются в цикле лекций и практических занятий при обучении курсантов, ординаторов и аспирантов ФГБНУ «РНЦХ им. акад. Б.В. Петровского» и студентов, интернов и ординаторов на кафедре госпитальной хирургии № 1 лечебного факультета ГБОУ ВПО «Первый МГМУ им. И.М. Сеченова» Минздрава России.

Объем и структура диссертации

Диссертация изложена на 143 страницах машинописного текста, состоит из введения, 4 глав, заключения, выводов, практических рекомендаций и списка литературы. Библиографический список включает 295 литературных источников, из них 113 отечественных и 182 зарубежных авторов. Диссертация иллюстрирована 11 таблицами и 42 рисунками.

Глава 1. ПРОБЛЕМЫ ЖЕЛЧНОКАМЕННОЙ БОЛЕЗНИ И ПУТИ СОВЕРШЕНСТВОВАНИЯ ЛАПАРОСКОПИЧЕСКОЙ ХОЛЕЦИСТЭКТОМИИ (Обзор литературы)

1.1. Актуальность, структура заболеваемости

ЖКБ остается одним из самых распространенных заболеваний среди хирургической патологии органов брюшной полости и, вероятно, сопровождала человечество на Земле с момента его появления. Так, желчные камни были обнаружены при аутопсии у египетских мумий (Shaffer E.A., 2005).

Заболеваемость ЖКБ в общей популяции колеблется в пределах 10–20% и является главной причиной госпитализации в западных странах (Михин И.В. и соавт., 2014; Attili A.F., 1995; Shaffer E.A., 2006; Peron A. et al., 2014). При этом каждые 10 лет число больных с этим заболеванием удваивается (Ветшев П.С., Ногтев П.В., 2005).

Соотношение женщин и мужчин составляет 4:1, уменьшаясь в старших возрастных группах (Галлингер Ю.И., 1992; Дадвани С.А. и соавт., 2000; Васильев В.Е., Перунов А.Б., 2001; Бебуришвили А.Г., 2003; Брискин Б.С. и соавт., 2005; Абдувосидов Х.А., 2007). Камни в желчном пузыре наиболее часто встречаются в трудоспособном возрасте от 30 до 60 лет, что заставляет смотреть на эту проблему не только в медицинском, но и в социально-экономическом аспекте (Лейшнер У.М., 2001).

ЖКБ представляет собой серьезную нагрузку на системы здравоохранения во всем мире. В США производится до 1 миллиона холецистэктомий (ХЭ) в год (Marschall H.U., Einarsson C., 2007; Ponsky J.L., 2009). При этом ежегодные медицинские расходы на лечение ЖКБ превышают 4 миллиарда долларов (Everhart J.E., Ruhl C.E., 2009), а при возникновении хирургических осложнениях – вырастают до 6,5 миллиардов (Shaffer E.A., 2006). ЖКБ является вторым по стоимости лечения заболеванием пищеварительной системы, уступая по этому показателю лишь гастроэзофагеальной рефлюксной болезни (Sandler R.S. et al., 2002).

По образному выражению В.И. Малярчука и соавт. (1999), калькулезный холецистит является "эпидемией века". В странах Европы ЖКБ страдает около 10% населения, хотя заболеваемость колеблется в достаточно широком диапазоне – от 4–5% в Ирландии и Греции до 39% в Швеции (Дедерер Ю.М. и соавт., 1983; Schirmer B.D. et al., 2005; Portincasa P. et al., 2006).

В Китае ЖКБ имеется у 12,1% населения (Li Y.Ch. et al., 2012). Распространенность ЖКБ на Тайване составляет 4,3–10,7% (Liu C.M. et al., 2012). В Северной Америке наиболее часто ЖКБ встречается у американских индейцев – до 32%. Самая низкая заболеваемость ЖКБ наблюдается на Африканском континенте: среди аборигенов она составляет менее 1%, а у некоторых племен отсутствует. В то же время среди белого населения в Африке отмечена довольно высокая заболеваемость – до 17% (Дедерер Ю.М. и соавт., 1983; Stinton L.M., Shaffer E.A., 2012; Chuang S.C. et al., 2013; Zhu L. et al., 2014).

По эпидемиологическим данным, в России ЖКБ выявляется у 13–20% населения (Ветшев П.С. и соавт., 2002; Ильченко А.А., 2004; Ивашкин В.Т., 2003; Тронина Д.В. и соавт., 2014) и каждый год регистрируется до 80 000 новых случаев данного заболевания (Евтушенко Е.Г., 2009).

Отказ от своевременного лечения и бессимптомное течение заболевания приводят к развитию таких тяжелых осложнений, как холедохолитиаз (3–25%), рак желчного пузыря на фоне длительного холелитиаза (0,1%), синдром Мириззи (0,1%) и формирование холецистодегистивных фистул (0,1%) (Гарелик П.В. и соавт., 2010; Гальперин Э.И. и соавт., 2011; Beltrán M.A., 2012; Akute O.O. et al., 2013; Rayapudi K. et al., 2013; Buturovic S., 2014). Среди различных заболеваний билиарной системы ЖКБ составляет 50–65% (Дуданов И.П., Соболев В.Е., 2001; Федоров А.В., Сажин А.В., 2003).

Общая летальность при ЖКБ по прежнему остается высокой, достигая 1–45% (Ашрафов А.А., Рафиев С.Ф., 2001; Велигоцкий А.Н. и соавт., 2001; Пиковский Д.Л., 2001; Жидовинов А.А., 2007; Чуйко С.Г., 2007; Деговцов Е.Н. и соавт., 2009).

Послеоперационная летальность у пациентов, страдающих ЖКБ, осложненной патологией внепеченочных желчных протоков, колеблется от 6 до 19%, а при сочетании с механической желтухой и гнойным холангитом достигает 30% (Бабышкин В.В., 2001; Чернов В.Ф. и соавт., 2001; Машинский А.А. и соавт., 2002; Habib E. et al., 2003; Hassan D. et al., 2003; Wada K. et al., 2007). В немалой степени этому способствует позднее обращение пациентов за медицинской помощью и, как следствие, запоздалая госпитализация (Ходаков В.В., 2001; Drouard F. et al., 1997; Gonzales J.J. et al., 1997).

Таким образом, в настоящее время отмечается рост заболеваемости ЖКБ и ее осложнений, запоздалая обращаемость пациентов к врачу. При этом на фоне увеличения числа хирургических вмешательств у таких пациентов по-прежнему на высоких цифрах остаются показатели осложнений и летальности, которые не имеют тенденции к снижению.

1.2. Оперативное лечение желчнокаменной болезни: история развития и современное состояние проблемы

Впервые ТХЭ выполнил 15 июня 1882 года немецкий хирург Карл Лангенбух через доступ в правом подреберье у 43-летнего пациента (Langenbuch C., 1882; Bittner R., 2004; Vilallonga R., 2012). Еще тогда он сформировал постулат: «Желчный пузырь должен быть удален не потому, что он содержит камни, а потому, что он их продуцирует». В связи с этим основным методом лечения пациентов с ЖКБ должно оставаться хирургическое вмешательство. Такой концепции придерживаются большинство отечественных и зарубежных хирургов (Еременко В.П. и соавт., 1999; Бебуришвили А.Г., 2003; Гостищев В.К. и соавт., 2004; Собиров Б.У. и соавт., 2004; Абрамов А.А., 2007; Редькин А.Н. и соавт., 2008; Mergner K., Gerke H., 2001; Shamiyeh A., Wayand W., 2004; Reshetnyak V.I., 2012).

ТХЭ на протяжении более 100 лет оставалась единственным радикальным методом хирургического лечения ЖКБ. Но это вмешательство, как и все операции, сопровождающиеся лапаротомией, имеет свои недо-

статки, связанные прежде всего со вскрытием брюшной полости. При срединной лапаротомии происходит нарушение целостности передней брюшной стенки, что ведет к относительно высокой частоте формирования послеоперационных вентральных грыж (15,2%) после ХЭ по поводу острого (18,1%) и хронического (8,5%) холецистита (Шапошников А.В., 1984; Возлюбленный С.И. и соавт., 2004; Шумкина Л.В., Старков Ю.Г., 2014).

Иногда в послеоперационном периоде, с частотой от 0,5 до 2%, отмечается расхождение краев раны с эвентрацией внутренних органов (Милонов О.Б. и соавт., 1990; Кошелев А.М., 2006). Травматизация, высушивание брюшины, контакт ее с различными химическими веществами, а также попадание в брюшную полость различных микроорганизмов приводят к асептическому или септическому воспалению и впоследствии к спаечной болезни брюшной полости. Эти недостатки ТХЭ заставляли хирургов шире внедрять лапароскопическую хирургию в лечение ЖКБ (Кукош М.В. и соавт., 2000; Колесников М.В., 2007; Soltes M., Radoňak J., 2014).

Новые технические разработки, позволяющие передавать цветное изображение с высоким разрешением из брюшной полости с лапароскопа на экран монитора, привели к началу «эры» лапароскопической хирургии.

ЛХЭ впервые выполнил немецкий хирург E. Mühe 12 сентября 1985 года с помощью изобретенного им устройства «Galloscope» (Mühe E., 1992). С современной позиции эта операция была первой однопортовой ХЭ. Он опубликовал информацию о своей технике на съезде немецкого хирургического общества (апрель 1986 года) и на других хирургических конференциях Западной Германии, но общество хирургов не приняло его концепцию, обрушив критику и насмешки (Litynski G.S., 1998). Спустя 2 года, в 1987 году французский хирург F. Mouret в г. Лионе выполнил первую четырехпортовую ЛХЭ.

В 1988 году F. Dubois поддержал своего французского коллегу и, начав активно применять ЛХЭ у больных с ЖКБ, распространил новую методику по всей Франции. Эстафету развития лапароскопической хирур-

гии подхватили в 1988 году в США и в 1989 году в Германии (Reddick E.J., Olsen D.O., 1989; Pier A., Gotz F.,1992). Далее ЛХЭ начала свое триумфальное шествие по всем миру (Пучков К.В. и соавт., 2013; Reynolds W., 2001; Osborne D.A., 2006; William E.K., 2008; Craig A.B., Adams D.B., 2011; Brij B.A. et al., 2012).

Переход от ТХЭ к ЛХЭ был назван самым "крутым и быстрым" из всех изменений в современной хирургии (Carey L.C., 1992). Этому способствовали несомненные преимущества ЛХЭ перед ТХЭ – малая травматичность, незначительный болевой синдром, косметичность, быстрое восстановление трудоспособности. Кроме того, широкому распространению методики способствовали производители медицинского оборудования, начавшие выпуск хирургических инструментов, и средства массовой информации, создававшие повсеместную рекламу. Так, в США к середине 90-х годов более 90% вмешательств на внепеченочных желчных путях осуществлялись лапароскопическим способом (Кубышкин В. А., 1996; Perissat J. et al.,1990; Sajid M.S. et. al., 2014).

В России первая ЛХЭ были выполнена в 1991 году в Российском научном центре хирургии РАМН (Галлингер Ю.И., Тимошин А.Д., 1992). Несмотря на экономические трудности первой половины 90-х годов, распространение лапароскопических технологий в России развивалось лавинообразно. К 1996 году ЛХЭ выполнялась в подавляющем большинстве медицинских учреждений страны. Ежегодное количество ЛХЭ в России выросло с 2 000 до 50 000 операций в год (Егиев В.Н., 2008).

Необходимо подчеркнуть, что на этапе освоения ЛХЭ были четко определены необходимые условия выполнения этого метода лечения: анамнез заболевания не более 3–5 лет с маловыраженными болевыми приступами, отсутствие предшествующих хирургических вмешательств на органах верхнего этажа брюшной полости, а также других заболеваний, при которых имеются прямые или косвенные противопоказания к наложению

карбоксиперитонеума, необходимого для проведения ЛХЭ (Емельянов С.И. и соавт., 1995; Schlumpf R. et al., 1993; Schirmer B.D. et al., 2005).

В настоящее время в литературе сформировано мнение, что показания к ЛХЭ существенно не отличаются от таковых при ТХЭ, так как цель этих операций одна и та же – удаление патологически измененного желчного пузыря (Галлингер Ю.И., Тимошин А.Д., 1992; Стрекаловский В.П. и соавт., 1997; Кузин Н.М. и соавт., 2000; Cooperman A.M., 1991).

Некоторые авторы справедливо полагают, что в основном показания к выполнению ХЭ лапароскопическим способом зависят от опыта хирурга и состояния больного (Gadacz T.R., Talamani M.A., 1991).

По мере накопления опыта применения ЛХЭ, были определены противопоказания к выполнению данной операции, которые условно делили на общие (выраженные сердечно-легочные изменения, некоррегируемые нарушения свертываемости крови, разлитой перитонит, поздние сроки беременности) и местные (внутрипеченочный желчный пузырь, выраженные рубцово-инфильтративные изменения в области шейки желчного пузыря и печеночно-двенадцатиперстной связки, механическая желтуха, острый панкреатит, злокачественное поражение желчного пузыря, перенесенные операции на верхнем этаже брюшной полости) (Галлингер Ю.И., Тимошин А.Д., 1992; Stoker M.E. et al., 1992).

В процессе совершенствования оборудования, лапароскопического инструментария и самой методики на фоне накопления хирургического опыта и расширения научных исследований многие противопоказания из разряда абсолютных переходили в относительные или, более того, вообще переставали считаться таковыми (Касумьян С.А. и соавт., 1998; Курдо С.А. и соавт., 1999; Уханов А.П., Веселовский Б.А., 1999). Так, например, хирурги, относившие острый холецистит в начале освоения ЛХЭ к противопоказаниям, после накопления определенного опыта стали успешно оперировать и при остром воспалении желчного пузыря (Мохов Е.М. и соавт., 1999; Сажин В.П. и соавт., 1999; Чагаева З.И., 2004; Какурин С.Н., 2008; Абдулами-

тов Х.К., 2009; Хоконов М.А., 2011; Habib F.A. et al., 2001; Lau H. et al., 2005; Chang T.C. et al., 2009).

У больных, ранее перенесших операции на органах брюшной полости, и при выраженном метеоризме первый троакар стали вводить под контролем зрения, в атипичных местах, используя методики H.M. Hasson (1971) или видеотроакар (Греясов В.И. и соавт., 1998; Нечипай А.М. и соавт., 1999; Соболев В.Е., 1999; Wongworawat M.D. et al., 1994; Chitre V.V., Studley J.G., 1999). Имеются сообщения о выполнении ЛХЭ с хорошими результатами беременным женщинам (Сорокин Д.К. и соавт., 1999; Кузин Н.М. и соавт., 2000; Soper N.J. et al., 1992; Halkic N. et al., 2006; Meshikhes A.N., 2008; Bani H., 2007; Kerrey B.B., 2009; Machado N.O., Machado L.S., 2009), больным старческого возраста (Корешкин И.А. и соавт., 1998; Брискин Б.С. и соавт., 2005; Бухарин А.Н. и соавт., 2011; Annamaneni R.K. et al., 2005; Caglia P. et al., 2012) и пациентам с сопутствующим ожирением (Луцевич Э.В. и соавт., 1999; Мингалев А.В., Федоров А.Г., 1999; Сажин В.П. и соавт., 1999; Кузин Н.М. и соавт., 2000; Амелина М.А., 2005; Simopoulos C. et al., 2005; Chang W.T. et al., 2009; Farkas D.T. et al., 2012).

В настоящее время большинство авторов рекомендуют использовать лапароскопический способ во всех случаях удаления желчного пузыря (Бронштейн П.Г., 1996; Арутюнян Ю.А., 2001; Чагаева З.И., 2004; Раганян К.П., 2006; Уханов А.П. и соавт., 2010; Pisanu A. et al., 2001; Johansson M. et al., 2005; Tzovaras G. et al., 2006; Casillas R.A. et al., 2008; Cirocchi R. et al., 2008; Popkharitov A.I., 2008; Siddiqui T. et al., 2008; Chang T.C. et al., 2009; Gonzalez-Rodriguez F.J. et al., 2009; Mehraj A. et al., 2011; Caglia P. et al., 2012; Meng F.Y. et al., 2012; Yamashita Y. et al., 2012; Barcelo M. et al., 2013; Yamashita Y. et al., 2013), включая гангренозный холецистит и желчный перитонит (Хоконов М.А., 2011; Hunt D.R., Chu F.C., 2000; Habib F.A. et al., 2001; Lau H. et al., 2006; Tsushimi T. et al., 2007; Borzellino G. et al., 2008; Bolton J.S. et al., 2011; Choi S.B. et al., 2011; Hartwig W. et al., 2013).

Технические особенности самого вмешательства, выполняемого по

поводу ЖКБ, достаточно полно описано в различных монографиях, увидевших свет в последние годы. Типичная ЛХЭ, выполняемая из 4 троакарных доступов, в настоящее время, является стандартной рутинной операцией. Некоторые аспекты вмешательства, активно обсуждавшиеся на этапе внедрения методики, на сегодняшний день являются общепринятыми и не вызывают особых споров.

Совершенствование технологии и инструментария, широкое внедрение в клиническую практику новых методов диагностики и лечения, способствовали расширению показаний к применению данной методики. Выполнение ЛХЭ стало возможным у 90–95% пациентов с ЖКБ, требующих оперативного лечения (Гарипов Р.М., Амирова А.М., 1996; Греясов В.И. и соавт., 1998; Küper M.A. et al., 2014).

1.3. Место NOTES технологии

Развитие современной хирургии и социально-экономической ситуации в мире стали требовать необходимости повышения косметических достоинств ЛХЭ, уменьшения послеоперационной боли, а также бóльшего снижения риска развития раневых осложнений и послеоперационных грыж, что было реализовано в формировании понятия NOTES технологии – эндоскопической хирургии через естественные отверстия организма. Современное определение NOTES – это намеренная пункция висцерального полого органа для доступа в брюшную полость и выполнения внутрибрюшной операции с использованием эндоскопа (Анищенко В. В., Шевела А.И., 2009; Старков Ю.Г. и соавт., 2010; Wagh M.S., Thompson C.C., 2007; Zorron R. 2008; Song S. et al., 2009).

Технология NOTES на настоящее время имеет несколько возможных доступов в брюшную полость: трансгастральный, трансвагинальный и трансколонический (Старков Ю.Г. и соавт., 2008; Pai R.D. et al., 2006; Marescaux J. et al., 2007; Willingham F.F., Brugge W.R., 2007; De Palma G.D. et al., 2008; Flora E.D. et al., 2008; Swain P., 2008; Box G.N. et al., 2009; Soder-

gren M.H. et al., 2009; Shin E.J., Kalloo A.N., 2009; Sugimoto M., et al., 2009). Наиболее популярным стал трансвагинальный доступ (Старков Ю.Г. и соавт., 2008; Пучков К.В., Андреева Ю. Е., 2009; Пучков К.В. и соавт., 2014; Bessler M. et al., 2007; Scott D.J. et al., 2007; Decarli L. et al., 2008; Forgione A. et al., 2008; Ramos A.C. et al., 2008; Palanivelu C. et al., 2009). Он стал применяться многими хирургами в связи с возможностью использования жестких лапароскопических инструментов и оптики, а также в связи с легким и безопасным ушиванием послеоперационной раны влагалища, не требующего специального оборудования. Трансвагинальный доступ стал активно применяться при аппендэктомии, ХЭ и некоторых урологических операциях (Пучков К.В. и соавт., 2014; Marescaux J. et al., 2007; Navarra G. et al., 2009; Pugliese R. et al., 2010; Salinas G. et al., 2010; Moris D.N. et al., 2012).

NOTES-ХЭ была впервые выполнена в 2005 году P. Swain (Sclabas G.M. et al., 2006), но известность получила только в 2007 году во Франции в руках J. Marescaux. В России первая трансвагинальная ХЭ была выполнена в 2008 году в Институте хирургии им. А.В. Вишневского (Федоров А.В. и соавт., 2009), после этого ее начали применять в других регионах страны (Басос С.Ф. и соавт., 2011; Пучков К.В. и соавт., 2014).

Первоначальный широкий интерес к технологии NOTES достаточно быстро сменился разочарованием, что было связано со значительными ограничениями в ее использовании. Трудности достижения триангуляции, чрезмерная подвижность эндоскопа и инструментов, повреждение интактных тканей для доступа к патологически измененным органам, возможность несостоятельности швов стенки полых органов и других послеоперационных осложнений являются серьезными ограничениями для широкого клинического применения данной технологии (Auyang E.D. et al., 2009; Ott D.E., 2008; Pearl J.P., Ponsky J.L., 2008; Sodergren M.H. et al., 2009).

Единственным неоспоримым преимуществом NOTES операций является их косметический эффект по сравнению с открытыми и традиционными лапароскопическими вмешательствами. Большие сомнения в мини-

мизации болей после таких операций и угроза тяжелых хирургических осложнений, ликвидация которых требует широкой лапаротомии, а так же дороговизна используемого инструментария, привели к значительному охлаждению интереса к данной технологии (Журавлева Т.В. и соавт., 2011; Rane A. et al., 2010; Wood S.G. et al., 2013), место которой заняла хирургия единого лапароскопического доступа (ЕЛД).

1.4. Хирургия единого лапароскопического доступа

История развития понятия ЕЛД родилась еще в 1985 году, когда немецкий хирург E. Mühe выполнил первую однопортовую ЛХЭ (Litynski G.S., 1996). Однако истинным родоначальником хирургии ЕЛД при ХЭ заслуженно считается G. Navarra, который в 1997 году первый использовал хирургический доступ через пупок и удалил желчный пузырь, используя 3 троакара и видеолапароскопическую технику. В 1999 году подобная методика выполнения ХЭ была апробирована в США (Piskun G. et al., 1999). Автор использовал многопортовую методику ХЭ через один умбиликальный разрез, а затем разработал принципиально новое устройство, которое устанавливалось через пупок и имело несколько точек введения инструментов и камеры.

Фирмы, выпускающие медицинское оборудование на основе идеи G. Piskun, приступили к выпуску новых многоканальных устройств для ЕЛД, что привело к распространению хирургии одного разреза (Гуревич А.Р., 2013; Bresadola F. et al., 1999; Cugura J.F. et al., 2008; Curcillo P.G. et al., 2008;Chamberlain R.S., Sakpal S.V., 2009; Chow A. et al., 2010; Romanelli J.R. et al., 2010). При этом производители медицинского оборудования, выпуская свои порты и инструменты для ЕЛД, давали им оригинальные названия и аббревиатуры, что привело к определенным терминологическим проблемам в однопортовой хирургии. Примером разнообразия терминологии являются названия технологии ЕЛД, указанные ниже: SILS (single incision laparoscopic surgery), SIMPLE (single incision multi-port lapa-

ro-endoscopic surgery), SPA (single port access), OPUS (one-port umbilical surgery), SLAPP (single laparoscopic port procedure), NOTUS (natural orifice transumbilical surgery).

Все указанные выше методики используются для оперативных вмешательств из одного разреза, применяемого для доступа в брюшную полость. В связи с этим междисциплинарным консорциумом хирургов в рамках LESSCAR было предложено объединить их под одним названием – LESS Surgery (Laparo-endoscopic single site surgery). В России и странах СНГ общепризнанным термином этого направления хирургии является ЕЛД.

ХЭ из ЕЛД имеет ряд недостатков по сравнению с традиционной четырехпортовой ЛХЭ.

К основным недостаткам ЕЛД относятся:

1) Потеря триангуляции – основного правила эндохирургии, которое обеспечивает удобство и маневренность любой лапароскопической операции (Оспанов О.Б., Дильдабеков Ж.Б., 2011; Prashanth P. R. et al., 2008; Hirano Y. et al., 2010; Hansen A.J. et al., 2011; Miemik A. et al., 2012; Sreenivas S., 2014);

2) Трудность во взаимодействии хирурга и ассистента, что связано с конфликтом между инструментами или между инструментом и эндоскопом, столкновение этих инструментов как внутри, так за пределами брюшной полости в результате их общей точки введения, что иносказательно именуется в специальной литературе как «бой на мечах» (Rao P.P. et al., 2008; Hirano Y. et al., 2010; Rivas H. et. al., 2010; Tang B. et al., 2012);

3) Применение кросс-триангуляции, то есть использование перекрещивающихся в процессе операции изогнутых на конце лапароскопических инструментов, которая требует длительного переучивания и крайне неудобна в практическом применении (Ishikawa N. et al., 2009; Rane A. et. al., 2010);

4) Вероятность внутрибрюшного желчеистечения во время прошивания стенки желчного пузыря, что приводит к повышению риска развития

желчного перитонита, особенно в условиях острого холецистита (Hernandez J.M. et al., 2009; Tacchino R. et. al., 2009; Ersin S. et. al., 2010);

5) Необходимость специального обучения даже для хирургов, имеющих большой опыт выполнения лапароскопических вмешательств (Arroyo J.P. et. al., 2012);

6) Ограничение по количеству используемых инструментов, так как введение дополнительного троакара, согласно современным международным требованиям, приводит к исключению проводимой операции из группы ЕЛД.

Противопоказаниями к выполнению ЛХЭ через единый доступ на настоящий момент являются:

1) ИМТ более 30 кг/м^2;

2) Острый холецистит;

3) Механическая желтуха и ее косвенные признаки;

4) Общие противопоказания к интраоперационному повышению внутрибрюшного давления (Deepraj B. et al., 2011; Kurpiewski W. et al., 2012, Joseph M. et al., 2012; Chaudhary S. et al., 2013).

Таким образом, выраженный косметический эффект и малая травматичность являются основными причинами успеха технологии ЕЛД как у пациентов, так и у хирургов. При сравнении хирургии ЕЛД с четырехпортовой ЛХЭ значимых отличий по продолжительности самой операции, величине кровопотери и длительности стационарного лечения не выявлено (Allemann P. et al., 2010; Froghi F. et al., 2010; Chang S. K. et al., 2011; Alptekin H. et al., 2012; Gangl O. et al., 2011; Garg P. et al., 2012; Hao L. et al., 2012; Markar S.R. et al., 2012; Phillips M.S. et al., 2012; Pisanu A. et al., 2012; Sajid M.S. et al., 2012; Sinan H. et al., 2012; Beck C. et al., 2013; Trastulli S. et al., 2013; Zehetner J. et al., 2013). Описанные выше недостатки не позволяют хирургии ЕЛД значимо потеснить применение стандартной четырехпортовой ЛХЭ так, как это в свое время произошло с ТХЭ.

1.5. Лапароскопическая холецистэктомия из 2 доступов

Стремление к достижению высокого косметического эффекта и минимизации болевого синдрома, наравне с несовершенством и дороговизной оборудования и инструментов, а также невозможность применения ЕЛД при остром холецистите и у пациентов с индексом массы тела более 30 кг/м^2 привели к развитию хирургии ЕЛД с дополнительной троакарной поддержкой, что у некоторых авторов получило название SILS+ (Анищенко В.В. и соавт., 2011; Бронштейн П.Г. и соавт., 2011; Лядов К.В. и соавт., 2011; Алексеев А.М. и соавт., 2013; Литвин А.А. и соавт., 2013). Следует отметить, что по принятой в 2008 году в США терминологии хирургия ЕЛД подразумевает выполнение единственного пупочного или внепупочного разреза, через который в брюшную полость вводятся лапароскоп и хирургические инструменты для выполнения оперативного вмешательства (Ветюгова Л.В. и соавт., 2013; Дильдабеков Ж.Б., 2012). Таким образом, понятие SILS+ является некорректным, а сами вмешательства подобного типа и не могут относиться к группе операций из ЕЛД, поскольку в этом случае имеются два доступа: один в области пупка и второй, дополнительный, в эпигастрии или правом подреберье (Ветюгова Л.В. и соавт., 2013; Коссович М.А. и соавт., 2013).

По мнению ряда авторов, подобные вмешательства при ЖКБ следует называть ЛХЭ из 2 доступов или двухпортовой ЛХЭ и выделять их в отдельное направление лапароскопической хирургии (Орехов Г.И., 2010; Коссович М.А. и соавт., 2013; Ramachandran C.S., Arora V., 1998; Seenu V. et al., 2000; Kagaya T., 2001).

Первое сообщение о применении двухпортовой техники ЛХЭ принадлежит K.F. Leung – хирургу из Гонконга, который в 1996 году сообщил о новом методе ЛХЭ у 62 пациентов (Leung K.F. et al., 1996). Для выполнения операции использовались 2 доступа – в пупочной и эпигастральной областях (рис. 1.1А). Тракция желчного пузыря осуществлялась с помощью лигатур, проведенных через брюшную стенку. Данный метод впо-

следствии получил название «марионеточная ХЭ». Автору удалось успешно завершить операцию у 52 пациентов. При этом 8 пациентам потребовалось установить дополнительные порты и трансформировать ее в традиционную четырехпортовую методику. Еще у 2 больных пришлось прибегнуть к открытой лапаротомии с выполнением ТХЭ. Подводя итоги своей работы, автор констатировал, что двухпортовая ЛХЭ является технически сложным хирургическим вмешательством и должна применяться только в неосложненных клинических ситуациях.

Подобную технику двухпортовой ЛХЭ у 50 пациентов в 1997 году применил индийский хирург C.S. Ramachandran. Никому из них не потребовался переход на четырехпортовую методику и тем более на лапаротомию. Время операции колебалось от 35 до 125 минут. Автор отметил значительное уменьшение болевого синдрома и повышение косметического результата вмешательства (Ramachandran C.S., Arora V., 1998).

В 2001 году японский хирург T. Kagaya сообщил о применении двухпортовой методики ХЭ. Он отказался от проведения лигатур через переднюю брюшную стенку в пользу 5 мм инструментов. По методике, разработанной T. Kagaya (рис. 1.1Б), в пупочной области по нижнему контуру пупка выполнялся разрез длиной около 10 мм, в который вводились 5 мм камера и 5 мм зажим для тракции желчного пузыря. Дополнительный 5 мм троакар вводился традиционно в эпигастральной области. Подобную технику ЛХЭ из 2 доступов автор назвал Twin-port ХЭ и применил ее у 40 пациентов с хроническим калькулезным холециститом (Kagaya T. et al., 2001). Ни одного случая конверсии зарегистрировано не было, однако у 3 пациентов потребовалась постановка дополнительного 5 мм троакара. Автор отметил выраженный косметический эффект и экономическую целесообразность разработанной методики, считая ее перспективным миниинвазивным хирургическим вмешательством.

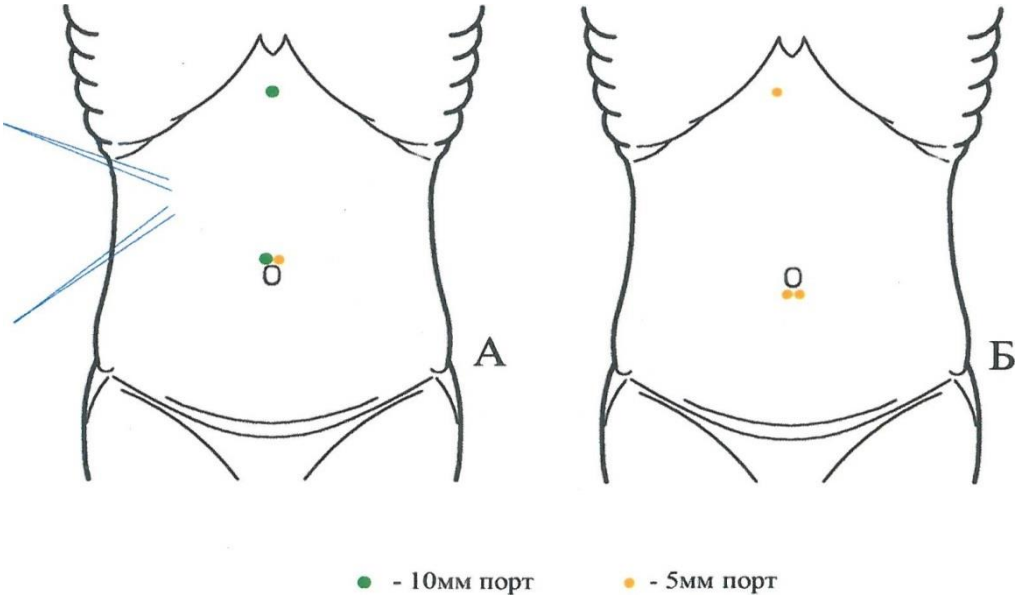

Рис.1.1. Схема лапароскопической холецистэктомии из 2 доступов: А - по методике K.F. Leung; Б - по методике T. Kagaya

Несмотря на параллельное развитие NOTES технологий и хирургии ЕЛД, интерес к двухпортовой ЛХЭ рос и распространялся по разным странам и континентам. Активно применялись методики, предложенные в 1996 году K.F. Leung с использованием лигатур, проведенных через брюшную стенку, и методики по типу «Twin-port system» (Mori T. 2002; Poon C.M. et al., 2003; Lee K.W.et al., 2005; Shimura T. et al., 2009; Waqar S.H. 2009; Sharaf M.F. et al., 2012).

Стремясь достичь максимального косметического эффекта, не потеряв при этом удобства традиционной четырехпортовой техники при минимуме экономических затрат, коллектив авторов из Японии под руководством T. Kuroki в 2011 году предложил комбинировать методику ЕЛД с марионеточным методом и добавлением дополнительного троакара (рис.1.2А). При этом через пупочный разрез длиной 15 мм в брюшную полость вводились 2 троакара диаметром по 5 мм, в один из которых устанавливалась камера, а в другой – рабочий инструмент. По передней подмышечной линии устанавливался 2 мм миниретрактор фирмы Covidien, а в правом подреберье по средней ключичной линии через брюшную стенку

проводилась лигатура. По данной методике было оперировано 20 пациентов. Среднее время операции составило 119 минут. Перехода на лапаротомию и четырехпортовую технику не потребовалось. Авторы считают данную методику альтернативой ХЭ из ЕЛД и рекомендуют к широкому применению.

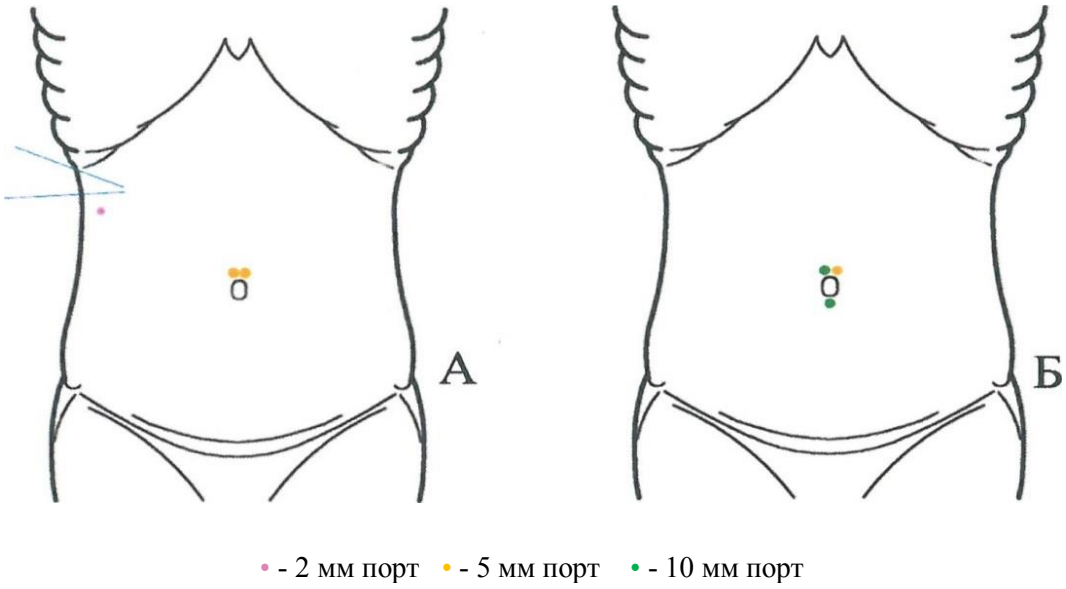

Рис.1.2. Схема лапароскопической холецистэктомии из 2 доступов: А - по методике T. Kuroki; Б - по методике H.F. Zhang

Оригинальную методику ЛХЭ из 2 доступов предложил в 2013 году коллектив хирургов из Китая во главе с H.F. Zhang. Методика заключалась в следующем (рис.1.2Б): в пупочной области выполнялись два разреза, первый длиной 12 мм – по верхнему краю пупочного кольца, второй длиной 10 мм – по нижнему краю. В верхний разрез устанавливались 10 мм и 5 мм троакары, через которые вводились инструменты для выделения и тракции желчного пузыря. В нижний разрез устанавливался 10 мм троакар, через который вводился лапароскоп. По указанной методике было оперировано 52 пациента, при этом конверсии в традиционную четырехпортовую технику и лапаротомию не потребовалось. На первую операцию потребовалось 150 минут, на вторую – 100 минут, на третью – 90, оставшиеся 49 пациентов были прооперированы за 14 минут. Каких-либо осложнений

и летальных исходов зарегистрировано не было. Авторы констатировали, что показатели послеоперационного болевого синдрома и косметический результат сопоставимы с таковыми при выполнении ХЭ из ЕЛД, а главным преимуществом данного метода является использование стандартных лапароскопических инструментов, что экономически более перспективно.

В России двухпортовая ЛХЭ имеет два пути развития. Первый путь получил свое начало при попытке улучшения косметического эффекта и снижения болевого синдрома при традиционных четырехпортовых операциях путем уменьшения количества доступов (Орехов Г.И. 2010; Левченко Н.В. и соавт., 2013; Коссович М.А. и соавт., 2013). Второй путь стал актуальным при широком применении хирургии ЕЛД, когда дополнительный троакар устанавливался при невозможности закончить хирургическое вмешательство из единого доступа или это было крайне рискованно (Уханов А.П. и соавт., 2011; Алексеев А.М. и соавт., 2013; Ветюгова Л.В. и соавт., 2013; Ельцин С.С. и соавт., 2013; Замятин В.А. и соавт., 2013; Лядов К.В. и соавт., 2013).

Ярким примером первого пути развития двухпортовой хирургии являются операции Г.И. Орехова, который в 2011 году сообщил о применении ЛХЭ из 2 доступов у 110 пациентов и назвал ее косметической модификацией ЛХЭ. Методика операции была следующая: первый 10 мм троакар устанавливался трансректально справа от срединной линии на расстоянии, равном ¼ ширины прямой мышцы живота, выше пупочного кольца на 1,5 см, второй 10 мм троакар – в эпигастральной области, третий 5 мм троакар вводился в рану рядом с первым трансректально (рис.1.3). Операция заканчивалась дренированием подпеченочного пространства через трансректальный разрез. Средняя продолжительность хирургического пособия составила 20 минут. На основании полученного опыта автор сообщил о достижении хорошего косметического эффекта без финансовых затрат на приобретение дорогостоящего оборудования для ЕЛД.

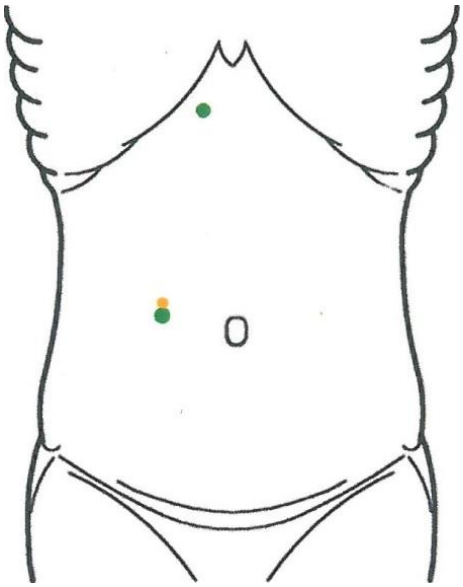

• - 10 мм порт • - 5 мм порт

Рис. 1.3. Схема лапароскопической холецистэктомии из 2 доступов по методике Г.И. Орехова

Так же к первому пути развития двухпортовой хирургии можно отнести работу Н.В. Левченко, который в 2013 году обобщил свой опыт лапароскопической хирургии ЖКБ. До 2000 года автор выполнял ЛХЭ посредством установки троакаров в четырех стандартных точках. Далее до 2003 года автор использовал трехпортовый вариант выполнения ХЭ. После 2003 года ЛХЭ выполнялась из 2 доступов – параумбиликального и субксифоидального (рис.1.4). С 2005 года удалось успешно освоить операцию из одного параумбиликального разреза и выполнить ее у 205 пациентов. При этом автор не сообщает количество больных оперированных по двухпортовой методике, но отмечает уменьшение интенсивности и продолжительности болевого синдрома, а так же очевидный косметический эффект вмешательства.

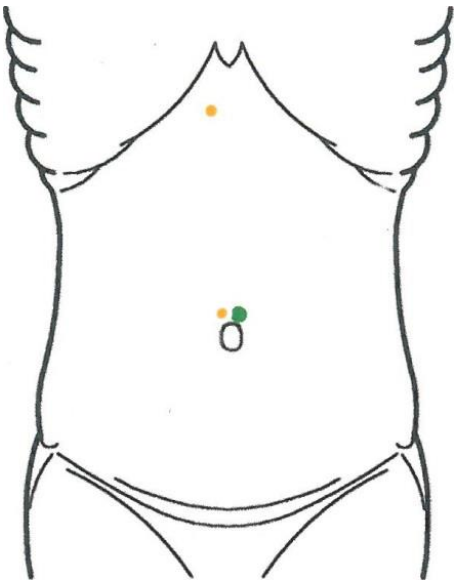

• - 10 мм порт • - 5 мм порт

Рис. 1.4. Схема лапароскопической холецистэктомии из 2 доступов, используемая Н.В. Левченко и А.В. Мингалевым

Подобную методику использует А. В. Мингалев и соавт. (2010), которые сообщили о своем опыте выполнения ХЭ из 2 доступов, назвав ее двухпрокольной ЛХЭ (рис.1.4). Техника операции состоит в следующем: 10 мм троакар для лапароскопа вводится над пупком, далее первый 5 мм троакар устанавливается в эпигастральной точке, а второй – в пупочную рану рядом с 10 мм троакаром. По описанной методике было оперировано 354 пациента, при этом у 74 (20,1%) из них были выявлены некоторые особенности выполнения данной операции и им была произведена конверсия в традиционную четырехпортовую ЛХЭ. У 2 (0,6%) пациентов возникли интраоперационные кровотечения, которые потребовали установки дополнительных троакаров. У 34 (9,6%) пациентов произошла перфорация желчного пузыря, что также привело к переходу на традиционную ЛХЭ. Таким образом у 244 (68,9%) пациентов была выполнена двухпрокольная ЛХЭ. Авторы отметили хороший косметический результат, безопасность и экономичность данного метода, что было обусловлено отсутствием необходимости применения дополнительного оборудования и инструментов.

Стремление уменьшить количество вводимых портов, не потеряв при этом удобство оперирования четырьмя инструментами, заставило хирургов использовать экстраперитонеальную тракцию желчного пузыря.

Так, П.Г. Бронштейн и соавт. (2011) используют лигатуры, проведенные через брюшную стенку. Авторы выполнили ЛХЭ из 2 доступов с использованием экстраперитонеальной тракции желчного пузыря у 67 больных и назвали ее марионеточной ХЭ. Методика операции заключалась в следующем: 10 мм троакар для лапароскопа устанавливался в пупочной области, второй – 3 мм троакар для инструментов устанавливался в эпигастрии. Для манипуляций с желчным пузырем использовались лигатуры, проведенные через брюшную стенку. Первая лигатура проводилась через дно желчного пузыря, а вторая – через шейку. При сравнении с традиционной четырехпортовой ЛХЭ было отмечено уменьшение болевого синдрома на 20%. При этом лучший косметический результат отметили 87% больных.

О.В. Кудрявцева и соавт. (2011) при выполнении двухпортовой ЛХЭ использовали специально разработанную иглу-манипулятор, которая представляет собой иглу диаметром 1,5 мм с изгибом радиусом 2,5 см и гарпунообразным острием. Троакары для лапароскопа и рабочих инструментов авторы устанавливали в пупочной и эпигастральной областях, а иглы-манипуляторы, которые служили для захвата и тракции желчного пузыря в области дна и кармана Гартмана, вводили через дополнительные проколы передней брюшной стенки. Авторы выполнили 6 операций по данной методике, при этом отметили хороший косметический эффект и незначительный болевой синдром. Случаев конверсии не было. Средняя продолжительность вмешательства составила 65 минут.

Лидерами применения однопортовой хирургии при ЖКБ в России являются К.В. Лядов и В.Н. Егиев, которые в 2013 году обобщили опыт 300 операций. При этом они сообщили, что в 24% случаев устанавливали дополнительный троакар в эпигастрии или в правом подреберье (рис.1.5А, Б). Эти операции была отнесены к группе SILS+, то есть к двухпортовой

методике хирургического вмешательства. Причинами установки дополнительных троакаров были острый холецистит, спаечный процесс, перфорация желчного пузыря. Авторы сообщили, что применение дополнительного 5 мм троакара не ухудшает косметичность или безболезненность вмешательства и является выходом из сложного положения в нестандартных ситуациях. К.В. Лядов и В.Н. Егиев рекомендуют использовать методику SILS+ при освоении техники ХЭ из ЕЛД и в клиниках, редко использующих ЕЛД (Лядов К.В., Егиев В.Н., 2013).

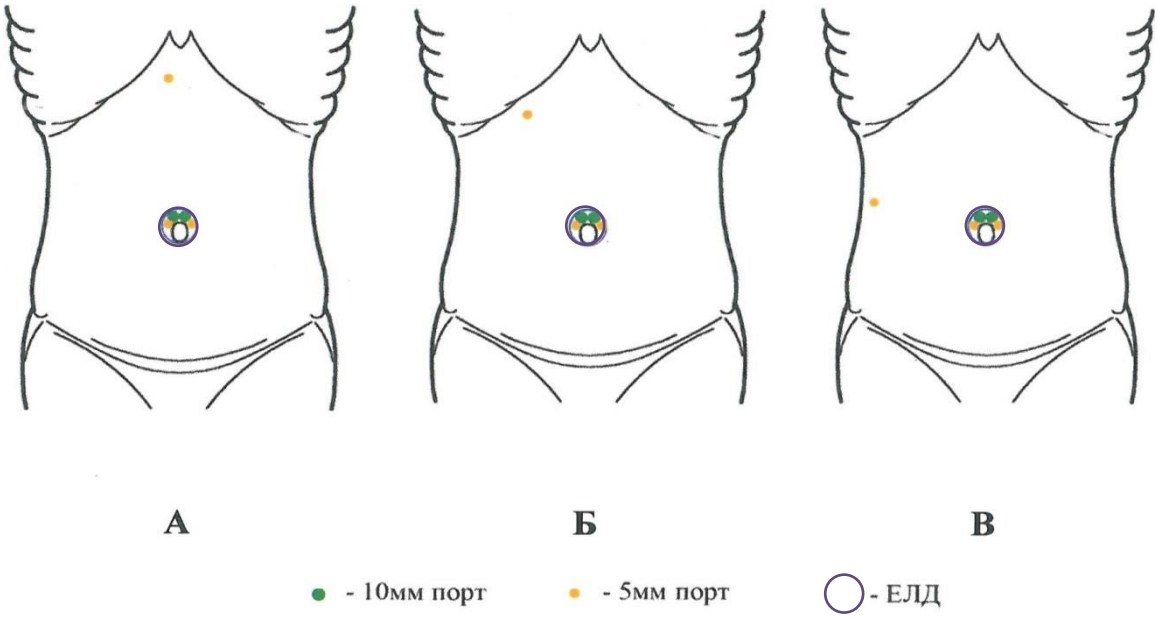

Рис. 1.5. Схема лапароскопической холецистэктомии из ЕЛД по методике SILS+ с установкой дополнительных троакаров А – в эпигастрии; Б – в правом подреберье; В – по передней подмышечной линии

Л.В. Вертюгова и соавт. (2013) применили методику ЕЛД у 42 больных с ЖКБ. При этом у 23 (54,7%) из них потребовалось введение дополнительного троакара, однако авторами не указывается точка постановки дополнительного троакара. Авторы считают, что при применении методики ЕЛД и двухпортовой ЛХЭ травма передней брюшной стенки сведена к минимуму, а эстетический эффект превосходит таковой при традиционных лапароскопических вмешательствах, при этом двухпортовый метод более

удобен и безопасен, чем методика ЕЛД.

Т.А. Гришина и А.Г. Лунев (2011) сообщают о применении однопортовой ЛХЭ в модификации SILS+ у 48 больных. Операции выполнялись по стандартной методике: трансумбиликально в брюшную полость устанавливали порт для ЕЛД, а для тракции желчного пузыря вводили дополнительный 5 мм троакар ниже правой реберной дуги по передней подмышечной линии (рис.1.5В). Авторы подтверждают перспективность применения данного доступа, отмечают отличные функциональные и косметические результаты.

А.П. Уханов и соавт. в 2011 году сообщили о применении ХЭ из ЕЛД у 104 больных острым холециститом. При этом чреспупочным доступом (SILS) удалось прооперировать 76 (73,1%) пациентов. У 7 больных потребовалось введение дополнительного троакара в эпигастрии или правом подреберье, что было названо методикой SILS+. У 15 больных авторы применили ЛХЭ из 3 доступов, у 6 больных использовалась стандартная ЛХЭ. Дополнительное введение троакаров было обусловлено применением методики SILS у больных с ожирением и деструктивными формами холецистита. Длины стандартных лапароскопических инструментов у этих пациентов было недостаточно. Из 17 больных острым гангренозным холециститом закончить операцию из ЕЛД удалось только у 4. Обобщая результаты своей работы, авторы отметили снижение болевого синдрома и отсутствие видимых рубцов на передней брюшной стенке через 2 месяца после операции, уменьшение числа послеоперационных осложнений и сокращение периода пребывания в стационаре. А.П. Уханов с коллегами констатировали, что чреспупочная ЛХЭ является перспективным методом удаления желчного пузыря по поводу ЖКБ и ее осложнений, но при этом не анализировали применение методики SILS+, в связи с тем, что она расценивалась авторами как вынужденная мера.

Об активном использовании технологии SILS+ в 2014 году сообщили И.В. Михин и соавт. Они представили опыт лечения 129 пациентов с ЖКБ,

при этом 77 пациентов страдали хроническим калькулезным холециститом, остальные – острым воспалением желчного пузыря. Для выполнения ЛХЭ из 2 доступов ими была использована система для ЕЛД X-CONE и дополнительный троакар. В 121 (93,8%) случае SILS+ операции были успешно завершены. У 4 пациентов с острым холециститом попытки выполнения ЛХЭ по технологии SILS+ успехом не увенчались: в половине случаев был произведен переход на традиционную четырехпортовую методику, в остальных 2 случаях операция была завершена из 3 доступов. Причиной неудач в этих ситуациях явились технические трудности выполнения манипуляций в зоне треугольника Кало из 2 ранее установленных портов. В 2 наблюдениях был зарегистрирован летальный исход. В первом случае ранний послеоперационный период осложнился двусторонней вирусной пневмонией, которая привела к смерти от прогрессирующей дыхательной недостаточности на 9 сутки после операции. Во втором случае причиной смерти был каловый перитонит, возникший вследствие перфорации толстой кишки, обусловленной ущемлением фрагмента кишки системой для ЕЛД X-CONE. Тем не менее, авторы констатировали возможность использования технологии SILS+ не только при хроническом калькулезном холецистите, но и при его деструктивных формах, а также отметили ее хороший косметический эффект.

Свой опыт транслюминальной минилапароскопически ассистированной ХЭ в 2014 году представили К.В. Пучков и соавт. Методика операции заключалась в следующем. После наложения карбоксиперитонеума по внутреннему краю пупка вводился 5 мм троакар, затем через задний свод влагалища в брюшную полость вводились удлиненный 10 мм троакар и лапароскоп. В 5 мм порт устанавливался диссектор. Тракция желчного пузыря осуществлялась с помощью использования «марионеточных» швов. В правом подреберье дополнительно вводился 3 мм инструмент. Поскольку при зашивании швы накладывались только на 5 мм рану в пупочной области и задний свод влагалища, данную операцию можно также условно отнести к двухпортовой технологии. По описанной методике было прооперировано 49

пациенток с ЖКБ и полипозом желчного пузыря. В 2 случаях потребовалось дополнительное введение 5 мм порта в правом подреберье. Авторами было отмечено, что пациентки, оперированные по данной методике, не требовали обезболивающих препаратов в послеоперационном периоде.

Подводя итоги обзора литературы, становится ясно, что традиционная четырехпортовая ЛХЭ, являющаяся эталоном хирургического лечения заболеваний внепеченочных желчных путей, на настоящем этапе развития хирургии хронологически и идеологически несколько устарела и требует определенных изменений. Дальнейшее совершенствование данного хирургического вмешательства эволюционно должно идти по пути минимизации оперативного доступа, улучшения косметических результатов лечения, снижения операционной травмы, не потеряв при этом удобства традиционной четырехпортовой техники при минимуме экономических затрат и операционных рисков.

Необходимо признать, что транслюминальные вмешательства по технологии NOTES и операции через ЕЛД по методике SILS хотя и имеют определенные преимущества перед традиционным способом выполнения ЛХЭ, довольно до́роги и сложны в выполнении, а поэтому вряд ли могут рекомендоваться к широкому применению. Кроме того, эти вмешательства технически выполнимы только при отсутствии у больных лишней массы тела и ограничены I степенью ожирения с индексом массы тела в пределах 30–35 кг/м^2. Применение технологий ЕЛД и NOTES также резко ограничено при деструктивных формах ЖКБ.

Основываясь на данных литературы, определенный интерес в этом плане представляют вмешательства из 2 доступов, которые сохраняя основные преимущества малой травматичности, значительно упрощают и удешевляют вмешательство, делая его менее опасным и более доступным. При этом термин SILS+ необходимо исключить из оборота, поскольку он не имеет отношение к хирургии ЕЛД, а является типичным примером лапароскопической хирургии из 2 доступов. В литературе обсуждается примене-

ние различных методик двухпортовой хирургии при ЖКБ, однако все они далеки от совершенства.

Все вышеизложенное свидетельствует о большой научно-практической значимости рассматриваемой проблемы и указывает на необходимость ее дальнейшего изучения путем разработки и внедрения нового способа ЛХЭ из 2 доступов.

ГЛАВА 2. ОБЩАЯ ХАРАКТЕРИСТИКА БОЛЬНЫХ И КЛИНИЧЕСКИЕ МЕТОДЫ ИССЛЕДОВАНИЯ

2.1. Характеристика клинических наблюдений

Диссертационное исследование выполнено в отделении хирургии неотложных состояний (заведующий – д.м.н. М.А. Коссович) ФГБНУ «РНЦХ им. акад. Б.В. Петровского» (директор – акад. РАН, д.м.н., проф. Ю.В. Белов) на базе ГАУЗ МО «Химкинская центральная клиническая больница» (главный врач – к.м.н. А.Н. Калинин).

Пациенты были оперированы в период с 1 июля 2011 года по 30 июня 2014 года в плановом и экстренном хирургических отделениях Химкинской центральной клинической больницы.

Было проведено изучение результатов хирургического лечения 718 больных с хроническим и острым калькулезным холециститом. При этом в исследование вошли все больные, оперированные в клинике лапароскопическим способом за 3 года в указанный период. Этим пациентам выполнялась традиционная ЛХЭ из 4 троакарных доступов и ЛХЭ из 2 доступов по оригинальной методике (Патент на изобретение № 2398547 от 10.09.2010) в плановом и срочном порядке.

Оценивая дизайн работы, необходимо указать, что диссертация представляет собой первичное контролируемое, нерандомизированное, проспективное клиническое исследование с оценкой результатов оперативных вмешательств.

Критериями включения в группы были пациенты мужского и женского пола с подтвержденным калькулезным холециститом при обязательном добровольном согласии больных на участие в исследовании.

Критериями исключения из группы было наличие сопутствующей патологии в стадии обострения и признаки деструкции желчного пузыря с явлениями распространенного перитонита, не позволяющие адекватно выполнить вмешательство лапароскопическим способом. Кроме того, из ис-

следования исключались пациенты, у которых в анамнезе были выполнены открытые оперативные вмешательства на органах верхнего этажа брюшной полости, больные с послеоперационными вентральными грыжами, а также пациенты, имеющие низкий кардиореспираторный ресурс с наличием противопоказаний к эндотрахеальному наркозу и наложению карбоксиперитонеума.

В основную группу были включены 127 пациентов, которым была произведена ЛХЭ из 2 доступов по авторской методике.

Группа сравнения состояла из 591 больного, которые перенесли традиционную четырехпортовую ЛХЭ за тот же период времени. Выбор между выполнением ЛХЭ из 2 или из 4 доступов носил случайных характер.

Возраст пациентов колебался от 17 до 83 лет. Средний возраст больных в основной группе составил 52,4±1,2 лет, мужчин было – 20, женщин – 107; в группе сравнения – 52,6±2,5 года, мужчин было – 88, женщин – 503.

В таблицах 2.1 и 2.2 представлено распределение пациентов по полу и возрасту в зависимости от вида хирургического вмешательства.

При анализе таблиц 2.1 и 2.2 можно сделать заключение, что пациенты основной группы и группы сравнения были сопоставимы как по полу, так и по возрасту ($p>0,05$). Основной контингент больных составили пациенты женского пола старше 50 лет.

Таблица 2.1

Распределение пациентов, перенесших лапароскопическую холецистэктомию из 2 доступов, по полу и возрасту

Возраст, годы	Пол		Всего	
	мужчины	женщины	абс.	%
17 – 30	2	7	9	7,1
31 – 40	3	14	17	13,4
41 – 50	4	22	26	20,5
51 – 60	5	35	40	31,5
61 – 70	4	21	25	19,7
старше 70	2	8	10	7,8
Итого	20 (15,7%)	107 (84,3%)	127	100,0

Таблица 2.2

Распределение пациентов, перенесших традиционную лапароскопическую холецистэктомию из 4 доступов, по полу и возрасту

Возраст, годы	Пол		Всего	
	мужчины	женщины	абс.	%
17 – 30	7	29	36	6,1
31 – 40	15	71	86	14,6
41 – 50	22	109	131	22,1
51 – 60	20	146	166	28,1
61 – 70	11	92	103	17,4
старше 70	13	56	69	11,7
Итого	88 (14,9%)	503 (85,1%)	591	100,0

В таблице 2.3 представлено распределение пациентов в зависимости от характера воспалительных изменений желчного пузыря.

Таблица 2.3

Характер воспалительных изменений желчного пузыря у пациентов, оперированных на внепеченочных желчных путях, в зависимости от вида хирургического вмешательства

Характер воспалительных изменений желчного пузыря	Вид хирургического вмешательства на внепеченочных желчных путях			
	Лапароскопическая холецистэктомия из 2 доступов		Традиционная лапароскопическая холецистэктомия из 4 доступов	
	абс.	%	абс.	%
Хронический холецистит	87	68,5	544	92,0
Острый холецистит	40	31,5	47	8,0
Итого	127	100,0	591	100,0

Из таблицы 2.3 видно, что ЛХЭ из 2 доступов была выполнена у 87 (68,5%) пациентов с хроническим калькулезным холециститом и у 40 (31,5%) – с острым холециститом. При этом 9 (10,3%) из 87 пациентов с хроническим калькулезным холециститом имели фоновый полипоз желчного пузыря. Традиционная ЛХЭ выполнялась у 544 (92,0%) больных с хроническим калькулезным холециститом и у 47 (8,0%) пациентов с острым холециститом. Полипоз желчного пузыря был зафиксирован у 26 (4,7%) из 544 больных с хроническим калькулезным холециститом. Таким образом, пациенты, оперированные из 2 и 4 доступов, по характеру заболевания также были сопоставимы ($p>0,05$).

В таблице 2.4 представлен характер морфологических изменений желчного пузыря при остром холецистите, в зависимости от вида хирургического вмешательства на внепеченочных желчных путях.

Таблица 2.4

Морфологические изменения желчного пузыря при остром холецистите в зависимости от вида хирургического вмешательства на внепеченочных желчных путях

Характер изменений желчного пузыря	Количество больных, перенесших хирургические вмешательства на внепеченочных желчных путях			
	Лапароскопическая холецистэктомия из 2 доступов		Традиционная лапароскопическая холецистэктомия из 4 доступов	
	абс.	%	абс.	%
Катаральное воспаление	7	17,5	8	17,0
Флегмонозное воспаление	29	72,5	33	70,2
Гангренозное воспаление	4	10,0	6	12,8
Итого	40	100,0	47	100,0

Из таблицы 2.4 следует, что у подавляющего большинства пациентов при остром холецистите имелся флегмонозный характер воспаления, который был зарегистрирован у 29 больных (72,5%), перенесших двухпортовую ЛХЭ, и у 33 больных (70,2%) при традиционной ЛХЭ ($p>0,05$).

Сопутствующие заболевания встречались у 70 больных (55,1%) основной группы и у 263 больных (44,5%) в группе сравнения. Характер сопутствующей патологии у пациентов, перенесших хирургические вмешательства на внепеченочных желчных путях, отражен в таблице 2.5.

Как видно из таблицы 2.5, наиболее часто сопутствующая патология была представлена заболеваниями сердечно-сосудистой и эндокринной систем, при этом у некоторых пациентов встречались два и более сопутствующих заболевания.

Таблица 2.5

Распределение пациентов по наличию сопутствующих заболеваний в зависимости от вида хирургического вмешательства на внепеченочных желчных путях

Сопутствующее заболевание	Вид хирургического вмешательства на внепеченочных желчных путях			
	Лапароскопическая холецистэктомия из 2 доступов (n=127)		Традиционная лапароскопическая холецистэктомия из 4 доступов (n=591)	
	абс.	%	абс.	%
Ишемическая болезнь сердца	45	35,4	410	71,0
Артериальная гипертензия	42	33,0	292	49,4
Ожирение II-III степени	44	34,6	191	32,3
Пупочная грыжа	9	7,0	52	8,7
Сахарный диабет	7	5,5	69	11,6
Варикозная болезнь вен нижних конечностей	7	5,5	91	15,3
Хронический пиелонефрит	6	4,7	49	8,2
Хронический панкреатит	6	4,7	49	8,2
Язвенная болезнь двенадцатиперстной кишки	6	4,7	51	8,6
Мочекаменная болезнь	5	3,9	33	5,5
Грыжа пищеводного отверстия диафрагмы	4	3,1	43	7,2
Киста печени	3	2,3	6	1,0
Хронический гепатит С	3	2,3	14	2,3
Бронхиальная астма	3	2,3	13	2,1
Хронический тонзиллит	2	1,5	22	3,7
Миома матки	2	1,5	29	4,9
Остеохондроз позвоночника	2	1,5	31	5,2
Другие	9	7,0	24	4,0

Из таблицы 2.5 также следует, что третьим по частоте среди сопутствующей патологии встречалось ожирение. Показатели ИМТ пациентов в

зависимости от вида хирургического вмешательства на внепеченочных желчных путях представлены в таблице 2.6.

Таблица 2.6

Показатели индекса массы тела пациентов в зависимости от вида хирургического вмешательства на внепеченочных желчных путях

Тип массы тела	ИМТ, кг/м^2	Количество больных перенесших хирургические вмешательства на внепеченочных желчных путях			
		Лапароскопическая холецистэктомия из 2 доступов		Традиционная лапароскопическая холецистэктомия из 4 доступов	
		абс.	%	абс.	%
Дефицит массы тела	**<18,5**	3	2,4	19	3,2
Нормальная масса тела	**18,5–24,9**	15	11,8	85	14,4
Избыточная масса тела	**25-29,9**	24	18,9	124	21,0
Ожирение I степени	**30-34,9**	41	32,3	172	29,1
Ожирение II степени	**35-39,9**	33	26,0	143	24,2
Ожирение III степени	**>40**	11	8,6	48	8,1
Итого		127	100,0	591	100,0

Из таблицы 2.6 видно, что подавляющее большинство пациентов основной группы и группы сравнения, а именно 32,3% и 29,1% соответственно, имели показатели ИМТ, свидетельствующие о наличии ожирения I степени ($p>0,05$). Необходимо подчеркнуть, что ЛХЭ из 2 доступов технически выполнима у пациентов с различной конституцией, в том числе и при ИМТ более 35 кг/м^2, то есть при ожирении II-III степени. При этом ИМТ, превышающий 35 кг/м^2, был зафиксирован более чем у трети пациентов – 34,6%, подвергшихся двухпортовой методике ЛХЭ.

В обеих группах пациентов встречались больные, которым ранее проводились какие-либо оперативные вмешательства на органах нижнего этажа брюшной полости. В основной группе подобных пациентов было 18

(14,1%), в группе сравнения – 115 (19,4%) (p>0,05). Данные о перенесенных ранее оперативных вмешательствах приведены в таблице 2.7.

Таблица 2.7

Распределение пациентов по наличию перенесенных ранее оперативных вмешательствах на органах нижнего этажа брюшной полости

Вид перенесенного оперативного вмешательства	Вид хирургического вмешательства на внепеченочных желчных путях			
	Лапароскопическая холецистэктомия из 2 доступов		Традиционная лапароскопическая холецистэктомия из 4 доступов	
	абс.	%	абс.	%
Аппендэктомия	7	5,5	32	5,4
Ампутация матки	4	3,1	27	4,6
Тубэктомия	3	2,3	19	3,2
Кесарево сечение	2	1,6	11	1,9
Паховая герниопластика	2	1,6	2	0,3
Резекция яичника	–	–	24	4,0
Итого	18	14,1	115	19,4

Из таблицы 2.7 следует, что перенесенные в анамнезе операции на органах нижнего этажа брюшной полости не влияют на тактику при определении показаний как к двухпортовой методике ЛХЭ, так и к традиционному четырехпортовому методу.

2.2. Методы исследования

Всем больным проводились общеклинические и специальные методы исследования. В общеклинические методы входили: общий анализ крови и мочи, биохимические методы исследования крови, исследования свертывающей системы крови, определение группы крови и резус-фактора, проведение тестов на обнаружение маркеров гепатита В, С и ВИЧ-инфекции, реакция Вассермана.

Из инструментальных методов исследования всем пациентам выполнялись рентгенография грудной клетки, обзорная рентгенография органов брюшной полости (аппарат «Комплекс рентгенологический диагностический» ALFA-30-ST9 с УРИ, Италия), ультразвуковое исследование органов брюшной полости и малого таза (аппарат Medison SonoAce-R7, Республика Корея), электрокардиография (аппарат Cardiofax ECG-1150, Nihon Kohden, Япония), эзофагогастродуоденоскопия с осмотром большого дуоденального сосочка (гастроскоп Olympus Q-150, Япония). При наличии показаний – эндоскопическая ретроградная панкреатохолангиография и эндоскопическая папиллосфинктеротомия (дуоденоскоп Olympus TJF-150-1, Япония). При наличии дополнительных жалоб или определенного анамнеза в список дополнительных исследований включали ирригоскопию или колоноскопию (колоноскоп Olympus Q-150L, Япония).

Пациенты с острым калькулезным холециститом поступали в хирургическое отделение в экстренном порядке. С момента поступления в отделение всем больным проводилась этиопатогенетическая консервативная терапия, включающая в себя голодание, локальную гипотермию, антибактериальную терапию препаратами широкого спектра действия, спазмолитики, анальгетики, нестероидные противовоспалительные средства, антисекреторную и инфузионную терапию. Дополнительная терапия, направленная на коррекцию сопутствующей патологии, назначалась после консультации профильных специалистов (кардиолога, эндокринолога, невропатолога) с учетом ее тяжести и выраженности. Длительность проводимой консервативной терапии зависела от клинической картина, а также данных УЗИ желчного пузыря и лабораторных показателей.

В обеих исследуемых группах оперативные вмешательства выполнялись на видеоэндохирургических комплексах с использованием стандартных наборов инструментов фирм Karl Storz (Германия) и МФС (Россия). Набор инструментов был представлен лапароскопом диаметром 10 мм с

углом оптики 30^0, 2 троакарами диаметром 10 мм и 2 троакарами диаметром 5 мм, эндохирургическим крючком, ножницами, 2 зажимами, эндоклипатором, инструментом для аспирации и ирригации, эндоскопическим шаровидным электродом для коагуляции ложа желчного пузыря.

Методика выполнения традиционной ЛХЭ из 4 доступов представляет собой следующее. Оперативное вмешательство выполняется бригадой, состоящей из 3 хирургов. Схема расположения операционной бригады представлена на рисунке 2.1.

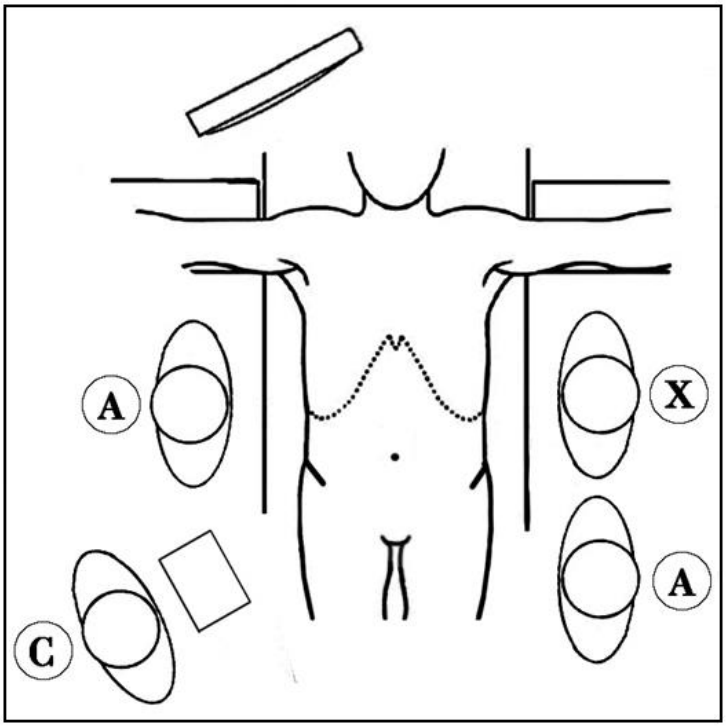

Рис. 2.1. Схема расположения операционной бригады при выполнении традиционной лапароскопической холецистэктомии (хирург и ассистент-камермен – слева, второй ассистент и операционная сестра – справа)

Пациент располагается на операционном столе в положении на спине с сомкнутыми ногами. Оперирующий хирург находится слева от пациента ближе к головному концу операционного стола. Первый ассистент располагается также слева от пациента на уровне таза больного. Его функцией является обеспечение адекватной визуализации операционного поля.

Второй ассистент располагается справа от пациента и обеспечивает фиксацию зажимом желчного пузыря. Операционная сестра располагается справа от пациента, напротив первого ассистента.

Для осуществления доступа в брюшную полость выполняется разрез кожи, проходящий по верхней полуокружности пупочного кольца, для введения в последующем 10 мм троакара. После введения 10 мм троакара и наложения карбоксиперитонеума в брюшную полость вводится лапароскоп и производится ревизия органов брюшной полости. Затем поочередно под визуальным контролем в брюшную полость вводятся еще 3 троакара: 10 мм в эпигастральной области, 5 мм – в правом подреберье по среднеключичной линии и второй 5 мм – в правом подреберье по передней подмышечной линии. Схема расположения троакаров и инструментов при традиционной ЛХЭ представлена на рисунке 2.2.

После установки троакаров начинается оперативное вмешательство. Непосредственно техника ЛХЭ является стандартной и подробно описана в литературе (Егиев В.Н. и соавт., 2008). В связи с этим, повторять ее описание считаем нецелесообразным.

Комфорт и удобство выполнения оперативного вмешательства для хирурга в значительной мере определяют качество и результат проведенной операции. Объективным критерием удобства выполнения лапароскопических вмешательств является манипуляционный угол, то есть угол между осями 2 основных рабочих инструментов, производящих интракорпоральные манипуляции в режиме «тракции – контртракции» на основном этапе операции.

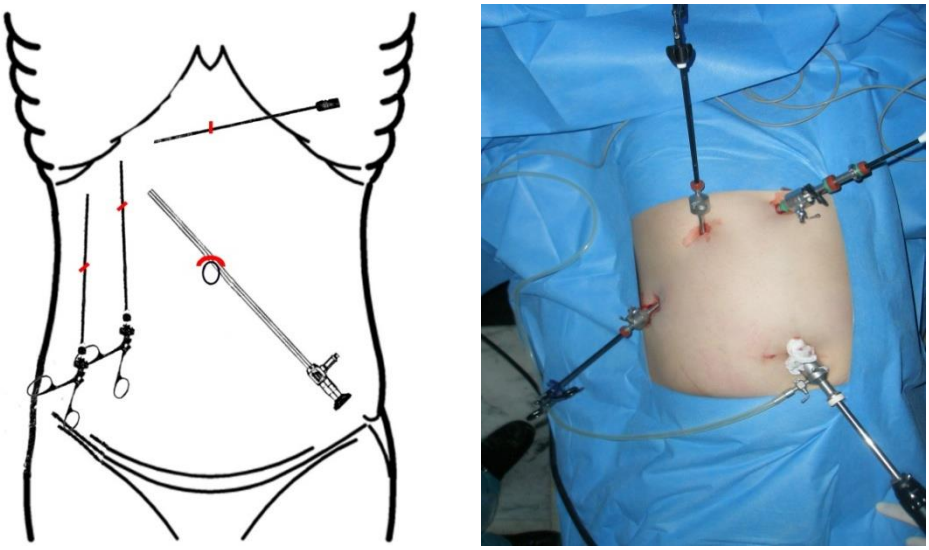

Рис. 2.2. Схема расположения троакаров и инструментов при выполнении традиционной лапароскопической холецистэктомии из 4-х доступов

Для определения манипуляционного угла при выполнении традиционной ЛХЭ из 4 доступов и ЛХЭ из 2 доступов использовали оригинальную методику виртуального построения внешней трапеции с использованием экстракорпоральных частей 2 основных рабочих инструментов – эндоскопического крючка, обрабатывающего элементы печеночно-двенадцатиперстной связки, и тракционного зажима, фиксирующего шейку желчного пузыря, путем интраоперационного измерения определенных расстояний. Эти инструменты, как правило, располагаются в правой и левой руках оперирующего хирурга, соответственно. Схема построения виртуальной внешней трапеции приведена на рисунке 2.3.

Из рисунка 2.3 видно, что оси корпусов указанных лапароскопических инструментов являются боковыми сторонами трапеции, а воображаемые параллельные линии, соединяющие точки введения этих инструментов в брюшную полость на передней брюшной стенке и условные точки в области рукояток этих инструментов – основаниями трапеции. Необходимо пояснить, что точки B и C определялись местами установки троакаров на передней брюшной стенке, а точки A и D выбирались таким образом, чтобы отрезки BC и AD были параллельными, но отстояли друг от друга

на максимально возможном расстоянии для увеличения точности измерения. Таким образом при выполнении традиционной ЛХЭ из 4 доступов точка B располагалась в правом подреберье по средне-ключичной линии, а точка C – в эпигастрии субксифоидально. При проведении ЛХЭ из 2 доступов точка B локализовалась в правом боковом отделе передней брюшной стенки по передней подмышечной линии, а точка C – в умбиликальной области по верхней полуокружности пупка в ее правой части. Согласно используемой методике, в момент выделения пузырного протока все инструменты фиксировались в неподвижном состоянии, и производилось измерение длины отрезков AB, BC, CD и AD. После операции, зная длину указанных отрезков, на плоскости строилась единственно возможная трапеция, а затем, продолжая отрезки AB и CD в виде лучей с началом в точках A и D до пересечения их в условной точке E, имеющаяся трапеция достраивалась до треугольника, что отражено на рисунке 2.4. При этом измерялся угол BEC, который и равнялся манипуляционному углу у данного пациента.

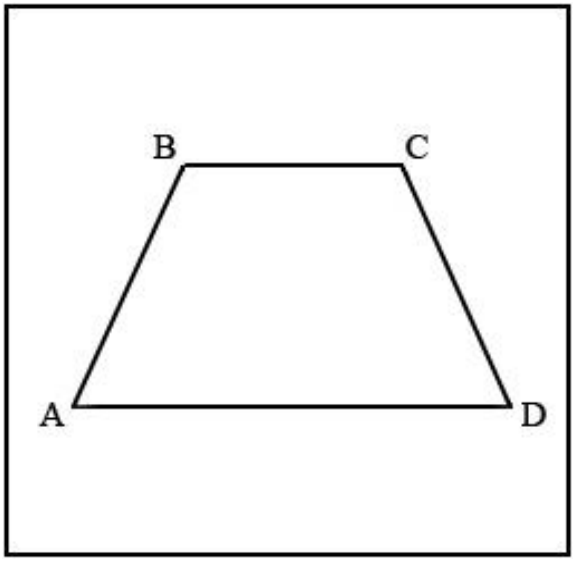

Рис.2.3. Виртуальное построение внешней трапеции ABCD с использованием экстракорпоральных частей 2 основных рабочих инструментов,
где AB – ось тракционного зажима, фиксирующего шейку желчного пузыря, CD – ось эндоскопического крючка, обрабатывающего элементы печеночно-двенадцатиперстной связки

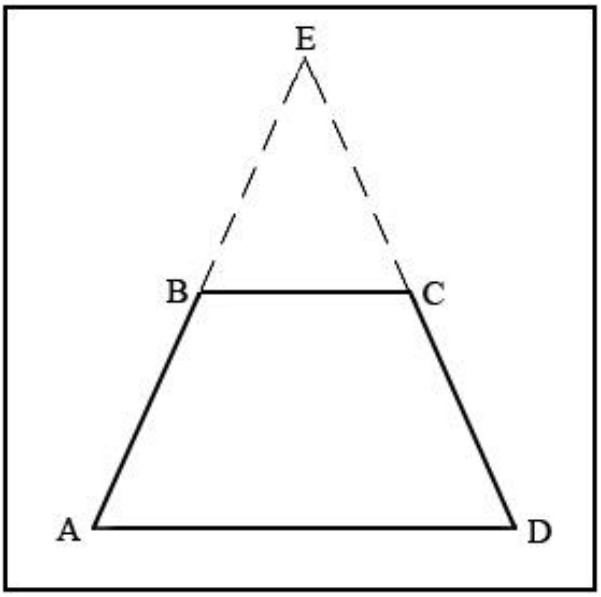

Рис.2.4. Построение треугольника AED на базе трапеции ABCD, где угол BEC – манипуляционный угол у данного пациента

Послеоперационный болевой синдром оценивался по визуальной аналоговой шкале (ВАШ), которая представляет собой цифровую 10-балльную оценочную шкалу. Начальной точкой шкалы являлся показатель отсутствия боли – 0. Дальнейшие показатели шкалы оценивали болевой синдром как слабый, умеренный и сильный. Окончательный показатель ВАШ составлял 10 баллов и обозначал невыносимую боль. Болевой синдром регистрировался до приема анальгетиков через 2, 4, 6, 12, 24, 48 и 72 часа после окончания оперативного вмешательства. Пациенты оценивали уровень абдоминальной боли по предложенной им шкале, которая представляла собой отрезок с цифровыми указателями 0, 1, 2, 3, 4, 5, 6, 7, 8, 9, 10. Объясняя технику измерения боли, больного просили отметить уровень ее интенсивности, обведя кружком цифру на предложенной шкале.

Для оценки истинных болевых характеристик из исследования были исключены пациенты, имеющие какие-либо послеоперационные осложнения. Оценка интенсивности послеоперационной боли проводилась в покое во время незначительного по интенсивности кашля у 100 больных, перенесших ЛХЭ из 2 доступов, и у 100 пациентов с четырехпортовым доступом. Наркотические анальгетики не применялись. Всем пациентам в после-

операционном периоде с целью обезболивания вводились анальгетики ненаркотического ряда. При этом ведение анальгетиков, как правило, требовалось пациентам, оценивавшим уровень боли на уровне 3 и более баллов по ВАШ.

Оценка длительности применения обезболивающих средств в послеоперационном периоде проводилась с помощью специальных таблиц, в которых медицинским персоналом отмечалось количество выполненных пациентам инъекций анальгетических средств за время, проведенное в стационаре. Для оценки истинных показателей из исследования были исключены пациенты, имеющие какие-либо послеоперационные осложнения. Таким образом анализу были подвергнуты 100 больных, перенесших ЛХЭ из 2 доступов, и 100 пациентов, оперированных по традиционной методике. Использование анальгетиков детально контролировали в 1 и 2 сутки после операции, далее их применение оценивали на 3–4 сутки, затем – на 5–10 сутки.

Для оценки косметического эффекта оперативного лечения через 12 недель после операции пациенты заполняли специальные анкеты по оценке удовлетворенности своим телом после операции (Cosmesis and Body Image Questionnaire – BIQ) и удовлетворенности послеоперационным рубцом (Cosmetic score) (Steinermann D.C. et al., 2011). В группу для оценки косметического результата хирургического лечения включались пациенты обоего пола возрастной группы от 17 до 50 лет. Для оценки истинных показателей из исследования были исключены пациенты пожилого и старческого возраста, а также пациенты, имеющие какие-либо местные раневые послеоперационные осложнения. Таким образом нам удалось осмотреть и протестировать по 50 больных обеих групп. В основной группе исследованию были подвергнуты 46 женщин и 4 мужчин. В группе сравнения были исследованы 38 женщин и 12 мужчин.

Анкета по оценке удовлетворенностью своим телом после операции включает в себя 5 вопросов с 4 вариантами ответов на каждый. При этом в

случае максимальной удовлетворенности своим телом после операции пациент может набрать 8 баллов, а при максимальной неудовлетворенности – 17 баллов, то есть, чем выше балл, тем ниже косметический результат операции. Анкета Cosmesis and Body Image Questionnaire – BIQ использовалась в нашей клинике после того, как была переведена на русский язык и переработана для русскоязычного населения. Далее представлена анкета Cosmesis and Body Image Questionnaire – BIQ в переработанном виде.

I. Вы удовлетворены своим телом после операции?

1 – Совершенно не удовлетворен(а).

2 – Не удовлетворен(а), но меня это не беспокоит.

3 – Удовлетворен(а), но наличие следов операции меня смущает.

4 – Полностью удовлетворен(а), мне все нравится.

II. Как Вы думаете, повредила ли операция Ваше тело?

1 – Совершенно не повредила.

2 – Немного повредила, но меня это не беспокоит.

3 – Повредила немного, но наличие следов операции меня смущает.

4 – Да, повредила достаточно серьезно.

III. Вы считаете себя менее привлекательным(ой) в результате Вашей болезни или лечения?

1 – Нет, я не стал(а) менее привлекательным(ой).

2 – Нет, я практически не стал(а) менее привлекательной, но наличие следов операции меня смущает.

3 – Да, перенесенная операция повлияла на мой внешний вид, но я не стал(а) менее привлекательным(ой).

4 – Да, перенесенная операция значительно повлияла на мой внешний вид, я стал(а) менее привлекательным(ой).

IV. Считаете ли Вы себя менее мужественным/женственной в результате Вашей болезни или лечения?

1 – Нет, совсем не считаю.

2 – Практически не считаю, что стал(а) менее мужественным/женственной.

3 – Да, перенесенная операция немного повлияла, но менее мужественным/женственной я не стал(а).

4 – Да, перенесенная операция значительно повлияла и я стал(а) менее мужественным/женственной.

V. Вам трудно смотреть на себя голым?

1 – Нет, совсем не трудно.

2 – Нет, мне все равно.

3 – Да трудно, но я надеюсь, что с течением времени ситуация изменится.

4 – Да очень трудно из-за наличия следов перенесенной операции.

Анкета по оценке удовлетворенностью послеоперационными рубцами (Cosmetic score) включает в себя 3 вопроса. При этом 1 и 2 вопросы имеют 7 вариантов ответа, а 3 вопрос – 10 вариантов. Соответственно максимально возможный балл, оценивающий удовлетворенность послеоперационным рубцом – 24, а минимальный – 3, то есть – чем выше балл, тем выше косметический результат операции. Анкета Cosmetic score также была нами переведена и переработана для русскоязычного населения. Далее представлена анкета Cosmetic score в переработанном виде.

I. Удовлетворенность Вашими шрамами?

1 – Нет, категорически не удовлетворен.

2 – Нет, не удовлетворен, но надеюсь, что это временно.

3 – Не удовлетворен, но они меня устраивают.

4 – Не удовлетворен, но мне все равно.

5 – Доволен, но их вид меня беспокоит.

6 – Вполне устраивает.

7 – Очень доволен.

II. Как бы Вы описали свои шрамы?

1 – Отвратительные, омерзительные.

2 – Ужасные.

3 – Некрасивые.

4 – Не плохие, и не хорошие.

5 – Симпатичные.

6 – Красивые.

7 – Прекрасные.

III. Как бы Вы оценили свои шрамы?

1 – Самые уродливые шрамы, какие можно себе представить.

2 – Ужасные шрамы.

3 – Шрамы бросаются в глаза и выглядят некрасиво.

4 – Шрамы заметны, выглядят неаккуратно и меня это беспокоит.

5 – Шрамы заметны, но выглядит аккуратно и меня это не беспокоит.

6 – Шрамы заметны, но мне все равно.

7 – Шрамы заметны, но меня все устраивает.

8 – Шрамы слабо заметены.

9 – Шрамы есть, но заметны только если присматриваться.

10 – Шрамы практически незаметны.

Определение косметического эффекта после выполненных операций осуществлялось по методике, описанной в литературе (Дильдабеков В.Д., 2012) и переработанной нами непосредственно для оценки косметического результата ЛХЭ из 2 и 4 доступов. Визуальный осмотр передней брюшной стенки осуществлялся при дневном освещении с расстояния 1 метр нево-

оруженным глазом в вертикальном положении тела пациента через 12 недель после оперативного вмешательства.

Применяемая нами методика включала следующие критерии для начисления баллов: 3 балла (отличный результат) – рубцы на передней брюшной стенке практически не видны; 2 балла (хороший результат) – рубцы на передней брюшной стенке видны, но малозаметны; 1 балл (удовлетворительный результат) – рубцы на передней брюшной стенке отчетливо видны; 4) 0 баллов (неудовлетворительный результат) – рубцы на передней брюшной стенке грубые, с элементами келлоида и деформацией кожи, сразу бросающиеся в глаза.

Математическую и статистическую обработку результатов исследований проводили с использованием стандартной программы Microsoft Excel 2010 и программ «Biostat» и «Statistica 8.0 for Windows» на персональном компьютере. Достоверность различий показателей оценивали по коэффициенту Стьюдента. Вычисление значимости качественных различий получали с помощью точного критерия Фишера. Различия считали статистически значимым при $p<0,05$. Для создания базы данных использовался редактор электронных таблиц MS Excel 7.0.

ГЛАВА 3. МЕТОДИКА ВЫПОЛНЕНИЯ ЛАПАРОСКОПИЧЕСКОЙ ХОЛЕЦИСТЭКТОМИИ ИЗ ДВУХ ДОСТУПОВ

ЛХЭ из 2 доступов (Патент на изобретение № 2398547 от 10.09.2010) выполняется бригадой, состоящей из 3 хирургов. Пациент располагается на операционном столе в положении на спине с разведенными ногами. При этом оперирующий хирург находится между разведенных ног пациента. Схема расположения операционной бригады представлена на рисунке 3.1.

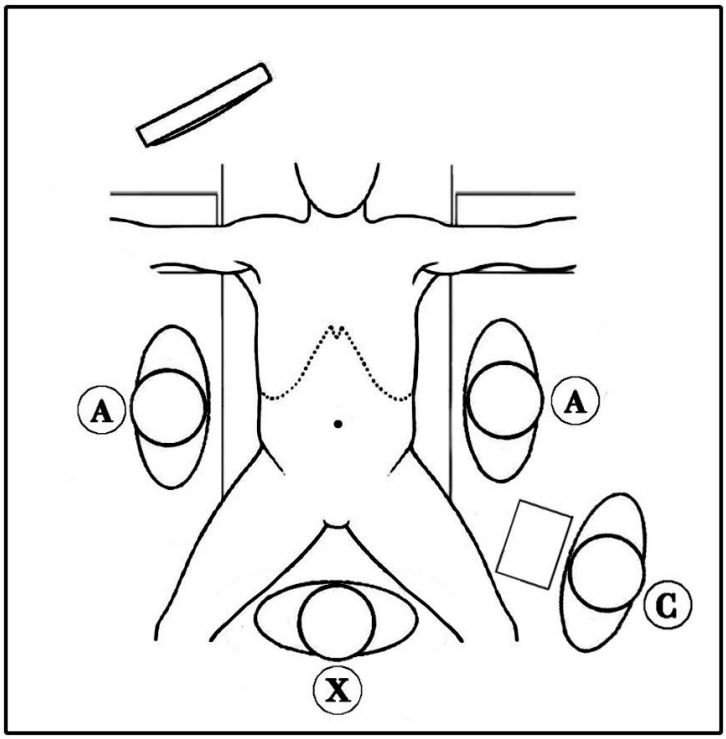

Рис. 3.1. Схема расположения операционной бригады при выполнении лапароскопической холецистэктомии из 2 доступов (хирург – между ног больного, ассистент-камермен и сестра – слева, второй ассистент – справа)

Первый ассистент-камермен располагается слева от пациента и обеспечивает видеообзор зоны оперативного вмешательства. Второй ассистент располагается справа от пациента и выполняет фиксацию зажимом дна желчного пузыря. Операционная сестра располагается слева от пациента, рядом с оперирующим хирургом, что позволяет быстро и своевременно

обеспечивать его необходимым инструментарием, подавая инструменты в правую руку оператора.

Для осуществления доступа в брюшную полость выполняется полулунный разрез кожи, проходящий по верхней полуокружности пупочного кольца. По краям данного разреза в максимально удаленных точках справа и слева устанавливаются два 10 мм троакара. Сначала в левой точке разреза (по отношению к пациенту) устанавливается первый 10 мм троакар и накладывается карбоксиперитонеум. Через установленный троакар вводится 10 мм 30° лапароскоп, производится ревизия брюшной полости, в том числе и зоны оперативного вмешательства. Затем в правой точке разреза (по отношению к пациенту) устанавливается второй 10 мм троакар, через который по мере требования в процессе операции вводятся стандартные рабочие инструменты – эндохирургический крючок, ножницы, эндоклипатор, аквапуратор и эндоскопический шаровидный электрод для коагуляции ложа желчного пузыря.

Второй разрез кожи производится на боковой поверхности живота справа по передне-подмышечной линии в точке наиболее удобной для осуществления тракции желчного пузыря, которая определяется под визуальным контролем с помощью лапароскопа в бессосудистой зоне переднебоковой части брюшной стенки. Затем через этот разрез в брюшную полость поочередно устанавливается два 5 мм троакара. При этом необходимо следить за тем, чтобы оба троакара, проходя через один кожный разрез, в брюшную полость входили на максимальном удалении, избегая при этом «конфликта» друг с другом. Схема расположения троакаров и инструментов при ЛХЭ из 2 доступов представлена на рисунке 3.2. Расположение двух 5 мм троакаров со стороны брюшной полости при ЛХЭ из 2 доступов представлено на рисунке 3.3.

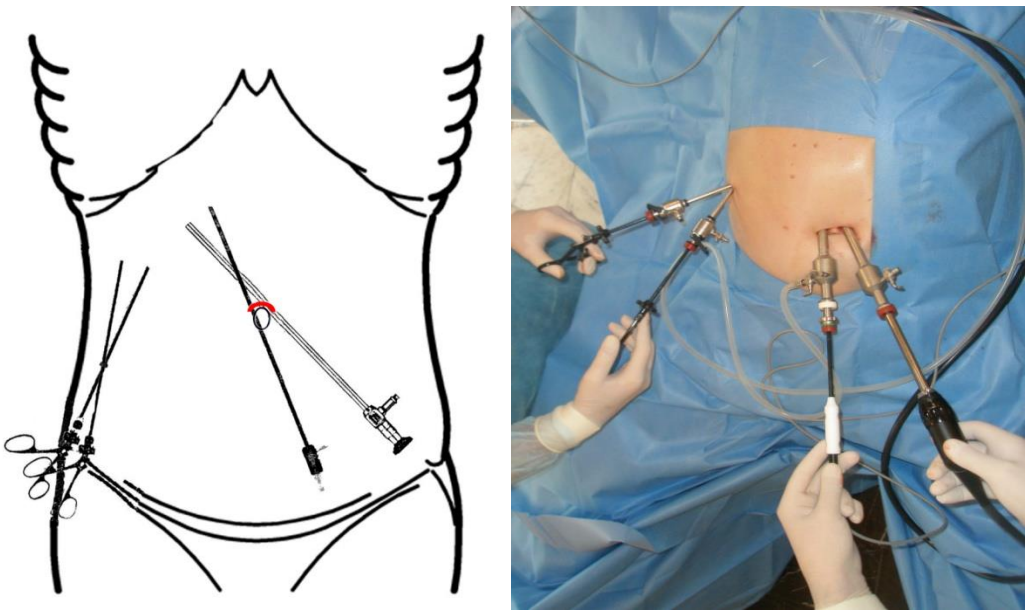

Рис. 3.2. Схема расположения троакаров и инструментов при выполнении лапароскопической холецистэктомии из 2 доступов

Рис. 3.3. Установка 5 мм троакаров со стороны брюшной полости при выполнении лапароскопической холецистэктомии из 2 доступов

После того как троакары установлены, выполняются основные этапы операции. При изменении положения операционного стола пациент переводится в положение противоположное положению Тренделенбурга с поворотом на левый бок. После осуществления ревизии брюшной полости

при выявлении спаечного процесса в подпеченочном пространстве производится рассечение имеющихся вокруг желчного пузыря спаек с помощью электрокоагуляции. Рассечение спаек в подпеченочном пространстве представлено на рисунке 3.4.

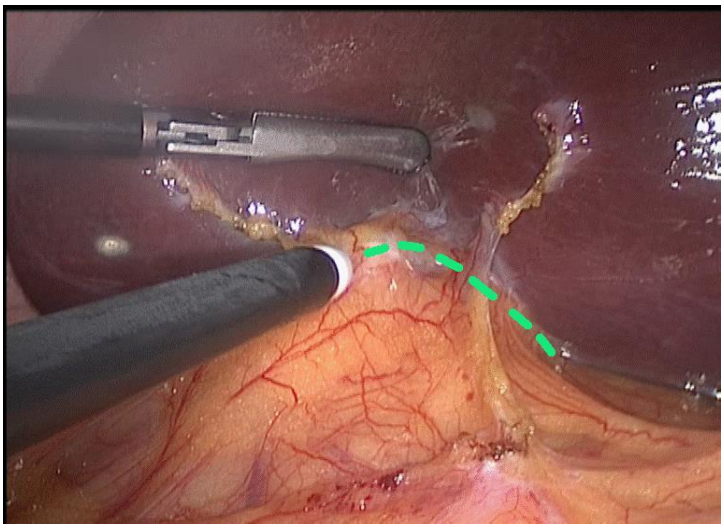

Рис. 3.4. Рассечение спаек в подпеченочном пространстве с помощью эндоскопического крючка

Затем ассистент захватывает зажимом дно желчного пузыря и перемещает его вверх и латерально в направлении правого поддиафрагмального пространства, что отражено на рисунке 3.5.

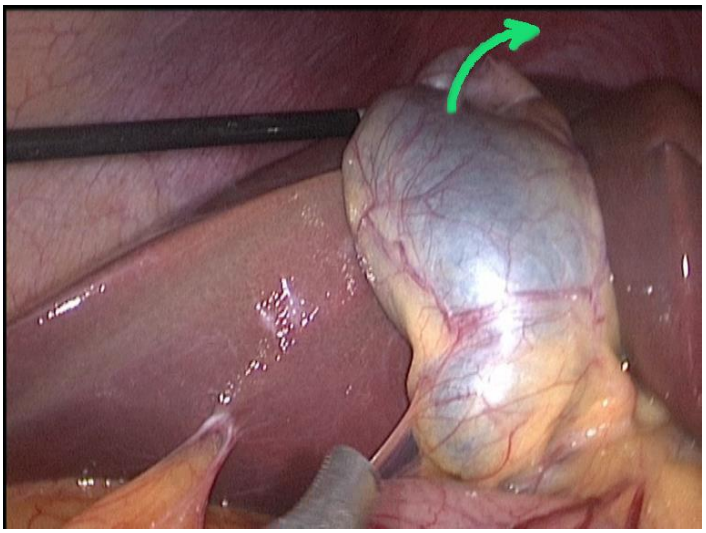

Рис. 3.5. Захват желчного пузыря за дно и перемещение его в направлении правого поддиафрагмального пространства

Далее оперирующий хирург захватывает зажимом желчный пузырь за карман Гартмана и осуществляет его адекватную тракцию вниз и латерально. Описанные действия представлены на рисунке 3.6.

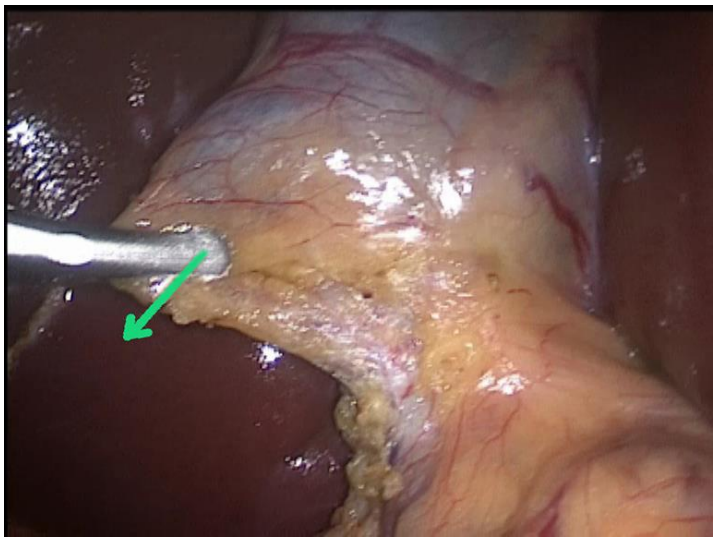

Рис. 3.6. Захват желчного пузыря за карман Гартмана и обеспечение адекватной тракции

Затем оперирующий хирург эндоскопическим крючком подковообразно надсекает висцеральную брюшину шейки желчного пузыря и выполняет мобилизацию желчного пузыря по медиальной и латеральной поверхности. Мобилизация желчного пузыря по медиальной и латеральной поверхности представлена на рисунках 3.7 и 3.8.

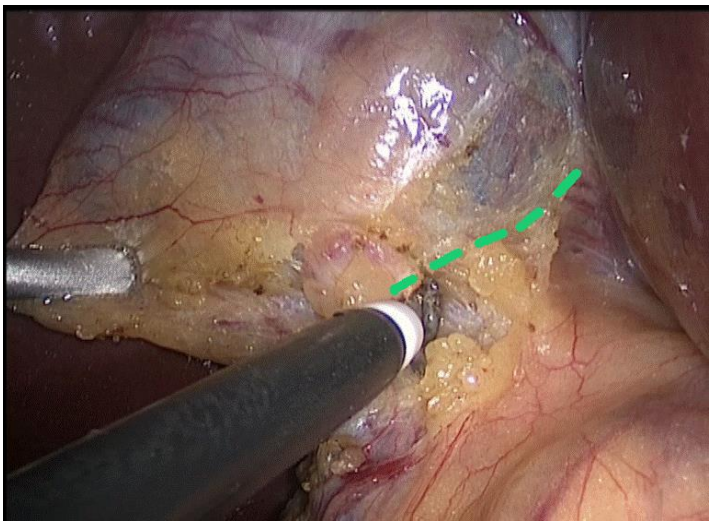

Рис. 3.7. Мобилизация желчного пузыря по медиальной поверхности

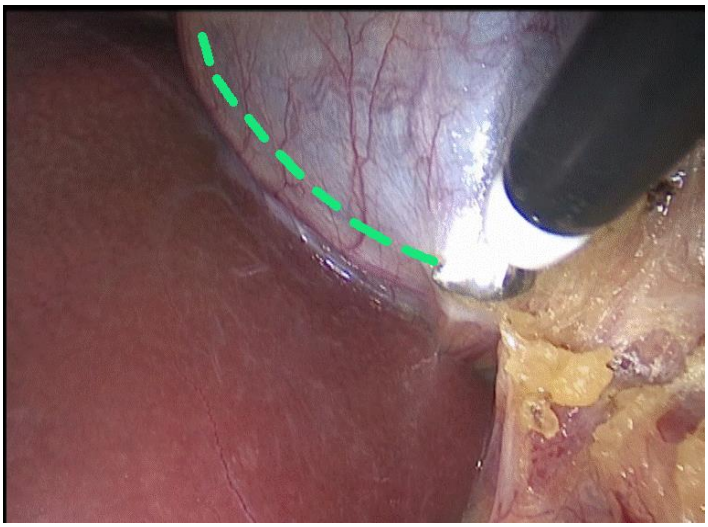

Рис. 3.8. Мобилизация желчного пузыря по латеральной поверхности

Далее выделяются элементы печеночно-двенадцатиперстной связки – пузырный проток и пузырная артерия. Следует отметить, что пузырный проток и пузырную артерию необходимо четко выделить из окружающих тканей на протяжении достаточном для их идентификации и клипирования. После этого на них накладываются клипсы в соотношении 2:1 (2 – на остающуюся часть образования, 1 – на уходящую). Очередность клипирования избирается индивидуально, в зависимости от удобства наложения клипс. Затем клипированные анатомические образования пересекаются между клипсами эндоскопическими ножницами поочередно – сначала артерия, затем проток. Выделенная пузырная артерия с наложенными на нее клипсами и дальнейшим ее пересечением представлена на рисунках 3.9 и 3.10.

Следует отметить, что очередность пересечения описанных анатомических структур – сначала артерии, затем пузырного протока – является принципиальной, так как позволяет избежать непреднамеренного отрыва пузырной артерии при недозированной тракции желчного пузыря после пересечения пузырного протока. Выделенный пузырный проток с наложенными на него клипсами и дальнейшим его пересечением представлен на рисунках 3.11 и 3.12.

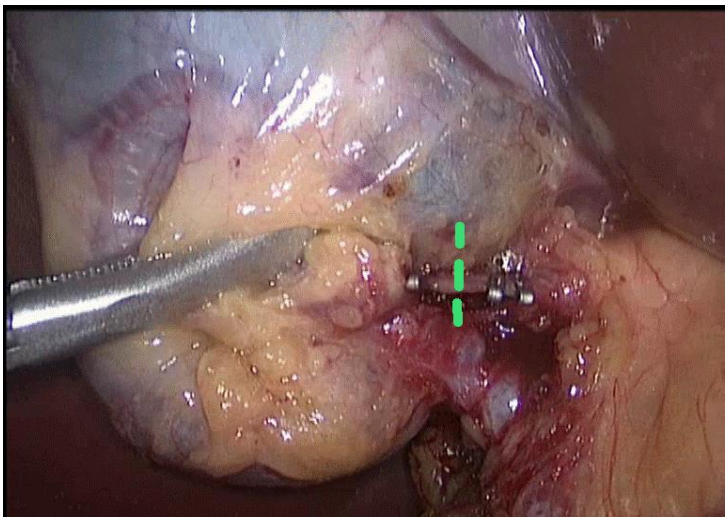

Рис. 3.9. Клипированная в соотношении 2:1 пузырная артерия

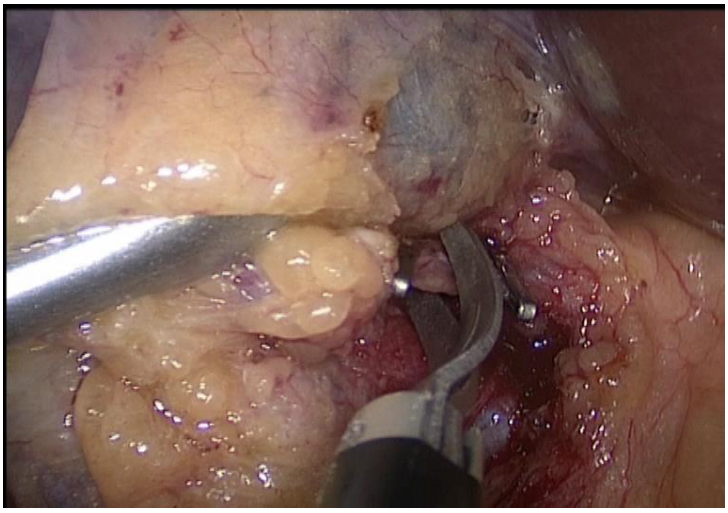

Рис. 3.10. Пересечение пузырной артерии

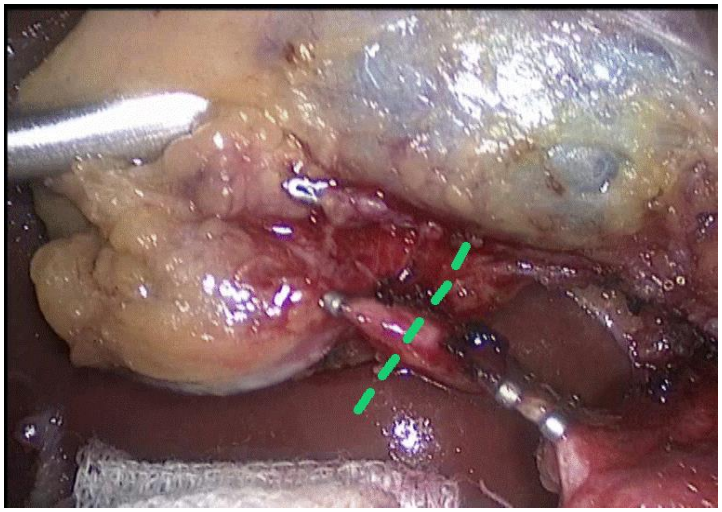

Рис. 3.11. Клипированный в соотношении 2:1 пузырный проток

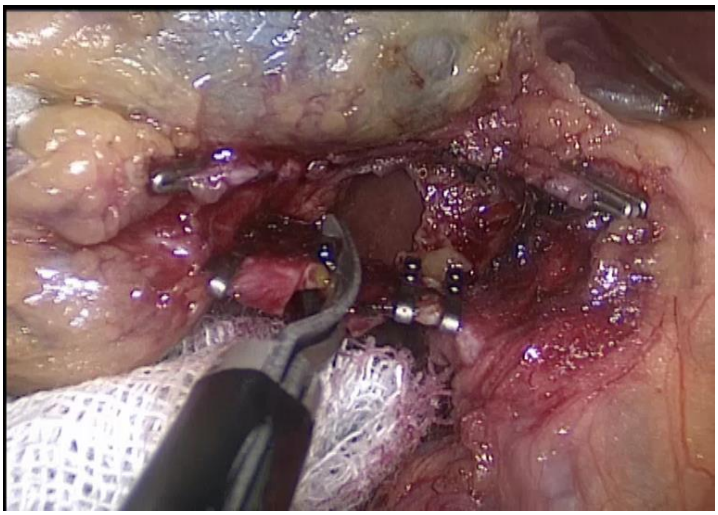

Рис. 3.12. Пересечение пузырного протока

После пересечения пузырного протока оператор надсекает брюшину по медиальной и латеральной стенкам желчного пузыря максимально вверх в направлении дна желчного пузыря. Далее выполняется выделение желчного пузыря из его ложа в печени эндоскопическим крючком. Рассечение брюшины по медиальной и латеральной стенкам желчного пузыря представлено на рисунках 3.13 и 3.14.

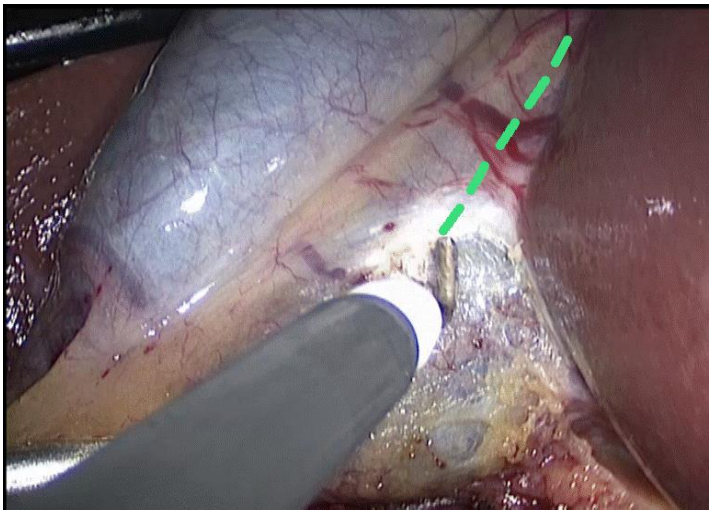

Рис. 3.13. Рассечение брюшины по медиальной поверхности желчного пузыря

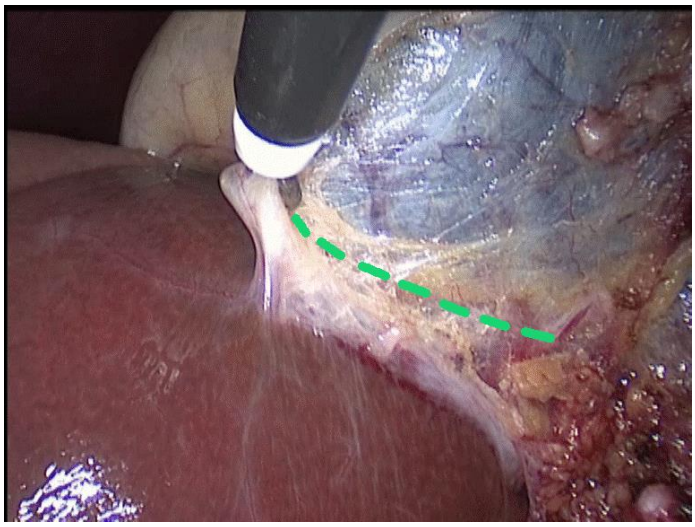

Рис. 3.14. Рассечение брюшины по латеральной поверхности желчного пузыря

В большинстве случаев выделение желчного пузыря происходит бескровно и подведение страховочного дренажа не требуется. При наличии кровотечения из ложа желчного пузыря гемостаз достигается коагуляцией ложа эндоскопическим крючком или шаровидным электродом. На рисунках 3.15 и 3.16 представлены этапы операции, в ходе которых происходит выделение желчного пузыря из его ложа в печени и коагуляция ложа желчного пузыря.

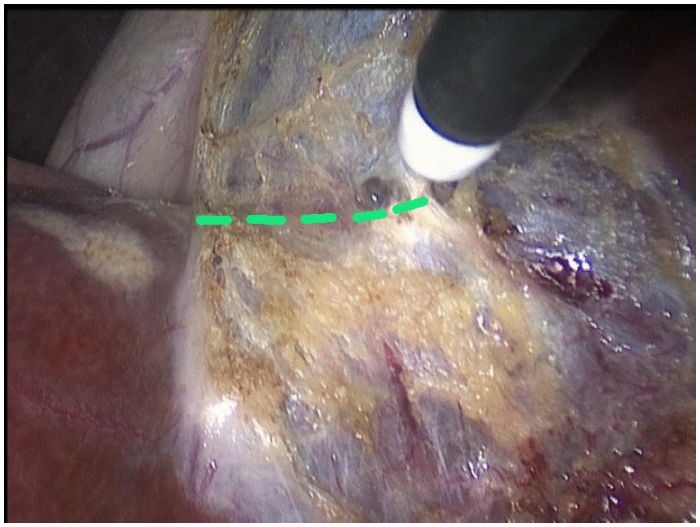

Рис. 3.15. Выделение желчного пузыря из его ложа в печени

Рис. 3.16. Коагуляция ложа желчного пузыря в печени

Если в подпеченочном и правом поддиафрагмальном пространствах в ходе операции происходит скопление крови или желчи, то брюшная полость тщательно санируется. Затем пересекается перемычка, оставшаяся между желчным пузырем и печенью. Отсеченный желчный пузырь укладывается на диафрагмальную поверхность печени. На представленных далее рисунках 3.17 и 3.18 продемонстрировано пересечение перемычки между желчным пузырем и печенью и окончательный вид зоны операции после удаления желчного пузыря.

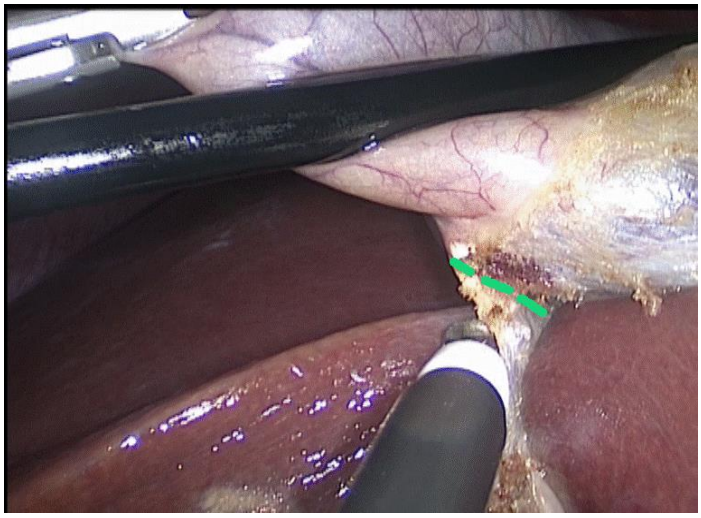

Рис. 3.17. Пересечение перемычки между желчным пузырем и печенью

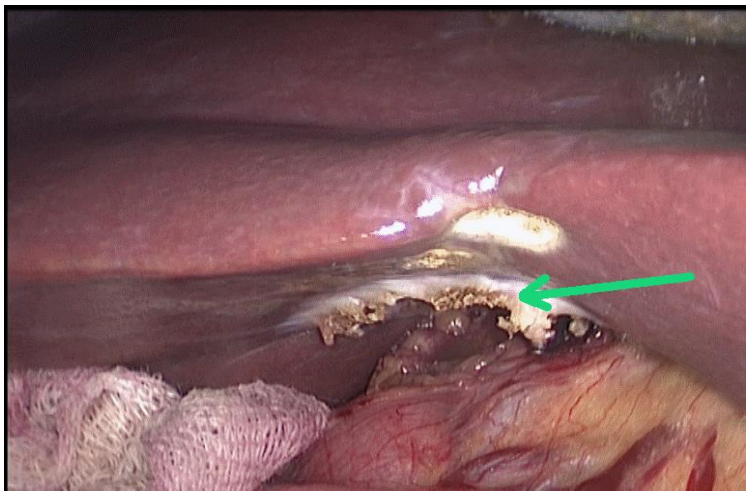

Рис. 3.18. Ложе желчного пузыря в печени

Далее через доступ на боковой поверхности брюшной стенки, в который ранее были установлены 5 мм троакары, подводится страховочный дренаж. Следует отметить, что дренажная трубка устанавливается исключительно с целью контроля гемостаза и желчеистечения при остром холецистите или нестандартных клинических ситуациях. При плановых оперативных вмешательствах, прошедших без каких-либо осложнений, дренаж не устанавливается. После расположения рабочей части дренажа под печенью желчный пузырь захватывается зажимом и подводится к пупочному доступу. Затем с помощью электрокоагуляции рассекается апоневроз между тубусами двух 10 мм троакаров и формируется достаточное для свободного извлечения желчного пузыря отверстие, через которое пузырь беспрепятственно удаляется. После тщательного гемостаза и адекватной санации раны антисептическими растворами под четким визуальным контролем производится ушивание всех слоев умбиликальной раны, что способствует хорошей адаптации тканей и заживлению раны первичным натяжением.

Необходимо отметить, что предложенная техника выполнения ЛХЭ из 2 доступов также с успехом применима и у пациентов с ИМТ более 35 кг/м^2. При этом необходимо обращать внимание лишь на длину тубусов троакаров и длину инструментов, для чего необходимо выполнение доопе-

рационного УЗИ передней брюшной стенки и органов брюшной полости с целью определения толщины передней брюшной стенки и расстояния от пупка до шейки желчного пузыря. Необходимо подчеркнуть, что у пациентов с ожирением выделение желчного пузыря происходит даже несколько технически проще в связи с более развитым слоем жировой клетчатки в ложе желчного пузыря.

Описанная техника ЛХЭ, за исключением предложенных оригинальных 2 доступов для инструментов, является стандартной. Она предусматривает одновременное использование трех рабочих инструментов, как и в традиционной ЛХЭ, что позволяет достичь адекватной тракции желчного пузыря и выделения его без технических трудностей для хирурга. Наличие достаточного расстояния между портами позволяет работать прямыми лапароскопическими инструментами, что экономически выгодно и обеспечивает короткую кривую обучения при освоении описанной методики.

ГЛАВА 4. РЕЗУЛЬТАТЫ ХИРУРГИЧЕСКОГО ЛЕЧЕНИЯ

Для оценки эффективности применения ЛХЭ из 2 доступов и традиционной ЛХЭ у больных с калькулезным холециститом были подвергнуты анализу результаты лечения пациентов основной группы и группы сравнения. В исследуемых группах оценивали длительность операции, частоту возникших интра- и послеоперационных осложнений, в том числе потребовавших дренирования брюшной полости, выраженность послеоперационного болевого синдрома, длительность применения ненаркотических анальгетиков и косметический эффект.

4.1. Длительность операции

Средняя продолжительность выполнения ЛХЭ из 2 доступов составила 67,3±15,7 минут. При этом длительность двухпортовой ЛХЭ при хроническом калькулезном холецистите составила 63,5±12,8 минут, а при остром калькулезном холецистите – 80,1±17,4 минут. Следует отметить, что при хроническом воспалении желчного пузыря самая короткая операция была произведена за 42 минуты, а наиболее длительная – за 127 минут. При остром воспалении желчного пузыря самая быстрая операция была сделана за 62 минуты, а наиболее продолжительная – за 157 минут.

Средняя продолжительность традиционной ЛХЭ составила 75,1±17,4 минут. При хроническом калькулезном холецистите длительность оперативного вмешательства составила 71,8±14,0 минут, а при остром калькулезном холецистите – 109,5±19,2 минут. При хроническом воспалении желчного пузыря самая короткая операция была выполнена за 37 минут, а наиболее продолжительная – за 170 минут. Время самой быстрой операции при остром воспалении желчного пузыря было 69 минут, наиболее продолжительная операция длилась 237 минут.

Сравнение продолжительности обеих методик ЛХЭ в зависимости от характера воспаления желчного пузыря представлено на рисунке 4.1.

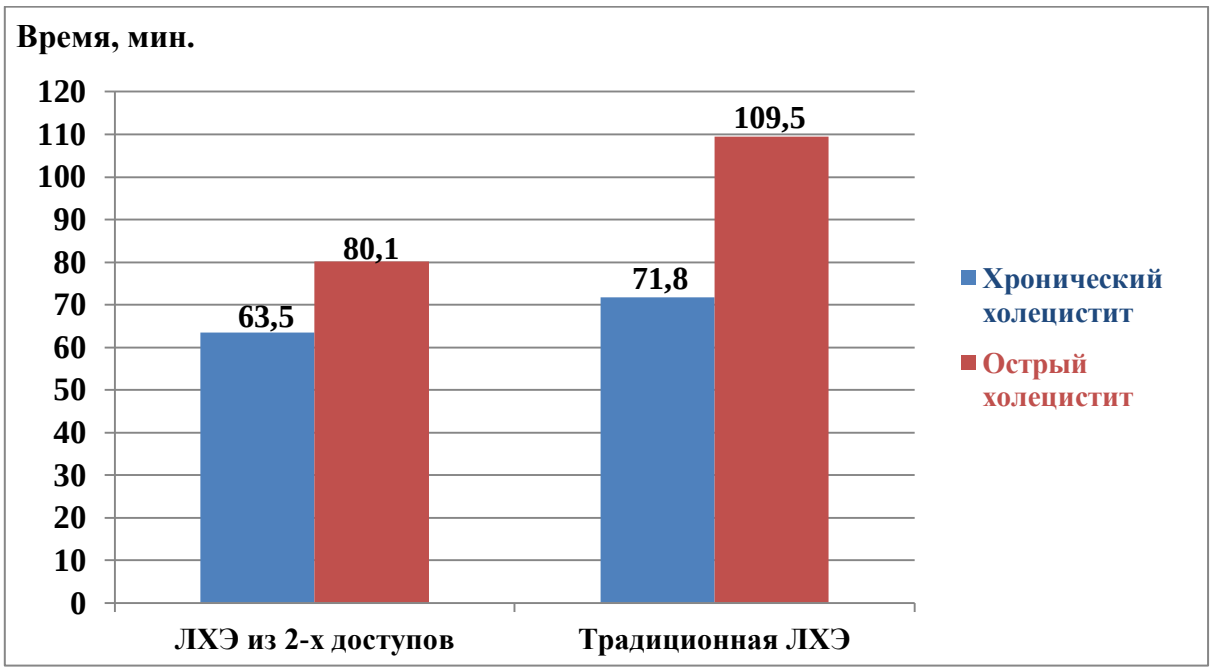

Рис. 4.1. Продолжительность лапароскопической холецистэктомии при различных способах операции в зависимости от характера воспаления желчного пузыря

Время выполнения ЛХЭ из 2 доступов несколько меньше, чем операции из 4 доступов, но разница статистически не значима ($p>0,05$). Меньшая продолжительность вмешательства из 2 доступов может быть связана с отработанной в деталях техникой операции и введением элементов технологии fast track в виде прецизионной техники вмешательства и отказа от дренирования брюшной полости, что позволяет сократить время на санацию брюшной полости и установку дренажа в подпеченочное пространство. Кроме того, методика проведения операции из 2 доступов значительно уменьшает время этапа извлечения уже отсеченного желчного пузыря из брюшной полости в связи с достаточными размерами умбиликальной раны.

4.2. Измерение манипуляционного угла

Измерения манипуляционного угла показали, что при традиционной ЛХЭ их 4 доступов его величина составляет 38±3°, а при операции из 2 доступов – 47±5°. Различие между показателями статистически недостоверно

(p>0,05), но последний показатель значительно ближе к оптимальной величине манипуляционного угла при выполнении лапароскопических операций, равной 45° (Пучков К.В., Родиченко Д.С., 2004; Hanna G.B. et al., 1997; Frede T. et al., 1999). Вмешательство из 2 доступов по удобству выполнения в большинстве случаев не хуже традиционной лапароскопической операции, а порой даже лучше в связи с тем, что угол атаки рабочего инструмента, введенного в умбиликальной области, примерно одинаков при обработке медиальной и латеральной стенок желчного пузыря, в то время как при введении рабочего инструмента в эпигастрии эти углы различны, что менее удобно, но более привычно. В предлагаемом способе ЛХЭ из 2 доступов интраоперационная геометрия инструментов является более благоприятной как для работы с пузырным протоком и пузырной артерией, так и для выделения желчного пузыря из его ложа в печени.

4.3. Частота и структура интраоперационных осложнений

Характер и частота интраоперационных осложнений представлены в таблице 4.1.

Из таблицы 4.1 видно, что при ЛХЭ из 2 доступов во время операции осложнения возникли у 17 (13,4%) пациентов, в группе сравнения – у 82 (13,9%) (p>0,05).

Развитие кровотечения из ложа желчного пузыря практически не зависело от вида произведенного вмешательства и в большинстве случаев было связано с особенностями архитектоники сосудов ложа желчного пузыря. Во всех случаях геморрагия была купирована применением коагуляции и в единичных случаях – местных гемостатических средств.

Непреднамеренное повреждение стенки желчного пузыря сопровождалось истечением желчи и выпадением конкрементов в подпеченочное пространство, что требовало герметизации дефекта зажимом, дополнительной санации брюшной полости и довольно часто являлось показанием

к дренированию. Описанное осложнение также практически не зависело от вида выполнения ЛХЭ и чаще встречалось при остром холецистите.

Таблица 4.1

Интраоперационные осложнения при различных видах лапароскопической холецистэктомии

Виды осложнений	Вид хирургического вмешательства на внепеченочных желчных путях			
	Лапароскопическая холецистэктомия из 2 доступов (n=127)		Традиционная лапароскопическая холецистэктомия из 4 доступов (n=591)	
	Хронический холецистит (n=87)	Острый холецистит (n=40)	Хронический холецистит (n=544)	Острый холецистит (n=47)
Кровотечение из ложа желчного пузыря	5 (5,8%)	3 (7,5%)	32 (5,9%)	4 (8,5%)
Повреждение стенки желчного пузыря	4 (4,6%)	3 (7,5%)	27 (5,0%)	4 (8,5%)
Кровотечение из пузырной артерии	1 (1,2%)	1 (2,5%)	10 (1,8%)	2 (4,2%)
Желчеистечение из ложа желчного пузыря	–	–	1 (0,2%)	–
Повреждение печени	–	–	1 (0,2%)	–
Повреждение тонкой кишки	–	–	1 (0,2%)	–
Итого	10 (11,5%)	7 (17,5%)	72 (13,2%)	10 (21,3%)

Желчеистечение из ложа желчного пузыря встретилось нами однократно при выполнении традиционной ЛХЭ и было связано с наличием аберрантного желчного протока. Холеррагия остановлена путем прошивания ткани печени в проекции протока.

Кровотечение из пузырной артерии несколько реже встречалось при выполнении ЛХЭ из 2 доступов, что могло быть связано с более удобным углом введения рабочего инструмента. Кровотечение во всех случаях было купировано путем клипирования и(или) коагуляции.

Повреждений печени и тонкой кишки при 2 портовой методике не было, в то время как при традиционной ЛХЭ эти осложнения зарегистрированы в единичных случаях и в основном были связаны с нарушением техники введения троакаров.

Следует отметить, что пациентам, имевшим интраоперационные осложнения, после тщательной санации брюшной полости, в подпеченочное пространство устанавливался страховочный дренаж. Однако при выполнении ЛХЭ из 2 доступов дренирование выполнено у 51 (40,2%) пациента, в то время как традиционная ЛХЭ закончилась дренированием у 389 (65,8%) больного ($p<0,05$). Необходимо отметить, что при выполнении операций по поводу острого холецистита контрольный дренаж устанавливался всем больным (100,0%) независимо от способа вмешательства. Но при проведении операций по поводу хронического воспаления желчного пузыря дренирование брюшной полости было выполнено 11 (12,6%) пациентам при ЛХЭ из 2 доступов и 342 (62,8%) при традиционной ЛХЭ из 4 доступов ($p<0,05$).

Описанные интраоперационные осложнения ни в одном случае не послужили причиной к конверсии на лапаротомию. В сложных клинических ситуациях для коррекции осложнений на заключительном этапе операции производилась установка дополнительного троакара в удобной для выполнения манипуляции точке, что позволяло добиться стойкого гемостаза или надежной герметичности швов. При ЛХЭ из 2 доступов установка дополнительного троакара потребовалась в 1 (0,8%) случае, при четырехпортовой методике – у 5 (0,9%) пациентов ($p>0,05$).

Таким образом, анализ показал, что существенных различий между соответствующими показателями частоты развития интраоперационных осложнений при выполнении ЛХЭ из 2 и из 4 доступов практически не выявлено.

4.4. Частота и структура послеоперационных осложнений и летальности

Послеоперационные осложнения были разделены на местные и общие. К местным послеоперационным осложнениям относились раневые осложнения различного характера и внутрибрюшные осложнения в зоне операции. К общим осложнениям были отнесены общесоматические осложнения, связанные с обострением хронических заболеваний или декомпенсацией сопутствующих. Характер и частота местных послеоперационных раневых осложнений у больных обеих групп представлены в таблице 4.2.

Таблица 4.2

Местные послеоперационные раневые осложнения

Виды осложнений	Вид хирургического вмешательства на внепеченочных желчных путях			
	Лапароскопическая холецистэктомия из 2 доступов (n=127)		Традиционная лапароскопическая холецистэктомия из 4 доступов (n=591)	
	Хронический холецистит (n=87)	Острый холецистит (n=40)	Хронический холецистит (n=544)	Острый холецистит (n=47)
Гематома передней брюшной стенки	–	–	3 (0,5%)	6 (12,8%)
Инфильтрат послеоперационной раны	2 (2,3%)	1 (2,5%)	23 (4,2%)	11 (23,4%)
Серома послеоперационой раны	1 (1,1%)	2 (5,0%)	15 (2,8%)	7 (14,9%)
Нагноение раны	–	–	9 (1,7%)	2 (4,2%)
Инородное тело послеоперационной раны	–	–	1 (0,2%)	–
Итого	3 (3,5%)	3 (7,5%)	51 (9,4%)	26 (55,3%)

Из таблицы 4.2 следует, что местные раневые послеоперационные осложнения после ЛХЭ из 2 доступов были отмечены у 6 (4,7%) пациентов, после традиционной ЛХЭ – у 77 (13,0%) больных ($p<0,05$). Все описанные осложнения наблюдались со стороны умбиликальной раны, через которую на заключительном этапе операции извлекали уже отсеченный от печени желчный пузырь. Значительное уменьшение частоты местных раневых послеоперационных осложнений после ЛХЭ из 2 доступов связано с более благоприятными характеристиками умбиликальной раны передней брюшной стенки, а именно несколько бóльшей длиной, что делает условия для извлечения желчного пузыря, послойного ушивания раны ad oculus и санации оптимальными. В то же время при выполнении традиционной ЛХЭ из 4 доступов в большинстве случаев умбиликальная рана довольно узкая и глубокая, что сопровождается излишней травматизацией с контаминацией тканей ее стенок при извлечении желчного пузыря и делает условия для санации с послойным ушиванием раны крайне сложными.

Клиническим подтверждением этого факта является случай развития инфильтрата передней брюшной стенки в проекции умбиликального доступа, связанного с наличием инородных тел – конкрементов, которые попали туда вследствие разрыва желчного пузыря при его тракции через узкую для данного желчного пузыря рану. Это осложнение потребовало повторного оперативного вмешательства, которое удалось выполнить лапароскопическим способом. Для иллюстрации приводим клиническое наблюдение.

Больной В., 46 лет, (и.б.№ 14/1252) поступил в Химкинскую ЦКБ 06.03.2014 в экстренном порядке с жалобами на наличие инфильтрата в проекции умбиликального послеоперационного рубца. Из анамнеза известно, что в декабре 2013 года пациенту в плановом порядке была выполнена традиционная ЛХЭ по поводу хронического калькулезного холецистита. Через 2 месяца после операции у пациента появился инфильтрат в пупочной области. За медицинской помощью не обращался. В течение месяца

жалобы нарастали – инфильтрат увеличивался в размерах, появились периодическое повышение температуры тела до субфебрильных цифр и болевые ощущения в области инфильтрата. При УЗИ и КТ передней брюшной стенки и брюшной полости подтверждено наличие инфильтрата в умбиликальной области и высказано предположение о наличии в нем теней, подозрительных на конкременты. Пациент был оперирован лапароскопическим способом. На операции выявлено, что большой сальник плотно припаян к передней брюшной стенке в умбиликальной области. С помощью электрокоагуляции сальник отделен от передней брюшной стенки, после чего обнаружено, что в тканях передней брюшной стенки в проекции умбиликального доступа имелось несколько фрагментов конкрементов неправильной формы диаметром от 0,5 до 1,5 см. При этом выделилось небольшое количество серозно-гнойного выпота. Конкременты были помещены в контейнер и извлечены. В послеоперационном периоде проводилась антибактериальная и анальгетическая терапия. Первые 2 суток отмечалась гипертермия до 37,5° С, по другим показателям послеоперационный период протекал гладко. Швы сняты на 7 сутки и больной был выписан.

Виды и частота местных внутрибрюшных послеоперационных осложнений в зоне оперативного вмешательства представлены в таблице 4.3.

Из таблицы 4.3 видно, что местные послеоперационные внутрибрюшные осложнения в зоне оперативного вмешательства после ЛХЭ из 2 доступов зафиксированы у 3 (2,4%) больных, после традиционной ЛХЭ из 4 доступов – у 16 (2,7%) пациентов ($p>0,05$).

Наиболее часто встречающимся послеоперационным внутрибрюшным осложнением в зоне оперативного вмешательства оказалась гематома ложа желчного пузыря, подтвержденная при УЗИ брюшной полости, в то время как другие осложнения зарегистрированы лишь в единичных случаях. Объяснением этому может служить факт усиления геморрагии после

десуфляции CO_2 со снижением внутрибрюшного давления и некоторое преувеличение роли подпеченочных страховочных дренажей.

Таблица 4.3

Местные послеоперационные внутрибрюшные осложнения в зоне оперативного вмешательства

Виды осложнений	Вид хирургического вмешательства на внепеченочных желчных путях			
	Лапароскопическая холецистэктомия из 2 доступов (n=127)		Традиционная лапароскопическая холецистэктомия из 4 доступов (n=591)	
	Хронический холецистит (n=87)	Острый холецистит (n=40)	Хронический холецистит (n=544)	Острый холецистит (n=47)
Гематома ложа желчного пузыря	1 (1,1%)	1 (2,5%)	7 (1,2%)	1 (2,1%)
Желчеистечение из культи пузырного протока	–	–	2 (0,4%)	–
Желчеистечение из ложа желчного пузыря	1 (1,1%)	–	2 (0,4%)	1(2,1%)
Подпеченочная билома	–	–	1 (0,2%)	–
Перитонит	–	–	2 (0,4%)	–
Итого	2 (2,2%)	1 (2,5%)	14 (2,6%)	2 (4,3%)

Необходимо подчеркнуть исключительную важность достижения полноценного холестаза при выполнении ЛХЭ, не надеясь на то, что имеющееся во время операции даже незначительное желчеистечение купируется самостоятельно. На заключительном этапе операции в подпеченочном пространстве не должно быть ни капли желчи! Культя пузырного протока должна быть надежно клипирована, а подтекание желчи из ложа желчного пузыря остановлено путем клипирования или прошивания Z-образным швом. Попытка купирования холеррагии путем коагуляции иногда может увенчаться временным успехом, но коагуляционный струп, пломбирую-

щий аберрантный желчный ход, крайне ненадежен, и желчеистечение в раннем послеоперационном периоде может возобновиться. Наглядной иллюстрацией изложенного является следующий клинический пример.

Больная Д., 58 лет, (и.б. № 14/2367) поступила в Химкинскую ЦКБ 06.06.2014 в экстренном порядке с диагнозом: острый калькулезный холецистит. На фоне проводимой медикаментозной терапии приступ острого холецистита купировался, состояние больной нормализовалось. Пациентка была дообследована и подготовлена к плановому оперативному вмешательству – традиционной ЛХЭ из 4 доступов. На операции выявлен флегмонозный характер воспаления желчного пузыря. Оперативное вмешательство сопровождалось значительными техническими сложностями. После выделения желчного пузыря из его ложа отмечалось интенсивное кровотечение и незначительное подтекание желчи из ткани печени. Гемо- и холестаз были достигнуты коагуляцией в режиме «спрей». Через 6 часов после операции отмечено незначительное выделение желчи по страховочному дренажу. Еще через 12 часов в правых отделах брюшной полости появились симптомы раздражения брюшины. При УЗИ подтверждено наличие жидкости в свободной брюшной полости. Больная была экстренно оперирована. Выполнена релапароскопия, при которой выявлено подтекание желчи из ложа желчного пузыря в проекции его дна, диффузный желчный перитонит. Произведено лапароскопическое прошивание места холеррагии Z-образным швом, санация и дренирование брюшной полости. Послеоперационный период протекал без осложнений. Пациентка была выписана на 10 сутки.

Наиболее опасным осложнением, встретившимся в нашей практике, был перитонит, возникший вследствие непреднамеренного повреждения кишечной стенки. Подобное осложнение встретилось у 2 (0,4%) больных.

У одной больной после выполнения традиционной ЛХЭ из 4 доступов через сутки после операции был диагностирован разлитой перитонит, возникший вследствие незамеченного повреждения тонкой кишки троака-

ром в связи с нарушением техники его введения. Далее пациентка перенесла несколько операций, которые, к сожалению, закончились летальным исходом.

У второй больной через 6 часов также после традиционной ЛХЭ из 4 доступов было диагностировано выделение дуоденального содержимого по контрольному дренажу, причиной которого послужила коагуляционная травма передней стенки двенадцатиперстной кишки. Приведенный клинический случай является примером своевременной диагностики и успешного лечения перитонита.

Больная А., 63 лет, (и.б. № 13/3588) поступила в Химкинскую ЦКБ 24.07.2013 в плановом порядке с диагнозом: хронический калькулезный холецистит. После необходимой подготовки пациентке в плановом порядке была выполнена традиционная ЛХЭ из 4 доступов. Оперативное вмешательство сопровождалось кровотечением из ложа желчного пузыря, которое было успешно остановлено с помощью электрокоагуляции. Однако через 6 часов после вмешательства было диагностировано выделение дуоденального содержимого по страховочному дренажу, что послужило показанием к повторной операции. При релапароскопии обнаружено точечное коагуляционное повреждение передней стенки двенадцатиперстной кишки, которое было ушито двухрядным швом. Брюшная полость санирована, в малый таз установлен дополнительный дренаж. В послеоперационном периоде на фоне антибактериальной терапии состояние больной нормализовалось. Пациентка была выписана на 10 сутки.

Таким образом, в группе местных послеоперационных внутрибрюшных осложнений в зоне оперативного вмешательства общее число осложнений при выполнении ЛХЭ из 2 и 4 доступов оказалось практически одинаковым, однако у 2 больных после традиционной ЛХЭ в раннем послеоперационном периоде была выполнена релапароскопия для устранения холеррагии из ложа желчного пузыря и герметизации дефекта передней стенки двенадцатиперстной кишки, а в 1 случае через сутки после опера-

ции пришлось прибегнуть к лапаротомии в связи с развитием разлитого перитонита, возникшего вследствие незамеченного ранения тонкой кишки троакаром.

Характер и частота общих послеоперационных осложнений отражены в таблице 4.4.

Таблица 4.4

Общие послеоперационные осложнения

Виды осложнений	Вид хирургического вмешательства на внепеченочных желчных путях			
	Лапароскопическая холецистэктомия из 2 доступов (n=127)		Традиционная лапароскопическая холецистэктомия из 4 доступов (n=591)	
	Хронический холецистит (n=87)	Острый холецистит (n=40)	Хронический холецистит (n=544)	Острый холецистит (n=47)
Пневмония	–	–	1 (0,2%)	2 (4,2%)
Острая задержка мочеиспускания	1 (1,1%)	–	3 (0,6%)	1 (2,1%)
Тромбофлебит поверхностных вен нижних конечностей	–	1 (2,5%)	–	1 (2,1%)
Острый панкреатит	–	–	–	2 (4,2%)
Итого	1 (1,1%)	1 (2,5%)	4 (0,8%)	6 (12,8%)

Из таблицы 4.4 следует, что общие послеоперационные осложнения после выполнения ЛХЭ из 2 доступов были зарегистрированы у 2 (1,6%) больных, а после традиционной ЛХЭ из 4 доступов – у 10 (1,7%) пациентов ($p>0,05$).

Пневмония в раннем послеоперационном периоде была диагностирована у 3 больных, перенесших традиционную ЛХЭ из 4 доступов. Это было связано с длительным (более 3 часов) проведением искусственной вентиляции легких у пациентов пожилого и старческого возраста в связи техническими трудностями в процессе оперативного вмешательства.

Острый панкреатит был диагностирован у 2 пациентов с острым холециститом после традиционной ЛХЭ. У обоих пациентов в последующем после стихания острого приступа был диагностирован холедохолитиаз, который удалось разрешить выполнением эндоскопической ретроградной панкреатохолангиографии с папиллосфинктеротомией и литоэкстракцией. При этом ранее у этих больных эпизодов механической желтухи не наблюдалось, а при УЗИ и на операции дилатации гепатикохоледоха выявлено не было.

Следует отметить, что все развившиеся общие осложнения были устранены консервативными мероприятиями и повторного оперативного вмешательства не требовали, однако отрицательным образом повлияли на продолжительность госпитального послеоперационного периода.

Летальных исходов у больных, перенесших ЛХЭ из 2 доступов зафиксировано не было. В группе с традиционной ЛХЭ из 4 доступов летальный исход наступил у 1 пациентки, что составило 0,2%. Причиной смерти был перитонит с развитием эндогенной интоксикации и полиорганной недостаточности, возникший вследствие незамеченного ятрогенного повреждения тонкой кишки троакаром.

Показатели интраоперационных, местных и общих послеоперационных осложнений у пациентов обеих групп представлены на рис. 4.2.

Таким образом, можно констатировать, что, за исключением результатов анализа местных раневых осложнений, статистически значимых различий по рассматриваемым параметрам в основной группе и группе сравнения не получено. Констатирована приблизительно одинаковая частота осложнений при выполнении ЛХЭ из 2 и из 4 доступов, что свидетельствует об отсутствии существенных преимуществ одного метода над другим по рассматриваемым критериям. Снижение частоты местных раневых осложнений при проведении ЛХЭ из 2 доступов объясняется более благоприятными характеристиками умбиликального доступа при этом способе выполнения операции.

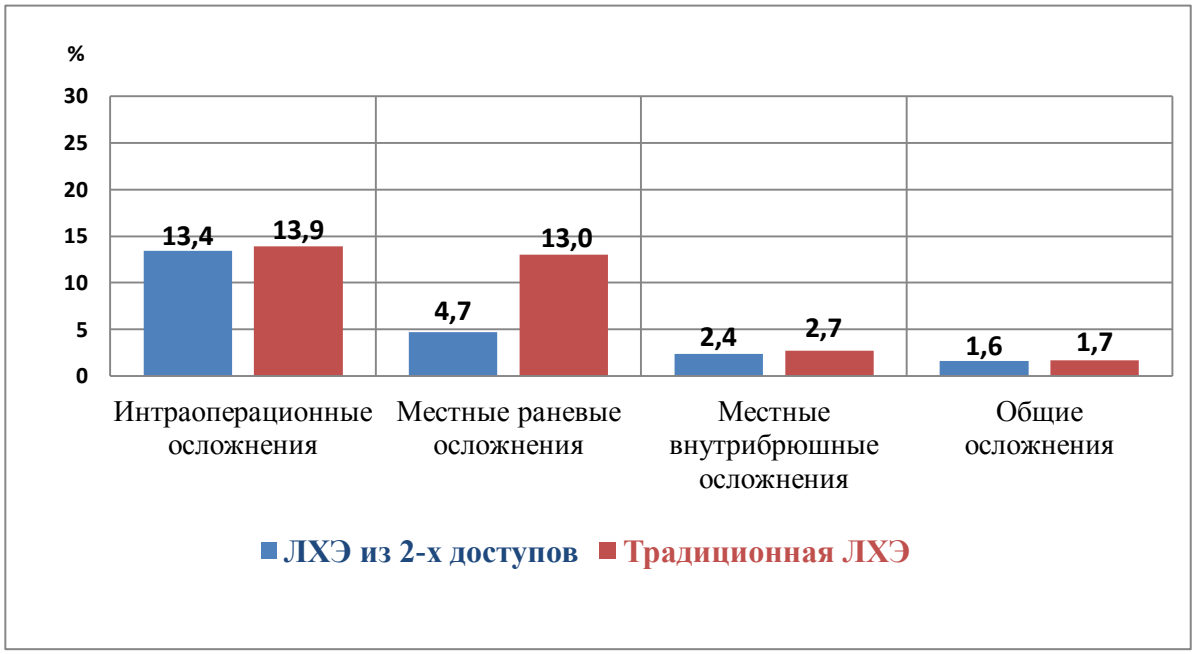

Рис. 4.2. Показатели интраоперационных, местных и общих послеоперационных осложнений у пациентов обеих групп

4.5. Оценка степени послеоперационного болевого синдрома

Первая оценка болевого синдрома проводилась через 2 часа после окончания вмешательства и составила 4,9±0,2 балла у пациентов, перенесших ЛХЭ из 2 доступов, и 7,2±0,2 балла у пациентов с четырехпортовой методикой ($p<0,05$). Через 4 часа после операции показатели ВАШ в основной группе составили 4,1±0,1 балла, в группе сравнения – 5,2±0,2 ($p<0,05$). Через 6 часов уровень болевого синдрома составил 3,4±0,1 и 4,6±0,3 балла, соответственно ($p<0,05$). При измерении интенсивности боли через 12 часов результаты получились следующими – 2,8±0,1 и 3,1±0,1 балла, соответственно ($p<0,05$).

Затем уровень болевого синдрома исследовался через 24 часа после операции. Показатели распределились следующим образом: при применении двухпортовой методики – 1,4±0,1 балла, при традиционной ЛХЭ – 1,8±0,1 ($p<0,05$).

В сроки 48 часов и 72 часа после операции у всех пациентов обеих групп самостоятельных жалоб на боли в области послеоперационных ран не было. При этом все пациенты оценивали болевой синдром по ВАШ на

уровне 1 балла. Интенсивность послеоперационной боли по ВАШ отражена на рисунке 4.3.

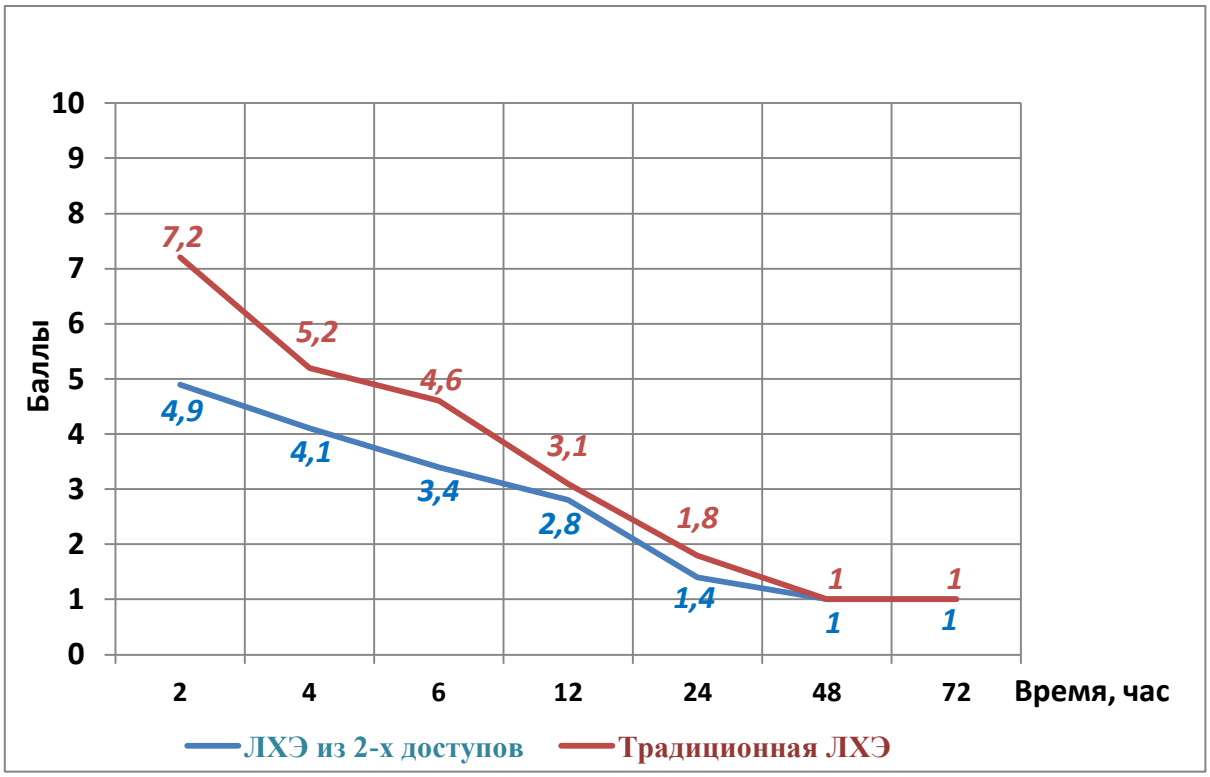

Рис. 4.3. Уровень послеоперационной боли по визуальной аналоговой шкале у пациентов обеих групп

Из приведенного на рисунке 4.3 графика видно, что у пациентов с двухпортовой методикой ЛХЭ в течение первых 2 суток после операции уровень боли был несколько ниже, чем при традиционной ЛХЭ. При этом после 48 часов болевой синдром отсутствовал в обеих группах.

Таким образом, двухпортовую методику ЛХЭ можно считать более выгодным оперативным вмешательством, приносящим пациенту минимальные болевые ощущения, что приводит к ускорению активизации больного в послеоперационном периоде и улучшению послеоперационной адаптации.

Длительность применения ненаркотических анальгетиков у пациентов, перенесших оперативное вмешательство на желчных путях, представлена на рисунке 4.4.

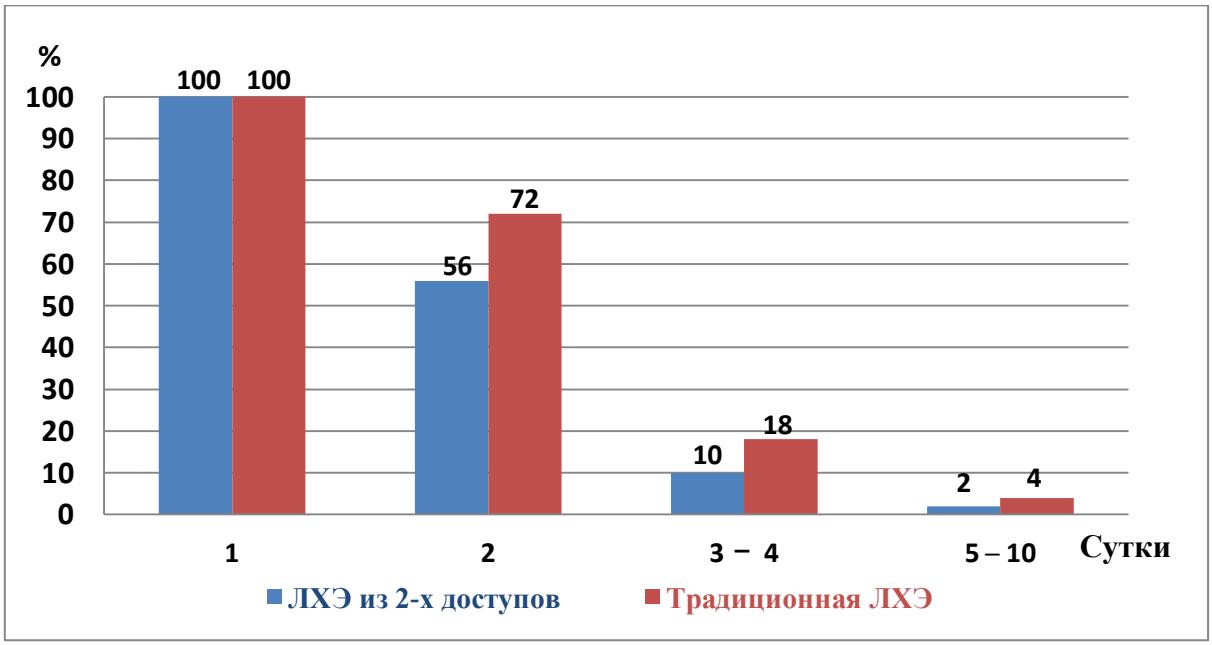

Рис. 4.4. Длительность применения ненаркотических анальгетиков в послеоперационном периоде у пациентов обеих групп

Из представленных на рисунке 4.4 данных видно, что в 1 сутки после операции все пациенты основной группы и группы сравнения получали ненаркотические анальгетики. На 2 сутки послеоперационного периода, несмотря на низкие показатели болевого синдрома по ВАШ, 56,0% больных с двухпортовой методикой ЛХЭ и 72,0% пациентов с традиционной ЛХЭ использовали ненаркотические анальгетики, что у большинства больных было связано с началом активизации ($p<0,05$). На 3–4 сутки обезболивание потребовалось только у 10,0% пациентов основной группы и 18,0% пациентов группы сравнения, что было обусловлено излишней активностью больных и эмоциональной лабильностью некоторых пациентов ($p>0,05$). При этом болевые ощущения пациенты испытывали исключительно при физической нагрузке, в то время как в покое боли их не беспо-

коили. На 5–10 сутки обезболивание проводилось только в 2,0% случаев при двухпортовой методике и в 4,0% случаев при традиционном способе ЛХЭ, что было связано в основном с психоэмоциональным состоянием пациентов (p>0,05). При этом уровень боли по ВАШ оценивался на уровне 2 и менее баллов.

Таким образом, количество используемых ненаркотических анальгетиков при ЛХЭ из 2 доступов на 2 сутки послеоперационного периода было на 16,0% меньше, чем при традиционной методике. В дальнейшем число пациентов, которым требовалось обезболивание после выполнения ЛХЭ из 2 доступов было практически вдвое меньшим, чем при использовании традиционной ЛХЭ из 4 доступов.

Представленные цифры также свидетельствуют о преимуществе двухпортовой методики выполнения ЛХЭ перед традиционной. Снижение расходов на медикаменты и уменьшение кратности выполняемых инъекций дает определенную экономию материальных средств и облегчает работу медицинского персонала.

4.6. Оценка косметического эффекта оперативного лечения

В анкете по оценке удовлетворенностью своим телом максимально положительный результат можно было получить только при сумме баллов равной 8. Такой максимально положительный результат при ЛХЭ из 2 доступов был получен у 35 больных, что составило 70,0% всех опрошенных пациентов. При традиционной ЛХЭ 8 баллов набрали 23 пациента, что составило 46,0% (p<0,05). По 9 баллов набрали 12 (24,0%) больных с двухпортовой методикой операции и 21 (42,0%) пациент с традиционной ЛХЭ (p>0,05). Худший результат – 17 баллов – не был зафиксирован ни у одного больного. Максимально отрицательным результатом оказались 10 баллов, которые были установлены у 3 (6,0%) больных основной группы и 6 (12,0%) больных группы сравнения (p>0,05). Результаты заполнения анкеты BIQ представлены на рисунке 4.5.

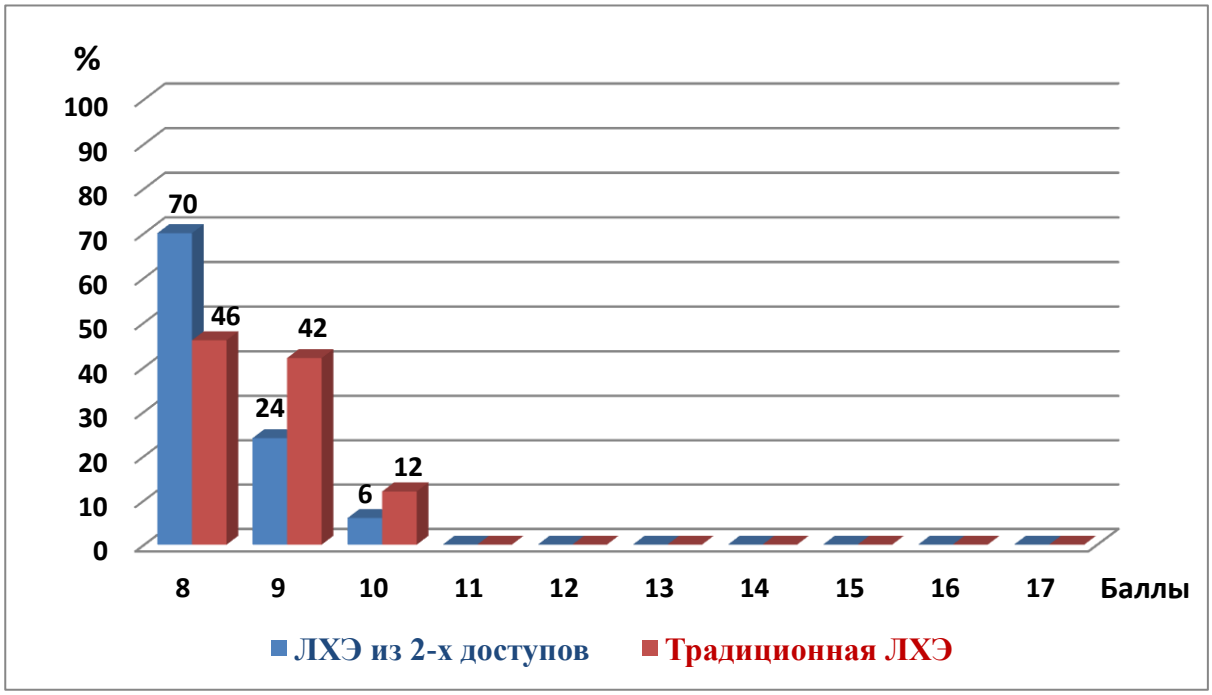

Рис.4.5. Результаты заполнения анкеты BIQ больными обеих групп

На представленном рисунке 4.5 видно, что максимально положительный результат удовлетворенностью своим телом после ЛХЭ из 2 доступов превышает четырехпортовую методику на 24,0%. Полученный результат можно считать положительным, поскольку только превышение полученных результатов на 20% и более является клинически значимым улучшением косметического эффекта (Dunker M.S. et al., 1998; Steinermann D.C. et al., 2011).

Анкета по оценке удовлетворенностью послеоперационным рубцом Cosmetic score включает в себя 3 вопроса. Максимальный положительный результат оценки удовлетворенности послеоперационным рубцом – 24 балла – был зарегистрирован у 11 (22,0%) больных в основной группе, в то время как в группе сравнения результата в 24 балла получено не было. Результат в 23 и 22 балла при ЛХЭ из 2 доступов был получен у 15 (30,0%) и 5 (10,0%) больных, соответственно. В группе сравнения подобных результатов также зарегистрировано не было.

В группе пациентов, перенесших традиционную ЛХЭ, максимальным результатом было 20 баллов, которые были зафиксированы у 23 (46,0%) больных. При этом у пациентов с двухпортовой методикой таких невысоких оценок получено не было.

Далее у пациентов основной группы распределение баллов было следующим: 19 баллов – 5 (10,0%) больных, 17 баллов – 6 (12,0%) больных, а 16 и 15 баллов – по 4 (по 8,0%) больных. При этом у больных с традиционной четырехпортовой методикой ЛХЭ набор 19 баллов был констатирован у 15 (30,0%) больных, 18 баллов – у 7 (14,0%) пациентов и 15 баллов – у 5 (10,0%) больных.

Оценка пациентами послеоперационного рубца по анкете Cosmetic score представлена на рисунке 4.6.

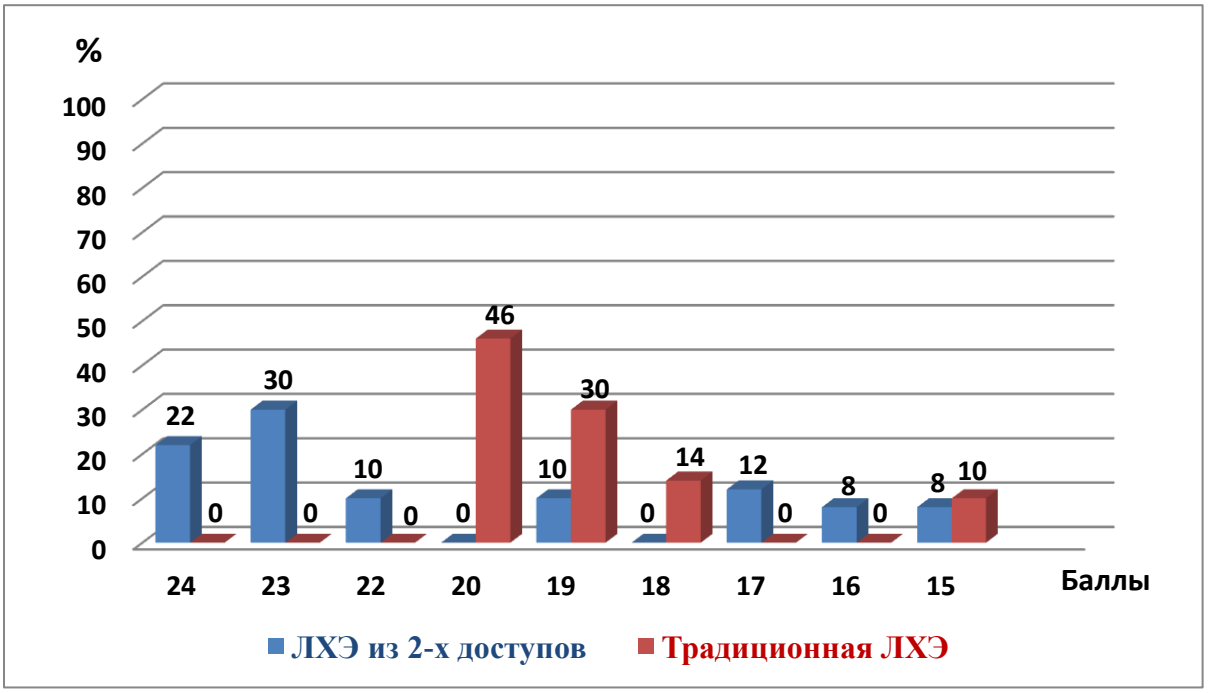

Рис.4.6. Результаты заполнения анкеты Cosmetic score больными обеих групп

Из рисунка 4.6 видно, что у 62,0% больных, оперированных двухпортовым методом, зафиксирована максимально возможная оценка удовлетворенностью послеоперационным рубцом, в то время как при оценке

косметических результатов традиционной ЛХЭ подобных результатов зафиксировано не было, что свидетельствует о принципиально лучшем косметическом эффекте ЛХЭ из 2 доступов.

Таким образом, при оценке результатов по анкете BIQ показатели косметического эффекта при ЛХЭ из 2 доступов на 24,0% выше, чем при четырехпортовой методике, а при оценке по анкете Cosmetic score ⅔ пациентов основной группы имеют максимально возможные положительные косметические результаты, что свидетельствует о значимом улучшении косметического результата предложенного двухпортового доступа ЛХЭ.

Итоги оценки косметического эффекта сотрудниками отделения были следующими: отличный результат был зарегистрирован у 31 (62,0%) больного, оперированного по двухпортовой методике, и у 19 (38,0%) – перенесших традиционную четырехпортовую ЛХЭ ($p<0,05$). К отличному результату были отнесены пациенты, у которых послеоперационные рубцы на передней брюшной стенке были практически не видны. Демонстрация отличного косметического результата представлена на рисунках 4.7 и 4.8.

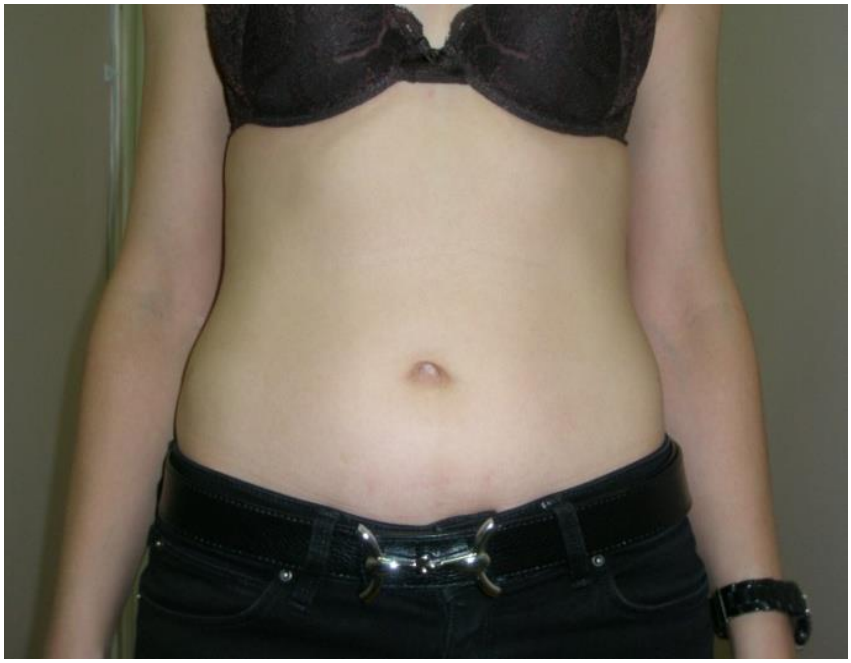

Рис. 4.7. Отличный косметический результат после ЛХЭ из 2 доступов

Рис. 4.8. Отличный косметический результат после традиционной ЛХЭ из 4 доступов

Хороший косметический результат после ЛХЭ из 2 доступов был получен у 14 (28,0%) пациентов. В группе сравнения подобный результат удалось зафиксировать только у 11 (22,0%) больных ($p>0,05$). При этом рубцы в умбиликальной области были незаметны в обеих группах. Основное внимание обращалось на рубцы, оставленные после введения 5 мм троакаров, как при двухпортовой, так и при четырехпортовой методике, которые были видны, но малозаметны. Демонстрация хорошего косметического результата представлена на рисунках 4.9 и 4.10.

Рис.4.9. Хороший косметический результат после ЛХЭ из 2 доступов

Рис.4.10. Хороший косметический результат после традиционной ЛХЭ из 4 доступов

Удовлетворительный результат удалось выявить у 5 (10,0%) больных основной группы и у 14 (28,0%) больных группы сравнения ($p>0,05$). При

этом рубцы на передней брюшной стенке были отчетливо видны как в области пупка, так и в местах введения 5 мм троакаров. Демонстрация удовлетворительного косметического результата представлена на рисунках 4.11 и 4.12.

Рис.4.11. Удовлетворительный косметический результат после ЛХЭ из 2 доступов

Рис.4.12. Удовлетворительный косметический результат после традиционной ЛХЭ из 4 доступов

Неудовлетворительный результат после ЛХЭ из 2 доступов зафиксирован не был. При традиционной ЛХЭ неудовлетворительный результат выявлен у 6 (12,0%) больных. У этих пациентов все рубцы на передней брюшной стенке были грубыми и сразу бросались в глаза. Неудовлетворительный результат ЛХЭ из 4 доступов представлен на рисунке 4.13.

Рис.4.13. Неудовлетворительный косметический результат после традиционной ЛХЭ из 4 доступов

Сопоставление результатов косметического эффекта в основной группе и группе сравнения представлено на рисунках 4.14 и 4.15.

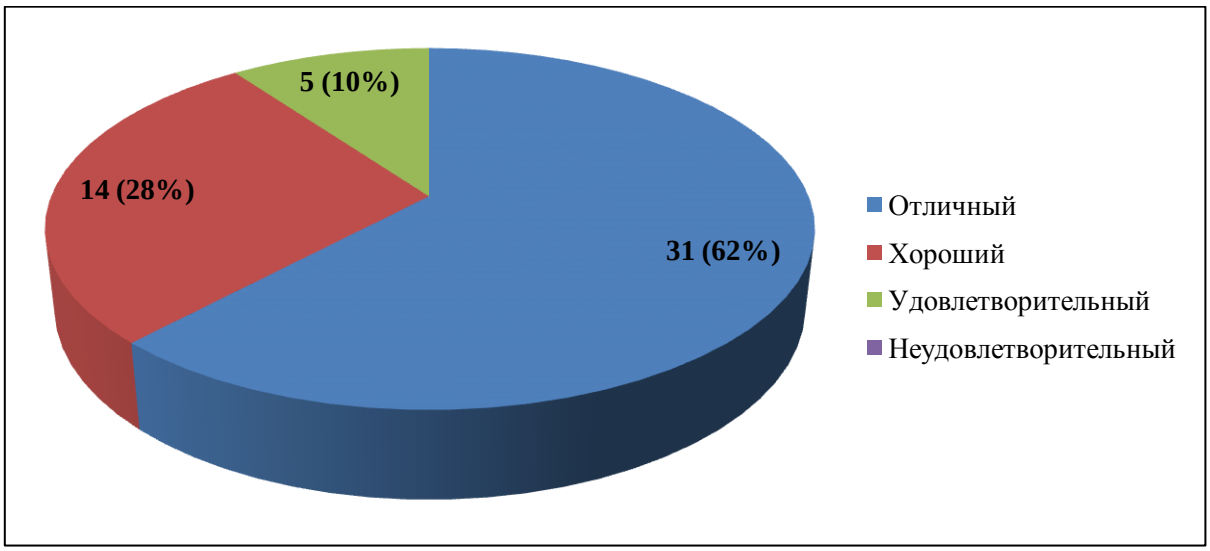

Рис. 4.14. Косметический эффект после ЛХЭ из 2 доступов

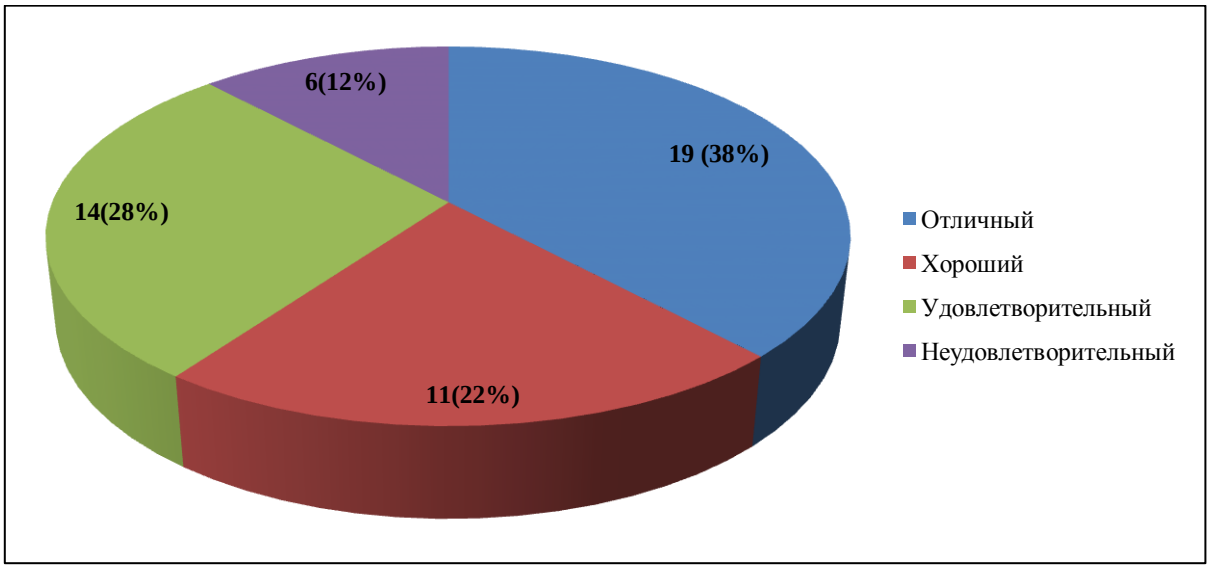

Рис. 4.15. Косметический эффект после традиционной ЛХЭ из 4 доступов

Таким образом, обобщая полученные результаты оценки косметического эффекта после выполненных операций, можно констатировать, что в 90,0% случаев после ЛХЭ из 2 доступов был получен отличный или хороший косметический эффект. После традиционной ЛХЭ из 4 доступов отличный или хороший косметический эффект получен только в 60,0% случаев. При этом неудовлетворительные результаты зарегистрированы только при четырехпортовой методике, в то время как после ЛХЭ из 2 досту-

пов неудовлетворительных результатов не выявлено. По всей видимости, неудовлетворительные результаты после выполнения традиционной ЛХЭ из 4 доступов в основном были связаны с излишней травматизацией краев раны передней брюшной стенки в умбиликальной области, через которую извлекался желчный пузырь, в связи с ее недостаточными размерами при тракции желчного пузыря, содержащего большие по размеру конкременты, а так же нагноением этой раны при извлечении желчного пузыря без контейнера при остром характере его воспаления.

4.7. Образование послеоперационных вентральных грыж

Образование вентральных грыж после выполнения ЛХЭ является довольно редким, но крайне неприятным осложнением, так как помимо того, что доставляет больным массу неудобств и может осложниться ущемлением в связи с небольшими размерами грыжевых ворот, практически нивелирует все косметические преимущества проведенного малотравматичного вмешательства и влечет за собой необходимость выполнения повторной операции. Вентральные грыжи после проведения ЛХЭ, как правило, образуются в местах введения 10 мм троакаров, которые служат для извлечения желчного пузыря из брюшной полости и таким образом требуют некоторого расширения пункционного канала. При этом образуется довольно узкая и глубокая рана, имеющая крайне неблагоприятные характеристики, а именно – острый угол операционного действия и острый угол наклонения оси операционного действия. В связи с этим ушивание такой раны очень часто представляет определенные технические трудности и иногда может заканчиваться неадекватной адаптацией краев апоневроза с образованием дефекта, который уже в ближайшем будущем можно рассматривать как прообраз грыжевых ворот.

В связи с тем, что при выполнении традиционной ЛХЭ из 4 доступов у всех пациентов, находившихся под нашим наблюдением, желчный пузырь извлекался через умбиликальный доступ, послеоперационные вентральные

грыжи могли образовываться именно в этом месте. При этом необходимо отметить, что извлечение желчного пузыря через эпигастральный доступ технически и организационно легче, но косметически менее предпочтительно, хотя ушивание дефекта передней брюшной стенки в данном случае в связи с менее выраженным слоем подкожно-жировой клетчатки значительно проще. Напротив, извлечение желчного пузыря через умбиликальный доступ технически и организационно несколько сложнее, так как требует перемещения лапароскопа из умбиликального троакара в эпигастральный и управления лапароскопическими манипуляторами в режиме «зеркального изображения», хотя с точки зрения косметики более желательно вследствие того, что позволяет замаскировать разрез в естественном углублении пупка, но требует определенного мастерства при ушивании в связи с тем, что в данной области передней брюшной стенки довольно развита подкожно-жировая клетчатка, а направление раневого канала довольно часто идет не перпендикулярно плоскости передней брюшной стенки, а под углом к ней, в результате чего проекция раны париетальной брюшины и апоневроза не совпадают с локализацией кожной раны.

Частота развития послеоперационных вентральных грыж в местах введения троакаров значительно возрастает при возникновении раневых осложнений гнойно-воспалительного характера. Нагноения, как правило, связаны с извлечением через узкую рану желчного пузыря, стенка которого подвергнута деструктивным воспалительным изменениям, а также случайно повреждена при отделении от ложа его в печени или извлечении желчного пузыря из брюшной полости.

После выполнения ЛХЭ из 2 доступов послеоперационных вентральных грыж не было зафиксировано ни в одном случае. При этом среди пациентов, перенесших традиционную ЛХЭ из 4 доступов, послеоперационные вентральные грыжи сформировались у 4 (0,7%) пациентов, большая часть из которых по поводу указанного осложнения в дальнейшем была успешно прооперирована.

Таким образом, обобщая ближайшие и отдаленные результаты хирургического лечения пациентов с ЖКБ путем применения ЛХЭ из 2 доступов и традиционной ЛХЭ, можно констатировать следующее.

Двухпортовая ЛХЭ, выполняемая по оригинальной методике, является безопасным и легко воспроизводимым хирургическим вмешательством, обладающим рядом преимуществ перед традиционной четырехпортовой ЛХЭ. Методика операции тщательно отработана, что позволяет не выполнять дренирование брюшной полости у 87,4% пациентов с хроническим калькулезным холециститом и успешно использовать данное пособие при остром воспалении желчного пузыря. Длительность ЛХЭ из 2 доступов несколько меньше, чем при четырехпортовой технике, и зависит от навыков оперирующего хирурга и слаженной работы бригады, однако статистически значимых различий не имеет.

Оценивая ближайшие результаты предложенной операции необходимо констатировать, что особых отличий от четырехпортовой методики предложенный метод не имеет, а имеющиеся незначительные улучшения при оценке интраоперационных осложнений, местных послеоперационных внутрибрюшных осложнений и общих осложнений статистически значимых различий не имеют. ЛХЭ из 2 доступов статистически значимо превосходит традиционную методику ЛХЭ только в разделе местных раневых послеоперационных осложнений, что связано с более благоприятными характеристиками умбиликальной раны передней брюшной стенки, а именно с несколько бóльшей ее длиной, позволяющей беспрепятственно извлекать желчный пузырь, а так же тщательно санировать и послойно ушивать рану.

Основными достоинствами двухпортовой методики ЛХЭ являются лучший эстетический результат и более низкий уровень послеоперационной боли по сравнению с ЛХЭ из 4 доступов. Оценка степени послеоперационного болевого синдрома обнаружила достоверную разницу между полученными показателями, особенно в первые 6 часов после операции. Показатели уровня послеоперационной боли также были достоверно ниже

через 12 часов и даже через 24 часа после операции, но в дальнейшем различий отмечено не было.

Уменьшение кратности вводимых анальгетиков после выполнения ЛХЭ из 2 доступов по сравнению с традиционной ЛХЭ было достоверно меньше на 2 сутки их использования. На 3–4 и 5–10 сутки кратность вводимых препаратов при использовании двухпортовой методики также уменьшалась, но достоверной разницы выявлено не было.

Изучение косметического результата выполненных операций позволило убедиться, что уменьшение числа проколов брюшной стенки значимо улучшает эстетический результат вмешательства, что подтверждено при всех видах оценочных методик.

Таким образом, разработанная методика ЛХЭ из 2 доступов соответствует современной тенденции минимизации доступа в хирургии и способствует улучшению результатов лечения пациентов с желчнокаменной болезнью.

ЗАКЛЮЧЕНИЕ

В настоящее время продолжается увеличение числа пациентов с ЖКБ (Гришина Т.А., Лунев А.Г., 2012; Шумкина Л.В., Старков Ю.Г., 2014). Эта патология твердо заняла первое место среди заболеваний, встречающихся в хирургических стационарах. При этом на фоне увеличения числа хирургических вмешательств по-прежнему на высоких цифрах остаются показатели осложнений и летальности, что в большинстве случаев обусловлено запоздалой обращаемостью пациентов к врачу и наличием у многих из них тяжелой сопутствующей патологии с формированием недостаточности функции органов и систем.

Единственным радикальным методом лечения ЖКБ является хирургический, которым более 100 лет оставалась ТХЭ. Это оперативное вмешательство выполняется через достаточно большой разрез передней брюшной стенки и, как и все операции, сопровождающиеся лапаротомией, имеет свои недостатки, связанные со вскрытием брюшной полости. Появление лапароскопических технологий заставило хирургов шире внедрять новую методику в лечение ЖКБ (Доскалиев Ж.А. и соавт., 2013). Этому также способствовали несомненные преимущества ЛХЭ, такие как малая травматичность, незначительный болевой синдром, хороший косметический результат и быстрое восстановление трудоспособности. Постепенно ЛХЭ, выполняемая из 4 троакарных доступов, практически полностью заменила традиционное открытое вмешательство и стала «золотым стандартом» хирургического лечения пациентов с ЖКБ (Пучков К.В. и соавт., 2013).

Тем не менее прогрессивно развивающиеся медицинские технологии стимулировали хирургов к поиску менее травматичных методов оперативного вмешательства, позволяющих улучшить эстетический результат операций, уменьшить послеоперационный болевой синдром, а также снизить риск развития раневых осложнений и формирования послеоперационных вентральных грыж. Вполне естественно, что для снижения травматичности и улучшения косметического эффекта необходимо уменьшить количество

проколов брюшной стенки (Шумкина Л.В., Старков Ю.Г., 2014). Основываясь на данном принципе, и были сформированы два новых направления в хирургии – методика ЕЛД (SILS) и транслюминальная хирургия через естественные отверстия организма (NOTES).

Выраженный косметический эффект и малая травматичность стали основными причинами успеха методики ЕЛД и технологии NOTES как у пациентов, так и у хирургов. Однако присущие этим способам выполнения операций недостатки не позволили данным технологиям занять лидирующее место в хирургическом лечении ЖКБ. Основными причинами ограничения для широкого клинического применения методики ЕЛД и технологии NOTES являются необходимость специального обучения как хирурга, так и ассистента, обусловленная непосредственной трудностью оперирования, а также высокая стоимость деликатной эндоскопической аппаратуры и инструментария. Кроме того, применение описанных технологий весьма ограничено в неотложной хирургии и при ожирении пациентов.

Стремление к достижению высокого косметического эффекта и минимизации болевого синдрома, наравне с несовершенством и дороговизной оборудования и инструментов для выполнения ЛХЭ по методике ЕЛД и технологии NOTES, а также невозможность применения описанных методик при остром холецистите и у пациентов с ИМТ более 30 кг/м^2, вполне обоснованно привели к развитию ЛХЭ из 2 доступов или двухпортовой ЛХЭ.

Рядом отечественных и зарубежных авторов разработано несколько методик ЛХЭ из 2 доступов, однако, в большинстве случаев, они основаны на небольшом материале и не систематизированы (Ельцин С.С., Рутенбург Г.М., 2011; Левченко Н.В., Хрячков В.В., 2013; Мингалев А.В. и соавт., 2010; Орехов Г.И., 2011; Leung K.F. et al, 1996; Kagaya T., 2001; Kuroki T. et al, 2011; Zhang H.F. et al, 2013).

В хирургическом сообществе отсутствует единое мнение о возможности применения двухпортового метода у пациентов с острым холециститом, нет достоверных данных об улучшении косметических результатов

лечения и снижении послеоперационного болевого синдрома. Существует определенный недостаток исследовательских работ по сравнительной объективной оценке медицинской, косметической и экономической эффективности двухпортовой методики по сравнению с традиционной ЛХЭ.

Это послужило основанием для внедрения нового способа ЛХЭ из 2 доступов в клиническую практику. В этой связи возникла необходимость анализа результатов новой методики хирургического вмешательства, а также выявления ее преимуществ и недостатков перед традиционной четырехпортовой методикой.

В основу данной работы легли результаты лечения 718 больных с хроническим и острым калькулезным холециститом, оперированных в отделении хирургии неотложных состояний ФГБНУ «РНЦХ им. акад. Б.В. Петровского» на базе ГАУЗ МО «Химкинская центральная клиническая больница» в период с 2011 по 2014 год. Этим пациентам выполнялась традиционная ЛХЭ из 4 троакарных доступов и ЛХЭ из 2 доступов по оригинальной методике (Патент на изобретение № 2398547 от 10.09.2010) в плановом и срочном порядке.

Сущность метода заключается в минимизации операционного доступа при выполнении ЛХЭ стандартным набором инструментов путем уменьшения количества разрезов на передней брюшной стенке с 4 до 2.

Для осуществления доступа в брюшную полость выполняется полулунный разрез кожи, проходящий по верхней полуокружности пупочного кольца. По краям данного разреза в максимально удаленных точках справа и слева устанавливаются 2 троакара диаметром 10 мм. Через 10 мм троакар в левой точке разреза (по отношению к пациенту) устанавливается лапароскоп, далее через него осуществляется визуализация зоны оперативного вмешательства. Через 10 мм троакар в правой точке разреза (по отношению к пациенту) в процессе операции вводятся стандартные рабочие инструменты – эндохирургический крючок, клипатор, ножницы и шаровидный электрод для коагуляции ложа желчного пузыря.

Второй доступ достигается путем выполнения разреза кожи на боковой поверхности живота справа по передне-подмышечной линии в точке наиболее удобной для осуществления тракции желчного пузыря. Затем через этот разрез в брюшную полость поочередно устанавливаются 2 троакара диаметром по 5 мм. При этом оба троакара, проходя через один кожный разрез, в брюшную полость входят на максимальном удалении, избегая «конфликта» друг с другом.

В исследование были включены 127 пациентов, которым была произведена ЛХЭ из 2 доступов по авторской методике – они представляли собой основную группу. Группа сравнения состояла из 591 больного, перенесшего традиционную четырехпортовую ЛХЭ за тот же период времени. Целью такого разделения на группы было сравнение ближайших и отдаленных результатов применения различных методик ЛХЭ – двухпортовой и четырехпортовой, с последующей оценкой полученных показателей статистическими методами анализа первичных данных.

Возраст пациентов колебался от 17 до 83 лет. Средний возраст больных в основной группы составил 52,4±1,2 года, мужчин было – 20, женщин – 107; в группе сравнения – 52,6±2,5 года, мужчин – 88, женщин – 503.

ЛХЭ из 2 доступов была выполнена у 87 (68,5%) пациентов с хроническим калькулезным холециститом и у 40 (31,5%) – с острым холециститом. Традиционная ЛХЭ выполнена у 544 (92,0%) больных с хроническим калькулезным холециститом и у 47 (8,0%) пациентов с острым холециститом.

При остром холецистите у подавляющего большинства пациентов имелся флегмонозный характер воспаления, который был отмечен у 29 (72,5%) больных, перенесших двухпортовую ЛХЭ, и у 33 (70,2%) больных при традиционной ЛХЭ. Катаральный холецистит был зафиксирован у 7 (17,5%) больных, перенесших ЛХЭ из 2 доступов, и у 8 (17,0%) больных при ЛХЭ из 4 доступов. Гангренозное воспаление встретилось у 4 (10,0%) и 6 (12,8%) пациентов, соответственно.

Таким образом, пациенты обеих групп были сопоставимы по полу,

возрасту и характеру патологии. Основной контингент больных составили пациенты женского пола старше 50 лет.

Сопутствующая патология наиболее часто была представлена заболеваниями сердечно-сосудистой и эндокринной систем, при этом у некоторых пациентов встречалось два и более сопутствующих заболевания. Третьим по частоте среди сопутствующей патологии встречалось ожирение. Подавляющее большинство пациентов основной группы и группы сравнения, а именно 41 (32,3%) и 172 (29,1%) соответственно, имели показатели ИМТ, свидетельствующие о наличии ожирения I степени ($p>0,05$). Необходимо подчеркнуть, что ЛХЭ из 2 доступов технически выполнима у пациентов с различной конституцией, в том числе и при ИМТ более 35 кг/м^2, то есть при ожирении II-III степени. При этом ИМТ, превышающий 35 кг/м^2, был зафиксирован более чем у трети пациентов – 44 (34,6%), подвергшихся двухпортовой методике ЛХЭ.

В обеих группах пациентов встречались больные, которым ранее проводились какие-либо оперативные вмешательства на органах нижнего этажа брюшной полости. В основной группе подобных пациентов было 18 (14,1%), в группе сравнения – 115 (19,4%). При этом выполненные ранее операции в этой области брюшной полости никак не повлияли на тактику при определении показаний как к двухпортовой, так и к традиционной ЛХЭ.

В обеих исследуемых группах операции выполнялись на видеоэндохирургических комплексах фирм Karl Storz (Германия) и МФС (Россия) с использованием стандартных наборов инструментов этих же фирм. Набор инструментов был представлен лапароскопом диаметром 10 мм с углом оптики 30°, 2 троакарами диаметром по10 мм и 2 троакарами диаметром по 5 мм, эндохирургическим крючком, ножницами, 2 зажимами, эндоклипатором, эндоскопическим шаровидным электродом, инструментом для аспирации и ирригации.

Выполненные операции оценивали по показателям удобства хирургического доступа, результатам длительности операции, частоте возник-

ших интра- и послеоперационных осложнений, показателям послеоперационного болевого синдрома, а так же длительности применения ненаркотических обезболивающих препаратов и результатам полученного косметического эффекта.

Объективным критерием комфорта и удобства выполнения лапароскопических вмешательств является манипуляционный угол, то есть угол между осями 2 основных рабочих инструментов, производящих интракорпоральные манипуляции в режиме «тракции – контртракции» на основном этапе вмешательства. Для определения удобства выполнения операции измеряли манипуляционный угол при выполнении традиционной ЛХЭ и ЛХЭ из 2 доступов путем виртуального построения внешней трапеции.

Измерения манипуляционного угла показали, что при традиционной ЛХЭ их 4 доступов его величина составляет 38±3°, а при операции из 2 доступов – 47±5°. Различие между показателями статистически недостоверно ($p>0,05$), но последний показатель значительно ближе к оптимальной величине манипуляционного угла при выполнении лапароскопических операций, равной 45° (Пучков К.В., Родиченко Д.С., 2004; Frede T. et al., 1999; Hanna G.B. et al., 1997).

Таким образом, при ЛХЭ из 2 доступов интраоперационная геометрия инструментов является более благоприятной как для работы с пузырным протоком и пузырной артерией, так и для выделения желчного пузыря из ложа, то есть вмешательство из 2 доступов по удобству выполнения является несколько более выгодным, чем традиционная ЛХЭ.

Средняя продолжительность ЛХЭ из 2 доступов составила 67,3±15,7 минут. При этом длительность двухпортовой ЛХЭ при хроническом калькулезном холецистите достигла 63,5±12,8 минут, а при остром калькулезном холецистите – 80,1±17,4 минут. Следует отметить, что при хроническом воспалении желчного пузыря самая короткая операция была произведена за 42 минуты, а наиболее длительная – за 127 минут. При остром вос-

палении желчного пузыря самая быстрая операция была сделана за 62 минуты, а наиболее продолжительная – за 157 минут.

Средняя продолжительность традиционной ЛХЭ составила 75,1±17,4 минут. При хроническом калькулезном холецистите длительность оперативного вмешательства достигла 71,8±14,0 минут, а при остром калькулезном холецистите – 109,5±19,2 минут. При хроническом воспалении желчного пузыря самая короткая операция была выполнена за 37 минут, а наиболее продолжительная – за 170 минут. Время самой быстрой операции при остром воспалении желчного пузыря было 69 минут, а наиболее продолжительная операция длилась 237 минут.

При ЛХЭ из 2 доступов во время операции осложнения возникли у 17 (13,4%) пациентов, в группе сравнения – у 82 (13,9%) ($p>0,05$).

Кровотечение из ложа желчного пузыря встретилось у 8 (6,3%) больных после ЛХЭ из 2 доступов и у 36 (6,1%) пациентов, перенесших традиционную ЛХЭ. Частота возникновения кровотечения практически не зависела от вида произведенного вмешательства. При этом в большинстве случаев кровотечение было связано с особенностями архитектоники сосудов ложа желчного пузыря. Во всех случаях геморрагия купирована применением коагуляции и в единичных случаях – использованием местных гемостатических средств.

Повреждение стенки желчного пузыря при выполнении ЛХЭ из 2 и из 4 доступов встретилось у 7 (5,5%) и 31 (5,3%) больного, соответственно. Это осложнение сопровождалось истечением желчи, выпадением конкрементов в подпеченочное пространство, что требовало герметизации дефекта стенки желчного пузыря зажимом, дополнительной санации брюшной полости и часто служило показанием к дренированию. Указанное осложнение также практически не зависело от вида выполнения ЛХЭ и в основном встречалось при остром холецистите.

Кровотечение из пузырной артерии при выполнении ЛХЭ из 2 доступов встретилось всего у 2 больных (1,6%), что могло быть связано с бо-

лее удобным углом введения рабочего инструмента. При четырехпортовой методике кровотечение из пузырной артерии отмечено у 12 пациентов (2,0%). Во всех случаях кровотечение из пузырной артерии было купировано путем клипирования или коагуляции.

Желчеистечение из ложа желчного пузыря зафиксировано нами однократно при выполнении традиционной ЛХЭ и было связано с наличием аберрантного желчного протока. Холеррагия остановлена путем прошивания ткани печени в проекции протока.

Повреждений печени и тонкой кишки при двухпортовой методике не было, в то время как при традиционной ЛХЭ эти осложнения зарегистрированы в единичных случаях и в основном были связаны с нарушением техники введения троакаров.

Следует отметить, что пациентам, имевшим интраоперационные осложнения, после адекватной санации брюшной полости, в подпеченочное пространство устанавливался контрольный дренаж. Однако при выполнении ЛХЭ из 2 доступов дренирование выполнено у 51 (40,2%) пациента, в то время как традиционная ЛХЭ закончилась дренированием у 389 (65,8%) больных ($p<0,05$). Необходимо отметить, что при выполнении операций по поводу острого холецистита контрольный дренаж устанавливался всем больным (100,0%) независимо от способа вмешательства. В то же время при проведении операций по поводу хронического воспаления желчного пузыря дренирование брюшной полости было проведено 11 (12,6%) пациентам при ЛХЭ из 2 доступов и 342 (62,8%) при традиционной ЛХЭ из 4 доступов ($p<0,05$).

Описанные осложнения ни в одном случае не послужили причиной конверсии в лапаротомию. В сложных клинических ситуациях для коррекции осложнений на заключительном этапе операции производилась установка дополнительного троакара в удобной для выполнения манипуляции точке, что позволяло добиться стойкого гемостаза или надежной герметичности швов. При ЛХЭ из 2 доступов установка дополнительного тро-

акара потребовалась в 1 (0,8%) случае, при четырехпортовой методике – у 5 (0,9%) пациентов (p>0,05).

Послеоперационные осложнения были разделены на местные и общие. К местным послеоперационным осложнениям отнесены раневые осложнения различного характера и внутрибрюшные осложнения в зоне операции. К общим осложнениям были отнесены общесоматические осложнения, связанные с обострением хронических заболеваний или декомпенсацией сопутствующих.

Местные раневые послеоперационные осложнения после ЛХЭ из 2 доступов были отмечены у 6 (4,7%) пациентов, после традиционной ЛХЭ – у 77 (13,0%) больных (p<0,05). Для ЛХЭ их 2 доступов были характерны инфильтрат послеоперационной раны – 3 (2,35%) больных и серома послеоперационной раны – 3 (2,35%) больных. Для традиционной ЛХЭ типичными осложнениями были: гематома передней брюшной стенки – 9 (1,5%) больных, инфильтрат послеоперационной раны – 34 (5,7%) больных, серома послеоперационной раны – 22 (3,7%) больных, нагноение раны – 11 (1,9%) больных, инородное тело послеоперационной раны – 1 (0,2%) больной.

Местные послеоперационные внутрибрюшные осложнения в зоне оперативного вмешательства после ЛХЭ из 2 доступов зафиксированы у 3 (2,4%) больных, после традиционной ЛХЭ из 4 доступов – у 16 (2,7%) пациентов (p>0,05).

Наиболее часто встречающимся послеоперационным внутрибрюшным осложнением в зоне оперативного вмешательства оказалась гематома ложа желчного пузыря, подтвержденная при УЗИ брюшной полости, которая была диагностирована у 2 (1,6%) больных после двухпортовой ЛХЭ и у 8 (1,4%) больных после традиционной ЛХЭ (p>0,05).

Самым опасным осложнением, встретившимся в нашей практике, был перитонит, возникший вследствие непреднамеренного повреждения кишечной стенки. Подобное осложнение зафиксировано у 2 (0,4%) больных. У одной больной после выполнения традиционной ЛХЭ из 4 доступов

через сутки после операции был диагностирован разлитой перитонит, возникший вследствие незамеченного повреждения тонкой кишки троакаром в связи с нарушением техники его введения. Далее пациентка перенесла несколько операций, которые, к сожалению, закончились летальным исходом. У второй больной через 6 часов также после традиционной ЛХЭ из 4 доступов было диагностировано выделение дуоденального содержимого по страховочному дренажу, причиной которого послужила коагуляционная травма передней стенки двенадцатиперстной кишки. Дефект кишечной стенки был устранен во время релапароскопии путем ушивания.

Другими местными послеоперационными внутрибрюшными осложнениями в зоне оперативного вмешательства были: желчеистечение из ложа желчного пузыря, которое встретилось в 1 (0,7%) случае после ЛХЭ из 2 доступов и у 3 (0,5%) больных после традиционной лапароскопической методики, желчеистечение из культи пузырного протока – данное осложнение встретилось у 2 (0,2%) больных перенесших традиционную ЛХЭ, подпеченочная билома – у 1 (0,2%) больного после четырехпортовой методики.

Общие послеоперационные осложнения после выполнения ЛХЭ из 2 доступов были зарегистрированы у 2 (1,6%) больных, а после традиционной ЛХЭ из 4 доступов – у 10 (1,7%) пациентов ($p>0,05$).

Пневмония в раннем послеоперационном периоде была диагностирована у 3 (0,5%) больных перенесших традиционную ЛХЭ из 4 доступов. Это было связано с длительным (более 3 часов) проведением искусственной вентиляции легких у пациентов пожилого и старческого возраста в связи техническими трудностями в процессе оперативного вмешательства.

Острый панкреатит был диагностирован у 2 (0,3%) пациентов с острым холециститом после четырехпортовой ЛХЭ. У обоих пациентов в последующем, после стихания острого приступа, был диагностирован холедохолитиаз, который удалось разрешить выполнением эндоскопической ретроградной панкреатохолангиографии с папиллосфинктеротомией и литоэкстракцией.

Следует отметить, что все развившиеся общие послеоперационные осложнения были устранены консервативными мероприятиями и повторного оперативного вмешательства не требовали, однако отрицательным образом повлияли на продолжительность госпитального периода.

Летальных исходов у больных, перенесших ЛХЭ из 2 доступов, зафиксировано не было. В группе с традиционной ЛХЭ из 4 доступов летальный исход наступил у 1 (0,2%) пациентки. Причиной смерти был перитонит с развитием эндогенной интоксикации и полиорганной недостаточности, возникший вследствие незамеченного ятрогенного повреждения тонкой кишки троакаром.

Послеоперационный болевой синдром оценивался по ВАШ, которая представляет собой цифровую 10-балльную оценочную шкалу. Болевой синдром регистрировался до приема анальгетиков через 2, 4, 6, 12, 24, 48 и 72 часа после окончания оперативного вмешательства. Пациенты оценивали уровень абдоминальной боли по предложенной им шкале, которая представляла собой отрезок с цифровыми указателями 0, 1, 2, 3, 4, 5, 6, 7, 8, 9, 10. Объясняя технику измерения боли, больного просили отметить уровень ее интенсивности, обведя кружком цифру на предложенной шкале.

Для оценки истинных болевых характеристик из исследования были исключены пациенты, имеющие какие-либо послеоперационные осложнения. Оценка уровня послеоперационной боли проводилась в покое во время незначительного по интенсивности кашля у 100 больных, перенесших ЛХЭ из 2 доступов, и у 100 больных с четырехпортовым доступом. Наркотические анальгетики не применялись. Всем пациентам в послеоперационном периоде с целью обезболивания вводились анальгетики ненаркотического ряда. Введение анальгетиков требовалось пациентам, оценивавшим уровень боли на уровне 3 и более баллов по ВАШ.

Первая оценка болевого синдрома проводилась через 2 часа после экстубации и составила 4,9±0,2 балла у пациентов, перенесших ЛХЭ из 2 доступов, и 7,2±0,2 балла у пациентов с четырехпортовой методикой

($p<0,05$). Через 4 часа после операции показатели ВАШ составили в основной группе 4,1±0,1, в группе сравнения – 5,2±0,2 балла ($p<0,05$). Через 6 часов уровень болевого синдрома составил 3,4±0,1 и 4,6±0,3 балла, соответственно ($p<0,05$). При измерении интенсивности боли через 12 часов результаты получились следующими – 2,8±0,1 и 3,1±0,1 балла, соответственно ($p<0,05$). Затем уровень болевого синдрома исследовался через 24 часа после операции. Показатели распределились следующим образом: при применении двухпортовой методики – 1,4±0,1, при традиционной ЛХЭ – 1,8±0,1 балла ($p<0,05$).

В сроки 48 часов и 72 часа после операции у всех пациентов обеих групп самостоятельных жалоб на боли в области послеоперационных ран не было. Все пациенты оценивали уровень болевого синдрома по ВАШ на 1 балл, что соответствует отсутствию боли.

Оценка длительности применения обезболивающих средств в послеоперационном периоде проводилась с помощью специальных таблиц, в которых медицинским персоналом отмечалось количество выполненных пациентам инъекций анальгетических средств за время, проведенное в стационаре. Для оценки истинных показателей из исследования были исключены пациенты, имеющие какие-либо послеоперационные осложнения. Таким образом анализу были подвергнуты 100 больных, перенесших ЛХЭ из 2 доступов, и 100 больных, оперированных по традиционной методике. Использование анальгетиков детально контролировали в 1 и 2 сутки после операции, далее их применение оценивали на 3–4 сутки, затем – на 5–10 сутки.

В 1 сутки после операции все пациенты основной группы и группы сравнения получали ненаркотические анальгетики. На 2 сутки послеоперационного периода, несмотря на низкие показатели болевого синдрома по ВАШ, 56,0% больных с двухпортовой методикой ЛХЭ и 72,0% пациентов с традиционной ЛХЭ использовали ненаркотические анальгетики, что у большинства больных было связано с началом активизации ($p<0,05$). На 3–4 сутки обезболивание потребовалось только у 10,0% пациентов основной

группы и 18,0% пациентов группы сравнения, что было обусловлено излишней активностью больных и эмоциональной лабильностью некоторых пациентов (p>0,05). На 5–10 сутки обезболивание проводилось только в 2,0% случаев при двухпортовой методике и в 4,0% случаев при традиционном способе ЛХЭ, что было связано в основном с психоэмоциональным состоянием пациентов (p>0,05).

Для оценки косметического эффекта оперативного лечения через 12 недель после операции пациенты заполняли специальные анкеты по оценке удовлетворенности своим телом после операции (Cosmesis and Body Image Questionnaire – BIQ) и удовлетворенности послеоперационным рубцом (Cosmetic score) (Steinermann D.C. et al., 2011). В группу для оценки косметического результата хирургического лечения включались пациенты обоего пола возрастной группы от 17 до 50 лет. Из исследования были исключены пациенты пожилого и старческого возраста, а также пациенты, имеющие какие-либо местные раневые послеоперационные осложнения. Таким образом удалось осмотреть и протестировать по 50 больных обеих групп.

В анкете по оценке удовлетворенностью своим телом максимально положительный результат можно было получить только при сумме баллов равной 8. Таким образом максимально положительный результат при ЛХЭ из 2 доступов был получен у 35 больных, что составило 70,0% всех опрошенных пациентов. При традиционной ЛХЭ 8 баллов набрали 23 пациента, что составило 46,0% (p<0,05). По 9 баллов набрали 12 (24,0%) больных с двухпортовой методикой операции и 21 (42,0%) пациент с традиционной ЛХЭ (p>0,05). Худший результат – 17 баллов – не был зафиксирован ни у одного больного. Максимально отрицательным результатом оказались 10 баллов, которые были установлены у 3 (6,0%) больных основной группы и 6 (12,0%) больных группы сравнения (p>0,05).

Максимальный положительный результат анкеты по оценке удовлетворенностью послеоперационным рубцом Cosmetic score – 24 балла был зарегистрирован у 11 (22,0%) больных в основной группе, в то время как в

группе сравнения результата в 24 балла получено не было. Результат в 23 и 22 балла при ЛХЭ из 2 доступов был получен у 15 (30,0%) и 5 (10,0%) больных, соответственно. В группе сравнения подобных результатов также зарегистрировано не было. Среди пациентов, перенесших традиционную ЛХЭ максимальный результат составил 20 баллов и был зафиксирован у 23 (46,0%) больных. У пациентов с двухпортовой методикой таких невысоких оценок получено не было. Далее у пациентов основной группы распределение баллов было следующим: 19 баллов – 5 (10,0%) больных, 17 баллов – 6 (12,0%) больных, а 16 и 15 баллов по 4 (по 8,0%) больных. При этом у больных с традиционной четырехпортовой методикой ЛХЭ набор 19 баллов был констатирован у 15 (30,0%) больных, 18 баллов – у 7 (14,0%) пациентов, 15 баллов – у 5 (10,0%) больных.

Оценка косметического эффекта после выполненных операций осуществлялась по методике, описанной в литературе (Дильдабеков В.Д., 2012) и переработанной нами непосредственно для оценки косметического результата ЛХЭ из 2 и 4 доступов. Визуальный осмотр передней брюшной стенки осуществлялся при дневном освещении с расстояния 1 метр невооруженным глазом в вертикальном положении тела пациента через 12 недель после оперативного вмешательства.

Итоги оценки косметического результата сотрудниками отделения были следующими: отличный результат был зарегистрирован у 31 (62,0%) больного, оперированного по двухпортовой методике, и у 19 (38,0%) пациентов, перенесших традиционную четырехпортовую ЛХЭ ($p<0,05$). К отличному результату были отнесены пациенты, у которых послеоперационные рубцы на передней брюшной стенке были практически не видны.

Хороший косметический результат после ЛХЭ из 2 доступов был получен у 14 (28,0%) пациентов. В группе сравнения подобный результат удалось зафиксировать только у 11 (22,0%) больных ($p>0,05$). При этом рубцы в умбиликальном доступе были не заметны в обеих группах. Основное внимание обращалось на рубцы, оставленные после введения 5 мм

троакаров, как при двухпортовой, так и при четырехпортовой методике, которые были видны, но малозаметны.

Удовлетворительный результат удалось выявить у 5 (10,0%) больных основной группы и у 14 (28,0%) больных группы сравнения ($p>0,05$). При этом рубцы на передней брюшной стенке были отчетливо видны как в области пупка, так и в местах введения 5 мм троакаров.

Неудовлетворительный результат после ЛХЭ из 2 доступов зафиксирован не был. При традиционной ЛХЭ неудовлетворительный результат выявлен только у 6 (12,0%) больных. У этих пациентов все рубцы на передней брюшной стенке были грубыми и сразу бросались в глаза.

После выполнения ЛХЭ из 2 доступов послеоперационных вентральных грыж не было зафиксировано ни в одном случае. При этом среди пациентов, перенесших традиционную ЛХЭ из 4 доступов, послеоперационные вентральные грыжи сформировались у 4 (0,7%) пациентов, бóльшая часть из которых по поводу указанного осложнения в дальнейшем была успешно прооперирована.

Таким образом, обобщая ближайшие и отдаленные результаты хирургического лечения пациентов с ЖКБ, оперированных путем применения ЛХЭ из 2 доступов и традиционной ЛХЭ можно констатировать следующее.

Двухпортовая ЛХЭ, выполняемая по оригинальной методике, является безопасным и легко воспроизводимым хирургическим вмешательством, основными преимуществами которой является снижение травматизации тканей брюшной стенки вследствие сокращения числа проколов, что приводит к уменьшению интенсивности и продолжительности болевого синдрома в раннем послеоперационном периоде, а также улучшению косметических результатов.

Вмешательство из 2 доступов по удобству выполнения в большинстве случаев не хуже традиционной лапароскопической операции, а порой даже лучше в связи с тем, что манипуляционный угол в этом случае составляет 47±5°, что значительно ближе к его оптимальной величине равной

45°. В предлагаемом способе ЛХЭ из 2 доступов интраоперационная геометрия расположения инструментов является более благоприятной как для работы с пузырным протоком и пузырной артерией, так и для выделения желчного пузыря из его ложа в печени.

Техника выполнения ЛХЭ из 2 доступов детально отработана, что позволяет уменьшить время выполнения вмешательства. Благодаря удобному расположению инструментов, навыкам оперирующего хирурга и слаженной работе бригады удается прецизионно выделять анатомические структуры, тем самым сократив время на санацию брюшной полости, что позволяет проводить дренирование брюшной полости только у 12,6% пациентов с хроническим калькулезным холециститом, тогда как при четырехпортовой технике в подобной ситуации дренирование выполняется в 62,8% случаев. Меньшая продолжительность вмешательства из 2 доступов может быть также связана с ускорением этапа извлечения уже отсеченного желчного пузыря из брюшной полости в связи с достаточными для этого размерами умбиликальной раны.

Оценивая ближайшие результаты предложенной операции необходимо констатировать, что особых отличий от четырехпортовой методики предложенный метод не имеет, а имеющиеся незначительные улучшения при оценке интраоперационных осложнений, местных послеоперационных внутрибрюшных осложнений и общих осложнений статистически значимых различий не имеют.

ЛХЭ из 2 доступов статистически значимо превосходит традиционную методику ЛХЭ только в разделе местных раневых послеоперационных осложнений, что связано с более благоприятными характеристиками умбиликальной раны передней брюшной стенки, а именно с несколько большей ее длиной, позволяющей беспрепятственно извлекать желчный пузырь, а так же тщательно санировать и послойно ушивать рану.

Достоверная разница между полученными показателями при оценке степени послеоперационного болевого синдрома в 1 сутки после операции

показала, что ЛХЭ из 2 доступов значительно уменьшает инвазию во время операции, а прецизионная реконструкция пупка после выполненной ЛХЭ обеспечивает отличный эстетический результат.

Уменьшение кратности вводимых анальгетиков было достоверно меньше во 2 сутки их использования. На 3–4 и 5–10 сутки кратность вводимых препаратов также уменьшалась, но достоверной разницы отмечено не было. Представленные цифры свидетельствуют о преимуществе двухпортовой методики выполнения ЛХЭ перед традиционной, поскольку снижение расходов на медикаменты и уменьшение кратности выполняемых инъекций дает определенную экономию материальных средств и облегчает работу медицинского персонала.

Оценивая эстетический результат ЛХЭ из 2 доступов можно констатировать, что полученные при всех видах оценочных методик показатели косметического эффекта оказались статистически достоверными и значительно превосходили таковые при традиционной ЛХЭ.

Таким образом, разработанная методика ЛХЭ из 2 доступов соответствует современной тенденции минимизации доступа в хирургии, является безопасной операцией, основными преимуществами которой являются уменьшение послеоперационного болевого синдрома и отличный косметический результат.

ВЫВОДЫ

1. Предлагаемый способ ЛХЭ из 2 доступов прост в техническом исполнении, легко воспроизводим, применим у людей с различным типом телосложения и экономически целесообразен, так как не требует дополнительного эндоскопического оборудования и инструментария, кроме стандартного набора инструментов.
2. ЛХЭ из 2 доступов может быть с успехом использована при хирургическом лечении острого холецистита, у больных с ожирением, при сопутствующей соматической патологии и после ранее выполненных операций на органах нижнего этажа брюшной полости.
3. ЛХЭ из 2 доступов по сравнению с традиционной техникой лапароскопического вмешательства не позволяет получить статистически значимых различий по времени выполнения операции, частоте развития интраоперационных, местных внутрибрюшных послеоперационных и общих осложнений. ЛХЭ из 2 доступов статистически значимо превосходит традиционную методику ЛХЭ в разделе местных раневых послеоперационных осложнений за счет уменьшения частоты их развития в 2,8 раза.
4. Доказанными преимуществами двухпортового варианта ЛХЭ перед традиционной четырехпортовой методикой являются уменьшение послеоперационного болевого синдрома в первые сутки после операции и улучшение косметического результата вмешательства в 1,6 раза.

ПРАКТИЧЕСКИЕ РЕКОМЕНДАЦИИ

1. Минимизация доступа при ЛХЭ возможна путем выполнения операции из 2 доступов.
2. Выполнение ЛХЭ из 2 доступов возможно при остром холецистите, у больных с ожирением и после операций на органах нижнего этажа брюшной полости.
3. Двухпортовая ЛХЭ проводится стандартным набором лапароскопических инструментов без использования дополнительной аппаратуры.
4. При выполнении ЛХЭ из 2 доступов через умбиликальный разрез вводятся 2 троакара диаметром по 10 мм для 30° лапароскопа и рабочих инструментов, а через боковой – 2 троакара диаметром по 5 мм для тракционных зажимов.
5. При проведении двухпортовой ЛХЭ извлечение желчного пузыря из брюшной полости выполняется через умбиликальный доступ.

Список литературы

1. Абдуламитов Х.К. Отдаленные результаты видеолапароскопической холецистэктомии при остром холецистите: Автореф. дис. ... канд. мед. наук. – М.,2009. – 25 с.

2. Абрамов А. А. Хирургическое лечение острого холецистита и его осложнений: Автореф. дис. ... канд. мед. наук. – М.,2007. – 23 с.

3. Алексеев А.М., Фаев А.А., Замятин В.А. и соавт. Использование системы монодоступа при остром холецистите // Материалы XVI Съезда Российского общества эндоскопических хирургов.– М., 2013.– С. 422–123.

4. Амелина М.А. Лапароскопическая холецистэктомия у больных с ожирением 3-4 степени: Автореф. дис. … канд. мед. наук. – М.,2005. – 21.

5. Анищенко В.В., Шевела А.И. NOTES-ассистированные технологии в абдоминальной хирургии // Материалы XII съезда Российского общество эндоскопических хирургов.– М., 2009.– С. 199–200.

6. Анищенко В.В., Коткина М.Н., Шевела А.И. Хирургия единого лапароскопического доступа // Материалы XIV съезда Российского общество эндоскопических хирургов.– М., 2011.– С. 38.

7. Арутюнян Ю.А Эндовидеохирургия при остром холецистите и его осложнений // Эндоскопическая хирургия.– 2001.– № 5.– С. 52–54.

8. Ашрафов А.А., Рафиев С.Ф. Хирургическая тактика при остром гнойном холангите // Третий конгресс ассоциации хирургов им. Н.И. Пирогова.– М., 2001.– С. 102.

9. Бабышкин В.В. Комбинированные эндохирургические вмешательства при осложненном течении желчнокаменной болезни // Эндоскопическая хирургия.– 2001.– №3.– С. 23–24.

10. Басос С.Ф., Шейко С.Б., Журавлева Т.В. Ультразвуковые критерии отбора пациентов для трансвагинальной холецистэктомии // Материалы XIV съезда Российского общество эндоскопических хирургов.– М., 2011.– С. 208.

11. Бондарев А.А., Шевелев М.И., Попов К.И. Результаты лапаро-

скопической холецистэктомии в лечении больных острым холециститом // VI Московский Международный конгресс по эндоскопической хирургии.– М., 2002.– С. 58–60.

12. Брискин Б.С., Гудков А.Н., Ломидзе О.В. Выбор способа операции при остром холецистите // Неотложная медицина в мегаполисе. Научные материалы.– М., 2004.– С. 39–40.

13. Брискин Б.С., Ломидзе О.В., Гудков А.Н. Острый холецистит у пожилых // В сб. Актуальные проблемы неотложной хирургии (острый холецистит, травма сосудов, сочетанная травма). Материалы выездного пленума Проблемной комиссии «Неотложная хирургия» и Российской научно-практической конференции, посвященной 60-летию научного общество хирургов на Кавказских Минеральных Водах.– Москва-Пятигорск., 2005.– С. 22–25.

14. Бронштейн П.Г., Бударин В.И., Садыкова Н.У. Лапароскопическая холецистэктомия при остром холецистите // В сб.: Анналы хирургической гепатологии.– Тула,1996.– С. 33–34.

15. Бронштейн П.Г., Могильников С.В., Гусейнов Т.А. и соавт. Марионеточная холецистэктомия // Материалы XIV Съезда Российского общества эндоскопических хирургов.– М., 2011.– С. 52–53.

16. Бухарин А.Н., Тимошин А.Д., Шестаков А.Л. и соавт. Эндохирургическое лечение желчнокаменной болезни и ее осложнений // Материалы XIV Съезда Российского общества эндоскопических хирургов. М., 2011.– С. 84.

17. Васильев В.Е., Перунов А.Б. Острый холецистит: современные технологии лечения // Consil. Medicum.– 2001, № 6.– С. 279–284.

18. Велигоцкий А.Н., Обуоби Р.Б. Прогнозирование полиорганной недостаточности у больных механической желтухой // Третий конгресс ассоциации хирургов им. Н.И. Пирогова.– М., 2001.– С. 106–107.

19. Ветюгова Л.В., Старков Ю.Г., Шишин К.В. и соавт. Современное понимание хирургии единого лапароскопического доступа и опыт Ин-

ститута Хирургии // Материалы XVI Съезда Российского общества эндоскопических хирургов.– М., 2013.– С. 212–213.

20. Ветшев П.С., Чилингариди К.Е., Ипполитов Л.И. и соавт. Хирургический стресс при различных вариантах холецистэктомии // Хирургия.– 2002. – № 3.– С. 4–10.

21. Ветшев П.С., Ногтев П.В. Холецистокардиальный синдром – миф или реальность // Хирургия.– 2005.– № 3.– С. 59–64.

22. Возлюбленный С.И., Харитонов В.Н., Деговцов Е.Н. и соавт. Опыт оперативного лечения острого деструктивного холецистита // Анналы хирургической гепатологии.– 2004.– Т. 9.– № 2.– С. 115–116.

23. Галлингер Ю.И. Лапароскопическая холецистэктомия: практическое руководство / Ю.И. Галлингер, А.Д. Тимошин.– М.: РНЦХ, 1992.– 66 с.

24. Галлингер Ю.И., Тимошин А.Д., Цацаниди А.К. Лапароскопическая холецистэктомия // Хирургия.– 1993.– № 6.– С. 31–35.

25. Гальперин Э.И. Лекции по гепатопанкреатобилиарной хирургии / Э. И. Гальперин, Т.Г. Дюжева.– М.: Видар, 2011.– 40 с.

26. Ганков В.А., Маньков А.В. Осложнения видеолапароскопической холецистэктомии. Пути их снижения и комплексная профилактика (обзор литературы) // Эндоскопическая хирургия.– 2009.– № 4.– С. 40–46.

27. Гарелик П.В., Жандаров К.Н., Мармыш Г.Г. и соавт. Эндоскопическая хирургия желчнокаменной болезни: руководство для врачей.– М.: БИНОМ, 2010.– 96 с.

28. Гарипов Р.М., Амирова А.М. Значение УЗИ в отборе больных с желчнокаменной болезнью на холецистэктомию из мини-доступа // Современные методы УЗ-диагностики заболеваний сердца, сосудов и внутренних органов: Тез. докл. междунар. конф.– СПб., 1996.– С. 193–194.

29. Гололобов Ю.Н., Галимов О.В., Сендерович Е.И. и соавт. Косметическая модификация выполнения лапароскопической холецистэктомии из трех точек // Эндоскопическая хирургия. – 1998.– № 2.– С. 19–20.

30. Гостищев В.К., Евсеев М.А. Обоснование хирургической тактики при остром холецистите у больных старческого возраста // Анналы хирургической гепатологии.– 2004.– Т. 9.– № 2.– С. 118–119.

31. Греясов В.И., Сивоконь Н.И., Петриченко А.В. Лапароскопическая холецистэктомия у больных с ранее перенесенными операциями на верхнем этаже брюшной полости // Эндоскопическая хирургия.–1998.– № 1.– С. 15.

32. Гришина Т.А., Лунев А.Г. Первый опыт однопортовой видеолапароскопической холецистэктомии по методике SILS+ //Альманах института хирургии им. А.В. Вишневского.– 2012.– Т. 7.–№ 1.– С. 44.

33. Гуревич А.Р., Юрченко С.А., Быков Н.М. и соавт. Первый опыт выполнения операции из единого лапароскопического доступа. Материалы XVI Съезда Российского общества эндоскопических хирургов.– М., 2013.– С. 107.

34. Дадвани С.А., Ветшев П.С., Шулутко А.М. и соавт. Желчнокаменная болезнь.– М.: ГЭОТАР-Медиа, 2009.– 144 с.

35. Деговцов Е.Н., Возлюбленный С.И., Возлюбленный М.С. и соавт. Одноэтапное минимально инвазивное оперативное лечение больных холецистохоледохолитиазом // Эндоскопическая хирургия.– 2009.– № 1.– С. 12.

36. Дедерер Ю.М., Крылова Н.П., Устинов Г.Г. Желчнокаменная болезнь.– М.: Медицина, 1983.– 176 с.

37. Дильдабеков Ж. Хирургические аспекты холецистэктомии через единый лапароскопический умбиликальный доступ: Дис. … канд. мед. наук. – Тюмень.,2012. – 39 с.

38. Доскалиев Ж.А., Ташев И.А., Хасенов Р.Е. и соавт. Однопортовая технология в лечении желчнокаменной болезни. // Клиническая и экспериментальная хирургия. Журн. им. акад. Б.В. Петровского. – 2013. – № 2. – С. 24–27.

39. Дуданов И.П., Соболев В.Е. Лапароскопия в проблеме релапа-

ротомии // Эндоскопическая хирургия.– 2001.– № 20.– С. 21.

40. Евтушенко Е.Г. Малоинвазивное хирургическое лечение острого холецистита с наличием большого кармана Гартмана, сращенного с желчными путями: Автореф. дис. ... канд. мед. наук. – Ульяновск., 2009. – 25 с.

41. Егиев В.Н., Федоров И.В., Рудакова М.Н. Очерки лапароскопической хирургии.– М.: Медпрактика-М, 2008.– 45 с.

42. Емельянов С.И. Эндоскопическая хирургия – новые задачи и направления научного поиска // Эндоскопическая хирургия.– 1997.– № 2.– С. 54–55.

43. Емельянов С.И., Евдошенко В .В., Феденко В.В. и соавт. Опыт использования «виртуального шлема» в качестве индивидуального монитора при эндохирургических операциях // Эндоскопическая хирургия.– 1998.– № 2.– С. 56–57.

44. Ельцин С.С., Рутенбург Г.М. Двухпрокольная трехпортовая холецистэктомия // Тихоокеанский медицинский журнал.– 2011.– № 4.– С. 79–81.

45. Ельцин С.С., Рутенбург Г.М., Богданов Д.Ю. Технические возможности снижения травматичности лапароскопического доступа // Эндоскопическая хирургия.– 2012.– № 2.– С. 3–8.

46. Ельцин С.С., Пузанов С.Ю. Результаты, выполнения холецистэктомии по технологии единого лапароскопического доступа // Материалы XVI Съезда Российского общества эндоскопических хирургов.– М., 2013.– С. 7.

47. Еременко В Л., Майстренко Н.А., Нечай А.И. Гепатобилиарная хирургия: руководство для врачей.– СПб.: Специальная литература, 1999.– 268 с.

48. Жидовинов А.А. Особенности течения до- и послеоперационного периодов у больных с острым холециститом: Дис. … докт. мед. наук. – Астрахань.,2007. – С. 202.

49. Журавлева Т.В., Басос С.Ф., Шейко С.Б. и соавт. Минимизация болей после транвагинальной холецисэктомии: реальность или миф? Результаты сравнения болевого синдрома при трансвагинальных и стандартных лапароскопических холецистэктомиях // Альманах института хирургии им. А.В. Вишневского.– 2011.– Т. 6. –№ 1.– С. 207.

50. Замятин В.А., Фаев А.А., Чернявский С.С. и соавт. Первый опыт применения однопортовой холецистэктомии при остром калькулезном холецистите в многопрофильном стационаре // Материалы XVI Съезда Российского общества эндоскопических хирургов.– М., 2013.– С. 114.

51. Ивашкин В.Т. Рациональная фармакотерапия заболеваний органов пищеварения / Руководство для практикующих врачей.– М.: Литера, 2003.– 362–363 с.

52. Ильченко А.А. Желчнокаменная болезнь // Лечащий врач.– 2004.– № 4.– С. 27–32.

53. Какурин С.Н. Лапароскопическая холецистэктомия при остром холецистите: Дис. ... канд. мед. наук. – М.,2008. – 25 с.

54. Касумьян С.А., Некрасов А.Ю., Журавлев В.Н. и соавт. Лапароскопическая холецистэктомия в плановой и экстренной хирургии // Эндоскопическая хирургия.– 1998.– № 1.– С. 21.

55. Колесников М.В. Алгоритм выбора оперативного доступа в хирургическом лечении желчнокаменной болезни (лапаротомия, минилапаротомия, лапароскопия): Автореф. дис. ... канд. мед. наук. – М.,2007. – 17 с.

56. Коссович М.А., Бирюков А.Ю., Нечаенко А.М. и соавт. Лапароскопическая холецистэктомия из двух доступов // Хирургия.– 2013.– № 4.– С. 43–47.

57. Кошелев А.М. Малоинвазивные технологии в лечении острого холецистита: Автореф. дис. ... канд. мед. наук. – М.,2006. – 24 с.

58. Кубышкин В.А. Лапароскопическая хирургия. Дискуссия // Хирургия.– 1996.– № 2.– С. 152–153.

59. Кудрявцева О.В., Бронштейн П.Г., Данилина О.А. Оптимизация

выполнения лапароскопической холецистэктомии из двух доступов // Материалы XIV Съезда Российского общества эндоскопических хирургов.– М., 2011.– С. 33.

60. Кузин Н.М., Дадвани С.С., Ветшев П.С. и соавт. Лапароскопическая и традиционная холецистэктомия: сравнение непосредственных результатов // Хирургия.– 2000.– № 2.– С. 25–27.

61. Кукош М.В., Гомозов Г.И., Емельянов Н.В. Выбор операции при желчнокаменной болезни и ее осложнениях // Нижегородский медицинский журнал.– 2000.– № 4.– С. 54–57.

62. Курдо С.А., Чистяков Г.В., Макаренко С.М. и соавт. О сокращении противопоказаний к лапароскопической холецистэктомии // Эндоскопическая хирургия.– 1999.– № 3.– С. 51–52.

63. Левченко Н.В., Хрячков В.В., Шавалиев Р.Р. Лапароскопическая холецистэктомия с использованием единого доступа // Материалы XVI Съезда Российского общества эндоскопических хирургов.– М., 2013.– С. 167–168.

64. Лейшнер У.М. Практическое руководство по заболеваниям желчных путей.– М.: ГЭОТАР-Медиа, 2001.– 264 с.

65. Литвин А.А., Немтин А.З., Павловский Д.А. Однопортовая трансумбиликальная холецистэктомия с использованием GLOVE-PORT // Материалы XVI Съезда Российского общества эндоскопических хирургов.– М., 2013.– С. 182.

66. Лядов К.В., Егиев В.Н., Ермаков Н.А. и соавт. Результаты лапароскопических однопортовых холецистэктомий: опыт 300 операций // Материалы XVI Съезда Российского общества эндоскопических хирургов.– М., 2013.– С. 204–205.

67. Лядов К.В., Егиев В.Н., Ермаков Н.А. и соавт. Однопрокольная холецистэктомия при лечение желчнокаменной болезни: опыт 325 операций // Материалы XVI Съезда Российского общества эндоскопических хирургов.– М., 2013.– С. 129–130.

68. Малярчук В .И., Панфилов Б.К., Иванов В. А. и соавт. Сердечные факторы риска в определении хирургической тактики у больных с калькулезным холециститом пожилого и старческого возраста // Эндоскопическая хирургия.– 1999.– № 2.– С. 39.

69. Малярчук В.И., Русанов В.П., Долгов Д.Л. и соавт. Снижение риска осложнений, при лапароскопической холецистэктомии со стороны дыхательной и сердечно-сосудистой систем у больных пожилого и старческого возраста // Эндоскопическая хирургия.– 2000.– №2.– С. 42.

70. Маньков М.А., Беккер М.И., Маньков А.В. Экономическая эффективность эндовидеолапароскопической холецистэктомии в условиях центральной районной больницы // Материалы первой международной научно-практической конференции «Передовые научные разработки 2006 года».– Днепропетровск., 2006.– С. 11–12.

71. Машинский А.А., Лютов А.Н., Харнас С.С. и соавт. Гнойный холангит // Хирургия.– 2002.– № 3.– С. 58–65.

72. Милонов О.Б., Тоскин К.Д., Жебровский В.В. Послеоперационные осложнения и опасности в абдоминальной хирургии.– М.: Медицина, 1990.– 557 с.

73. Мингалев А.В., Севастьянов А.П., Кошеваров И.Н. Двухпрокольная холецистэктомия у больных геронтологического профиля // Материалы конференции XV Международная научно-практическая конференция «Пожилой больной. Качество жизни».– М., 2010.– Т. 16.– С. 52–53.

74. Михин И.В., Бебуришвили А.Г., Доронин М.Б. Возможность применения и опасности лапароскопической технологии «SILS+» в хирургическом лечении калькулезного холецистита // Материалы XV Съезда Российского общества эндоскопических хирургов.– М., 2012.– С. 120–121.

75. Михин И.В., Кухтенко Ю.В., Косивцов О.А., Доронин М.Б. Дифференцированный подход к выбору варианта малоинвазивного хирургического лечения пациентов, страдающих разными формами калькулезного холецистита // Эндоскопическая хирургия.– 2014.– № 1.– С. 3–8.

76. Мохов Е.М., Конюхов И.Ф., Морозов С.А. Значение предоперационного видеолапароскопического исследования в определении противопоказаний к применению закрытого способа удаления желчного пузыря при остром холецистите // Эндоскопическая хирургия.– 1999.– № 2.– С. 44.

77. Мюге Е. Лапароскопическая холецистэктомия. Отдаленные результаты // Клиническая хирургия.– 1991.– № 11.– С. 10–13.

78. Нечипай А.М., Кригер А.Г., Емельянов С.И. и соавт. Лапароскопическая холецистэктомия: алгоритмы основных этапов вмешательства // Эндоскопическая хирургия.– 1999.– № 1.– С. 28–34.

79. Орехов Г.И. Лапароскопическая холецистэктомия из двух доступов как первый операционный опыт при хроническом калькулезном холецистите // Эндоскопическая хирургия.– 2010.– № 6.– С. 12–13.

80. Орехов Г.И., Цыганкова Н.А., Нарусов Ю.Е. и соавт. Способ лапароскопической холецистэктомии // Материалы XVI Съезда Российского общества эндоскопических хирургов.– М., 2013.– С. 3.

81. Оспанов О.Б., Дильдабеков Ж.Б. Единый лапароскопический доступ для холецистэктомии: история развития и современное состояние (обзор литературы) // Эндоскопическая хирургия.– 2011.– № 3.– С. 72–76.

82. Пиковский Д.Л. Философия экстренной хирургии.– М.: Триада-Х, 2001.– 224 с.

83. Пучков К.В., Родиченко Д.С. Ручной шов в эндоскопической хирургии. – М.: Медпрактика-М, 2004.– 21 с.

84. Пучков К.В., Андреева Ю. Е. Трансвагинальная холецистэктомия: технические аспекты и преимущества метода // Эндоскопическая хирургия.– 2009.– № 1.– С. 198.

85. Пучков К.В., Пучков Д.К., Хубезов Д.А. Новые горизонты лечения желчнокаменной болезни – транслюминальная (NOTES) минилапароскопически ассистированная холецистэктомия // Эндоскопическая хирургия.– 2013.– № 2.– С. 36–41.

86. Пучков К.В., Пучков Д.К., Коренная В.В. Сравнение однопро-

кольной и традиционной холецистэктомии в лечении неосложненной желчнокаменной болезни // Эндоскопическая хирургия.– 2013.– № 1.– С. 27–30.

87. Пучков К.В., Пучков Д.К., Хубезов Д.А. Транслюминальная гибридная мини-лапароскопически ассистированная холецистэктомия – новый шаг в эволюции хирургии // Клиническая и экспериментальная хирургия.– 2014.– № 3.– С. 48–54.

88. Редькин А.Н., Новомлинский В.В., Брыкалина Ю.В. и соавт. Сравнительный анализ качество жизни у больных с хроническим калькулезным холециститом, перенесших ЛХЭ и отказавшихся от нее // Новые технологии в хирургии, травматологии, онкологии, урологии. Сборник научных трудов.– Воронеж., 2008.– С. 107–108.

89. Романюк М.Ю., Мухин Д.Н. Сравнение эпидуральной и внутривенной анестезии при лапароскопических холецистэктомиях // Эндоскопическая хирургия.– 1998.– № 1.– С. 45.

90. Савельев В.С. Тактика лечения больных калькулезным холециститом, осложненным механической желтухой // Хирургия.– 1995.– № 1.– С. 23–23.

91. Сажин В.П., Сажин А.В., Климов Д.Е. Алгоритм выбора больного для лапароскопической холецистэктомии при остром холецистите // Эндоскопическая хирургия.– 1999.– № 2.– С. 55.

92. Сендерович Е.И., Галимов О.В., Гололобов Ю.Н. и соавт. Осложнения при лапароскопических холецистэктомиях // Эндоскопическая хирургия.– 2002.– № 3.– С. 61.

93. Собиров Б.У., Курбаниязов З.Б., Солиев А.М. и соавт. Совершенствование тактики хирургического лечения острого холецистита // Анналы хирургической гепатологии.– 2004.– Т. 9.– С. 151–152.

94. Соболев В.Е. Повреждение органов брюшной полости при лапароскопических вмешательствах // Эндоскопическая хирургия.– 1999.– № 2.– С. 61–62.

95. Старков Ю.Г., Шишин К.В, Солодинина Е.Н. и соавт. Лапароскопическая холецистэктомия через гастроскоп – первый шаг на пути к транслюминальной эндоскопической хирургии (NOTES) // Хирургия.– 2008.– № 5.– С. 70–72.

96. Старков Ю.Г., Шишин К.В., Солодинина Е.Н. Транслюминальная (трансвагинальная) холецистэктомия: первый опыт // Эндоскопическая хирургия.– 2009.– № 1.– С. 201–202.

97. Старков Ю.Г., Федоров А.В., Шишин К.В. и соавт. Минимизация доступа в минимально-инвазивной хирургии – тенденция или необходимость // Материалы XIII съезда Российского общество эндоскопических хирургов.– М., 2010.– С. 57.

98. Татьяненко Т.Н. Осложнения эндоскопических папиллотомий при заболеваниях терминального отдела общего желчного протока: Дис. … канд. мед. наук. – М.,2006. – 37 с.

99. Тронина Д.В., Горбунов А.Ю., Хохлачева Н.А. и соавт. Желчнокаменная болезнь в Удмуртской Республике // 40-я научная сессия «Дискусионные вопросы в гастроэнтерологии». – М., 2014.– С. 82.

100. Уханов А.П., Чахмахчев С.Р., Игнатьев А.И. и соавт. Использование лапароскопической холецистэктомии в лечении деструктивных форм острого холецистита // Вестник хирургии.– 2010.– Т. 169.– № 2.– С. 15–19.

101. Уханов А.П., Игнатьев А.И., Ковалев С.В. и соавт. Использование чреспупочной лапароскопической холецистэктомии в лечении желчнокаменной болезни и острого холецистита // Эндоскопическая хирургия.– 2011.– № 4.– С. 19–24.

102. Феденко В.В., Евдошенко В.В., Матвеев Н.Л. и соавт. Косметическая модификация лапароскопической холецистэктомии для технически простых случаев // Эндоскопическая хирургия.– 1995.– № 2.– С. 21–23.

103. Федоров А.В., Сажин А.В. Лапаро- и релапароскопия в диагностике и лечении послеоперационных осложнений // Хирургия.– 2003.– №

3.– С. 73–75.

104. Федоров А.В., Старков Ю.Г., Шишин К.В. и соавт. Эндоскопические транслюминальные вмешательства (NOTES) – новое направление малоинвазивной хирургии // Материалы XII съезда Российского общество эндоскопических хирургов.– М., 2009.– С. 202–203.

105. Фисун А.М., Баранов Д.В. Гемодинамические особенности малоинвазивных холецистэктомий у пожилых пациентов // Эндоскопическая хирургия.– 1999.– № 2.– С. 69.

106. Ходаков В.В. Выбор метода малоинвазивного лечения больных желчнокаменной болезнью: Автореф. дис. … докт. мед. наук. – Екатеринбург.,2001. – 42 с.

107. Хоконов М.А. Острый калькулезный холецистит (диагностика и лечение – 25 лет поиска): Автореф. дис. … докт. мед. наук. – М., 2011. – 29 с.

108. Чагаева З.И. Лапароскопическая холецистэктомия в комплексном лечении больных острым обтурационным холециститом: Дисс. ... канд. мед. наук. – Казань.,2004. – 121 с.

109. Чернов В.Ф., Жуков С.В., Колпаков А.А. Система лечения больных холедохолитиазом // Анналы хирургической гепатологии. Материалы пленума правления ассоциации хирургов гепатологов России и стран СНГ.– Пермь., 2001.– С 68–69.

110. Чуйко С.Г. Минилапаротомия в хирургическом лечении желчнокаменной болезни у больных пожилого и старческого возраста: Автореф. дис. ... канд. мед. наук. – СПб., 2007. – С. 3–18.

111. Шапошников А.В. Холецистит. Патогенез, диагностика и хирургическое лечение.– Ростов-на-Дону, 1984.– 224 с.

112. Шевела А.И., Анищенко В.В., Гмыза С.В. и соавт. Единый лапароскопический доступ при симультанных вмешательствах в хирургии и гинекологии. // Материалы XVI Съезда Российского общества эндоскопических хирургов.– М., 2013.– С. 10.

113. Шумкина Л.В., Старков Ю.Г. Хирургия единого лапароскопического доступа: современные тенденции в лечении холецистита // Эндоскопическая хирургия.– 2014.–№ 1.– С. 58–61.

114. Agarwal B.B., Chintamani. A. K., Goyal K. et al. Innovations in Endosurgery – Journey into the Past of the Future To Ride the SILS Bandwagon or Not? // Indian J Surg. 2012. Vol. 74(3). P. 234–241.

115. Akute O.O., Alegbeleye B J., Afolabi A.O. Mirizzi syndrome: report of a case and the challenge of management in our environment. // Afr J Med Med Sci. 2013. Vol. 42(l). P. 107–110.

116. Allemann P., Schafer M., Demartines N. Critical appraisal of single port access cholecystectomy // Br J Surg. 2010. Vol. 97(10). P. 1476–1480.

117. Alptekin H., Yilmaz H., Acar F. et al. Incisional hernia rate may increase after single-port cholecystectomy // J Laparoendosc Adv Surg Tech A. 2012. Vol. 22(8). P. 731–737.

118. Annamaneni R.K., Moraitis D., Cayten C.G. Laparoscopic cholecystectomy in the elderly // JSLS. 2005. Vol. 9(4). P. 408–410.

119. Attili A.F. Epidemiology of gallstone disease in Italy: prevalence data of the Multicenter Italina Study on Cholelithiasis (MICOL) // Am J Epidemiol. 1995. Vol. 141(2). P. 158–165.

120. Auyang E.D., Hungness E.S., Vaziri K. et al. Natural orifice translumenal endoscopic surgery (NOTES): dissection for the critical view of safety during transcolonic cholecystectomy // Surg Endosc. 2009. Vol. 23(5). P. 1117–1118.

121. Bani Hani M.N. Laparoscopic surgery for symptomatic cholelithiasis during pregnancy // Surg Laparosc Endosc Percutan Tech. 2007. Vol. 17(6). P. 482–486.

122. Barcelo M., Cruz S., Alba L.C. et al. Advantages of early cholecystectomy in clinical practice of a tertiary care center // Hepatobiliary Pancreat Dis Int. 2013. Vol. 12(l). P. 87–93.

123. Beck C., Eakin I., Dettorre R. et al. Analysis of perioperative factors

and cost comparison of single-incision and traditional multi-incision laparoscopic cholecystectomy // Surg Endosc. 2013. Vol. 27(l). P. 104–108.

124. Beltrán M.A. Mirizzi syndrome: history, current knowledge and proposal of a simplified classification // World J Gastroenterol. 2012. Vol. 18(34). P. 4639–4650.

125. Bessler M., Stevens P.D., Milone L. et al. Transvaginal laparoscopically assisted endoscopic cholecystectomy: a hybrid approach to natural orifice surgery // Gastrointest Endosc. 2007. Vol. 66(6). P. 1243–1245.

126. Bhandarkar D., Mittal G., Shah R. et al. Single-incision laparoscopic cholecystectomy: Flow I do it? // J Minim Access Surg. 2011. Vol. 7(1). P. 17–23.

127. Bittner R. The standard of laparoscopic cholecystectomy // Langenbecks Arch Surg. 2004. Vol. 389(3). P. 157–163.

128. Bolton J.S., Fuhrman G.M. Early laparoscopic cholecystectomy for gangrenous cholecystitis // Am Surg. 2011. Vol. 77(4). P. 407–408.

129. Borzellino G., Sauerland S., Minicozzi A.M. et al. Laparoscopic cholecystectomy for severe acute cholecystitis // A meta-analysis of results. Surg Endosc. 2008. Vol. 22(l). P. 8–15.

130. Box G.N., Bessler M., Clayman R.V. Transvaginal access: current experience and potential implications for urologic applications // Endourol. 2009. Vol. 23(5). P. 753–757.

131. Bresadola F., Pasqualucci A., Donini A. et al. Elective transumbilical compared with standard laparoscopic cholecystectomy // Eur. I. Surg. 1999. Vol. 165(1). P. 29–34.

132. Brij B.A., Chintamani., Kamran A. et al. Innovations in Endosurgery – Journey into the Past of the Future To Ride the SILS Bandwagon or Not? // Indian J Surg. 2012. Vol. 74(3). P. 234–241.

133. Buturovic S. Iatrogenic Injury to the Common Bile Duct // Med Arch. 2014. Vol. 68(4). P. 291–293.

134. Caglia P., Costa S., Tracia A. et al. Can laparoscopic cholecystec-

tomy be safety performed in the elderly? // Ann Ital Chir. 2012. Vol. 83(l). P. 21–24.

135. Carey L.C. Cholecystectomya new standard // Ann Surg. 1992. Vol. 216(6). P. 617.

136. Casillas R.A., Yegiyants S., Collins J.C. Early laparoscopic cholecystectomy is the preferred management of acute cholecystitis // Arch Surg. 2008. Vol. 143(6). P. 533–537.

137. Chamberlain R.S., Sakpai S. V. A comprehensive review of single-incision laparoscopic surgery (SILS) and natural orifice transluminal endoscopic surgery (NOTES) techniques for cholecystectomy // J Gastrointest Surg. 2009. Vol. 13(9). P. 1733–1740.

138. Chang W.T, Lee K.T., Huang M.C. et al. The impact of body mass index on laparoscopic cholecystectomy in Taiwan: an oriental experience // J Hepatobiliary Pancreat Surg. 2009. Vol. 16(5). P. 648–654.

139. Chang T.C., Lin M.T., Wu M.H. et al. Evaluation of early versus delayed laparoscopic cholecystectomy in the treatment of acute cholecystitis // Hepatogastroenterology. 2009. Vol. 56(89). P. 26–28.

140. Chang S.K., Tay C.W., Bicol R.A. et al. A case-control study of single-incision versus standard laparoscopic cholecystectomy // World J Surg. 2011. Vol. 35(2). P. 289–293.

141. Chaudhary S., Bhullar J.S., Subhas G. et al. Single-incision laparoscopic cholecystectomy (SILC) using non-articulating instruments and conventional trocars-single surgeon experience // J Gastrointest Surg. 2013. Vol. 17(4). P. 809–813.

142. Chen C.H., Huang M.H., Yang J.C. et al Prevalence and risk factors of gallstone disease in an adult population of Taiwan: an epidemiological survey // J Gastroenterol Hepatol. 2006. Vol. 21(11). P. 1737–1743.

143. Chitre V.V., Studley J.G. Audit of methods of laparoscopic cholecystectomy// Br. J. Surg. 1999. Vol. 86(2). P. 185–188.

144. Choi S.B., Han H.J., Kim C.Y. et al. Early laparoscopic cholecystec-

tomy is the appropriate management for acute gangrenous cholecystitis // Am Surg. 2011. Vol. 77(4). P. 401–406.

145. Chuang S.C., Hsi E., Lee K.T. Genetics of gallstone disease // Adv Clin Chem. 2013. 60. P. 143–185.

146. Cirocchi R., Del Sol A., Morelli U. et al. Laparoscopic cholecystectomy for acute cholecystitis // Il Giornale di Chirurgia. 2008. Vol. 29(6-7). P. 305–311.

147. Craig A.B., Adams D. B Who did the first laparoscopic cholecystectomy? // J Minim Access Surg. 2011.Vol. 7(3). P. 165–168.

148. Cooperman A.M. Laparoscopic cholecystectomy: results of an early experience // J. Gastroenterol. 1991. Vol. 86(6). P. 694–696.

149. Cugura J.F., Jankovic J., Kulis T. et al. Single incision laparoscopic surgery (SILS) cholecystectomy: where are we? // Acta Clin Croat. 2008. Vol. 47(4). P. 245–248.

150. Curcillo P.G., Wu A., Podolsky E.R. et al. Single port access (SPA) cholecystectomy: initial validation of a single incision approach // Surg Endosc. 2008. Vol. 22(1). P. 281.

151. De Palma G.D., Persico P., Masone S. et al. Natural orifices transluminal endoscopic surgery (NOTES): an overview of technical challenges and complications of transgastric procedures in anesthetized pigs // Minerva Chir. 2008. Vol. 63(4). P. 261–268.

152. Decarli L., Zorron R., Branco A. et al. Natural orifice translumenal endoscopic surgery (NOTES) transvaginal cholecystectomy in a morbidly obese patient // Obes Surg. 2008. Vol. 18(7). P. 886–889.

153. Drouard F., Passone-Szerzyna N., Berthou J.C. Laparoscopic treatment of common bile duct stones // Hepatogastroenterology. 1997. Vol. 44(13). P. 16–21.

154. Eikermann M., Siegel R., Breeders I. et al. Prevention and treatment of bile duct injuries during laparoscopic cholecystectomy: the clinical practice guidelines of the European Association for Endoscopic Surgery (EAES) // Surg

Endosc. 2012. Vol. 26(11). P. 3003–3039.

155. Elhanafy E., Atef E., El Nakeeb A. et al. Mirizzi Syndrome: How it could be a challenge // Hepatogastroenterology. 2014. Vol. 61(133). 1182–1186.

156. Everhart J.E., Ruhl C.E. Burden of digestive diseases in the united states part I: overall and upper gastrointestinal diseases // Gastroenterology. 2009. Vol. 136(2). P. 376–386.

157. Gadacz Th.R., Talamini M.A. Traditional versus laparoscopic cholecystectomy// Amer J Surg. 1991. Vol. 161(3). P. 336–338.

158. Parkas D.T., Moradi D., Moaddel D. et al. The impact of body mass index on outcomes after laparoscopic cholecystectomy // Surg Endosc. 2012. Vol. 26(4). P. 964–969.

159. Flora E.D., Wilson T.G., Martin I.J. et al. A review of natural orifice translumenal endoscopic surgery (NOTES) for intraabdominal surgery: experimental models, techniques, and applicability to the clinical setting // Ann Surg. 2008. Vol. 247(4). P. 583–602.

160. Forgione A., Maggioni D., Sansonna F. et al. Transvaginal endoscopic cholecystectomy in human beings: preliminary results // J Laparoendosc Adv Surg Tech A. 2008. Vol. 18(3). P. 345–351.

161. Fracchia M., Pellegrino S., Secreto P. et al. Biliary lipid composition in cholesterol microlithiasis // Gut. 2001. Vol. 48(5). P. 702–706.

162. Frede T., Stock C., Renner C. et al. Rassweiler geometry of laparoscopic suturing and knotting techniques // J Endourol. 1999. Vol. 13(3). P. 191–198.

163. Froghi F., Sodergren M.H., Darzi A. et al. Single-incision Laparoscopic Surgery (SILS) in general surgery: a review of current practice // Surg Laparosc Endosc Percutan Tech. 2010. Vol. 20(4). P. 191–204.

164. Gadacz Th.R., Talamini M.A. Traditional versus laparoscopic cholecystectomy// Amer J Surg. 1991.Vol. 161(3). P.336–338.

165. Galizia G., Prizio G., Lieto E. et al. Hemodynamic and pulmonary changes during open, carbon dioxide pneumoperitoneum and abdominal wall-

lifting cholecystectomy. A prospective, randomized study // Surg Endosc. 2001. Vol. 15(5). P. 477–483.

166. Gangl G., Hofer W., Tomaselli F. et al. Single incision laparoscopic cholecystectomy (SILC) versus laparoscopic cholecystectomy (LC) – a matched pair analysis // Langenbecks Arch Surg. 2011. Vol. 396(6). P. 819–824.

167. Garg P., Thakur J.D., Garg M. et al. Single-incision laparoscopic cholecystectomy vs. conventional laparoscopic cholecystectomy: a meta-analysis of randomized controlled trials // J Gastrointest Surg. 2012. Vol. 16(8). P. 1618–1628.

168. Giuliante F., Vellone M., Fianchini M. et al. The surgical risk, of laparoscopic cholecystectomy // Ann Ital Chir. 1998. Vol. 69(6). P.723–729.

169. Gonzales J.3., Sanz L., Gram J.L. et al. Biliary lithiasis in the elderly patient: morbidity and mortality due to biliary surgery // Hepatogastroenterology. 1997. Vol. 44(18). P. 1565–1568.

170. Gonzalez-Rodriguez F.J., Paredes-Cotore J.P., Ponton C. et al. Early or delayed laparoscopic cholecystectomy in acute cholecystitis? Conclusions of a controlled trial // Hepatogastroenterology. 2009. 56(89). P. 11–16.

171. Habib F.A., Kolachalam R.B., Khilnani R. et al. Role of laparoscopic cholecystectomy in the management of gangrenous cholecystitis // Am I Surg. 2001. Vol. 181(1). P. 71–75.

172. Habib E., Elhadad A. Small bowel obstruction by a congenital band in 16 adults // Ann Chir. 2003. Vol. 128(2). P. 94–97.

173. Halkic N., Tempia-Caliera A.A., Ksontini R. et al. Laparoscopic management of appendicitis and symptomatic cholelithiasis during pregnancy. Langenbecks Arch Surg. 2006. Vol. 391(5). P. 467–471.

174. Hanna G.B., Shimi S., Cuschieri A. Optimal port locations for endoscopic intracorporeal knotting // Surg Endosc. 1997. Vol. 11(4). P. 397–401.

175. Hansen A.J., Augenstein J., Ong E.S. Large subcapsular liver hematoma following single-incision laparoscopic cholecystectomy // JSLS. 2011. Vol. 15(1). P. 114–116.

176. Hao L., Liu M., Zhu H. et al. Single-incision versus conventional laparoscopic cholecystectomy in patients with uncomplicated gallbladder disease: a meta-analysis // Surg Laparosc Enclose Percutan Tech. 2012. Vol. 22(6). P. 487–497.

177. Hartwig W., Gluth A,, Buchler M.W. Minimal-invasive chirurgische Thera pie der akuten Cholezystitis // Der Chirurg March. 2013. Vol. 84(3). P. 191–196.

178. Hassan D.; Geron N., Golijanin D. et al Laparoscopic cholecystectomy in octogenarians // Surg Endosc. 2003. Vol. 17(5). P. 773–776.

179. Hasson H.M. Modified instrument and method for laparoscopy // Am J Obstet Gynec. 1971. Vol. 110(6). P. 886–887.

180. Hernandez J.M., Morton C.A., Ross S. et al. Laparoendoscopic single site cholecystectomy: the first 100 patients. // American Surgeon. 2009. Vol. 75(8). P. 681–685.

181. HiranoY., Watanabe T., Uchida T. et al. Single-incision laparoscopic cholecystectomy: Single institution experience and literature review // World J Gastroenterol. 2010. Vol. 16(2). P. 270–274.

182. Hunt D.R., Chu F.C. Gangrenous cholecystitis in the laparoscopic era // Aust N Z J Surg. 2000. Vol. 70(6). P. 428–430.

183. Hong T.H., You Y.K., Lee K.H. Transumbilical single-port laparoscopic cholecystectomy: scarless cholecystectomy // Surg Endosc. 2009. Vol. 23(6). P. 1393–1397.

184. Ishikawa N., Arano Y., Shimizu S. et al. Single incision laparoscopic surgery (SILS) using cross hand technique // Minim Invasive Therapy Allied Technol. 2009. Vol. 18(6). P. 322–324.

185. Jablonska B., Lampe P. Iatrogenic bile duct injuries: Etiology, diagnosis and management // World J Gastroenterol. 2009. Vol. 15(33). P. 4097–4104.

186. Johansson M., Thame A., Nelvin L. et al. Randomized clinical trial of open versus laparoscopic cholecystectomy in the treatment of acute cholecys-

titis // Br J Surg. 2005. Vol. 92(1). P. 44–49.

187. Joseph M., Phillips M.R., Farrell T.M. et al. Single incision laparoscopic cholecystectomy is associated with a higher bile duct injury rate: a review and a word of caution // Ann Surg. 2012. Vol. 256(l). P. 1–6.

188. Kagaya T. Laparoscopic cholecystectomy via two ports, using the «Twin-Port» system // Hepatobiliary Pancreat Surg. 2001. Vol. 8(1). P. 76–80.

189. Kerrey B.B. Laparoscopic surgery in the pregnant patient: results and recommendations // JSLS. 2009. Vol. 13(1). P. 32–35.

190. Kitajima T., Okuda Y., Yamaguchi S. et al. Response of cerebral oxygen metabolism in the head-up position during laparoscopic cholecystectomy // Surg Laparosc Endosc. 1998. Vol. 8(6). P. 449–452.

191. Klaiber C., Metrger A., Leepin.H. Die laparoskopische cholezystektomie: 100 konzekutive falle onhe postoperative morbiditat // Schweiz med Wschr. 1991. Vol. 121(24). P. 898–902.

192. Kuroki T., Adachi T., Kitasato A. et al. Marionette method for transumbilical single-incision, two-trocar laparoscopic cholecystectomy: anew, simple technique // Hepatogastroenterology. 2011. Vol. 58(107-108). P. 729–731.

193. Kurpiewski W., Pesta W., Kowalczyk M. et al. The outcomes of SILS cholecystectomy in comparison with classic four-trocar laparoscopic cholecystectomy // Wideochir Inne Tech Malo Inwazyjne. 2012. Vol. 7(4). P. 286–293.

194. Kwan N., Lau., David S. et al. Bile duct injury after single incision laparoscopic cholecystectomy // JSLS. 2010. Vol. 14(4). P. 587–591.

195. Langenbuch C.A. Case excerpation of the gallbladder for chronic cholecystitis cure // Berlin klin Wschr. 1882. Vol. 19. P. 725–727.

196. Lau H., Lo C.Y., Path N.G. et al. Early versus delayed-interval laparoscopic cholecystectomy for acute cholecystitis: a meta-analysis // Surg Endosc. 2006. Vol. 20(l). P. 82–87.

197. Lau W.Y., Lai E.C. Classification of iatrogenic bile duct injury. Hepatobiliary Pancreat Dis Int. 2007. Vol. 6(5). P. 459–463.

198. Lee K.W., Poon C.M., Leung K.F. et al. Two-port needlescopic cholecystectomy: prospective study of 100 cases // Hong Kong Med J. 2005. Vol. 11(1). P. 30–35.

199. Leung K.F., Lee K.W., Cheung T.Y. et al. Laparoscopic cholecystectomy: two-port technique // Endoscopy. 1996. Vol. 2(6). P. 505–507.

200. Li Y.C., Qiao H.Q., Shan C.Z. et al. Metabolic syndrome and gallstone disease // World J Gastroenterol. 2012. Vol. 18(31). P. 4215–4220.

201. Liu C.M., Hsu C.T., Li C.Y. et al. A population-based cohort study of symptomatic gallstone disease in diabetic patients // World J Gastroenterol. 2012. Vol. 18(14). P. 1652–1659.

202. Litynski G.S., Szabo Z. Laparoscopic revolution: impetus to a new understanding of surgery // Surg Technol Int. 1996. Vol. 5. P. 95–100.

203. Litynski G.S. Highlights in the history of laparoscopy // Frankfurt.: Barbara Bernert Verlag, 1996. P. 227–270.

204. Litynski G.S. Erich Mtihe and the rejection of laparoscopic cholecystectomy (1985): a surgeon ahead of his time // JSLS. 1998. Vol. 2(4). P. 341–346.

205. Machado N.O., Machado L.S. Laparoscopic cholecystectomy in the third trimester of pregnancy: report of 3 cases // Surg Laparosc Endosc Percutan Tech. 2009. Vol. 19(6). P. 439–441.

206. Marescaux J., Dallemagne B., Perretta S. et al. Surgery without scars: report of transluminal cholecystectomy in a human being // Arch Surg. 2007. Vol. 142(9). P. 823–826.

207. Markar S.R., Karthikesalingam A., Thrumurthy S. et al. Single-incision laparoscopic surgery (SILS) vs. conventional multiport cholecystectomy: systematic review and meta-analysis // Surg Endosc. 2012. Vol. 26(5). P. 1205–1213.

208. Markus A., Friederike E., Alfred K. et al., Laparoscopic surgery for benign and malign diseases of the digestive system: Indications, limitations, and evidence // World J Gastroenterol. 2014. Vol. 20(17). P. 4883–4891.

209. Marschall H.U., Einarsson C. Gallstone disease // J Intern Med. 2007. Vol. 261(6). P. 529–542.

210. Mehraj A., Naqvi M.A., Feroz S.H. et al. Laparoscopic cholecystectomy: an audit of 500 patients // J Ayub Med Coll Abbottabad. 2011. Vol. 23(4). P. 88–90.

211. Meng F.Y., Tsao M.Z., Huang M.X. et al. Laparoscopic cholecystectomy techniques with special care treatment in acute cholecystitis patients regardless of operation timing // Hepatogastroenterology. 2012. Vol. 59 (116). P. 1006–1009.

212. Mergner K. Gerke H. Natural history and pathogenesis of gallstones. Diseases of Gallblader and Bile Duckts: diagnosis and treatment // Blackwell science. 2001. Vol. 346. P. 169–176.

213. Meshikhes A.N. Successful laparoscopic cholecystectomy in the third trimester of pregnancy // Saudi Med J. 2008. Vol. 29(2). P. 291–292.

214. Miernik A., Schoenthaler M., Lilienthal K. et al. Prebent instruments used in single-port laparoscopic surgery versus conventional laparoscopic surgery: comparative study of performance in a dry lab // Surg Endosc. 2012. Vol. 26(7). P. 1924–1930.

215. Mori T., Ikeda Y., Okamoto K. et al. A new technique for two-trocar laparoscopic cholecystectomy // Surg Endosc. 2002. Vol. 6(4). P. 589–591.

216. Moris D.N., Bramis K.J., Mantonakis E.L. et al. Surgery via natural orifices in human beings: yesterday, today, tomorrow // Am J Surg. 2012. Vol. 204(l). P. 93–102.

217. Muhe E. Long-term follow-up after laparoscopic cholecystectomy// Endoscopy. 1992. Vol. 24(9). P. 754–758.

218. Muhrbeck. O., Ahlberg J. Prevalence of gallstone disease in a Swedish population // Scandinavin Journal of Gastroenterology. 1995. Vol. 30(11). P. 1125–1128.

219. Myre K., Stokland O., Smith G. et al. Simultaneous hemodynamic

and echo-cardiographic changes during abdominal gas insufflation // Surg. Laparosc Endosc. 1997. Vol. 7(5). P. 415–419.

220. Navarra G., Pozza E., Occhionorelli S. et al. One-wound laparoscopic cholecystectomy // Br J Surg. 1997. Vol. 84(5). P. 695.

221. Navarra G., Rando L., La Malfa G. et al. Hybrid transvaginal cholecystectomy: a novel approach // Am J Surg. 2009. Vol. 197(6). P. 69–72.

222. Osborne D.A., Alexander G., Boe B. et al. Laparoscopic cholecystectomy: past, present, and future // Surg Technol Int. 2006. Vol. 15. P. 81–85.

223. Pai R.D., Fong D.G., Bundga M.E. et al. Transcolonic endoscopic cholecystectomy: a NOTES survival study in a porcine model (with video) // Gastrointest Endosc. 2006. Vol. 64. P. 428–434.

224. Palanivelu C., Rajan P.S., Rangarajan M. et al. NOTES: Transvaginal endoscopic cholecystectomy in humans-preliminary report of a case series // Am J Gastroenterol. 2009. Vol. 104(4). P. 843–847.

225. Perissat J., Collet D., Belliard R. Gallstones: laparoscopic treatment-cholecystectomy, cholecystostomy, and lithotripsy. Our own technique // Surg Endosc. 1990. Vol. 4(1). P. 1–5.

226. Pearl J.P., Ponsky J.L. Natural orifice translumenal endoscopic surgery: a critical review // J Gastrointest Surg. 2008. Vol. 12(7). P. 1293–1300.

227. Peron A., Schliemann A.L., Almeida F.A. Understanding the reasons for the refusal of cholecystectomy in patients with cholelithiasis: how to help them in their decision? // Arq Bras Cir Dig. 2014. Vol. 27(2). P. 114–119.

228. Phillips M.S., Marks J.M., Roberts K. et al. Intermediate results of a prospective randomized controlled trial of traditional four-port laparoscopic cholecystectomy versus single-incision laparoscopic cholecystectomy // Surg Endosc. 2012. Vol. 26(5). P. 1296–1303.

229. Pier A., Gotz F. Laparoscopische Cholezystectomie.: Indikation und Komplikationen// Chirurgische Endoscopie in Abdomen.-Berlin, 1992. P. 380–399.

230. Pisanu A., Altana M.L., Cols A. et al. Urgent cholecystectomy in

acute cholecystitis: laparoscopy or laparotomy? // Il giornale di Chirurgia. 2001. Vol. 22(3). P. 93–100.

231. Pisanu A., Reccia L, Porceddu G. et al. Meta-analysis of prospective randomized studies comparing single-incision laparoscopic cholecystectomy (SILC) and conventional multiport laparoscopic cholecystectomy (CMLC) // J Gastrointest Surg. 2012. Vol. 16(9). P. 1790–1801.

232. Ponsky T.A. Single port laparoscopic cholecystectomy in adults and children: tools and techniques // Journal of the American College of Surgeons. 2009. Vol. 209(5). P. 1–6.

233. Poon C.M., Chan K.W., Lee D.W. et al. Two-port versus four-port laparoscopic cholecystectomy. Surg Endosc. 2003. Vol. 17(10). P. 1624–1627.

234. Popkharitov A.I. Laparoscopic cholecystectomy for acute cholecystitis // Langenbecks Arch Surg. 2008. Vol. 393(6). P. 935–941.

235. Portincasa P., Moschetta A., Palasciano G. Cholesterol gallstone disease // Lancet. 2006. Vol. 368(9531). P. 230–239.

236. Pugliese R., Forgione A., Sansonna F. et al. NOTES transvaginal cholecystectomy: Operative and long-term results after cases // Langenbecks Arch Surg. 2010. Vol. 395(3). P. 241–245.

237. Purkayastha S., Aziz O., Paraskeva P. Single-incision laparoscopic surgery for cholecystectomy: an evolving technique // Surg Endosc. 2010. Vol. 24(3). P. 709–714.

238. Rane A., Ponsky L.E., Richstone L. Minimally invasive surgery in urology: Is the winner natural-orifice transluminal endoscopic surgery or laparo-endoscopic single-site surgery? // BJU Int. 2010. Vol. 106(1). P. 1–2.

239. Ramachandran C.S., Arora V. Two-port laparoscopic cholecystectomy: an innovative new method for gallbladder removal // J Laparoendosc Adv Surg Tech A. 1998. Vol. 8(5). P. 303–308.

240. Ramos A.C., Murakami A., Galvao Neto M. et al. NOTES transvaginal video-assisted cholecystectomy: first series // Endoscopy. 2008. Vol. 40(7). P. 572–575.

241. Rao P. P, Bhagwat S.M, Rane A. et al. The feasibility of single port laparoscopic cholecystectomy: a pilot study of 20 cases // HPB (Oxford). 2008. Vol. 10(5): P. 336–340.

242. Rayapudi K, Gholami P, Olyaee M. Mirizzi syndrome with endoscopic ultrasound image // Case Rep Gastroenterol. 2013. Vol. 7(2). P. 202–207.

243. Reddick E.J., Olsen D.O. Outpatient laparoscopic laser cholecystectomy // Amer J Surg. 1990. Vol. 160(5). P. 485–487.

244. Reshetnyak V.I. Concept of the pathogenesis and treatment of cholelithiasis // World J Hepatol. 2012. Vol. 4(2). P. 18–34.

245. Reynolds W. The first laparoscopic cholecystectomy // JSLS. 2001. Vol. 5(1). P. 89–94.

246. Roberts-Thomson I.C., Teo E., Maddem G.J. Bile duct injuries associated with cholecystectomy // J Gastroenterol Hepatol. 2009. Vol. 24(5). P. 706–708.

247. Romanelli J.R., Roshek T.B., Lynn. D.C. et al. Single-port laparoscopic cholecystectomy: initial experience // Surg Endosc. 2010. Vol. 24(6). 1374–1379.

248. Sajid M.S., Ladwa N., Kalra L. et al. Single-incision laparoscopic cholecystectomy versus conventional laparoscopic cholecystectomy: meta-analysis and systematic review of randomized controlled trials // World J Surg. 2012. Vol. 36(11). P. 2644–2653.

249. Sajid M.S., Hussain S.M., Bashir R.A. et al. Laparoscopic cholecystectomy: experience at a tertiary level hospital // J Ayub Med Coll Abbottabad. 2014. Vol. 26(2). P. 225–229.

250. Salinas G., Saavedra L., Agurto H. et al. Early experience in human hybrid transgas trie and transvaginal endoscopic cholecystectomy // Surg Endosc. 2010. Vol. 24(5). P. 1092–1098.

251. Sandler R.S., Everhart J.E., Donowitz M. et al. The burden of selected, digestive diseases in the United States // Gastroenterology. 2002. Vol. 22(5). P. 1500–1511.

252. Shamiyeh A., Wayand W. Laparoscopic cholecystectomy: early and late complications and their treatment // Langenbecks Arch. Surg. 2004. Vol. 389(3). P. 164–171.

253. Schirmer B.D., Winters K.L., Edlich R.F. Cholelithiasis and cholecystitis // J Long Term Eff Med Implants. 2005. Vol. 15(3). P. 329–338.

254. Sclabas G.M., Swain P., Swanstrom L.L. Endoluminal methods for gastrotomy closure in natural orifice transenteric surgery (NOTES) // Surg Innov. 2006. Vol. 13(1). P. 23–30.

255. Scott D.J., Tang S.J., Fernandez R. et al. Completely transvaginal NOTES cholecystectomy using magnetically anchored instruments // Surg Endosc. 2007. Vol. 21(12). P. 2308–2316.

256. Seenu V., Kumar A., Kaul A. et al. Two port laparoscopic cholecystectomy// Trop Gastroenterol. 2000. Vol. 21(l). P. 44–45.

257. Shaffer EA. Epidemiology and risk factors for gallstone disease: has the paradigm changed in the 21st century? // Current Gastroenterology Reports. 2005. Vol. 7(2). P. 132–140.

258. Shaffer E.A. Gallstone disease: Epidemiology of gallbladder stone disease // Best Pract Res Clin Gastroenterol. 2006. Vol. 20(6). P. 981–996.

259. Sharaf M.F., Abou-Elfotoh L., El-Dakdouky M. et al. Studies on two-port laparoscopic cholecystectomy // J Egypt Soc Parasitol. 2012. Vol. 42(l). P. 239–243.

260. Shimura T., Suehiro T., Suzuki I.T. et al. Laparoscopic cholecystectomy using a novel two-port technique for surgical residency training // Int Surg. 2009. Vol. 94(2). P. 149–153.

261. Shin E J., Kalloo A.N. Transcolonic NOTES: Current experience and potential implications for urologic applications // J Endourol. 2009. Vol. 23(5). P. 743–746.

262. Schirmer B.D., Winters K.L., Edlich R.F. Cholelithiasis and cholecystitis J Long Term Eff Med Implants. 2005. Vol. 15(3). P. 329–338.

263. Siddiqui T., MacDonald A., Chong P.S. et al. Early versus delayed

laparoscopic cholecystectomy for acute cholecystitis: a meta-analysis of randomized clinical trials.// Am J Surg. 2008. Vol. 195(l). P. 40–47.

264. Simopoulos C., Polychronidis A., Botaitis S. et al. Laparoscopic cholecystectomy in obese patients // Obes Surg. 2005. Vol. 15(2). P. 243–246.

265. Sinan H., Demirbas S., Ozer M.T. et al. Single-incision laparoscopic cholecystectomy versus laparoscopic cholecystectomy: a prospective randomized study // Surg Laparosc Endosc Percutan Tech. 2012. Vol. 22(1). P. 12–16.

266. Schlumpf R., Klotz H.P., Wehrli H. et al. Laparoskopische Cholecystektomie in der Schweiz. Kritischer Rlickblick auf die ersten 3722 Fade. Schweizerische Arbeitsgemeinschaft fur laparoskopische und thorakoskopische Chirurgie // Chirurg. l993. Vol. 64(4). P. 307–313.

267. Sodergren M.H., Clark J., Athanasiou T. et al. Natural orifice translumenal endoscopic surgery: critical appraisal of applications in clinical practice // Surg Endosc. 2009. Vol. 23(4). P. 680–687.

268. Soltes M., Radoňak J. A risk score to predict the difficulty of elective laparoscopic cholecystectomy // Wideochir Inne Tech Malo Inwazyjne. 2014. Vol. 9(4). P. 608–612.

269. Song S., Itawi E.A., Saber A.A. Natural orifice translumenal endoscopic surgery (NOTES) // J Invest Surg. 2009. Vol. 22(3). P. 214–217.

270. Soper N.J., Hunter J.G., Petrie R.H. Laparoscopic cholecystectomy during pregnancy// Surg. Endosc. 1992. Vol. 6(3). P. 115–117.

271. Sreenivas S., Mohil R.S., Singh G.J. et al. Two-port mini laparoscopic cholecystectomy compared to standard four-port laparoscopic cholecystectomy // J Minim Access Surg. 2014. Vol. 10(4). P. 190–196.

272. Steinemann D.C., Raptis D.A., Lurje G. et al. Cosmesis and body image after single-port laparoscopic or conventional laparoscopic cholecystectomy: a multicenter double blinded randomised controlled trial (SPOCC-trial) // BMC Surg. 2011. № 12. P. 11–24.

273. Stinton L.M., Shaffer E.A. Epidemiology of gallbladder disease: cholelithiasis and cancer // Gut Liver. 2012. Vol. 6(2). P. 172–187.

274. Stoker M.E., Vose J., O'Mara P. et al. Laparoscopic cholecystectomy. A clinical and financial analysis of 280 operations // Arch Surg. 1992. Vol. 127(5). P. 589–594.

275. Sugimoto M., Yasuda H., Koda K. et al. Evaluation for transvaginal and transgastric NOTES cholecystectomy in human and animal natural orifice translumenal endoscopic surgery // J Hepatobiliary Pancreat Surg. 2009. Vol. 16(3). P. 255–260.

276. Swain P. Nephrectomy and natural orifice translumenal endoscopy (NOTES): transvaginal, transgastric, transrectal, and transvesical approaches // J Endourol. 2008. Vol. 22(4). P. 811–818.

277. Tacchino R., Greco F., Matera D. Single-incision laparoscopic cholecystectomy: surgery without a visible scar // Surg Endosc. 2009. Vol. 23(4). P. 896–899.

278. Tang B., Hou S., Cuschieri S.A. Ergonomics of and technologies for singleport laparoscopic surgery // Minim Invasive Ther Allied Technol. 2012. Vol. 21(1). P. 46–54.

279. Trastulli S., Cirocchi R., Desiderio J. et al. Systematic review and meta-analysis of randomized clinical trials comparing single-incision versus conventional laparoscopic cholecystectomy // Br J Surg. 2013. Vol. 100(2). P. 191–208.

280. Tsushimi T., Matsui N., Takemoto Y. et al. Early laparoscopic cholecystectomy for acute gangrenous cholecystitis // Surg Laparosc Endosc Percutan Tech. 2007. Vol. 17(1). P. 14–18.

281. Tzovaras G., Zacharoulis D., Liakou P. et al. Timing of laparoscopic cholecystectomy for acute cholecystitis: a prospective non randomized study // World J Gastroenterol. 2006. Vol. 12(34). P. 5528–5531.

282. Voyles C.R. The laparoscopic dividend // JAMA. 1992. Vol. 267(11). P. 1469.

283. Wada K., Takada T., Kawarada Y. et al. Diagnostic criteria and severity assessment of acute cholangitis: Tokyo Guidelines // J Hepatobiliary Pan-

creat Surg. 2007. Vol. 14(1). P. 52–58.

284. Wagh M.S., Thompson C.C. Surgery insight: natural orifice transluminal endoscopic surgeryan analysis of work to date // Nat Clin Pract Gastroenterol Hepatol. 2007. Vol. 4(7): P. 386–392.

285. Waqar S.H., Shah S.F., Khan I.A. et al. Two-port laparoscopic cholecystectomy – a new technique // J Ayub Med Coll Abbottabad. 2008. Vol. 20(4). P. 167–178.

286. Vilallonga R., Barbaros U., Siimer A. et al. Single-port transumbilical laparoscopic cholecystectomy: A prospective randomised comparison of clinical results of 140 cases // J Minim Access Surg. 2012. Vol. 8(3). P. 74–78.

287. William E.K. The evolution of laparoscopy and the revolution in surgery in the decade of the 1990s // JSLS. 2008. Vol. 12(4). P. 351–357.

288. Willingham F.F., Brugge W.R. Taking NOTES: translumenal flexible endoscopy and endoscopic surgery // Curr Opin Gastroenterol. 2007. Vol. 23(5). P. 550–555.

289. Wongworawat M.D., Aitken D.R., Robles A.E. et al. The impact of prior intra-abdominal surgery on laparoscopic cholecystectomy // Amer Surg. 1994. Vol. 60(10). P. 763–766.

290. Yamashita Y., Noritomi T., Matsuoka N. et al. Surgical treatment of acute cholecystitis // Masui. 2012. Vol. 61(9). P. 944-950.

291. Yamashita Y., Takada T., Strasberg S.M. et al. TG13 surgical management of acute cholecystitis // Hepatobiliary Pancreat Sci. 2012. Vol. 20(1). P. 89–96.

292. Zehetner I., Pelipad D., Darehzereshki A. et al. Single-access laparoscopic cholecystectomy versus classic laparoscopic cholecystectomy: a systematic review and meta-analysis of randomized controlled trials // Surg Laparosc Endosc Percutan Tech. 2013. Vol. 23(3). P. 235–243.

293. Zhang H.F., Lu C.L., Gao Y. et al. Modified transumbili cal laparoscopic cholecystectomy: double-incision, triple-port access // Minim Invasive Ther Allied Technol. 2013. Vol. 22(2). P. 84–88.

294. Zhu L., Aili A., Zhang C. et al. Prevalence of and risk factors for gallstones in uighur and han chinese // World J Gastroenterol. 2014. Vol. 20(40). P. 14942–14949.

295. Zorron K., Maggioni L.C., Pombo L. et al. NOTES transvaginal cholecystectomy: preliminary clinical application // Surg Enclose. 2008. Vol. 22(2). P. 542–547.