ФЕДЕРАЛЬНОЕ ГОСУДАРСТВЕННОЕ БЮДЖЕТНОЕ НАУЧНОЕ УЧРЕЖДЕНИЕ «РОССИЙСКИЙ НАУЧНЫЙ ЦЕНТР ХИРУРГИИ ИМ. АКАДЕМИКА Б. В. ПЕТРОВСКОГО»

На правах рукописи

Фуженко

Екатерина Евгеньевна

МУЛЬТИСПИРАЛЬНАЯ КОМПЬЮТЕРНАЯ ТОМОГРАФИЯ В ДИАГНОСТИКЕ ПАТОЛОГИИ КОРОНАРНОГО РУСЛА

Лучевая диагностика, лучевая терапия – 14.01.13

Диссертация на соискание ученой степени кандидата медицинских наук

Научный руководитель:
доктор медицинских наук, профессор,
академик РАН В.А.Сандриков

Научный консультант:
доктор медицинских наук Т.Ю. Кулагина

Москва 2015

ОГЛАВЛЕНИЕ

Список сокращений…….……4

Введение……6

ГЛАВА 1. Роль и место мультиспиральной компьютерной томографии в оценке патологии коронарного русла (Обзор литературы).....13

1.1. Современные методы диагностики ишемической болезни сердца…….....13

1.2. История технологического прогресса МСКТ коронарного русла.....19

1.3. Результаты изучения диагностической эффективности метода……..…24

1.4. Диагностические возможности и проблемы применения мультиспиральной компьютерной томографии в оценке состояния коронарного русла…….……..27

1.5. Стратегия снижения дозы облучения при выполнении МСКТ……....31

1.6. Результаты сравнительной оценки применения мультиспиральной компьютерной томографии и других методов исследования коронарного русла……36

ГЛАВА 2. Характеристика клинических наблюдений и методы исследования коронарного кровообращения……42

2.1. Организация исследования……..……..…….….42

2.2. Клиническая характеристика обследованных больных…….…45

2.3. Методы исследования коронарного русла…….……..……..50

2.3.1. МСКТ-коронароангиография……...……..50

2.3.2. Коронарная ангиография……....58

2.3.3. Стресс-Эхокардиография…….…….....59

2.4. Статистическая обработка полученных результатов……..…….……62

ГЛАВА 3. Результаты собственных исследований……..65

3.1. Оценка коронарного русла с помощью МСКТ и коронарной ангиографии у больных с ИБС…….……...65

3.2. Оценка состояния сегментов коронарных артерий с помощью МСКТ и коронарной ангиографии у больных с ИБС……..….……..72

3.3. Результаты стресс-Эхокардиографии у больных с ИБС……86

3.4. Характеристики методов МСКТ и стресс-Эхокардиографии в изучении состояния коронарных артерий……87

3.5. Результаты корреляционного анализа данных, полученных с помощью различных методов исследования состояния коронарных артерий…….89

3.6. Сопоставление результатов стресс-Эхокардиографии и степени стеноза коронарных артерий по данным МСКТ……..……95

3.7. Анализ качества изображения и воспроизводимости метода МСКТ в оценке состояния коронарных артерий у больных ИБС…….……..105

Заключение……..……..108

Выводы…….……...……...116

Практические рекомендации…….……118

Список литературы…….…….....120

СПИСОК СОКРАЩЕНИЙ

ААГ – аортоангиография

АКШ – аортокоронарное шунтирование

БАП – баллонная ангиопластика

ГЗС – гемодинамически значимые стенозы

ГНЗС – гемодинамически незначимые стенозы

ДТ – диагностическая точность

ИМТ – индекс массы тела

ИБС – ишемическая болезнь сердца

КА – коронарная артерия

КАГ – коронарная ангиография

КДО – конечный диастолический объем

КСО – конечный систолический объем

КТ – компьютерная томография

ЛЖ – левый желудочек

ЛКА – левая коронарная артерия

МРТ – магнитно-резонансная томография

МСКТ – мультиспиральная компьютерная томография

ОА – огибающая артерия

ОФЭКТ – однофотонная эмиссионная компьютерная томография

ПКА – правая коронарная артерия

ПМЖВ – передняя межжелудочкова ветвь

ПНА – передняя нисходящая артерия

ССЗ – сердечно-сосудистые заболевания

УЗИ – ультразвуковое исследование

ФВ – фракция выброса

ЧСС – частота сердечных сокращений

ЧДД – частота дыхательных движений

ЭКГ – электрокардиография

ЭхоКГ – эхокардиография

ЭКС – электрокардиостимулятор

ЭЛТ – электронно-лучевая томография

DECT – компьютерная томография с 2 источниками излучения

MPR – multiplanar reconstructions (многоплоскостная реконструкция)

MIP – maximum intensity projections (проекция максимальной интенсивности)

VRT – объемная реконструкция

ВВЕДЕНИЕ

Актуальность темы. Ишемическая болезнь сердца (ИБС) и ее осложнения в настоящее время являются одним из наиболее распространенных факторов риска смертности и утраты трудоспособности населения экономически развитых стран [Бокерия Л.А., 2006; Гайнулин Ш.М., 2006; Chang C.C. et al., 2013; Erdal M. et al., 2014]. Более 30% инфарктов миокарда (ИМ) развиваются непосредственно в результате окклюзии коронарных артерий (КА), однако результаты общепринятых кардиологических тестов у этих больных часто оказываются отрицательными или сомнительными. В качестве единственного надежного метода визуализации КА и количественной оценки стеноза сосудов у данного контингента больных до последнего времени рассматривается селективная коронарная ангиография КАГ [Авалиани В.М., 2007; Чазов Е.И., 2008; Gaudio C. et al., 2013]. Последнее десятилетие характеризуется интенсивным развитием и внедрением в практику методов неинвазивной визуализации сердца и сосудов.

Атеросклероз, являющийся основной причиной ИБС, может длительно протекать бессимптомно из-за незначительной степени стенозирования сосуда, развития коллатерального кровообращения и ремоделирования сосудистой стенки, что свидетельствует о высокой актуальности ранней диагностики атеросклероза КА [Kavousi M. et al., 2012]. В то же время большая доля пациентов, которым выполняется КАГ, в дальнейшем не нуждается в применении методов хирургической реваскуляризации миокарда [Gaudio C. et al., 2013]. Использование КАГ приводит к серьезным осложнениям в 2-3% случаев [Оганов Р.Г. и др., 2002; Achenbach S. et al., 2000; Giesler T. et al., 2002]. У части больных применение этого метода диагностики может не выявлять изменения в коронарных артериях, таким образом, ее выполнение не всегда оправдано. Результаты коронарной ангиографии ограничены внутрипросветным осмотром коронарных сосудов, а отсутствие прямой визуализации стенки артерии не дает возможности установить наличие ранних признаков атеросклероза до сужения просвета сосуда [Andre F. et al., 2014; Rodenwaldt J., 2003]. Таким образом,

очевидна необходимость применения в клинической практике высокоэффективных неинвазивных методов диагностики поражения КА [Коков Л.С. и др., 2013; Маряшева Ю.А. и др., 2010; Abdulla J. et al., 2012; Volpe C., D'Acquisto A., 2011].

Внедрение в клиническую практику многослойной спиральной компьютерной томографии (МСКТ) раскрыло широкие перспективы для изучения анатомических характеристик, оценки структурной основы и степени стенозирования коронарных артерий.

КТ-ангиография является одним из наиболее быстро развивающихся методов оценки состояния сердца и коронарных сосудов. Благодаря стремительному техническому прогрессу мультисрезовых сканеров КТ-ангиография приобрела большую ценность при диагностике коронарной недостаточности. Кроме того, КТ-ангиография является прогностическим методом, позволяющим оценить риск, связанный с наличием атеросклеротических бляшек в коронарных сосудах [Макаренко В.Н. и др., 2012; Heijenbrok-Kal M.H. et al., 2007]. Внедрение новых подходов в реализации этого метода способствовало рассмотрению его в качестве перспективной альтернативы диагностической инвазивной коронарной ангиографии, а дальнейшее развитие технологий позволит КТ-ангиографии стать основным методом диагностики коронарной недостаточности и других сердечно-сосудистых заболеваний.

Имеются сообщения, в которых авторы предлагают использовать этот метод в качестве прогностического, позволяющего оценить риск для пациента, обусловленный стенозированием коронарных сосудов [Сумин А.Н. и др., 2014; Borissoff J.I. et al., 2012; De Graaf F.R. et al., 2010; Petcherski O. et al., 2013]. Метод позволяет проводить скрининг кальцификации коронарных артерий, осуществлять оценку структурных изменений и проводить идентификацию степени, уровня и распространенности поражения коронарных сосудов [Макаренко В.Н., 2011; Liew G.Y. et al., 2011]. В ряде сообщений указывается, что гемодинамически незначимые стенозы лучше выявляются при МСКТ-коронарографии, чем при контрастной ангиографии [Steigner M.L. et al., 2009;

Sun Z. et al., 2012]. В то же время сведения об эффективности метода достаточно противоречивы. Вышеизложенное обусловливает актуальность оптимизации алгоритмов и параметров его применения, изучения эффективности МСКТ в прогнозировании и выявлении стенозов коронарных артерий у больных сердечно-сосудистыми заболеваниями.

Другим современным и безопасным методом обследования больных с ИБС является эхокардиграфия (ЭхоКГ), при этом наиболее информативна эхокардиография, проведенная в нагрузочном режиме – стресс-ЭхоКГ [Сандриков В.А. и др., 2012]. Метод превосходит по чувствительности традиционные методы исследования, в ряде случаев позволяет поставить диагноз в тех случаях, когда применение обычной велоэргометрии и электрокардиографии не эффективно [Borissoff J.I. et al., 2012; Chow B.J. et al., 2010].

Следует отметить, что сообщения о сопоставимости результатов вышеупомянутых методов исследования в доступной литературе практически отсутствуют. Вышеизложенное свидетельствует о высокой актуальности темы исследования.

Цель исследования – изучить и оценить возможности мультиспиральной компьютерной коронарографии в диагностике структурных и анатомических изменений коронарных артерий у больных ишемической болезнью сердца.

Задачи:

1. Определить информативность и достоверность результатов мультиспиральной компьютерной коронарографии в сравнении с традиционной коронарной ангиографией у больных ишемической болезнью сердца.

2. Изучить и обобщить возможности мультиспиральной компьютерной томографии в неинвазивной диагностике стенозов и окклюзий коронарных артерий.

3. Разработать показания к проведению мультиспиральной компьютерной коронарографии и выявить факторы, влияющие на несоответствие результатов инвазивной и неинвазивной коронарографии.

4. Оценить и сравнить результаты стресс-Эхокардиографии с результатами мультиспиральной компьютерной томографии и коронарной ангиографии.

Научная новизна. В исследовании получены новые данные в диагностике анатомического повреждения коронарных артерий по результатам мультиспиральной компьютерной томографии.

Впервые доказано наличие статистически значимых корреляций между результатами МСКТ и КАГ, а также стресс-ЭхоКГ, подтверждающее сопоставимость результатов по оценке состояния коронарных сосудов.

На основании результатов и теоретических предпосылок получены высокие чувствительность и специфичность МСКТ в выявлении патологии коронарных артерий.

Использован новый подход к оценке патологии коронарных сосудов и доказана высокая связь между результатами пробы стресс-Эхокардиографии с помощью рассчитанной модели логистической регрессии.

Разработаны новые принципы оценки степени поражения коронарного русла, основанные на сопоставлении результатов коронарографии, МСКТ и стресс-Эхокардиографии.

Практическая значимость работы. Практическая значимость заключается в том, что результаты исследования могут быть использованы в кардиологии, сердечно-сосудистой хирургии, лучевой диагностике и в процессах реабилитации пациентов после восстановления коронарного кровообращения в ближайшем и отдаленном послеопреационных периодах.

Полученные результаты позволяют значительно повысить качество визуализации коронарных артерий и диагностическую эффективность метода.

Показано, что внедрение в клиническую практику МСКТ-ангиографии коронарных артерий способствует повышению эффективности оценки состояния коронарных сосудов, позволяя ограничить показания к проведению инвазивной коронароангиографии.

Полученные данные свидетельствуют, что в условиях многососудистого поражения коронарного русла при выявлении значимого стенозирования хотя бы

одной из коронарных артерий по данным МСКТ у пациентов с наличием факторов риска развития ИБС целесообразно выполнение стресс-теста.

На основании полученных данных разработаны предложения по совершенствованию тактики ведения пациента и решения вопроса о срочности реваскуляризации миокарда и объеме вмешательства. Результаты работы позволяют рекомендовать надежный способ оценки в проведении максимально возможных для данного пациента нагрузочных проб с оценкой его состояния, функционального резерва и сопоставлением полученных данных с результатами оценки состояния коронарных артерий с помощью МСКТ.

Основные положения, выносимые на защиту:

1. Мультиспиральная компьютерная томография является высокоэффективным методом диагностики структурного состояния коронарных сосудов у больных ишемической болезнью сердца. Диагностическая эффективность метода МСКТ-коронароангиографии достаточно высока в отношении выявления стенозов коронарных сосудов различной выраженности.

2. Высокая чувствительность и специфичность стресс-Эхокардиографии в отношении выявления ишемии в области бассейнов отдельных коронарных артерий позволяет рекомендовать комплексное использование метода в сочетании с МСКТ-коронароангиографией для оценки структурно-функциональных нарушений коронарного русла у больных ИБС.

3. Метод МСКТ обладает сопоставимыми с КАГ возможностями в диагностике состояния сосудов; высокая внутри- и межоператорская воспроизводимость позволяет совершенствовать диагностическую тактику в оценке изменений сосудистой стенки в зависимости от исследуемого бассейна и типа выявленной патологии и рекомендовать его использование для выработки тактики ведения больных с ишемической болезнью сердца.

Внедрение в клиническую практику. Результаты исследования внедрены в клиническую практику работы отдела клинической физиологии, инструментальной и лучевой диагностики, отделения хирургии ишемической болезни сердца Федерального Государственного Бюджетного Учреждения

«Российского научного центра хирургии имени академика Б.В. Петровского», а также в процесс обучения ординаторов и курсантов на кафедре «Функциональной и ультразвуковой диагностики» 1-ого МГМУ им. И.М. Сеченова.

Степень достоверности определяется достаточным количеством обследованных пациентов в выборке исследования, выборок адекватных методов обследования больных, применением корректных методов статистической обработки полученных данных.

Апробация работы. Основные положения диссертации доложены и обсуждены на научно-практической конференции «Редкие наблюдения и ошибки инструментальной диагностики» (Москва, 2014), конгрессе Российской Ассоциации Радиологов (Москва, 2014), Международном VIII Невском Радиологическом Форуме (Санкт-Петербург, 2015), научно-практической конференции «Редкие наблюдения и ошибки инструментальной диагностики» (Москва, 2015).

Публикации. По теме диссертации опубликовано 6 печатных работ, из них – 3 статьи в рецензируемых научных журналах, рекомендованных Высшей аттестационной комиссией Министерства образования Российской Федерации для публикаций основных результатов диссертаций на соискание ученой степени кандидата медицинских наук.

Личное участие автора в получении результатов. Автором самостоятельно разработаны дизайн и программа исследования, диссертант принимал участие в обследовании больных с ишемической болезнью сердца. Автор освоил методы, применяемые для получения и оценки результатов, выполнил статистический анализ и описание результатов основных клинических и инструментальных исследований, сформулировал выводы и основные положения, выносимые на защиту.

Объем и структура работы. Диссертация изложена на 143 страницах машинописного текста и состоит из введения, обзора литературы, описания материалов и методов исследования, главы результатов собственных исследований, заключения, выводов, практических рекомендаций, списка

использованной литературы. Работа иллюстрирована 33 таблицами и 30 рисунками. Указатель использованной литературы содержит 225 библиографических источников, в том числе 44 отечественные и 181 иностранные публикации.

Работа выполнена в отделе клинической физиологии, инструментальной и лучевой диагностики (руководитель отдела академик РАН, профессор, д.м.н. В.А. Сандриков), отделении рентгенодиагностики и компьютерной томографии (руководитель отделения к.м.н. В.В. Ховрин), лаборатории электрофизиологии и нагрузочных тестов (руководитель лаборатории д.м.н. Т.Ю. Кулагина), отделении рентгенохирургических (рентгенэндоваскулярных) методов диагностики и лечения (руководитель отделения профессор, д.м.н. С.А. Абугов) ФГБУ РНЦХ им. академика Б.В. Петровского РАМН (директор академик РАН, профессор, д.м.н. Ю.В. Белов).

ГЛАВА 1. РОЛЬ И МЕСТО МУЛЬТИСПИРАЛЬНОЙ КОМПЬЮТЕРНОЙ ТОМОГРАФИИ В ОЦЕНКЕ ПАТОЛОГИИ КОРОНАРНОГО РУСЛА (ОБЗОР ЛИТЕРАТУРЫ)

1.1. Современные методы диагностики ишемической болезни сердца

Согласно определению Всемирной Организации Здравоохранения (World Health Organization) ишемическая болезнь сердца (ИБС) или коронарная недостаточность – это патологическое состояние уменьшения проходимости коронарных артерий (КА), при котором количество крови, поставляемое коронарными артериями, не обеспечивает потребностей сердечной мышцы [Гребенщикова И.А. и др., 2011; Крючков Д.В., Артамонова Г.В., 2014; Чазов Е.И., 2009; Bashore T.M. et al., 2001]. Факторами, вызывающими уменьшение проходимости коронарных артерий, являются: атеросклероз; тромбоз; спазм; эмболия; диссекция коронарной артерии; развитие аневризмы [Атеросклероз., 2009; Келехсаев Х.Р. и др., 2014; Назаренко Г.И. и др., 2009; Adeseun G.A. et al., 2012; Danad I. et al., 2012; Kavousi M. et al., 2012; Marso S.P. et al., 2012; Sanidas E.A. et al., 2012].

Несмотря на интенсивное развитие методов диагностики, совершенствование алгоритмов профилактики и лечения, ишемическая болезнь сердца остаётся ведущей в структуре заболеваемости и смертности во многих странах мира [Атеросклероз., 2009; Макаренко В.Н. и др., 2013; Жданов В.С. и др., 2010; Abdulla J. et al., 2012; Cheng L. et al., 2013]. Единственным надежным методом визуализации КА, оценки выраженности и протяженности коронарных стенозов с момента первого использования в 1959 г. [Sones F.M. et al., 1962] и до настоящего времени считается рентгеноконтрастная КАГ [Назаренко Г.И. и др., 2009; Abi Rafeh N. et al., 2012]. В то же время все более актуальным является внедрение в клиническую практику надежного неинвазивного способа ранней диагностики атеросклероза коронарных артерий. При этом проблемы неинвазивной визуализации КА связаны с особенностями их анатомии, малым диаметром, непрерывным и быстрым движением в период сердечного цикла, дыхательной

экскурсией легких и грудной клетки, что требует применения методов, обладающих высоким пространственным и временным разрешением [Бокерия Л.А. и др., 2007; Миневич Ю.В., 2012; Сандриков В.А. и др., 2004; Choi J.H. et al., 2011; Iino R. et al., 2012]. В связи с этим в последние годы появляется все больше сообщений о диагностических возможностях ультразвуковых методов исследования, магнитно-резонансной томографии (МРТ), мультиспиральной компьютерной томографии (МСКТ), однофотонной эмиссионной компьютерной томографии (ОФЭКТ) в оценке состояния сердца и сосудов [Сандриков В.А. др., 2007; 2008; Чомахидзе П. и др., 2005; Bamberg F. et al., 2011; Ito T. et al., 2014].

В настоящее время при обследовании больных ИБС используются следующие методы визуализации [Лучевая диагностика., 2011; Трушин И.В. и др., 2010]:

ЭхоКГ (УЗИ сердца), позволяющая осуществлять визуальную анатомическую и функциональную оценку состояния сердца, в частности, определять зоны инфаркта, уплотнения, оценивать кинетику стенок и геометрию сердца, а также функционирование клапанов.

Коронароангиография (КАГ), представляющая собой «золотой стандарт» диагностики ИБС. С помощью длинного зонда, введенного в бедренную артерию, в сосуды сердца вводится контрастное вещество, после чего делается рентгеновский снимок. Позволяет четко визуализировать местонахождение бляшек и степень сужения просвета артерии, определить необходимость хирургического лечения [Hendel R.C. et al., 2006; Sehovic S., 2013].

Перфузионная сцинтиграфия миокарда (ОФЭКТ) – визуализация мышечной ткани сердца путем введения радионуклидов и измерения нарушений кровоснабжения с помощью специальной гамма-камеры. Метод является приоритетным в диагностике коронарной ишемии сердца благодаря высоким значениям показателей чувствительности, специфичности и информативности и рассматривается в качестве «золотого стандарта» в диагностике преходящих нарушений кровоснабжения миокарда, обусловленных разными причинами. Являясь неинвазивным методом, перфузионная сцинтиграфия позволяет получать

уникальную информацию о кровоснабжении миокарда на уровне микроциркуляции [Hashimoto J. et al., 2003]. Позволяет провести одновременный анализ перфузии и сократительной функции миокарда. Однако данная методика обладает рядом недостатков, к числу которых следует отнести: низкое пространственное разрешение, длительное время исследования, значительная лучевая нагрузка, ограниченное применение в остром периоде инфаркта миокарда, низкая чувствительность при субэндокардиальных изменениях [Fleischmann K.E. et al., 1998; Toriyama T. et al., 2007].

Мультиспиральная компьютерная томография сердца – метод, позволяющий получить изображения крупных коронарных артерий [Золотайкина О.С. и др., 2013; Коков Л.С., 2013; Рычина И.Е., Макаренко В.Н., 2012]. Перед выполнением КТ-ангиографии в локтевую вену вводится неионное низкоосмолярное контрастное вещество. Средняя частота сердечных сокращений (ЧСС) и стабильный синусовый ритм позволяют получать хорошие изображения коронарного русла, с детализацией атеросклеротических бляшек. Применение МСКТ позволяет получить хорошую визуализацию аортального клапана с определением его функции [Бокерия Л.А. и др., 2014; Макаренко В.Н., 2013; Маряшева Ю.А. и др., 2010; Наумов Д.В., 2011; Cornily J.C. et al., 2010].

Метод может быть использован при обследовании пациентов, которым выполняется аортокоронарное шунтирование, хотя после установки стентов его применение несколько ограничено. Пациентам с ограничением функции почек и гиперфункцией щитовидной железы КТ-ангиография не рекомендуется вследствие необходимости приема йодсодержащего контрастного вещества [Митьковская Н.П. и др., 2008; Сумин А.Н. и др., 2014; Шимановский Н.Л., Шабунин И.В., 2011; Неппемап M.M. et al., 2008].

По мнению ряда авторов, в настоящее время МСКТ является наиболее перспективным методом диагностики ИБС [Митьковская Н.П. и др., 2010; Савелло В.Е., Басек И.В., 2010; Федоров В.Д. и др., 2010; Шмырев В.И. и др., 2009; De Graaf F.R. et al., 2010; Ehara M. et al., 2009]. В последнее время МСКТ сердца все шире применяется в кардиологической практике, при этом появляется

все больше сообщений об изучении возможностей метода отечественными специалистами [Маряшева Ю.А. и др., 2010; Наумов Д.В., 2011; Синеглазова А.В. и др., 2012; Сумин А.Н. и др., 2014; Федоров В.Д. и др., 2010].

К достоинствам метода относят:

- высокую чувствительность;
- точность;
- высокую производительность (пропускную способность);
- безопасность;
- экономическую эффективность [Erdal M. et al., 2014].

Преимущества и недостатки вышеописанных методов при их использовании в диагностике ИБС представлены в таблице 1.1.

Таблица 1.1

Преимущества и недостатки отдельных методов неинвазивной и малоинвазивной диагностики ИБС

Метод	Преимущества	Недостатки
Велоэргометрия	Доступность, простота, низкая стоимость	Меньшая чувствительность по сравнению с методами визуализации коронарных артерий, физическая нагрузка для пациента
Перфузионная сцинтиграфия миокарда	Стандартизованное и распространенное исследование	Лучевая нагрузка, двухэтапный протокол проведения
МСКТ, МСКТ-ангиография	Быстрое получение информации, хорошая визуализация атеросклеротических поражений, визуализация прилежащих анатомических структур	Ограниченное применение после стентирования, лучевая нагрузка, необходимость введения контрастного вещества
МРТ, МР-ангиография	Хорошая визуализация анатомии и функции сердца. Возможна визуализация рубцов после инфаркта	Необходимость наличия специального оборудования, программного обеспечения, недостаточное качество

	миокарда, отсутствие лучевой загрузки	визуализации коронарного русла, в настоящее время широко не используется
ЭхоКГ с нагрузкой	Быстрое проведение структурно-функционального анализа сердечной мышцы, мобильность и неинвазивность методики	Невозможность достижения пациентом субмаксимальной нагрузки, субоптимальная эхолокация
Электронно-лучевая томография	Визуализация мелких коронарных артерий и атеросклеротических поражений	Необходимость введения контрастного вещества, высокие технические издержки

Самым безопасным из вышеописанных методов является ЭхоКГ. В качестве наиболее информативного метода рассматривается эхокардиография, проведенная в нагрузочном режиме – стресс-ЭхоКГ [Кулагина Т.Ю. и др., 2013; Heijenbrok-Kal M.H. et al., 2007]. Метод превосходит по чувствительности традиционные методы исследования и зачастую позволяет поставить диагноз в тех случаях, когда при использовании обычной велоэргометрии, ЭКГ и других методов признаки патологии не выявляются [Бузиашвили В.Ю. и др., 2014; Федотенков И.С. и др., 2007; Цыганкова О.В. и др., 2011; Borissoff J.I. et al., 2012; Chow B.J. et al., 2010; Ix J.H. et al., 2012].

Основными преимуществами стресс-ЭхоКГ являются:

- возможность получения множественных сечений сердца;
- визуализация каждого сегмента левого желудочка сердца;
- возможность оценки результатов исследования в реальном масштабе времени;
- высокое пространственное разрешение изображений;
- широкий спектр показателей оценки региональной и глобальной сократительной функции сердца;
- мобильность (портативность) современных ультразвуковых аппаратов;
- неинвазивность и безопасность исследования;
- хорошая переносимость исследования пациентами;

- отсутствие влияния ионизирующего излучения на организм, возможность многократного использования метода у одного пациента;

- относительно невысокая стоимость.

В то же время нагрузочные пробы не могут быть выполнены при обследовании больных с нарушениями опорно-двигательной системы, сосудов нижних конечностей и при наличии ряда других заболеваний [Jacobs P.C. et al., 2011]. Большинство исследуемых не может достичь субмаксимального уровня нагрузки из-за детренированности, отсутствия навыков езды на велосипеде.

Недостатками эхокардиографии являются:

- ограничение в выполнении исследования у пациентов с плохим качеством визуализации структур сердца;

- высокая степень влияния субъективных факторов на результат, в том числе качества аппаратуры и квалификации специалистов.

В то же время рентгеноконтрастная ангиография позволяет получить более объективную информацию о распространённости и степени поражения сосудов, позволяет оценить размеры и характер атеротромбоза [Hascoit S. et al., 2012; Grantham J.A. et al., 2010; Jakamy R. et al., 2012]. Однако метод менее безопасен по сравнению с другими подходами к диагностике, после проведения данной процедуры возможны такие осложнения, как нарушения ритма сердца, кровотечение, инфаркт миокарда, тромбоз коронарной артерии, острая диссекция интимы, аллергическая реакция на контрастное вещество. Поэтому использование этого метода исследования показано только больным с тяжёлыми и неконтролируемыми симптомами, то есть в первую очередь в тех случаях, когда стоит вопрос об оперативном вмешательстве [Шугушев З.Х. и др., 2011; Brener S.J. et al., 2012; Hadamitzky M. et al., 2009; Hajati O. et al., 2012].

Результаты сравнительной оценки показателей чувствительности, специфичности и точности, полученных различными методами, при диагностике коронарной болезни сердца, представлены в таблице 1.2.

Таблица 1.2

Показатели чувствительности, специфичности и точности, полученные различными методами, при диагностике коронарной болезни сердца

Метод исследования	Чувствительность, %	Специфичность, %	Точность, %
ОФЭКТ	84	77	100
ЭЛТ	86	90	92
МСКТ-коронарография	97	95	98
МРТ-ангиография	83	85	92

Как видно из представленной таблицы, значения диагностических показателей для метода МСКТ являются максимальными для чувствительности и специфичности, уступая ОФЭКТ лишь по точности диагностики [Морозов С.П. и др., 2009; Синеглазова А.В. и др., 2012; Hirai N. et al., 2008; Rochitte C.E. et al., 2014]. Безусловно, представленные данные являются усредненными, у разных авторов значения этих параметров существенно различаются при сохранении в целом указанных соотношений.

1.2. История технологического прогресса МСКТ коронарного русла

Эволюция компьютерных томографов (КТ) происходила в направлении появления мультисрезовых томографов: первый 4-срезовый КТ был создан в 1998 году, современные варианты аппаратуры уже представляют из себя 256- и 320-срезовые КТ-системы [Andre F et al., 2013; Chang C.C. et al.,2013]. Благодаря малому размеру детектора и высокой скорости вращения гентри, а также высокой пространственной и временной разрешающей способности 64-срезовых и более КТ легко выполнимой диагностической процедурой стало исследование коронарных артерий с помощью этого метода. Совершенствование

КТ происходило по общему сценарию: улучшение пространственного разрешения вдоль продольной оси («z-ось»), увеличение скорости оборота гентри и уменьшение размеров детекторов [Costello P., Lobree S., 2003; Sun Z. et al., 2012]. Благодаря повышению пространственного разрешения КТ появилась возможность создания 3D-изображений с помощью многоплоскостного переформатирования, построения проекций с максимальной интенсивностью, с затененной поверхностью, усовершенствовались подходы к визуализации объемов изучаемых образований. Широкое внедрение реконструктивной визуализации сделало МСКТ важнейшим методом диагностики в современной кардиологии [Alessandri N. et al., 2009; Sun Z. et al., 2012].

Диагностическая эффективность МСКТ напрямую связана с технологическими улучшениями, сопровождавшими появление каждого последующего поколения мультиспиральных компьютерных томографов [Kazmi M.H. et al., 2011; Sabarudin A., Sun Z., 2013]. В свою очередь, повышение возможностей пространственного и временного разрешения метода определили диагностическое значение МСКТ при коронарной недостаточности [Karabay K.O. et al., 2013].

В 1998 году несколько производителей представили 4-срезовые сканеры [Taguchi K., Aradate H., 1998]. Информация от четырех «рядов» детекторов, соответствующих четырем одновременно сканируемым срезам, поступала в четыре параллельных канала данных. Такие сканеры были довольно гибкими благодаря широкому спектру настройки детекторов; группы детекторов можно было объединять, что способствовало возможности их функционирования в качестве единого, более длинного детектора, что, в свою очередь, позволяло варьировать толщину среза по «оси z» [Flohr T.G. et al., 2005]. Авторами были представлены данные, по которым оценивались преимущества метода КТ, а также возможности ретроспективного создания срезов различной толщины на основе одних и тех же данных с трехмерной визуализацией, с минимальными проявлениями артефактов [Costello P., Lobree S., 1996; Chang J.H. et al., 2012; Sabarudin A., Sun Z., 2013].

В качестве главного преимущества КТ выступила возможность увеличенного объемного и временного разрешения [Costello P., Lobree S., 1996]. 4-срезовые сканеры являлись базовой системой для проведения МСКТ. При времени оборота гентри в 500 мс эти аппараты обладают временным разрешением в 250 мс, поэтому для полного сканирования сердца требуется более длительное продольное сканирование, требующее от пациента задержки дыхания на 30-40 с. Такая задержка неизбежно приводила к артефактам, связанным с движениями пациента. Кроме того, проведение МСКТ с помощью 4-срезового сканера возможно только у пациентов с низкой частотой сердечных сокращений [Haberl R. et al., 2005].

Появление 16-срезовых сканеров (2002) позволило получать одновременно 16 срезов за один оборот гентри [Goldman L.W., 2008]. Кроме того, структура детекторных матриц была переработана для сканирования более тонких срезов. При этом длина детекторов сканера по «оси z» позволяла одновременно получать снимки 16 тонких срезов от 0,5 мм до 0,75 мм, в зависимости от модели и производителя. При получении субмиллиметровых срезов общая длина «оси z» и общая ширина рентгеновского пучка варьируют от 8 мм для сканеров Toshiba до 12 мм для сканеров Philips и Siemens [Lewis M. et al., 2006].

Главным преимуществом 16-срезовых сканеров явился больший охват «z-оси» (16×0.75 мм против 4× 1.0 мм), что дало возможность уменьшить время задержки дыхания и, как следствие, количество артефактов, связанных с движением [Achenbach S. et al., 2005; Kuettner A. et al., 2005]. Скорость вращения гентри в 16-срезовом сканере лишь незначительно выше, поэтому применять мультицикловые техники реконструкции невозможно. Качество изображений, получаемых на подобных сканерах, все же гораздо выше, а количество коронарных сегментов с низким качеством изображения ниже [Garcia M.J. et al., 2006].

Появление 16-срезовых КТ с синхронизацией с ЭКГ привело к повышению клинической эффективности МСКТ [Garcia M.J. et al., 2006]. Однако движения сердца и ступенчатые артефакты оставались основными факторами, влияющими

на эффективность этих систем. Был предложен ряд решений этих проблем, например, увеличение числа детекторов и объемного охвата по «оси z».

В 2003-2004 гг. производители медицинской аппаратуры представили несколько моделей МСКТ, при этом было заявлено, что основное направление развития МСКТ – увеличение количества детекторов и единовременно сканируемых срезов [Goldman L.W., 2008].

Первый 64-срезовый сканер имел один источник рентгеновского излучения, установленный напротив матрицы с 64 рядами детекторов. Время оборота гентри уменьшилось до 0,33 с (с 0,375 с у 16-срезового КТ) и, в свою очередь, улучшилось временное разрешение томографии сердца с синхронизацией с ЭКГ. Улучшенное временное разрешение благоприятно сказалось на клинической ценности ЭКГ-синхронизированной томографии сердца при высокой ЧСС, вследствие чего снижается доля пациентов, требующих контроля за частотой сердечных сокращений. При применении подобных КТ время сканирования составляет всего 15 с, что позволило снизить время задержки дыхания, дозу контрастного вещества, а также избежать излишнего контрастирования прилегающих структур. Высокое качество изображения с высокой специфичностью и чувствительностью было достигнуто при изучении состояния всех сегментов коронарных артерий [Boogers M.J. et al., 2012].

В 64-срезовых сканерах для получения изображения максимальное значение шага должно находиться в пределах от 0,2 до 0,5 мм [Boogers M.J. et al., 2010; Meijer A.B. et al., 2008]. Во избежание артефактов при проведении МСКТ окно исследования обычно должно составлять примерно 10% от интервала R-R [Steigner M.L. et al., 2009].

В МСКТ нового поколения с двумя источниками излучения (Somatom Definition FLASH: Siemens Medical Solution, Forchheim, Germany) была применена 2x128-рядная детекторная система с изменяющимися фокальными точками. Время оборота гентри составило 280 мс, а временное разрешение – 75 мс (при условии, что сканер работает с двумя активными источниками излучения).

Производителем была предложена методика ЭКГ-синхронизированного сканирования с высоким значением питча (шагом) [Flohr T.G. et al., 2006].

К настоящему времени были выполнены исследования, посвященные оценке качества изображения КТ с двумя источниками энергии в различных клинических ситуациях и влиянию на него ЧСС. Было показано, что для проведения КТ с высоким значением питча необходимо, чтобы у пациента была низкая и постоянная ЧСС. Это нужно для того, чтобы просканировать сердце за 270 мс (при значении шага до 3,4) [Achenbach S. et al., 2009].

Значимым преимуществом КТ с двумя источниками излучения является способность оценки состояния тканей. В режиме «двойной энергии», известном как DECT (dual-energy CT), на лучевые трубки подается различное напряжение. На данный момент метод изучен недостаточно, однако теоретически полагают, что применение двух пучков рентгеновского излучения позволит более подробно изучить различные характеристики его затухания в тканях [Ruzsics B. et al., 2008].

Согласно отдельным исследованиям DECT можно применять для оценки перфузии миокарда при подозрении на коронарную недостаточность. Ruzsics B. et al. (2008) сравнили эффективность двухэнергетической КТ (DECT) и однофотонной эмиссионной КТ (ОФЭКТ) при оценке состояния коронарных артерий и кровоснабжения миокарда. Были обследованы 36 пациентов как с подозрением на коронарную недостаточность, так и с подтвержденным диагнозом. Согласно результатам исследования диагностическая точность DECT составила более 90%.

Следует отметить, что использование принципа DECT возможно и при наличии лишь одного источника излучения. Например, в модели Discovery CT750 HD (GE Healthcare) присутствует режим спектральной визуализации, при использовании которого происходит быстрое переключение напряжения, подаваемого на лучевую трубку [Jiang H.C. et al., 2008]. Данная опция позволяет оценивать плотность исследуемых тканей и представлять ее в виде гистограмм диаграмм рассеяния, что, в свою очередь, дает возможность оценивать перфузию миокарда. Безусловно, для подтверждения эффективности этого метода

необходимо проведение дальнейших исследований на больших исследовательских группах пациентов.

На сегодняшний день 320-срезовые КТ (Aquilion One Dynamic Volume CT: Toshiba Medical System, Japan) обладают наибольшим охватом по «оси z». Эти аппараты были выпущены вскоре после экспериментов с прототипами 256-срезовых КТ [Belgrano M. et al., 2014; Klass O. et al., 2011; Mori S. et al., 2005]. Каждый детекторный элемент имеет ширину в 0,5 мм с максимальным охватом по «оси z» до 16 см за один оборот гентри. Такая конфигурация позволяет получить трехмерное объемное изображение всего сердца в течение одной диастолы (одного R-R интервала). Кроме того, если источник излучения активирован на более длительный период времени, сканирование сердца осуществляется в течение нескольких сердечных циклов. Подобная методика получила название «4-мерной компьютерной томографии» – «volumetric cine imaging» [Hoe J., Toh K.H., 2009].

Временное разрешение КТ – это параметр, характеризующий способность сканера получать изображения без артефактов движения. Все 320-срезовые сканеры имеют стандартное временное разрешение – примерно 175 мс, что составляет ровно половину от периода одного оборота гентри. Если у пациента высокая ЧСС (более 65 уд/мин) и имеются противопоказания к бета-блокаторам, можно прибегнуть к мультисегментной реконструкции, однако пациент при этом получит большую дозу ионизирующего излучения. Временное разрешение таким образом улучшается в два раза [De Graaf F.R. et al., 2010].

1.3. Результаты изучения диагностической эффективности метода

К настоящему времени выполнено большое количество исследований, посвященных оценке диагностической эффективности МСКТ. Ранние работы были посвящены в основном МСКТ с ретроспективной синхронизацией с ЭКГ, в исследованиях последних лет выполняется сравнение проспективной и ретроспективной ЭКГ-синхронизации. Согласно результатам исследований МСКТ с ретроспективной синхронизацией с ЭКГ обладает сравнительно высокой

чувствительностью (86-99%) и специфичностью (89-100%) при диагностике коронарной недостаточности.

При проведении исследования на 4-срезовом КТ качество изображения было низким [Sun Z., Jiang W., 2006]. Более совершенные сканеры (16- и 64-срезовые) обладают более высоким пространственным разрешением, поэтому диагностическая эффективность МСКТ гораздо выше [Garcia M.J. et al., 2006].

Для МСКТ характерна и высокая прогностическая ценность отрицательного результата (96-99%), поэтому этот метод может явиться скрининговым в отношении выявления коронарной недостаточности [Sun Z., Ng K.H., 2012].

Были проведены мультицентровые исследования, посвященные оценке диагностической эффективности МСКТ с 64-срезовым сканером. Согласно полученным данным у пациентов с высоким риском коронарной недостаточности (68%) МСКТ обладает высокой чувствительностью (94%), специфичностью (83%) и прогностической ценностью отрицательного результата (99%). Значения этих показателей являются высокими и для пациентов с низким риском коронарной недостаточности [Budoff M.J. et al., 2008].

Согласно данным исследований метод МСКТ с проспективной ЭКГ-синхронизацией обладает высокой чувствительностью, специфичностью и прогностической ценностью отрицательного результата: 93,7-100%, 82,7-97% и 95-98%, соответственно, что указывает на перспективы технической реализации этого быстро развивающегося метода диагностики [Pontone G. et al., 2009]. При МСКТ с проспективной ЭКГ-синхронизацией сердце сканируется в течение трех последовательных сердечных циклов. Верхняя половина сердца сканируется во время диастолы первого сердечного цикла. Во время второго цикла стол смещается. Соответственно, вторая половина сердца сканируется в диастолу третьего цикла [Hou Y. et al., 2012].

Следует отметить, что количество рядов в линейке детекторов (ширина) и количество срезов, которые сканер может снимать за один оборот гентри, не являются взаимозаменяемыми понятиями. Системы с изменяющимися фокальными точками позволяют единовременно сканировать вдвое большее

число срезов, в таких системах число срезов вдвое больше, чем число рядов в линейке детектора [Flohr T.G. et al., 2006]. То есть такие КТ оборудованы двумя лучевыми трубками, напротив которых находятся детекторные матрицы, расположенные под углом 90° друг к другу. Благодаря такой конфигурации временное разрешение улучшается вдвое. Это происходит за счет того, что в системе с двумя источниками расстояние, которое лучевая трубка/детекторная матрица должны пройти для полного сканирования среза, вдвое меньше такового у систем с одним источником излучения. Однако объемное покрытие при этом остается неизменным, например, сканер со 128-рядным детектором и двумя позициями фокальной точки можно назвать 256-срезовым. Важно точно указывать количество рядов в детекторе по «оси z», наличие или отсутствие альтернативных позиций фокальной точки и число источников излучения. Чувствительность, специфичность и прогностическая ценность отрицательного результата КТ с двумя источниками излучения в режиме с высоким значением питча составляют соответственно 94, 91 и 97%. Методика 128-срезового спирального режима сканирования на таких КТ также обладает высокой диагностической эффективностью (чувствительность, специфичность и прогностическая ценность отрицательного результата соответственно – 93, 94 и 97%) [Alkadhi H. et al., 2010].

Согласно результатам иных исследований при проведении МСКТ на 256-срезовом сканере чувствительность также достигла более 90%. При этом у пациентов с подозрением на коронарную недостаточность МСКТ проявляет высокую диагностическую точность, а доза ионизирующего излучения, получаемого пациентом, очень мала [Hou Y. et al., 2012; 2014; Mettler F.A. et al., 2008; Petcherski O. et al., 2013]. Эти обнадеживающие результаты, однако, не исключают необходимости дальнейшего изучения диагностической эффективности МСКТ в мультицентровых клинических исследованиях с большими когортами пациентов.

МСКТ на 320-срезовых томографах имеет ряд преимуществ по сравнению с таковым, проводимым на 64-срезовых аппаратах и на КТ с двумя источниками

излучения [Van Velzen J.E. et al., 2012]. Van Velzen J. et al. (2012) изучили чувствительность и специфичность 320-срезового МСКТ на 106 пациентах, поступивших в отделение неотложной помощи с острой болью в грудной клетке. Согласно результатам работы чувствительность и специфичность соответственно составили 100% и 85%.

В проспективном исследовании Pellicia F. et al. (2013) приняли участие 118 пациентов с подозрением на коронарную недостаточность. Авторы показали, что МСКТ, выполняемая на 320-срезовом сканере, обладает высокими показателями чувствительности, специфичности, и прогностической ценности положительных и отрицательных результатов (более 90%). Предполагают, что применение этих аппаратов даст возможность применения МСКТ, в том числе у больных с фибрилляцией предсердий.

Эффективность 320-срезового МСКТ была подтверждена данными недавно опубликованного мета-анализа [Gaudio C. et al., 2013; Li S. et al., 2013; Mizouni H. et al., 2012], с помощью которого было показано, что ценность отрицательного результата достигает 100%, поэтому данный метод может быть использован для исключения стеноза коронарных артерий. Однако следует учитывать, что, несмотря на лучшее временное разрешение, 320-срезовые сканеры, как и 64- и 128-срезовые КТ, все же имеют ограничения в определении степени стеноза ≥ 50% [Mladenovic Z. et al., 2013].

1.4. Диагностические возможности и проблемы применения мультиспиральной компьютерной томографии в оценке состояния коронарного русла

Несмотря на многообещающие результаты, свидетельствующие о высокой эффективности МСКТ при диагностике коронарной недостаточности, имеется ряд проблем, в некоторой степени ограничивающих диагностическую эффективность данного метода. Артефакты (связанные с движением и выраженной кальцификацией) являются одним из ограничивающих факторов несмотря на то, что при выполнении МСКТ на томографах последних моделей (более 64 срезов)

они практически не наблюдаются. Сердечные сокращения также затрудняют визуализацию сердца, а временное разрешение МСКТ пока уступает таковому у инвазивной коронарографии [Nafakhi H. et al., 2014].

Для визуализации коронарных артерий с помощью методики МСКТ требуются высокое пространственное и временное разрешение, хорошее низкоконстрастное разрешение, внутрисосудистое контрастирование и малое время сканирования. Артефакты изображений, как правило, связаны с ограничениями временного разрешения, шумами или алгоритмами реконструкции. В большинстве случаев артефакты представляют собой размытие изображения, полосы, эффект частичного объема и артефакты движения [Barrett J.F., Keat N., 2004].

Наиболее распространенным артефактом при проведении метода является ступенчатый эффект. Этот эффект проявляется в первую очередь у пациентов с сильно варьирующими или высокими значениями ЧСС, а также при наличии нерегулярных или эктопических сердечных сокращений (например, при желудочковой экстрасистолии или фибрилляции предсердий) в момент получения изображения [Nance J.W. et al., 2012]. Наиболее сильно это заметно в сагиттальной и фронтальной проекциях, поэтому перед проведением МСКТ-коронарографии рекомендовано давать пациенту бета-блокаторы для снижения ЧСС. Устранить этот артефакт можно путем реконструкции данных, полученных в разные фазы сердечного цикла. Как правило, реконструкция изображения производится во время диастолы (60-70% интервала R-R). Однако длительность диастолы снижается при увеличении ЧСС, в таких случаях реконструкцию рекомендуется производить в конце систолы (25-35% интервала R-R) [Barrett J.F., Keat N., 2004].

Вариабельность ЧСС – еще одна проблема, ограничивающая применение проспективной синхронизации по ЭКГ. При вариабельности ЧСС > 5 уд/мин применение данной техники невозможно. Поэтому при повышенной ЧСС или в тех случаях, когда прием бета-блокаторов не дает ожидаемого эффекта, следует прибегать к ретроспективной синхронизации с ЭКГ [Earls J.P., 2009; Oncel G., Oncel D., 2013].

Тем не менее применение проспективной синхронизации с ЭКГ у пациентов с высокой ЧСС или нерегулярными ее значениями возможно – в этих случаях можно применять сканеры с большим количеством детекторов. Существуют данные о том, что при использовании 320-срезовых аппаратов МСКТ имеет высокую диагностическую ценность независимо от ЧСС [Hoe J., Toh K.H., 2009; Onuma Y. et al., 2013]. Увеличение покрытия по продольной «оси z» (до 160 мм) привело к улучшению качества изображения при широком спектре значений ЧСС; это, в свою очередь, позволяет проводить визуализацию сердца у пациентов с высокой ЧСС без необходимости введения бета-блокаторов перед исследованием [Pelliccia F. et al., 2013; Hoe J., Toh K.H., 2009].

МСКТ обычно проводится в режиме спирального сканирования в течение сердечного цикла. На качество реконструированного изображения влияет множество параметров. Реконструкция изображения, как правило, производится из срезов толщиной 0.5-0.6 мм, с 50% перекрытием между изображениями и пиксельной матрицей 512×512. Более тонкие срезы улучшают качество реконструированного 3D-изображения, однако это сопровождается увеличением количества шумов на изображении, что может сильно ограничивать диагностическую эффективность МСКТ у пациентов с ИМТ больше 30 кг/м^2 [Leschka S. et al., 2008].

В КТ с одним источником улучшение показателей временного разрешения достигается за счет уменьшения шага спирали и, как следствие, увеличения дозы ионизирующего излучения. В целом производители сканеров с одним источником излучения рекомендуют при использовании синхронизации с ЭКГ устанавливать постоянное значение шага в пределах от 0.2 до 0.25. Благодаря этому при высокой ЧСС удается сохранить наилучшее временное разрешение [Dikkers R. et al., 2009; Ketelsen D. et al., 2010].

Применение КТ с двумя источниками излучения позволяет достичь высокого временного разрешения – 75 мс (четверть периода оборота гентри) независимо от ЧСС пациента. Однако временное разрешение МСКТ все еще уступает таковому у инвазивной коронарографии (10 мс), поэтому при проведении исследований все

же требуется тщательный контроль ЧСС с применением бета-блокаторов [Scheffel H. et al., 2008].

Последние модели КТ обладают выдающимся пространственным разрешением (0,4-0,5 мм), однако они все же уступают инвазивной коронарографии (0,1-0,2 мм). Несмотря на то, что МСКТ обеспечивает превосходную визуализацию основных стволов и побочных ветвей коронарных артерий, обнаружение и характеристика коронарных бляшек, а также отделение липидного компонента от фиброзного компонента остается проблемой из-за близких значений коэффициента затухания жировой и фиброзной ткани [Hoffmann U. et al., 2006].

Определение точной роли МСКТ у пациентов различных групп риска является клинически значимым, поскольку необоснованное назначение МСКТ приведет к лишней лучевой нагрузке на пациента [Sun Z., 2012]. Кроме того, результаты исследования могут послужить основой для принятия решения о дальнейшей диагностике. При обследовании пациентов без клинических проявлений патологии, но с положительными результатами стресс-тестирования, проведение МСКТ перед инвазивной ангиографией является экономически оправданным подходом [Pesenti Rossi D. et al., 2013]. Таким образом, назначения исследования для бессимптомных пациентов позволяет избежать ненужной инвазивной процедуры [Halpern E.J. et al., 2010]. В то же время некоторые исследователи полагают, что клиническая ценность МСКТ ограничена при обследовании пациентов с характерными симптомами, поскольку значительная часть этих пациентов направляется на инвазивную коронарографию даже при отрицательном результате МСКТ [Sun Z. et al., 2012]. Это свидетельствует о необходимости дальнейшей оценки возможностей применения данного метода в диагностике поражений коронарного русла, в том числе при комплексном его использовании с другими методами исследования.

1.5. Стратегия снижения дозы облучения при выполнении МСКТ

В последнее время увеличивается количество сообщений о попытках снижения вольтажа трубки, применения техник модуляции тока трубки, увеличении шага спирали и применении итерационных техник реконструкции изображения и проспективной ЭКГ-синхронизации, что дает возможность снизить дозу облучения при проведении МСКТ, сохранив при этом качество изображения [Raff G.L. et al., 2009].

Известно, что значение дозы облучения определяется целым рядом факторов, в том числе напряжением, подаваемым на лучевую трубку, силой тока электронной лампы, объемом сканирования, геометрией сканера, наличием ретроспективной или проспективной синхронизации с ЭКГ, толщиной среза и величиной шага спирали (при режиме спирального сканирования). Специалист-оператор, выполняющий исследование, может контролировать и изменять большинство этих параметров для получения изображения оптимального качества. Поэтому для максимально возможного снижения дозы облучения необходимо учитывать все вышеперечисленные факторы [Nagao M. et al., 2011; Qin X. et al., 2013].

По сообщениям ряда авторов при выполнении стандартной МСКТ с ретроспективной ЭКГ-синхронизацией доза облучения весьма высока и составляет 13,4-31,4 мЗв [d'Agostino A.G. et al., 2006; Johnson T.R. et al., 2006]. В связи с этим был разработан ряд стратегий, позволяющих снизить лучевую нагрузку, в частности, возможность изменения силы тока на электронной трубке в зависимости от анатомической зоны [Jung B. et al., 2003], ЭКГ-контролируемое изменение силы тока [Abada H.T. et al., 2006; Wintersperger B. et al., 2005], снижение вольтажа трубки [Geleijns J. et al., 2006], сканирование с большим шагом [Achenbach S. et al., 2010] и МСКТ с проспективной синхронизацией с ЭКГ [Paul J.F., Abada H.T., 2007; Sun Z., Ng K.H., 2012].

Автоматизированная модуляция силы тока рентгеновской трубки представляет собой алгоритм, обеспечивающий автоматическую подстройку силы тока трубки в плоскостях x, y (угловая модуляция) и z в зависимости от характеристик

затухания и размеров тела человека. Целью этих модуляций является совмещение оптимального качества изображения с минимальной дозой облучения [Deetjen A. et al., 2007]. Анатомическая модуляция тока в трубке осуществляется в двух режимах: угловая модуляция и продольная модуляция.

Снижение силы тока в лучевой трубке приводит к уменьшению дозы облучения, но сопровождается повышением уровня шума при исследовании пациентов с меньшими размерами тела. При обследовании пациентов с большими габаритами тела необходим более высокий уровень силы тока на трубке при условии, что он сохраняется на протяжении всего сканирования. При использовании режима автоматической модуляции сила тока трубки изменяется по мере проведения сканирования, что способствует получению диагностических изображений приемлемого качества и снижению дозы облучения. Однако недостатком автоматической модуляции тока трубки является различие методов, используемых различными производителями [Gerber T.C. et al., 2009; Roura G. et al., 2013].

Использование принципа снижения дозы облучения за счет модуляции силы тока лучевой трубки томографа стимулировало развитие метода МСКТ. В частности, был предложен режим CARE dose 4D от Siemens Medical Solutions, который представляет собой комбинацию угловой и продольной модуляции силы тока [Schwartzman D. et al., 2003; Xie Z. et al., 2013]. Применение этого метода способствовало существенному снижению дозы облучения большинства анатомических зон: груди, живота и таза [Hausleiter J. et al., 2006]. Однако продольная модуляция силы тока при использовании в режиме CARE dose 4D оказалась несовместимой с ЭКГ-синхронизацией.

Модуляция силы тока трубки, синхронизированная с ЭКГ, является одним из основных способов снижения дозы облучения. Это единственная технология, предназначенная непосредственно для визуализации сердца. ЭКГ-синхронизация осуществляется непосредственно во время томографии сердца в режиме онлайн и позволяет снизить дозу облучения на 30-50%, что достигается за счет модуляции силы тока трубки во время систолы [Leber A.W. et al., 2005]. При использовании

этого режима силы тока на трубке достигает высоких значений только во время диастолы, что позволяет получить изображение с минимально возможным количеством артефактов. Во время систолы сила тока лучевой трубки снижается (приблизительно до 50% от используемого уровня). Реконструкция изображений проводится в середине диастолы желудочков, поскольку в этой фазе сердечного цикла практически отсутствуют движения, вызывающие нечеткость изображения структур сердца, таким образом, изображения, полученные в фазу диастолы, имеют высокое качество и более пригодны для диагностических целей [Leber A.W. et al., 2005]. Однако качество изображения при использовании данного метода зависит от ЧСС пациента и требует наличия правильного синусового ритма. К сожалению, применение ЭКГ-синхронизированной модуляции тока трубки невозможно при наличии аритмий (например, экстрасистолии).

Поскольку доза облучения пропорциональная квадрату напряжения на трубке, снижение напряжения позволит снизить дозу. Huda W. et al. (2000) показали, что при снижении пикового вольтажа трубки со 140 до 80 кВ при постоянном значении тока доза облучения снижается в 3,4 раза. Следствием этого является увеличение контрастности изображения и уровня шума, поскольку при снижении вольтажа трубки уменьшается количество фотонов [Huda W. et al., 2000]. Однако, поскольку соотношения контраст/шум и сигнал/шум являются ключевыми факторами, определяющими качество изображения, уровень шума практически не важен, если контрастность или уровень сигнала очень высоки [Siegel M.J. et al., 2004].

Известно, что степень контрастности изображения зависит от рентгенологической плотности исследуемого органа или ткани. При низком напряжении на лучевой трубке структура изображения объектов с высокой рентгенологической плотностью более четкая, чем структура изображения объектов с низкой плотностью (мягкие ткани) [Huda W. et al., 2000].

В исследовании Herzog B.A. et al. (2008) была произведена оценка качества визуализации сегментов коронарных артерий в зависимости от применяемого

протокола сканирования. Анализ не выявил никаких изменений качества изображения при различных протоколах, в том числе при применении ЭКГ-синхронизированной модуляции дозы и пикового напряжения в 100 кВ (на 16- и 64-срезовых томографах). Изображения, полученные при напряжении в 120 кВ без синхронизации с ЭКГ (у пациентов с аритмией), как правило, чаще содержат большее количество неинтерпретируемых сегментов коронарных артерий, даже если не применяются алгоритмы снижения дозы облучения [Andre F. et al., 2014]. Однако влияние этих алгоритмов на обнаружение кальцифицированных и некальцифицированных бляшек остается неизученным. Большинство авторов сходятся в том, что для определения факторов, которые позволят сохранить баланс между снижением дозы облучения и диагностическим качеством изображения МСКТ, необходимы дальнейшие исследования [Alexanderson E. et al., 2012].

Благодаря применению томографов с двумя источниками излучения второго поколения появилась еще одна методика снижения дозы облучения при сканировании сердца, известная как «режим сканирования с высоким значением питча» [Ertel D. et al., 2009]. Данная техника была успешно протестирована на 128-срезовом томографе в сочетании с ретроспективной-ЭКГ синхронизацией. При этом томограф работает в режиме спирального сканирования, в то время как стол двигается с большой скоростью (значение питча – 3,4, что примерно соответствует скорости движения 46 см/с). В режиме сканирования с высоким значением питча сердце подвергается полной томографии в течение одного сердечного цикла, в основном в фазу диастолы (75% R-R интервала). Временное разрешение данной системы составляет 75 мс, что равно примерно четверти периода обращения трубки (280 мс). Целью применения этого режима является получение качественных изображений с минимально возможной дозой облучения. В ряде исследований было показано, что данную методику с успехом можно применять и на 64-срезовых сканерах с двумя источниками излучения первого поколения, при этом эффективная доза составляет менее 1 мЗв [Goetti R. et al., 2010; Hausleiter J. et al., 2009; Lell M. et al., 2009]. Помимо низкой

дозы облучения, режим сканирования с высоким значением питча обладает высокой диагностической точностью [Leschka S. et al., 2009].

Переходя к рассмотрению итерационных методов реконструкции, отметим, что в большинстве исследований по лучевой диагностике используется итеративная реконструкция [Leipsic J. et al., 2010; Liow J.S. et al., 1997]. Относительно недавно, например, был предложен алгоритм адаптивной статистической итеративной реконструкции (ASIR) (GE Healthcare), который может быть использован для анализа изображений, полученных с помощью МСКТ [Leipsic J. et al., 2010]. Суть метода в создании 2D- и 3D-изображений с помощью проекций изучаемого объекта. Однако, в отличие от обратной проекции, итеративная реконструкция начинается с предварительной оценки объекта, которая впоследствии, шаг за шагом, улучшается за счет сравнения синтезированного изображения с данными проекций [Freeman J. et al., 2009].

Применение итеративной реконструкции позволяет снизить уровень шума, применение этого алгоритма позволяет снизить уровень тока на лучевой трубке и дозу облучения при МСКТ. Этот алгоритм позволяет также улучшить пространственное разрешение изображений [Thibault J.B. et al., 2007]. Увеличение производительности компьютеров сопровождалось увеличением числа исследований, посвященных итеративной реконструкции.

В настоящее время проводятся исследования по сравнительной оценке принципов реконструкции и различных методов итерационный реконструкции, используемых в клинических условиях, в частности, AIDR-3D, ASIR, SAFIRE, MBIR [Khawaja R.D. et al., 2014; Sun H. et al., 2014; Wu Y. et al., 2014]. Было показано, что применение технологии ASIR обеспечивает снижение эффективной дозы на 27% по сравнению с использованием стандартной обратной проекции с фильтрацией [Leipsic J. et al., 2010]. Кроме того, применение этой технологии позволяет на 40-60% улучшить качество изображения и количество сегментов коронарных артерий, которые могут быть изучены [Leipsic J. et al., 2010].

Существует аналогичный метод реконструкции, известный как «итеративная реконструкция пространственного изображения» (IRIS), которая также значительно снижает уровень шума и повышает субъективное качество изображения [Bittencourt M.S. et al., 2011]. Однако высокая сложность вычислений (в 100-1000 раз выше, чем необходимо для обратной проекции с фильтрацией) ограничивает широкое применение этого алгоритма [Wang G. et al., 2008].

В нашей работе используется SAFIRE – алгоритм итерационной реконструкции на основе исходных данных, который позволяет обеспечить значительное снижение лучевой нагрузки с одновременным увеличением качества изображений, наличие ряда настроек SAFIRE позволяют оптимизировать весь рабочий процесс [Khawaja R.D. et al., 2014; Sun H. et al., 2014; Wu Y. et al., 2014].

Ожидается, что применение итеративных методов реконструкции будет расширяться по мере роста вычислительных мощностей компьютеров, а также за счет увеличения надежности и легкости применения алгоритмов [Gaemperli O. et al., 2011]. Благодаря более мощным итеративным алгоритмам будет достигнуто дальнейшее снижение уровня шума, что, в свою очередь, обеспечит снижение дозы облучения.

1.6. Результаты сравнительной оценки применения мультиспиральной компьютерной томографии и других методов исследования коронарного русла

Сравнивая возможности коронарной ангиографии и МСКТ, следует отметить, что применение МСКТ дает возможность получения дополнительных характеристик атеросклеротической бляшки, позволяя выявлять «мягкие» бляшки, степень кальциноза и другие характеристики [Achenbach S., Giesler T. et al., 2007; Leschka S. et al., 2010]. Применение метода позволяет оценить систолическую функцию сердца (по показателям диастолического и систолического объемов левого и правого желудочка проводится точный подсчет

фракции выброса), выявляет зоны дискинезии миокарда левого желудочка (при построении 4-мерного объемного изображения) с дополнительной оценкой анатомии сердца и сосудов [Lardo A.C. et al., 2006].

МСКТ дает возможность определения перфузионной способности и оценки жизнеспособности миокарда [Сумин А.Н. и др., 2011; Терновой С.К. и др., 2006], что крайне важно для пациентов с перенесенным инфарктом миокарда и больных с сердечной недостаточностью [Aldrovandi A. et al., 2008].

В то же время МСКТ также имеет некоторые ограничения в использовании, сходные с КАГ и ААГ, поскольку существует ряд противопоказаний к его применению [Arbab-Zadeh A. et al., 2012; Galassi A.R. et al., 2011].

Есть мнения, что абсолютным противопоказанием является аллергическая реакция на йодсодержащие контрастные препараты средней и тяжелой степени [La Grutta L. et al., 2013]. В рамках российских диагностических уставов все же абсолютных противопоказаний методики не выделяют.

Относительные противопоказания:

- почечная недостаточность (значимое снижение клиренса креатинина плазмы крови);
- беременность;
- тяжелое состояние пациента, в частности, тяжелая хроническая сердечная недостаточность;
- невозможность принять положение лежа на спине;
- невозможность выполнить задержку дыхания до 15 с;
- выраженное ожирение при массе тела более 130 кг;
- множественная миелома;
- некомпенсированный гипертиреоидизм;
- постоянная форма фибрилляции предсердий и частая экстрасистолия при диагностике коронарных артерий.

До настоящего времени дискутируются возможности МСКТ и МРТ в оценке коронарной патологи, поскольку их диагностические возможности зависят от вида оборудования, опыта специалистов, наличия расходных материалов,

использования современных систем обработки данных и других факторов [Lansky A.J. et al., 2012; Kirschbaum S.W. et al., 2011].

Уменьшение лучевой нагрузки на больного с одновременным улучшением пространственного разрешения вдоль продольной оси при использовании современных аппаратов решается путем применения тонких (1-1,5 мм), а также очень тонких (0.5 мм) срезов. Для реализации этой возможности разработаны 2 типа расположения массива детекторов в аппаратах:

- матричные детекторы (matrix detectors) с одинаковой шириной вдоль продольной оси;
- адаптивные детекторы (adaptive detectors), у которых ширина вдоль продольной оси неодинакова.

Преимущество первого массива состоит в том, что количество детекторов в ряду можно увеличить для получения большего количества срезов за 1 оборот рентгеновской трубки. В то же время меньшее количество элементов, меньшее число зазоров между ними в адаптивном массиве детекторов позволяет снизить лучевую нагрузку на пациента.

Применение мультидетекторных матриц позволило значительно улучшить ряд технических показателей прибора по сравнению со спиральной компьютерной томографией и конкурировать с методом электронно-лучевой томографии, считавшейся до недавнего времени «золотым стандартом» неинвазивной визуализации сердца [Schuleri K.H.et al., 2009]. По сравнению с электронно-лучевой томографией при МСКТ больше значение показателя «сигнал/шум», выше уровень пространственного разрешения (10 пар линий/мм, 7 пар линий/мм при электронно-лучевой томографии), но больше время сканирования (до 250 мс) [Achenbach S., Giesler T. et al., 2007; Shemesh J. et al., 2010].

Лучевая нагрузка, которую получает пациент в ходе выполнения МСКТ, сопоставима с таковой при электронно-лучевой: при проспективной синхронизации с ЭКГ она составляет 0,9 мЗв [Peter G. Danias. Et al., 2004]. Мультиспиральные компьютерные томографы оснащены программами проспективной и ретроспективной синхронизации с ЭКГ, позволяют проводить

трехмерную реконструкцию, виртуальную внутрисосудистую визуализацию. Значительно уменьшилось количество двигательных артефактов при визуализации коронарных сосудов, что с высокой точностью позволяет определить локализацию и выраженность изменений сосудов сердца, в частности, при применении МСКТ появилась возможность точного выявления коронарного кальциноза, качественной визуализации коронарных артерий с определением степени их стенозирования [Liew G.Y. et al., 2011; Qu X. et al., 2014].

Зона анатомического покрытия при применении МСКТ значительно возросла благодаря возможности одновременной реконструкции нескольких срезов, которые получены в течение одного оборота рентгеновской трубки. Для аппарата МСКТ зона анатомического покрытия определяется количеством каналов данных, шагом спирали, толщиной томографического слоя, временем сканирования, временем вращения рентгеновской трубки. При этом данный параметр (зона анатомического покрытия) может в несколько раз увеличиться в течение одного и того же времени сканирования по сравнению с соответствующим параметром для обычного спирального компьютерного томографа [Li M. et al., 2014].

Производителями предложены алгоритмы, которые позволят снижать силу тока и напряжение на рентгеновской трубке в зависимости от размеров, веса и возраста каждого пациента.

Исходя из всего вышесказанного можно сделать вывод, что для выявления ИБС на этапе, когда отсутствуют явные клинические проявления, можно и нужно использовать самый безопасный неинвазивный метод стресс-ЭхоКГ, а когда речь идёт об определении чёткой локализации атеросклеротической бляшки или места локальной ишемии миокарда необходимы уже инвазивные методы исследования (ренгенологическая или компьютерная коронарная ангиография). Для точного характера поражения сердца и сосудистого русла с последующим определением необходимости хирургического вмешательства, степени кальцификации сосудов разумнее всего использовать методику МСКТ-коронарографии [Garcia M.P. et al., 2013].

Помимо анатомо-топографической точности, МСКТ дополнительно оценивает функциональные способности миокарда, что поможет врачу в выборе тактики лечения и определения прогноза заболевания.

В настоящее время, с появлением МСКТ, снизилась необходимость в проведении диагностической КАГ для изучения состояния коронарных и периферических артерий, это позволило уменьшить количество проводимых инвазивных исследований.

МСКТ расширяет диагностические возможности для врачей всех специальностей, так как не секрет, что многие специалисты не направляют пациентов на инвазивные обследования, опасаясь осложнений и дискомфорта, связанных с выполнением интраваскулярных манипуляций. Пациенты, у которых проведение стресс-тестов невозможно или получены сомнительные результаты, применение МСКТ помогает точно диагностировать поражение венечных артерий сердца, что позволит исключить массу кардиалгий, скрывающихся под маской ИБС. В то же время выявленное атеросклеротическое поражение ССС позволит более эффективно проводить консервативное и, при необходимости, хирургическое лечение.

* * *

Проведенный анализ литературных источников свидетельствует о необходимости широкого внедрения в клиническую практику эффективных неинвазивных технологий диагностики атеросклеротического поражения коронарных сосудов, особенно на ранней стадии развития. Поэтому актуальным представляется исследование возможностей и расширение спектра применения методов лучевой диагностики, позволяющих оценивать степень поражения сосудов, не требующих обезболивания, характеризующихся минимумом неблагоприятных эффектов и противопоказаний. Важнейшими критериями являются также минимальная лучевая нагрузка на больного и экономическая эффективность используемого метода диагностики.

Результаты исследований последних лет свидетельствуют о том, что одним из наиболее перспективных методов диагностики заболеваний сердца и сосудов, в первую очередь ИБС, является мультиспиральная компьютерная томография. Благодаря техническому прогрессу постоянно улучшаются технические характеристики используемой аппаратуры, значительно возросли возможности применения мультисрезовых КТ-сканеров в диагностике состояния коронарного русла. Совершенствование метода способствует рассмотрению его в качестве перспективной альтернативы диагностической инвазивной коронарной ангиографии, что открывает новые возможности для специалистов интервенционной медицины, кардиологов, неврологов и сосудистых хирургов.

ГЛАВА 2. ХАРАКТЕРИСТИКА КЛИНИЧЕСКИХ НАБЛЮДЕНИЙ И МЕТОДЫ ИССЛЕДОВАНИЯ КОРОНАРНОГО КРОВООБРАЩЕНИЯ

2.1. Организация исследования

Работа выполнена в отделении рентгенодиагностики и компьютерной томографии отдела клинической физиологии, инструментальной и лучевой диагностики РНЦХ им. Б.В. Петровского.

За период с октября 2012 года по сентябрь 2015 года обследовано 67 больных (18 женщин и 49 мужчин, средний возраст 62,4±9,5 лет) с ишемической болезнью сердца или высоким риском развития ИБС, госпитализированых с целью коррекции их состояния. При анализе сканограмм троих пациентов были получены значения кальциевого индекса более 2000, ввиду некорректной интерпретации данных пациенты были исключены из наблюдения, в дальнейшем исследовании продолжили участие 64 пациента.

Общеклиническое обследование пациента включало в себя сбор лечащим врачом анамнеза, выяснение наличия факторов риска, осмотр, физикальное обследование, детальное изучение местного статуса с оценкой состояния основных сосудистых бассейнов.

Диагноз устанавливался лечащими врачами на основании сбора анамнеза, клинического обследования пациента, данных лабораторных и инструментальных исследований.

Все пациенты были в стабильном состоянии, без острой кардиологической и неврологической патологии, получали терапию в соответствии с нозологией согласно Национальным клиническим рекомендациям по диагностике и лечению стабильной стенокардии [Национальные рекомендации ВНОК., 2008], по диагностике и лечению артериальной гипертонии [Диагностика и лечение артериальной гипертензии., 2010], по диагностике и коррекции нарушений липидного обмена с целью профилактики и лечения атеросклероза [Диагностика и коррекция нарушений липидного обмена., 2012].

Дизайн и содержание этапов исследования представлены в таблице 2.1.

Таблица 2.1

Дизайн исследования

Содержание и задачи этапа исследования	Методы	Количество объектов исследования
Этап 1: - Оценка диагностической эффективности МСКТ-коронарографии в выявлении структурных изменений в коронарных артериях. - Расчет диагностических характеристик МСКТ-коронарографии и сопоставление их с параметрами КАГ. - Оценка взаимосвязей результатов МСКТ и КАГ.	МСКТ КАГ Корреляционный анализ	64 пациента, 192 коронарных артерии, 576 сегментов сосудов
Этап 2: - Изучение возможностей комплексного применения МСКТ и стресс-Эхокардиографии в диагностике ИБС. - Сопоставление структурных изменений в сосудах и функциональных изменений - нарушений кровоснабжения в бассейнах КА. - Поиск взаимосвязей результатов, полученных с помощью МСКТ и стресс-Эхокардиографии. - Разработка прогностической модели зависимости функциональных нарушений в миокарде от выраженности структурных изменений коронарных артерий.	МСКТ КАГ Стресс-Эхокардиография Корреляционный анализ Регрессионный анализ ROC-анализ	35 пациентов, 105 артерий, 315 сегментов сосудов

Этап 3: - Анализ воспроизводимости результатов МСКТ-коронарографии и оценка качества получаемых изображений.	МСКТ Метод Блэнда-Алтмана	34 сканограммы воспроизводимости; 64 сканограммы качества изображения

Исследование проводили в рамках нескольких этапов, выполнявшихся параллельно.

На первом этапе был выполнен анализ диагностической эффективности МСКТ-коронароангиографии в оценке патологии коронарного русла, которая осуществлялась на общей когорте пациентов. Сопоставляли данные оценки состояния коронарных артерий, полученных с помощью МСКТ и КАГ.

С этой целью всем пациентам была выполнена МСКТ-коронароангиография, ее результаты были сопоставлены с референтными значениями, полученными с помощью референтного метода КАГ. На данном этапе исследования с целью анализа результатов повторных измерений данных МСКТ-коронароангиографии также был выполнен тест оценки внутри- и межоператорской воспроизводимости для измеряемых и расчетных величин по методу Бленда-Альтмана. Для этого из общей выборки была выделена группа из 20 обследуемых, которым последовательно выполняли измерения степени стенозирования коронарных сосудов. Обследование проводили поочередно 2 врача-оператора: один исследователь сменял предыдущего сразу после окончания обработки данных и не был информирован о результатах предыдущих измерений. С целью регистрации внутриоператорской воспроизводимости был произведен анализ КТ-томограмм 14 пациентов. Все измерения и расчеты осуществляли с применением программного обеспечения рабочей станции томографа.

На втором этапе было обследовано 35 пациентов (21 мужчина, 14 женщин), средний возраст 59±6 лет, с высоким риском развития ИБС, а также с наличием соответствующей ИБС клинической симптоматики стабильной и нестабильной стенокардии напряжения, обратившихся за помощью впервые, у 23 из них ранее

была выявлена ИБС I-IV функциональных классов (ФК CCS). В ходе исследования у данной группы пациентов было выявлено многососудистое поражение коронарного дерева по данным МСКТ-коронароангиографии, подтвержденное интервенционной диагностической КАГ. С целью определения информативности методики в оценке структурного поражения коронарных артерий, а также выявления взаимосвязей влияния симптом-связанной артерии на функциональное состояние ЛЖ данной группе обследуемых дополнительно была выполнена стресс-Эхокардиография. Полученную в ходе обработки данных информацию анализировали на предмет отображения возможностей методов в неинвазивной диагностике сердечно-сосудистой системы.

На заключительном этапе наблюдения с целью оценки диагностических возможностей методики МСКТ-коронарографии были проанализированы полученные в ходе сканирования томограммы на предмет качества получаемого изображения в зависимости от предварительно подобранного и примененного алгоритма сканирования для каждого пациента в отдельности.

2.2. Клиническая характеристика обследованных больных

В анализ были включены диагностические результаты обследования 64 пациентов из 67 больных, поскольку 3 (4,5%) томограмм не отвечали заданным критериям отбора данных.

Распределение пациентов имело вид: 15 женщин и 49 мужчин, средний возраст 62,4±9,5 лет, из них 21 пациент со средним и высоким риском развития ИБС обратились за помощью впервые, у 43 пациентов ранее была выявлена ИБС I-IV функциональных классов (ФК, CCS).

Распределение больных по полу и возрасту представлено в таблице 2.2.

Таблица 2.2

Распределение больных по полу и возрасту

Возраст, лет	Мужчины (n=49)		Женщины (n=15)		Всего (n=64)	
	Абс.	%	Абс.	%	Абс.	%
До 60	11	22,4	4	26,7	15	23,3
60-69	19	38,8	6	40,0	25	39,1
70-79	16	32,7	4	26,7	20	31,3
Старше 80	3	6,1	1	6,6	4	6,3

Наиболее распространенным фактором риска у обследованного контингента была артериальная гипертензия, отмеченная у 48 пациентов (75%), максимальные значения артериального давления (АД) у них составили 200/100 мм рт. ст., минимальные – 140/80 мм рт. ст.

В ходе сбора анамнеза было выявлено, что 2 пациента (3,1%) ранее перенесли острый инфаркт миокарда в бассейне правой коронарной артерии – у 3 (4,7%) из обследуемых инфаркт миокарда был зарегистрирован в бассейне передней нисходящей артерии.

Интервенционное вмешательство ранее было выполнено 3 пациентам, которые были подвергнуты реваскуляризации соответствующей артерии (в настоящем исследовании состояние коронарных артерий оценивалось уже после стентирования).

Клинические проявления стенокардии отмечены у 43 человек (67,2%), из них: стенокардия напряжения 1 ФК наблюдалась у 18 пациентов, 2 ФК – у 13, 3 ФК – у 3, а 4 ФК – у 9 пациентов (таблица 2.3).

Таблица 2.3

Распределение больных по проявлениям ФК стенокардии

ФК стенокардии	Всего (n=43)	
	Абс.	%
1	18	41,9
2	13	30,2
3	3	7,0
4	9	20,9

Критерием отбора были отсутствие прогрессирования заболевания в течение не менее 6 недель, а также проведение лечения в течение не менее 3 месяцев перед включением в наше исследование. В исследование не включали пациентов после шунтирования, с ЭКС, а также с фибрилляцией предсердий. Основные варианты нарушений ритма были представлены желудочковыми и предсердными экстрасистолами, единичные с мерцательной аритмией. Нарушение ритма отмечалось у 13 пациентов (20,3%), в процессе госпитального обследования из нарушений сердечного ритма чаще всего отмечалась желудочковая экстрасистолия.

Распределение больных по степени поражения коронарного русла, выявленного по данным МСКТ в ходе обследования пациентов, представлено на рисунке 2.1.

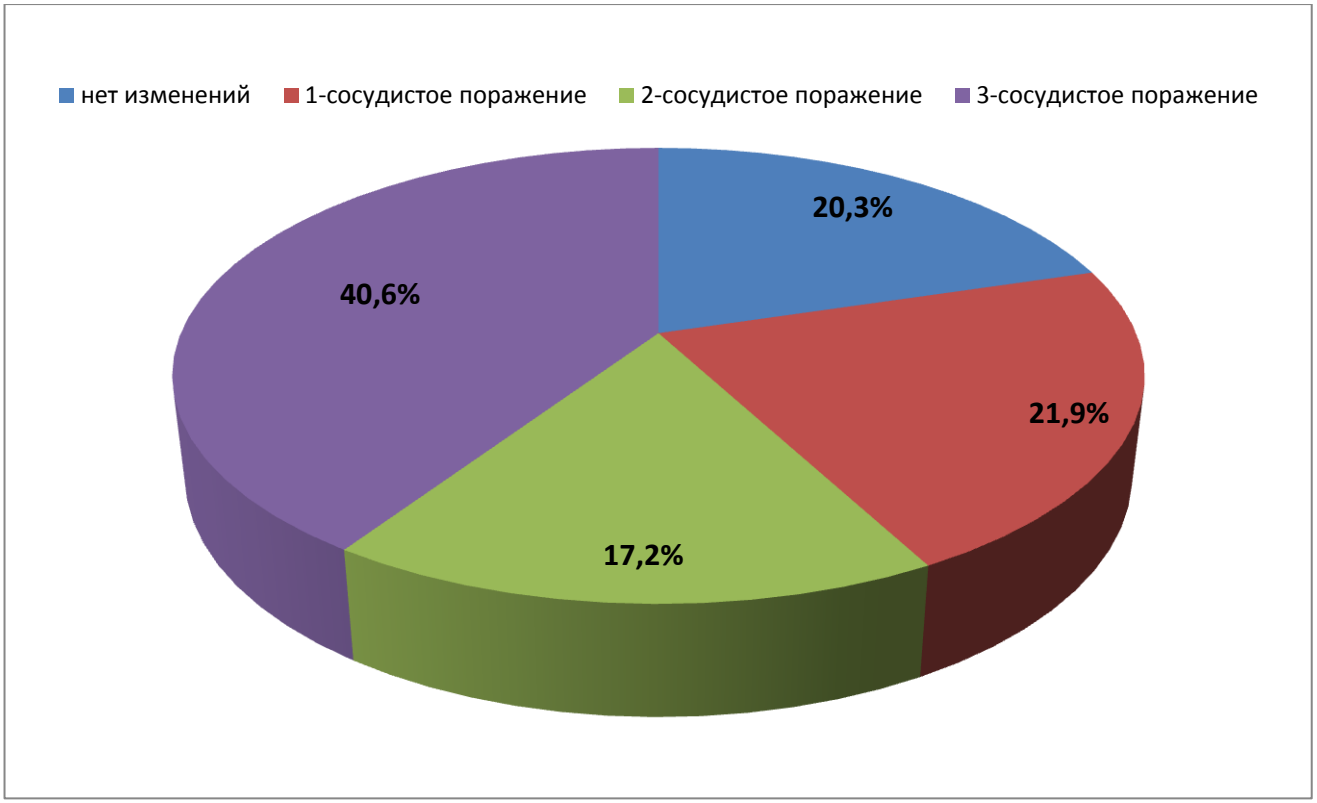

Рис. 2.1. Распределение обследованных больных по степени поражения коронарного русла (по данным МСКТ).

На рисунке 2.2 представлена зависимость степени поражения сосудистого русла от возраста.

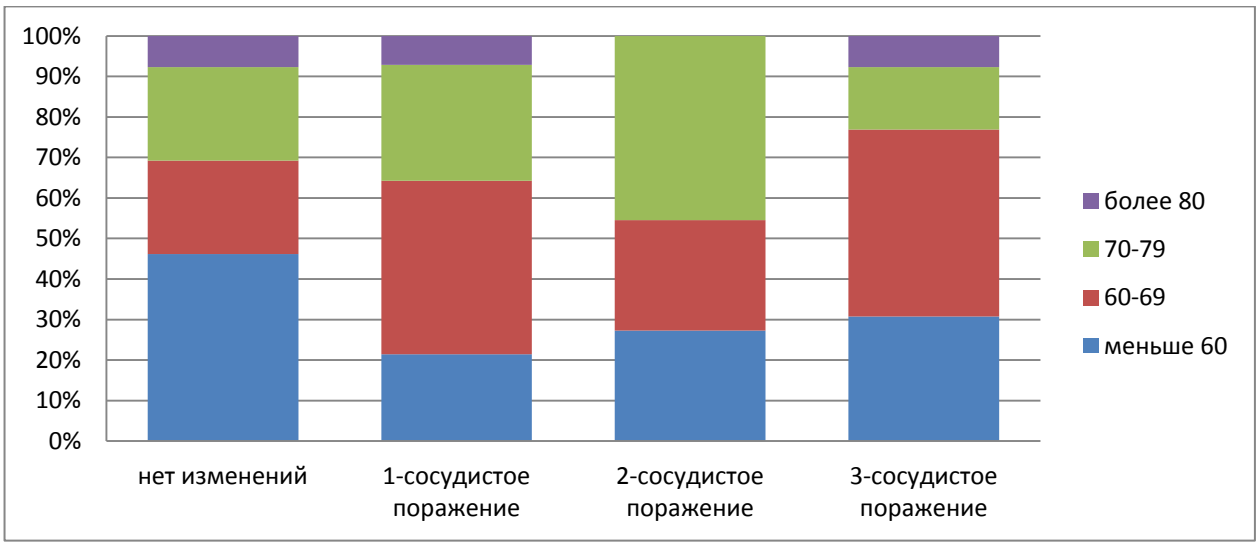

Рис. 2.2. Распределение пациентов различных возрастных групп по степени поражения коронарных сосудов.

При оценке с помощью МСКТ типа коронарного кровообращения в зависимости от доминирования ЛКА или ПКА в кровоснабжении сердца было установлено, что у 25 больных отмечался правый тип, у 9 больных – левый, а в 30 случаях – сбалансированный.

С целью получения наглядной картины исследования данные о степени поражения коронарного русла в расчете по оценке стенозирования коронарных артерий были обработаны с применением кластерного анализа. На рисунке 2.3 представлена иерархическая классификация обследуемых 64 пациентов, которые были разделены на однородные группы. Данная дендрограмма наглядно демонстрирует нормальное распределение исследуемого материала на 4 группы, в зависимости от полученных количественных результатов, выявленных в ходе МСКТ-коронароангиографии.

В зависимости от степени стенозирования КА в рамках дальнейшего анализа исследуемого материала важными диагностическими критериями, в соответствии с которыми распределяли полученные данные, явились:

- отсутствие стенозов;
- наличие ГНЗ;
- наличие ГЗС;
- критическое стенозирование КА.

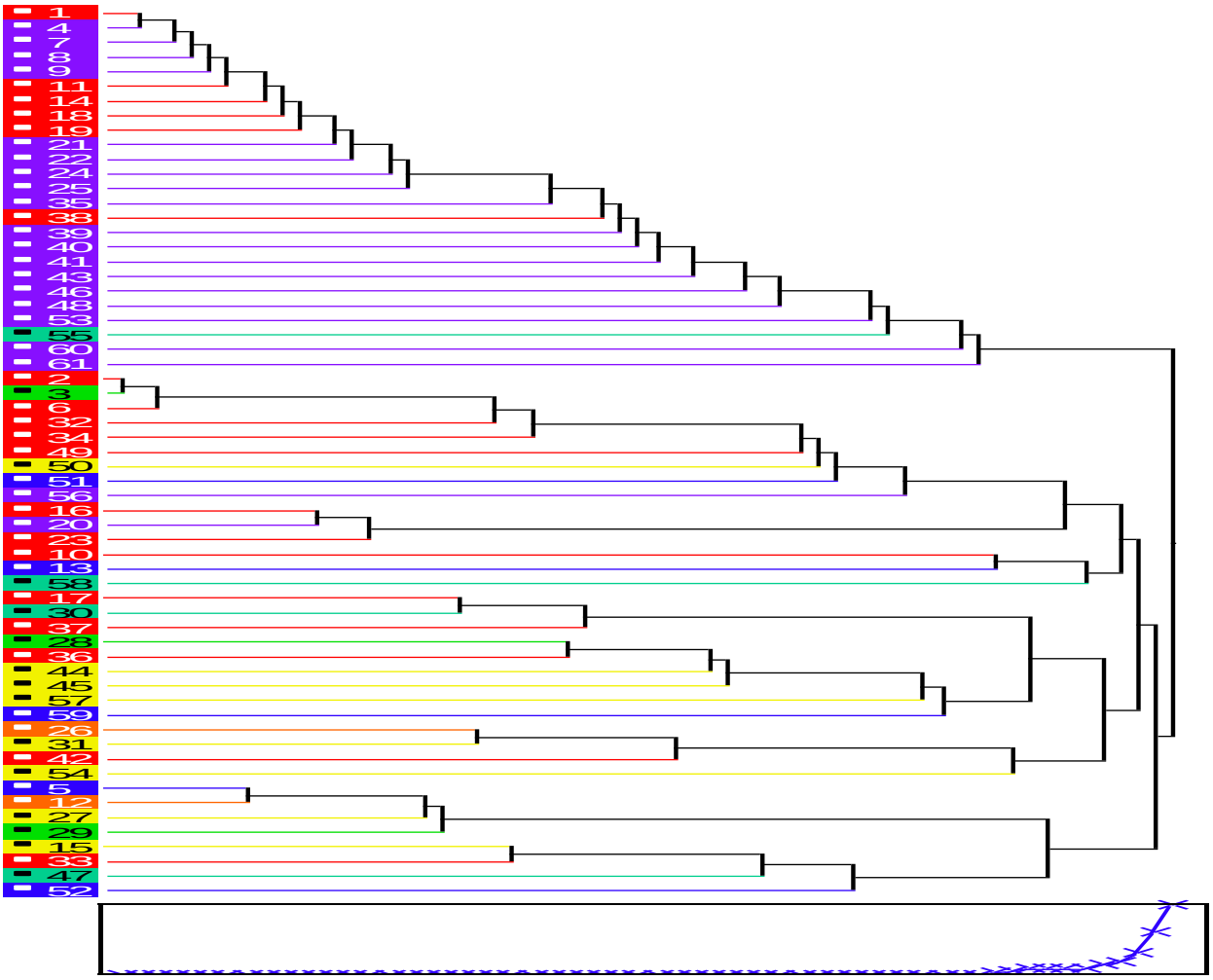

Рис. 2.3. Дендрограмма кластерного анализа обследованных пациентов (n=64 пациента), построенная методом одиночного присоединения (ближайшего соседа).

2.3. Методы исследования коронарного русла

2.3.1. МСКТ-коронароангиография

Всем больным была выполнена мультиспиральная коронарная томография на 256-срезовом компьютерном томографе Somatom definition flash (Siemens, Germany): коллимация – 128x0,6, временное разрешение – 75 мс, пространственное разрешение – 0,33 мм, ширина среза – 0,75 мм, напряжение (kV 120/100), сила тока mAs – с применением программы снижения лучевой нагрузки Care Dose4D – рассчитывалась автоматически в зависимости от конституции человека. Параметры протокола исследования коронарных артерий с помощью МСКТ-коронароангиографии представлены в таблице 2.4.

Таблица 2.4

Параметры протокола исследования коронарных артерий с применением Flash Spiral CorCTA

Протокол исследования	Параметры сканирования
Область сканирования	Сердце, 134 мм
Направление сканирования	Краниокаудальное
Время полного оборота	0,28 с
Время сканирования	0,28 с
Напряжение	100 kV/100 kV
Шаг реконструкции	0,5 мм
Питч	3,4
Ядро реконструкции	B 26f
Задержка пуска сканирования	5с
Задержка начала сканирования	Тест-болюс+6 с+задержка пуска

В ходе обследования у всех пациентов был собран аллергоанамнез и получено добровольное согласие на введение контрастного препарата. Контрастное вещество (Визипак-320), предварительно разогретое до комнатной температуры, вводили больным через правую кубитальную вену, диаметр бранюли – 18 G.

Контраст вводили автоматически и дистанционно, болюсным инжектором Ulrich Medical Ohio Tandem в два этапа: первый – тест-болюс (Test Bolus) – 15 мл контрастного вещества, затем 15 мл физиологического раствора, с дальнейшим автоматическим программным подсчетом уровня максимального насыщения контрастного вещества в области интереса (в восходящей аорте), индивидуально для каждого обследуемого. Вторым этапом осуществляли введение основного объема контрастного препарата – 70-80 мл и второй волны – 50 мл физиологического раствора. Скорость введения на всех этапах составляла 6,0 мл/с.

Применяли стандартный протокол сканирования, включающий топограмму в прямой проекции для определения области интереса. Проводили нативное исследование сердца с целью последующего подсчета коронарного кальциноза – CaScoring, далее Test Bolus с автоматическим определением пика насыщения контрастного препарата в восходящей аорте и непосредственное сканирование уровня интереса. Размер зоны исследования составлял в среднем 13 – 18 см, таким образом, позволял полностью охватить анатомическую область сердечной мышцы.

Все серии сканирования проводили при задержке дыхания, на высоте вдоха, после предварительной респираторной тренировки пациентов. Все этапы сканирования сопровождались ЭКГ-синхронизацией, без предварительной подготовки пациентов приемом β-блокаторов. В связи с этим, в соответствии с рекомендациями по сбору данных, на используемом томографе применяли три основных вида ЭКГ-синхронизированных программ: протокол DS CorCTA – спиральный режим сканирования у пациентов с ЧСС>70 уд/мин; протокол CorCTA_AdaptiveSeq – пошаговый режим сканирования у пациентов с ЧСС>70 уд/мин, а также с наличием экстрасистол в анамнезе. В случае наличия у пациента стабильного пульса и ЧСС<70 уд/мин применяли протокол Flash_CorCTA – спиральный режим сканирования с проспективным сбором данных. Преимущества и недостатки алгоритмов сканирования представлены в таблице 2.5.

Таблица 2.5

Преимущества и недостатки протоколов сканирования при МСКТ-коронарографии

Программы сканирования	Преимущества	Недостатки
Протокол DS_CorCTA	1. Возможность мультифазной реконструкции с последующей функциональной оценкой ЛЖ и ПЖ.	1. Непрерывная работа трубки обусловливает высокую лучевую нагрузку.

	2.Непрерывный сбор данных с возможностью редактирования ЭКГ-синхронизированного набора данных, что позволяет компенсировать нерегулярность ритма.	2.Толерантность к эктопическому ритму невысока.
Протокол CorCTA_Adaptive Seq	1. Быстро («на лету») анализирует возникающие экстрасистолы, пропуская сбор данных в это время и повторяя сканирование на том же уровне на 1-2 сокращения позже – более высокая толерантность к экстрасистолам. 2. Лучевая нагрузка меньше, чем при DS_CorCTA.	Сканирование пошаговое, то есть сбор данных прерывистый – невозможна полноценная реконструкция функциональных мультифазных изображений.
Протокол Flash_CorCTA	1. Сбор данных за одно сокращение сердца и, как следствие, отсутствие степ-артефактов. 2. Лучевая нагрузка снижается вплоть до субмилизивертовых значений.	1. Высокая требовательность к ЧСС и ритмичности. 2. Полная невозможность мультифазной реконструкции.

Постобработку полученных данных производили с помощью системы экспертного постпроцессинга Syngo Via, в приложении CT-Coronary, которое ускоряет процесс обработки изображений ввиду предварительного выделения сердца из окружающей ткани, выделения и маркировки каждой коронарной артерии и предоставления оптимальной фазы сердечного цикла для анализа изображений (рисунок 2.4).

Рис. 2.4. Постпроцессинг проведенного сканирования сердца.

С учетом качества изображения и для получения более полной информации о состоянии коронарных артерий анализировали данные, полученные в конечно-диастолическую фазу сердечного цикла (75-80% R-R) либо оценивали комплекс мультифазных изображений с шагом в 10% от сердечного цикла.

Полученные данные МСКТ-коронарографии обрабатывали на аксиальных срезах в режимах MPR (многоплоскостная реконструкция), MIP (проекция максимальной интенсивности) и VRT (трехмерные изображения), а также на MPR-изображениях линейного хода сосуда (выпрямленного приложением автоматически) с возможностью математического количественного подсчета степени стенозирования артерии по площади и по диаметру в соответствии с опциями используемого приложения. Такая система обработки заключается в установке специальных отметок программного приложения на трех уровнях: на уровне стеноза, а также на уровне непораженного просвета артерии проксимальнее и дистальнее локализации бляшки, что соответствует применяемому подходу количественной оценки степени стенозирования при традиционной рентгеновской ангиографии (рисунок 2.5).

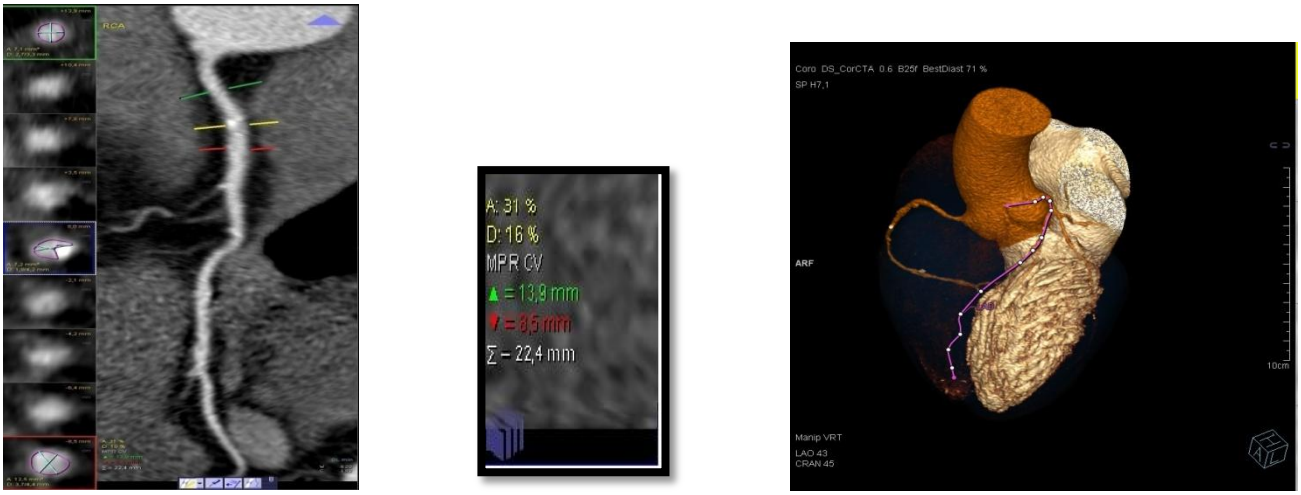

А Б В

Рис. 2.5. А – MPR-изображение линейного хода сосуда; Б – количественное отображения степени стенозирования артерии по площади и диаметру; В – 3D-моделирование с программным выделением области интереса.

Предварительно определяли уровень кальцификации коронарного русла с автоматическим подсчетом кальциевого индекса по шкале Agatson. В случае выявления выраженного кальциноза осуществляли ручное редактирование изображения с целью исключения кальциевой бляшки с просвета сосуда, основанное на опциях корректировки аксиального сечения артерии в месте стенозирования, с учетом его диаметральных размеров проксимальнее и дистальнее уровня поражения (рисунок 2.6).

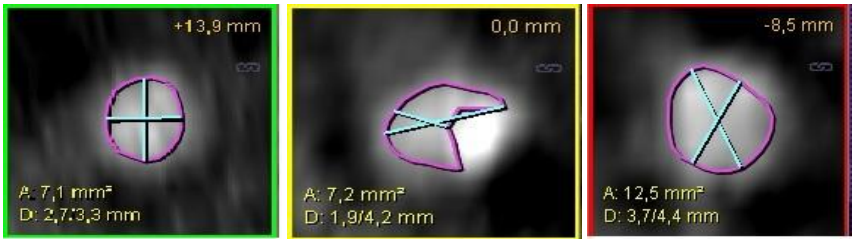

А Б В

Рис. 2.6. А – MPR-изображение поперечного сечения сосуда проксимальнее стеноза; Б – на уровне стеноза; В – дистальнее стеноза.

Анализировали состояние основных магистральных артерий коронарного русла: ствола ЛКА, передней нисходящей артерии, огибающей артерии и правой коронарной артерии (ПНА, ОА, ПКА). Выполняли оценку степени стенозирования коронарных артерий по сегментам согласно Американской

ассоциации кардиологов (AHA). В анализ были включены сегменты ПКА – 1-3, ПНА – 6-8, ОА – 11-14. В связи с малой выборкой пациентов с поражением ствола ЛКА стенозирование ствола было выявлено в 11,6% случаев, 5 сегмент коронарного русла (ствол ЛКА) из дальнейшего анализа был исключен.

Задняя межжелудочковая ветвь (15 сегмент), задняя боковая ветвь (4 сегмент), 1 и 2 диагональные артерии (сегменты 9 и 10 соответственно) и ветвь тупого края (12 сегмент) в анализ не были включены ввиду мелкого диаметра артерий и сложности интерпретации данных в случае выраженного кальциноза данных сегментов. Результаты анализа томограмм отображали в процентах. Полученные данные оценивали следующим образом:

- отсутствие стеноза;
- стеноз до 50% (гемодинамически незначимый);
- стеноз от 50 до 95 % (гемодинамически значимый);
- стеноз более 95% (субтотальный);
- окклюзия коронарной артерии.

На основании этих критериев рассчитывали характеристики диагностической значимости метода МСКТ-коронароангиографии.

Для более корректной обработки информации, полученной в ходе обследования выделенной группы из 35 больных, результаты МСКТ-коронарографии были представлены в закодированном виде в соответствии с соответствующей шкалой:

1 - стенозы менее 50% (гемодинамически незначимые);

2 - стенозы от 50% до 75% (пограничные);

3 - стенозы более 75% (гемодинамически значимые);

4 - окклюзия коронарной артерии.

В ходе исследования 19 пациентам применили сканирование с использованием двух источников энергии (метод двух энергий – Dual Energy), позволяющее сочетать мощность излучения двух рентгеновских трубок, двух генераторов и двух линеек детекторов сбора данных для улучшения качества изображения. Ввиду мелкого диаметра коронарных артерий и быстрого периода заполнения

артерий контрастным веществом метод применяли при выявлении у обследуемых высоких значений ЧСС (с наличием или отсутствием иных аритмий), избыточной массы тела, а также высокого уровня кальциноза коронарного русла.

Время вращения гентри составило 0,33 с, таким образом, временное разрешение составило 82,5 мс. Напряжение для КТ-ангиографии составляло 120 кВ для обеих трубок, сила тока – до 560 мА с модуляцией, с максимальным значением между 30 и 80% сердечного цикла.

Полученные в ходе исследования коронарного дерева с применением метода «двух энергий» томограммы были проанализированы на предмет оценки качества полученных изображений при сравнении с томограммами, полученными с использованием вышеописанных протоколов сканирования в одноэнергетическом режиме, при одном и том же значении питча. Показатели степени стенозирования артерий, определенные в ходе обследования с применением метода «двойной энергии», также были проанализированы и рассчитаны на основании вышеописанных критериев с использованием рабочей станции томографа и сопоставлены с референсными данными, полученным при использовании методики КАГ.

Также была проведена оценка качества томограмм каждой коронарной артерии посегментно – сегменты ПКА – 1-3, ПНА – 6-8, ОА – 11-14. Всего было проанализировано состояние 576 сегментов коронарной артерии в зависимости от примененного протокола сканирования. Все полученные в ходе изображения были проанализированы и классифицированы двумя врачами-операторами независимо друг от друга.

Анализ качества изображения осуществляли по следующей схеме:

- доступные интерпретации, без артефактов;
- наличие артефактов, но интерпретация возможна;
- наличие выраженных артефактов, интерпретация невозможна.

Критериями оценки качества изображения выступило наличие таких факторов как: артефакты от движения – в виде двойного контура стенки сосуда; артефакты от частичного эффекта объема – в виде размытости контура сосуда;

зашумленности изображения – в виде повышенной зернистости картинки, когда отмечалось выраженное расхождение значений КТ-плотности в проекции контрастируемого просвета артерии, а также сочетание малого диаметра артерии и выраженного протяженного кальциноза, вызывающий «засвечивание» ее просвета.

Каждый из 2 операторов после исследования каждого сегмента артерии оценивал качество изображения по вышеприведенной схеме, таким образом, было получено по 2 оценки качества визуализации сегментов у групп пациентов по 18, 16,11 и 19 человек в зависимости от примененного режима сканирования.

2.3.2. Коронарная ангиография

Во всех случаях КАГ выполняли по методике M. Judkins, на базе отделения рентгенохирургических (рентгенэндоваскулярных) методов диагностики и лечения РНЦХ им. акад. Б.В. Петровского. Исследование проводили на аппарате ALLURA XPER FD10 (Phillips, Нидерланды). Изображения коронарных артерий сохраняли на компакт-дисках (CD-R) в цифровом формате DICOM-3 в различных проекциях с обязательной регистрацией области стеноза в двух ортогональных проекциях для левой и правой коронарной артерии в – 2-4-х проекциях. Инъекцию контрастного вещества в общем количестве 50-70 мл производили вручную со скоростью 2 – 3 мл/с.

Скорость регистрации составляла 25 кадров в секунду. Все коронарограммы были проанализированы с помощью просмотровой компьютерной станции с использованием стандартного программного обеспечения ангиографического аппарата Allura Xper FD10 тремя опытными специалистами независимо друг от друга. Для калибровки использовали диаметр катетера на расстоянии 2-3 см от его кончика. Количественный анализ стенозов проводили механическим методом. Для обработки выбирали конечно-диастолический кадр, исключением являлось наслаивание сосудов. Оценку локализации и степени стенозирования коронарного русла производили аналогично таковой при использовании метода МСКТ-коронарографии.

2.3.3. Стресс-Эхокардиография

Выделенной группе из 35 человек с многососудистым поражением коронарного русла без предварительной отмены медикаментозной терапии накануне исследования, за исключением препаратов группы нитратов пролонгированного действия, был выполнен стресс-тест в условиях физической нагрузки.

Исследование выполнялось согласно протоколу, принятому в лаборатории электрофизиологии и нагрузочных тестов РНЦХ им. акад. Б.В. Петровского. В состоянии покоя выполняли трансторакальную эхокардиографию на приборе экспертного класса VIVID E9 (GE HC, США) с использованием мультичастотного датчика 3,5-5,5 МГц по стандартной методике. Эхокардиографию проводили одновременно с обязательной регистрацией отведения ЭКГ (и при необходимости ФКГ) на мониторе ультразвукового сканера.

Для стресс-ЭхоКГ применяли наклонный велоэргометр Ergoline 900 Ergometr, ассимилированный с эргоспирометрической системой VmaxSpectra (Vmax, США), позволяющей осуществлять компьютерное управление режимом нагрузок на велоэргометре, как в автоматическом, так и в ручном режимах.

Использованный протокол стресс-Эхокардиографии включал 3 этапа исследования (исход – нагрузка – восстановление) и анализ. Применяли модифицированный протокол непрерывной ступенчато возрастающей нагрузки (начальная нагрузка – 25 Вт, шаг – 25 Вт, длительность ступени – не более 2 минут). На всех этапах нагрузочного теста регистрировали и записывали в память прибора (УЗ сканера) или рабочей станции ЭхоКГ статические и динамические серии изображений в строго определенных позициях (парастернально – длинная и короткая оси ЛЖ, апикально – 2-, 3-, 4-х камерная позиция – длинная ось). Регистрировали ЭКГ в 12 отведениях на мониторе эхокардиографа. Фиксировали размеры полостей сердца и основные показатели центральной гемодинамики: КДО, КСО, среднее давление в легочной артерии. Полученные в ходе исследования данные повергались последующей обработке

для оценки изменений внутрисердечной гемодинамики и функции миокарда [Кулагина Т.Ю., Варданян А.А. и др., 2013].

С целью верификации ИБС оценивали выраженность нарушений регионарной сократимости миокарда, которую интерпретировали в соответствии с полученным в ходе исследования эхокардиографическим ответом. Выявленные изменения локальной асинергии интерпретировали традиционно: норма или гиперкинез, гипокинез, акинез, дискинез. В случае нормального и фиксированного ЭхоКГ ответа проба считалась отрицательной. При выявлении ишемического, жизнеспособного или смешанного ответа результат пробы интерпретировали как положительный.

Проводили компьютерный анализ нарушений регионарной сократимости ЛЖ при нагрузке – сокращения сердца фиксировали записью на носитель в режиме непрерывно сменяющихся изображений, включающих не менее 12 отдельных кадров, в позициях парастернальной длинной оси левого желудочка, короткой оси на уровне митрального клапана, апикальной четырех- и двухкамерных позиций, с регистрацией одного сердечного цикла в покое и на каждой ступени нагрузки.

Анализ локальной сократимости производили посегментно, с использованием 18-сегментной модели, оценивали скорости смещения миокарда в соответствии с фазами сердечного цикла.

Оценивали также топографическое соответствие выявленных нарушений регионарной сократимости миокарда ЛЖ к бассейнам коронарных артерий по общепринятой 17-сегментной модели ЛЖ (согласно рекомендациям Американской ассоциации кардиологов – АНА), где ПКА соответствуют 3, 4, 9, 10, 15 сегменты миокарда левого желудочка, ПНА – 1, 2, 7, 8, 13, 14 и ОА – 5, 6, 11, 12, 16. Верхушечный сегмент – бассейн кровоснабжения ПКА либо ПНА в зависимости от доминирования той или иной коронарной артерии в кровообращении сердца.

Количественную оценку глобальной сократимости производили на основании значений функциональных параметров – ФВ, КСО, КДО, метаболического уровня потребления кислорода. Также оценивали значение максимально достигнутой

нагрузки (в Вт) и его процентное отношение к максимально допустимой нагрузке для каждого пациента.

Критериями прекращения пробы считали:

- появление ишемической депрессии сегмента ST на электрокардиограмме;
- снижение систолического артериального давления >20 мм рт. ст.;
- возникновение нарушений ритма, внутрижелудочковой блокады;
- появление признаков псевдоанаэробного порога и стабилизации потребления кислорода при нагрузках менее II функционального класса.

Придавали значение клиническим признакам и жалобам больных (одышка, утомление и отказ от дальнейшего продолжения пробы). Стресс-тест прекращался по достижении максимальной для данного человека метаболической нагрузки.

Диагностически значимыми критериями оценки пробы были:

- достижение максимальной нагрузки;
- возникновение преходящих зон нарушения кинетики в 2-х и более сегментов ЛЖ;
- снижение систолического утолщения стенок;
- увеличение конечно-систолического объема ЛЖ;
- уменьшение фракции выброса до 35% и менее либо увеличение фракции выброса менее чем на 5%;
- увеличение размеров ПЖ;
- развитие устойчивых форм аритмий;
- депрессия сегмента ST продолжительностью более 1 мин.;
- элевация ST более 1 мм;
- развитие типичных приступов стенокардии, выраженная боль в грудной клетке.

В случаях, когда данные о толерантности к физической нагрузке, величине прироста ЧСС, сердечном ритме и динамике АД не позволяют их корректно проанализировать в соответствии с полученной картиной нарушения локальной сократимости результат пробы расценивается как сомнительный. Проба с

сомнительными результатами стресс-теста, а также результаты пробы не доведенной до диагностических критерий в исследование включены не были.

2.4. Статистическая обработка полученных результатов

Статистическую обработку результатов выполняли с помощью программы Statistica 10.0 (StatSoft, США). Методы описательной статистики включали: оценку среднего арифметического (M), ошибки среднего значения (m) – для признаков, имеющих непрерывное распределение и в отношении частоты оценки признаков с дискретными значениями.

Оценку значимости различий между качественными показателями сравниваемых групп проводили с помощью критерия χ^2 (хи-квадрат) для сравнения частот бинарного признака в двух несвязанных группах парных сравнений.

Для оценки различий значений количественных показателей применяли t-критерий Стьюдента для независимых выборок (после проверки распределения признаков на соответствие закону нормального распределения по критерию Колмогорова-Смирнова) или непараметрический U-критерий Манна-Уитни.

Критический уровень достоверности нулевой статистической гипотезы принимали равным 0,05.

Тест внутриоператорской и межоператорской воспроизводимости для измеряемых и расчетных величин проводили по методу Блэнда-Алтмана. Результаты представлены как среднее арифметическое значение внутриоператорской разности (M, %), стандартное отклонение разности (STD, %), коэффициент вариации (CV, %).

Количественную оценку эффективности метода МСКТ в исследовании коронарных сосудов проводили путем расчета показателей чувствительности, специфичности и точности и метода по общепринятым формулам:

$$\text{Чувствительность} = \text{ИП}/(\text{ИП}+\text{ЛО}) \times 100\%, \quad (1)$$

$$\text{Специфичность} = \text{ИО}/(\text{ИО} + \text{ЛП}) \times 100\%, \quad (2)$$

$$\text{Точность} = (\text{ИО} + \text{ИП})/(\text{ИО} + \text{ЛО} + \text{ИП} + \text{ЛП}) \times 100\%, \quad (3)$$

где: ИП – истинно положительный результат;

ИО – истинно отрицательный результат;

ЛП – ложноположительный результат;

ЛО – ложноотрицательный результат.

Количественную оценку эффективности метода МСКТ в оценке степени стеноза коронарных артерий проводили путем расчета показателей чувствительности, специфичности и точности метода, значения которых сравнивали с таковыми, полученными для коронарной ангиографии. Также оценивали чувствительность и специфичность метода стресс-ЭхоКГ в отношении выявления ишемии миокарда как в целом при многососудистым поражении коронарного русла, так и в отношении отдельных коронарных артерий.

Для определения наличия количественной характеристики выраженности связи между данными, полученными с помощью разных методов, проводили корреляционный анализ с использованием рангового коэффициента корреляции Спирмена (R).

Были получены многомерные модели, отображающие значимость взаимосвязей полученных результатов по программе JMP 7 Clinical Software (SAS, США).

Также было выполнено моделирование с помощью метода логистической регрессии для выявления зависимости результатов стресс-ЭхоКГ (положительный – 1 или отрицательный – 0) от данных, характеризующих степень выраженности стеноза коронарных артерий по результатам МСКТ, где стандартные ошибки определяли с 95% доверительным интервалом.

Дополнительно провели ROC-анализ с целью сопоставления чувствительности и специфичности в выявлении значимого стенозирования коронарной артерии по уровню ложноположительных решений в сопоставлении с данными регистрации асинергии.

ГЛАВА 3. РЕЗУЛЬТАТЫ СОБСТВЕННЫХ ИССЛЕДОВАНИЙ

3.1. Оценка коронарного русла с помощью МСКТ и коронарной ангиографии у больных с ИБС

Анализ данных, полученных при МСКТ и КАГ коронарных артерий, при расчете на количество обследованных пациентов показал, что по данным МСКТ чаще выявлялись гемодинамически незначимые стенозы – в 23 случаях (35,9%), чем по данным КАГ – 21 случаев (32,8%) (таблица 3.1). В то же время результаты КАГ несколько чаще свидетельствовали об отсутствии изменений в сосудах – у 13 пациентов (20,3%), в то время как МСКТ показала несколько меньшую долю таких случаев – 12 (18,8%). Также по данным КАГ было обнаружено 14 случаев (21,8%) значимого стеноза КА, тогда как МСКТ позволило выявить такие изменения сосудов у 13 больных (20,3%). Частота обнаружения окклюзии и субтотальных стенозов при различных методах исследования была одинаковой (рисунок 3.1). При этом достоверных межгрупповых отличий показателей отмечено не было.

Таблица 3.1

Процент совпадения результатов исследования КА по данным МСКТ и КАГ у обследованных пациентов (n=64)

Характеристика	КАГ		МСКТ	
	Абс.	%	Абс.	%
Изменений не выявлено	13	20,3	12	18,8
Субтотальный	10	15,6	10	15,6
Окклюзия	6	9,4	6	9,4
ГНС	21	32,8	23	35,9
ГЗС	14	21,9	13	20,3

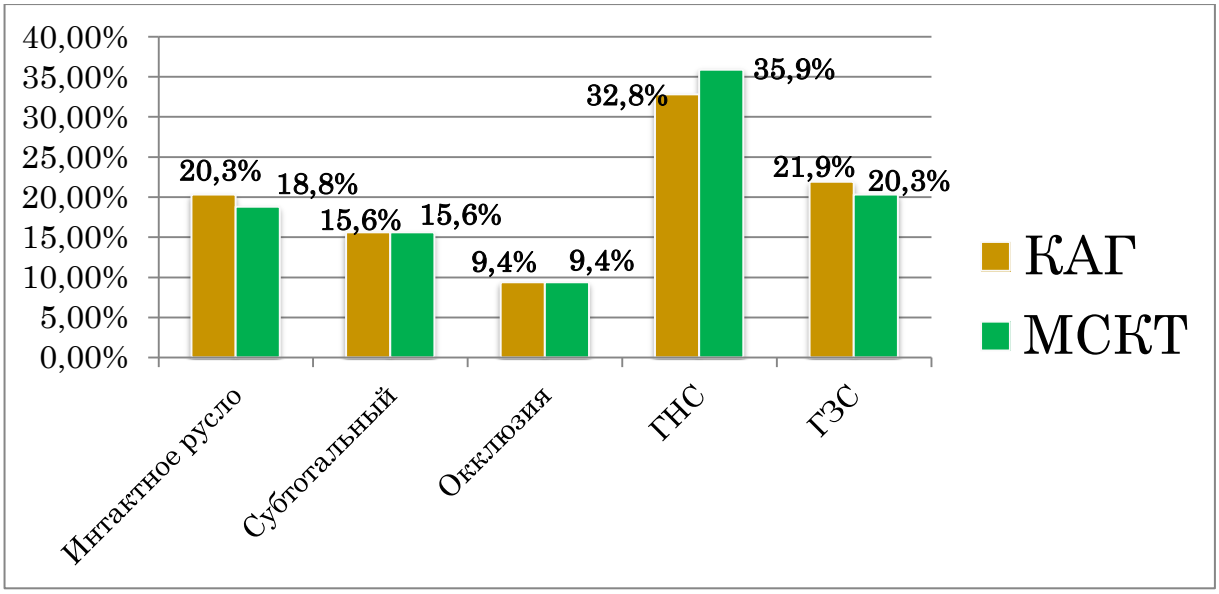

Рис. 3.1. Процентное распределение результатов исследования КА по данным МСКТ и КАГ у обследованных пациентов (n=64).

В ходе исследования при использовании метода МСКТ было получено 2 ложноотрицательных результата – наличие изменений в русле ПКА и ПНА. В первом случае при обследовании пациента это был результат анализа структурного состояния ПКА, в ходе которого не были выявлены незначимые тромботические наложения в дистальном сегменте артерии (рисунок 3.2). Погрешность интерпретации результата была, по-видимому, обусловлена малым диаметром артерии в данной проекции (до 1 мм).

У второго пациента в ходе проведения МСКТ-коронарографии и анализа полученных томограмм было выявлено поражение ПНА во втором сегменте за счет мягких бляшек на протяжении, данное поражение было расценено как гемодинамически незначимое (до 40%), в то время как в ходе выполнения коронарной селективной ангиографии было выявлено значимое стенозирование данного сегмента ПНА (до 60%) (рисунок 3.3).

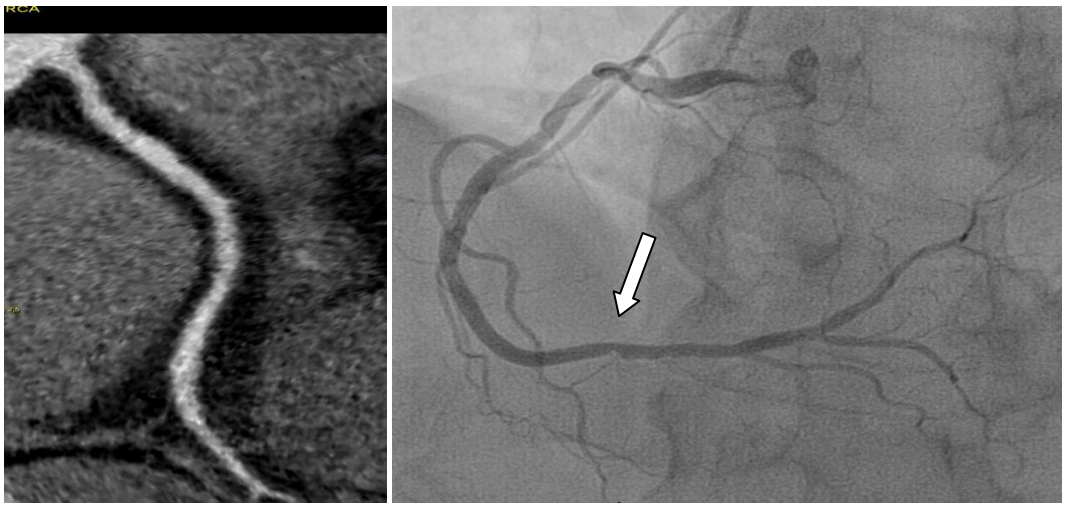

А Б

Рис. 3.2. Изображение ПКА. А – МСКТ: патологические структурные изменения отсутствуют; Б – КАГ: стеноз дистального сегмента ПКА до 50% (отмечен стрелкой).

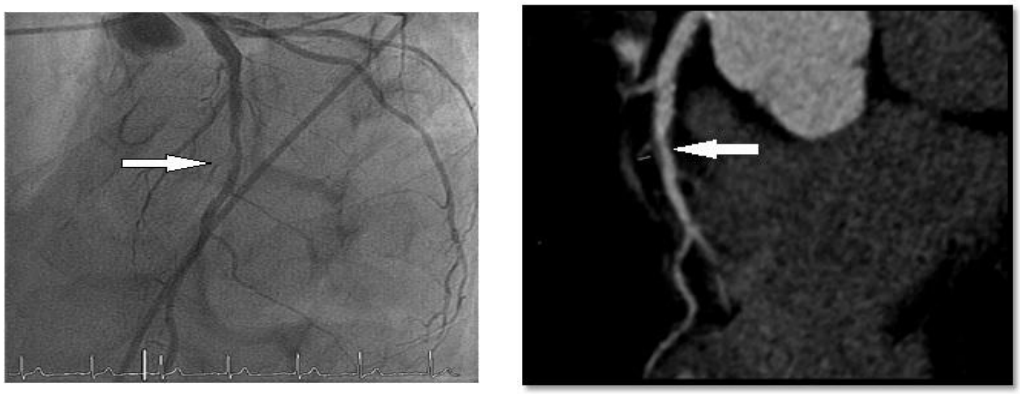

А Б

Рис. 3.3. Визуализация ПНА. А – MPR-изображение ПНА: стеноз просвета 40% в проекции 2 сегмента за счет мягкой протяженной бляшки; Б – ангиограмма ПНА: стеноз 2 сегмента артерии 60%.

Был получен и один ложноположительный результат. Так, по данным МСКТ-коронароангиографии в проекции второго сегмента ПНА была выявлена протяженная мягкая бляшка, стенозирующая просвет до 50%, что не было подтверждено результатами КАГ (рисунок 3.4). По-видимому, на фоне начальных этапов атероматоза и компенсаторного ремоделирования артерии данные изменения не были зафиксированы в ходе селективной коронароангиографии.

А Б

Рис. 3.4. ПНА по данным: А – МСКТ: мягкая протяженная бляшка среднего сегмента ПНА (отмечена стрелкой), МПР-реконструкция вдоль сосуда; Б – КАГ: структурные изменения сосуда не выявлены.

Сравнение данных МСКТ и КАГ о состоянии ПМЖВ показало, что по данным МСКТ чаще выявлялись гемодинамически значимые стенозы в 24 случаях (37,5%), чем по данным КАГ – 23 случая (35,9%) (таблица 3.2). Результаты КАГ несколько чаще свидетельствовали об отсутствии изменений в этой артерии – у 12 пациентов (18,8 %), в то время как МСКТ показала 11 таких случаев (17,2%). Значения остальных показателей при оценке различными методами состояния КА у обследованных пациентов были одинаковы. Значимых межгрупповых отличий показателей отмечено не было.

Таблица 3.2

Процент совпадения результатов исследования ПМЖВ по данным МСКТ и КАГ у обследуемых пациентов (n=64)

Характеристика	КАГ		МСКТ	
	Абс.	%	Абс.	%
Изменений не выявлено	12	18,8	11	17,2
Субтотальный	7	10,9	7	10,9
Окклюзия	1	1,6	1	1,6
ГНС	21	32,8	21	32,8
ГЗС	23	35,9	24	37,5

Сопоставление результатов оценки состояния ОА свидетельствовало, что по данным МСКТ чаще выявлялись гемодинамически значимые стенозы (в 12 случаях – 18,8%), чем по данным КАГ – 9 случаев (14,1%) (таблица 3.3). По данным КАГ несколько чаще были отмечены гемодинамически незначимые стенозы – у 23 больных (35,9%), в то время как при использовании МСКТ значение этого показателя составило 32,8% (21 случай).

Результаты КАГ несколько чаще свидетельствовали об отсутствии изменений в этой артерии – у 31 больного (48,4%), тогда как МСКТ показала отсутствие изменений в ОА у 30 пациентов (46,8%). Частота выявления субтотального стеноза артерий при оценке различными методами состояния КА у обследованных пациентов была одинакова. Значимых межгрупповых отличий показателей отмечено не было.

Таблица 3.3

Процент совпадения результатов исследования ОА по данным МСКТ и КАГ у обследуемых пациентов (n=64)

Характеристика	КАГ		МСКТ	
	Абс.	%	Абс.	%
Изменений не выявлено	31	48,4	30	46,8
Субтотальный	1	1,6	1	1,6
Окклюзия	-	-	-	-
ГНС	23	35,9	21	32,8
ГЗС	9	14,1	12	18,8

Сравнение данных, полученных при изучении состояния ПКА, показало, что по данным МСКТ чаще выявлялись гемодинамически значимые стенозы – в 20 случаях (31,3%), чем по данным КАГ – у 19 пациентов (29,7%) (таблица 3.4). В то же время, по данным КАГ, было 2 случая (3,1%) субтотального

стеноза сосуда, тогда как МСКТ показала только 1 такой случай (1,3%). Частота выявления гемодинамически незначимых стенозов была одинакова, как и доля больных с окклюзией и с отсутствием изменений в коронарных артериях. Значимых межгрупповых отличий показателей выявлено не было.

Таблица 3.4

Процент совпадения результатов исследования ПКА по данным МСКТ и КАГ у обследуемых пациентов (n=64)

Характеристика	КАГ		МСКТ	
	Абс.	%	Абс.	%
Изменений не выявлено	25	39,1	25	39,1
Субтотальный	2	3,1	1	1,6
Окклюзия	3	4,7	3	4,7
ГНС	15	23,3	15	23,3
ГЗС	19	29,7	20	31,3

Сравнение данных, полученных с помощью МСКТ и КАГ при расчете на количество исследованных артерий, показало, что по данным МСКТ гемодинамически значимые стенозы были выявлены в 56 случаях (29,1%), несколько чаще, чем при КАГ – у 51 больного (26,6%) (таблица 3.5). В то же время, по данным КАГ, чаще отмечались субтотальный стеноз, гемодинамически незначимый стеноз, соответственно в 10 (5,2%) и 59 (30,7%) случаях, тогда как при МСКТ значения этого показателей составили соответственно 9 (4,7%) и 57 (29,7%) случаев. Также КАГ показала более высокую долю больных с отсутствием изменений в коронарных артериях (рисунок 3.5). Однако достоверных отличий показателей при оценке состояния артерий разными методами отмечено не было.

Таблица 3.5

Процент совпадения результатов исследования КА по данным МСКТ и КАГ при расчете на общее количество артерий (n=192)

Характеристика	КАГ		МСКТ	
	Абс.	%	Абс.	%
Изменений не выявлено	68	35,4	66	34,4
Субтотальный	10	5,2	9	4,7
Окклюзия	4	2,1	4	2,1
ГНС	59	30,7	57	29,7
ГЗС	51	26,6	56	29,1

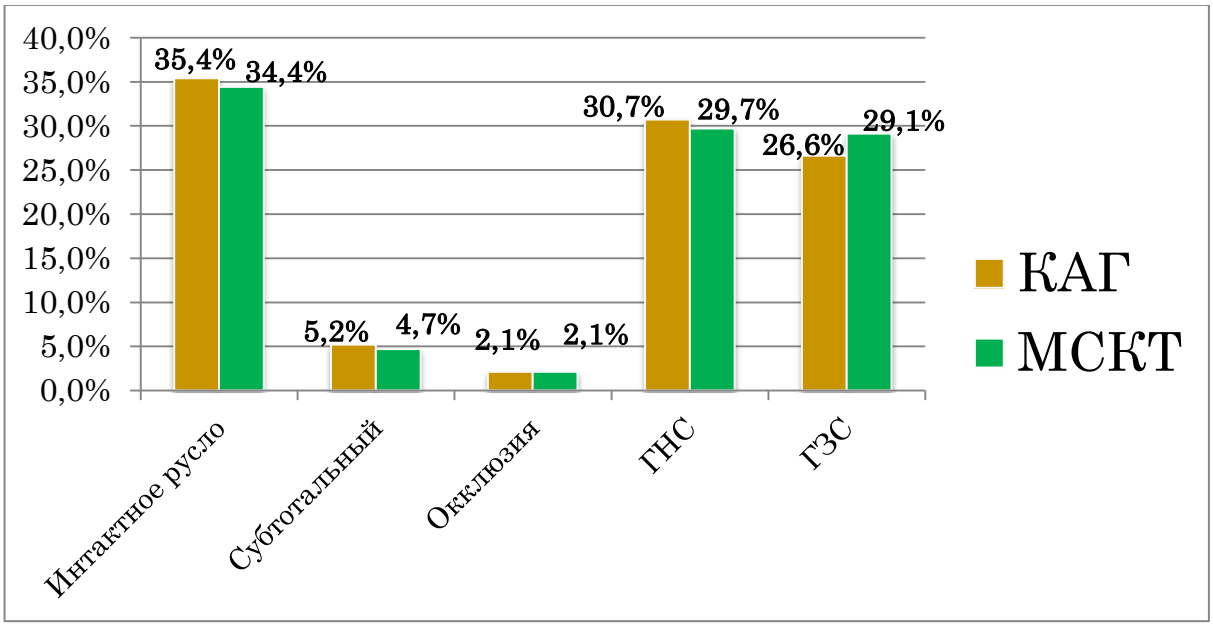

Рис. 3.5. Процентное распределение результатов исследования КА по данным МСКТ и КАГ при расчете на общее количество артерий (n=192).

3.2. Оценка состояния сегментов коронарных артерий с помощью МСКТ и коронарной ангиографии у больных с ИБС

Сопоставление результатов оценки состояния проксимальных сегментов ПМЖВ показало, что по данным МСКТ гемодинамически значимые стенозы были выявлены в 11 сегментах (17,3%), тогда как при КАГ реже – в 9 случаях (14,1%) (таблица 3.6). В то же время, по данным КАГ, чаще отмечался гемодинамически незначимый стеноз – в 24 сегментах (37,5%), тогда как при МСКТ этот вариант стеноза был отмечен в 23 проксимальных сегментах ПМЖВ (35,9%). В этих сегментах не было отмечено случаев окклюзии, частота выявления субтотального стеноза составила 4 случая (6,3%) при оценке обоими методами. КАГ показала более высокую частоту случаев отсутствия изменений в этих сегментах коронарных артерий – 27 (42,2%) по сравнению с результатами МСКТ – 26 случаев (40,6%) При этом значимых отличий показателей при оценке состояния проксимальных сегментов ПМЖВ отмечено не было.

Таблица 3.6

Процент совпадения результатов исследования проксимальных сегментов ПМЖВ по данным МСКТ и КАГ у обследуемых пациентов (n=64)

Состояние сосуда	КАГ		МСКТ	
	Абс.	%	Абс.	%
Изменений не выявлено	27	42,2	26	40,6
Субтотальный	4	6,2	4	6,2
Окклюзия	-	-	-	-
ГНС	24	37,5	23	35,9
ГЗС	9	14,1	11	17,3

На рисунке 3.6 представлено распределение пациентов с выявленным поражением проксимальных сегментов ПМЖВ, исходя из бивариантного анализа

полеченных данных, при средних значениях степени стеноза по данным МСКТ – 30,4%, КАГ – 28,4%.

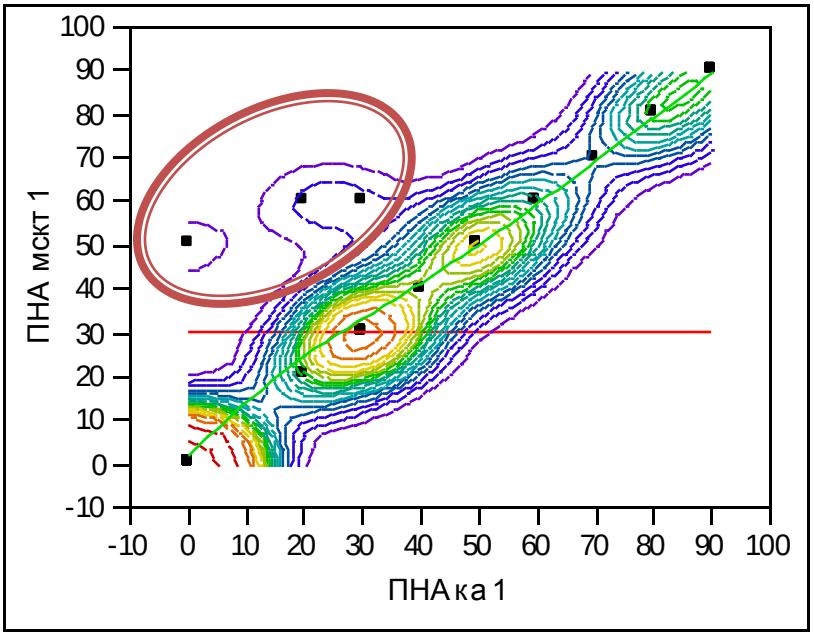

Рис. 3.6. Распределение пациентов с выявленным поражением проксимальных сегментов ПМЖВ. Результаты бивариантного анализа данных МСКТ и КАГ.

Оценка состояния средних сегментов ПМЖВ показала, что по данным МСКТ гемодинамически значимые стенозы были выявлены в 16 сегментах (25,0%), тогда как при КАГ реже – в 12 случаях (18,8%) (таблица 3.7). Результаты КАГ чаще показывали наличие гемодинамически незначимых стенозов данного сегмента ПМЖВ – в 23 сегментах (35,6%), в то время как при МСКТ значение показателя составило 20 случаев (31,3%).

В этих сегментах было отмечено по 1 случаю (6,2%) окклюзии, частота выявления субтотального стеноза составила 4 случая (6,2%) при оценке обоими методами. КАГ показала более высокую долю сегментов с отсутствием изменений – 24 (37,5%) по сравнению с результатами МСКТ – 23 сегмента (35,9%). Несмотря на более выраженные различия, полученные при оценке состояния средних сегментов ПМЖВ с помощью КАГ и МСКТ, по показателям частоты выявления гемодинамически значимых и незначимых стенозов, достоверных межгрупповых различий отмечено не было.

Таблица 3.7

Процент совпадения результатов исследования средних сегментов ПМЖВ по данным МСКТ и КАГ у обследуемых пациентов (n=64)

Состояние сосуда	КАГ		МСКТ	
	Абс.	%	Абс.	%
Изменений не выявлено	24	37,5	23	35,9
Субтотальный	4	6,2	4	6,2
Окклюзия	1	1,6	1	1,6
ГНС	23	35,6	20	31,3
ГЗС	12	18,8	16	25,0

На рисунке 3.7 продемонстрировано распределение пациентов с выявленным поражением средних сегментов ПМЖВ, исходя из бивариантного анализа полученных данных при средних значениях степени стеноза по данным МСКТ – 38,7%, КАГ – 36,1%.

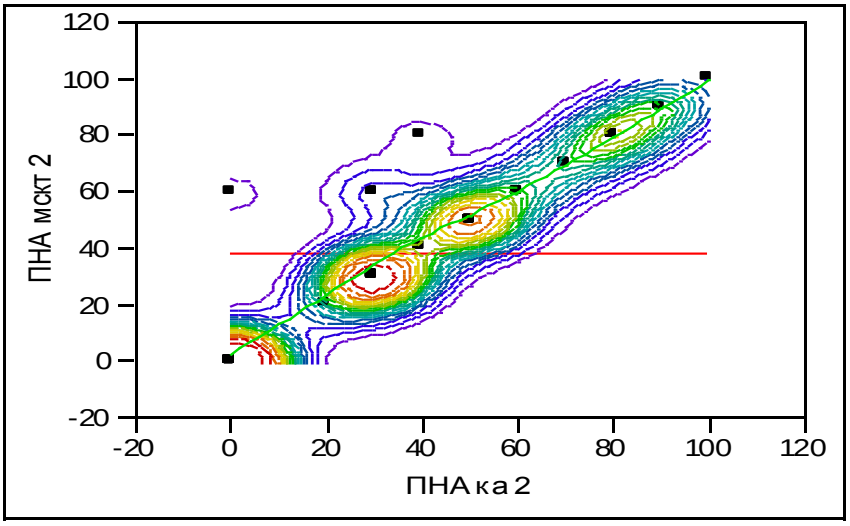

Рис. 3.7. Распределение пациентов с выявленным поражением средних сегментов ПМЖВ. Результаты бивариантного анализа данных МСКТ и КАГ.

Сопоставление результатов оценки состояния дистальных сегментов ПМЖВ показало, что по данным МСКТ гемодинамически значимые стенозы были выявлены несколько реже – в 4 сегментах (6,2%), тогда как при КАГ чаще – в 5 случаях (7,8%) (таблица 3.8). Частота выявления гемодинамически незначимых стенозов была одинаковой, субтотальный стеноз и окклюзия в этих сегментах отмечены не были. МСКТ показала более высокую долю сегментов с отсутствием изменений – 50 (78,2%) по сравнению с результатами КАГ – 49 случаев (76,6%). Значимых отличий показателей при оценке состояния дистальных сегментов ПМЖВ отмечено не было.

Таблица 3.8

Процент совпадения результатов исследования дистальных сегментов ПМЖВ по данным МСКТ и КАГ у обследуемых пациентов (n=64)

Сосотояние сосуда	КАГ		МСКТ	
	Абс.	%	Абс.	%
Изменений не выявлено	49	76,6	50	78,2
Субтотальный	-	-	-	-
Окклюзия	-	-	-	-
ГНС	10	15,6	10	15,6
ГЗС	5	7,8	4	6,2

На рисунке 3.8 продемонстрировано распределение пациентов с выявленным поражением дистальных сегментов ПМЖВ, исходя из бивариантного анализа по данным разных методов, при средних значениях степени стеноза по данным МСКТ – 8,7% , по данным КАГ – 8,2%.

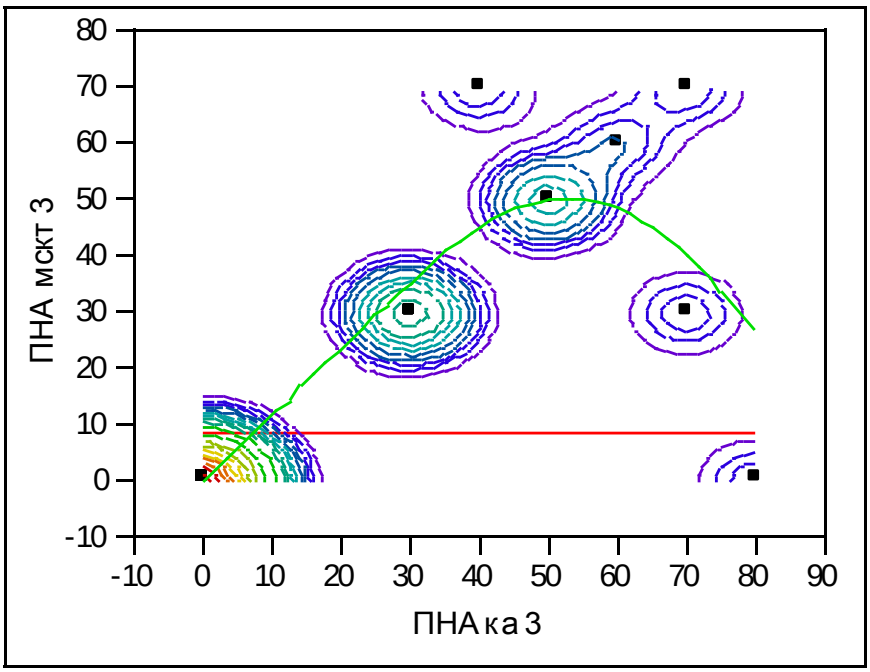

Рис. 3.8. Распределение пациентов с выявленным поражением дистальных сегментов ПМЖВ. Результаты бивариантного анализа данных МСКТ и КАГ.

Анализ результатов оценки состояния проксимальных сегментов ОА показал, что по данным МСКТ гемодинамически значимые стенозы были выявлены в 5 сегментах (7,7%), при КАГ – в 4 случаях (6,2%) (таблица 3.9). Также чаще, по данным МСКТ, были отмечены гемодинамически незначимые стенозы – в 12 сегментах (18,8%), тогда как при КАГ этот вариант стеноза был отмечен в 11 проксимальных сегментах ОА (17,2%). В этих сегментах не было отмечено случаев окклюзии, частота выявления субтотального стеноза составила по 1 (1,6%) случаю при оценке обоими методами.

КАГ показала более высокую частоту случаев отсутствия изменений в этих сегментах коронарных артерий – 48 (75,0%), по сравнению с результатами МСКТ – 46 случаев (71,9%). Достоверных отличий показателей при оценке состояния проксимальных сегментов ОА отмечено не было.

Таблица 3.9

Процент совпадения результатов исследования проксимальных сегментов ОА по данным МСКТ и КАГ у обследуемых пациентов (n=64)

Состояние сосуда	КАГ		МСКТ	
	Абс.	%	Абс.	%
Изменений не выявлено	48	75,0	46	71,9
Субтотальный	1	1,6	1	1,6
Окклюзия	-	-	-	-
ГНС	11	17,2	12	18,8
ГЗС	4	6,2	5	7,7

На рисунке 3.9 продемонстрировано распределение пациентов с выявленным поражением проксимальных сегментов ОА, исходя из бивариантного анализа при средних значениях степени стеноза по МСКТ – 10,3% , КАГ – 9,4%.

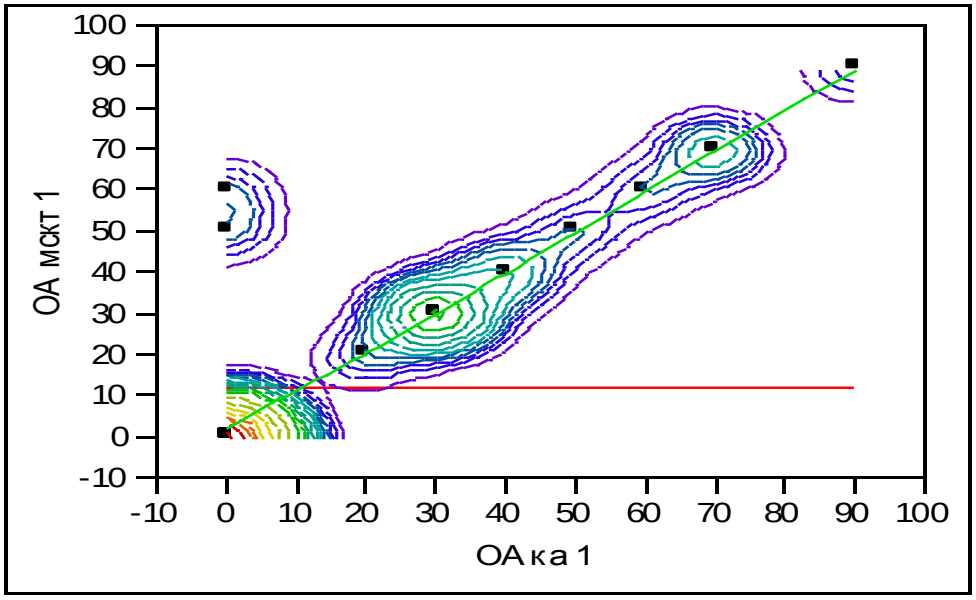

Рис. 3.9. Распределение пациентов с выявленным поражением проксимальных сегментов ОА. Результаты бивариантного анализа данных МСКТ и КАГ.

Оценка состояния средних сегментов ОА показала, что по данным МСКТ гемодинамически значимые стенозы были выявлены в 7 сегментах (10,9%), при КАГ реже – в 6 случаях (9,4%) (таблица 3.10). Частота обнаружения гемодинамически незначимых стенозов данного сегмента ОА была сходной – 15 случаев (23,4%).

В этом сегменте ОА не отмечено случаев окклюзии и субтотального стеноза. КАГ показала более высокую долю сегментов с отсутствием патологических изменений – 43 (67,2%) по сравнению с результатами МСКТ – 42 сегмента (65,6%). Достоверных межгрупповых различий отмечено не было.

Таблица 3.10

Процент совпадения результатов исследования средних сегментов ОА по данным МСКТ и КАГ у обследуемых пациентов (n=64)

Состояние сосуда	КАГ		МСКТ	
	Абс.	%	Абс.	%
Изменений не выявлено	43	67,2	42	65,6
Субтотальный	-	-	-	-
Окклюзия	-	-	-	-
ГНС	15	23,4	15	23,5
ГЗС	6	9,4	7	10,9

На рисунке 3.10 продемонстрировано распределение пациентов с выявленным поражением средних сегментов ОА, исходя из бивариантного анализа при средних значениях степени стеноза по данным МСКТ – 11,6%, КАГ – 11,4%.

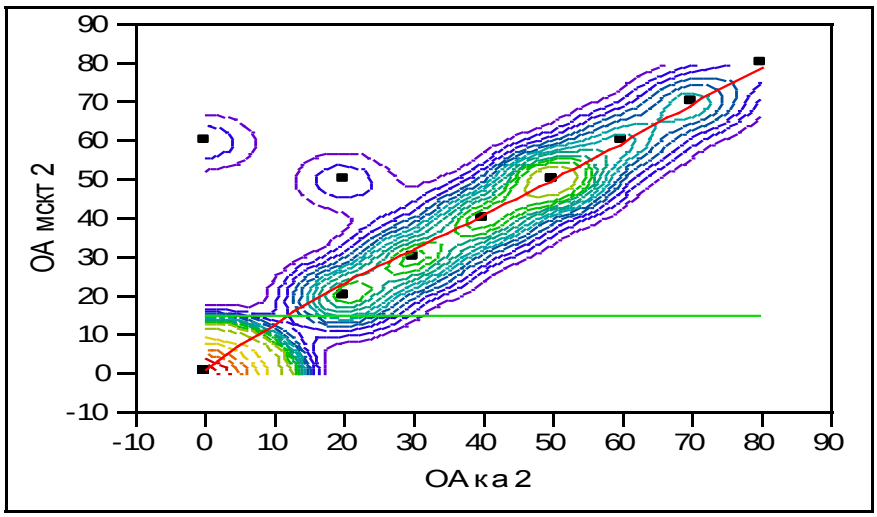

Рис. 3.10. Распределение пациентов с выявленным поражением средних сегментов ОА. Результаты бивариантного анализа данных МСКТ и КАГ.

Сравнение состояния дистальных сегментов ОА свидетельствовало о полном сходстве результатов МСКТ и КАГ (таблица 3.11). Частота обнаружения гемодинамически значимых стенозов в этих сегментах составила 3 случая (4,7%), гемодинамически незначимых стенозов – 7 случаев (10,9%). Доля сегментов с отсутствием изменений составила 54 случая (84,4%), субтотальных стенозов и окклюзии отмечено не было.

Таблица 3.11

Процент совпадения результатов исследования дистальных сегментов ОА по данным МСКТ и КАГ у обследуемых пациентов (n=64)

Состояние сосуда	КАГ		МСКТ	
	Абс.	%	Абс.	%
Изменений не выявлено	54	84,4	54	84,4
Субтотальный	-	-	-	-
Окклюзия	-	-	-	-
ГНС	7	10,9	7	10,9
ГЗС	3	4,7	3	4,7

На рисунке 3.11 продемонстрировано распределение пациентов с выявленным поражением дистальных сегментов ОА, исходя из бивариантного анализа при средних значениях степени стеноза по данным МСКТ – 5,6% ,КАГ – 5,6%.

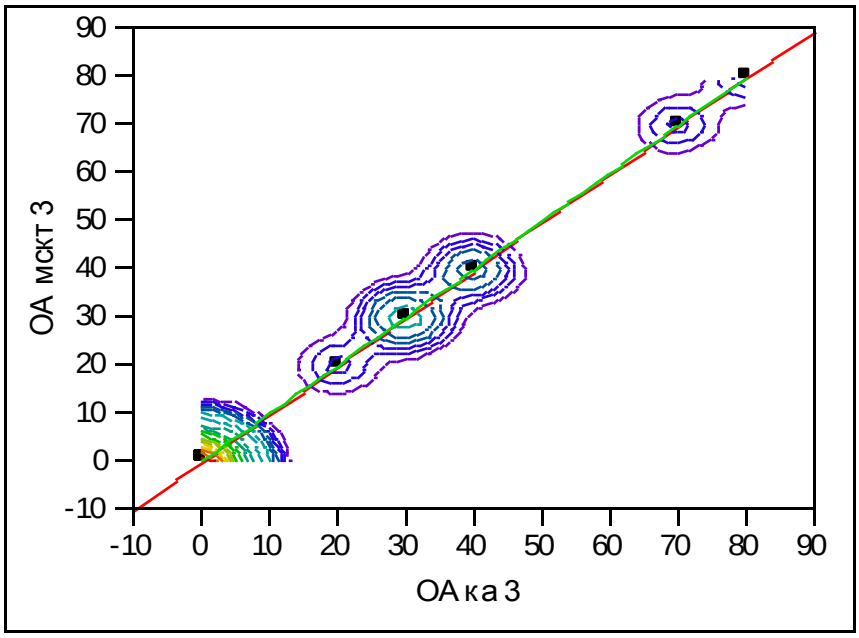

Рис. 3.11. Распределение пациентов с выявленным поражением дистальных сегментов ОА. Результаты бивариантного анализа данных МСКТ и КАГ.

Сопоставление результатов оценки состояния проксимальных сегментов ПКА показало, что по данным МСКТ гемодинамически значимые стенозы были выявлены в 4 сегментах (6,2%), тогда как при КАГ реже – только в 2 случаях (3,1%) (таблица 3.12). В то же время, по данным КАГ, чаще отмечался гемодинамически незначимый стеноз – в 23 сегментах (37,5%), тогда как при МСКТ этот вариант стеноза был отмечен в 23 проксимальных сегментах ПКА (35,9%). В этих сегментах не было отмечено субтотального стеноза, окклюзия была отмечена в 1 случае (1,6%) при использовании обоих методов. КАГ показала более высокую частоту случаев отсутствия изменений в этих сегментах коронарных артерий – 37 (57,8%) по сравнению с результатами МСКТ – 36 случаев (56,3%). Достоверных отличий показателей при оценке состояния проксимальных сегментов ПКА отмечено не было.

Таблица 3.12

Процент совпадения результатов исследования проксимальных сегментов ПКА по данным МСКТ и КАГ у обследуемых пациентов (n=64)

Состояние сосуда	КАГ		МСКТ	
	Абс.	%	Абс.	%
Изменений не выявлено	37	57,8	36	56,3
Субтотальный	-	-	-	-
Окклюзия	1	1,6	1	1,6
ГНС	24	37,5	23	35,9
ГЗС	2	3,1	4	6,2

На рисунке 3.12 продемонстрировано распределение пациентов с выявленным поражением проксимальных сегментов ПКА, исходя из бивариантного анализа по данным МСКТ и КАГ при средних значениях степени стеноза по данным МСКТ – 20,3% ,КАГ – 19,7%.

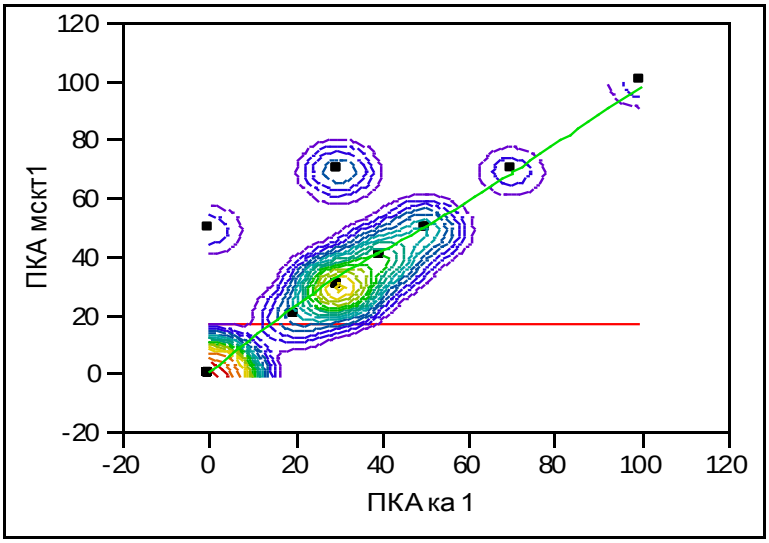

Рис. 3.12. Распределение пациентов с выявленным поражением проксимальных сегментов ПКА. Результаты бивариантного анализа данных МСКТ и КАГ.

Исследование состояния средних сегментов ПКА показало, что, по данным МСКТ, гемодинамически значимые стенозы были выявлены в 6 сегментах (9,4%), в то время как по данным КАГ реже – в 6 случаях (9,4%) (таблица 3.13). Результаты КАГ реже показывали и наличие гемодинамически незначимых стенозов данного сегмента ПКА – в 15 (23,5%) случаях, в то время как при МСКТ значение показателя составило 16 случаев (25,0%).

В этих сегментах было отмечено по 2 случая (3,1%) окклюзии и субтотального стеноза при оценке обоими методами. КАГ показала более высокую долю сегментов с отсутствием изменений – 40 (62,5%) по сравнению с результатами МСКТ – 38 сегментов (59,4%). Несмотря на более выраженные различия, полученные при оценке состояния средних сегментов ПКА с помощью КАГ и МСКТ, по показателям частоты отсутствия изменений, достоверных межгрупповых различий отмечено не было.

Таблица 3.13

Процент совпадения результатов исследования средних сегментов ПКА по данным МСКТ и КАГ у обследуемых пациентов (n=64)

Состояние сосуда	КАГ		МСКТ	
	Абс.	%	Абс.	%
Изменений не выявлено	40	62,5	38	59,4
Субтотальный	2	3,1	2	3,1
Окклюзия	2	3,1	2	3,1
ГНС	15	23,5	16	25,0
ГЗС	5	7,8	6	9,4

На рисунке 3.13 продемонстрировано распределение пациентов с выявленным поражением средних сегментов ПКА исходя из бивариантного анализа при средних значениях степени стеноза по данным МСКТ – 20,1% , КАГ – 22,3%.

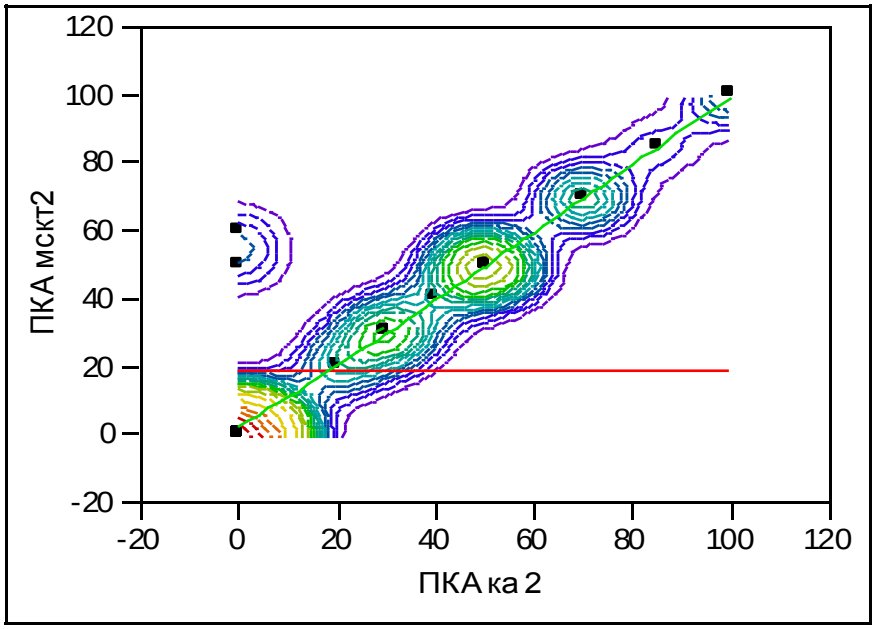

Рис. 3.13. Распределение пациентов с выявленным поражением средних сегментов ПКА. Результаты бивариантного анализа данных МСКТ и КАГ.

Сопоставление результатов изучения дистальных сегментов ПКА показало, что, по данным МСКТ гемодинамически значимые стенозы были выявлены несколько реже – в 3 сегментах (4,6%), тогда как при КАГ – в 4 случаях (6,3%) (таблица 3.14). Частота выявления гемодинамически незначимых стенозов, напротив, была выше при МСКТ – 8 случаев (12,5%), по данным КАГ – 7 случаев (10,8%). Субтотальный стеноз в этих сегментах отмечен не был, выявлен 1 случай (1,6%) окклюзии при использовании обоих методов. Доля сегментов с отсутствием изменений была одинаковой при использовании обоих методов – 52 случая (81,3%).

Таблица 3.14

Процент совпадения результатов исследования дистальных сегментов ПКА по данным МСКТ и КАГ у обследуемых пациентов (n=64)

Состояние сосуда	КАГ		МСКТ	
	Абс.	%	Абс.	%
Изменений не выявлено	52	81,3	52	81,3
Субтотальный	-	-	-	-
Окклюзия	1	1,6	1	1,6
ГНС	7	10,8	8	12,5
ГЗС	4	6,3	3	4,6

На рисунке 3.14 продемонстрировано распределение пациентов с выявленным поражением дистальных сегментов ПКА, исходя из бивариантного анализа при средних значениях степени стеноза по данным МСКТ – 7,9% , КАГ – 6,4%.

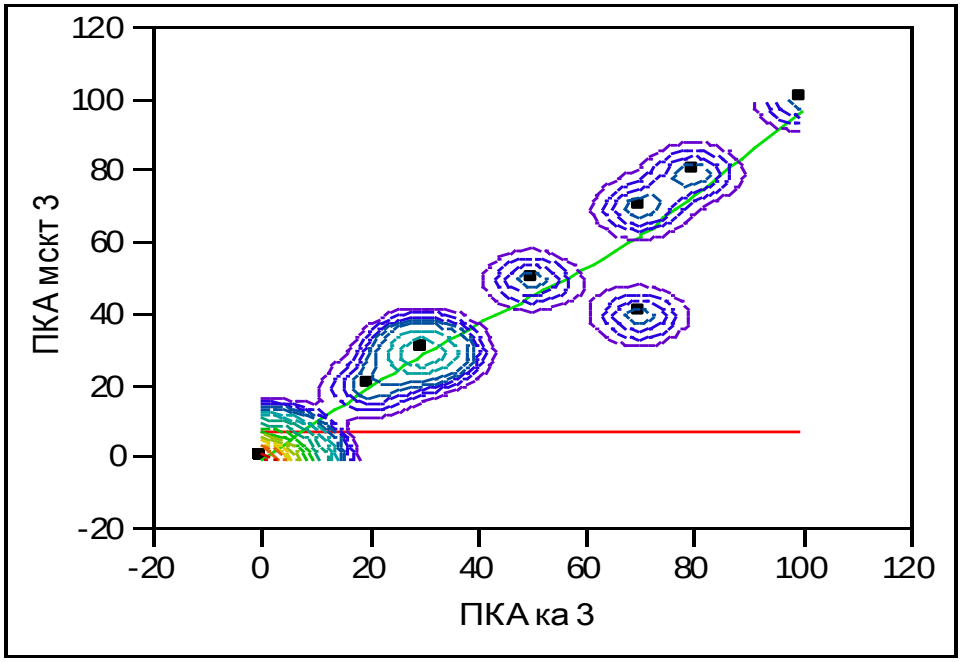

Рис. 3.14. Распределение пациентов с выявленным поражением дистальных сегментов ПКА. Результаты бивариантного анализа данных МСКТ и КАГ.

Сравнение данных, полученных с помощью МСКТ и КАГ, при расчете на количество исследованных сегментов коронарных артерий, показало, что по данным МСКТ гемодинамически значимые стенозы были выявлены чаще, чем при КАГ, соответственно в 59 случаях (10,2%) и 50 случаях (8,7%) (таблица 3.15). В то же время, по данным КАГ, чаще отмечались гемодинамически незначимые стенозы – в 140 сегментах (24,3%), при проведении МСКТ значение этого показателя составило 138 сегментов (24,0%). Частота выявления субтотального стеноза и окклюзии была одинакова. КАГ показала более высокую долю сегментов с отсутствием изменений 370 (64,2%), тогда как по данным МСКТ значение этого показателя составило 363 сегмента (63,0%) (рисунок 3.15). Достоверных отличий показателей при оценке состояния сегментов различными методами отмечено не было.

Таблица 3.15

Процент совпадения результатов исследования сегментов коронарных артерий по данным МСКТ и КАГ (n=576)

Состояние сосуда	КАГ		МСКТ	
	Абс.	%	Абс.	%
Изменений не выявлено	370	64,2	363	63,0
Субтотальный	11	1,9	11	1,9
Окклюзия	5	0,9	5	0,9
ГНС	140	24,3	138	24,0
ГЗС	50	8,7	59	10,2

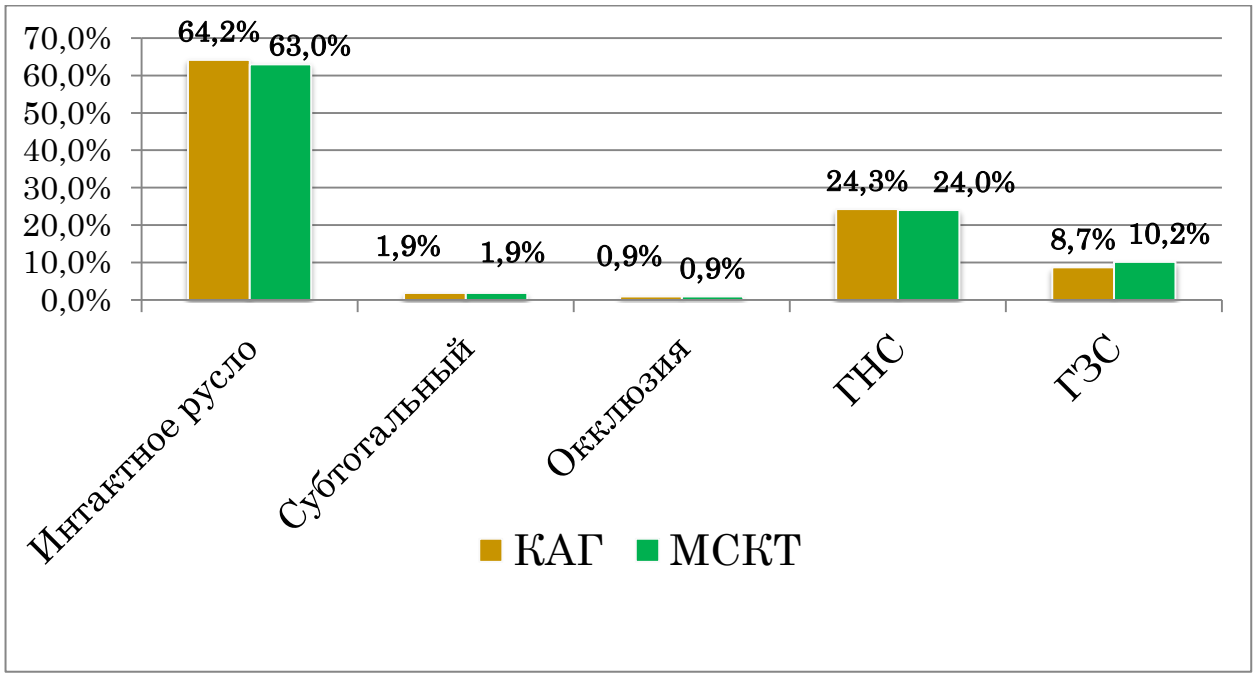

Рис. 3.15. Процентное распределение результатов исследования сегментов коронарных артерий по данным МСКТ и КАГ (n=576).

3.3. Результаты стресс-Эхокардиографии у больных с ИБС

Анализ данных, полученных при проведении стресс-Эхокардиографии, показал, что из общего количества пациентов у 24 больных (68,6%) проба была положительной, у 11 пациентов (31,4%) – отрицательной. При этом чаще положительный результат свидетельствовал о нарушениях кинетики в бассейне ПМЖВ – у 17 пациентов (48,6%), на втором месте по частоте эти нарушения были в бассейне ПКА – у 15 больных (42,9%), несколько реже – в бассейне ОА – у 15 больных (42,9%) (таблица 3.16).

Таблица 3.16

Частота положительной пробы по результатам оценки состояния различных бассейнов коронарных артерий с помощью стресс-Эхокардиографии (n=35)

Бассейны артерий	Количество	
	Абс.	%
ПМЖВ	17	48,6
ОА	14	40,0
ПКА	15	42,9

При анализе данных стресс-Эхокардиографии, полученных для отдельных сегментов стенки ЛЖ результаты чаще всего были охарактеризованы как гипокинез – 97 сегментов (17,3%) (таблица 3.17). Частота выявления акинеза составила 6 случаев (1,1%), дискинез был отмечен в 2 сегментах (0,3%).

Таблица 3.17

Результаты оценки состояния стенки левого желудочка по данным стресс-Эхокардиографии (n=560)

Бассейны артерий	Количество	
	Абс.	%
Нормокинез	455	81,3
Гипокинез	97	17,3
Акинез	6	1,1
Дискинез	2	0,3

3.4. Характеристики методов МСКТ и стресс-Эхокардиографии в изучении состояния коронарных артерий

При оценке 192 коронарных артерий были рассчитаны характеристики метода МСКТ в отношении выявления такого признака, как наличие стеноза коронарной артерии (таблица 3.18). При расчете по артериям получены следующие значения: чувствительность – 98,1%, специфичность – 91,6%, диагностическая точность – 95,3%, положительная прогностическая ценность – 93,8%, отрицательная прогностическая ценность – 97,4%.

Таблица 3.18

Характеристики МСКТ при выявлении стеноза коронарных артерий и их сегментов (расчет на 64 пациента, 192 артерии и 576 сегментов сосудов)

Характеристика метода	При расчете по пациентам, % (n=64)	При расчете по артериям, % (n=192)	При расчете по сегментам, % (n=576)
Чувствительность	95,9	98,1	98,9
Специфичность	93,3	91,6	95,6
Диагностическая точность	95,3	95,3	96,7
Положительная прогностическая ценность	97,9	93,8	91,5
Отрицательная прогностическая ценность	87,5	97,4	99,5

При изучении 576 сегментов коронарных артерий были получены следующие значения: чувствительность – 98,9%, специфичность – 95,6%, диагностическая точность – 96,7%, положительная прогностическая ценность – 91,5%, отрицательная прогностическая ценность –99,5%.

Расчет характеристик метода стресс-Эхокардиографии по выявлению ишемии миокарда показал, что чувствительность метода в отношении определения нарушений кинетики стенки ЛЖ при многососудистом поражении коронарного русла составила 86,3%, специфичность – 98,7%. Результаты оценки чувствительности и специфичности стресс-ЭхоКГ в выявлении ишемии миокарда для каждой коронарной артерии представлены в таблице 3.19. Минимальной была чувствительность метода по выявлению ишемии в бассейне кровоснабжения огибающей артерии – 85,7%, максимальной – в отношении бассейна кровоснабжения ПНА – 97,2%. Специфичность в отношении выявления ишемии в

бассейне кровоснабжения последнего сосуда составила 100%, а минимальным было значение данного показателя для ПКА – 94,3%.

Таблица 3.19

Характеристики стресс-ЭхоКГ в выявлении ишемии для каждой коронарной артерии

Показатели	ПНА	ОА	ПКА
Чувствительность, %	98,2	87,5	97,3
Специфичность, %	100	95,2	96,4

3.5. Результаты корреляционного анализа данных, полученных с помощью различных методов исследования состояния коронарных артерий

Сравнительная оценка степени стенозирования коронарных артерий по данным МСКТ и КАГ с помощью корреляционного анализа показала наличие прямых сильных достоверных ($p<0,001$) коэффициентов корреляции (таблица 3.20). В целом взаимосвязь результатов двух методов по определению стеноза КА составила 0,92, по частоте выявления ГЗС – 0,90. Для прямой нисходящей артерии (ПНА) значение R составило 0,94, для огибающей артерии (ОА) – 0,96, для правой коронарной артерии (ПКА) – 0,93. Полученные результаты свидетельствуют о хорошей сопоставимости результатов в оценке поражения коронарных артерий по данным МСКТ и КАГ и подтверждают возможности метода МСКТ по выявлению поражений коронарного русла и степени их выраженности.

Таблица 3.20

Взаимосвязь результатов МСКТ и КАГ в выявлении стенозов КА различных локализаций (коэффициенты корреляции Спирмена)

Артерии	R	p
Общая частота выявления стеноза	0,92	<0,0001
Частота выявления ГЗС	0,90	<0,0001
ПНА	0,94	<0,0001
ОА	0,96	<0,0001
ПКА	0,93	<0,0001

Были выявлены и достоверные прямые сильные корреляционные взаимосвязи в отношении оценки степени стенозирования отдельных сегментов КА по данным МСКТ и КАГ (таблица 3.21).

Получены статистически значимые корреляционные взаимосвязи между степенью стенозирования КА по данным МСКТ и результатами пробы стресс-Эхокардиографии, значения коэффициентов корреляции составили: для ПНА – R=0,74; для ОА – R=0,56; для ПКА – R=0,57.

Корреляционный анализ показал наличие ряда прямых достоверных связей умеренной силы между степенью стенозирования отдельных сегментов коронарных артерий по данным МСКТ и положительными результатами стресс-теста (таблица 3.22). Как видно, наиболее выраженными были корреляции положительного результата стресс-ЭхоКГ со стенозами 1 сегмента ПНА (R=0,472; p=0,001), 2 сегмента ПНА (R=0,652; p=0,0022), 2 сегмента ОА (R=0,316; p=0,002), 1 сегмента ПКА (R=0,41; p=0,001), 2 сегмента ПКА (R=0,364; p=0,0035).

Таблица 3.21

Взаимосвязь результатов МСКТ и КАГ в выявлении стенозов сегментов КА различных локализаций (коэффициенты корреляции Спирмена)

	ПНА мскт 1	ПНА ка 1	ПНА мскт 2	ПНА ка 2	ПНА мскт 3	ПНА ка 3	ОА мскт 1	ОА ка 1	ОА мскт 2	ОА ка 2	ОА мскт 3	ОА ка 3	ПКА мскт1	ПКА ка 1	ПКА мскт2	ПКА ка 2	ПКА мскт 3	ПКА ка 3
ПНА мскт 1	1,0000	0,9573	0,3674	0,4023	0,3439	0,3298	0,2815	0,2780	0,3863	0,3916	0,4229	0,4229	0,4852	0,4941	0,5209	0,5776	0,3507	0,3476
ПНА ка 1	0,9573	1,0000	0,2941	0,3226	0,3349	0,3267	0,1855	0,2220	0,3407	0,3393	0,3999	0,3999	0,3397	0,3671	0,4368	0,4880	0,3801	0,3772
ПНА мскт 2	0,3674	0,2941	1,0000	0,9441	0,3528	0,2190	0,4170	0,3609	0,2983	0,3033	0,3119	0,3119	0,4424	0,4234	0,3088	0,3392	0,1718	0,1567
ПНА ка 2	0,4023	0,3226	0,9441	1,0000	0,3976	0,2635	0,3548	0,3318	0,2853	0,2839	0,3464	0,3464	0,4187	0,3878	0,3422	0,3968	0,2072	0,1921
ПНА мскт 3	0,3439	0,3349	0,3528	0,3976	1,0000	0,8251	0,3293	0,3909	0,3187	0,3065	0,3872	0,3872	0,3966	0,4353	0,3170	0,3538	0,4000	0,3691
ПНА ка 3	0,3298	0,3267	0,2190	0,2635	0,8251	1,0000	0,1837	0,2374	0,3062	0,3010	0,2639	0,2639	0,2926	0,3277	0,1675	0,2024	0,2397	0,2165
ОА мскт 1	0,2815	0,1855	0,4170	0,3548	0,3293	0,1837	1,0000	0,8984	0,2258	0,1451	0,1523	0,1523	0,4518	0,4837	0,5880	0,5568	0,3355	0,3368
ОА ка 1	0,2780	0,2220	0,3609	0,3318	0,3909	0,2374	0,8984	1,0000	0,2956	0,2066	0,1924	0,1924	0,3511	0,4361	0,5333	0,5765	0,3909	0,3926
ОА мскт 2	0,3863	0,3407	0,2983	0,2853	0,3187	0,3062	0,2258	0,2956	1,0000	0,9344	0,3695	0,3695	0,4843	0,4725	0,3893	0,4390	0,2313	0,2051
ОА ка 2	0,3916	0,3393	0,3033	0,2839	0,3065	0,3010	0,1451	0,2066	0,9344	1,0000	0,3696	0,3696	0,5107	0,4921	0,3068	0,3524	0,0191	0,0319
ОА мскт 3	0,4229	0,3999	0,3119	0,3464	0,3872	0,2639	0,1523	0,1924	0,3695	0,3696	1,0000	1,0000	0,2837	0,3479	0,3171	0,3465	0,3696	0,3429
ОА ка 3	0,4229	0,3999	0,3119	0,3464	0,3872	0,2639	0,1523	0,1924	0,3695	0,3696	1,0000	1,0000	0,2837	0,3479	0,3171	0,3465	0,3696	0,3429
ПКА мскт1	0,4852	0,3397	0,4424	0,4187	0,3966	0,2926	0,4518	0,3511	0,4843	0,5107	0,2837	0,2837	1,0000	0,9174	0,6351	0,6479	0,2866	0,2935
ПКА ка 1	0,4941	0,3671	0,4234	0,3878	0,4353	0,3277	0,4837	0,4361	0,4725	0,4921	0,3479	0,3479	0,9174	1,0000	0,6602	0,6670	0,3100	0,3202
ПКА мскт2	0,5209	0,4368	0,3088	0,3422	0,3170	0,1675	0,5880	0,5333	0,3893	0,3068	0,3171	0,3171	0,6351	0,6602	1,0000	0,9395	0,5273	0,5414
ПКА ка 2	0,5776	0,4880	0,3392	0,3968	0,3538	0,2024	0,5568	0,5765	0,4390	0,3524	0,3465	0,3465	0,6479	0,6670	0,9395	1,0000	0,5638	0,5784
ПКА мскт 3	0,3507	0,3801	0,1718	0,2072	0,4000	0,2397	0,3355	0,3909	0,2313	0,0191	0,3696	0,3696	0,2866	0,3100	0,5273	0,5638	1,0000	0,9849
ПКА ка 3	0,3476	0,3772	0,1567	0,1921	0,3691	0,2165	0,3368	0,3926	0,2051	0,0319	0,3429	0,3429	0,2935	0,3202	0,5414	0,5784	0,9849	1,0000

Таблица 3.22

Результаты корреляционного анализа связи степени стеноза сосудов с результатом стресс-ЭхоКГ (R-коэффициент ранговой корреляции Спирмена)

Сегменты КА	R	P
ПНА 1 сегмент	0,472	0,001
ПНА 2 сегмент	0,652	0,0022
ПНА 3 сегмент	0,195	0,0021
ОА 1 сегмент	0,250	0,0034
ОА 2 сегмент	0,316	0,002
ОА 3 сегмент	0,105	0,0082
ПКА 1 сегмент	0,410	0,001
ПКА 2 сегмент	0,364	0,0035
ПКА 3 сегмент	0,156	0,0095

Необходимость широкого применения методики МСКТ в кардиологической практике с целью ранней верификации поражений коронарных сосудов продемонстрирована на примере.

Клинический пример.

Пациент А., 66 лет самостоятельно обратился в диагностическое отделение клинической физиологии, инструментальной и лучевой диагностики ФГБНУ РНЦХ им. акад. Б.В. Петровского в мае 2015 года. Со слов пациента,

на стационарном лечении до настоящего момента не находился, классические жалобы на загрудинные боли отрицает.

Выявлен наследственный кардиоанамнез пациента – у ближайших родственников были верифицированы гипертоническая и ишемическая болезнь сердца. Лабораторные данные, полученные во время последней диспансеризации пациента, свидетельствовали о наличии гиперхолестеринемии. В рамках догоспитального обследования пациенту была выполнена ЭКГ, по результатам которой специфических изменений конечной части желудочкового комплекса отмечено не было.

Пациент был консультирован кардиологом, после чего было принято решение о проведении ЭхоКГ в нагрузочном режиме с целью определения коронарного резерва кардиосистемы пациента.

Пациентом была выполнена проба ступенчатой поэтапно возрастающей нагрузки, начальный уровень нагрузки составил 25 Вт, с шагом 25 Вт, длительность ступени – не более 2 мин. Было выполнено 6 ступеней нагрузки, максимально достигнутый уровень нагрузки составил 150 Вт (79% от максимально возможной для данного пациента). Проба была прекращена в связи с выполнением субмаксимальной нагрузки, достижением максимальной ЧСС. Достоверных данных, свидетельствующих об ишемических изменениях при регистрации ЭКГ, получено не было. По данным эхокардиографии локальная сократимость в покое не нарушена, в нагрузочном режиме отмечалась преходящая временная гипокинезия в области перегородочно-верхушечных сегментов на 3 ступени нагрузки с восстановлением сократимости на пике нагрузки. Глобальная систолическая функция ЛЖ не нарушена, ФИ в покое составила 66%, на пике нагрузки – 77%.

Ввиду выявленных изменений при стресс-тесте, в качестве скрининговой диагностики поражения коронарного русла при наличии высокого риска развития ИБС, пациенту была выполнена методика МСКТ-ангиография коронарных артерий. По результатам исследования у пациента был верифицирован леводоминантный тип коронарного кровообращения с индексом коронарного

кальциноза – 43,8, что свидетельствовало об умеренном кардиоваскулярном риске. При контрастном усилении КА была получена КТ-картина приустьевого стеноза ПНА до 50-60% и стеноза проксимального сегмента ПКА до 30-40% преимущественно за счет мягких бляшек (рисунок 3.16).

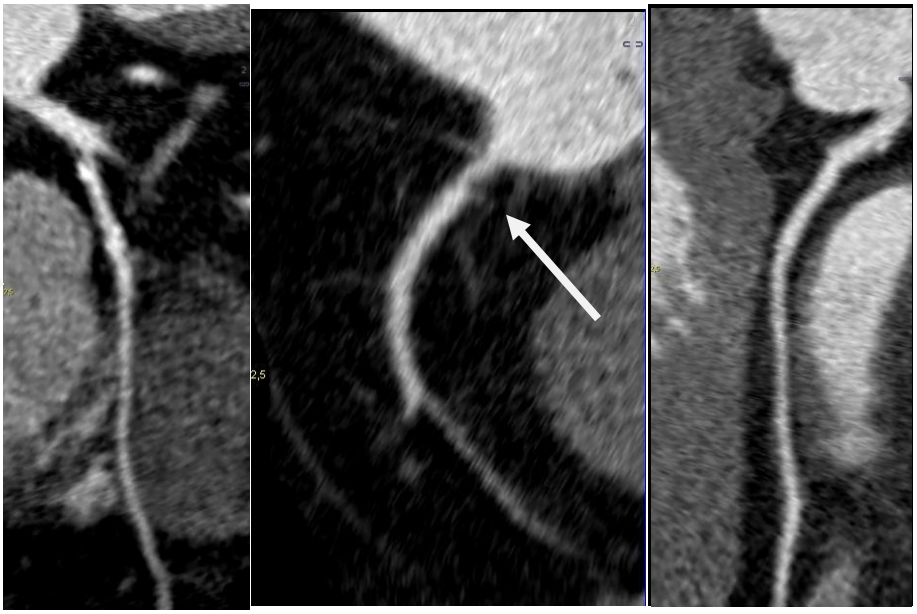

А Б В

Рис. 3.16. КТ-картина поражения коронарного русла. А – приустьевое стенозирование ПНА; Б – стеноз проксимального сегмента ПКА; В – интактное русло ОА.

Эти данные были проанализированы кардиологом и рентгенхирургом. С учетом наличия впервые выявленных приходящих, но временных явлений асинергии у данного пациента на уровне высокой для него ступени нагрузки, учитывая гипертонический тип реакции в ходе стресс-теста и тот факт, что на момент обращения пациент не получал корректирующую терапию, было принято решение пролонгировать по возможности проведение КАГ со стентированием пораженных сегментов и своевременно скорректировать влияние факторов риска ИБС, замедлить прогрессирование атеросклероза КА.

Пациенту был рекомендован обязательный динамический контроль с оценкой функциональных параметров сердечной мышцы.

Полученная клиническая картина наглядно демонстрирует высокую эффективность метода МСКТ-коронарографии в отношении верификации поражения коронарного русла и оценки значимости поражений у пациентов с высоким риском развития ИБС, особенно в ситуациях отсутствия прямых показаний к выполнению традиционной КАГ.

3.6. Сопоставление результатов стресс-Эхокардиографии и степени стеноза коронарных артерий по данным МСКТ

В группе наблюдения 35 больных ИБС с многососудистым поражением коронарного русла, которым была выполнена стресс-Эхокардиография, были сопоставлены частота нарушений локальной сократимости ЛЖ в бассейне КА по данным стресс-ЭхоКГ и значения степени стеноза соответствующей КА, оцененной с помощью МСКТ.

Анализ показал наличие достоверных корреляционных связей, так: для ПНА коэффициент корреляции составил R=0,78; для ОА R=0,67 и для ПКА R=0,69 (во всех случаях p<0,00001) (рисунок 3.17).

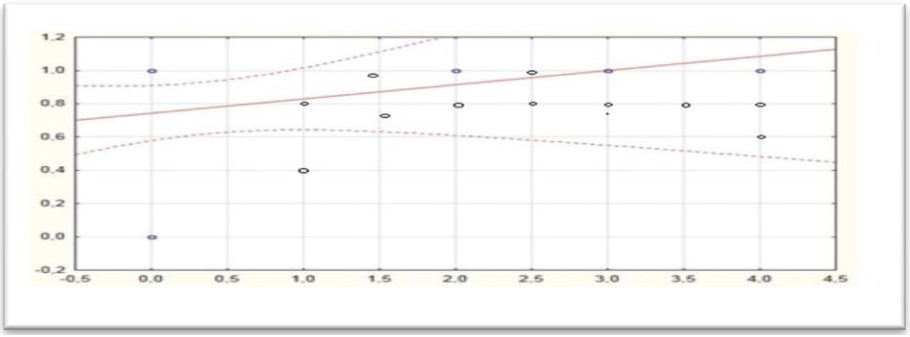

А

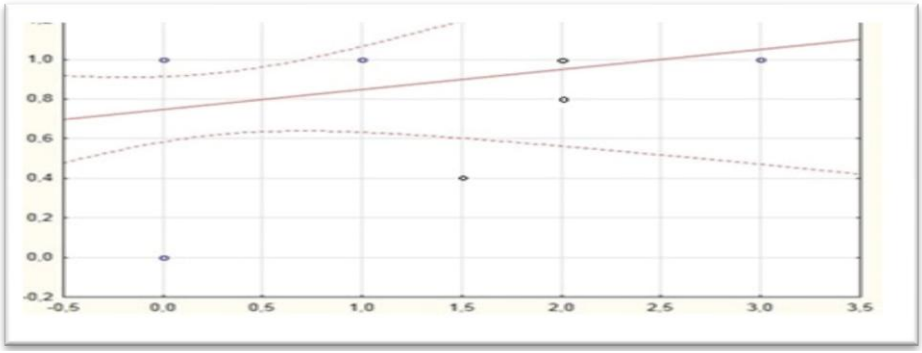

Б

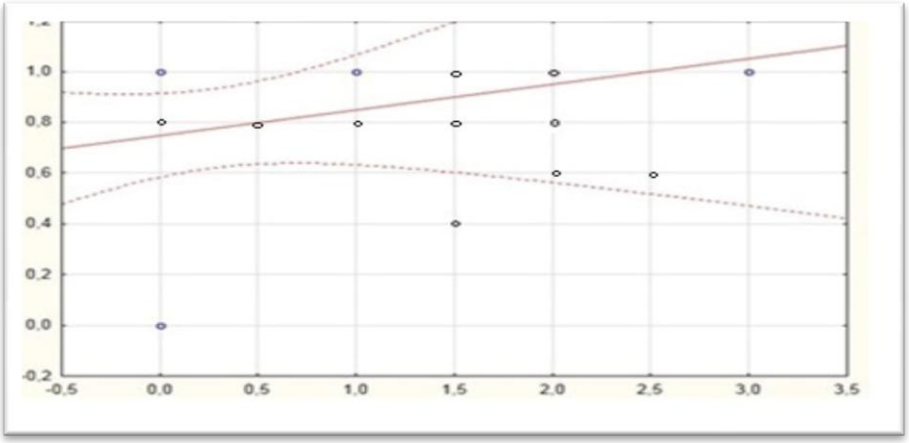

В

Рис. 3.17. Корреляции степени стенозирования КА (по данным МСКТ) и нарушений в бассейне ее кровоснабжения. А – ПМЖВ, Б – ОА, В – ПКА.

На рисунке 3.18 представлены результаты оценки распределения пациентов по данным стресс-теста в сопоставлении с выраженностью степени стеноза коронарных артерий.

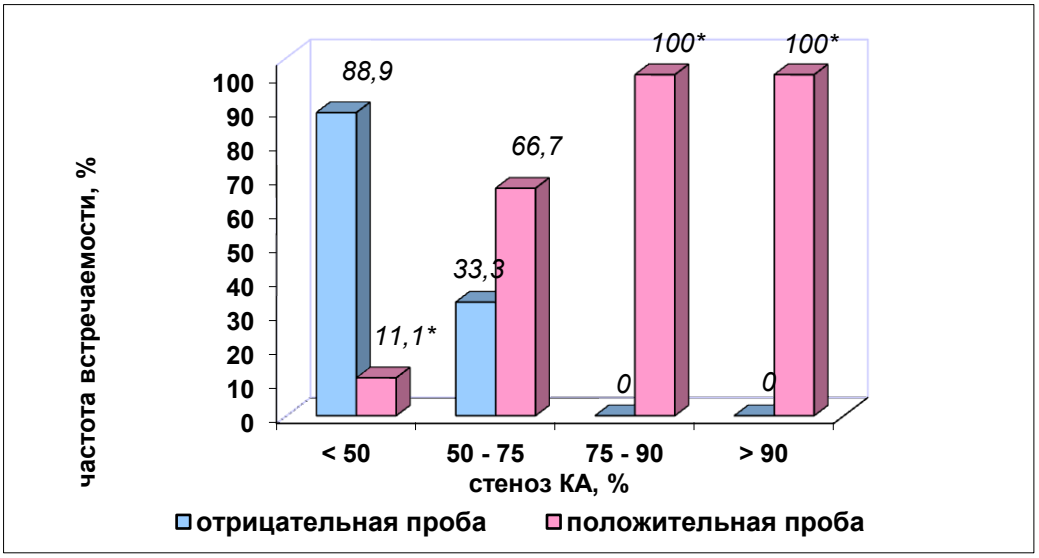

Рис. 3.18. Распределение пациентов по степени стенозирования коронарных сосудов в зависимости от результата стресс-теста.

Установлено, что у пациентов со степенью стеноза коронарных артерий менее 50% нарушений кинетики в ответ на нагрузку по данным стресс-теста не возникало ($p<0,003$), в то время как при степени стеноза сосудов от 75 до 90% и

более 90% во всех наблюдениях были достоверно зарегистрированы признаки асинергии в соответствующих бассейнах КА ($p<0,0001$).

В то же время в группе пациентов со степенью стеноза КА от 50 до 75% вероятность нарушений кинетики была низкой, при этом не регистрировалось приходящей ишемии миокарда в зоне соответствующего бассейна в 33,3% случаев.

Регрессионный анализ позволил получить модель, описывающую зависимость результата стресс-ЭхоКГ от степени стеноза различных сегментов КА с помощью МСКТ. В логистической регрессии в модель были включены следующие переменные: X1 (показатель стеноза ПНА 1 сегмент), X2 (показатель стеноза ПНА 2 сегмент), X3 (показатель стеноза ОА 2 сегмент), X4 (показатель стеноза ПКА 1 сегмент) и X5 (показатель стеноза ПКА 2 сегмент), логистическая регрессия имела вид:

$$Y = -2,64+0,06*X1+0,13*X2-0,01*X3-0,01*X4+0,08*X5, \qquad (1)$$

где: X1 – степень стеноза 1 сегмента ПНА в %;

X2 – степень стеноза 2 сегмента ПНА в %;

X3 – степень стеноза 2 сегмента ОА в %;

X4 – степень стеноза 1 сегмента ПКА в %;

X5 – степень стеноза 2 сегмента ПКА в %.

Для непосредственной оценки вероятности положительной пробы стресс-ЭхоКГ рассчитывается отношение шансов (ОШ) положительной пробы на основании полученного при применении модели значения Y:

$$Y = \ln(\text{ОШ результата пробы}), \text{ где:} \qquad (2)$$

$$\text{ОШ результата пробы} = e^{Y}. \qquad (3)$$

При этом в случае ОШ = 1, вероятность положительной пробы составляет 50%, с увеличением значения ОШ вероятность положительной пробы стресс-ЭхоКГ возрастает. Вероятность положительной пробы, *p* можно оценить по формуле:

$$p(\text{положительной пробы}) = \frac{e^Y}{1+e^Y}, \text{ где:} \quad (4)$$

e – математическая константа, равная приблизительно 2,72;

Y рассчитывается по формуле (1).

Проведенный ROC-анализ позволил установить, что при степени стенозов 50-75% может прогнозироваться регистрация асинергии в бассейне какой-либо коронарной артерии с чувствительностью 92,5% и специфичностью 87,5% (рисунок 3.19).

В то же время наличие преходящей асинергии по данным стресс-ЭхоКГ в бассейне какой-либо КА позволяет прогнозировать наличие стеноза КА со степенью ≥ 70% с чувствительностью 86,2 и специфичностью 87,3% (рисунок 3.20). Значения этих показателей были рассчитаны для каждой коронарной артерии (таблица 3.22).

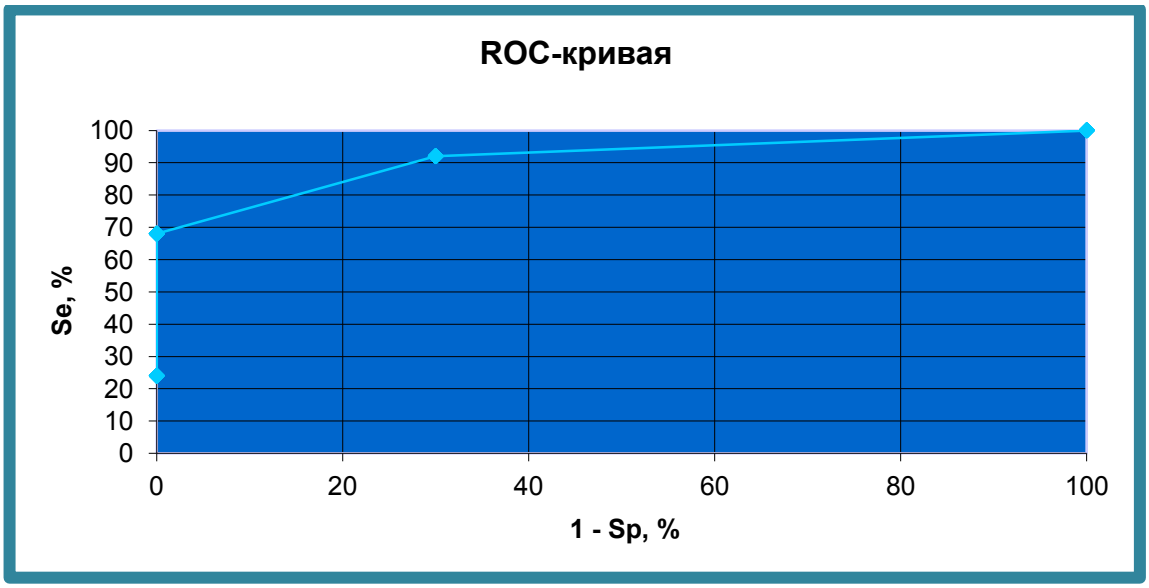

Рис. 3.19. ROC-кривая сопоставления чувствительности и специфичности при регистрации зон асинергии по уровню ложноположительных решений. Оценка степени стенозирования КА по данным МСКТ.

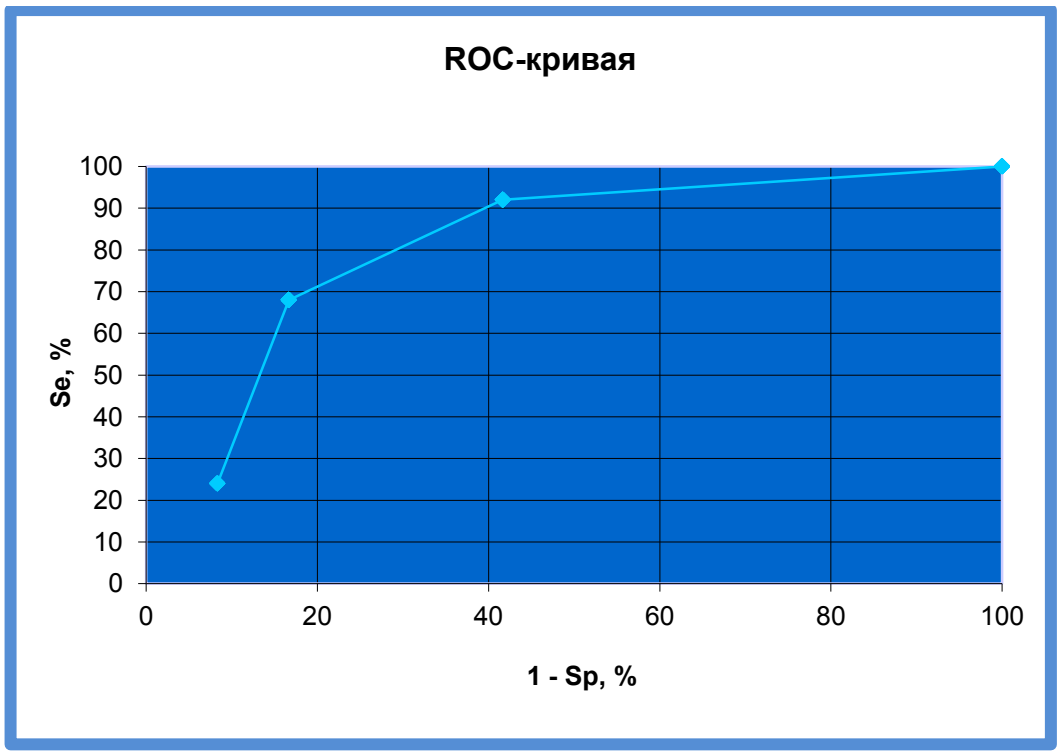

Рис. 3.20. ROC-кривая сопоставления чувствительности и специфичности выявления значимого стенозирования коронарной артерии по уровню ложноположительных решений в сопоставлении с данными регистрации асинергии.

Таблица 3.23

Значение степени стеноза коронарной артерии, при котором прогнозируется развитие асинергии в каком-либо бассейне КА

КА	Степень стеноза, %	Чувствительность, %	Специфичность, %
ПМЖВ	≥ 60	85,9	76,7
ОА	≥ 60	82,4	98,9
ПКА	≥ 70	74,8	98,9

Результаты однофакторного регрессионного анализа показали следующее значение вероятности развития асинергии в любом из бассейнов кровоснабжения КА у пациентов с пороговым значением стеноза 70% независимо от локализации стеноза коронарных артерий, p= 96,9% (72,3% – 99,7%).

Высокую диагностическую эффективность комплексного подхода в обследовании пациентов с хронической формой ИБС можно продемонстрировать на следующем клиническом примере.

Клинический пример.

Пациент М., 72 года.

Обратился в РНЦХ им. акад. Б.В. Петровского с диагностической целью для детального обследования своего состояния в связи с ухудшением течения ИБС в феврале 2012 года В течение последних трех месяцев пациент стал отмечать выраженную резкую слабость, учащение эпизодов дискомфорта в левой половине грудной клетки при ходьбе, быструю утомляемость.

Из анамнеза установлено, что пациент длительное время страдает ИБС, верифицирована стенокардия напряжения III ФК. В течение последних 5 лет страдает ГБ, максимальный уровень систолического АД до 180-240 мм рт. ст., адаптирован к 120-80 мм рт. ст. на фоне подобранной гипотензивной терапии: престариум – 4 мг 1 раз в сутки, атенолол – 12,5 мг 1 раз в сутки, нитраты короткого действия (по необходимости).

В рамках догоспитального обследования пациенту были назначены и выполнены следующие исследования: ЭКГ, ЭхоКГ, стресс-ЭхоКГ. Результаты ЭКГ отображали синусовый ритм, ЧСС – 63 уд/мин, интервал QRS – 0,10, интервал PQ – 0,18, продолжительность систолы QRST – 0,44, нормальное положение электрической оси сердца, что указывало на недостаточность кровоснабжения миокарда в области заднебоковой стенки ЛЖ. Пациенту было назначено суточное холтеровское мониторирование ЭКГ, по результатам которого данных, свидетельствующих о наличии достоверных эпизодов депрессии/элевации сегмента ST отмечено не было, доля усредненных интервалов QT продолжительностью более 450 мс составила 94%.

По результатам ЭхоКГ у пациента были диагностированы атеросклеротические изменения корня и стенок аорты, незначительный аортальный порок, кальциноз аортального клапана, аортальная недостаточность 1 степени, митральная недостаточность 1 степени, расширение левого предсердия,

трикуспидальная недостаточность 2 степени, диастолическая дисфункция ЛЖ. Были верифицированы снижение глобальной систолической функции ЛЖ: КДО = 135 мл, КСО = 80 мл, ФИ= 40,7%, а также нарушения локальной сократимости миокарда ЛЖ (таблица 3.24).

Таблица 3.24

Локальная сократимость ЛЖ по данным Эхокардиографии у пациента М

Сегменты	Результаты Эхо-КГ		
	Базальный	Средний	Верхушечный
Передний	нормокинез	нормокинез	нормокинез
Передне-перегородочный	нормокинез	нормокинез	нормокинез
Перегородочный	нормокинез	нормокинез	нормокинез
Нижний	акинез	акинез	гипо-акинез
Задний	акинез (рубец)	акинез (рубец)	гипо-акинез
Боковой	нормокинез	нормокинез	нормокинез

В рамках данного наблюдения пациенту было рекомендовано выполнить исследование функционального состояния ЛЖ и выполнение стресс-ЭхоКГ.

Пациентом было выполнено 3 ступени поэтапно возрастающей нагрузки, максимально достигнутый уровень нагрузки составил 75 Вт (74% от максимально возможной для данного пациента). Проба была прекращена в связи с мышечной усталостью в ногах и повышением АД до 220/120 мм рт.ст. В режиме нагрузки по данным ЭКГ нарушений ритма за время теста зарегистрировано не было, на пике нагрузки отмечена депрессия ST 1-1,2 мм в отведениях V5-V6. По данным эхокардиографии, в ответ на возрастающую нагрузку выявлена гипокинезия передне-боковой стенки ЛЖ, снижение глобальной систолической функции (ФИ = 35%). Полученная информация была расценена как проявление ишемии

миокарда в области передней и боковой стенок ЛЖ в диапазоне средних нагрузок (рисунок 3.21).

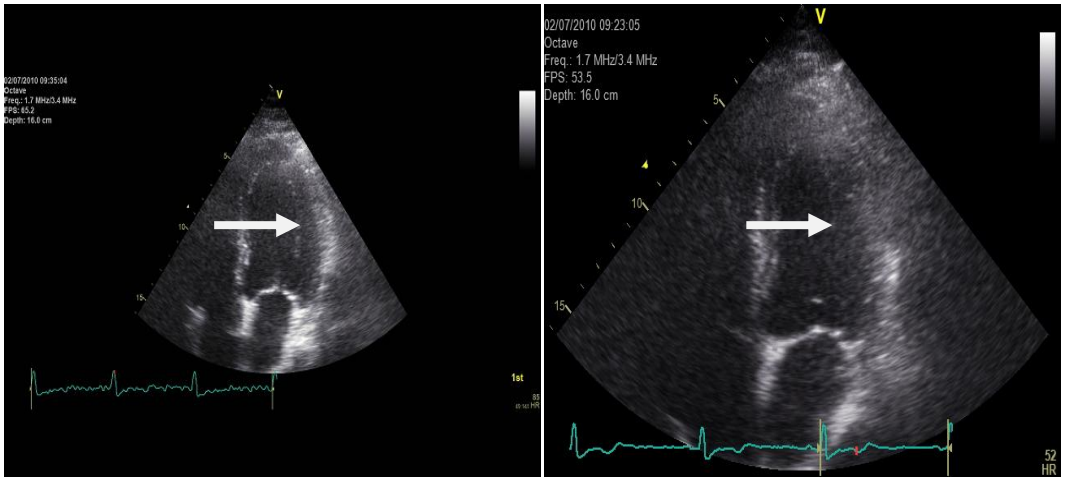

А Б

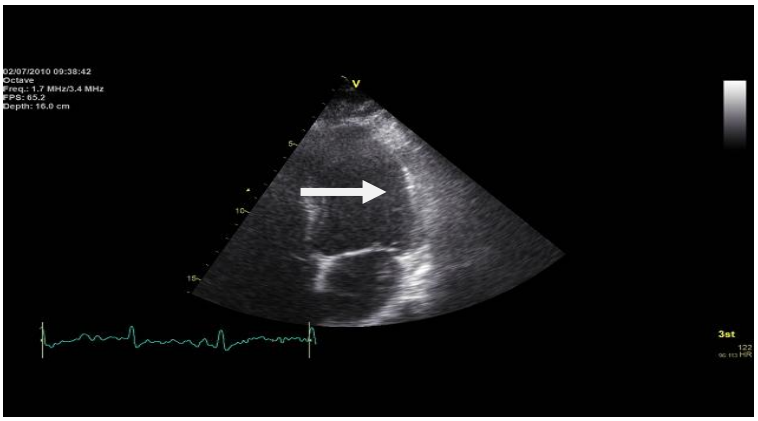

В

Рис. 3.21. ЭхоКГ в покое – систола (А); диастола (Б); на 3 ступени нагрузки (В). Стенка левого желудочка (стрелка).

С целью сопоставления выявленных нарушений со структурным состоянием коронарного русла пациенту была выполнена МСКТ-коронароангиография, которая проиллюстрировала тип коронарного кровообращения – леводоминантный.

Кальциевый индекс по шкале Агатсона составил 271, что соответствует умеренному кардиоваскулярному риску. Ствол и далее проксимальный сегмент ПМЖВ визуализировались с неровностью контуров. Во 2 сегменте ПМЖВ, непосредственно от уровня отхождения первой диагональной ветви, определялись гетерогенные наложения на протяжении 16 мм, субтотально суживающие просвет

артерии. Далее артерия контрастировалась с неровностью контуров за счет атероматозных изменений, со стенозом просвета до 40% (рисунок 3.22). Выявлен стеноз проксимального сегмента ОА на расстоянии 12 мм от устья за счет мягких бляшек, значимо стенозирующих просвет артерии до 80-85% (рисунок 3.23). Установлено, что ПКА также атеросклеротически изменена в проксимальном сегменте, с 20-30% стенозами просвета. В среднем и дистальных отделах отмечено наличие окклюзированного просвета на протяжении (рисунок 3.24).

А Б

Рис. 3.22. Многососудистое поражение коронарного русла с наличием субтотального стеноза в просвете ПМЖВ: А – МСКТ-коронароангиография, Б – КАГ.

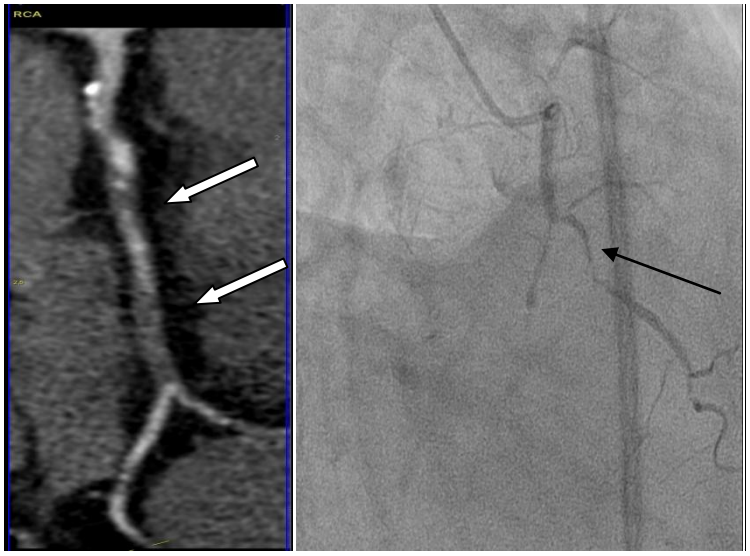

А Б

Рис. 3.23. Многососудистое поражение коронарного русла с наличием окклюзии в среднем и дистальных сегментах в просвете ПКА: А – МСКТ-коронароангиография, Б – КАГ.

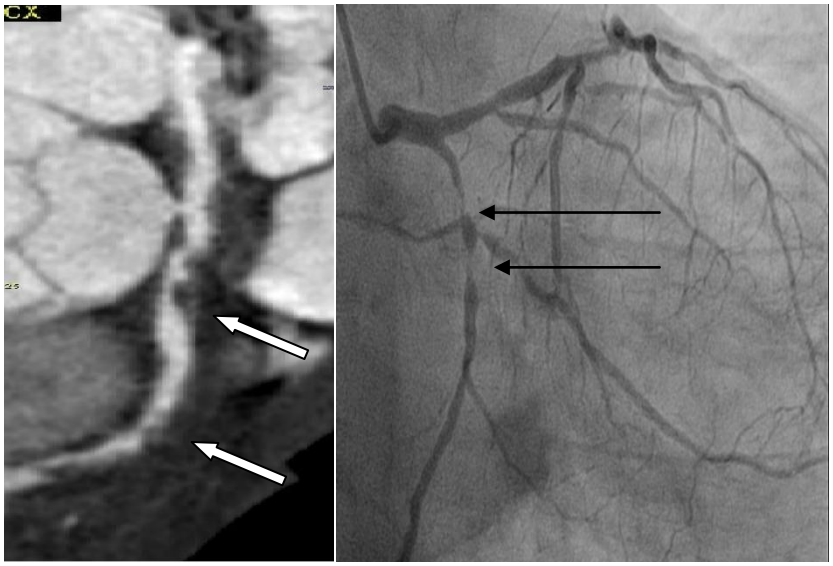

А Б

Рис. 3.24. Многососудистое поражение коронарного русла с наличием гемодинамически значимого стенозирование проксимальных отделов ОА: А – МСКТ-коронароангиография, Б – КАГ.

Пациент был консультирован ангиохирургом, было обосновано проведение КАГ с одномоментным выполнением интракоронарного вмешательства в ближайшие сроки. Результаты КАГ полностью совпали с данными МСКТ-коронароангиографии. Одновременно с проведением КАГ была выполнена БАП

со стентированием среднего сегмента ПНА и проксимального сегмента ОА. Осложнений после операции не отмечалось.

В дальнейшем пациенту была подобрана гипотензивная и антиагрегантная терапия. Болей за грудиной при умеренных физических нагрузках и в покое не отмечалось. Рекомендован динамический контроль через три месяца с целью определения дальнейшей тактики ведения пациента.

В сентябре этого же года пациенту была выполнена рекомендованная стресс-ЭхоКГ. Пациентом также было выполнено 3 ступени поэтапно возрастающей нагрузки, максимально достигнутый уровень нагрузки по-прежнему составил 75 Вт (74% от максимально возможной для данного пациента). Проба прекращена в связи с мышечной усталостью в ногах. В режиме нагрузки по данным ЭКГ нарушений ритма за время теста зарегистрировано не было, достоверной депрессии сегмента ST во время нагрузки также не отмечалось.

По данным эхокардиографии в ответ на возрастающую нагрузку нарушений глобальной и регионарной систолической функции выявлено не было. ФИ на пике нагрузки составила 35%.

Эти данные позволили сделать заключение об отсутствии данных, свидетельствующих о наличии признаков ишемии стенок ЛЖ.

Представленный клинический пример свидетельствует необходимости использования комплекса методов при обследовании пациентов с подозрением на ИБС для сопоставления выявляемых структурных и функциональных нарушений в сердечно-сосудистой системе и выбора индивидуальной тактики лечения.

3.7. Анализ воспроизводимости метода МСКТ и качества изображения при оценке состояния коронарных артерий у больных ИБС

Характеристики воспроизводимости МСКТ в отношении выявления наличия и степени стеноза КА представлены в таблице 3.25. Установлена высокая воспроизводимость результатов, полученных с помощью этого метода при изучении состояния коронарных сосудов. Так, значение коэффициента для внутриоператорской воспроизводимости составило 3,41%, для межоператорской

воспроизводимости – соответственно 5,89%. Полученные значения не превышали допустимых, по мнению авторов метода оценки воспроизводимости, для медицинских исследований 10 % [Bland J.M., Altman D.G., 1995; 1999].

Таблица 3.25

Результаты оценки воспроизводимости метода МСКТ
при оценке наличия и степени стеноза

Параметры	Количество наблюдений	M %	STD %	CV %
Межоператорская воспроизводимость	20	1,55	2,26	5,89
Внутриоператорская воспроизводимость	14	2,06	1,71	3,41

В рамках данного этапа исследования был выполнен анализ оценки качества изображения коронарных артерий в зависимости от режима сканирования путем сравнения оценок изображений двумя независимыми операторами. Сравнивали результаты изучения посегментно каждой КА у пациентов, при использовании в ходе исследования различных режимов.

Рассчитывали частоту совпадений оценок качества изображений сегментов коронарных артерий, результаты представлены в таблице 3.26.

Сравнение частоты совпадений результатов оценки изображений сегментов коронарных артерий при проведении исследования с помощью различных режимов показало, что в абсолютном большинстве случаев (96,3 – 100%) оценки разных операторов совпадали. При использовании режима DS_CorCTA у 18 пациентов было изучено 162 сегмента, частота несовпадений оценок качества изображения составила 3,7%, при использовании режима CorCTA_AdaptiveSeq (16 пациентов, 144 сегмента) – 2,8%. В то же время при использовании режима Flash_CorCTA случаев несовпадения оценки качества изображения (11 пациентов, 99 сегментов) отмечено не было. Частота несовпадений при оценке качества

изображения 171 сегмента у 19 больных при режиме Dual Energy составила 2,9%. Значимых межгрупповых отличий по частоте несовпадений результатов оценки качества изображений сегментов коронарных сосудов выявлено не было.

Таблица 3.26

Сравнительная оценка качества изображения при использовании различных алгоритмов обработки изображений МСКТ (n=64)

Результат сопоставле-ния	DS_CorCTA (18 пациентов, 162 сегмента)		CorCTA_ AdaptiveSeq (16 пациентов, 144 сегмента)		Flash_CorCTA (11 пациентов, 99 сегментов)		Dual Energy (19 пациентов, 171 сегмент)	
	Абс.	%	Абс.	%	Абс.	%	Абс.	%
Совпадение	156	96,3	140	97,2	99	100	166	97,1
Несовпадение	6	3,7	4	2,8	-	-	5	2,9

ЗАКЛЮЧЕНИЕ

В последние годы в изучении состояния коронарных сосудов (изменений их стенок, наличия и структуры атеросклеротических бляшек, состояния протезов сосудов и стентов) все чаще применяются неинвазивные методы исследования. Одним из распространенных методов диагностики является мультиспиральная компьютерная томография, в последние годы в кардиологической практике большой интерес вызывают возможности, предоставляемые этим методом. В то же время эффективность метода постоянно возрастает и требует постоянного мониторинга, отсутствуют общепринятые протоколы проведения МСКТ-исследования состояния коронарных сосудов.

В связи с вышеизложенным целью исследования стала оценка возможностей мультиспиральной компьютерной коронарографии в диагностике структурных и анатомических изменений коронарных артерий у больных ишемической болезнью сердца.

Выполненная на первом этапе сравнительная оценка состояния коронарных артерий с помощью МСКТ и коронарной ангиографии у 64 больных с ИБС показала, что при расчете на количество обследованных пациентов по данным МСКТ чаще выявлялись гемодинамически незначимые стенозы – в 35,9 % случаев, в то время как по данным КАГ – в 32,8 % случаев. При этом данные КАГ несколько чаще свидетельствовали об отсутствии изменений в сосудах, чем результаты МСКТ, соответственно в 20,3% и 18,8% случаев. Несколько чаще КАГ позволило выявить случаи значимого стеноза КА, в то же время частота обнаружения окклюзии и субтотальных стенозов при различных методах исследования была одинаковой.

Следует отметить, что незначительные расхождения между результатами МСКТ и КАГ были отмечены при изучении состояния различных коронарных сосудов – ПМЖВ, ОА, ПКА, тем не мене частота выявления стенозов сосудов, как гемодинамически значимых, так и гемодинамически незначимых, существенно не

отличалась при использовании этих методов исследования, значимых межгрупповых отличий показателей выявлено не было.

Аналогичные результаты были получены при сравнении данных МСКТ и КАГ при выполнении расчетов на общее количество исследованных артерий (n=192), а также при сравнительной оценке состояния сегментов коронарных артерий (n=576) с помощью МСКТ и коронарной ангиографии у больных с ИБС. Следует отметить, что в целом в большинстве случаев по данным МСКТ гемодинамически значимые стенозы были выявлены чаще, чем при КАГ, тогда как по данным КАГ чаще отмечались гемодинамически незначимые стенозы.

Анализ характеристик метода МСКТ в отношении выявления стеноза коронарных артерий показал, что чувствительность метода составляет 98,1%, специфичность – 91,6%, диагностическая точность – 95,3%, положительная прогностическая ценность – 93,8%, отрицательная прогностическая ценность – 97,4 %.

Расчет по оцененным сегментам коронарных артерий показал сходные результаты, при этом чувствительность составила 98,9%, специфичность – 95,6%, диагностическая точность – 96,7%, положительная прогностическая ценность – 91,5%, отрицательная прогностическая ценность – 99,5%.

Наши данные согласуются с результатами других авторов, например, в исследовании Pellicia F. et al. (2013) при обследовании 118 больных с подозрением на коронарную недостаточность было показано, что для МСКТ на 320-срезовом сканере значения показателей чувствительности, специфичности и прогностической ценности положительных и отрицательных результатов составляют свыше 90%.

При диагностике состояния КА с помощью МСКТ было получено 2 ложноотрицательных результата о наличии изменений в русле ПКА и ПНА. Анализ показал, что в одном случае анализ состояния ПКА не позволил выявить наличие незначимых тромботических наложений в дистальном сегменте артерии, что, очевидно, было обусловлено малым диаметром артерии в данной проекции (до 1 мм).

Во втором случае при МСКТ-коронарографии была продемонстрирована недооценка поражения ПНА во втором сегменте за счет мягких бляшек на протяжении, что было расценено как гемодинамически незначимое изменение (до 40%). Однако КАГ показала наличие значимого стеноза данного сегмента ПНА (до 60%).

Ложноположительный результат, полученный в одном случае при проведении МСКТ-коронароангиографии, характеризовался тем, что в проекции второго сегмента ПНА была выявлена протяженная мягкая бляшка, стенозирующая просвет до 50%. В то же время на фоне начальных этапов атероматоза и компенсаторного ремоделирования артерии эти изменения не были выявлены с помощью селективной коронароангиографии.

Анализ данных, полученных при проведении стресс-Эхокардиографии, показал, что из 35 обследованных пациентов у 24 больных (68,6%) проба была положительной. Установлено, что чаще положительный результат свидетельствовал о нарушениях кинетики в бассейне ПМЖВ – в 48,6% случаях, в бассейне ПКА несколько реже – в 42,9% случаях и в бассейне ОА – в 42,9% случаях. При анализе данных стресс-Эхокардиографии, полученных для отдельных сегментов стенки ЛЖ результаты чаще всего были охарактеризованы как гипокинез – в 17,3% случаях, акинез же был выявлен только в 1,1% случаев, частота обнаружения дискинеза составила лишь 0,3%.

Анализ возможностей метода стресс-Эхокардиографии по выявлению ишемии миокарда показал, что чувствительность метода в отношении определения нарушений кинетики стенки ЛЖ при многососудистом поражении коронарного русла была на уровне 86,3%, специфичность составила 98,7%.

Оценка характеристик стресс-ЭхоКГ по отношению к выявлению ишемии миокарда для каждой коронарной артерии показала, что чувствительность метода по выявлению ишемии в бассейне кровоснабжения огибающей артерии составила 85,7%, максимальным был уровень того показателя в отношении бассейна кровоснабжения ПНА – 97,2%. Специфичность в отношении выявления

ишемии в бассейне кровоснабжения ПНА была на уровне 100 %, в отношении ПКА – 94,3%.

Сравнительная оценка степени стенозирования коронарных артерий по данным МСКТ и КАГ с помощью корреляционного анализа показала наличие прямых сильных достоверных ($p<0,001$) коэффициентов корреляции. В целом взаимосвязь результатов двух методов по определению стеноза КА составила 0,92, по частоте выявления ГЗС – 0,90. Для прямой нисходящей артерии значение R составило 0,94, для огибающей артерии – 0,96, для правой коронарной артерии – 0,93. Эти данные свидетельствовали о хорошей сопоставимости результатов двух методов в оценке поражения коронарных артерий у больных ИБС.

Были выявлены и достоверные прямые сильные корреляционные взаимосвязи в отношении оценки степени стенозирования отдельных сегментов КА по данным МСКТ и КАГ. Получены статистически значимые корреляционные взаимосвязи между степенью стенозирования КА по данным МСКТ и результатами пробы стресс-Эхокардиографии, значения коэффициентов корреляции составили: для ПНА – R=0,74; для ОА – R=0,56; для ПКА – R=0,57.

Как показывают данные литературы, в последние годы наличие ряда противопоказаний и осложнений при применении КАГ в диагностике патологии коронарных сосудов, а также инвазивность метода, в случае ненадобности дальнейшей реваскуляризации, способствовали проведению исследований по изучению диагностической эффективности МСКТ-коронарографии [De Graaf F.R. et al., 2010; Halpern E.J. et al., 2010; Sun Z. et al., 2012]. Наши данные согласуются с данными других авторов, подтвердивших достоверность получаемых при МСКТ-коронарографии результатов в диагностике атеросклероза коронарных артерий и высокую информативность метода в оценке стенозов, которые сложно обнаружить с помощью КАГ [Achenbach S. et al., 2009; Budoff M.J. et al., 2008; Pesenti Rossi D. et al., 2013].

Корреляционный анализ показал наличие ряда прямых достоверных связей умеренной силы между степенью стенозирования отдельных сегментов

коронарных артерий по данным МСКТ и положительными результатами стресс-теста. Максимальными были значения коэффициентов корреляции положительного результата стресс-ЭхоКГ со стенозами 1 сегмента ПНА (R=0,472; p=0,001), 2 сегмента ПНА (R=0,652; p=0,0022), 2 сегмента ОА (R=0,316; p=0,002), 1 сегмента ПКА (R=0,41; p=0,001), 2 сегмента ПКА (R=0,364; p=0,0035).

На следующем этапе исследования было проведено сопоставление результатов стресс-Эхокардиографии и степени стеноза коронарных артерий по данным МСКТ у 35 больных ИБС с многососудистым поражением коронарного русла. Было установлено, что частота нарушений локальной сократимости ЛЖ в бассейне различных коронарных сосудов и степени стеноза соответствующей КА сильно коррелировали между собой: выявлено наличие достоверных корреляционных связей, так, для ПНА коэффициент корреляции составил R=0,78, для ОА – R=0,67 и для ПКА – R=0,69 (во всех случаях p<0,00001).

Было выявлено, что у обследуемых больных ИБС со степенью стеноза коронарных артерий менее 50% нарушений кинетики в ответ на нагрузку по данным стресс-теста не возникало, тогда как при степени стеноза сосудов 75-90% и более 90% во всех наблюдениях были достоверно зарегистрированы признаки асинергии в соответствующих бассейнах КА. В группе пациентов со степенью стеноза КА 50-75% вероятность нарушений кинетики была низкой, не было выявлено приходящей ишемии миокарда в зоне соответствующего бассейна в одной трети случаев.

Проведенный регрессионный анализ позволил построить модель, которая описывает зависимость результата стресс-ЭхоКГ от выраженности стеноза различных сегментов КА, оцененной по данным МСКТ. В полученное уравнение входили следующие переменные: X1 (показатель стеноза ПНА 1 сегмент), X2 (показатель стеноза ПНА 2 сегмент), X3 (показатель стеноза ОА 2 сегмент), X4 (показатель стеноза ПКА 1 сегмент) и X5 (показатель стеноза ПКА 2 сегмент).

Таким образом, результаты исследования свидетельствуют о том, что диагностическая эффективность метода МСКТ-коронароангиографии достаточно высока в отношении выявления стенозов коронарных сосудов различной выраженности. Наряду с этим продемонстрирована высокая чувствительность и специфичность стресс-Эхокардиографии в отношении выявления ишемии в области бассейнов отдельных коронарных артерий. Выявлено наличие статистически значимых корреляционных взаимосвязей между результатами МСКТ-коронароангиографии и стресс-ЭхоКГ, показана высокая сопоставимость результатов обоих методов по оценке состояния коронарных сосудов, а также возможность прогнозировать результаты пробы, учитывая полученную модель логистической регрессии.

Проведенный ROC-анализ позволил установить, что при степени стенозов 50-75% может прогнозироваться регистрация асинергии в бассейне какой-либо коронарной артерии с чувствительностью 92,5% и специфичностью 87,5%, в то же время наличие приходящей асинергии по данным стресс-ЭхоКГ в бассейне какой-либо КА позволяет прогнозировать наличие стеноза КА со степенью ≥ 70% с чувствительностью 86,2 и специфичностью 87,3%.

Результаты однофакторного регрессионного анализа показали следующее значение вероятности развития асинергии в любом из бассейнов кровоснабжения КА у пациентов с пороговым значением стеноза 70% независимо от локализации стеноза коронарных артерий составило 96,9% (72,3 – 99,7%).

В определенной степени полученные нами данные согласуются с результатами исследователей, которые показывают достаточно высокие показатели чувствительности и специфичности МСКТ и стресс-ЭхоКГ в диагностике ИБС – 80% и выше [Halpern E.J. et al., 2010; Pesenti Rossi D. et al., 2013]. По данным ряда авторов, при обследовании пациентов без клинических проявлений патологии, но с наличием высоких рисков развития ИБС, проведение МСКТ перед инвазивной ангиографией является экономически оправданным подходом [Сумин А.Н. и др., 2014; Pesenti Rossi D. et al., 2013], поскольку

назначение этого исследования у бессимптомных пациентов позволяет избежать ненужной инвазивной процедуры [Halpern E.J. et al., 2010].

Результаты статистического анализа показали высокую вероятность связи положительного результата стресс-ЭхоКГ с мультисосудистым поражением коронарных артерий, выявленным по данным МСКТ. Полученные данные свидетельствуют о том, что в условиях многососудистого поражения коронарного русла при выявлении значимого стенозирования хотя бы одной из коронарных артерий по данным МСКТ у пациентов с наличием факторов риска развития ИБС целесообразно выполнение стресс-теста, результаты которого в дальнейшем диктуют тактику ведения пациента и решения вопроса о срочности реваскуляризации сердечной мышцы и объеме вмешательства. При этом сочетание гемодинамически незначимого стенозирования коронарных артерий и отрицательной пробы дает основание рекомендовать пациентам динамическое наблюдение у кардиолога. Важным аспектом диагностики, влияющим на заключительный диагноз, выступает уровень выполняемой нагрузки пациентом при стресс-тесте, сопоставленный с повседневным образом жизни пациента, в связи с чем надежным способом оценки функционирования миокарда является полноценное проведение максимально возможных для данного пациента нагрузочных проб с последующей оценкой его состояния, функционального резерва и сопоставлением полученных данных со структурными данными коронарного дерева при МСКТ.

На заключительном этапе исследования был выполнен анализ воспроизводимости метода МСКТ и качества изображения при изучении состояния коронарных артерий у больных ИБС. Значение коэффициента внутриоператорской воспроизводимости составило 3,41%, межоператорской воспроизводимости – 5,89%, что является приемлемым результатом, поскольку для медицинских исследований допустимо значение коэффициента Блэнда-Альмана на уровне не более 10%.

Также оценивали качество изображения коронарных артерий в зависимости от режима сканирования путем сравнения оценок изображений двумя независимыми

операторами. Расчет частоты совпадений оценок качества изображений сегментов коронарных артерий показал, что в абсолютном большинстве случаев (96,3 – 100%) оценки разных операторов совпадали. При использовании режима DS_CorCTA у 18 пациентов было изучено 162 сегмента, частота несовпадений оценок качества изображения составила 3,7%, при использовании режима CorCTA_AdaptiveSeq (16 пациентов, 144 сегмента) – 2,8%. В то же время при использовании режима Flash_CorCTA случаев несовпадения оценки качества изображения (11 пациентов, 99 сегментов) отмечено не было. Частота несовпадений при оценке качества изображения 171 сегмента у 19 больных при режиме Dual Energy составила 2,9%. Значимых межгрупповых отличий по частоте несовпадений результатов оценки качества изображений сегментов коронарных сосудов выявлено не было.

Результаты проведенного исследования подтвердили, что на сегодняшний день в распоряжении специалистов диагностической службы имеются необходимые высокоэффективные методы объективной оценки поражения коронарного русла, не связанные с интервенционными вмешательствами. Междисциплинарный подход в диагностике поражения коронарного русла и оценки жизнеспособности миокарда в бассейне пораженных артерий позволяет наиболее корректно судить о выраженности и значимости нарушений в сердечно-сосудистой системе, определять этапы и объемы дальнейшей лечебной тактики.

ВЫВОДЫ

1. Мультиспиральная компьютерная томография является высокоэффективным методом диагностики структурных и анатомических изменений коронарных артерий у больных ишемической болезнью сердца.

2. Разработан алгоритм исследования структурных и анатомических изменений коронарных артерий с помощью МСКТ. Сравнение результатов применения этого алгоритма с данными инвазивной коронароангиографии показало высокую сопоставимость результатов двух методов в оценке поражения коронарных артерий. Характеристики метода МСКТ в отношении выявления стенозов коронарных артерий при расчете по коронарным артериям составляют: чувствительность - 98,1 %, специфичность - 91,6 %, диагностическая точность - 95,3 %, положительная прогностическая ценность - 93,8 %, отрицательная прогностическая ценность - 97,4 %; при расчете по отдельным сегментам коронарных артерий: чувствительность - 98,9 %, специфичность - 95,6 %, диагностическая точность - 96,7 %, положительная прогностическая ценность - 91,5 %, отрицательная прогностическая ценность - 99,5 %.

3. Расхождения данных мультиспиральной компьютерной томографии и коронароангиографии по выявлению гемодинамически незначимых стенозов составляют от 0 до 4 %, гемодинамически значимых стенозов – от 0 до 2,6 %, субтотальных стенозов – от 0 до 1 %, окклюзий – 0 %.

4. Доказано, что функциональные нарушения кровообращения зависят и связаны с наличием и выраженностью структурной патологии стенки коронарных артерий. Получены данные, что при степени стеноза коронарных артерий менее 50 % нарушения кинетики в ответ на нагрузку по данным стресс-теста не возникают; при степени стеноза от 50 до 75% преходящая ишемия миокарда в зоне соответствующего бассейна регистрируется в 66,6% случаев; при степени стеноза сосудов от 75-90 % и более 90% вероятность выявления признаков асинергии в соответствующих бассейнах коронарных артерий составляет 100 %.

5. Показаниями к проведению мультиспиральной коронарографии является: подозрение на многососудистое поражение коронарного русла, наличие факторов риска развития ишемической болезни сердца, оценка динамики прогрессирования заболевания; несоответствие результатов инвазивной и неинвазивной коронарографии может быть обусловлено: различиями в интерпретации результатов, получаемых разными операторами, в частности, измерением размеров артерий по наружному контуру сосуда при мультиспиральной коронарографии и по внутреннему контуру при коронароангиографии, а также различиями диаметров артерий в разных проекциях; невыявлением начальных этапов атероматоза и компенсаторного ремоделирования артерий при селективной коронароангиографии; невыявлением изменений артерий мелкого диаметра, а также дистальных сегментов коронарных артерий.

ПРАКТИЧЕСКИЕ РЕКОМЕНДАЦИИ

1. Мультиспиральная компьютерная коронарография может быть использована как менее инвазивная альтернатива коронароангиографии у пациентов с высоким риском развития ишемической болезни сердца, у которых наблюдается атипичный болевой синдром в грудной клетке, а также у пациентов с ранее верифицированным диагнозом для оценки динамики заболевания.

2. Выявление у пациентов с ишемической болезнью сердца гемодинамически незначимых стенозов должно сопровождаться динамическим наблюдением у кардиолога с коррекцией модифицируемых факторов риска ишемической болезни сердца.

3. В условиях многососудистого поражения коронарного русла при выявлении гемодинамически значимого стенозирования коронарных артерий, а также пограничного стенозирования просвета от 50-70% по данным мультиспиральной компьютерной томографии показано проведение нагрузочных проб и анализ полученных результатов в сопоставлении с результатами, полученными с помощью мультиспиральной компьютерной томографии.

4. У пациентов с высоким риском развития ИБС, с положительным результатом пробы стресс-ЭхоКг с физической нагрузкой следует рекомендовать выполнение мультиспиральной компьютерной коронарографии, что даст дополнительную информацию о состоянии пораженных артерий для уточнения объема хирургического вмешательства.

СПИСОК ЛИТЕРАТУРЫ

1. Атеросклероз. Современные представления и принципы лечения. Рекомендации ВНОК // Научные ведомости Белгородского государственного университета. Серия: Медицина. Фармация. – 2009. – Т. 67, № 8. – С. 84 – 96.

2. Бокерия Л.А., Ступаков И.Н., Самородская И.В., Ботнарь Ю.М. Сердечно-сосудистые заболевания в Российской Федерации на рубеже веков: смертность, распространенность, факторы риска // Бюллетень НЦССХ им. А.Н. Бакулева РАМН. – 2007. – Т. 8, № 5. – С. 5 – 11.

3. Бокерия Л.А., Макаренко В.Н., Юрпольская Л.А. и др. Визуализация артерии синусного узла с помощью многосрезовой компьютерной ангиографии // Вестник рентгенологии и радиологии. – 2014. – № 1. – С. 19 – 22.

4. Бузиашвили В.Ю., Мацкеплишвили С.Т., Макаренко В.Н. Роль стресс-МР томографии сердца с контрастным усилением в обследовании пациентов с ишемической болезнью сердца // Бюллетень НЦССХ им. А.Н. Бакулева РАМН. Сердечно-сосудистые заболевания. – 2014. – Т. 15, № 6. – С. 261.

5. Гребенщикова И.А., Левашов С.Ю., Шаркова И.В. Состояние кальциевого обмена у пациентов с ишемической болезнью сердца в зависимости от статуса курения // Врач-аспирант. – 2011. – № 5 (48). – С. 41-45.

6. Диагностика и лечение артериальной гипертензии. Российские рекомендации // Кардиоваск. тер. и проф. – 2008. – Прил. 2.

7. Жданов В.С., Веселова С.П., Дробкова И.П. и др. Некрозы и кальцификация коронарных артерий при хронической форме ишемической болезни сердца // Терапевтический архив. – 2010. – № 12. – С.16 – 18.

8. Золотайкина О.С., Макаренко В.Н., Бокерия Л.А. Роль предоперационной мультиспиральной компьютерной томографии в планировании повторных операций на сердце // Анналы хирургии. – 2013. – № 2. – С. 42 – 47.

9. Келехсаев Х.Р., Гиляревский С.Р., Коков Л.С. и др. Влияние сердечно-сосудистых факторов риска на степень поражения коронарных артерий у больных

с впервые развившимся острым коронарным синдромом // Диагностическая и интервенционная радиология. – 2014. – Т. 8, № 3. – С. 51 – 61.

10. Коков Л.С., Шутихина И.В., Тимина И.Е. Использование ультразвуковых технологий в оценке атеросклеротических поражений сосудистой стенки // Молекулярная медицина. – 2013. – № 4. – С. 15 – 25.

11. Коков Л.С. Рентгенохирургическое методы диагностики и лечения сердечно-сосудистых заболеваний // Журнал им. Н.В. Склифосовского. Неотложная медицинская помощь. – 2013. – № 1. – С. 23 – 24.

12. Крючков Д.В., Артамонова Г.В. Инновационная модель организации медицинской помощи пациентам с острым коронарным синдромом на этапе приемного отделения кардиологического диспансера // Комплексные проблемы сердечно-сосудистых заболеваний. – 2014. – № 1. – С. 16 – 20.

13. Кулагина Т.Ю., Стамов В.И., Никода В.В., Добровольская Т.Н. Кардиореспираторные нагрузочные тесты в предоперационной оценке хирургического риска у больных старшего возраста // Анестезиология и реаниматология. – 2013. – № 2. – С. 25 – 29.

14. Лучевая диагностика болезней сердца и сосудов // Акинфиев Д. М. и др.; гл. ред. тома Л. С. Коков; гл. ред. сер. С. К. Терновой; Ассоц. мед. о-в по качеству. – М., 2011.

15. Макаренко В.Н. Компьютерно-томографическая ангиография: показания, противопоказания, ограничения метода // Грудная и сердечно-сосудистая хирургия. – 2013. – № 2. – С. 40 – 45.

16. Макаренко В.Н., Юрпольская Л.А., Рогова Т.В. и др. Особенности методов компьютерной томографии в диагностике аномального отхождения левой коронарной артерии от ствола легочной артерии у пациентов разного возраста // Кардиология и сердечно-сосудистая хирургия. – 2013. – Т. 6, № 1. – С. 66 – 71.

17. Макаренко В.Н., Юрпольская Л.А., Рогова Т.В. и др. Особенности методов компьютерной томографии в диагностике аномального отхождения левой коронарной артерии от ствола легочной артерии у пациентов разного возраста // Кардиология и сердечно-сосудистая хирургия. – 2012. – Т. 5, № 4. – С. 88 – 96.

18. Макаренко В.Н. Мультиспиральная компьютерная томография в диагностике поражений коронарных артерий // Клиническая кардиология: диагностика и лечение Бокерия Л.А., Голухова Е.З. В 3-х томах. Под редакцией Л.А.Бокерия, Е.З.Голуховой. – М., 2011. – С. 317 – 341.

19. Маряшева Ю.А., Веселова Т.Н., Федотенков И.С. и др. Роль мультиспиральной компьютерной томографии в выявлении коронарного атеросклероза у пациентов с атипичным для стенокардии болевым синдромом // Диагностическая и интервенционная радиология. – 2010. – Т. 4, № 3. – С. 19 – 27.

20. Миневич Ю.В. Клинико-инструментальные и лабораторные характеристики атеросклеротической болезни на примере коронарного атеросклероза при респираторных вирусно-бактериальных инфекциях: Автореф. дисс. канд. мед. наук. – М., 2012. – 24 с.

21. Митьковская Н.П., Авдей Л.Л., Курак Т.А. и др. Неинвазивная диагностика стенозирующего атеросклероза коронарных артерий у пациентов с ревматоидным артритом // Кардиология в Беларуси. – 2010. – № 6. – С. 4 – 12.

22. Митьковская Н.П., Григоренко Е.А., Данилова Л.И. Сердце и метаболический риск: монография. – Минск: Белорус. наука, 2008. – 277 с.

23. Морозов С.П., Насникова И.Ю., Синицын В.Е. Мультиспиральная компьютерная томография // Под ред. С.К. Тернового. – М.: ГЭОТАР-Медиа, 2009. – 112 с.

24. Назаренко Г.И., Клейменова Е.Б., Янус В.М. и др. Сопоставление результатов ангиографии коронарных артерий и генетических маркеров у пациентов с ИБС // Сердце. – 2009. – Т. 8, № 1. – С. 38 – 43.

25. Наумов Д.В. Диагностическая ценность мультиспиральной томографии в раннем выявлении кальциноза коронарных артерий // Сибирский медицинский журнал. – 2011. – Т. 103, № 4. – С. 5 – 7.

26. Рычина И.Е., Макаренко В.Н. Мультидетекторная компьютерная ангиография коронарных артерий в кардиохирургической клинике // Бюллетень НЦССХ им. А.Н. Бакулева РАМН. Сердечно-сосудистые заболевания. – 2012. – Т. 13, № 3. – С. 58.

27. Савелло В.Е., Басек И.В. Возможности МСКТ в оценке состояния коронарных артерий, аортокоронарных и маммарно-коронарных шунтов, стентов // Трансляционная медицина. – 2010. – № 5. – С. 23.

28. Сандриков В.А., Кулагина Т.Ю., Ревуненков Г.В., Буравихина Т.А. Оценка деформации миокарда у кардиохирургических больных // Клиническая физиология кровообращения. – 2004. – № 2. – С. 31.

29. Сандриков В.А., Кулагина Т.Ю., Варданян А.А. и др. Новый подход к оценке систолической и диастолической функции левого желудочка у больных ишемической болезнью сердца // Ультразвуковая и функциональная диагностика. – 2007. – № 1. – С. 44 – 54.

30. Сандриков В.А., Кулагина Т.Ю., Фисенко Е.П. Ультразвуковые и лучевые технологии в клинической практике // Под ред. Сандрикова В.А., Фисенко Е.П., Кулагиной Т.Ю. – М., 2012.

31. Сандриков В.А., Кулагина Т.Ю., Ван Е.Ю. и др. Биомеханика миокарда у пациентов с недостаточностью коронарного кровообращения // Анестезиология и реаниматология. – 2008. – № 5. – С. 8 – 10.

32. Синеглазова А.В., Трушин И.В., Ростовцев М.В., Калев О.Ф. Значение мультиспиральной компьютерной томографии в диагностике патологии коронарных артерий у женщин с ревматоидным артритом // Медицинская визуализация. – 2012. – № 3. – С. 88.

33. Синицын В.Е., Мершина Е.А., Архипова И.М., Глазкова М.А. Возможности снижения лучевой нагрузки при проведении МСКТ коронарных артерий// Диагностическая и интервенционаая радиология. – 2011. – Т. 5, № 1. – С. 21 – 29.

34. Сумин А.Н., Корок Е.В., Коков А.Н. и др. Возможности МСКТ-коронарографии в диагностике гемодинамически значимых стенозов коронарных артерий // Сибирский медицинский журнал. – 2011. – Т. 26, № 3-1. – С. 96 – 102.

35. Сумин А.Н., Корок Е.В., Коков А.Н. и др. Роль мультиспиральной компьютерной томографии и стресс-эхокардиографии в оценке риска развития

кардиологических осложнений при некардиальных операциях // Кардиология. – 2014. – Т. 54, № 5. – С. 39 – 47.

36. Терновой С.К., Федотенков И.С., Гагарина Н.В. и др. Количественный анализ уровня кальциноза коронарных артерий: сравнение информативности мультиспиральной компьютерной томографии и электронно-лучевой томографии // Тер. архив. – 2006. – № 12. – С. 15 – 19.

37. Трушин И.В., Гребенщикова И.А., Шаркова И.В. и др. К вопросу о диагностике безболевой ишемии миокарда // Медицинская визуализация. – 2010. – № 2. – С. 59 – 64.

38. Федоров В.Д., Кармазановский Г.Г., Коков Л.С. и др. Клиническое значение мультиспиральной компьютерно-томографической коронарографии // Хирургия. – 2010. – № 7. – С. 4 – 9.

39. Федотенков И.С., Веселова Т.Н., Терновой С.К., Синицын В.Е. Роль мультиспиральной компьютерной томографии в диагностике кальциноза коронарных артерий // Медицинская визуализация. – 2007. – № 2 (1).

40. Чазов Е.И. Перспективы кардиологии в свете прогресса фундаментальной науки // Тер. архив. – 2009. – № 9. – С. 5 – 8.

41. Чомахидзе П., Удовиченко А., Сыркин А. Использование мультиспиральной компьютерной томографии в неинвазивной диагностике // Врач. – 2005. – № 8. – С. 45 – 47.

42. Шимановский Н.Л., Шабунин И.В. МСКТ коронарных артерий с контрастным усилением «Ультравистом» // Медицинский алфавит. – 2011. – Т. 2, № 19. – С. 27 – 32.

43. Шмырев В.И., Морозов С.П., Артамонов А.А. Мультиспиральная компьютерная томография в диагностике поражения брахиоцефальных артерий // Кремлевская медицина. Клинический вестник. – 2009. – № 3. – С. 15 – 19.

44. Шугушев З.Х., Хайрутдинов Е.Р., Файбушевич А.Г. и др. Выбор тактики эндоваскулярной реваскуляризации миокарда у больных ИБС с многососудистым поражением коронарных артерий // Бюллетень НЦССХ им. А.Н. Бакулева РАМН. – 2011. – Т. 12, № 6. – С. 170.

45. Abada H.T., Larchez C., Daoud B. et al. MDCT of the coronary arteries: feasibility of low-dose CT with ECG-pulsed tube current modulation to reduce radiation dose // AJR Am. J. Roentgenol. – 2006. – Vol. 186. – P. 387 – 390.

46. Abdulla J., Pedersen K.S., Budoff M., Kofoed K.F. Influence of coronary calcification on the diagnostic accuracy of 64-slice computed tomography coronary angiography: a systematic review and meta-analysis // Int. J. Cardiovasc. Imaging. – 2012. – Vol. 28 (4). – P. 943 – 953.

47. Abi Rafeh N., Castellanos M.R., Khoueiry G. et al. Association between coronary artery disease diagnosed by coronary angiography and breast arterial calcifications on mammography: meta-analysis of the data // J. Womens Health (Larchmt). – 2012. – Vol. 21 (10). – P. 1053 – 1058.

48. Achenbach S., Marwan M., Schepis T. et al. High-pitch spiral acquisition: a new scan mode for coronary CT angiography // J. Cardiovasc. Comput. Tomogr. – 2009. – Vol. 3. – P. 117 – 121.

49. Achenbach S., Marwan M., Ropers D. et al. Coronary computed tomography angiography with a consistent dose below 1mSv using prospectively electrocardiogram-triggered high-pitch spiral acquisition // Eur. Heart J. – 2010. – Vol. 31. – P. 340 – 346.

50. Achenbach S., Ropers D., Pohle F.K. et al. Detection of coronary artery stenoses using multi-detector CT with 16 x 0.75 collimation and 375 ms rotation // Eur. Heart J. – 2005. – Vol. 26. – P. 1978 – 1986.

51. Adeseun G.A., Xie D., Wang X. et al. Carotid plaque, carotid intima-media thickness, and coronary calcification equally discriminate prevalent cardiovascular disease in kidney disease // Am. J. Nephrol. – 2012. – Vol. 36 (4). – P. 342 – 347.

52. Aldrovandi A., Cademartiri F., Menozzi A. et al. Evaluation of coronary atherosclerosis by multislice computed tomography in patients with acute myocardial infarction and without significant coronary artery stenosis: a comparative study with quantitative coronary angiography // Circ. Cardiovasc. Imaging. – 2008. – Vol. 1 (3). – P. 205 – 211.

53. Alessandri N., Di Matteo A., Rondoni G. et al. Heart imaging: the accuracy of the 64-MSCT in the detection of coronary artery disease // Eur. Rev. Med. Pharmacol. Sci. – 2009. – Vol. 13 (3). – P. 163 – 171.

54. Alexanderson E., Canseco-Leon N., Isarra F. et al. Prognostic value of cardiovascular CT: is coronary artery calcium screening enough? The added value of CCTA // J. Nucl. Cardiol. – 2012. – Vol. 19 (3). – P. 601 – 608.

55. Alkadhi H., Stolzmann P., Desbiolles L. et al. Low-dose, 128-slice, dual-source CT coronary angiography: accuracy and radiation dose of the high-pitch and the step-and-shoot mode // Heart. – 2010. –Vol. 96. – P. 933 – 938.

56. Andre F., Muller D., Korosoglou G. et al. In-vitro assessment of coronary artery tents in 256-multislice computed tomography angiography // BMC Res Notes. – 2014. – Vol. 7. – P. 38.

57. Andre F., Korosoglou G., Hosch W. et al. Performance of dual source versus 256-slice multi-slice CT in the evaluation of 16 coronary artery stents // Eur. J. Radiol. – 2013. –Vol. 82 (4). – P. 601 – 617.

58. Arbab-Zadeh A., Miller J.M., Rochitte C.E. et al. Diagnostic accuracy of computed tomography coronary angiography according to pre-test probability of coronary artery disease and severity of coronary arterial calcification. The CORE-64 (Coronary Artery Evaluation Using 64-Row Multidetector Computed Tomography Angiography) International Multicenter Study // J. Am. Coll. Cardiol. – 2012. – Vol. 59 (4). – P. 379 – 387.

59. Bamberg F., Sommer W.H., Hoffmann V. et al. Meta-analysis and systematic review of the long-term predictive value of assessment of coronary atherosclerosis by contrast-enhanced coronary computed tomography angiography // J. Am. Coll. Cardiol. – 2011. – Vol. 57 (24). – P. 2426 – 2436.

60. Barrett J.F., Keat N. Artifacts in CT: recognition and avoidance // Radiographics. – 2004. – Vol. 24. – P. 1679 – 1691.

61. Bashore T.M., Bates E.R., Berger P.B. et al. America College of Cardiology Task Force on Clinical Expert Consensus Documents. American College of

Cardiology/Society for Cardiac Angiography and Interventions Clinical Expert Consensus Document on cardiac catheterization laboratory standards: a report of the American College of Cardiology Task Force on Clinical Expert Consensus Documents // J. Am. Coll. Cardiol. – 2001. – Vol. 37. – P. 2170 – 2214.

62. Belgrano M., Bregant P., Djoguela M. et al. 256-slice CT coronary angiography: in vivo dosimetry and technique optimization // Radiol. Med. – 2014. – Vol. 119 (4). – P. 249 – 256.

63. Benedek T., Gyjhgysi M., Benedek I. Multislice computed tomographic coronary angiography for quantitative assessment of culprit lesions in acute coronary syndromes // Can. J. Cardiol. – 2013. – Vol. 29 (3). – P. 364 – 371.

64. Bischoff B., Kantert C., Meyer T. et al. Cardiovascular risk assessment based on the quantification of coronary calcium in contrast-enhanced coronary computed tomography angiography // Eur. Heart J. Cardiovasc. Imaging. – 2012. – Vol. 13 (6). – P. 468 – 475.

65. Bittencourt M.S., Schmidt B., Seltmann M. et al. Iterative reconstruction in image space (IRIS) in cardiac computed tomography: initial experience // Int. J. Cardiovasc. Imaging. – 2011. – Vol. 27. – P. 1081 – 1087.

66. Bland J.M., Altman D.G. Comparing methods of measurement: why plotting difference against standard method is misleading // The Lancet. – 1995. – Vol. 346. – P. 1085 – 1087.

67. Bland J.M., Altman D.G. Measuring agreement in method comparison studies // Statistical Methods in Medical Research. – 1999. – Vol. 8. – P. 135 – 160.

68. Boogers M.J., Schuijf J.D., Kitslaar P.H. et al. Automated quantification of stenosis severity on 64-slice CT: a comparison with quantitative coronary angiography // ACC Cardiovasc Imaging. – 2010. – Vol. 3 (7). – P. 699 – 709.

69. Boogers M.J., Broersen A., Van Velzen J.E. et al. Automated quantification of coronary plaque with computed tomography: comparison with intravascular ultrasound using a dedicated registration algorithm for fusion-based quantification // Eur. Heart J. – 2012. – Vol. 33 (8). – P. 1007 – 1016.

70. Borissoff J.I., Joosen I.A., Versteylen M.O. et al. Accelerated In Vivo Thrombin Formation Independently Predicts the Presence and Severity of CT Angiographic Coronary Atherosclerosis // JACC Cardiovasc. Imaging. – 2012. – Vol. 5 (12). – P. 1201 – 1210.

71. Brener S.J., Mintz G.S., Cristea E. et al. Characteristics and clinical significance of angiographically mild lesions in acute coronary syndromes // JACC Cardiovasc. Imaging. – 2012. – Vol. 5 (3 Suppl.). – P. 86 – 94.

72. Budoff M.J., Dowe D., Jollis J.G. et al. Diagnostic performance of 64-multidetector row coronary computed tomographic angiography for evaluation of coronary artery stenosis in individuals without known coronary artery disease: results from the prospective multicenter ACCURACY (Assessment by Coronary Computed Tomographic Angiography of Individuals Undergoing Invasive Coronary Angiography) trial // J. Am. Coll. Cardiol. – 2008. – Vol. 52. – P. 1724 – 1732.

73. Chang C.C., Chang M.L., Huang C.H. et al. Carotid intima-media thickness and plaque occurrence in predicting stable angiographic coronary artery disease // Clin. Interv. Aging. – 2013. – Vol. 8. – P. 1283 – 1288.

74. Chang J.H., Sung J.Y., Nam H.E. et al. Role of coronary artery calcification score on the decrease in GFR among subjects with CT coronary angiography // Clin. Exp. Hypertens. – 2012. – Vol. 34 (1). – P. 24 – 30.

75. Cheng L., Jing S., Zhang Y. A comparison study between CT angiography with 64-multislice spiral computed tomography and selective X-ray coronary angiography // Exp. Ther. Med. – 2013. – Vol. 5 (3). – P. 969 – 971.

76. Choi J.H., Song Y.B., Hahn J.Y. et al. Three-dimensional quantitative volumetry of chronic total occlusion plaque using coronary multidetector computed tomography //Circ. J. – 2011. – Vol. 75 (2). – P. 366 – 375.

77. Chow B.J., Wells G.A., Chen L. et al. Prognostic value of 64-slice cardiac computed tomography severity of coronary artery disease, coronary atherosclerosis, and left ventricular ejection fraction // J. Am. Coll. Cardiol. – 2010. – Vol. 55 (10). – P. 1017 – 1028.

78. Cornily J.C., Gilard M., Bezon E. et al. Cardiac multislice spiral computed tomography as an alternative to coronary angiography in the preoperative assessment of coronary artery disease before aortic valve surgery: a management outcome study // Arch. Cardiovasc. Dis. – 2010. – Vol. 103 (3). – P. 170 – 175.

79. Costello P., Lobree S. Subsecond scanning makes CT even faster // Diag. Imaging. – 1996. – Vol. 18. – P. 76 – 79.

80. d'Agostino A.G., Remy-Jardin M., Khalil C. et al. Low-dose ECG-gated 64-slices helical CT angiography of the chest: evaluation of image quality in 105 patients // Eur. Radiol. – 2006. – Vol. 16. – P. 2137 – 2146.

81. Danad I., Raijmakers P.G., Kamali P. et al. Carotid artery intima-media thickness, but not coronary artery calcium, predicts coronary vascular resistance in patients evaluated for coronary artery disease // Eur. Heart J. Cardiovasc. Imaging. – 2012. – Vol. 13 (4). – P. 317 – 323.

82. De Filippis A.P., Blaha M.J., Ndumele C.E. et al. The association of Framingham and Reynolds risk scores with incidence and progression of coronary artery calcification in MESA (Multi-Ethnic Study of Atherosclerosis) // J. Am. Coll. Cardiol. – 2011. – Vol. 58 (20). – P. 2076 – 2083.

83. De Graaf F.R., Schuijf J.D., Delgado V. et al. Clinical application of CT coronary angiography: state of the art // Heart Lung. Circ. – 2010. – Vol. 19. – P. 107 – 116.

84. De Graaf F.R., Schuijf J.D., Van Velzen J.E. et al. Diagnostic accuracy of 320-row multidetector computed tomography coronary angiography in the non-invasive evaluation of significant coronary artery disease // Eur. Heart J. – 2010. – Vol. 31. – P. 1908 – 1915.

85. Dikkers R., Greuter M.J., Kristanto W. et al. Assessment of image quality of 64-row Dual Source versus Single Source CT coronary angiography on heart rate: a phantom study // Eur. J. Radiol. – 2009. – Vol. 70. – P. 61 – 68.

86. Earls J.P. How to use a prospective gated technique for cardiac CT // J. Cardiovasc. Comput. Tomogr. – 2009. – Vol. 3. – P. 45 – 51.

87. Ehara M., Terashima M., Kawai M. et al. Impact of multislice computed tomography to estimate difficulty in wire crossing in percutaneous coronary intervention for chronic total occlusion // J. Invasive Cardiol. – 2009. – Vol. 21. – P. 575 – 582.

88. Erbel R., Muhlenkamp S., Moebus S. et al. Coronary risk stratification, discrimination, and reclassification improvement based on quantification of subclinical coronary atherosclerosis: the Heinz Nixdorf Recall study // J. Am. Coll. Cardiol. – 2010. – Vol. 56 (17). – P. 1397 – 1406.

89. Erbel R., Lehmann N., Mohlenkamp S. et al. Subclinical coronary atherosclerosis predicts cardiovascular risk in different stages of hypertension: result of the Heinz Nixdorf Recall Study // Hypertension. – 2012. – Vol. 59 (1). – P. 44 – 53.

90. Erdal M., Aparce M., Iglak Z. et al. Clinical features of aviators withcoronary artery disease diagnosed by multislice CT angiography // Anadolu Kardiyol Derg. – 2014. – Vol. 14 (2). – P. 150 – 154.

91. Fleischmann K.E., Hunink M.G., Kuntz K.M., Douglas P.S. Exercise echocardiography or exercise SPECT imaging? A meta-analysis of diagnostic test performance // JAMA. – 1998. – Vol. 280. – P. 913 – 920.

92. Flohr T.G., Schaller S., Stierstorfer K. et al. Multi-detector row CT systems and image-reconstruction techniques // Radiology. – 2005. – Vol. 235. – P. 756 – 773.

93. Flohr T.G., McCollough C.H., Bruder H. et al. First performance evaluation of a dual-source CT (DSCT) system // Eur. Radiol. – 2006. – Vol. 16. – P. 256 – 268.

94. Freeman J., Froelicher V., Ashley E. The ageing athlete: screening prior to vigorous exertion in asymptomatic adults without known cardiovascular disease // Br. J. Sports Med. – 2009. – Vol. 43. – P. 722 – 725.

95. Gaemperli O., Bengel F.M., Kaufmann P.A. Cardiac hybrid imaging // Eur. Heart J. – 2011. – Vol. 32. – P. 2100 – 2108.

96. Galassi A.R., Tomasello S.D., Reifart N. et al. Inhospital outcomes of percutaneous coronary intervention in patients with chronic total occlusion: insights from the ERCTO (European Registry of Chronic Total Occlusion) registry // EuroIntervention. – 2011. – Vol. 7. – P. 472 – 479.

97. Garcia M.P., Velut J., Boulmier D. et al. Coronary vein extraction in MSCT volumes using minimum cost path and geometrical moments // IEEE J Biomed Health Inform. – 2013. – Vol. 17 (2). – P. 336 – 345.

98. Garcia M.J., Lessick J., Hoffmann M.H. Accuracy of 16-row multidetector computed tomography for the assessment of coronary artery stenosis // JAMA. – 2006. – Vol. 296. – P. 403 – 411.

99. Gaudio C., Pelliccia F., Evangelista A. et al. 320-row computed tomography coronary angiography vs. conventional coronary angiography in patients with suspected coronary artery disease: a systematic review and meta-analysis // Int. J. Cardiol. – 2013. – Vol. 168. – P. 1562 – 1564.

100. Geleijns J., Salvadó Artells M., Veldkamp W.J. et al. Quantitative assessment of selective in-plane shielding of tissues in computed tomography through evaluation of absorbed dose and image quality // Eur. Radiol. – 2006. – Vol. 16. – P. 2334 – 2340.

101. Gerber T.C., Carr J.J., Arai A.E. et al. Ionizing radiation in cardiac imaging: a science advisory from the American Heart Association Committee on Cardiac Imaging of the Council on Clinical Cardiology and Committee on Cardiovascular Imaging and Intervention of the Council on Cardiovascular Radiology and Intervention // Circulation. – 2009. – Vol. 119. – P. 1056 – 1065.

102. Goetti R., Leschka S., Baumüller S. et al. Low dose high-pitch spiral acquisition 128-slice dual-source computed tomography for the evaluation of coronary artery bypass graft patency // Invest. Radiol. – 2010. – Vol. 45. – P. 324 – 330.

103. Goldman L.W. Principles of CT: multislice CT // J. Nucl. Med. Technol. – 2008. – Vol. 36. – P. 57 – 68.

104. Grantham J.A., Jones P.G., Cannon L., Spertus J.A. Quantifying the early health status benefits of successful chronic total occlusion recanalization: Results from the FlowCardia's Approach to Chronic Total Occlusion Recanalization (FACTOR) // Trial. Circ Cardiovasc Qual Outcomes. – 2010. – Vol. 3. – P. 284 – 290.

105. Haberl R., Tittus J., Böhme E. et al. Multislice spiral computed tomographic angiography of coronary arteries in patients with suspected coronary artery disease: an

effective filter before catheter angiography? // Am. Heart J. – 2005. – Vol. 149. – P. 1112 – 1119.

106. Hadamitzky M., Freissmuth B., Meyer T. et al. Prognostic value of coronary computed tomographic angiography for prediction of cardiac events in patients with suspected coronary artery disease // JACC Cardiovasc. Imaging. – 2009. – Vol. 2. – P. 404 – 411.

107. Hajati O., Zarrabi K., Karimi R., Hajati A. CFD simulation of hemodynamics in sequential and individual coronary bypass grafts based on multislice CT scan datasets // Conf. Proc IEEE Engl. Med. Biol. Soc. – 2012. – Vol. 12. – P. 641 – 644.

108. Halpern E.J., Savage M.P., Fischman D.L., Levin D.C. Cost-effectiveness of coronary CT angiography in evaluation of patients without symptoms who have positive stress test results // AJR Am. J. Roentgenol. – 2010. – Vol. 194. – P. 1257 – 1262.

109. Hascoit S., Bongard V., Chabbert V. et al. Early triage of emergency department patients with acute coronary syndrome: contribution of 64-slice computed tomography angiography // Arch. Cardiovasc. Dis. – 2012. – Vol. 105 (6 – 7). – P. 338 – 346.

110. Hashimoto J., Suzuki T., Nakahara T. et al. Preoperative risk stratification using stress myocardial perfusion scintigraphy with electrocardiographic gating // J. Nucl. Med. – 2003. – Vol. 44. – P. 385 – 390.

111. Hausleiter J., Meyer T., Hadamitzky M. et al. Radiation dose estimates from cardiac multislice computed tomography in daily practice: impact of different scanning protocols on effective dose estimates // Circulation. – 2006. – Vol. 113. – P. 1305 – 1310.

112. Hausleiter J., Bischoff B., Hein F. et al. Feasibility of dual-source cardiac CT angiography with high-pitch scan protocols // J. Cardiovasc. Comput. Tomogr. – 2009. – Vol. 3. – P. 236 – 242.

113. Hendel R.C., Patel M.R., Kramer C.M. et al. Nuclear Cardiology, North American Society for Cardiac Imaging, Society for Cardiovascular Angiography and

Interventions, and Society of Interventional Radiology // J. Am. Coll. Cardiol. – 2006. – Vol. 48. – P. 1475 – 1497.

114. Henneman M.M., Schuijf J.D., Petra D.S. et al. Comparison of multislice computed tomography to gated single-photon emission computed tomography for imaging of healed myocardial infarcts // Am. J. Cardiol. – 2008. – Vol. 101. – P. 144 – 148.

115. Heijenbrok-Kal M.H., Fleischmann K.E., Hunink M.G. Stress echocardiography, stress single-photon- emission computed tomography and electron beam computed tomography for the assessment of coronary artery disease: a meta-analysis of diagnostic performance // Am. Heart J. – 2007. – Vol. 154. – P. 415 – 423.

116. Herzog B.A., Husmann L., Burkhard N. et al. Accuracy of low-dose computed tomography coronary angiography using prospective electrocardiogram-triggering: first clinical experience // Eur. Heart J. – 2008. – Vol. 29. – P. 3037 – 3042.

117. Hirai N., Horiguchi J., Fujioka C. et al. Prospective versus retrospective ECG-gated 64-detector coronary CT angiography: assessment of image quality, stenosis, and radiation dose // Radiology. – 2008. – Vol. 248. – P. 424 – 430.

118. Hoe J., Toh K.H. First experience with 320-row multidetector CT coronary angiography scanning with prospective electrocardiogram gating to reduce radiation dose // J. Cardiovasc. Comput. Tomogr. – 2009. – Vol. 3. – P. 257 – 261.

119. Hoffmann U., Moselewski F., Nieman K. et al. Noninvasive assessment of plaque morphology and composition in culprit and stable lesions in acute coronary syndrome and stable lesions in stable angina by multidetector computed tomography // J. Am. Coll. Cardiol. – 2006. – Vol. 47. – P. 1655 – 1662.

120. Hou Y., Yue Y., Guo W. et al. Prospectively versus retrospectively ECG-gated 256-slice coronary CT angiography: image quality and radiation dose over expanded heart rates // Int. J. Cardiovasc. Imaging. – 2012. – Vol. 28. – P. 153 – 162.

121. Hou Y., Ma Y., Fan W. et al. Diagnostic accuracy of low-dose 256-slice multi-detector coronary CT angiography using iterative reconstruction in patients with suspected coronary artery disease // Eur. Radiol. – 2014. – Vol. 24. – P. 3 – 11.

122. Huda W., Scalzetti E.M., Levin G. Technique factors and image quality as functions of patient weight at abdominal CT // Radiology. – 2000. – Vol. 217. – P. 430 – 435.

123. Iino R., Yokoyama N., Konno K. et al. Impact of combined assessment of coronary artery calcium score, carotid artery plaque score, and brachial-ankle pulse wave velocity for early coronary revascularization in patients with suspected coronary artery disease // Int. Heart J. – 2012. – Vol. 53 (3). – P. 154 – 159.

124. Ito T., Kimura M., Ehara M. et al. Impact of sirolimus-eluting stent fractures without early cardiac events on long-term clinical outcomes: a multislice computed tomography study // Eur. Radiol. – 2014. – Vol. 24 (5). – P. 1006 – 1012.

125. Ix J.H., Katz R., De Boer I.H. et al. Fetuin-A is inversely associated with coronary artery calcification in community-living persons: the Multi-Ethnic Study of Atherosclerosis // Clin. Chem. – 2012. – Vol. 58 (5). – P. 887 – 895.

126. Jacobs P.C., Gondrie M.J., Mali W.P. et al. Unrequested information from routine diagnostic chest CT predicts future cardiovascular events // Eur. Radiol. – 2011. – Vol. 21 (8). – P. 1577 – 1585.

127. Jakamy R., Barthilimy O., Le Feuvre C. et al. Accuracy of multislice computed tomography in the preoperative assessment of coronary disease in patients scheduled for heart valve surgery // Arch. Cardiovasc. Dis. – 2012. – Vol. 105 (8 – 9). – P. 424 – 431.

128. Jiang H.C., Vartuli J., Vess C. Gemstone-the ultimatum scintillator for computed tomography. Gemstone detector white paper. – London: GE Healthcare, 2008. – P. 1 – 8.

129. Johnson T.R., Nikolaou K., Wintersperger B.J. et al. Dual-source CT cardiac imaging: initial experience // Eur. Radiol. – 2006. – Vol. 16. – P. 1409 – 1415.

130. Jung B., Mahnken A.H., Stargardt A. et al. Individually weight-adapted examination protocol in retrospectively ECG-gated MSCT of the heart // Eur. Radiol. – 2003. – Vol. 13. – P. 2560 – 2566.

131. Karabay K.O., Yildiz A., Geceer G. et al. The incidence of coronary anomalies on routine coronary computed tomography scans // Cardiovasc. J. Afr. – 2013. – Vol. 24 (9 – 10). – P. 351 – 354.

132. Kavousi M., Elias-Smale S., Rutten J.H. et al. Evaluation of newer risk markers for coronary heart disease risk classification: a cohort study // Ann. Intern. Med. – 2012. – Vol. 156 (6). – P. 438 – 444.

133. Kazmi M.H., Small G., Sleiman L, Chow B.J. Determining patient prognosis using computed tomography coronary angiography // Expert. Rev. Med. Devices. – 2011. – Vol. 8 (5). – P. 647 – 657.

134. Ketelsen D., Thomas C., Werner M. et al. Dual-source computed tomography: estimation of radiation exposure of ECG-gated and ECG-triggered coronary angiography // Eur. J. Radiol. – 2010. – Vol. 73. – P. 274 – 279.

135. Khawaja R.D., Singh S., Otrakji A. et al. Dose reduction in pediatric abdominal CT: use of iterative reconstruction techniques across different CT platforms // Pediatr. Radiol. – 2014. – Nov 27.

136. Kirschbaum S.W., Nieman K., Springeling T. et al. Non-invasive diagnostic workup of patients with suspected stable angina by combined computed tomography coronary angiography and magnetic resonance perfusion imaging // Circ. J. – 2011. – Vol. 75. – P. 1678 – 1684.

137. Klass O., Walker M.J., Olszewski M.E. et al. Quantification of aortic valve area at 256-slice computed tomography: comparison with transesophageal echocardiography and cardiac catheterization in subjects with high-grade aortic valve stenosis prior to percutaneous valve replacement // Eur. J. Radiol. – 2011. – Vol. 80 (1). – P. 151 – 157.

138. Kuettner A., Beck T., Drosch T. et al. Image quality and diagnostic accuracy of non-invasive coronary imaging with 16 detector slice spiral computed tomography with 188 ms temporal resolution // Heart. – 2005. – Vol. 91. – P. 938 – 941.

139. La Grutta L., Galia M., Gentile G. et al. Comparison of iodinated contrast media for the assessment of atherosclerotic plaque attenuation values by CT coronary angiography: observations in an ex vivo model // Br. J. Radiol. – 2013. – Vol. 86 (1021). – P. 2012 – 2018.

140. Lansky A.J., Ng V.G., Maehara A. et al. Gender and the extent of coronary atherosclerosis, plaque composition, and clinical outcomes in acute coronary syndromes // JACC Cardiovasc. Imaging. – 2012. – Vol. 5 (3 Suppl). – P. 62 – 72.

141. Lardo A.C., Cordeiro M.A., Silva C. et al Contrast-enhanced multidetector computed tomography viability imaging after myocardial infarction: characterization of myocyte death, microvascular obstruction, and chronic scar // Circulation. – 2006. – Vol. 113. – P. 394 – 404.

142. Leber A.W., Knez A., von Ziegler F. et al. Quantification of obstructive and nonobstructive coronary lesions by 64-slice computed tomography: a comparative study with quantitative coronary angiography and intravascular ultrasound // J. Am. Coll. Cardiol. – 2005. – Vol. 46. – P. 147 – 154.

143. Leipsic J., Labounty T.M., Heilbron B. et al. Adaptive statistical iterative reconstruction: assessment of image noise and image quality in coronary CT angiography // AJR Am. J. Roentgenol. – 2010. – Vol. 195. – P. 649 – 654.

144. Lell M., Hinkmann F., Anders K. et al. High-pitch electrocardiogram-triggered computed tomography of the chest: initial results // Invest. Radiol. – 2009. – Vol. 44. – P. 728 – 733.

145. Lell M., Marwan M., Schepis T. et al. Prospectively ECG-triggered high-pitch spiral acquisition for coronary CT angiography using dual source CT: technique and initial experience // Eur. Radiol. – 2009. – Vol. 19. – P. 2576 – 2583.

146. Leschka S., Stolzmann P., Desbiolles L. et al. Diagnostic accuracy of high-pitch dual-source CT for the assessment of coronary stenoses: first experience // Eur. Radiol. – 2009. – Vol. 19. – P. 2896 – 2903.

147. Leschka S., Seitun S., Dettmer M. et al. Ex vivo evaluation of coronary atherosclerotic plaques: characterization with dual-source CT in comparison with histopathology // J. Cardiovasc. Comput. Tomogr. – 2010. – Vol.4 (5). – P. 301 – 308.

148. Leschka S., Stolzmann P., Desbiolles L. et al. Diagnostic accuracy of high-pitch dual-source CT for the assessment of coronary stenoses: first experience // Eur. Radiol. – 2009. – Vol. 19. – P. 2896 – 2903.

149. Leschka S., Stolzmann P., Schmid F.T. et al. Low kilovoltage cardiac dual-source CT: attenuation, noise, and radiation dose // Eur. Radiol. – 2008. – Vol. 18. – P. 1809 – 1817.

150. Lewis M., Keat N., Edyvean S. 16 Slice CT scanner comparison report version 14, 2006.

151. Li S., Ni Q., Wu H. et al. Diagnostic accuracy of 320-slice computed tomography angiography for detection of coronary artery stenosis: meta-analysis // Int. J. Cardiol. – 2013. – Vol. 168. – P. 2699 – 2705.

152. Li M., Du X.M., Jin Z.T. et al. The diagnostic performance of coronary artery angiography with 64-MSCT and post 64-MSCT: systematic review and meta-analysis // PLoS One. – 2014. – Vol. 9 (1). – P. 84 – 937.

153. Liew G.Y., Feneley M., Worthley S.G. Noninvasive coronary artery imaging: current clinical applications: Cardiac Society of Australia and New Zealand guidelines // Heart Lung Circ. – 2011. – Vol. 20. – P. 425 – 437.

154. Liow J.S., Strother S.C., Rehm K., Rottenberg D.A. Improved resolution for PET volume imaging through three-dimensional iterative reconstruction // J. Nucl. Med. – 1997. –Vol. 38. – P. 1623 – 1631.

155. Marso S.P., Mercado N., Maehara A. et al. Plaque composition and clinical outcomes in acute coronary syndrome patients with metabolic syndrome or diabetes // JACC cardiovasc. Imaging. – 2012. – Vol. 5 (3 Suppl). – P. 42 – 52.

156. Meijer A.B., O Y.L., Geleijns J., Kroft L.J. Metaanalysis of 40- and 64-MDCT angiography for assessing coronary artery stenosis // AJR. – 2008. – Vol. 191. – P. 1667 – 1675.

157. Mettler F.A., Huda W., Yoshizumi T.T., Mahesh M. Effective doses in radiology and diagnostic nuclear medicine: a catalog // Radiology. – 2008. – Vol. 248. – P. 254 – 263.

158. Miller J.M., Rochitte C.E., Dewey M. et al. Diagnostic performance of coronary angiography by 64-row CT // N Engl. J. Med. – 2008. – Vol. 359. – P. 2324 – 2336.

159. Mizouni H., Arous Y., Hedhli M. et al. Multislice computerized tomography of the heart and coronary arteries // Tunis Med. – 2012. – Vol. 90 (3). – P. 201 – 204.

160. Mladenovic Z., Djordjevic-Dikic A., Tavciovski D. et al. The additive diagnostic role of coronary flow reserve in noninvasive evaluation of coronary stenosis

on left descending artery previously detected by multislice computed tomography // Echocardiography. – 2013. – Vol. 30 (3). – P. 338 – 344.

161. Mori S., Endo M., Obata T. et al. Clinical potentials of the prototype 256-detector row CT-scanner // Acad. Radiol. – 2005. – Vol. 12. – P. 148 – 154.

162. Nafakhi H., Al-Mosawi A., Al-Nafakh H., Tawfeeq N. Association of pericardial fat volume with coronary atherosclerotic disease assessed by CT angiography // Br. J. Radiol. – 2014. – Vol. 87 (1038). – P. 2013.

163. Nagao M., Kido T., Watanabe K. et al. Functional assessment of coronary artery flow using adenosine stress dual-energy CT: a preliminary study // Int. J. Cardiovasc. Imaging. – 2011. – Vol. 27. – P. 471 – 481.

164. Nance J.W., Schlett C.L., Schoepf U.J. et al. Incremental prognostic value of different components of coronary atherosclerotic plaque at cardiac CT angiography beyond coronary calcification in patients with acute chest pain // Radiology. – 2012. – Vol. 264 (3). – P. 679 – 690.

165. Oncel G., Oncel D. Anomalous Origin of the Left Coronary Artery from the Pulmonary Artery: Diagnosis with CT Angiography // J. Clin. Imaging Sci. – 2013. – Vol. 30. – P. 3 – 4.

166. Onuma Y., Dudek D., Thuesen L. et al. Five-year clinical and functional multislice computed tomography angiographic results after coronary implantation of the fully resorbable polymeric everolimus-eluting scaffold in patients with de novo coronary artery disease: the ABSORB cohort A trial // JACC Cardiovasc. Interv. – 2013. – Vol. 6 (10). – P. 999 – 1009.

167. Paul J.F., Abada H.T. Strategies for reduction of radiation dose in cardiac multislice CT // Eur. Radiol. – 2007. – Vol. 17. – P. 2028 – 2037.

168. Paul J.F., Dambrin G., Caussin C. et al. Sixteen-slice computed tomography after acute myocardial infarction: from perfusion defect to the culprit lesion // Circulation. – 2003. – Vol. 108. – P. 373 – 374.

169. Pelliccia F., Pasceri V., Evangelista A. et al. Diagnostic accuracy of 320-row computed tomography as compared with invasive coronary angiography in unselected,

consecutive patients with suspected coronary artery disease // Int. J. Cardiovasc. Imaging. – 2013. – Vol. 29 (2). – P. 443 – 452.

170. Pesenti Rossi D., Caussin C., Baron N. et al. Coronary graft angioplasty guided by MSCT: an unexpected ostial stent deformation // Eur. Heart J. Cardiovasc. Imaging. – 2013. – Vol. 14 (4). – P. 308.

171. Petcherski O., Gaspar T., Halon D. et al. Diagnostic accuracy of 256-row computed tomographic angiography for detection of obstructive coronary artery disease using invasive quantitative coronary angiography as reference standard // Am. J. Cardiol. – 2013. – Vol. 111. – P. 510 – 515.

172. Pontone G., Andreini D., Bartorelli A. et al. Diagnostic accuracy of coronary computed tomography angiography: a comparison between prospective and retrospective electrocardiogram triggering // J. Am. Coll. Cardiol. – 2009. – Vol. 54. – P. 346 – 355.

173. Raff G.L., Chinnaiyan K.M., Share D.A. et al. Advanced Cardiovascular Imaging Consortium Co-Investigators. Radiation dose from cardiac computed tomography before and after implementation of radiation dose-reduction techniques // JAMA. – 2009. – Vol. 301. – P. 2340 – 2348.

174. Qin X., Xiong W., Guan E., Lu C. Coronary anomaly: anomalous right coronary artery originates from the left sinus of Valsalva and coursing between the pulmonary artery and aorta // Clin. Interv. Aging. – 2013. – Vol. 8. – P. 1217 – 1220.

175. Qu X., Fang W., Gong K. et al. Clinical significance of a single multi-slice CT assessment in patients with coronary chronic total occlusion lesions prior to revascularization // PLoS One. – 2014. – Vol. 9 (6). – P. 98 – 242.

176. Rochitte C.E., George R.T., Chen M.Y. et al. Computed tomography angiography and perfusion to assess coronary artery stenosis causing perfusion defects by single photon emission computed tomography: the CORE320 study // Eur. Heart J. – 2014. – Vol. 35 (17). – P. 1120 – 1130.

177. Roura G., Gomez-Lara J., Ferreiro J.L. et al. Multislice CT for assessing in-stent dimensions after left main coronary artery stenting: a comparison with three dimensional intravascular ultrasound // Heart. – 2013. – Vol. 99 (15). – P. 1106 – 1112.

178. Ruzsics B., Lee H., Zwerner P. et al. Dual-energy CT of the heart for diagnosing coronary artery stenosis and myocardial ischemia-initial experience // Eur. J. Radiol. – 2008. – Vol. 18. – P. 2414 – 2424.

179. Sabarudin A., Sun Z. CoronaryCT angiography: Diagnostic value and clinical challenges // World J. Cardiol. – 2013. – Vol. 26; 5 (12). – P. 473 – 483.

180. Sabarudin A., Sun Z. Coronary CT angiography: Dose reduction strategies // World J. Cardiol. – 2013. – Vol. 5 (12). – P. 465 – 472.

181. Sabarudin A., Sun Z. Radiation dose measurements in coronary CT angiography // World J. Cardiol. – 2013. – Vol. 5 (12). – P. 459 – 464.

182. Sanidas E.A., Mintz G.S., Maehara A. et al. Adverse cardiovascular events arising from atherosclerotic lesions with and without angiographic disease progression // JACC Cardiovasc. Imaging. – 2012. – Vol. 5 (3 Suppl). – P. 95 – 105.

183. Scheffel H., Alkadhi H., Leschka S. et al. Low-dose CT coronary angiography in the step-and-shoot mode: diagnostic performance // Heart. – 2008. – Vol. 94. – P. 1132 – 1137.

184. Schuleri K.H., Centola M., George R.T. et al. Characterization of peri-infarct zone heterogeneity by contrast-enhanced multidetector computed tomography // J. Am. Coll Cardiol. – 2009. – Vol. 53. – P. 1699 – 1707.

185. Schwartzman D., Lacomis J., Wigginton W.G. Characterization of left atrium and distal pulmonary vein morphology using multidimensional computed tomography // J. Am. Coll. Cardiol. – 2003. – Vol. 41. – P. 1349 – 1357.

186. Sehovic S. Diagnostic Capabilities of 64 Slice CT Coronography Compared to Classic in Coronary Disease Detection // Acta Inform. Med. – 2013. – Vol. 21 (3). – P. 208 – 210.

187. Shemesh J., Henschke C.I., Shaham D. et al. Ordinal scoring of coronary artery calcifications on low-dose CT scans of the chest is predictive of death from cardiovascular disease // Radiology – 2010. – Vol. 257 (2). – P. 541 – 548.

188. Shuman W.P., Branch K.R., May J.M. et al. Prospective versus retrospective ECG gating for 64-detector CT of the coronary arteries: comparison of image quality and patient radiation dose // Radiology. – 2008. – Vol. 248. – P. 431 – 437.

189. Siegel M.J., Schmidt B., Bradley D. et al. Radiation dose and image quality in pediatric CT: effect of technical factors and phantom size and shape // Radiology. – 2004. – Vol. 233. – P. 515 – 522.

190. Sones F.M., Shirey E.K. Cine coronary arteriography // Mod. Concepts Cardiovasc. Dis. – 1962. – Vol. 31. – P. 735 – 758.

191. Song L.N., Cao A.D., Niu Y.J., Liu N. Correlation of coronary artery stenosis evaluation with left heart structure and function by multi-slice computed tomography // Genet. Mol. Res. – 2014. – Vol. 13 (3). – P. 5940 – 5948.

192. Steigner M.L., Otero H.J., Cai T. et al. Narrowing the phase window width in prospectively ECG-gated single heart beat 320-detector row coronary CT angiography // Int. J. Cardiovasc. Imaging. – 2009. – Vol. 25. – P. 85 – 90.

193. Stolzmann P., Alkadhi H., Scheffel H. et al. Combining cardiac magnetic resonance and computed tomography coronary calcium scoring: added value for the assessment of morphological coronary disease? // Int. J. Cardiovasc. Imaging. – 2011. – Vol. 27 (7). – P. 969 – 977.

194. Sun Z., Jiang W. Diagnostic value of multislice computed tomography angiography in coronary artery disease: a meta-analysis // Eur. J. Radiol. – 2006. – Vol. 60. – P. 279 – 286.

195. Sun Z., Aziz Y.F., Ng K.H. Coronary CT angiography: how should physicians use it wisely and when do physicians request it appropriately? // Eur. J. Radiol. – 2012. – Vol. 81. – P. 684 – 687.

196. Sun Z. Cardiac CT imaging in coronary artery disease: Current status and future directions // Quant. Imaging Med. Surg. – 2012. – Vol. 2. – P. 98 – 105.

197. Sun Z., Choo G.H., Ng K.H. Coronary CT angiography: current status and continuing challenges // Br. J. Radiol. – 2012. – Vol. 85. – P. 495 – 510.

198. Sun Z., Ng K.H. Diagnostic value of coronary CT angiography with prospective ECG-gating in the diagnosis of coronary artery disease: a systematic review and meta-analysis // Int. J. Cardiovasc. Imaging. – 2012. – Vol. 28. – P. 2109 – 2119.

199. Sun Z., Ng KH. Prospective versus retrospective ECG-gated multislice CT coronary angiography: a systematic review of radiation dose and diagnostic accuracy // Eur. J. Radiol. – 2012. – Vol. 81. – P. 94 – 100.

200. Sun Z., Sabarudin A. Coronary CT angiography: State of the art // World J. Cardiol. – 2013. – Vol. 5 (12). – P. 442 – 443.

201. Sun H., Xue H., Jin Z. et al. Non-enhanced Low-tube-voltage High-pitch Dual-source Computed Tomography with Sinogram Affirmed Iterative Reconstruction Algorithm of the Abdomen and Pelvis // Chin. Med. Sci J. – 2014. – Vol. 29 (4). – P. 214 – 220.

202. Taguchi K., Aradate H. Algorithm for image reconstruction in multi-slice helical CT // Med. Phys. – 1998. – Vol. 25. – P. 550 – 561.

203. Takakuwa K.M., Halpern E.J., Gingold E.L. et al. Radiation dose in a “triple ruleout” coronary CT angiography protocol of emergency department patients using 53-MDCT: the impact of ECG-based tube current modulation on age, sex, and body mass index // AJR. – 2009. – Vol. 192. – P. 866 – 872.

204. Takimura H., Muramatsu T., Tsukahara R. CT coronary angiography guided percutaneous coronary intervention for chronic total occlusion combined with retrograde approach // J. Invasive Cardiol. – 2012. – Vol. 24. – P. 5 – 9.

205. Thibault J.B., Sauer K.D., Bouman C.A., Hsieh J. A three-dimensional statistical approach to improved image quality for multislice helical CT // Med. Phys. – 2007. – Vol. 34. – P. 4526 – 4544.

206. Tomaszewska M., Czekajska-Chehab E., Olchowik G. et al. Fatty foci within the heart diagnosed with ECG-gated multi-slice computed tomography: frequency and morphology // Med. Sci Monit. – 2014. – Vol. 20. – P. 833 – 842.

207. Toriyama T., Takase H., Goto T. et al. Coronary artery disease investigated using 99mTc-tetrofosmin myocardial SPECT // Eur. J. Clin. Invest. – 2007. – Vol. 37. – P. 478 – 482.

208. Van der Hoeven B.L., Schalij M.J., Delgado V. Multimodality imaging in interventional cardiology // Nat. Rev. Cardiol. – 2012. – Vol. 14. – P. 333 – 346.

209. Van Velzen J.E., De Graaf F.R., Kroft L.J. et al. Performance and efficacy of 320-row computed tomography coronary angiography in patients presenting with acute chest pain: results from a clinical registry // Int. J. Cardiovasc. Imaging. – 2012. – Vol. 28. – P. 865 – 876.

210. Vanhoenacker P.K., Heijenbrok-Kal M.H., Van Heste R. et al. Diagnostic performance of multidetector CT angiography for assessment of coronary artery disease: meta-analysis // Radiology. – 2007. – Vol. 244. – P. 419 – 428.

211. Volpe C., D'Acquisto A. The role of multidetector CT in cardiovascular diagnosis: the CT coronary angiography. Current applications // Recent. Prog. Med. – 2011. – Vol. 102 (5). – P. 193 – 195.

212. Wan L., Ying C.L., Liu N.G. et al. Application of MSCT's coronary artery calcification score in evaluation of sudden death caused by coronary artery disease // Fa Yi Xue Za Zhi. – 2013. – Vol. 29 (6). – P. 401 – 404.

213. Wang G., Yu H., De Man B. An outlook on x-ray CT research and development // Med. Phys. – 2008. – Vol. 35. – P. 1051 – 1064.

214. Wang Y.T., Yang C.Y., Hsiao J.K. et al. The influence of reconstruction algorithm and heart rate on coronary artery image quality and stenosis detection at 64-detector cardiac CT // Korean J. Radiol. – 2009. – Vol. 10 (3). – P. 227 – 234.

215. Wang Z.G., Gai L.Y., Gai J.J. et al. Correlation between acute coronary syndrome classification and multi-detector CT characterization of plaque // Chin. Med. Sci J. – 2011. – Vol. 26 (2). – P. 85 – 90.

216. Wehrschuetz M., Wehrschuetz E., Schuchlenz H., Schaffler G. Accuracy of MSCT Coronary Angiography with 64 Row CT Scanner – Facing the Facts // Clin. Med. Insights Cardiol. – 2010. – Vol. 4. – P. 15 – 22.

217. Wintersperger B., Jakobs T., Herzog P. et al. Aorto-iliac multidetector-row CT angiography with low kV settings: improved vessel enhancement and simultaneous reduction of radiation dose // Eur. Radiol. – 2005. – Vol. 15. – P. 334 – 341.

218. Wu Y., Zheng M., Zhao H. et al. Low-concentration contrast material for dual-source computed tomography coronary angiography by a combination of iterative reconstruction and low-tube-voltage technique: feasibility study // Zhonghua Yi Xue Za Zhi. – 2014. – Vol. 94 (29). – P. 2260 – 2263.

219. Xie Z., Wang J., Ding G. et al. Radiation dose study of 64-slice spiral CT coronary angiography: a paired design // Radiat. Prot. Dosimetry. – 2013. – Vol. 155 (1). – P. 115 – 118.

220. Xinkai Qu, Weiyi Fang, Kaizheng Gong et al. Clinical Significance of A Single Multi-Slice CT Assessment in Patients with Coronary Chronic Total Occlusion Lesions Prior to Revascularization // Plos One. – 2014. – Vol. 9 (6). – P. 98 – 242.

221. Yamane M. Current percutaneous recanalization of coronary chronic total occlusion // Rev. Esp. Cardiol. – 2012. – Vol. 65. – P. 265 – 277.

222. Yonetsu T., Kato K., Kim S.J. et al. Predictors for neoatherosclerosis: a retrospective observational study from the optical coherence tomography registry // Circ. Cardiovasc. Imaging. – 2012. – Vol. 5 (5). – P. 660 – 666.

223. Yoshimura M., Nao T., Miura T. et al. New quantitative method to diagnose coronary in-stent restenosis by 64-multislice computed tomography // J. Cardiol. – 2014. – May 17.

224. Zhao L., Ma X., Ge H. et al. Diagnostic performance of computed tomography for detection of concomitant coronary disease in hypertrophic cardiomyopathy // Eur. Radiol. – 2014. – Oct 31.

225. Zhao Q., Zhao X., Cai Z. et al. Carotid atherosclerotic plaque composition // Am. J. Med. Sci. – 2011. – Vol. 342 (6). – P. 480 – 485.