ФЕДЕРАЛЬНОЕ ГОСУДАРСТВЕННОЕ БЮДЖЕТНОЕ
ОБРАЗОВАТЕЛЬНОЕ УЧРЕЖДЕНИЕ ВЫСШЕГО ОБРАЗОВАНИЯ
«САМАРСКИЙ ГОСУДАРСТВЕННЫЙ МЕДИЦИНСКИЙ УНИВЕРСИТЕТ»
МИНИСТЕРСТВА ЗДРАВООХРАНЕНИЯ РФ

*На правах рукописи*

БЛАЖНОВА ЕЛЕНА МИХАЙЛОВНА

# ПЕРСПЕКТИВЫ НЕИНВАЗИВНОЙ ДИАГНОСТИКИ И ОЦЕНКИ РЕЗУЛЬТАТОВ ЛЕЧЕНИЯ «МАЛЫХ ФОРМ» ЭНДОМЕТРИОЗА У ЖЕНЩИН С БЕСПЛОДИЕМ

3.1.25 Лучевая диагностика

**Диссертация**

на соискание ученой степени

кандидата медицинских наук

Научный руководитель:
доктор медицинских наук,
профессор Р.Б. Балтер

Самара – 2023

# ОГЛАВЛЕНИЕ

**Введение ..... 4**

**Глава 1. СОВРЕМЕННЫЕ ПРЕДСТАВЛЕНИЯ О НЕИНВАЗИВНОЙ ДИАГНОСТИКЕ «МАЛЫХ ФОРМ» ЭНДОМЕТРИОЗА. ОБЗОР ЛИТЕРАТУРЫ ..... 13**

1.1. «Малые формы» эндометриоза, их патогенетическая роль в развитии бесплодия ..... 14

1.2. Возможности ультразвуковой диагностики «малых форм» эндометриоза ..... 23

1.3. Роль биомаркеров воспалительного ответа и опухолевого роста в диагностике эндометриоза…… ……..30

**Глава 2. МАТЕРИАЛЫ И МЕТОДЫ ИССЛЕДОВАНИЯ ..... 38**

2.1. Дизайн исследования и клиническая характеристика женщин сравниваемых групп……..39

2.2. Методы ультразвуковой диагностики…….48

2.3. Методы определения биомаркеров (IL-1β, IL-6, CA-125, H4, индекс ROMA)……53

2.4. Статистическая обработка полученных результатов ..... 54

**СОБСТВЕННЫЕ НАБЛЮДЕНИЯ И ИХ ОБСУЖДЕНИЕ**

**Глава 3. РЕЗУЛЬТАТЫ УЛЬТРАЗВУКОВОГО ИССЛЕДОВАНИЯ И УРОВЕНЬ БИОМАРКЕРОВ У БЕСПЛОДНЫХ ЖЕНЩИН С «МАЛЫМИ ФОРМАМИ» ЭНДОМЕТРИОЗА ДО ЛЕЧЕНИЯ 56**

3.1. Результаты ультразвукового исследования до лечения…….56

3.2. Показатели содержания биомаркеров у пациенток сравниваемых групп до лечения……..67

**Глава 4. РЕЗУЛЬТАТЫ УЛЬТРАЗВУКОВОГО ИССЛЕДОВАНИЯ И УРОВЕНЬ БИОМАРКЕРОВ У ЖЕНЩИН С «МАЛЫМИ ФОРМАМИ» ЭНДОМЕТРИОЗА ПОСЛЕ ЛЕЧЕНИЯ 78**

4.1. Данные ультразвукового исследования и содержание биомаркеров у женщин сравниваемых групп после лечения……80

4.2. Алгоритм обследования женщин, бесплодие которых ассоциировано с «малыми формами» эндометриоза (1-2 стадия rAFS)……...94

**Заключение ..... 98**

**Выводы ..... 120**

**Практические рекомендации ..... 121**

**Перспективы дальнейшей разработки темы ..... 122**

**Библиографический список ..... 123**

**Список сокращений ..... 145**

**Приложения ..... 146**

# ВВЕДЕНИЕ

**Актуальность проблемы.**

Распространение эндометриоза в популяции бесплодных женщин достигает 75%, у половины из них эндометриоз является источником хронической тазовой боли (Коган Е.А. и соавт., 2016; Адамян Л.В. и соавт., 2018; Bulun S.E. et al, 2019). В структуре гинекологической патологии эндометриоз занимает третье место после хронических воспалительных заболеваний органов репродуктивной системы и миомы матки (Parasar P. et al, 2017). Специфика заболевания проявляется в длительном отсутствии его клинических проявлений. С момента появления первых симптомов эндометриоза до постановки диагноза может пройти 1–7 и более лет, что связано с недостаточной чувствительностью и специфичностью существующих методов диагностики (Баринов С.В. и соавт, 2018; Гончарова М.А. и соавт, 2020; Озерская И.А и соавт., 2021). Эндометриоз способен выйти за пределы малого таза, поразить смежные органы и привести к серьезным осложнениям (Алехина А.Г. и соавт., 2018; Лисовская Е.В. и соавт., 2020; Shigesi N. et al, 2019, Taylor H.S. et al, 2021). Недостаточно высокая эффективность лечения и возникающее бесплодие позволяют рассматривать это заболевание как социальную проблему.

Ряд исследований направлен на объяснение причин развития бесплодия у женщин с так называемыми «малыми формами» эндометриоза (Адамян Л.В. и соавт., 2018; Ившин А.А. и соавт. 2021; Mohammed Rasheed H.A. et al, 2020 и др.), которые особенно трудно диагностировать: мелкие гетеротопии на брюшине, не сопровождающиеся развитием спаечного процесса, мелкие кисты яичников, неявные периовариальные или перитубарные спайки, которые не могут служить механическим препятствием к зачатию (Гажонова В.Е., 2020).

Не существует единого подхода к диагностике «малых форм» эндометриоза и ведению пациенток с этим заболеванием, особенно молодых и нерожавших (Сенча А.Н. и соавт,, 2020). Диагностика бесплодия, связанного с данной патологией, чаще всего проводится с применением лапароскопии и последующим гистологическим исследованием биоптатов, однако это довольно травматичный метод диагностики. В связи с изложенным актуален поиск новых критериев эффективной неинвазивной диагностики «малых форм» эндометриоза.

**Степень разработанности темы исследования**. Методом визуализации первой линии при диагностике эндометриоза малого таза считается ультразвуковое трансвагинальное исследование, но на начальных этапах заболевания чувствительность и специфичность метода характеризуются как низкие (Барто Р.А., 2019; Москвичева Л.И., 2021; Van den Bosch T. И соавт., 2018 и др.)

Некоторыми исследователями были предприняты попытки совершенствования ультразвуковой диагностики (УЗД) «малых форм» эндометриоза. Например, они определяют стадии эндометриоза (по rAFS) на основе таких ультразвуковых признаков, как симптом складчатости, очаги поражения в проекции крестцово-маточных связок (Барто Р.А. с соавт., 2019 г.). Помимо УЗД предлагается использовать лабораторные критерии − адекватные иммунологические маркеры, отражающие особенности распространения эндометриоидных гетеротопий и степень выраженности воспалительного процесса (Вторушина В.В. и соавт., 2021; Инвияева Е.В. и соавт., 2021; Gajbhiye R. и соавт., 2012 и др.)

В литературе описано несколько действующих моделей биомаркеров с высокой чувствительностью и специфичностью. Так, R. Gajbhiye с соавт. (2017) выделили панель довольно информативных биомаркеров «малых

форм» эндометриоза, включающую эпитопы стоматиноподобного белка 2, тропомодулина 3 и тропомиозина 3. Их можно успешно использовать при определении стадий заболевания или при дифференцировке синдрома хронической тазовой боли как «диагноза исключения», однако применение в скрининговом режиме неоправданно.

В связи с изложенным совершенствование неинвазивной диагностики «малых форм» эндометриоза и выявление ультразвуковых и биологических маркеров патологии, которые могут широко использоваться в рутинной практике, а также вопросы их совместного применения при постановке диагноза на ранних стадиях представляют значительный интерес.

**Цель исследования** – на основании результатов ультразвукового исследования в сочетании с данными панели биомаркеров разработать алгоритм неинвазивной диагностики «малых форм» эндометриоза у бесплодных женщин для обоснования объема дальнейшего обследования и оценки результатов лечения.

**Задачи исследования:**

1. Оценить диагностическую информативность ультразвукового исследования в определении гетеротопий различной локализации.

2. Определить место 3D-реконструкции в диагностике «малых форм» эндометриоза.

3. Изучить изменения биомаркеров у женщин с эндометриоз-ассоциированным бесплодием в зависимости от фазы менструального цикла и сопоставить с ультразвуковыми данными.

4. Оценить изменения содержания биомаркеров в зависимости от вида проведенного лечения и ультразвуковой картины.

5. Разработать и внедрить алгоритм неинвазивной диагностики «малых форм» эндометриоза у бесплодных женщин, основанный на ультразвуковых критериях, в сочетании с использованием панели биомаркеров.

**Научная новизна работы.** Впервые применен комплексный подход к проведению неинвазивной дифференциальной диагностики эндометриоза 1–2 стадии (rAFS), предполагающий использование ультразвуковых критериев в сочетании с биомаркерами. Обосновано проведение 3D-реконструкции у женщин с перинатальной локализацией эндометриоидных гетеротопий.

Впервые выявлена корреляция между ультразвуковыми показателями и изменениями на протяжении менструального цикла уровня биомаркеров, отвечающих за воспалительный ответ. Установлено, что оценка качества проводимой терапии и прогноз относительно будущей беременности коррелируют с ультразвуковой картиной и показателями биомаркеров, используемых для диагностики патологического процесса.

**Теоретическая и практическая значимость исследования**

Все исследования проводились на базе ГБУЗ СО «МЦ Династия», ГБУЗ СО СГП № 3, ЧУЗ «КБ «РЖД – Медицина» в период с 2018 по 2022 годы.

Проведенные исследования позволили создать основу для разработки инновационных подходов к диагностике «малых форм» наружного эндометриоза. Обоснован комплексный подход к выявлению и дифференциальной диагностике начальных стадий эндометриоза. Показано, что высокая диагностическая информативность достигается за счет комплексного применения предложенной панели биомаркеров (IL-1β, IL-6, CA-125, HE4 и индекса ROMA) и ультразвуковой визуализации с

использованием серой шкалы, допплерометрии и 3D-реконструкции в зависимости от предполагаемого расположения патологического очага.

Для женщин с эндометриоз-ассоциированным бесплодием разработаны и внедрены критерии неинвазивной диагностики, основанные на результатах ультразвукового исследования в сочетании с оценкой изменений биологических маркеров воспаления. На основании этих показателей возможна оценка качества проводимого лечения и прогноз наступления беременности.

Разработанные компьютерные программы – «Программа для неинвазивной диагностики и оценки лечения малых форм эндометриоза у женщин с бесплодием» и «Программа для контроля организации неинвазивных методов ультразвуковой диагностики в медицине» используются врачами УЗД, акушерами-гинекологами и репродуктологами для дифференциальной диагностики и оценки терапии бесплодия, ассоциированного с начальными стадиями наружного эндометриоза.

**Методология и методы исследования**. Методология исследования основана на изучении и обобщении литературных сведений по проблеме диагностики начальных стадий наружного эндометриоза, комплексной оценке ультразвуковых и лабораторных показателей бесплодных женщин с этой патологией. В ходе исследования применялась ультразвуковая визуализация патологических очагов и органов малого таза в режимах серой шкалы, цветового допплеровского картирования и 3D-моделирование. Стадирование эндометриоза осуществлялось в соответствии с классификацией Американского общества фертильности. Лабораторные исследования включали определение содержания IL-1β, IL-6, CA-125, HE4 и индекса ROMA. Статистическая обработка полученных данных проводилась в соответствии с рекомендациями МЗ РФ (А.Г. Кочетов, О.В. Лянг и соавт., 2012).

**Основные положения, выносимые на защиту**

1. Ультразвуковое исследование, дополненное изучением биомаркеров (IL-1β, IL-6, CA-125, HE-4, индекс ROMA) в разные фазы менструального цикла, повышает диагностическую информативность неинвазивной диагностики «малых форм» эндометриоза у бесплодных женщин.
2. Для УЗ-диагностики эндометриоидных гетеротопий, расположенных на брюшине, целесообразно использование 3D-реконструкции.
3. При отсутствии «мягких» ультразвуковых маркеров, таких как локальная чувствительность, болезненность и малая подвижность яичников, оценить эффективность проведенного лечения можно на основании нормализации лабораторных показателей биомаркеров, определяемых на 3–5 день менструального цикла.
4. Разработанный алгоритм неинвазивной диагностики «малых форм» эндометриоза у бесплодных женщин, основанный на ультразвуковых критериях, в сочетании с использованием панели биомаркеров, позволяет оценить эффективность проводимой терапии и перспективу наступления беременности.

**Степень достоверности результатов проведенных исследований**. Достоверность полученных научных результатов определяется использованием достаточного числа современных диагностических методов и оборудования, применением критериев доказательной медицины и экспертизой первичной документации, оформлявшейся на всех этапах исследования.

**Степень достоверности результатов проведенных исследований.** Достоверность полученных в ходе исследования научных результатов определяется использованием достаточного числа современных

диагностических методов и оборудования, применением критериев доказательной медицины и экспертизой первичной документации, оформлявшейся на всех этапах исследования.

**Связь темы исследования с планом научно-исследовательских работ государственного бюджетного образовательного учреждения высшего образования Самарского государственного медицинского университета**. Диссертационная работа запланирована в соответствии с инициативным планом НИР ФГБОУ ВО СамГМУ Минздрава России, комплексной темой кафедры ультразвуковой диагностики ИПО («Формирование и пренатальная УЗИ-диагностика нарушений репродуктивного здоровья женщин и их детей с позиции инновационных подходов к факторам риска до, во время беременности и послеродового периода, а также внутриутробного состояния плода и новорожденного. Новые медико-организационные технологии профилактики и лечения», регистрационный номер 121051700031-9).

**Соответствие паспорту специальности.** Диссертация соответствует паспорту специальности 3.1.25. Лучевая диагностика (медицинские науки). Результаты диссертации соответствуют областям исследования специальности, а именно пункту 1: диагностика патологических состояний различных органов и систем человека путем формирования и изучения изображений в различных физических полях (электромагнитных, корпускулярных, ультразвуковых и др.); пункту 3: определение информативности отдельных параметров (диагностических симптомов) и их сочетания (диагностических синдромов) для углубленного изучения этиологии, патогенеза, диагностики, эффективности лечения и исхода заболеваний, травм, патологических состояний и врожденных пороков

развития (в том числе внутриутробно) с помощью методов лучевой диагностики.

**Апробация результатов исследования.**

Основные положения диссертации доложены и обсуждены 31 января 2023 года на совещании кафедр: ультразвуковой диагностики ИПО, акушерства и гинекологии ИКМ, лучевой диагностики и лучевой терапии ФГБОУ ВО «Самарский государственный медицинский университет», на Ученом совете ИПО ФГБОУ ВО «Самарский государственный медицинский университет». Сообщения по теме диссертации представлены автором на конференциях, посвященных актуальным проблемам гинекологии, репродукции, ультразвуковой и функциональной диагностики: международных научно-практических конференциях «Инновационная наука» (2022 год, г. Уфа), «Пути повышения результативности современных научных исследований» (2022 год, г. Воронеж), «Внедрение передового опыта и практическое применение результатов инновационных исследований» (2022 год, г. Иркутск), «Научные революции: сущность и роль в развитии науки и техники» (2022 год, г. Челябинск), «Инновационные исследования: опыт, проблемы внедрения результатов и пути решения» (2022 год, г. Стерлитамак), «Инновационная наука» (2022 год, г. Уфа), Всероссийской научно-практической конференции с международным участием «Аспирантские чтения 2022» (2022 год, г. Самара); научная сессия «Перспективы неинвазивной диагностики до и после лечения «малых форм» эндометриоза у женщин с бесплодием 5 съезд специалистов Ультразвуковой диагностики Приволжского федерального округа 2023 г; постерный доклад «Ультразвуковая диагностика «малых форм» эндометриоза у женщин с бесплодием до и после лечения  Радилогия 2023 (17-ый Всероссийский национальный конгресс лучевых диагностов и терапевтов).

**Публикации по теме диссертации**. По материалам исследования опубликовано 20 научных работ, из них 3 в журналах, рекомендованных ВАК для публикации результатов диссертационных исследований на соискание степени кандидата медицинских наук; 17 - в других научных журналах, сборниках трудов, а также имеются 2 авторских свидетельства.

**Объем и структура диссертации.** Диссертационная работа представлена на 159 страницах машинописного текста, состоит из введения, 4 глав, в том числе 2 глав собственных исследований, заключения, выводов, практических рекомендаций, описания перспектив развития темы, библиографического списка и приложений. Диссертация содержит 8 таблиц и 30 рисунков. Библиографический список включает 195 источников, из них 78 отечественных и 117 зарубежных авторов.

# Глава 1

# СОВРЕМЕННЫЕ ПРЕДСТАВЛЕНИЯ О НЕИНВАЗИВНОЙ ДИАГНОСТИКЕ МАЛЫХ ФОРМ ЭНДОМЕТРИОЗА. ОБЗОР ЛИТЕРАТУРЫ

Эндометриоз в современной структуре гинекологической патологии занимает одно из ведущих мест [2, 87, 130, 151]. Исследования, посвященные эндометриоидной болезни, продолжают привлекать внимание клиницистов, поскольку практические результаты лечения и реализации репродуктивной функции у бесплодных эндометриоз-ассоциированных женщин оставляют желать лучшего [8, 51, 77, 101, 195]. Поздняя диагностика эндометриоза приводит к распространению эндометриоидных гетеротопий, существенно влияющих на качество жизни женщин [41, 61, 78, 98]. Лечение же распространенных форм эндометриоза 3-4 стадии недостаточно эффективно, несмотря на имеющийся арсенал хирургических и терапевтических методик [13, 18, 30, 31, 105]. Предложения об использовании таких новых методов малоинвазивной терапии, как, например, HIFU-терапия, не получили широкого отклика в связи с наличием противопоказаний [46].

«Золотым стандартом» диагностики традиционно считается гистологическое исследование эндометриоидных очагов, полученных в результате биопсии или интраоперационного иссечения гетеротопий [16, 56, 70]. Вместе с тем хирургическое вмешательство с диагностической целью чрезмерно травматично и в большинстве случаев необоснованно [52]. В связи с изложенным постоянно проводится поиск высокоинформативных критериев неинвазивной диагностики, позволяющих обосновать дальнейшую тактику ведения пациенток с эндометриозом [15, 76, 99, 115]. Наибольшее затруднение представляет диагностика так называемых «малых форм» эндометриоза, которые не имеют четкой ультразвуковой или магнитно-

резонансной визуализации [17, 57, 63, 124, 160]. Для таких пациенток при подозрении на наличие эндометриоз-ассоциированных патологий, в том числе бесплодия или синдрома хронической тазовой боли, необходимо использование дополнительных методов диагностики, которыми могут быть методы определения воспалительного ответа организма (антиоксидантного статуса) или определения опухолевых маркеров, информативность и достоверность которых подтверждалась многими исследованиями [3, 94, 100, 123]. Вместе с тем предлагаемые исследования сложно выполнить в рутинных лабораториях, они дорогостоящи, не всегда достаточно информативны, и не всегда результаты этих исследований однозначно оцениваются лечащими врачами. Для практического здравоохранения необходимы новые информативные и просто осуществляемые методы неинвазивной диагностики.

## 1.1. «Малые формы» эндометриоза, их патогенетическая роль в развитии бесплодия

Влияние эндометриоза на репродуктивную функцию женщин изучается достаточно давно. Прежде чем рассматривать механизм развития бесплодия, необходимо уточнить, что же все-таки относится к так называемым «малым формам» эндометриоза. Впервые этот термин был предложен в 1973 году A.A. Acosta [80], который выделил малые, средние и тяжелые формы эндометриоза. На основании лапароскопической картины автор описывал малые формы как «…единичные гетеротопии на брюшине без рубцов и спаек; редкие импланты на поверхности яичника без рубцов и спаек; отсутствие перитубарных спаек. Средние формы – вовлечение в процесс одного или обоих яичников с несколькими поверхностными поражениями, рубцовой ретракцией и образованием кист; с минимальными периовариальными и перитубарными

спайками; поверхностные импланты на брюшине с рубцеванием и ретракцией, но без инвазии в соседние органы. Тяжелые формы – вовлечение в процесс одного или обоих яичников с формированием кист более 2×2 см; поражение яичников с выраженным периовариальным или перитубарным спаечным процессом; поражение одной или обеих маточных труб с деформацией, рубцеванием, нарушение их проходимости; поражение тазовой брюшины с облитерацией прямокишечно-маточного углубления; поражение маточно-крестцовых связок и прямокишечно-маточного углубления с облитерацией; вовлечение в процесс кишечника и/или мочевых путей…»

За последние 50 лет исследователями предлагалось около 10 классификаций эндометриоза, однако ни одна из них не смогла полностью охарактеризовать объем и характер поражений [120, 158]. В настоящее время большинство клиницистов пользуется классификацией Американского общества фертильности (r-AFS), которая была предложена в 1979 году и пересмотрена в 1985 году [80, 160]. Согласно r-AFS учитываются размеры эндометриоидных гетеротопий и глубина поражения, степень распространенности гетеротопий оценивается в баллах. В зависимости от количества набранных баллов устанавливается стадия заболевания: до 5 баллов – 1-я стадия – «малые формы», до 15 баллов при отсутствии спаечного процесса – 2-я стадия – легкие формы; до 40 баллов – 3-я стадия – умеренные формы; более 40 баллов – 4-я стадия – тяжёлые формы, предполагает наличие эндометриоидных кист диаметром более 2 см, значительных спаек труб или яичников, поражение расположенных рядом органов – кишечника и мочевыводящей системы.

Отметим, что патогенез бесплодия при малых и легких формах наружного эндометриоза рассматривался многими исследователями [153, 162]. По мнению Е.А. Коган и соавт. (2017), суммировавших имеющиеся

сведения, все причины развития бесплодия могут быть распределены на шесть основных групп [36]: нарушение транспортной функции маточных труб; функциональная неполноценность эндометрия и нарушение рецептивности эндометрия; нарушение функциональных взаимосвязей в системе «гипоталамус–гипофиз–яичники»; развитие аутоиммунной реакции; патология стволовых клеток; прочие факторы.

Если рассматривать наименее поддающиеся неинвазивной диагностике и лечению малые формы эндометриоза, то наиболее значимыми из перечисленных причин можно считать дисфункцию регуляторной системы, развитие аутоиммунных реакций и патологию стволовых клеток [6, 192]. На основании этих данных построены схемы терапии заболеваний, ассоциированных с эндометриозом, в частности синдрома тазовых болей [90, 91, 97, 119, 144, 170, 183]. В схемах терапии в последние годы начали широко использовать диеногест и другие препараты – норэтиндрона ацетат, дидрогестерон, действие которых обусловлено сродством с рецепторами к половым гормонам (прогестерону), снижением продукции эстрадиола непосредственно яичниками, без участия гипоталамо-гипофизарно-яичниковой регуляции, и иммуномодулирующим действием в отношении ряда цитокинов [79, 82, 84, 86, 89, 127, 138, 154]. Использование диеногеста и схемы его применения обсуждаются в отношении подростков, имеющих клинические проявления эндометриоза [103, 114, 121, 125]. Диеногест предлагают использовать как самостоятельное лекарственное средство, так и в комбинации с компонентами половых стероидов (эстрадиолом) или дофаминергическим производным эрголина (карбеголином), что усиливает действие диеногеста и оказывает выраженное влияние на регрессию очагов эндометриоза [131, 132, 134, 165, 187]. Некоторые исследователи указывают, что, несмотря на эффективность применения диеногеста, при его длительном

приеме возможно развитие таких побочных явлений, как анемия и депрессия [145, 147, 148, 150, 159]. В ряде работ варианты применения диеногеста и его влияние на эндометриоидные структуры рассматриваются как подготовка к реализации программ вспомогательных репродуктивных технологий [171, 176, 178, 180, 185, 191].

Отметим, что дисрегуляция гипоталамо-гипофизарно-яичниковой системы, ассоциированная с эндометриозом, в литературе представлена как последовательность генетических и эпигенетических нарушений, результатом которых является резистентность тканей к эндогенному прогестерону [74, 83, 92, 172].

В литературе рассматривались механизмы изменения полиморфизма и экспрессии ДНК-метил-трансфераз и мутации гена, кодирующего белок TP53 (В.Ю. Брусницина, 2009) [19]. Имеются сведения об аллельных вариантах глутатион-S-трансферазы GSTM1, N-ацетилтрансферазы NAT-2, цитохромов P450 – CYP17 и YP19 [9, 12, 129, 133].

Все указанные генетические изменения приводят к универсальному иммунному ответу и стимуляции ангиогенеза, сопровождающей васкуляризацию очагов эндометриоза, которую, в свою очередь, связывают с полиморфизмом гена VEGF [126, 189, 190, 193].

Что касается развития бесплодия у пациенток с «малыми формами» эндометриоза, которые не сопровождаются развитием спаечного процесса и наличием механических препятствий к оплодотворению и нидации, то в этих случаях патогенез инфертильности связывают с локальной гиперпродукцией простагландинов, повышением уровня и активности макрофагов в перитонеальной жидкости, повышением содержания железа в эндометриоидных очагах, перитонеальной жидкости в брюшине, активацией связанных с железом реакций окисления с образованием свободных радикалов

и развитием воспалительной реакции в очагах поражения [7, 8, 122, 135, 149, 194].

Имеются исследования, посвященные сравнительному анализу эффективности ВРТ у пациенток, лечившихся от эндометриоза, в зависимости от объема проведенного лечения, в которых доказано, что между женщинами с уменьшенным овариальным резервом (DOR) после операции по удалению эндометриомы и женщинами с DOR без операции на яичниках нет статистически достоверной разницы в наступлении и вынашивании беременности. Это косвенно указывает на инфертильность, обусловленную именно наличием эндометриоза, а не овариальным резервом после цистэктомии [117]. Влияние оперативного лечения эндометриоза на репродуктивную функцию рассматривали многие исследователи, оценивая необходимость дополнительного хирургического или терапевтического воздействия [161, 163].

Роль воспалительной реакции в распространении гетеротопий достаточно подробно изучена [39]. Большинство исследователей связывают распространение эндометриоидных гетеротопий с активацией провоспалительных цитокинов, а бесплодие – с локальной аутоиммунной реакцией и образованием аутоантител к эндометрию [1, 38, 59, 128].

Что касается воспалительной реакции, то ее клинические проявления связывают с увеличением числа перитонеальных макрофагов [71, 72, 146]. Авторы предполагают, что увеличение числа противовоспалительных макрофагов может быть следствием уже имеющейся хронически протекающей воспалительной реакции в брюшной полости. При фагоцитозе железосодержащих веществ из ретроградно попавшей в брюшную полость менструальной крови формируется популяция макрофагов, обладающих сниженной фагоцитарной активностью, однако повышение содержания таких

макрофагов стимулирует продукцию провоспалительных и ангиогенных цитокинов, приводя, таким образом, к формированию иммунологического бесплодия [73, 136, 166].

Довольно многочисленны исследования в области провоспалительных цитокинов. Наиболее часто рассматривается влияние IL-6, который является одним из медиаторов воспаления и принимает активное участие в выработке ответной реакции организма на формирование и распространение эндометриодных гетеротопий [72].

В исследованиях, посвященных влиянию интерлейкина IL-6 на распространение эндометриоидных гетеротопий, указывается, что повышение его экспрессии статистически значимо снижает активность NK-клеток в перитонеальной жидкости [4, 40]. Цитотоксические лимфоциты, обладая способностью продуцировать цитокины и хемокины, обеспечивают противоопухолевый контроль в организме [66]. Механизм иммуносупрессии обусловлен снижением численности NK-клеток за счет апоптоза (активацию апоптоза часть исследователей связывает с Fas-лигандом) и незрелости клеток, что наблюдается у пациенток с эндометриозом [23, 27, 47, 186].

Имеются данные об увеличении содержания ИЛ-1β, ИЛ-8 и субстанции Р в плазме крови и перитонеальной жидкости женщин с распространенными формами эндометриоза и выраженным болевым синдромом [49, 108].

На снижение цитотоксических лимфоцитов, по некоторым данным, влияет также повышение уровня лептина в перитонеальной жидкости [27].

В 2007 году Е.Г. Орловой [53] было доказано, что лептин снижает уровень активированных Th-клеток и апоптоз лимфоцитов, угнетает кортикостероид-индуцированный апоптоз тимоцитов, а также препятствует образованию Treg. В то же время лептин стимулирует продукцию интерлейкина-4 тимоцитами и усиливает генерацию Th17 и инвариантных

NKT-клеток в тимусе. Автором установлено, что изменение гормонального фона (в частности, повышение уровня стероидных гормонов яичников) улучшает способность лептина стимулировать продукцию NK-клеток с регуляторным фенотипом. По мнению автора, наиболее актуальны эти исследования у женщин в период беременности либо у пациенток с нарушениями жирового или энергетического баланса, что свидетельствует об универсальности ответа организма на изменения гомеостаза формированием воспалительной реакции в тканях.

Проведенное S.M. Hawkins и соавт. (2011) исследование микроРНК из 19 образцов эндометриом показало, что наиболее активными являются 10 микроРНК – miR-202, 193a-3p, 29c, 708, 509-3-5p, 574-3p, 193a-5p, 485-3p, 100 и 720, в то время как 12 микроРНК имели пониженную активность по сравнению с нормальным эндометрием – miR-504, 141, 429, 203, 10a, 200b, 873, 200c, 200a, 449b, 375 и 34c-5p [113]. В плане распространения эндометриоза авторы указали на изменение уровня miR-29c: в условиях in vitro отмечались его наиболее низкие значения. Исследователи подчеркнули, что miR-29c напрямую воздействуют на гены внеклеточного матрикса в эндометримах.

Изменения экспрессии интерлейкина-6 связывают со снижением активности miR-183. Р.В. Украинец и соавт. (2019) доказывают, что изменение содержания микроРНК-183 статистически значимо коррелирует с распространением эндометриоза и определяет образование гематоэндометриального конгломерата как первичного очага эндометриоза брюшины [71]. Особое внимание исследователи уделяют способности распространения гетеротопий в условиях гипоксии тканей при формировании эндометриоидного очага, указывая на механизмы запуска ангиогенеза, аналогичные процессам, происходящим в физиологическом эндометрии [168].

В отдельных исследованиях отмечается повышение концентрации в перитонеальной жидкости vascular endothelial growth factor VEGF (сосудисто-эндотелиальный фактор роста), который стимулирует митогенное действие эндотелиальных и моноцитарно-макрофагальных клеток [42].

Кроме VEGF в васкуляризации эндометриоидного очага участвует TGF-β1 (трансформирующий фактор роста), который также синтезируется макрофагами и активируется с матриксной металлопротеиназой-9 (интестинальной коллагеназой), обладающей способностью специфически гидролизовать основные белки внеклеточного матрикса, обеспечивая неоангиогенез и опухолевую трансформацию и метастазирование [142, 143]. Последнее объясняет возможности эндометриоидных очагов малигнизироваться, обусловливая онкологическую настороженность в отношении таких пациенток [32, 48].

В ряде работ рассматривается увеличение содержания других ангиогенных факторов, причем исследователи указывают на локальное повышение концентрации эпидермального (EGF) и фактора роста фибробластов (FGF), отмечая, что на отдаленных от эндометриоидного очага участках тканей указанного феномена не наблюдается [66].

Представлены результаты сравнительного анализа показателей периферической крови у женщин с эндометриоидными кистами яичников и функциональными кистами до и после радикального хирургического лечения. Авторами было установлено, что у пациенток с эндометриозом имеются количественные изменения в системе мононуклеарных фагоцитов и тромбоцитов [72].

В ходе проведенной ранее экспериментальной работы по культивированию тромбоцитов со стромальными клетками [54] было выявлено, что, помимо усиления пролиферации, активируется экспрессия

COX-2, MMP-9, VEGF и Bcl-2 стромальными клетками. Причем экспрессия перечисленных белков коррелирует с количеством тромбоцитов и при уменьшении числа последних возвращается к нормальным показателям.

Таким образом, подводя итог имеющимся сведениям о патогенезе бесплодия у женщин с «малыми формами» эндометриоза, можно сделать заключение: ретроградный заброс менструальной крови в брюшную полость вызывает генетически обусловленное формирование локальной популяции макрофагов, которые в условиях гипоксии приводят к иммуносупрессии (активация отдельных популяций Т-хелперов и регуляторных Т-клеток). Все эти процессы сопровождаются выбросом провоспалительных цитокинов и поддерживаются имеющимися или присоединяющимися гормональными нарушениями репродуктивной системы. Образующиеся очаги гетеротопий поддерживают воспалительный ответ тканей и провоцируют дальнейшие изменения популяции лимфоцитов/макрофагов [55, 155, 156].

В связи с изложенным исследования маркеров воспалительной реакции в комплексе с другими исследованиями позволят диагностировать «малые формы» эндометриоза без инвазивных вмешательств [139, 157]. Однако сплошной скрининг всех бесплодных женщин на провоспалительные маркеры экономически не обоснован, в связи с чем необходим поиск других неинвазивных методов диагностики. Кроме того, предлагаемые большинством исследователей биомаркеры являются неспецифическими и изменение их содержания и/или экспрессии возможно при других гинекологических заболеваниях, сопровождающихся воспалительной реакцией [58, 141].

Одним из перспективных направлений в диагностике «малых форм» эндометриоза считается ультразвуковая диагностика. Имеющиеся сведения об

ультразвуковых критериях эндометриоза представлены в следующей подглаве.

## 1.2. Возможности ультразвуковой диагностики «малых форм» эндометриоза

В 2019 году были опубликованы результаты исследования Р.А. Барто [17], в котором автором была предпринята попытка описания стадий перитонеального эндометриоза в соответствии с классификацией Американского общества фертильности (rAFS). В настоящее время ультразвуковая диагностика считается методом первой линии обследования при любой гинекологической патологии, в том числе эндометриозе [177]. Рассматривая данные УЗИ, Р.А. Барто отмечает, что начальные стадии эндометриоза не имеют высокоспецифичных ультразвуковых признаков, однако на наличие эндометриоидных гетеротопий может указывать «симптом складчатости» и адгезии (спаечного процесса) тазовых органов у женщин, не имевших хирургических вмешательств в анамнезе. Еще одним ультразвуковым признаком начальных стадий эндометриоза автор называет очаги на брюшине в переднем и заднем отделах малого таза диаметром менее 5 мм. Косвенными признаками «малых форм» эндометриоза можно считать инфильтрацию и болезненность крестцово-маточных связок и неспецифические включения в их проекции.

Клиницисты указывают на такие дифференциальные признаки эндометриоидной кисты, как плотная адгезия эндометриомы с соседними структурами малого таза, наличие в полости кисты содержимого, характеризуемого как «матовое стекло» [21].

Анализируя литературные данные по ультразвуковой диагностике эндометриоза, отметим, что наиболее подробно клиницистами описывается состояние яичников. Чувствительность трансвагинальной ультразвуковой диагностики эндометрием яичников достигает 89%, а специфичность метода составляет 91% [22]. По данным В.Н. Демидова, А.И. Гуса (2002), диагностика 1-й стадии внутреннего эндометриоза успешна в 88,5% случаев [22]. Авторами была предложена методика ультразвукового исследования, проводимого во второй фазе менструального цикла, когда акцент делается на состоянии базального слоя эндометрия. Рассматривая эндометриомы яичников, они отмечают существенную толщину стенок, составляющую 0,2-0,6 см. В отличие от данных, приведенных выше, авторы указывают, что эхогенность содержимого эндометрием разная: полностью анэхогенное образование было выявлено только в 2% наблюдений, средняя эхогенность – в 48% наблюдений, повышенная – в 34%, пониженная – в 16% наблюдений. В 74% случаев содержимое кисты являлось однородным и представляло собой компактно расположенную, не смещаемую мелкодисперсную взвесь. Только в 1% наблюдений удалось сместить взвесь. Авторы связали это с недавним (по отношению к исследованию) образованием эндометриомы. Обращал на себя внимание и двойной контур эндометриомы, который обнаруживался в 68% случаев. В.Н. Демидов и А.И. Гус выделили несколько ультразвуковых признаков эндометриоидных кист: относительно небольшие размеры (до 7 см); фиксация эндометриомы в малом тазу сзади и сбоку от матки; наличие средней и пониженной эхогенности не смещаемой мелкодисперсной взвеси; двойной контур образования.

Что касается других «малых форм» эндометриоза, то тут имеют место существенные трудности и разногласия, связанные с диагностикой. Отметим, что до появления УЗИ «малые формы» эндометриоза и связанное с ними

бесплодие (которое определялось как бесплодие неясного генеза) диагностировались исключительно при использовании хирургического метода. Нередко эндометриоидные гетеротопии становились находкой во время оперативного вмешательства по поводу других патологий [62].

Наибольшую сложность представляет ультразвуковая диагностика эндометриоза брюшины и крестцово-маточных связок [75]. По данным, опубликованным И.А. Озерской, чувствительность трансвагинальной диагностики эндометриом брюшины составляет не более 2% [50].

Необходимо отметить, что сведения по алгоритмам и ультразвуковым признакам наружного эндометриоза достаточно скудны. В отечественной литературе крайне мало публикаций, освещающих эту проблему.

В 2003 году C. Chapron и соавт. были разработаны критерии, определяющие по глубине инвазии вовлечение в патологический процесс смежных органов малого таза [93]. Эти критерии довольно широко используются до настоящего времени, однако их недостаточно для стадирования начальных форм заболевания. Большинство клиницистов ориентируется прежде всего на клинические проявления заболевания. «Малые формы» эндометриоза часто являются находкой при проведении диагностической лапароскопии у женщин с бесплодием, когда исключаются трубно-перитонеальные и иные его формы [11, 14, 25, 26].

Возвращаясь к имеющимся в настоящее время диагностическим ультразвуковым критериям малых гетеротопий, укажем, что в 2018 году был издан атлас по проведению ультразвукового исследования при эндометриозе (‘How to perform ultrasonography in Endometriosis’) под редакцией S. Guerriero, D. Condows, J.L. Alcázar, в котором были представлены терминологическая классификация «Международной группы анализа глубокого эндометриоза» (The IDEA: International Deep Endometriosis Analysis group) и алгоритм

последовательности проведения сонографических исследований у женщин с подозрением на эндометриоз [110, 118].

В этом издании были собраны сведения, предоставленные 29 специалистами с пяти континентов, дающие представление о системном подходе к ультразвуковой оценке состояния органов малого таза у женщин. В книге описаны 4 последовательных шага сонографического исследования.

На первом шаге предлагалось использовать при описании результатов ультразвукового исследования определения и термины, принятые Морфологическим консенсусом по ультразвуковой оценке матки, а эндометриоз яичников описывать в соответствии с международной терминологией анализа опухоли яичников. На втором этапе предполагалась ультразвуковая оценка наличия «**мягких маркеров**» (или поиск ультразвуковых «мягких» маркеров) эндометриоза, к которым относятся локальная чувствительность, болезненность и малая подвижность яичников при проведении исследования. Авторы указывают, что наличие таких «мягких маркеров» повышает вероятность развития наружного эндометриоза.

Третий шаг исследования позволил оценить состояние Дугласова пространства и определить наличие ретроцервикального эндометриоза, а также его распространенность и вовлечение в патологический процесс прямой кишки. На этом этапе специалист выявлял так называемый симптом скольжения, помогая второй рукой через переднюю брюшную стенку оценивать подвижность матки и стенок влагалища по отношению к другим органам малого таза. Отметим, что этот прием ультразвукового исследования приобрел широкую популярность.

В 2019 году Le Chi Chiu и соавт. [96] опубликовали результаты работы четырех групп исследователей, которые включали как врачей ультразвуковой диагностики, так и хирургов. В этой работе авторы оценивали симптом

скольжения как метод диагностики и прогноза послеоперационной облитерации Дугласова пространства. Были проанализированы 25 офлайн-предоперационных видеозаписей процесса визуализации признака скольжения в сопоставлении с соответствующими видеозаписями, сделанными в интраоперационный период при лапароскопии у тех же пациентов.

Авторы указали, что общая точность, чувствительность, специфичность, положительная прогностическая ценность и отрицательная прогностическая ценность метода для опытных специалистов ультразвуковой диагностики составили 93,3%, 100%, 89,6%, 84,4% и 100% соответственно; для начинающих специалистов – 70,0%, 88,9%, 59,4%, 55,2% и 90,5%; для врачей общей практики – гинекологов – 75,2%, 88,1%, 78,1%, 69,8% и 91,9%; для хирургов – 82,4%, 91,9%, 90,8%, 82,9% и 95,8%. Таким образом, исследование показало, что предложенный маркер достаточно информативен в рутинных исследованиях.

Последний, 4-й ультразвуковой шаг предусматривал оценку узелков глубокого проникающего эндометриоза (deep penetrating endometriosis – DIE) в передних и задних отделах малого таза.

Согласно действующим в настоящее время рекомендациям IDEA помимо рутинного базового ультразвукового обследования женщинам с подозрением на эндометриоз рекомендуется проведение углубленного ультразвукового обследования с прямой визуализацией анатомических структур малого таза, а также оценкой подвижности органов малого таза.

В клинических рекомендациях по лечению эндометриоза, утвержденных Минздравом РФ в 2020 году (Клинические рекомендации – Эндометриоз – 2020 (02.11.2020)), в разделе 2.4 указано: «…Рекомендовано назначение ультразвукового исследования органов малого таза (УЗИ)

ультразвуковым трансвагинальным датчиком (при наличии) у пациенток с подозрением на эндометриоз в качестве первичной инструментальной диагностики заболевания». В документе также отмечается, что «…чувствительность трансвагинального УЗИ в диагностике эндометриоза составляет в среднем 91%, для глубоких инфильтративных форм – 79% и удовлетворяет критериям в случаях поражения крестцово-маточных связок, ректовагинальной перегородки, стенки влагалища, Дугласова пространства и ректосигмоидного отдела кишечника». При этом подчеркивается, что «…уровень убедительности рекомендаций А (уровень достоверности доказательств – 2)» [45].

T. Van den Bosch и D. Van Schoubroeck опубликовали данные сравнительного анализа диагностической точности ультразвукового трансвагинального исследования и магнитно-резонансной терапии при тазовом эндометриозе и аденомиозе. Однако конкретных рекомендаций по последовательности проведения и трактовке полученных результатов ультразвуковых исследований авторами дано не было [179]. Отметим, что авторы основывались на положениях Руководства Европейского общества репродукции человека и эмбриологии (ESHRE) по диагностике и лечению эндометриоза (2005) [102] и рекомендациях Национального института передового опыта в области здравоохранения и медицинской помощи (Великобритания). [104].

В Руководстве также предусмотрены 4 основных шага в ультразвуковом обследовании женщин с подозрением на эндометриоз и рекомендуется использовать термины, принятые Морфологическим консенсусом по ультразвуковой оценке матки [110]. Рекомендовано также использовать динамическую сонографию, которая позволяет в режиме реального времени оценивать подвижность органов малого таза по отношению друг к другу,

болезненность при исследовании придатков матки и наличие «шероховатости» (DIT узелки) при оценке Дугласова пространства, так называемые «мягкие маркеры» эндометриоза. Отметим, что до настоящего времени не было публикаций, позволяющих оценивать наличие или отсутствие эндометриоидных гетротопий отделов кишечника, располагающихся в малом тазу, тогда как эти исследования могли бы увеличить специфичность динамической сонографии.

В современной ультразвуковой диагностике появился еще один перспективный метод исследования – эластография, который основан на расчете модуля упругости Юнга, характеризующего способность мягких тканей к сопротивлению при растяжении или сжатии [29]. Зачастую этот метод используется при определении «симптома скольжения», однако четких критериев сонографической эластографии при начальных стадиях наружного эндометриоза до настоящего времени нет.

В литературе последних лет появились публикации о возможностях магнитно-резонансной томографии в диагностике различных форм эндометриоза [85]. Проведенные сравнительные исследования Е.А. Сандакова и соавт. (2019) указывают на высокую информативность и специфичность МРТ как дополнительного метода дифференциальной диагностики эндометриоидных гетеротопий, позволяющего исключить другую гинекологическую патологию. Однако использование этого метода предпочтительно при обосновании первичной диагностики и определении тактики ведения таких пациенток. Что касается рутинного применения МРТ в динамике терапии, то метод имеет существенные ограничения и не может использоваться так же широко, как ультразвуковые исследования [65]. Кроме того, имеется опыт применения эхоконтрастных препаратов в ультразвуковых

исследованиях, что тоже существенно улучшает возможности дифференциальной диагностики [68, 95, 137, 167, 188].

Таким образом, в настоящее время имеется определенная схема ультразвукового обследования женщин с предполагаемыми «малыми формами» эндометриоза. Однако, несмотря на довольно высокую информативность метода, специфичность его не позволяет четко диагностировать патологию и требует дополнительных доказательств наличия эндометриоидных гетеротопий. Для этих целей возможно использование биомаркеров, которые широко применяются для оценки антиоксидантной защиты организма и служат показателями опухолевого роста, в том числе эндометриоидных гетеротопий. Сведения, имеющиеся в литературе на сегодняшний день, систематизированы в следующей подглаве.

### 1.3. Роль биомаркеров воспалительного ответа и опухолевого роста в диагностике эндометриоза

Поиск высокочувствительных биомаркеров, позволяющих диагностировать формирование и распространение эндометриоидных гетеротопий, продолжается несколько десятилетий. Однако к настоящему времени эта проблема решена частично, что во многом обусловлено особенностями патогенеза заболевания и неоднозначностью понимания механизмов его развития [5, 10].

Выделение тех или иных субстанций, которые можно применять в качестве диагностических показателей эндометриоза, во многом связано с теориями развития патологии [109, 111]. В 2000–2005 годах было опубликовано множество исследований, объясняющих выбор того или иного белкового соединения в качестве маркера заболевания. Так, сторонники метапластической теории возникновения эндометриоза объясняли

распространение гетеротопий трансформацией полипотентных клеток мезотелия брюшины, обусловленной механическими повреждениями во время хирургических вмешательств (которые провоцируют универсальный воспалительный тканевый ответ), инфекционно-воспалительными процессами органов малого таза или изменением гормонального фона [185]. Соответственно в качестве маркеров возникновения и распространения гетеротопий предлагалось использовать провоспалительные цитокины (факторы роста), которые, по мнению исследователей, продуцировались эндометриоидными гетеротопиями. Повышенную выработку факторов роста объясняли влиянием эстрогенов (в том числе регуляцией эстрогеновых рецепторов в очагах поражения) [140], этими же изменениями эстрогеновой рецепции в эндометриоидных гетеротопиях объясняли и опухолевые свойства гетеротопий [181]. Укажем, что практически все исследователи отметили генетическую обусловленность изменений рецепции и происхождения гетеротопий, опираясь на тот факт, что гетеротопии самостоятельно продуцируют факторы роста и регулируют активность эстрогеновых рецепторов [26, 35, 43, 44].

Кроме того, многие авторы ссылаются на схожесть клинических проявлений эндометриом с опухолями: отсутствие капсулы, возможность инфильтративного роста с задействованием окружающих тканей, способность к метастазированию и озлокачествление отдельных яичниковых форм гетеротопий [37, 60]. Все перечисленные проявления стимулируют разработки, направленные на поиск пептидных и других маркеров, по аналогии с опухолевыми, для оценки распространенности и возникновения эндометриоидных гетеротопий [64, 116].

В 2015 году была опубликована работа К.В. Слесаревой, в которой исследовались изменения уровней мелатонина, трансформирующего фактора

роста и регуляторов антиоксидантной защиты (каталаза, аргиназа и супероксиддисмутаза). Автором было установлено, что на начальных стадиях развития наружных эндометриоидных гетеротопий наблюдается статистически значимое снижение уровня мелатонина при относительном повышении активности каталазы. Что касается остальных маркеров, то автор обращает внимание только на повышение содержания аргиназы в перитонеальной жидкости, что, по его мнению, влияет на формирование спаек в малом тазу при начальных стадиях развития эндометриоза. По содержанию оксида азота и активности NO-синтазы никаких изменений ни в периферической крови, ни в перитонеальной жидкости автором выявлено не было [69].

Отметим, что вышеописанным результатам можно противопоставить результаты исследований, опубликованных в 2021 г. А.И. Давыдовым, Р.А. Чиловой и соавт. [27], в которых рассматривались изменения антиоксидантной системы у пациенток с аденомиозом**.** Авторами было установлено, что в сыворотке крови больных аденомиозом были статистически значимо повышены показатели содержания диеновых конъюгатов, малонового диальдегида, супероксиддисмутазы и α-токоферола. Авторами убедительно показано, что у пациенток с аденомиозом активность супероксиддисмутазы была почти в 2 раза ниже, а уровень малонового диальдегида – в 2 раза выше в сравнении с показателями женщин без эндометриоза. В работе доказано, что иссечение эндометриоидных очагов с последующей гормональной терапией практически полностью нормализует показатели перекисного окисления липидов и антиоксидантной защиты.

Участие окислительного стресса в формировании эндометриоидных гетеротопий описала Л.В. Адамян и соавт. в 2019 году. Обзорная статья объединила информацию из 60 англоязычных источников, размещенных в

электронной базе данных PubMed MEDLINE. Проведенный анализ исследований свидетельствовал о том, что изменения антиоксидантной активности у женщин с эндометриозом связаны с нарушением баланса между активными формами кислорода (АФК) и такими ферментами, как супероксиддисмутаза, каталаза, глутатионпероксидаза, и витаминными комплексами, в частности токоферолом и аскорбиновой кислотой. На основании анализа множества исследований авторы указали, что в эндометриоз вовлекается перитонеальная продукция АФК, которая обусловлена деградацией эритроцитов (под действием макрофагов) с высвобождением гема и железа. Железо, в свою очередь, катализируя реакцию Фентона, усиливает токсичность кислорода и оксида азота, вызывая клеточные повреждения и адгезию. В ответ на повреждение клеток активируется продукция провоспалительных, ростовых и ангиогенных факторов, что способствует дальнейшему развитию эндометриоидных гетеротопий.

Аналогичные данные были представлены L. Schulke и соавт. (2009), которые указывали, что именно макрофаги являются первичным источником провоспалительных цитокинов, таких как интерлейкины 6, 8, 10, фактора некроза опухоли, трансформирующего фактора. Повышение содержания провоспалительных цитокинов, в свою очередь, инициирует циклооксигеназу, участвующую в синтезе простагландинов, простациклина и тромбоксана. Последние изменяют чувствительность α-адренергических и холинергических волокон в функцирующих гетеротопиях и эндометрии, что клинически проявляется хронической тазовой болью и нарушениями менструального цикла [164].

Что касается бесплодия, ассоциированного с малыми формами эндометриоза, то в ряде работ указывается на изменение состояния

эндометрия и неполноценность «окна имплантации» у таких пациенток. Spangler D.B., Jones G.S., Jones H.W. [169] еще в 1971 году выявили изменения активации NR5A1 (транскрипционного фактора), который стимулирует выработку CYP19A1 посредством активации простагландина E2. Повышение уровня ароматазы, активация оксидативных процессов вызывают увеличение числа эстрогеновых-α рецепторов в эпителии и строме эндометрия, снижение количества пиноподий и, таким образом, препятствуют нидации и имплантации эмбриона. По мнению Taylor R.N. и соавт. (2009), повышение содержания эстрогеновых рецепторов в эндометрии может быть причиной локальной резистентности к прогестерону, что также препятствует имплантации эмбриона [173, 174, 175].

Понимание указанных механизмов позволяет использовать биомаркеры окислительного стресса в качестве оценки выраженности происходящих патологических процессов и распространения эндометриоза [20, 88].

Вместе с тем большинство свободных радикалов, образующихся в организме, имеет крайне короткий период существования, что не позволяет объективно оценить их влияние на структуру тканей и на иммунную систему [112]. Следовательно, необходимы дополнительные исследования для поиска стабильных маркеров, позволяющих адекватно оценивать распространенность и развитие эндометриоидных гетеротопий [33, 34].

Учитывая представления о вовлечении в процесс антиоксидантной системы, можно предположить, что уровень провоспалительных маркеров может служить объективным критерием распространенности эндометриоидных гетеротопий. Однако воспалительная реакция организма универсальна, и нивелировать другие нарушения функции иммунной системы, вызывающие изменения окислительно-восстановительных реакций, довольно сложно.

Последние публикации об исследованиях, направленных на поиск информативных и доказательных маркеров эндометриоза, свидетельствуют о том, что авторы опирались на генетические, биохимические и другие маркеры [81]. Так, в научном обзоре Д.Е. Никифоровой и соавт. (2018) были систематизированы результаты исследования чувствительности и специфичности используемых современных маркеров и их комбинаций у больных эндометриозом. Авторы указывали на то, что наиболее специфичными маркерами являются повышенные уровни экспрессии молекул адгезии, включая интегрины, ламинин, фибронектин, Е-кадгерин и Matrix metalloproteinases (MMP). При этом отмечено снижение экспрессии тканевых ингибиторов металлопротеиназ (Tissue inhibitors of metalloproteinases, TIMPs). Наиболее специфичным сочетанием маркеров в биоптате эндометрия было признано сочетание в группе, включающей PGP9.5 (белковый продукт гена 9,5; убиквитин карбокситерминальная гидролаза-1), субстанцию Р и вазоинтестинальный пептид (согласно разработкам Wessels J.M., 2015), а в крови – в группе из 3 пептидных пиков в протеомном спектре (по данным Gupta D., 2016).

Проведенные В.А. Бурлевым и соавт. (2012) исследования содержания провоспалительных цитокинов и маркеров антиинфламаторной активности у женщин со спаечным процессом брюшины малого таза свидетельствовал о том, что изменения имеются и на системном, и на локальном уровне [23]. Авторам удалось дифференцировать типы формирующихся спаек с преобладанием ангиогенной, воспалительной и смешанной реакции. При этом было установлено, что на выраженность формирования спаек наибольшее влияние оказывают «…лиганд-рецепторные ассоциации для систем IL-1α – IL-1Pα, IL-6 – IL-6Pα, sgp130 – gp130». Авторы отметили, что в формировании спаечного процесса наиболее значимым является снижение экспрессии

ингибитора воспаления SOCS1 в клеточных структурах спаек без эндометриоза.

Исследования R. Gajbhiye, T. Bendigeri, A. Ghuge, K. Bhusane, S. Begum, N. Warty (2017) позволили выделить достаточно информативную панель биомаркеров «малых форм» эндометриоза, состоящую из эпитопов стоматиноподобного белка 2, тропомодулина 3 (TMOD3) и тропомиозина 3 (TPM3) (по классификации Американского общества по репродуктивной медицине (rAFS) стадии I-II). В работе был проведен сравнительный анализ этих маркеров с традиционными биомаркерами эндометриоза – CA-125, CA19-9, серин/треонин-протеинкиназа (PDIK1L) и синтаксин 5. Авторами показано, что комплексное применение 6-компонентной панели биомаркеров (анти-TMOD3b-autoAb, анти-TMOD3c-autoAb, анти-TMOD3d-autoAb, анти-TPM3a-autoAb, анти-TPM3c-autoAb и анти-TPM3d-autoAb) подтвердило специфичность метода ≥ 80 % для диагностики rAFS стадии I-II эндометриоза, не подтвержденного ультразвуковыми исследованиями [106, 107]. Выбор тропомодулинов обусловлен специфичностью и участием указанных белков в физиологии и развитии клеток [152].

Расматривая существующие лабораторные возможности использования биомаркеров в дифференциальной диагностике эндометриоза и воспалительного ответа отметим, что наиболее доступными в практическим здравоохранении в настоящее время являются IL-1β и IL-6.

IL-1β это противовоспалительный белкок, который синтезируется преимущественно макрофагами, дендритными клетками в тканях, моноцитами, эндотелиальными клетками сосудов, лимфоцитами, фибробластами и нейтрофилами. Основные биологические эффекты IL-1β обусловлены стимуляцией выработки цитокинов, активацией лейкоцитов и фибробластов, увеличением адгезии тромбоцитов.

IL-6 активирует Т-клетки, способствует их дифференцировке, вызывает созревание В-клеток, синтез С-реактивного белка в печени, усиливает гемопоэз.

Опухолевые маркеры CA-125 и HE-4 характеризуются неспецифическим повышением при развитии эндометриоидных гетеротопий (по данным отдельных авторов, чувствительность CA-125 при 1–2 стадии эндометриоза составляет 50%, специфичность – 60%) [48].

N.C. Llarena и соавт. (2020 г.) установили, что комбинация IL-1α, IL-1β и IL-6 в менструальной крови является прогностической для эндометриоза 3–4 стадии (чувствительность метода 75% и специфичность – 70%), но не может служить прогнозом для выявления аденомиоза 1–2 степени.

Таким образом, несмотря на разногласия в трактовке патогенеза и множество теорий происхождения эндометриоза, можно рассматривать диагностику заболевания в двух аспектах: визуализация патологического процесса при помощи современных ультразвуковых методов и поиск адекватных иммунологических маркеров, доступных в ежедневной практике врача.

Сочетание ультразвукового и иммунологических компонентов может достаточно объективно характеризовать распространенность и активность патологического процесса. Что касается иммунологических маркеров, то основной вопрос состоит в выборе показателей, наиболее объективно отражающих клиническую ситуацию. Этому посвящена настоящая работа.

# Глава 2.

# МАТЕРИАЛЫ И МЕТОДЫ ИССЛЕДОВАНИЯ

Для выполнения поставленных задач нами выполнено обследование 403 пациенток на базе ЧУЗ «КБ «РЖД–Медицина» г. Самары и МЦ «Династия» с 2018 по 2022 годы. Проводили неоднократные ультразвуковые исследования, определение уровня интерлейкина 1β (IL-1β), интерлейкина 6 (IL-6), CA-125, HE-4, индекса ROMA.

Ультразвуковое исследование применяли пошагово: первым использовали В-режим, как наиболее информативный при определении объемных образований мягких тканей малого таза, затем применялся режим ЦДК в целях определения наличия сосудов в образовании и далее – при наличии кровотока- проводилась допплерометрия. Последним этапом обследования являлась 3D реконструкция выделенного образования с целью оценки состояния эндометриоидного очага интерактивно в режиме off-line в трех измерениях и взаимоотношений образования с прилежащими органами и тканями.

Выбор клинических маркеров был обусловлен их биологическими свойствами, а именно тем, что IL-1β и IL-6 стимулируют иммунный воспалительный ответ, а для исключения малигнизации образований яичников, согласно клиническим рекомендациям, использовали общепринятые маркеры CA-125, HE-4 и индекс ROMA.

## 2.1. Дизайн исследования и клиническая характеристика женщин сравниваемых групп

Для выполнения поставленных задач нами были проведены сбор анамнестических данных и уточнение соматического и гинекологического статуса 208 женщин, бесплодие которых ассоциировалось с «малыми формами» эндометриоза. Эти женщины составили основную группу. В контрольную группу вошли 195 фертильных женщин аналогичного возраста, которые проходили ежегодный медицинский осмотр и не имели хронической соматической и гинекологической патологии, влияющей на репродукцию. Стадирование эндометриоза мы осуществляли на основании классификации Американского общества фертильности (rAFS) (см. приложение 2, табл. П1).

У всех женщин, вошедших в основную группу, распространенность и характер эндометриодных гетеротопий соответствовали 1–15 баллам (I–II стадия).

Обследование всех женщин проводили с их письменного информированного согласия. Ультразвуковые исследования и определение уровня биомаркеров проводили до начала терапии (на этапе установления диагноза), в процессе проведения лечения (консервативного, хирургического и смешанного). Полученные данные ультразвукового и иммунологического исследования сопоставляли с эффективностью лечения в основной группе (самопроизвольно наступившей беременностью или гестацией, наступившей в результате использования ВРТ), а также с показателями женщин контрольной группы. Анализировали показатели пациенток с не наступившей после лечения беременностью.

***Критериями включения в группы*** служили: репродуктивный возраст женщины, планирование беременности, отсутствие острой и хронической

соматической патологии, препятствующей вынашиванию беременности, наличие регулярных овуляторных менструальных циклов (по заключению гинеколога-репродуктолога), сохранение анатомических параметров репродуктивной системы – наличие матки, проходимых маточных труб, яичников.

***Критерии исключения из групп:*** бесплодие, не ассоциированное с «малыми» формами эндометриоза, возраст старше 45 лет и моложе 18 лет, острая и хроническая соматическая патология, при которой вынашивание беременности противопоказано, гинекологическая патология, нарушающая анатомию органов репродуктивной системы (опухоли матки, яичников, не связанные с эндометриозом, непроходимость маточных труб), исключались такие причины, как ановуляция, связанная с нарушением функции гипоталамо-гипофизарно-яичниковой системы.

Диагноз «Эндометриоз» выставлял гинеколог-репродуктолог на основании морфологического подтверждения заболевания в случаях проведения инвазивного вмешательства; на основании клиники в сочетании с дополнительными неинвазивными методами диагностики (УЗИ, МРТ) при невозможности или необоснованности проведения морфологического исследования выявленного другими методами очага.

Подтверждением диагноза у женщин без проведения морфологического исследования считали наступление беременности и исчезновение ультразвуковых и клинических признаков заболевания после проведенного консервативного лечения.

Всем пациентам выполнены ультразвуковые исследования и определение уровня биомаркеров до начала терапии (на этапе установления диагноза) и в процессе проведения лечения (консервативного, хирургического и смешанного). Полученные данные ультразвукового и иммунологического

исследования сопоставляли с эффективностью лечения в основной группе (самопроизвольно наступившей беременностью или гестацией, наступившей в результате использования ВРТ), а также с показателями женщин контрольной группы. Анализировались показатели пациенток с не наступившей после лечения беременностью.

Дизайн исследования представлен на рис. 1.

**Дизайн исследования**

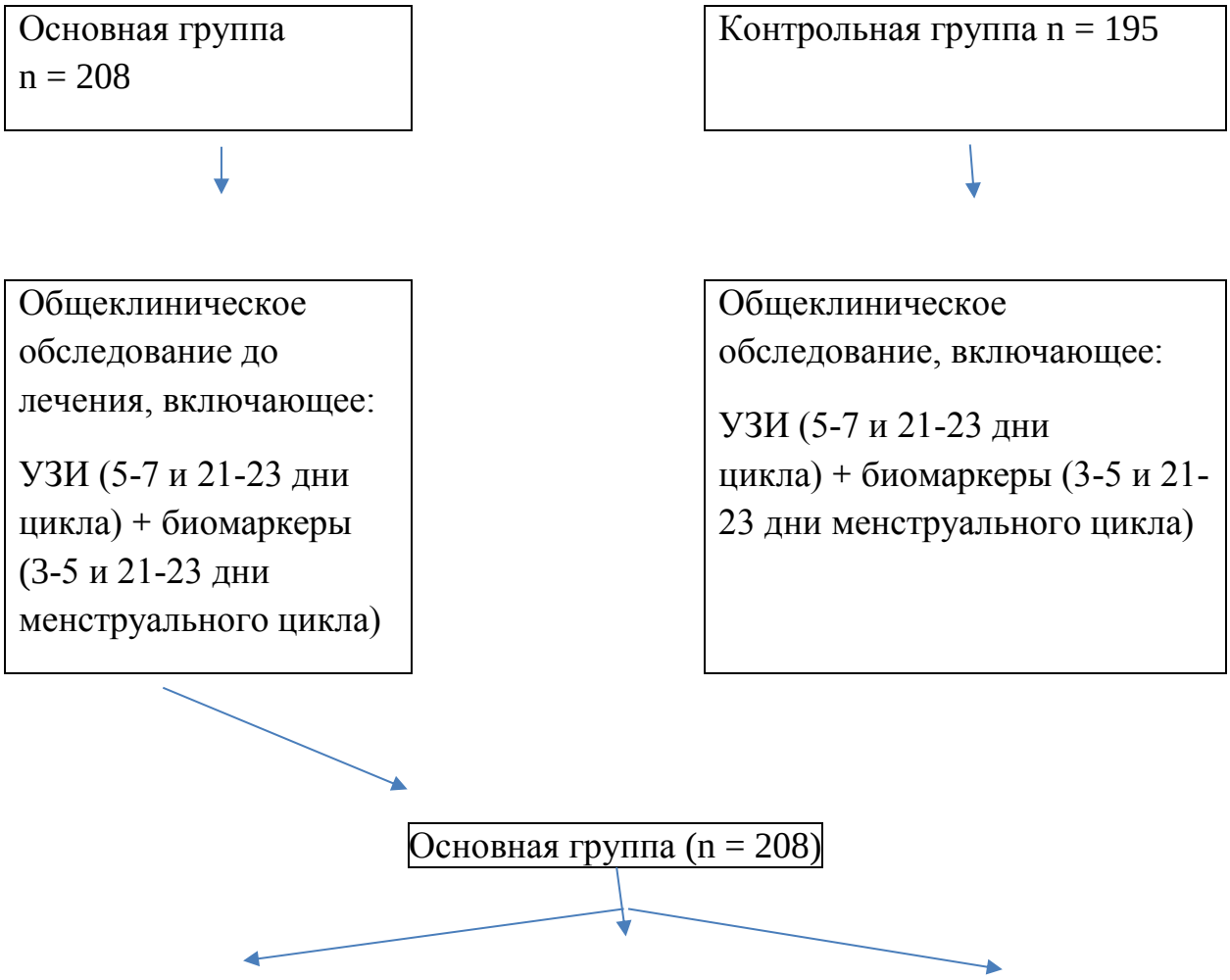

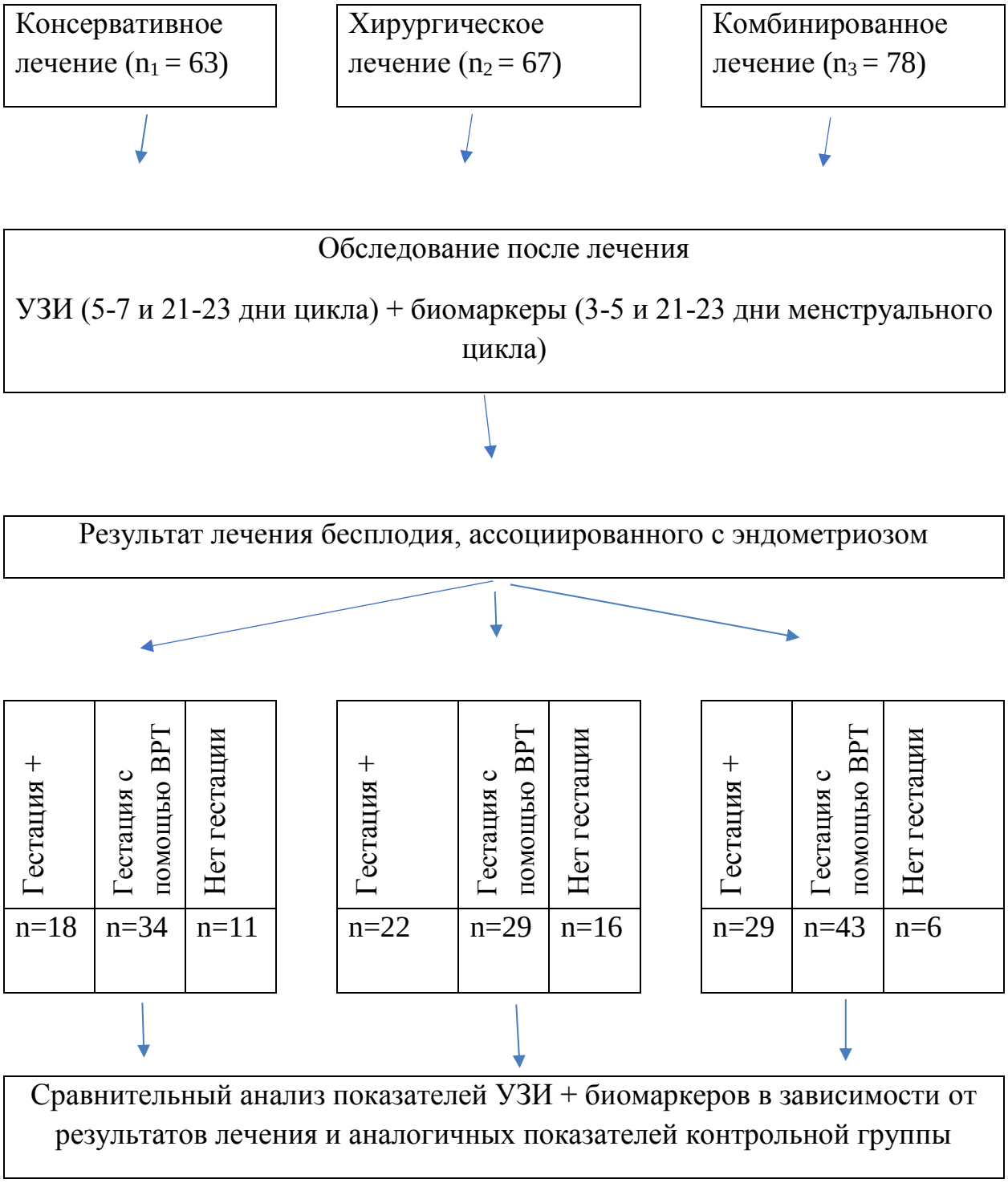


Рис. 1. Дизайн исследования

Клиническое обследование женщин, вошедших в группы сравнения, осуществлялось гинекологом-репродуктологом, на основании заключения которого и имеющейся в распоряжении первичной медицинской

документации нами проводилось заполнение специально разработанной анкеты. В анкету вносились данные о состоянии здоровья обследуемых женщин (приложение 1).

Средний возраст женщин в основной группе составил 25,4±0,7 года года, в контрольной группе – 27,3±1,4 года. Большинство женщин в группах имели среднее специальное образование: в основной группе таких пациенток было 69,6(3,4)%, в группе контроля – 60,5(3,5)%, высшее образование получили 35,1(3,3)% и 32,8(3,4)% женщин соответственно (приложение 2, табл. П2). Распределение по социальному положению было следующим: примерно две трети женщин из обеих групп являлись служащими – 66,8(3,2) % и 64,1(3,4) %, рабочие специальности освоили 10,6(2,1)% и 9,2(2,1)% женщин; 22,6(2,9)% в основной группе и 26,7(3,2)% в контрольной группе представились домашними хозяйками (приложение 2, табл. П3).

В процессе обследования выявляли особенности физического развития. Расчет индекса массы тела (ИМТ) указывал на то, что у 46,6(3,5) % пациенток в основной группе и у 52,8(3,5) % в контрольной масса тела была нормальной, у 32,7(3,2) % и 29,2(3,3) % соответственно – избыточной. Ожирение 1 степени диагностировалось у 18,8(2,7) % пациенток основной группы и у 14,9(2,6) % группы сравнения. Ожирения 2–4 степени в группах не отмечалось (приложение 2, табл. П4).

С учетом влияния контрацепции на развитие эндометриоидных гетеротопий нами были собраны анамнестические данные о применявшихся методах предупреждения беременности (приложение 2, табл. П5).

Было установлено, что более трети женщин основной группы – 37,0(3,4)% – вообще не использовали контрацепцию, в контрольной группе на это указывали только 1,5(0,9)% (в период обследования у них не было постоянного полового партнера), $p < 0,001$.

Coitus interruptus до планирования беременности практиковали 26,9 (3,1)% и 5,6(1,7) соответственно, $p < 0,001$. Барьерной контрацепцией пользовались 5,8(1,6) % и 47,2(3,6) % женщин, $p < 0,001$. Гормональные контрацептивы (преимущественно оральные) применяли 6,7(1,7) % и 32,3(3,4)% обследуемых, у 11,3(2,3)% женщин контрольной группы были установлены ВМС. У пациенток основной группы о ВМС в анамнезе не говорилось.

Что касается репродуктивного анамнеза, то в основной группе первичное бесплодие было выявлено у 194 (93,2%) пациенток, вторичное – у 14 (6,7%) женщин. Отметим, что живых детей у женщин основной группы не было. Вторичное бесплодие регистрировалось у 4 (1,9%) пациенток, у которых единственная беременность прервалась самопроизвольно на раннем сроке (факт беременности подтверждался ультразвуковыми исследованиями). У 1 женщины (0,5%) в анамнезе была внематочная (трубная) беременность, 5 (2,4%) женщин прервали беременность путем артифициального аборта.

В группе контроля все пациентки имели от 1 до 3 живых детей (среднее число родов в группе составило 1,4(0,2) на одну женщину). Общее число артифициальных абортов в контрольной группе составило 106 (по 0,5(0,1) на одну женщину), 5 (0,02(0,01)) пациенток указывали на замершую на раннем сроке беременность (приложение 2, табл. П6).

Рассматривая особенности становления и характера менструальной функции обследуемых женщин, отметим, что раннее менархе (11–12 лет) было характерно для 19,7(2,7) % пациенток основной группы и 9,2(2,1) % – контрольной. Позднего менархе не регистрировалось. В период обследования нормальная продолжительность менструального цикла наблюдалась у всех женщин основной и контрольной группы. Средняя длительность менструального цикла в основной группе составляла 28,5(1,2) дня, в

контрольной группе – 29,1(1,4) дня. 56 (26,9%) пациенток основной группы указывали на мажущие кровянистые выделения в течение первых 2–3 суток цикла, что является одним из клинических симптомов эндометриоза. Общая продолжительность менструальных выделений в основной группе составила 5,9(0,8) дня, в группе контроля – 5,1(0,3) дня.

Из характерных симптомов эндометриоза в основной группе у 114 (54,8%) пациенток отмечалась альгоменорея, которая купировалась медикаментозно практически с периода менархе. В контрольной группе на альгоменорею указывали 27 (13,8%) женщин, однако необходимости использования медикаментозной анальгезии у них не было.

Анализ перенесенной экстрагенитальной патологии показал, что у женщин в основной группе статистически значимо чаще, чем в сравниваемой группе, имелись указания на такие заболевания, как перенесенные в подростковом возрасте и в детстве нейроинфекции (в частности, хронический стрептококовый тонзиллит, вирусные респираторные инфекции), субклинический гипотиреоз, по поводу которого женщины получали заместительную терапию, и железодефицитная анемия (рис. 2; приложение 2, табл. П7).

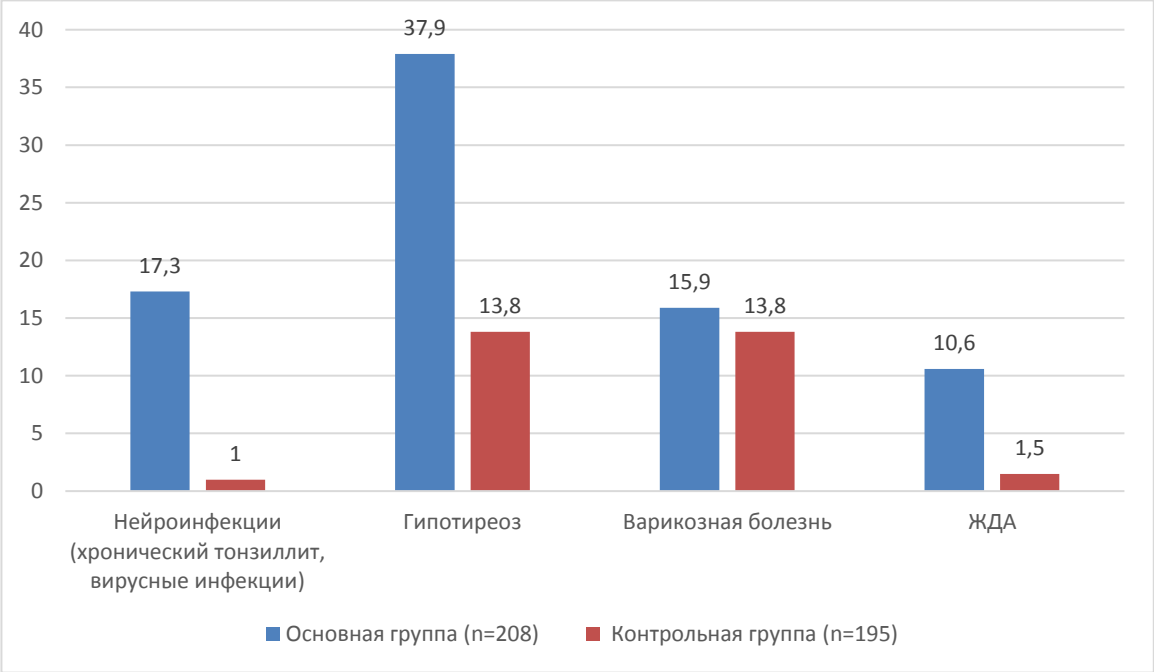


Рис. 2. Соматические заболевания в анамнезе женщин сравниваемых групп

В процессе исследования нами были проанализированы количество и характер оперативных вмешательств на органах малого таза у женщин сравниваемых групп, что вызвано необходимостью ультразвуковой диагностики спаечного процесса. Было установлено, что в анамнезе 78(37,5%) пациенток основной группы и 63 (32,3%) женщин группы контроля имеется аппендэктомия, причем ни одного случая перитонита, ассоциированного с осложненным течением аппендицита, не было. Из других хирургических вмешательств у 5 (2,4%) и 3 (1,5%) женщин сравниваемых групп соответственно в анамнезе отмечалась цистэктомия (доброкачественные опухоли) с сохранением яичников, у 1 пациентки основной группы проводилось хирургическое вмешательство по поводу трубной беременности, при этом маточная труба была сохранена.

Гинекологический анамнез (приложение 8) указывал на то, что в основной группе статистически значимо чаще регистрировались воспалительные заболевания шейки матки, сальпингоофориты, а также

состояния, ассоциированные с клиникой эндометриоза: обильные и частые менструации при регулярном цикле и альгоменорея (рис. 3).

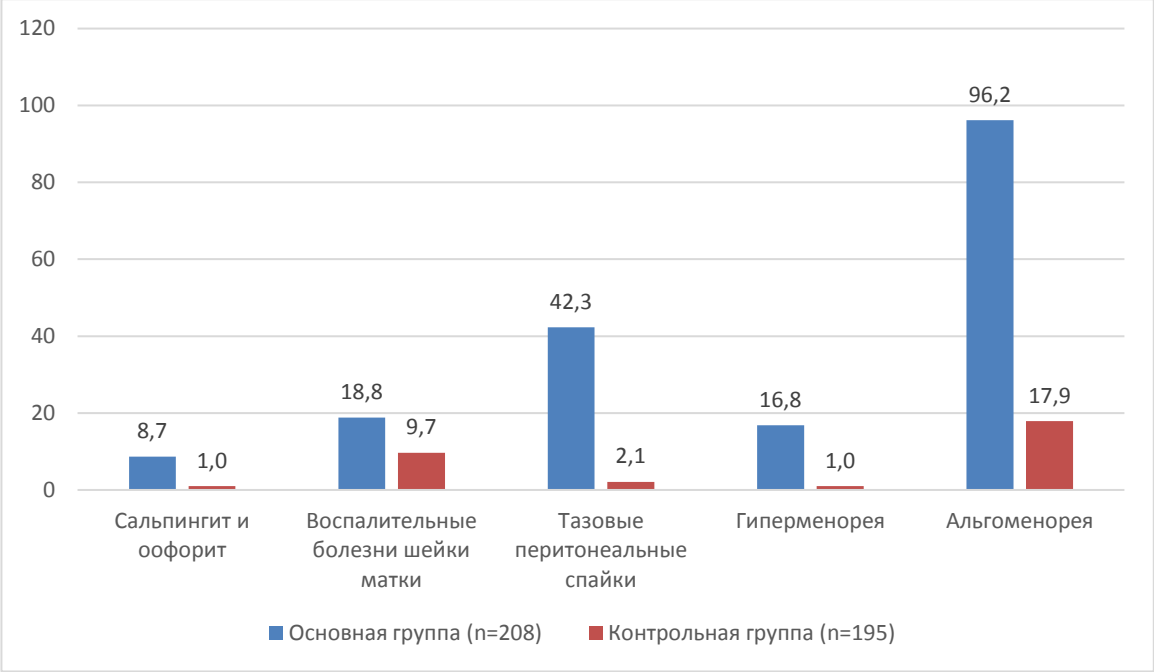


Рис. 3. Гинекологические заболевания, перенесенные женщинами сравниваемых групп (в %)

Были рассмотрены также имеющиеся сопутствующие заболевания. Согласно данным первичной медицинской документации на момент обследования у 35 (16,8%) женщин основной группы и 32 (16,4%) контрольной группы имела место варикозная болезнь, у 27 (12,9%) и 2 (1,0%) пациенток соответственно отмечалось варикозное расширение вен малого таза при проведении ультразвукового исследования. Субклинический гипотиреоз регистрировался у 14 (6,7%) и 8 (4,1%) женщин выделенных групп соответственно; у 29 (13,9%) женщин основной и 2 (1,0%) контрольной группы отмечалась анемия легкой степени, коррекция которой проводилась терапевтом (приложение 2, табл. П9).

Что касается сопутствующей гинекологической патологии, то помимо эндометриоза в основной группе у 49 (23,5%) женщин и в группе контроля у

38 (19,4%) пациенток до начала лечения выявлялся неспецифический кольпит. Эндоцервицит диагностировался у 14 (6,7%) и 11 (5,6%) женщин соответственно. Лечение патологии осуществлялось гинекологом (приложение 2, табл. П10). Других сопутствующих острых гинекологических заболеваний в период обследования выявлено не было, за исключением состояний, обусловленных клиникой эндометриоза у женщин основной группы.

Таким образом, проводя сравнительный анализ сопутствующих соматических и гинекологических заболеваний, укажем, что статистически значимые различия были получены только по таким состояниям, как дисменорея, длительное менструальное кровотечение и железодефицитная анемия, что является клиническим проявлением и следствием основного заболевания – эндометриоза. По остальным параметрам группы были сопоставимы, что позволяет считать выборку репрезентативной.

## 2.2. Методы ультразвуковой диагностики

Как было указано выше, ультразвуковое исследование проводили в динамике несколько раз: в период установления диагноза на 5–7 и 21–23 дни менструального цикла, по завершении лечения (также в динамике менструального цикла), затем осуществляли ультразвуковую регистрацию наступившей в результате лечения беременности. Всего было проведено 4290 ультразвуковых обследований (в среднем 10-15 исследований в процессе диагностики и проведенного лечения у каждой женщины).

При проведении ультразвуковых исследований применяли следующие датчики: GE Voluson E8 – мультичастотный объемный (4D) микроконвексный вагинальный ультразвуковой датчик с частотой 3,7–9,3 МГц, радиусом кривизны 11,6 мм, сканирующей поверхностью 32×27 мм и углом обзора 146°

(В), 146°×90° (Volume scan), а также мультичастотный абдоминальный конвексный датчик 4C-RS с частотой 2,0–5,5 МГц; SIEMENS S2000 - ректально-вагинальный датчик Siemens MC9-4.

В В- режиме использовали следующие настройки: MI 1,0 22fps; 2D-100% THI H 7,50 MHz, 2dB\DR70, ASC3 DTCE M MapD\ST3.

При исследовании в режиме ЦДК настройки устанавливались: MI 1,0 15fps; 2D-100% THI H 7,50 MHz, 2dB\DR70, ASC3 DTCE M MapD\ST3, C-100% CDV, 3,75 MHz 3dB Gen PRF 391MapA\F1.

В процессе обследования в целях дифференциальной диагностики опухолевых процессов яичников применялась ЦДК со спектральным анализом кровотока и трехмерная реконструкция объемных образований яичников.

При подготовке к проведению УЗ-исследования требовалось достичь наполненности мочевого пузыря (за 1–2 ч до УЗИ рекомендовалось выпить 1 л негазированной воды) для проведения трансабдоминального ультразвукового исследования, после чего мочевой пузырь опорожнялся и проводилось трансвагинальное исследование (рис. 4).

Схематичное изображение локализации трансвагинального датчика и используемый полостной датчик представлены на рис. 5

Двухмерное УЗ-исследование проводили в реальном времени с использованием «серой шкалы» (В-режим). Всем женщинам проводили трансабдоминольное и трансвагинальное УЗИ.

В начале исследования определяли топографическое соотношение органов репродуктивной системы в малом тазу, затем проводили детализацию по отдельным анатомическим образованиям. В качестве подготовки женщин просили в течение суток до исследования принимать активированный уголь (снижение пневматоза кишечника) и опорожнить

кишечник. При TV УЗИ в В-режиме проводили стандартные измерения трех размеров матки, а также толщины маточных стенок, толщины эндометрия, наличие или отсутствие в его структуре патологических образований, оценивалась структура шейки матки, расположение, размеры и объем яичников, наличие патологических образований в их структуре, а также исследовалась зона Дугласова пространства.

Рис. 4. Расположение пациентки и конвексного датчика при проведении трансабдоминального УЗИ.

Исследование проводили в положении пациентки лежа на спине, для улучшения визуализации кожу живота обрабатывали акустическим гелем, при проведении трансвагинального исследования под ягодицы подкладывали специальный валик.

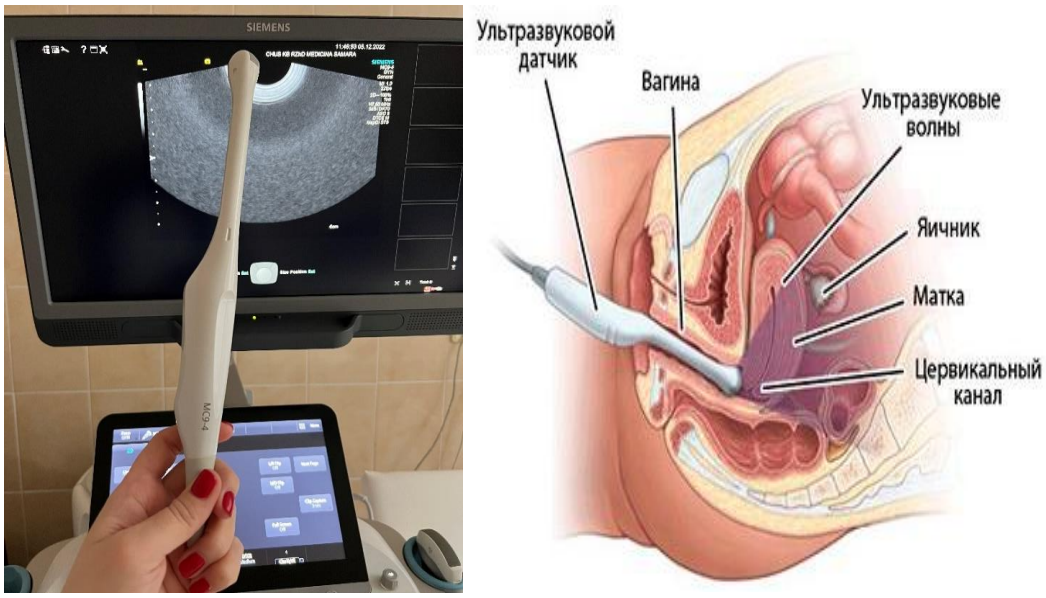


Рис. 5. Схематичное изображение локализации влагалищного датчика при проведении УЗ-исследования, используемый полостной датчик

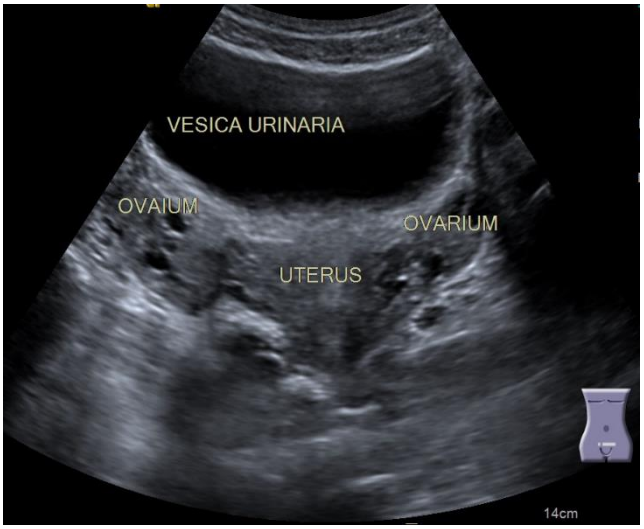


Рис. 6. Трансабдоминальное УЗИ (В- режим). Нормальное топографическое расположение и структура органов малого таза.

Последовательность (алгоритм) проведения диагностических манипуляций осуществляли в соответствии с международным атласом «How to perform ultrasonography in Endometriosis» [118]. В процессе исследования,

согласно имеющимся рекомендациям, нами учитывались такие клинические проявления эндометриоза, как локальная чувствительность, возможность смещения яичников при исследовании. Кроме того, оценивали состояние соседних органов, прямокишечно-маточного пространства, возможность смещения тканей, визуализировали брюшину.

При исследовании проводили измерение передне-заднего размера матки, толщины маточных стенок и их структуры; определяли величину М-Эхо, толщину и структуру эндометрия, маточно-прямокишечный угол, выраженность отека тканей, особенно во второй фазе менструального цикла. Оценивали размеры и структура яичников, их расположение.

После стандартного ТА и TV УЗИ в В-режиме переходили к поиску очагов эндометриоза на брюшине, мелких кист яичников (рис.7), эндометриоиных гетеротопий в позадишеечной зоне, маточно-крестцовых связках.

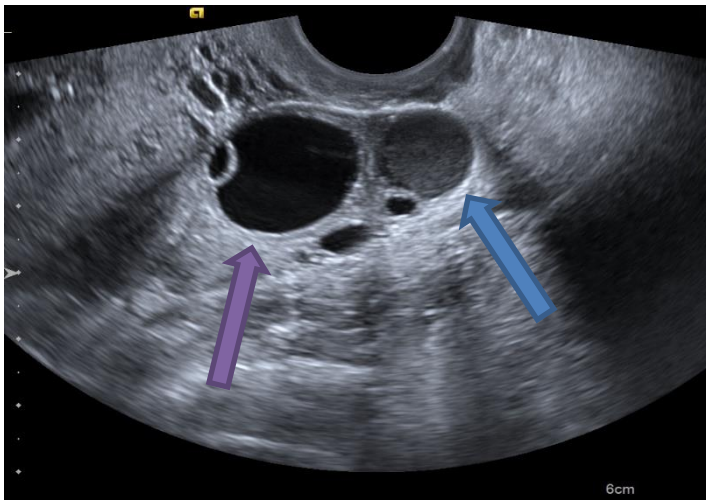


Рис. 7. Трансвагинальное УЗИ (В-режим) - визуализация эндометриоидной кисты (обозначена синей стрелкой) и доминантного фолликула в структуре яичника (обозначен сиреневой стрелкой)

Все параметры отдельно фиксировали и математически обрабатывали с учетом фазы менструального цикла и характера проводимого лечения. Полученные данные пациенток основной группы сопоставляли с показателями женщин контрольной группы.

## 2.3. Методы определения содержания биомаркеров в крови (IL-1β, IL-6, CA-125, H4, индекс ROMA)

Как было указано выше, нами проводилось определение уровня IL-1β, IL-6, CA-125, HE4 и индекса ROMA. Всего было проведено 611 комплексных исследований биомаркеров. Концентрацию биомаркеров в венозной крови определяли в лабораториях «Гемотест», «Наука», «Инвитро», «Ситилаб», «Скайлаб» (г. Самара).

Определение интерлейкинов проводили методом электрохемилюминесцентного иммуноанализа (ECLIA), основанного на принципе электрохемилюминесценции – излучении света в видимом диапазоне в результате электрохимических реакций. Референсные значения составили: IL-6 0.00–7.00 пг/мл, IL-1β- 0,00–5,00 пг/мл.

Определение CA-125 и HE4 проводили путем иммунохемилюминесцентного анализа ("сэндвич"-метод). Референсные значения составили: CA-125 < 35 Ед/ мл, HE4 < 70 пмоль/л, индекс ROMA < 7,4%.

Подготовку к анализу осуществляли по общепринятым правилам:

– забор венозной крови производился натощак, утром с 8 до 10 ч;

– за 24 ч до анализа не рекомендовалось употреблять спиртсодержащие напитки, лекарственные препараты, витамины;

– за 2 ч до анализа женщинам не рекомендовалось курить, пить чай, кофе, соки. Разрешалось употреблять небольшое количество воды (негазированной, не минеральной);

– за 1 час до анализа не рекомендовались психоэмоциональные и физические нагрузки.

## 2.4. Статистическая обработка полученных результатов

Полученные результаты обрабатывали математически в соответствии с рекомендациями медицинской статистики. Для систематизации результатов использовали приложения Statistica 12.6 (разработчик Dell) в системе Microsoft Windows 7.

Для выбора метода расчета определялась нормальность распределения признака в выделенных группах женщин (распределение по критерию Шапиро–Уилка в группах было нормальным). Полученные результаты описывались в соответствии с ГОСТ Р 50779.10-2000 «Статистические методы. Вероятность и основы статистики. Термины и определения». Описание показателей проводилось с использованием среднего арифметического (M), стандартного отклонения (SD). Стандарт описания – M(SD).

Количественные показатели описаны в относительных величинах (%); качественные показатели – в соответствующих единицах измерения.

Индекс ROMA рассчитывался в процентах (%) по результатам содержания маркеров (CA125 и HE4) и величине прогностического индекса (ПИ) по формуле: ROMA = exp (ПИ) / [1 + exp (ПИ)] × 100. Расчет ПИ проводился по формуле: exp (ПИ) = 12,0 + 2,38 × HE4 + 0,0626 × CA125.

Чувствительность и специфичность предложенного метода, сочетающего результаты ультразвукового исследования с показателями диагностических биомаркеров, выражалась в % и оценивалась по формулам:

*Чувствительность* = N(ИПД)/(N(ИПД)+N(ЛОД))X100;

*Специфичность* = N(ИОД)/(N(ИОД)+N(ЛПД))X100, где ИПД – истинно положительный диагноз; ЛОД – ложно-отрицательный диагноз; ИОД – истинно отрицательный диагноз; ЛПД – ложно-отрицательный диагноз.

При этом ИПД означает, что эндометриоз установлен неинвазивными методами (УЗ + изменения биомаркеров) и результаты подтверждают данные морфологических исследований; при ЛОД нет признаков эндометриоза, выявленных с помощью неинвазивной диагностики, но диагноз подтвержден морфологически; при ИОД нет признаков эндометриоза, выявленных с помощью неинвазивной диагностики, и нет морфологического подтверждения эндометриоза; при ЛПД есть признаки эндометриоза, выявленные с помощью неинвазивной диагностики, но нет морфологического подтверждения.

**Чувствительность** (Se) – это способность диагностического метода давать правильный результат, который определяется как доля истинно положительных результатов среди всех проведенных тестов (доля женщин с подтвержденными показателями УЗИ и биомаркеров).

**Специфичность** (Sp) – это способность диагностического метода не давать при отсутствии заболевания ложноположительных результатов, определяется как доля истинно отрицательных результатов среди здоровых лиц (удельный вес здоровых женщин с подтвержденными показателями УЗИ и биомаркеров).

Отметим, что связь между содержанием биомаркеров и данными ультразвукового исследования вычислялась по формулам относительного риска. Для построения прогностической модели строилась линейная регрессия.

Для определения статистической значимости различий полученных данных в группах использовался t-критерий Стьюдента для независимых выборок, а также критерий согласия $\chi^2$ Пирсона (критический уровень значимости различий $p < 0,05$).

# Глава 3

# РЕЗУЛЬТАТЫ УЛЬТРАЗВУКОВОГО ИССЛЕДОВАНИЯ И СОДЕРЖАНИЕ БИОМАРКЕРОВ У БЕСПЛОДНЫХ ЖЕНЩИН С «МАЛЫМИ ФОРМАМИ» ЭНДОМЕТРИОЗА ДО ЛЕЧЕНИЯ

## 3.1. Результаты ультразвукового обследования до лечения

Всем пациентам на этапе установления причины бесплодия выполняли УЗИ на 5–7 и 21–23 дни менструального цикла, по завершении лечения (также в динамике менструального цикла), затем осуществлялась ультразвуковая регистрация наступившей в результате лечения беременности.

Всего было выявлено 68 эндометриоидных кист (у 59 женщин, с учетом одно и двустороннего поражения). Небольшие одно- и двусторонние кисты яичников размерами от 9х8 мм до 15х13 мм и объемом образований от 3,7 см$^3$ до 12,8 см$^3$, соответствующие 1–2 стадии эндометриоза (rAFS), были четко дифференцированы у 56 (94,9%) пациенток, у 3 (5,4%) результат УЗИ был сомнителен. У 48 (81,4%) пациенток поражение было односторонним, а у 11 (18,6%) – двусторонним. У 52 (88,1%) женщин отмечалась болезненность при давлении ультразвуковым датчиком.

В В-режиме (серая шкала) кисты яичников визуализировались в виде округлых или овальных жидкостных образований с капсулой толщиной до 3-4 мм, размерами от 9х8 мм до 15х13 мм. Во всех наблюдениях (100% случаев) в просвете эндометриоидных кист лоцировалась мелкодисперсная несмещаемая взвесь (рис.8). Эхогенность кист была различной, структура гомогенной в 32 (47,1%) случаев, в 36 (52,9%) случаях мелкоячеистой. Изменения эхогенности содержимого кист было обусловлено морфологическими особенностями («старое» или «свежее» геморрагическое содержимое кисты), выраженностью спаечного процесса в малом тазу и конституциональными особенностями пациентки (рис.8).

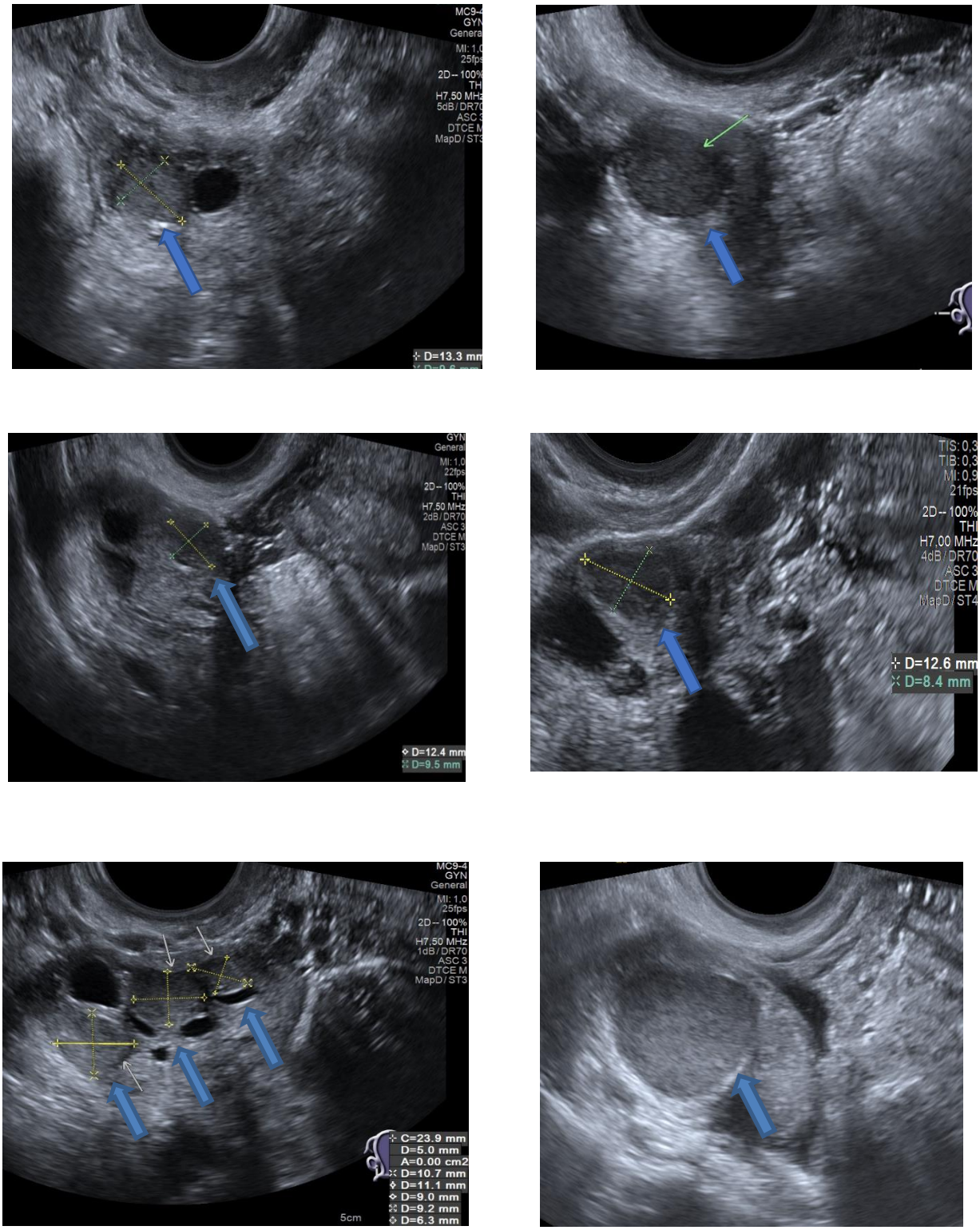


Рис. 8. Трансвагинальное УЗИ (В-режим). Эндометриоидные кисты яичников: полостные образования в структуре яичников, содержащие мелкодисперсную взвесь.

Заключение эндометриоидная киста в В - режиме ставили на основании наличия жидкостного образования, существующего в динамике менструального цикла, а также наличия капсулы и характерного содержимого – несмещаемой взвеси или картины «матового стекла».

Далее проводили ЦДК содержимого эндометриоидных кист, капсулы кисты и прекистозной зоны яичника. В режиме ЦДК внутри эндометриоидных кист сосудистые локусы не были выявлены ни в одном случае (100%), все эндометриомы были аваскулярны. Регистрировались единичные цветовые локусы при ЦДК в стенке кист и прекистозной части яичника. Кровоток в стенке кист был зарегистрирован в 20 случаях (17 пациенток (85 %) односторонние и у 3 (15%) женщин двусторонние). В прекистозной части кист был зарегистрирован кровоток у 20 пациенток (у 2 (10%) женщин двусторонние кисты и у 18 (90%) пациенток- односторонние) в виде единичных цветных локусов (рис.9).

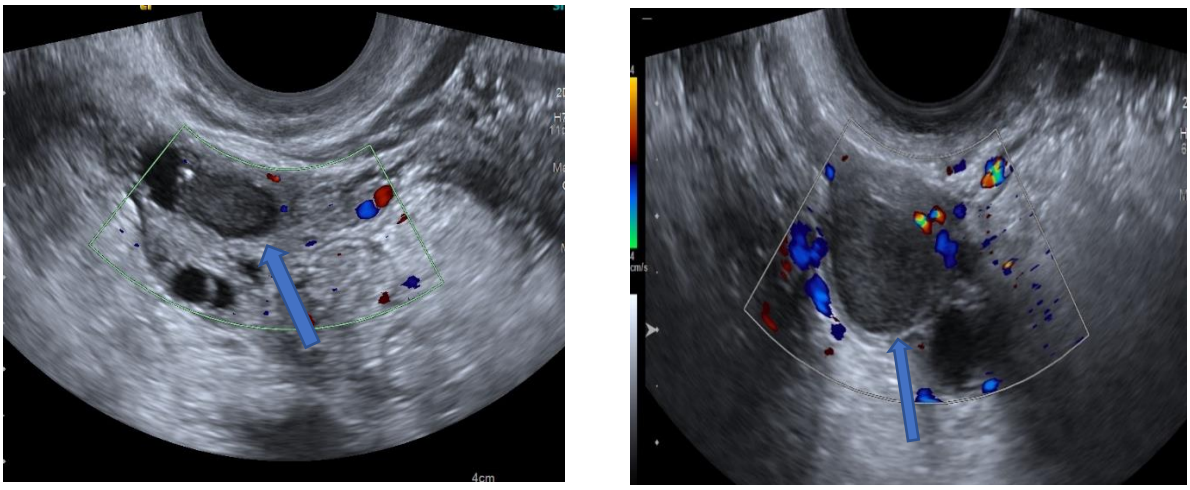

Рис. 9. Трансвагинальное УЗИ (режим ЦДК). Эндометриоидные кисты яичников: в структуре полостных образований васкуляризация не выявлена. Сосудистые структуры лоцируются в капсуле кист и прекистозной части.

Проведено исследование показателей кровотока в выявленных артериях капсулы эндометриоидных кист и прекистозной части. Полученные результаты представлены в таблице 1.

Таблица 1 - показатели кровотока в стенке и перикистозном пространстве эндометрием у пациенток с бесплодием (n=20)

| Локализация сосудов | Максимальная скорость кровотока | | Индекс резистентности | |
|---|---|---|---|---|
| | V max (см/с) M(SD) | Достоверность различий (p) | RI M(SD) | Достоверность различий (p) |
| Стенка кисты (n=20) | 10,4-13,7<br>11,82 (0,2) | <0,001 | 0,47-0,55<br>0,51 (0,02) | <0,001 |
| Перикистозное пространство (n=20) | 17,2-19,5<br>18,4 (0,2) | <0,001 | 0,59-0,68<br>0,63 (0,01) | <0,001 |

Как видно из таблицы в перикистозной части во всех случаях скорость кровотока и индекс резистентности артериального кровотока были выше, чем в стенке кисты, что вероятно связано с ответной воспалительной реакцией прекистозной зоны на эндометриоидный очаг.

Следующим шагом всем пациенткам (59 женщин) с эндометриодными кистами яичников была проведена 3D-реконструкция объемных образований. Всего выполнена 3D-реконструкция 68 эндометриоидных кист (рис.10).

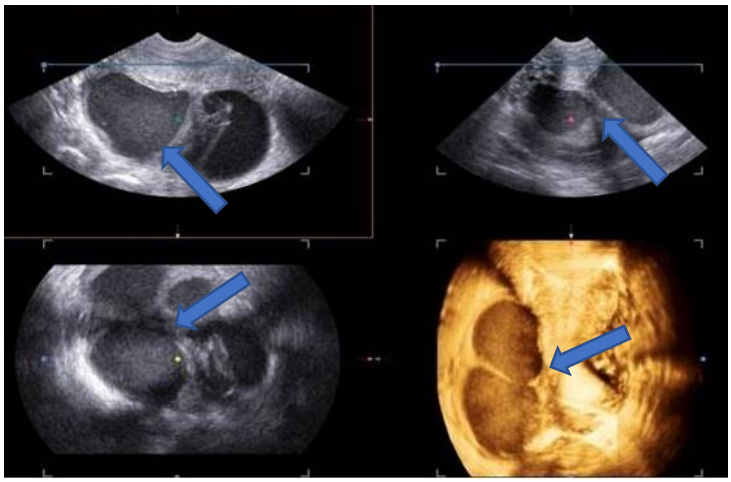

Рис. 10 Трансвагинальное УЗИ 3D-реконструкция эндометриоидной кисты яичника

В процессе 3D-реконструкции проводили измерения размеров и объема кист, оценивали пространственное расположение объемного образования по отношению к окружающим органам, изучали капсулу и содержимое полости кисты. Далее провели сравнение размеров и объема кист в В-режиме и при 3D-реконструкции.

В результате проведенного сравнения диапазона размеров и объема эндометриодных кист яичников в В-режиме и при 3D-реконструкции достоверных различий не выявлено ($p<0,001$), что свидетельствует о возможности использования обеих способах, однако 3D-реконструкция позволила дополнительно визуализировать объемное изображение эндометрион и определить пристеночные включения в полости кисты у 7 пациенток (10,2%). Объемная реконструкция позволила установить распространенность процесса у 48 пациентов (77%), что заключалось в возможности более точной визуализации здоровой ткани яичника,

содержащий овариальный запас. Эти вопросы чрезвычайно важны при бесплодии и невынашивании беременности.

Выявляемость эндометриоидного очага при первичном УЗИ в Дугласовом пространстве составила 76,9% (39 пациентов). Помимо бесплодия у всех женщин были жалобы на диспареунию, боли, усиливающиеся перед и во время менструального кровотечения, а также (редко) во время дефекации.

Позадишеечное расположение эндометриоидных гетеротопий было диагностировано нами у 39 пациенток, при этом ни в одном случае не наблюдалось полной облитерации позадишеечного пространства.

В В-режиме позадишеечно выявляли образования неправильной продолговатой формы, пониженной эхогенности размером от 12×16 мм до 31x22 мм, с четкими неровными контурами неоднородной структуры (рис. 11). Соседние органы (стенка влагалища и прямая кишка) имели сращения с образованием в единичных случаях (2 человека), при исследовании датчиком ощущалась болезненность.

У 5 пациенток (12%) ультразвуковая картина была сомнительной. В этих случаях для исключения патологии прямой кишки проводилась колоноскопия.

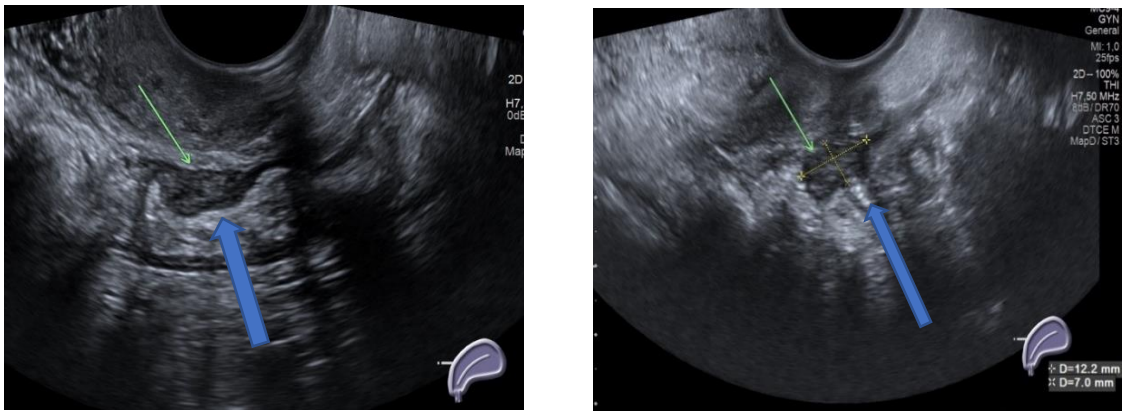


Рис. 11. Трансвагинальное УЗИ (В-режим).
Очаг позадишеечного эндометриоза обозначены стрелками.

При ЦДК в очагах позадишеечного эндометриоза регистрировались единичные цветовые локусы, идущие «веером» у 32 пациенток, у 7пациенток с позадишеечным эндометриозом кровоток в образовании не регистрировался, но визуализировались единичные локусы артериального и венозного кровотока по периферии на границе с соседними органами (рис. 12).

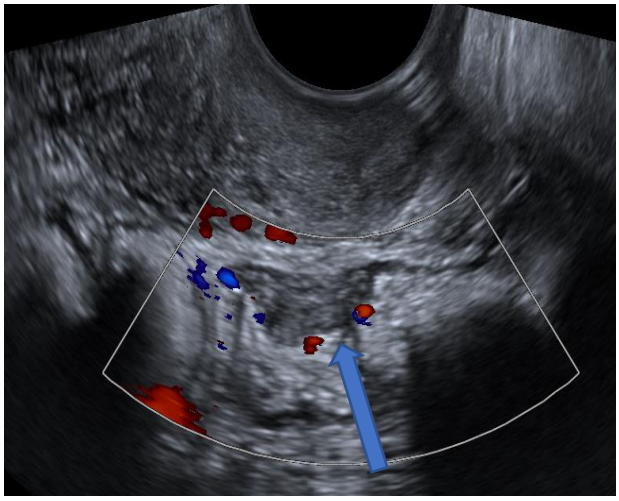

Рис. 12. Трансвагинальное УЗИ (режим ЦДК). Участок позадишеечного эндометриоза обозначен стрелкой.

В очагах позадишеечного эндометриоза определена скорость кровотока и показатели индекса резистивности: медиана Vmax составила 32,3 см/с, RI 0,58. В случаях ретроцервикального эндометриоза визуализация гетеротопий всегда определялась за пределами полости кишки (примыкала к серозной оболочке) в отличии от истинных опухолей толстой кишки.

3D-реконструкция позадишеечного эндометриоза наиболее полно позволяет визуализировать границы патологического образования и его соотношение с соседними органами. У 2 пациентов были получены данные о прорастании очага эндометриоза в стенку прямой кишки (рис.13).

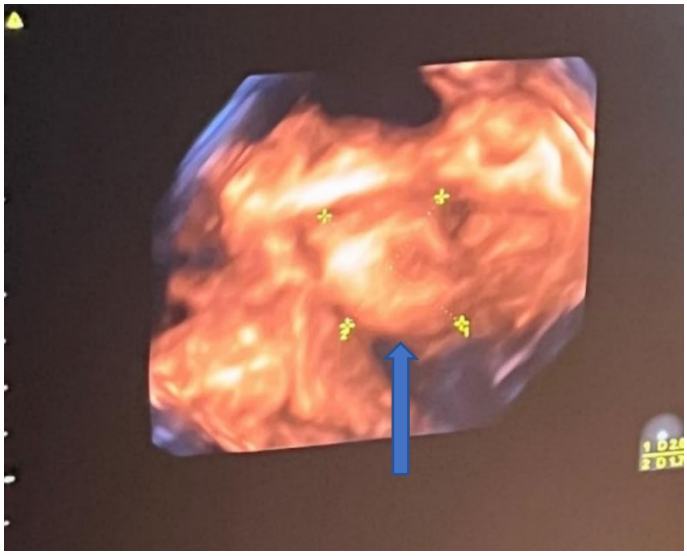

Рис. 13. Трансвагинальное исследование, 3D-реконструкция очага позадишеечного эндометриоза (обозначен стрелкой).

Наибольшее число ложноотрицательных результатов (36 пациенток) было получено при УЗИ перитонеально расположенных эндометриоидных гетеротопий. Только у 5 (13% наблюдений) пациенток четко визуализировались очаги эндометриоза, характеризующего поражение брюшины малого таза. В остальных случаях были необходимы дополнительные исследования -диагностическая лапароскопия.

В В-режиме лучшая визуализация эндометриодных гетеротопий регистрировалась на фоне небольшого количества свободной жидкости в полости малого таза. Эндометриодные очаги встречались в виде как единичных узелков, так и множественных гетеротопий. Визуализировались в виде образований повышенной и пониженной эхогенности с нечетким

неровным контуром, округлой или овальной формы размерами от 3,2х2,7 мм до 5,7х5,2 мм. При проведении ЦДК цветовые локусы в очагах эндометриоза брюшины не были зарегистрированы ни в одном случае (рис.14).

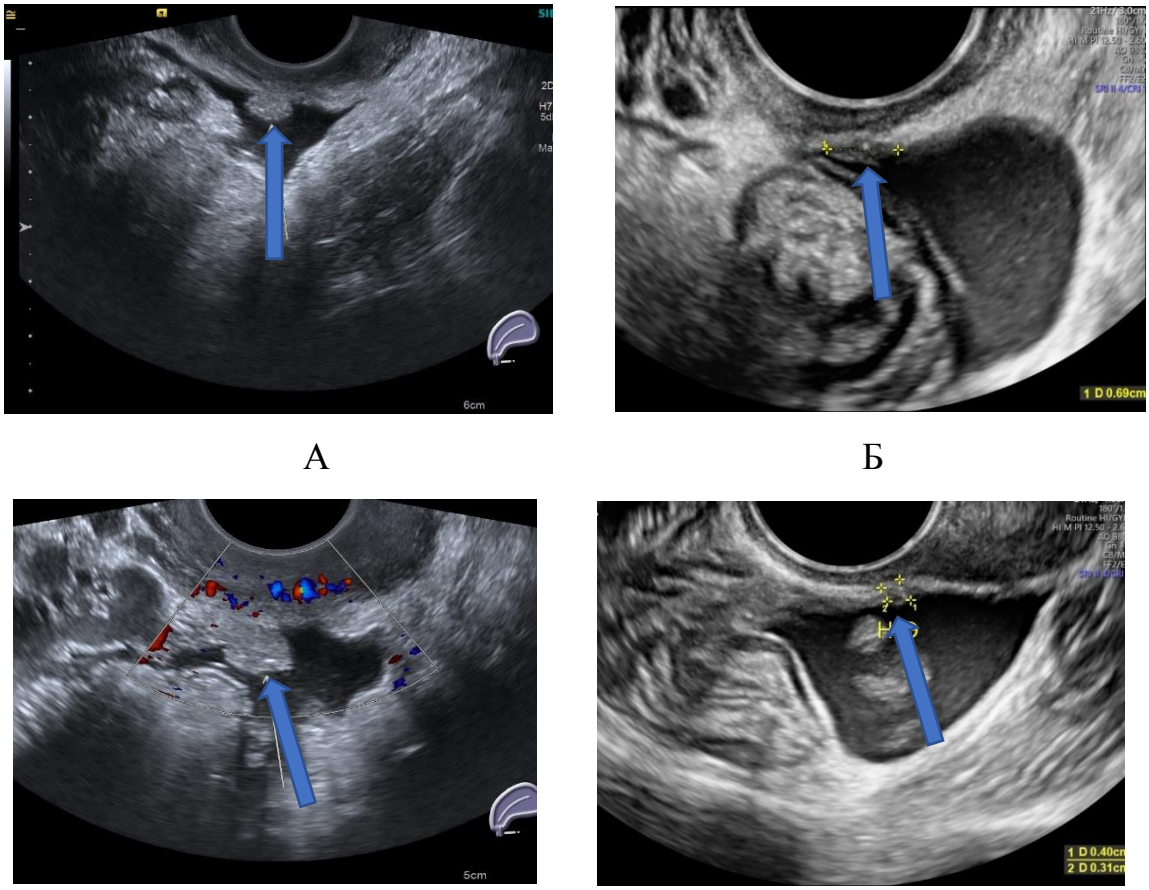


А Б

В Г

Рис. 14. Трансвагинальное УЗИ. Эндометриоидные очаги брюшины обозначены стрелками. В режиме ЦДК аваскулярные (Г).

У 57 пациенток (27%) выявлены множественные эндометриоидные гетеротопии. Наиболее часто встречалось сочетание эндометриоза брюшины с небольшими кистами яичников и умеренно выраженным спаечным процессом в малом тазу (рис.15). При исследовании у 83,1% пациенток отметили «симптом складчатости», который свидетельствовал о вовлечении в

патологический процесс смежных органов (стенки кишки, мочевого пузыря, мочеточников).

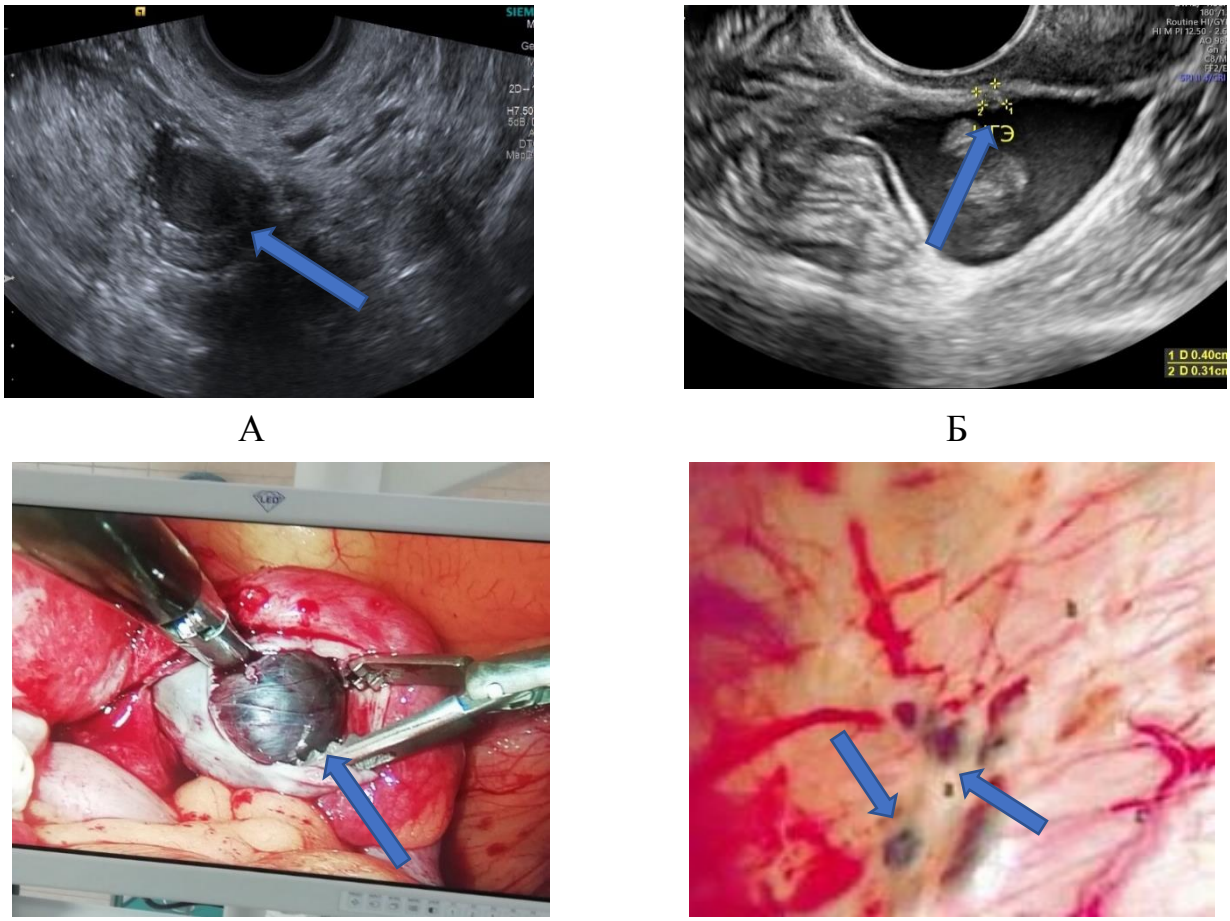


Рис.15. Трансвагинальное УЗИ (В-режим). Сочетание эндометриоза брюшины (Б) с небольшой эндометриоидной кистой яичника (А). Интраоперационное изображение (В, С)

Всем пациенткам с подозрением на эндометриоз брюшины выполнена 3D-реконструкцию образований, при которой эндометриоидные гетеротопии визуализировались в виде образований округлой или овальной формы, не отличающиеся по размерам по сравнению с В- режимом. Однако при 3D

реконструкции удалось установить распространенность процесса, определить объем гетеротопий и глубину инвазии.

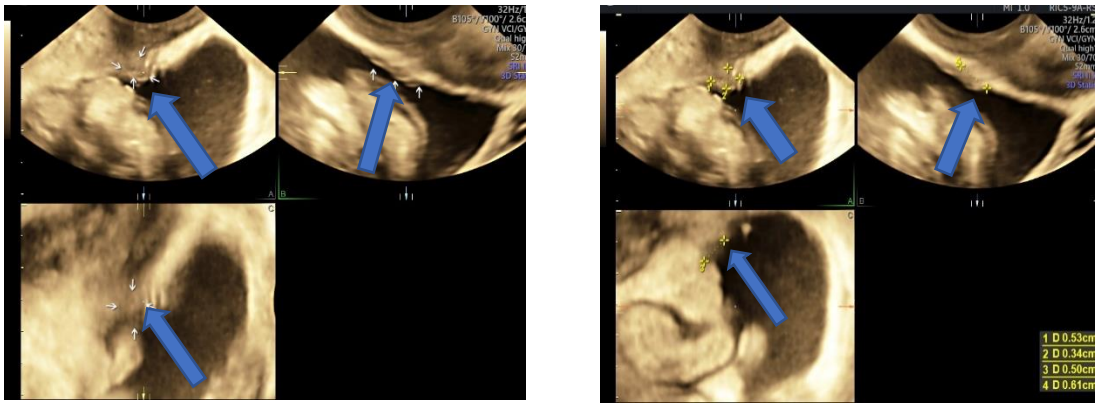


Рис. 16. Трансвагинальное УЗИ, 3D-реконструкция, эндометриоз брюшины,

Таким образом, на этапе установления 1-2 стадии эндометриоза ультразвуковые показатели меняли значимость в зависимости от расположения эндометриоидных гетеротопий (рис. 17)

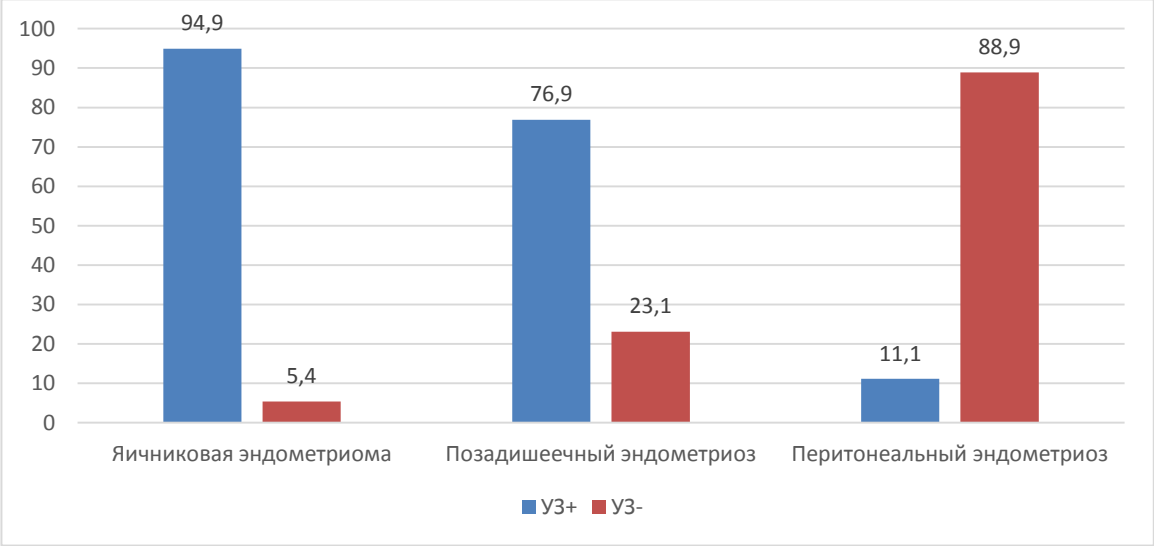


Рисунок 17 Положительные и отрицательные ультразвуковые маркеры в зависимости от расположения эндометриоидных очагов (в%).

Лучшие результаты неинвазивной диагностики эндометриом были получены при локализации очага в яичнике. Наименее информативна неинвазивная диагностика при перитонеальном расположении эндометриоидных очагов.

Самыми высокими показателями чувствительности и специфичности при проведении ультразвукового исследования у женщин с малыми формами эндометриоза были значения при эндометриоидных кистах, чувствительность составила 94,6%, а специфичность 95,4%. У пациенток с позадишеечным эндометриозом чувствительность метода составила 74,5%, с множественной локализацией – 71,7%. Наименьшая чувствительность метода была определена у женщин с эндометриозом брюшины – 11,1%. Что касается специфичности метода, то она составила при позадишеечном эндометриозе 73,2%, с эндометриозом брюшины- 33,2%, при множественной локализации очагов 91,1%.

В неясных случаях для дифференциальной диагностики причин бесплодия необходимо добавлять дополнительные (нередко инвазивные) методы визуализации образований - лапароскопия.

С учетом сложности ультразвуковой диагностики отдельных локализаций эндометриоидных очагов далее нами были проанализированы показатели содержания биомаркеров у всех пациенток с малыми формами эндометриоза.

## 3.2. Показатели биомаркеров у пациенток сравниваемых групп до проведения лечения

Результаты определения содержания интерлейкинов в периферической крови указывали на то, что у пациенток с «малыми формами» эндометриоза имелись статистически значимые различия с пациентками контрольной

группы в начале менструального цикла (табл. 2). Укажем, что первое исследование проводилось на 3–5 день менструального цикла, повторное – на 21–23 день цикла.

Таблица 2 – Среднее содержание биохимических маркеров у женщин сравниваемых групп – формат M(SD)

| Биомаркер | Основная группа (n = 208) | Контрольная группа (n = 195) | $p_{1-2}$ |
|---|---|---|---|
| 3–5 день цикла | | | |
| IL-6 (пг/мл) | 12,74 (0,32) | 6,6(0,6) | < 0,001 |
| IL-1β (пг/мл) | 15,1(0,9) | 4,7(0,8) | < 0,001 |
| CA-125 (Ед/мл) | 42,6(2,1) | 5,1(0,4) | < 0,001 |
| HE 4 (пмоль/л) | 22,8(2,5) | 20,1(2,8) | 0,47 |
| ROMA (в %) | 1,31(0,2) | 0,85(0,2) | 0,10 |
| 21–23 день цикла | | | |
| IL-6 (пг/мл) | 7,4(0,4) | 2,1(0,7) | < 0,001 |
| IL-1β (пг/мл) | 8,2(0,3) | 2,8(0,4) | < 0,001 |
| CA-125 (Ед/мл) | 39,6(2,2) | 4,8(0,7) | < 0,001 |
| HE 4 (пмоль/л) | 21,5(1,9) | 18,4(1,5) | 0,2 |
| ROMA (в %) | 1,13(0,1) | 0,69(0,3) | 0,16 |
| Примечание: $p_{1-2}$ – показатель статистической значимости различий показателей в группах | | | |

Результаты определения уровня биомаркеров в сравниваемых группах свидетельствовали о том, что по таким показателям, как содержание IL-1β, IL-

6, CA-125, и в начале менструального цикла, и на 21–23 дни имелись статистически значимые различия.

Среднее содержание CA-125 в основной группе на 3–5 день менструального цикла составило 42,6(2,1) Ед/мл, на 21–23 день – 39,6(2,2) Ед/мл (p = 0,32); в контрольной группе – 5,1(0,4) Ед/мл и 4,8(0,7) Ед/мл соответственно (p = 0,71).

Укажем, что уровень CA-125 в основной группе был выше, чем в контрольной, примерно в 8 раз, однако по показателям HE4 и индексу ROMA статистически значимых различий в группах не отмечалось, что свидетельствовало об отсутствии процессов малигнизации в эндометриоидных очагах. В контрольной группе резкого колебания содержания перечисленных биомаркеров не наблюдалось.

Среднее содержание HE-4 в основной группе на 3–5 день цикла составило 22,8(2,5) пмоль/л, в контрольной группе – 20,1(2,8) пмоль/л (p = 0,47), на 21–23 день цикла – 21,5(1,9) пмоль/л и 18,4(1,5) пмоль/л соответственно (p = 0,2). Укажем, что статистически значимых различий между основной и контрольной группами по содержанию HE-4 не наблюдалось, изменений на протяжении менструального цикла в обеих группах также не было.

Согласно значениям индекса ROMA у всех пациенток в обеих группах риск малигнизации был минимальным.

Рассматривая приведенные выше показатели в динамике менструального цикла, отметим, что содержание интерлейкинов в основной группе к 21–23 дню цикла статистически значимо снижалось, в то время как содержание CA-125 и HE-4 оставалось практически неизменным.

В контрольной группе резких колебаний уровня рассматриваемых биомаркеров выявлено не было. Однако даже на 21–23 дни цикла среднее

содержание интерлейкинов и CA-125 у женщин основной группы оставалось статистически достоверно выше, чем в контрольной группе (рис. 18).

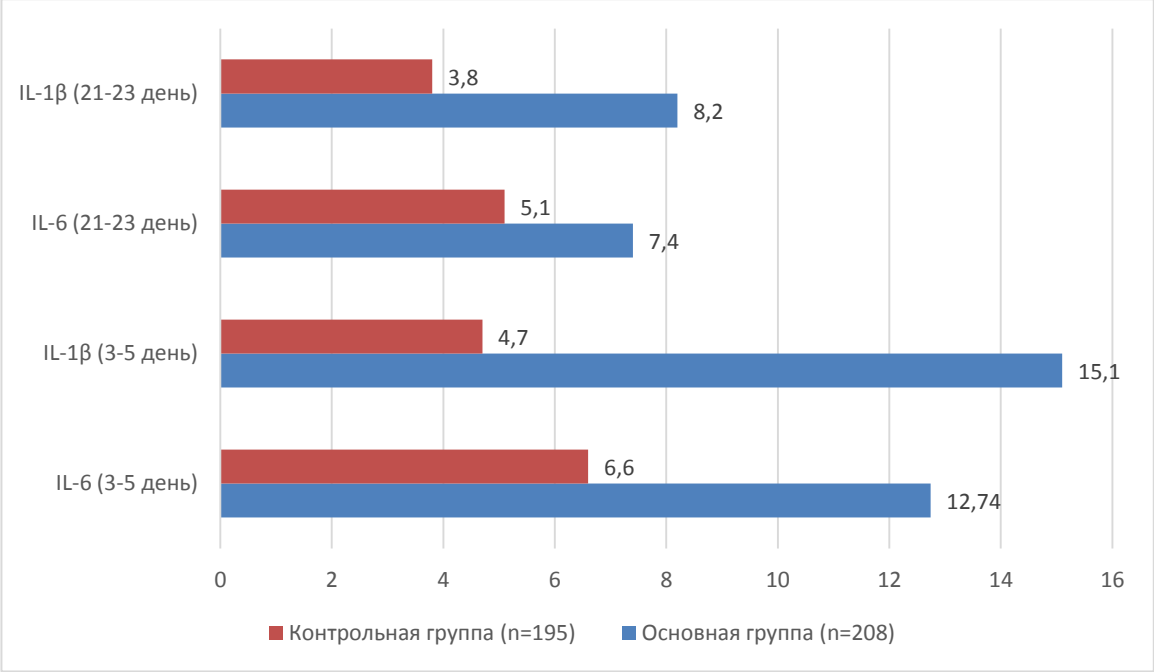


Рис. 18. Динамика содержания интерлейкинов в периферической крови женщин сравниваемых групп (в пг/мл)

У женщин основной группы на 3–5 день менструального цикла среднее содержание IL-6 составило 12,74 (0,32) пг/мл, IL-1β – 15,1(0,9) пг/мл. В контрольной группе эти показатели были 6,6(0,6) пг/мл и 4,7(0,8) пг/мл соответственно ($p < 0,001$).

На 21-23 дни менструального цикла уровень интерлейкинов в основной группе существенно снизился и составил: IL-6 – 7,4(0,4) пг/мл, IL-1β – 8,2(0,3) пг/мл, в контрольной группе – 2,1(0,7) пг/мл и 2,8(0,4) пг/мл соответственно ($p < 0,001$). Отметим, что разница в содержании интерлейкинов в начале и во второй фазе менструального цикла как в основной, так и в контрольной группе была аналогична – в обоих случаях содержание интерлейкинов в динамике цикла снизилось в 1,7–1,8 раза. В то же время абсолютные значения в

основной и контрольной группе различались как в начале цикла, так и во второй фазе в 1,9–3,2 раза.

Указанные изменения параметров интерлейкинов мы связали с биологическим воспалительным ответом иммунной системы на заброс менструальной крови в начале менструального цикла в брюшную полость. Отметим, что проводившиеся ранее исследования содержания интерлейкинов в периферической крови без учета фаз менструального цикла также свидетельствовали о некотором повышении уровня отдельных биомаркеров, однако в литературе по этому вопросу единого мнения не было [141, 194].

Далее нами была предпринята попытка определить, влияет ли расположение гетеротопий на изменения уровня биомаркеров, в связи с чем мы распределили пациенток основной группы по локализации очагов эндометриоза, выделив основные: яичники (59 чел.), брюшина (45 чел.), позадиматочное пространство (Дугласово) (39 чел.), а также множественные гетеротопии (65 чел.) (рис. 19).

Рис. 19. Распределение женщин основной группы по локализации эндометриоидных очагов (в %)

Почти у трети пациенток основной группы выявлялись множественные очаги локализации эндометриоидных гетеротопий (31,4%), у 28,5% женщин были эндометриоидные кисты яичников. У 18,7% пациенток очаги регистрировались в Дугласовом пространстве, у 21,6% женщин сонографически были выявлены изменения, характерные для эндометриоза брюшины. Содержание биомаркеров у пациенток выделенных подгрупп отражено в табл. 3.

Таблица 3 – Среднее содержание биохимических маркеров у женщин основной группы в зависимости от локализации эндометриоидных гетеротопий – формат M(SD)

| Биомаркер | Локализация эндометриоидных гетеротопий | | | |
|---|---|---|---|---|
| | Дугласово пространство (n=39) | Яичники (n=59) | Брюшина (n=45) | Множественные очаги (n=65) |
| 3–5 день цикла | | | | |
| IL-6 (пг/мл) | 9,3(1,1) | 14,8(1,2) | 18,1(1,1) | 22,9(1,3) |
| IL-1β (пг/мл) | 12,8(1,4) | 16,5(1,4) | 20,7(1,4) | 24,3(1,6) |
| CA-125 (Ед/ мл) | 48,8(2,2) | 58,9(2,2) | 49,3(2,1) | 55,2(2,3) |
| HE 4 (пмоль/л) | 27,9(2,1) | 21,9(1,5) | 19,2(1,7) | 23,4(1,8) |
| ROMA (в %) | 2,12(0,7) | 1,21(0,9) | 0,88(0,4) | 1,41(0,7) |

| 21–23 день цикла | | | | |
|---|---|---|---|---|
| IL-6 (пг/мл) | 3,9(0,2) | 8,7(0,8) | 10,4(0,9) | 16,9(1,2) |
| IL-1β (пг/мл) | 4,1(0,3) | 7,3(0,9) | 14,1(0,6) | 19,1(1,9) |
| CA-125 (Ед/ мл) | 44,1(1,7) | 55,1(1,9) | 46,2(1,6) | 51,1(2,1) |
| HE 4 (пмоль/л) | 28,2(0,9) | 22,3(1,2) | 20,1(1,3) | 19,2(1,7) |
| ROMA (в %) | 2,16(0,6) | 1,26(0,3) | 0,98(0,3) | 088(0,3) |

Рассматривая полученные результаты, отметим, что как в начале менструального цикла, так и на 21–23 дни цикла содержание биомаркеров в крови женщин основной группы было статистически значимо выше, чем в крови пациенток контрольной группы. Наибольшая разница в показателях была получена у женщин с множественными очагами эндометриоза. Если у пациенток основной группы с локализацией эндометриоидных очагов в Дугласовом пространстве на 3–5 день менструального цикла содержание интерлейкина-6 было выше, чем в контрольной группе, в 1,4 раза – в основной группе 9,3(1,1) пг/мл, в контрольной группе – 6,6(0,6) пг/мл, то у пациенток основной группы с множественной локализацией эндометриоидных гетеротопий указанный показатель был выше, чем в контрольной группе, в 3,5 раза – 22,9(1,3) пг/мл ($p < 0,001$). Что касается 21–24 дня менструального цикла, то, несмотря на снижение уровня интерлейкинов как в основной, так и в контрольной группе, соотношение рассматриваемых биомаркеров

сохранялось и в основной группе показатели их содержания были в 1,5–8 раз выше, чем в контрольной группе (рис. 20).

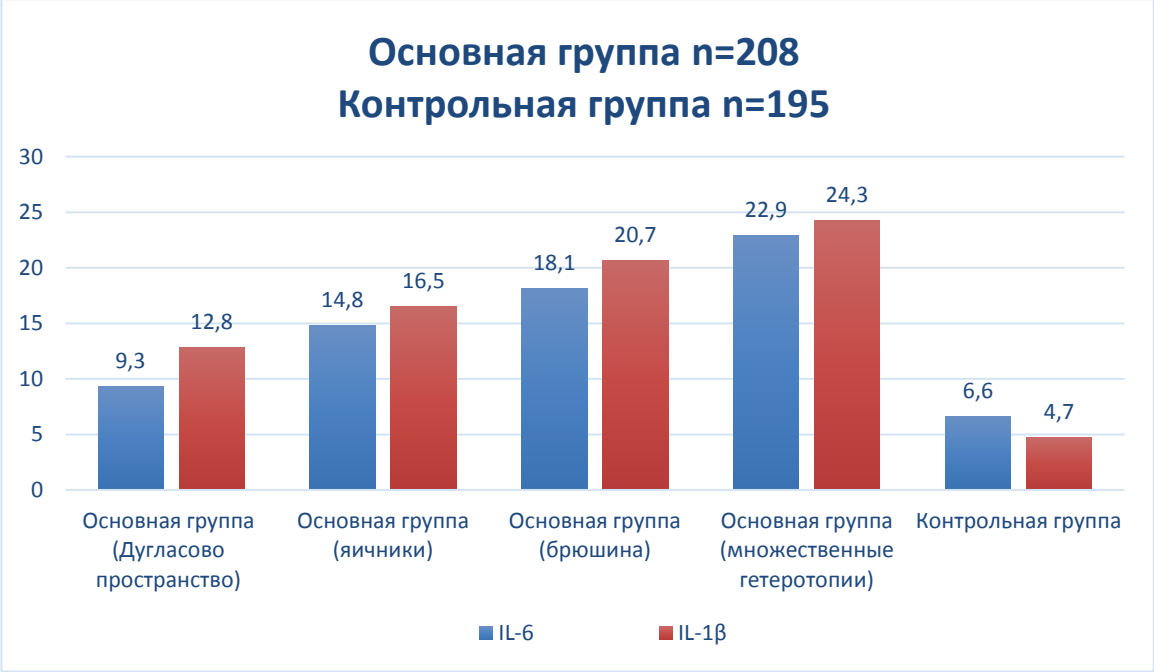


Рис. 20. Среднее содержание интерлейкинов у женщин основной группы с разным расположением эндометриоидных очагов на 3–5 день менструального цикла в сравнении с пациентками контрольной группы

Заслуживает внимания содержание СА-125 и НЕ-4. Отметим, что независимо от расположения эндометриоидных гетеротопий статистически достоверных различий в содержании указанных биомаркеров в начале и во второй половине менструального цикла не наблюдалось. Наибольшие показатели как в начале, так и во второй половине менструального цикла отмечались у женщин с эндометриоидными кистами яичников. На 3–5 день цикла содержание СА-125 у пациенток с эндометриомами составило 58,9(2,2) Ед/мл, на 21–23 день цикла – 55,1(1,9) Ед/мл. Самые низкий уровень указанного биомаркера регистрировался у пациенток с позадишеечным расположением эндометриоидных гетеротопий – 48,8(2,2) Ед/мл и 44,1(1,7) Ед/мл соответственно.

Рассматривая динамику содержания биомаркеров во второй фазе менструального цикла, мы отметили снижение уровня интерлейкинов, при этом значимых изменений показателей CA-125 и HE-4 не регистрировалось, независимо от расположения эндометриоидных очагов (рис. 21).

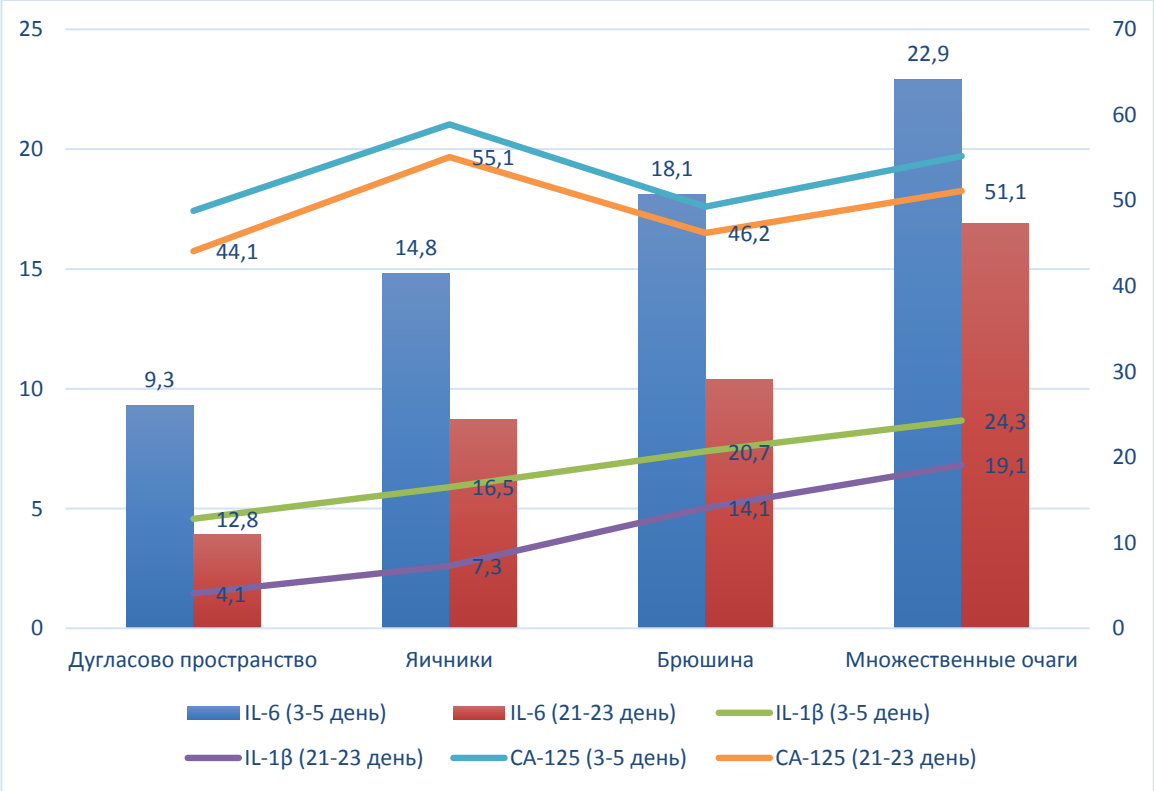


Рис. 21. Динамика содержания биомаркеров в менструальном цикле у женщин с «малыми формами» эндометриоза.

У женщин с множественными очагами среднее значение содержания интерлейкинов почти в 4 раза, а у женщин с эндометриоидными кистами яичников – в 3 раза превышало аналогичные показатели, полученные в контрольной группе.

Что касается таких показателей, как CA-125 и HE-4, то они в основной группе были статистически значимо выше, чем в контрольной группе, однако значения не выходили за референсные пределы для возрастной группы. Отметим, что критически значимого повышения уровня CA-125 и HE-4 ни у

одной женщины с эндометриозом не наблюдалось. На наш взгляд, указанные параметры лучше рассматривать не как диагностический критерий эндометриоза, а как показатель отсутствия процессов малигнизации эндометриоидного очага. Что же касается «малых форм» эндометриоза, то в диагностическом плане более информативны результаты определения противовоспалительных интерлейкинов, в частности IL-1β и IL-6.

Таким образом, рассматривая начальные стадии эндометриоза (rAFS 1-2), можно сделать вывод, что биомаркеры как диагностический критерий, на который можно опираться, имеют существенное значение при диагностировании наружных форм эндометриоза даже на начальных стадиях патологического процесса, а их уровень зависит в большей степени от локализации гетеротопий в малом тазу.

Для определения чувствительности и специфичности неинвазивной диагностики нами были проанализированы варианты постановки диагноза в зависимости от расположения эндометриоидных гетеротопий.

Истинным положительным результатом мы считали наличие у женщин характерных ультразвуковых признаков эндометриоза, повышенное содержание интерлейкинов и морфологическое подтверждение диагноза. Ложноотрицательные результаты были получены у женщин с отсутствием сонографических признаков эндометриоза, но с повышенным уровнем интерлейкинов и морфологическим подтверждением диагноза. Отметим, что ориентации только на ультразвуковые показатели было недостаточно. Сомнительные результаты УЗ-исследования были получены у 3 пациенток с эндометриозом яичников, у 9 женщин с гетеротопиями Дугласова пространства, у 40 пациенток с эндометриоидными гетеротопиями брюшины и у 19 женщин с множественной локализацией эндометриоидных гетеротопий. Перечисленным пациенткам диагноз был выставлен на основании результатов инвазивной диагностики и повышения уровня биомаркеров. Отрицательный

результат был нами получен при полном отсутствии признаков эндометриоза и нормальных показателях интерлейкинов. Формула для расчета специфичности и чувствительности метода была приведена нами во 2-й главе.

Отметим, что самыми высокими были показатели чувствительности и специфичности комплексного метода определения начальных форм эндометриоза, использующего результаты сонографического исследования в сочетании с показателями диагностических биомаркеров, при диагностике у женщин эндометриоидных кист яичников. Чувствительность составила в этой подгруппе 98,31 %, специфичность метода 96,41%. У пациенток с позадишеечным эндометриозом чувствительность метода составила 87,18 %, специфичность 98,13%. При брюшинном расположении эндометриоидных гетеротопий чувствительность метода составила 80,00%, специфичность 90,91%; с множественной локализацией – чувствительность составила 90,91%, специфичность 95,9%. (рис. 22).

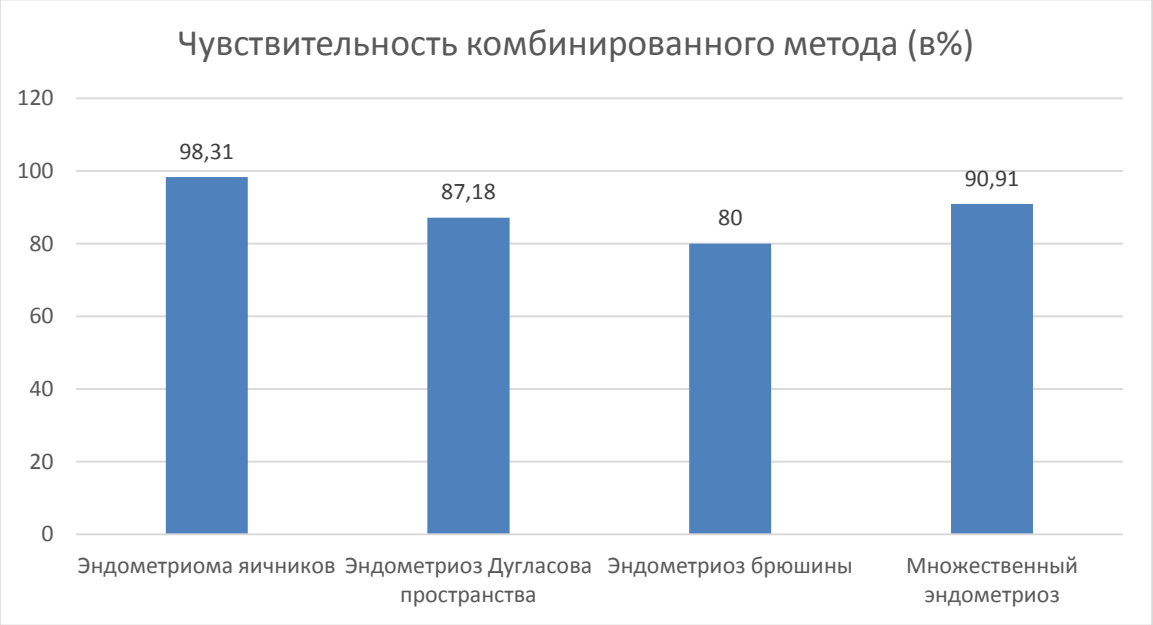


Рис. 22. Показатели чувствительности комплексного метода определения начальных форм эндометриоза (УЗИ + биомаркеры)

Далее нами были рассмотрены изменения ультразвуковых параметров и уровня биомаркеров после проведенного лечения.

# Глава 4

# РЕЗУЛЬТАТЫ УЛЬТРАЗВУКОВОГО ИССЛЕДОВАНИЯ И УРОВЕНЬ БИОМАРКЕРОВ У ЖЕНЩИН С «МАЛЫМИ ФОРМАМИ» ЭНДОМЕТРИОЗА ПОСЛЕ ЛЕЧЕНИЯ

Анализируя результаты проведенного лечения, отметим, что хирургическое лечение было проведено всем пациенткам с кистами яичников (59 человек) и 8 пациенткам с локализацией очагов на брюшине.

Все пациентки с ретроцервикальным эндометриозом (39 женщин) и часть пациенток с эндометриозом брюшины (24 женщины) прошли консервативное лечение.

Остальным 78 пациенткам (в том числе с множественной локализацией гетеротопий) назначалось комбинированное лечение.

В качестве хирургического метода использовалась лапароскопия, в том числе фертилоскопия. Во время оперативного вмешательства помимо ликвидации очагов эндометриоза проводилось рассечение спаек и диагностика проходимости маточных труб (хромогидротубация). Проходимость маточных труб у женщин, получавших только консервативную терапию, определялась по данным эхогистеросальпингографии (гидросонографии). У всех женщин контрастное вещество визуализировалось в брюшной полости. Результаты и эффективность проведенной терапии оценивались нами по ультразвуковой регистрации беременности, наступившей в течение 6 месяцев после окончания лечения; в случае отсутствия беременности на протяжении этого периода женщины направлялись на лечение с помощью ВРТ (табл. 4).

Таблица 4 - Результаты лечения бесплодия, ассоциированного с «малыми формами» эндометриоза, в зависимости от вида проведенного лечения (абс. число).

| Вид лечения | Локализация эндометриоза | Результат наступления беременности | | | Всего (n=208) |
|---|---|---|---|---|---|
| | | Самопроизвольная беремен-ность (n=69) | Беременность в результате ВРТ (n=106) | Нет беременности (n=33) | |
| Оперативное лечение | Яичники (n=59) | 20 | 26 | 13 | n=67 |
| | Брюшина (n=8) | 2 | 3 | 3 | |
| Консервативное лечение | Дугласово пространство (n=39) | 14 | 16 | 9 | n=63 |
| | Брюшина (n=24) | 4 | 18 | 2 | |
| Комбинированное лечение | Множествен-ное расположе-ние (n=65) | 21 | 39 | 5 | n=78 |
| | Брюшина (n=13) | 8 | 4 | 1 | |

Положительный результат (наступившая беременность) в результате лечения различными методами и использования ВРТ был достигнут у 84% пациенток с «малыми формами» эндометриоза.

Среди пациенток, прошедших хирургическое лечение, самопроизвольная беременность была зарегистрирована в 22 (33,3%) случаях.

У 29 (43,2%) женщин гестация наступила в результате применения ВРТ и у 16 (23,8%) беременность не наступила.

Среди женщин, лечившихся консервативно, самопроизвольно беременность наступила у 18 (28,5%) пациенток, после использования ВРТ – у 34 (53,9%) женщин, у 17,4% женщин гестации зарегистрировано не было. В результате комбинированного лечения беременность самопроизвольно наступила у 29 (37,2%) пациенток, после применения ВРТ – у 43 (55,7%) женщин, и только у 6 (7,6%) гестация отсутствовала.

## 4.1. Данные ультразвукового исследования и показатели биомаркеров у женщин сравниваемых групп после лечения

Рассматривая результаты неинвазивного исследования (УЗИ), проведенного через 3 месяца после хирургического лечения, отметим, что рецидива кистозного изменения яичников не было ни в одном случае

Комбинированное лечение (сочетание хирургического вмешательства и гормональной терапии) также было достаточно успешным. Признаков гетеротопий на брюшине выявлено не было, болевой синдром у большинства пациенток указанной подгруппы купировался.

Заслуживают внимания ультразвуковые параметры позадишеечных очагов эндометриоза. Практически все женщины с начальными стадиями позадишеечного эндометриоза проходили гормональную терапию. После проведения консервативного лечения у всех пациенток отмечалось уменьшение размеров образования, а в 26 (62,7%) случаях – полное исчезновение болевого синдрома и проявлений диспареунии. У остальных 13 пациенток (37,3%) сохранялись умеренные болезненные ощущения в первые дни менструации и перед ней.

На рис. 23 представлены результаты трансвагинального исследования пациентки Ю. с продолжительностью бесплодия 3 года. До и после консервативной терапии позадишеечного эндометриоза (рис. 37).

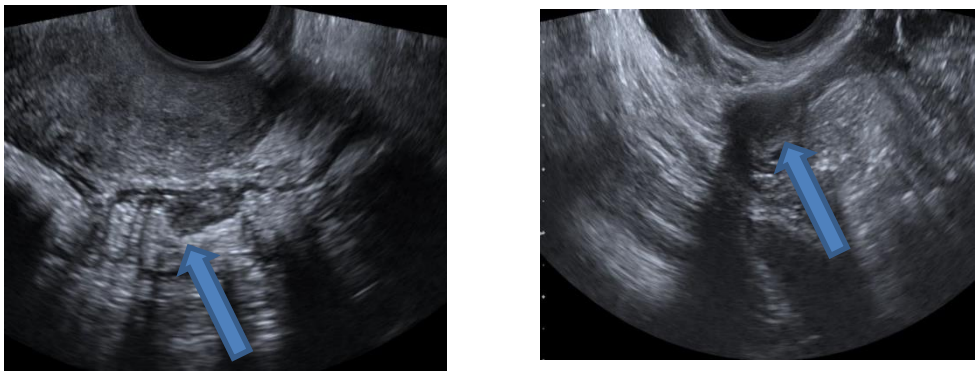

А В

Рисунок 23 – Трансвагинальное УЗИ, В-режим

А- состояние до консервативной терапии позадишеечного эндометриоза;

В-состяние после консервативного лечения.

Большинство пациенток с множественными эндометриоидными гетеротопиями получали комбинированное лечение. В процессе хирургического вмешательства проводилось удаление эндометриоидных очагов, рассечение спаек и восстановление анатомического соотношения органов малого таза (рис. 24).

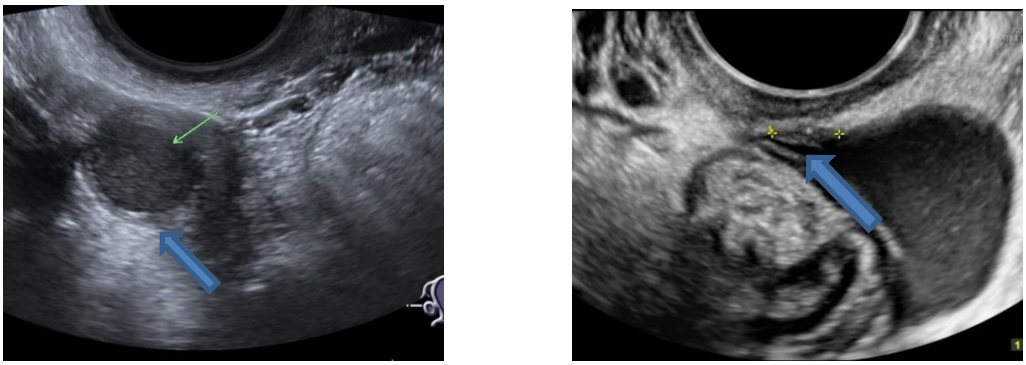

А В

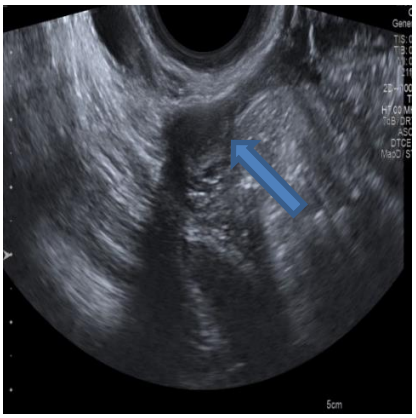

Д

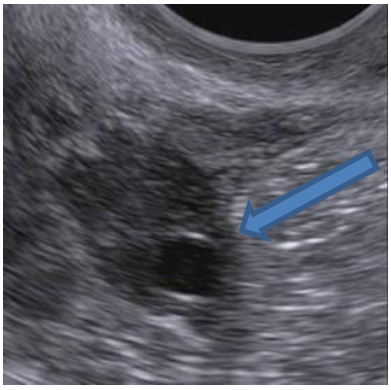

Г

Рисунок 24. Трансвагинальное исследование (В-режим). А, Б- состояние до лечения. А-эндометриоидная киста яичника в сочетании с эндометриоидными образованиями брюшины (Б). Д, Г- состояние после лечения; Д- отсутствие эндометриоидных тертеротопий на брюшине; Г- неизмененный яичник

В результате комбинированного лечения 22 (75,8%) пациентки отметили полное исчезновение тазовых болей, 7 (24,2%) женщин – существенное уменьшение интенсивности болей, что положительно сказалось на их сексуальной жизни.

Оценку содержания биомаркеров осуществляли как в зависимости от метода проведенного лечения, так и в связи с наступившей беременностью. Содержание биомаркеров оценивали через 2 месяца (2 менструальных цикла) после окончания терапии, а наступление гестации – в течение 3–6 месяцев (менструальных циклов) после лечения. Среднее содержание биохимических маркеров у женщин основной группы после хирургического лечения представлено в табл. 7.

В первые 2 месяца после окончания терапии ни у одной женщины беременность не наступила. Все факты беременности были зафиксированы на протяжении периода, включающего от 3 до 6 менструальных циклов после лечения.

Таблица 5 – Среднее содержание биохимических маркеров у женщин основной группы после хирургического лечения – формат M(SD).

| Биомаркер | Локализация эндометриоидных гетеротопий | | Контрольная группа (n=195) |
|---|---|---|---|
| | Яичники (n=59) | Брюшина (n=8) | |
| 3–5 день цикла | | | |
| IL-6 (пг/мл) | 5,4(0,9) | 7,1(1,1) | 6,6(0,6) |
| IL-1β (пг/мл) | 6,7(1,1) | 10,1(0,8) | 4,7(0,8) |
| CA-125 (Ед/ мл) | 22,3(1,3) | 17,1(1,1) | 5,1(0,4) |
| HE 4 (пмоль/л) | 21,9(1,5) | 18,9(1,2) | 20,1(2,8) |
| ROMA (в %) | 1,14(0,3) | 0,79(0,2) | 0,85(0,2) |
| 21–23 день цикла | | | |
| IL-6 (пг/мл) | 4,7(0,5) | 6,4(0,7) | 2,1(0,7) |
| IL-1β (пг/мл) | 5,2(0,79) | 7,4(0,5) | 2,8(0,4) |
| CA-125 (Ед/ мл) | 25,7(1,3) | 23,7(1,3) | 4,8(0,7) |
| HE 4 (пмоль/л) | 21,6(1,2) | 22,4(1,3) | 18,4(1,5) |
| ROMA (в %) | 1,12(0,3) | 1,39(0,3) | 0,69(0,3) |

Рассматривая показатели содержания биомаркеров у женщин после хирургического лечения, отметим, что по сравнению с начальными результатами было получено статистически значимое снижение уровня интерлейкинов, особенно в первую фазу менструального цикла. Полученные данные после лечения в основной группе не имели различий с контрольной группой.

Вместе с тем, несмотря на снижение уровня CA-125 почти в 2 раза (что указывает на успешность проводимого лечения), эти показатели превышали аналогичные в контрольной группе почти в 3–5 раз. Мы связываем сохранение указанных соотношений с биологическими особенностями самого маркера, который является антигеном отдельных видов эпителиальных клеток (в частности, эндометрия).

Динамика содержания биомаркеров до и после лечения у женщин с эндометриоидными кистами яичников на 3–5 и 21–23 дни менструального цикла отражена на рис. 25.

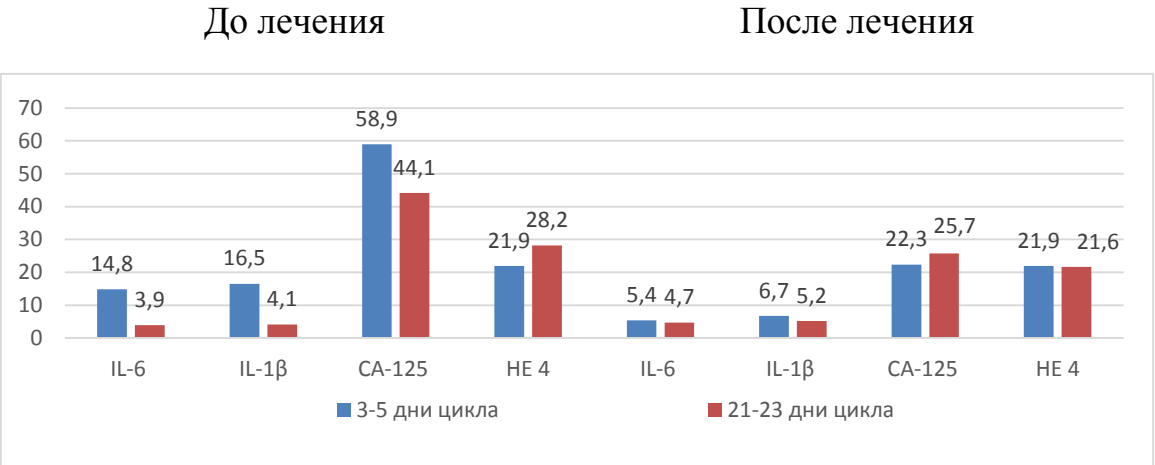


Рисунок 25 – Содержание биомаркеров у женщин с эндометриозом яичников (n = 59) после хирургического лечения в динамике менструального цикла

Если до хирургического лечения на 3–5 дни цикла у женщин с эндометриомами яичников среднее содержание IL-6 составляло 14,8(1,2) пг/мл, то после лечения этот показатель составил 5,4(0,9) пг/мл ($p < 0,001$). Содержание IL-1β равнялось 16,5(1,4) пг/мл и 6,7(1,1) пг/мл соответственно ($p < 0,001$). Что касается 21–23 дня цикла, то до лечения у женщин с эндометриомами среднее содержание IL-6 было 8,7(0,8) пг/мл, после

лечения – 4,7(0,5) пг/мл (p < 0,001), IL-1β – 7,3(0,9) и 5,2(0,79) (p = 0,08). Отметим, что кисты яичников наиболее просто визуализируются и дифференцируются по сравнению с другими локализациями эндометриоза даже на начальных этапах развития патологии.

Проведенный ROC-анализ свидетельствовал о том, что у пациенток с эндометриомами качество прогностической модели наступления беременности, основанной на изменениях биомаркеров после проведенного лечения достаточно хорошее (рис.26).

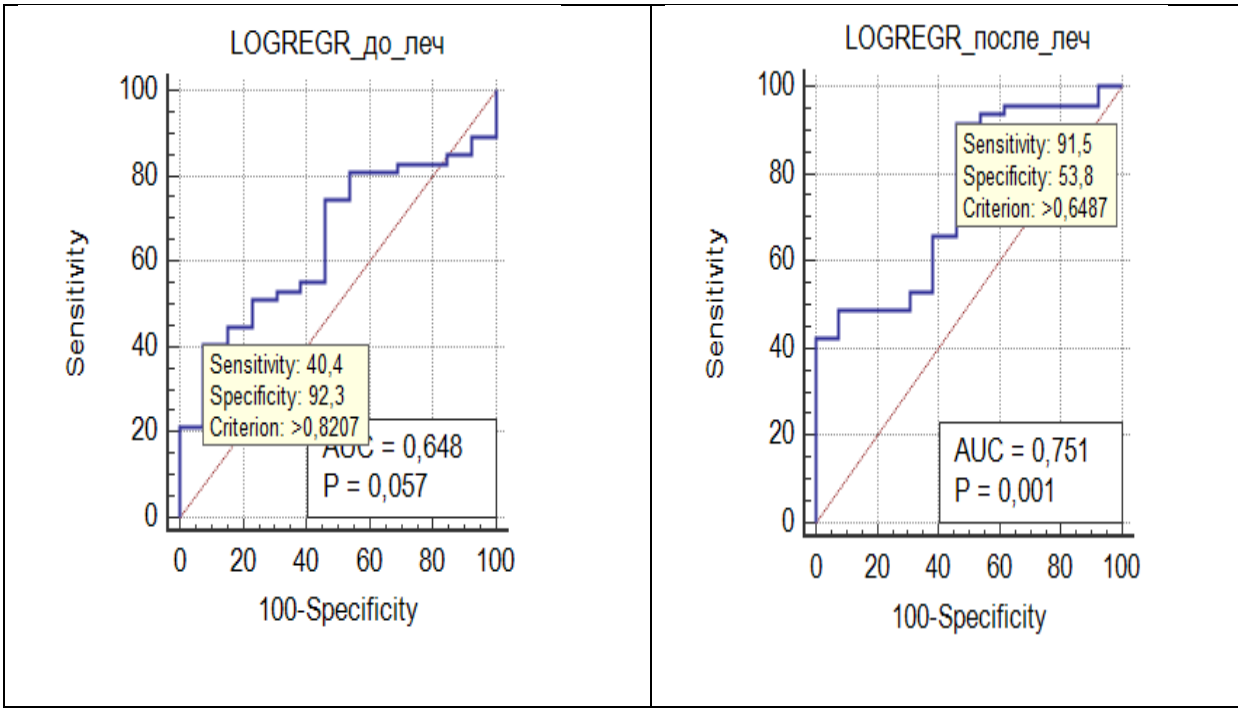


Рисунок 26. ROC-кривая, характеризующая зависимость вероятности наступления беременности у женщин с эндометриомами до и после проведенного хирургического лечения.

Площадь под ROC-кривой до лечения составила 0,648, при показателе специфичности 92,3% и чувствительности 40,4%, что можно оценить как показатель средней информативности. Однако после лечения показатели

существенно изменились: площадь AUC составила 0,751, при показателе специфичности 53,8% и чувствительности 91,5% и прогноз наступления беременности можно расценивать, как хороший. Отметим, что полученные модели были статистически значимыми (до лечения p=0,057, после лечения p=0,001). Высокая чувствительность модели до и после лечения указывает на возможность применения исследований биомаркеров в случаях скриннинговой диагностики, когда УЗ-исследование сомнительно или не дает полной дифференциальной картины наличия эндометриоидной кисты.

Далее нами были рассмотрены результаты изменения содержания биомаркеров в подгруппе пациенток, проходивших консервативное лечение (табл. 6).

Таблица 6 – Среднее содержание биохимических маркеров у женщин основной группы после консервативного лечения – формат M(SD)

| Биомаркер | Локализация эндометриоидных гетеротопий | | Контрольная группа (n=195) |
|---|---|---|---|
| | Ретроцервикальный эндометриоз (n=39) | Брюшина (n=24) | |
| 3–5 день цикла | | | |
| IL-6 (пг/мл) | 7,1(0,7) | 10,4(0,7) | 6,6(0,6) |
| IL-1β (пг/мл) | 7,8(0,3) | 11,9(0,6) | 4,7(0,8) |
| CA-125 (Ед/ мл) | 5,5(0,8) | 6,1(0,6) | 5,1(0,4) |
| HE 4 (пмоль/л) | 18,9(1,2) | 21,4(1,7) | 20,1(2,8) |
| ROMA (в %) | 0,74(0,2) | 1,0(0,3) | 0,85(0,2) |
| 21–23 день цикла | | | |
| IL-6 (пг/мл) | 3,7(0,3) | 6,2(0,2) | 2,1(0,7) |

| | | | |
|---|---|---|---|
| IL-1β (пг/мл) | 5,3(0,1) | 4,9(0,3) | 2,8(0,4) |
| CA-125 (Ед/ мл) | 5,8(0,4) | 5,9(0,7) | 4,8(0,7) |
| HE 4 (пмоль/л) | 21,4(1,2) | 20,1(1,7) | 18,4(1,5) |
| ROMA (в %) | 1,0(0,3) | 0,86(0,1) | 0,69(0,3) |

Оценивая результаты исследования биомаркеров после консервативной терапии, отметим, что у пациенток основной группы с ретроцервикальным эндометриозом на 3–5 день менструального цикла содержание IL-6 составило 7,1 пг/мл и не имело статистически значимых различий с контрольной группой (p = 0,48), содержание IL-1β составило 7,8(0,3) пг/мл, что было достоверно выше, чем показатели контрольной группы, – 4,7(0,8) пг/мл. Что касается пациенток с расположением эндометриоидных очагов на брюшине, то на протяжении всего менструального цикла содержание интерлейкинов было в 1,7–2,5 раза больше, чем в контрольной группе. Отметим, что лабораторные нормы содержания IL-6 составляют 0,00–7,00 пг/мл, IL-1β – 0,00–5,00 пг/мл.

Ориентируясь на референсные значения лаборатории, было замечено, что у большинства пациенток с позадишеечным эндометриозом после консервативной терапии содержание интерлейкинов приближалось к лабораторным нормам или соответствовало им. У пациенток с расположением эндометриоидных гетеротопий на брюшине, несмотря на статистически значимое снижение указанных показателей на фоне лечения, содержание интерлейкинов на 3–5 дни менструального цикла достоверно превышало лабораторные нормы.

Что касается ROC – анализа биомаркеров в отношении ретроцервикального расположения эндометриоидных гетеротопий, то его результаты приведены в рис. 27.

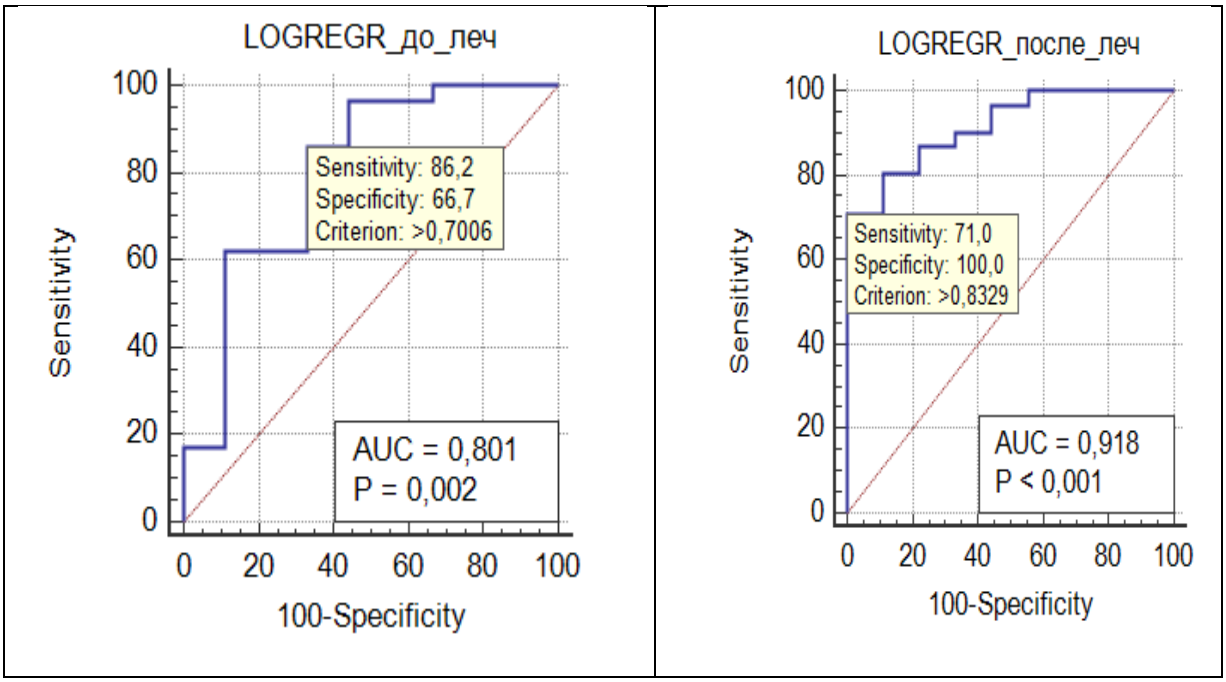


Рисунок 27. ROC-кривая, характеризующая зависимость вероятности наступления беременности у женщин с ретроцервикальным расположением эндометриоидных гетеротопий до и после проведенного лечения.

До лечения AUC составила 0,801, чувствительность 86,2%, специфичность 66,7% (p=0,002), после лечения AUC=0,918, чувствительность 71,0%, специфичность 100% (p<0,001).

Далее рассмотрели показатели содержания биомаркеров после проведения комбинированного лечения (хирургическая деструкция эндометриоидных гетеротопий с последующей гормонотерапией на протяжении трех месяцев) (табл. 7).

Таблица 7 – Среднее содержание биохимических маркеров у женщин основной группы после окончания комбинированного лечения – формат M(SD)

| Биомаркер | Локализация эндометриоидных гетеротопий | | Контрольная группа (n=195) |
|---|---|---|---|
| | Множественные очаги (n=65) | Брюшина (n=13) | |
| 3–5 день цикла | | | |
| IL-6 (пг/мл) | 5,9(0,4) | 6,1(0,5) | 6,6(0,6) |
| IL-1β (пг/мл) | 4,8(0,7) | 5,9(0,4) | 4,7(0,8) |
| CA-125 (Ед/ мл) | 6,3(0,3) | 4,9(0,6) | 5,1(0,4) |
| HE 4 (пмоль/л) | 17,9(2,1) | 21,3(1,9) | 20,1(2,8) |
| ROMA (в %) | 0,66(0,2) | 0,97(0,3) | 0,85(0,2) |
| 21–23 день цикла | | | |
| IL-6 (пг/мл) | 3,9(0,9) | 3,3(0,6) | 2,1(0,7) |
| IL-1β (пг/мл) | 4,0(0,8) | 3,9(0,8) | 2,8(0,4) |
| CA-125 (Ед/ мл) | 5,3(0,6) | 4,3(0,8) | 4,8(0,7) |
| HE 4 (пмоль/л) | 17,9(2,1) | 19,4(0,9) | 18,4(1,5) |
| ROMA (в %) | 0,65(0,2) | 0,78(0,3) | 0,69(0,3) |

Полученные результаты подтверждают эффективность проведенного лечения. У женщин с множественными очагами эндометриоза после комбинированного лечения на 3–5 день менструального цикла содержание IL-6 составило 5,9(0,4) пг/мл, а IL-1β – 4,8(0,7) пг/мл, что не имело статистически значимых различий с показателями контрольной группы. После

комбинированной терапии показатели содержания практически всех биомаркеров в крови женщин основной группы укладывались в референсный интервал и не имели статистически значимых различий с показателями контрольной группы.

Проведенный ROC - анализ прогностической модели вероятности наступления беременности у пациенток с множественным расположением гетеротопий свидетельствовал о том, что до лечения чувствительность метода была ниже и составила 62,1%, чем после лечения – 91,4%. При этом специфичность оценки биомаркеров в прогнозе наступления беременности у пациенток с множественными локализациями гетеротопий достигала почти 100% (рис 28).

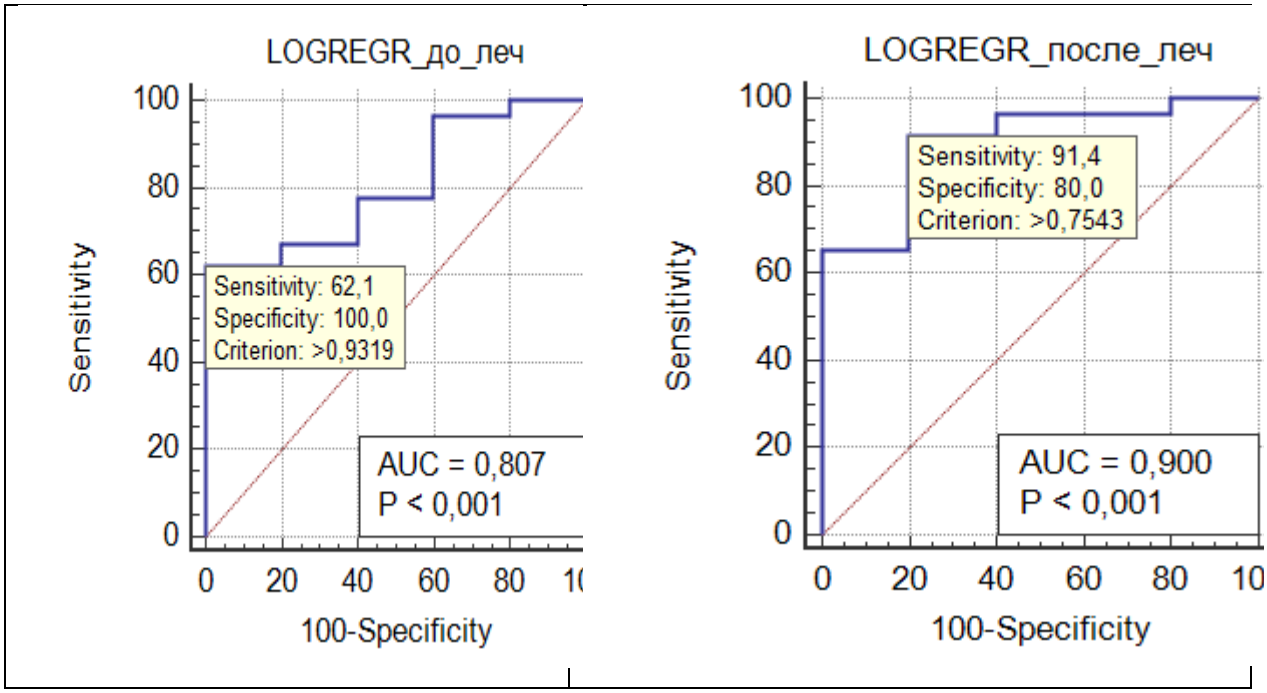


Рисунок 28. ROC-кривая, характеризующая зависимость вероятности наступления беременности у женщин с множественной локализацией эндометриоидных очагов до и после проведенного комбинированного лечения.

Площадь AUC до лечения составила 0,807, а после лечения 0,900, что можно оценивать, как отличное качество рассматриваемой диагностической модели (p<0,001).

Заслуживают внимания изменения уровня биомаркеров у женщин с начальными стадиями эндометриоза брюшины. Указанная локализация эндометриоидных очагов наименее успешно определяется ультразвуковыми методами в связи с анатомическими особенностями образований и малым диаметром гетеротопий. Учитывая сложность ультразвуковой диагностики, определение концентрации биомаркеров, наряду с косвенными ультразвуковыми признаками эндометриоидного поражения брюшины, дает возможность поставить достаточно точный дифференциальный диагноз (рис. 29)

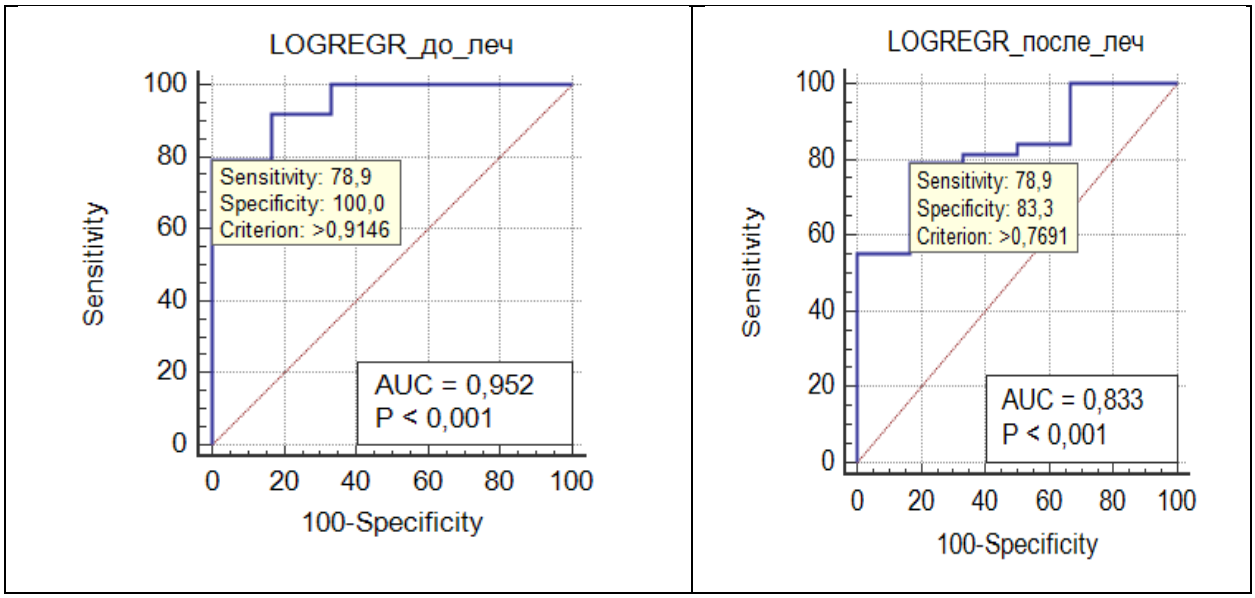


Рисунок 29. ROC-кривая, характеризующая зависимость вероятности наступления беременности у женщин с перитонеальной локализацией эндометриоидных очагов до и после проведенного лечения.

Что касается ROC-модели наступления беременности у пациенток с перитонеальным расположением гетеротопий, что значимых изменений кривой до и после проведенной терапии не наблюдалось. Площадь AUC до лечения составила 0,952, после лечения 0,833, что можно оценить, как очень хороший прогноз. При этом значимых изменений специфичности и чувствительности не отмечалось. Отметим, что обе модели также статистически значимы ($p<0,001$).

Показательны изменения содержания биомаркеров у таких пациенток в зависимости от метода проводимого лечения (табл. 8).

Таблица 8 – Содержание биомаркеров у пациенток с начальными стадиями эндометриоза брюшины в зависимости от проведенного лечения – формат M(SD)

| Биомаркер | Виды лечения | | | До лечения (n=45) |
|---|---|---|---|---|
| | Хирургическое (n=8) | Консервативное (n=24) | Комбинированное (n=13) | |
| 3–5 день цикла | | | | |
| IL-6 (пг/мл) | 7,1(1,1) | 10,4(0,7) | 6,1(0,5) | 18,1(1,1) |
| IL-1β (пг/мл) | 10,1(0,8) | 11,9(0,6) | 5,9(0,4) | 20,7(1,4) |
| CA-125 (Ед/ мл) | 17,1(1,1) | 6,1(0,6) | 4,9(0,6) | 49,3(2,1) |
| HE 4 (пмоль/л) | 18,9(1,2) | 21,4(1,7) | 21,3(1,9) | 19,2(1,7) |
| ROMA (в %) | 0,79(0,2) | 1,0(0,3) | 0,97(0,3) | 0,88(0,4) |
| 21–23 день цикла | | | | |
| IL-6 (пг/мл) | 6,4(0,7) | 6,2(0,2) | 3,3(0,6) | 10,4(0,9) |
| IL-1β (пг/мл) | 7,4(0,5) | 4,9(0,3) | 3,9(0,8) | 14,1(0,6) |
| CA-125 (Ед/ мл) | 23,7(1,3) | 5,9(0,7) | 4,3(0,8) | 42,6(1,6) |

| | | | | |
|---|---|---|---|---|
| HE 4 (пмоль/л) | 22,4(1,3) | 20,1(1,7) | 19,4(0,9) | 20,1(1,3) |
| ROMA (в %) | 1,39(0,3) | 0,86(0,1) | 0,78(0,3) | 0,98(0,3) |

Результаты, приведенные в табл. 8, наглядно показывают динамику содержания биологических маркеров в зависимости от метода лечения и фазы менструального цикла. Анализируя показатели на 3–5 день менструального цикла как наиболее информативные, укажем, что содержание IL-6 до лечения составило 18,1(1,1) пг/мл, после хирургической деструкции эндометриоидных очагов – 7,1(1,1) пг/мл, после гормонотерапии – 10,4(0,7) пг/мл и после комбинированного лечения – 6,1(0,5) пг/мл. Аналогичные изменения были зарегистрированы в содержании IL-1β: до лечения – 20,7(1,4) пг/мл, после лечения – 10,1(0,8) пг/мл, 11,9(0,6) пг/мл и 5,9(0,4) пг/мл соответственно.

Как и в случае с эндометриомами яичника, брюшинная локализация эндометриоидных гетеротопий также отражалась на содержании CA-125, хотя и не настолько выраженно, как при эндометриоме яичника. До лечения содержание CA-125 составило 49,3(2,1) Ед/мл, после лечения – 17,1(1,1) Ед/мл, 6,1(0,6) Ед/мл и 4,9(0,6) Ед/мл соответственно.

Далее рассмотрели случаи наступления беременности, которые мы ассоциировали с изменениями ультразвуковой картины и показателями биомаркеров.

Анализируя случаи естественного наступления беременности, отметим, что лучшие результаты были получены у пациенток после комбинированной терапии, когда эндометриоидный очаг максимально иссекался и в течение 3-6 месяцев после хирургического лечения использовалась гормонотерапия. В этой подгруппе у 37,1% женщин в течение года после окончания лечения беременность наступила без дополнительного врачебного вмешательства. Посредством ВРТ через 6-12 месяцев после окончания лечения забеременели

еще 55% пациенток, таким образом, положительного эффекта удалось достичь у 92,1% пациенток.

На втором месте по эффективности было хирургическое вмешательство, которое было проведено, как указывалось ранее, в основном женщинам с эндометриомами. В этой подгруппе беременность естественным путем наступила у 32% пациенток. При помощи ВРТ забеременели еще 43% женщин.

Наименее успешными были результаты у женщин, проходивших консервативное лечение. Отметим, что достичь полного исчезновения ультразвуковых признаков наличия эндометриоидных гетеротопий в этой подгруппе пациенток не удалось. Несмотря на достаточно эффективную клиническую компенсацию эндометриоидных проявлений (в частности, полного купирования болей у всех пациенток), самостоятельно забеременеть смогли только 28% женщин. Результативность ВРТ у женщин после консервативного лечения составила 53%. Такие показатели пациенток, которым не проводилась хирургическая деструкция эндометриоидных гетеротопий, мы связывали с сохраняющимися иммунологическими нарушениями в микроокружении брюшной полости и, соответственно, временным эффектом проводимой терапии.

На основании полученных результатов нами был разработан и предложен алгоритм обследования бесплодных женщин с подозрением на эндометриоз, который представлен в следующей подглаве.

## 4.2. Алгоритм обследования женщин, бесплодие которых ассоциировалось с «малыми формами» эндометриоза (1-2 стадия rAFS)

Оценив возможности ультразвукового исследования в сочетании с определением содержания биомаркеров при диагностике «малых» форм

эндометриоза, мы предложили алгоритм обследования женщин с подозрениями на эндометриоз (рис. 30).

Рисунок 30 – Алгоритм обследования бесплодных женщин с подозрением на «малые формы» эндометриоза

К ультразвуковым диагностическим маркерам отнесли наличие жидкостных образований в яичниках с характерной несмещаемая мелкодисперсной взесью, позадишеечно выявляли образования неправильной продолговатой формы, пониженной эхогенности с четкими неровными контурами неоднородной структуры, эндометриодные очаги на брюшине визуализировались в виде образований повышенной и пониженной эхогенности с нечетким неровным контуром, округлой или овальной формы, также определялся симптом «скольжения», выраженный спаечный процесс в малом тазу у женщин, не имевших в анамнезе оперативных вмешательств и воспалительных заболеваний органов малого таза. После выявления ультразвуковых признаков эндометриоза мы рекомендовали женщинам определить содержание в крови биомаркеров, таких как интерлейкины 1 и 6, CA-125, HE-4, и индекс ROMA на 3-5 дни менструального цикла. Анализ на традиционные опухолевые маркеры необходим для дифференциальной диагностики малигнизированных опухолей яичника. Определение уровня биомаркеров следует проводить в первую очередь у женщин с эндометриомами.

Что касается интерлейкинов, то, согласно полученным нами данным, их диагностическая информативность довольно высока, динамическое определение уровня интерлейкинов позволяет дифференцировать эндометриоидные гетеротопии в разных отделах малого таза. Морфологическое подтверждение диагноза невозможно без инвазивного вмешательства. При наличии эндометриом хирургическое вмешательство (лапароскопия) обоснованно. У пациенток с бесплодием в процессе лапароскопии (или фертилоскопии) можно не только удалить опухоль, но и провести дополнительную ревизию органов малого таза, в том числе диагностику проходимости и состояния маточных труб.

Бесплодным женщинам с другой локализацией эндометриоидных гетеротопий более показана гидросонография, которая дает возможность дифференцировать состояние как маточных труб, так и полости матки, но забор биопсийного материала во время этой процедуры не предусмотрен.

Далее, согласно предложенному алгоритму, осуществляется выбор терапии в необходимом объеме.

Предложенные нами диагностические подходы позволяют индивидуализировать выбор терапевтического воздействия и повысить эффективность проводимого лечения. Ультразвуковые и биохимические диагностические маркеры дополняют друг друга и позволяют оценить выбранный метод лечения, а также и его эффективность.

# ЗАКЛЮЧЕНИЕ

Диагностика «малых форм» наружного эндометриоза представляет существенные трудности в зависимости от расположения и клинических проявлений заболевания. Гистологическое исследование эндометриоидной ткани, полученной в результате биопсии, считается «золотым стандартом» диагностики, однако широкое использование хирургических методов при подозрении на эндометриоз необоснованно как с клинической, так и с экономической точки зрения. В настоящее время проводится поиск неинвазивных высокоинформативных методов диагностики эндометриоза, позволяющих оценивать стадию, распространенность и эффективность лечения заболевания.

Наибольшие трудности в диагностике вызывают так называемые малые формы эндометриоза, которые не имеют четкой ультразвуковой визуализации, но клинически проявляются синдромом хронической тазовой боли, существенно снижающей качество жизни женщины, либо бесплодием. Для таких пациенток необходимо использование дополнительных методов диагностики, которыми могут являться определение показателей воспалительного ответа организма или определение уровня опухолевых маркеров. Информативность и достоверность этих методов подтверждалась многими исследованиями.

Вместе с тем исследования уровня предлагаемых биомаркеров сложно выполнить в рутинных лабораториях, они дорогостоящи, не всегда достаточно информативны, и не всегда результаты этих исследований однозначно оцениваются лечащими врачами.

С учетом вышеизложенного нами были разработаны диагностические критерии определения начальных стадий наружного эндометриоза и параметров его излеченности, основанные на наличии ультразвуковых

признаков эндометриоидных гетеротопий в сочетании с показателями содержания биомаркеров, в числе которых провоспалительные интерлейкины 1 и 6 и опухолевые гликопротеины CA-125 и HE-4.

Для выполнения поставленных задач нами был проведен сбор анамнестических данных и уточнен соматический и гинекологический статус 208 женщин, бесплодие которых ассоциировалось с «малыми формами» эндометриоза. Эти женщины составили основную группу. В контрольную группу вошли 195 фертильных женщин аналогичного возраста, которые проходили ежегодный медицинский осмотр и не имели хронических соматических и гинекологических заболеваний, влияющих на репродукцию. Стадирование эндометриоза осуществлялось на основании классификации Американского общества фертильности (rAFS).

У всех женщин, вошедших в основную группу, распространенность и характер эндометриодных гетеротопий соответствовали 1-15 баллам (I-II стадия).

Обследование всех женщин проводилось с их письменного информированного согласия. Ультразвуковые исследования и определение уровня биомаркеров осуществлялись до начала терапии (на этапе установления диагноза) и в процессе лечения (консервативного, хирургического и комбинированного). Полученные данные ультразвукового и иммунологического исследований у женщин основной группы сопоставлялись с результатами лечения (беременностью, наступившей самопроизвольно или в результате использования ВРТ), а также с показателями женщин контрольной группы. Анализировались показатели пациенток, у которых в результате лечения беременность не наступила.

***Критериями включения в группы*** служили: репродуктивный возраст женщины, планирование беременности, отсутствие острой и хронической

соматической патологии, препятствующей вынашиванию беременности, наличие регулярных овуляторных менструальных циклов (по заключению гинеколога-репродуктолога), сохранение анатомических параметров репродуктивной системы – наличие матки, проходимых маточных труб, яичников.

***Критерии исключения из групп:*** бесплодие, не ассоциированное с «малыми» формами эндометриоза, возраст старше 45 лет и моложе 18 лет, острая и хроническая соматическая патология, при которой вынашивание беременности противопоказано, гинекологическая патология, нарушающая анатомию органов репродуктивной системы (опухоли матки, яичников, не связанные с эндометриозом, непроходимость маточных труб), ановуляция, связанная с нарушением функции гипоталамо-гипофизарно-яичниковой системы.

Клиническое обследование женщин, вошедших в группы сравнения, осуществлялось гинекологом-репродуктологом, на основании заключения которого и имеющейся в распоряжении первичной медицинской документации нами проводилось заполнение специально разработанной анкеты. В анкету вносились данные о состоянии здоровья обследуемых женщин.

Средний возраст женщин в основной группе составил 25,4(0,7) года, в контрольной группе – 27,3(1,4) года ($p = 0,22$). Большинство пациенток обеих групп имели среднее специальное образование – в основной группе таких женщин было 69,6(3,4)%, в группе контроля – 60,5(3,5)%. Высшее образование получили 35,1(3,3)% и 32,8(3,4)% пациенток соответственно. Социальный статус обследуемых был следующим: примерно две трети женщин из обеих групп являлись служащими – 66,8(3,2)% и 64,1(3,4)%, рабочие специальности

освоили 10,6(2,1)% и 9,2(2,1)% женщин; 22,6(2,9)% в основной группе и 26,7(3,2)% в контрольной группе представились домашними хозяйками.

В процессе обследования выявлялись особенности физического развития. Расчет индекса массы тела (ИМТ) указывал на то, что у 46,6(3,5)% пациенток в основной группе и у 52,8(3,5)% в контрольной масса тела была нормальной, у 32,7(3,2)% и 29,2(3,3)% соответственно – избыточной. Ожирение 1 степени диагностировалось у 18,8(2,7)% пациенток основной группы и у 14,9(2,6)% группы сравнения. Ожирения 2–4 степени в группах не отмечалось.

С учетом влияния контрацепции на развитие эндометриоидных гетеротопий были собраны анамнестические данные о применявшихся методах предупреждения беременности.

Было установлено, что более трети женщин основной группы – 37,0(3,4)% – вообще не использовали контрацепцию, в контрольной группе на это указывали только 1,5(0,9)% (в период обследования у них не было постоянного полового партнера), $p < 0,001$.

Coitus interruptus до планирования беременности практиковали 26,9(3,1)% и 5,6(1,7) соответственно, $p < 0,001$. Барьерной контрацепцией пользовались 5,8(1,6)% и 47,2(3,6)% женщин, $p < 0,001$. Гормональные контрацептивы (преимущественно оральные) применяли 6,7(1,7)% и 32,3(3,4)% обследуемых, у 11,3(2,3)% женщин контрольной группы были установлены ВМС. В анамнезе пациенток основной группы о ВМС не упоминалось.

Что касается репродуктивного анамнеза, то в основной группе первичное бесплодие было выявлено у 194 (93,2%) пациенток, вторичное – у 14 (6,7%) женщин. Живых детей у женщин основной группы на момент обследования не было. Вторичное бесплодие регистрировалось у 4 (1,9%)

пациенток, у которых единственная беременность прервалась самопроизвольно на раннем сроке (факт беременности подтверждался ультразвуковыми исследованиями). У 1 женщины (0,5%) в анамнезе была внематочная (трубная) беременность, 5 (2,4%) женщин прервали беременность путем артифициального аборта.

В группе контроля все пациентки имели от 1 до 3 живых детей (среднее число родов в группе составило 1,4(0,2) на одну женщину). Общее число артифициальных абортов в контрольной группе составило 106 (по 0,5(0,1) на одну женщину), 5 (0,02(0,01)) пациенток указывали на замершую на раннем сроке беременность.

Были рассмотрены особенности становления и характера менструальной функции обследуемых женщин. Установлено, что раннее менархе (11–12 лет) характерно для 19,7(2,7)% пациенток основной группы и 9,2(2,1)% – контрольной. Позднего менархе не регистрировалось. В период обследования нормальная продолжительность менструального цикла наблюдалась у всех женщин основной и контрольной группы. Средняя длительность менструального цикла в основной группе составляла 28,5(1,2) дня, в контрольной группе – 29,1(1,4) дня. 56 (26,9%) пациенток основной группы указывали на мажущие кровянистые выделения в течение первых 2–3 суток цикла, что является одним из клинических симптомов эндометриоза. Общая продолжительность менструальных выделений в основной группе составила 5,9(0,8) дня, в группе контроля – 5,1(0,3) дня.

Из характерных симптомов эндометриоза в основной группе у 114 (54,8%) пациенток отмечалась альгоменорея, которая купировалась медикаментозно практически с периода менархе. В контрольной группе на альгоменорею указывали 27 (13,8%) женщин, однако необходимости использования медикаментозной анальгезии у них не было.

Анализ экстрагенитальной патологии показал, что у женщин в основной группе статистически значимо чаще, чем в сравниваемой группе, имелись указания на такие заболевания, как перенесенные в подростковом возрасте и в детстве нейроинфекции (в частности, хронический стрептококовый тонзиллит, вирусные респираторные инфекции), субклинический гипотиреоз, по поводу которого женщины получали заместительную терапию, и железодефицитная анемия.

В процессе исследования были проанализированы количество и характер хирургических вмешательств на органах малого таза у женщин сравниваемых групп. Было установлено, что в анамнезе 78(37,5%) пациенток основной группы и 63 (32,3%) женщин группы контроля имеется аппендэктомия, причем ни одного случая перитонита, ассоциированного с осложненным течением аппендицита, не было. Из других хирургических вмешательств у 5 (2,4%) и 3 (1,5%) женщин сравниваемых групп соответственно в анамнезе отмечалась цистэктомия (доброкачественные опухоли) с сохранением яичников, у 1 пациентки основной группы проводилось хирургическое вмешательство по поводу трубной беременности, при этом маточная труба была сохранена.

Гинекологический анамнез указывал на то, что в основной группе статистически значимо чаще регистрировались воспалительные заболевания шейки матки, сальпингоофориты, а также состояния, ассоциированные с клиникой эндометриоза: обильные и частые менструации при регулярном цикле и альгоменорея.

Были рассмотрены также имеющиеся сопутствующие заболевания. Согласно данным первичной медицинской документации на момент обследования у 35 (16,8%) женщин основной группы и 32 (16,4%) контрольной группы имела место варикозная болезнь, у 27 (12,9%) и 2 (1,0%)

пациенток соответственно отмечалось варикозное расширение вен малого таза при проведении ультразвукового исследования. Субклинический гипотиреоз регистрировался у 14 (6,7%) и 8 (4,1%) женщин выделенных групп соответственно; у 29 (13,9%) женщин основной и 2 (1,0%) контрольной группы отмечалась анемия легкой степени, коррекция которой проводилась терапевтом.

Что касается сопутствующей гинекологической патологии, то помимо эндометриоза в основной группе у 49 (23,5%) женщин и в группе контроля у 38 (19,4%) пациенток до начала лечения выявлялся неспецифический кольпит. Эндоцервицит диагностировался у 14 (6,7%) и 11 (5,6%) женщин соответственно. Лечение патологии осуществлялось гинекологом. Других сопутствующих острых гинекологических заболеваний в период обследования выявлено не было, за исключением состояний, обусловленных клиникой эндометриоза у женщин основной группы.

По итогам сравнительного анализа сопутствующих соматических и гинекологических заболеваний укажем, что статистически значимые различия были получены только по таким состояниям, как альгоменорея, длительное менструальное кровотечение и железодефицитная анемия, что является клиническим проявлением и следствием основного заболевания – эндометриоза. По остальным параметрам группы были сопоставимы, что позволяет считать выборку репрезентативной.

В процессе работы УЗИ проводилось в динамике несколько раз: в период установления диагноза на 5–7 и 21–23 дни менструального цикла, по завершении лечения, затем осуществлялась ультразвуковая регистрация наступившей в результате лечения беременности. Всего было проведено 1430 ультразвуковых исследований.

Ультразвуковые исследования проводились на аппаратах General electric Voluson E8 и SIEMENS S 2000.При проведении ультразвуковых исследований применяли следующие датчики: GE Voluson E8 – мультичастотный объемный (4D) микроконвексный вагинальный ультразвуковой датчик с частотой 3,7–9,3 МГц, радиусом кривизны 11,6 мм, сканирующей поверхностью 32×27 мм и углом обзора 146° (B), 146°×90° (Volume scan), а также мультичастотный абдоминальный конвексный датчик 4C-RS с частотой 2,0–5,5 МГц; SIEMENS S2000 - ректально-вагинальный датчик Siemens MC9-4.

В B- режиме использовали следующие настройки: MI 1,0 22fps; 2D-100% THI H 7,50 MHz, 2dB\DR70, ASC3 DTCE M MapD\ST3.

При исследовании в режиме ЦДК настройки устанавливались: MI 1,0 15fps; 2D-100% THI H 7,50 MHz, 2dB\DR70, ASC3 DTCE M MapD\ST3, C-100% CDV, 3,75 MHz 3dB Gen PRF 391MapA\F1.

В процессе обследования в целях дифференциальной диагностики опухолевых процессов яичников применялась ЦДК со спектральным анализом кровотока и трехмерная реконструкция объемных образований яичников.

При подготовке к проведению УЗ-исследования требовалось достичь наполненности мочевого пузыря (за 1–2 ч до УЗИ рекомендовалось выпить 1 л негазированной воды) для проведения трансабдоминального ультразвукового исследования, после чего мочевой пузырь опорожнялся и проводилось трансвагинальное исследование .

Двухмерное УЗ-исследование проводили в реальном времени с использованием «серой шкалы» (В-режим). Всем женщинам проводили трансабдоминольное и трансвагинальное УЗИ.

В начале исследования определяли топографическое соотношение органов репродуктивной системы в малом тазу, затем проводили детализацию по отдельным анатомическим образованиям. В качестве

подготовки женщин просили в течение суток до исследования принимать активированный уголь (снижение пневматоза кишечника) и опорожнить кишечник. При TV УЗИ в В-режиме проводили стандартные измерения трех размеров матки, а также толщины маточных стенок, толщины эндометрия, наличие или отсутствие в его структуре патологических образований, оценивалась структура шейки матки, расположение, размеры и объем яичников, наличие патологических образований в их структуре, а также исследовалась зона Дугласова пространства.

Последовательность (алгоритм) проведения диагностических манипуляций осуществляли в соответствии с международным атласом «How to perform ultrasonography in Endometriosis» [118]. В процессе исследования, согласно имеющимся рекомендациям, нами учитывались такие клинические проявления эндометриоза, как локальная чувствительность, возможность смещения яичников при исследовании. Кроме того, оценивали состояние соседних органов, прямокишечно-маточного пространства, возможность смещения тканей, визуализировали брюшину.

При исследовании проводили измерение передне - заднего размера матки, толщины маточных стенок и их структуры; определяли величину М-Эхо, толщину и структуру эндометрия, маточно-прямокишечный угол, выраженность отека тканей, особенно во второй фазе менструального цикла. Оценивали размеры и структура яичников, их расположение.

После стандартного ТА и TV УЗИ в В-режиме переходили к поиску очагов эндометриоза на брюшине, мелких кист яичников, эндометриоиных гетеротопий в позадишеечной зоне, маточно-крестцовых связках.

Все параметры фиксировались и математически обрабатывались с учетом фазы менструального цикла и характера проводимого лечения.

Полученные данные пациенток основной группы сопоставлялись с показателями женщин контрольной группы.

Выбор лабораторных исследований был обусловлен свойствами выбранных биомаркеров. У всех пациенток определялось содержание интерлейкина 1β (IL-1β), интерлейкина 6 (IL-6), CA-125, HE4 и индекс ROMA. Всего было проведено 611 комплексных исследований биомаркеров.

Полученные результаты обрабатывались в соответствии с рекомендациями медицинской статистики.

Ультразвуковое исследование проводилось всем 208 пациенткам на этапе установления причины бесплодия. Всего было выявлено 68 эндометриоидных кист (у 59 женщин, с учетом одно и двустороннего поражения). Небольшие одно- и двусторонние кисты яичников размерами от 9х8 мм до 15х13 мм и объемом образований от 3,7 см$^3$ до 12,8 см$^3$, соответствующие 1–2 стадии эндометриоза (rAFS), были четко дифференцированы у 56 (94,9%) пациенток, у 3 (5,4%) результат УЗИ был сомнителен. У 48 (81,4%) пациенток поражение было односторонним, а у 11 (18,6%) – двусторонним. У 52 (88,1%) женщин отмечалась болезненность при давлении ультразвуковым датчиком.

В В-режиме (серая шкала) кисты яичников визуализировались в виде округлых или овальных жидкостных образований с капсулой толщиной до 3-4 мм, размерами от 9х8 мм до 15х13 мм. Во всех наблюдениях (100% случаев) в просвете эндометриоидных кист лоцировалась мелкодисперсная несмещаемая взвесь (рис.4). Эхогенность кист была различной, структура гомогенной в 32 (47,1%) случаев, в 36 (52,9%) случаях мелкоячеистой. Изменения эхогенности содержимого кист было обусловлено морфологическими особенностями («старое» или «свежее» геморрагическое содержимое кисты), выраженностью спаечного процесса в малом тазу и

конституциональными особенностями пациентки. Заключение эндометриоидная киста в В - режиме ставили на основании наличия жидкостного образования, существующего в динамике менструального цикла, а также наличия капсулы и характерного содержимого – несмещаемой взвеси или картины «матового стекла».

Далее проводили ЦДК содержимого эндометриоидных кист, капсулы кисты и прекистозной зоны яичника. В режиме ЦДК внутри эндометриоидных кист сосудистые локусы не были выявлены ни в одном случае (100%), все эндометриомы были аваскулярны. Регистрировались единичные цветовые локусы при ЦДК в стенке кист и прекистозной части яичника. Кровоток в стенке кист был зарегистрирован в 20 случаях (17 пациенток (85 %) односторонние и у 3 (15%) женщин двусторонние). В прекистозной части кист был зарегистрирован кровоток у 20 пациенток (у 2 (10%) женщин двусторонние кисты и у 18 (90%) пациенток- односторонние) в виде единичных цветных локусов. Проведене исследование показателей кровотока в выявленных артериях капсулы эндометриоидных кист и прекистозной части свидетельствовало о том, что во всех случаях скорость кровотока и индекс резистентности артериального кровотока были выше, чем в стенке кисты, что вероятно связано с ответной воспалительной реакцией прекистозной зоны на эндометриоидный очаг.

В результате проведенного сравнения диапазона размеров и объема эндометриодных кист яичников в В-режиме и при 3D-реконструкции достоверных различий не выявлено ($p<0,001$), что свидетельствует о возможности использования обеих способах, однако 3D-реконструкция позволила дополнительно визуализировать объемное изображение эндометрием и определить пристеночные включения в полости кисты у 7 пациенток (10,2%). Объемная реконструкция позволила установить

распространенность процесса у 48 пациентов (77%), что заключалось в возможности более точной визуализации здоровой ткани яичника, содержащий овариальный запас. Эти вопросы чрезвычайно важны при бесплодии и невынашивании беременности.

Выявляемость эндометриоидного очага при первичном УЗИ в Дугласовом пространстве составила 76,9% (39 пациентов). Помимо бесплодия у всех женщин были жалобы на диспареунию, боли, усиливающиеся перед и во время менструального кровотечения, а также (редко) во время дефекации.

Позадишеечное расположение эндометриоидных гетеротопий было диагностировано нами у 39 пациенток, при этом ни в одном случае не наблюдалось полной облитерации позадишеечного пространства.

В В-режиме позадишеечно выявляли образования неправильной продолговатой формы, пониженной эхогенности размером от 12×16 мм до 31х22 мм, с четкими неровными контурами неоднородной структуры. Соседние органы (стенка влагалища и прямая кишка) имели сращения с образованием в единичных случаях (2 человека), при исследовании датчиком ощущалась болезненность.

У 5 пациенток (12%) ультразвуковая картина была сомнительной. В этих случаях для исключения патологии прямой кишки проводилась колоноскопия.

При ЦДК в очагах позадишеечного эндометриоза регистрировались единичные цветовые локусы, идущие «веером» у 32 пациенток, у 7пациенток с позадишеечным эндометриозом кровоток в образовании не регистрировался, но визуализировались единичные локусы артериального и венозного кровотока по периферии на границе с соседними органами

В очагах позадишеечного эндометриоза определена скорость кровотока и показатели индекса резистивности: медиана Vmax составила 32,3 см/с, RI 0,58. В случаях ретроцервикального эндометриоза визуализация гетеротопий

всегда определялась за пределами полости кишки (примыкала к серозной оболочке) в отличии от истинных опухолей толстой кишки.

3D-реконструкция позадишеечного эндометриоза наиболее полно позволяет визуализировать границы патологического образования и его соотношение с соседними органами. У 2 пациенток были получены данные о прорастании очага эндометриоза в стенку прямой кишки. Наибольшее число ложноотрицательных результатов (36 пациенток) было получено при УЗИ перитонеально расположенных эндометриоидных гетеротопий. Только у 5 (13% наблюдений) пациенток четко визуализировались очаги эндометриоза, характеризующего поражение брюшины малого таза. В остальных случаях были необходимы дополнительные исследования -диагностическая лапароскопия.

В В-режиме лучшая визуализация эндометриодных гетеротопий регистрировалась на фоне небольшого количества свободной жидкости в полости малого таза. Эндометриодные очаги встречались в виде как единичных узелков, так и множественных гетеротопий. Визуализировались в виде образований повышенной и пониженной эхогенности с нечетким неровным контуром, округлой или овальной формы размерами от 3,2х2,7 мм до 5,7х5,2 мм. При проведении ЦДК цветовые локусы в очагах эндометриоза брюшины не были зарегистрированы ни в одном случае

У 57 пациенток (27%) выявлены множественные эндометриоидные гетеротопии. Наиболее часто встречалось сочетание эндометриоза брюшины с небольшими кистами яичников и умеренно выраженным спаечным процессом в малом тазу. При исследовании у 83,1% пациенток отметили «симптом складчатости», который свидетельствовал о вовлечении в патологический процесс смежных органов (стенки кишки, мочевого пузыря, мочеточников).

Всем пациенткам с подозрением на эндометриоз брюшины выполнена 3D-реконструкцию образований, при которой эндометриоидные гетеротопии визуализировались в виде образований округлой или овальной формы, не отличающиеся по размерам по сравнению с В- режимом. Однако при 3D реконструкции удалось установить распространенность процесса, определить объем гетеротопий и глубину инвазии.

Таким образом, на этапе установления 1-2 стадии эндометриоза ультразвуковые показатели меняли значимость в зависимости от расположения эндометриоидных гетеротопий.

Лучшие результаты неинвазивной диагностики эндометрион были получены при локализации очага в яичнике. Наименее информативна неинвазивная диагностика при перитонеальном расположении эндометриоидных очагов.

Самыми высокими показателями чувствительности и специфичности при проведении ультразвукового исследования у женщин с малыми формами эндометриоза были значения при эндометриоидных кистах , чувствительность составила 94,6%, а специфичность 95,4%. У пациенток с позадишеечным эндометриозом чувствительность метода составила 74,5%, с множественной локализацией – 71,7%. Наименьшая чувствительность метода была определена у женщин с эндометриозом брюшины – 11,1%. Что касается специфичности метода, то она составила при позадишеечном эндометриозе 73,2%, с эндометриозом брюшины- 33,2%.

Результаты определения содержания интерлейкинов в периферической крови указывали на то, что у пациенток с «малыми формами» эндометриоза имелись статистически значимые различия с пациентками контрольной группы в начале менструального цикла. Первое исследование проводилось на 3–5 день менструального цикла, повторное – на 21–23 день цикла.

По содержанию IL-1β, IL-6, CA-125 как в начале менструального цикла, так и во второй его половине имелись статистически значимые различия.

У женщин с 1-2 стадиями эндометриоза в начале менструального цикла среднее содержание IL-6 превышало аналогичный показатель контрольной группы в 2, а IL-1β – в 3 раза. Уровень CA-125 в основной группе был выше, чем в контрольной, примерно в 8 раз, однако по показателям HE4 и индексу ROMA статистически значимых различий в группах не отмечалось, что свидетельствовало об отсутствии процессов малигнизации в эндометриоидных очагах.

Рассматривая показатели в динамике менструального цикла, отметим, что содержание интерлейкинов в основной группе к 21-23 дню цикла статистически значимо снижалось, в то время как содержание CA-125 оставалось практически неизменным.

В контрольной группе таких резких изменений уровня рассматриваемых биомаркеров выявлено не было. Однако даже на 21–23 дни цикла среднее содержание интерлейкинов и CA-125 у женщин основной группы оставалось статистически достоверно выше, чем в контрольной группе.

Указанные изменения содержания интерлейкинов мы связали с биологическим воспалительным ответом иммунной системы на заброс менструальной крови в начале менструального цикла в брюшную полость.

Далее нами была предпринята попытка определить, влияет ли расположение гетеротопий на изменения уровня биомаркеров, в связи с чем мы распределили пациенток основной группы по локализации очагов эндометриоза, выделив основные: яичники (59 чел.), брюшина (45 чел.), позадиматочное пространство (Дугласово) (39 чел.), а также множественные гетеротопии (65 чел.).

Почти у трети пациенток основной группы выявлялись множественные очаги локализации эндометриоидных гетеротопий (31,4%), у 28,5% женщин были эндометриоидные кисты яичников. У 18,7% пациенток очаги регистрировались в Дугласовом пространстве, у 21,6% женщин сонографически были выявлены изменения, характерные для эндометриоза брюшины.

Наибольшие отклонения от референсных значений были выявлены у пациенток с эндометриоидными кистами яичников, множественным расположением очагов и эндометриозом брюшины.

Рассматривая динамику содержания биомаркеров во второй фазе менструального цикла, мы отметили снижение уровня интерлейкинов, при этом значимых изменений показателей CA-125 и HE-4 не регистрировалось, независимо от расположения эндометриоидных очагов.

У женщин с множественными очагами среднее значение содержания интерлейкинов почти в 4 раза, а у женщин с эндометриоидными кистами яичников – в 3 раза превышало аналогичные показатели, полученные в контрольной группе.

Показатели CA-125 и HE-4 в основной группе были статистически значимо выше, чем в контрольной группе, однако значения не выходили за референсные пределы для возрастной группы. Отметим, что критически значимого повышения уровня CA-125 и HE-4 ни у одной женщины с эндометриозом не наблюдалось. На наш взгляд, указанные параметры лучше рассматривать не как диагностический критерий эндометриоза, а как показатель отсутствия процессов малигнизации эндометриоидного очага.

Что же касается «малых форм» эндометриоза, то в диагностическом плане более информативно определение содержания провотивоспалительных интерлейкинов.

Таким образом, можно сделать вывод, что биомаркеры как диагностический критерий имеют существенное значение для определения наружных форм эндометриоза даже на начальных стадиях патологического процесса, а их уровень зависит в большей степени от локализации гетеротопий в малом тазу.

Для определения чувствительности и специфичности неинвазивной диагностики нами были проанализированы варианты постановки диагноза в зависимости от расположения эндометриоидных гетеротопий.

Истинным положительным результатом мы считали наличие у женщин характерных ультразвуковых признаков эндометриоза, повышенное содержание интерлейкинов и морфологическое подтверждение диагноза. Ложноотрицательные результаты были получены у женщин с отсутствием ультразвуковых признаков эндометриоза, но с повышенным уровнем интерлейкинов и морфологическим подтверждением диагноза.

Самыми высокими были показатели чувствительности и специфичности комплексного метода определения начальных форм эндометриоза, использующего результаты ультразвукового исследования в сочетании с показателями диагностических биомаркеров, при диагностике у женщин эндометриоидных кист яичников. Чувствительность составила в этой подгруппе 98,31 %, специфичность метода 96,41%. У пациенток с позадишеечным эндометриозом чувствительность метода составила 87,18 %, специфичность 98,13%. При брюшинном расположении эндометриоидных гетеротопий чувствительность метода составила 80,00%, специфичность 90,91%; с множественной локализацией – чувствительность составила 90,91%, специфичность 95,9%. Таким образом, сочетание УЗИ исследования с биомаркерами существенно повышает возможность неинвазивной диагностики малых форм эндометриоза, независимо от их расположения.

Хирургическое лечение было проведено всем пациенткам с кистами яичников (59 человек) и 8 пациенткам с локализацией очагов на брюшине.

Все пациентки с ретроцервикальным эндометриозом (39 женщин) и часть пациенток с эндометриозом брюшины (24 женщины) прошли консервативное лечение.

Остальным 78 пациенткам (в том числе с множественной локализацией гетеротопий) назначалось комбинированное лечение.

В качестве хирургического метода использовалась лапароскопия, в том числе фертилоскопия. Во время оперативного вмешательства помимо ликвидации очагов эндометриоза проводилось рассечение спаек и диагностика проходимости маточных труб (хромогидротубация). Проходимость маточных труб у женщин, получавших только консервативную терапию, определялась нами по данным эхогистеросальпингографии (гидросонографии). У всех женщин контрастное вещество визуализировалось в брюшной полости. Результаты и эффективность проведенной терапии оценивались нами по ультразвуковой регистрации беременности, наступившей в течение 6 месяцев после окончания лечения; в случае отсутствия беременности на протяжении этого периода женщины направлялись на лечение с помощью ВРТ.

Положительный результат (наступившая беременность) в результате лечения различными методами и использования ВРТ был достигнут у 84% пациенток с «малыми формами» эндометриоза.

Среди пациенток, прошедших хирургическое лечение, самопроизвольная беременность была зарегистрирована в 22 (33,3%) случаях. У 29 (43,2%) женщин гестация наступила в результате применения ВРТ и у 16 (23,8%) беременность не наступила.

Среди женщин, лечившихся консервативно, самопроизвольно беременность наступила у 18 (28,5%) пациенток, после использования ВРТ – у 34 (53,9%) женщин, у 17,4% женщин гестации зарегистрировано не было. В результате комбинированного лечения беременность самопроизвольно наступила у 29 (37,2%) пациенток, после применения ВРТ – у 43 (55,7%) женщин, и только у 6 (7,6%) гестация отсутствовала.

Результаты УЗИ через 3 месяца после хирургического лечения показали, что рецидива кистозного изменения яичников не было ни в одном случае. Признаков гетеротопий на брюшине также выявлено не было.

Комбинированное лечение тоже было достаточно успешным. Признаков гетеротопий на брюшине не выявлялось, болевой синдром у большинства пациенток указанной подгруппы купировался. 22 (75,8 %) пациентки отметили полное исчезновение тазовых болей, 7 (24,2 %) – существенное уменьшение их интенсивности. Практически все женщины с начальными стадиями позадишеечного эндометриоза проходили гормональную терапию. После терапии у всех пациенток отмечалось уменьшение размеров образования, а в 26 (62,7 %) случаях – полное исчезновение болевого синдрома и проявлений диспареунии. У остальных 13 пациенток (37,3 %) сохранялись умеренные болезненные ощущения в первые дни менструации и перед ней.

Содержание биомаркеров оценивалось через 2 месяца после окончания лечения. У женщин после хирургического вмешательства наблюдалось статистически значимое снижение уровня интерлейкинов по сравнению с начальными результатами, особенно в первую фазу менструального цикла ($p<0,001$). Полученные данные в основной группе не имели различий с контрольной группой.

У женщин с эндометриоидными кистами яичников после лечения статистически значимо снизились показатели CA-125 (до 22,3(1,3) Ед/мл на 3–5 дни цикла и до 25,7(1,3) Ед/мл на 21–23 дни цикла) и соответствовали у большинства пациенток референсным значениям. Вместе с тем, несмотря на снижение уровня CA-125 в 1,97 раза (что указывает на успешность проводимого лечения), эти показатели превышали аналогичные в контрольной группе почти в 3–5 раз. Мы связываем сохранение указанных соотношений с биологическими особенностями самого маркера, который является антигеном отдельных видов эпителиальных клеток (в частности, эндометрия). У большинства пациенток с позадишеечным эндометриозом после консервативной терапии содержание интерлейкинов приближалось к лабораторным нормам или соответствовало им.

Проведенный ROC – анализ предсказательной ценности биомаркеров у пациенток с ретроцервикальным расположением эндометриоидных гетеротопий свитетельствовал о том, что До лечения AUC составила 0,801, чувствительность 86,2%, специфичность 66,7% (p=0,002), после лечения AUC=0,918, чувствительность 71,0%, специфичность 100% (p<0,001).

У пациенток с расположением эндометриоидных гетеротопий на брюшине, несмотря на статистически значимое снижение указанных показателей на фоне лечения, содержание интерлейкинов на 3–5 дни менструального цикла достоверно превышало лабораторные нормы.

Перитонеальная локализация эндометриоидных очагов наименее успешно диагностируется при проведении УЗИ в связи с анатомическими особенностями образований и малым диаметром гетеротопий, учитывая это, определение концентрации биомаркеров, наряду с косвенными ультразвуковыми признаками эндометриоидного поражения брюшины, дает возможность поставить достаточно точный дифференциальный диагноз.

По результатам ROC-модели наступления беременности у пациенток с перитонеальным расположением гетеротопий, значимых изменений кривой до и после проведенной терапии не наблюдалось. Площадь AUC до лечения составила 0,952, после лечения 0,833, что можно оценить, как очень хороший прогноз. При этом значимых изменений специфичности и чувствительности не отмечалось. Отметим, что обе модели также были статистически значимы ($p<0,001$).

После комбинированной терапии показатели содержания практически всех биомаркеров в крови женщин основной группы укладывались в референсный интервал и не имели статистически значимых различий с показателями контрольной группы, что подтверждало эффективность проведенного лечения.

Анализируя случаи естественного наступления беременности, отметим, что лучшие результаты были получены после комбинированной терапии. В этой подгруппе у 37,1 % женщин в течение года после окончания лечения беременность наступила без дополнительного врачебного вмешательства. Посредством ВРТ через 6–12 месяцев после лечения забеременели еще 55 % пациенток, таким образом, положительного эффекта удалось достичь у 92,1 % пациенток. На втором месте по эффективности было хирургическое вмешательство. В этой подгруппе беременность естественным путем наступила у 32 % пациенток, при помощи ВРТ забеременели еще 43 % женщин. Менее успешными были результаты у женщин, проходивших консервативное лечение. Несмотря на довольно эффективную клиническую компенсацию эндометриоидных проявлений, самостоятельно забеременеть смогли только 28 % женщин этой подгруппы, результативность ВРТ составила 53 %. Такие показатели пациенток, которым не проводилась хирургическая деструкция эндометриоидных гетеротопий, мы связывали с сохраняющимися

иммунологическими нарушениями в микроокружении брюшной полости и, соответственно, временным эффектом терапии.

На основании полученных результатов нами был разработан и предложен алгоритм обследования бесплодных женщин с подозрением на эндометриоз. После выявления ультразвуковых признаков эндометриоза мы рекомендовали женщинам определить содержание в крови биомаркеров, таких как интерлейкины 1 и 6, CA-125, HE-4, и индекс ROMA на 3–5 дни менструального цикла. Анализ на традиционные опухолевые маркеры необходим для дифференциальной диагностики малигнизированных опухолей яичника. Определение уровня биомаркеров следует проводить в первую очередь у женщин с эндометриомами.

Динамическое определение уровня интерлейкинов позволяет дифференцировать эндометриоидные гетеротопии в разных отделах малого таза. Необходимое морфологическое подтверждение диагноза невозможно без инвазивного вмешательства. При наличии эндометрион хирургическое вмешательство (лапароскопия) обоснованно. У пациенток с бесплодием в процессе лапароскопии можно не только удалить опухоль, но и провести дополнительную ревизию органов малого таза. Далее осуществляется выбор терапии в необходимом объеме согласно предложенному алгоритму.

Предложенные диагностические подходы дают возможность индивидуализировать выбор терапевтического воздействия. Ультразвуковые и биохимические диагностические маркеры дополняют друг друга и позволяют оценивать как выбор того или иного метода лечения, так и его эффективность.

# ВЫВОДЫ

1. Чувствительность и специфичность ультразвукового исследования в диагностике «малых форм» эндометриоза у бесплодных женщин зависит от локализации процесса и составляет, соответственно: при позадишеечном эндометриозе – 74,5 % и 73,2%, при перитонеальном эндометриозе – 11,1 % и 33,2%. При эндометриоидных кистах яичника показатели диагностической информативности составляют 94,6 % и 95,4%, соответственно.

2. 3D-реконструкция позволяет дифференцировать эндометриоидные гетеротопии в малом тазу при наличии косвенных признаков адгезии в малом тазу без их регистрации в режиме «серой шкалы». Наиболее информативен метод 3D-реконструкции в случаях перитонеального расположения гетеротопий.

3. На этапе диагностики в начале менструального цикла у женщин с эндометриозом 1-2 стадии средний уровень интерлейкина IL-1β составлял 15,1±0,9 пг/мл, IL-6 12,74±0,32 пг/мл, в то время, как в контрольной группе аналогичные показатели составляли 4,7±0,8 пг/мл и 6,6±0,6 пг/мл, соответственно ($p<0,001$). Данные показатели остаются статистически значимо высокими на протяжение всего менструального цикла.

4. На эффективность терапии эндометриоза указывает нормализация лабораторных показателей IL-1β и IL-6 на 3–5 день менструального цикла, а также уровня CA-125. Лучшие показатели содержания биомаркеров (референсные значения) отмечаются у женщин с полной хирургической деструкцией эндометриоидных гетеротопий и последующей гормонотерапией, что подтверждается отсутствием ультразвуковых маркеров эндометриоза и нормализацией уровней биомаркеров.

5. Созданный алгоритм диагностики «малых форм» эндометриоза у бесплодных женщин, основанный на ультразвуковых критериях, в сочетании использованием панели биомаркеров позволил повысить чувствительность выявления эндометриоза у пациенток с перитонеальным (наиболее сложным в диагностическом плане) расположением гетеротопий с 11,1 % до 80,0%, с ретроцервикальным расположением гетеротопий с 74,5 % до 87,18% и при эндометриомах с 94,6% до 98,31%.

## ПРАКТИЧЕСКИЕ РЕКОМЕНДАЦИИ

1. Для диагностики «малых форм» наружного эндометриоза у женщин репродуктивного возраста с неявной клиникой заболевания (в том числе бесплодие при наличии овуляции и сохраненной проходимости маточных труб) сначала необходимо проводить ультразвуковое исследование.
2. Для уточнения локализации и размеров выявленного образования УЗИ следует проводить дважды в динамике менструального цикла – на 3–5 день и на 21–23 день.
3. Пациенткам с подозрением на перитонеальное расположение эндометриоидных гетеротопий рекомендуется проводить 3D-реконструкцию подозрительного участка с определением ультразвуковых «мягких маркеров», а именно: симптома «складчатости» и адгезии, симптома «скольжения», болезненности при попытке передвижения датчика в малом тазу.
4. Женщинам с подозрением на перитонеальный эндометриоз следует определять уровень биомаркеров в динамике менструального цикла. Резкое

превышение лабораторной нормы на 3–5 день и статистически значимое снижение показателей к 21–23 дню менструального цикла подтверждает наличие «малых форм» эндометриоза.

5. Выбор биомаркеров при наличии «малых форм» эндометриоза основан на их биологических свойствах, а именно: IL-1β и IL-6 стимулируют иммунный воспалительный ответ, а CA-125 и HE-4 необходимы для проведения дифференциальной диагностики малигнизации выявленных опухолей яичников. Определение содержания биомаркеров необходимо проводить на 3–5 и 21–23 дни менструального цикла, что связано с физиологией репродуктивной системы и патогенезом эндометриоза.
6. Рекомендуется осуществлять ультразвуковой и лабораторный контроль в процессе лечения пациенток. Об эффективности терапии может свидетельствовать отсутствие «мягких маркеров» при проведении УЗИ и нормализация показателей IL-1β и IL-6 на 3–5 день менструального цикла.

## ПЕРСПЕКТИВЫ ДАЛЬНЕЙШЕЙ РАЗРАБОТКИ ТЕМЫ

Техническое совершенствование вспомогательного оборудования для визуализации внутренних органов вызывает необходимость создания новых протоколов, включающих критерии и маркеры, необходимые для выявления «малых форм» эндометриоза на этапе ультразвукового исследования. Для диагностики эндометриоза и его стадирования перспективны исследования патогенетических биомаркеров, которые в комплексе с ультразвуковыми показателями могут определять характер распространения патологии и эффективность проводимой терапии.

# БИБЛИОГРАФИЧЕСКИЙ СПИСОК


1. Аванесова, Т.Г. Роль интерлейкина-8 и полиморфизма его гена в формировании наружного генитального эндометриоза у пациенток репродуктивного возраста / Т.Г. Аванесова, М.А. Левкович, Н.В. Ермолова и др. // Акушерство и гинекология. – 2021. – № 3. – С. 124–129.
2. Адамян Л.В., ред. Эндометриоз: Диагностика, лечение и реабилитация. Клинические рекомендации по ведению больных / Под ред. Л.В. Адамян. – М., 2020-2021. – 32 с.
3. Адамян, Л.В. Значение системы антиоксидантной защиты в патогенезе и лечении больных с генитальным эндометриозом / Л.В. Адамян, Е.Н. Бургова, М.М. Сонова, К.Н. Арсланян // Российский вестник акушера-гинеколога. – 2008. – Т. 8 (6). – С. 20–23.
4. Адамян, Л.В. Окислительный стресс и эндометриоз: обзор литературы / Л.В. Адамян, М.М. Сонова, К.Н. Арсланян и др. // Лечащий врач. – 2019. – № 12. – С. 20–25.
5. Адамян, Л.В. Особенности болевого синдрома, психоэмоционального состояния и качества жизни женщин с наружным генитальным эндометриозом / Л.В. Адамян, Ж.Р. Гарданова, Е.Л. Яроцкая и др. // Проблемы репродукции. – 2016. – Т. 22(3). – С. 77–83.
6. Адамян, Л.В. Этиопатогенез эндометриоз-ассоциированного бесплодия (обзор литературы) / Л.В. Адамян, Я.О. Мартиросян, А.В. Асатурова // Проблемы репродукции. – 2018. – Т. 24(2). – С. 28–33.
7. Алексинская, Е.С. Функциональное состояние клеток с цитотоксической активностью у женщин с наружным генитальным эндометриозом: автореф. дис. …. канд. мед. наук: 14.01.01 / Алексинская Евгения Сергеевна. – Иваново, 2013. – 24 с.

8. Алехина, А.Г. Бесплодие при эндометриоидной болезни / А.Г. Алехина, А.Е. Блесманович, Ю.А. Петров // Современные проблемы науки и образования. – 2018. – № 4. – URL: https://science-education.ru/ru/article/view?id=27813
9. Алтухова, О.Б. Анализ ассоциации полиморфных вариантов генов рецепторов эстрогенов и прогестерона с развитием генитального эндометриоза / О.Б. Алтухова, В.Е. Радзинский, С.С. Сиротина, М.И. Чурносов // Акушерство и гинекология. – 2021. – № 9. – С. 93–99.
10. Альмова, И.К. Клинические и диагностические особенности ретроцервикального эндометриоза / И.К. Альмова, Е.Г. Хилькевич, В.Д. Чупрынин и др. // Акушерство и гинекология. – 2018. – № 6. – С. 45–53.
11. Альмова, И.К. Сравнительный анализ методов диагностики ретроцервикального эндометриоза / И.К. Альмова, Е.Г. Хилькевич, В.Д. Чупрынин и др. // Акушерство и гинекология. – 2019. – № 10. – С. 129–139.
12. Анциферова, Ю.С. Изменение экспрессии генов, регулирующих инвазивность и апоптоз, в эутопическом и эктопическом эндометрии женщин с наружным генитальным эндометриозом / Ю.С. Анциферова, Н.Ю. Сотникова, Е.С. Филиппова, Д.Н. Шишков // Аллергология и иммунология. – 2009. – № 2. – С. 252–253.
13. Артымук, Н.В. Возможности комбинированного подхода к лечению эндометриоз-ассоциированного бесплодия / Н.В. Артымук, Л.Н. Данилова, О.А. Тачкова // Акушерство и гинекология. – 2019. – № 10. – С. 148–156.
14. Артымук, Н.В. Современные возможности медикаментозного контроля эндометриоза / Н.В. Артымук, О.А. Тачкова, Л.Н. Данилова // Доктор Ру. – 2015. – № 11. – С. 39–44.
15. Балан, В.Е. От истории изучения эндометриоза к современным методам лечения / В.Е. Балан, С.А. Орлова, А.С. Журавель и др. // Российский вестник акушера-гинеколога. – 2016. – Т. 16(4). – С. 102–106.
16. Баринов, С.В. Клиническое значение методов диагностики генитального эндометриоза / С.В. Баринов, О.В. Лазарева, Ю.Т. Игнатьев и др. // Акушерство и гинекология. – 2018. – № 12. – С. 75–81.

17. Барто, Р.А. Клиническое значение ультразвуковой диагностики в стадировании генитального эндометриоза: автореф. дис. … канд. мед. наук. – М.: Московский областной научно-исследовательский институт акушерства и гинекологии Министерства здравоохранения Московской области, 2019. – 25 с.
18. Беженарь, В.Ф. Целесообразность длительной гормональной терапии эндометриоза после хирургического лечения / В.Ф. Беженарь, С.Ю. Круглов, Н.С. Кузьмина и др. // Акушерство и гинекология. – 2021. – № 4. – С. 134–142.
19. Брусницина, В.Ю. Генетический полиморфизм и эндометриоз / В.Ю. Брусницина // Вестник Уральской медицинской академической науки. – 2009. – № 4. – С. 7–9.
20. Бугеренко, К.А. Причины снижения овариального резерва при эндометриоидных кистах яичников / К.А. Бугеренко, К.В. Ларин, Л.Н. Щербакова и др. // Вопросы гинекологии, акушерства и перинатологии. – 2018. – Т. 17(4). – С. 25–30.
21. Буланов, М.Н. Ультразвуковая гинекология. Курс лекций / М.Н. Буланов. – М.: Видар, 2017. – Т. 1. – 560 с. (С. 249–256).
22. Буланов, М.Н. Ультразвуковая диагностика пограничных опухолей яичников: обзор литературы и собственные данные / М.Н. Буланов, Ю.В. Сорокина, М.М. Буланова, Р.Н. Горта // Ультразвуковая и функциональная диагностика. – 2020. – № 3. – С. 40–64.
23. Бурлев, В.А. Про- и антиинфламаторная активность у больных с перитонеальной формой эндометриоза и спайками брюшины малого таза / В.А. Бурлев, Е.Д. Дубинская, Н.А. Ильясова и др. // Проблемы репродукции. – 2012. – № 4. – С. 6–11.
24. Вторушина, В.В. Растворимые иммунорегуляторные молекулы в периферической крови и перитонеальной жидкости женщин с эндометриозом / В.В. Вторушина, Т.Д. Короткова, Л.В. Кречетова и др. // Акушерство и гинекология. – 2021. – № 6. – С. 85–94.

25. Гончарова, М.А. Генитальный эндометриоз: основные направления диагностики и лечения / М.А. Гончарова, Ю.А. Петров, Н.Н. Кислякова // Научное обозрение. Медицинские науки. – 2020. – № 2. – С. 5–9.
26. Гущин, В.А. Генитальный эндометриоз, диагностика и лечение / В.А. Гущин, А.С. Бичурина, А.В. Коряушкина // Журнал акушерства и женских болезней. – 2017. – № 66 (Спецвыпуск). – С. 106–107.
27. Давыдов, А.И. Аденомиоз и оксидативный стресс. Обоснование комплексного подхода к лечению пациенток репродуктивного возраста / А.И. Давыдов, Р.А. Чилова, В.А. Лебедев, М.Б. Таирова // Вопросы гинекологии, акушерства и перинатологии. – 2021. – Т. 20(6). – С. 155–161.
28. Демидов, В.Н. Современные принципы ультразвуковой диагностики генитального эндометриоза (в помощь практическому врачу) / В.Н. Демидов, А.И. Гус // Гинекология. – 2002. – Т. 4(2). – С. 48–52.
29. Демин, И.Ю. Ультразвуковая эластография: возможности и физические ограничения метода, основанного на измерении скорости сдвиговой волны мягких биологических тканей / И.Ю. Демин, В.Г. Андреев, П.И. Рыхтик и др. // Ультразвуковая и функциональная диагностика. – 2015. – № 45. – С. 51.
30. Дубровина, С.О. Медикаментозная терапия у пациенток с эндометриоидными кистами яичников в до- и послеоперационном периоде: ретроспективное когортное исследование / С.О. Дубровина, Ю.Д. Берлим, М.А. Вовкочина и др. // Акушерство и гинекология. – 2021. – № 5. – С. 146–152.
31. Дубровина, С.О. Медикаментозное лечение боли, связанной с эндометриозом / С.О. Дубровина, Ю.Д. Берлим // Акушерство и гинекология. – 2019. – № 2. – С. 34–40.
32. Жорова, В.Е. Эндометриоз: причины бесплодия и новые методы диагностики / В.Е. Жорова // Архив акушерства и гинекологии им. В.Ф. Снегирева. – 2017. – Т. 4(2). – С. 107–108.
33. Ившин, А.А. Предикторы эндометриоза при бесплодии / А.А. Ившин, О.О. Погодин, А.В. Гусев // Акушерство и гинекология. – 2021. – № 12. – С. 5–15.

34. Инвияева, Е.В. Эффекторные и регуляторные субпопуляции клеток врожденного иммунитета в периферической крови и перитонеальной жидкости женщин с эндометриозом / Е.В. Инвияева, Т.Д. Короткова, В.В. Вторушина и др. // Акушерство и гинекология. – 2021. – № 6. – С. 96–104.
35. Калиматова, Д.М. Современные представления о роли генетических нарушений в этиологии и патогенезе эндометриоза / Д.М. Калиматова, Ю.Э. Доброхотова // Акушерство и гинекология. – 2021. – № 3. – С. 44–49.
36. Коган, Е.А. Бесплодие при эндометриозе: краткий очерк современных представлений / Е.А. Коган, Е.О. Акопова, А.Л. Унанян // Пространство и Время. – 2017. – № 1. – С. 251–259.
37. Коган, Е.А. Морфологический субстрат и патогенетические механизмы синдрома тазовой боли при эндометриозе. Ч. II. Ремоделирование периферической нервной ткани в очагах эндометриоза / Е.А. Коган, А.С. Овакимян, Н.Б. Парамонова // Архив патологии. – 2016. – Т. 78(3). – С. 20–25.
38. Кононов, С.Н. Формирование спаек при эндометриозе и пути их профилактики (обзор литературы) / С.Н. Кононов, А.А. Шкляр, А.В. Козаченко, Л.В. Адамян // Проблемы репродукции. – 2015. – № 2. – С. 82–87.
39. Короткова, Т.Д. Клеточные и молекулярные факторы врожденного иммунитета в патогенезе наружного генитального эндометриоза у женщин (обзор литературы) / Т.Д. Короткова, Л.В. Адамян, А.А. Степанян и др. // Проблемы репродукции. – 2018. – Т. 24(6). – С. 22–31.
40. Короткова, Т.Д. Фенотипическая характеристика субпопуляций клеток врожденного иммунитета в периферической крови женщин с эндометриозом до и после хирургического лечения / Т.Д. Короткова, Л.В. Кречетова, Е.В. Инвияева и др. // Акушерство и гинекология. – 2021. – № 10. – С. 93–102.
41. Лисовская, Е.В. Качество жизни женщин с глубоким инфильтративным эндометриозом / Е.В. Лисовская, Е.Г. Хилькевич, В.Д. Чупрынин и др. // Акушерство и гинекология. – 2020. – № 3. – С. 116–126.
42. Межлумова, Н.А. Биомаркеры эндометриоза: проблемы и возможности ранней диагностики рецидивов заболевания (обзор литературы) / Н.А. Межлумова,

М.Ю. Бобров, Л.В. Адамян // Проблемы репродукции. – 2018. – Т. 24(6). – С. 139–148.

43. Менжинская, И.В. Аутоиммунные маркеры для неинвазивной диагностики эндометриоза у женщин / И.В. Менжинская, А.Г. Мелкумян, С.В. Павлович и др. // Биомедицинская химия. – 2020. – Т. 66 (2). – С. 162–166.
44. Менжинская, И.В. Распространенность и значение аутоантител для неинвазивной диагностики наружного генитального эндометриоза у женщин / И.В. Менжинская, А.Г. Мелкумян, С.В. Павлович и др. // Акушерство и гинекология. – 2022. – № 3. – С. 59–67.
45. Министерство здравоохранения Российской Федерации. Клинические рекомендации. Эндометриоз. М., 2020.
46. Москвичева, Л.И. Возможности применения высокоинтенсивной фокусированной ультразвуковой терапии у больных эндометриозом / Л.И. Москвичева // Акушерство и гинекология. – 2021. – № 1. – С. 19–26.
47. Муфтайдинова, Ш.К. Эндометриоз и рак / Ш.К. Муфтайдинова, Н.А. Буралкина, Л.З. Файзуллин // Акушерство и гинекология. – 2021. – № 3. – С. 12–17.
48. Никифорова, Д.Е. Молекулярные механизмы формирования синдрома хронической тазовой боли у пациенток с наружным генитальным эндометриозом: маркеры и мишени для диагностики и терапии (обзор литературы) / Д.Е. Никифорова, Т.А. Макаренко, А.Б. Салмина // Вестник РАМН. – 2018. – Т. 73(4). – С. 221–228.
49. Овакимян, А.С. Содержание ИЛ-1β, ИЛ-8 и субстанции Р в плазме крови и перитонеальной жидкости пациенток с различными формами наружного генитального эндометриоза и хронической тазовой болью / А.С. Овакимян, Л.В. Кречетова, В.В. Вторушина и др. // Акушерство и гинекология. – 2015. – № 3. – С. 79–86.
50. Озерская, И.А. Эхография в гинекологии / И.А. Озерская. – М.: Видар-М, 2020. – 704 с.

51. Оразов, М.Р. Причины эндометриоз-ассоциированного бесплодия / М.Р. Оразов, В.Е. Радзинский, М.Б. Хамошина и др. // Репродуктивная медицина. – 2020. – № 2. – С. 43–48.
52. Оразов, М.Р. Эффективность комплексной терапии тазовой боли, ассоциированной с аденомиозом / М.Р. Оразов, В.Е. Радзинский, М.Б. Хамошина и др. // Трудный пациент. – 2020. – Т. 18(4). – С. 34–40.
53. Орлова, Е.Г. Регуляция лептином окислительной и фагоцитарной активности моноцитов у женщин в разные фазы менструального цикла / Е.Г. Орлова, С.В. Ширшев // Проблемы эндокринологии. – 2007. – Т. 53(3). – С. 26–29.
54. Павлович, С.В. Особенности профиля секретируемых белков клетками из эндометриоидных очагов и эутопического эндометрия женщин с наружным генитальным эндометриозом в культуре in vitro / С.В. Павлович, Л.В. Кречетова, В.В. Вторушина и др. // Акушерство и гинекология. – 2019. – № 8. – С. 90–99.
55. Павлович, С.В. Особенности профиля стероидных гормонов крови пациентов репродуктивного возраста с распространенным эндометриозом / С.В. Павлович, М.В. Юрова, В.В. Чаговец и др. // Акушерство и гинекология. – 2021. – № 3. – С. 90–100.
56. Павловская, М.А. Опыт лечения бесплодия у пациентов с наружным генитальным эндометриозом: сравнительная эффективность методов / М.А. Павловская, Л.В. Гутикова, Ю.В. Кухарчик и др. // Журнал Гродненского государственного медицинского университета. – 2017. – Т. 15(2). – С. 192–197.
57. Поморцев, А.В. Спорные вопросы лучевой диагностики аденомиоза при репродуктивных потерях / А.В. Поморцев, Ю.В. Грушевская, Т.Б. Макухина // Кубанский научный медицинский вестник. – 2019. – Т. 26(2). – С. 173–190.
58. Пономаренко, И.В. Молекулярно-генетические детерминанты развития эндометриоза / И.В. Пономаренко, А.В. Полоников, И.Н. Верзилина и др. // Вопросы гинекологии, акушерства и перинатологии. – 2019. – Т. 18(1). – С. 82–86.
59. Посисеева, Л.В. Роль локальных иммунных факторов в развитии бесплодия у женщин с наружным генитальным эндометриозом / Л.В. Посисеева, Д.Н.

Шишков, Н.Ю. Сотников // Тезисы Первого Международного конгресса по репродуктивной медицине. – 2006. – С. 85.

60. Пшеничнюк, Е.Ю. Иммуногистохимические предикторы рецидивирования эндометриоидных кист яичников после лапароскопического оперативного лечения / Е.Ю. Пшеничнюк, А.В. Асатурова, Л.В. Адамян, Н.В. Зайцев // Архив патологии. – 2018. – Т. 80(4). – С. 14–20.
61. Радзинский, В.Е. Индивидуализированный подход в терапии боли, ассоциированной с эндометриозом / В.Е. Радзинский, М.Р. Оразов, Р.Е. Орехов // Акушерство и гинекология. – 2021. – № 10. – С. 31–37.
62. Русина, Е.И. Современные подходы при лучевой диагностике эндометриоза / Е.И. Русина, М.И. Ярмолинская, А.О. Иванова // Журнал акушерства и женских болезней. – 2020. – Т. 69(2). – С. 59–72.
63. Саидданеш, Ш.Ф. Современные методы диагностики распространенных форм эндометриоза / Ш.Ф. Саидданеш, В.Д. Чупрынин, Е.Г. Хилькевич и др. // Акушерство и гинекология. – 2017. – № 5. – С. 39–43.
64. Самойлова, А.В. Современные направления изучения этиологии и патогенеза эндометриоза (обзор литературы) / А.В. Самойлова, А.Г. Гунин, А.Е. Сидоров и др. // Проблемы репродукции. – 2020. – Т. 26(5). – С. 118–132.
65. Сандакова, Е.А. Роль магнитно-резонансной томографии в диагностике генитального эндометриоза у женщин репродуктивного возраста / Е.А. Сандакова, Д.М. Чистякова, А.Ф. Ваганова, Ю.В. Ракитина // Пермский медицинский журнал. – 2019. – Т. 36(5). – С. 21–26.
66. Сафронова, А.С. Современные молекулярно-биологические аспекты эндометриоз-ассоциированного бесплодия / А.С. Сафронова, М.Ю. Высоких, В.Д. Чупрынин и др. // Гинекология. – 2019. – Т. 21(5). – С. 12–15.
67. Сельков, С.А. Эндометриоз как патология регуляторных механизмов / С.А. Сельков, М.И. Ярмолинская // Журнал акушерства и женских болезней. – 2017. – Т. 66(2). – С. 9–13.

68. Сенча, А.Н. Ультразвуковое исследование с применением контрастных препаратов. От простого к сложному / А.Н. Сенча. – М.: МЕДпресс-информ, 2021. – 296 с.
69. Слесарева, К.В. Клиническое значение факторов антиоксидантной защиты и клеточной регуляции у пациенток репродуктивного возраста с наружным генитальным эндометриозом: автореф. дис. … канд. мед. наук (14.01.01) / К.В. Слесарева. – 2015. – 24 с.
70. Тезиков, Ю.В. Оптимизация тактики ведения пациенток с эндометриозом яичников и бесплодием / Ю.В. Тезиков, А.Н. Стрижаков, И.С. Липатов и др. // Акушерство и гинекология. – 2021. – № 7. – С. 122–132.
71. Украинец, Р.В. Гематоэндометриальный конгломерат и изменение его микроокружения как первичный этап формирования эндометриоза брюшины / Р.В. Украинец, Ю.С. Корнева, А.Е. Доросевич // Российский вестник акушера-гинеколога. – 2019. – Т. 19(4). – С. 37-41.
72. Украинец, Р.В. Изменения в периферической крови как отражение нарушений в системе мононуклеарных фагоцитов и тромбоцитов при эндометриозе / Р.В. Украинец, Ю.С. Корнева // Кубанский научный медицинский вестник. – 2020 – Т. 27(6). – С. 71–79.
73. Украинец, Р.В. Перитонеальные макрофаги – ключевое звено в становлении, прогрессировании и поддержании эндометриоидных гетеротопий и развитии эндометриоз-ассоциированного бесплодия (обзор литературы) / Р.В. Украинец, Ю.С. Корнева // Проблемы репродукции. – 2019. – Т. 25(3). – С. 51–56.
74. Федотчева, Т.А. Роль гестагенов в лечении эндометриоза / Т.А. Федотчева, Н.А. Шимановский // Проблемы эндокринологии. – 2018. – Т. 64 (1). – С. 54–61.
75. Хачкузов С.Г. УЗИ в гинекологии. Симптоматика. Диагностические трудности. Руководство для врачей / С.Г. Хачкузов. – СПб.: ЭЛБИ-СПб., 2016. – 672 с.
76. Чернуха, Г.Е. Поиск оптимальных решений и пересмотр тактики ведения пациенток с эндометриозом / Г.Е. Чернуха, Л.А. Марченко, Д.В. Гусев // Акушерство и гинекология. – 2020. – № 8. – С. 12–20.

77. Ярмолинская, М.И. Влияние генитального эндометриоза на репродуктивную функцию и течение беременности / М.И. Ярмолинская, Ч.И. Сейидова // Журнал акушерства и женских болезней. – 2020. – Т. 69(3). – С. 47–56.
78. Ярмолинская, М.И. Гормональные контрацептивы и эндометриоз: современный взгляд на проблему / М.И. Ярмолинская, Л.В. Адамян // Проблемы репродукции. – 2020. – Т. 26(3). – С. 39–45.
79. Abdou, A.M. Dienogest Versus Leuprolide Acetate for Recurrent Pelvic Pain Following Laparoscopic Treatment of Endometriosis / A.M. Abdou, I.M.M. Ammar, A.A.A. Alnemr, A.A. Abdelrhman // J. Obstet. Gynaecol. India. – 2018. – T. 68(4). – P. 306–13.
80. Acosta, A.A. A proposed classification of pelvic endometriosis / A.A. Acosta et al. // Obstet. gynecol. – 1973. – № 42. – P. 19–25.
81. Ahn, S.H. Biomarkers in endometriosis: challenges and opportunities / S.H. Ahn, V. Singh, C. Tayade // Fertil. Steril. – 2017. – T. 107(3). – P. 523–532.
82. Angioni, S. Is dienogest the best medical treatment for ovarian endometriomas? Results of a multicentric case control study / S. Angioni, A. Pontis, M.E. Malune, V. Cela et al. // Gynecol. Endocrinol. – 2020. – T. 36(1). – P. 84–86.
83. Baranov, V. Pathogenomics of endometriosis development / V. Baranov, O. Malysheva, M. Yarmolinskaya // Int. J. Mol. Sci. – 2018. – T. 19(7). – P. 1852.
84. Barra, F. Long-Term Administration of Dienogest for the Treatment of Pain and Intestinal Symptoms in Patients with Rectosigmoid Endometriosis / F. Barra, C. Scala, U. Leone Roberti Maggiore, S.J. Ferrero // Clin. Med. – 2020. – T. 9(1). – P. 154.
85. Bazot, M. Diagnosis of deep endometriosis: clinical examination, ultrasonography, magnetic resonance imaging, and other techniques / M. Bazot, E. Daraï // Fertil. Steril. – 2017. – T. 108(6). – P. 886–894.
86. Brown, J. Oral contraceptives for pain associated with endometriosis (Review) / J. Brown, T.J. Crawford, S. Datta, A. Prentice // Cochrane Database Syst. Rev. – 2018. – N 5. – CD001019. doi: 10.1002/14651858.CD001019.pub3.
87. Bulun, S.E. Endometriosis / S.E. Bulun, B.D. Yilmaz, C. Sison et al. // Endocr. Rev. – 2019. – T. 40(4). – P. 1048–1079.

88. Cappello, P. Alpha-Enolase (ENO1), a potential target in novel immunotherapies / P. Cappello, M. Principe, S. Bulfamante et al. // Front. Biosci (Landmark Ed). – 2017. – T. 22(5). – P. 944–959.
89. Caruso, S. Efects of long-term treatment with Dienogest on the quality of life and sexual function of women afected by endometriosis-associated pelvic pain / S. Caruso, M. Iraci, S. Cianci et al. // J Pain Res. – 2019. – № 12. – P. 2371–2378.
90. Casper, R.F. Progestin-only pills may be a better first-line treatment for endometriosis than combined estrogen-progestin contraceptive pills / R.F. Casper // Fertil. Steril. – 2017. – T. 107(3). – P. 533–536.
91. Chaichian, S. Comparing the Efficacy of Surgery and Medical Therapy for Pain Management in Endometriosis: A Systematic Review and Meta-analysis / S. Chaichian, A. Kabir, A. Mehdizadehkashi et al. // Pain Physician. – 2017. – T. 20(3). – P. 185–195.
92. Chantalat, E. Estrogen receptors and endometriosis / E. Chantalat, M.C. Valera, C. Vaysse et al. // Int. J. Mol. Sci. – 2020. – T. 21(8). – P. 2815.
93. Chapron, C. Deep infiltrating endometriosis: relation between severity of dysmenorrhoea and extent of disease / C. Chapron, A. Fauconnier, J.B. Dubuisson et al. // Hum Reprod. – 2003. – T. 18(4). – P. 760–766.
94. Cheewadhanaraks S. Positive predictive value of clinical diagnosis of endometriosis / S. Cheewadhanaraks, K. Peeyananjarassri, K. Dhanaworavibul, T. Liabsuetrakul // J Med Assoc Thai. – 2004. – T. 87(7). – P. 740–744 (Pub Med. Accessed Apr. 20 – 2021).
95. Cheng, C.Q. Contrast-enhanced ultrasound for evaluation of high-intensity focused ultrasound treatment of benign uterine diseases: retrospective analysis of contrast safety / C.Q. Cheng, R.T. Zhang, Y. Xiong et al. // Medicine (Baltimore). – 2015. – T. 94(16). – P. 729.
96. Chiu, L. Ch. Prediction of Douglas obliteration using ultrasound and laparoscopic video recordings: an inter-observational and diagnostic study of accuracy / L. Ch. Chiu, M. Leonardi, Ch. Lu et al. // Ultrasound Med. – 2019. – № 38(12). – P. 3161.

97. Cho, B. Safety and Effectiveness of Dienogest (Visanne®) for Treatment of Endometriosis: A Large Prospective Cohort Study / B. Cho, J.W. Roh, J. Park et al. // Reprod. Sci. – 2020. – T. 27(3). – P. 905–915.
98. Coccia, M.E. Bilateral endometrioma excision: surgery-related damage to ovarian reserve / M.E. Coccia, F. Rizzello, T. Capezzuoli et al. // Reprod. Sci. – 2019. – T. 26(4). – P. 543–550.
99. Collinet, P. Management of endometriosis: CNGOF/HAS clinical practice guidelines – Short version / P. Collinet, X. Fritel, C. Revel-Delhom et al. // J. Gynecol. Obstet. Hum. Reprod. – 2018. – T. 47(7). – P. 265–74.
100. De Sanctis, V. A focus on the distinctions and current evidence of endometriosis in adolescents / V. De Sanctis, M. Matalliotakis, A.T. Soliman et al. // Best Pract. Res. Clin. Obstet. Gynaecol. – 2018. – № 51. – P. 138–150.
101. De Ziegler, D. Assisted reproduction in endometriosis / D. De Ziegler, P. Pirtea, M. Carbonnel et al. // Best Pract. Res. Clin. Endocrinol. Metab. – 2019. – T. 33(1). – P. 47–59.
102. Dunselman, G.A.J. ESHRE guideline: management of women with endometriosis / G.A.J. Dunselman // Human reproduction. – 2014. – T. 29. – № 3. – C. 400–412.
103. Ebert, A.D. Dienogest 2 mg Daily in the Treatment of Adolescents with Clinically Suspected Endometriosis: The VISanne Study to Assess Safety in ADOlescents / A.D. Ebert, L. Dong, M. Merz et al. // J. Pediatr. Adolesc. Gynecol. – 2017. – T. 30(5). – P. 560–567.
104. Endometriosis: diagnosis and management. NICE guideline Published: 6 September 2017 www.nice.org.uk/guidance/ng73 Available at: https://www.ncbi.nlm.nih.gov/books/ NBK11822/ Accessed 01.12.2021.
105. Falcone, T. Clinical Management of Endometriosis / T. Falcone, R. Flyckt // Obstet. Gynecol. – 2018. – T. 131(3). – P. 557–571.
106. Gajbhiye, R. Panel of autoimmune markers for noninvasive diagnosis of minimal-mild endometriosis / R. Gajbhiye, T. Bendigeri, A. Ghuge et al. // Reprod. Sci. – 2017. – T. 24 (3). – P. 413–420.

107. Gajbhiye, R. Identification and validation of novel serum markers for early diagnosis of endometriosis / R. Gajbhiye, A. Sonawani, S. Khan et al. // Human Reproduction. – 2012. – T. 27(2). – P. 408–417.

108. Gica, N. The role of biological markers in predicting infertility associated with non-obstructive endometriosis / N. Gica // Ginekol. Pol. – 2020. – T. 91(4). – P. 189–192.

109. Greenbaum, H. Endometriosis and autoimmunity: Can autoantibodies be used as a non-invasive early diagnostic tool? / H. Greenbaum, B.-E. L. Bat-El Lugassy Galper et al. // Autoimmun. Rev. – 2021. – T. 20(5). – P. 102795.

110. Guerriero, S. How to perform ultrasonography in Endometriosis / S. Guerriero, D. Condows, J. L. Alcázar // Medicine. – 2018. – 195 c.

111. Gupta, D. Endometrial biomarkers for the non-invasive diagnosis of endometriosis / D. Gupta, M.L. Hull, I. Fraser // Cochrane Database Syst Rev. – 2016. – № 4. – CD012165.

112. Hanada, T. Suppressive regulatory T cells and latent transforming growth factor-β-expressing macrophages are altered in the peritoneal fluid of patients with endometriosis / T. Hanada // Reprod. Biol. Endocrinol. – 2018. – T. 16(1). – P. 9.

113. Hawkins, S.M. Functional microRNA involved in endometriosis / S.M. Hawkins, C.J. Creighton, D.Y. Han et al. // Mol Endocrinol. – 2011. – № 25. – P. 821–832.

114. Heinemann, K. Safety of Dienogest and Other Hormonal Treatments for Endometriosis in Real-World Clinical Practice (VIPOS): A Large Noninterventional Study / K. Heinemann, B. Imthurn, L. Marions et al. // Adv. Ther. – 2020. – T. 37(5). – P. 2528–2537.

115. Hirsch, M. Diagnosis and management of endometriosis: a systematic review of international and national guidelines / M. Hirsch, M.R. Begum, É. Paniz et al. // BJOG. – 2018. – T. 125(5). – P. 556–564.

116. Hogg, C. Endometriosis-associated macrophages: origin, phenotype, and function / C. Hogg, A.W. Horne, E. Greaves // Front. Endocrinol. (Lausanne). – 2020. – № 11. – P. 7.

117. Hong, S.B. In vitro fertilization outcomes in women with surgery induced diminished ovarian reserve after endometrioma operation: Comparison with

diminished ovarian reserve without ovarian surgery / S.B. Hong, N.R. Lee, S.K. Kim et al. // Obstet. Gynecol. Sci. – 2017. – T. 60(1). – P. 63–68.

118. How to perform ultrasonography in Endometriosis / Edited by S. Guerriero, D. Condows, J. L. Alcázar. – https://doi.org/10.1007/978-3-319-71138-6.

119. Hung, S.W. Pharmaceuticals targeting signaling pathways of endometriosis as potential new medical treatment: A review / S.W. Hung, R. Zhang, Z. Tan et al. // Res. Rev. – 2021. – T. 41(4). – P. 2489–2564.

120. Jansen R.P. Endometriosis symptoms and the limitations of pathology-based classification of severity / R.P. Jansen // Int J. Gynaecol Obstet. – 1993. – № 40. – P. 3–7. (Pub Med. Accessed Apr. 20, 2021)

121. Jensen, J.T. The use of combined hormonal contraceptives for the treatment of endometriosis-related pain: a systematic review of the evidence / J.T. Jensen, W. Schlaff, K. Gordon // Steril. – 2018. – T. 110(1). – P. 137–152.

122. Jeung, I. Decreased cytotoxicity of peripheral and peritoneal natural killer cell in endometriosis / I. Jeung, K. Cheon, M.R. Kim // Biomed. Res. Int. – 2016. DOI: 10.1155/2016/2916070

123. Jouhari, S. Effects of silymarin, cabergoline and letrozole on rat model of endometriosis / S. Jouhari, A. Mohammadzadeh, H. Soltanghoraee et al. // Taiwan. J. Obstet. Gynecol. – 2018. – T. 57(6). – P. 830–835.

124. Kaur, K. An update on pathophysiology and medical management of endometriosis / K. Kaur, G. Allahbadia // Reprod. Sci. – 2016. – № 4. – P. 53–73.

125. Kim, S.E. The long-term effect of dienogest on bone mineral density after surgical treatment of endometrioma / S.E. Kim, H.H. Lim, D.Y. Lee, D. Choi // Sci. – 2021. – T. 28(5). – P. 1556–1562.

126. Kim, S.H. Vascular endothelial growth factor gene +405 C/G polymorphism is associated with susceptibility to advanced stage endometriosis / S.H. Kim, Y.M. Choi, S.H. Choung // Hum Reprod. – 2005. – T. 20(10). – P. 2904–2908.

127. Kim, Y.S. Novel medicine for endometriosis and its therapeutic effect in a mouse model / Y.S. Kim, Y.J. Kim, M.J. Kim et al. // Biomedicines. – 2020. – T. 8(12). – P. 619.

128. Koninckx, P.R. Epidemiology of subtle, typical, cystic, and deep endometriosis: a systematic review / P.R. Koninckx, A. Ussia, J. Keckstein et al. // Gynecol. Surg. – 2016. – № 13. – P. 457–467.

129. Laganà, A.S. The pathogenesis of endometriosis: molecular and cell biology insights / A.S. Lagana, S. Garzon, M. Gotte et al. // Int. J. Mol. Sci. – 2019. – T. 20(22). – P. 5615–5616.

130. Laganà, A.S. Unus pro-omnibus, omnes pro uno: A novel, evidence-based, unifying theory for the pathogenesis of endometriosis / A.S. Laganà, S.G. Vitale, F.M. Salmeri et al. // Med. Hypotheses. – 2017. – № 103. – P. 10–20.

131. Lee, J.H. Efectiveness of Dienogest for Treatment of Recurrent Endometriosis: Multicenter Data / J.H. Lee, J.Y. Song, K.W. Yi // Reprod Sci. – 2018. – T. 25(10). – P. 1515–1522.

132. Lee, S.R. Efficacy and safety of long-term use of dienogest in women with ovarian endometrioma / S.R. Lee, K.W. Yi, J.Y. Song et al. // Reprod. Sci. – 2017. – T. 25(3). – P. 341–346.

133. Li, X. Whole-exome sequencing of endometriosis identifies frequent alterations in genes involved in cell adhesion and chromatin-remodeling complexes / X. Li, Y. Zhang, L. Zhao et al. // Hum Mol Genet. – 2014. – T. 23(22). – P. 6008−6021.

134. Liang, B. Efficacy, safety and recurrence of new progestins and selective progesterone receptor modulator for the treatment of endometriosis: a comparison study in mice / B. Liang, L. Wu, H. Xu // Reprod. Biol. Endocrinol. – 2018. – T. 16(1). – P. 32.

135. Lin, X. Hypoxia promotes ectopic adhesion ability of endometrial stromal cells via TGF-β1/smad signaling in endometriosis / X. Lin, Y. Dai, W. Xu et al. // Endocrinology. – 2018. – T. 159(4). – P. 1630–1641.

136. Llarena, N.C. Characterizing the endometrial fluid cytokine profile in women with endometriosis / N.C. Llarena, E.J. Richards, A. Priyadarshini et al. // J. Assist. Reprod. Genet. – 2020. – T. 37(12). – P. 2999–3006.

137. Lou, W. OP30.03: Evaluation of effects of ultrasound-guided radiofrequency ablation on adenomyosis by using contrast enhanced ultrasonography / W. Lou // Ultrasound Obstet. Gynecol. – 2016. – T. 48(1). – P. 150–151.

138. Maiorana, A. Efficacy of dienogest in improving pain in women with endometriosis: a 12-month single-center experience / A. Maiorana, D. Incandel, F. Parazzini et al. // Arch. Gynecol. Obstet. – 2017. – T. 296(3). – P. 429–433.

139. Máté, G. Endometriosis is a cause of infertility. Does reactive oxygen damage to gametes and embryos play a key role in the pathogenesis of infertility caused by endometriosis? / G. Máté, L.R. Bernstein, A.L. Török // Front. Endocrinol. (Lausanne). – 2018. – № 9. – P. 725.

140. Matsuzaki, S. Expression of estrogen receptor alpha and beta in peritoneal and ovarian endometriosis / S. Matsuzaki, T. Murakami, S. Uehara // Fertil. Steril. – 2001. – T. 75(6). – P. 1198–1205.

141. May, K.E. Peripheral biomarkers of endometriosis: a systematic review / K.E. May, S.A. Conduit-Hulbert, J. Villar // Hum Reprod Update. – 2010. –T. 16(6). – P. 651−674.

142. Michel, T. Human CD56bright NK cells: an update / T. Michel, A. Poli, A. Cuapio et al. // J. Immunol. – 2016. – T. 196(7). – P. 2923–2931.

143. Ming, B. The increased ratio of blood CD56 bright NK to CD56 dim NK is a distinguishing feature of primary Sjögren's syndrome / B. Ming, T. Wu, S. Cai et al. // J. Immunol. Res. – 2020. – https://dx.doi.org/10.1155/2020/7523914.

144. Moehner, S. Long-term treatment of endometriosis with dienogest: Real-world results from the VIPOS study. Endometrios / S. Moehner, K. Becker, J.A. Lange et al. // Pelvic Pain Dis. – 2021. – T. 13(2). – P. 104–110.

145. Moehner, S. Risk of depression and anemia in users of hormonal endometriosis treatments: Results from the VIPOS study / S. Moehner, K. Becker, J.A. Lange et al. // Eur. J. Obstet. Gynecol. Reprod. Biol. – 2020. – № 251. – P. 212–217.

146. Mohammed Rasheed, H.A. Inflammation to Infertility: Panoramic View on Endometriosis / H.A. Mohammed Rasheed, P. Hamid // Cureus. – 2020. – № 12(11). – P. 11516.

147. Murji, A. Use of dienogest in endometriosis: a narrative literature review and expert commentary / A. Murji, K. Biberoğlu, J. Leng et al. // Curr. Med. Res. Opin. – 2020. – T. 36(5). – P. 895–907.

148. Muzii, L. Medical treatment of ovarian endometriomas: a prospective evaluation of the efect of dienogest on ovarian reserve, cyst diameter, and associated pain / L. Muzii, G. Galati, C. Di Tucci // Gynecol Endocrinol. – 2020. – T. 36(1). – P. 81–83.

149. Olingy, C.E. Non-classical monocytes are biased progenitors of wound healing macrophages during soft tissue injury / C.E. Olingy, C.L. San Emeterio, M.E. Ogle et al. // Sci. Rep. – 2017. – № 447. – https://dx.doi.org/10.1038/s41598-017-00477-1.

150. Papíková, Z. Efcacy of dienogest treatment of clinical symptoms of rectovaginal endometriosis / Z. Papíková, R. Hudeček, P. Ventruba, M. Szypulová // Ces Gynekol. – 2019. – T. 84(5). – P. 331–336.

151. Parasar, P. Endometriosis: Epidemiology, Diagnosis and Clinical Management / P. Parasar, P. Ozcan, K.L. Terry // Curr. Obstet. Gynecol. Rep. – 2017 (Mar.) – Vol. 6. – № 1. – P. 34–41.

152. Parreno, J. Multifunctional roles of tropomodulin-3 in regulating actin dynamics / J. Parreno, V.M. Fowler // Biophys. Rev. – 2018. – T. 10(6). – P. 1605–1615.

153. Patel, B.G. Progesterone resistance in endometriosis: origins, consequences and interventions / B.G. Patel, M. Rudnicki, J. Yu et al. // Acta Obstet. Gynecol. Scand. – 2017. – T. 96(6). – P. 623–632.

154. Peng, C. Dydrogesterone in the treatment of endometriosis: evidence mapping and meta-analysis / C. Peng, Y. Huang, Y. Zhou // Gynecol. Obstet. – 2021. – T. 301(4). – P. 231–252.

155. Prat, M. Circulating CD14 high CD16 low intermediate blood monocytes as a biomarker of ascites immune status and ovarian cancer progression. J. Immunother / M. Prat, A.L. Naour, K. Coulson et al. // Cancer. – 2020. – T. 8(1). – P. 472.

156. Riccio, L.G.C. The role of the B lymphocytes in endometriosis: a systematic review / L.G.C. Riccio, E.C. Baracat, C. Chapron et al. // J. Reprod. Immunol. – 2017. – № 123. – P. 29–34. – https://dx.doi.org/10.1016/j.jri.2017.09.001.

157. Rocha, A.L. Plasma brain-derived neurotrophic factor in women with pelvic pain: a potential biomarker for endometriosis? / A.L. Rocha, E.L. Vieira, M.C. Ferreira // Biomark Med. – 2017. – T. 11(4). – P. 313−317.

158. Rogers, P.A. Research priorities for endometriosis / P.A. Rogers, G.D. Adamson, M. Al-Jefout et al. // Reprod. Sci. – 2017. – T. 24(2). – P. 202–226.

159. Romer, T. Long-term treatment of endometriosis with dienogest: retrospective analysis of efficacy and safety in clinical practice / T. Romer // Gynecol. Obstet. – 2018. – T. 298(4). – P. 747–753.

160. Rossmanith, W.G. Minimal endometriosis: A therapeutic dilemma? / W.G. Rossmanith // Gynecological Endocrinological. – 2009. – № 11. – P. 762–763.

161. Safdarian, L. Investigation of anti-mullerian hormone (AMH) level and ovarian response in infertile women with endometriosis in IVF cycles / L. Safdarian, S.N. Ghalandarpoor Attar, A. Aleyasin et al. // Int. J. Reprod. Biomed. – 2018. – T. 16(11). – P. 719–722.

162. Santulli, P. Oligo-anovulation is not a rarer feature in women with documented endometriosis / P. Santulli, C. Tran, V. Gayet et al. // Fertil. Steril. – 2018. – T. 110(5). – P. 941–948.

163. Saraswat, L. Impact of endometriosis on risk of further gynaecological surgery and cancer: a national cohort study / L. Saraswat, D. Ayansina, K. Cooper et al. // BJOG. – 2018. – T. 125(1). – P. 64–72.

164. Schulke, L. Dendritic Cell Populations in the Eutopic and Ectopic Endometrium of Women with Endometriosis / L. Schulke, M. Berbic, F. Manconi et al. // Human Reproduction. – 2009. – T. 24(7). – P. 1695–1703.

165. Seo, J.W. Comparison of long-term use of combined oral contraceptive after gonadotropin-releasing hormone agonist plus add-back therapy versus dienogest to prevent recurrence of ovarian endometrioma after surgery / J.W. Seo, D.Y. Lee, S.E. Kim et al. // Eur J Obstet Gynecol Reprod Biol. – 2019. – № 236. – P. 53–57.

166. Shigesi, N. The association between endometriosis and autoimmune diseases: a systematic review and metaanalysis / N. Shigesi, M. Kvaskoff, S. Kirtley et al. // Hum. Reprod. Update. – 2019. – T. 25(4). – P. 486–503.

167. Sidhu, P.S. The EFSUMB guidelines and recommendations for the clinical practice of Contrast-Enhanced Ultrasound (CEUS) in non-hepatic applications: update 2017 (Long Version) / P.S. Sidhu, V. Cantisani, C.F. Dietrich et al. // Ultraschall Med. – 2018. – T. 39(2). – P. 42–44.

168. Sipak-Szmigiel, O. Serum and peritoneal fluid concentrations of soluble human leukocyte antigen, tumor necrosis factor alpha and interleukin 10 in patients with selected ovarian pathologies / O. Sipak-Szmigiel, P. Włodarski, E. Ronin-Walknowska et al. // J. Ovarian Res. – 2017. – № 10. – P. 25.

169. Spangler, D.B. Infertility due to Endometriosis: Conservative Surgical Therapy / D.B. Spangler, G.S. Jones, H.W. Jones // American Journal of Obstetrics and Gynecology. – 1971. – № 6. – P. 850–857.

170. Strowitzki, T. Safety and tolerability of dienogest in endometriosis: pooled analysis from the European clinical study program / T. Strowitzki, T. Faustmann, C. Gerlinger et al. // Int. J. Womens Health. – 2015. – № 7. – P. 393–401.

171. Tamura, H. The clinical outcome of dienogest treatment followed by in vitro fertilization and embryo transfer in infertile women with endometriosis / H. Tamura, H. Yoshida, H. Kikuchi et al. // J. Ovarian Res. – 2019. – T. 12(1). – P. 123.

172. Tanbo, T. Endometriosis-associated infertility: aspects of pathophysiological mechanisms and treatment options / T. Tanbo, T. Fedorcsak // Acta Obstet. Gynecol. Scand. – 2017. – T. 96. – P. 659–667.

173. Taylor, H.S. Endometriosis is a chronic systemic disease: clinical challenges and novel innovations / H.S. Taylor, A.M. Kotlyar, V.A. Flores // Lancet. – 2021. – T. 397(10276). – P. 839–852.

174. Taylor, H.S. Treatment of endometriosis-associated pain with Elagolix, an oral GnRH antagonist / H.S. Taylor, L.C. Giudice, B.A. Lessey et al. // N. Engl. J. Med. – 2017. – T. 377(1). – P. 28–40.

175. Taylor, R.N. "Endometriosis." Yen and Jaffe's Reproductive Endocrinology: Physiology and Clinical Management / R.N. Taylor, D.I. Lebovic; eds. J.F. Strauss and R. Barbieri. – New York: Elsevier, 2009. – P. 577–595.

176. Techatraisak, K. Efectiveness of dienogest in improving quality of life in Asian women with endometriosis (ENVISIOeN): interim results from a prospective cohort study under real-life clinical practice / K. Techatraisak, A. Hestiantoro, S. Ruey // BMC Womens Health. – 2019 – T. 19(1). – P. 68.

177. Tellum, T. Noninvasive diagnosis of adenomyosis: a structured review and meta-analysis of diagnostic accuracy in imaging / T. Tellum, S. Nygaard, M. Lieng // J. Minim. Invasive Gynecol. – 2020. – T. 27(2). – P. 408-418.

178. Tosti, C. Hormonal therapy for endometriosis: from molecular research to bedside / C. Tosti, A. Biscione, G. Morgante et al. // Gynecol. Reprod. Biol. – 2017. – № 209. – P. 61–66.

179. Van den Bosch, T. Ultrasound diagnosis of endometriosis and adenomyosis: State of the art / T. Van den Bosch, D. Van Schoubroeck // Best Practice & Research Clinical Obstetrics & Gynaecology. – 2018. – T. 51. – C. 16–24.

180. Vannuccini, S. Hormonal treatments for endometriosis: The endocrine background / S. Vannuccini, S. Clemenza, M. Rossi et al. // Endocr. Metab. Disord. – 2022. – T. 23(3). – P. 333–335.

181. Varma, R. Endometriosis and the neoplastic process / R. Varma, T. Rollason, J.K. Gupta // Reproduction. – 2004. – T. 127. – P. 293–304.

182. Vercellini, P. Is Shifting to a Progestin Worthwhile When Estrogen-Progestins Are Inefficacious for Endometriosis-Associated Pain? / P. Vercellini, F. Ottolini, M.P. Frattaruolo et al. // Reprod. Sci. – 2018. – T. 25(5). – P. 674–682.

183. Vercellini, P. Medical treatment in the management of deep endometriosis infiltrating the proximal rectum and sigmoid colon: a comprehensive literature review / P. Vercellini, L. Buggio, A. Borghi et al. // Acta Obstet Gynecol Scand. – 2018. – T. 97(8). – P. 942–955.

184. Vignali, M. Efect of Dienogest therapy on the size of the endometrioma / M. Vignali, G.M. Belloni, G. Pietropaolo // Gynecol Endocrinol. – 2020. – T. 36(8). – P. 723–727.

185. Vinatier, D. Theories of endometriosis / D. Vinatier, G. Orazi, M. Cosson // Eur. J. Obstet. Gynecol. Reprod. Biol. – 2001. – T. 96(1). – P. 21–34.

186. Wessels, J.M. Uterine brain-derived neurotrophic factor and endometriosis. [dissertation] / J.M. Wessels. – Hamilton, Ontario: McMaster University; 2015.

187. Xholli, A. Modification of endometrioma size during hormone therapy containing dienogest / A. Xholli, G. Filip, F. Previtera, A. Cagnacci // Gynecol. Endocrinol. – 2020. – T. 36(6). – P. 545–549.

188. Xu, C. Use of contrast-enhanced ultrasound in evaluating the efficacy and application value of microwave ablation for adenomyosis / C. Xu, Y. Tang, Y. Zhao et al. // J. Cancer Res. Ther. – 2020. – T. 16(2). – P. 365–371.

189. Xu, H. Ovarian endometrioma infiltrating neutrophils orchestrate immunosuppressive microenvironment / H. Xu, J. Zhao, J. Lu et al. // J. Ovarian Res. – 2020. – T. 13(1). – P. 44.

190. Young, V.J. Transforming growth factor-β induced Warburg-like metabolic reprogramming may underpin the development of peritoneal endometriosis / V.J. Young, J.K. Brown, J. Maybin // J Clin Endocrinol Metab. – 2014. – T. 99(9). – P. 3450–3459.

191. Yu, Q. Dienogest for treatment of endometriosis in women: A 28-week, open-label, extension study / Q. Yu, S. Zhang, H. Li // J Womens Health (Larchmt). – 2019. – T. 28(2). – P. 170–177.

192. Zakhari, A. Dienogest and the risk of endometriosis recurrence following surgery: A systematic review and meta-analysis. Minim / A. Zakhari, D. Edwards, M. Ryu et al. // Invasive Gynecol. – 2020. – T. 27(7). – P. 1503–1510.

193. Zhang, T. The link between immunity, autoimmunity and endometriosis: a literature update / T. Zhang, C. De Carolis, G.C. Wai Man et al. // Autoimmun. Revi. – 2018. – T. 17(10). – P. 945–955.

194. Zhou, W.J. Anti-inflammatory cytokines in endometriosis / W.J. Zhou, H.L. Yang, J. Shao et al. // Cell. Mol. Life Sci. – 2019. – T. 76(11). – P. 2111–2132.

195. Zondervan, K.T. Endometriosis / K.T. Zondervan, C.M. Becker, S.A. Missmer // N. Engl. J. Med. – 2020. – T. 382(13). – P. 1244–1256.

# СПИСОК СОКРАЩЕНИЙ

| | |
|---|---|
| IL-1β | – интерлейкин 1β |
| IL-6 | – интерлейкин 6 |
| CA-125 | – Cancer Antigen–125 (маркер рака яичников) |
| HE-4 | – human epidimis protein 4 (маркер эпителиального рака яичников и эндометрия) |
| ROMA | – Risk of Ovarian Malignancy Algorithm (алгоритм риска злокачественных новообразований яичников) |
| УЗИ | – ультразвуковое исследование |
| rAFS | – revised American fertility society classification of endometriosis (пересмотренная классификация эндометриоза Американского общества фертильности) |
| 3D | – 3-Dimensional |
| ДНК | – дезоксирибонуклеиновая кислота |
| ЖДА | – железодефицитная анемия |
| микроРНК | – микрорибонуклеиновая кислота |
| МКБ-X | – международная классификация болезней десятого созыва |
| VEGF | – vascular endothelial growth factor |
| ВРТ | - вспомогательные репродуктивные технологии |
| DOR | – down ovarian reserve |
| NK-клетка | – естественная клетка-киллер |
| ИЛ | – интерлейкин |
| Treg | – T-regulators |
| ЦДК | – цветное допплеровское картирование |
| TGF-β1 | – transformative growth factor-β1 |
| EGF | – epidermal growth factor |
| FGF | – fibroblast growth factor |

*Приложение 1*

**АНКЕТА**
**обследования женщин с эндометриозом**

| | | |
|---|---|---|
| Ф.И.О. (№ карты) | | |
| Возраст | 25-27 | |
| | 28-30 | |
| | 31-35 | |
| | 36-45 | |
| Образование | Среднее | |
| | Среднее специальное | |
| | Высшее | |
| | Ученая степень | |
| Социальное положение | Домашние хозяйки | |
| | Служащие | |
| | Рабочие | |
| | Частные предприниматели | |
| Антропометрические данные | Вес | |
| | Рост | |
| Индекс массы тела (ИМТ) | | |
| Контрацепция в анамнезе | Барьерная | |
| | ВМК | |
| | ГОК | |
| | Coitus interruptus | |
| Исходы беременностей | Количество абортов всего | |
| | Артифициальных | |

| | | |
|---|---|---|
| | Медикаментозных | |
| Бесплодие | Первичное | |
| | Вторичное | |

| | | |
|---|---|---|
| Выкидыши | Самопроизвольных ранних | |
| | Самопроизвольных поздних | |
| | Эктопическая беременность | |
| | Всего беременностей | |
| Паритет родов | | |
| **Соматическая патология в анамнезе** | **Шифр заболевания** | |
| Хронические болезни миндалин | J02.9 | |
| Заболевания дыхательной системы | J31.1 | |
| Заболевания системы пищеварения | K20 | |
| Заболевания сердечно-сосудистой системы | I80 | |
| Заболевания нервной системы | G70 | |
| Заболевания почек и мочевыделительной системы | N30 | |
| Эндокринопатии | E07 | |
| Доброкачественные заболевания молочных желез | N60 | |
| **Оперативные вмешательства в анамнезе** | | |
| Тубэктомия | | |
| Частичная резекция яичников | | |

| | | |
|---|---|---|
| Резекция яичников | | |
| Цистэктомия | | |
| Аппендэктомия | | |
| Каутеризация яичников | | |
| Нет | | |
| **Гинекологические заболевания в анамнезе** | | |
| СПКЯ (гиперандрогения) | E28.2 | |
| Избыток эстрогенов | E28.0 | |
| Полип тела матки | N84.0 | |
| Полип шейки матки | N84.1 | |
| Плацентарный полип | O90.8 | |
| Фолликулярная киста | N83.0 | |
| Железистая гиперплазия эндометрия | N85.0 | |
| Неправильное положение матки | N85.4 | |
| Эрозия и эктропион шейки матки | N86 | |
| Воспалительная болезнь шейки матки | N72 | |
| Острая воспалительная болезнь матки | N71.0 | |
| Тазовые перитонеальные спайки у женщин | N73.6 | |
| Киста бартолиновой железы | | |
| **Продолжительность и характер десквамационной фазы** | | |
| До 3 дней | | |
| 4-5 дней | | |
| Более 5 дней | | |
| Скудные выделения | | |

| | | |
|---|---|---|
| Умеренные выделения | | |
| Обильные выделения | | |
| Болезненные месячные | | |
| Безболезненные месячные | | |
| **Длительность цикла** | | |
| 21-24 дня | | |
| 25-31 день | | |
| 32-35 дней | | |
| Овуляторные кровотечения | | |
| Ановуляторные кровотечения | | |
| Метроррагии | | |
| Меноррагии | | |
| **Сопутствующие гинекологические заболевания** | | |
| СПКЯ (гиперандрогения) | E28.2 | |
| Избыток эстрогенов | E28.0 | |
| Полип тела матки | N84.0 | |
| Полип шейки матки | N84.1 | |
| Гиперпролактинемия | E22.1 | |
| Фолликулярная киста | N83.0 | |
| Неправильное положение матки | N85.4 | |
| Внутриматочные синехии | N85.6 | |
| Эрозия и эктропион шейки матки | N86 | |
| Воспалительная болезнь шейки матки | N72 | |
| Острая воспалительная болезнь матки | N71.0 | |

| | | |
|---|---|---|
| Тазовые перитонеальные спайки у женщин | N73.6 | |
| Киста бартолиновой железы | | |
| Первичная и вторичная дисменорея | N94.4<br>N94.5 | |
| Синдром предменструального напряжения | N94.3 | |
| Гиперстимуляция яичников | N98.1 | |
| Инфекция, вызванная микоплазмой | A49.3 | |
| **Сопутствующие соматические патологии** | **Шифр заболевания** | |
| Заболевания дыхательной системы | J02.9 | |
| Заболевания пищеварительной системы | J31.1 | + |
| Заболевания мочевыделительной системы | K20 | |
| Заболевания сердечно-сосудистой системы | I80 | |
| Заболевания нервной системы | G70 | |
| Эндокринопатии | N30 | |
| Заболевания молочных желез | E07 | |
| Анемия | D52 | |
| **Ультразвуковые данные**<br>Ультразвуковые размеры матки | Длина (мм) | |
| | Ширина (мм) | |
| Структура матки | Тело матки, передняя стенка (мм) | |

| | | |
|---|---|---|
| | Тело матки, задняя стенка (мм) | |
| | Тело матки, боковая стенка (мм) | |
| | Единичный аденоматозный узел | |
| | Множественные аденоматозные узлы | |
| Размер яичника правого | | |
| Размер яичника левого | | |
| Угол маточно-шеечный | | |
| Число фолликулов в правом яичнике | | |
| Число фолликулов в левом яичнике | | |
| Киста яичника слева (мм) | | |
| Киста яичника справа (мм) | | |
| М-ЭХО (мм) | | |
| М-ЭХО структура | | |
| Маточная артерия левая (мм) | | |
| Маточная артерия правая (мм) | | |
| ИР правая маточная артерия | | |
| ИР левая маточная артерия | | |
| ИР правая яичниковая артерия | | |
| ИР левая яичниковая артерия | | |
| Пульсационный индекс | | |
| Максимальная систолическая скорость (МАС) правой маточной артерии | | |

| | | |
|---|---|---|
| Максимальная систолическая скорость (МАС) левой маточной артерии | | |
| ИР радиальных сосудов | | |
| ИР в образовании | | |
| МАС в образовании | | |
| Наличие шунтов | | |
| Наличие турбулентного кровотока | | |
| Пульсационный индекс (ПИ) правая маточная артерия | | |
| Пульсационный индекс (ПИ) левая маточная артерия | | |
| Пульсационный индекс (ПИ) правая яичниковая артерия | | |
| Пульсационный индекс (ПИ) левая яичниковая артерия | | |
| Симптом «складчатости» | | |
| Очаги в крестцово-маточных связках (мм) | | |
| Наличие отека тканей в предполагаемом очаге | | |
| Интерлейкин 1β | | |
| Интерлейкин 6 | | |
| CA-125 | | |
| HE-4 | | |
| ROMA | | |

*Приложение 2*

Таблица П1 – **Классификация эндометриоза Американского общества фертильности**

| Эндометриоз | | | < 1 см | 1-3 см | > 3 см |
|---|---|---|---|---|---|
| Брюшина | Поверхностный | | 1 | 2 | 4 |
| | Глубокий | | 2 | 4 | 6 |
| Яичники | Правый | Поверхностный | 1 | 2 | 4 |
| | | Глубокий | 4 | 16 | 20 |
| | Левый | Поверхностный | 1 | 2 | 4 |
| | | Глубокий | 4 | 16 | 20 |
| Облитерация прямокишечно-маточного пространства | | | Частичная 4 | | Полная 40 |
| Спайки | | | <1/3 запаяно | 1/3-2/3 запаяно | >2/3 запаяно |
| Яичники | Правый | Нежные | 1 | 2 | 4 |
| | | Плотные | 4 | 8 | 16 |
| | Левый | Нежные | 1 | 2 | 4 |
| | | Плотные | 4 | 8 | 16 |
| Трубы | Правая | Нежные | 1 | 2 | 4 |
| | | Плотные | 4 | 8 | 16 |

| | | | | |
|---|---|---|---|---|
| Левая | Нежные | 1 | 2 | 4 |
| | Плотные | 4 | 8 | 16 |

Сумма в баллах соответствует: 1–5 баллов – I стадия; 6–15 баллов – II стадия; 16–40 баллов – III стадия; более 40 баллов – IV стадия.

Таблица П2 – **Распределение женщин сравниваемых групп по уровню образования (в % от общего числа женщин в группе)**

| Показатель | Основная группа (n=208) | Контрольная группа (n=195) | p |
|---|---|---|---|
| | Число женщин в группе – M(SD)% | | |
| Ученая степень | 2 – 0,96(0,67) | 4 – 2,1(1,0) | 0,34 |
| Высшее образование | 73 – 35,1(3,3) | 64 – 32,8(3,4) | 0,62 |
| Среднее специальное образование | 126 – 69,6(3,4) | 118 – 60,5(3,5) | 0,06 |
| Среднее образование | 7 – 3,4(1,3) | 9 – 4,6(1,5) | 0,54 |

Примечание: p – показатель статистической значимости различий в сравниваемых группах

Таблица П3 – **Распределение женщин сравниваемых групп по социальному положению (в % от общего числа женщин в группе)**

| Показатель | Основная группа (n=208) | Контрольная группа (n=195) | p |
|---|---|---|---|
| | Число женщин в группе – M(SD)% | | |
| Домохозяйки | 47 – 22,6(2,9) | 52 – 26,7(3,2) | 0,34 |
| Служащие | 139 – 66,8(3,2) | 125 – 64,1(3,4) | 0,56 |
| Рабочие | 22 – 10,6(2,1) | 18 – 9,2(2,1) | 0,63 |

Таблица П4 – **Распределение женщин в группах по ИМТ (в % от общего числа женщин в группе)**

| Показатель индекса массы тела | Основная группа (n=208) | Контрольная группа (n=195) | p |
|---|---|---|---|
| | Число женщин в группе – M(SD)% | | |
| Недостаточная масса тела (16–18,5) | 4 – 1,8(1,0) | 6 – 3,1(1,2) | 0,40 |
| Нормальная масса тела (18,6–25,9) | 97 – 46,6(3,5) | 103 – 52,8(3,5) | 0,21 |
| Избыточная масса тела (26–30,9) | 68 – 32,7(3,2) | 57 – 29,2(3,3) | 0,76 |
| Ожирение 1 степени (31–35,9) | 39 – 18,8(2,7) | 29 – 14,9(2,6) | 0,29 |

Таблица П5 – **Виды применяемой в течение жизни контрацепции (в % от общего числа женщин в группе)**

| Показатель | Основная группа (n=208) | Контрольная группа (n=195) | P |
|---|---|---|---|
| | Число женщин в группе - M(SD)% | | |
| Coitus interruptus | 56 – 26,9(3,1) | 11 – 5,6(1,7) | <0,001 |
| ВМС | - | 22 – 11,3(2,3) | 0,62 |
| КОК | 14 – 6,7(1,7) | 63 – 32,3(3,4) | <0,001 |
| Физиологическая контрацепция | 22 – 10,6(2,1) | 4 – 2,1(1,0) | <0,001 |
| Барьерная контрацепция | 12 – 5,8(1,6) | 92 – 47,2(3,6) | <0,001 |
| Не пользовалась контрацепцией | 104 –50,0(3,4) | 3 – 1,5(0,9) | <0,001 |

Примечание: p – показатель статистической значимости различий в сравниваемых группах

Таблица П6 – **Число и исходы беременностей у женщин сравниваемых групп**

| Исход беременности | Основная группа (n=208) | | Контрольная группа (n=195) | | $p_{1-2}$ |
|---|---|---|---|---|---|
| | Абс. число беременностей – среднее число беременностей на 1 женщину в группе | | | | |
| | n | M(SD) | n | M(SD) | |
| Физиологические роды доношенным плодом | - | | 249 | 1,2(0,3) | - |

| | | | | | |
|---|---|---|---|---|---|
| Оперативные роды по показаниям со стороны матери | - | | 3 | 0,02(0,01) | - |
| Оперативные роды по показаниям со стороны плода | - | | 25 | 0,1(0,01) | - |
| Ранний выкидыш (единственная предыдущая беременность) | 4 | 0,02(0,01) | - | - | - |
| Артифициальный аборт | 5 | 0,02(0,01) | 106 | 0,5(0,1) | <0,001 |
| Замершая в 1 триместре беременность | 4 | 0,02(0,01) | 5 | 0,02(0,01) | =1,0 |
| Трубная беременность | 1 | 0,004(0,001) | - | - | - |
| Всего беременностей | 14 | 0,07(0,01) | 338 | 1,7(0,1) | <0,001 |
| Примечание: $p_{1-2}$ – показатель достоверности различия полученных данных женщин сравниваемых групп | | | | | |

Таблица П7 – **Соматическая патология в анамнезе женщин (в % от общего числа женщин в группе)**

| МКБ-Х (2018) | Нозологическая форма | Основная группа (n=208) | | Контрольная группа (n=195) | | $p_{1-2}$ |
|---|---|---|---|---|---|---|
| | | n | M(SD)% | n | M(SD)% | |
| J35.0 | Нейроинфекции (хронический стрептококковый тонзиллит, вирусные инфекции) | 36 | 17,3(2,6) | 2 | 1,0(0,7) | <0,001 |
| I95.9 | Гипотензия неуточненная | 29 | 13,9(2,4) | 24 | 12,3(2,4) | 0,63 |
| E03.9 | Субклинический гипотиреоз вследствие йодной недостаточности | 79 | 37,9(3,4) | 27 | 13,8(2,5) | <0,001 |
| 0E66 | Ожирение, обусловленное избыточным поступлением энергетических ресурсов (1 степени) | 39 | 18,8(2,7) | 57 | 29,2(3,2) | <0,001 |
| E46 | Белково-энергетическая недостаточность | 4 | 1,9(0,9) | 2 | 1,0(0,7) | 0,43 |

| | | | | | | |
|---|---|---|---|---|---|---|
| | неуточненная (дефицит массы тела) | | | | | |
| I83.9 | Варикозное расширение вен нижних конечностей без язвы или воспаления | 33 | 15,9(2,5) | 27 | 13,8(2,5) | 0,55 |
| K64.0-64.1 | Геморрой первой-второй степени | 6 | 2,9(1,2) | 3 | 1,5(0,9) | 0,35 |
| D50.9 | Железодефицитная анемия | 22 | 10,6(2,1) | 3 | 1,5(0,9) | <0,001 |
| Всего перенесенных заболеваний на 1 женщину | | 248 | 1,1(0,2) | 145 | 0,7(0,2) | 0,16 |
| Примечание: $p_{1-2}$ – показатель достоверности различия полученных данных женщин сравниваемых групп | | | | | | |

Таблица П8 – **Гинекологический анамнез женщин (в % от общего числа женщин в группе)**

| МКБ-Х | Нозологическая форма | Основная группа (n =208) | | Контрольная группа (n=195) | | $p_{1-2}$ |
|---|---|---|---|---|---|---|
| | | N | M(SD)% | n | M(SD)% | |
| N70 | Сальпингит и оофорит | 18 | 8,7(1,9) | 2 | 1,0(0,7) | <0,001 |
| N72 | Воспалительные болезни шейки матки | 39 | 18,8(2,7) | 19 | 9,7(2,1) | 0,008 |
| N73.6 | Тазовые перитонеальные спайки у женщин | 88 | 42,3(3,4) | 4 | 2,1(1,0) | <0,001 |
| N92.0 | Обильные и частые менструации при регулярном цикле | 35 | 16,8(2,6) | 2 | 1,0(0,7) | <0,001 |
| N94 | Болевые и другие состояния, связанные с женскими половыми органами и менструальным циклом | 200 | 96,2(1,3) | 35 | 17,9(2,7) | <0,001 |
| Всего гинекологических заболеваний на 1 пациентку | | 380 | 1,8(0,1) | 62 | 0,3(0,08) | <0,001 |
| Примечание: $p_{1-2}$ – показатель достоверности различия полученных данных женщин сравниваемых групп | | | | | | |

Таблица П9 – **Сопутствующая соматическая патология у женщин (в % от общего числа женщин в группе)**

| МКБ-Х (2018) | Нозологическая форма | Основная группа (n=208) | | Контрольная группа (n=195) | | $p_{1-2}$ |
|---|---|---|---|---|---|---|
| | | n | M(SD)% | n | M(SD)% | |
| E03.9 | Субклинический гипотиреоз вследствие йодной недостаточности | 14 | 6,7(1,7) | 8 | 4,1(1,4) | 0,23 |
| 0E66 | Ожирение, обусловленное избыточным поступлением энергетических ресурсов (1–2 степени) | 39 | 18,8(2,7) | 55 | 28,2(3,2) | 0,02 |
| E46 | Белково-энергетическая недостаточность неуточненная (дефицит массы тела) | 24 | 11,5(2,2) | 21 | 10,8(2,2) | 0,82 |
| I83.9 | Варикозное расширение вен нижних конечностей без язвы или воспаления | 35 | 16,8(2,6) | 32 | 16,4(2,6) | 0,91 |
| K64.0-64.1 | Геморрой первой-второй степени | 9 | 4,3(1,4) | 4 | 2,1(1,0) | 0,20 |
| D50.9 | Железодефицитная анемия | 29 | 13,9(2,4) | 2 | 1,0(0,7) | <0,001 |
| Примечание: $p_{1-2}$ – показатель достоверности различия полученных данных женщин сравниваемых групп | | | | | | |

Таблица П10 – **Сопутствующая гинекологическая патология у женщин (в % от общего числа женщин в группе)**

| МКБ-Х | Нозологическая форма | Основная группа (n =208) | | Контрольная группа (n =195) | | $p_{1-2}$ |
|---|---|---|---|---|---|---|
| | | n | M(SD)% | n | M(SD)% | |
| N70 | Сальпингит и оофорит хронический | 12 | 5,8(1,6) | 2 | 1,0(0,7) | 0,006 |
| N72 | Воспалительные болезни шейки матки | 14 | 6,7(1,7) | 11 | 5,6(1,7) | 0,64 |

| | | | | | | |
|---|---|---|---|---|---|---|
| N76 | Воспаления влагалища и вульвы | 49 | 23,5(2,9) | 38 | 19,4(2,8) | 0,31 |
| N73.6 | Тазовые перитонеальные спайки у женщин | 126 | 60,6(3,4) | 18 | 9,2(2,1) | <0,001 |
| N92.0 | Обильные и частые менструации при регулярном цикле | 84 | 40,3(3,4) | 3 | 1,5(0,9) | <0,001 |
| N94 | Болевые и другие состояния, связанные с женскими половыми органами и менструальным циклом | 198 | 95,1(1,5) | 41 | 21,0(2,9) | <0,001 |
| Примечание: $p_{1-2}$ – показатель достоверности различия полученных данных женщин сравниваемых групп | | | | | | |